01 | Februar | 2017

DI DENTALE IMPLANTOLOGIE international & Parodontologie

IMPLANTOLOGIE Klassische versus moderne Behandlungskonzepte

MARKTÜBERBLICK Was kann die digitale Volumentomographie?

INTERDISZIPLINÄRES Die Anwendung von leukozyten- und plättchenreichem Fibrin

Schätzen Sie Qualität? Dann werden Sie unser Treue-Angebot lieben.

Gute Qualität erkennt man nicht nur an effizienten und sicheren Produkten. Man erkennt sie auch an treuen Kunden. Als Dankeschön für Ihr Vertrauen in Dentsply-Sirona-Produkte machen wir Ihnen ein Angebot für ein Implantatsystem Ihrer Wahl: Anyklos®, Xive®, Astra Tech Implant System® EV oder OsseoSpeed® Profile EV.

- Fünf Implantate
- Eine Chirurgie-Kassette
- Ein mySimplant® Planungsservice mit Bohrschablone und Pilotbohrer

Jetzt online bestellen: dentsplysirona.com/implants/treuevorteil
Einmal pro Praxis und gültig bis 30. April 2017.

NUTZEN SIE JETZT IHREN TREUEVORTEIL!
dentsplysirona.com/implants/treuevorteil

THE DENTAL SOLUTIONS COMPANY™

Dentsply Sirona

Make … great again!!

Am 20. Januar 2017 wurde Donald John Trump als 45. Präsident der Vereinigten Staaten von Amerika vereidigt. „Make America Great Again" wird als sein Wahlkampfslogan in die Geschichte eingehen, obwohl dieser Slogan in Abwandlung bereits von Ronald Reagan 1980 verwendet worden war. Bereits Trumps direkter Amtsvorgänger konnte mit einem einprägsamen Wahlkampfslogan Punkte sammeln. Das „Yes we can – Ja, wir schaffen das" hat Barack Obama zweimal den Weg ins Weiße Haus geebnet. Obamas Slogan ist für viele Menschen weltweit die bessere Antwort auf die zahlreichen drängenden Fragen der Weltpolitik. Aber auch der Inhalt von Trumps Ansage findet ihre Entsprechung in zahlreichen weiteren Ansätzen von nationalen Lösungen der doch eigentlich globalen Probleme.

Aus- und Weiterbildung, Qualitäts- und Hygienemanagement, Zertifizierungen, Risikomanagement, Änderungen in den Abrechnungsalgorithmen, Antikorruptionsgesetz – all diese Betätigungs- und Anforderungsfelder gibt es in unseren Praxen, Zentren und Praxiskliniken neben der eigentlichen Patientenbehandlung. Alle können für sich einzeln betrachtet eine Einrichtung zur Patientenbetreuung sicherlich „great machen", aber nur im Zusammenspiel der einzelnen Bausteine wird wirklich eine sinnvolle Einheit daraus. Und wem unserer Leser kämen da nicht Bedenken, wie das alles zu schaffen sein soll. Es nützt nichts jetzt mit Barack Obama und seinem „Yes we can" zu argumentieren, es ist viel zielführender, dass wir von der Redaktion der DI schon seit Jahren die Themen Hygiene, Qualitätsmanagement, Abrechnung, Praxisführung und Recht etc. als eigene Rubrik in unsere Zeitschrift mit aufgenommen haben.

In der aktuellen Ausgabe der DI konnten wir gleich zwei Autoren für die Rubrik gewinnen. Zum einen Frau RÄ Stephanie Lamp zum Thema „Digitalisierung im Gesundheitswesen" und zum anderen Brigitte Godizart mit ihrem fundierten Wissen zur Etablierung eines kontrollierten Parodontitis-Risikomanagements.
Damit es für Sie, liebe Leserinnen und Leser der DI, auch fachlich etwas leichter wird, haben wir wieder zahlreiche Fachartikel und hochwertige Beiträge für Sie zusammengestellt.
Einen größeren Teil der aktuellen Ausgabe nimmt die Thematik digitale Volumentomografie ein. In idealer Ergänzung zur Marktübersicht der DVT-Geräte hat sich **Dr. Martin Lampmann** sehr akribisch in die Fragestellung: „Was kann die digitale Volumentomographie?" hineingearbeitet.

Alle weiteren implantologischen Fachartikel zeigen Ihnen, werte Leserinnen und Leser der DI, aktuelle und sicherlich zukunftsweisende Behandlungskonzepte:

Das Team um **PD Dr. Christian Mehl** arbeitet an zwei Patientenfällen heraus, dass Implantologie und Prothetik am Scheideweg stehen könnten. Jeder Fallbericht steht jeweils für ein klassisches und ein modernes Behandlungskonzept. Der Artikel macht zuletzt aber auch deutlich, dass beide Konzepte vorerst in der Hand erfahrener Behandler ihre Berechtigung haben.

Dr. Kleanthis Manolakis vergleicht bei einem Patienten unterschiedliche prothetische Versorgungskonzepte bei Implantatinsertionen ohne augmentative Maßnahmen. Er arbeitet heraus, dass drei verschiedene prothetische Versorgungen eine vorhersehbare gute prothetische Versorgung auf vier Implantaten im Unterkiefer ermöglichen.
In die Rubrik zukunftsweisend und interdisziplinär fällt der Artikel aus dem OPI in Darmstadt um **Prof. Dr. Dr. Dr. Christian Foitzik**. In einer hochinteressanten Split-Mouth Studie wurde der Effekt von L-PRF bei der Osteotomie von vier retinierten Weisheitszähnen untersucht. Die Ergebnisse der Studie unterlegen das Gefühl, dass die Behandlung mit L-PRF zu weniger Schwellungen und einer beschleunigten Wundheilung führt, erstmals mit aufwändig gewonnenen Daten.

Zum Schluss möchten wir Ihnen auch noch unseren Fortbildungsteil und den Kollegentipp zu einem neuen Implantatsystem ans Herz legen.
Wir können Ihnen versichern, dass wir von der Redaktion der DI immer daran arbeiten, Sie und Ihre Patientenarbeit **„great"** zu machen.

Yes we can!



PD Dr. Dr. Dr. M. Sc. Oliver Seitz Dr. Jan-Friedrich Dehner

Implantologie

6 Implantologie und Prothetik am Scheideweg – klassische versus moderne Behandlungskonzepte — Christian Mehl, Teresa Bösch, Sönke Harder

16 Vergleich unterschiedlicher Attachments zur Befestigung prothetischer Suprakonstruktionen auf vier Implantaten im zahnlosen Unterkiefer – ein Fallbericht — Kleanthis Manolakis

26 Was kann die digitale Volumentomographie? — Martin Lampmann

Leistungsvergleich

30 Marktübersicht aktueller DVT-Geräte

Interdisziplinäres

38 Reduktion postoperativer Beschwerden in der Oralchirurgie durch die Anwendung von leukozyten- und plättchenreichem Fibrin — Matthias Geib, Christoph Jäger, Jan Foitzik, Christian Foitzik

Praxisführung

44 Digitalisierung im Gesundheitswesen — Stephanie Lamp

46 Etablierung eines kontrollierten Paro-Risikomanagements — Brigitte Godizart

Herstellerinformationen

50 Neuprodukte

Industrie-Report

52 AnyRidge – ein weiteres Implantatsystem oder eine andere Philosophie? Für Profis oder Einsteiger? — Stefan Schermer, Sabina Kumalic

55 CAMLOG tritt in den Markt für Keramikimplantate ein

56 Straumann® Novaloc® Retentionssystem mit 10 Jahres-Garantie

57 ZEST DENTAL SOLUTIONS erweitert den europäischen Vertrieb

57 SpiralTech startet in Deutschland

58 Das HELBO-Verfahren: wissenschaftlich erwiesen, delegierbar und erstattungsfähig

Fortbildung

59 Geistlich-Roadshow 2017: Komplexe Augmentationen

59 Das neue Kursprogramm von Dentaurum Implants ist da!

60 NEU: Thommen Medical Education

60 Champions starten im neuen Fortbildungsjahr durch

61 Neues Jahr, neue Weiterbildungsmöglichkeiten bei Heraeus

62 Autolog oder allogen? Analog oder digital? – 2. Binger Regenerations-Symposium liefert Antworten

63 Steht die Implantologie vor einem radikalen Wandel?

Verbands-News

64 DGOI: 12. Internationales Wintersymposium in Zürs am Arlberg

65 Der 30. DGI-Kongress war ein voller Erfolg

Rubriken

3 Editorial

66 Vorschau Impressum

Geistlich
Biomaterials

Komplexe Augmentationen

FORTBILDUNGSINHALTE

- Behandlungskonzepte komplexer Kieferkammdefekte
- Sind Knochenblöcke die Lösung bei vertikalen Defekten?
- 3D-Titangitter Yxoss CBR®
- Weichgewebemanagement bei großen Knochendefiziten
- Abrechnungen

ROADSHOW 2017

REFERENTEN

Prof. Dr. Dr. B. Al-Nawas
Dr. T. Barth
PD Dr. Dr. R. Bucher
Doz. Dr. M. Fröhlich
Dr. A. Hentschel / J. Herrmann
Dr. Dr. H. Hildebrandt
Dr. Dr. K. Sagheb
S. Schmidt
Prof. Dr. F. Schwarz
Dr. M. Seiler

Die Fortbildungen finden jeweils am Mittwoch von 17 bis 21 Uhr statt.

95,– EUR zzgl. MwSt.
inklusive Verpflegung

Düsseldorf	**15.03.17**
Hamburg	**29.03.17**
München	**05.04.17**
Berlin	**03.05.17**
Dresden	**10.05.17**
Frankfurt	**28.06.17**

Anmeldung unter:
www.geistlich.de/roadshow

Geistlich Biomaterials Vertriebsgesellschaft mbH
D-76534 Baden-Baden · Telefon 07223 9624-0
info@geistlich.de · www.geistlich.de

LEADING REGENERATION

Implantologie und Prothetik am Scheideweg – klassische versus moderne Behandlungskonzepte

Indizes: All-on-4™, festsitzende Zähne an einem Tag, Implantate Knochenblock, Knochentransplantation, mundgesundheitsbezogene Lebensqualität, Prothetik, vollständige Rekonstruktion

Verloren gegangene Zähne beeinträchtigen die mundgesundheitsbezogene Lebensqualität signifikant und haben einen negativen psychologischen Effekt auf die betreffende Person. Da Implantate heutzutage eine weite Verbreitung haben und der Kenntnisstand zu dieser Versorgungsart in der Bevölkerung deutlich gestiegen ist, ist die Wiederherstellung der Lebensqualität mit Implantaten häufig gewünscht. Da es zahlreiche Möglichkeiten gibt, ein Gebiss zu rekonstruieren, soll dieser Artikel exemplarisch an zwei sehr unterschiedlichen Patientenversorgungen zeigen, wie umfangreiche Rekonstruktionen heutzutage möglich sind.

Mit Ausnahme der Weisheitszähne wird der Verlust von Zähnen sehr oft durch eine reduzierte mundgesundheitsbezogene Lebensqualität und negative psychologische Auswirkungen auf die betroffene Person begleitet [1-4]. Der Zahnverlust hat tiefgreifende Auswirkungen auf das Leben und wird teilweise als ein schwerwiegendes Ereignis wahrgenommen [1-4]. Die schlechteren Langzeitüberlebensraten im Vergleich zu festsitzendem Zahnersatz und der Wunsch vieler Patienten nach festen Zähnen lässt herausnehmbare Lösungen als Therapie zweiter Wahl erscheinen [5-10].

Da Implantate heutzutage eine weite Verbreitung haben und der Kenntnisstand zu dieser Versorgungsart in der Bevölkerung deutlich gestiegen ist, ist die Wiederherstellung der Lebensqualität mit Implantaten häufig gewünscht. In den letzten Jahren haben sich die Hoffnungen und Erwartungen der Patienten deutlich auf chirurgisch-prothetische Versorgungen mit Sofortbelastung verlagert [11-14]. Über eine erfolgreiche Osseointegration von Zahnimplantaten entscheidet die Kontaktfläche des Knochens mit der Titanoberfläche ohne Einschlüsse von Weichgewebe [15]. Die unvollständige Integration oder destruktive Veränderungen an der Knochen-Implantat-Kontaktfläche (bone-implant contact area = BIC) können zu einem Implantat- und Restaurationsverlust führen [15-17]. Die Kontaktfläche zwischen Knochen und Implantat (BIC) beträgt ohne Modifikationen der Implantatoberfläche etwa 50 % [18]. Mit zusätzlichen Oberflächenmodifikationen, wie beispielsweise der Säureätzung, Fluorid-Apposition oder Kohlenstoff-Sauerstoff-Anwendungen, können BIC-Werte zwischen 50 und 75 % erreicht werden [19-21]. Technische Oberflächenneuerungen können den Erfolg einer Sofortbelastung beeinflussen, insbesondere bei Patienten mit einem reduzierten Allgemeinzustand [22-24].

Zahnimplantate haben die restaurativen Wahlmöglichkeiten für Patienten und Zahnärzte erheblich verbessert [9]. Allerdings gibt es eine große Vielfalt an Behandlungskonzepten und Möglichkeiten zur Wiederherstellung des orofazialen Systems [9]. Dieser Artikel zeigt anhand von zwei umfassenden Rehabilitierungen das operative, prothetische und labortechnische Vorgehen mit festsitzendem Zahnersatz und diskutiert Alternativen sowie Vor- und Nachteile der gewählten Methoden.

Fallbericht 1 – klassische Vorgehensweise

Die damals 44-jährige Patientin stellte sich im Jahr 2014 mit dem Wunsch nach einer Verbesserung der intraoralen Situation in unserer Praxisklinik vor. Die allgemeinmedizinische Anamnese war unauffällig.
Die Patientin gab in der zahnärztlichen Anamnese an, dass sie vor 13 Jahren eine vollständige prothetische Rehabilitation mit herausnehmbarem Zahnersatz erhalten hatte, da ihr die meisten Zähne auf Grund von Karies, Parodontitis und invasiver Zahnmedizin extrahiert wurden. Die gaumenbedeckende Versorgung mit einer Teleskopprothese auf den Pfeilerzähnen 16, 23, 26 und im Unterkiefer auf den Zähnen 34, 33, 41, 42 stellte für die Patientin keine befriedigende Versorgung mehr dar

Abb. 1: Ausgangssituation der Patientin zeigt eine unästhetische und erneuerungsbedürftige herausnehmbare Prothese.

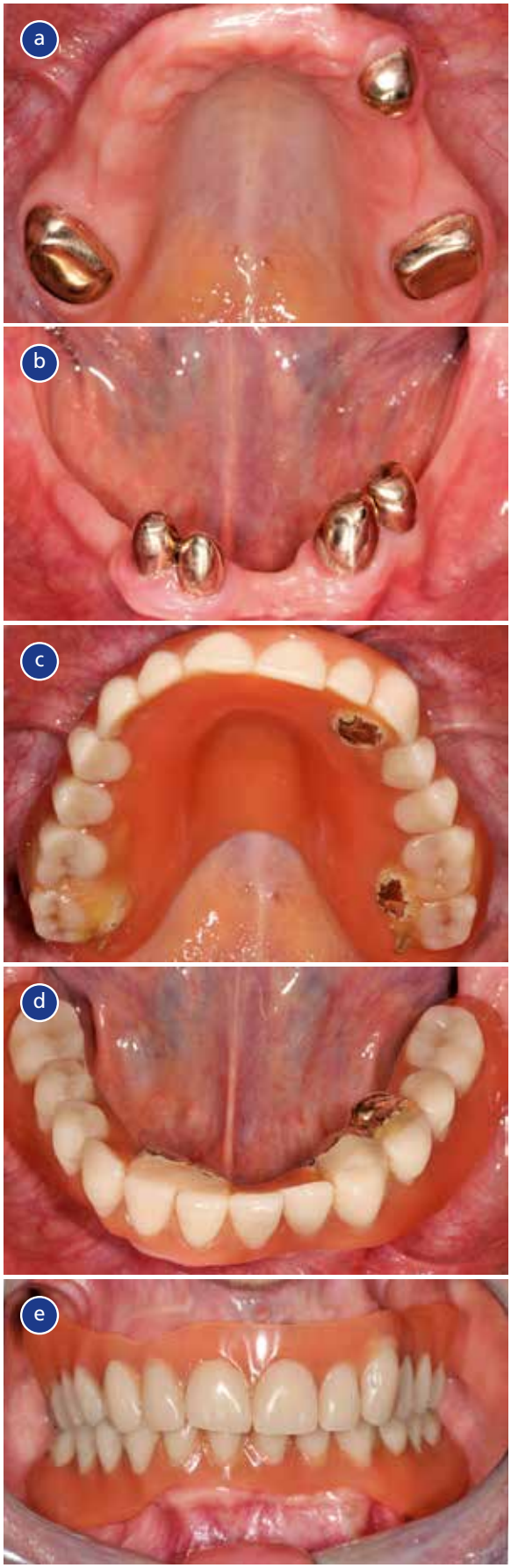

Abb. 2: Ausgangssituation der Patientin in Oberkiefer (a), Unterkiefer (b), 13 Jahre alte Prothese (c und d) und Gesamtansicht der eigentlichen Restauration (e).

(Abb. 1 und 2). Ihr Hauptwunsch war ein festsitzender, gaumenfreier Zahnersatz, um wieder richtig essen und schmecken zu können. Die klinische und röntgenologische Untersuchung ergab eine erhaltungswürdige Restbezahnung, die verwendungsfähigen Zähne sollten daher in ein neues Gesamtkonzept einbezogen werden. Nach Absprache mit der Patientin wurde eine festsitzende Versorgung im Ober- und Unterkiefer auf den verbliebenen, erhaltungswürdigen Zähnen und zusätzlichen Implantaten im Oberkiefer regio 15, 14, 13, 12, 22, 24, 25 und im Unterkiefer in regio 36, 35, 44 und 45 geplant. Die Notwendigkeit eines umfangreichen Knochenaufbaus wurde mit der Patientin diskutiert (Abb. 3). Im Oberkiefer wurden Einzelkronen auf den Zähnen und Implantaten regio 16, 15, 14, 13, 23, 24, 25, 26 sowie eine Brückenversorgung von 12-22 mit einer vollverblendeten Nicht-Edelmetall-Brücke (Kobalt-Chrom-Legierung, Wirobond MI+, Bego, Bremen) geplant. Im Unterkiefer wurden insgesamt drei NEM-Brücken, vollverblendet geplant: 36-34, 34-42 und 43-46. Wie auch in diesem Fallbeispiel, ist der erste Behandlungsschritt in unserer Klinik immer, einen Fotostatus anzufertigen und ein Situationsmodell aus Gips herzustellen, welches im Artikulator montiert wird. Anschließend wird ein Set-up der Endsituation vom Zahntechniker hergestellt und am Patienten anprobiert, um die geplante Versorgung zu visualisieren (Abb. 4). Die Patientin willigte in die umfassende Knochenaugmentation ein.

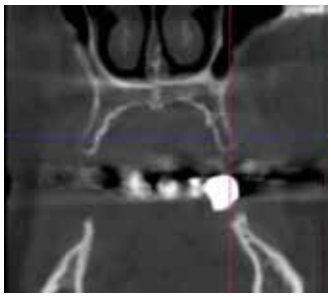

Abb. 3: DVT der Ausgangssituation zeigt die Notwendigkeit auf, um umfangreiche Augmentationsmaßnahmen durchzuführen.

Abb. 4: Set-up der zukünftigen Endsituation lächelnd (a) und mit zurückgezogenen Lippen (b).

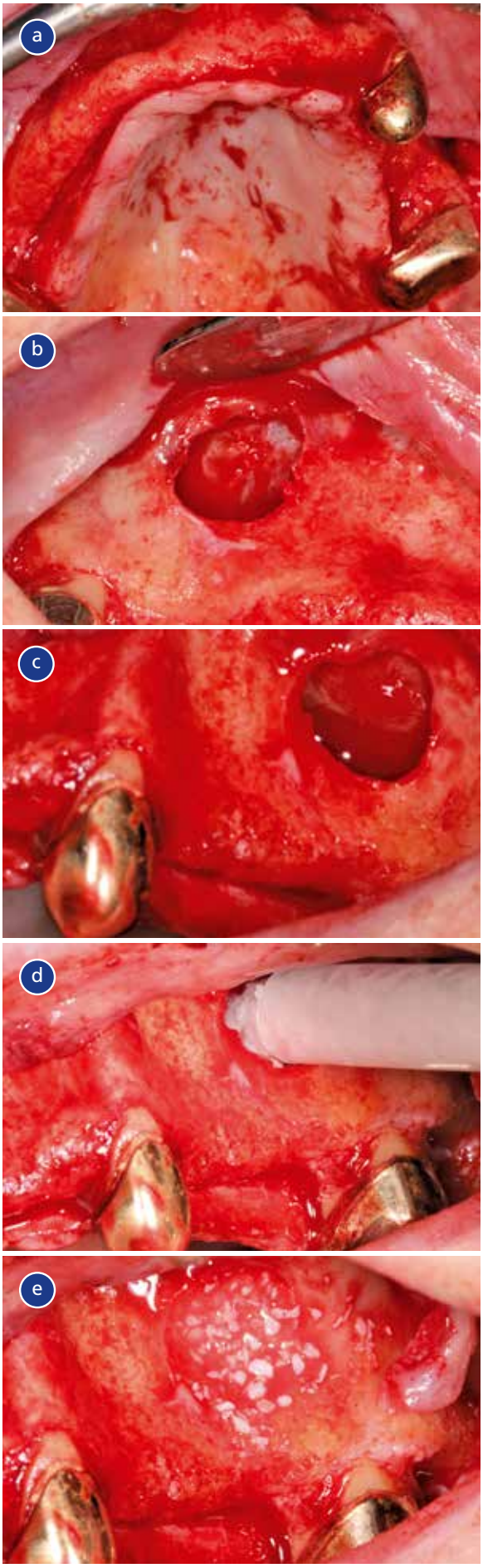

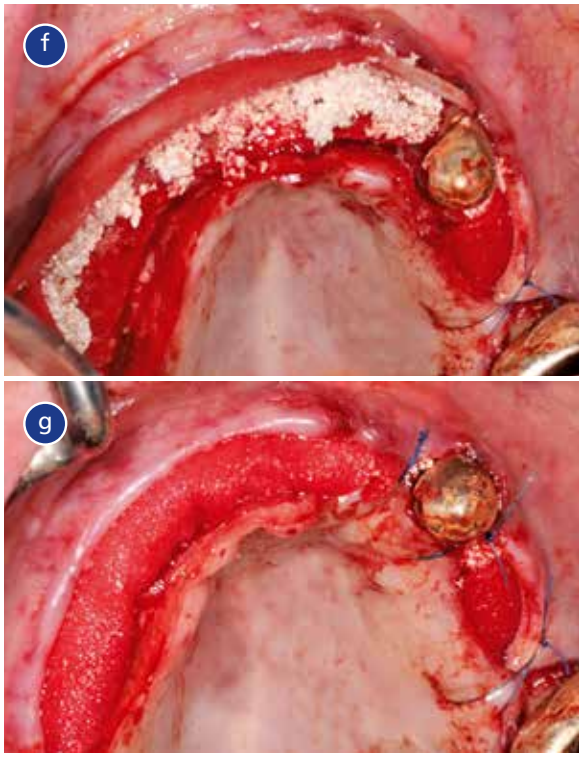

Abb. 5: Schaffung eines Zugangs zum Restknochen im Oberkiefer nach Präparation eines Full-Flaps (a), Sinuslift-verfahren auf beiden Seiten (b und c), Einsetzen des xenogenen Knochenersatzmaterials porcinen Ursprungs (d und e), Verfüllung des Oberkiefers bukkal unter Verwendung eines xenogenen Knochens bovinen Ursprungs (f) und Deckung mit Membranen (g).

Im ersten Schritt wurde in einer fünfstündigen Operation in Sedierung und lokaler Anästhesie nach Präparation eines Full-Flaps (Abb. 5a) ein externer Sinuslift unter Verwendung von xenogenem Knochenersatzmaterial porcinen Ursprungs auf beiden Seiten durchgeführt (mp3, Osteobiol, Tecnoss/Adsystems, Vaterstetten, Deutschland) (Abb. 5 b-e). Nach dem Sinuslift wurden die restlichen Defekte im Oberkiefer mit xenogenem Knochen bovinen Ursprungs verfüllt (Bio-Oss, Geistlich Biomaterials, Baden-Baden) und mit Membranen gedeckt (Osseoguard Flex, Zimmer Biomet, München) (Abb. 5f und g).

Die Augmentation im Unterkiefer erfolgte ebenfalls unter Präparation eines Volllappens mit zwei Knochenblöcken, die beidseits an der Linea Obliqua im Kieferwinkel entnommen wurden. Diese wurden mit Titanschrauben (Medicon, Unterhaching) an dem bestehenden Knochen fixiert. Die Knochenblöcke wurden mit xenogenem Knochenersatzmaterial (Bio-Oss, Geistlich) und Membranen (Osseoguard Flex, Zimmer Biomet) bedeckt (Abb. 6a-e).

Fünf Monate nach der Knochenaugmentation wurde eine Bohrschablone anhand des zuvor verwendeten Set-ups hergestellt (Abb. 7a bis c) und verwendet, um die Implantatlängen und Positionen mit einer Röntgenaufnahme (Abb. 7 d) zu planen. Anschließend wurden die Implantate im Ober- und Unterkiefer subkrestal unter Präparation eines Mukoperiostlappens inseriert (Abb. 7e bis i). Um möglichst knochensparend zu arbeiten, wurden im Oberkiefer Osteotome verwendet (Abb. 7f). Nach dem primären Wundverschluss (Abb. 7 h und i) wurde ein OPG angefertigt (Abb. 7j) und

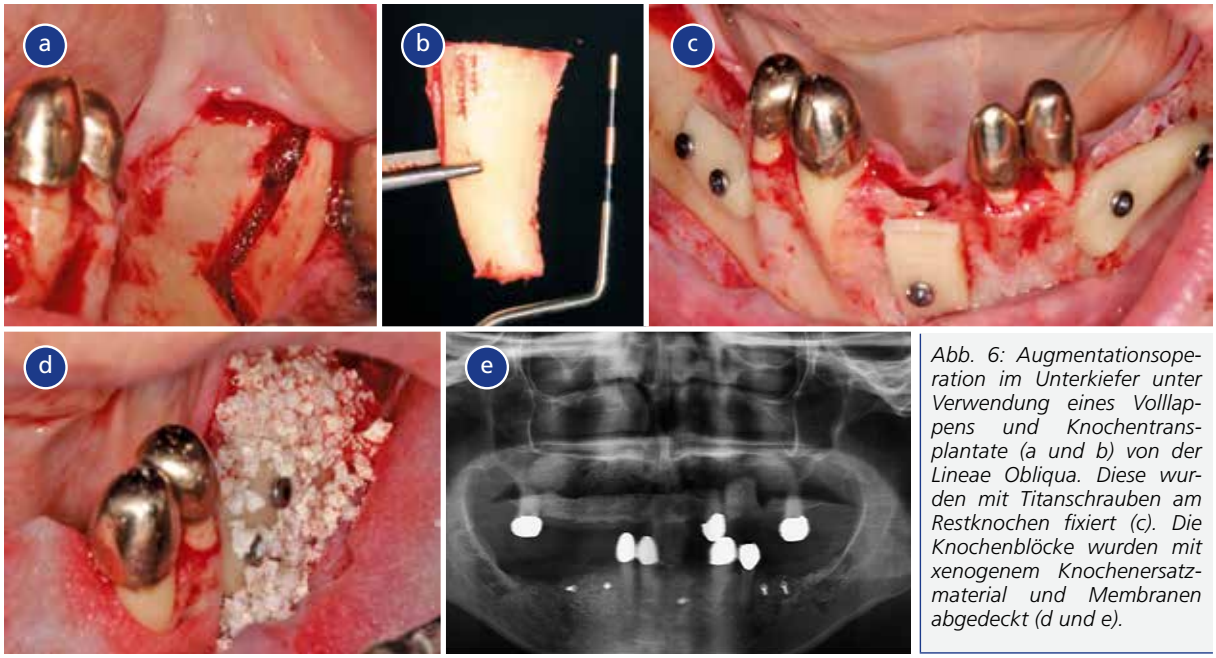

Abb. 6: Augmentationsoperation im Unterkiefer unter Verwendung eines Volllappens und Knochentransplantate (a und b) von der Lineae Obliqua. Diese wurden mit Titanschrauben am Restknochen fixiert (c). Die Knochenblöcke wurden mit xenogenem Knochenersatzmaterial und Membranen abgedeckt (d und e).

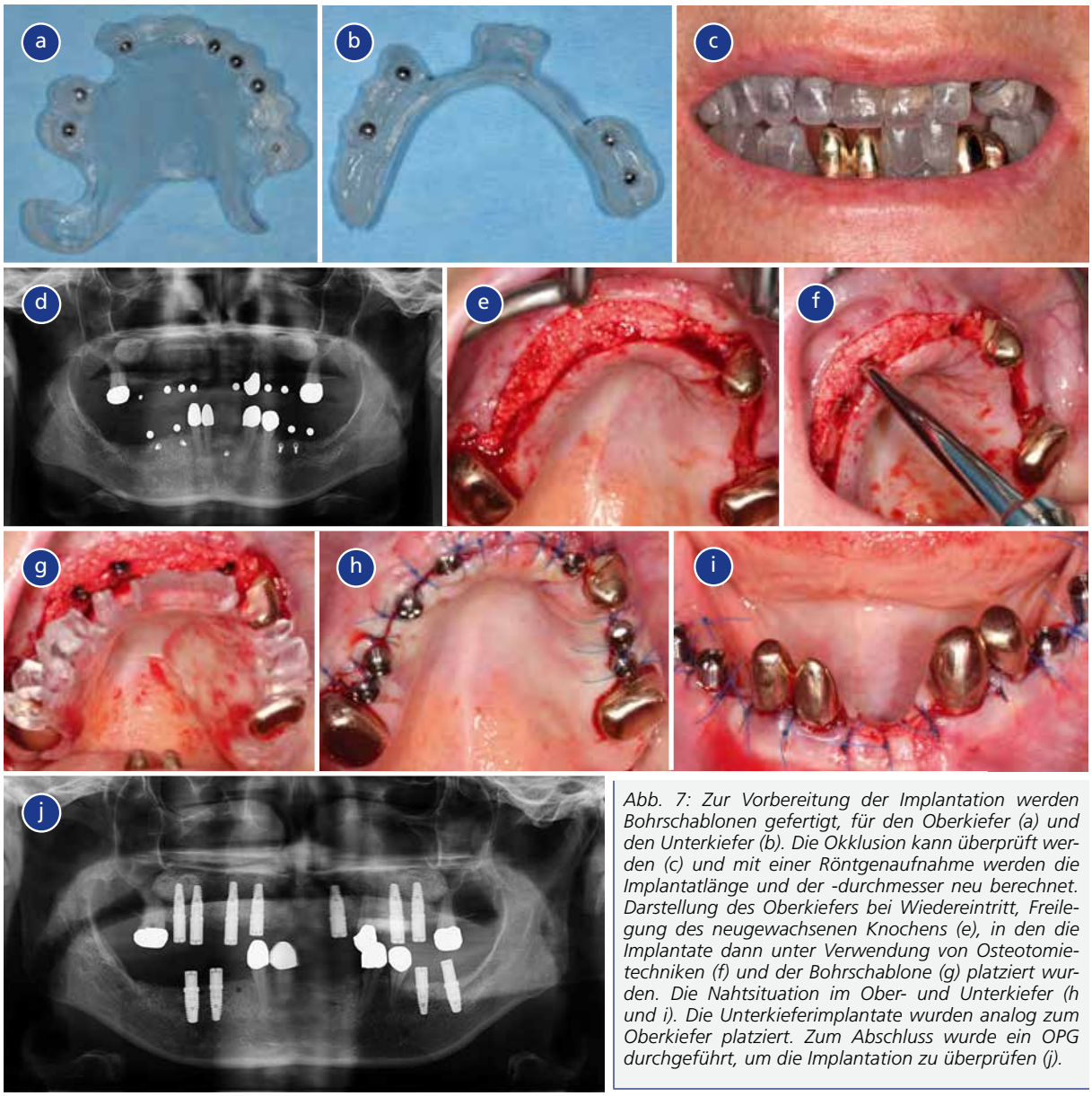

Abb. 7: Zur Vorbereitung der Implantation werden Bohrschablonen gefertigt, für den Oberkiefer (a) und den Unterkiefer (b). Die Okklusion kann überprüft werden (c) und mit einer Röntgenaufnahme werden die Implantatlänge und der -durchmesser neu berechnet. Darstellung des Oberkiefers bei Wiedereintritt, Freilegung des neugewachsenen Knochens (e), in den die Implantate dann unter Verwendung von Osteotomietechniken (f) und der Bohrschablone (g) platziert wurden. Die Nahtsituation im Ober- und Unterkiefer (h und i). Die Unterkieferimplantate wurden analog zum Oberkiefer platziert. Zum Abschluss wurde ein OPG durchgeführt, um die Implantation zu überprüfen (j).

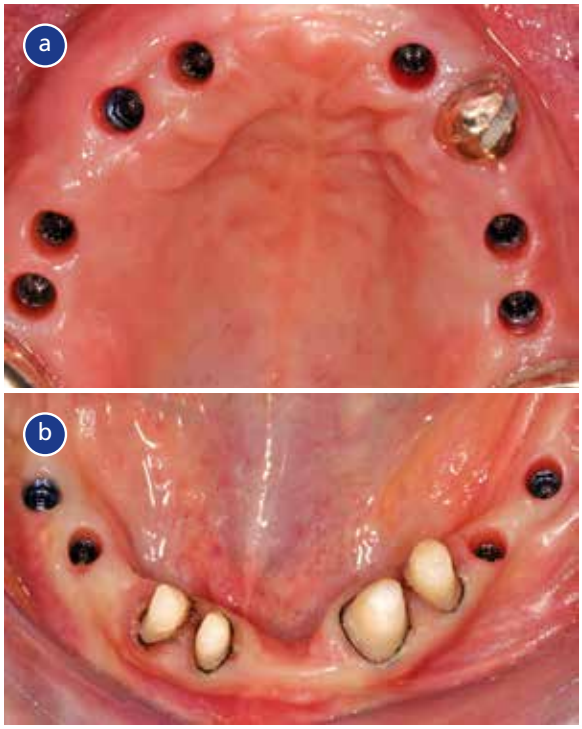

Abb. 8: Vier Monate nach Implantation wurden Abformungen genommen. Das Weichgewebe um die Implantate präsentierte sich ohne Anzeichen einer Entzündung im Ober- und Unterkiefer.

Abb. 9: Die Kieferrelationsbestimmung.

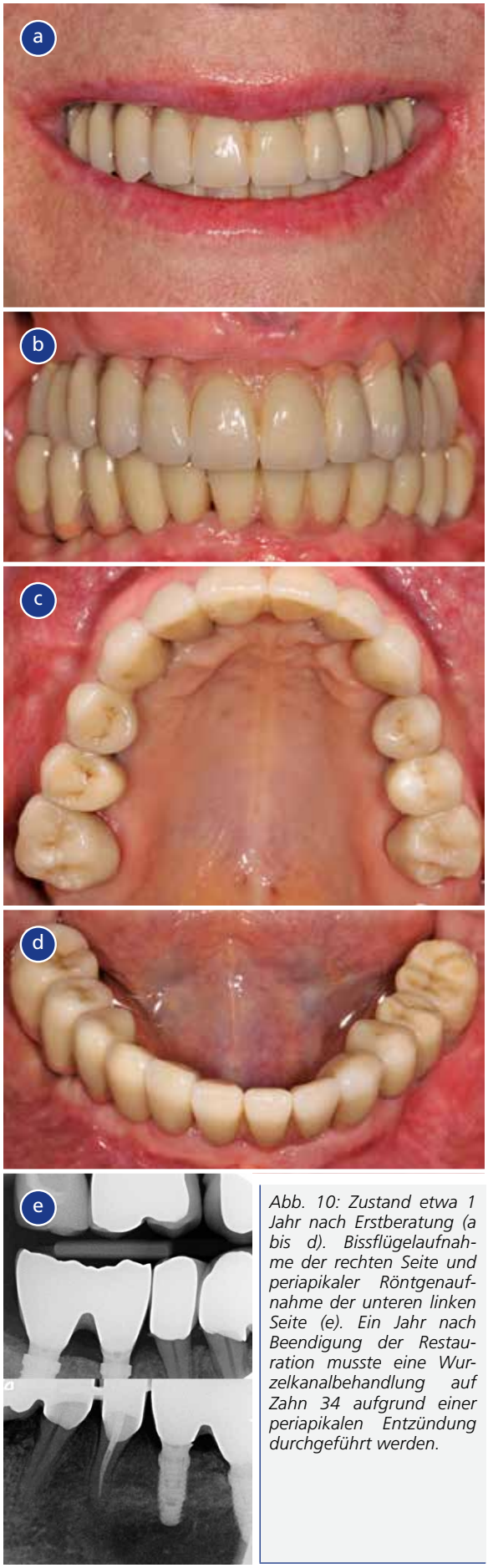

Abb. 10: Zustand etwa 1 Jahr nach Erstberatung (a bis d). Bissflügelaufnahme der rechten Seite und periapikaler Röntgenaufnahme der unteren linken Seite (e). Ein Jahr nach Beendigung der Restauration musste eine Wurzelkanalbehandlung auf Zahn 34 aufgrund einer periapikalen Entzündung durchgeführt werden.

straumann
simply doing more

die Nähte nach 14 Tagen entfernt. Die Implantate heilten für vier Monate offen ein.
Nach vier Monaten zeigte sich die Weichgewebssituation periimplantär ohne Anzeichen von Entzündung (Abb. 8a und b). Dank der offenen Einheilung konnten die Implantate ohne Freilegung gleich versorgt werden. Zur Herstellung des Zahnersatzes wurde eine offene Abformung beider Kiefer durchgeführt (Permadyne, 3M Espe, Seefeld). Da für den Techniker zur Herstellung des Zahnersatzes die Kieferrelationsbeziehung von größter Bedeutung ist, wurde zweimal eine Kieferrelationsbestimmung durchgeführt (Abb. 9). Die erste Kieferrelationsbestimmung wurde durchgeführt, um die Abutments anzufertigen und die zweite Kieferrelationsbestimmung, die über die Implantat-Abutments genommen wurde, sollte die finale Präzision gewährleisten. Nach drei Wochen wurde der definitive Zahnersatz eingegliedert und mit einem Abschlussröntgenbild kontrolliert (Abb. 10 a bis e). Wie in Abbildung 10 ersichtlich, wurden die Seitenzähne im Kreuzbiss restauriert. Hauptgrund dafür ist die nach palatinal orientierte Resorption des Oberkiefers und die bukkale Resorption des Unterkiefers. Dieser Effekt wird regelmäßig bei Patienten mit längerer Zahnlosigkeit beobachtet. Der Zeitraum der chirurgischen und prothetischen Rekonstruktion betrug insgesamt 12 Monate. Die Patientin befindet sich im regelmäßigen Recall.

Fallbericht 2 – der moderne Ansatz

Im Jahr 2016 stellte sich der 65 Jahre alte, männliche Patient in unserer Klinik vor. Die allgemeinärztliche Anamnese war unauffällig. Der Patient berichtete, dass er sich nicht viel um seine Zähne kümmere, aber mit der bevorstehenden Pensionierung wollte er das Leben wieder in vollen Zügen genießen. Ihm zufolge waren die meisten seiner Zähne durch Karies und invasive Zahnmedizin extrahiert worden. Den herausnehmbaren Zahnersatz, der vor einigen Jahren angefertigt wurde, wollte er nicht tragen (Abb. 11 a und b). Nach Besprechung aller Möglichkeiten wurde gemeinsam mit dem Patienten beschlossen, seinen Unterkiefer mittels einer endodontischen Behandlung an Zahn 34 und zwei Brücken beidseits wiederherzustellen. Als Option für den Oberkiefer wurde beschlossen, die restlichen Zähne zu entfernen und die Funktion mit einer festsitzenden, gaumenfreien Versorgung auf vier Implantaten wiederherzustellen (All-on-4™).
Zu Beginn wurde wieder ein Fotostatus angefertigt und die Situationsmodelle im Artikulator montiert. Die von uns verfolgte Endsituation wurde in einem Set-up vom Zahntechniker visualisiert und am Patienten getestet. Nach Zustimmung zur geplanten Behandlung wurden innerhalb von zwei Besuchen die metallkeramischen Freiendbrücken im Unterkiefer und die Oberkieferprothese hergestellt und der Patient über die Operation beim All-on-4™-Verfahren intensiv aufgeklärt.
In einer dreistündigen Operation unter Vollnarkose wurde im Oberkiefer die Restbezahnung entfernt (Abb. 12a), ein Mukoperiostlappen präpariert, das entzündliche Ge-

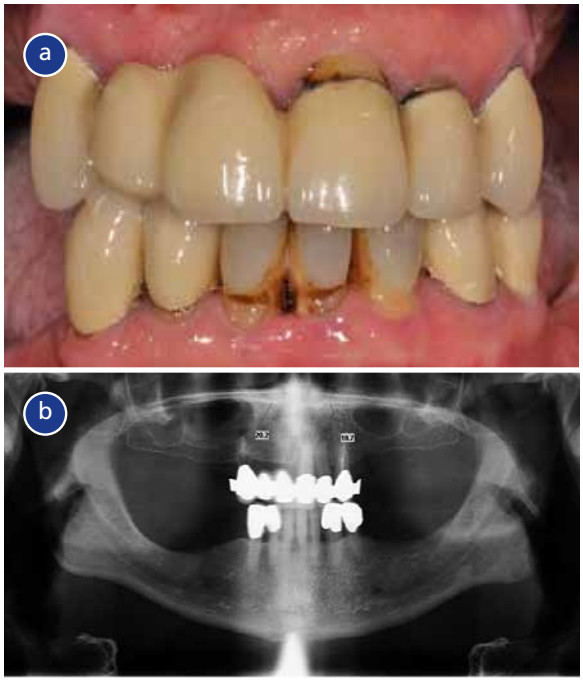

Abb. 11: Ausgangssituation klinisch und radiologisch.

webe entfernt (Abb. 12b) und der restliche Knochen auf ein Niveau geglättet (Abb. 12 c). Um das vertikale Knochenangebot zu verbessern, wurde ein externer Sinuslift durchgeführt und mit xenogenem Knochenmaterial porcinen Ursprungs gefüllt (mp3, Osteobiol, Tecnoss/Adsystems, Vaterstetten) (Abb. 12d). Im Anschluss an den Sinuslift wurden die Implantatstollen mithilfe einer Bohrschablone angefertigt (Abb. 12e). Nach dem Einsetzen der Implantate (Nobel Active, Nobel Biocare, CH-Kloten) mit einem Drehmoment von 50 - 70 Ncm wurde eine Mesostruktur (Multi-Units gerade und abgewinkelt, Nobel Biocare) mit 35 Ncm eingebracht. Die Extraktionsalveolen wurden mit xenogenem Knochen bovinen Ursprungs (Bio-Oss, Geistlich Biomaterials, Baden-Baden) und Membranen (Osseoguard, Zimmer Biomet) gefüllt (Abb. 12f). Nach Versorgung mit Einzelknopfnähten wurde eine offene Abformung (Permadyne, 3M Espe, Seefeld) (Abb. 12i) durchgeführt, wobei die Implantatabformpfosten mit (Abb. 12g) einem individuell gebogenen kieferorthopädische Draht und Komposit (Ceramill, Amann Girrbach, Pforzheim) gegen Verzug der Abformmasse miteinander verbunden wurden (Abb. 12h). Danach wurde die Kieferrelationsbestimmung mit dem vorher angefertigten Zahnersatz durchgeführt (R-SI-Line, Metall-Bite, R-Dental, Hamburg) (Abb. 12j). Der Abdruck und die Prothese mit dem Bissregistrat wurden ans Labor geliefert. In etwa drei Stunden wurden die temporären Aufbauten in die Prothese eingefügt und die Prothese unterfüttert. Sechs Stunden nach Operationsbeginn konnte die Prothese mit vier jeweils mit 15 Ncm Drehmoment angezogenen Schrauben eingesetzt werden. Der Zugang zu den Schraubenlöchern wurde mit Teflon und Komposit bedeckt. Nach drei Monaten wurde ein Metallgerüst in die Prothese eingearbeitet

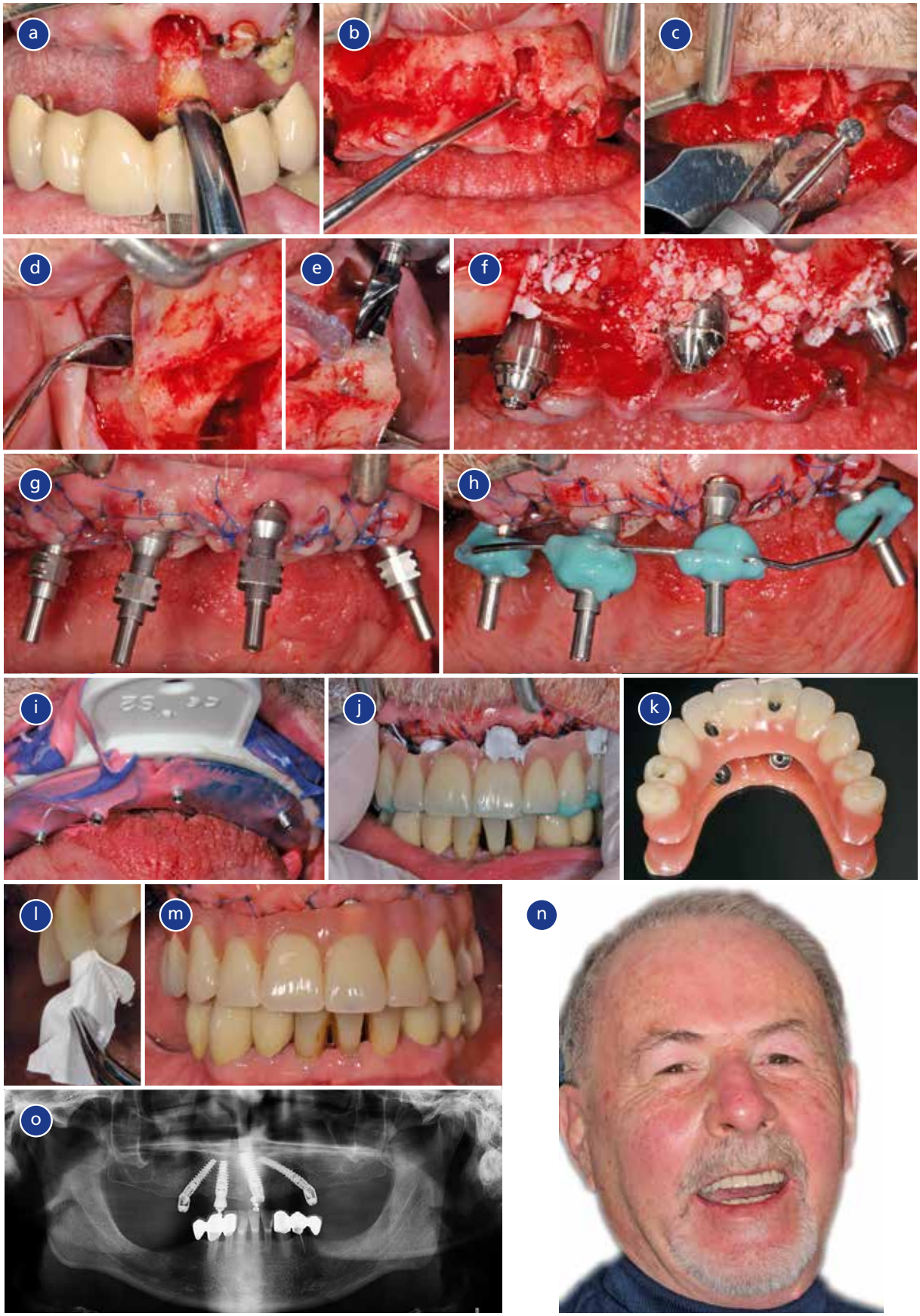

Abb. 12: Entfernung der Restbezahnung im OK (a) und des entzündlichen Gewebes (b). Der restliche Knochen wurde um 2 bis 4 mm geglättet (c). Anheben des Sinus maxillaris auf der rechten Seite (e), Füllen der Extraktionsalveolen mit Knochenersatzmaterial und Abdeckung mit einer Membran (f). Wundverschluss und Einsetzen der Abformpfosten (g), Abdrucknahme (h-j). Provisorische Abutments wurden in die Prothese eingearbeitet (k) und Schraubenzugänge mit Teflon bedeckt (l). Der Patient nach drei Tagen (m und n) und das Abschlussröntgenbild (o).

und die Prothese unterfüttert. Der Patient befindet sich im regelmäßigen, halbjährlichen Recall.

Diskussion

Da Implantate heutzutage eine weite Verbreitung haben und der Kenntnisstand zu dieser Versorgungsart in der Bevölkerung deutlich gestiegen ist, ist die Wiederherstellung der Lebensqualität mit Implantaten häufig gewünscht [25, 26]. Wie schon in der Einleitung erwähnt, liegt die Zeitspanne bei konventionellen Implantatversorgungen mit definitivem Zahnersatz zwischen 3 Monaten bis zu manchmal 1,5 Jahren bei Fällen mit großen Augmentationen und/oder langer Einheildauer der Implantate [27, 28]. Dieser Umstand führt häufig zu einem erhöhten Stressniveau bei den Patienten, die nach der anstrengenden chirurgischen Vorbehandlungsphase keine Geduld mehr für die endgültige prothetische Versorgung aufbringen können [29]. Deswegen gilt es gerade bei aufwändigen, zweizeitigen Knochenaugmentationen und Implantationen zeit- und kostengünstigere Alternativen, wie das All-On-4™-Verfahren, in Erwägung zu ziehen [30, 31]. Bei dieser Methode kann zahnlosen Patienten oder Patienten mit einer nicht erhaltungswürdigen Dentition innerhalb eines Tages ohne lange Stressintervalle zu einer enormen mundbezogenen Lebensqualitätsverbesserung mit festen Zähnen verholfen werden [30, 31]. Vor kurzer Zeit waren abgewinkelte Abutments und schräg gesetzte Implantate in der Zahnheilkunde noch verpönt. Und tatsächlich zeigt sich, dass der Druck auf den periimplantären kortikalen Knochen bei nicht axial gesetzten Implantaten höher ist [32]. In Kombination mit einem kurzen Freiendglied (z. B. Prämolarenbreite) sank jedoch die periimplantäre Belastung auf den kortikalen Knochen [32] im Vergleich zu einer Versorgung mit sechs Implantaten. Der kortikale Druck steigt mit zunehmendem Implantatwinkel, ab einem Winkel von 45 % sinkt der periimplantäre „Stress" im Vergleich zu einem Sechs-Implantat-Konzept [32]. Insgesamt scheint die 45 Grad Winkelung für die hinteren All-on-4™-Implantate keine negativen Auswirkungen auf die Überlebensrate zu haben [33].
Die Überlebensraten der Implantate im Oberkiefer (92,5 - 100 %) und Unterkiefer (93 - 100 %) sowie der prothetischen Restauration (99,2 - 100 %) beweisen, dass das All-on-4™-Konzept vergleichbare Daten zu den konventionellen Verfahren bietet [31, 33, 34] und daher eine praktikable Behandlungsoption für zahnlose Patienten mit atrophierten Kiefern zur Umgehung der konventionellen Vorgehensweise ist [35]. Allerdings muss sehr genau mit dem Patienten abgewogen werden, dass eventuell erhaltungswürdige Zähne für dieses Konzept geopfert werden müssen [36-38]. Wie exemplarisch an beiden Patientenfällen gezeigt, kann die Entscheidungsfindung und Behandlungsdurchführung diametral zu einer vergleichbaren Situation sein. Die Entscheidung, ob gesunde Zähne geopfert werden sollten, ist nicht nur eine zahnmedizinisch-ethische, sondern auch eine funktionelle [39].
In Bezug auf die Materialauswahl verwendeten wir im herkömmlichen Fall CAD/CAM produzierte NEM-Gerüste (Kobalt-Chrom-Legierung), die individuell verblendet wurden. Keramisch verblendete Metallgerüste weisen laut aktueller Studienlage im Vergleich zu festsitzenden Versorgungen mit Zirkongerüsten weniger Keramikfrakturen (Chipping) und geringere Verlustraten auf [40, 41]. Als kostengünstigere Alternative könnte eine individuell bemalte Vollzirkon-Versorgung in Betracht gezogen werden, ist jedoch bei ungleicher Materialwahl des Antagonisten nicht zu empfehlen [42].
Im finanziellen Hinblick betragen die Kosten der konventionellen Methode, wie im ersten Fall beschrieben pro Kiefer ca. 25 bis 30.000 Euro. Im Vergleich dazu ist das All-on-4™-Verfahren deutlich günstiger mit rund 18.000 Euro. Ein weiterer Vorteil des modernen Ansatzes ist die bessere Reparaturfähigkeit. Das Abschrauben der Prothese (15 Minuten), Reparatur z. B. einer Fraktur im Dentallabor (20 Minuten) und Eingliederung (15 Minuten) nimmt viel weniger Zeit in Anspruch und ist weniger kompliziert als die Reparatur einer Keramikfraktur bei einer Full-Arch-Restauration.

Der sicherlich größte Erfolgsfaktor für das Gelingen einer umfangreichen prothetischen Versorgung liegt in der guten Zusammenarbeit und Kommunikation zwischen Zahnarztpraxis und Labor. Zahnarzt/Implantologe und Zahntechniker entwickeln hierbei bereits im Vorfeld einen idealen Zahnersatz (Set-up bzw. Wax-up), der dann zur ästhetisch-funktionellen Anprobe und Planung der Implantatposition und Platzverhältnisse genutzt wird. Nur wenn alle Beteiligten bei der Behandlung das Ziel kennen, kann der Weg gemeinsam gegangen werden. Für die Erhaltung der Restaurationen sind eine gute Mundhygiene und ein regelmäßiges Recall unerlässlich. Darüber hinaus sollte darauf geachtet werden, neu auftretende systemische Erkrankungen zu kennen [23, 24].

Literatur unter www.dimagazin-aktuell.de/mehl-harder

DENTAL KOMPAKT online
Das Vergleichsportal für Dentalprodukte
www.dentalkompakt-online.de

ÜBER DIE AUTOREN

PD Dr. med. dent. habil. Christian Mehl

- *1998-2003 Studium der Zahnmedizin in Kiel*
- *2004 Promotion an der Christian-Albrechts-Universität zu Kiel*
- *seit 2010 Externer Mitarbeiter der Abteilung Prothetik, Propädeutik und Werkstoffkunde der Christian-Albrechts-Universität zu Kiel*
- *seit 2011 Niedergelassen mit Praxisklinik für Zahnmedizin und Implantologie, München*
- *2013 Habilitation an der der Christian-Albrechts-Universität zu Kiel*

Dr. Teresa Bösch

- *2006-2011 Studium der Zahnmedizin an der Universität Regensburg*
- *2013 Promotion Universitätsklinik Regensburg: „Der sozioökonomische Status von Intensivpatienten und dessen Einfluss auf die Krankheitsschwere"*
- *2012-2015 Universitätsklinik München LMU, Zahnerhaltung und Parodontologie*
- *2015 Zahnärztliche Tätigkeit in privat und kassenzahnärztlichen Zahnarztpraxen in München*
- *seit November 2015 Praxisklinik Harder Mehl*

Dr. med. dent. habil.
Christian Mehl
Praxisklinik für Zahnmedizin
und Implantologie
Volkartstrasse 5
80634 München
Tel. 0 89 / 571 544
Fax 0 89 / 574 578
E-Mail: christian.mehl@hardermehl.de

Dr. med. dent. Teresa Bösch
Praxisklinik für Zahnmedizin
und Implantologie
Volkartstrasse 5
80634 München

Dr. med. dent. habil.
Sönke Harder
Praxisklinik für Zahnmedizin
und Implantologie
Volkartstrasse 5
80634 München

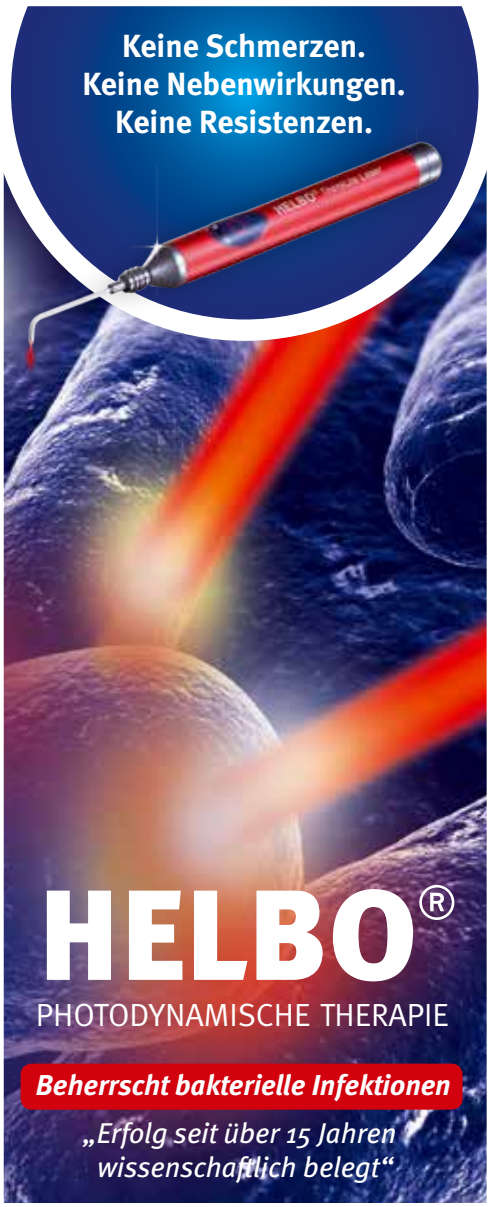

HELBO® antimikrobielle photodynamische Therapie (aPDT), bewährt im Erhalt von Zähnen und Implantaten.

Sicher
HELBO® - Einzigartiges System mit sterilen Komponenten.

Erstattungsfähig
HELBO® - Erfüllt die Abrechnungskriterien der DKV.

Delegierbar
HELBO® - Zahlt sich aus.

Mehr Informationen
zur patientenfreundlichen HELBO®-Therapie
direkt vom Marktführer
telefonisch unter **0 62 27 / 5 39 60-0**.

Dental Therapy Systems
SCIENTIFICALLY PROVEN
Made in Germany

40 YEARS DENTAL INNOVATIONS 1974 2014

bredent group

bredent medical GmbH & Co. KG | Geschäftsbereich HELBO

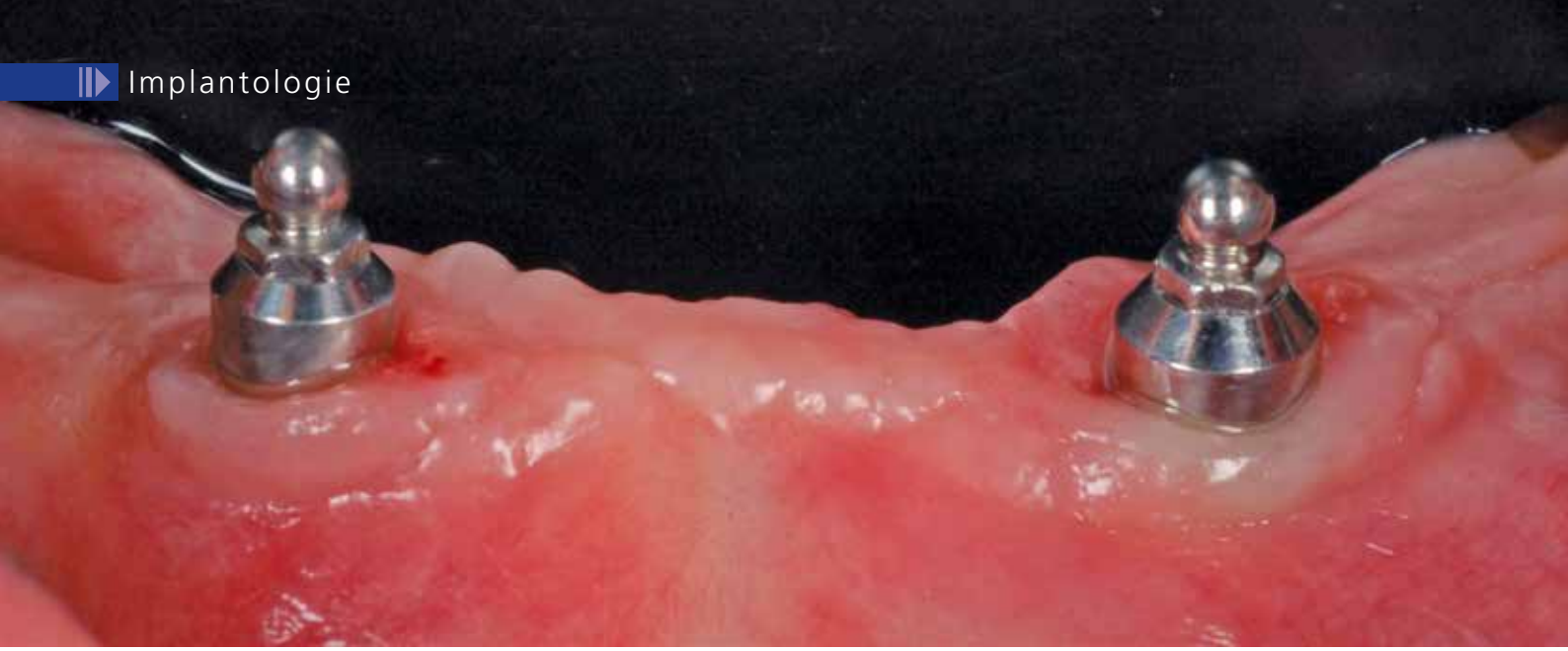

Vergleich unterschiedlicher Attachments zur Befestigung prothetischer Suprakonstruktionen auf vier Implantaten im zahnlosen Unterkiefer – ein Fallbericht

Indizes: Easy-Con, Hygienefähigkeit, Kostenaspekte, Kugelkopf-Attachment, Locator®, Multi^{Plus}, Patientenzufriedenheit, reduzierte Implantatanzahl

Der partielle oder totale Verlust von Zähnen ist in den meisten Patientenfällen mit einem Verlust an Lebensqualität und mit psychosozialen Problemen verbunden [1, 2]. Bei Patienten, die zum Ersatz fehlender Zähne mittels konventionellem Zahnersatz versorgt werden, scheint ein Zugewinn an Lebensqualität nicht im gewünschten Maße möglich zu sein [3]. Der Ersatz fehlender Zähne mittels implantatgestütztem Zahnersatz stellt daher eine bevorzugte Therapieoption dar, da die Befestigung prothetischer Restaurationen auf Implantaten zu einer höheren Behandlungszufriedenheit als konventioneller schleimhautgetragener Zahnersatz führt [4-9].

Hierbei stellt sich die zentrale Frage, welche Art der Verbindung zwischen Implantat und Suprakonstruktion und welche Art der Versorgung (festsitzend vs. herausnehmbar, bzw. bedingt herausnehmbar) in Abhängigkeit von der jeweiligen Patientensituation geeignet ist, um ein – aus zahnärztlicher Sicht – vorhersehbares Behandlungsergebnis und einen langfristigen Behandlungserfolg zu erzielen. Behandlungserfolg definiert sich dabei nicht nur aus Sicht des Zahnarztes. Auch die Zufriedenheit des Patienten, die Handhabbarkeit bzw. Pflegefähigkeit des neuen Zahnersatzes sowie wirtschaftliche Aspekte müssen beim angestrebten Behandlungsergebnis berücksichtigt werden [10]. Dabei ist der Erfolg einer Behandlung offensichtlich in höherem Maße davon abhängig, wie der Patient das Behandlungsergebnis aus seiner Sicht empfindet und nicht wie der Erfolg der Therapie durch den Behandler definiert und wahrgenommen wird [11].

Ein minimal-invasives Vorgehen ohne umfangreiche Augmentationsmaßnahmen ist in diesem Zusammenhang eine Behandlungsoption, die von der Mehrzahl der Patienten favorisiert wird [4, 12]. Dabei ist von Interesse, inwieweit eine Implantatversorgung bei Patienten mit einer Resorption des knöchernen Alveolarfortsatzes ohne eine Knochenaugmentation tatsächlich möglich ist und wie viele Implantate nötig sind, um eine zufriedenstellende Rehabilitation der Patienten zu erzielen.

Im Fokus der Implantatbehandlung stehen daher sowohl objektive funktionelle Parameter, wie die langfristige Rehabilitation der Kau- und/oder Sprechfähigkeit, als auch patientenspezifische, psychosoziale Faktoren, wie der Rückgewinn an Lebensqualität und eine Verbesserung der Ästhetik [13]. Um die Präferenzen des Patienten zu berücksichtigen und gleichzeitig den Behandlungserfolg nicht aufs Spiel zu setzen, ist eine funktionierende Kommunikation zwischen Zahnarzt und Patient grundlegend notwendig [14, 15].
Trotz einer guten Kommunikation zwischen Patient und Behandler ist nicht immer auszuschließen, dass die Erwartungen des Patienten hinsichtlich seiner prothetischen Rehabilitation nicht erfüllt werden können [16-18]. Daher bietet es sich an, Implantatsysteme zu verwenden,

die mehrere Versorgungsoptionen gleichzeitig zulassen und die somit unabhängig von der letztendlichen Entscheidung über das Design der Suprastruktur und die Art der Befestigung sind und die eine Umplanung der prothetischen Versorgung während der laufenden Therapie zulassen [18]. Patienten können im Falle eines reduzierten Budgets zunächst herausnehmbar und somit günstiger versorgt werden. Sofern es die ökonomische Situation des Patienten zulässt, kann die herausnehmbare Lösung sehr einfach in eine hochwertigere, festsitzende prothetische Option umgewandelt werden. Umgekehrt bietet diese Herangehensweise gleichzeitig den Vorteil, dass Patienten mit zunehmendem Alter und potenziell zunehmendem Verlust der Hygienefähigkeit wieder mit einer herausnehmbaren implantatgestützten Prothese versorgt werden können.
Dieser Umstand ist von Herstellerseite bereits erkannt worden. So bietet beispielsweise die Firma BEGO Implant Systems (Bremen, Deutschland) Implantatsysteme an, die flexibel mit unterschiedlichen prothetischen Aufbau- und Verbindungssystemen bestückt werden können.

Eine Flexibilität ist vor allem auch vor dem Hintergrund wichtig, dass aus den derzeit verfügbaren Aussagen in der Literatur keine allgemeingültigen Empfehlungen ausgesprochen werden können, welche Therapieoption bei Versorgung mit implantatgetragenem Zahnersatz die Behandlung der Wahl darstellt.
Die Anzahl der Implantate oder die Art der Verbindung zwischen dem Implantat und der Suprakonstruktion scheinen offensichtlich keinen Einfluss auf die orale Lebensqualität zu haben, wie eine retrospektive klinische Vergleichsstudie ergab [19].
Dass dieses Ergebnis in Bezug auf die Art der prothetischen Verbindung jedoch keine Allgemeingültigkeit hat, zeigten die Ergebnisse einer anderen klinischen Studie. Dort führten mittels Stegen verbundene, interforaminal platzierte Implantate im Unterkiefer zu einer signifikant besser empfundenen oralen Lebensqualität als Implantate ohne Stegverbindungen [20].
Auf die Patientenzufriedenheit wiederum hatten die Anzahl Implantate und die Art des prothetischen Attachments auch hier keinen Einfluss.

Die Erkenntnis, dass objektive Parameter, wie die Erfolgs- bzw. Überlebensraten von Implantaten und prothetischer Suprakonstruktionen ebenfalls nicht von der Anzahl Implantate abhängig zu sein scheinen, kann in den meisten Patientenfällen die Fixierung implantatgetragener Suprakonstruktionen im Unterkiefer durchaus auf minimal zwei [21] bzw. maximal vier bis sechs Implantaten als eine geeignete und vorhersehbare Behandlungsoption betrachtet werden [22-25].
In implantatprothetischer und labortechnischer Hinsicht hat die Versorgung mit weniger Implantaten dabei den Vorteil, dass eine parallele Insertion am Patienten und die Parallelisierung im Labor sowie die Herstellung der Suprakonstruktion erleichtert werden.
Das Prinzip des Einsatzes einer reduzierten Anzahl Implantate wurde im All-on-4® Konzept umgesetzt, das von Paolo Maló bereits Ende der 1990er Jahre entwickelt wurde. Dieses Verfahren ermöglicht eine minimalinvasive Vorgehensweise zur Sofortversorgung mit festsitzendem provisorischem oder auch definitivem Zahnersatz auf einer reduzierten Anzahl Implantate. Im Unterkiefer kommt bei dieser Art der Versorgung der interforaminale Bereich als Insertionsort infrage, da dort in der Regel das größte Knochenangebot vorhanden ist und beim Setzen der Implantate kein Risiko für die Verletzung des N. alveolaris inferior besteht. Die beiden proximalen Implantate werden dabei gerade eingesetzt, während die distalen Implantate geneigt inseriert werden, um ein möglichst großes Unterstützungspolygon für die prothetische Suprakonstruktion zu erhalten. Die Neigung der distalen Implantate wird anschließend mit speziell dafür entwickelten Abutments ausgeglichen.

Der offensichtlich geringe Einfluss der Implantatanzahl und die Art der Verbindung zur Suprakonstruktion auf funktionelle und psychosoziale Parameter werden ebenfalls in zwei randomisierten klinischen Untersuchungen um Krennmair et al. beschrieben. Dort konnte eine Verbesserung der Patientenzufriedenheit auch bei der Stabilisierung von Unterkiefer-Prothesen auf nur zwei Implantaten erzielt werden. Nach einem bzw. nach fünf Jahren unter Funktion waren keine Implantatverluste zu beobachten [26, 27]. In den gleichen Untersuchungen hatte die Art der Verbindung zwischen Implantat und prothetischer Suprakonstruktion (Kugelkopfverbindung vs. Locator) ebenfalls keinen Einfluss auf die von subjektiven Empfindungen geleitete Patientenpräferenz oder auf objektive implantatbezogene klinische und röntgenologische Parameter [26].

Zielstellung des Fallberichts

Die Zielsetzung des vorliegenden Fallberichts war, unterschiedliche prothetische Versorgungskonzepte bei Implantatinsertion ohne augmentative Maßnahmen an einem Patienten auszutesten. Anhand dieses Vorgehens sollte eruiert werden, inwieweit Attachment-Systeme tatsächlich ohne viel Aufwand gegeneinander austauschbar sind. Hierzu wurden Locator®-ähnliche Aufbauten (PS Easy-Con, BEGO Implant Systems, Bremen, Deutschland) und Kugelkopfanker (PS BA, BEGO Implant Systems) für eine herausnehmbare prothetische Versorgung verwendet. Als bedingt herausnehmbare Option wurde eine mittels Komposit verblendete Brücke auf einem mittels Laser melting hergestellten Kobalt-Chrom-Gerüst auf Abutments des Multi^{Plus}-Systems (BEGO Implant Systems) hergestellt und fixiert.

Ausgangssituation

Der 69-jährige, männliche Patient stellte sich in unserer Praxis mit dem Wunsch vor, mit einem implantatgestützten Zahnersatz im Unterkiefer versorgt zu werden. Er hatte keine systemischen Erkrankungen, war Nichtraucher

und nahm keine Medikamente ein. Die Mundhygiene des Patienten war durchschnittlich. Er hatte den Wunsch nach einem Zahnersatz, der minimal-invasiv, ohne jegliche augmentative Maßnahmen auf einer möglichst reduzierten Anzahl Implantate fixiert werden sollte. Der Patient war zuvor für den Zeitraum von acht Jahren mit einer herausnehmbaren, schleimhautgelagerten Teilprothese mit einer Kunststoffbasis versorgt gewesen, die mittels gebogener Halteelemente am einzig noch verbliebenen Zahn 33 fixiert war. Der Zahn war aufgrund massiver parodontaler Probleme nicht mehr erhaltungswürdig (Abb. 1 und 2). Im Gegenkiefer war der Patient mit festsitzenden Kronen/Brücken versorgt, die ebenfalls insuffizient waren und zu einem späteren Zeitpunkt erneuert werden sollten.

Grundsätzlich wird davon ausgegangen, dass bei einem Restknochen von weniger als 5,0 mm Breite im Zusammenhang mit Implantatbehandlungen Knochenaufbaumaßnahmen erfolgen müssen, um ein ausreichend dimensioniertes Knochenlager für die Implantate zu erhalten [28]. Im vorliegenden Fall erfüllte der Alveolarfortsatz im Bereich der Insertionsstellen der Implantate knapp die Voraussetzungen einer Implantation ohne zusätzliche Augmentationsmaßnahmen. Wir entschlossen uns in Absprache mit dem Patienten für die Extraktion des Zahnes 33 und für eine anschließende implantatgestützte prothetische Versorgung des Unterkiefers auf vier Implantaten im Eckzahn- und Molarenbereich beidseits ohne zusätzliche Augmentationsmaßnahmen.

Die Qualität des Unterkiefer-Alveolarknochens wurde als D3 nach Misch eingestuft [29-31]. Knochen der Stufe D3 gehört neben der zweithöchsten Qualitätsstufe D2 zu den am häufigsten beobachteten Knochendichten. In der Literatur wird beschrieben, dass in D1 und D4-Knochen das Risiko für frühe Implantatverluste im Vergleich zu den beiden anderen Knochenqualitätsklassen erhöht sei [32]. Dennoch wurde mit Rücksicht auf das relativ geringe Knochenangebot ein zweizeitiges Vorgehen mit einem verzögerten Belastungsprotokoll und gedeckter Einheilung gewählt, um über eine mehrwöchige Einheilzeit eine ausreichende Stabilität der Implantate im Alveolarknochen zu gewährleisten. Etwa drei Monate nach Extraktion des Zahnes 33 erfolgte die Implantattherapie. Innerhalb dieses Zeitraums hatte sich im Bereich des knöchernen Defektes bei Zahn 33 ausreichend neuer Knochen gebildet, so dass in dieser Region implantiert werden konnte (Abb. 3).

Chirurgische Phase

Die Implantatinsertion wurde unter Lokalanästhesie und unter direkter Sicht mit Bildung eines Mukoperiostlappens durchgeführt. Das offene Vorgehen wurde gewählt, da eine fortgeschrittene Resorption des knöchernen Alveolarfortsatzes in oro-vestibulärer Richtung vorlag und auf diese Weise eine sehr gute Beurteilung der Knochenkonturen und der Qualität des Knochens sowie eine Implantatpositionierung unter direkter Sicht ermöglicht wurden [33-35]. Es wurden BEGO Semados® RSX Implantate (BEGO Implant Systems) mit den Standarddurchmessern 3,75 mm (regio 036 und 043) und 4,10 mm (regio 046 und 033) verwendet. Die Implantation erfolgte freihändig nach dem Standardprotokoll des Herstellers. Alle Implantate wurden, mit Ausnahme des Implantats in regio 043, epikrestal am bukkalen Aspekt eingesetzt (Abb. 4). Da der Alveolarkamm sattelförmig gestaltet war, lag der Im-

Abb. 1 und 2: Ausgangs-OPG, Zahnfilm Zahn 33.

Abb. 3: Anfangssituation vor der Bildung eines Mukoperiostlappens zur Implantatinsertion, ausgeheilte Extraktionswunde regio 33.

Abb. 4: Zustand nach Insertion von vier BEGO Semados® RSX Implantaten.

hypo-A
Premium Orthomolekularia

CAM Award 2013
Parodontitis-Studie mit Itis-Protect I-IV
aMMP-8 Laborparameter zur Entzündungshemmung

Optimieren Sie Ihre Parodontitis-Therapie!

55% Reduktion der Entzündungsaktivität in 4 Wochen!

60% entzündungsfrei in 4 Monaten

durch ergänzende bilanzierte Diät

Studien-geprüft!

Itis-Protect I-IV

Zur diätetischen Behandlung von Parodontitis

- Stabilisiert orale Schleimhäute!
- Beschleunigt die Wundheilung!
- Schützt vor Implantatverlust!

aMMP-8 - Parodontitis-Studie 2011, Universität Jena

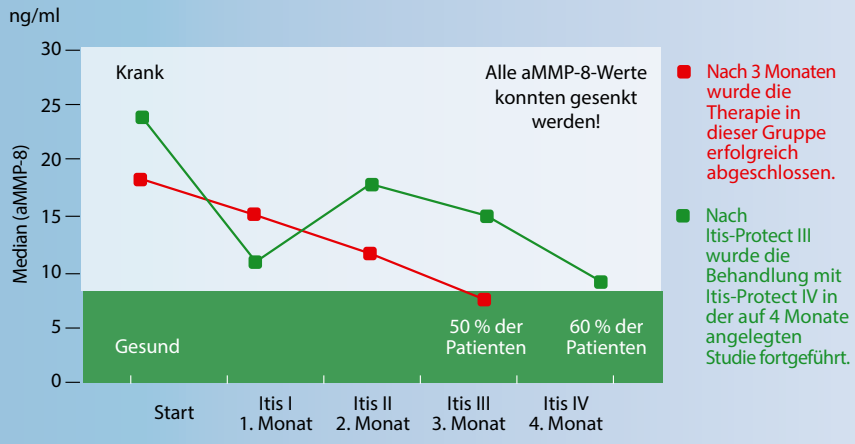

- Nach 3 Monaten wurde die Therapie in dieser Gruppe erfolgreich abgeschlossen.
- Nach Itis-Protect III wurde die Behandlung mit Itis-Protect IV in der auf 4 Monate angelegten Studie fortgeführt.

Info-Anforderung für Fachkreise

Fax: 0451 - 304 179 oder E-Mail: info@hypo-a.de

◯ Studienergebnisse und Therapieschema
◯ hypo-A Produktprogramm

Name / Vorname

Str. / Nr.

PLZ / Ort

Tel.

E-Mail

IT-DI 1.2017

hypo-A GmbH, Kücknitzer Hauptstr. 53, 23569 Lübeck
Hypoallergene Nahrungsergänzung ohne Zusatzstoffe
www.hypo-a.de | info@hypo-a.de | Tel: 0451 / 307 21 21

shop.hypo-a.de

plantathals bei allen Implantaten approximal jeweils etwa 1,0 mm subkrestal. Das Implantat in regio 043 wurde nach lingual hin ca. 2,0 mm subkrestal inseriert.
Aufgrund des guten vertikalen Knochenangebotes konnten im Eckzahnbereich 11,5 mm lange Implantate und im Seitenzahnbereich Implantate mit der Länge von 10 mm verwendet werden. Dabei war eine Abwinkelung der Implantate im Seitenzahnbereich – wie sonst bei der klassischen All-on-4® Methode üblich – nicht notwendig (Abb. 5).
Die Schleimhaut wurde über den Implantaten spannungsfrei vernäht und der Patient wurde angewiesen, die Prothese eine Woche lang nicht zu tragen. Die einwöchige Prothesenkarenz wurde verordnet, um das Risiko einer Schleimhautperforation im Bereich der Implantate und einer nachfolgenden Infektion zu reduzieren [36]. Eine Woche nach Implantation stellte sich der Patient erneut zur Nahtentfernung vor. Die Schleimhaut im OP-Bereich war reizlos und zeigte keinerlei Anzeichen einer Infektion (Abb. 6).

Prothetische Phase

Nach einer weiteren siebenwöchigen Einheilungszeit wurden die Implantate freigelegt und mit Gingivaformern mit Platform Switch Ausführung (PS HP, BEGO Implant Systems) versorgt (Abb. 7).

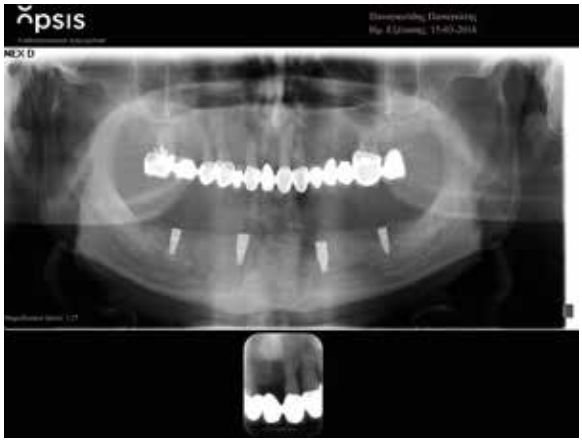

Abb. 5: Übersichtsaufnahme post OP.

Abb. 6: Komplikationslose Heilung der Implantate 2 Monate nach Implantatinsertion.

Zwei Wochen später wurde die Abformung der Implantate durchgeführt. Nach weiteren zwei Wochen erfolgte die definitive prothetische Versorgung des Patienten.

Prothetische Verbindungselemente bei herausnehmbaren Rekonstruktionen

Zur Befestigung herausnehmbarer, totalprothetischer Rekonstruktionen wurden in unserem Fallbericht Kugelkopfanker (PS BA, BEGO Implant Systems) und Locator®-ähnliche Easy-Con Aufbauten (PS Easy-Con, BEGO Implant Systems) verwendet. Kugelkopf-Attachments bestehen aus einer kugelförmigen metallischen Patrize (Abb. 8). Die Matrize wird in die Prothese eingearbeitet und kann aus Metall oder aus Kunststoff bestehen (Abb. 9). Die Vorteile des Kugelkopf-Attachments bestehen in der guten Hygienefähigkeit, den geringen Kosten und einer reduzierten Behandlungsdauer [7].

Abb. 7: Einheilpfosten (PS HP) in situ zwei Monate nach Implantatinsertion.

Abb. 8: Zustand nach Befestigung der vier Kugelkopfanker (PS BA).

Abb. 9: In die Prothesenbasis eingearbeitete Matrizen für die Kugelkopfanker.

Eine relativ hohe Reparaturanfälligkeit aufgrund von Retentionsverlusten wird dadurch wieder ausgeglichen, dass Reparaturen bei diesem System sehr schnell und einfach durchgeführt werden können.
Allerdings erfordern Kugelkopfanker aufgrund ihrer Höhe einen ausreichenden intermaxillären Abstand, was die Konstruktion der prothetischen Restauration erschweren kann, da der Anker einen entsprechend hohen vertikalen Platzbedarf hat und das Attachment weit in die Mundhöhle hineinreicht. Ein weiterer Nachteil ist, dass Kugelkopfanker nur auf axial und parallel eingebrachten Implantaten verwendet werden können. Die Retention ist auf nicht parallel inserierten Implantaten ab einer Angulation > 15 Grad signifikant reduziert [7].

In unserem Patientenfall waren die Implantate annähernd parallel positioniert worden, so dass keine großen Abweichungen der Implantatachsen bestanden (Abb. 10). Es war ausreichend intermaxillärer Raum vorhanden und wir konnten den Patienten mit einer auf Kugelkopf-Attachments fixierten Unterkiefer-Cover denture Prothese versorgen. Das klinische Ergebnis war für Behandler und Patient gleichermaßen in optischer und funktioneller Hinsicht sehr zufriedenstellend (Abb. 11 und 12).
Auch das Easy-Con-System (PS Easy-Con) ist reparaturanfällig, da aufgrund von Retentionsverlusten der Austausch der Polyamid-Inserts erfolgen muss [26]. Da die Restaurationshöhe deutlich geringer ausfällt als bei den Kugelkopfankern, können die Easy-Con Aufbauten sehr gut bei einem geringen intermaxillären Abstand als Attachments verwendet werden. Easy-Con Aufbauten bestehen aus einer im Abutment integrierten Matrize aus Metall. Diese besteht aus einem erhöhten, ringförmigen Rand. Die aus Polyamid (Nylon) bestehende Patrize wird auf das ringförmige Abutment aufgesteckt und erhält ihre Retention sowohl über die Außenflächen als auch über die Innenflächen des Metallrings (Abb. 13). In die Prothesenbasis sind ebenfalls aus Polyamid gefertigte Einsätze eingearbeitet (Abb. 14). Durch die materialbedingte Elastizität der Easy-Con-Bestandteile verfügt das System über eine gute Elastizität/Resilienz (self-aligning) und ist in der Lage, sich den Bewegungen der Suprakonstruktion bei funktioneller Belastung gut anzugleichen [7]. Im Vergleich zum Kugelkopf-System können durch unterschiedlich konstruierte Patrizen axiale Disparallelitäten zwischen Implantaten bis zu einem Abweichungswinkel von 40 Grad ausgeglichen werden, ohne dass Retentionsverluste auftreten [37]. Auch mittels des Easy-Con-Systems konnte der Patient mit einer funktionell und optisch ansprechenden Cover denture-Prothese versorgt werden (Abb. 15).

Abb. 10: Relativ parallele Positionierung der Implantate mit geringen Winkelabweichungen.

Abb. 11: Auf Kugelkopfankern befestigte Cover denture-Prothese in situ.

Abb. 12: Gutes ästhetisches und funktionelles Ergebnis der Cover denture-Prothese.

Abb. 13: PS Easy-Con Aufbauten in situ.

Abb. 14: In die Prothesenbasis eingearbeitete Easy-Con Retentionskappen mit Fertigungseinsatz aus Polyamid.

Zwischen Locator® ähnlichen Aufbauten und Kugelkopfankern konnten in einer klinischen Untersuchung auch nach einem Fünfjahreszeitraum unter funktioneller Belastung keine signifikanten Unterschiede in Bezug auf klinische oder röntgenologische Parameter ermittelt werden [27]. Bei Kugelkopfankern waren im Vergleich zum Locator® ähnlichen Aufbauten anfänglich zwar häufigere prothetische Nachsorgemaßnahmen notwendig, die jedoch mit zunehmender Beobachtungsdauer abnahmen und sich in der Häufigkeit von selbstjustierbaren (self-aligning) -Systemen nicht mehr unterschieden.

In einer neueren in-vitro Untersuchung konnten statistisch signifikante Unterschiede im Retentionsverhalten und der Stabilität eines auf zwei Implantaten fixierten Prothesengerüsts aus Kobalt-Chrom in Abhängigkeit vom jeweiligen prothetischen Attachmentsystem, der Krafteinwirkung und der Verteilung der Implantate/der Implantatpositionierung ermittelt werden. Die höchsten Retentions- und Stabilitätswerte waren bei Kugelkopfankern messbar, gefolgt von self-aligning-Systemen [38]. Je weiter distal Implantate gesetzt wurden, desto höhere Retentions- und Stabilitätswerte waren in anterior-posteriorer Richtung zu ermitteln. Wenn Locator®-ähnliche Aufbauten auf vier Implantaten im Unterkiefer mittels Stegen miteinander verbunden wurden, konnten geringere krestale Knochenverlustraten und weniger Nachsorgemaßnahmen im Vergleich zu einfachen Locator®-Systemverbindungen auf zwei Implantaten ermittelt werden [39]. Die unterschiedlichen Effekte auf die krestale Knochenresorption wurden in dieser Studie eher auf den Stabilisierungseffekt durch die Stege und weniger auf die Art der prothetischen Verbindung zurückgeführt. Eine ältere in-vitro Untersuchung jedoch ergab im Gegensatz dazu, dass Kugelkopfanker auf Implantaten zu einer besseren Kraftverteilung im Unterkiefer-Seitenzahnbereich führen, als Stegverbindungen [40]. In einer klinischen Vergleichsstudie bei der Versorgung zahnloser Patienten im Unterkiefer mittels zwei Implantaten und Locatoren vs. Magnet-Attachments konnten signifikant höhere periimplantäre Knochenverluste bei den Locator-Attachments ermittelt werden [41].

Auf Grundlage der verfügbaren Evidenz sind eindeutige Aussagen zum Einfluss der unterschiedlichen prothetischen Verbindungen bei implantatgestütztem, herausnehmbarem Zahnersatz auf das Remodellierungsverhalten des krestalen Knochens derzeit noch nicht möglich.

Abb. 15: Definitive Prothese auf PS Easy-Con Abutments in situ.

Festsitzende implantatgestützte Rekonstruktionen

Als dritte Behandlungsoption wurde eine bedingt herausnehmbare Rekonstruktion gewählt, die auf den systemeigenen PS Multi^{Plus}-Abutments befestigt wurde (Abb. 16 und 17). Grundlage für die bedingt herausnehmbare Brücke war ein mittels Selective Laser Melting hergestelltes Kobalt-Chrom Gerüst (EOS; Electro Optical Systems München, Deutschland). In unserem Patientenfall konnte eine sehr gute, passgenaue Herstellung des Metallgerüsts erfolgen (Abb. 18). Das Gerüst wurde mittels Komposit (anaxblend big block dentin und big block enamel, anaxdent GmbH, Stuttgart,

Abb. 16: PS Multi^{Plus}-Abutments in situ.

Abb. 17: Nahaufnahme PS Multi^{Plus}-Abutment.

Abb. 18: Gute Passform des SLM gefertigten Kobalt-Chrom Gerüsts.

Deutschland) verblendet (Abb. 19a und b). Die Schraubenkanäle wurden nach Einsetzen der Suprakonstruktion mit Komposite (EcuSphere-Carat, DMG Chemisch-Pharmazeutische Fabrik GmbH, Hamburg, Deutschland) verschlossen (Abb. 20). Das klinische Endergebnis war für den Patienten sehr zufriedenstellend, da die Rekonstruktion sehr natürlich und ästhetisch gestaltet war (Abb. 21). Wichtig ist, dass der Patient intensiv bei der Mundhygiene und Reinigung des Zahnersatzes angeleitet wird, um den Langzeiterfolg der Rekonstruktion nicht zu gefährden. Dies ist insofern von großer Wichtigkeit, da Patienten offensichtlich häufig nicht berücksichtigen, dass Implantate eine höhere Pflegeintensität benötigen als natürliche Zähne [42]. Stellt sich heraus, dass eine ausreichende Mundpflege nicht möglich ist, können in Absprache mit dem Patienten andere Attachments eingesetzt und der Zahnersatz wieder herausnehmbar gestaltet werden.

Abb. 19a: Fertig mittels Komposit verblendete Brücke.

Abb. 19b: Verblendbrücke in situ.

Abb. 20: Verblendbrücke in situ mit mittels Komposit verschlossenen Schraubenkanälen.

Abb. 21: Frontalansicht der implantatgetragenen Unterkieferbrücke.

Herausnehmbare, vollprothetische Cover denture-Versorgungen auf Implantaten werden von Patienten offensichtlich weniger gut akzeptiert, als fester implantatgestützter Zahnersatz [11, 43, 44]. Die erhöhte Akzeptanz fest eingesetzter implantatgetragener Suprakonstruktionen kann auf das veränderte Design des prothetischen Ersatzes zurückgeführt werden, da dieser als Brücke mit Verblendungen aus Keramik oder Komposit und ohne die bei der Cover denture-Lösung notwendigen Kunststoffschürzen gestaltet wird. Die verbesserte Ästhetik und der Tragekomfort von Brücken im Vergleich zu Cover denture-Prothesen führen offensichtlich auch zu einer erhöhten Zufriedenheit der Patienten [11, 43, 44]. Allerdings sind Mundhygienemaßnahmen bei festsitzenden Rekonstruktionen schwieriger durch den Patienten durchführbar, als dies bei herausnehmbaren Prothesen der Fall ist. Herausnehmbare Rekonstruktionen scheinen jedoch reparaturanfälliger zu sein, als festsitzender Zahnersatz [45]. In Bezug auf die Implantat-Überlebensraten scheint sowohl bei festsitzenden als auch bei herausnehmbaren Suprakonstruktionen – im Gegensatz zu den Ergebnissen der in den vorherigen Abschnitten aufgeführten Untersuchungen – eine signifikante Abhängigkeit von der Anzahl Implantate zu bestehen. Ein aktueller syste-

ÜBER DEN AUTOR

Dr. Kleanthis Manolakis *ist in Thessaloniki (Griechenland) geboren.*

- *Studium der Zahnmedizin (1983-1989) und Dissertation (1991) an der Albert-Ludwigs-Universität Freiburg i. Br.*
- *Assistenzzahnarzt an der Klinik für Kronen- und Brückenprothetik, Teilprothetik und Materialkunde (Leiter: Prof. Dr. P. Schärer) des Zahnärztlichen Zentrums der Universität Zürich (1993-1995).*
- *Seit 1995 selbständig und seit 2006 gemeinsam mit seinem Bruder Dr. Alexandros Manolakis in eigener Praxis in Thessaloniki – Schwerpunkte Ästhetische Zahnmedizin und Implantologie.*
- *Gründungsmitglied und seit 2012 Schatzmeister der Griechischen Gesellschaft für Ästhetische Zahnmedizin.*
- *Leiter von Workshops über Implantologie, piezoelektrische Chirurgie und Prophylaxe.*
- *Referent bei internationalen Kongressen.*

matischer Review einschließlich einer Metaanalyse ergaben, dass die Fixierung festsitzender Rekonstruktionen auf vier Implantaten und herausnehmbarer Prothesen auf zwei Implantaten im Unterkiefer zu höheren Implantatverlustraten führen, als wenn mehr Implantate zur Stabilisierung der Suprakonstruktionen herangezogen werden [46].

Befestigungsmöglichkeiten der Suprakonstruktion

Festsitzender Zahnersatz kann entweder mittels Zement auf den Implantaten befestigt oder als bedingt herausnehmbarer Zahnersatz auf den Implantaten verschraubt werden. Während der zementierte Zahnersatz nicht mehr entfernt werden kann, ist die Entfernung bedingt abnehmbarer prothetischer Suprakonstruktionen durch den Zahnarzt möglich. Beide Befestigungsprinzipien werden kontrovers diskutiert und sind Bestandteil vieler klinischer Studien und systematischer Übersichtsarbeiten, deren Ergebnisse zudem nicht einheitlich sind. In einem systematischen Review waren keine Unterschiede bei den Remodellierungsraten krestalen Knochens in Abhängigkeit von der Befestigungsart erkennbar [47]. Auch hinsichtlich der Implantatüberlebensraten und prothetischer Verlustraten konnten in einem aktuellen Review keine Unterschiede festgestellt werden [48]. Ergebnisse eines älteren Reviews weisen auf die Überlegenheit zementierter Suprakonstruktionen in biologischer und klinischer Hinsicht hin [49]. Bei zementierten Totalversorgungen wurden im Gegensatz dazu in einem aktuellen systematischen Review biologische und/oder technische Komplikationen häufiger beobachtet, als bei verschraubten Totalrekonstruktionen [50]. Allerdings wiesen verschraubte keramische Suprakonstruktionen höhere Chippingraten der Verblendungen auf. In anderen systematischen Übersichtsarbeiten konnten keine Unterschiede in Bezug auf die Überlebensraten der Implantate und der Suprakonstruktionen in Abhängigkeit von der Befestigungsart ermittelt werden [48, 51]. Dabei muss berücksichtigt werden, dass aufgrund der teilweise sehr unterschiedlichen Studiendesigns und insbesondere der verschiedenen Definitionen von Erfolgsparametern ein direkter Vergleich der beiden Befestigungsarten und evidenzbasierte Aussagen dazu derzeit nicht möglich sind [52].

Fazit

Kugelkopfanker (PS BA), Locator®-ähnliche Aufbauten (PS Easy-Con) und Multi^{Plus}-Attachments ermöglichen eine gute und vorhersehbare prothetische Versorgung auf vier Implantaten. Die Tatsache, dass im vorliegenden Patientenfall ein minimal-invasives Vorgehen bei der Implantatinsertion gewählt wurde, erhöhte die Akzeptanz des Patienten für die vorgeschlagene Implantattherapie. Die Möglichkeit, dass mit einer reduzierten Anzahl Implantate in Abhängigkeit von patientenspezifischen Faktoren unterschiedliche prothetische Lösungen angestrebt werden können, erleichtert die Umsetzung von Patientenwünschen und es ermöglicht eine Neukonzipierung der prothetischen Lösung sogar während der laufenden Therapie.

Literaturlisten unter
www.dimagazin-aktuell.de/k-manolakis

Dr. Kleanthis Manolakis
Tsimiski 95
Thessaloniki, 54622
Griechenland
Tel: +30 2310 244844
E-Mail: kleanthis@manolakis.net

Dr. Pantelis Petrakakis

Dr. Alexandros Manolakis

Dimitrios Tsirakidis, MDT

DENTAL KOMPAKT online
Das Vergleichsportal für Dentalprodukte
www.dentalkompakt-online.de

MEGA GEN
For Lifetime Smiles

MegaGen AnyRidge
Wir haben die Natur verstanden

Besserer Knochenerhalt – Stabileres Weichgewebe – Exzellente Primärstabilität

- **Digitaler Workflow** und individuelle Prothetik möglich
- **S-Linien** Design, für eine breitere, schützende Weichgewebsmanschette
- Keine **Schneidekanten** und dennoch selbstschneidend
- Maximaler **Knochenerhalt**
- Einzigartiges, breites **Gewindedesign**, ermöglicht exzellente Primärstabilität
- Hohe **Primärstabilität**
- Chirurgische Vorteile & wenige **Bohrschritte**

IDS 2017

Besuchen Sie uns!
Halle 4.2 N-060

Wir freuen uns Sie an unserer **MEGA-IDS Afterwork-Party** am **Donnerstag 23.03.2017** von **16**:00 bis **20**:00 Uhr begrüßen zu dürfen.

Mit XPEED® Oberfläche
SLA with Nano Ca²⁺ incorperated

Ermöglicht eine sehr hohe Sekundärstabilität
und garantiert hervorragende Ergebnisse.

MEGA GEN
For Lifetime Smiles

Kontaktieren Sie uns:
Megagen F.D. AG
Email: info@imegagen.de
Tel.: 06221-4551140

www.imegagen.de

Was kann die digitale Volumentomographie?

Indizes: Behandlungsplanung, CT, DVT, Radiologie, Strahlendosis

Als der Nobelpreisträger Wilhelm Conrad Röntgen Ende des 19. Jahrhunderts eher zufällig die später nach ihm benannten Röntgenstrahlen entdeckte, ahnte wohl niemand, dass die Revolution der bildgebenden Verfahren erst begonnen hatte. Heute nutzen immer mehr Praxen die digitale Volumentomographie, um durch 3D-Darstellungen eine präzisere Behandlungsplanung zu gewährleisten.

Mittlerweile ist bei neuen Volumentomographen die Strahlenbelastung deutlich geringer als bei Computertomographen (CT-Aufnahmen). Für die dreidimensionale Bildgebung in der Zahnarztpraxis sollte daher die digitale Volumentomographie die favorisierte Technik darstellen. Doch ist die Strahlenbelastung höher als bei herkömmlichen Röntgenuntersuchungen und somit nur bei bestimmten Indikationen sinnvoll und sollte mit Bedacht eingesetzt werden.

Kleine Geschichte der Computerisierung der Zahnheilkunde

Ein großer Meilenstein war die panoramaartige Darstellung. Dazu gehört neben dem Panoramaschichtaufnahmeverfahren (PSA), das zunächst mit einem intraoral positionierten Film und einer extraoralen Belichtung arbeitete, auch die Panoramavergrößerungsaufnahmetechnik (PVA). Mit der PVA erzeugte man anhand einer intraoral eingesetzten Hohlanodenröhre und einem extraoralen Film ein Summationsbild, das aufgrund unterschiedlicher Vergrößerungen des Ober- und Unterkiefers und der hohen Strahlenbelastung allerdings bald von besseren Aufnahmen abgelöst wurde.

Der bereits in der Mitte des 20. Jahrhunderts einsetzenden Computerisierung ist die Entwicklung des CT-Scans zu verdanken, deren Erfinder Ende der 70er Jahre mit dem Nobelpreis ausgezeichnet wurden. Bei dieser Methode erhält der Computer dank einer rotierenden Röntgenröhre detaillierte Schnittbilder zur Berechnung einer dreidimensionalen Darstellung der Knochen- und Gewebesituation.
Mit zunehmender Rechenleistung entwickelte sich die Technologie rasant weiter: Schon 1998 wurde die digitale Volumentomographie vorgestellt.

Funktionsweise der digitalen Volumentomographie

Wie bei der Computertomographie rotiert die Röntgenröhre um den Kopf und erzeugt dadurch 200 – 600 Aufnahmen, die dank komplexer mathematischer Algorithmen nach wenigen Minuten als dreidimensionales Abbildungsvolumen dargestellt werden. Eine Verschiebung der Röhreneinheit in der z-Achse ist nicht notwendig.

Das so entstandene Volumen lässt sich auf verschiedene Arten darstellen, wobei multiplanare Rekonstruktionen zu empfehlen sind, die senkrecht zueinander stehende Ebenen nutzen. Farbliche oder transparente Aufbereitungen sind meist nicht notwendig.

Sehr unterschiedliche Geräte

Mittlerweile gibt es verschiedene Geräte auf dem Markt, die gravierende Unterschiede hinsichtlich Volumengröße, Detektoren und Positionierung des Patienten aufweisen.

Die meisten Geräte sind mit einem Flachdetektor ausgestattet, der kontraststärkere und eindeutigere Da-

Abb. 1a: Panoramaschichtaufnahme. Darstellung einer überzähligen Zahnanlage und eines retinierten Zahnes 45. Unklarer Verlauf des Nervus alveolaris inferior in Bezug auf retinierten Zahn 45.

Abb. 1b: Darstellung einer überzähligen Zahnanlage und eines retinierten Zahnes 45 mit Markierung (orange) des Nervus alveolaris inferior; axial, coronal und sagittal.

ten liefert als das günstigere und einfacher herzustellende Bildverstärkersystem. Je nach Detektor entsteht ein sphärisches oder ein zylindrisches Volumen. Beide bestehen aus rechteckigen Voxeln, denen jeweils eine Graustufe zugeordnet wird. Betrachtet werden die so entstandenen Aufnahmen schließlich anhand spezieller Software, die der Gerätehersteller meist selbst zur Verfügung stellt.

Spannung und Strahlung der einzelnen Geräte unterscheiden sich ebenfalls. Die Röhrenspannung variiert zwischen 80 und 120 kV, die Stromstärken wiederum zwischen 0,5 und 10 mA. Darüber hinaus ist bei Geräten mit mittleren FOV-Größen mit höheren Strahlenwerten zu rechnen.

Bessere Behandlungsplanung

Einer der größten Vorteile der digitalen Volumentomographie ist die Darstellung der anatomischen Strukturen wie Knochenbreite, Nervenverlauf (Abb. 1a und 1b) oder Zysten (Abb. 2) ohne Dimensionsverlust. Dadurch fällt die räumliche Zuordnung dieser Strukturen leichter, was wiederum die Diagnostik verbessert. Besonders bei schwierigen Fällen trägt eine genauere Diagnostik zur Fehlermeidung bei. Eine möglichst exakte Operationsplanung verringert das Risiko, gesunde Nachbarstrukturen zu verletzen.

Dreidimensionale Röntgenbildgebung ist aber auch bei der Patientenaufklärung von Vorteil (Abb. 3a), da die individuelle Mundsituation und die notwendigen Therapieschritte (Abb. 3b und 3c) anschaulicher erklärt werden können.

Nachteil der DVT: Artefakte verschlechtern die Sicht

Jede technische Messung kann fehlerbehaftet sein. Die Röntgenstrahlen des digitalen Volumentomographen sind anfällig für Metallartefakte (Abb. 4a und Abb. 4b). Implantate oder andere Versorgungen aus Metall erzeugen schwarze Bereiche auf den jeweiligen Aufnahmen, die sich linien- und flächenförmig über die Daten ausbreiten, die Qualität der Ergebnisse verringern und die Beurteilung der entsprechenden Strukturen unmöglich machen können. Manchmal täuschen die schwarzen Bereiche auch pathologische Strukturen vor, wo sich eigentlich gesundes Gewebe befindet. Außerdem lässt sich Periimplantitis (Abb. 5a und 5b) auf diese Weise nur schwer diagnostizieren.

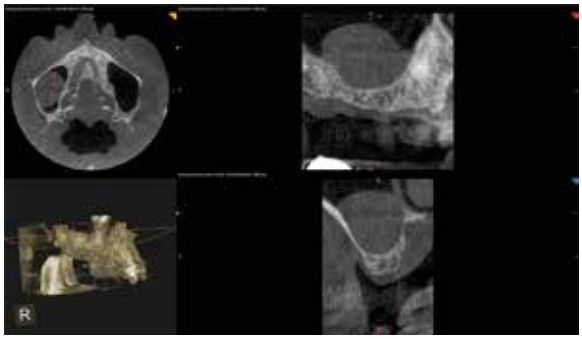

Abb. 2: Darstellung einer Mukozele der Kieferhöhle rechts axial, coronal und sagittal.

Geringere Strahlendosis

Vor vier Jahren sorgte eine Studie von Claus et al. für Aufregung, die nahe legte, dass häufiges Röntgen in der Zahnarztpraxis das Risiko für bestimmte Hirntumore steigern kann. Zwar ist bekannt, dass ionisierende

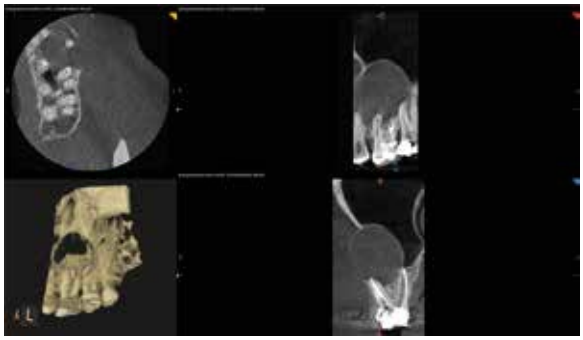

Abb. 3a: Darstellung einer radikulären Zyste Zahn 26 axial, coronal und sagittal.

Abb. 3b: Zahnfilm regio 26. Inhomogene Wurzelfüllung mesiobukkale Wurzel mit periapikaler Aufhellung.

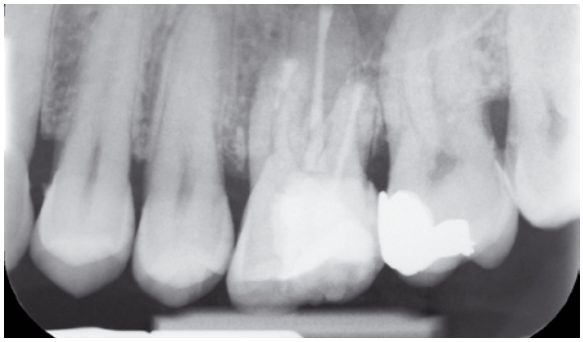

Abb. 3c: Zahnfilm regio 26. Zustand nach Wurzelspitzenresektion 26 mit retrograder Wurzelfüllung.

Strahlung krebserregend ist, aber die Belastung dentaler Röntgenaufnahmen ähnelt der natürlichen Strahlenexposition des Menschen. Rottke zufolge ist der Mensch jährlich 4.000 Sv ausgesetzt, eine Panoramaschichtaufnahme verursacht allerdings nur rund 10 Sv und DVT-Aufnahmen 100 – 150 Sv. Dirksen et al. zweifelten die Ergebnisse der amerikanischen Studie aber auch deshalb an, weil die zugrunde liegende Methodik statistische Untiefen offenbarte.

Nichtsdestotrotz ist Strahlenschutz ein wichtiges Thema in der Zahnarztpraxis, da Forschungen über die Langzeitfolgen von Röntgenaufnahmen noch ausstehen und Modellannahmen davon ausgehen, dass geringe Strahlendosen das Krebsrisiko – wenn auch nur gering – erhöhen können.

Die digitale Volumentomographie leistet ihren Teil zum Strahlenschutz, da sie im Vergleich zu herkömmlicher Computertomographie mit einer rund zehnmal geringeren Strahlenbelastung einhergeht. Die Strahlenmenge der DVT ist um etwa die Hälfte höher als die Dosis, denen Patienten bei einem Flug von Frankfurt nach New York ausgesetzt sind.
Dennoch ist es wichtig, die Strahlendosis durch eine Eingrenzung des Field of View auf die zu untersuchende Region so gering wie möglich zu halten.

DVT, CT oder OPTG?

Die Weichteildarstellung der klassischen CT ist zwar besser als eine vergleichbare Aufnahme der digitalen Volumentomographie, aber das neue Verfahren ist seinem Vorgänger überlegen, was die Strahlenbelastung und die bessere Darstellung knöcherner Strukturen betrifft.
Die dreidimensionale Bildgebung ist allerdings nicht immer notwendig. Bei einfachen Ausgangssituationen, zum Beispiel bei Übersichtsaufnahmen oder Kontrolluntersuchungen, ist eine zweidimensionale Diagnostik ausreichend. In diesem Fall ist das strahlenärmere OPTG vorzuziehen. Die Strahlendosis der DVT ist wie oben ausgeführt im Schnitt 10-mal höher als die einer Panoramaschichtaufnahme. Die Strahlenbelastungen differieren allerdings je nach Gerät: Es gibt auch digitale Volumentomographen, die auf eine Strahlung von 300 Sv kommen.
Die Orthopantomographie ist auch im Hinblick auf metallische Artefakte von Vorteil, da die Bildqualität dieses Verfahrens bei umfangreichen Versorgungen aus Metall besser als das Ergebnis der DVT ist. Allerdings liefert diese Technologie keine 3D-Daten, die wiederum die Diagnostik verbessern können.
Es ist also immer im Einzelfall zu entscheiden, welche Röntgentechnik für die jeweilige Diagnose am geeignetsten ist.

Abb. 4a: Darstellung metallischer Artefakte axial, coronal und sagittal.

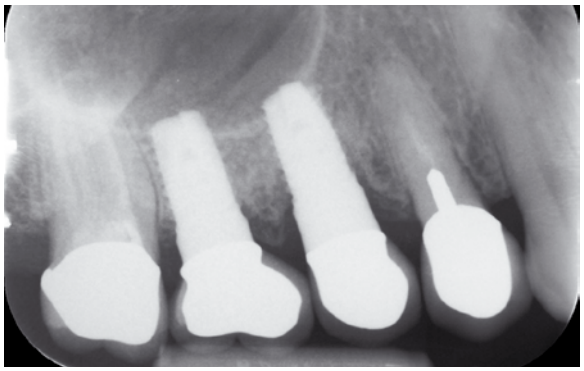

Abb 5a: Zahnfilm regio 16, 15 zur Darstellung einer Periimplantitis.

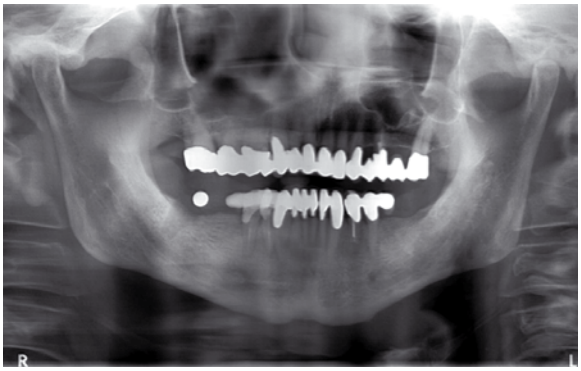

Abb. 4b: Panoramaschichtaufnahme ohne metallische Artefakte.

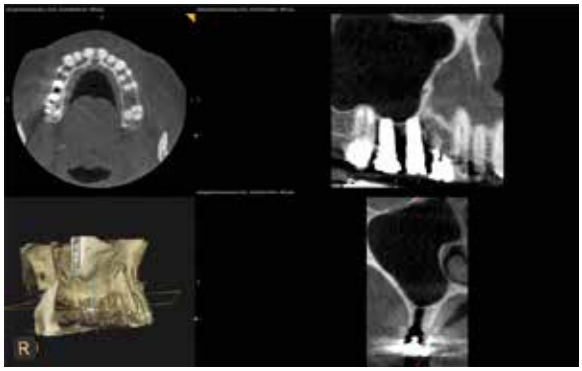

Abb. 5b: Darstellung von zwei Implantaten regio 16 und 15 zur Periimplantitis-Diagnostik. Axial, coronal und sagittal. Keine Beurteilung durch Burn-out-Effekt.

Indikationen für den Einsatz der DVT

Bei jeder Röntgenuntersuchung ist das ALARA-Prinzip zu befolgen („as low as reasonably achievable") und das Verfahren mit der geringstmöglichen Strahlung und dem bestmöglichem Behandlungsergebnis zu wählen. Für den Zahnarzt erfordert diese Regelung ein sorgfältiges Abwägen der Alternativen: Reicht die strahlenärmere 2D-Diagnostik für den Behandlungserfolg aus oder sind durch die Anwendung der digitalen Volumentomographie deutlich bessere Ergebnisse zu erwarten?

Laut § 23 der Röntgenverordnung muss der gesundheitliche Nutzen deutlich größer sein als das Strahlenrisiko. Besondere Vorsicht ist daher bei Kindern und Jugendlichen geboten, bei denen mögliche Folgeschäden am meisten ins Gewicht fallen.

Die digitale Volumentomographie hat sich bei ausgewählten Problemstellungen der Hartgewebsdiagnostik etabliert: Vor allem bei knöchernen Kiefergelenkserkrankungen, Traumata knöcherner Strukturen, bei der Lokalisation von Fremdkörpern im Kiefer, bei Fehlbildungen des Kiefers und in der Implantologie (Abb. 6), beispielsweise bei größeren anatomischen Abweichungen, bei Vorerkrankungen in der Kieferhöhle, Komplikationen nach der Implantation oder bei speziellen Therapiekonzepten wie Sofortversorgungen kann die dreidimensionale Bildgebung sinnvoll sein.

Ist die zweidimensionale Diagnostik nicht eindeutig, kann die DVT auch in anderen Bereichen von Vorteil sein, etwa in der Prothetik, bei Zahnextraktionen, in der Parodontologie oder Endodontie. Bringen zweidimensionale Verfahren keine zufriedenstellenden Ergebnisse, etwa wenn chirurgische Eingriffe in der Nähe stark gefährdeter anatomischer Strukturen notwendig sind oder die Behandlung eines dentalen Traumas mit OPTG schwer planbar ist, kann die DVT wertvolle Daten liefern.

ÜBER DEN AUTOR

Dr. Martin Lampmann studierte Zahnmedizin in Aachen und arbeitete zunächst in einer Stuttgarter MKG-Praxis, bevor er an das Universitätsklinikum Heidelberg in die Abteilung für Mund-, Kiefer- und Gesichtschirurgie wechselte. Seit 2012 ist er Fachzahnarzt für Oralchirurgie und hat seine Schwerpunkte auf die Implantologie, Knochenaufbau und Parodontologie gelegt. Seit 2013 ist er in seiner Praxis Oralchirurgie am Wallgraben in Stuttgart-Vaihingen tätig. Im selben Jahr erwarb er die Anerkennung der Tätigkeitsschwerpunkte Implantologie durch die DGI. Derzeit bildet sich Dr. Lampmann zum „Specialist for Regeneration in Dental Implantology and Periodontology" an der Charité in Berlin weiter.

Abb. 6: Darstellung eines Odontoms regio 17, 16, 15, axial, coronal und sagittal.

Handhabung & Abrechnung

Die Anschaffung eines digitalen Volumentomographen kann für spezialisierte Praxen sehr sinnvoll sein, ist aber mit nicht unerheblichen Kosten verbunden. Oftmals sind bauliche Veränderungen notwendig, die bei der Kalkulation zu den Anschaffungskosten des Geräts addiert werden müssen.

Die Kostenerstattung der DVT-Aufnahmen gestaltet sich nicht einheitlich. Gesetzlich versicherte Patienten müssen die Kosten selbst tragen, da diese spezielle Röntgenaufnahme nicht im Leistungskatalog der gesetzlichen Krankenversicherungen enthalten ist und somit nicht abgerechnet werden kann. Privatversicherte oder Patienten mit einer privaten Zusatzversicherung haben grundsätzlich Anspruch auf Erstattung der Kosten durch die privaten Krankenversicherungen. Voraussetzung ist jedoch die rechtfertigende Indikation für eine DVT-Röntgenaufnahme, die nur ein Zahnarzt, der im Besitz des DVT-Fachkundenachweises ist, stellen darf.

Perspektiven

Da die Technologie der 3D-Diagnostik noch sehr neu ist, besteht weiterhin Forschungsbedarf, um die Datenlücken zu füllen. Zwar gibt es nur wenige Studien mit hohem Evidenzgrad, die DVT und klassisches Röntgen vergleichen, doch zeigen die vorliegenden Daten und Abhandlungen, dass mit der digitalen Volumentomographie Fortschritte zum Wohl des Patienten gemacht wurden. Das dürfte der Grund sein, warum die Anwendung des Verfahrens immer mehr Verbreitung findet.

Literatur unter www.dimagazin-aktuell.de/lampmann

Dr. Martin Lampmann
Oralchirurgie am Wallgraben
Fachzahnarzt für Oralchirurgie
Ernsthaldenstr. 47 · 70565 Stuttgart
Tel. 07 11 / 78 78 14 14
Fax: 07 11 / 78 78 14 15
E-Mail: info@oralchirurgie-wallgraben.de
www.oralchirurgie-wallgraben.de

Marktübersicht DVT-Geräte

DENTAL KOMPAKT 2017 www.dentalkompakt-online.de			
Hersteller/Vertrieb	Yoshida Dental MFG Japan Baumgartner & Rath GmbH Fürstenrieder Str. 279, 81377 München	Carestream Health Deutschland GmbH Geschäftsbereich Carestream Dental Hedelfinger Str. 60, 70327 Stuttgart	Carestream Health Deutschland GmbH Geschäftsbereich Carestream Dental Hedelfinger Str. 60, 70327 Stuttgart
Produktname	Yoshida X-ERA SMART 3D	CS 8100 3D Extraorales Röntgensystem	CS 9000 3D Extraorales Röntgensystem
Vertrieb	Baumgartner & Rath GmbH	Dentalfachhandel	über Dentalfachhandel
Vertrieb seit wann?	2011	2014	2007
Vertrieb in welchen Ländern?	weltweit	weltweit	weltweit
Außenmaße	53,6 x 105,0 x 221,8 cm (B/T/H)	1.596 x 894 x 330 mm (HxTxB)	1.156 x 1.595 x 2.241 mm
Gewicht	135 - 170 kg	92 kg	160 kg
Röhrenspannung	58 - 82 kV	60 bis 90 kV	60 bis 90 kV
Stromstärke	2 – 10 mA gepulst	2 bis 15 mA	2 bis 15 mA
Gesamtfilterung	2,5 mm Al	> 2,5 mm eq. Al	> 2,5 mm eq. Al
Fokusgröße	0,5 x 0,5 mm	Flexi FOV 4 x 4 / 5 x 5 / 8 x 5 / 8 x 9 cm	0,5 mm (IEC 336)
Fokus Objekt Abstand	350 mm	ca. 350 mm	ca. 430 mm
Dosiswerte	auf Anfrage	abhängig von Feldgröße und Einstellparametern minimal 16 bis 87 µS (low dose)	max. 19 µSv bei höchster Auflösung
Patientenpositionierung	stehend oder sitzend	„Face to Face“, stehend, sitzend, Rollstuhl geeignet	Face-to-Face, stehend, sitzend, Rollstuhl geeignet, 4-Punkt-Fixierung, Kinnauflage & Spezialaufbisse
Rotationswinkel	380 Grad	220°	360°
Scanzeit/ Umlaufzeit	11,5 - 23 Sek.	7 bis 15 Sek.	23 Sek.
Expositionszeit	11,5 - 23 Sek.	7 bis 15 Sek.	11,6 Sek.
Rekonstruktionszeit	< 60 Sek.	20 - 120 Sek. (je nach Volumengröße und Leistungsfähigkeit des Computers)	Standard Modus: durchschnittlich ca. 60 Sek., unter 2 Min. bei Einhaltung, Minimalanford. für PC
3D-Auflösung/ Anzahl der Voxel	abh. von der gewählten Rekonstruktionsgröße	0,075 bis 0,300 mm (Isotrope Voxel)	50 x 37 mm
3D-Auflösung/ Größe der Voxel	65 - 100 µm	0,075 mm	max. 0,076 mm
Dargestelltes Volumen in cm³	40 x 57 mm, 77 x 54 mm (Durchmesser x Höhe)	Flexi FOV 4 x 4 / 5 x 5 / 8 x 5 / 8 x 9 cm	5 x 38 mm
Visuelles Auflösungsvermögen	> 3 LP/mm	2,5 - 3,1 Lp/mm	2,5 - 3,1 LP/mm
Grauabstufungen	16 Bit	16.384 (14 Bit)	16.384 (14 bits)
Kontrastauflösung	16 Bit	2,5 - 3,1 LP/mm	k. A.
Schichtdicke	abhängig von Rekonstruktionsparameter	0,075 mm	min. 0,076 mm
Prozessor	Workstation konfiguriert u. mitgeliefert	aktueller Intel Core-Duo o. besser	aktuelle Dual-Cores oder besser
Arbeitsspeicher	k. A.	8 GB RAM	mind. 4GB RAM
Festplatte	k. A.	500 GB	mind. 250 GB
Grafikkarte	k. A.	nVidia, PCIe, 2GB VideoRAM, Cuda 6.5 und Compute Capability 1.1 oder höher	PCIe nVidia Grafikarte, min. 1GB, Cuda
Bildempfänger	direkter CMOS-Detektor	Carestream 4T CMOS-Sensor	Flachdetektoren CMOS Sensoren mit Lichtleitfasern
Kompatibel mit	über DICOM-Axialexport kompatibel mit allen gängigen Planungs- u. Navigationsprogrammen	DICOM kompatiblen Programmen (z. B. Simplant etc.)	DICOM kompatiblen Programmen (z. B. Simplant)
Rendering Hartgewebe	ja	ja	ja
Rendering Weichteile	ja	ja	ja
Einsatz und Indikationen	Implantologie, Endodontologie, Kieferorthopädie, Chirurgie	Endo, Paro u. Implantologie; Implantatplanung, CAD/CAM, Objektscanning zur Unterstützung für restaurative bzw. kieferorthopädische Arbeiten	Dentale Diagnostik, allgemeine Zahnmedizin, Implantologie, Endodontie, Kieferorthopädie
Rekonstruktion von Ebenen	ja	ja	MPR, sämtliche Ebenen axial, sagittal, koronal frei neig- u. drehbar, PAN frei definierbar, TSA
Radiologische Ebenen	ja	MPR/sagittal, koronal, axial, transvers. Schichten	axial, sagittal, koronal, neig- u. drehbar, MPR, TSA
Panoramaschicht	ja, echter 2D-Sensor	ja	Stand.- u. Teilpanorama, Filterungen, artefaktred.
Cephalometrie	optional, echter 2D-Sensor	nein	lateral, AP-PA, Schräg, Submento-Vertex, Carpus
3D-Volumenansicht	ja	ja	integriert, frei konfigurierbar, Farbdarstellung
Implantatsoftware	ja	ja	ja
Optionale Funktionen	Anbindung an Focus 3D-Bildverarbeitungs-software	Digitaler Abdruckscan / Modellscan	Fernröntgen, CS Restore, CS Model, STL-Converter (CAD/CAM), Implantat-Assistent
Besonderheiten	direkter CMOS-Sensor für 2D und 3D	„Flexi Field of View“ mit extrem hoher Auflösung im fokussierten Volumenbereich (wichtig für Endo-/Paro-Fragestellungen), einfaches, schnelles und perfektes Positionieren ohne Laser, anwenderorientierte und „Easy to use“ Bildbearbeitungs-/3D-Software	optimale Software inkl. CS-Adapt, einfachste Handhabung, durchgängiger Arbeitsablauf, SW. Aufbisse & konzipiert für einfachste Positionierung & Handhabung. 3D-Software lizenzfrei. 3D-Objektscanfähig (rekonstruktiv, KFO)
Preis	auf Anfrage	54.999,- Euro (UVP zzgl. MwSt.) inkl. Software	54.999,- Euro (UVP) inkl. Software, 84.999,- Euro (UVP) inkl. SW & Fernröntgen
Kundenservice	0 89 / 5 42 00 01	00800-45677654	00800-45677654
Homepage	www.baumgartner-rath.de	www.carestreamdental.de	www.carestreamdental.de

Carestream Health Deutschland GmbH Geschäftsbereich Carestream Dental Hedelfinger Straße 60, 70327 Stuttgart	Cefla Deutschland GmbH Eisbachstraße 2 53340 Meckenheim	Cefla Deutschland GmbH Eisbachstraße 2 53340 Meckenheim
CS 9300 Digitales Röntgensystem	MyRay Hyperion X53D	MyRay Hyperion X93D (optional: Ceph)
über Dentalfachhandel	über Dentalfachhandel	über Dentalfachhandel
2011	2016	2013
weltweit	weltweit	weltweit
H 238 cm x B 116 cm x T 160 cm	Wandversion: 872 mm (L) x 972 mm (T) / max. 2.256 (H); mit Bodensäule: 872 mm (L) x 1.101 mm (T) / max. 2.256 (H)	Panorama/DVT-Gerät: 1.310 x 1.520 x max 2.400 mm; Panorama/DVT-Gerät m. Ceph: 1.830 x 1.520 x max. 2.400 mm
160 kg	76 kg / Version an der Wand; 90 kg / Version m. Bodensäule	Panorama/DVT-Gerät: 170 kg; mit Ceph 190 kg
60 bis 80 kV	60 kV – 85 kV (1kV-Schritt); 90 kV (Pulsbetrieb)	60 kV – 90 kV (1kV-Schritt)
2 bis 15 mA	4 - 15 mA	1 -10 mA
> 2,5 mm eq. Al	6 mm Al eq. (a 9 kV)	6 mm Al eq. (a 9 kV)
0,7 mm m. Röntgenröhre OPX 110, 0,6 mm m. R. D-067	0,6 mm (IEC 60336)	0,5 mm (IEC 60336)
ca. 450 mm	> 150 mm	> 150 mm
DVT: 3-20 µSv (Ludlow) - Low Dose Mode, Standard Mode ab 54 µSv	individuell patientenabhängig / Automatik durch Scoutaufnahme	typische effektive Dosis (ICRP 103): 11 x 8 FOV 33,5 µSv (hohe Auflösung) - 78,6 µSv (Spitzenauflösung)
Face-to-Face, stehend oder sitzend, auch für Rollstuhl geeignet, 4-Punkt-Fixierung, Kinnauflage & Spezialaufbisse	stehend / sitzend	stehend / sitzend
190°	180 Grad	360 Grad
> 4 - 16 Sek.	Panorama:7,1 Sek. im Schnell-Modus /12,7 Sek. im HD-Modus; DVT: 9,6 Sek. bei 150 µm / 16,8 Sek. bei 80 µm	Panorama:7,1 Sek. im Schnell-Modus /12,7 Sek. im HD-Modus; DVT: 18 Sek. bei 150 µm / 36 Sek. bei 78 µm
4 - 16 Sek., je nach gewähltem Programm bzw. Patient	DVT: 2,45 Sek. bei 150 µm / 4,6 Sek. bei 80 µm	DVT: 2,45 Sek. bei 150 µm / 4,6 Sek. bei 75 µm
Standard Modus: durchschnittlich ca. 60 Sek., unter 2 Min. bei Einhaltung Minimalanforderungen für den PC	bei einer Standard-Aufnahme beträgt die Rekonstruktion unter 1 Min.	bei einer 11x8 Standard-Aufnahme beträgt die Rekonstruktion unter 1 Min.
abhängig von Voxelgröße, FOV & Scanmode	k. A.	abhängig vom Volumen und der Umlaufzeit
90 - 500 µ	0,080 – 0,150 mm	0,080 – 0,150 mm
Flexi FOV: 5x5 / 8x8 / 10x5 /10x10 / 17x6 / 17x11 / 17x13,5	10x10 - 10x7 - 10x6 - 8x10 - 8x7 - 8x6 - 6x7 - 6x6	11x13* - 11x8 - 11x5 - 8x8 - 8x5 - 5x5 (*Stitching) Ø x H
2,5 - 3,1 LP/mm	3,94 LP/mm	3,94 LP/mm
16.384 - 65.536 (14-64 Bit)	16 Bit	16 Bit
16.384 - 65.536 (14-64 Bit)	k. A.	k. A.
0,090 mm (FOV 5 x 5 cm) – 0,500 mm (FOV 17 x 13,5 cm)	0,080 - 0,150 mm	abhängig vom Volumen und der Umlaufzeit
aktuelle Dual-Cores o. besser - Aufnahme-PC ist enthalten	Intel Core I3 3,6 Ghz	Intel I5
mind. 4 GB RAM	4 GB	4 GB Arbeitspeicher
min. 500 GB	min. 300 GB	300 GB - 10k
PCIe nVidia Grafikarte, mind. 1 GB, Cuda	AMD Radeon HD 1 GB	AMD Radeon HD 1 GB
TFT	Flatpannel 15x15 cm (für 2D & 3D / 2D-Panorama wird nicht aus 3D erechnet / ist ein eigener Umlauf!)	Flatpanel / 3D; CMOS / 2D
DICOM kompatiblen Programmen (z. B. Simplant etc.)	Dicom	VDDS–Schnittstelle / inkl. DICOM-Export für weitere 3D-Planungs-SW / inkl. DICOM f, PACS / optional TWAIN-Schnittstelle
ja	ja	ja
ja	ja	ja
Dentale Diagnostik, allgemeine Zahnmedizin - alle Fragestellungen werden durch die wählbaren FOV abgedeckt, Implantologie, Endo, Kieferorthopädie, Oralchirurgie	Zahnmedizin	Zahnmedizin
MPR, sämtliche Ebenen axial, sagittal, koronal frei neig- und drehbar, PAN frei definierbar, TSA	ja	ja
axial, sagittal, koronal, frei neig- u. drehbar, MPR, TSA	ja	ja
Standard- u. Teilpanorama, artefaktreduziert, Filterungen	ja	ja
ja, lateral, AP-PA, Schräg, Submento-Vertex, Carpus	nein	ja
ja, integriert, frei konfigurierbar, Farbdarstellung	ja	ja
ja	ja (light Implantatsplanung)	ja (light Implantatsplanung)
CS 9300 Select bis max. 10x10, Fernröntgen, CS Restore, CS Model, STL-Converter (CAD/CAM), Implantat-Assistenten	Implantsplanung mit STL-Export, SMART 3D-Metallartefaktreduktion	Implantsplanung mit STL-Export, SMART 3D-Metallartefaktreduktion
Aufnahme-PC inkludiert, kollimierbares Volumen, opt. Software inkl. CS-Adapt, einfachste Handhabung, durchgängiger Arbeitsablauf, SW u. Aufbisse & konzipiert für einfachste Positionierung & Handhabung. 3D-Software lizenzfrei, 3D-Objektscanfähig	indiv. minimale Patientendosis durch Scoutaufnahme bei 2D & 3D / nur 1 Impuls erforderlich; einziges 2D/3D-Gerät, das an der Wand montiert werden kann o. auch mit Bodensäule; Made in Europa: Imola / Italien. Außer Strahler und Sensor alles aus eigener Produktion! 2 Jahre Standardgarantie, optional Garantieerweiterung weitere 3 Jahre	indiv. minimale Patientendosis durch Scoutaufnahme bei 2D & 3D nur 1 Impuls erforderlich; Nachrüstung von 2D auf 3D u. Ceph; Ceph mit 2 Sensoren o. 1 Wechselsensor mögl.; mit Ceph nur 1,9 m breiter Raum erforderlich; Made in Europa: Imola / Italien. Außer Strahler u. Sensor alles aus eigener Produktion! 2 Jahre Standardgarantie, opt. Garantieerweiterung weitere 3 Jahre
CS 9300: 129.999,- Euro (UVP zzgl. MwSt.); CS 9300 Select: 89.999,- Euro (UVP zzgl. MwSt.) jeweils SW u. Aufnahme PC	sehr gutes Preis-Leistungsverhältnis, Preisanfrage über Depot möglich	sehr gutes Preis-Leistungsverhältnis, Preisanfrage über Depot möglich
00800-45677654	über Depot	über Depot
www.carestreamdental.de	www.myray.it/de	www.myray.it/de

DENTAL KOMPAKT 2017 www.dentalkompakt-online.de			
Hersteller/Vertrieb	Dürr Dental AG Höpfigheimer Straße 17 74321 Bietigheim-Bissingen	J. Morita Europe GmbH Justus-von-Liebig-Str. 27a 63128 Dietzenbach	J. Morita Europe GmbH Justus-von-Liebig-Str. 27a 63128 Dietzenbach
Produktname	VistaVox S	3D Accuitomo 170	Veraviewepocs 3D F40
Vertrieb	über den dentalen Fachhandel	autorisierter Fachhandel	autorisierter Fachhandel
Vertrieb seit wann?	11/2016 D-A-CH, 03/2017 International	2001 - aktuell in der 4. Generation	2012
Vertrieb in welchen Ländern?	weltweit	weltweit	weltweit
Außenmaße	99 x 113 cm; Stellfläche B x T: 140 x 165 cm; Höhe: 140 - 225 cm	B 1.620 x T 1.250 x H 2.080 mm	B 1.020 x T 1.380 x H 2.355 mm
Gewicht	180 kg	ca. 400 kg	190 kg
Röhrenspannung	50 - 99 kV	60 - 90 KV	60 - 90 KV
Stromstärke	4 - 16 mA	1 - 10 mA	1 - 10 mA
Gesamtfilterung	2,8 mm Al	min. 3,1 Al	min. 2,5 Al
Fokusgröße	0,5 mm	0,5 mm	0,5 mm
Fokus Objekt Abstand	Mindestabstand 350 mm	540 mm (+/- 20 mm)	min. 518,5 mm
Dosiswerte	668 mGycm² im Modus HQ 10x8,5; 257 mGycm² im Modus SQ 10x8,5	ab 4 µSV	ca. 20 µSv (40 x 40 mm)
Patientenpositionierung	Face to Face, 3 Lichtlinien bei Panorama-Aufnahme, 1 Lichtlinie bei 3D-Aufnahme	Laser / 2D-Scout	Laser / Panorama-Scout / 2D-Scout
Rotationswinkel	540°	180 Grad / 360 Grad	180 Grad
Scanzeit/ Umlaufzeit	18 Sek. DVT-Aufnahme, 7 Sek. für Panorama	5,4 Sek. / 9,0 Sek. / 17,5 Sek. / 30 Sek.	9,4 Sek.
Expositionszeit	k. A.	5,4 Sek. / 9,0 Sek. / 17,5 Sek. / 30 Sek.	9,4 Sek.
Rekonstruktionszeit	ca. 60 Sek.	20 - 60 Sek.	20 - 60 Sek.
3D-Auflösung/ Anzahl der Voxel	k. A.	abhängig vom FOV	abhängig vom FOV
3D-Auflösung/ Größe der Voxel	200 µm	0,08 - 0,25 mm	0,125 mm
Dargestelltes Volumen in cm³	D10 x 8,5 Diagnostischer Durchmesser entspricht 13, D10 x 7,0 Diagnostischer Durchmesser entspricht 13	Ø 170x 20 mm,Ø 170x 0 mm, Ø 140x100 mm, Ø 140x50 mm, Ø 100x100 mm, Ø 100x50 mm, Ø 80x80 mm, Ø 60x 0 mm, Ø 40x40 mm	D 40 mm x 80 mm; D 40 mm x 40 mm
Visuelles Auflösungsvermögen	k. A.	über 2 lP/mm MTF bei 10 %	über 2 lP/mm MTF bei 10 %
Grauabstufungen	14 bit	16 bit	16 bit
Kontrastauflösung	k. A.	k. A.	k. A.
Schichtdicke	k. A.	ab 0,08 mm	ab 0,125 mm
Prozessor	min. Intel Xeon E5-1607 3 GHz 1066	XEON	XEON
Arbeitsspeicher	Systemvoraussetzung: min. 16 GB DDR3-1600	16 GB	8 GB; 20- 250 MB Speichervolumen je Datensatz (je nach FOV und Sliceintervall)
Festplatte	Systemvoraussetzung: min. 1 TB	3 x HDD	3 x HDD
Grafikkarte	min. NVIDIA Geforce GTX970 D5 4GB	NVIDIA Quadro	NVIDIA Quadro
Bildempfänger	CsI CMOS Photodiode array	Flat Panel	Flat Panel
Kompatibel mit	Windows 7 & 10 (64Bit), DICOM, VDDS	Dicom 3.0 Standard; VDDS	Dicom 3.0 Standard; VDDS
Rendering Hartgewebe	ja	ja	ja
Rendering Weichteile	ja	ja	ja
Einsatz und Indikationen	Zahnanlage, Frakturen, Implantologie, Endodontie, Fremdkörper, Speichelstein, pathologische Veränderungen	MKG-Chirurgie, Implantologie, Endo, Paro, Kieferorthopädie, Dentale Traumatologie, Kiefergelenk-Diagnostik, HNO, Radiologie	Implantologie, Endodontie, Parodontologie, Kieferorthopädie, Dentale Traumatologie, Kiefergelenk-Diagnostik, MKG-Chirurgie
Rekonstruktion von Ebenen	Rekonstruiertes Panorama, 3D-Volumen, TSA, MPR, sagittal	x, y, z	x, y, z
Radiologische Ebenen	ja	ja	ja
Panoramaschicht	Panorama mit S-Pan Technologie f. Bilder in bestechender Klarheit; 17 2D-Röntgenpgm.	ja, berechnet	ja, echt
Cephalometrie	nein	nein	optional
3D-Volumenansicht	ja	ja	ja
Implantatsoftware	Implantatplanung mit einfachen Zylindern, VistaSoft Implantatdatenbank optional	Implantatdatenbank	Implantatdatenbank
Optionale Funktionen	nein	Dicom Modality Worklist	Ceph/Dicom Modality Worklist
Besonderheiten	der menschlichen Anatomie angepasstes 3D-Abbildungsvolumen, S-Pan Technologie für einfachere Diagnostik bei 2D-Aufnahmen, tolerant bei Fehlpositionierungen	4 Aufnahmemodi (Standard-, High Resolution-, High Speed- und High Fidelity-Modus), 3D-Prüfkörper, Befund / Diagnosemonitor, Rekonstruktionsrechner	Einblendbarkeit der Volumina, einfache 3D-Positionierung, kein Sensorwechsel 2D /3D, geringe Strahlenbelastung durch kurze Strahlenexpositionszeit, segmentierte Panoramaaufnahmen, Image Layer Adjustement im Panoramamodus, Befund / Diagnosemonitor, Rekonstruktionsrechner
Preis	UVP: 67.900,- Euro	auf Anfrage	LVP ab 74.500,- Euro
Kundenservice	0 71 42 / 705-161	0 60 74 / 836-0	0 60 74 / 836-0
Homepage	www.duerrdental.com	www.jmoritaeurope.de	www.morita.com/europe

J. Morita Europe GmbH Justus-von-Liebig-Str. 27a 63128 Dietzenbach
Veraviewepocs 3D R100
autorisierter Fachhandel
2012
weltweit
B 1.020 x T 1.380 x H 2.355 mm
190 kg
60 - 90 KV
1 - 10 mA
min. 2,5 Al
0,5 mm
min. 518 mm
ca. 20 µSv (40 x 40 mm)
Laser / Panorama-Scout / 2D-Scout
180 Grad
9,4 Sek.
9,4 Sek.
20 - 60 Sek.
abhängig vom FOV
min. 0,125 mm
R 100 mm x 80 mm, R 100 mm x 50 mm, R 100 mm x 40 mm, D 80 mm x 80 mm, D 80 mm x 50 mm, D 80 mm x 40 mm, D 40 mm x 80 mm, D 40 mm x 40 mm
über 2 LP/mm MTF bei 10 %
16 bit
k. A.
ab 0,125 mm
XEON
8 GB
3 x HDD
NVIDIA Quadro
Flat Panel
Dicom 3.0 Standard; VDDS
ja
ja
MKG-Chirurgie, Implantologie, Endodontie, Parodontologie, Kieferorthopädie, Dentale Traumatologie, Kiefergelenk-Diagnostik
x, y, z
ja
ja, echt
optional
ja
Implantatdatenbank
Dicom Modality Worklist
Einblendbarkeit der Volumina, einfache 3D-Positionierung, kein Sensorwechsel 2D /3D, geringe Strahlenbelastung durch Reuleaux-Format (Anpassung an Kieferbogen), kurze Strahlenexpositionszeit, segmentierte Panoramaaufnahmen, Image Layer Adjustement im Panoramamodus, Rekonstruktionsrechner, Befund / Diagnosemonitor
LVP ab 95.500,- Euro
0 60 74 / 836-0
www.morita.com/europe

THOMMEN
Medical Education

UNSERE MASTER-KURSE FÜR SIE.

EINIGE HIGHLIGHTS MÄRZ–JULI

HAMBURG I 31.03.17
ÄSTHETIK IN DER IMPLANTOLOGIE
MIT DR. U. GRUNDER

AUCH AM 7.4. IN DÜSSELDORF UND AM 24.11. IN MÜNCHEN

HANNOVER I 06.04.17
ALL-IN-TWO – VERSCHRAUBTE IMPLANTATRESTAURATIONEN IM DIGITALEN WORKFLOW
MIT PROF. DR. M. HÜRZELER

HAMBURG I 05.05.17
PERI-IMPLANTÄRES WEICHGEWEBS-MANAGEMENT
MIT DR. O. ZUHR

ZÜRICH I 13.06.17
ÄSTHETISCHE MUKOSA-PROBLEME RUND UM DAS IMPLANTAT
MIT DR. R. BURKHARDT

BERLIN I 21.06.17
ÜBER IMPLANTATDESIGN UND DIE MÖGLICHEN KLINISCHEN KONSEQUENZEN
MIT DR. K. MEYENBERG

MÜNCHEN I 30.06–01.07.17
ALL-ON-THOMMEN – SOFORTBELASTUNG IM ZAHNLOSEN KIEFER
MIT DR. M. HINZE

Unser vollständiges Kursprogramm, sowie detaillierte Kurs- und Anmeldeunterlagen finden Sie auf www.thommenmedical.com oder kontaktieren Sie uns per mail info@thommenmedical.de oder telefonisch unter 07621/4225830.

SCHWEIZER MANUFAKTUR FÜR IMPLANTOLOGIE
www.thommenmedical.com

DENTAL KOMPAKT 2017 www.dentalkompakt-online.de		
Hersteller/Vertrieb	KaVo Dental GmbH Bismarckring 39 88400 Biberach/ Riss	KaVo Dental GmbH Bismarckring 39 88400 Biberach/ Riss
Produktname	KaVo 3D Vision	KaVo OP 3D Pro
Vertrieb	Dentalfachhandel	Dentaler Fachhandel
Vertrieb seit wann?	2015	2014
Vertrieb in welchen Ländern?	Europa	D, CH, A
Außenmaße	183 / 122 / 116 cm (H/B/T)	2.410 x 965 x 1.425 mm (inkl. Drehkreis)
Gewicht	180 kg	200 kg Panorama/3D, 250 kg (mit Ceph)
Röhrenspannung	90 - 120 kV	57 - 90 kV
Stromstärke	3 - 7 mA (gepulst)	3,2 - 16 mA
Gesamtfilterung	> 10 mm AL äqu.	3,2 mm AL
Fokusgröße	0,5 (IEC 336)	0,5 mm (IEC 336)
Fokus Objekt Abstand	49,53 cm	Fokus-Detektorabstand: Pan=500 mm, 3D=570
Dosiswerte	11 µSv für 16x13 Standard FoV mit QuickScan Low Dose Technologie	5 x 5 cm Volumen = 5 µSv, 7,8 x 15 cm = 24 µSv (Werte im Low-Dose-Mode gemessen)
Patientenpositionierung	Ergonomic Stability System (ESS) mit sitzendem Patienten	bis zu 10 Laser-Lichtvisiere, Bissblock, Kinnauflage, Schläfen- und Stirnstütze
Rotationswinkel	360°	2 x 190°
Scanzeit/ Umlaufzeit	4,8 - 26,9 Sek.	10 - 40 Sek., je nach FoV u. Programm f. 3D, 8,6 - 16,1 Sek., je nach Programm bei Panorama, 6,5 - 20 Sek., je nach Bildformat bei Ceph
Expositionszeit	gepulste Strahlung 4,8 - 26,9 Sek.	1,2 - 9 Sek. gepulst bei 3D
Rekonstruktionszeit	< 1 Min.	abhängig von Volumen- und Voxelgröße
3D-Auflösung/ Anzahl der Voxel	abhängig von Voxelgröße und FoV	n/a
3D-Auflösung/ Größe der Voxel	125 - 400 µm	85 µm bis 420 µm wählbar
Dargestelltes Volumen in cm³	Zylinderdurchmesser 8 cm - Höhe 8 cm; 16 cm - Höhe 4 - 13 cm variabel; 23 cm - Höhe 17 cm	50 x 50 mm, 61 x 78 mm, 78 x 78 mm, 78 x 150 mm sowie optional 130 x 150 mm
Visuelles Auflösungsvermögen	2,0 LP/mm bei 200 µm Voxel	3D - 2 -2,5 LP/mm
Grauabstufungen	14 Bit	14 bit
Kontrastauflösung	entfällt	n/a
Schichtdicke	rekonstruierte Voxelgröße	3D = Voxelgröße
Prozessor	Rekonstruktionsrechner im Lieferumfang, Windows Server 2008 oder besser erforderlich	2,5 GHz oder besser
Arbeitsspeicher	4 GB RAM für Workstation	min. 8 GB RAM
Festplatte	1 GB freier Speicherplatz für Workstation	500 GB oder mehr
Grafikkarte	1.280x1.024 x 24 bit, high Resolu. f. Workstation	k. A.
Bildempfänger	Flat Panel aus amorphen Silizium 20 x 25 cm	CMOS
Kompatibel mit	DICOM Standard	DICOM Standard, Windows 7, 8 und 8.1 (64 Bit erforderlich)
Rendering Hartgewebe	ja	ja
Rendering Weichteile	ja	ja
Einsatz und Indikationen	3D-Diagnostik der gesamten DMF-Region u. KFO, Implantatplanung, MKG-Planung	Röntgendiagnostik in Implantologie, ZMK- und Oralchirurgie, Endo, allgemeine ZHK und KFO
Rekonstruktion von Ebenen	ja	MPR-Rekonstruktion
Radiologische Ebenen	ja	axial, sagittal, koronal, orthoradial, transversal sowie Schichten in beliebiger Ebene
Panoramaschicht	möglich	ja
Cephalometrie	ja, als 3D-Rekonstruktion	ja (optional)
3D-Volumenansicht	ja	ja
Implantatsoftware	OnDemand 3D mit In2 Guide oder optional Invivo 5	OnDemand Planungssoftware sowie In2Guide Bohrschablonenplanung inklusive
Optionale Funktionen	QuickScan Low Dose Technologie f. 3D-Aufn., EFOV m. 23 cm D x 17 cm H für KFO; Visual iQuity Bildtechn. zur Bildoptimierung; externer Bedien-Touchscreen m. SmartScan Studio Bedien-SW	Panorama-Multischichtung, MAR-3D Metall-artefaktreduktion, 3D Low-Dose-Modus
Besonderheiten	Rekonstruktionsrechner und großes FoV im Lieferumfang; wahlweise 2 verschiedene Software-Anwendungen (OnDemand oder Invivo)	große FoV von 130 x 150 mm nachrüstbar
Preis	159.900,00 Euro, ohne Anwendungssoftware	ab 99.000,- Euro
Kundenservice	09 00 / 128 41 98	09 00 / 12 84 198
Homepage	www.kavo.com	www.kavo.com

VATECH / Vertrieb: orangedental GmbH & Co. KG Aspachstraße 11, 88400 Biberach	VATECH / Vertrieb: orangedental GmbH & Co. KG Aspachstraße 11, 88400 Biberach
PaX-i3D	PaX-i3D Green
über Dentalfachhandel	über Dentalfachhandel
2013	2013
D, A, CH	D, A, CH
1.200 x 1.325 x 2.340 mm, 1.985 x 1.325 x 2.340 mm (inkl. Ceph)	1.200 x 1.325 x 2.340 mm (B x T x H), 1.930 x 1.335 x 2.340 mm (inkl. Ceph)
165 kg, 195 kg (mit Ceph)	165 kg, 195 kg (mit CEPH)
50 - 90 kV	50 - 90 kV
4 - 10 mA (Röhre)	4 - 10 mA (Röhre)
2,8 mm AL	2,8 mm AL
0,5 mm (IEC 60 336)	0,5 x 0,5 mm
375,5 mm Pano, 437,5 mm 3D; 1524 mm Scan CEPH, 1524 mm OS	449,7 mm (DVT)
ab 40 µSv (nach ICRP)	ab 10 µSV (nach ICRP)
sitzend, stehend	sitzend, stehend
360°	190°
15 oder 24 Sek. (DVT), ab 10,1 Sek. (OPG), 12,9 Sek. (CEPH), 16,9 Sek. (Full lateral/CEPH), 0,9 oder 1,2 Sek. CEPH OS	ab 5,9 Sek. (DVT); ab 10,1 Sek. (OPG)
15 - 24 Sek.	5,9 Sek, 9 Sek bei FOV 15x15
< 2 Min - je nach FOV	< 1,5 Min - je nach FOV
je nach FOV und Voxelgröße	je nach FOV und Voxelgröße
0,125 - 0,3 mm / 0,06 mm bei Endo-Mode	0,125 - 0,3 mm
abhängig von FOV (Zylinder, isotrop) FOV 5 x 5 – 12 x 9 cm	abh. von FOV 5x5 – 15x15 cm
> 2 Lp/mm	> 2 Lp/mm
14 bit	14 bit
entfällt	entfällt
0,1 - 30 mm	0,1 - 30 mm
Intel Xeon E5-2620v3 2.4 1866 6C 1stCPU	Intel Xeon E5-2620v3 2.4 1866 6C 1stCPU
8GB DDR4-2133 (1 x 8 GB) 1CPU RegRAM	8GB DDR4-2133 (1x8GB) 1CPU RegRAM
500 GB	500 GB
NVIDIA Quadro K2200 4GB	NVIDIA Quadro K2200 4GB
Flat Panel	Flat Panel
DICOM	DICOM
ja	ja
ja	ja
MKG, Kieferorthopädie, Implantologie, Parodontologie, Endodontie	MKG, Kieferorthopädie, Implantologie, Parodontologie, Endodontie
ja	ja
ja	ja
ja	ja
ja, optional	ja, optional
ja	ja
ja	ja
"One- Shot"-Röntgen optional, "Scan-CEPH"-Röntgen optional, Pacs System	"One- Shot"-, "Scan-CEPH"-Röntgen, Pacs
Panoramafunktion integriert 2D Area Sensor, Ultra-HD Modus und Autofokus für Panorama, optional MagicPan, Multi-FOV Auswahl, Endo Mode speziell für die Anforderungen im Endo-Bereich	Panoramafunktion integriert 2D Area Sensor, Ultra-HD Modus und Magic-Pan für Panorama, Multi-FOV Auswahl, DVT-Umlaufzeit extrem schnell, geringe Strahlenbelastung
ab 54.900,- Euro	ab 84.900,- Euro
0 73 51 / 47 49 90	0 73 51 / 47 49 90
www.orangedental.de	www.orangedental.de

DENTAL KOMPAKT 2017 www.dentalkompakt-online.de		
Hersteller/Vertrieb	VATECH / Vertrieb: orangedental GmbH & Co. KG, Aspachstr. 11, 88400 Biberach	VATECH / Vertrieb: orangedental GmbH & Co. KG, Aspachstraße 11, 88400 Biberach
Produktname	PaX-i3D Green 21	PaX-i3D GREEN nxt 12 / PaX-i3D GREEN nxt 16
Vertrieb	über Dentalfachhandel	über Dentalfachhandel
Vertrieb seit wann?	2015	2017
Vertrieb in welchen Ländern?	D, A, CH	D, A, CH
Außenmaße	2.185 x 1.527 x 1.575 mm (B x T x H)	1.488,7 x 1.125 x 2.335,5 mm (L,B,H) 1.488,7 x 1.874,1 x 2.335,5 (L,B,H) (inkl. CEPH)
Gewicht	180 kg	187 kg, 212 kg (inkl. CEPH)
Röhrenspannung	50 - 120 kV	60 kV ~ 99 kV
Stromstärke	4 - 10 mA (Röhre)	4 mA ~ 16 mA
Gesamtfilterung	2,8 mmAL	2.5 mm Al (+3mm Al im DVT Modus)
Fokusgröße	0,5 mm	0,5 x 0,5mm
Fokus Objekt Abstand	384 mm bei CT, 446 mm bei Pano	477,7 mm PANO, 1.524 mm CEPH, 428,6 mm DVT
Dosiswerte	21 x 19: 170 µSv, 8 x 8: 140 µSv	2 verschiedene Modi: 1. Green Modus (strahlenreduziert), 2. High Resolution Modus (hochauflösend) Dosiswerte werden gegenwärtig ermittelt
Patientenpositionierung	sitzend	sitzend, stehend
Rotationswinkel	360°	FOV 5 x 5 cm, 8 x 8 cm = 193 Grad, FOV 12 x 9cm, 16 x 9 cm = 360 Grad
Scanzeit/ Umlaufzeit	10 - 18 Sek. je nach FOV	DVT: FOV 5x5, 8x9 =4,9 Sek., FOV 12x9, 16x9 =9,0 Sek., PANO: ab 6,8 Sek., CEPH: ab 1,9 Sek.
Expositionszeit	max 18 Sek. bei CT, max 13,5 Sek. bei Pano	DVT: FOV 5x5, 8x9 =4,9 Sek., FOV 12x9, 16x9 =9,0 Sek, PANO: ab 6,7 Sek., CEPH: ab 1,9 Sek.
Rekonstruktionszeit	< 2 Min. - je nach FOV	ab 62 Sek., je nach FOV und Voxelgröße
3D-Auflösung/ Anzahl der Voxel	je nach FOV und Voxelgröße	abhängig von FOV und Voxelgröße
3D-Auflösung/ Größe der Voxel	0,2 - 0,3 mm	0,08 – 0,3 abhängig von FOV
Dargestelltes Volumen in cm³	abh. von FOV 8x8, 12x9, 16x11, 21x19	5x5, 8x9,12x9 / 5x5, 8x9,12x9,16x9
Visuelles Auflösungsvermögen	1,6 Lp/mm bei CT, 3,1 Lp/mm bei Pano	2,5 LP/mm, bei DVT abhängig von gewählter Voxelgröße
Grauabstufungen	14 bit	14 bit
Kontrastauflösung	1.100 (CT)	abhängig von FOV und Voxelgröße
Schichtdicke	im 3D-Programm einstellbar	individuell einstellbar im 3D-Befundungsprogramm
Prozessor	Intel Xeon E5-2620v3 2.4 1866 6C 1stCPU	Intel Xeon E5-1607v3 3.1GHz 1866 4C
Arbeitsspeicher	8 GB DDR4-2133 (1 x 8 GB) 1 CPU RegRAM	16 GB DDR4-2133 Registered RAM
Festplatte	500 GB	1TB SATA 1stHDD
Grafikkarte	NVIDIA Quadro K2200 4GB	NVIDIA Geforce GTX970 D5 4GB
Bildempfänger	Flat panel	Flat Panel, CMOS Photodiode Array
Kompatibel mit	Flat Panel	DICOM
Rendering Hartgewebe	ja	ja
Rendering Weichteile	ja	ja
Einsatz und Indikationen	MKG, KFO, HNO	ja
Rekonstruktion von Ebenen	ja	ja
Radiologische Ebenen	ja	ja
Panoramaschicht	ja	ja, (Magic Pan, PANO linke/rechte Teilseite, PANO Kind, Orthogonal, Bissflügel, Bissflügel Links/Rechts, Front, TMJ, Sinus)
Cephalometrie	optional aus 3D Volumen	ja optional (Lateral, Full Lateral, PA, SMV, Carpus, Waters View)
3D-Volumenansicht	ja	ja
Implantatsoftware	ja	ja
Optionale Funktionen	Pacs System, Face Scan	opt. (Lateral, Full Lateral, PA, SMV, Carpus, Waters View)
Besonderheiten	neue Multiple-Spin Aufnahmeverfahren	DVT Scanzeit 4,9 Sek., CEPH LAT 1,9 Sek., Magic PAN für Panorama, „Face to Face“ Patientenpositionierung, DVT Model Scan direkt zu STL, geringe Strahlenbelastung dank schneller Umlaufzeit, Kombi-sensor DVT/PANO, Multi FOV, Geringe Metallartfakte dank neuem automatischen Metall Artefakt Reduktionsfilter (Automatische Metallerkennung)
Preis	184.900 Euro	auf Anfrage, ab Februar/März 2017
Kundenservice	0 73 51 / 47 49 90	0 73 51 / 474 99 0
Homepage	www.orangedental.de	www.orangedental.de

Sirona Dental Systems GmbH Fabrikstr. 31, 64625 Bensheim	Sirona Dental Systems GmbH Fabrikstr. 31, 64625 Bensheim	Sirona Dental Systems GmbH Fabrikstr. 31, 64625 Bensheim
GALILEOS Comfort Plus	ORTHOPHOS SL	ORTHOPHOS XG 3D / Ceph
über Dentalfachhandel	über autorisierten Fachhandel	über Dentalfachhandel
2013	2015	2010
weltweit	weltweit	weltweit
2,25 x 1,6 x 1,6 m (HxBxT)	Gerätemaße: (T/B/H): 1.371 x 1.040 x 2.250 mm Minimale Raummaße (T/B/H): 1.411 x 1.280 x 2.250 mm	Pan: 2,25 x 1,1 x 1,5 m (H x B x T), Ceph: 2,25 x 2,15 x 1,5 m (H x B x T)
120 kg	110 kg	110 kg
98 kV	60 - 90 kV	60 bis 90 kV
Nennstrom: 6 A	3 - 16 mA	3 bis 16 mA
min. permanent Filterung: 2,8 mm Al / 98 IEC 60522	> 2,5 Al / 90 IEC 60522, 0,3 mm Cu bei Volumenaufnahmen	Pan/Ceph >2,5 mm Al; DVT 0,3 mm Cu
0,5 mm (IEC 60336)	0,5	0,5 mm
auf Anfrage	> 200 mm	PAN 333 mm, Ceph 1.500 mm, DVT 333 mm
56 - 154 µSv (Ludlow)	k. A.	DVT: 16 - 166 µSv (Ludlow), Standard: 64 µSv
sitzend / stehend	Face-to-mirror	stehend / sitzend; automatisch mit Okklusalaufbiss; Dreipunktfixierung; Kinnauflage, Spezialaufbisse
204°	204°	204°
14 Sek.	14,1 Sek.	Umlaufzeit 14 Sek. (DVT)
2 - 5 Sek.	k. A.	2 - 5 Sek., 14 Sek im HD-Modus
1 Min.	k. A.	1 Min.
abhängig von Voxelgröße und Scanmode	abhängig von Voxelgröße und Scanmode	abhängig von Voxelgröße, Scanmode und FoV
125 µm / 250 µm	5x5 HD 80 µm; 5x5 SD 160 µm; 8x8 HD/SD 160 µm; 11x10 HD 160 µm; 11x10 SD 220 µm	160 µm; 100 µm
154 mm Kugeldurchmesser	k. A.	8 cm Ø x 8 cm Höhe, 8 cm Ø x 5,5 cm Höhe, 5 cm Ø x 5,5 cm Höhe
3,3 Lp/mm	k. A.	3 LP/mm
12 bit	16 bit (2D), 12 bit (3D)	16 Bit
4.096	k. A.	65.536
0,125 / 0,25 mm	auf Anfrage	0,1 / 0,16 mm
> QuadCore Intel i5	k. A.	aktuelle Dual Cores oder Quad Cores
> 8 GByte RAM	k. A.	mind. 4 GB DRAM
>1 TByte; Betriebssystem Windows 7 o. Windows 8 - 64 bit	k. A.	mind. 500 GB
> mind. 1 GByte RAM, keine Onboard-Grafikkarte	k. A.	Standard Grafikkarte, mind. 512 MB eigener Speicher
Bildverstärker	Digitaler CdTe-Sensor mit Direktkonverter-Technologie für Panoramaaufnahmen, Aufnahmetechnik Digitaler Flächendetektor mit a-Si-Technologie (Amorphes Silizium)	Flatpanel
allen gängigen 3rd Party Software Systemen (z. B. Dolphin, Nobel Guide, Simplant), DICOM kompatibel	allen gängigen Praxisverwaltungssystemen und optional mit DICOM-PACS	alle gängigen 3rd Party Software Systeme (Dolphin, Nobel Guide, Simplant, med3D), DICOM kompatibel
ja	ja	ja
ja	ja	ja
Konservierende Zahnheilkunde, Endo, Paro, Funktionsdiagnostik u. -therapie craniomandibuläre Dysfunktionen, Chirurgie, Implantologie, MKG-Chirurgie, KFO, HNO	Konservierende ZHK, Endo, Paro, Prothetik / Schablonen-Scanaufnahmen, Funktionsdiagnostik u. -therapie craniomandibulärer Dysfunktionen, Implantologie, MKG-Chiruirgie, KFO	Dentale Diagnostik allgemein; Implantologie, Endodontie, Kieferorthopädie, Oralchirurgie
ja	ja	ja
ja	sagittal (frei neigbar, drehbar), koronal, axial	sagittal (frei neigbar, drehbar), koronal, axial
variabel einstellbar	ja, Standardpanorama, orthoradial optimiert, artefaktreduziert, konstante Vergrößerung; einblendbar, Sharp Layer Technologie	ja, Standardpanoramaverfahren, orthoradial optimiert, artefaktreduziert, konstante Vergrößerung; einblendbar
ja, einstellbar	lateral, AP-PA, Handaufnahme, Spezialprojektionen; Quickshot halbiert die Patientendosis; Rechts- o. Linksausleger	lateral, AP-PA, Handaufnahme, Spezialprojektionen; Quickshot halbiert die Patientendosis; Rechts- als auch als Linksausleger
ja, einstellbar	5x5,5 cm / 8x8 cm / 11x10 cm u. entsprechende Einblendungen	integriert; frei konfigurierbar; Farbdarstellung
ja, GALILEOS Implant integr.; inkl. Implantat-Bibliothek, Abutment-Datenbank, Online-Updates, Integration optischer 3D-Scans, CEREC- und Prothetikplanung	GALILEOS IMPLANT integriert, ; inkl. Implantat-Bibliothek; Abutment-Datenbank; Online-Updates; Integration optischer 3D-Scans CEREC und Prothetikplanung	GALILEOS Implant integriert; inkl. Implantat-Bibliothek; Abutment-Datenbank; Online-Updates; Integration optischer 3D-Scans CEREC und Prothetikplanung
integrierte DICOM- und PACS-Anbindung	Ceph, 3D 11x10	Reporter-SW, Rekonstruktions-PC
ein Scan für alles, durchgängiger Workflow, integrierte Implantologie - simultane prothetische und chirurgische Planung mit CEREC und 3D-Röntgen von Sirona, integrierter Facescanner (optional), Rekonstruktion mit Metallartefaktreduktion, geringste Dosis, Bohrschablonen von Sirona, Reporter Software (optional)	Direct Conversion Sensor (DCS), Sharp Layer Technologie (SL), Auswahl verschiedener Volumengrößen 5 x 5,5 cm / 8 x 8 cm / 11 x 10 cm; intuitive Bedienung mit dem neuen EasyPad; kompaktes, modernes Design, ausgezeichnet mit dem iF Design Award	kollimierbares Volumen, automatische Patientenpositionierung, einzigartige und intuitive Software, durchgängiger Workflow, integrierte Implantologie, simultane prothetische und chirurgische Planung mit CEREC und 3D-Röntgen von Sirona, Rekonstruktion mit Metallartefaktreduktion, geringste Dosis, Bohrschablonen von Sirona, Reporter
158.900,- Euro inkl. Software und Implant Lizenz	ab 41.000,- Euro; Preise auf Anfrage	89.000,- Euro inkl. Software und Implantatplanung (Pan/3D), 109.000,- Euro inkl. SW und Implantplanung (Pan/Ceph/3D)
0 62 51 / 16-1670	0 62 51 / 16-1670	0 62 51 / 16-1670
www.sirona.com	www.sirona.de	www.sirona.com

Reduktion postoperativer Beschwerden in der Oralchirurgie durch die Anwendung von leukozyten- und plättchenreichem Fibrin

Indizes: autologe Wundregeneration, beschleunigte Wundheilung, Leukozyten- und plättchenreiches Fibrin (L-PRF), operative Weisheitszahnentfernung,

Leukozyten- und plättchenreiches Fibrin (engl. „leukocyte and platelet-rich fibrin", L-PRF) ist ein Plättchenkonzentrat, das aus wichtigen Wachstumsfaktoren und Leukozyten besteht, welche an Wundheilungsprozessen beteiligt sind. Die Idee des L-PRF-Konzeptes besteht darin, Wunden mit Wachstumsfaktoren und Leukozyten zu versorgen, um den Heilungsprozess zu beschleunigen.

Im Rahmen der hier vorgestellten Untersuchung wurden Patienten mit der Indikation zur Entfernung aller vier retinierten dritten Molaren entweder in regio 18/48 oder in regio 28/38 mit L-PRF behandelt. Die Entfernung aller Weisheitszähne erfolgte in einer Sitzung. Post operationem wurden die Parameter Schwellung und Schmerz als Indikatoren für entzündliche Prozesse erhoben. Die Studie zeigte signifikant weniger Schwellungen an den mit L-PRF behandelten Wunden. Weiterhin fanden sich postoperative Infektionen nur an den nicht mit L-PRF behandelten Wunden. Deshalb kann der Einsatz von L-PRF als ein effektives Konzept zum Schutz von Wunden vor postoperativen Infektionen angesehen werden.

Einleitung

Bis zu 80 % aller jungen Erwachsenen haben mindestens einen retinierten dritten Molaren. Die chirurgische Entfernung von Weisheitszähnen zählt zu einem der am häufigsten durchgeführten Eingriffe in der Oralchirurgie. Eine Vielzahl der postoperativen Komplikationen in den ersten Tagen nach dem Eingriff sind Schwellungen, Schmerzen und eine eingeschränkte Mundöffnung. In der Literatur werden diverse Methoden und Techniken zur Minimierung dieser Komplikationen beschrieben [3, 5, 14].

Die Wundheilung nach einem chirurgischen Eingriff ist ein komplexer Prozess, an dem diverse Kaskaden mit vielfältigen Signalproteinen, wie z. B. Wachstumsfaktoren, beteiligt sind [1, 2]. In den letzten Jahren wurden häufig Blutplättchen aus dem peripheren Patientenblut zur Beschleunigung der Wundheilung verwendet. Typisches Beispiel für ein Plättchenkonzentrat der ersten Generation ist plättchenreiches Plasma (engl. „platelet-rich plasma", PRP), das unter dem Einsatz von Antikoagulanzien hergestellt wurde und die Wunden mit hochkonzentrierten Wachstumsfaktoren versorgte [8-11].

Eine neue Methode zur Unterstützung und Beschleunigung der Wundheilung ist die Verwendung von Plättchenkonzentraten der zweiten Generation wie L-PRF [6,10]. L-PRF wird durch Zentrifugieren des vom Patienten entnommenen Blutes „chairside" hergestellt, wobei keine biochemischen Substanzen hinzugefügt werden müssen. L-PRF ist nach 15 Minuten fertig und kann in die Wunde appliziert werden [8, 9]. Enthalten sind diverse Wachstumsfaktoren wie „platelet-derived growth factor" (PDGF), „transforming growth factor ß" (TGFß), „vascular growth factor" (VEGF), „epidermal growth factor" (EGF) und „insulin-like growth factor-1" (IGF-1) sowie eine Fibrinmatrix, Stammzellen und Leukozyten [7, 11].

Ein großer Vorteil von L-PRF gegenüber PRP ist die schrittweise Abgabe von Zytokinen über einen Zeitraum von 7 bis 11 Tagen, da diese beim L-PRF in einer Fibrinmatrix eingebettet sind. Die Zellmigration, die Proliferation und die Differenzierung werden dadurch gegenüber dem PRP deutlich verbessert, denn bei diesem erfolgt eine unkontrollierte Abgabe der Zytokine [1, 2, 8, 9]. Durch die Bereitstellung von Immunzellen hat L-PRF zusätzlich einen unterstützenden Effekt auf das Immunsystem.

Diverse Publikationen belegen den positiven Effekt von L-PRF in Kombination mit augmentativen Maßnahmen und ebenfalls im Rahmen der parodontalen Therapie [10, 12, 13, 15]. Das Ziel der nachfolgend vorgestellten Studie war es, die Wirksamkeit von L-PRF an intraoralen chirurgischen Wunden zu untersuchen. Als Indikatoren für eine stadiengerechte Wundheilung wurden die Parameter Schwellung, Schmerz und postoperative Wundinfekte aufgezeichnet und analysiert.

Material und Methode

Die Produktion von L-PRF (Botiss-Methode) umfasst vier Schritte (Abb. 1a und b):

1. Entnahme von peripherem Patientenblut;
2. 12-minütiges Zentrifugieren bei 3.000 Umdrehungen/Minute;
3. Entnahme der zentrifugierten Blutentnahmeröhrchen aus der Zentrifuge;
4. Herstellung eines Fibrinzylinders oder einer L-PRF-Membran unter leichtem Druck für wenige Minuten in der L-PRF-Box.

Nach diesem Herstellungsprozess kann das L-PRF in die Wunde eingebracht werden. Da die Zylinder und Membranen eine gewisse Reißfestigkeit aufweisen, lassen sie sich problemlos mit einer chirurgischen bzw. zahnärztlichen Pinzette fassen und in die Wunde applizieren.

L-PRF-Protokoll

Vor dem chirurgischen Eingriff erfolgten zunächst die Entnahme von Patientenblut und die Herstellung von je zwei L-PRF-Membranen und -Zylindern pro Patient. Das Blutentnahmeset besteht aus einer 21-Gauge-Butterfly-Kanüle (Vacuvette, Fa. Greiner Bio-One International, A-Kremsmünster) und einem 9-ml-Blutentnahmeröhrchen (9-ml-Serumröhrchen, Fa. Intra-Lock, Boca Raton, USA). Weiterhin kamen eine Zentrifuge (Typ 2002-33, Fa. Intra-Lock) und eine spezielle L-PRF-Box zur Herstellung der Zylinder und Membranen zum Einsatz.
Nach der Blutentnahme wurden die Röhrchen in der Zentrifuge platziert und für 12 Minuten bei 3.000 Umdrehungen/Minute zentrifugiert. Da keinerlei antikoagulierende Zusätze beigefügt werden, kann eine Vielzahl der enthaltenen Thrombozyten zur Koagulation angeregt und letztendlich aus Fibrinogen eine Fibrinmatrix gebildet werden. Das Resultat ist ein von den roten Blutkörperchen am Boden des Röhrchens und vom oben im Röhrchen befindlichen Plasma getrenntes, aus Plättchen bestehender Fibrin-Clot. Die Fibrin-Clots wurden aus den Entnahmeröhrchen herausgenommen und in der L-PRF-Box unter leichtem Druck für einige Minuten zu Membranen und Zylindern weiterverarbeitet [12] (Abb. 2a und b).

Klinische Studie

Die klinische Studie wurde durchgeführt, um eine evidenzbasierte Aussage über den Grad der Verbesserung der Wundheilung und der Reduktion von postoperativen Beschwerden zu erhalten. Es konnten 29 Patienten mit der Indikation zur Entfernung aller vier retinierten dritten Molaren aufgenommen werden. Das Alter der Probanden lag zwischen 15 und 36 Jahren, wobei 62 % männlichen und 38 % weiblichen Geschlechtes waren. Zur Anwendung kam ein Split-Mouth-Design: L-PRF wurde entweder in regio 18/48 oder in regio 28/38 eingebracht, um einen direkten Vergleich zwischen der L-PRF und der Non-L-PRF-Seite zu haben. Die operativen Eingriffe erfolgten durch zwei chirurgisch versierte Zahnärzte mit einem vergleichbaren Ausbildungsstand. Weiterhin wurden nur Patienten ohne Allgemeinerkrankungen (ASA-Klasse 1) und ohne präoperative Therapie mit Antibiotika in die Studie aufgenommen.

Chirurgisches Protokoll

Zur Planung der chirurgischen Eingriffe wurde bei allen Patienten eine Panoramaschichtaufnahme angefertigt. In fünf Fällen erfolgte aufgrund der engen Lagebeziehung der unteren dritten Molaren zum Canalis nervus alveolaris inferior eine erweiterte Diagnostik mittels dentaler digitaler Volumentomographie. Sämtliche Eingriffe fanden in Lokalanästhesie statt (Ultracain DS 1:200.000, Fa. Sanofi-Aventis, Frankfurt/M.). Im Unterkiefer wurde ein Leitungsblock des N. alveolaris inferior, des N. lingualis und des N. buccalis durchgeführt. Im Oberkiefer erfolgten eine Infiltrationsanästhesie von bukkal und ein

Abb. 1a und b: Mit Patientenblut gefüllte Blutentnahmeröhrchen vor der Zentrifugation (a) und Beladung der Zentrifuge mit den Blutentnahmeröhrchen (b).

Abb. 2a und b: Fibrin-Clots nach dem Zentrifugieren des Patientenblutes (a) und L-PRF-Membran nach der Behandlung in der L-PRF-Box (b).

Leitungsblock des N. palatinus major. Es wurde in allen Fällen eine identische Schnittführung gewählt: beginnend von distal und dann marginal entlang des zweiten Molaren mit einem vertikalen Entlastungsschnitt mesial am zweiten Molaren.
Nach der Präparation des Mukoperiostlappens erfolgte eine Osteotomie des bedeckenden Knochens mittels Kugelfräsen unter Kühlung mit vorgekühlter steriler Kochsalzlösung. Wenn nötig wurden die Zähne fragmentweise oder in toto mit Bein'schen Hebeln entfernt. Vor dem Wundverschluss kam entweder regio 18/48 oder regio 28/38 jeweils ein L-PRF-Clot und eine L-PRF-Membran zum Einsatz, um den knöchernen Defekt zu füllen bzw. abzudecken (Abb. 3a). Der Wundverschluss erfolgte unter Reposition des Mukoperiostlappens mit chirurgischer Seide (Abb. 3b).
Die Patienten erhielten postoperativ die Anweisung, sich für 1 Woche körperlich zu schonen und eine intermittierende Kühlung der Wangenregion durchzuführen. Als Analgetikum wurde Ibuprofen mit einer Tageshöchstdosis von 2.400 mg verordnet. Weiterhin sollten die Patienten 7 Tage lang zweimal täglich mit Chlorhexidin spülen. Im Fall eines Wundinfektes erfolgte die Verschreibung von Amoxicillin (750 mg alle 8 Stunden für 5 Tage).

Datenerhebung und Auswertung

Eine zuerst 1971 von Gabka und Matsumura [4] beschriebene und 2006 von Ordulu et al. [7] modifizierte Messung mittels Maßband kam zur Anwendung, um das Ausmaß der Schwellung zu bestimmen. Dieses Verfahren umfasst drei von fünf Punkten im Gesicht determinierte Strecken: A = Mitte des Tragus, B = lateraler Augenwinkel, C = Mundwinkel, D = Weichgewebspogonion, E = Kieferwinkel. Die erhobenen Strecken waren AC, AD und BE (Abb. 4a und b, Tab. 1). Um einen Ausgangswert zu ermitteln, wurde die erste Messung jeweils vor dem Eingriff durchgeführt. Weitere Messungen fanden am ersten sowie am siebten postoperativen Tag und nochmals 4 Wochen später statt.

Zur Aufzeichnung der erhobenen Daten diente ein standardisierter Erhebungsbogen (Abb. 5). Die gemessenen Parameter wurden darin nach festgelegten Zeitintervallen dokumentiert und bei der Auswertung der Ergebnisse verwendet. Die Differenz zwischen Ausgangswert und den jeweils post operationem erhobenen Werten im Seitenvergleich L-PRF versus Non-L-PRF wurde genutzt, um die Unterschiede auf beiden Seiten zu dokumentieren. Spezielle Komplikationen, wie etwa postoperative Infekte, Hämatome oder besonders ausgeprägte Schmerzen, wurden ebenso aufgezeichnet wie etwaige intraoperative Komplikationen, beispielsweise das unbeabsichtigte Herbeiführen einer Mund-Antrum-Verbindung. Dies war zusätzlich nötig, um eventuelle extreme postoperative Schwellungen richtig einordnen zu können.
Mittelwertberechnungen, Standardabweichungen und Angaben über den Minimal- und Maximalwert erfolgten mit Microsoft Excel. Die Signifikanzberechnungen wurde mit dem Statistikprogramm „Bias" aus dem Institut für Biostatistik und mathematische Modellierung der Universität Frankfurt berechnet.
Die statistische Signifikanz der diagnostizierten Merkmale wurde innerhalb und zwischen den einzelnen Gruppen mit dem Wilcoxon und Kruskal-Wallis-Test berechnet. Das Signifikanzniveau wurde auf p = 0,05 festgelegt.

Abb. 3a und b: Applikation der L-PRF Membran in die Wunde (a) und Wundverschluss ohne Drainage (b).

Abb. 4a und b: Messung der postoperativen Schwellung.

DENTAL KOMPAKT 2017

Das Jahrbuch für Dentalprodukte

Mehr als 2.500 Dentalprodukte zu Zahnmedizin und Zahntechnik direkt miteinander vergleichen – und das alles in einem Werk. So sparen Sie wertvolle Zeit bei Investitionsentscheidungen in der Zahnarztpraxis und im Dentallabor.

Jetzt bestellen:
www.spitta.de/dentalkompakt2017

DENTAL KOMPAKT 2017 – Das Jahrbuch

Nachschlagewerk, über 100 verschiedene Produktvergleiche
komplett in Farbe, DIN A4,
verstärkter Umschlag, gebunden
€ 50,– zzgl. Versandkosten und MwSt.
Best.-Nr. 1008097111

NEU
Nur € 50,–

spitta

Spitta Verlag | Ammonitenstraße 1 | 72336 Balingen

online DENTAL KOMPAKT

Das Vergleichsportal für Dentalprodukte

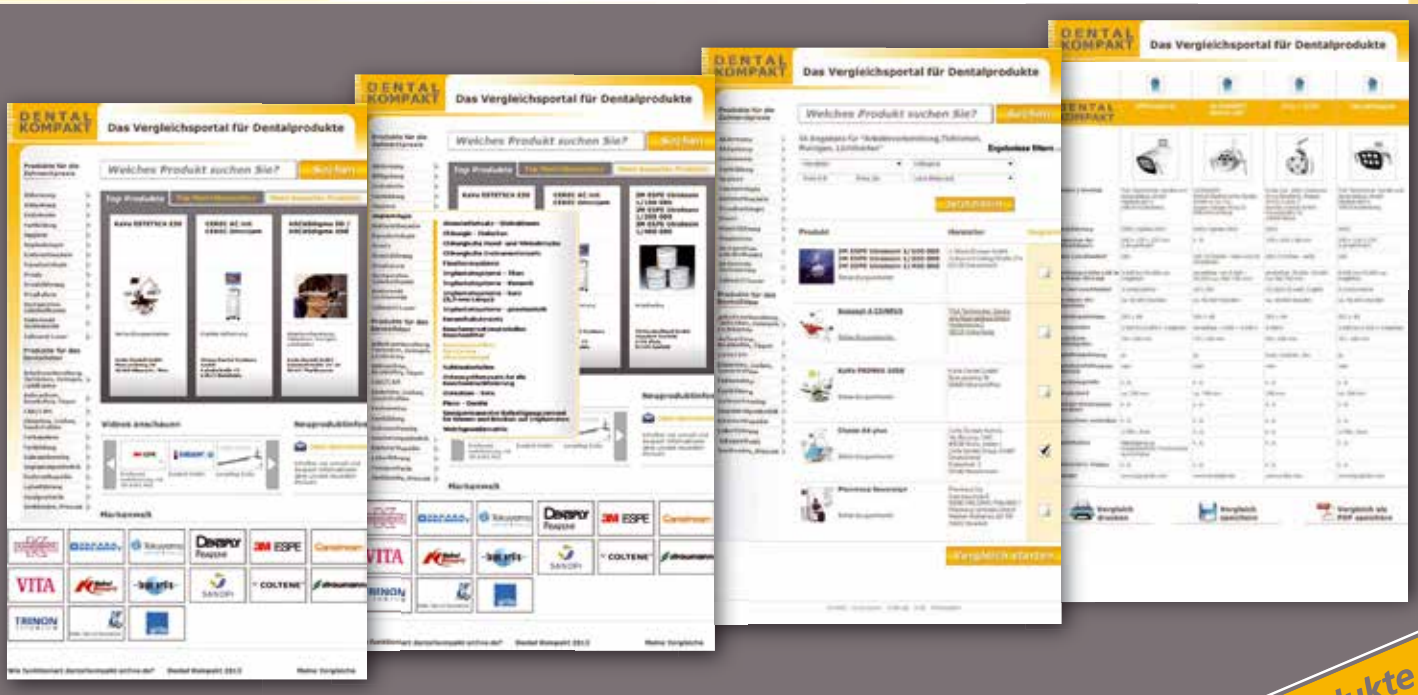

www.dentalkompakt-online.de

über 4.000 Dentalprodukte online vergleichen

	1. postoperativer Tag		p	7. postoperativer Tag		p	28. postoperativer Tag	
A-C	L-PRF	Non-L-PRF		L-PRF	Non L-PRF		L-PRF	Non-L-PRF
	+ 3,9 mm	+ 6,2 mm (+ 37,1 %)	< 0,05	+ 0,9 mm	+ 2,7 mm (+ 66,04 %)	< 0,05	kein Unterschied	
A-D	+ 2,6 mm	+ 5,1 mm (+ 49 %)	< 0,05	+ 0,6 mm	+ 1,4 mm (+ 57,1 %)	< 0,05	kein Unterschied	
B-E	+ 2,3 mm	+ 4,4 mm (+ 47,7 %)	< 0,05	+ 0,4 mm	+ 0,9 mm (+ 55,6 %)	< 0,05	kein Unterschied	

Tab. 1: Postoperative Schwellung im Vergleich zum Ausgangswert.
A-C = Strecke Mitte des Tragus – Mundwinkel, A-D = Strecke Mitte des Tragus – Kinnspitze (Pogonion),
B-E = Strecke lateraler Augenwinkel – Kieferwinkel

Ergebnisse

Insgesamt wurden 116 dritte Molaren entfernt. Hinsichtlich Geschlecht, Alter und Position der Weisheitszähne konnten in der vorliegenden Studie keine signifikanten Unterschiede in der Wundheilung festgestellt werden. Post operationem aufgetretene Infektionen oder Hämatome wurden ebenfalls erfasst und der jeweiligen Region (L-PRF/Non-L-PRF) zugeordnet.

Schwellung

Insgesamt nahm die Schwellung in den ersten postoperativen Tagen zu, wobei bereits am siebten postoperativen Tag annähernd wieder die Ausgangswerte erreicht wurden. In drei Fällen, bei denen eine postoperative Wundinfektion auftrat, kam es zu einer über den 7. postoperativen Tag hinaus persistierenden Schwellung. Es zeigten sich signifikante Unterschiede zwischen der L-PRF- und der Non-L-PRF-Seite (Tab. 1).
Zwischen 37,10 und 66,04 % mehr Schwellung traten auf der Seite ohne Behandlung mit L-PRF auf. 4 Wochen post operationem ließen sich keine Unterschiede zwischen L-PRF und Non-L-PRF mehr feststellen.

Postoperative Wundinfektionen

Es traten drei Fälle von postoperativen Wundinfektionen auf, welche zwischen dem 2. und dem 7. postoperativen Tag diagnostiziert wurden. Die Diagnostik erfolgte mittels der Parameter „außergewöhnliche Schwellung", „gerötete" Gingiva im Wundgebiet und „Pusaustritt". Die betroffenen Patienten wurden umgehend antibiotisch abgedeckt, und es wurde eine Lokalbehandlung der Wunden mit Betaisodona (Fa. Mundipharma, Limburg) durchgeführt, so dass die Infektionen binnen 1 Woche abgeklungen waren. Alle Infektionen traten an den Non-L-PRF-Wunden auf.

Standardisierter Erhebungsbogen zur Verwendung
von L-PRF nach operativer Weisheitszahnentfernung

Name des/der Pat.....

Alter:..... _ männlich _ weiblich

OP-Datum:.....

Operateur:.....

Zahnstatus:

Entzündung:.....Schwellung.....

Rötung:.....Schmerzen:.....

Röntgenbefund:.....

Antibiotika:.....

L-PRF-Applikation: _ links _ rechts

Schwellung (in mm): L-PRF vs non-L-PRF

Präoperativer Befund:
1. Verbindung Tragus – Mundwinkel: rechts:..... links.....
2. Verbindung Tragus – Kinnspitze: rechts:..... links.....
3. Verbindung Kieferwinkel – Augenwinkel: rechts:..... links.....

Postoperativer Befund nach 1-2 Tagen:
1. Verbindung Tragus – Mundwinkel: rechts:..... links.....
2. Verbindung Tragus – Kinnspitze: rechts:..... links.....
3. Verbindung Kieferwinkel – Augenwinkel: rechts:..... links.....

Postoperativer Befund nach 8 – 10 Tagen:
1. Verbindung Tragus – Mundwinkel: rechts:..... links.....
2. Verbindung Tragus – Kinnspitze: rechts:..... links.....
3. Verbindung Kieferwinkel – Augenwinkel: rechts:..... links.....

Postoperativer Befund nach 4 Wochen:
1. Verbindung Tragus – Mundwinkel: rechts:..... links.....
2. Verbindung Tragus – Kinnspitze: rechts:..... links.....
3. Verbindung Kieferwinkel – Augenwinkel: rechts:..... links.....

Besonderheiten:.....

Abb. 5: Standardisierter Erhebungsbogen für die Studie.

Diskussion

Die Entfernung von Weisheitszähnen stellt nach wie vor einen der am häufigsten in der Oralchirurgie durchgeführten Eingriffe dar. Verbreitete Komplikationen sind Schwellungen, Schmerzen und Trismus. Zur Linderung dieser Beschwerden kommen seit Jahren kortisonhaltige Präparate zum Einsatz, welche jedoch wie jedes Medikament auch unerwünschte Wirkungen haben und hinsichtlich mancher Allgemeinerkrankung nur mit Vorsicht angewendet werden können [5]. L-PRF als ein Plättchenkonzentrat der zweiten Generation ist ein neuer Ansatz, um postoperative Komplikationen zu minimieren [10]. Der Vorteil gegenüber Medikamenten und PRP als Plättchenkonzentrat der ersten Generation besteht darin, dass L-PRF komplett autolog ohne jegliche Zusätze hergestellt wird [9].

ÜBER DIE AUTOREN

Dr. Mathias Geib

- *Geboren am 17.08.1984.*
- *Von 2005 bis 2010 Studium der Zahnmedizin an den Universitäten in Dresden und Oslo.*
- *Staatsexamen an der Universität in Dresden.*
- *Promotion im Jahre 2014 mit dem Abschluß „summa cum laude".*
- *Nach der Vorbereitungszeit von 2 Jahren ab Dezember 2012 Weiterbildung zum Fachzahnarzt für Oralchirurgie in der Oralchirurgischen Praxisklinik am Stadtgarten in Heilbronn und im OPI-Zentrum in Darmstadt. Abschluß der Ausbildung zum 30.09.2015.*

Dr. Christoph Jäger

- *Geboren am 25.12.1985.*
- *Von 2006 bis 2011 Studium der Zahnmedizin an der Johann Wolfgang Goethe-Universität in Frankfurt.*
- *Promotion im Jahre 2015.*
- *Nach der Vorbereitungszeit von 2 Jahren ab Januar 2015 Weiterbildung zum Fachzahnarzt für Oralchirurgie im OPI-Zentrum in Darmstadt.*

Dr. Jan Foitzik

- *Geboren am 27.07.1981.*
- *Von 2004 bis 2010 Studium der Zahnmedizin an der Johannes Gutenberg-Universität in Mainz.*
- *Promotion im Jahre 2012 über Implantatinterface nach Insertion von Keramikimplantaten.*
- *Nach der Vorbereitungszeit Weiterbildung zum Fachzahnarzt für Oralchirurgie im OPI-Zentrum in Darmstadt. Abschluss der Ausbildung im Januar 2015.*

Prof. Dr. Dr. Dr. Christian Foitzik

- *Geboren am 31.01.1949.*
- *Von 1969 bis 1975 Studium der Medizin und Zahnmedizin an der Johannes Gutenberg-Universität in Mainz. Studium der Biologie an den Universitäten in Mainz und Frankfurt/M.*
- *Weiterbildung zum Facharzt für MKG an der Universitätsklinik in Mainz.*
- *Seit 1980 Niederlassung in eigener Praxis.*
- *2010 Berufung als ordentlicher Professor an die Danube Private University in Krems.*
- *Zahlreiche Vorträge und Publikationen.*

Um den Effekt von L-PRF zu untersuchen, wurde die vorliegende Studie im Split-Mouth-Design durchgeführt. Patienten mit vier retinierten Weisheitszähnen wurden nach vorgenommener Osteotomie auf einer Seite mit L-PRF behandelt, während die unbehandelte Seite als Kontrollgruppe diente. Die Entfernung aller vier Weisheitszähne erfolgte in einem Eingriff, um den Einfluss individueller Patientenfaktoren wie etwa Geschlecht oder Alter zu minimieren.
Die Ergebnisse zeigen signifikant weniger Schwellung auf der mit L-PRF behandelten Seite am ersten und am siebten postoperativen Tag. 4 Wochen nach dem Eingriff war keine Schwellung mehr vorhanden, und es konnte kein Unterschied zwischen der L-PRF Seite und der Kontrollgruppe festgestellt werden. Insgesamt traten in drei Fällen postoperative Wundinfektionen auf, welche aber alle auf der Non-L-PRF-Seite lokalisiert waren.

Die Studie lässt den Rückschluss zu, dass L-PRF zu einer beschleunigten Wundheilung vor allem in den ersten Tagen der primären Heilungsphase führt. Der Umstand, dass Wundinfekte lediglich auf der nicht behandelten Seite aufgetreten sind, könnte auf einen möglichen antiinflammatorischen Effekt von L-PRF hindeuten. Dieser interessante Sachverhalt sollte in weiteren Studien untersucht werden, insbesondere in Anbetracht der stetig wachsenden Anzahl von antibiotikaresistenten Keimen. Zusammenfassend konnte die Studie zeigen, dass L-PRF ein günstiges Verfahren darstellt, um chirurgische Wunden vor Infektionen zu schützen und die Wundheilung zu beschleunigen.

Literatur unter www.dimagazin-aktuell.de/foitzik

Dr. med. dent. Matthias Geib

Dr. med. dent. Christoph Jäger

Dr. med. dent. Jan Foitzik

Prof. Dr. med. Dr. med. dent.
Dr. phil. nat. Christian Foitzik

OPI – Zentrum für
Zahnmedizin und Chirurgie
Nieder-Ramstädter Straße 18-20
64283 Darmstadt

Digitalisierung im Gesundheitswesen – Rechtliche Aspekte und Problemfelder

Digitalisierung – ein Thema, das auch die Zahnärzteschaft immer mehr beschäftigt. Die Entwicklung der Digitalisierung nimmt in allen Lebensbereichen rasant zu, insbesondere auch im Gesundheitssektor. Das Segment für mobile Dienste, wie beispielsweise Apps für Smartphones, treibt die Digitalisierung der Gesundheitsbranche voran. Weitere Wachstumsbereiche sind die Telemedizin und auch die elektronische Patientenakte, die eine schnellere und effizientere Krankenbehandlung ermöglichen soll.

Auch in unserer Gesellschaft genießen digitale Gesundheitsanwendungen ein immer größer werdendes Interesse. So benutzen immer mehr Menschen ihre Smartphones und Tablets für entsprechende Gesundheitsanwendungen. Das Angebot ist vielfältig: Die reine Informationssuche zu Gesundheitsthemen im Internet, die Nutzung von Gesundheitsportalen sowie der Erfahrungsaustausch mit anderen sowie der gesundheitsbezogene E-Commerce spielen eine zentrale Rolle. Die Welt des E-Health reicht von elektronischen Patientenakten, medizinischen Vermessungen per App und Sensoren, Wearables (bspw. Fitnessarmbänder oder Smartwatches) sowie gesundheitlich-therapeutischen Coaching-Apps bis hin zur schnellen Bestellung in der Onlineversandapotheke und der Videosprechstunde mit dem (Zahn-)Arzt. Die Möglichkeiten sind vielfältig und von immer mehr Menschen werden sie genutzt. Dies hat zur Folge, dass sich auch die Zahnärzteschaft zukünftig immer intensiver mit diesem Thema auseinandersetzen muss – willkommen im Zeitalter der Digitalisierung!

E-Health-Gesetz

Neben diesen technischen Neuerungen ist am 1. Januar 2016 das „Gesetz für sichere digitale Kommunikation und Anwendungen im Gesundheitswesen" (E-Health-Gesetz) in Kraft getreten. Zweck des E-Health-Gesetzes ist die Unterstützung der zügigen Einführung nutzbringender Anwendungsmöglichkeiten der elektronischen Gesundheitskarte und die Etablierung der Telematikinfrastruktur (TI) mit ihren Sicherheitsmerkmalen als die zentrale Infrastruktur für eine sichere Kommunikation im Gesundheitswesen. Zudem bezweckt das Gesetz die Verbesserung der Strukturen der Gesellschaft für Telematik (gematik), die Erweiterung ihrer Kompetenzen und letztlich die Verbesserung der Interoperabilität der IT-Systeme im Gesundheitswesen sowie die Förderung telemedizinischer Leistungen. Ziel des E-Health-Gesetzes ist es, die Nutzung moderner Informations- und Kommunikationstechnologien im Gesundheitswesen voranzutreiben, sowie die Qualität und Wirtschaftlichkeit der Patientenversorgung zu verbessern.

Die Entwicklung der Digitalisierung nimmt in allen Lebensbereichen rasant zu. © iconimage

Rechtliche Probleme

So viele Vorteile uns die Zukunft der Digitalisierung des Gesundheitswesens auch bringen mag, so viele Probleme stellen sich derzeit noch in rechtlicher Hinsicht.

Mobile Apps sind keine Spielerei, sondern tangieren aufgrund vielfältiger Anwendungsbereiche eine Vielzahl von Rechtsbereichen, wie zum Beispiel das Heilmittelwerberecht (Fachkreis- oder Laienwerbung, Werbegaben, Fernbehandlung), das Medizinprodukterecht (Mobile App als eigenständiges Medizinprodukt) oder das Datenschutzrecht.

Die rechtlichen Probleme betreffen insbesondere die viel diskutierten datenschutzrechtlichen Aspekte und den Anspruch an ein sicheres Patientendaten-Management. Mit diesem Problem hat sich auch die Bundesversammlung der Bundeszahnärztekammer Ende des letzten Jahres beschäftigt. In einem Beschluss vom 18./19. November 2016 hat sie festgestellt, dass die fortschreitende Digitalisierung im Gesundheitswesen „(…) neben großen Potenzialen bei der Wissensvermittlung, der Förderung des Gesundheitsbewusstseins und der Forschung sowie bei der Diagnostik und Therapie von Erkrankungen (…)" auch „(…) erhebliche Risiken für die informationelle Selbstbestimmung der Patientinnen und Patienten und für das geschützte Vertrauensverhältnis von (Zahn)Arzt und Patient (…)" berge. Die Bundesversammlung der Bundeszahnärztekammer sieht es wegen der sich aus der Gemeinwohlorientierung der Heilberufe und ihrer Selbstverwaltungskörperschaften als ihre Verpflichtung an, „(…)die hohen Standards zum Schutz der Privatsphäre – auch und gerade im Rahmen der (zahn-)ärztlichen Behandlung – und des (Zahn)Arzt-Patienten-Verhältnisses zu wahren und inner-

halb des durch das Berufsrecht und die Berufsethik vorgegebenen Rahmens auf nationaler und europäischer Ebene weiterzuentwickeln".
In ihrer Begründung führt die Bundesversammlung der Bundeszahnärztekammer aus, dass neben den vorhandenen Potenzialen in der Verarbeitung großer Mengen unstrukturierter Gesundheitsdaten (Big Data) der „(…) seit jeher geschützte Vertrauensbereich zwischen Patient und (Zahn)Arzt zu erodieren (…)" drohe. Die Gefahr sieht sie insbesondere darin, dass in diese Vertrauensbeziehungen private Krankenversicherungen und gesetzliche Krankenkassen mit Bonusprogrammen für eigene Zwecke drängen, sowie IT-Konzerne, die aus Sicht der Bundesversammlung der Bundeszahnärztekammer „(…) scheinbar außerhalb jeglicher Regulierung agieren (…)" könnten.

Weitere Probleme ergeben sich daraus, dass die Medizin international ist, das Recht dagegen national.
So stellen sich insbesondere bei grenzüberschreitenden Patienten, Waren und Dienstleistungen Fragen der Haftung, des Datenschutzes, der Zulässigkeit ärztlicher Berufsausübung und der Vergütung. Soweit die Probleme der grenzüberschreitenden Waren und Patienten weitestgehend als gelöst angesehen werden, gibt es für grenzüberschreitende Dienstleistungen bisher keine zufriedenstellenden Regelungen. Nicht endgültig geklärt ist beispielsweise auch die Frage, ob der entfernt wohnende Spezialist, der über Telemedizin dem Patienten zugeschaltet wird, zur Hilfe verpflichtet ist und gegebenenfalls möglicher Täter einer unterlassenen Hilfeleistung werden kann. Überwiegend wird dies wohl bejaht werden. Zudem ist auch hier wieder besonders problematisch, wenn Telemediziner und Patient in unterschiedlichen Ländern sitzen.
Darüber hinaus ergeben sich in rechtlicher Hinsicht Zulassungs- und Haftungsfragen im Zusammenhang mit interoperablen IT- und Medizintechniksystemen, Regelungsdefizite im Rahmen der Behandlung medizinischer Software (als Medizinprodukt), Abgrenzungsfragen zur Haftung für fehlerhafte Software oder Unsicherheiten bei der Einordnung von Wearables, Gesundheits-Apps und weiteren M-Health-Anwendungen (als Medizinprodukte).

ÜBER DIE AUTORIN

Rechtsanwältin Stephanie Lamp unterstützt die Kanzlei tatkräftig in den Bereichen Handels- und Gesellschaftsrecht sowie im Medizinrecht. Sie berät neben Ärzten und Zahnärzten auch Medizinproduktehersteller und Unternehmen aus dem gesamten Healthcare-Bereich. Zu ihren Tätigkeitsschwerpunkten zählen unter anderem die Gründung und Beratung von MVZ, das ärztliche Gesellschaftsrecht sowie das Wettbewerbs- und Datenschutzrecht.

Derzeit absolviert Frau Lamp den berufsbegleitenden Masterstudiengang (Master of Laws) „Corporate & Business Law" an der Leuphana Universität Lüneburg, um ihre Kenntnisse auf dem Gebiet des Wirtschaftsrechts – insbesondere des Handels- und Gesellschaftsrechts – weiter zu vertiefen.

Zudem hält sie regelmäßig Vorträge und publiziert in Fachzeitschriften.

Blickt man auf die Entwicklung des rechtlichen Umfelds für telemedizinische Leistungen in Deutschland, so stellen sich hier komplexe Fragen im Zusammenhang mit dem Umgang mit den berufsrechtlichen Regelungen deutscher (Zahn-) Ärzte – insbesondere mit dem berufsrechtlichen Fernbehandlungsverbot – oder Abgrenzungsfragen zur Haftung bei Beteiligung mehrerer Leistungserbringer an der (Fern-) Diagnose und (Fern-)Behandlung. In wirtschaftlicher Hinsicht fehlen Grundlagen zur Abrechnungs- und Erstattungsfähigkeit telemedizinischer Leistungen nach SGB V, EBM und GOÄ bzw. GOZ.

Fazit

Gesundheits-Apps und Co. werden den Gesundheitsmarkt grundlegend verändern. So ist auch die Entwicklung von der traditionellen zur digitalen Zahnmedizin keine Zukunftsvision mehr, sondern in vielen Bereichen bereits Realität.

Aus rechtlicher Sicht wird deutlich, dass, obwohl das E-Health-Gesetz ein erster Schritt in Richtung der Schaffung der Voraussetzungen für echte Innovationen im Bereich der Digitalisierung des Gesundheitswesens und der Telemedizin in Deutschland sein dürfte, viele Problemfelder jedoch noch ungelöst sind. Ziel sollte es daher sein, diese Probleme anzugehen und probate Lösungen dafür zu finden und zu entwickeln, damit die Vorteile der Digitalisierung des Gesundheitswesens in Zukunft rechtssicher genutzt werden können.

Zahnärzte und andere Leistungserbringer sollten keine Angst vor dem Einsatz digitaler Gesundheitsanwendungen haben. Durch die Technik sollen sie nicht ersetzt werden und auch ist die Digitalisierung sicherlich nicht die Lösung für alles, sondern vielmehr soll die Technik sie ergänzen und moderne Kommunikationswege sollen es ermöglichen, gezielter zu arbeiten und Ressourcen zu schonen. Der Zahnarzt sollte sich beim Einsatz digitaler Technik zudem stets vergegenwärtigen, welche Innovationen ihm wirkliche Vorteile für seine Praxis bringen und welche nicht.

Wollen auch Sie den Schritt in eine digitale Zukunft wagen und die technischen Entwicklungen sowie die daraus resultierenden Vorteile auch in Ihrer Praxis nutzen? Auf diesem Weg begleiten wir Sie gerne und stehen Ihnen mit Rat und Tat hinsichtlich aller damit im Zusammenhang stehenden rechtlichen Fragen zur Seite. Denn Ihnen zu zeigen, wie Sie diese Entwicklung für sich nutzen können, haben wir uns zur Aufgabe gemacht.

Stephanie Lamp
Rechtsanwältin
Lyck+Pätzold. healthcare.recht
Nehringstraße 2 · 61352 Bad Homburg
Tel. 0 61 72 / 13 99 60
Fax: 0 61 72 / 13 99 66
www.medizinanwaelte.de
E-Mail: kanzlei@medizinanwaelte.de

Motivation und Instruktion zur Mundhygiene. © Godizart

Etablierung eines kontrollierten Parodontitis-Risikomanagements – Teil 1

Fundiertes Wissen hilft

Die neue Deutsche Mundgesundheitsstudie (DMS V) ist die größte repräsentative Erhebungsstudie seit Beginn im Jahre 1989. Sie wurde am 16. August 2016 erstmals veröffentlicht. Ungefähr 4.600 Personen aus 90 Städten und aus unterschiedlichsten sozialen Schichten und Altersgruppen wurden fachbezogen befragt und zahnmedizinisch-klinisch untersucht.

Für die Zukunft ist aufgrund der demographischen Entwicklung und der Verlagerung chronischer Munderkrankungen in ein höheres Lebensalter ein steigender Behandlungsbedarf zu prognostizieren.

Jüngere Erwachsene

Der Anteil der 35- bis 44-Jährigen mit schwerer Parodontitis hat sich seit dem Jahr 2005 halbiert (DMS IV: 17,4 Prozent; DMS V: 8,2 Prozent). Auch das Ausmaß der Erkrankungen (Anzahl der betroffenen Zähne) ist bei den jüngeren Erwachsenen leicht rückläufig. Dennoch ist jeder zweite jüngere Erwachsene (52 Prozent) von einer parodontalen Erkrankung betroffen, davon weisen 43,4 Prozent eine moderate Parodontitis und rund jeder Zehnte eine schwere Parodontitis auf.

Senioren

Obwohl ältere Menschen immer länger eigene Zähne haben, ergibt sich ein deutlich rückläufiger Trend beim Auftreten der schweren Parodontitis in der Gruppe der 65- bis 74-Jährigen (DMS IV: 44,1 Prozent; DMS V: 19,8 Prozent). Zudem geht auch bei den jüngeren Senioren das Ausmaß der moderaten und schweren Parodontalerkrankungen zurück. Dennoch weist jeder zweite jüngere Senior (65 Prozent) eine parodontale Erkrankung auf. Insgesamt hat fast jeder Zweite in dieser Altersgruppe eine moderate (44,8 Prozent) und jeder Fünfte eine schwere Parodontitis. Bei den älteren Senioren – also den 75- bis 100-Jährigen – verstärkt sich dieser Trend. Hier weisen sogar neun von zehn Menschen eine moderate bzw. schwere Parodontitis auf. Im Jahr 2030 wird der Großteil der Bevölkerung Senioren sein. Trotz abnehmender Prävalenzen ist daher mit einer Zunahme des parodontalen Behandlungsbedarfs zu rechnen. (Quelle: Fünfte Deutsche Mundgesundheitsstudie (DMS V).

Folgen einer unbehandelten Gingivitis

Bakterielle Zahnbeläge induzieren eine entzündliche Reaktion der Gingiva. Wird die mikrobielle Exposition beseitigt, ist die Gingivitis reversibel und es kommt zu keiner Zerstörung des Parodonts. Nach einer 3-wöchigen unbeeinflussten

MEDIKATIONSPLAN

für Petra Meyer geb. am 13.09.1964

Ausgedruckt von:
Praxis Dr. Michael Musterarzt
Tel. 0 30 / 45362910

Wirkstoff	Handelsname	Stärke	Form	Morgens	Mittags	Abends	Nacht	Einheit	Hinweise	Grund
Clopidogrel	Clopidogrel Zentiva®	75 mg	Tabl	0	0	1	0	Stück	-	Herz
Simvastatin	Simva-Aristo®	40 mg	Tabl	0	0	1	0	Stück	mit ausreichend Flüssigkeit	Blutfette
Insulin aspart	NovoRapid® Penfill®	100 E/ ml	Lösung	20	0	20	0	i.E.	wechselnde Injektionsstellen, unmittelbar vor Mahlzeit spritzen	Diabetes
zu besonderen Zeiten anzuwendende Medikamente										
Fentanyl	Fentanyl AbZ 75	2,375 mg	Pflast	alle drei Tage				Stück	auf wechselnde Stellen aufkleben	Schmerzen

Muster eines Medikationsplans.

Plaquebildung manifestiert sich die entzündliche Reaktion des marginalen Parodonts. Die ersten sichtbaren Entzündungszeichen sind meist neben Rötungen auch entzündliche Schwellungen (Ödeme oder Hyperplasien) und/oder Blutungen. Eine etablierte Läsion ist entstanden – noch ohne Attachmentverlust! Diese erreicht nun auch subgingivale Bereiche und führt zu einer Destruktion des Saumepithels und zu bindegewebigen Strukturen am Sulkusboden. Es bilden sich gingivale Taschen mit Taschenepithel, die nach lateral proliferieren. Nun sind B-Lymphozyten und Plasmazellen im gingivalen Weichgewebe aufzufinden.

Bei guter Mundpflege kann das Gleichgewicht zwischen bakterieller Präsenz und der unspezifischen Abwehr durchaus über Jahrzehnte weitestgehend stabil bleiben. Bei 10 % geht die Gingivitis jedoch frühzeitig in eine aggressive Parodontitis über. Meist sind davon Jugendliche und junge Erwachsene betroffen. Hierbei wird der Knochenapparat ohne adäquate Therapie rasch zerstört und ein frühzeitiger Zahnverlust folgt. Beim Großteil der Bevölkerung mittleren Alters können Gingivitiden auch durch systemische und hormonelle Einflüsse in eine langsam fortschreitende, chronische Parodontitis übergehen. Regelmäßige zahnärztliche Untersuchungen sowie eine risikoorientierte unterstützende Parodontaltherapie (UPT) können die Parodontitis letztendlich unter Kontrolle bringen.

Risiken einer unbehandelten Parodontitis

Bei der Entstehung einer Parodontitis kommt es zu einer Verschiebung des pathogenen Potenzials der Plaque bei gleichzeitiger Veränderung der Immunabwehr am Ort der Entzündung. Parodontitis ist eine entzündliche Erkrankung des Parodonts. Sie wird durch pathogene Mikroorganismen im subgingivalen Biofilm hervorgerufen. Bei der Parodontitis sind alle Anteile des Parodonts, also die Gingiva (marginales Desmodont), das Desmodont (parodontales Ligament), der Wurzelzement und der Alveolarknochen mit fortschreitendem Verlust des Stützgewebes beteiligt. Die Erkrankung ist kein kontinuierlicher Prozess, sie kann sich an einzelnen, mehreren oder an allen Zähnen und/oder auch schubweise zeigen. Hierbei sollten exogene Risikofaktoren, wie beispielsweise Rauchen, Stress, erblich und/oder genetisch bedingte Dispositionen bei der Therapieplanung, berücksichtigt werden. Raucher sollten wissen, dass ihr Risiko an einer Parodontitis zu erkranken steigt – je nach Anzahl der täglichen Nikotindosis um den Faktor 3 bis 6 im Vergleich zu Nichtrauchern! Bevor eine umfassende hochwertige Füllungstherapie, Implantat- oder Zahnersatz-Versorgung stattfindet, bedarf es einer genauen Prüfung des Zahnhalteapparates. Vorab sind wiederkehrende Patientenberatung, Motivation, praktische Mundhygieneübungen und regelmäßige Taschenmessungen nicht wegzudenken! Hier fehlt es in manchen Zahnarztpraxen unwissentlich noch an einer kontinuierlichen Befunderhebung, welche die gesamte Mundhöhle mit einbezieht. Denn die Parodontitis ist heimtückisch.

Bedeutung und Sinn der Anamnese

Um ein Leben lang eine ausgeglichene Zahngesundheit beizubehalten oder diese zu fördern, benötigen Patienten die Hilfe des Prophylaxe-Teams. Ein „flüchtiger" 01-Blick in den Patientenmund lässt eine Parodontitis oft unerkannt, da sie in der Regel selten mit Schmerzen verbunden ist. Dies führt häufig dazu, dass sie oft über lange Zeit unbemerkt bleibt. Zur Therapie gehört die allumfassende Inspektion der gesamten Mundhöhle.
Die Anzahl der Risikopatienten steigt stetig. Darunter fallen u. a. Diabetiker, Rheumatiker, Osteoporose-Patienten, Gelenkprothesenträger, Herz- und Kreislaufkranke, Krebspatienten, Alkoholkranke, Raucher, Schwangere sowie Patienten mit Organtransplantationen. Systemische Erkrankungen, übermäßiger Rauch- oder Alkoholkonsum, unzureichende Mundhygiene sowie ungesunde Ernährung und Stress fördern die schnelle Ausbreitung.
Daher ist es immens wichtig, dass Zahnärzte, Teams und Patienten die Bedeutung der Anamnese verstehen. Der Patient ist nur Laie. Das Praxisteam benötigt Hintergrundwissen, muss mitdenken und gewisse Dinge hinterfragen. Planen Sie bitte immer genügend Zeit und einen pas-

Zungenkontrolle mit Lupenbrille.

© Godizart

senden Ort für die aktuelle Anamnese ein, um den Bogen gemeinsam mit dem Patient zu besprechen.
Neben der allgemeinen Anamnese ist zudem die zahnbezogene (intraorale) Anamnese und die Familienanamnese (als Komponente einer familiären Vorbelastung möglicher Parodontitiden) abzuklären.

Tipps für Eröffnungs- und Anamnesefragen

„Mit welchem Anliegen suchen Sie unsere Praxis auf?"
„Welche konkreten Wünsche haben Sie an uns?"
„Wie ist gerade Ihre Lebenssituation?"
„Welche Vorerkrankungen gibt es in Ihrer Familie?"
„Haben Sie heute Medikamente eingenommen?
„Nehmen Sie regelmäßig Medikamente oder Nahrungsergänzungsmittel zu sich?"
„Nehmen Sie Schüsslersalze oder homöopathische Globuli ein?"
„Haben Sie in der letzten Zeit Spritzen oder Infusionen erhalten? Wann zuletzt und wozu?"
„Sind Sie Raucher? Was rauchen Sie und wie viel rauchen Sie pro Tag?"
„Gratuliere, seit wann sind Sie Nichtraucher?"
„Möchten Sie gerne mit dem Rauchen aufhören?
„Wie können wir Sie bei der Raucherentwöhnung unterstützen?"
„Welche Allergien liegen vor? Haben Sie ein Medikament für den Notfall dabei?"

Viele Patienten nehmen mehr als drei Medikamente gleichzeitig ein. Erfragen Sie vor dem Behandlungstermin den Medikationsplan beim Hausarzt oder Facharzt. Der bundeseinheitliche Medikationsplan (seit 01.10.2016 Pflicht) sollte sämtliche verschreibungspflichtige Arzneimittel enthalten, die der Patient einnimmt, sowie auch die Selbstmedikation. Dazu werden unter anderem der Wirkstoff, die Dosierung, der Einnahmegrund sowie sonstige Hinweise zur Einnahme aufgeführt.

ÜBER DIE AUTORIN

Brigitte Godizart ist praktizierende ZMF, Kommunikations-, Lehrtrainerin und Coach nach DVNLP. Sie verfügt über jahrelange Praxiserfahrung in den Spezialbereichen Prophylaxe, Patientenberatung, interne Kommunikation, Wahrnehmung und Sprache.
Im Jahr 2003 gründete sie ihre Firma „Fachberatung & Konzepte für die zahnärztliche Praxis". Seither etabliert sie neben ihrer Teilzeit-Praxistätigkeit professionell erfolgreiche Prophylaxe-Basis- und Aufbaukonzepte mit Servicegedanken.
Weitere Merkmale ihrer Arbeit sind ein patientenfreundlicher Erstkontakt, eine ethische Patientenberatung und eine wertschätzende Kommunikationskultur als Garant für nachhaltigen Praxiserfolg, volle Prophylaxe-Zimmer und zufriedene Patienten sowie Mitarbeiter! Brigitte Godizart hält regelmäßig Vorträge, gibt Kommunikations- und Prophylaxe-Workshops, Inhouse-Schulungen und publiziert in Fachzeitschriften.

Jeder Patient, der gleichzeitig drei Medikamente, die systemisch wirken und zu Lasten der GKV verordnet werden, dauerhaft für mindestens 28 Tage einnehmen muss, hat ein Anrecht auf einen Medikationsplan.

Hinterfragen Sie auch den Einsatz von „Ölen, Salzen, Grapefruit-Extrakten, Nahrungsergänzungsmitteln, Vitaminspritzen, Homöopathie-Selbstindikationen, orthopädischen Spritzen, Cortison, Johanniskraut, Opiat-Pflaster oder oralen Kontrazeptiva (Pille)".
Laut Patientenrechtegesetz (PRG seit 26.03.1013) sind im zeitlichen Zusammenhang mit einer Behandlung die Aktualisierung der Anamnesedaten verankert und müssen dokumentiert werden! Der Nachweis der Anamnesedaten muss 10 Jahre aufbewahrt werden.

Befunde und Auswertungen auf einem Blick

Eine systematische Suche nach einem Mundhöhlenkarzinom und seinen Vorläuferläsionen sollte routinemäßig integraler Bestandteil jeder zahnärztlichen Basisuntersuchung bei allen Patienten sein!
Um Erkrankungen am Zahnhalteapparat festzustellen, wurde der „Parodontale Screening Index" (PSI) entwickelt. Der PSI (Code 0 - 4) ist eine einfache Methode, um den Zahnfleischzustand zu bewerten. Er wird in Sextanten eingeteilt. Das Screening ermöglicht bereits frühe Formen von Zahnbetterkrankungen zu erfassen, um sie zielgerichtet zu behandeln. Er wird mit einer zahnärztlichen Spezial-Sonde (WHO-Sonde) an 6 Stellen pro Zahn durchgeführt und ist somit Parameter für die Einstufung des Schwergrades des einer Parodontitis-Erkrankung. Blutungsneigung, Belagsbildung und Sondierungstiefen werden bewertet, defekte Restaurationsränder sowie Auffälligkeiten wie Rezessionen mit einem Stern* dokumentiert.

Wurde einmal oder mehrmals Code 1 und/oder Code 2 gefunden, ist dies ein erster Hinweis auf eine meist bak-

6-Punktmessung mit 1 mm Einteilung.
© Godizart

teriell verursachte Entzündung des marginalen Zahnfleisches. Mögliche Ablagerungen, wie Zahnbelag oder Zahnstein, werden in 1 bis 2 Prophylaxe-Sitzungen von den Zahnoberflächen und aus den klinisch erreichbaren Zahnfleischtaschen entfernt und individuelle Instruktionen zur Verbesserung der Mundhygiene – mit praktischen Mundhygienetipps und Hilfsmitteln – gegeben.
Code 3 deutet darauf hin, dass eine mittelschwere Parodontitis vorliegt. Das gesamte Gebiss wird weiter untersucht, um eine genauere Diagnose zu erstellen. Das gleiche gilt für Code 4, bei dem bereits eine schwerere Form einer Parodontitis vorliegt. Als Screening-Index gibt der PSI eine erste Übersicht und Grobeinschätzung eines parodontalen Behandlungsbedarfes, mit der sich das zahnärztliche Team gemeinsam auseinandersetzen „muss".

Begeistern Sie sich und Ihr Team, ein erprobtes Mundhygiene- und unterstützendes Parodontitis-Konzept einzuführen und erfolgreich umzusetzen. Der Patient wird es Ihnen danken und Sie zufrieden weiterempfehlen. Sprechen Sie mich gerne an.

Teil 2 zum Thema „Dokumentationsoptionen" folgt in der nächsten Ausgabe.

Brigitte Godizart
Fachberatung & Konzepte
für die zahnärztliche Praxis
Boisheimer Straße 196
41751 Viersen
Tel. 0 21 62 / 1 06 94 37
E-Mail: brigitte@godizart.de
www.godizart.de

LASAK 25 years

BioniQ®

Implantatsystem
aufgrund von
25 JAHREN
ERFAHRUNG

einfach und effektiv

Hydrophile
BIO-Oberfläche

21.–25. März
IDS 2017
Halle 3.2, Stand G049

LASAK GmbH
Českobrodská 1047/46 • 190 01 Prag 9 – Hloubětín
Tschechische Republik • Tel.: +420 224 315 663
Fax: +420 224 319 716 • E-Mail: export@lasak.cz
www.lasak.com

Frischer Wind für die Patienten-Compliance

Die Compliance der Patienten ist eine der größten Herausforderungen, wenn es darum geht, eine chronische Parodontitis erfolgreich zu behandeln. Die aktive Empfehlung von Spezialprodukten und individuelle Lösungen sind der Schlüssel, um Patienten zu einer Verhaltensänderung zu ermutigen. Die neue meridol® PARODONT EXPERT Zahnpasta wurde speziell für die Bedürfnisse dieser Patientengruppe entwickelt. Dank einzigartiger Wirkstofftechnologie mit Wirksamkeitsverstärker reduziert die Zahnpasta den Biofilm und stärkt die Widerstandskraft des Zahnhalteapparates. Durch den spürbaren Effekt und den frischen Geschmack werden Patienten zu besserer Compliance motiviert, was zum langfristigen Erfolg der zahnärztlichen Behandlung beiträgt. In der neuen Zahnpasta steckt eine höhere Konzentration antibakterieller Inhaltsstoffe [1]. Neben der bewährten Kombination aus Aminfluorid und Zinnionen enthält sie einen zusätzlichen Wirksamkeitsverstärker, der den antibakteriellen Effekt der Zahnpasta noch steigern kann. Aminfluorid stabilisiert die antibakteriellen Zinnionen und transportiert sie direkt an den Zahnfleischrand. meridol® PARODONT EXPERT ist ein Spezialprodukt, das für die häusliche Mundhygiene bei Parodontitis-Patienten und im Recall entwickelt wurde. Täglich angewendet, kann die Zahnpasta die Entstehung von Plaque signifikant verringern. Die Wirksamkeit der Zahnpasta ist klinisch bestätigt.
Als sinnvolle Ergänzung können Patienten die meridol® PARODONT EXPERT Zahnbürste verwenden. Mit ihrer einzigartigen TriTip-Borsten-Technologie reinigt sie sanft und tief am Zahnfleischrand.

[1] Im Vergleich zur meridol®-Zahnpasta.

[2] Klinische Studie über 12 Wochen mit 240 Teilnehmern, durchgeführt am Universitätsklinikum Carl Gustav Carus, Poliklinik für Parodontologie, Technische Universität Dresden.

Kontakt: CP GABA GmbH, Hamburg; www.gaba-dent.de

Multi-Unit Abutments für alle Implantatsysteme von MEDENTIKA

Rechtzeitig zur IDS stellt MEDENTIKA den Abutmenttyp Multi-Unit vor. Dieser Typ wird – wie bei MEDENTIKA üblich – für alle relevanten Implantatsysteme in gerader und abgewinkelter Form und in unterschiedlichen Gingivahöhen für die diversen Plattformen zur Verfügung stehen. Das Muli-Unit ist ein Abutment, welches eine Vielzahl an prothetischen Versorgungen unterstützt. So ist es unter anderem ideal zur Herstellung von patientenbezogenen individuellen Hybrid-Versorgungen oder als Grundlage für eine individualisierte Versorgung im ästhetischen Bereich. Neben dieser Neuheit erweitert MEDENTIKA ihr Portfolio an angussfähigen Goldabutments (indexiert und rotationssymmetrisch kompatibel zu Camlog und Astra), sowie angußfähige CoCr-Abutments für alle gängigen Systeme. Im chirurgischen Bereich wird ein einzigartiges, einteiliges, durchmesserreduziertes Implantat für die Hybridversorgung vorgestellt. Ein weiteres Highlight ist sicherlich die neue Broschüre „MEDENTIKA on Original", in der sich das Unternehmen schonungslos dem Vergleich mit den „Originalen" stellt. Interessiert? Sie finden MEDENTIKA auf der IDS in Halle 4.1 Stand A-090-B-091.

Kontakt: Medentika GmbH, Hügelsheim; www.medentika.de

Implantatsystem mit 20-jähriger Erfahrung

Das Implantatsystem BioniQ® wurde aufgrund von 20 Jahren Erfahrung in der Implantologie vom Hersteller LASAK auf den deutschen Markt gebracht. Im Mittelpunkt stehen Einfachheit und Effektivität. Dank einer einzigen Prothetik-Linie gestaltet sich das Arbeiten mit dem Implantatsystem anwenderfreundlich, zielsicher und effektiv. Die Instrumente für jede Knochendichte sind in einer Chirurgie-Kassette logisch angeordnet, in der auch alle Instrumente für die prothetische Behandlung bereitstehen. Die feste konische Implantat-Abutment-Verbindung stellt eine Kombination von vier stabilisierenden Konstruktionselementen dar, die Ästhetik, Stabilität und Flexibilität sichern.
Die Implantate sind mit einer hydrophilen, bioaktiven Oberfläche versehen, welche eine sichere Sofort- und Frühbelastung ermöglicht.
Besuchen Sie LASAK auf der IDS in Halle 3.2, Stand Nr. G049.

Kontakt: LASAK Ltd., CZ-Prag, www.lasak.com

Die Informationen beruhen auf Herstellerangaben.

Treue Kunden lieben Qualität

Mit einer Treue-Kampagne startet Dentsply Sirona Implants in das neue Jahr. Bis Ende April 2017 erhalten Kunden von Dentsply-Sirona-Produkten einen besonderen Treue-Vorteil. „Schätzen Sie Qualität? Dann werden Sie unser Treue-Angebot lieben", so heißt es auf den Anzeigen, die derzeit in verschiedenen dentalen Fachmedien erscheinen. Gute Qualität erkennt man nicht nur an effizienten und sicheren Produkten, man erkennt sie auch an der Treue der Kunden. Als Dankeschön für das Vertrauen in Dentsply-Sirona-Produkte gibt es für die Zahnmediziner bis zum 30. April 2017 ein besonderes Angebot für ein Implantatsystem ihrer Wahl: Ankylos, Xive, Astra Tech Implant System EV oder OsseoSpeed Profile EV. Das Treue-Paket enthält fünf Implantate, eine dazu passende Chirurgie-Kassette sowie einen mySimplant-Gutschein für die komplette Planung eines beliebigen Falls, inklusive dazugehöriger Pilot-Bohrschablone und Pilotbohrer. Das Angebot mit dem Treue-Vorteil kann über die Website www.dentsplysirona.com/implants/treuevorteil online bestellt werden.

Kontakt: Dentsply Sirona Implants, Mannheim; www.dentsplysirona.com

Vorteil natürlicher Inhaltsstoffe

Bereits aufkommende Entzündungen an Gingiva oder Mukosa bedürfen einer konsequenten Behandlung, z. B. mit antibakteriellen und heilungsfördernden Mundspülungen. Angesprochen auf pflanzliche und chemische Wirkstoffe, treffen drei Experten eine klare Entscheidung. In der zahnärztlichen Praxis sind Parodontopathien weit verbreitet. Zur Prophylaxe gehört deshalb neben der täglichen Mundhygiene und regelmäßigen Zahnzwischenraumreinigung auch die Nutzung von Mundspülungen. „Antiseptische und keimreduzierende Mundspüllösungen werden in vielen klinischen Situationen sowohl zur Prävention als auch zur Behandlung plaqueassoziierter oraler Erkrankungen eingesetzt", erläutert der Bamberger Zahnarzt und Implantologe Dr. Horst Schubert. „Inhaltsstoffe wie Chlorhexidin, Alexidin oder Octenidin zerstören die Zellwände und wirken dadurch auf ein breites Erregerspektrum. Allerdings fehlt ihnen die heilende Wirkung." Auch Dr. med. dent. Martin Burkhart, Zahnarzt aus Friedrichsdorf/Ts., gibt zu bedenken: „Ein häufiger Nachteil solcher Lösungen ist, dass sich reversible Farbbeläge auf den Zähnen bilden und die natürliche Mundflora aus dem Gleichgewicht gerät."

Schubert und Burkhart sprechen sich deshalb beide für den Einsatz von Phytotherapeutika zur Behandlung oraler Entzündungen aus. Wissenschaftlich bewährt hat sich die Kombination aus Echter Kamille und Schafgarbe (z. B. in Kamillan® von Aristo Pharma). Beide Inhaltsstoffe haben antiinflammatorische Eigenschaften und wirken wundheilungsfördernd. Die Schafgarbe hat außerdem dank ihrer Gerbstoffe einen adstringierenden und blutstillenden Effekt. So lassen sich selbst kleinste Wunden schnell schließen, während sich auf der Schleimhautoberfläche ein Schutzfilm bildet, der ein weiteres Eindringen von Keimen verhindert. Dabei setzt die Schafgarbe-Kamille-Kombination ihre Heilkraft gezielt im entzündeten oder geschädigten Gewebe ein. Dieser intelligente Wirkmechanismus hat die beiden Zahnärzte überzeugt: „Eine pharmakologische Studie zeigt, dass Kamillan® in unbeschädigtem, gesundem Gewebe keinerlei Veränderungen auslöst", sagt Schubert begeistert.

Kontakt: Aristo Pharma GmbH, Berlin; www.aristo-pharma.de

LASAK 25 years

Knochenregeneration aufgrund von
25 JAHREN ERFAHRUNG

- Ohne Infektionsübertragungsrisiko
- Osteokonduktiv
- Vollsynthetisch

auf der IDS ab € 20,-

21.–25. März
IDS 2017
Halle 3.2, Stand G049

LASAK GmbH
Českobrodská 1047/46 • 190 01 Prag 9 – Hloubětín
Tschechische Republik • Tel.: +420 224 315 663
Fax: +420 224 319 716 • E-Mail: export@lasak.cz
www.lasak.com

AnyRidge – ein weiteres Implantatsystem oder eine andere Philosophie? Geeignet für Profis oder Einsteiger?

Derzeit befinden sich über 230 Implantatsysteme auf dem Markt und im zahnärztlichen Einsatz. Jedes hat seine Anhänger gefunden. Doch was macht ein System aus und wieso entscheide ich mich als Behandler für ein bestimmtes Implantatsystem? Wieso soll ich mich bei den bestehenden Routinen und Abläufen, die man sich über Jahre angeeignet hat und die man mit dem Zahntechniker abgestimmt hat, gewohnten Service und Ansprechpartnern für etwas Neues entscheiden?

Die Technik entwickelt sich rasant weiter und verspricht ständig Produktinnovationen, die auch Indikationsspielräume eröffnen, die bisher aufgrund technischer Limitationen verschlossen blieben. Zahnärzte sind ständig mit einer Vielzahl an Systemen, Materialien und Techniken konfrontiert und sollen für ihre praxisspezifische Klientel die beste Wahl treffen. Sie sollen sich so orientieren, dass sie Handlungsspielraum und Therapiesicherheit haben.

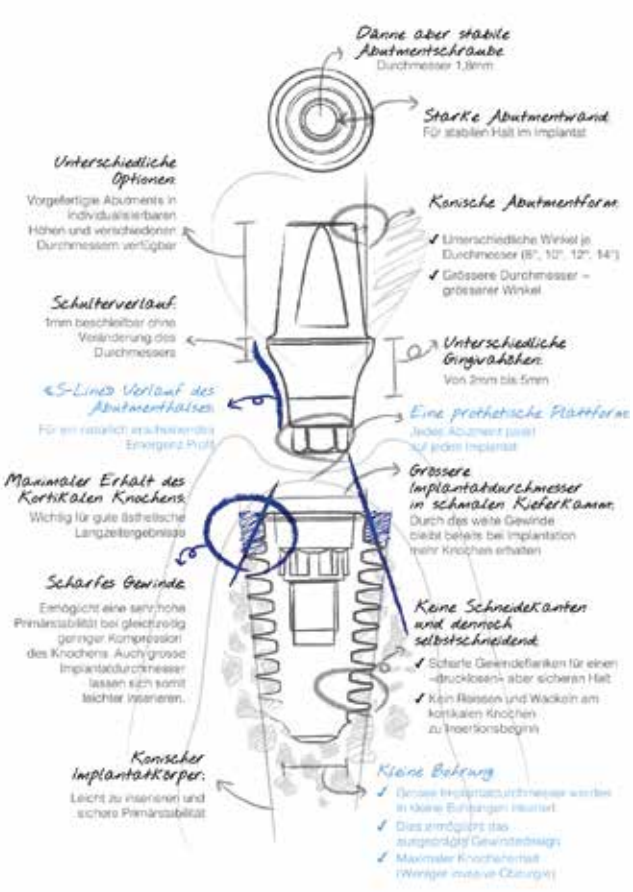

Abb. 1: In skizzenhafter Darstellung werden die Vorteile von MegaGen AnyRidge dargestellt.

Die Berlin-Klinik ist eine Klinik für MKG-Chirurgie/Plastische Operationen und eine Zahnklinik für Oralchirurgie/Implantologie. Bei uns stellen sich Patienten mit regulären Therapiesituationen aus der Region vor, aber auch internationale Patienten mit komplexem klinischem und anatomischem Behandlungsbedarf. Wir versorgen die komplexesten und umfangreichsten oralchirurgischen Fälle und inserieren und versorgen regelmäßig mit der umfangreichsten Implantatprothetik, die möglich ist. Wir operieren im Team auch weit über 10 Stunden in Vollnarkose, um den Patienten unsere Therapieversprechen von der kompromisslos biologischen Zahnmedizin oder zumindest vollständig metallfreien Sanierung und anatomisch funktioneller Rehabilitation einzulösen. Regelmäßig müssen wir Hartgewebe rekonstruieren, um eine günstige Ausgangslage zur Implantation zu verschaffen. Wir arbeiten alloplastisch oder mit autologen Transplantaten.

Der Niedergelassene sagt nun: „Na, was soll ich davon in meiner täglichen Praxis umsetzen?" Aber: „Wenn das bei dem Schermer in der Berlin-Klinik mit den wirklich unangenehmen Ausgangslagen funktioniert, dann funktioniert es bei mir ja sicher auch!" Und genau so habe ich vor Jahren tausenden zahnärztlichen Kollegen unsere alloplastischen Rekonstruktionen gezeigt, als wir von manchen Universitätsprofessoren noch belächelt wurden. Diese schwenkten dann aber nach der Einführung der Fallpauschalen ebenfalls von der autologen Entnahme und einer Woche stationär auf die schnelle Entlassung zu Alloplastik um. Ich habe nie meine Meinung zur Alloplastik und zur Sofortimplantation verändert, aber die früher kritisch beäugte Art der Defektrekonstruktion und zugehörige OP-Technik einer Sofortimplantation haben sich letztlich europa- und weltweit durchgesetzt.

Prüfsteine eines Implantatsystems

Um mit hoher Erfolgsrate und voraussagbaren Ergebnissen zu behandeln, ist das Implantatsystem wichtig.

- Wir brauchen zwingend Implantate, die auch im ungünstigen, kompromittierten oder rekonstruierten Knochen funktionieren.
- Zweiter Prüfstein ist die Option der Sofortimplantation, ebenfalls im ungünstigen, kompromittierten oder rekonstruierten Knochen.
- Dritter Prüfstein wäre die Qualität und Verfügbarkeit des Systems inclusive Kundendienst.
- Vierter Prüfstein sind die prothetischen Optionen und ob volldigitaler Einsatz, inclusive Frässoftware, Scanneroptimierung und individuellen Zirkonelementen für unseren Zahntechniker und für metallfreie Vollzirkon-Prothetik vorhanden sind.

Wir bekommen oft Fälle mit Defektdurchmessern von 6 bis 10 mm krestal. Diese resultieren regelmäßig aus schlecht verheilten Extraktionen, Molaren-Extraktionen oder Z.n. Ausfräsungen von Implantaten oder Periimplantitis. Solche Defekte erschweren oder verhindern eine Sofortimplantation. Mit unseren bisher verwendeten Systemen konnten wir Defekte um 6 mm nur versorgen, wenn man tiefer bohren konnte und damit primärstabil inserieren. Das ist allerdings im distalen Unter- oder Oberkiefer eher selten der Fall.

Erste Begegnung mit MegaGen

Als ein befreundeter Zahnarzt mir erzählte, dass er ein neues Implantat (Abb. 1) hat, das er mir zeigen möchte, habe ich direkt abgewinkt und ihn gebeten mich damit doch in Ruhe zu lassen. Wir haben einmal pro Woche einen Implantatvertreter an der Rezeption, der uns ein neues System vorstellen will und dem wir eine Absage erteilen, weil wir unsere eingespielten Prozesse und Routinen haben und diese ungern verändern wollen. Durch den Kollegen ermutigt, schaute ich mir das Implantat dennoch an und war offen gesprochen sehr positiv überrascht. Eine solche Form hatte ich noch nicht gesehen: Es sah aus wie ein Weltraumkaktus (Abb. 2).
Bei näherem Hinsehen hochinteressant. Als er weg war habe ich – um den Support zu testen – im Nachtdienst eine E-Mail an den Hersteller geschrieben. Und ich bekam tatsächlich am folgenden Tag eine persönliche Antwort, die mich wirklich überraschte. Kein Gefasel eines Studenten aus einem Callcenter, sondern eine qualifizierte Antwort einer Firma, die Service versteht und sich in den Behandler hineinversetzen kann. Der Service hat sich bisher als familiär und nachhaltig dargestellt.

Klinische Erfahrungen

Nach nun mehrfachem klinischen Einsatz in Defekten von fast 10 mm (Abb. 3) im wirklich ungünstigen D4-Kieferkamm und auch als Spätimplantat in der Normalsituation kann ich sagen: Meine drei chirurgischen Prüfsteine wurden mehrheitlich positiv erfüllt. Der vierte prothetische Prüfstein wurde von unserer prothetischen Abteilung und dem leitenden Zahntechnikermeister unseres Fräszentrums vollständig bestätigt.
Mit dem AnyRidge Implantat haben wir ein Implantatsystem, das mit seiner speziellen Form und Oberfläche gerade für rekonstruierte und kompromittierte Fälle anderen Systemen weit überlegen ist.

AnyRidge eignet sich durch den massiv ansteigenden Gewindedurchmesser (Abb. 4) sowohl für extrem harten Knochen als auch für spongiosareichen Knochen mit einer dünnen Kortikalis. Je nach Knochenqualität wählt man ein sehr graziles Gewinde, bei dem Implantatkörper entsprechender Bohrung für D1 bis zum massiven Weltraumkaktus bei deutlich untermassiger Bohrung für D4. Es gibt nur drei Kerndurchmesser des Implantates: 2,8, 3,3 und 4,8 mm. Alle anderen Durchmesser werden über die ansteigenden Gewindeweiten erreicht. Somit gibt es die Implantate im Durchmesser von 3,5 bis 8,0 mm und Längen von 7,0 bis 15,0 mm.

Hochwertige Verarbeitung

Wir verwenden in der Berlin-Klinik unterschiedliche Implantatsysteme von Alpha Biotec, Straumann, Nobel Biocare und nun MegaGen. Je nach Bedarf und Patientenwunsch, aber hauptsächlich orientiert an den durch die Anatomie und die tatsächliche Knochenqualität vorgegebenen Notwendigkeiten, entscheiden wir oft erst intraoperativ. Ein direkter Vergleich als Anwender bringt interessante Ergebnisse. Während bei dem einen oder anderen System teilweise Implantate von der Eindrehhilfe abfallen oder andere Passteile unzureichend präzise gefertigt sind, finde ich bei MegaGen hochwertig ver-

Abb. 2: AnyRidge – das etwas andere Implantatsystem.

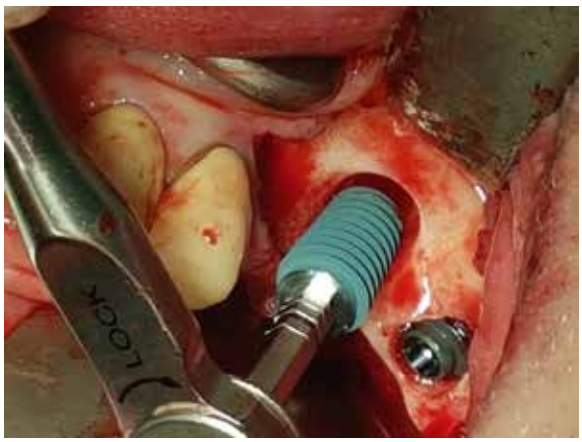

Abb. 3: AnyRidge für die Sofortimplantation.



Abb. 4: Gewöhnliches Implantat (links) im Vergleich zu AnyRidge (rechts): deutlicher Unterschied in der Oberflächengröße durch das Gewindedesign.

Abb. 5: Chirurgiebox mit Bohrstopps.

arbeitete Werkzeuge mit sehr sauber verarbeiteten Oberflächen und sehr guten Passungen vor. Es ist mir in der Tat eine Eindrehhilfe mit aufgesetzter Verschlussschraube im OP aus der Hand gefallen und – man glaubt es kaum – die Schraube war noch immer am heruntergefallenen Instrument, das auf dem Boden des OPs lag. Dabei handelt es sich hier nicht um ein Klemmen im Sinne einer zu engen Passung oder Presspassung, sondern im Sinne einer sauber durchdachten Werkzeugmachertechnik mit präzisen und funktionellen Kontaktflächen. Wermutstropfen der Bauart ist aus meiner Sicht die zu gering dimensionierte Einstecktiefe der Einschraubhilfe im Implantat. Hier kann es bei forciertem Einschrauben gerade der weiten Gewinde schon auch zum Abrutschen kommen. Ich bin sicher, dass dies zukünftig optimiert wird.
Verglichen mit den Chirurgie-Boxen, die uns andere Hersteller zur Verfügung stellen, gibt es bei der Chirurgiebox von MegaGen zwei Varianten: mit und ohne Bohrstopps (Abb. 5). Für unseren Geschmack sind diese eher zu vielfältig bestückt und für heavy User sollte noch eine robustere Alternative geschaffen werden. Aktuell arbeitet MegaGen somit auch an einem Waschkit / Stahlkassette, dass diesen Ansprüchen genügen soll.

Durchdachtes System – nicht nur für den versierten Praktiker

MegaGen bietet für D1 bis D4 Knochen vollständige modifizierbare Bohrprotokolle mit jeweils unterschiedlichen Varianten an. Extrem ausführlich und sehr übersichtlich. Eine Explantation oder den Versuch dessen hat der Hersteller bedacht und dafür extra Werkzeuge bereitgestellt. Den Fall der Notwendigkeit hatten wir nun bisher noch nicht, aber ich habe gerade im Bereich der massiv extendierten Gewinde (Abb. 4) schon mit Sorge daran gedacht.

Auf den ersten Blick scheint das System für den Spezialisten zu sein, was sich auf den zweiten Blick aber relativiert. Es ermöglicht die Nutzung in besonderen Indikationen, z. B. im Bereich der Kieferhöhle, des massiv reduzierten Unterkiefers, der schlechten Knochenqualität und der Defekt-Sofortimplantation. AnyRidge bietet zusätzliche Sofortimplantations-Optionen und ein hohes Maß an Unabhängigkeit gegenüber der Knochenqualität. Egal ob D2, D3 oder D4, alle Versorgungen sind für den versierten, chirurgisch ambitionierten Zahnarzt möglich.

Zudem eignet es sich auch für den nicht routiniert praktizierenden Zahnarzt und Einsteiger. Kleinere Fehlberechnungen, welche eine Bohrung in Tiefe, Durchmesser oder Neigung nicht perfekt machen oder Falscheinschätzungen des Knochens werden vom AnyRidge System geschluckt und können intraoperativ leicht korrigiert werden. Ich empfehle dem Einsteiger zu Beginn die Implantate der kleineren Gewindeweiten zu setzen, um ein Gefühl für das hochmoderne und etwas von den europäischen Standards der Bemaßung abweichende Implantatsystem zu bekommen.
Die Implantate sind faszinierend griffig und es macht wirklich Spaß damit zu arbeiten. AnyRidge von MegaGen bietet durch sein neuartiges Design schlussendlich für den Patienten die größten Vorteile. In Standardfällen, aber auch in der Nutzung für eine Sofortimplantation sowie in Grenzregionen der Chirurgie lassen sich bestmögliche Behandlungsergebnisse erzielen.

Prof. Dr. Dr. Stefan Schermer
Ärztlicher Direktor, Chefarzt BERLIN-KLINIK
Klinik für MKG Chirurgie /
Plastische Operationen
Zahnklinik für Oralchirurgie / Implantologie
Leipziger Platz 3 · 10117 Berlin
E-Mail: chefarzt@berlin-klinik.de
www.berlin-klinik.de

Dr. Sabina Kumalic
Oberärztin, BERLIN-KLINIK
Klinik für MKG Chirurgie /
Plastische Operationen
Zahnklinik für Oralchirurgie / Implantologie
Leipziger Platz 3 · 10117 Berlin
E-Mail: kumalic@berlin-klinik.de
www.berlin-klinik.de

CAMLOG tritt in den Markt für Keramikimplantate ein

CAMLOG wird zur Internationalen Dental-Schau 2017 das Keramikimplantatsystem CERALOG® präsentieren. Wie das Unternehmen bekannt gab, übernahm es die Mehrheit an AXIS biodental SA, einem privaten schweizerischen Unternehmen, das auf die Entwicklung und Herstellung von metallfreien Dentalimplantatlösungen aus Hochleistungskeramik spezialisiert ist.

AXIS biodental SA zählt zu den Pionieren in der Herstellung von Keramikimplantaten. **Dr. René Willi**, Mitglied des Verwaltungsrats der CAMLOG Biotechnologies AG: „Wir freuen uns, mit AXIS einen verlässlichen Partner gefunden zu haben, der bereits seit 2004 auf dem Gebiet der Keramikimplantate zu Hause ist. Die langjährige Erfahrung unseres Partners gibt uns, unseren Kunden und deren Patienten Sicherheit und Vertrauen. AXIS hat den gleichen Sinn für Innovationen wie CAMLOG und arbeitet aktiv mit international anerkannten Universitäten und Forschungsinstituten zusammen, um zukunftsweisende Lösungen für die Zahnheilkunde bereitzustellen. Wir sind überzeugt, dass wir durch diese Erweiterung unseres Produktangebots Klinikern neue Behandlungsoptionen eröffnen, welche den Bedürfnissen der Patienten entsprechen."

Jean-Paul Berclaz – Gründer und CEO von Axis biodental SA – begann im Jahr 2006 mit der Entwicklung des innovativen Keramikimplantats, das sowohl biokompatibel ist als auch hochästhetische Rekonstruktionen ermöglicht. „Ich freue mich sehr, dass ein starker Partner wie CAMLOG die Produktentwicklungen und den internationalen Vertrieb der Keramikimplantatsysteme forciert".

Das CERALOG® Portfolio umfasst das einteilige CERALOG® Monobloc und das zweiteilige CERALOG® Hexalobe Implantat.

Christian Rähle, Leiter Forschung und Entwicklung: „CERALOG® Keramikimplantate sind ausgereift und bewährt. Sie bieten eine hohe Vorhersagbarkeit und weisen außergewöhnliche ästhetische Eigenschaften auf. Das Sortiment umfasst elfenbeinfarbene ein- und zweiteilige Keramikimplantate und reversibel verschraubbare Prothetikkomponenten. Wir kommen daher in der Anwendung nahe an den gewohnten Standard der Titanimplantate heran."

Christian Rähle: „Das Sortiment umfasst ein- und zweiteilige Keramikimplantate."

Wie aus der Pressemitteilung weiter hervorgeht, wird CAMLOG eine enge Schnittstelle zu DEDICAM und damit zu individuellen CAD/CAM-Prothetiklösungen herstellen. Damit unterstreicht CAMLOG einmal mehr seine Innovationskraft. Experten werten den Eintritt von CAMLOG in den Markt für Keramikimplantate als ein deutliches Zeichen dafür, dass dieses Segment die Praxisreife bestanden hat und künftig stark wachsen wird. Zur IDS 2017 in Köln wird das CERALOG® Keramikimplantatsystem offiziell vorgestellt. Besucher dürfen gespannt sein und sollten sich einen Besuch auf dem CAMLOG Messestand in Halle 11.3 vormerken.

WEITERE INFORMATIONEN

CAMLOG Vertriebs GmbH
Maybachstraße 5
71299 Wimsheim
info.de@camlog.com
www.camlog.de
Tel. 0 70 44 / 94 45-100
Fax 08 00 / 94 45-000

Straumann® Novaloc® Retentionssystem mit 10-Jahres-Garantie

In gerader Ausführung und 15° abgewinkelt: Straumann® Novaloc® ist ein retentives System für herausnehmbare Prothesen mit ideal aufeinander abgestimmten Materialeigenschaften. Aufgrund der daraus resultierenden hohen Verschleißbeständigkeit leistet Straumann für Novaloc® Sekundärteile ab sofort eine Garantie von 10 Jahren. Kundenstimmen bestätigen eine hohe Anwenderfreundlichkeit und einen erheblichen Patientenkomfort.

Straumann® Novaloc® ist ein retentives System für herausnehmbare Prothesen – bestehend aus Sekundärteil und Matrize. Die Sekundärteile sind für alle Straumann Plattformen – seit Jahresbeginn als gerade und seit November 2016 auch als 15° abgewinkelte Version – verfügbar. Damit komplettiert Straumann sein seit geraumer Zeit stetig fortentwickeltes prothetisches Portfolio. Prothetiker finden für jede individuelle Indikation der Patienten eine passende individuelle Lösung.

Aufgrund der hohen Verschleißbeständigkeit und Langlebigkeit leistet Straumann eine Garantie von 10 Jahren auf das Sekundärteil. Dieses hohe Maß an Sicherheit und Nutzen sowohl für den Anwender als auch Patienten unterstreicht die Vorteile im Vergleich zu anderen retentiven Systemen. Die Original Straumann® Verbindung steht ergänzend für zuverlässige Qualität und Service.

Für Anwender bietet das durchdachte System mannigfaltige Vorteile. **Dr. Johannes Röckl**, Fachzahnarzt für Oralchirurgie und Kieferorthopädie in Teningen und **Gerald Volz**, Zahntechnikermeister in Emmendingen, sind davon überzeugt: „Kein Werkzeugwechsel, kein Umdenken aufgrund der gleichen Geometrie und gleicher Bauhöhen – diese Eigenschaften zeichnen das Retentionssystem bereits auf den ersten Blick bzw. die ersten Griffe aus. Bei der Herstellung des Zahnersatzes im Labor sind die sehr guten Gleiteigenschaften der Halteelemente PEEK auf ADLC sofort erkennbar. Beim Eingliedern der Arbeit war ein eindeutiges Aufgleiten des Zahnersatzes zu spüren, und der Patient hatte von Anfang an ein sehr sicheres Gefühl. Hervorzuheben ist das verbesserte Werkzeug. Besonders das Auswechseln der Retentionseinsätze gestaltet sich intuitiv und erweist sich bei dem Straumann® Novaloc®-System als sehr einfach in der Handhabung."

Straumann® Novaloc – in gerader Ausführung und ab sofort auch abgewinkelt und mit Garantie.

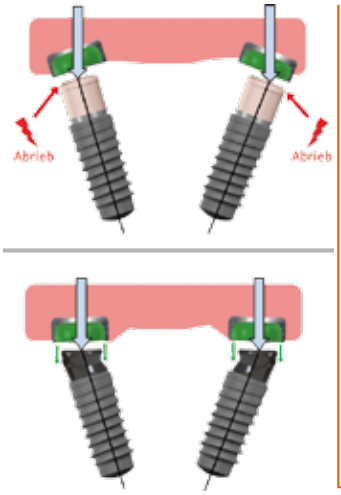

Bei divergent stehenden Implantaten können starke unilaterale Belastungen die geraden Sekundärteile und Retentionseinsätze vorzeitig verschleißen (oben). Der Einsatz von abgewinkelten Sekundärteilen verschafft eine gemeinsame Einschubachse der Prothese, reduziert somit den Verschleiß und verhilft schlussendlich dem Patienten zu einem angenehmen Ein- und Ausgliedern der Prothese (unten). Ebenfalls wird die Krafteinleitung der Versorgung auf die jeweiligen Sekundärteile optimiert.

Das Sekundärteil ist gefertigt aus Titanium Grade 5 und wird mit einer abriebfesten, kohlenstoffgehärteten ADLC-Hochleistungsbeschichtung (dt.: amorpher diamantähnlicher Kohlenstoff) versehen. Für die austauschbaren Matrizeneinsätze wird Polyetheretherketon (PEEK) verwendet. Die Hochleistungsbeschichtung des Sekundärteils und das Material der Retentionseinsätze sorgen für eine einzigartige Verschleißfestigkeit und Langlebigkeit und provozieren einen nur sehr geringen Reibungswiderstand zwischen Sekundärteil und Matrize. Daraus folgt ein geringerer Wartungsaufwand. Das Titanium-Matrizengehäuse ist mit einer erhöhten, kürzbaren Retention und in 6 verschiedenen Haltekräften erhältlich. Mit diesen Sekundärteilen lassen sich Divergenzen zwischen Implantaten von bis zu 70° korrigieren.

WEITERE INFORMATIONEN

Straumann GmbH
Heinrich-von-Stephan-Straße 21 · 79100 Freiburg
Tel. 07 61 / 45 01-0 · www.straumann.de

ZEST DENTAL SOLUTIONS erweitert den europäischen Vertrieb

ZEST DENTAL SOLUTIONS („Zest"), eines der führenden Unternehmen im Bereich Entwicklung und Herstellung von innovativen Implantatbefestigungen, gibt die Vertriebspartnerschaft mit SIC invent bekannt, einem global agierenden Hersteller von Dental-Implantatsystemen mit Hauptsitz und Tochtergesellschaften im DACH-Raum (Deutschland, Österreich, Schweiz). SIC invent wird den Hauptvertrieb für alle Zest-Produkte in DACH und Russland übernehmen und die globalen Vertriebsrechte für alle Zest-Prothetiklösungen innehaben, die speziell für SIC invent-Implantatplattformen entwickelt wurden.

„Der DACH-Raum ist eine wichtige Region für den dentalen Implantatmarkt und daher ein Gebiet, auf dem Zest seinen Vertrieb verstärken möchte. Für die jüngst eingeführten festen und herausnehmbaren Ganzkieferlösungen (Locator R-Tx™ & Locator F-Tx™) brauchten wir einen Vertriebspartner mit Erfahrung im Implantatbereich, der unsere neuen Technologien vorantreiben kann und gleichzeitig den bewährten Produkten gerecht wird. SIC invent ist für diese Herausforderung hervorragend gewappnet und teilt unsere Hingabe hinsichtlich Innovationen und der Kooperation mit klinischen Anwendern", so Russ Bonafede, Zests Chief Commercial Officer.

Thomas Gleixner, General Manager für den DACH-Raum bei SIC invent, fügt hinzu: „Wir bei SIC invent sind stolz darauf, über ein Team mit exzellenten Produkt- und Markterfahrungen zu verfügen. Daher sind wir äußerst optimistisch, das Zest-Portfolio im DACH-Raum und in Russland mit unserer herausragenden Organisations- und Servicekompetenz erfolgreich repräsentieren zu können. Unsere Kooperation mit dem „SIC – Schilli Implantology Circle" bietet uns Zugang zu einem fachübergreifenden Netzwerk, in das wir Zests neue Ganzkiefer-Prothetiklösungen umgehend aufnehmen können."

Für mehr Informationen zu Zest Dental Solutions besuchen Sie: www.zestdent.com.

WEITERE INFORMATIONEN

SIC invent Deutschland GmbH
Willi-Eichler-Strasse 11 · 37079 Göttingen / Germany
Tel. 05 51 / 50 42 94-0 · Fax: 05 51 / 50 42 94-55
www.sic-zest.com

SpiralTech startet in Deutschland

SpiralTech wurde 2012 in Chicago gegründet, um innovative Spezialitäten für die dentale Implantologie zu entwickeln und weltweit zu vermarkten. Seit Jahresbeginn ist SpiralTech als GmbH in Deutschland präsent und aktiv.

Das aus drei Kontinenten stammende Entwicklerteam verbessert kontinuierlich Prozesse, Technologien und Systeme. Hierbei fließen auch die Erfahrungen der Behandler explizit ein.
Das qualitativ hochwertige Implantat „ESi" hat hervorragende Eigenschaften, ist jedoch mit 98,- Euro zzgl. MwSt. im mittleren Preissegment angesiedelt. Im Trend liegt ESi durch das konische Design mit Innensechskant, alternativ konischer Verbindung und bewährter RBM-Oberfläche. Sein patentgeschütztes Mehrfachgewinde macht es zum „one for all"-Multiplayer – geeignet für alle Indikationen, besonders jedoch für einzeitige Verfahren mit Sofortbelastung.

Auf der IDS finden Sie SpiralTech in Halle 4.2 an Stand N056.

WEITERE INFORMATIONEN

SpiralTech GmbH · Amalienstr. 62 · 46537 Dinslaken
Tel. 0 20 64 / 9 25 93-0 · Fax: 0 20 64 / 9 25 93-99
www.spiraltech.de · E-Mail: info@spiraltech.de

Das HELBO®-Verfahren: wissenschaftlich erwiesen, delegierbar und erstattungsfähig

Seit vielen Jahren ist der Begriff „Photodynamik“ (PDT) zur Bekämpfung von bakteriellen Infektionen im Mundraum ein innovatives Thema in der Zahnmedizin, wobei unter diesem allgemeinen Begriff mittlerweile die unterschiedlichsten Produktkonzepte vermarktet werden. Immer mehr „PDT/PTT“-Anbieter strömen auf den Markt. Das darunter am besten klinisch überprüfte Verfahren zur Photodynamik ist die „HELBO®-Therapie“, die seit mehr als fünfzehn Jahren in den unterschiedlichsten Indikationen wissenschaftlich untersucht und dokumentiert wird.

Therapien mit „Photodynamik“ (PDT/PTT) gibt es auf dem Markt so einige. Und interessierte Zahnärztinnen und Zahnärzte melden vermehrt zurück: Das Angebot insgesamt ist kaum noch zu überblicken, die verschiedenen Konzepte mit den unterschiedlich eingesetzten Farbstoffen und Lichtenergien werden kaum noch verstanden. Umso wichtiger sind deshalb fundierte klinisch-wissenschaftlich erhobene Daten, welche die Wirksamkeit der angebotenen einzelnen Verfahren belegen. Denn die Experten sind sich einig, dass die einzelnen Ergebnisse aufgrund der enormen Unterschiede in den Produktkonzepten und -komponenten sicher nicht auf andere Systeme übertragen werden können.

Führend am Markt und in der Wissenschaft ist die „HELBO®-Therapie. Über 90 Publikationen, darunter auch zu verschiedenen Indikationen, international publizierte randomisierte, klinisch kontrollierte Studien aus Zentren in aller Welt, unterstützen die Evidenz dieser Therapie. Namhafte Wissenschaftler präsentierten bereits ihre Ergebnisse mit dem Verfahren – darunter auch Prof. Dr. Dr. Anton Sculean, Prof. Dr. Arthur Novaes und Prof. Dr. Andreas Braun. Die Qualität dieser wissenschaftlichen Untersuchungen hat bereits nachhaltigen Eindruck hinterlassen. So wurde die Arbeitsgruppe um Prof. Dr. Dr. Sculean im März 2014 für den Artikel „Anti-infective therapy of peri-implantitis with adjunctive local drug delivery or photodynamic therapy: six month outcomes of a prospective randomized clinical trial“, publiziert in Clinical Oral Implants Research 2013 Jan;24(1):104-10, mit dem „1st Prize for Graduate Research in European Federation of Periodontology 2013“ von der EFP ausgezeichnet.

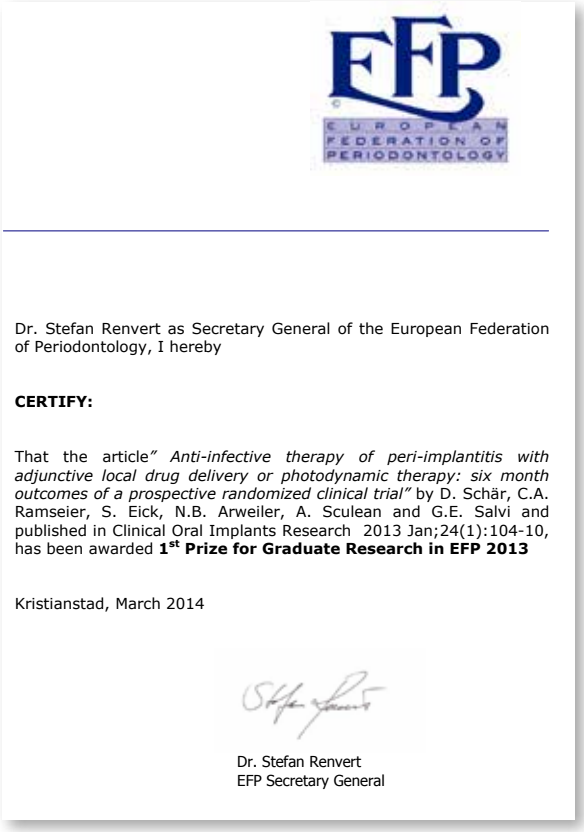

EFP
EUROPEAN FEDERATION OF PERIODONTOLOGY

Dr. Stefan Renvert as Secretary General of the European Federation of Periodontology, I hereby

CERTIFY:

That the article” *Anti-infective therapy of peri-implantitis with adjunctive local drug delivery or photodynamic therapy: six month outcomes of a prospective randomized clinical trial”* by D. Schär, C.A. Ramseier, S. Eick, N.B. Arweiler, A. Sculean and G.E. Salvi and published in Clinical Oral Implants Research 2013 Jan;24(1):104-10, has been awarded **1st Prize for Graduate Research in EFP 2013**

Kristianstad, March 2014

Dr. Stefan Renvert
EFP Secretary General

Nach Auswertung der wissenschaftlichen Datenlage hat die DKV, eine der größten deutschen Krankenversicherungen, mittlerweile bezüglich der Photodynamik eine Empfehlung zur Abrechnung des Verfahrens herausgegeben. Dies ist sicherlich ein Meilenstein in der Anwendung dieser Therapie zur Behandlung biofilmassoziierter oraler Infektionen. Grundsätzliche Voraussetzung für die Kostenerstattung der Behandlung ist, dass das eingesetzte Therapiesystem bestimmte Anforderungen erfüllt. So wird beispielsweise die Sterilität der eingesetzten Materialien zwingend gefordert. Das HELBO®-Therapieverfahren erfüllt diese Kriterien bereits seit Langem – und erfährt somit die volle Anerkennung der Evidenz und Effektivität dieser Therapie.

Das Verfahren ist schmerz- und nebenwirkungsfrei und vermeidet in vielen Fällen invasive Maßnahmen, die nur bedingt auf Patientenakzeptanz stoßen.

WEITERE INFORMATIONEN

bredent medical GmbH & Co.KG
Geschäftsbereich HELBO
Josef-Reiert-Straße 4 · 69190 Walldorf
Tel. 0 62 27 / 5 39 60-0 · Fax 0 62 27 / 5 39 60-11
E-Mail: ulrike.vizethum@helbo.de
www.helbo.de

Roadshow 2017: Komplexe Augmentationen

Geistlich Biomaterials veranstaltet im ersten Halbjahr eine Roadshow durch sechs deutsche Städte. In einem vierstündigen Programm befassen sich drei Referenten mit praxisnahen und verlässlichen Lösungen für die Therapie komplexer Augmentationsfälle.

Vorhersagbare und reproduzierbare Behandlungsergebnisse – das wünschen sich Patienten und Behandler! Die zu therapierenden Patientenfälle werden allerdings nicht einfacher – im Gegenteil. Glaubt man den Prognosen, werden Patientenfälle mit kompromittierter Ausgangssituation zunehmen. Für die Rehabilitation dieser Patienten können dann größere und komplexe Augmentationen notwendig sein. Doch welche Behandlungskonzepte und Biomaterialien stellen hierfür eine erfolgsversprechende Option dar? Sind wirklich alle gleich (gut)?

Roadshows 2017

Teilnehmerzahl
max. 40 Personen

Gebühr
95,– € zzgl. MwSt., inkl. Verpflegung

Veranstalter
Geistlich Biomaterials
Baden-Baden

Mit freundlicher Unterstützung von
DZR Deutsche Zahnärztliche Rechtsanwalten – der Dr. Güldener Gruppe –

Referent/en	Veranstaltungsort	Datum
Hildebrandt, Seiler, Schmidt	Düsseldorf	15.03.2017
Bucher, Al-Nawas, Schmidt	Hamburg	29.03.2017
Hildebrandt, Sagheb, Schmidt	München	05.04.2017
Schwarz, Sagheb, Schmidt	Berlin	03.05.2017
Fröhlich, Barth, Schmidt, Hentschel, Hermann	Dresden	10.05.2017
Schwarz, Bucher, Schmidt	Frankfurt	28.06.2017

Nutzen Sie unser **Kursspecial** und sichern Sie sich **20 % Rabatt** bei **gleichzeitiger Buchung** eines Geistlich Kurses Ihrer Wahl aus dem Fortbildungsprogramm 2017 in Verbindung mit der Roadshow

Anmeldung online
www.geistlich.de/fortbildung

Als Regenerationsexperte mit über 20 Jahren Erfahrung weiß Geistlich, welche Faktoren für ein vorhersagbares und verlässliches Behandlungsergebnis, gerade bei komplexen Augmentationen, berücksichtigt werden müssen.

Wollen auch Sie von der Kompetenz und dem Erfahrungsschatz eines „Regenerations-Netzwerkes" profitieren? Dann gehen Sie mit auf Tour bei den Roadshow-Terminen 2017. An jedem Abend werden praxisnahe und verlässliche Lösungen für die Therapie komplexer Augmentationen diskutiert und die notwendigen Parameter für den Erfolg definiert. Hilfestellungen zur Abrechnung augmentativer Leistungen und die hieraus resultierenden Reaktionen der privaten Kostenträger runden das Fortbildungskonzept ab.

WEITERE INFORMATIONEN
www.geistlich.de/fortbildung

Das neue Kursprogramm von Dentaurum Implants ist da!

Die Attraktivität und Kontinuität der Fortbildungen von Dentaurum Implants ist seit Jahren ungebrochen. Das spiegelt sich u.a. in der 10-jährigen Jubiläumsveranstaltung des Fachtags Implantologie an der Universität zu Lübeck wieder. Dieser findet am 23. September 2017 statt – ein Erfolgskonzept, das sich inzwischen auch an der Universität Jena (4. November 2017) und dem anatomischen Institut in Bonn (14. Oktober 2017) etabliert hat.

Sehr gefragt sind die Implantationskurse an Humanpräparaten, die deutschlandweit angeboten werden. Das Üben an Humanpräparaten ermöglicht den Teilnehmern unter realen Bedingungen wichtige Eingriffe zu simulieren und übertrifft das Üben an Modellen bei Weitem. Mit den Kursreihen „step-by-step" bietet Dentaurum Implants eine sehr aktuelle und effektive Art der Fortbildung an. In perfekt aufeinander abgestimmten Kursen wird kompaktes Wissen rund um die Implantologie vermittelt. Ein hoher Praxisbezug, ausführliche Hands-on-Übungen und ein kompetentes Referenten-Team garantieren einen erfolgreichen Kursablauf. Ein weiterer sehr wichtiger Bestandteil des Kursangebotes ist der Kurs „Implantatprothetik optimiert". Hier wird unter anderem auf die Abstimmung zwischen Implantologen und Zahntechniker eingegangen und es werden klinische Beispiele und implantatprothetische Arbeitstechniken gezeigt.

WEITERE INFORMATIONEN
Dentaurum Implants GmbH
Centrum Dentale Communikation
Turnstr. 31, 75228 Ispringen
Tel. 0 72 31 / 803-470
E-Mail: kurse@dentaurum.de
www.dentaurum.com/kurse

NEU: Thommen Medical Education

Ganz unter dem Motto „Gutes tun und darüber reden" werden ab sofort alle Ausbildungs- und Fortbildungsaktivitäten der Thommen Medical AG (CH-Grenchen) und der mit ihr verbundenen Tochter- und Distributionsgesellschaften unter der Marke „Thommen Medical Education" zusammengeführt.

Thommen Medical Education steht für Ausbildungen auf höchstem Niveau, durchgeführt von Klinikern, die einerseits führend in ihren Fachgebieten sind, andererseits durch ihre praktischen und pragmatischen Vorgehensweisen direkt anwendbares Wissen weitergeben. Bei allen Kursen, die unter der Marke „Thommen Medical Education" organisiert werden, erhalten die Teilnehmer wissenschaftlich fundiertes und praxisorientierten Wissen. Wissen, welches die Teilnehmer in ihrer täglichen Arbeit einsetzen können. Wissen, mit welchem nicht nur die klinischen Ergebnisse, sondern auch die intraoperativen, zahntechnischen und organisatorischen Prozesse rund um Zahnimplantate weiter optimiert werden können.
Lassen Sie sich überzeugen: industrie-gesponserte Weiterbildung zahlt sich hier besonders aus. Denn es handelt sich durchwegs um Kurse mit Mehrwert für die Teilnehmer, d. h. Kurse mit einem guten Verhältnis zwischen Zeitaufwand, Fortbildungspunkten, vermitteltem theoretischem und praktischem Wissen und auch den Kosten.

Das aktuelle Kursprogramm ist zu finden auf der Homepage **www.thommenmedical.com**

WEITERE INFORMATIONEN

E-Mail: info@thommenmedical.com
Tel. 0 76 21 / 4 22 58 30 2

Champions starten im neuen Fortbildungsjahr durch

Nach dem Umzug in das Champions Future Center in Flonheim im vergangenen Jahr, hat sich PD Dr. Armin Nedjat, CEO von Champions Implants, für 2017 einiges vorgenommen: Die Fortbildungen sollen auf eine neue Ebene angehoben werden.

Das Kursprogamm hat einiges zu bieten. Los geht es mit dem „Champions special" am 17. und 18. März. Nur wenige Tage vor der IDS steht das MIMI®-Flapless III-Verfahren im Mittelpunkt: Sofortimplantationen mit Auffüllen der Alveole mit autologem Knochenersatzmaterial, gewonnen mit dem Smart Grinder aus dem extrahierten Zahn des Patienten. Der Freitagabend endet mit der Champions-Party.

Fortbildungen 2017: „Minimal-invasive Implantologie nach dem MIMI®-Flapless-Protokoll".

Auf vielfachen Wunsch aus dem zahnärztlichen Kollegenkreis findet die zweitägige Fortbildung „Advanced Power MIMI®-Flapless" zukünftig jeweils an einem Freitag und Samstag statt. Für diesen Kurs werden 20 Fortbildungspunkte vergeben. Die Kursinhalte sind MIMI®-Flapless I (die minimal-invasive Methode der Implantation), MIMI® II (horizontale Distraktion bei sehr schmalen Kieferkämmen) sowie MIMI® III.
Die Fortbildungen werden von PD Dr. Armin Nedjat im Champions Future Center in Flonheim (Rheinhessen) durchgeführt.

Zusätzliche Informationen über das Champions Future Center sowie die Fortbildungen 2017 sind zu finden auf der Firmen-Webseite. Das aktuelle Kursprogramm kann per Mail, Telefon oder Fax angefordert werden.

WEITERE INFORMATIONEN

Champions-Implants GmbH
Champions Platz 1 · 55237 Flonheim
Tel. 0 67 34 / 914 080 · Fax 0 67 34 / 10 53
E-Mail: info@champions-implants.com
www.champions-implants.com

Neues Jahr, neue Weiterbildungsmöglichkeiten

Für 2017 hat Heraeus Kulzer ein abwechslungsreiches Fortbildungs- und Kursprogramm konzipiert. Für Anwender, die Seminare und Veranstaltungen nur schwer in ihren Praxisalltag integrieren können, hat der Hanauer Dentalhersteller Webinare in sein Programm aufgenommen.

Fortschritte in der Digitalisierung sowie neue Produkte und Materialien stellen Anwender im Dentalbereich täglich vor neue Aufgaben. Im Rahmen des neuen Fortbildungs- und Kursprogramms mit rund 200 Veranstaltungen greift Heraeus Kulzer 2017 aktuelle Entwicklungen auf und unterstützt Zahnärzte und -techniker dabei, weiter am Ball zu bleiben. Neben bewährten Vorträgen und Hands-On-Kursen zu Funktionsdiagnostik, Totalprothetik und digitaler Prothetik werden auch Webinare und Online-Kurse angeboten.

Neuheiten im Kursprogramm 2017

Mit **Prof. Dr. Thorsten M. Auschill** von der Universität Marburg und **Prof. Dr. Dr. Adrian Kasaj** von der Universität Mainz konnten zwei Experten für Fortbildungen im Bereich Parodontitis sowie moderner Behandlungsmethoden gewonnen werden. Mit einer Situation, in der Zahnärzte nicht jeden Tag stecken, die bei Eintreten jedoch volle Konzentration erfordert, beschäftigen sich **Dr. med. Michael Hillebrand** und **Dr. Wolfgang Kern**. Unter dem Titel „Ein Notfall in der Zahnarztpraxis – Weniger ist mehr" bieten sie einen Notfallkurs an und schulen im Umgang mit medizinischen Ausnahmesituationen in der Praxis.

Online anmelden für alle Kurse

Interessierte Zahnärzte können sich ab sofort für alle Kurse online anmelden, unter **www.heraeus-kulzer.de/zahnarztfortbildungen.**

WEITERE INFORMATIONEN

Heraeus Kulzer GmbH
Grüner Weg 11 · 63450 Hanau
Fax 0 61 81 / 96 89-38 88
E-Mail:
veranstaltungsmanagement@kulzer-dental.com

Autolog oder allogen? – Analog oder digital?

2. Binger Regenerations-Symposium liefert Antworten

Reges Interesse von 70 Teilnehmern war die Antwort auf das vielfältige Programm des 2. Binger Regenerations-Symposiums. Unter wissenschaftlicher Leitung von Prof. Dr. Dr. Elmar Esser, Prof. Dr. Walter Lückerath und Univ.-Prof. Dr. Wolf-Dieter Grimm stellten sich hochkarätige Referenten an zwei Herbsttagen dem Thema „Regenerative Verfahren in einer minimal-invasiven Implantologie."

Die Organisatoren ARGON Dental (Implantathersteller) und Bösing Dental (Dentallabor) ermöglichten den Teilnehmern mit dem Pre-Kongress und den Table Clinics unmittelbare praxisrelevante Erkenntnisse verbunden mit klinisch-praktischen Übungen für eine minimal-invasive regenerative Implantologie.

Mit Ansätzen zur periimplantären Parodontologie warteten **Prof. Dr. Ralf Rössler** und **Univ.-Prof. Dr. Wolf-Dieter Grimm** auf. Im Sinne der konservativen Periimplantitis-Therapie verwiesen sie auf die herausragende Bedeutung eines umfassenden Recalls für Periimplantitis-Patienten. Die beiden Referenten hoben besonders die Wirksamkeit der photodynamischen Therapie sowie des Mikro-Pulverstrahlverfahrens in der konservativen Periimplantitis-Therapie hervor.

Im zweiten Themenkomplex widmeten sich **Prof. Dr. Dr. Elmar Esser**, **Prof. Dr. Bernd Giesenhagen**, **Dr. Kai Zwanzig** und **Univ.-Prof. Wolf-Dieter Grimm** dem Thema „Allogene Knochenersatzmaterialien". Im Fokus der Vorträge stand die Vergleichbarkeit des autologen und des allogenen Knochenersatzes. Prof. Dr. Dr. Esser unterstrich besonders die hohe Materialsicherheit sowie die gute Gewebeverträglichkeit des allogenen Knochenersatzmaterials. Für Prof. Dr. Bernd Giesenhagen überwiegen die Vorteile der von ihm entwickelten „Knochenring-Technik" für die Sofortimplantation. Er überzeugte mit einem Vergleich zwischen der Anwendung von autologen und allogenen Knochenringen bei identischer Indikationsstellung. Dr. Kai Zwanzig dehnt die Anwendung der allogenen Knochenersatzmaterialien auf die Schalentechnik aus, und Prof. Grimm erweiterte die Verwendung allogener Knochenersatzmaterialien in Verbindung mit dem „Stem Cell Homing" zur Effektivitätsverbesserung vertikaler Auflagerungstechniken.

Mit der Digitalisierung der Implantologie beschäftigten sich **Prof. Dr. Walter Lückerath**, **Dr. Frank Maier** und **Dr. Sebastian Schmidt**. Dabei betrachteten die Referenten die Prothetik sowohl aus analoger als auch aus digitaler Sichtweise. Dr. Maier und Dr. Schmidt stellten erhebliche Präzisionsverbesserungen durch das 3D-unterstützte „backward planning" fest. Unterstützend sind hier 3D-Röntgentechniken, die Methoden der „full guided implantation" (Implant Solutions) sowie die Parallel-Frästechniken als praxisrelevante Anwendungen. Doch noch sei nicht alles digital umsetzbar unterstrich Prof. Lückerath und lieferte den Beweis der Grenzen der Digitalisierung.

Von einer kritischen Wertung der „Volldigitalisierung" der Implantologie, der zunehmenden Bedeutung der Sofortimplantation in Verbindung mit der „full guided implantation" bis hin zur qualitativen Gleichstellung des autologen und allogenen Knochenersatzmaterials – das Symposium lieferte neue Erkenntnisse, die von den Teilnehmern als wertvoll und praxisrelevant beurteilt wurden. Eine gemeinsame Rheinschifffahrt zum Abschluss wurde zu einem regen Austausch genutzt.
Save the date: Das 3. Binger Regenerations-Symposium findet vom 13. bis 15. April 2018 statt.

Die Moderatoren Prof. Dr. Dr. Elmar Esser, Prof. Dr. Walter Lückerath und Prof. Dr. Wolf-Dieter Grimm (von links) führten durch ein breit gefächertes wissenschaftlich orientiertes Programm rund um die Implantologie.

Konzentriertes und aufmerksames Publikum beim 2. Binger Regenerations-Symposium.

Bilder: Argon Dental GmbH & Co. KG

Steht die Implantologie vor einem radikalen Wandel?

Prof. Dr. Daniel Wismeijer, Leiter der Abteilung für Orale Implantologie am Akademischen Zentrum für Zahnheilkunde in Amsterdam (ACTA), hatte im November zu einem Fachsymposium über ein neues wurzelanaloges Sofortimplantat eingeladen. Dies verspricht Operationsrisiken zu verringern und stellt eine patientenfreundliche Alternative zum traditionellen Vorgehen dar.

Die Veranstaltung stand unter dem Motto: „Die Implantologie steht vor einem radikalen Wandel – finden Sie heraus, warum". Obwohl das Fachsymposium ursprünglich eher auf ein deutsch-niederländisches Publikum ausgerichtet war, waren Teilnehmer aus insgesamt 11 Ländern gekommen.
Verschiedene Referenten berichteten über ihre klinischen Erfahrungen mit dem REPLICATE™-System von der Natural Dental Implants AG. Design, Herstellung, klinische Indikationen und Patientenauswahl wurden vorgestellt und diskutiert.

Professor Wismeijer eröffnete das Symposium mit seinem Hauptvortrag, in dem er anschaulich machte, dass sich die externen konstruktiven Merkmale von rotationssymmetrischen Implantaten – also das Schraubenkonzept – in den letzten 30 Jahren nur sehr geringfügig verändert haben. Er regte an, neue Wege zu gehen, vorurteilsfrei zu denken und neuen Ideen und zukunftsweisenden Technologien gegenüber aufgeschlossen zu sein. Er beschrieb eindrucksvoll den gesamten digitalen Workflow zur Herstellung vollständig individualisierter wurzelanaloger REPLICATE™-Zähne.

Dr. David Anssari Moin, wissenschaftlicher Mitarbeiter der Abteilungen für Implantologie und Prothetik sowie Parodontologie des ACTA, berichtete anhand von verschiedenen Fallstudien mit dem REPLICATE™-System über Indikationen und Erfolgsfaktoren.

Die Referenten (von links): Dr. David Anssari Moin, Dr. Dirk Duddeck, Dr. Reza Seidi Pour, Prof. Daniël Wismeijer, Rüdger Rubbert, Dr. Burkart Zuch, Dr. John Blythe und Dr. Olivier Becker

Dr. John Blythe, Mund-Kiefer-Gesichtschirurg aus London und Oxford, legte den Schwerpunkt auf die Patientenzufriedenheit – vor allem das ästhetische Ergebnis und die atraumatische und minimal-invasive Technik. Er zeigte sich von der Einfachheit der Vorgehensweise tief beeindruckt, obwohl – oder gerade weil – er sonst mit sehr komplexen chirurgisch-rekonstruktiven Rehabilitationen befasst ist.
Per Live-Übertragung aus dem OP wurde anhand von zwei Sofortversorgungen das einfache, zügige und präzise Handling demonstriert. Mit einem zweiwurzeligen Prämolaren und einem dreiwurzligen Molaren hatte Dr. Moin nicht unbedingt die simpelsten Wurzelanatomien gewählt, aber gerade dadurch auch die Indikationsbreite eindrücklich aufgezeigt.
Ästhetische Höhepunkte in der Frontzahnregion setzte das Referententeam aus **Dr. Reza Saedi Pour** (München) und **Dr. Burkart Zuch** (Hamburg). Sie führten didaktisch exzellent Schritt für Schritt durch die Abläufe und zeigten, wie dadurch und durch eine sehr schonende Extraktion das Hart- und Weichgewebe nicht nur erhalten werden kann, sondern sich die Weichgewebssituation noch deutlich verbessert – fast schon im Sinne eines Überangebots.
Dr. Olivier Beckers, Mitarbeiter des European Face Centers der Universität Brüssel, griff dieses Thema auf und erinnerte daran, dass es immer besser ist „das Vorhandene zu erhalten, anstatt das Verlorengegangene aufwendig zu rekonstruieren".
Abschließend warf **Dr. Dirk Duddeck**, Direktor der Clean Implant Foundation, einen klinischen Blick auf die technologischen Merkmale des REPLICATE™-Systems im Vergleich zu herkömmlichen Implantatsystemen. Hervorgehoben wurden die durch hochmodernste Fertigung erreichte Qualität und Reinheit der Oberfläche, die absolut spaltfreie Verbindung, die Plasmaaktivierung und Reinigung, die superhydrophilen Eigenschaften sowie die hochwertige Verpackungsversiegelung.

Zum Ausklang des Symposiums gab es bei einem kollegialen Get-together weitere Möglichkeiten, einander im lockeren Rahmen besser kennenzulernen und Erfahrungen auszutauschen.

Implantologie Update 2017

12. Internationales Wintersymposium in Zürs am Arlberg

Die Deutsche Gesellschaft für Orale Implantologie (DGOI) lädt vom 5. bis 9. April 2017 zu ihrem 12. Internationalen Wintersymposium nach Zürs am Arlberg ein. Dort erwartet die Teilnehmer für das implantologische Update 2017 ein vielseitiges Programm: Im Mainpodium bildet der vertikal atrophierte Kieferkamm das Schwerpunktthema. Weitere praxisnahe Themen werden in den DGOI-Podien diskutiert.

Insgesamt stehen 17 verschiedene Workshops zur Wahl und am 5. April können im Pre-Kongress die Kenntnisse im Strahlenschutz nach § 18a(2) der Röntgenverordnung aufgefrischt werden. Damit hat die DGOI das Programm auf die täglichen Herausforderungen in der implantologischen Praxis zugeschnitten, sodass die Teilnehmer genau das praxisrelevante Wissen in Vorträgen und Workshops an die Hand bekommen, mit dem sie komplexe Fälle patientenorientiert bewerten und umsetzen können.

Den DGOI-Spirit erleben

„Gerade hier leben wir unser Motto „Next to you", das heißt den kollegialen Gedankenaustausch und Know How-Transfer in ganz intensiver Weise", beschreibt **Prof. Dr. Georg-H. Nentwig**, Vizepräsident und Fortbildungsreferent der DGOI, den besonderen Spirit des Wintersymposiums. Denn in Zürs ist der freundschaftliche Geist, die Motivation und Begeisterung der Referenten wie Kollegen für die Herausforderungen der Implantologie spürbar. Dadurch gewinnt der kollegiale Austausch auf fachlicher wie auch menschlicher Ebene eine besonders hohe Qualität. Und natürlich wird an den Abenden gemeinsam gerockt – ob im Club oder beim gemeinsamen Hüttenabend.

In den vergangenen Jahren hat dieser sogenannte DGOI-Spirit die Teilnehmer stets begeistert und dafür gesorgt, dass sie viele neue Impulse für die Praxis mitgenommen haben.

Fokusthema: der vertikal atrophierte Kieferkamm

Namhafte Referenten werden die verschiedenen Schwierigkeitsstufen, die in der täglichen implantologischen Praxis im Bereich des vertikal atrophierten Kieferkamms auftauchen, klar herausarbeiten. Vor allem geht es um die Behandlungsalternativen zwischen ossärer Augmentation, Navigation und ultrakurzen Implantaten. Diese Themen beleuchten **PD Dr. Dr. Markus Schlee** (Forchheim), **Dr. Marcus Seiler MSc** (Filderstadt), **Dr. Thomas Hanser** (Olsberg), **Dr. Dr. Gregor Hundeshagen** (Dessau), **Dr. Mischa Krebs** (Alzey), **Prof. Dr. Mauro Marincola** (Rom) und **Dr. Bernd Giesenhagen** (Kassel).

Eine fabelhafte Kulisse für fünf Tage Fortbildung auf höchstem Niveau.

Zwei Special Lectures bieten interessante „Out-of-the-Box"-Themen: **Hans-Uwe L. Köhler** (Börwang) spricht über die Kommunikation im Team. **Dr. Dr. Gregor Hundeshagen** erzählt von seiner Besteigung des Mount Everest.
Die Teilnehmerzahl ist auf maximal 120 begrenzt. Aufgrund der hohen Nachfrage ist eine zeitnahe Anmeldung empfehlenswert.

Weitere Informationen und Anmeldung:
DGOI Büro · Susanne Tossmann
Wilderichstraße 9 · 76646 Bruchsal
Tel. 0 72 51 / 61 89 96-16
Fax: 0 72 51 / 61 89 96-26
E-Mail: tossmann@dgoi.info
www.dgoi.info

Der 30. DGI-Kongress war ein voller Erfolg

Rund 90 Experten aus neun Ländern waren am ersten Adventswochenende nach Hamburg gekommen, um sich drei Tage lang mit Erfolgsfaktoren in der Implantologie zu beschäftigen. Wie in den Vorjahren waren der Kongress und die begleitende Implant expo für Veranstalter, Aussteller und die 2.300 Teilnehmer ein voller Erfolg. Sowohl für Profis als auch für Einsteiger wurde einiges geboten.

Los ging es mit den gut gebuchten Industrie-Workshops am Donnerstag. Das wissenschaftliche Programm am Freitag und Samstag vermittelte, dass es nicht die „einzig beste Methode" und das „einzig beste Implantat" gibt, sondern es jeweils gilt, die beste Versorgung für einen individuellen Menschen zu finden. Dies betonten Kongresspräsident **Priv.-Doz. Dr. Gerhard Iglhaut** und DGI-Präsident **Prof. Dr. Frank Schwarz** bei der Kongresseröffnung.

Qualität sichern

Ein Erfolgskorridor macht eine Therapie erfolgreich und trägt zur Qualitätssicherung bei. Dabei spielen Leitlinien eine wichtige Rolle, um evidenzbasiert zu arbeiten. Seit 2013 hat die DGI – gemeinsam mit weiteren Gesellschaften – fünf Leitlinien publiziert. Drei davon entsprechen den höchsten Qualitätsstandards: Periimplantitis, Antiresorptiva und zahnloser Oberkiefer. Aktuell sind die Leitlinien zu Diabetes und Implantate sowie Zahn-Nichtanlagen in der Abstimmung. Weitere Leitlinien zu Weichgewebe, Implantate in der KFO, Immunsuppression und Immundefizienz sowie zur Implantatprothetik wurden für 2018 angekündigt.

Gut gerüstet für die Zukunft

Über einen Sättigungseffekt in der Fortbildung berichtete der Fortbildungsreferent **Prof. Dr. Florian Beuer**. Auch wenn die Angebote der DGI nach wie vor Goldstandard seien und kontinuierlich weiterentwickelt werden, sei es erforderlich, die Konzepte auf den Prüfstand zu stellen. Damit wurde bereits 2016 begonnen. Die Basisausbildung – das Curriculum – wurde mit der eAcademy – dem E-Learning-Programm der DGI – verknüpft. Und das umfangreiche Angebot des Continuums wurde reduziert. Es soll ein Pyramiden-Modell für ein abgestuftes Programm entwickelt werden – vom Curriculum bis zum akademischen Masterstudiengang. Neuer Kooperationspartner ist neben zahlreichen Schwestergesellschaften die Osteology Foundation. Ein erstes Forum auf dem Kongress mit der Next^{e}-Generation der DGI gab den Startschuss für die weitere Zusammenarbeit. Auch eine Fortbildungskooperation mit der ÖGI wurde während des Kongresses auf den Weg gebracht. Ab Mai dieses Jahres soll es in Graz und Wien Humanpräparatekurse geben.

Wie verträglich sind Zahnimplantate?

Priv. Doz. Dr. Iglhaut und Allergologe **Prof. Dr. Peter Thomas** präsentierten die ersten Ergebnisse der Peri-X-Studie. Diese cross-sektionale Untersuchung zur Erfolgssicherheit enossaler Implantate wurde 2012 initiiert. Ziel ist die Erfassung der Prävalenz und Inzidenz von Mukositis und Periimplantitis sowie *in vitro*-Untersuchungen der Verträglichkeit von Titan mit verschiedenen Analyseverfahren. 200 Patienten aus acht Zentren wurden in die Studie eingeschlossen und innerhalb von sechs Monaten nachuntersucht. Eine ungeahnte Menge an Daten kam zusammen, die ausgewertet werden müssen. Konkrete Ergebnisse sind im ersten Halbjahr zu erwarten.

Jetzt schon vormerken

Der nächste DGI-Kongress findet vom 30.11. bis 2.12.2017 in Düsseldorf statt.

Carmen Bornfleth

DGI-Präsident Prof. Dr. Frank Schwarz

Kongresspräsident Priv.-Doz. Dr. Gerhard Iglhaut
© Knipping

VORSCHAU

März 2017

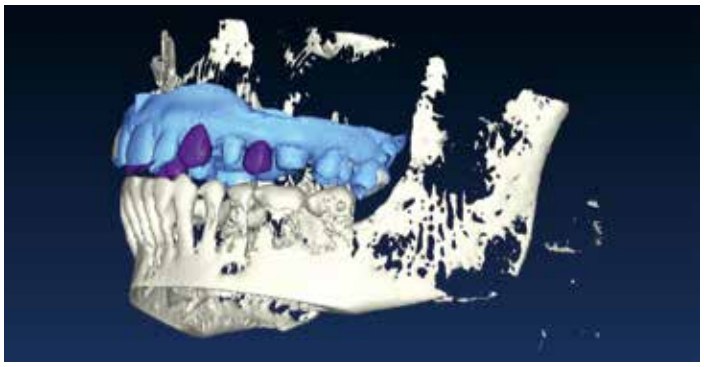

Implantologie

Die Digitalisierung nimmt inzwischen in der Zahnmedizin einen breiten Raum ein. **Dr. Denis Novakovic** und **Dr. Franz Xaver Wack** befassen sich mit der Frage: Welche klinischen Möglichkeiten bietet die moderne strahlenreduzierte 3D-Analyse?
Einen sehr schönen Patientenfall zur Behandlung singulärer Gingivarezessionen mittels koronaler Verschiebeplastik in Verbindung mit einer porcinen Kollagenmatrix präsentiert **Dr. Sigmar Schnutenhaus**.

Recht

Über teils unterschätzte Gefahren beim „Datenschutz in der Zahnarztpraxis" berichtet **Stephanie Lamp**.

IMPRESSUM

Verlag	Spitta Verlag GmbH & Co. KG Ammonitenstraße 1, 72336 Balingen Tel.: +49 7433 952-325 Fax: +49 7433 952-321 Internet: www.spitta.de www.dimagazin-aktuell.de
Chefredaktion Implantologie:	PD Dr. Dr. Dr. M.Sc. Oliver Seitz oliver.seitz@spitta.de
Chefredaktion Parodontologie:	Prof. Dr. Georg Gaßmann georg.gassmann@spitta.de
Redaktion:	Carmen Bornfleth carmen.bornfleth@spitta.de
Ständiger Mitarbeiter der Redaktion:	Dr. Jan-Friedrich Dehner jan-friedrich.dehner@spitta.de
Anzeigen:	Josefa Seydler josefa.seydler@spitta.de
	Heike Müller-Wüstenfeld heike.mueller-wuestenfeld@spitta.de
Anzeigenservice und Vertrieb:	Gundula Schwaner gundula.schwaner@spitta.de Tel.: +49 7433 952-325
Anzeigenpreisliste:	Nr. 21 vom 1. November 2016
Erscheinungsweise:	Februar, März, Mai, Juni, September, Oktober, November
Jahrgang:	21. Jahrgang 2017
Auflage:	9.500 Exemplare
Verbreitung:	Deutschland und europäisches Ausland
Jahresabonnement:	Euro 50,00 (Einzelpreis Euro 10,00)
Gestaltung:	www.b-2-h.de
Druckerei:	F&W MEDIENCENTER, Kienberg

Redaktionsbeirat:

Dr. Eduardo Anitua, Vitoria (E)
Prof. Dr. Nicole Arweiler, Marburg
Dr. Georg Bayer, Landsberg
Dr. Fred Bergmann, Viernheim
Dr. Robert Böttcher, Ohrdruf
Dr. Jörg Brachwitz, Remscheid, Schwelm
PD Dr. Dan Brüllmann, Mainz
Dr. Hermann Derks, Emmerich
Dr. Marcus Engelschalk, München
Dr. Daniel Engler-Hamm, München
Prof. Dr. Dr. E. Fischer-Brandies, München
Dr. med. Michael Gahlert, München
Dr. German Gómez-Román, Tübingen
Prof. Dr. Roberto Grassi, Bari (I)
Dr. H.-J. Hartmann, Tutzing
Dr. Michael Hopp, Berlin
Dr. Werner Hotz, Sigmaringen
Dr. Hans-Dieter John, Düsseldorf
Dr. Frank Kistler, Landsberg
Dr. Steffen Kistler, Landsberg
Dr. Heinz Kniha, München
Prof. Dr. Ralf Kohal, Freiburg
ZTM Heiner Kruse, Hamburg
Prof. Dr. K.-P. Lange, Berlin
Dr. Philippe D. Ledermann, Bern (CH)
ZTM Reinhard Lucas, Mönchengladbach
Dr. Ralf Masur, Bad Wörishofen
Dr. Robert Nölken, Lindau
Prof. Dr. Dr. Winand Olivier, M.Sc., Bottrop
RA Björn Papendorf, Münster
Dr. Mathias Plöger, Detmold
Dr. Florian Rathe, Forchheim
Prof. Dr. Dr. Dr. Robert Sader, Frankfurt
Kerstin Salhoff, Nürnberg
Dr. Dr. Markus Schlee, Forchheim
Dr. Karl-Heinz Schnieder, Münster
Dr. Achim Sieper, Kamen
Dr. Christoph Sliwowski, Düsseldorf
Prof. Serge Szmukler-Moncler, Basel (CH)
Dr. Alexander Volkmann, Saalfeld
Dr. Clemens Walter, Basel (CH)
Prof. Dr. Thomas Weischer, Essen
Dr. Jörg-Ulf Wiegner, Saalfeld
Dr. Walter Wille-Kollmar, Barletta (I)
Prof. Dr. Murat Yildirim, Düren

Die Zeitschrift und die enthaltenen Beiträge sowie die Abbildungen sind urheberrechtlich geschützt. Jede Verwertung ist ohne Zustimmung des Herausgebers unzulässig und strafbar. Dies gilt besonders für Vervielfältigungen, Übersetzungen, Mikroverfilmungen und die Einspeicherung und Bearbeitung in elektronischen Systemen. Nachdruck, auch auszugsweise, nur mit Genehmigung des Verlages. Bei Einsendungen an die Redaktion wird das volle Einverständnis zur vollständigen oder auszugsweisen Veröffentlichung vorausgesetzt. Für unverlangt eingesandte Manuskripte kann keine Gewähr übernommen werden. Gezeichnete Artikel geben nicht unbedingt die Meinung der Redaktion wieder. Eine Haftung aus unrichtigen oder fehlerhaften Darstellungen wird in jedem Falle ausgeschlossen. Es gelten die AGB.

IDS 2017 in Köln

21.03. – 25.03.2017 | Halle 11.2, Stand P 020

spitta

SPITTA-GLÜCKSRAD

Jetzt mitmachen & **tolle Preise** gewinnen!

TÄGLICHER HAUPTGEWINN
FERNLEHRGANG IM WERT VON BIS ZU 2.880 €

Es warten weitere attraktive Preise auf Sie:

1. Preiskategorie*
Ein Fernlehrgang von **dent.kom** nach Wahl im Wert von bis zu 2.880 €

*Aus allen Teilnehmern, die beim Dreh das Gewinnfeld treffen, wird einmal pro Tag der Gewinner für den Fernlehrgang gezogen.

2. Preiskategorie
Jahresabo für unsere Online-Abrechnungstools im Wert von bis zu 358,80 €

www.abrechnung-zahnmedizin.de
www.abrechnung-zahntechnik.de

3. Preiskategorie
Ein Spitta Mini-Finder nach Wahl im Wert von bis zu 29,80 €

Jeder Dreh gewinnt: neben den drei Preiskategorien erwartet Sie immer ein Trostpreis!

Teilnahme Coupon für das **SPITTA-GLÜCKSRAD**

IDS 2017

Halle 11.2
Stand P 020

Name, Vorname

Straße, Hausnummer | PLZ, Ort

Telefon | E-Mail

Bitte vollständig ausfüllen, ausschneiden, zur IDS mitbringen und tolle Preise gewinnen!

☐ Ja, ich möchte kostenlos und unverbindlich Fachinformationen und hilfreiche Tipps aus dem Verlagsangebot des Spitta Verlags erhalten. Ich kann diesen Informations-Service jederzeit abbestellen.

Der Coupon kann nur auf der IDS – Internationale Dental-Schau 2017 vom 21. bis 25. März 2017 in Köln am Stand des Spitta Verlags (Halle 11.2, Stand P-020) abgegeben werden. Es besteht kein Rechtsanspruch auf einen Preis. Eine Barauszahlung der Gewinne/Preise ist nicht möglich. Der Rechtsweg ist ausgeschlossen. Teilnahmeberechtigt sind alle, die das 18. Lebensjahr vollendet haben und im Zeitraum der IDS Messe bis zum 25.03.2017 die vollständig ausgefüllte Karte am Stand des Spitta Verlags abgeben. Von der Teilnahme ausgeschlossen sind alle Mitarbeiter des Spitta Verlags GmbH & Co. KG. Der Hauptgewinn wird einmal pro Tag per Los ermittelt und der Gewinner wird schriftlich oder telefonisch benachrichtigt.

Flexibilität[5]

Erweitern Sie Ihr Behandlungsspektrum mit dem KaVo OP300 Maxio:

Maximale Flexibilität in der Anwendung dank fünf verschiedener Volumengrößen für individuelle, indikationsbezogene Diagnostik.

Weitere Infos unter

www.kavo.com/maxio

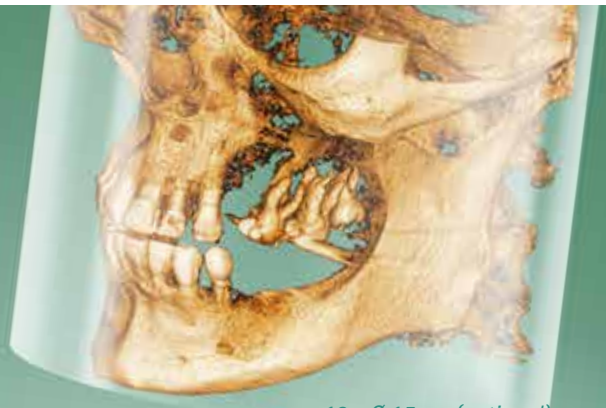

13 x Ø 15 cm (optional): Gesamte maxillofaziale Region

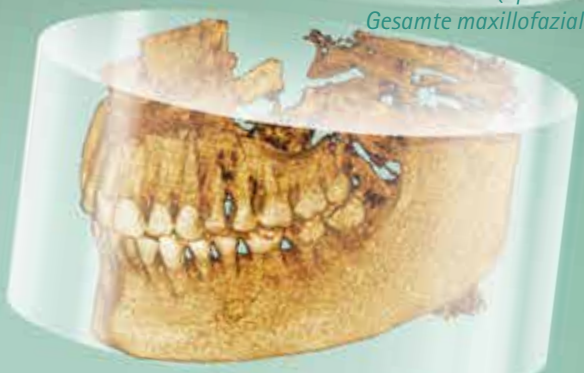

8 x Ø 15 cm: Vollständige Ober- und Unterkieferregion

8 x Ø 8 cm: Beide Zahnbögen und Anteile der Kieferhöhlen

6 x Ø 8 cm: Vollständiger Zahnbogen

5 x Ø 5 cm: Lokale Diagnostik

DVT und Co. – Live

Indikationen für die 3. Dimension.

Jetzt anmelden unter:
go.kavo.com/roentgenevents

KaVo. Dental Excellence.

KaVo Dental GmbH · D-88400 Biberach/Riß · Telefon +49 7351 56-0 · Fax +49 7351 56-1488 · www.kavo.com