www.dimagazin-aktuell.de

DENTALE IMPLANTOLOGIE & PARODONTOLOGIE

01
Februar 2020
24. Jahrgang
ISSN 1610-9988

IMPLANTOLOGIE

Fehlerhafte Implantation in der ästhetischen Zone – was nun?

PARODONTOLOGIE

Führungs- und Kommunikationsfähigkeiten in der Parodontologie

RECHT

Werbung auf Social Media – was ist erlaubt und worauf ist zu achten?

spitta

BioWin!

Das Keramik-Implantat

Ideal bei einem Sinuslift

Der von krestal ausgeführte minimalinvasive Sinuslift „IDS“ (interner, direkter Sinuslift) ist Bestandteil der Implantologie-Fortbildung (MIMI®-MotivaCtion) der Future Dental Academy.

Informieren Sie sich über diese und weitere Fortbildungen:
www.future-dental-academy.com

Auch in 6 mm und 8 mm Länge erhältlich.

- Mikroraue Oberfläche
- 95,8 % Osseo-integrationsrate
- Bakteriendicht durch Post-Verklebung
- Komplett metallfrei
- Etabliert seit 2004
- Made in Germany

Info-Hotline: +49 (0)6734 91 40 80
info@champions-implants.com

www.champions-implants.com

CHAMPIONS

Neuanfang – aus der Routine heraus!

Verehrte Leserschaft!

Als Silvester wird in einigen europäischen Sprachen der 31. Dezember, der letzte Tag des Jahres im gregorianischen Kalender, bezeichnet. Es ist der Gedenktag des heiligen Papstes Silvester I. Auf Silvester folgt bekanntlich der Neujahrstag. Und viele unserer Freunde und Bekannte vermitteln jedes Jahr aufs Neue die besten Wünsche verbunden mit der natürlich gut gemeinten Aufforderung, dies und jenes zu verbessern, wie z.B. mehr Sport zu treiben, sich gesund zu ernähren etc.
Ein neues Jahr mit den ganzen Möglichkeiten für einen Neuanfang hat etwas Verlockendes, manche sagen Magisches. Aber entscheidend ist doch, sich nicht von vornherein durch das Festhalten an negativen Erfahrungen, Erlebnissen, Erinnerungen („schon wieder zu wenig Sport gemacht") unter Druck zu setzen. Das Bereuen verpasster Chancen aus dem vergangenen Jahr ruiniert nur unsere Ziele. Es darf kein Zyklus entstehen, der es fast unmöglich macht, neue Ziele zu erreichen.
Wir von der Redaktion der DI, Ihrer Fachzeitschrift für Dentale Implantologie und Parodontologie, halten es vielmehr für wichtig, in den eigenen Rhythmus zu kommen und unsere Routinen zu finden. Das Wort Routine hat oft einen schlechten Beigeschmack. Es beschwört Bilder von streng geregelten Alltagspflichten und Abläufen. Aber Routine hilft Menschen und damit nicht nur uns als zahnärztlichen Behandlern, sondern auch unseren Patienten. Wir von der DI versuchen immer wieder Ihnen Sicherheit in der Routine an die Hand zu geben, gekoppelt mit dem Ausblick aufs „Neue". Damit Sie selbstbestimmt entscheiden können, was Sie in Ihre Behandlungsroutine aufnehmen, womit Sie quasi neu anfangen. Und genau in diesem Sinne haben wir die aktuelle Ausgabe der DI zusammengestellt.

Was passiert, wenn man ohne Routine in der ästhetischen Zone implantiert und vor allem wie man das im Sinne eines Neuanfangs korrigieren kann, demonstriert eindrucksvoll die Arbeitsgruppe um Dr. Alexander Müller-Busch. Völlig zurecht stellen sie fest, dass die Natur sich rächt, wenn die Regeln der zahnärztlichen Kunst nicht eingehalten werden. Aber wie genau lauten die Gesetze der Natur? Auf jeden Fall zeigt dieser Fachartikel einen Lösungsansatz, der einer völlig entstellten Patientin trotz hoher Lachlinie und hoher Frustration wieder zu einem schönen Lachen verholfen hat.

Für unsere Patienten unbedingte Routine muss die sichere Schmerzausschaltung bei egal welchem chirurgischen Eingriff sein. Welche Indikationen und Grenzen für die intraligamentäre Anästhesie zutreffen, erarbeiten Dr. Heinz-Dieter Unger und Lothar Taubenheim.

Prof. Dr. Dr. Philipp Plugmann stellt völlig zurecht fest, dass wir im Praxisalltag Patienten mit unterschiedlicher Compliance begegnen. Denn gerade wenn es um Patienten mit Parodonthopathien geht, gehört nicht nur eine fachliche Kernkompetenz, sondern vor allem eine geschulte Führungs- und Kommunikationsfertigkeit zur Routine dazu. Sein Artikel schildert, wie Sie hier noch weitere Elemente in Ihre Routine einbauen könnten.

Bezüglich der Knochenersatzmaterialien haben wir Ihnen eine Marktübersicht zusammengestellt. Denn eine Routine hat man als Behandler nur für das, was man immer verwendet. Aber vielleicht hilft ein fundierter Blick über den Tellerrand, um einen Neuanfang zu wagen?!

Auch die weiteren Beiträge dieser Ausgabe von RÄin Nadine Ettling zu Werbung auf Social Media, von Axel Thüne für eine entspanntere Position als Führungskraft und unser Reporting aus der Industrie und den Verbänden verfolgen nur ein einziges Ziel: Ihnen, unseren verehrten Leserinnen und Lesern, eine Routine gekoppelt mit Elementen eines magischen Neuanfangs zu ermöglichen, damit Sie immer wieder und immer öfters in Ihren „magischen" Rhythmus finden.

Bleiben Sie uns gewogen – auch beim Neuanfang!

Ihre Chefredaktion

PD Dr. Dr. Dr. Oliver Seitz M.Sc.

Dr. Jan-Friedrich Dehner

IMPLANTOLOGIE

6 **Fehlerhafte Implantation in der ästhetischen Zone – was nun?**
Alexander Müller-Busch et al.

18 **Sichere Schmerzausschaltung vor implantologischen Maßnahmen**
Heinz-Dieter Unger, Lothar Taubenheim

MARKTÜBERSICHT

22 **Leistungsvergleich Knochenersatzmaterialien Teil 1**

PARODONTOLOGIE

32 **Patientenführung in der Parodontologie**
Philipp Plugmann

PRAXISFÜHRUNG

38 **Werbung auf Social Media – was ist erlaubt und worauf ist zu achten?**
Nadine Ettling

40 **Wie es Führungskräften gelingt, eine entspanntere Position einzunehmen**
Axel Thüne

HERSTELLER-INFORMATIONEN

42 **Neuprodukte**

INDUSTRIE-REPORT

43 **Rundas übernimmt Exklusivvertrieb von Keystone-Produkten**

44 **Die Dentalpoint AG hat einen neuen CEO**

45 **Wechsel in der Geschäftsführung von Straumann und Bego Implant Systems**

46 **Neue Garantieleistung von CAMLOG: patient28PRO**

48 **Extrahiertes Zahnmaterial als autologer Knochenersatz**
Armin Nedjat

FORTBILDUNG

51 **Workshop ceramic.implant auf dem 33. DGI-Kongress**

52 **Jahrestagung der NEUEN GRUPPE: Die rote Ästhetik**

54 **World Dental Forum 2019**

55 **Fortbildungsangebote 2020**

VERBANDS-NEWS

59 **DZOI: 30 Jahre Deutsches Zentrum für orale Implantologie**

60 **DG PARO: Der DG PARO/DIU-Master für Parodontologie und Implantattherapie**

61 **BDIZ: 15. Experten Symposium in Köln**

62 **DGOI: Erste ImpAct Masterleague war ausgebucht**

64 **DGI: Erfolgreicher Kongress in Hamburg**

RUBRIKEN

3 **Editorial**

66 **Vorschau / Impressum**

Titelbild:
lifestyle dentistry®
ZTM Jan Schünemann, Bielefeld
www.lifestyle-dentistry.com

LEADING REGENERATION

Geistlich
Biomaterials

5. Geistlich Konferenz in Baden-Baden

Reparatur-Chirurgie

Vermeidung von Periimplantitis –
Hart- und Weichgewebemanagement davor und danach.

SAVE THE DATE
07.03.2020

Quelle: Kurhaus Baden-Baden

Prof. Dr. Dr. Al-Nawas
Prof. Dr. Kebschull
Dr. Rathe MSc
Prof. Dr. Stimmelmayr
Prof. Dr. Dr. Terheyden
Dr. Dr. Tröltzsch

Bitte senden Sie mir folgende Informationen zu:
☐ Flyer Geistlich-Konferenz inkl. Anmeldeformular
☐ Produktkatalog Geistlich Biomaterials
per Fax an 07223 9624-10

Geistlich Biomaterials Vertriebsgesellschaft mbH
Schneidweg 5 | 76534 Baden-Baden
Tel. 07223 9624-0 | Fax 07223 9624-10
info@geistlich.de | www.geistlich.de

DI&P 01-2020

Praxisstempel

Fehlerhafte Implantation in der ästhetischen Zone – was nun?

Die Natur rächt sich, wenn die Regeln der zahnärztlichen Kunst nicht eingehalten werden. Dies erfuhren die Autoren Dr. Alexander Müller-Busch, Dr. Frederic Kauffmann und Prof. Dr. Stefan Fickl, als sich eine Patientin mit freiliegenden Implantatoberflächen vorstellte. In der ästhetischen Zone waren die implantologischen Gesetze nicht beachtet worden. Nun begann das Ringen um eine Verbesserung. Auch für den Zahntechniker eine ehrgeizige Aufgabe, ging es doch um eine Implantatversorgung mit Pontic, lebhafte natürliche Nachbarzähne und eine hohe Lachlinie.

Sowohl Patienten als auch Behandler und Zahntechniker schätzen seit Jahren den Wert der Implantologie und die Möglichkeit, einzelne fehlende Zähne elegant zu ersetzen oder komplexe prothetische Fälle zu lösen. Mit Überlebensraten von deutlich mehr als 95% scheint es, als ob es kein Risiko bei der Versorgung mit Implantaten geben würde [1]. Aber ist es wirklich so einfach? Der nachfolgende Fallbericht belehrt uns eines Besseren und zeigt sowohl die Schwierigkeiten und Probleme als auch die Folgen einer fehlerhaften Implantation in der ästhetischen Zone. Darüber hinaus machen die Autoren deutlich, dass für den Erfolg einer jeden Behandlung eine akribische Planung der prothetischen Versorgung im zahnärztlich-zahntechnischen Team entscheidend ist. Hierzu gehören das Evaluieren von Möglichkeiten, Abwägen von Alternativen, Ermessen der Umsetzbarkeit und genauso auch das Zuhören und Einbeziehen des Patientenwunsches.

Abb. 1a u. b: Die Situation im Gefolge einer fehlerhaften Verwendung von Implantaten.

Die Beurteilung komplexer oraler Situationen und die nachfolgende Findung und Schaffung einer adäquaten Prothetik sollten immer in enger Zusammenarbeit mit dem Zahntechniker erfolgen. Hierdurch können alle Vor- und Nachteile eines jeden Lösungsansatzes zur Sprache kommen, und somit ist die für alle Beteiligten bestmögliche Versorgung zu erreichen. Sowohl Zahnarzt als auch Zahntechniker sollten von ihrem gegenseitigen Know-how profitieren, um dadurch die optimale Lösung für die vorliegende Situation zu finden.

Der nachstehend beschriebene Fall zeigt zunächst, wie alio loco durch eine fehlerhafte Planung und erzwungene Implantation eine Situation mit katastrophalen Auswirkungen für die Patientin entstanden ist. Mit solch einer Gegebenheit ein zufriedenstellendes Ergebnis zu erzielen, ist äußerst schwierig und komplex. Dennoch konnte auch für den hier besprochenen Fall durch eine sorgfältige Planung und die enge Zusammenarbeit von Zahnarzt und Zahntechniker ein prothetisch stabiles und optisch ansprechendes Resultat erzielt werden. Wir freuen uns, dass auch dieser Patientin geholfen und ihr ein schönes Lächeln zurückgegeben werden konnte.

Befundung nach inadäquater Behandlung

Eine 26-jährige Patientin wurde von ihrem Hauszahnarzt mit der Bitte um Verbesserung der Gesamtsituation regio 21/22 überwiesen **(Abb. 1a und b)**. Ein zuvor durchgeführter Versuch, die Rezession mit einem subepithelialen Bindegewebstransplantat zu behandeln, war frustran. Die junge Patientin gab an, durch die Folgen eines Unfalls 10 Jahre zuvor erst

Abb. 2: Ausgangsröntgenbild.

Zahn 22 und einige Jahre später Zahn 21 verloren zu haben. Regio 22 wurde zwei Jahre und regio 21 neun Jahre nach dem Trauma implantologisch versorgt. Klinisch imponierte eine Rezession an beiden Implantaten und hierdurch bedingt eine deutlich kompromittierte Ästhetik. Der weitere Befund stellte sich unauffällig dar. Alle Zähne außer 21 und 22 (traumabedingt) und den 8ern (8er ost; operative Entfernung der Weisheitszähne) waren vorhanden und zeigten sich karies- und füllungsfrei. Die Taschensondierungstiefen waren im Normalbereich und stellten sich ohne BoP (Blutung auf Sondieren) dar. Die Mundhygiene war tadellos. Es zeigte sich eine rosa Gingiva mit Stippelung. Im Bereich der Implantate war eine livide verfärbte Mukosa sichtbar. Der röntgenologische Befund zeigte sich bis auf die durch Implantate versorgte Region **(Abb. 2)** ohne pathologischen Befund.

Planung

Nach umfangreichen Erwägungen, Vorgesprächen im zahnärztlich-zahntechnischen Team und Vorplanungen wurde die Patientin umfassend aufgeklärt und ausführlich beraten. Sie erfuhr, dass bei der empfohlenen Neuversorgung die vorhandenen Implantate nicht erhalten werden könnten. Ein neu zu inserierendes Implantat konnte zudem die Explantationskavitäten nicht nutzen; ein neues Implantatlager musste geschaffen werden. Mit der Patientin wurde folgender möglicher Behandlungsablauf besprochen:

Abb. 3: Situation nach Entfernung der Kronen.

1. Entfernung der beiden Implantate und Verdickung der Weichgewebe mit einem subepithelialen Bindegewebstransplantat,
2. Augmentation vor Implantation,
3. Implantation eines Implantats regio 21,
4. nach Ausformung des Emergenzprofils Erarbeitung der definitiven Versorgung.

Diesem Vorgehen stimmte die Patientin zu. Für eine detailliertere Planung wurden Abformungen des Ober- und Unterkiefers angefertigt.
Es soll hier nicht unerwähnt bleiben, dass die Patientin seit dem Trauma regelmäßig unangenehme chirurgische Eingriffe erfahren hatte. Der Gedanke an neuerliche Eingriffe ließ sie lange überlegen, ob sie nicht lieber mit der jetzigen Situation leben sollte, anstatt sich der Neuversorgung und den abermaligen Eingriffen zu stellen. Dieser Punkt des Vorbehalts wurde im weiteren Behandlungsverlauf noch ein weiteres Mal, zum Zeitpunkt der Implantation, erreicht. Aber auch hier entschied sich die Patientin zur Weiterbehandlung.

Erster Eingriff – Explantation

Mitte 2015 wurden der Patientin in Lokalanästhesie die beiden Implantate regio 21 und 22 entfernt und ein subepitheliales Bindegewebstransplantat im OP-Gebiet eingebracht. Dazu wurde nach Lokalanästhesie regio 21, 22 bukkal und palatinal sowie 16–12 palatinal zunächst die Zahnersatzversorgung abgenommen **(Abb. 3)**. Nach Entfernung der Abutments wurden die passenden Entfernungsschrauben in die Implantate eingedreht und vorsichtig mit einem Drehmomentschlüssel festgezogen, bis sich jedes einzelne Implantat löste und entnommen werden konnte **(Abb. 4 und 5)** (BTI Explantationsset, BTI Biotechnology Institute

Abb. 4: Beim Explantieren.

Deutschland GmbH, Pforzheim). Das Bindegewebstransplantat wurde im ersten Quadranten palatinal mit einer Single-Incision-Technik entnommen [2]. Der primäre Wundverschluss am Gaumen erfolgte mit einer fortlaufenden Interlocking-Naht aus Polytetrafluorethylen (ePTFE) (Gore-Tex® Sutures, W. L. Gore & Associates, Inc., Arizona, USA) in der Stärke 5-0. Das Bindegewebstransplantat **(Abb. 6)** wurde mit einer Cytoplast-Naht sowohl im bukkalen als auch palatinalen Bereich in einem zuvor präparierten „Envelope" fixiert und anschließend mit einer 6-0 Naht (Seralene®, SERAG-WIESSNER GmbH & Co. KG, Naila) mit dem umgebenden Weichgewebe krestal vernäht **(Abb. 7)**.

Abb. 5: Röntgenkontrolle nach der Explantation.

Abb. 6: Einbringen des Bindegewebstransplantats.

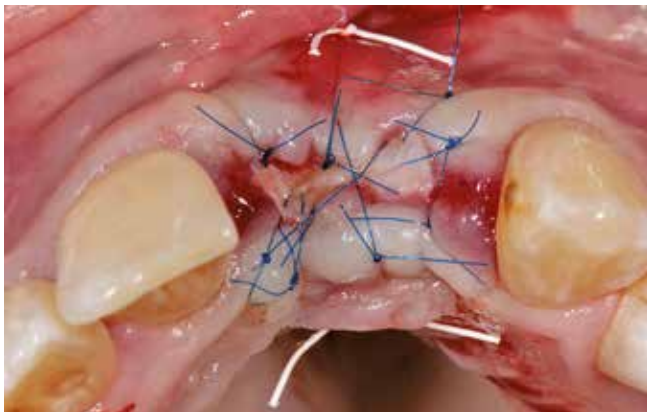

Abb. 7: Primärer Wundverschluss mit monofilem Nahtmaterial.

Abb. 8: Provisorium von bukkal.

Abb. 9: Blick von extraoral auf das Provisorium.

Im Anschluss wurde ein festsitzendes Provisorium im Stil einer Maryland-Brücke an den Palatinalflächen der Nachbarzähne mit Komposit fixiert. Der Weichgewebsdefekt wurde durch rosa Kunststoff im bukkalen Bereich kaschiert **(Abb. 8 und 9)**.
Die Abheilung gestaltete sich unauffällig. Die Nähte wurden am 7. postoperativen Tag entfernt **(Abb. 10)**.

Zweiter Eingriff – Augmentation

Fünf Monate nach der Explantation erfolgte die knöcherne Augmentation des defizitären Bereichs. Nach der Lokalanästhesie und Entfernung des Provisoriums wurde der sowohl vertikale als auch horizontale Defekt durch zwei vertikale Entlastungen im bukkalen Bereich dargestellt. Mit Titanpins wurde eine nichtresorbierbare und titanverstärkte d-PTFE-Membran (Osteogenics Biomedical, Inc., USA) im apikalen Defektbereich fixiert. Als Knochenersatzmaterial wurde Bio-Oss (Geistlich Bio-Oss®, Geistlich Pharma AG, CH-Wolhusen) gewählt. Nach Einbringen des Knochenersatzmaterials in den Defektbereich **(Abb. 11)** wurde die Membran zur besseren Stabilisierung auch im palatinalen Bereich mit Titanpins fixiert **(Abb. 12)**. Der primäre Wundverschluss wurde mit Polyvinylidenfluorid in der Stärke 6-0 (Seralene®, SERAG-WIESSNER GmbH & Co. KG) realisiert **(Abb. 13)**. Das zuvor entfernte Provisorium konnte nach Anpassung im krestalen und bukkalen Bereich wiederverwendet werden.
Die Nahtentfernung erfolgte nach sieben Tagen. Der Heilungsverlauf gestaltete sich unauffällig.

Dritter Eingriff – Implantation

Als nach der Augmentation fünf Monate vergangen waren, erfolgte die Aufklärung für die geplante Implantation. Vor diesem Schritt hatte die Patientin, die bis zu diesem Zeitpunkt eine ausgezeichnete Compliance zeigte, die größten Bedenken. Sehr positiv ist, dass die Patientin das Vertrauen hatte, diese Bedenken zu äußern, und zu dem Aufklärungstermin erschien. Der Patientin konnte das weitere Vorgehen in aller Ruhe erklärt werden. Daraufhin willigte sie ein, sich wie geplant ein Implantat einbringen zu lassen.
Die Implantation gestaltete sich unauffällig. Es zeigte sich nach dem Anästhesieren und Abnehmen des festsitzenden Provisoriums ein gesundes Weichgewebe. Nach Darstellung der Membran **(Abb. 14)** konnte diese problemlos entfernt werden. Zum Vorschein kam ein breiter augmentierter Kieferkamm **(Abb. 15)**, in den regio 21 ein Implantat (4,1 mm × 12 mm BLT, Straumann AG, CH-Basel) eingebracht werden

Abb. 10: Nahtentfernung sieben Tage post OP.

Abb. 11: Nach Einbringen des Knochenersatzmaterials.

Vertrieb:
Straumann Group
Heinrich-von-Stephan-Straße 21
79100 Freiburg
www.straumanngroup.de

Tel.: +49 (0)761 4501-333

MEDENTiKA®
A Straumann Group Brand

Abb. 12: Mit Titanpins fixierte Membran.

Abb. 13: Wundverschluss.

Abb. 14: Röntgenbild vor der Implantation. Die Titanpins zeichnen sich deutlich ab.

konnte **(Abb. 16a und b, Abb. 17)**. Auch in diesem Schritt wurde zusätzlich das Weichgewebe mithilfe eines subepithelialen Bindegewebstransplantates vom Gaumen (regio 13–16, Single-Incision-Technik) verdickt **(Abb. 18)**. Der spannungsfreie und primäre Wundverschluss **(Abb. 19)** erfolgte mit Seralene® in der Stärke 6-0. Das zuvor entfernte Provisorium wurde erneut umgearbeitet und erneut eingesetzt. Der Heilungsverlauf gestaltete sich unauffällig. Sieben Tage später wurden die Nähte entfernt.

Vierter Eingriff – Freilegung mit Einschrauben des Provisoriums

Nach weiteren acht Wochen erschien die Patientin zum Freilegungstermin. Hierfür wurde nach Anästhesie und Abnahme des Provisoriums das Implantat durch eine Rolllappenplastik freigelegt **(Abb. 20)**.

Nach Einschrauben eines provisorischen Sekundärteils (RC Provisoriumssekundärteil, Institut Straumann AG) wurde das zuvor palatinal verklebte Provisorium so umgearbeitet, dass es als verschraubtes Provisorium verwendet werden konnte **(Abb. 21–25)**. Hierfür wurde der rosa Kunststoff vollständig entfernt und zusätzlich mit fließfähigem Komposit modifiziert. An der Basis von 22 wurde Komposit angefügt, um mit der Ausformung eines Pontics zu beginnen.

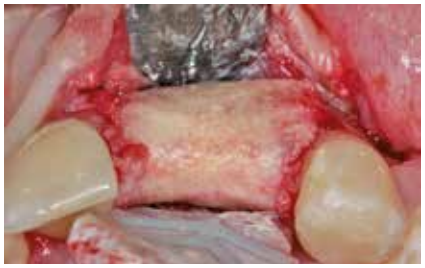

Abb. 15: Die knöcherne Situation vor der Implantation.

Abb. 16a: Implantation regio 21.

Abb. 16b: Das Implantat in korrekter Position.

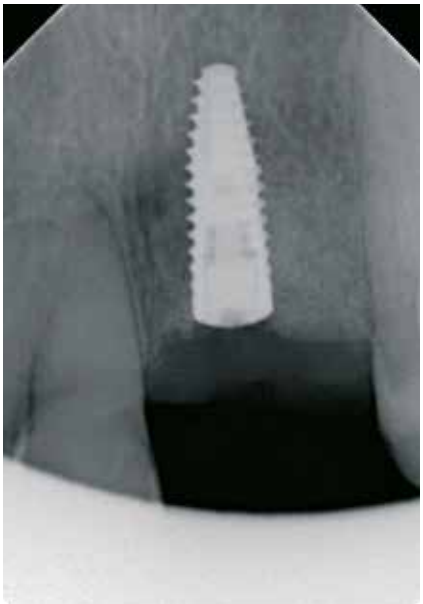

Abb. 17: Röntgenkontrolle nach der Implantatinsertion.

Abb. 18: Erneute Weichgewebsverdickung durch Bindegewebstransplantat.

Abb. 19: Vernähen des Situs.

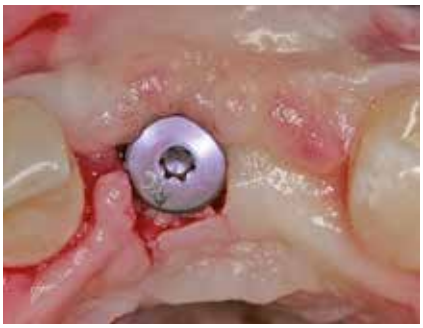

Abb. 20: Das Implantat wurde mit Rolllappenplastik freigelegt.

Abb. 21: Provisorischer Pfosten.

Abb. 22: Die provisorische Versorgung von okklusal.

Abb. 23: Provisorische Versorgung von bukkal. Schon jetzt ist die bedeutende ästhetische Verbesserung der Weichgewebssituation gegenüber der Ausgangslage zu sehen.

Letzte „Vorarbeiten" für die Ästhetik

Dieses Prozedere wurde mehrfach wiederholt, bis das Emergenzprofil 21 und das Pontic 22 zufriedenstellend ausgeformt waren **(Abb. 26)**. Durch eine Narbenkorrektur konnte die Ästhetik der Weichgewebe weiter verbessert werden **(Abb. 27)**.

Die Patientin war mit dem „Zwischenergebnis" so sehr zufrieden und schöpfte neue Hoffnung, dass sie sich dazu entschied, die leichte Fehlstellung der Oberkieferfront kieferorthopädisch korrigieren zu lassen. Hierdurch verzögerte sich auf der einen Seite die weitere Behandlung, auf der anderen Seite jedoch kam die Entscheidung zur richtigen Zeit. So konnte ohne Mehraufwand für Behandler und Zahntechniker eine kieferorthopädische Behandlung angeschlossen werden **(Abb. 28)**.

Die Prothetik entsteht

Nun vergingen sechs Monate und es erfolgte die definitive Abformung. Mit diesem Schritt wird zum einen das Ende der zahnärztlich-chirurgischen Behandlung erreicht, zum anderen beginnt die schwierige Arbeit des Zahntechnikers, zwei passende Frontzahnkronen neben naturgesunden Zähnen zu gestalten, die zudem einen hohen Individualitätsgrad aufweisen. Außerdem hat die Patientin eine hohe Lachlinie.

Nach Entfernung der provisorischen Kronen wurde das Emergenzprofil mithilfe eines Laboranalogs und von Komposit auf einen Abformpfosten übertragen und dieser als individualisierter Abformpfosten verwendet **(Abb. 29)**. Der Abformpfosten wurde eingeschraubt und für den Oberkiefer eine offene Implantatabformung mit Vinylsiloxanether® (Identium® Medium, Kettenbach, Eschenburg) gewählt. Am Gegenkiefer (Unterkiefer) kam Alginat zum Einsatz.

Vor der Abformung war die Farbnahme erfolgt **(Abb. 30a–c)**. Dabei war große Sorgfalt angesagt, da sich die zu kreierende Implantatversorgung ästhetisch exakt passend in die exponierte Oberkieferfront einzufügen hatte.

Das Meistermodell wurde hergestellt und ein vollkeramisches Gerüst für die Region 21–22 gefertigt, bestehend aus einer reduzierten Implantatkrone mit einflügeligem Pontic **(Abb. 31)**. Die Verblendungen sollten als Spiegelzwillinge der jeweiligen Nachbarzähne geschaffen werden **(Abb. 32a–f)**.

Abb. 24: Das Röntgenbild zeigt den guten Sitz von Implantat und Provisorium.

Abb. 25: Kontrolle nach der Modifikation des Emergenzprofils.

Abb. 26: Das erreichte Emergenzprofil.

Abb. 27: Deepithelisierung während der Narbenkorrektur.

Abb. 28: Kontrolle während der kieferorthopädischen Maßnahme.

Abb. 29: Individualisierter Abformpfosten in situ.

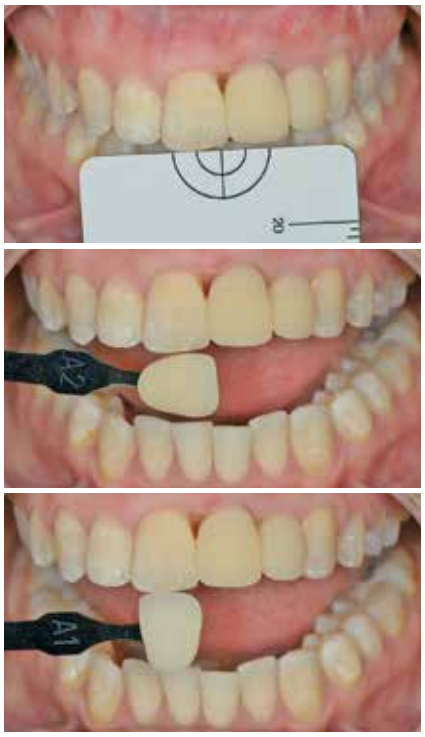

Abb. 30a–c: Die Farbnahme erfolgt durch den Techniker.

Abb. 31: Das Keramikgerüst auf dem Modell.

Abb. 32a–c: Schichten der Verblendung.

Abb. 32d u. e: Kontrolle während der Keramikbrände.

Abb. 32f: Das Brennergebnis nach verschiedenen Charakterisierungen entsprechend dem natürlichen Vorbild und mit approximalem Antrag von rosa Keramik.

Deshalb fand sich die Patientin regelmäßig zu Kontrollen der Zahnform, Zahnfarbe und Charakterisierung im zahntechnischen Labor ein. Eine erste Anprobe in der Zahnarztpraxis deckte noch letzte zu optimierende Stellen auf; es fiel auch die Entscheidung, die rosa Keramik, welche zunächst approximal zur optischen Unterstützung des Zahnfleischsaums aufgetragen worden war **(Abb. 33)**, zu entfernen.

Bei der gewählten Methode des Schichtens zeigen sich die Vor- und Nachteile der Verblendung gegenüber dem Arbeiten mit monolithischem Vorgehen. Es fällt ein wesentlich erhöhter Zeitbedarf an, aber die Mühe schlägt sich in einer deutlich besseren Ästhetik und individuellem Design nieder. Gerade dieser Patientenfall zeichnet sich durch ein sehr lebhaftes Erscheinungsbild der Zähne aus.

Nach mehreren Anproben wurde der Zahnersatz fertiggestellt **(Abb. 34a–d)**.
Das abschließende Ergebnis zeigt eine deutliche Verbesserung gegenüber der Ausgangssituation **(Abb. 35 u. 36a–c)**. Dieses Ergebnis wäre ohne den Einsatz und das Zusammenspiel mit der Zahntechnik nicht möglich gewesen.

Abb. 33: Begutachtung der Einprobe.

Abb. 34a: Der Zahnersatz mit approximal rosa Keramik im Lippenbild.

Abb. 34b: Aufnahme mit Polarisationsfilter.

X.17504.01.2020

Eine gute Garantie fragt nicht nach dem Warum.

patient28*PRO*

Schützt Implantat inklusive Prothetik

CAMLOG steht für Qualität, Produktsicherheit und exzellenten Service, den wir kontinuierlich weiterentwickeln: Mit patient28*PRO* bieten wir Ihnen eine neue und einzigartige Garantie, die Chirurgen, Prothetiker, Zahntechniker und Patienten im Falle eines Implantatverlustes effektiv unterstützt. Wir übernehmen vom ersten Tag an bis 5 Jahre nach Implantation:

- Implantate
- Prothetische Komponenten inklusive Hilfsteile
- Prothetische Neuversorgung wahlweise über DEDICAM inklusive Dienstleistungen

Weitere Informationen finden Sie unter www.camlog.de/patient28pro.

a perfect fit

camlog

Abb. 34c: Die rosa Keramik ist entfernt.

Abb. 34d: Aufnahme mit Polarisationsfilter.

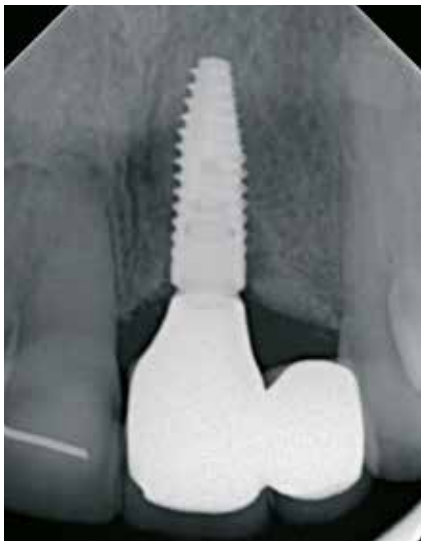

Abb. 35: Der definitive Zahnersatz mit Implantat in der Röntgenkontrolle.

Abb. 36a: Regio 21/22 unmittelbar nach dem Einsetzen.

Alternativen zum gewählten Vorgehen

Alternative Lösungsansätze bei vorliegender Ausgangssituation sind nicht einfach zu benennen. Durch den Hart- und Weichgewebsverlust, hervorgerufen durch die falsche Insertionsrichtung der Implantate und die fehlenden einzuhaltenden Mindestabstände ist die Situation stark kompromittiert. Darüber hinaus ist eine Explantation, um die Missstände in der ästhetischen Zone zu beheben, unumgänglich. Danach muss allerdings mit einem erneuten Verlust von Hart- und Weichgewebe gerechnet werden. Sollten in solch einem Fall nach der Entfernung der Implantate keine weiteren chirurgischen Eingriffe gewünscht sein, kann der Defekt nur durch eine Brücke versorgt werden, sei es durch eine Klebebrücke (einflügelige Adhäsivbrücke) oder eine konventionelle Brücke. Dabei muss mit an die Gingiva angepasster, rosa eingefärbter Keramik gearbeitet werden [5, 6]. Alternativ kann das Hart- und Weichgewebslager, wie in diesem Fallbericht beschrieben, aufgebaut und im Anschluss eine Brückenversorgung umgesetzt werden.

Entscheidend für die prothetischen/chirurgischen Lösungsansätze sind die Sichtbarkeit der Versorgung/Gingiva, bestimmt durch die Lachlinie, und die erneute Belastbarkeit der Patientin gegenüber den Eingriffen. Es muss ganz klar erwähnt werden, dass diese verschiedenen Möglichkeiten bereits vor der Erstversorgung alio loco hätten stattfinden müssen. Man muss auch zu bedenken geben, dass die Behebung der kompromittierten Situation durch die voranschreitende Ausbreitung des Defekts immer schwieriger wird.

Darüber hinaus sollte immer die individuelle Patientensituation, wie beispielsweise das Alter, berücksichtigt werden. Da es sich in diesem konkreten Fall um eine sehr junge Patientin handelt, wäre eine Maryland-Brücke zur Versorgung für den fehlenden Zahn 22 angesagt gewesen. Auch wenn es keine Langzeitstudien gibt, wäre dies ein minimalinvasiver Lösungsansatz gewesen [4]; man hätte die vorliegende Situation lange erhalten können. Bei einem späteren Verlust von Zahn 21 hätte man sodann die Gesamtsituation neu begutachtet.

Es sollte immer versucht werden, die natürlichen eigenen Zähne so lange wie möglich zu erhalten [3]. Hier muss man sich ganz klar die Frage stellen, ob nicht anfangs durch eine engere

Abb. 36b: Mundbild unmittelbar nach dem Einsetzen.

Abb. 36c: Die finale Situation.

PREISBEISPIEL

VOLLVERBLENDETES ZIRKON „CALYPSO“

671,75 €*

4 Kronen und 2 Zwischenglieder, Zirkon, vollverbl.
(Sagemax, Vita VM 9, Vita Akzent)

*inkl. MwSt., Artikulation, Material, Modelle und Versand.
*Der Preis ist ab 01.04.2020 gültig.

Mehr Lachen. Nutzen Sie die Vorteile des Komplettanbieters.

Der Mehrwert für Ihre Praxis: Als Komplettanbieter für zahntechnische Lösungen beliefern wir seit über 30 Jahren renommierte Zahnarztpraxen in ganz Deutschland. *Ästhetischer Zahnersatz zum smarten Preis.*

PERMADENTAL.DE
0 28 22 - 1 00 65

Zusammenarbeit zwischen Zahnarzt und Zahntechniker die Ausgangssituation anders bewertet worden wäre und durch das technische Können des Zahntechnikers Schlimmeres verhindert worden wäre.

Nachbetrachtung

Dieser Fallbericht soll aufzeigen, dass durch die fehlerhafte Verwendung von Implantaten nicht nur unzureichende prothetische Lösungen entstehen können, sondern auch nachhaltig umliegendes Hart- und Weichgewebe zerstört werden kann. Hieraus resultieren erhebliche Schäden, sowohl dental als auch patientenseitig, was eine Neuversorgung erheblich erschwert. Der Lösungsansatz dieses Patientenfalls zeigte, wie entstandene Defekte regeneriert werden können und ein sinnvoller Einsatz von Implantaten zu einem prothetisch stabilen und für den Patienten sehr zufriedenstellenden Ergebnis führen kann. Durch eine sorgfältige Planung und das Prüfen mehrerer Lösungsansätze vor der Erstversorgung hätten der Patientin viel Leid und schmerzhafte Eingriffe erspart werden können.

Auch sollte manchmal konventioneller Prothetik der Vorrang gewährt werden, um mit Problemen behafteten Situationen adäquat zu begegnen. Dies unterstreicht abermals die Wichtigkeit und Vorteile einer engen Zusammenarbeit von Zahnarzt und Zahntechniker. Es sollten öfter intensive Gespräche geführt werden, um gemeinsam die beste Lösung für den Patienten zu finden. Das Patientenwohl sollte stets im Mittelpunkt stehen und so jene Misserfolge verhindert werden. ■

Literaturverzeichnis unter www.dimagazin-aktuell.de/literaturlisten

Bilder, soweit nicht anders deklariert: Dr. Müller-Busch, Dr. Kauffmann, Prof. Dr. Fickl

Dr. Alexander Müller-Busch
Dres. Müller-Busch, Wildenhof, Drechsler,
Berufsausübungsgemeinschaft
Nürnberger Straße 34 · 85055 Ingolstadt
a.mueller-busch@web.de
www.dr-mueller-busch.de

Dr. Frederic Kauffmann
Zahnklinik Würzburg
Abteilung für Parodontologie
Pleicherwall 2 · 97070 Würzburg
kauffmann_f@ukw.de

Prof. Dr. Stefan Fickl
Privatpraxis für Zahnheilkunde
Prof. Dr. Stefan Fickl & Dr. Ralf Krug
Königswarterstraße 20 · 90762 Fürth
info@fickl-krug.de

Dr. Alexander Müller-Busch

2009-2013	Studium der Zahnmedizin an der Julius-Maximilians-Universität Würzburg
2014-2015	Promotionsstudium an der Julius-Maximilians-Universität Würzburg
2016	Promotion an der Universität Würzburg
2016-2018	Studium an der Dresden International University (DIU) in Kooperation mit der Deutschen Gesellschaft für Parodontologie e.V. (DG PARO) Master of Science in Parodontologie und Implantattherapie Masterarbeit in Zusammenarbeit mit Prof. Dr. Fickl: „Efficacy for the surgical and non-surgical treatment of periimplant diseases in a cohort of periodontal patients without supportive periodontal therapy: a case study"
2016	Postgraduiertenprogramm EFP in der Abteilung für Parodontologie University of Gothenburg/ Salgrenska Academy
seit 2016	Autorentätigkeit national/ international
seit 2016	Sozius in der BAG Dres. Müller-Busch, Wildenhof, Drechsler
2018	Hospitation Prof. Donos und Dr. Nikos Mardas an der Queen Mary University of London/ "The Royal London school of Medicine and Dentistry"
2019	Hospitation Department of Periodontics and Oral Medicine,University of Michigan, School of Dentistry, Ann Arbor (Chair: Dr. W. Giannobile)

Dr. Frederic Kauffmann

2004-2010	Studium der Zahnmedizin an der Julius-Maximilians-Universität Würzburg
2010	Approbation
2017	Promotion
2011-2013	Assistenzarzt in der PraxisCurvadent – Dr. Otto und Kollegen in Hafenlohr
2013-2018	Wissenschaftlicher Mitarbeiter an der Klinik und den Polikliniken für Zahn-, Mund- und Kiefergesundheit der Universität Würzburg in der Poliklinik für Zahnerhaltung und Parodontologie, Abteilung für Parodontologie (Leiter: Prof. Dr. U. Schlagenhauf)
seit 02/2018	Oberarzt an der Abteilung für Parodontologie (Leiter: Prof. Dr. U. Schlagenhauf) in der Poliklinik für Zahnerhaltung und Parodontologie (Direktor: Prof. Dr. G. Krastl)
2018 – 2019	ITI Scholarship im Department of Periodontics and Oral Medicine, University of Michigan, School of Dentistry, Ann Arbor (Chair: Dr. W. Giannobile)
2019 – 2020	Clinical Lecturer – University of Michigan School of Dentistry, Department of Periodontics & Oral Medicine, Ann Arbor, USA
08/2009-03/2010	Erasmussemester an der Umeå Universitet, Umeå, Schweden
03/2015	Prince Philip Dental Hospital; Abteilung für Parodontologie (Prof. Dr. Corbet, Hong Kong, China)

Zeramex

Die Zukunft: natürlich, weiss

Das Keramikimplantat
Massgeschneiderte
prothetische Flexibilität

Made in Switzerland
– Since 2005

ZERAMEX
natürlich, weisse Implantate

www.zeramex.com

Sichere Schmerzausschaltung vor implantologischen Maßnahmen

Die Leitungs- und die Infiltrationsanästhesie substituieren

Der medizin-technische Fortschritt der letzten 30 Jahre hat in der zahnärztlichen Lokalanästhesie Möglichkeiten eröffnet, die für den Behandler markanten Nutzen und für den Patienten deutlich weniger Belastung beinhalten. Eine sichere Desensibilisierung des Bereichs, in den ein Implantat gesetzt werden soll, ist die Voraussetzung der Kooperationsbereitschaft des Patienten.

Neben den weltweit gelehrten und angewandten Methoden der Infiltrations- und der Leitungsanästhesie des N. alveolaris inferior hat die intraligamentäre Anästhesie (IL-A) – seit über 100 Jahren bekannt – für einige zahnärztliche Indikationen zunehmend Anwender gefunden:
Basisindikation der Einzelzahnanästhesie „IL-A" ist die Extraktion einzelner Zähne, bei der diese Lokalanästhesie-Methode im direkten klinischen Vergleich mit der konventionellen Leitungs- und der Infiltrationsanästhesie Vorteile sowohl für den Behandler aber auch für den Patienten bietet [11]. Die Belastung für den Patienten ist signifikant niedriger durch punktgenaue Anästhesie, geringeren Anästhetikum-Bedarf und kürzere Anästhesiedauer [1, 2].
Sukzessive wurden auch andere Indikationen mit Blick auf die Möglichkeit der Anwendung der intraligamentären Anästhesie in klinischen Studien betrachtet:
Zahnerhaltende Maßnahmen – konservierende und restaurative – und auch endodontische Behandlungen sind durch primäre intraligamentäre Anästhesien uneingeschränkt schmerzfrei durchzuführen [3,7-9,20].
Das ins Ligamentum circulare injizierte Anästhetikum breitet sich in den desmodontalen Strukturen entlang der Zahnwurzel und zu einem größeren Teil intraossär aus **(Abb. 1**). Der Anästhesieeffekt des injizierten Anästhetikums beruht – ähnlich der Infiltrationsanästhesie – hauptsächlich auf der intraossären Ausbreitung [6, 17, 19]. Er tritt unverzüglich ein und ist ausreichend tief für alle genannten Indikationen.
Die Anästhesiedauer steht auch in Abhängigkeit vom injizierten Anästhetikum-Volumen und wird mit durchschnittlich 30 Minuten angegeben, bei einem injizierten Anästhetikum-Volumen von ~0,2 ml pro Injektionspunkt.

Grenzen der ILA

Die Grenzen der intraligamentären Anästhesie liegen im chirurgischen Bereich. Wegen der eng begrenzten Ausbreitung des injizierten Anästhetikums und der relativ kurzen Dauer der Anästhesie kann die IL-A die Anforderungen für extensive – lang dauernde und großflächige – chirurgische Eingriffe nicht erfüllen. Für implantologische Maßnahmen kann die intraligamentäre Anästhesie – bei Methoden-Beherrschung – uneingeschränkt angewandt werden.

Durch zusätzliche Injektionspunkte und die Erhöhung der Anzahl der intraligamentalen Injektionen ist es möglich, den Ausbreitungsraum der Analgesie zu vergrößern, sodass alle geplanten implantologischen Maßnahmen uneingeschränkt erfolgreich durchgeführt werden können.
Für ausgedehnte und länger dauernde dento-alveoläre chirurgische Eingriffe sollte die IL-A nicht gewählt werden [4,5,7].

Die Ergebnisse aktueller klinischer Studien [15,16,18] zur intraligamentären Anästhesie zeigen, dass auch chirurgische Eingriffe unter IL-A gemacht werden können, z. B. Reihenextraktionen im Unterkiefer-Seitenzahnbereich, Extraktionen retinierter Weisheitszähne oder angezeigte Osteotomien [15,16].
Die heute verfügbaren elektronisch gesteuerten Injektionssysteme, z B. das STA-System (SingleTooth Anesthesia), eröffnen die Möglichkeit, mit gut kontrolliertem Druck – den anatomischen Gegebenheiten des Patienten individuell angepasst – intraligamentale Injektionen vorzunehmen **(Abb. 2)**. Das Anästhetikum wird dabei minimalinvasiv injiziert, breitet sich im zahnumgebenden Gewebe intraossär aus und desensibilisiert die im zahnumgebenden Knochen befindlichen Nervenendigungen.

Hypothese

Die Schmerzausschaltung vor implantologischen Maßnahmen ist eine Voraussetzung für die Kooperationsbereitschaft (Compliance) des Patienten. Im Unterkiefer-Seitenzahnbereich wird dazu eine Nervblock-Anästhesie gesetzt und im Oberkiefer- und Unterkiefer-Frontzahnbereich eine Infiltrationsanästhesie. Die Belastung der Patienten durch diese Lokalanästhesien ist beträchtlich durch das injizierte Anästhetikumvolumen und die Einschränkung von Artikulation und Mastikation über Stunden nach Abschluss der therapeutischen Maßnahmen.
Durch die Leitungs- und die Infiltrationsanästhesie wird auch der Alveolarknochen – und die dort verlaufenden Nervenstränge – vollständig desensibilisiert. Beim Setzen des Implantats kann es in seltenen Fällen zu einer Läsion kommen, ohne eine Reaktionsmöglichkeit des Patienten.
Bei der Installation des STA-Systems wurde die Hypothese aufgestellt, dass es mittels intraligamentaler Injektionen auch im Bereich der geplanten Implantationen möglich ist, eine ausreichende Analgesie zu erreichen und die Belastung des Patienten signifikant zu reduzieren.

Material und Methoden

Systematisch werden alle anästhetischen Maßnahmen, die im direkten Zusammenhang mit geplanten implantologischen Maßnahmen erfolgen, erfasst und in toto betrachtet.
Für die intraligamentalen Injektionen wird das STA-Injektionssystem mit dem systemadaptierten Kanülen-Handstück Wand festgelegt **(Abb. 3)**. Die Kanülen haben einen Außendurchmesser von 0,3 mm, eine Länge von 12 mm und einen kurzen Anschliff nach Norm DIN EN ISO 7885:2010. Die klinische Anwendung dieses Injektionssystems wurde von Hochman et al. (2006, 2007) detailliert untersucht, beschrieben und publiziert [12-14].
Als Anästhetikum wurde das auch für die konventionellen Lokalanästhesie-Methoden Infiltrations- und Leitungsanästhesie applizierte Lokalanästhetikum 4%ige Articainhydrochlorid-Lösung mit Epinephrin (Adrenalin) 1:200.000 angewandt [10].
Damit das applizierte Anästhetikum punktgenau ins Gewebe diffundieren kann, wird die Kanüle des Wand-Handstückes in Höhe des Kieferkamms eingeführt, bis ein Kontakt mit dem Knochengewebe spürbar wird, etwa 1 bis 2, maximal 3 mm. Dabei ist darauf zu achten, dass die Schnittfläche der Nadel Richtung Knochen zeigt. Der Computer (des STA-Systems) beginnt dann zu „zählen".

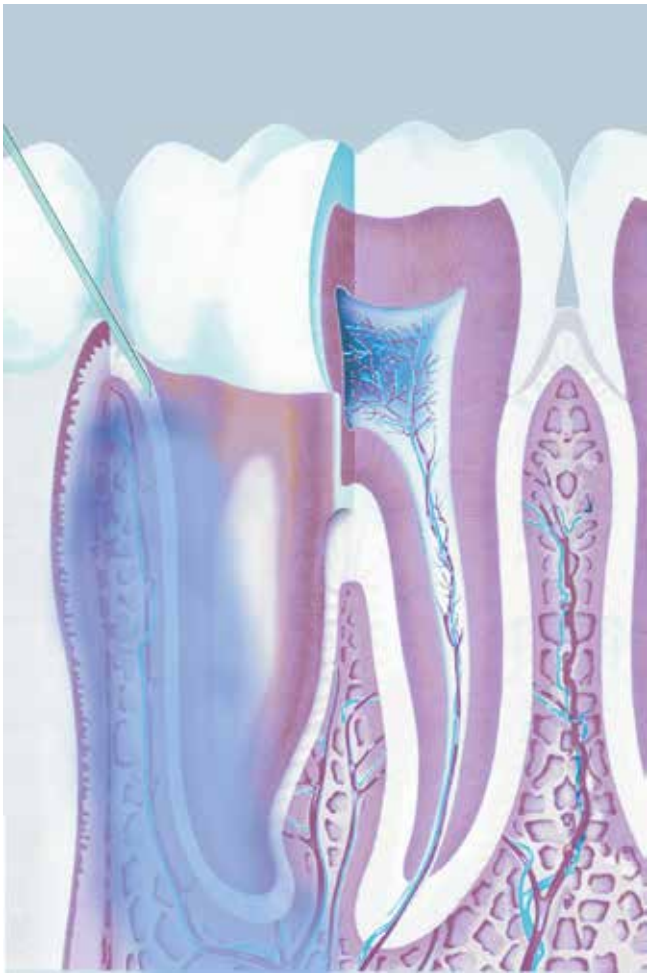

Abb. 1: Ausbreitung des intraligamental injizierten Anästhetikums.

Abb. 2: Der bei der Anästhetikum-Injektion zu überwindende Gewebswiderstand kann mittels des STA-Systems präzise gemessen und der Injektionsdruck individuell angepasst werden.

Abb. 3: Das Injektionshandstück Wand (Zauberstab) wird kaum als Spritze wahrgenommen.

Abb. 4: Die Kanülenspitze wird in Höhe des Kieferkamms in die Gingiva eingeführt, bis ein Kontakt mit dem Knochengewebe spürbar wird. Im Einstichgebiet – fast auf Kieferkammmitte – wird ein großes Areal anämisch.

Abb. 5: Die Implantation erfolgt unter minimalinvasiver intraligamentärer Anästhesie – das Touchieren eines Nervs wird sicher vom Patienten gespürt, sodass bei Bedarf sofort reagiert werden kann.

In der Regel wird – wie im Zahnkontakt bei der IL-A – der „grüne", d. h. sichere Applikationsbereich erreicht.
Das zu desensibilisierende Areal ist mit einer Injektion von etwa 2 x 0,2 ml (ohne Latenz) so taub, dass die sich anschließenden implantologischen Maßnahmen ohne terminale Zusatzinjektionen durchgeführt werden können.
Gelingt das nicht, was nur äußerst selten vorkommt, ist terminal ein Zusatzdepot (mit dem STA-System) von ~0,2 ml zu setzen.
Auch bei einer sehr dicken Schleimhaut ist diese Injektion möglich. Es ist bei der Kanülenführung darauf zu achten, dass die Schnittfläche der Nadel Richtung Knochen zeigt und dort unter Kontakt vorsichtig aufgelegt wird. Eine sensible Kanülenführung ist sehr angezeigt.
Mit einem Einstich ist es möglich, ein Areal für mindesten zwei Implantate zu analgesieren.
Eine gleiche Vorgehensweise gilt für das Freilegen der Implantate.

Ergebnisse

Der weitaus größte Teil – fast alle –, der in den vergangenen 10 Jahren (seit Einführung des STA-Systems) in der Zahnarztpraxis Unger durchgeführten Implantationen erfolgten unter intraligamentärer Anästhesie mit dem STA-System.
Die durchgeführten Injektionen waren sicher und erfolgreich. Bei der Implantatsetzung wurde auf eine Leitungsanästhesie verzichtet. Dadurch war es möglich, durch die Beobachtung der Reaktionen des Patienten im kritischen Bereich des Nervus mandibularis, eine Verletzung des Nervs in 100% der Fälle zu vermeiden. Mittels des STA-Systems/The Wand kann man visuell die Ausbreitung des applizierten Anästhetikums im Gewebe verfolgen. Man sieht schön, wie vom Einstichgebiet fast auf Kieferkammmitte ein großes Areal anämisch wird **(Abb. 5)**.
Unter diesen idealen Möglichkeiten der Schmerzausschaltung war es auch möglich, nach chirurgischer Darstellung mittels Aufklappen einen ballonorientierten Sinuslift durchzuführen, dann die Implantate zu setzen und zu vernähen.

Diskussion

Die intraligamentäre Anästhesie – lege artis angewandt – ist den konventionellen Methoden der Lokalanästhesie bei fast allen zahnmedizinischen Indikationen – auch bei implantologischen Maßnahmen – und Patientengruppen (inkl. Risikopatienten) signifikant überlegen [7]. Die Grenzen dieser anwenderfreundlichen und patientenschonenden Methode der Schmerzausschaltung liegen im chirurgischen Bereich, wo die IL-A für länger dauernde und ausgedehnte dento-alveoläre chirurgische Eingriffe die Anforderungen nicht erfüllen kann. Für alle anderen Anwendungen – auch für implantologische – sollte sie als Basismethode der Lokalanästhesie in Betracht gezogen werden.
Sowohl elektronisch gesteuerte Injektionssysteme, z. B. das STA-System, als auch Dosierradspritzen sind zur Durchführung einer erfolgreichen intraligamentären Lokalanästhesie uneingeschränkt geeignet. Elektronisch gesteuerte Injektionssysteme offerieren dem behandelnden Zahnarzt eine sensible Injektionstechnik, die der Patient kaum wahrnimmt. Der Anwender der IL-A sollte die Vorzüge und Grenzen der genannten Injektionssysteme selbst erproben und abwägen [1,2].

Schlussfolgerungen

Die bei der Installation des STA-Systems aufgestellte Hypothese, dass es mittels intraligamentaler Injektionen auch im Bereich der geplanten Implantationen möglich ist, eine ausreichende Analgesie zu erreichen und die Belastung des Patienten signifikant zu reduzieren, wird bestätigt.

Die Anwendung des STA-Systems vor implantologischen Maßnahmen ist eine ganz tolle Sache. Wir schätzen es sehr, weil es den Behandler und auch den Patienten total entlastet. Man kann sicher sein, dass ohne Probleme auch eine aufwendigste Chirurgie – unter intraligamentärer Anästhesie mit dem STA-System – gemacht werden kann. ■

Literaturverzeichnis unter
www.dimagazin-aktuell.de/literaturlisten

Bilder, soweit nicht anders deklariert:
Dr. med. dent. Heinz-Dieter Unger, Lothar Taubenheim,

Dr. med. dent. Heinz-Dieter Unger
Kommenderiestr. 122
49080 Osnabrück
dr.hd.unger@unger-praxis.de

Lothar Taubenheim
Medizinjournalist VMWJ
Am Thieleshof 24
40699 Erkrath
LT.Lothar.Taubenheim@t-online.de

Dr. med. dent. Heinz-Dieter Unger

1978-1981	Ausbildung zum Zahntechniker
1981-1987	Studium der Zahnheilkunde
1987	Eintritt in die Praxis Dr. Unger
1989	Weiterbildung zum Implantologen (BDIZ) Übernahme der Praxis Unger in Osnabrück
1992	Promotion an der Westfälischen Wilhelms-Universität Münster
1993	Weiterbildung zum Laserzahnarzt (DGL) an der University of San Francisco
04/2018	Aufgabe der aktiven Tätigkeit als Zahnarzt, weiterhin aber beratend für die Praxis Unger tätig

Lothar Taubenheim

Ausbildung zum Kaufmann (IHK)

1965	Abschluss der Ausbildung in Frankreich
1965 - 1998	Chemisch-pharmazeutische Industrie in diversen Funktionen und Verantwortungen
1998 - 2012	Dozent an der WAK - Westdeutsche Akademie für Kommunikation e.V., Köln

- Medizinjournalist VMWJ mit den Schwerpunkten Schmerzausschaltung in der Zahnheilkunde und Relevanz des Patientenrechtegesetzes BGB § 630 e (1)
- Fachreferent zur Thematik minimalinvasiver Schmerzausschaltung in der Zahnheilkunde bei zahnärztlichen Fortbildungsveranstaltungen
- Zahlreiche Veröffentlichungen in Fachzeitschriften.

Das Wesen der Natur in unserer Hand.
BEGO IMPLANT SYSTEMS

Miteinander zum Erfolg
www.bego.com
BEGO

LEISTUNGSVERGLEICH KNOCHENERSATZMATERIALIEN

Hersteller	Industrie Biomediche Insubri SA Via Cantonale 67 CH-6805 Mezzovico	Collagen Matrix, Inc., USA	Bicon Dental Implants, USA-Boston
Produktname	naturesQue SemOss B	naturesQue MaxOss P	SynthoGraft™
Vertrieb	BEGO Implant Systems GmbH & Co. KG Wilhelm-Herbst-Straße 1 28359 Bremen	BEGO Implant Systems GmbH & Co. KG Wilhelm-Herbst-Straße 1 28359 Bremen	Bicon Europe Ltd. Dietrichshöhe 2 55491 Büchenbeuren
Wie lange auf dem Markt?	2019	2020	1981
Resorption **a) in welcher Zeit?** **b) Resorptionsmechanismus (z. B. zellulär, Hydrolyse)**	ja a) innerhalb von 1-2 Jahren b) Remodelling	langsame Resorption	a) vollständige Resorption in 9 bis 18 Monaten b) zellulär
Material/Herkunft	xenohybrides bovines Knochenersatzmaterial, beschichtet mit einem Co-Polymer und denaturiertem porcinen Kollagen	porcines Knochenersatzmaterial, anorganisches Knochenmineral aus porciner Spongiosa	synthetisch, phasenreines ß-Tricalcium-phosphat
Materialeigenschaften (Blockmaterial/pastös/Granulat etc.)	Mikrochips, resorbierbar	hoch poröse Granulate im Tiegel oder in vorgefüllten Spritzen	Granulat verfügbar in zwei Partikelgrößen: 50-500 µm und 500-1.000 µm
Kombinierbarkeit	autologer Knochen, resorbierbare Membran (z.B. naturesQue ColTect P)	autologer Knochen, resorbierbare Membran (z.B. naturesQue ColTect P)	mit autologem Knochen, Blut, Membranen
Indikationen	Regeneration von parodontalen Knochendefekten, Regeneration der Extraktionsalveolen, Regeneration von Hohlräumen zwischen der Alveolarwand und Sofortimplantaten, horizontale Alveolarkammaugmentation, Sinuslift, Alveolarkammaugmentation in Implantationsbereichen mit ausreichendem Knochenrest und guter Blutversorgung	Augmentation des Kieferkammes, intraossäre parodontale Defekte, Wurzelspitzenresektion, Apikektomie und Zystektomie, Extraktionsalveolen, Sinusbodenelevation, parodontale Defekte in Kombination mit Produkten für die Guided Tissue Regeneration (GTR) und / oder Guided Bone Regeneration (GBR)	Auffüllung und/oder Rekonstruktion von traumatischen oder degenerativen multiplen Knochenwanddefekten, Augmentation des Sinusbodens, Augmentation des atrophierten Unterkieferkammes, Auffüllung von parodontalen oder anderen alveolaren Knochendefekten, Alveolen oder Osteotomien
Verarbeitungsweise	Mischen mit Patientenblut, autologen Knochenspänen	Mischen mit autologem Knochen, Knochenkoagulum, Patientenblut oder steriler physiologischer Kochsalzlösung	direktes Einbringen in den Defekt, mischen mit Patientenblut
Lagerungsbedingungen (°C)	trocken bei 2 - 25 °C	15 - 30 °C	Raumtemperatur
Haltbarkeit	4 Jahre	3 Jahre (Granulate im Tiegel), 2 Jahre (vorgefüllte Spritzen)	5 Jahre ab Herstellungsdatum
Einheit/Preis	Partikelgröße 0,25-1,0 mm: 0,5 ml = 69,- Euro, 1,0 ml = 81,- Euro, 2,0 ml = 129,- Euro, 4,0 ml = 237,- Euro, Partikelgröße 1,0-2,0 mm: 1,0 ml = 84,- Euro, 2,0 ml = 129,- Euro, 4,0 ml = 237,- Euro	Tiegel: Partikelgröße 0,25-1,0 mm: 0,5 ml = 65,- Euro 1 ml = 75,- Euro 2 ml = 115,- Euro 4 ml = 200,- Euro Partikelgröße 1,0-2,0 mm: 1,0 ml = 75,- Euro 2,0 ml =115,- Euro Spritze: Partikelgröße 0,25-1,0 mm: 0,25 ml = 55,- Euro 0,5 ml = 70,- Euro	1 Packung à 5 x 0,5 g: 220,- Euro
Weitere Bearbeitungsempfehlungen	Verwendung von steriler Kochsalzlösung vermeiden	k. A.	siehe www.synthograft.com
Wissenschaftliche Referenzen	auf Anfrage	auf Anfrage	auf Anfrage
Kundenservice-Telefon	08 00 / 20 28 0 00 (kostenfrei aus dem deutschen Festnetz)	08 00 / 20 28 0 00 (kostenfrei aus dem deutschen Festnetz)	0 65 43 / 81 82 00
Homepage	www.bego.com/de/implantologie-loesungen	www.bego.com/de/implantologie-loesungen	www.synthograft.com/de

LEISTUNGSVERGLEICH KNOCHENERSATZMATERIALIEN

bredent medical GmbH & Co. KG Weißenhornerstr. 2 89250 Senden	NovaBone Products, LLC, 13510 NW, US Highway 441 Alachua, FL 32615, USA	NovaBone Products, LLC, 13510 NW, US Highway 441 Alachua, FL 32615, USA	Collagen Matrix, Inc., 15 Thornton Road, Oakland, New Jersey 07436, USA	Collagen Matrix, Inc., 15 Thornton Road, Oakland, New Jersey 07436, USA
TIXXU GRAFT Synthetisches Knochenersatzmaterial	BioPlug resorbierbarer Kollagen-Pfropfen	BioStrip resorbierbarer Kollagen-Streifen	MinerOss X	MinerOss X Collagen
direkt über bredent medical; in Deutschland, Österreich, Frankreich und Benelux über Direktvertrieb; ansonsten über Händler und Tochtergesellschaften	Camlog Vertriebs GmbH Maybachstr. 5 71299 Wimsheim	Camlog Vertriebs GmbH Maybachstr. 5 71299 Wimsheim	Camlog Vertriebs GmbH Maybachstr. 5 71299 Wimsheim	Camlog Vertriebs GmbH Maybachstr. 5 71299 Wimsheim
Das Produkt ist seit 2018 erhältlich, das Material jedoch seit über 10 Jahren am Markt.	2016	2016	2014	2016
k. A.	14 Tage	14 Tage	MinerOss X wird in den natürlichen Umbauprozess einbezogen	MinerOss X Collagen wird in den natürlichen Umbauprozess einbezogen
synthetisch: 60 % Hydroxylapatit, 40 % ß-Tricalciumphosphat	dentale Kollagen-Wundauflagen bovinen Ursprungs (Rind)	dentale Kollagen-Wundauflagen bovinen Ursprungs (Rind)	Die poröse Knochenmineralmatrix wird aus bovinem Knochen hergestellt. Aufgrund seiner natürlichen Struktur ist das anorganische Knochenmineral MinerOss X physisch und chemisch mit der mineralischen Struktur des menschlichen Knochens vergleichbar	90% poröse Knochenmineralmatrix, die aus spongiösem Knochen bovinen Ursprungs (Rind) gewonnen wird. 10% Kollagen bovinen Ursprungs (Rind)
als Granulat und Putty (Gel) verfügbar; Korngrößen 0.5-2 mm; Volumen 0.5-2 cc	Pfropfen	Streifen	spongiöse Fragmente (MinerOss X Cancellous) in der Größe 0,25 – 1 mm	spongiöse Fragmente (MinerOss X Cancellous), bovines Kollagen
mit anderen Knochenersatzmaterialien kombinierbar; eine kombinierte Anwendung mit Membranen, z. B. TIXXU CONTROL, wird empfohlen	k. A.	k. A.	mit Mem-Lok® und Mem-Lok® Pliable (resorbierbare Membrane)	mit Mem-Lok® und Mem-Lok® Pliable (resorbierbare Membrane)
alveolare Regeneration – Extraktionsalveole, horizontale Alveolarkammaugmentation, Sinusbodenaugmentation, große Defekte, intraossäre Taschen (Parodontologie)	Prothesendruckstellen, Mundgeschwüren, parodontale Operationswunde, Nahtstellen, Verbrennungen, Extraktionsstellen, Operationswunden, traumatische Wunden	Prothesendruckstellen, Mundgeschwüren, parodontale Operationswunde, Nahtstellen, Verbrennungen, Extraktionsstellen, Operationswunden, traumatische Wunden	Augmentationen oder Rekonstruktionen des Alveolarkamms; Füllungen von Defekten nach einer Wurzelresektion, Apikoektomie oder Zystektomie; Füllungen von Extraktionsalveolen zum Schutz und Erhalt des Alveolarkamms; Sinusbodenelevationen; Füllungen von parodontalen Defekten in Verbindung mit Produkten zur gesteuerten Geweberegeneration (GTR) oder gesteuerten Knochenregeneration (GBR)	Augmentationen oder Rekonstruktionen des Alveolarkamms; Füllungen von Defekten nach einer Wurzelresektion, Apikoektomie oder Zystektomie; Füllungen von Extraktionsalveolen zum Schutz und Erhalt des Alveolarkamms; Sinusbodenelevationen; Füllungen von parodontalen Defekten in Verbindung mit Produkten zur gesteuerten Geweberegeneration (GTR) oder gesteuerten Knochenregeneration (GBR)
Muss prehydriert, danach in Kontakt mit Blut gebracht werden. Das Putty kann direkt verwendet werden, ohne vorher hydriert werden zu müssen.	k. A.	k. A.	Vor der Anwendung mit Eigenblut des Patienten oder physiologischer Kochsalzlösung mischen	Vor der Anwendung mit Eigenblut des Patienten oder physiologischer Kochsalzlösung beträufeln
k. A.	bei Zimmertemperatur lagern	bei Zimmertemperatur lagern	bei Zimmertemperatur lagern (+15°C - +30°C)	bei Zimmertemperatur lagern (+15 °C bis 30 °C)
Granulat 5 Jahre ab Herstelldatum, Putty 3 Jahre ab Herstelldatum	siehe Kennzeichnung auf Verpackung	siehe Kennzeichnung auf Verpackung	siehe Kennzeichnung auf Verpackung	siehe Kennzeichnung auf Verpackung
ab 59,- Euro	BioPlug, Resorbierbarer Kollagen Pfropfen (10 Stück) 80,- Euro	BioStrip, Resorbierbarer Kollagen Streifen (10 Stück) 175,- Euro	MinerOss X Cancellous, 0.25 g, 0.5 cc, 0,25 – 1 mm Partikelgröße, 50,- Euro MinerOss X Cancellous, 0.5 g, 1.0 cc, 0,25 – 1 mm Partikelgröße, 70,- Euro MinerOss X Cancellous, 1.0 g, 2.0 cc, 0,25 – 1 mm Partikelgröße, 120,- Euro MinerOss X Cancellous, 2.0 g, 4.0 cc, 0,25 – 1 mm Partikelgröße, 205,- Euro	MinerOss X Collagen, 6 x 7 x 8 mm, 75,- Euro MinerOss X Collagen, 8 x 9 x 9 mm, 150,- Euro MinerOss X Collagen, 10 x 11 x 12 mm, 269,- Euro
k. A.	k. A.	k. A.	k. A.	k. A.
Viele wissenschaftliche Studien und Fallbeispiele sind auf Anfrage verfügbar.	auf Anfrage	auf Anfrage	auf Anfrage	auf Anfrage
0 73 09 / 872 600	0 70 44 / 94 45 100	0 70 44 / 94 45 100	0 70 44 / 94 45 100	0 70 44 / 94 45 100
www.bredent-medical.com	e.shop@camlog.com	e.shop@camlog.com	e.shop@camlog.com	e.shop@camlog.com

LEISTUNGSVERGLEICH KNOCHENERSATZMATERIALIEN

DENTAL KOMPAKT 2020 www.dentalkompakt-online.de			
Hersteller	Collagen Matrix, Inc., 15 Thornton Road, Oakland, New Jersey 07436, USA	Collagen Matrix, Inc., 15 Thornton Road, Oakland, New Jersey 07436, USA	Collagen Matrix, Inc., 15 Thornton Road, Oakland, New Jersey 07436, USA
Produktname	MinerOss X Syringe	MinerOss XP	MinerOss XP Syringe
Vertrieb	Camlog Vertriebs GmbH Maybachstr. 5 71299 Wimsheim	Camlog Vertriebs GmbH Maybachstr. 5 71299 Wimsheim	Camlog Vertriebs GmbH Maybachstr. 5 71299 Wimsheim
Wie lange auf dem Markt?	2017	2016	2017
Resorption **a) in welcher Zeit?** **b) Resorptionsmechanismus (z. B. zellulär, Hydrolyse)**	MinerOss X wird in den natürlichen Umbauprozess einbezogen	MinerOss XP wird in den natürlichen Umbauprozess einbezogen	MinerOss XP wird in den natürlichen Umbauprozess einbezogen
Material/Herkunft	Die poröse Knochenmineralmatrix wird aus bovinem Knochen hergestellt. Aufgrund seiner natürlichen Struktur ist das anorganische Knochenmineral MinerOss X physisch und chemisch mit der mineralischen Struktur des menschlichen Knochens vergleichbar	Eine poröse Knochenmineralmatrix, die größtenteils aus Calciumphosphat besteht. Sie wird durch die Entfernung von organischen Komponenten aus Spongiosa porcinen Ursprungs (Schwein) gewonnen.	Eine poröse Knochenmineralmatrix, die größtenteils aus Calciumphosphat besteht. Sie wird durch die Entfernung von organischen Komponenten aus Spongiosa porcinen Ursprungs (Schwein) gewonnen.
Materialeigenschaften (Blockmaterial/pastös/Granulat etc.)	spongiöse Fragmente (MinerOss X Cancellous) in der Größe 0,25 – 1 mm in einem Applikator in Spritzenform	spongiöse Fragmente (MinerOss XP Cancellous) in den Größen 0,25 – 1 mm und 1 – 2 mm	spongiöse Fragmente (MinerOss XP Cancellous) in der Größe 0,25 – 1 mm in einem Applikator in Spritzenform
Kombinierbarkeit	mit Mem-Lok® und Mem-Lok® Pliable (resorbierbare Membrane)	mit Mem-Lok® und Mem-Lok Pliable (resorbierbare Membrane)	mit Mem-Lok® und Mem-Lok Pliable (resorbierbare Membrane)
Indikationen	Augmentationen oder Rekonstruktionen des Alveolarkamms; Füllungen von Defekten nach einer Wurzelresektion, Apikoektomie oder Zystektomie; Füllungen von Extraktionsalveolen zum Schutz und Erhalt des Alveolarkamms; Sinusbodenelevationen; Füllungen von parodontalen Defekten in Verbindung mit Produkten zur gesteuerten Geweberegeneration (GTR) oder gesteuerten Knochenregeneration (GBR)	Augmentationen oder Rekonstruktionen des Alveolarkamms; Füllungen von Defekten nach einer Wurzelresektion, Apikoektomie oder Zystektomie; Füllungen von Extraktionsalveolen zum Schutz und Erhalt des Alveolarkamms; Sinusbodenelevationen; Füllungen von parodontalen Defekten in Verbindung mit Produkten zur gesteuerten Geweberegeneration (GTR) oder gesteuerten Knochenregeneration (GBR)	Augmentationen oder Rekonstruktionen des Alveolarkamms; Füllungen von Defekten nach einer Wurzelresektion, Apikoektomie oder Zystektomie; Füllungen von Extraktionsalveolen zum Schutz und Erhalt des Alveolarkamms; Sinusbodenelevationen; Füllungen von parodontalen Defekten in Verbindung mit Produkten zur gesteuerten Geweberegeneration (GTR) oder gesteuerten Knochenregeneration (GBR)
Verarbeitungsweise	vor der Anwendung mit Eigenblut des Patienten oder physiologischer Kochsalzlösung mischen	Vor der Anwendung mit Eigenblut des Patienten oder physiologischer Kochsalzlösung mischen	Vor der Anwendung mit Eigenblut des Patienten oder physiologischer Kochsalzlösung mischen
Lagerungsbedingungen (°C)	bei Zimmertemperatur lagern (+15°C - +30°C)	bei Zimmertemperatur lagern (+15°C - +30°C)	bei Zimmertemperatur lagern (+15°C - +30°C)
Haltbarkeit	siehe Kennzeichnung auf Verpackung	siehe Kennzeichnung auf Verpackung	siehe Kennzeichnung auf Verpackung
Einheit/Preis	MinerOss X Syringe, Cancellous, 0.5 cc, 0,25 – 1 mm Partikelgröße 60,- Euro	MinerOss XP Cancellous, 0.5 cc, 0.25 – 1 mm Partikelgröße, 50,- Euro MinerOss XP Cancellous, 1.0 cc, 0.25 – 1 mm Partikelgröße, 70,- Euro MinerOss XP Cancellous, 2.0 cc, 0.25 – 1 mm Partikelgröße, 120,- Euro MinerOss XP Cancellous, 4.0 cc, 0.25 – 1 mm Partikelgröße, 205,- Euro MinerOss XP Cancellous, 1.0 cc, 1 – 2 mm Partikelgröße, 60,- Euro MinerOss XP Cancellous, 2.0 cc, 1 – 2 mm Partikelgröße, 100,- Euro	MinerOss XP Syringe, Cancellous, 0,5 cc, 0,25 – 1 mm Partikelgröße, 60,- Euro
Weitere Bearbeitungsempfehlungen	k. A.	k. A.	k. A.
Wissenschaftliche Referenzen	auf Anfrage	auf Anfrage	auf Anfrage
Kundenservice-Telefon	0 70 44 / 94 45 100	0 70 44 / 94 45 100	0 70 44 / 94 45 100
Homepage	e.shop@camlog.com	e.shop@camlog.com	e.shop@camlog.com

LEISTUNGSVERGLEICH KNOCHENERSATZMATERIALIEN

KometaBio	BIOM'UP	CHIYEWON Co., Ltd. 6F, 192 Gyeongchun-ro, Guri-si, Gyeonggi-do, Republic of Korea 11927	Degradable Solutions AG A Company of the Sunstar Group Wagistrasse 23 CH–8952 Schlieren
Champions Smart Grinder	MATRI™ BONE	Ti-oss	calc-i-oss™ CLASSIC
Champions Implants GmbH Champions Platz 1 55237 Flonheim	Champions Implants GmbH Champions Platz 1 55237 Flonheim	Champions Implants GmbH Champions Platz 1 55237 Flonheim	Sunstar Deutschland GmbH Aiterfeld 1 79677 Schönau
seit 2012	2008	2013	2002
Ersatzresorption innerhalb von 4-6 Monaten des autologen (vom jeweiligen Patienten stammenden) Zahn-Wurzel-Augmentats	Kollagen, porcin = 1 Monat Zellresorption; BetaTCP = 6 Monate Resorption durch Hydrolyse; Hydroxylapatit = keine Resorption	zelluläre Resorption innerhalb von 6 bis 9 Monaten	a) fünf bis 15 Monate (je nach Regenerationspotential) b) parallel zur Knochenregeneration
autologes Knochenersatzmaterial, gewonnen aus patienteneigenen, extrahierten Zähnen	Kollagen: porcin; HA + BTCP: 100 % synthetisch	Ti-oss wird zu 100 % aus der Spongiosa vom Rind ohne kortikalen Anteil hergestellt. Eine innovative Pulverisierungstechnik schafft eine multiporöse Struktur, die das Wachstum der Blutgefäße maximiert.	phasenreines, synthetisches ß-Tricalcium-phosphat
Pastös/Granulat, Korngröße 0,3-1,2 mm	bisher einzigartig auf dem Markt: hochwertige / hochreine Kollagen-Schwämme mit HA + BTCP-Granulaten, daher ist Matri™ Bone sehr gut formbar, sehr ortsbeständig, auch ohne Membran	Blockmaterial	runde Granulatkörner mit interkonnektierenden Poren
ja, mit allen gängigen KEM und autologem Knochen	mit Membranen (z. B. Cova Max™, Champions-Implants GmbH) fakultativ einsetzbar, auch eine Kombination mit Champions®-Hyaluronsäure-Gel kann ggf. sinnvoll sein	man kann Ti-oss mt PRF (platelet rich fibrin) und PRGF (platelet rich growth factor) kombinierem	Blut / Blutpräparationen, autogene Knochen
Sofortimplantationen zur Auffüllung des leeren Zahnfachs, parodontale Augmentation, Auffüllen von Knochendefekten bei Distraktionen jeglicher Art Sinuslift-Augmentationen	MKG-Chirurgie, präimplantär, periimplantär, Post extractionem, interner und externer Sinuslift	Ti-oss® ist für die Dentalchirurgie bestimmt. Es wird für folgende OPs empfohlen: - Augmentation oder rekonstruktive Behandlung des Alveolarkamms - Füllung von parodontalen Defekten - Füllung der Defekte nach einer Wurzelspitzenresektion, Apikotomie und Zystektomie - Füllung der Extraktionsalveolen, um den Kieferkammerhalt zu fördern - Sinusbodenelevation - Füllung von parodontalen Defekten in Verbindung mit Produkten, die für die Guided Tissue Regeneration (GTR) und Guided Bone Regeneration (GBR) bestimmt sind - Füllung von periimplantären Defekten in Verbindung mit Produkten, die für die GBR bestimmt sind.	Implantologie, Parodontologie, Knochendefekte, Augmentation (GBR), Sinusbodenelevation, Ridge Preservation
das pastöse Granulat wird in das leere Zahnfach eingebracht, eine Abdeckung mit einer Membran ist nicht erforderlich	durch 25 K gray-Strahlung sterilisiert	siehe Gebrauchsanweisung	Vor dem Einbringen mit Patientenblut, Plasma oder steriler Kochsalzlösung befeuchten, dadurch entsteht eine pastöse Masse, welche in den Defekt eingebracht werden kann.
keine Einschränkungen	Zimmertemperatur	bei Raumtemperatur	5-35 °C
Die extrahierten Zähne sind unbegrenzt haltbar, da sie erst kurz vor dem Gebrauch zu Knochenersatzmaterial verarbeitet werden.	3 Jahre ab Herstellungsdatum	Mindesthaltbarkeit 5 Jahre	drei Jahre
Basisgerät 1.460,- Euro; 360,- Euro/sterile Kammer inkl. Sieb-Filter, sterilem Dappenglas, Cleanser Flüssigkeit, Pufferlösung im 6er Pack	12 x 12 x 12 mm (1,7 cm³): 63,- Euro; 24 x 12 x 12 mm (3,4 cm³): 88,- Euro; 30 x 30 x 6 mm (5,4 cm³): 108,- Euro; 35 x 60 x 6 mm (12,6 cm³): 180,- Euro	0,5 g 0,5–1,2 mm: 63,- Euro 1,0 g 0,5–1,2 mm: 100,- Euro 2,0 g 0,5–1,2 mm: 198,- Euro	auf Anfrage
Alle Füllungsmaterialien inkl. Endodontie-Materialien werden mit Hilfe von Diamant/Turbine entfernt. Die Oberflächen des Granulats werden in zwei Arbeitsschritten von Bakterien, Viren und Pilzssporen befreit, ohne die Wachsstumsfaktoren zu zerstören.	k. A.	auf Anfrage	k. A.
auf Anfrage	auf Anfrage	auf Anfrage	auf Anfrage
0 67 34 / 91 40 80	0 67 34 / 91 40 80	0 67 34 / 91 40 80	0 76 73 / 885 10855
www.championsimplants.com/produkte/smart-grinder	www.champions-implants.com	www.champions-implants.com	www.guidor.com

LEISTUNGSVERGLEICH KNOCHENERSATZMATERIALIEN

DENTAL KOMPAKT 2020 www.dentalkompakt-online.de			
Hersteller	Degradable Solutions AG A Company of the Sunstar Group Wagistrasse 23 CH–8952 Schlieren	Degradable Solutions AG A company of the Sunstar Group Wagistrasse 23 CH-8952 Schlieren	Degradable Solutions AG A company of the Sunstar Group Wagistrasse 23 CH-8952 Schlieren
Produktname	calc-i-oss™ CRYSTAL	easy-graft® CLASSIC	easy-graft® CRYSTAL+
Vertrieb	Sunstar Deutschland GmbH Aiterfeld 1 79677 Schönau	Sunstar Deutschland GmbH Aiterfeld 1 79677 Schönau	Sunstar Deutschland GmbH Aiterfeld 1 79677 Schönau
Wie lange auf dem Markt?	2011	2006	2019
Resorption **a) in welcher Zeit?** **b) Resorptionsmechanismus (z. B. zellulär, Hydrolyse)**	a) 40 % ß-TCP: fünf bis 15 Monate (je nach Regenerationspotential), 60 % Hydroxylapatit: keine Resorption b) parallel zur Knochenregeneration	easy-graft®CLASSIC wird innerhalb von fünf bis 15 Monaten (je nach Regenerationspotential) abgebaut. Abbau der Beschichtung durch Hydrolyse, dann Resorption des ß-TCP und Substitution durch Knochen	Abbau der PLGA-Beschichtung durch Hydrolyse, easy-graft®CRYSTAL+ wird partiell resorbiert, der Hydroxylapatit-Anteil von easy-graft®CRYSTAL+ verbleibt integriert im neu gebildeten Knochen für eine nachhaltige Volumenstabilität
Material/Herkunft	biphasisches Calciumphosphat (ein Gemisch aus 40 % ß-Tricalciumphosphat und 60 % Hydroxylapatit)	easy-graft®CLASSIC besteht aus phasenreinem ß-Tricalciumphosphat, beschichtet mit einem 10 µm dünnen Film aus Poly(lactid-co-glycolid) (PLGA); easy-graft® CLASSIC ist voll synthetisch und enthält keine Materialien humaner oder tierischer Herkunft.	easy-graft®CRYSTAL+ besteht aus biphasischem Calciumphosphat (ein Gemisch aus 40 % ß-Tricalciumphosphat und 60 % Hydroxylapatit), beschichtet mit einem 10 µm dünnen Film aus Poly(lactid-co-glycolid) (PLGA); easy-graft®CRYSTAL+ ist synthetisch und enthält keine Materialien humaner oder tierischer Herkunft.
Materialeigenschaften (Blockmaterial/pastös/Granulat etc.)	runde Granulatkörner mit interkonnektierenden Poren, Gesamtporosität rund 70 %	easy-graft® CLASSIC ist pastös und modellierbar; in Kontakt mit Körperflüssigkeit (z. B. Blut) härtet das Material binnen weniger Minuten zu einem porösen, festen Formkörper.	easy-graft®CRYSTAL+ ist pastös und modellierbar, in Kontakt mit Körperflüssigkeit (z. B. Blut) härtet das Material innerhalb von Minuten zu einem porösen, festen Formkörper.
Kombinierbarkeit	Blut / Blutpräparationen, autogene Knochen	k. A.	k. A.
Indikationen	Implantologie, Parodontologie, Knochendefekte, Augmentation (GBR), Sinusbodenelevation, Ridge Preservation	Implantologie, Parodontologie, Knochendefekte, Augmentation (GBR), Sinusbodenelevation, Ridge Preservation, Wurzelspitzenresektion, Defekte nach Entnahme autogenen Knochens	Implantologie, Parodontologie, Knochendefekte, Augmentation (GBR), Sinusbodenelevation, Ridge Preservation, Wurzelspitzenresektion, Defekte nach Entnahme autogenen Knochens
Verarbeitungsweise	Vor dem Einbringen mit Patientenblut, Plasma oder steriler Kochsalzlösung befeuchten; dadurch entsteht eine pastöse Masse, welche in den Defekt eingebracht werden kann.	Material wird direkt aus der Spritze in den Defekt eingebracht; modellierbar, härtet aus in Kontakt mit Körperflüssigkeit; in den meisten Fällen ist keine Membran notwendig	Material wird direkt aus der Spritze in den Defekt eingebracht; modellierbar, härtet aus in Kontakt mit Körperflüssigkeit; in den meisten Fällen ist keine Membran notwendig
Lagerungsbedingungen (°C)	5-35 °C	5-35 °C	5-35 °C
Haltbarkeit	drei Jahre	drei Jahre	drei Jahre
Einheit/Preis	auf Anfrage	auf Anfrage	auf Anfrage
Weitere Bearbeitungsempfehlungen	k. A.	Eine Membran ist in den meisten Fällen nicht notwendig.	Eine Membran ist in den meisten Fällen nicht notwendig.
Wissenschaftliche Referenzen	auf Anfrage	auf Anfrage	auf Anfrage
Kundenservice-Telefon	0 76 73 / 885 10855	0 76 73 / 885 10855	0 76 73 / 885 10855
Homepage	www.guidor.com	www.guidor.com	www.guidor.com

LEISTUNGSVERGLEICH KNOCHENERSATZMATERIALIEN

Dentsply Sirona Deutschland GmbH Fabrikstraße 31 64625 Bensheim c/o Dentsply IH GmbH	Dentsply Sirona Deutschland GmbH Fabrikstraße 31 64625 Bensheim c/o Dentsply IH GmbH	Collagen Matrix, Inc., USA/ Dentsply Sirona Deutschland GmbH Fabrikstraße 31 64625 Bensheim c/o Dentsply IH GmbH	Collagen Matrix, Inc., USA/ Dentsply Sirona Deutschland GmbH Fabrikstraße 31 64625 Bensheim c/o Dentsply IH GmbH
Symbios® Algipore®	Symbios® Biphasisches Knochenaufbaumaterial	Symbios® Xenograft Granulat	Symbios® Xenograft Granulat
Dentsply Sirona Deutschland GmbH Fabrikstraße 31 64625 Bensheim c/o Dentsply IH GmbH	Dentsply Sirona Deutschland GmbH Fabrikstraße 31 64625 Bensheim c/o Dentsply IH GmbH	Dentsply Sirona Deutschland GmbH Fabrikstraße 31 64625 Bensheim c/o Dentsply IH GmbH	Dentsply Sirona Deutschland GmbH Fabrikstraße 31 64625 Bensheim c/o Dentsply IH GmbH
1988	2015	2016	2016
a) langsame Resorption 2-5 Jahre; ca. 50 % nach 12 Monaten. b) Bei Anwendung des Augmentationsmaterials wird in der frühen Heilungsphase neu entstandenes netzartiges Knochengewebe in einer Trabekelstruktur gebildet, was ein hervorragendes Remodelling ermöglicht in Richtung „Restitutio ad integrum“	a) schnellere Resorption; ca. 90 % nach 12 Monaten. b) Bei Anwendung des Augmentationsmaterials wird in der frühen Heilungsphase neu entstandenes netzartiges Knochengewebe in einer Trabekelstruktur gebildet, was ein hervorragendes Remodelling ermöglicht in Richtung „Restitutio ad integrum“	a) langsam resorbierend, vergleichbar mit der Resoprtionsdauer boviner Augmentationsmaterialien b) interkonnektierende Makro- und Microstruktur unterstützt die Vaskularisierung, das Knochenwachstum und die Nährstoffzufuhr	a) langsam resorbierend, vergleichbar mit der Resoprtionsdauer boviner Augmentationsmaterialien b) interkonnektierende Makro- und Microstruktur unterstützt die Vaskularisierung, das Knochenwachstum und die Nährstoffzufuhr
Monophasisches Knochenaufbaumaterial (98 % HA) pflanzlichen Ursprungs aus Rotalgen mit 30 Jahren klinischer Anwendung und umfangreichen Dokumentationen. Grundlage ist somit ein natürlicher, nachwachsender Rohstoff nicht-tierischen Ursprungs, mit hoher Ähnlichkeit zum menschlichen Knochen, der porös und biologisch ist. Die interkonnektierenden Poren bleiben beim Herstellungsprozess erhalten. Das Mineral unterstützt mit seiner Gerüststruktur die parallel stattfindende Knochenneubildung.	Das biphasische Knochenaufbaumaterial (20 % HA / 80 % ß-TCP), als Weiterentwicklung von Algipore, ist ein resorbierbares, anorganisches Material aus Rotalgen. Es entsteht durch unterschiedliche Brenn- und Sinterungsverfahren. Das Material wird aufgrund des hohen ß-TCP-Anteils deutlich schneller resorbiert als reines HA. Die Volumenstabilität bleibt durch das HA erhalten.	Symbios Xenograft Granulat ist ein anorganisches Knochenmineral, das aus porcinem Spongiosaknochen gewonnen wird. Kalziumphosphat in einer Karbonat-Apatit-Kristallstruktur unterstützt das Remodelling des heilenden Knochens.	Symbios Xenograft Granulat ist ein anorganisches Knochenmineral, das aus porcinem Spongiosaknochen gewonnen wird. Kalziumphosphat in einer Karbonat-Apatit-Kristallstruktur unterstützt das Remodelling des heilenden Knochens.
Granulate in drei Korngrößen, resorbierbar, biokompatibel, osteokonduktiv, interkonnektierende Poren, sehr volumenstabil, röntgenopak	Granulate in zwei Korngrößen, resorbierbar, biokompatibel, osteokonduktiv, interkonnektierende Poren, volumenstabil, röntgenopak	Granulate im Tiegel in zwei Korngrößen, porcinen Ursprungs, resorbierbar, biokompatibel, osteokonduktiv, interkonnektierende Makro- und Microporen (88-95 %) für mehr Raum zur Knochenanlagerung an rauer Oberflächenstruktur, volumenstabil, röntgenopak	Granulate in Spritzenform porcinem Ursprungs, resorbierbar, biokompatibel, osteokonduktiv, interkonnektierende Makro- und Microporen (88-95 %) für mehr Raum zur Knochenanlagerung an rauer Oberflächenstruktur, volumenstabil, röntgenopak
Mit autologem Knochen, Defektblut, NaCl. Bei Bedarf Abdeckung und Stabilisierung durch Symbios® Kollagenmembran SR oder Symbios® Hydratisierte Kollagenmembran	Mit autologem Knochen, Defektblut, NaCl. Bei Bedarf Abdeckung und Stabilisierung durch Symbios® Kollagenmembran SR oder Symbios® Hydratisierte Kollagenmembran	Mit autologem Knochen, Defektblut, NaCl. Bei Bedarf Abdeckung und Stabilisierung durch Symbios® Kollagenmembran SR oder Symbios® Hydratisierte Kollagenmembran	mit autologem Knochen, Defektblut, NaCl; bei Bedarf Abdeckung und Stabilisierung durch Symbios® Kollagenmembran SR oder Symbios® Hydratisierte Kollagenmembran
Implantatologie, Augmentation intraossärer, parodontaler oder periimplantärer Defekte, GBR, Extraktionsalveolen, Sinus	Implantatologie, Augmentation intraossärer, parodontaler oder periimplantärer Defekte, GBR, Extraktionsalveolen, Sinus	Implantatologie, Augmentation intraossärer, parodontaler oder periimplantärer Defekte, GBR, Extraktionsalveolen, Sinus	Implantatologie, Augmentation intraossärer, parodontaler oder periimplantärer Defekte, GBR, Extraktionsalveolen, Sinus
Vermischen mit Defektblut, NaCl, autologen Knochenchips. Die Sättigung mit Patientenblut und die Zugabe autologer Knochenchips optimiert die Einheilung.	Vermischen mit Defektblut, NaCl, autologen Knochenchips. Die Sättigung mit Patientenblut und die Zugabe autologer Knochenchips optimiert die Einheilung.	Granulatkörnchen verbinden sich nach Hydratisierung mit Defektblut oder NaCl optimal miteinander. Einfache Handhabung und Platzierung im Knochendefekt. Die Zugabe autologer Knochenchips optimiert die Einheilung.	Die Granulatkörnchen in der Spritze werden mit Flüssigkeit wie Blut oder NaCl angesaugt und verbinden sich nach Hydratisierung optimal – einfache Handhabung und zügige Platzierung in den Knochendefekt.
Zimmertemperatur, trockene Lagerung	Zimmertemperatur, trockene Lagerung	Zimmertemperatur, trockene Lagerung	Zimmertemperatur, trockene Lagerung
5 Jahre	5 Jahre	3 Jahre	3 Jahre
Korngröße 0,3-0,5 mm, 1 x 0,5 ml, 38,- Euro; Korngröße 0,5-1,0 mm, 1x 1,0 ml, 60,- Euro; Korngröße 0,5-1,0 mm, 1x 2,0 ml, 113,- Euro; Korngröße 1,0-2,0 mm, 1x 1,0 ml, 55,- Euro; Korngröße 1,0-2,0 mm, 1x 2,0 ml 100,- Euro	Korngröße 0,2-1,0 mm / 0,5 ml = 47,- Euro; Korngröße 0,2-1,0 mm / 1,0 ml = 75,- Euro; Korngröße 1,0-2,0 mm / 1,0 ml = 70,- Euro; Korngröße 1,0-2,0 mm / 2,0 ml = 125,- Euro	Symbios Xenograft Granulat porcin, Tiegel: Korngröße 0,25-1,0 mm, 0,5 ml 55,- Euro; Korngröße 0,25-1,0 mm, 1,0 ml 72,- Euro; Korngröße 0,25-1,0 mm, 2,0 ml 123,- Euro; Korngröße 0,25-1,0 mm, 4,0 ml 225,- Euro; Korngröße 1,0-2,0 mm, 1,0 ml 50,- Euro; Korngröße 1,0-2,0 mm, 2,0 ml 94,- Euro	Symbios Xenograft Granulat porcin, Spritze: Korngröße 0,25-1,0 mm, 0,25 ml 58,- Euro; Korngröße 0,25-1,0 mm, 0,5 ml 65,- Euro
k. A.	k. A.	k. A.	k. A.
https://lp.dentsplysirona.com/de-de/30-jahre-algipore/literatur.html	www.dentsplysirona.com/implants/mediathek, https://lp.dentsplysirona.com/de-de/30-jahre-algipore/literatur.html	www.dentsplysirona.com/implants/mediathek	www.dentsplysirona.com/implants/mediathek
0 62 51 / 16-1610	0 62 51 / 16-1610	0 62 51 / 16-1610	0 62 51 / 16-1610
www.dentsplysirona.com/algipore	www.dentsplysirona.com/implants	www.dentsplysirona.com/implants	www.dentsplysirona.com/implants

LEISTUNGSVERGLEICH KNOCHENERSATZMATERIALIEN

DENTAL KOMPAKT 2020 www.dentalkompakt-online.de			
Hersteller	Geistlich Pharma AG Division Biomaterials Bahnhofstraße 40 CH-6110 Wolhusen	Geistlich Pharma AG Division Biomaterials Bahnhofstraße 40 CH-6110 Wolhusen	Geistlich Pharma AG Division Biomaterials Bahnhofstraße 40 CH-6110 Wolhusen
Produktname	Geistlich Bio-Oss® Collagen	Geistlich Bio-Oss® Pen®	Geistlich Bio-Oss® Spongiosa Block
Vertrieb	Geistlich Biomaterials Vertriebsgesellschaft mbH Schneidweg 5 76534 Baden-Baden	Geistlich Biomaterials Vertriebsgesellschaft mbH Schneidweg 5 76534 Baden-Baden	Geistlich Biomaterials Vertriebsgesellschaft mbH Schneidweg 5 76534 Baden-Baden
Wie lange auf dem Markt?	Vertrieb durch Geistlich Biomaterials in Deutschland seit 1996	Vertrieb durch Geistlich Biomaterials in Deutschland seit 2012	Vertrieb durch Geistlich Biomaterials in Deutschland seit 1996
Resorption **a) in welcher Zeit?** **b) Resorptionsmechanismus (z. B. zellulär, Hydrolyse)**	Geistlich Bio-Oss® wird in den natürlichen Umbauprozess (Physiologisches Remodelling) des körpereigenen Knochens einbezogen. Der Abbau des 10 %-igen Kollagenanteils erfolgt über Kollagenase in wenigen Wochen.	Geistlich Bio-Oss® wird in den natürlichen Umbauprozess (Physiologisches Remodelling) des körpereigenen Knochens einbezogen	Geistlich Bio-Oss® wird in den natürlichen Umbauprozess (physiologisches Remodelling) des körpereigenen Knochens einbezogen.
Material/Herkunft	natürliches, anorganisches, schonend hochgereinigtes Knochenmineral vom Rind (bovin) + 10 % Volumenanteil porcine (Schwein) Kollagenfasern	natürliches, anorganisches, schonend hochgereinigtes Knochenmineral vom Rind (bovin)	natürliches, anorganisches, schonend hochgereinigtes Knochenmineral vom Rind (bovin).
Materialeigenschaften (Blockmaterial/pastös/Granulat etc.)	Block 100 mg und 250 mg	Feingranulat Partikelgröße 0,25 - 1 mm oder Grobgranulat 1 - 2 mm; Applikatorspitze gebogen: Durchmesser innen 6 mm	Block 1 x 1 x 2 cm, Spongiosa, ohne kortikale Schicht
Kombinierbarkeit	mit autologem Knochen, Blut, mit Eigenblutkonzentrat, mit Membranen zur Verbesserung der Prognose	mit autologem Knochen, Blut, mit Eigenblutkonzentrat, mit Membranen zur Verbesserung der Prognose	mit autologem Knochen oder granulärem Knochenersatzmaterial (zum Auskonturieren), mit Membranen zur Verbesserung der Prognose
Indikationen	Wiederaufbau von Knochendefekten in der MKG- sowie zahnärztlichen Chirurgie, z. B.: Augmentation/Rekonstruktion des Alveolarkammes, Auffüllen von Extraktionsalveolen, Implantologie: Vorbereitung von Implantationsstellen, Auffüllen von Knochendehiszenzen und Sinusbodenaugmentationen, Parodontologie: Auffüllen von Knochendefekten, Stützfunktion für die Membran bei der gesteuerten Knochenregeneration (GBR) und gesteuerten Geweberegeneration (GTR)	Parodontologie, Defektchirurgie, Implantologie, Sinusbodenelevation, Blockkonturierung, Resorptionsschutz siehe Geistlich Bio-Oss®	Defektchirurgie, Defektauffüllung nach Blockentnahme, Implantologie, Interpositionsosteoplastik
Verarbeitungsweise	vor der Anwendung mit Eigenblut oder mit physiologischer Kochsalzlösung tränken. Ermöglicht einen Zuschnitt mit Skalpell und Schere in trockenem oder auch feuchtem Zustand. Die formbare Konsistenz erlaubt eine optimale Adaption an die Defektgeometrie	Den Applikator, gefüllt mit Geistlich Bio-Oss® Granulat, vor der Anwendung mit Eigenblut oder physiologischer Kochsalzlösung vermischen.	vor der Anwendung auf Defektgröße trimmen und mit Eigenblut oder mit physiologischer Kochsalzlösung tränken
Lagerungsbedingungen (°C)	Raumtemperatur	Raumtemperatur	Raumtemperatur
Haltbarkeit	ca. 3 Jahre	ca. 3 Jahre	ca. 3 Jahre
Einheit/Preis	100 mg (ca. 0,2 ccm), 250 mg (ca. 0,5 ccm) Preise auf Anfrage	0,25 - 1 mm: (1 g entspr. 2 ccm), 1 - 2 mm: (1 g entspr. 3 ccm); Preise auf Anfrage	1 x 1 x 2 cm, Preis auf Anfrage
Weitere Bearbeitungsempfehlungen	Geistlich Bio-Oss® Collagen lässt sich nach Aufweichen der Kollagenfasern ganz einfach mit der Pinzette in den Defekt applizieren und gut modellieren	mit gutem Kontakt zur knöchernen Umgebung und ohne zu starke Verdichtung in den Defekt einlagern	Anpassung an die Defektmorphologie im trockenen Zustand, Fixierung am ortsständigen Knochen durch Schrauben
Wissenschaftliche Referenzen	siehe Geistlich Bio-Oss® Granulat, auf Anfrage	siehe Geistlich Bio-Oss® Spongiosa Granulat	siehe Geistlich Bio-Oss® Granulat, auf Anfrage
Kundenservice-Telefon	0 72 23 / 96 24-0	0 72 23 / 96 24-0	0 72 23 / 96 24-0
Homepage	www.geistlich.de	www.geistlich.de	www.geistlich.de

LEISTUNGSVERGLEICH KNOCHENERSATZMATERIALIEN

Geistlich Pharma AG Division Biomaterials Bahnhofstraße 40 CH-6110 Wolhusen	Geistlich Pharma AG Division Biomaterials Bahnhofstraße 40 CH-6110 Wolhusen	Geistlich Pharma AG Division Biomaterials Bahnhofstr. 40 CH-6110 Wolhusen	ACE Surgical, USA
Geistlich Bio-Oss® Spongiosa Granulat	Geistlich Combi-Kit Collagen	Geistlich Perio-System Combi-Pack	NuOss® Granulat Cancellous
Geistlich Biomaterials Vertriebsgesellschaft mbH Schneidweg 5 76534 Baden-Baden	Geistlich Biomaterials Vertriebsgesellschaft mbH Schneidweg 5 76534 Baden-Baden	Geistlich Biomaterials Vertriebsgesellschaft mbH Schneidweg 5 76534 Baden-Baden	Henry Schein Dental Deutschland GmbH Monzastraße 2a 63225 Langen
Vertrieb durch Geistlich Biomaterials in Deutschland seit 1996	Einzelkomponenten seit 1996 – als Geistlich Combi-Kit Collagen seit Mai 2010	1998	k. A.
Geistlich Bio-Oss® wird in den natürlichen Umbauprozess (physiologisches Remodelling) des körpereigenen Knochens einbezogen.	siehe Geistlich Bio-Oss® Collagen und Geistlich Bio-Gide®	siehe Geistlich Bio-Oss® Collagen und Geistlich Bio-Gide® Perio	nicht resorbierbar
natürliches, anorganisches, schonend hochgereinigtes Knochenmineral vom Rind (bovin).	Geistlich Bio-Oss® Collagen: natürliches, anorganisches, schonend hochgereinigtes Knochenmineral vom Rind (bovin) + 10 % porcine Kollagenfasern (Schwein); Geistlich Bio-Gide®: porcin (Schwein)	Geistlich Bio-Oss® Collagen: natürliches, anorganisches, schonend hochgereinigtes Knochenmineral vom Rind (bovin) + 10 % porcine Kollagenfasern (Schwein); Geistlich Bio-Gide® Perio: porcin (Schwein)	bovin
Feingranulat Partikelgröße 0,25 - 1 mm oder Grobgranulat 1 - 2 mm Ähnliche makro- und mikroporöse Struktur wie die menschliche Spongiosa, osteokonduktiv, langzeitstabil	Geistlich Bio-Oss® Collagen: Block 100 mg (ca. 0,2 - 0,3 cm³), Geistlich Bio-Gide®: 16 x 22 mm (3,52 cm²)	Geistlich Bio-Oss® Collagen: Block 100 mg (ca. 0,2 - 0,3 cm³) Geistlich Bio-Gide® Perio: 16 x 22 mm (3,52 cm²)	Granulat
mit autologem Knochen, Blut, mit Eigenblutkonzentrat, mit Membranen zur Verbesserung der Prognose	mit autologem Knochen, Blut, mit Eigenblutkonzentrat	mit autologem Knochen, Blut, mit Eigenblutkonzentrat	mit natürlichem Knochen und synthetischen Knochenersatzmaterialien
Empfohlen für das Auffüllen von Knochendefekten und den Knochenaufbau, z.B. Augmentation/Rekonstruktion des Alveolarkammes, Auffüllen von Extraktionsalveolen, Implantologie: Vorbereitung des Implantatbettes, Auffüllen von Knochendehiszenzen, Sinusbodenaugmentation, Parodontologie: Auffüllen von Knochendefekten, Stützfunktion für die Membran bei der gesteuerten Geweberegeneration (GTR)	Alveolenmanagement, Parodontologie, Implantologie, GBR/GTR	Parodontologie	Implantologie, Parodontologie, Sinusbodenelevation, Defektchirurgie
vor der Anwendung mit Eigenblut oder mit physiologischer Kochsalzlösung vermischen	siehe Geistlich Bio-Oss® Collagen und Geistlich Bio-Gide®	siehe Geistlich Bio-Oss® Collagen und Geistlich Bio-Gide® Perio	mit Eigenblut des Patienten oder NaCl anmischen und in den Defekt einbringen
Raumtemperatur	Raumtemperatur	Raumtemperatur	keine besonderen
ca. 3 Jahre	ca. 3 Jahre	ca. 3 Jahre	30 Monate
0,25 - 1 mm: (1 g entspr. 2 ccm); 1 - 2 mm: (1 g entspr. 3 ccm), Preise auf Anfrage	Geistlich Bio-Oss® Collagen: Block 100 mg (ca. 0,2 - 0,3 cm³), Geistlich Bio-Gide®: 16 x 22 mm (3,52 cm²) Preise auf Anfrage	Geistlich Bio-Oss® Collagen: Block 100 mg (ca. 0,2 - 0,3 cm³); Geistlich Bio-Gide® Perio: 16 x 22 mm (3,52 cm²); Preise auf Anfrage	auf Anfrage 0,25 g / 0,50 g / 1,00 g / 2,00 g
mit gutem Kontakt zur knöchernen Umgebung und ohne zu starke Verdichtung in den Defekt einlagern	Geistlich Bio-Oss® Collagen lässt sich nach Aufweichen der Kollagenfasern ganz einfach mit der Pinzette in den Defekt applizieren und gut modellieren	Geistlich Bio-Oss® Collagen lässt sich nach Aufweichen der Kollagenfasern ganz einfach mit der Pinzette in den Defekt applizieren und gut modellieren	k. A.
auf Anfrage (mehr als 1.100 Publikationen)	siehe Geistlich Bio-Oss® Granulat und Geistlich Bio-Gide® und auf Anfrage	siehe Geistlich Bio-Oss® Granulat und Geistlich Bio-Gide® Perio und auf Anfrage	auf Anfrage
0 72 23 / 96 24-0	0 72 23 / 96 24-0	0 72 23 / 96 24-0	0 18 01 / 40 00 44 (zum Ortstarif)
www.geistlich.de	www.geistlich.de	www.geistlich.de	www.henryschein.de

LEISTUNGSVERGLEICH KNOCHENERSATZMATERIALIEN

DENTAL KOMPAKT 2020 www.dentalkompakt-online.de			
Hersteller	Bioteck S.p.A.	LASAK GmbH Ceskobrodska 1047/46 190 01 Prag 9 – Hloubetin Tschechische Republik	LASAK GmbH Ceskobrodska 1047/46 190 01 Prag 9 – Hloubetin Tschechische Republik
Produktname	ACTIVABONE®	LASAK OssaBase®-HA	LASAK PORESORB-TCP
Vertrieb	imperiOs GmbH Hessenring 119-121 61348 Bad Homburg	LASAK GmbH Ceskobrodska 1047/46 190 01 Prag 9 – Hloubetin Tschechische Republik	LASAK GmbH Ceskobrodska 1047/46 190 01 Prag 9 – Hloubetin Tschechische Republik
Wie lange auf dem Markt?	2017	2009	1993
Resorption **a) in welcher Zeit?** **b) Resorptionsmechanismus (z. B. zellulär, Hydrolyse)**	a) je nach Defektgrösse ca. 9-12 Monate b) Hydrolyse	a) 18-36 Monate b) durch natürlichen Umbauprozess des Knochens	a) in Abhängigkeit von der Defektgröße in 6-12 Monaten vollständig bioresorbierbar b) hydrolytische Degradation
Material/Herkunft	Equinen Ursprungs	synthetisches, phasenreines Hydroxylapatit	synthetisches, phasenreines ß-Tricalciumphosphat
Materialeigenschaften (Blockmaterial/pastös/Granulat etc.)	partikuläres spongio / kortikales Material in Exur Hydrogel mit niedrigem Molekulargewicht; Polymerhydrogel und Knochenkollagen Typ I (entmineralisierte Korngröße: 0,5-1,0 mm)	polygonales, makro- und nanoporöses Granulat: 300-600, 600-1.000 und 1.000-2.000 µm	polygonales, multiporöses Granulat: 160-300, 300-600, 600-1.000 und 1.000-2.000 µm
Kombinierbarkeit	bei größeren Defekten mit autologen Knochenspänen	mit autologem Knochen, allogenem und synthetischem Knochenersatzmaterial sowie Membranen, PRP, PORESORB-TCP	mit autologem Knochen, allogenem und synthetischem Knochenersatzmaterial sowie Membranen, PRP, OssaBase-HA
Indikationen	Auffüllen von Extraktionsalveolen/ Socketpreservation, Auffüllen von Defekten nach Zystektomien, Sinusbodenelevation, Auffüllen von größeren parodontalen und periimplantären Knochendefekten	Sinusbodenelevation, Parodontologie, Defektchirurgie, Implantologie, Periimplantitis-Therapie, Alveolenmanagement	Defektchirurgie, Parodontologie, Implantologie, Sinuslift, Periimplantitis-Therapie, Alveolenmanagement
Verarbeitungsweise	Das Material kann ohne vorheriges Anmischen direkt aus der Spritze in den Knochendefekt appliziert werden. Somit bleibt die Sterilität des Produktes während des gesamten chirurgischen Eingriffs gewährleistet.	vor der Anwendung mit Eigenblut oder PRP vermischen	vor der Anwendung mit Eigenblut oder PRP vermischen
Lagerungsbedingungen (°C)	bei nicht niedriger als 4 °C und nicht höher als 40 °C, trocken lagern	Raumtemperatur	Raumtemperatur
Haltbarkeit	3 Jahre	5 Jahre	5 Jahre
Einheit/Preis	0,25 ml: 49,50 Euro, 0,50 ml: 69,50 Euro	0,5 ml / 0,25 g: 30,- Euro; 1,0 ml / 0,5 g: 50,- Euro; 2,0 ml / 0,8 g: 80,- Euro	0,5 ml / 0,5 g: 20,- Euro; 1,0 ml / 1,0 g: 36,- Euro; 2,4 / 2,0 g: 70,- Euro
Weitere Bearbeitungsempfehlungen	Das Material wird direkt aus der sterilen Applikationsspritze in den Knochendefekt injiziert.	k. A.	k. A.
Wissenschaftliche Referenzen	auf Anfrage erhältlich	auf Anfrage erhältlich	auf Anfrage erhältlich
Kundenservice-Telefon	0 61 72 / 925851	+420 224 315 663	+420 224 315 663
Homepage	www.imperios.de	www.lasak.com	www.lasak.com

Teil 2 folgt in der März-Ausgabe.

Wieder kräftig zubeißen können?
Äpfel sind bei uns kein Maßstab.

Kraft- und formschlüssige Verbindung
Übersichtlich und unkompliziert
Perfekte Passgenauigkeit

FreeTel: 0800–1400044
Freefax: 08000–400044

HENRY SCHEIN®
DENTAL

alphatech®
Implantate

Patientenführung in der Parodontologie

Fokus auf Führungs- und Kommunikationsfähigkeiten

Zahnärzte begegnen im Praxisalltag Patienten mit unterschiedlicher Compliance. Bei Patienten, die eine Parodontosebehandlung vor sich haben, ein PA-Rezidiv erleiden oder dauerhaft ihre parodontale Gesundheit nach PA-Therapie erhalten möchten, ist im Rahmen einer nachhaltigen Therapie ein regelmäßiger Recall zur unterstützendenden Parodontitistherapie (UPT) in festgelegten Zeitabständen erfolgsrelevant. Der langfristige Erfolg hängt jedoch davon ab, ob die Patienten mitmachen und motiviert bleiben. Die Patientenführung in der Parodontologie erfordert neben der zahnärztlichen Fachkompetenz weitere Führungs- und Kommunikationsfähigkeiten, die man erlernen muss.

Zahnerhaltung ist stets das Ziel, wenn Patienten mit parodontalen Erkrankungen vorstellig werden und sich bereits eine gewisse Progredienz eingestellt hat. Parodontale Erkrankungen sind der dominanteste Faktor für Zahnverlust. In der von der Bundeszahnärztekammer in Auftrag gegebenen Deutschen Mundgesundheitsstudie V (DMS V), die mit Experten nach internationalen Empfehlungen der Oralepidemiologie durchgeführt wurde (Jordan, Micheelis 2016), sind über 50% der Erwachsenen von einer Parodontitis betroffen.
Dabei möchte ich die wissenschaftliche Differenzierung und Bewertung der entsprechenden statistischen Signifikanzen aus vielen weiteren internationalen Studien über parodontologische Erkrankungen innerhalb der Altersgruppen von Erwachsenen unter Berücksichtigung ihrer Morbiditätsvariablen und Einflussgrößen wie sozialer Hintergrund, Bildungsgrad oder Rauchverhalten, zurückstellen und den Blick auf das direkte Arzt-Patienten-Verhältnis als Erfolgsfaktor fokussieren.

Kombination aus Wissenschaft und Praxis

Die wissenschaftlichen Erkenntnisse und laufenden Forschungsprojekte zur Prävention, Therapie und Nachsorge parodontaler Erkrankungen müssen in ein anwendungsorientiertes Konzept in der Praxis im alltäglichen Umgang mit den Patienten zusammenkommen. Erst die Kombination aus Wissenschaft und Anwendungsorientierung wirkt als Ganzes zum Wohle der Patienten. Dabei spielen die Führung der Patienten in der Parodontologie in Kombination mit den Kommunikationsfähigkeiten des Behandlers die entscheidende Rolle.

Interdisziplinarität

Der chronische Entzündungscharakter der Parodontitis führt lokal und systemisch zur Erhöhung von Entzündungsmolekülen, die Einfluss auf die Insulinresistenz der Patienten haben und somit letztlich die Wirkung des Insulins abschwächen können (Chen et al. 2010, Demmer et al. 2010).
Das prädiabetische Risiko und die Förderung des Übergangs in ein diabetisches Krankheitsbild hängen mit unbehandelten chronischen Parodontitiden zusammen (Taylor 1996). Es ist sicher auch für den Facharzt/Fachärztin für Allgemeinmedizin oder Innere Medizin interessant zu wissen, wie sich die Mundhygienesituation des Patienten entwickelt hat, ob

Abb. 1: Ausgangssituation im Oberkiefer.

Abb. 2: Ausgangssituation im Unterkiefer.

Abb. 3: Frontale Aufnahme, Ausgangssituation.

dentalhygienische Maßnahmen regelmäßig durchgeführt werden oder eine parodontale Erkrankung sich chronisch manifestiert hat. Die Kommunikation zwischen Hausärzten, Internisten und Zahnärzten kann heutzutage mittels einfacher standardisierter digitaler Applikationen ausgetauscht werden. Wenn der Patient aus mehreren medizinischen Fachdisziplinen hört, dass er sich bei entsprechender Indikation einer Intensivierung der Dentalhygiene in der Zahnarztpraxis zuwenden soll, könnte dies seine Motivation und Compliance erhöhen. Bei extremen Angstpatienten, die beispielsweise aufgrund eines Traumas Arztbesuche meiden, ist im Einzelfall ein Facharzt/Fachärztin für Psychiatrie und Psychotherapie hinzuzuziehen.

Zu dem Themenkomplex „Parodontitis & Diabetes" hat aktuell die Deutsche Gesellschaft für Parodontologie (DGParo) eine Ratgeberbroschüre herausgegeben, die man den Patienten mitgeben kann.

Führung und Kommunikation

Die Regeneration von parodontalen Gewebe mittels Kombinationen aus verschiedenen parodontalchirurgischen regenerativen Verfahren, Transplantaten oder Membranen hat eine hohe Voraussagbarkeit des Ergebnisses erreicht (Sculean, A., Nikolidakis, D., & Schwarz, F., 2008). Die Patienten müssen auch nach erfolgreichen regenerativen Therapien zuhause weiterhin motiviert Mundhygienemaßnahmen betreiben und bei entsprechender Indikation antibakterielle Mundspüllösungen (van Maanen-Schakel 2012; Arweiler et al. 2006) als langfristige zusätzliche Maßnahme, wenn ein mechanisches Biofilmmanagement nur unzureichend durchgeführt werden kann, einsetzen (Auschill, T., Sälzer, S., & Arweiler, N., 2019). Die viertel- oder halbjährliche UPT, abhängig von der Indikation und dem Einzelfall, ist aus Sicht des erfahrenen Zahnarztes eine Pflichtübung für den Patienten, wenn das Ziel der langfristige Zahnerhalt sein soll. Aus Sicht des Patienten sieht die Betrachtung anders aus. Der Patient benötigt eine umfassende und verständliche Aufklärung, in einer individuellen und sprachlich angemessenen Aufklärungsweise, gegebenenfalls mit zusätzlichen Hilfsmitteln (Modelle, Broschüren, Videos, Apps, Zeichnungen), damit ein Verständnis mit entsprechender innerer Motivation entsteht langfristig die parodontale Gesundheit erhalten zu wollen. Nur bei motivierten und von der Nachsorge überzeugten Patienten, kann mit einer regelmäßigen UPT-Teilnahme gerechnet werden, wofür die Patienten neben der Zeit auch Geld investieren müssen. Somit hängt der nachhaltige Erfolg der Parodontitis-Therapie vom Zahnarzt und seinem gesamten Team ab, die den Patienten entsprechend führen müssen.

Abb. 4: Linke Patientenseite, Ausgangssituation.

Abb. 5: Rechte Patientenseite, Ausgangssituation.

Abb. 6: Multiple Zahnstein-Fragmente nach Entfernung.

Abb. 7: Oberkiefer nach Reinigungen.

Konzept entwickeln

Nun gibt es zu „Führung und Kommunikation" zahlreiche Bücher und Seminare. Dann kommt hinzu, dass es jeder Kollege anders macht und trotz der Unterschiede beim Ansatz der Zahnarztpraxen hat doch jede Praxis auf ihre Weise Erfolg. Nach 20 Jahren im Beruf, davon nun das 18.te Jahr in eigener Praxis, empfehle ich:

1. Sie führen in der Praxis die Prozesse und Führung bedeutet: Sie als Kopf des Gesundheitsbetriebes müssen ein Konzept entwickeln, implementieren und Ihr Team nach diesem Konzept mehrfach schulen. Mehrfache Schulungen lassen immer wieder zurückliegende Patientenfälle einfließen und alle im Team partizipieren von den Erfahrungen der anderen. Dieser gemeinsame Lernprozess verbindet (Team-Building), hilft das Konzept zu verinnerlichen und stärkt die Überzeugung der Mitarbeiter von dem Praxiskonzept.
2. Aufklärung bedeutet sich Zeit für den Patienten zu nehmen und diese entsprechend einzuplanen. Das Zeitmanagement der Praxis muss entsprechend angepasst werden. Neben der Erläuterung der medizinischen Hintergründe der langfristigen dentalhygienischen Maßnahmen und den Kosten, muss den betreffenden Patienten erläutert werden, was der Unterschied zwischen einer professionellen Zahnreinigung (PZR) und einer unterstützenden Parodontitistherapie (UPT) ist, um das erreichte Behandlungsziel stabil zu halten. Dabei muss herausgehoben werden, dass die PZR eine Prophylaxemaßnahme ist und die UPT eine Therapiemaßnahme, um Zahnverluste zu verhindern (Costa 2018). Auch dass die Einhaltung von UPT-Terminen die subgingivalen parodontalen Bakterien beeinflusst.
   Die Unterschiede in Zeiteinsatz, Instrumentarium, Dokumentation und gegebenenfalls in der Qualifikation der Mitarbeiter, sind Punkte, über die gesprochen werden sollte.
3. Neben den klassischen Bereichen mit Patienten zu kommunizieren, müssen Sie als Praxisinhaber/in zuerst entscheiden, ob die Aufklärungen von Ihnen oder Ihrem Team durchgeführt werden. Sie können auch die erste Aufklärung durchführen und weitere Aufklärungen delegieren. Hier muss man immer die rechtlichen Anforderungen an Aufklärungen in der Medizin und daraus ableitbare Haftungskonsequenzen im Hinterkopf behalten.

Sicher ist, wenn Sie als Zahnarzt persönlich aufklären, sich genügend Zeit nehmen, mit Empathie sich in Ihren Patienten einfühlen können, freundlich sind, eine individuell angemessene Sprachkomplexität wählen, inhaltlich überzeugen und die Körpersprache einladend wirkt, sind das viele positive Punkte, die den Patienten überzeugen und motivieren werden.

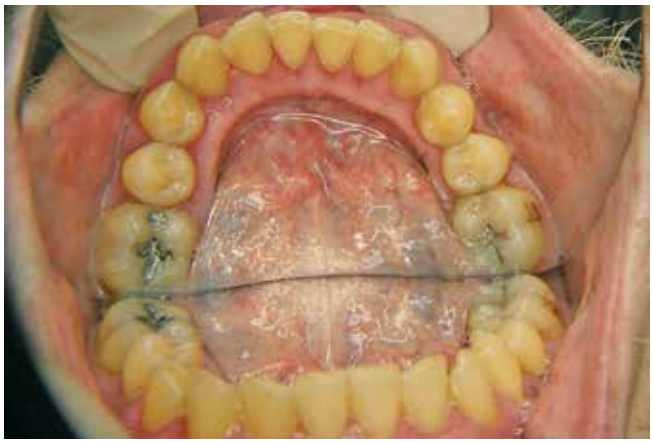

Abb. 8: Unterkiefer nach Reinigungen.

Abb. 9: Frontale Ansicht, nach Reinigungen.

Abb. 10: Linke Patientenseite, nach Reinigungen.

Abb. 11: Rechte Patientenseite nach Reinigungen.

Bei dem Punkt Kommunikation findet sich in der Literatur auch der Begriff „shared decision making“ (Klemperer, D.; 2003), welcher beschreibt, dass Patienten ein höheres Maß an Beteiligung bei Entscheidungen bezüglich Ihrer Behandlung von Ihren Ärzten erwarten. Klemperer beschreibt, dass eine Beteiligung in dem vom Patienten gewünschten Ausmaß die Behandlungsergebnisse verbessern kann. Das Konzept von „shared decision making“ sei hilfreich in der Beschreibung von Zielen und Wegen einer „zeitgemäßen, patientenzentrierten Kommunikation von Arzt und Patient“.

Aktueller Fallbericht

Der vorliegende Fall betrifft einen männlichen Patienten, 45 Jahre alt und mit einer ausgeprägten Zahnarztphobie. Er gab an seit 10 Jahren nicht mehr beim Zahnarzt gewesen zu sein. Allgemeinmedizinisch wurde die regelmäßige Einnahme von ASS

Abb. 12: OPG, nach Reinigungen.

100 nach einem mehrere Jahre zurückliegenden Herzinfarkt angegeben und er kam wegen Schmerzen beim Essen.
Wie man bei den Abbildungen 1-12 sehen kann, stellte dies einen im Praxisalltag extremeren Fall dar. Die Notwendigkeit der Wiederherstellung der parodontalen Gesundheit (PCR 100%, GBI 100%, Taschensondierungstiefen 4-6 mm, teilweise Bi- und Trifurkationsbefall Grad I und II, mit mehreren Zahnlockerungen Grad I und II) war offensichtlich, lag jedoch die größte Herausforderung in der Kommunikation und Führung des Patienten.

Kommunikations- und Therapieplan

So nutzten wir die 1. Sitzung ausschließlich für ein Gespräch, welches 30 Minuten dauerte. Anschließend wollte sich der Patient überlegen, ob er meinem Vorschlag folgen wird, nämlich bei der 2. Sitzung ein digitales OPG anzufertigen und mit der Entfernung der weichen und harten Beläge zu beginnen. Vereinbart wurde, dass unabhängig von der 2. Sitzung, wir auf jeden Fall noch eine 3. Sitzung benötigen würden für die Entfernung der restlichen massiven Beläge. Inzwischen haben wir den Parodontalantrag für die GKV eingereicht und warten auf die Genehmigung. Mit einem entsprechenden Zeitabstand werden wir über regenerative Therapiemöglichkeiten sprechen. In diesem Fall planen wir nach gemeinsamen Gesprächen Schritt für Schritt. Der Patient hat eine positive Grundeinstellung zu seiner langfristigen parodontalen Gesundheit aufgebaut und wir unterstützen ihn fachlich und menschlich am Ball zu bleiben.

Zusammenfassung

Die Patientenführung in der Parodontologie erfordert neben der zahnärztlich-fachlichen Kernkompetenz zusätzliche Führungs- und Kommunikationsfertigkeiten, um ein gutes Arzt-Patienten-Verhältnis aufzubauen. Patienten können dadurch bei ihrer eigenen Entscheidung unterstützt werden für ihre langfristige parodontale Gesundheit, mit Blick auf die allgemeinmedizinische Interdisziplinarität, den Aufwand zu betreiben und regelmäßig zur UPT zu erscheinen. Nur die Kombination aus der Dentalhygiene in der Praxis und der häuslichen Zahnpflege kann nachhaltig erfolgreiche parodontologische Therapieergebnisse erhalten und Zahnverluste langfristig vermeiden.
Der Zahnarzt als Kopf des Gesundheitsbetriebes sollte ein Konzept entwickeln und implementieren, sein Team schulen und die Patienten führen, dabei ist die „shared decision making"-Strategie eine von mehreren Optionen. Die Kommunikationsfertigkeiten können erlernt und trainiert werden, sie sind ein Teil der Kompetenzen, die heutzutage abverlangt werden, um Patienten dauerhaft motivieren und führen zu können. ■

Literaturverzeichnis unter
www.dimagazin-aktuell.de/literaturlisten

Bilder: © Prof. Dr. Dr. Plugmann

Prof. Dr. Dr. Philipp Plugmann

Prof. Dr. Dr. Philipp Plugmann ist seit dem 1. Februar 2020 Professor für Interdisziplinäre Parodontologie und Prävention im Bachelorstudiengang Dental Hygienist am Campus Leverkusen der SRH Hochschule für Gesundheit.
Nach dem Studium der Zahnmedizin an der Universität zu Köln und dem Staatsexamen im Jahr 2000 promovierte er 2005 berufsbegleitend zur Praxisgründung an der Universitätsklinik Köln in der Abteilung für Mund-, Kiefer- und Gesichtschirurgie. Zusätzlich schloss er berufsbegleitend 2013 das mehrjährige Promotionsstudium in Medizinischen Wissenschaften an der Privaten Universität des Fürstentums Liechtenstein (UFL) ab.
Er besitzt einen Master of Science in Parodontologie und Implantattherapie (DGParo), Master of Business Administration mit Schwerpunkt Health Care Management und Master of Science in Business Innovation. Seit mehr als 15 Jahren hält er Vorträge und ist Advisor für Medizintechnikunternehmen. Insgesamt hat er in den Bereichen Zahnmedizin, Innovation und Technologie über 50 Publikationen, davon 2 Bücher. Sein erstes Buch über Zukunftstrends der Medizintechnik wurde 2012 von CISCO reviewt, einem großen US-amerikanischen Technologieunternehmen. Sein zweites Buch 2018 „Innovationsumgebungen gestalten" im Springer Gabler Verlag hatte in den ersten 15 Monaten über 50.000 Kapiteldownloads.
Während seiner 20-jährigen zahnärztlichen Berufstätigkeit hat er auch zwei Unternehmen gegründet, die sich mit Prävention und Dienstleistungen im Gesundheitswesen, der Entwicklung von Operationssoftware für zahnärztliche Operationen und digitalen Technologien beschäftigen. Forschungsergebnisse zu Innovationen im Gesundheitswesen hat er auf Konferenzen u.a. der Harvard Universität (USA), des Max-Planck-Instituts für Innovation und Wettbewerb (München) und der Nanyang Tech Universität (Singapur) präsentiert.
Parallel zur Praxis war Prof. Dr. Dr. Philipp Plugmann 12 Jahre an Hochschulen in Karlsruhe, Köln und Bielefeld als Lehrbeauftragter, Betreuer von Masterarbeiten und Erstprüfer aktiv. 2007 bis 2016 war er Lehrbeauftragter im Bereich Innovationen an der Hochschule Karlsruhe – Technik und Wirtschaft und wurde vom Rektor für herausragende Lehre ausgezeichnet.
Seit 2013 ist er als Research Fellow an der Universitätszahnklinik Marburg in der Abteilung für Parodontologie tätig und wurde auch dort aufgrund seiner Fallberichte, Vorträge und internationalen Forschungspräsentationen für herausragendes Engagement ausgezeichnet.

Prof. Dr. Dr. Philipp Plugmann, MBA M.Sc. M.Sc.
Ludwig-Erhard-Platz 1 · Gesundheitshaus · 51373 Leverkusen
www.zahnarzt-plugmann.de · info@zahnarzt-plugmann.de

40%

MEHR OBERFLÄCHE.

DEM BLEIBT UNS NICHTS MEHR HINZUZUFÜGEN.

Das **AnyRidge**®-Implantat-Konzept

MEGA'GEN
www.imegagen.de

© iStock.com/yourstockbank

Werbung auf Social Media

Was ist erlaubt und worauf ist zu achten

Auch im Gesundheitssektor schreitet die Digitalisierung langsam, aber stetig voran. 3D-Drucker formen Zahnprothesen, Gesundheits-Apps können ärztlich verordnet werden und das Fernbehandlungsverbot wurde aufgehoben. Nicht mehr neu, aber oft noch immer vernachlässigt, ist hingegen neben dem Betreiben einer eigenen Webseite die Nutzung der gängigen Social Media Plattformen zur Darstellung und Präsentation der Praxis. Dabei ist gerade hier das Marktpotenzial riesig und die Zahl der Nutzer noch immer steigend.

Während sich auf der einen Seite einzelne technikaffine Mediziner bereits exzessiv über Youtube-Kanäle, Instagram-Accounts und Facebook-Seiten vermarkten und als Influencer etablieren, schaffen es andere kaum, eine aktuelle Homepage zu betreiben. Dabei ist der Schritt hin zum effektiven Social-Media-Marketing gar nicht kompliziert und beim Beachten einiger Regeln auch mit dem ärztlichen Berufsrecht gut vereinbar.

Dürfen Zahnärzte überhaupt auf Social Media werben?

Die Zeiten des Werbeverbotes für die Heilberufe sind schon lange vorbei. Trotzdem gelten natürlich nach wie vor einige berufsrechtliche und wettbewerbsrechtliche Beschränkungen, die nicht nur für die Werbung auf Social Media, sondern ganz allgemein von den Berufsträgern zu beachten sind.

Die Musterberufsordnung für Zahnärzte untersagt, beispielhaft für die meisten Landesberufsordnungen, unter § 21 die berufswidrige Werbung und konkretisiert diese als anpreisende, irreführende, herabsetzende oder vergleichende Werbung. Was das im Einzelnen bedeutet ist wie so oft Auslegungssache. Grundsätzlich kann man aber davon ausgehen, dass sachlich gehaltene Informationen zulässig sind und auf Superlative ebenso verzichtet werden sollte, wie auf unwahre Aussagen. Auch direkte Vergleiche zu anderen Leistungsanbietern sollten unterbleiben.

Sind Festpreise und Vorher-Nachher-Bilder zulässig?

Das Thema Preiswerbung spielt beim Posten auf Social Media erfahrungsgemäß eine große Rolle. Diese ist jedoch trotz der zunehmenden Liberalisierung des ärztlichen Werberechts nur mit Vorsicht zu verwenden. Die Rechtspre-

DENTAL KOMPAKT online
Das Vergleichsportal für Dentalprodukte
www.dentalkompakt-online.de

chung sah in der Vergangenheit bei der Verwendung sogenannter „ab-Preise" zwar keinen Verstoß gegen die GOZ, hält aber im Umkehrschluss die Werbung mit Fest- und Pauschalpreisen für unzulässig. Im Ergebnis ist bei dieser Art der Werbung genau darauf zu achten, dass die Vorgaben der GOZ und der Berufsordnung eingehalten werden. Hierzu sollte zur Absicherung vor Veröffentlichung rechtlicher Rat eingeholt werden.
Gleiches gilt für die beliebte Verwendung von Vorher-Nachher Bildern. Dieser werden durch § 11 HWG enge Schranken auferlegt, weil befürchtet wird, dass diese Art der Darstellung grundsätzlich geeignet sein könnte, Patienten zu einer zahnärztlichen Behandlung zu bewegen, die sie ohne den Eindruck solcher Werbung nicht vornehmen lassen würden. In jedem Fall unzulässig sind Bilder von rein kosmetischen, plastisch-chirurgischen Eingriffen ohne medizinische Indikation sowie besonders abstoßende und entstellende Darstellungen. Ob die Verwendung der Bilder im Einzelfall zulässig ist, sollte auch in diesen Fällen vor der Veröffentlichung genau geprüft werden.

Gestaltung des Social Media Auftritts – Worauf ist zu achten?

Die erste Falle lauert bereits bei der Wahl des Profilnamens, denn Namen genießen insbesondere im geschäftlichen Verkehr juristischen Schutz. Im Zweifel sollte also, wenn der Name nicht selbst bereits unter markenrechtlichen Schutz gestellt wurde, vorab geklärt werden, ob hier bereits jemand anderes die Rechte am Namen hat eintragen lassen. Die Datenbank des Deutschen Patent- und Markenamts kann hierzu unkompliziert online durchsucht werden.

Auch bei der Verwendung von Bildern zur Darstellung der Zahnarztpraxis, ist darauf zu achten, dass der Praxisbetreiber die Rechte an den Bildern hat und abgebildete Personen nicht ohne deren Zustimmung veröffentlicht werden. Dies gilt natürlich gleichermaßen bei sämtlichen geschäftlich wie auch privat auf Social Media hochgeladenen Bildern und sollte eigentlich inzwischen selbstverständlich sein.

Ebenso selbstverständlich sollte sein, dass auch bei der Nutzung von Social Media stets die ärztliche Schweigepflicht uneingeschränkt zu beachten ist und die Identifizierung eines Patienten nicht möglich sein darf.

Nicht mehr neu ist die Impressumspflicht beim Betreiben einer Homepage. Gleiches gilt für das Betreiben von geschäftlich genutzten Profilen auf den Social Media Plattformen. Einige der Anbieter sehen hierfür selbstständige Impressumsfelder vor, die entsprechend ausgefüllt werden sollen, bei anderen Anbietern muss der Text selbstständig eingepflegt werden. Die Anforderungen an die im Impressum zu machenden Angaben bleiben jedoch gleich und sind gesetzlich in § 5 TMG geregelt und aufgeführt. Unter anderem sollten demnach genannt werden der Name, die Praxisanschrift, Telefon- und Faxnummer, E-Mailadresse, Berufsbezeichnung, zuständige Landeszahnärztekammer sowie ein Hinweis auf die Berufsordnung und gegebenenfalls die Umsatzsteueridentifikationsnummer.
Schließlich gehört zu einem rechtlich korrekten Profil wie zu jeder Homepage auch noch der Verweis auf die DSGVO-konforme Datenschutzerklärung. Im Zuge dessen sollte bei dieser Gelegenheit dann vielleicht auch noch einmal die Einhaltung der datenschutzrechtlichen Regeln auch in der eigenen Zahnarztpraxis überprüft und gegebenenfalls angepasst werden. Neben den zahlreichen kursierenden Vorlagen hierzu kann es durchaus ratsam sein, sich auch hier einmal vom Experten beraten zu lassen. Denn auch wenn bislang seit Einführung der DSGVO deutlich weniger hohe Bußgelder wegen datenschutzrechtlichen Verstößen verhängt wurden als zunächst erwartet, sind diesbezügliche Abmahnungen und Bußgelder keinesfalls ausgeschlossen.

Fazit

Mit etwas Aufmerksamkeit für die rechtlichen Rahmenbedingungen und eventuell auch einer kleinen juristischen Starthilfe steht der effizienten Werbung auf Social Media für die aufstrebende Zahnarztpraxis nichts entgegen. ■

Nadine Ettling

Rechtsanwältin Nadine Ettling ist Fachanwältin für Medizinrecht. Schon während der Studienzeiten hat sie sich mit dem Medizinrecht befasst und sich diesem in ihrer Laufbahn als Rechtsanwältin voll und ganz verschrieben. Sie hat langjährige Erfahrung in der Begleitung außergerichtlicher und gerichtlicher Streitigkeiten und steht den Leistungserbringern aus dem Gesundheitswesen bei allen Fragen zur Durchsetzung und Abwehr zivilrechtlicher Ansprüche gerne zur Seite. Den klinischen Alltag hat sie aus Sicht der Akteure selbst kennengelernt und lässt dieses Verständnis heute in ihre Beratungen mit einfließen.

Nadine Ettling
Rechtsanwältin und Fachanwältin für Medizinrecht
Lyck+Pätzold. healthcare.recht
Nehringstr. 2
61352 Bad Homburg
www.medizinanwaelte.de

© Axel Thüne

Wie es Führungskräften gelingt, eine entspanntere Position einzunehmen

Sie haben ein erfolgreiches Jahr abgeschlossen, mit Ihrem Team gefeiert und fragen sich, wie das gute Ergebnis noch getoppt werden kann. Möglicherweise hinterfragen Sie in solchen Momenten den Sinn, dieser Endlosschleife. Nutzen Sie doch den Beginn dieses neuen Jahrzehntes für eine Weiterentwicklung Ihrer Führungsrolle.

Wenn es in einer Praxis richtig gut läuft, kennt das gesamte Team die Praxisziele und der passende Kurs dahin ist perfekt navigiert. Alle wissen, was sie wann und wie zu tun haben. Die Praxisführung hat diese Ziele definiert. In Ihrer klassischen Führungsrolle hat sie die Aufgabe, die Umsetzung zu überwachen und regulierend einzugreifen. So weit so gut…es funktioniert, aber irgendwie stellt sich im Laufe der Zeit immer wieder ein Gefühl der Unzufriedenheit ein. Manche bezeichnen sich selbst als „Ackergaul" oder „Dauerüberwacher", an dem alles hängt. Sie erleben, dass die Praxis nur perfekt läuft, wenn Sie anwesend sind und sind oftmals maßlos enttäuscht, wenn „sinnlose" Fragen zum hundertsten Mal gestellt werden.

Eigenverantwortlich Ziele entwickeln und umsetzen

Stellen Sie sich vor, Ihre Mitarbeiter würden selbstverantwortlich passende Ziele entwickeln, die über Ihren persönlichen Erwartungen liegen. Ja, sie würden sogar Ideen und Umsetzungsmöglichkeiten entwickeln, um diese ambitionierten Ziele umzusetzen. Darauf gehen wir in der Folge genauer ein:
Zunächst braucht es das passende Zahlenmaterial. Sie entscheiden für sich, ob Sie Einblicke in die Umsatzzahlen gewähren möchten oder lieber mit Stückzahlen arbeiten. Bei Implantaten ist dies sehr einfach, in der Prophylaxe kann mithilfe der Anzahl von Zähnen, Generierung von Neupatienten etc. gemessen werden.

Um eine Berechnungsgrundlage zu schaffen, betrachten Sie sich mit Ihrem Team die Entwicklung der letzten drei Jahre. Dies geschieht im Idealfall für alle Leistungsbereiche der Praxis. Wenn Ihnen dies zu komplex erscheint, ist es hilfreich einen passenden Coach Ihres Vertrauens hinzuzuziehen, damit die Umsetzung nicht aus dem Ruder läuft und strukturiert gearbeitet werden kann.

Möglichkeiten und Chancen herausarbeiten

Im ersten Schritt erarbeiten die Mitarbeiter in Gruppen für jeden Leistungsbereich Möglichkeiten und Chancen, die sie für das kommende Jahr sehen. Hier darf geträumt, gesponnen und gewünscht werden. Wir haben die Erfahrung gemacht, dass Mitarbeiter ein sehr feines Gespür für die Entwicklungschancen entfalten, aber meist nicht in solche Überlegungen einbezogen werden. Nutzen Sie dieses Potenzial zukünftig besser für sich und Ihre Praxis.

Vorteile für Sie als Führungskraft

Für Sie als Führungskraft entwickelt sich in diesem Prozess eine neue Rolle. Sie sind nicht mehr der „Zielelieferant", der alle überzeugen muss, sondern können sich erst einmal zurücklehnen und sich die Mitarbeiterziele präsentieren lassen. Jetzt sind Sie in der Position kritisch zu hinterfragen, wie solch visionäre Pläne gelingen sollen. Welche Motivation und Eigen-

verantwortlichkeit wird wohl entstehen, wenn Mitarbeiter ihre „Erfindung“ zum Erfolg führen wollen?
Wenn Menschen vorgegeben wird, was für sie gut ist und was sie zu tun haben, werden sie im Unterbewusstsein die Neigung haben, zu beweisen, dass diese Ideen von außen nicht funktionieren. Sobald Menschen selbst erfinden und entwickeln dürfen, werden sie mehr Potenzial freisetzen, um zu zeigen, wozu sie in der Lage sind. Sobald Sie diese freiwerdenden Ressourcen Ihrer Mitarbeiter nutzen, werden Sie sich wieder mehr auf Ihre Zahnmedizin konzentrieren können und weniger antreiben müssen.

Wie können Zeile erreicht werden?
Als nächsten Schritt im Zielcoaching erarbeitet das Team, mit welchen Maßnahmen und Ideen sie die fixierten Ziele erreichen wollen. Dabei gilt es darauf zu achten, dass nicht nur eine Ideensammlung entsteht. Es muss ein konkreter Umsetzungsplan entwickelt werden, der auch einen klaren Zeitstrahl enthält:

- Was haben wir bis wann erreicht?
- Welche Zwischenziele gilt es bis wann zu schaffen?
- Wer ist wofür verantwortlich?
- In welchen regelmäßigen Zyklen treffen wir uns zur Reflexion?
- Wie kontrollieren wir unseren Erfolg?
- Wie gehen wir mit Rückschlägen um?
- Wie feiern wir unsere Erfolge?

Die Verantwortlichkeit für die Ziele sollte nie bei Ihnen liegen. Lassen Sie das Team festlegen, wer für welchen Bereich verantwortlich ist und die Zielkontrolle übernimmt. Sie werden recht schnell spüren, wie sich eine neue Dynamik entwickelt und Sie nur noch den Blick für das große Ganze haben müssen. ■

Axel W. Thüne

Jahrgang 1965, ist Trainer, Moderator und Coach. Nach seiner Ausbildung zum Groß- und Außenhandelskaufmann, Fachrichtung Dental durchlebte er alle Facetten der Dentalbranche und lehrt an der Zahnärztlichen Akademie Karlsruhe. Seit 2001 begleitet er Praxen, die ihre Anziehungskraft auf die passenden Mitarbeiter und Patienten verstärken wollen. Dies geschieht unter Berücksichtigung der Ethik des Berufsstandes.

training + moderation + coaching
Axel Thüne
Eisinger Str. 46 · 75249 Kieselbronn/Pforzheim
Tel. 07231 / 601981
info@axelthuene.de · www.axelthuene.de

KSI Bauer-Schraube

Das Original

Über 25 Jahre Langzeiterfolg

- sofortige Belastung durch selbstschneidendes Kompressionsgewinde
- minimalinvasives Vorgehen bei transgingivaler Implantation
- kein Microspalt dank Einteiligkeit
- preiswert durch überschaubares Instrumentarium

Das KSI-Implantologen Team freut sich auf Ihre Anfrage!

K.S.I. Bauer-Schraube GmbH
Eleonorenring 14 · D-61231 Bad Nauheim

Tel. 06032/31912 · Fax 06032/4507
E-Mail: info@ksi-bauer-schraube.de
www.ksi-bauer-schraube.de

TOP-Qualität für 10 Jahre garantiert

orangedental bietet eine einzigartige 10-Jahres-Garantie auf alle OPG und DVT* von Vatech, dem Weltmarkführer 2019 bei dentalen, digitalen Großröntgengeräte. Im Rahmen der Garantieaktion 2020 erhält jeder Käufer kostenlos 10 Jahre Garantie auf Sensor und Röntgenstrahler im Wert von bis zu 20.000 Euro. Der entscheidende Vorteil für den Anwender ist die Planungssicherheit. Er bleibt 10 Jahre durch die Garantieverlängerung auf Röntgenröhre und Sensor sicher vor sehr teuren Reparaturen verschont.

Die eigene Produktion von Röntgenröhren und Sensoren bei Vatech und die damit verbundene Kontrolle über die außergewöhnliche Produktqualität machen solche Garantieaktionen, im Interesse und zum Vorteil des Anwenders, erst möglich. Qualität, Langlebigkeit und Zuverlässigkeit sind bei einem unschlagbaren Preis-Leistungs-Verhältnis die herausragenden Merkmale der Vatech-Produkte. Mit deutlich über 7.000 produzierten Großröntgengeräten 2019 ist Vatech erstmals der weltweit führende Hersteller in diesem Produktsegment. Die Aktion ist befristet bis zum 30. Juni 2020. Fragen Sie Ihr Dentaldepot nach der Garantieaktion 2020 oder kontaktieren Sie orangedental direkt. Die orangedental 7-Tage Hotline sowie das 12-köpfige Technikteam gewährleisten einen außergewöhnlichen Service.

* ausgenommen von der Aktion sind One-Shot-CEPH-Geräte

www.orangedental.de

Flexibel und unabhängig in der Wahl der Befestigung

Knochensituation

Idealposition

Lassen Sie nicht mehr die Implantatachse Ihre Befestigungsmöglichkeit bestimmen, sondern entscheiden Sie selbst. Die im November 2019 neu eingeführte Dynamic Tibase® eignet sich hervorragend für ästhetisch anspruchsvolle verschraubte Versorgungen. Mit der Dynamic Tibase® ist es möglich, die Orientierung des Schraubenkanals bis 35° abweichend von der Implantatachse zu gestalten. Somit können Sie verschraubte Versorgungen auch in Situationen einsetzen, die bisher nur mit einer zementierten Lösung versorgt werden konnten. Für den digitalen Arbeitsablauf stehen CAD/CAM-Bibliotheken zur Verfügung.

www.thommenmedical.com

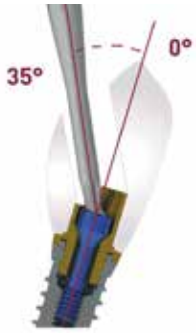

Lösung: Dynamic Tibase®

Produktserie zur Förderung der Speichelproduktion

Statistisch leidet jeder vierte Erwachsene unter Mundtrockenheit. Zahlreiche Medikamente (wie z.B. gegen: Allergien, Schmerzen, Bluthochdruck, Herzrhythmusstörungen, Parkinson oder auch harnausscheidungsfördernde Mittel, Appetitzügler, Antidepressiva oder Beruhigungsmittel) können Mundtrockenheit verursachen und negativ beeinflussen. AQUAMED Mundpflegeprodukte, mit dem erfrischenden Geschmack der Passionsfrucht, wurden mithilfe von Zahnexperten speziell für Menschen mit Schluckbeschwerden und zur Unterstützung bei Mundtrockenheit entwickelt. Die Produkte fördern den Speichelfluss, entfalten ein angenehmes, befeuchtendes Mundgefühl und helfen dabei, das Mundmilieu in einem guten Zustand zu erhalten. Die Rezeptur der AQUAMED Drops beinhaltet neben einem

Schutzenzym (Lysozym) auch Kalziumlaktat, welches die Mineralisierung des Zahnschmelzes begünstigt. AQUAMED ist zu 100 % mit natürlichem Xylitol gesüßt und verfügt somit auch über plaquehemmende und zahnmineralisierende Eigenschaften. Das alkoholfreie AQUAMED Spray beinhaltet zudem das heilige Kraut Yerba Santa, das einen zusätzlichen pflanzlichen Schutzfilm bildet, der die Feuchtigkeitsregulation unterstützt. Das Spray ist optimal für die Nacht und kann sogar, aufgrund seiner speziellen Sprühflasche, im Liegen angewandt werden. Ganz neu in der Produktserie ist der Kaugummi AQUAMED Dry Mouth Gum.

www.hagerwerken.de

RUNDAS übernimmt Exklusivvertrieb von Keystone-Produkten

Seit Dezember ist die RUNDAS GmbH der neue Ansprechpartner für alle Bestellungen und Fragen rund um die Produkte der Firma Keystone/Paltop. Keystone-Kunden wurden auf verschiedenen Wegen darüber informiert, dass sie mit RUNDAS künftig einen erfahrenen, zuverlässigen sowie serviceorientierten Händler als Ansprechpartner haben.

Keystone-Kunden durften sich über die gute Nachricht zum Jahresanfang freuen. Für ihre Bestellungen und Fragen rund um die Produkte der Firma Keystone/Paltop haben sie ab sofort einen neuen, erfahrenen, zuverlässigen wie serviceorientierten Ansprechpartner: RUNDAS.
Die RUNDAS GmbH am Niederrhein fokussiert vor allem Dentalpraxen in Deutschland. Mit seinem Sortiment ist der seit 2006 aktive Händler quasi hautnah bei der alltäglichen Arbeit rund um den Behandlungsstuhl dabei. Zu den über 13.000 Kunden in Deutschland zählen vor allem Zahnarztpraxen, Dentalkliniken sowie Dentallabore. Sie ordern unter anderem Untersuchungshandschuhe, Mundschutz, Mundspülbecher und Desinfektionsmittel. Aber auch in Richtung dentaler Chirurgie wird das Sortiment kontinuierlich erweitert. Das praktische Feedback von Ärzten wird sehr wertgeschätzt und trägt zur stetigen Verbesserung des Sortiments und des Service bei.

Keystone-Implantat „Genesis“ in pink.

Die Zusammenstellung der Logos zeigt: Anfang 2019 fusionierte die amerikanische Keystone Dental Inc. mit der israelischen Paltop Advanced Dental Solutions. Mit dem Zusammenschluss steigt das Unternehmen im Kreis der globalen Akteure für Zahnimplantate auf und bietet ein erweitertes Produktportfolio sowohl im Premium- als auch im Value-Marktsegment. Der Hauptsitz des Unternehmens befindet sich in Burlington, Massachusetts. Der Vertrieb der Keystone-/Paltop-Produkte erfolgt seit Dezember 2019 durch die RUNDAS GmbH.

Von Paltop zum Patent angemeldet: Komplettsystem „Diva“ für den geschlossenen Sinuslift.

Power by Synergy: Keystone und Paltop haben fusioniert.

Genesis-Implantatsystem: „Es werde Pink“

Die Keystone-Implantatsysteme erfreuen sich bereits seit vielen Jahren großer Beliebtheit. Mit seinem charakteristischen pinkfarbenen Implantathals und den entsprechenden Abutments ist Anwendern das Implantatsystem Genesis bekannt. Ebenfalls langjährig bewährt sind die Keystone-Systeme Prima Connex® und Restore. Das Unternehmen Paltop, wie Keystone stark forschungs- und entwicklungsorientiert, erarbeitet wegweisende Innovationen, wie das zum Patent angemeldete, voll geführte chirurgische System „Diva“ für den geschlossenen Sinuslift – unter anderem mittels Injektion von Knochenersatzmaterial durch das Implantat hindurch.

Umfassender Kundenservice

Lösungsorientiert und freundlich steht RUNDAS seinen Kunden umfangreich telefonisch für Anfragen, Bestellungen und sonstige Anliegen zur Verfügung: montags bis donnerstags bis 18 Uhr, freitags bis 15 Uhr. Rund um die erfolgreichen Keystone- und Paltop-Implantatsysteme stellt RUNDAS unkompliziert zunächst aktuelle Produktkataloge zur Verfügung. Viele Kunden durften bereits feststellen: RUNDAS kümmert sich. Insbesondere für zeitknappe Arbeiten in Praxis und Labor findet man für und mit den Kunden kompetente und schnelle Lösungen. Keystone-Kunden werden auf verschiedenen Wegen über alle kommenden Neuigkeiten rund um Vertrieb, Service und Produktberatung auf dem Laufenden gehalten.

Keystone-Implantat Prima Connex®.

Aktuelle Keystone-/Paltop-Kataloge gibt es unter www.rundas.de/Infos/Downloads.htm

RUNDAS GmbH
Amalienstr. 62 · 46537 Dinslaken
Tel. 02064 6259550
info@rundas.de · www.rundas.de

Die Dentalpoint AG hat einen neuen CEO

Adrian Hunn wird Nachfolger von Jürg Bolleter

Der Verwaltungsrat hat Adrian Hunn zum neuen Chief Executive Officer (CEO) der Dentalpoint AG (Zeramex) gewählt und ihm am 1. Januar 2020 die operative Führung der Dentalpoint AG als CEO übertragen. Der 40-Jährige ist seit 2018 bei Dentalpoint und war bis anhin als Leiter Marketing & Sales und stellvertretender CEO tätig.

Adrian Hunn freut sich darauf, die spannende Aufgabe mit einem gut eingespielten Team anzugehen: «Die keramische Implantologie ist nicht mehr aufzuhalten und wir bei Dentalpoint müssen weiterhin den Status Quo hinterfragen und inspirieren, was sein könnte.».
Adrian Hunn studierte Marketing & Kommunikation an der Universität Fribourg in der Schweiz und beendete das Studium mit dem Master of Arts. Zusätzlich hat er einen Executive MBA am IMD in Lausanne/Schweiz abgeschlossen. Er verfügt über eine langjährige internationale Erfahrung in leitenden Positionen im Bereich Marketing und Vertrieb. Bevor er zu Dentalpoint wechselte, war er in verschiedenen leitenden Management-Positionen bei der Franke Gruppe (Industrie Management) und bei Sonova (Hörgeräte) tätig.

Adrian Hunn ist seit Anfang Januar der neue CEO von Dentalpoint.

Jürg Bolleter wechselt in Verwaltungsrat

Der Gründer und zurücktretende CEO Jürg Bolleter wird sich ab 2020 auf das Präsidium im Verwaltungsrat fokussieren. Er erklärt die Übergabe an Adrian Hunn wie folgt: „Adrian Hunn verfügt über einen ausgezeichneten Leistungsausweis und bringt insbesondere profunde Kenntnisse in den Bereichen Markt, Vertrieb, Produktinnovationen und Digitalisierung mit. Adrian Hunn arbeitet bei Dentalpoint bereits erfolgreich an der globalen Expansion in verschiedenste Länder und hat im letzten Jahr, zusammen mit der Abteilung Technik/Forschung & Entwicklung das neue Kompetenzzentrum «Zeramex Digital Solutions» gelauncht, welches einen hervorragenden Start zu verzeichnen hatte. Wir freuen uns sehr über diese Entwicklung und wünschen an dieser Stelle Adrian Hunn und seinen Mitarbeitern viel Erfolg und Befriedigung. Der Verwaltungsrat ist überzeugt, mit Adrian Hunn einen CEO gefunden zu haben, der menschlich und fachlich ausgezeichnet passt."

Jürg Bolleter tritt als CEO zurück.

Weitere Schlüsselmitarbeiter

Dentalpoint verstärkt seine Organisation zudem mit weiteren Schlüsselmitarbeitern in allen Bereichen. Dies, um auch den künftigen hohen Anforderungen in den Vertriebskanälen gerecht zu werden. Unter anderem stiess im Oktober 2019 Frau Dr. Ricarda Jansen zu Dentalpoint. Sie übernahm die Position des Director Dental Implants Systems bei Dentalpoint (Zeramex).

Ausblick

Die Dentalpoint AG hat das Jahr 2019 äusserst erfolgreich abgeschlossen und entwickelt sich rasant, so Bolleter. „Wir sind dabei, die Herstellungskapazitäten massiv zu erhöhen. Immer mehr Patienten wollen metallfrei versorgt werden. Der Megatrend der ästhetischen und metallfreien Zahnversorgung setzt sich beschleunigt fort."

Bilder: © Dentalpoint

Dentalpoint AG
Bodenäckerstrasse 5
CH-8957 Spreitenbach
Tel. +41 (0) 44 388 36 36
info@zeramex.com
www.zeramex.com

Wechsel bei Straumann

Andreas Utz übernimmt 2020 die Geschäftsführung der Straumann Group Deutschland

Seit dem 1. Januar 2020 ist Andreas Utz der neue Geschäftsführer der Straumann Group Deutschland. Er übernahm damit die Nachfolge von Holger Haderer, der als Global Head Marketing & Education nach Basel in das Straumann Headquarter wechselte.

Als Doppelspitze mit Michael Salge steuert Andreas Utz zukünftig die größte Straumann Group Tochtergesellschaft Europas. Holger Haderer bleibt der Gruppe treu und hat als Mitglied der Konzernleitung in das Headquarter nach Basel gewechselt. In seiner Funktion als Global Head Marketing & Education wird er zukünftig die globale Ausrichtung der Marketing- und Fortbildungsaktivitäten verantworten.

Andreas Utz ist der neue Geschäftsführer der Straumann Group Deutschland. *Bild: © Straumann*

Umfassendes Branchen- und Kundenwissen

Andreas Utz ist seit mehr als 14 Jahren bei Straumann tätig. Er begann als Produktmanager in Deutschland und hat verschiedene Positionen mit wachsender Verantwortung erfolgreich bekleidet, z.B. als Area Sales Manager, Head Marketing Germany, Head Global Customer Marketing und Head of Sales & Marketing Region Europe. Im Laufe seiner Karriere bei Straumann hat Andreas Utz einschlägige Erfahrungen im strategischen, globalen und regionalen Marketing und Vertrieb sowie im General Management gesammelt. Er verfügt über ein umfassendes Branchen- und Kundenwissen und ein etabliertes Netzwerk. An der Doppelspitze wird er gemeinsam mit Michael Salge die deutsche Vertriebsorganisation führen.

„Wir wollen der bevorzugte Partner in der ästhetischen Zahnmedizin sein"

„Auf die neue Herausforderung in Deutschland freue ich mich sehr. Das Team und auch viele Kunden kenne ich aus meiner Vergangenheit bei Straumann Deutschland. Dank meiner Erfahrungen im Unternehmen bin ich sowohl mit den Bedürfnissen der Kunden als auch unserer Unternehmenskultur eng vertraut. Für unsere Kunden im deutschen Markt ist es mir ein großes Anliegen, als Straumann Gruppe ein verlässlicher Anbieter zu sein, der sich gleichzeitig positiv und dynamisch weiterentwickelt. Unser Ziel ist es, für Praxen und Labore auch weiterhin der bevorzugte Partner im Bereich der ästhetischen Zahnmedizin zu sein."

Straumann GmbH
Heinrich-von-Stephan-Straße 21
79100 Freiburg
Tel. 0761 45010
www.straumann.de

BEGO Implant Systems erweitert Geschäftsführung

Dr. Marzellus große Holthaus seit 1. Januar technischer Geschäftsführer

15 Jahre lang stand Walter Esinger als alleiniger Geschäftsführer an der Spitze von BEGO Implant Systems. Aufgrund gestiegener Komplexität und Anforderungen wurde nun entschieden, die Verantwortlichkeiten in die Bereiche Vertrieb-Marketing und Technik aufzuteilen. Als technischer Geschäftsführer wurde zum 1. Januar 2020 Dr. Marzellus große Holthaus bestellt.

Dr. Marzellus große Holthaus ist seit Anfang des Jahres technischer Geschäftsführer bei BEGO Implant Systems in Bremen.

Dr. große Holthaus betreut zukünftig den Bereich Technik, dies umfasst die Bereiche Automatisierung, Innovationsmanagement, Forschung und Entwicklung, Operations, Produktion, Qualitätsmanagement und Clinical Affairs.
Walter Esinger konzentriert sich auf Vertrieb, Produktmanagement und Marketing. Ein weiterer Schwerpunkt von Walter Esinger wird auf der Verantwortung für die weitere Internationalisierung des Unternehmens liegen.
„Ich freue mich sehr, dass wir die Position des technischen Geschäftsführers aus unseren eigenen Reihen besetzen konnten und dass wir damit eine große Entlastung für Walter Esinger schaffen", sagt Christoph Weiss, Geschäftsführender Gesellschafter der BEGO Unternehmensgruppe.
Dr. große Holthaus hat Medizintechnik an der Hochschule Bremerhaven sowie Biomedizinische Technik an der Fachhochschule Münster studiert und im Fachbereich Produktions- und Verfahrenstechnik an der Universität Bremen promoviert. Im Laufe seiner Zugehörigkeit zur BEGO-Gruppe hat er die Implantatproduktion am Standort Bremen ausgebaut und das Oberflächentechnologiezentrum der BEGO Implant Systems etabliert. ■

BEGO Implant Systems GmbH & Co. KG
Wilhelm-Herbst-Str. 1 · 28359 Bremen
www.bego-implantology.com

Neue Garantieleistung von CAMLOG: patient28PRO

Zuverlässige Partnerschaft zeigt sich auch, wenn ein Implantat verloren geht

CAMLOG steht seit 20 Jahren für herausragende Qualität und hohe Produktsicherheit. Seit 2011 bietet der etablierte Anbieter von Dentalimplantaten seinen Kunden eine lebenslange Garantie auf Implantate und Abutments. Seit dem 1. Februar 2020 wird dieses Angebot durch eine innovative Garantieerweiterung ergänzt. Denn ab sofort profitieren Chirurgen, Prothetiker, Zahntechniker und Patienten gleichermaßen von der neuen patient28PRO Garantie, die im Falle eines Implantatverlustes partnerschaftlich unterstützt.

Im Rahmen einer Pressekonferenz stellten die CAMLOG-Geschäftsführer Martin Lugert und Markus Stammen die neue Mehrwertleistung vor. Wenn es zu einem Implantatverlust kommt, bietet patient28***PRO*** kostenlose Ersatzleistungen für die Neuversorgung – und zwar für das Implantat ***inklusive*** der Prothetik. Die Besonderheit ist, dass die Ersatzleistungen alle prothetischen Komponenten inklusive Hilfsteile abdecken, also auch die prothetische Neuversorgung über DEDICAM (Fertigungs- und Dienstleistungen) sowie die Implantate von CAMLOG (Titan und Keramik) und BioHorizons. Die neue Garantie greift ab dem ersten Tag der Implantation bis fünf Jahre danach. Die Garantie gilt weitgehend unabhängig von der Ursache des Implantatverlustes und richtet sich an Chirurgen, Prothetiker und Zahntechniker. Im Garantiefall werden sämtliche von CAMLOG hergestellten Materialien sowie alle DEDICAM-Leistungen für eine gleichartige Neuversorgung zur Verfügung gestellt. Damit übernimmt CAMLOG einen Anteil an den Kosten der Neuversorgung des Patienten.

Unbürokratische Fallabwicklung

Tritt ein Garantiefall ein, werden alle erforderlichen Angaben über ein Online-Formular im persönlichen Profilbereich auf www.camlog.de/patient28pro eingereicht und durch den Technischen Kunden-Service bearbeitet. Eine Einzelfallprüfung findet nur hinsichtlich der Herkunft und der Zweckbestimmung der Produkte statt. Das erspart lange bürokratische Wege sowie Wartezeiten. Die Kunden können jederzeit in ihrem Profilbereich den aktuellen Bearbeitungsstand in Echtzeit einsehen und bleiben so stets auf dem Laufenden.

Geprüfte Qualität zahlt sich aus

Durch eine bewährte Produktqualität aufgrund kontinuierlicher Forschung & Entwicklung sowie mehrfachen Prüfungen und Belastungstests kann CAMLOG solch eine Garantieleistung anbieten. Die Produkte von CAMLOG sind optimal aufeinander abgestimmt und versprechen eine hochpräzise Passgenauigkeit sowie Leistungsfähigkeit. Wichtig für die Inanspruchnahme von patient28PRO ist, dass die Herstellerempfehlungen eingehalten und Originalkomponenten verwendet wurden.

Wachsende Therapieanforderungen

Produktspezialist Sascha Wethlow gab im Anschluss ein Update zu der auf der IDS 2019 gelaunchten PROGRESSIVE-LINE. Das innovative Implantatdesign ist in allen Indikationen einsetzbar – egal ob für die Sofort- oder Spätimplantation. Zeit- und Kosteneffizienz werden durch das System optimiert und eine hohe Primärstabilität erzielt. Kunden schätzen es, dass sie das bekannte Instrumentarium nutzen können und jede Prothetikvariante gewählt werden kann. Somit hat die Wahl des Implantates durch den Chirurgen keine Konsequenzen für den Überweiser.

Alternative zum autologen Bindegewebstransplantat

Im Rahmen des Oral Reconstruction Global Symposium in New York findet der Launch der Weichgewebsmatrix NovoMatrix™ statt. Die azelluläre dermale Matrix ist aus porcinem Gewebe hergestellt und in der chirurgischen Anwendung als reißfeste und einfach zu handhabende Matrix eine sehr gute Alternative zu autologen Bindegewebstransplantaten. NovoMatrix™ unterstützt die optimale Geweberegeneration, indem sie die zelluläre Wiederansiedelung und die Revaskularisierung ermöglicht. Sie wird vorhydratisiert geliefert und kann gebrauchsfertig verwendet werden. Florian Grathwol, Bereichsleiter Biomaterialien, gab umfassende Informationen zum jüngsten Mitglied der Biomaterialfamilie. Er kündigte an, dass es eine Veranstaltungsreihe geben wird, um den korrekten Umgang mit der Matrix zu erlernen.

Matrix zu erlernen. CEO zurück.

Die CAMLOG-Geschäftsführer Martin Lugert (links) und Markus Stammen haben – nach der Übernahme des Staffelstabes von Michael Ludwig – für die nächsten Jahre viel vor.

Florian Grathwol (links) und Sascha Wethlow stellten sich den Fragen der Journalisten.

Bilder: © Carmen Bornfleth

© CAMLOG

© Williams & Hirakawa / Stone via Getty Images

Die neue Garantie patient28PRO bietet im Falle eines Implantatverlustes kostenlose Ersatzleistungen für die Neuversorgung – Implantate inklusive Prothetikkomponenten und DEDICAM-Leistungen.

Ausblick 2020

Im Rahmen der Pressekonferenz gab es einen Ausblick auf die weiteren Großevents in diesem Jahr: Nach dem Oral Reconstruction Global Symposium in New York vom 30. April bis 2. Mai folgt am 13. Mai die CAMLOG COMPETENCE LIVE Tour mit drei Terminen. Weiter geht es am 25./26. September in Berlin mit den 3. CAMLOG Start-up-Days.

Carmen Bornfleth

CAMLOG Vertriebs GmbH
Maybachstraße 5 · 71299 Wimsheim
Tel. 07044 9445-100
info.de@camlog.com · www.camlog.de

MIS 100 Implant Challenge

Mindestens 100 Implantate in einem Jahr! Mit dem Ausbildungsprogramm „100 Implant Challenge" unterstützt MIS auch 2020 Zahnärzte auf ihrem Weg in die praktische Implantologie. Interessierte können sich jetzt zum Kick-Off am 23.05.2020 in Düsseldorf anmelden – unter www.100implantchallenge.de!

Sechs maßgeschneiderte Module bilden die Grundlage des von MIS und Dr. Rasmus Sperber entwickelten Programms „100 Implant Challenge", welches den Fokus ganz klar auf die praktische Anwendung der vermittelten theoretischen Inhalte legt. In der initialen Kick-Off-Veranstaltung – die nächste wird am 23.05.2020 in Düsseldorf stattfinden – steht neben der Vorstellung des Konzepts und seiner Initiatoren die Klassifizierung der Teilnehmer entsprechend ihrer implantologischen Vorkenntnisse in Beginner, Advanced oder Professional auf der Agenda. Denn zur optimalen Zielerreichung sollte jeder Teilnehmer ganz individuell entsprechend seines Kenntnisstandes gefördert werden.

Modul 2 bildet ein eintägiger Prothetik-Kurs unter Anleitung eines Referententeams bestehend aus Zahnarzt und Zahntechniker. Hier werden die Teilnehmer auf das folgende 12-monatige Mentoringprogramm vorbereitet.

Am regelmäßig in Leipzig stattfindenden drei- bis viertägigen OP-Kurs praktische Implantologie, Modul 3, partizipiert jeder Teilnehmer je nach Kenntnisniveau drei- bis zwölfmal im Jahr und setzt jeweils mindestens sechs bis zehn Implantate.

Begleitend startet das 12-monatige Mentoring Programm, Modul 4, in dem die erlernte Planung von Therapiekonzepten unter Abstimmung mit den Referenten in die Praxis implementiert wird – die perfekte Unterstützung bei der Zielerreichung der „100 Implant Challenge".

Als Modul 5 widmet sich die STEPPS by MIS-Analyse den individuellen Praxisstrukturen jedes Teilnehmers, um einen konkreten Maßnahmenkatalog zum Erfolg der Challenge – 100 Implantate in einem Jahr – zu entwickeln.

Werden Sie mit MIS zum Implantatprofi.

Im finalen Modul 6 werden mit dem Praxisteam Workflows und Checklisten erarbeitet, um die Implantologie effektiv und effizient in die Praxis zu integrieren und damit dem Praxisteam das Verständnis von Implantologie als Gesamtleistung zu vermitteln.

MIS Implants Technologies GmbH
Simeonscarré 2, 32423 Minden
Tel. 0571 9727620 · www.mis-implants.de
service@mis-implants.de

Extrahiertes Zahnmaterial als autologer Knochenersatz

Autologer Knochen als Knochenersatzmaterial (KEM) galt gegenüber alloplastischem oder bovinem Material seit den Anfängen der Implantologie als „Golden Standard". Bei der Verwendung von bovinem Material wird der Behandler mit diversen Problemen, z. B. der Aufklärungspflicht, konfrontiert. Eine Alternative dazu ist autologes KEM, gewonnen aus dem extrahierten Zahn des Patienten und aufbereitet nach dem Smart Grinder-Verfahren. Zahlreiche wissenschaftliche Studien bestätigen die Qualität dieses so gewonnenen Materials, welches das Potential hat, zum neuen Standardverfahren zu werden.

Als Behandler ist man beim Thema Knochenersatzmaterial mit drei Problemen konfrontiert:

1) Sehr teuer oder aufwendig
2) alloplastisches oder xenogenes Knochenersatzmaterial wurde – entgegen aller Versprechungen und Statements renommierter Opinion-Leader, auch nach Jahrzehnten – nicht in Knochen umgebaut
3) Patienten, bei denen bovines Material als Knochenersatzmaterial eingesetzt wurde, kommen aufgrund dessen als Blut- oder Knochenmarkspender nicht mehr in Frage.

Beim Smart Grinder-Verfahren, das von Prof. Dr. Itzhak Binderman (Israel) entwickelt wurde **(Abb. 1)**, überzeugt das einfache ‚chairside' Handling. Überzeugend ist auch die Tatsache, dass patienteneigenes Material, welches ohne Veränderung der Struktur, zerkleinert (engl. grind), gereinigt und gepuffert wird. Dies alles sind Erfolgsfaktoren für den „Boom" auch in Deutschland **(Abb. 2)**.
Die Zahnaufbereitung in optimale Korngrößen und Reinigung dauert insgesamt nur etwa 10 Minuten und ist auf eine geschulte ZFA Mitarbeiterin delegierbar. Das Zahnarzthonorar beträgt 100 Euro, die Gesamtkosten für Patienten etwa 166 Euro. Repräsentative Umfragen in Praxen, die den Smart Grinder einsetzen, zeigen, dass sich nach der ausführlichen Aufklärung über 90% der Patienten für diese Art von ‚Socket Preservation' gleich im Anschluss an eine Extraktion entscheiden. Auch für Sinuslift-Operationen und die Augmentation schmaler Kieferkämme ist das Grinder Material sehr gut geeignet.

Ablauf

Im ersten Schritt nach Wiedereinsetzen des zerkleinerten Zahnmaterials werden Zahnpartikel bindegewebsfrei von Knochen umschlossen. Monate bis Jahre später findet eine Ersatzresorption statt, die zu neugebildetem, lamellären Knochen führt. Die Matrix von Zahnmaterial hat – wie Knochen – die angeborenen chemischen und physikalischen Eigenschaften, um Vorläuferzellen anzuziehen, was neues Knochenwachstum induziert **(Abb. 3-5)**.
Mechanisch werden vor dem Mahlvorgang die extrahierten Zähne ortho- und retrograd von sämtlichem Fremdmaterial wie Amalgam, Komposite, Zemente, Endomaterial mittels Hartmetall, Diamanten und rotem Winkelstück (durch die ZFA) entfernt. In drei Sekunden wird der Zahn (bzw. die Zähne) im Smart Grinder zermahlen und in 20 Sekunden auf 250 – 1.200 µm Korngrößen gesiebt. Diese Korngrößen haben sich als ideal herausgestellt und es ist sichergestellt, dass in diesen Fragmenten alle Knochen-Wachstumsfaktoren vorhanden sind. In der unteren Kammer ist lediglich „Zahnstaub", der diese nicht enthält.

Abb. 1: Prof. Dr. Itzhak Binderman (Universität Tel Aviv/Israel) ist der Entwickler des Smart Grinder-Verfahrens.

Kein neu erschaffenes Medizinprodukt

Da die Struktur des patienteneigenen Zahnmaterials weder durch die Zerkleinerung noch durch die Reinigung mit der Sodiumhydroxid-Lösung 0,5M (Cleanser, GE Healthcare Bio-Sciences AB, Sweden) und anschließender pH-Wert Abpufferung auf 7,1 neutralisiert wird, handelt es sich bei der Erstellung als Knochenersatzmaterial beim Smart Grinder Verfahren nicht um ein neu erschaffenes Medizinprodukt. Fakt ist, dass alle Knochen-Wachstumsfaktoren durch die fünfminütige Cleanser Reinigung und Abpufferung nicht verändert, beeinträchtigt oder gar eliminiert werden. Warum? Da diese nicht auf der Oberfläche der Zahnfragmente oder in den Dentintubuli, sondern in der Matrixstruktur selbst platziert sind. Durch den Cleanser werden alle Bakterien, Viren, Pilze und Endotoxine auf den Zahnfragment-Oberflächen und in den Zahn-Tubuli eliminiert.
Auch umfangreiche Augmentationen oder leicht abgewandelte Khoury-Techniken sind mit Zahnschalen oder alleine mit dem Smart Grinder Verfahren durchführbar [1]. Normalerweise benötigt man keine Membran für kleine Augmentationen oder eine gewöhnliche ‚Socket Preservation' zum Erhalt der Weich- und Hartgewebsstrukturen.

Wer sollte das Smart Grinder Verfahren anwenden?

Bei all der Aufklärungspflicht, der wir als Ärzte/Zahnärzte gesetzlich unterliegen, ist der Patient vor jeder Zahnextraktion zu informieren,

Abb. 2: Zerkleinertes patienteneigenes Knochenersatzmaterial aus dem Smart Grinder.

Abb. 3-5: Zahlreiche histologische Studien weltweit belegen das „Natur-Prinzip" des Smart Grinder-Verfahrens mit Neubildung von lamellären Knochen, induziert durch autologes Zahnmatrix.

dass eine Zahnextraktion negative Auswirkungen sowohl auf das Weich- als auch auf das Hartgewebe (Knochen) haben wird, und dies innerhalb der ersten drei bis sechs Monate post operativ! Es ist nicht nur eine moralische, sondern auch ärztliche Pflicht, den Patienten darüber aufzuklären. Der beste Zeitpunkt für eine Socket Preservation mit autologem KEM, gewonnen nach dem Smart Grinder-Verfahren, ist unmittelbar nach der Extraktion. Eine Aufklärung über mögliche Infektionsmöglichkeiten, wie beim Einsatz „toten", bovinen Materials, müssen wir beim Smart Grinder-Verfahren nicht durchführen, da es zu einer solchen nicht kommt. Denn es ist patienteneigenes Material, welches zwar nicht steril aber intensiv gereinigt wurde. Vierseitige Aufklärungs-Flyer für Patienten gibt es beim Verein VIP-ZM. Eine Umfrage unter VIP-ZM Mitgliedern ergab, dass 9 von 10 Patienten nach Aufklärung in eine Socket Preservation einwilligen. Ein später oft benötigter Knochenaufbau ist nicht nur wesentlich aufwendiger, sondern eben auch um ein Vielfaches teurer. Zudem wird beste Knochen- und Zahnfleisch-Prophylaxe betrieben (ohne vertikalen oder horizontalen Abbau), unabhängig davon, ob zwei Monate später implantiert wird oder nicht.
Die Aufklärung und der routinemäßige Einsatz des Smart Grinders in der Praxis ist also ein absolutes Muss für jede zahnärztliche Praxis, die Zähne extrahiert! Zähne gehören nie mehr in den Müll, sondern werden innerhalb von nur 10 Minuten aufbereitet und in die Patientenalveole zurückgeführt! Zudem ist der Smart Grinder ein tolles Marketing-Tool.

Wer sollte das Smart Grinder-Verfahren anwenden?

Der Smart Grinder ist – meiner Überzeugung nach – ein „MUSS" in jeder Zahnarztpraxis, die Zähne extrahiert! Idealerweise gleich im Anschluss nach jeder Extraktion/ Osteotomie bei Erwachsenen. Es ist faszinierend, dass die ZFAs die aktive Aufbereitung des Zahnmaterials (vor den Augen des Patienten) sehr gerne durchführen. Da durch den Grindervorgang das Volumen des Zahnmaterials um Faktor drei gesteigert wird, bleibt oftmals auch wertvolles Patientenmaterial übrig. Dieses Material oder aktuell nicht benötigte Zähne sollte man für einen eventuell späteren Bedarf (z.B. für eine Sinuslift-OP) unbedingt aufbewahren! Hierzu reicht die trockene Aufbewahrung im Dappenglas (mit Beschriftung des Patientennamens) ohne weitere Hilfsflüssigkeiten oder andere Besonderheiten.

Kortikaler Knochen		Zahnbein	
Hydroxylapatit	60%	Hydroxylapatit	70%
Kollagen Typ I	30%	Kollagen Typ I	20%
Wasser	10%	Wasser	10%
Zahnschmelz		**Zahnzement**	
Hydroxylapatit	95%	Hydroxylapatit	45%
Wasser/ Kollagen	4%	Kollagen Typ I	33%

Abb. 6: Knochen und natürlicher Zahn sind sehr ähnlich aufgebaut, die Bestandteile variieren lediglich in wenigen %-Punkten.

Ob Champions Zirkon-BioWin! **(Abb. 9)** oder Titan (R)Evolution Implantat **(Abb. 11)**: Das aufbereitete Grinder-Zahnmaterial **(Abb. 10)** wird beim internen, direkten Sinuslift (IDS) erfolgreich, minimal-invasiv (MIMI Vb) und ohne Komplikationsgefahr mit abgerundeten Condensern und mit linksdrehendem, abgeflachtem 3,7 mm D Krestalbohrer unterhalb der Membran eingebracht.

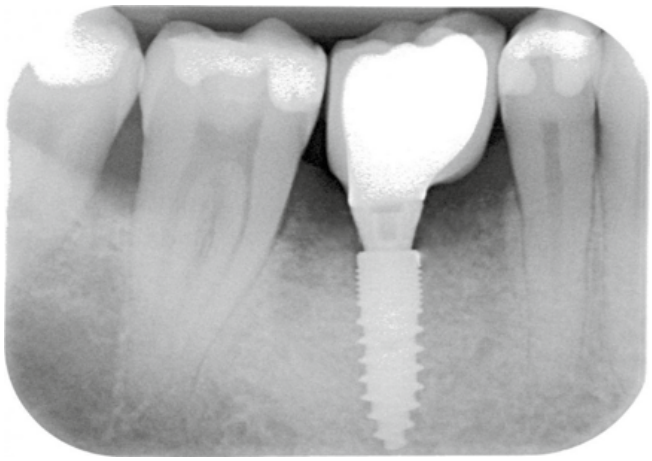

Abb. 7: Auch die röntgenologischen Ergebnisse sind überzeugend: Zustand ein Jahr postoperativ nach Implantation und Prothetik regio 45 (Champions (R)Evolution ø 3,5 mm, Länge 10 mm), die wiederum nur zwei Monate post extractionem/ Smart Grinder-Anwendung erfolgte.



Abb. 8: Mikroflora (grün) auf einer Zahnfragment-Oberfläche und nach Cleanser-Anwendung.

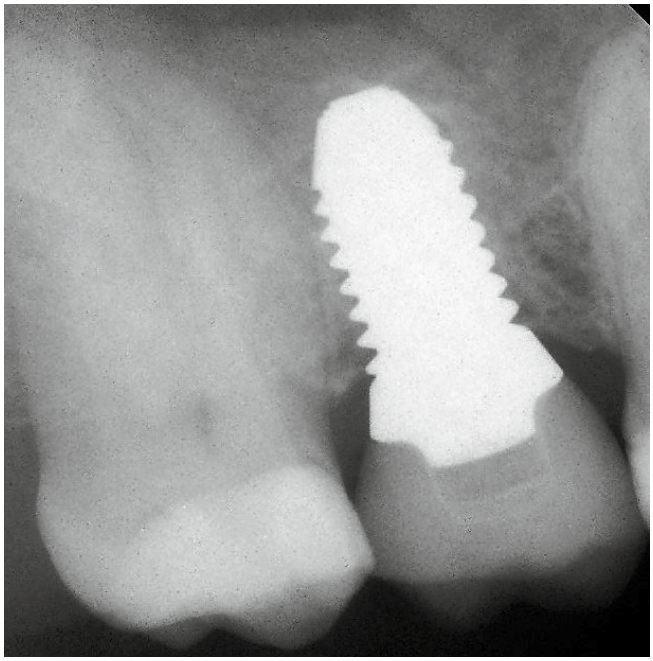

Abb. 9: Champions Zirkon-BioWin!

Abb. 10: Das aufbereitete Grinder Zahnmaterial.

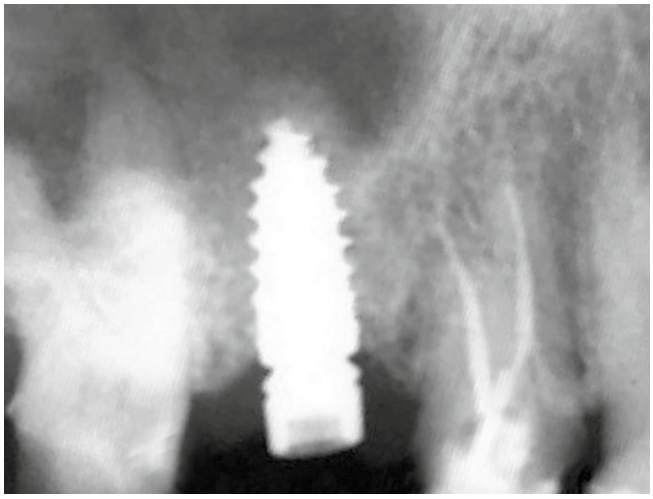

Abb. 11: Titan (R)Evolution Implantat.

Der („unblutige") IDS benötigt nur wenige Minuten. Auf den Kontrollröntgenbildern sieht man deutlich „die Wolken" des Grinder Materials, welches definitiv zu Knochen umgewandelt wird.

Fazit

Der Smart Grinder zählt für mich zu einem der „Meilensteine" auf dem Gebiet der KEM in der Implantologie. Es ist eine Revolution und eine einleuchtende, geniale Innovation, die sogar der autologen Knochentransplantation den Rang als „Goldstandard" der KEM ablaufen wird: Das Zahnmaterial wird nicht so schnell resorbiert wie augmentierter Knochen, ein zweites Operationsfeld (zur Knochenentnahme) ist überflüssig und die Zahnsubstanz enthält mehr Knochenwachstumsfaktoren als Knochen selbst! Nutzen wir also die wissenschaftliche Datenlage, entsorgen niemals mehr extrahierte Zähne in den Müll, arbeiten tagtäglich mehr „mit der Natur" und recyceln patienteneigenes Material zum Erhalt deren Weich- und Hartgewebes. Nicht zuletzt müssen wir unsere Patienten über die aktuellen, evidenzbasierten Möglichkeiten zur Vermeidung eines Knochen-Kollapses nach Extraktion aufklären, um nicht den Vorwurf der in Kauf genommenen Körperverletzung (Resorptionsprozesse nach Extraktion) ausgesetzt werden zu können. Abschließend bemerkt ist es auch für die Praxis ein lukratives „Zusatz-Einkommen" und die Patienten sind begeistert von den Möglichkeiten der modernen Implantologie. ■

Bilder: © Dr. Armin Nedjat

Literatur:
[1] Schwarz F. et al; Efficacy of autogenous tooth for lateral alveolar ridge augmentation and staged implant placement. A prospective controlled clinical study.

Dr. med. dent. Armin Nedjat
Zahnarzt, Experte für Implantologie & Implantatprothetik,
CITC, Präsident des VIP-ZM
info@vip-zm.de

Abb. 12: Der Smart Grinder.

Workshop ceramic.implant auf dem 33. DGI-Kongress

Interdisziplinärer Blick auf die keramische Implantologie

Im vitaclinical-Workshop auf dem 33. Kongress der DGI in Hamburg wurden keramische Implantate aus den unterschiedlichen Perspektiven der Grundlagenforschung, der klinischen Wissenschaft und der praktischen Anwendung beleuchtet.

Prof. Dr. Barbara Nebe von der Universität Rostock ging auf die Zellaktivität an Titan- und Keramikoberflächen ein: „Zirkondioxidimplantate haben eine sandgestrahlte, säure- und hitzebehandelte Oberfläche und sehen topografisch anders aus als sandgestrahlte und säuregeätzte Titanoberflächen." Zellphysiologische Analysen an den Materialgrenzflächen hätten gezeigt, dass die Zellfunktion an den „sanfteren", sinusförmigen Oberflächen von Zirkondioxid signifikant besser sei als auf Titanoberflächen mit vergleichsweise scharfen Ecken und Kanten.

Dr. Christian Wesemann von der Charité Universitätsmedizin Berlin beantwortete mit seiner Studie die Frage, ob eine digitale Abformung von ceramic.implant ohne Scanbody schnell und einfach möglich ist. Das Ergebnis: Die schwer erfassbaren marginalen Anteile der Implantatschulter müssen nicht gescannt werden, denn sie ließen sich durch entsprechendes Matchen mit hinterlegten Rekonstruktionshilfen in der CAD-Software kombinieren. Nur 30 % der erfassten Implantatoberfläche reichten aus, um vergleichbar präzise wie bei Einzelzahnscans zu sein.

Das Thema Keramikimplantate im Kontext der Salutogenese und Stabilität fokussierte **Dr. Dr. Waldemar Reich** von der Martin-Luther-Universität Halle-Wittenberg. „Wir haben nicht gelernt, die Ressourcen unserer Patienten zu erkennen und diese beim Therapieren optimal auszunutzen!", stellte er fest und plädierte dafür, auch in der Implantologie die Salutogenese zu fokussieren, anstatt immer nur auf Risikofaktoren, Pathologien und Symptome fixiert zu sein.

Prof. Dr. Ronald Jung von der Universität Zürich präsentierte die wissenschaftliche Evidenz von ceramic.implant. In einer prospektiven klinischen Studie nach 5 Jahren zeige das VITA Keramikimplantat eine mittlere Überlebensrate von 98,4 %, was sich auch im Rahmen der momentanen Reevaluierung nach 7,5 Jahren wieder bestätigte. „Ich habe selten ein Implantat gesehen, das über einen so langen Zeitraum eigentlich keine knöchernen Veränderungen erfährt", ergänzte Jung bezüglich des Bone Remodellings nach 5 Jahren.

Fazit

Die verschiedenen fachlichen Blickwinkel des Workshops ergaben ein Gesamtbild, das zeigte, warum Keramikimplantate schon heute eine sinnvolle und sichere Ergänzung des Therapiespektrums darstellen. ■

Bilder: © vitaclinical

VITA Zahnfabrik H. Rauter GmbH & Co. KG
Spitalgasse 3
79713 Bad Säckingen
www.prosec.network

Prof. Dr. Nebe: „Zirkondioxidimplantate sehen topografisch anders aus als sandgestrahlte und säuregeätzte Titanoberflächen."

Dr. Wesemann: „30 % der erfassten Implantatoberfläche reichen aus, um vergleichbar präzise wie bei Einzelzahnscans zu sein."

Im Fokus: Die rote Ästhetik

Jahrestagung der NEUEN GRUPPE in Münster

Die Jahrestagung 2019 der NEUEN GRUPPE vom 14. bis 16. November 2019 widmete sich der roten Ästhetik am natürlichen Zahn und um Implantate. Der NEUEN GRUPPE war es auch in diesem Jahr gelungen, hochkarätige Referenten aus ganz Europa einzuladen und den Teilnehmern ein durchdachtes, auf das Fokusthema abgestimmtes Programm zu bieten.

Seit mehr als 50 Jahren finden sich in der ***NEUEN*** GRUPPE Zahnärzte zusammen, um hochwertige Fortbildung und kollegiales Miteinander zu verbinden. Unter anderem dienen die Jahrestagungen dazu, die international besten Methoden zahnärztlicher Behandlungsmöglichkeiten interessierten Zahnärzten zugänglich zu machen. In diesem Jahr fand in Münster die 53. Jahrestagung statt. Im Fokus: „Rote Ästhetik heute – perfekter Rahmen gesunder Zähne und Implantate." Der Präsident der ***NEUEN*** GRUPPE **Dr. Raphael Borchard** begrüßte die Teilnehmer und bedankte sich u. a. bei den Kooperationspartnern: DGÄZ e.V., Dentista e.V. und Gnathologischer Arbeitskreis e.V.

Rote Ästhetik am natürlichen Zahn

Der erste Tag des Kongresses widmete sich der roten Ästhetik am natürlichen Zahn. Ein systematisches und mit Evidenz untermauertes Behandlungskonzept stellt **Prof. Dr. Maurizio Tonetti** (Genua/Italien, Hong Kong) vor. Er zeigte die Evolution hinsichtlich der Herangehensweise an die Rezessionsdeckung. Rezessionen teilt er nicht nach der Miller-Klassifikation, sondern nach der Cairo-Klassifikation ein. Die Art des Eingriffes sei von der Stärke der keratinisierten Gingiva und dem Vorhandensein der Schmelz-Zement-Grenze abhängig. Ist die Schmelz-Zement-Grenze zerstört (nicht kariöse Zahnhalsdefekte), wird sie vor dem Eingriff mit Komposit imitiert. Die Rezessionsdeckung erfolgt mittels Bindegewebetransplantat, das in mehreren Studien gegenüber Ersatzmaterialien die besseren Ergebnisse zeigt. Die praktische Umsetzung demonstrierte **Dr. Pierpaolo Cortellini** (Florenz/Italien). Er veranschaulichte die Deckung von Rezessionen, Verfahren zur Entnahme des Bindegewebetransplantates und die Weichgewebeaugmentation. Seine zum Teil mehr als zehnjährig dokumentierten Langzeitergebnisse und Behandlungsbeispiele untermauerten die beschriebene Literatur.

Prof. Dr. Henrik Dommisch (Berlin) erläuterte die Integration der plastischen Parodontalchirurgie. Anhand von Fallpräsentationen stellte er dar, wie und wann das Bindegewebetransplantat in synoptischer Herangehensweise sinnvoll ist.

Prof. Dr. Michael Christgau (Düsseldorf) besprach resektive Maßnahmen zur Verbesserung der roten sowie weißen Ästhetik. Er ging u. a. auf entwicklungsbedingte Eruptions-

Dr. Raphael Borchard, der Präsident der NEUEN GRUPPE, bei der Eröffnung der Jahrestagung 2019 in Münster.



Prof. Dr. Maurizio Tonetti stellte Methoden und Prognosen bei der Augmentation von Weichgewebe dar.



Dr. Pierpaolo Cortellini thematisierte klinische Verfahrenstechniken zur Verbesserung der Weichgewebesituation.

Prof. Dr. Petra Ratka-Krüger ging u. a. auf das Vermeiden von Misserfolgen ein.

störungen sowie verschiedene Notwendigkeiten ein, welche resektive Maßnahmen erforderlich machen. Anhand eines umfassend dokumentierten Patientenbeispiels erläuterte er verschiedene Aspekte für das Mock-up zur Behandlungsplanung und Visualisierung, um vorhersagbare Ergebnisse zu erreichen.

Den Erhalt und die Vermehrung des ortsständigen Knochens stellte **Dr. Gernot Mörig** (Düsseldorf) vor. Er riet vom „vorschnellen" Griff zur Zange ab und zeigte, dass mittels forcierter Extrusion Zähne langfristig erhalten bleiben können oder die forcierte Extrusion dem Erhalt des krestalen Knochens und der Vorbeugung von Kieferkammresorptionen dienen kann. Ist eine Extraktion unumgänglich, geschieht dies mit einem Benex-Extraktor. Die Deckung der Alveole zur Stabilisation des Blutkoagels erfolgt durch eine Zahnscheibe, die dem extrahierten Zahn entnommen und analog zur Socket-Shield-Technik in die Alveole eingelegt wird.

Prof. Dr. Petra Ratka-Krüger (Freiburg) stellte sich der Frage, wie Misserfolge in der Parodontalchirurgie verhindert werden können und arbeitete u. a. den Stellenwert eines guten Aufklärungsgesprächs sowie einer ordnungsgemäßen Dokumentation heraus.

Bei Dr. Ueli Grunder ging es interaktiv um Behandlungsansätze bei Misserfolgen.

Rote Ästhetik am Implantat

Kongresstag zwei widmete sich der Implantologie. **Dr. Inaki Gamborena** (San Sebastián/Spanien) – Experte für komplexe ästhetische Rehabilitationen im Frontzahnbereich – demonstrierte, dass Weichgewebe und nicht Knochen der Schlüssel zum Erfolg sei. Beeindruckend war sein minimalinvasives Vorgehen; hier bestehe die größte Herausforderung, denn das Verhalten des Weichgewebes sei unberechenbarer als zum Beispiel die Wurzelkanalbehandlung. Einer Implantatinsertion geht eine dreidimensionale Röntgendiagnostik voraus, um das Knochenangebot zu beurteilen und auf Basis dessen eine Schablone zur geführten Implantation herzustellen.

Dr. Ueli Grunder (Zollikon/Schweiz) – einer der führenden Experten für Implantationen und Knochenaugmentationen im ästhetischen Bereich – konzentrierte sich im Vortrag auf die Augmentation des ortsständigen Knochens mittels Guided Bone Regeneration (GBR). Er beschrieb seine über Jahre hinweg perfektionierte Technik mit vier prägnanten Grundprinzipien: „protected blood clot", „space maintaining", „stabilization", „time". Im zweiten Teil des Nachmittags zeigte der Referent Behandlungsansätze bei Misserfolgen und band die Kongressteilnehmer aktiv in den Vortrag ein. Gemeinsam wurden verschiedene Behandlungsstrategien für die Praxis erarbeitet.

Fazit

Die 53. Jahrestagung der NEUEN GRUPPE war geprägt von evidenzbasiertem Wissen und Know-how für den Praxisalltag. Der praktische Bezug wurde mit wissenschaftlichem Background vereint. Zusätzlich zum Fortbildungs- und Lernwert ist die freundschaftlich-kollegiale Atmosphäre zu betonen, die den Erfolg dieses Kongresskonzeptes ausmacht.

Die 54. Jahrestagung der NEUEN GRUPPE ist bereits in Planung. Sie findet vom 19. bis 21. November 2020 in Berlin statt. Der Titel „ZahnArzt" verspricht einen interdisziplinären Blick über den Tellerrand. ■

Bilder: © Neue Gruppe

www.neue-gruppe.com

World Dental Forum 2019

Smart Dentistry im Fokus einer unvergesslichen Fortbildungsreise

Faszination auf allen Ebenen erlebten die über 700 Teilnehmer des 5. Word Dental Forum der Modern Dental Group am 14. und 15. Oktober 2019 im chinesischen Shenzhen. Neben dem spannenden Blick auf die Zukunft der Zahnmedizin bot die Modern Dental Group gemeinsam mit PERMADENTAL nicht nur ein Fortbildungs-Event der Spitzenklasse, sondern begeisterte auch mit einem unvergesslichen Rahmenprogramm und Highlights in Hong Kong, Shenzhen und Macau.

Alle zwei Jahre lädt die Modern Dental Group zusammen mit marktführenden Partnern aus aller Welt zum World Dental Forum (WDF) ein, das in diesem Jahr in der chinesischen Metropole Shenzhen stattfand. Unter den rund 700 internationalen Teilnehmern waren auch 35 Zahnärztinnen und Zahnärzte aus Deutschland, die in Begleitung des PERMADENTAL-Teams an diesem Welt-Kongress teilnahmen. Sie erlebten eine sechstägige Fortbildungsreise, von deren überwältigenden fachlichen und kulturellen Eindrücken sie noch sehr lange erzählen werden – ebenso wie von dem exklusiv geprägten Verwöhn- und Erlebnisprogramm vom 13. bis 18. Oktober.

Einblick in die Zukunft der digitalen und ästhetischen Zahnmedizin

Die beeindruckende Zahl renommierter Referenten aus China, den USA, Kanada, Australien und Europa unterstrich die herausragende Qualität und internationale Vorbereitung dieses Ausnahme-Kongresses. Im Mittelpunkt des hochkarätig besetzten zweitägigen Vortragsprogramms im Hotel Futian Shangri-La in Shenzhen standen vor allem Themen rund um digitale und ästhetische Aspekte in der Implantologie, Prothetik und Kieferorthopädie.

Das WDF-Vortragsprogramm eröffnete **Prof. Dr. Jan-Frederik Güth (LMU München)** zur Realisierung biomimetischer Konzepte mithilfe digitaler Technologien. Aktuell sieht er zwei große Trends: einerseits die Bestrebung zu einer minimal-invasiven „close-to-nature"-Zahnmedizin und andererseits die „digitale Revolution". Für Prof. Güth sind Präzision und Reproduzierbarkeit digitaler Hilfsmittel notwendig, um überhaupt erst biomimetisch arbeiten zu können. Seine Empfehlung: „Je komplexer ein Fall ist, desto eher digital arbeiten!" Zahnärzten, die Intraoralscanner in der Praxis implementieren wollen, rät er außerdem, langsam zu starten. Beginnend mit Einzelzahnrestaurationen könne man sich dann in der Komplexität immer weiter steigern. Darüber hinaus stellte der Referent aus Deutschland auch das sogenannte Münchner Implantat-Konzept vor.

Ästhetische Anforderungen

Dr. Yvonne King (Australien) fokussierte sich auf das Thema Ästhetik. Anhand beeindruckender Vorher-Nachher-Bilder visualisierte sie, wie sie ihren Patienten mithilfe der minimalinvasiven Aligner-Therapie zum „beauty smile" verhilft. **Dr. Hsuan Chen** (Kanada) befasste sich auf besonders spannende Art mit den Unterschieden gängiger CAD/CAM-Materialien in Farbe und Transluzenz. Er stellte eine Möglichkeit der Kategorisierung vor, die dem Behandler bei der Auswahl des richtigen Materials nach ästhetischen Gesichtspunkten helfen kann.

Funktionsdiagnostik und Kieferorthopädie

Dr. Baldwin W. Marchack (USA) beleuchtete in seinem Vortrag die Okklusion in der Implantologie. Er erläuterte, wann es aufgrund von Implantaten zu einer Überlastung des Kieferknochens kommt, wie das ideale Okklusionsschema für Implantate aussieht und wie sich herausnehmbarer und festsitzender Zahnersatz in puncto Okklusion unterscheidet.

Dr. Alex Fibishenko (Australien) stellte seinen Ansatz der „All-on-4"-Versorgung vor, die dem Patienten eine sofortige Rehabilitation mit geringem postoperativen Trauma ermöglicht. Zwar sei All-on-4 nicht für jeden Patienten geeignet, so Fibishenko, aber bei passender Indikation sehr erfolgsversprechend in Sachen Ästhetik, Biostabilität und Hygiene. Ausschlaggebend für ein optimales funktionales

Prof. Dr. Jan-Frederik Güth (links) zusammen mit Klaus Spitznagel, Geschäftsführer Permadental.

Ein Blick in den Vortragssaal beim World Dental Forum 2019.

und ästhetisches Ergebnis seien dabei die richtigen Positionen und Winkel der Implantate, ausreichendes Knochenangebot und ein gutes Weichgewebsmanagement.
Kieferorthopäde **Dr. Tian-Min Xu** (China) referierte zur Thematik engstehender Zähne. Er erläuterte, wie er mithilfe dem „XBT buccal tube" – einem klebbaren Bukkalröhrchen – Eckzähne unter Beachtung der mechanischen und physiologischen Kräfte an die richtige Position bewegt, ohne ungewollte Bewegungen der Nachbarzähne auszulösen.

Digitale Implantologie und Prothetik

Dr. Nadim Z. Baba (USA) sprach über die Vorteile digital gefertigter Totalprothesen. Er zeigte einerseits die aktuellen Probleme im Bereich der konventionellen Herstellung und andererseits die Chancen des digitalen Workflows für Zahnarzt und Zahntechniker auf.
Auch **Dr. Sonia S. Leziy** und **Dr. Brahm A. Miller** (beide Kanada) untermauerten, dass beide Parteien – Praxis und Dentallabor – von der Digitalisierung profitieren: Sie sprachen über ihre Erfahrungen mit der Einführung digitaler Prozesse in Diagnostik, implantologischer Planung und Behandlung.
Der junge Implantologe **Dr. Gary Finelle** (Frankreich) zeigte sich ebenfalls sicher, dass die Digitalisierung mehr Vereinfachung bringt und das Behandlungserlebnis für die Patienten verbessert. Er stellte mehrere digitale Workflows zu verschiedenen Indikationen vor und erklärte, wie sein Team mithilfe der SMART Guide-Technologie Implantatversorgungen plant und umsetzt.

Zusätzliche Podiumsdiskussionen

Über die spannenden Vorträge hinaus beantworteten die Referenten in verschiedenen Podiumsdiskussionen zusätzlich auch Fragen aus dem Publikum. Dabei kristallisierte sich kontinent- und länderübergreifend ein Expertenrat besonders heraus: Zahnärztinnen und Zahnärzte sollten ihre Patienten mit zahnärztlichem Fachwissen leiten, sie bei komplexen Behandlungsplänen umfangreich beraten und auch Prioritäten setzen zu medizinisch unbedingt notwendigen, für später zu planenden und zu den unter ästhetischen Aspekten sinnvollen Behandlungen.

Exklusive Reise-Erlebnisse der Premium Kategorie

Als Gastgeber aus Deutschland und Kenner der örtlichen Highlights brillierte PERMADENTAL-Geschäftsführer Klaus Spitznagel. Er las seinen Teilnehmern nicht nur viele Wünsche von den Augen ab und schuf eine geradezu familiäre Wohfühl-Atmosphäre, sondern schaffte durch die Dichte beeindruckender Erlebnisse auch eine Faszination, die lang anhaltende Spuren im Gedächtnis der Teilnehmer hinterlassen. Ob das spannende Pferderennen vor der atemberaubenden Kulisse Hong Kongs, ein Ausflug mit der James-Bond-Dschunke oder der Blick auf die gigantische Skyline von Macao – jedes von Klaus Spitznagel vorbereitete Event trug seinen persönlichen Stempel!

Ausblick auf 2021

Mit seinen ausgesucht exklusiven Geheimtipps bereitet Klaus Spitznagel schon jetzt die Fortbildungsreise zum World Dental Forum 2021 vor und sagt: „Mir ist es ein ganz persönliches Bedürfnis, auch zum 6. WDF im nächsten Jahr den Premium-Charakter unseres Reise-Events nochmals zu steigern." Kein Wunder, dass viele Teilnehmer bereits zum wiederholten Mal dabei waren und sehnlichst auf neue Termine und Details warten. Beides werde in Kürze kommuniziert, so Klaus Spitznagel. ■

Bilder: © Permadental

Permadental GmbH
Marie-Curie-Straße 1
46446 Emmerich
Tel. 02822 /10065
www.permadental.de

5. Geistlich Konferenz 2020: Reparatur-Chirurgie

Am Samstag, den 7. März 2020 findet die 5. Geistlich Konferenz unter dem Leitthema „Reparatur-Chirurgie" im Kurhaus in Baden-Baden statt.

Bild: © Kurhaus Baden-Baden

Im Fokus werden die Prävention und Behandlung von Periimplantitis sowie Regenerationsmaßnahmen für Knochen und Weichgewebe nach Explantation und Implantatverlust zur Wiederherstellung der Kaufunktion stehen.
Namhafte Experten werden im Austausch mit den Konferenzteilnehmern Pionierarbeit leisten und neue Wege sowie Behandlungsstrategien bei und nach Periimplantitis aufzeigen.

Den Vorsitz führt Prof. Dr. Dr. Hendrik Terheyden. Die Themen der Fortbildung sind:
- Weichgewebige Strategien zur Periimplantitis-Vermeidung
- Strategien zur erfolgreichen Re-Osseointegration nach Periimplantitis
- Reparatur-Chirurgie bei nicht erhaltungswürdigem Implantat
- Voraussetzungen für eine erfolgreiche Implantation – was sagt die Wissenschaft?
- Weichgewebige Voraussetzungen für eine erfolgreiche Implantation – was sagt die Literatur? ■

Datum: Samstag, 7. März 2020
Veranstaltungsort: Kurhaus Baden-Baden

Anmeldung:
Tel.: 07223 9624–16 oder 07223 9624-40
E-Mail: events@geistlich.de
Fragen zur Veranstaltung: Bettina Schmitz-Bensberg
Tel. 07223 9624-13
E-Mail: bettina.schmitz-bensberg@geistlich.de

Exklusive Fortbildung auf Mallorca

Medentis medical bietet auch in 2020 seine exklusiven Veranstaltungen auf Mallorca an. Die ICX-Fortbildungsvilla in Costa d´en Blanes verspricht einen atemberaubenden Blick über die Bucht von Puerto Portals. Am 13./14. März 2020 referiert Prof. Dr. Murat Yildirim.

Namhafte Referenten, neue Innovationen sowie kulinarische Genüsse der Extraklasse erwarten Sie in einem exklusiven Wohlfühl-Ambiente unter Spaniens Sonne. Neben einem wunderbaren Rahmenprogramm mit Barbecue und Sonnenuntergangs-Gala-Dinner erfahren Sie auch Wissenswertes über den Erfolg von ICX und über die Zukunft der dentalen Implantologie.
Am 13./14. März 2020 referiert Prof. Dr. Murat Yildirim über „Weichgewebs-Management in der Implantologie". Für diesen Termin sind nur noch wenige Restplätze frei. ■

medentis medical GmbH
Walporzheimer Str. 48-52
53474 Bad Neuenahr/Ahrweiler
Tel. 02641 9110-0
https://icx-mallorca.de/

Oral Reconstruction Global Symposium in New York

Vom 30. April bis 2. Mai 2020 findet im legendären New York Marriott Marquis das Oral Reconstruction Global Symposium statt. Das Global Symposium bietet eine großartige Gelegenheit, sich über die neuesten Behandlungsoptionen auf dem Laufenden zu halten und gleichzeitig die Zeit mit Kollegen im Herzen des Times Square zu genießen.

40 international anerkannte Referenten aus verschiedenen Disziplinen diskutieren unter dem Motto „20/20 Vision" aktuelle Themen der oralen Implantologie und Geweberegeneration.

Interaktive Diskussionen

Ein wichtiger Bestandteil des dreitägigen Kongresses sind 16 Break-out Sessions, die teilweise in Englisch, Deutsch oder Chinesisch gehalten werden. Thematisiert werden die Themen digitaler Workflow, Sofortimplantation und provisorische Sofortversorgung im zahnlosen Kiefer, L-PRF-Anwendungen, Hart- und Weichgeweberekonstruktion beziehungsweise -transplantation, Prävention und Management von periimplantären Erkrankungen und viele mehr. Zum Ende des Symposiums werden Patientenfälle vorgestellt und die Lösungen mit den Teilnehmern im Auditorium interaktiv besprochen.

Die Teilnehmer in New York erwartet ein dreitägiges Programm mit 16 Break-out-Sessions. *© Oral Reconstruction Foundation*

www.orfoundation.org/globalsymposium

Mectron Spring Meeting 2020

Am 8./9. Mai 2020 findet erneut das Spring Meeting statt, dieses Mal im wunderschönen venezianischen Veranstaltungsort Isola San Servolo – einem Platz mit einem ganz besonderen Ambiente.

Ein Fokus des wissenschaftlichen Programms liegt dabei auf dem neuen REX PiezoImplant, einem revolutionären keilförmigen Implantat, das speziell zur Vereinfachung chirurgischer Behandlungen schmaler Kieferkämme entwickelt wurde.
Der zweite wichtige Schwerpunkt der Veranstaltung beschäftigt sich mit einem neuen piezoelektrischen chirurgischen Protokoll für die Weisheitszahnentfernung. Dieses macht die ohnehin schon fortschrittliche Technik in der täglichen klinischen Praxis zukünftig noch sicherer und schneller.

Was ist neu?
Zum ersten Mal wird das Mectron Spring Meeting parallel ein Dentalhygiene-Programm anbieten, bei dem es insbesondere um die Vorteile von Ultraschall und Pulverstrahl in der täglichen Prophylaxe-Praxis geht. Weiterhin befasst sich eine gemeinsame Sitzung von Zahnärzten, Dentalhygienikern und Prophylaxeassistenten mit den Möglichkeiten und Grenzen des chirurgischen und nicht-chirurgischen Periimplantitis-Managements.
Ergänzende Hands-On Workshops bieten den Teilnehmern die praktische Möglichkeit, das zuvor Gelernte weiter zu vertiefen und so ein besseres Verständnis der neuen Techniken zu erlangen.
Renommierte internationale Referenten stellen – basierend auf langjähriger Erfahrung und kontinuierlicher wissenschaftlicher Forschung – ihre Techniken vor und veranschaulichen diese anhand detaillierter Protokolle sowie einer großen Auswahl klinischer Fälle.
Weitere Details zur Veranstaltung sowie Online-Anmeldung finden Sie unter www.springmeeting2020.com ■

Anfang Mai findet das Mectron Spring Meeting 2020 statt. *Bild: © mectron*

mectron Deutschland Vertriebs GmbH
Waltherstraße 80/2001
51069 Köln
Tel. 0221 4920150
www.mectron.de

Bühne frei für das ITI World Symposium

Nur noch wenige Wochen bis zum Start des ITI World Symposiums 2020 in Singapur. Zum ersten Mal findet der laut ITI weltweit größte Kongress zur dentalen Implantologie in Asien statt. Die geschätzten 6.000 Teilnehmer erwarten hochkarätige patientenzentrierte Vorträge von 60 internationalen Top-Referenten zu den neuesten Trends der Implantologie.

Das wissenschaftliche Programm stellt in diesem Jahr den Patienten in den Mittelpunkt. Das Besondere: Die über die drei Tage verteilten insgesamt sieben Sessions beginnen jeweils mit einem Patientenszenario, das die Grundlage für die darauffolgende Präsentation liefert. Die Patienten werden ihre Geschichte in eigenen Worten schildern und sich dabei auf diejenigen Aspekte des medizinischen Problems konzentrieren, die für sie persönlich im Vordergrund stehen. Die Referenten werden sich dazu äußern, mit welchen Auswirkungen auf deren Lebensqualität zu rechnen ist und welche Möglichkeiten offenstehen. Dieses Konzept verspricht lebhafte und spannende Vorträge.
Zusätzlich zu den sieben Haupt-Sessions können die Teilnehmer parallel stattfindende sogenannte Breakout-Sessions wählen. Alle Beiträge werden simultan ins Deutsche übersetzt.
Neben dem hochkarätigen Programm zeigt sich das ITI World Symposium in einer atemberaubenden Kongressarchitektur im wunderschönen und faszinierenden Stadtstaat Singapur. Der erste Kongresstag endet mit dem Singapore-Sundowner des ITI Industriepartners Straumann in der „Lantern Bar" und einem spektakulären Ausblick über die Skyline von Singapur. Dabei treffen die Gäste aus Europa in einem exklusiven Kreis auf bekannte Gesichter und genießen beim Small Talk fein zubereitete Speisen und Getränke. Am Freitagabend geht es dann für alle auf eine Entdeckungsreise an Bord des Raumschiffs Straumann. Im Programmflyer schreibt das ITI: „Erkunden Sie die Sterne in einer futuristischen Show mit stratosphärischem Flair und fantastischer Livemusik!"

Singapurs beeindruckende Skyline bei Nacht.

Anmeldungen und Details unter
www.iti.org/worldsymposium2020.

ITI International Team for Implantology
ITI Sektion Deutschland
germany@itisection.org
www.iti.org/sites/germany

7. VIP ZM-Kongress

Der VIP-ZM e. V. (Verein innovativ-praktizierender Zahnmediziner/-innen e.V.) veranstaltet vom 5. bis 7. Juni 2020 seinen 7. Fachkongress in Flonheim/Rheinhessen unter dem Motto „Biologische Implantologie“.

Zentrale Themen des inzwischen 7. Kongresses sind neben der biologischen Zahnmedizin und Zirkonimplantaten auch die autologe Eigenbluttherapie (A-PRP) sowie autologes Knochenersatzmaterial, gewonnen aus den extrahierten Zähnen des Patienten und aufbereitet nach dem Smart Grinder-Protokoll.
Ein weiterer Schwerpunkt des Kongresses sind minimalinvasive Implantationsverfahren und allgemein-praktische Tipps und Tricks zum MIMI-Insertionsprotokoll, z. B. dem IDS – dem minimalinvasiven internen, direkten Sinuslift.
Ein tolles Rahmenprogramm (Dinner-Party auf einem Rheinschiff) rundet die dreitägige Veranstaltung mit über 20 Fachvorträgen und Diskussionsrunden der internationalen Referenten ab.

Die Teilnahme ist für Mitglieder des VIP-ZM kostenfrei, Zimmerkontingente zu reduzierten Preisen stehen in Mainz und Alzey zur Verfügung. Die Teilnahme wird mit 20 Fortbildungspunkten belohnt. ■

VIP-ZM e. V. / Verein innovativ-praktizierender Zahnmediziner/innen e. V.
Silvanerstr. 13a · 55129 Mainz,
Tel. 06131 4924139 · info@vip-zm.de · www.vip-zm.de

„Art Of Implantology“

Fortbildung und kollegialer Austausch in Amsterdam

Vom 16. bis 17. Oktober 2020 veranstaltet BEGO Implant Systems zum fünften Mal seine internationale Konferenz „Art Of Implantology“.

Nach der Konferenz 2018 in Dubai zieht die Veranstaltung weiter: diesmal in die Niederlande, ins angesagte Amsterdam. Die Teilnehmer erwarten zwei Tage gefüllt mit Workshops und Vorträgen.
Es sprechen Prof. Erhan Cömlekohlu (Türkei), Dr. Dr. Snezjana Pohl (Kroatien), Dr. Andreas Barbetseas (Griechenland), Dr. Peter Gehrke (Deutschland), Carsten Fischer (Deutschland), Dr. Federico Brunner (Spanien) u.a.
Das Programm bietet den Teilnehmern mit Workshops am Freitag und Vorträgen am Samstag eine anspruchsvolle Fortbildung und fachlichen Austausch mit weltweit anerkannten Referenten und Kollegen.
Es können bis zu 12 Fortbildungspunkte (gemäß Leitsätzen der Bundeszahnärztekammer bzw. DGZMK) erreicht werden.
Einen entspannten Abschluss der Konferenz verspricht eine „Conference Partij“im „Het Scheepvaartmuseum“, dem Schiffahrtsmuseum in Amsterdam.

Weitere Informationen unter www.art-of-implantology.com ■

Bild: © BEGO

BEGO Implant Systems GmbH & Co. KG
Wilhelm-Herbst Str. 1
28359 Bremen
www.bego-implantology.com

DZOI-Jubiläumskongress 7.-9.8.2020: Zum 30. Jubiläum lädt der Fachverband nach Koblenz zum Besuchermagnet „Rhein in Flammen" ein.
Foto: Romantischer Rhein Tourismus GmbH

Rhein in Flammen – beliebt wie das Oktoberfest

30 Jahre Deutsches Zentrum für orale Implantologie e. V.

2020 feiert das Deutsche Zentrum für orale Implantologie e. V. sein 30-jähriges Jubiläum. Gebührend begangen wird dieses Ereignis vom 7. bis 9. August in Koblenz, wo zu diesem Zeitpunkt der deutschlandweit bekannte Besuchermagnet „Rhein in Flammen" stattfindet. Im Mittelpunkt des DZOI-Jubiläumskongresses steht das Thema „Zahnheilkunde aktuell".

In Working Groups mit Hands-on Demonstrationen und einem Mainpodium mit Vorträgen werden diverse Aspekte des state-of-the-art der Implantologie beleuchtet. Die zweitälteste implantologische Fachgesellschaft Deutschlands versteht sich als Netzwerk für Zahn-Implantologie, das in zwei Richtungen wirkt: Zahnmediziner qualifizieren, Patienten informieren.

Schiff gechartert

„Wenn in Koblenz ‚Rhein in Flammen' auf dem Programm steht, ist das vergleichbar mit dem Oktoberfest in München. Ein Top-Besuchermagnet im Sommer am Rhein", sagt Dr. Helmut B. Engels, Präsident des Deutschen Zentrums für orale Implantologie e. V.
Hotelzimmer im Umfeld und Schiffskapazitäten für das traditionelle Feuerwerksspektakel, das den Rhein und den Nachthimmel erstrahlen lässt, sind weit im Voraus ausgebucht. „Für die Gäste unseres Jubiläumskongresses haben wir natürlich vorreserviert und sogar ein eigenes Schiff gechartert, mit dem wir exklusiv das Event aus nächster Nähe erleben werden", so Engels.

Vielfältiges Programm

Unter dem Titel „Zahnheilkunde aktuell" greift das wissenschaftliche Programm gegenwärtige Fragestellungen der Zahn-Implantologie auf. In Form von Working Groups mit praktischen Übungen in kleinen Kollegengruppen zum Auftakt des Jubiläumskongresses am Freitag, den 7. August 2020, sowie im Mainpodium mit Vorträgen am Samstag, den 8. August 2020, werden Themen aufgegriffen wie: Live-Sedierung, Knochenregenerations- und Weichteillappentechniken, neue Materialien, Parodontitisbehandlung, Entzündungsmanagement bei Periimplantitis, Implantologie und Navigation, myofascialer und neuropathischer Gesichts- und Zahnschmerz, CMD, Vergleich Implantatoberflächen, digitale Volumentomografie, Implantation bei Alterspatienten und minimalinvasive Techniken. Für Zahnmedizinische Fachangestellte sind zwei Kursangebote vorgesehen: am Freitag „Fit für die Praxisbegehung", am Samstag „Notfallmanagement".

Eingeladen ist das ganze Praxis-Team: An beiden Kongresstagen sind Helferinnenkurse vorgesehen. *Foto. DZOI*

Kongress am Moselufer

Kongressort ist das Hotel Fährhaus in Koblenz, das direkt am Moselufer liegt. Auf der Terrasse des im Februar 2019 neueröffneten Hauses findet am Freitagabend ein Moselabend statt, bei dem Preise im Wert von insgesamt 5.000 Euro per Preisausschreiben verlost werden. Höhepunkt des Rahmenprogramms ist am Samstagabend das Spektakel „Rhein in Flammen" mit acht Feuerwerken zwischen Spay und Koblenz im UNESCO-Welterbe Oberes Mittelrheintal. Die Kongressteilnehmer werden auf der MS „RheinDream" mittendrin dabei sein.

Dynamik für den Praxiserfolg

Das Deutsche Zentrum für orale Implantologie e. V. hat in drei Jahrzehnten ihr Netzwerk aufgebaut. „Die orale Implantologie ist ein Fachgebiet in stetiger Fortentwicklung. Diese Dynamik für den Praxiserfolg des Zahnmediziners nutzbar zu machen und dabei die Lebensqualität unserer Patienten zu verbessern, darin sehen wir unseren Auftrag", betont DZOI-Präsident Engels. ■

Deutsches Zentrum für orale Implantologie e.V.
Rebhuhnweg 2 · 84036 Landshut
Tel. 0871 6600934
office@dzoi.de · www.dzoi.de

Investition in die Zukunft

Der DG PARO/DIU-Master für Parodontologie und Implantattherapie

Seit nunmehr zwölf Jahren bietet die Deutsche Gesellschaft für Parodontologie (DG PARO) in Kooperation mit der Dresden International University (DIU) ZahnärztInnen die Möglichkeit, einen speziellen Masterabschluss im Bereich der Parodontologie und Implantattherapie zu erwerben und gleichzeitig weiterhin der Tätigkeit in der Praxis nachzugehen.

Zusatzstudium als Investition in die Zukunft

Der „Master of Science für Parodontologie und Implantattherapie" hat einiges zu bieten. Bereits 300 ZahnärztInnen haben ihn erfolgreich absolviert. Dass der Studiengang so viel Zuspruch findet, liegt nicht nur an dem großen Interesse am Fachbereich Parodontologie, sondern vor allem an dem Bestreben vieler ZahnärztInnen, sich zu spezialisieren. Die diagnostischen und therapeutischen Spezialkenntnisse ermöglichen es, PatientInnen zukünftig noch erfolgreicher zu behandeln. Um genau diesen ZahnärztInnen eine berufsbegleitende Weiterbildung zu ermöglichen, wurde ein sehr überzeugendes Master-Konzept entwickelt, das über die Jahre hinweg immer wieder verbessert bzw. der aktuellen Forschung angeglichen wurde.

Die Studienzeit ist auf zweieinhalb Jahre angelegt. Innerhalb dieser Zeit absolvieren die Studierenden 24 Kurseinheiten, die von namhaften Dozenten betreut werden. Bei der Gestaltung der Kursinhalte zeigt sich die Besonderheit des Masterstudiengangs: Neben der Vermittlung des theoretischen Wissens, wird vor allem die praxisbezogene Lehre in den Vordergrund gestellt.

Vielseitige Angebote

Die Veranstaltungen finden nicht nur in den Hörsälen der DIU statt, sondern überwiegend in den eigenen Praxisräumen oder Kliniken der Dozierenden. Die Themengebiete sind vielseitig: Evidenzbasierte Therapieplanung, individualisierte Behandlung und Hands-on-Vermittlung minimalinvasiver Therapieverfahren stehen im Fokus. Ein wichtiger Bestandteil des Studiums befasst sich außerdem mit der praktischen Implantattherapie und dem Umgang mit periimplantären Entzündungen.

Praktische Übungen und Theorie

Gerade diese Symbiose aus den zahlreichen praktischen Übungen und der Theorie garantiert ein abwechslungsreiches Studium, durch das die Studierenden umfangreiches und tiefgreifendes Wissen im Bereich der Parodontologie erlangen. Zugleich sammeln sie Erfahrungen für ihre eigene Praxis, da sie die DozentInnen und deren Praxisteams bei ihrer alltäglichen Arbeit erleben.

Neben den Kursen muss jeder Teilnehmer innerhalb der Studienzeit eine Masterarbeit sowie Falldokumentationen anfertigen. Viele dieser Arbeiten wurden in der Vergangenheit in internationalen Fachjournalen veröffentlicht, was von der hohen Motivation der Studierenden zeugt.

Die DG PARO unterstützt

Den Praxisalltag meistern und nebenher ein Hochschulstudium absolvieren? Das ist nicht nur sehr anspruchsvoll, sondern will aufgrund des Mehraufwands gut überlegt sein. Denn ein Studium nimmt nicht nur Zeit für Kursbesuche und die Abschlussarbeit in Anspruch, es bringt auch einen finanziellen Aufwand mit sich. Hierfür können die Studierenden verschiedene fördernde Maßnahmen in Anspruch nehmen.

AbsolventInnen eines PAR- oder Implantologie-Curriculums können besonders profitieren, denn bei ihnen reduziert sich die Studiengebühr für den Master. Auch Master der Implantologie erhalten eine Vergünstigung.

Finanzielle Unterstützung ist außerdem durch die DG PARO und der DIU möglich: einzelne StudentInnen können sich für Stipendien bewerben und erhalten eine zusätzliche Förderung. Dadurch haben auch jüngere ZahnärztInnen, die am Anfang ihrer Berufstätigkeit stehen, die Möglichkeit, sich entsprechend fortzubilden. Informationen zum DG PARO-Stipendienprogramm erhalten Sie auf der Webseite der DG PARO www.dgparo.de unter Stipendien/Förderung.

Auch für eine hervorragende Betreuung ist gesorgt: Die Dozenten unterstützen die Studierenden während der gesamten Studienzeit individuell, sowohl innerhalb der Kurse, als auch bei Fragen zur Masterarbeit.

Mit der Praxis wächst die Erfahrung – im Masterkurs wird Hand angelegt.

Bereits 300 Zahnärzte haben den Master berufsbegleitend absolviert.

Individuelle Weiterbildung
Der Masterstudiengang ist Teil des Fort- und Weiterbildungskonzepts der DG PARO. Im Anschluss an das Studium besteht die Möglichkeit, ohne Unijahr den höchsten Abschluss, den DG PARO-Spezialisten für Parodontologie®, zu erwerben. Hierzu können die sechs dokumentierten Fälle, die bereits im Master erarbeitet wurden, als Grundlage für die acht Falldokumentationen verwendet werden, die für den DG PARO-Spezialisten für Parodontologie® erforderlich sind.

Networking
Heutzutage ist es besonders wichtig, gut vernetzt zu sein. Ein positiver Nebeneffekt des Masters, der von den Studierenden immer wieder hervorgehoben wird, ist der Kontakt zu „Gleichgesinnten". Durch die Präsenzveranstaltungen, die die Studierenden in den zwei Jahren gemeinsam an viele verschiedene Orte führen, entstehen immer wieder Freundschaften, Kooperationen in Form von Praxis- und Arbeitsgemeinschaften sowie insgesamt ein fachliches Netzwerk, das ebenso wertvoll ist, wie der Zugewinn an fundiertem Fachwissen und praktischer Kompetenz.

Neugierig geworden?
Weitere Informationen sowie die Möglichkeit zur Anmeldung finden Sie unter: www.dgparo-master.de oder www.di-uni.de. Studienbeginn ist der 7. Mai 2020! ■

Bilder, soweit nicht anders deklariert: © DG PARO

Deutsche Gesellschaft für Parodontologie e.V.
Neufferstraße 1
93055 Regensburg
Tel. 0941 942799-0
www.dgparo.de

Update Periimplantitis

15. Experten Symposium am 23. Februar 2020 in Köln

Zum inzwischen 15. Mal lädt BDIZ EDI-Vizepräsident Univ.-Prof. Dr. Dr. Joachim E. Zöller zum Experten Symposium des BDIZ EDI nach Köln ein. Am Sonntag, dem 23. Februar 2020, steht die Periimplantitis im Fokus des Fortbildungstags am Rande des Kölner Karnevals. Seit 2006 findet die Veranstaltung einmal jährlich und immer am Karnevalssonntag statt.

Ziel des 15. Experten Symposiums ist es, Strategien im Umgang mit der Periimplantitis aufzuzeigen. Welche vielversprechenden Therapieansätze gibt es, um die Entzündung rund um das Implantat zu behandeln? Mit „Update Periimplantitis" und dem diesjährigen Programm will der BDIZ EDI die Teilnehmer/innen auf den aktuellen Stand bringen.

Welchen Stellenwert die Behandlung der Periimplantitis für den BDIZ EDI hat, zeigt die Statistik. Nach 2008 und 2015 steht diese für den Erhalt des Implantats gefährliche Entzündung bereits zum dritten Mal auf der Agenda.
Das Besondere des Symposiums: Es wird auch 2020 einen Praxisleitfaden zum Thema geben, den die Europäische Konsensuskonferenz (EuCC) zuvor als Konsensuspapier erarbeitet. Konferenzteilnehmer sind die jeweiligen Referenten des Symposiums mit wechselnden europäischen Experten aus Hochschule und Praxis. Basis der Konferenz bildet ein Arbeitspapier der Universität Köln, das von den Moderatoren Priv.-Doz. Dr. Jörg Neugebauer und Prof. Dr. Hans-Joachim Nickenig MSc vorbereitet wird.

Die Referenten des Symposiums und ihre Themen:

- **Prof. Dr. Dr. Christian Walter, Mainz:** Einfluss von allgemeinen Risikofaktoren, Allgemeintherapien oder von Allgemeinerkrankungen auf das Periimplantitis-Risiko
- **Dr. Freimut Vizethum, Rauenberg:** „How bacteria talk" – oder: das menschliche Mikrobiom und seine Bedeutung
- **PD Dr. Christian Graetz, Kiel:** Risikoerhöhung durch bestehende Parodontalerkrankungen
- **Prof. Dr. Katja Nelson, Freiburg:** Periimplantitis – was finden wir im periimplantären Gewebe?
- **Prof. Dr. Hans-Joachim Nickenig MSc, Köln:** Keramik-Coating als Schutz vor Periimplantitis?
- **Prof. Dr. Fouad Khoury, Münster:** Chirurgische Therapie der Periimplantitis
- **Prof. Dr. Dr. Rainer Schmelzeisen, Freiburg:** Die 4. Dentition: Implantate nach Implantatverlust
- **PD Dr. Jörg Neugebauer, Landsberg:** Individuelles Implantat-Recall zur Vermeidung der Periimplantitis.

Die Behandlung der Periimplantitis ist nach wie vor weniger voraussagbar als die Therapie von Parodontopathien. Das 15. Experten Symposium widmet sich zum Jubiläum also einem Thema, das wie kein zweites die orale Implantologie beschäftigt.

BDIZ EDI
Mühlenstr. 18
51143 Köln
Tel. 02203 8009 339
www.bdizedi.org

Erste ImpAct Masterleague mit Fokus auf dem wissenschaftlichen Diskurs

Studiendaten kritisch reflektieren

Die erste ImpAct Masterleague der Deutschen Gesellschaft für Orale Implantologie (DGOI) am 25. und 26. Oktober 2019 im Lufthansa Kongresshotel in Seeheim-Jugenheim brachte führende Experten aus Wissenschaft und Praxis zu einem spannenden und lebhaften wissenschaftlichen Diskurs zusammen. Unter der wissenschaftlichen Leitung von Prof. Dr. Dr. Ralf Smeets, Fortbildungsreferent der DGOI, und Prof. Dr. Daniel Grubeanu, Präsident der DGOI, reflektierten 170 Teilnehmer aktuelle Studiendaten gemeinsam mit den exzellenten Referenten.

Die DGOI hat mit ImpAct Masterleague ein neues, deutlich moderneres Kongressformat entwickelt. Leidenschaftlich geführte Disputationen und kurze Vorträge mit klaren Botschaften haben das konventionelle Kongressmodell mit trockener Faktenvermittlung in langatmigen Vorträgen abgelöst.

„Die Kollegen haben unser neues Veranstaltungsformat sehr schnell und gut angenommen. Bereits vor einigen Wochen war die erste ImpAct Masterleague ausgebucht", freute sich Prof. Dr. Daniel Grubeanu und weiter: „Damit Teilnehmer und Experten gemeinsam unterschiedliche Sichtweisen in der Tiefe diskutieren und Studienergebnisse durchaus kritisch reflektieren können, haben wir den Teilnehmerkreis bewusst auf eine kleinere Runde limitiert. So konnten wir uns auch am Abend auf das Networking und den Austausch konzentrieren." Das hat funktioniert.

In die Diskussionen mit Pro und Contra brachten sich auch die Teilnehmer ein – es entstand ein lebendiger Austausch unter Kollegen, die für die orale Implantologie brennen. Sie zeigten sich durchweg begeistert von dem neuen Format.

Analog versus digital

Digital ist kein Dogma – so lautete die Take-Home-Message der ersten Disputatio, bei der es um die Frage „Analog versus digital – was und wie viel brauchen wir wirklich?" ging. **Prof. Dr. Florian Beuer MME** (Berlin) moderierte das Für mit **Dr. Marcus Engelschalk** (München) und Wider mit **Dr. Georg Bayer** (Landsberg am Lech). Digital Smile Design, Intraoralscanner (IOS) und Guided Surgery dienen als unterstützende digitale „Handwerkszeuge", um die Arbeitsabläufe einfacher zu gestalten und die steigenden Anforderungen der Patienten vorhersagbarer zu erfüllen. Die digitale Abformung mittels IOS kann der erste Schritt zur Implementierung des digitalen Workflows sein. Der Tipp für Praktiker: Zeit nehmen, um sich mit der neuen Technik vertraut zu machen.

Kurze und durchmesserreduzierte Implantate versus Augmentation

Um kurze und durchmesserreduzierte Implantate versus Augmentation ging es mit **Dr. Eik Schiegnitz** (Mainz), **Prof. Dr. Fred Bergmann** (Past-Präsident der DGOI) und dem Moderator **Prof. Dr. Dr. Knut Grötz** (Wiesbaden). Für Patienten, die bei der präoperativen Risikostratifizierung im mittleren bis hohen Bereich liegen, kann der Einsatz von kurzen (≤ 6 mm) Implantaten eine weitere Behandlungsoption bei reduzierter vertikaler Knochenhöhe sein. Aber: In der ästhetischen Zone sind Augmentationen selbst bei kleinen Knochen- und Weichgewebedefekten im Hinblick auf Ästhetik und Gewebestabilität weiterhin unverzichtbar.

Spät oder Sofort?

Kontrovers und lebendig verlief die Disputatio mit **Prof. Dr. Georg-Hubertus Nentwig** (Vizepräsident der DGOI) und **Priv.-Doz. Dr. Paul Weigl** (Frankfurt am Main) über Sofortimplantation/-versorgung oder Spätversorgung. **Prof. Dr. Daniel Grubeanu** moderierte. Zu den Vorteilen der Sofortimplantation/-versorgung gehören zum Beispiel das bestmögliche Regenerationspotenzial, der Erhalt der alveolären Strukturen und des natürlichen Emer-

Kontrovers diskutieren und reflektieren, das machte den Charakter des neuen Kongressformats ImpAct Masterleague der DGOI aus. Im Bild Dr. Marcus Engelschalk, Prof. Dr. Florian Beuer MME und Dr. Georg Bayer (von links).

Unter der wissenschaftlichen Leitung von Prof. Dr. Daniel Grubeanu (links), Präsident der DGOI, und Prof. Dr. Dr. Ralf Smeets, Fortbildungsreferent der DGOI, ist ein neues spannendes Kongressformat entstanden.

Periimplantäre Erkrankungen war das Thema des Vortragsblocks mit Dr. Dirk Duddeck, Prof. Dr. Stefan Fickl, Prof. Dr. Thomas Beikler, und Dr. Peter Randelzhofer (von links). Sie stellten Fakten rund um Risikofaktoren und mögliche Therapieansätze vor.

Kurz und knapp das Wesentliche auf den Punkt bringen, das war die Herausforderung im Vortragsblock Hartgewebemanagement, hier Dr. Dr. Felix Blake, Dr. Tadas Korzinskas, Dr. Oliver Zernial, Dr. Stefan Röhling, Dr. Dr. Anders Henningsen und Prof. Dr. Dr. Ralf Smeets. Dr. Jan Klenke, moderierte den Vortragsblock.

genzprofils sowie die verkürzte Behandlungsdauer. Dagegen stehen beispielsweise weniger Frühverluste bei Spätimplantation und/oder Spätversorgung. Und in punkto Ästhetik: Nachteile hinsichtlich der Papille (Pink Esthetic Score nach Fürhauser) sind nicht belegt.

Titan- versus Keramikimplantate

Prof. Dr. Daniel Grubeanu und **Prof. Dr. Michael Gahlert** (München) diskutierten Titan- versus Keramikimplantate, **Prof. Dr. Dr. Ralf Smeets** übernahm die Moderation. An Keramikimplantaten zeigen sich weitaus weniger periimplantäre Erkrankungen als an Titanimplantaten, ebenso seien die ästhetischen Ergebnisse unter Berücksichtigung des Pink Esthetic Scores besser. Achtung ist jedoch beim Handling geboten: Zirkonimplantate sind deutlich langsamer zu inserieren, um thermische Nekrosen zu vermeiden. Prof. Dr. Grubeanu gab zu bedenken, dass das Implantatmaterial für den implantologischen Erfolg irrelevant ist. Der Erfolg hängt von anderen Faktoren ab. Sein Appell: „Lernt genau die Kautelen, die für Implantate gelten."

KFO, Endo und mehr

Out-of-the-Box-Vorträge zu den angrenzenden Fachgebieten KFO und Endo ergänzten das Programm perfekt. **Priv.-Doz. Dr. Dietmar Weng** (Starnberg) sorgte mit seiner kritischen Analyse der Studienlage zum Thema Platform Switching für so manch einen herzhaften Lacher. Seine Botschaft war deutlich: Systematische Reviews und Metaanalysen belegen keine klinische Überlegenheit des Platform-Switchings. Wichtig für den Knochenerhalt ist die dichte Verbindung.

Kurz und knapp: Periimplantitis, Weich- und Hartgewebemanagement

In den Vortragsblöcken beleuchteten führende Experten das Hart- und Weichgewebemanagement, Periimplantitis und in der „Only 10 minutes – only one question"-Session ging es um klare Statements im Sinne eines Updates. Kurz und knapp schafften es die Referenten, ihre Botschaften auf den Punkt zu bringen. Zum Beispiel: Das Weichgewebe kann nicht dick genug sein, um den Knochen zu schützen. Die Weichteilhöhe muss mindestens zwei Millimeter am Implantat betragen. Deshalb: Lernen Sie mukogingivale Chirurgie. Aus chirurgischer Sicht gilt es, die Phasen der Wundheilung zu verstehen und mit der Biologie das Weich- und Hartgewebe zu managen. Ein Beispiel war das „Kieler Sushi" Konzept von **Dr. Oliver Zernial** (Kiel). Auch zur Periimplantitis gab es greifbare Botschaften, zum Beispiel: Der behandelte Paro-Patient ist ein Risikofaktor, aber keine Kontraindikation. Und: Ohne Nachsorge sind Attachmentverluste nachweisbar.

Workshops und Posterpräsentationen

Bei der DGOI als implantologische Fachgesellschaft für den Praktiker gehen Wissenschaft und das Training von chirurgischen Techniken sowie neuer Verfahren seit jeher Hand in Hand. Deshalb wurden zum Auftakt der ImpAct Masterleague am Freitagmorgen in Zusammenarbeit mit Industriepartnern der DGOI verschiedene Workshops angeboten. Das Interesse war groß, einige Workshops sogar ausgebucht. Im Austausch mit den namhaften Referenten widmeten sich die Teilnehmer intensiv neuen prothetischen Konzepten und der Frage, ob sich das Risiko für periimplantäre Erkrankungen senken lässt, dem Weichgewebe und der Sofortimplantation, den biologischen Ansätzen in der Geweberegeneration, der atraumatischen Extraktion sowie Augmentation mit piezoelektrischer Chirurgie und einem komplett dargestellten digitalen Arbeitsablauf von der virtuellen Planung bis zur CAD/CAM-gefertigten Prothetik. Darüber hinaus gab es in weiteren Workshops wertvolle Tipps für den Praxiserfolg mit einem nachhaltigen Praxiscontrolling und für die Kostenerstattung nach GOZ 9010 und Co.

Über die Auszeichnung ihrer Posterpräsentationen freuten sich Dr. Dr. Anders Henningsen (Hamburg), Dr. Torsten Conrad (Bingen) und Prof. Dr. Constantin von See (Krems).

Fazit

Mit dem neuen, deutlich interaktiveren Kongressformat ImpAct Masterleague hat die DGOI bewiesen, dass es eine modernere Alternative zu den konventionellen Kongresskonzepten mit trockener Faktenvermittlung in langatmigen, aneinandergereihten Vorträgen gibt.

Bilder, soweit nicht anders deklariert: DGOI/M.Bart/A.Frank

DGOI Büro
Wilderichstraße 9 · 76646 Bruchsal
Tel.: 07251 61 89 96-0 · www.dgoi.info

Erfolgreicher Kongress der Deutschen Gesellschaft für Implantologie in Hamburg

„Konzepte im Wettstreit: was ist neu, was wird wichtig?" – unter diesem Motto stand der 33. Kongress der DGI vom 28. bis 30. November in Hamburg. DGI-Vizepräsident Prof. Dr. Florian Beuer MME (Berlin) und DGI-Pastpräsident Prof. Dr. Frank Schwarz (Frankfurt) begrüßten als verantwortliche Kongresspräsidenten rund 1.800 Zahnärztinnen und Zahnärzte zu den Vorträgen der 128 Referenten aus 11 Ländern in der Hansestadt.

Für die Kongresspräsidenten sind es aktuell zwei Themen, die in der Implantologie wichtig sind. Da ist zum einen die Digitalisierung, die in der Zahnmedizin schon seit längerer Zeit in großen Schritten voranschreitet. Zahnersatz wird mittlerweile am Computer konstruiert, auf der Basis von 3D-Daten kann die optimale Implantatposition für den Eingriff geplant werden. „Inzwischen zeichnen sich noch weitere Möglichkeiten ab, wie sich mit Hilfe digitaler Verfahren zusätzliche Informationen gewinnen lassen, die für die chirurgische Behandlung wichtig sind", so Prof. Dr. Schwarz. Moderne Intraoralscanner erlauben es beispielsweise, Volumenänderungen nach einer Augmentation von Weichgewebe zu visualisieren. Mit einer speziellen Software lässt sich die Zunahme des Volumens sogar in Prozent und Millimetern exakt berechnen – „eine wichtige Basis für wissenschaftliche Untersuchungen, um Konzepte für das Weichgewebemanagement zu bewerten."
Viel Bewegung ist derzeit auch in der Diskussion über den besten Implantationszeitpunkt. Insbesondere in der ästhetischen Zone in der Front gibt es gute Argumente für die Sofortimplantation und Sofortversorgung. „Moderne Implantate mit sogenannten progressiven Gewinden mit hoher Primärstabilität verstärken diesen Trend. Dieser steht im Zusammenhang mit den digitalen Konzepten für den Workflow", erläutert Prof. Dr. Beuer. „Wir können den Zahnersatz für Sofortversorgungen relativ einfach erstellen, bevor das Implantat überhaupt gesetzt ist. Dies erfordert jedoch Implantate mit hoher Primärstabilität."
Zu diesem Thema gab es am Kongresssamstag erstmals eine Live-OP. Es operierte Dr. Puria Parvini in einem OP der Klinik für Mund-, Kiefer-, Plastische Gesichtschirurgie der Goethe-Universität Frankfurt/Main (Direktor: Prof. Dr. mult. Robert Sader).

Etablierung einer Implantat-Datenbank

Eine langfristige professionelle Betreuung der Patienten steht für den DGI-Präsident Prof. Dr. Knut A. Grötz (Wiesbaden) an oberster Stelle, wenn es darum geht, den Erfolg einer Implantattherapie dauerhaft zu sichern. Insbesondere die Betreuung von Risikopatienten erfordere eine engere Zusammenarbeit mit anderen (zahn-)medizinischen Fächern und eine intensive Fortbildung. Um Behandlungsdaten verfügbar und wissenschaftlich auswertbar zu machen, hat der Vorstand der Gesellschaft die Etablierung einer Implantat-Datenbank beschlossen.
Geht ein Zahn verloren, sind Zahnimplantate für eine steigende Zahl von Patienten inzwischen die erste Wahl. Schätzungen zufolge implantieren Zahnärztinnen und Zahnärzte hierzulande pro Jahr 1,3 Millionen der künstlichen Zahnwurzeln.
Die steigende Zahl von Zahnzusatzversicherungen spiegelt das Interesse der Bundesbürger an hochwertigem Zahnersatz wider: Mehr als 300.000 Menschen schlossen im Jahr 2018 eine solche Versicherung ab – damit besaßen Ende 2018 mehr als 16 Millionen Menschen eine solche Police.
Die wachsende Bedeutung von Zahnimplantaten hat mehrere Gründe. Eine wachsende Zahl von Therapiekonzepten erlaubt es, eine Behandlung den individuellen (zahn-)medizinischen Bedürfnissen und persönlichen Wünschen von Patientinnen und Patienten anzupassen. Gleichzeitig

Die Kongresspräsidenten Prof. Dr. Frank Schwarz (links) und Prof. Dr. Florian Beuer.

Im Wettstreit der Konzepte zum Thema „Planung" trafen Dr. Karl-Ludwig Ackermann und Dr. Georgia Trimpou unter Moderation von Prof. Hans-Joachim Nickenig aufeinander.

Die beliebten Tischdemos kamen auch dieses Mal richtig gut an. Hier die Präsentation von Prof. Dr. Daniel Buser.

Prof. Dr. Günter Dohm (Mitte) wurde die Ehrenmitgliedschaft verliehen durch Prof. Dr. Grötz (links) und Prof. Dr. Terheyden.

schwinden die Kontraindikationen. Von einer Implantattherapie können heute auch Patienten profitieren, die unter Diabetes mellitus, Osteoporose oder Herz-Kreislauferkrankungen leiden.

Interdisziplinäre Zusammenarbeit

„Dieser Trend bedeutet aber auch, dass Zahnärztinnen und Zahnärzte zunehmend Patienten behandeln, die gesundheitliche Risikofaktoren tragen. Deshalb ist es essentiell, dass Zahnmediziner und Mediziner intensiver kooperieren", fordert DGI-Präsident Prof. Dr. Dr. Knut A. Grötz (Wiesbaden). So möchte die DGI aktuell neben der Zusammenarbeit mit anderen zahnmedizinischen Disziplinen auch die Kooperation mit der Deutschen Gesellschaft für innere Medizin und dem Dachverband Osteologie intensivieren.

Neues Curriculum für die Assistenz

Und da nicht nur die Mediziner selbst, sondern auch die Angestellten Bescheid wissen müssen, wird seit 2018 ein Curriculum für Zahnmedizinische Fachangestellte anboten, in dessen Mittelpunkt die dauerhafte und professionelle Betreuung von Implantatpatienten steht. „Es gilt", so Prof. Grötz, „die Besonderheiten der Versorgung ins Zentrum der Betreuung zu stellen, um den Behandlungserfolg zu sichern – denn Implantate stellen andere Anforderungen als Zähne."

Erstmals gab es die Session „DGI meets OR Foundation", u.a. mit Prof. Dr. Irena Sailer.

Leitlinienarbeit

Seit drei Jahren verfügbar sind die Leitlinien der höchsten Qualitätsstufe S3 zu den Themen „Zahnimplantate bei Diabetes mellitus" sowie „Zahnimplantate bei medikamentöser Behandlung mit Knochenantiresorptiva", zu denen die Bisphosphonate genannten Medikamente gehören, die bei Osteoporose und Krebserkrankungen eingesetzt werden. Im Stadium der Finalisierung befindet sich eine Leitlinie „Implantate bei Immunsuppression und Immundefizienz".

Implantat-Datenbank in Planung

Die DGI will einen ganz besonderen Schatz heben, der in den Praxen der implantologisch tätigen Zahnärztinnen und Zahnärzte liegt: Behandlungsdaten von Patientinnen und Patienten. Diese sollen in einer zentralen Datenbank gebündelt werden. Anders als klinische Studien, die stets unter besonderen Bedingungen und mit ausgewählten Patienten stattfinden, bilden solche Daten die Behandlungsrealität in den Praxen und Kliniken der DGI-Mitglieder ab. Zusammentragen will die DGI die anonymisierten Patientendaten, die über die eigentliche Therapie hinaus auch die langfristige Betreuung der Implantatpatienten beinhalten. Aus diesem kontinuierlich wachsenden Datenpool lassen sich, so hofft der Vorstand der DGI, durch ebenso kontinuierliche wissenschaftliche Analysen auch neue Impulse für die Behandlung und Betreuung der Patienten ableiten.

Save the date

Der nächste DGI-Kongress findet übrigens nicht wie gewohnt am ersten Adventswochenende statt, sondern als internationale Tagung in Zusammenarbeit mit der EAO ausnahmsweise schon vom 8. bis 10. Oktober 2020 in Berlin. ■

Bilder: © David Knipping

Deutsche Gesellschaft für Implantologie im Zahn-, Mund- und Kieferbereich e.V.
www.dgi-ev.de

Die nächste Ausgabe der **DI** erscheint am **19. März 2020**

IMPLANTOLOGIE

Um eine Sofortimplantation und die sofortige Versorgung im Frontzahnbereich zum langfristigen periimplantären Gewebeerhalt geht es im klinischen Fallbericht von Dr. Eleftherios Grizas und ZT Nina Lindemann.

IMPLANTOLOGIE

Biologischer Eigenknochenaufbau mit rein autologem Knochen im atrophierten Unterkieferseitenzahnbereich beidseits ist das Thema des Anwenderberichtes von Dr. Frank Zastrow.

LEISTUNGSVERGLEICH

Der autologe Knochen gilt nach wie vor als Goldstandard. Mit dem zweiten Teil unserer Marktübersicht bekommen Sie einen Gesamtüberblick zu aktuell gängigen natürlichen und synthetischen Knochenersatzmaterialien.

Impressum

DENTALE IMPLANTOLOGIE & PARODONTOLOGIE
DI online: www.dimagazin-aktuell.de

Spitta GmbH
Ammonitenstraße 1, 72336 Balingen,
Postfach 10 09 63, 72309 Balingen,
Telefon 07433 952-0, Telefax 07433 952-111

Chefredaktion
PD Dr. Dr. Dr. Oliver Seitz M.Sc. (Implantologie)
oliver.seitz@spitta.de
Prof. Dr. Georg Gaßmann (Parodontologie)
georg.gassmann@spitta.de

Redaktion
Carmen Bornfleth, Tel. 07420 405216, Fax: 07420 4050578
E-Mail: carmen.bornfleth@spitta.de

Ständige Mitarbeiter:
Dr. Jan-Friedrich Dehner
jan-friedrich.dehner@spitta.de

Redaktionsbeirat
Dr. Eduardo Anitua, Prof. Dr. Nicole Arweiler Dr. Georg Bayer, Dr. Fred Bergmann, Dr. Robert Böttcher, Dr. Jörg Brachwitz, PD Dr. Dan Brüllmann, Dr. Hermann Derks, Dr. Marcus Engelschalk, Dr. Daniel Engler-Hamm, Prof. Dr. Dr. E. Fischer-Brandies, Dr. Michael Gahlert, Dr. German Gómez-Román, Dr. H.-J. Hartmann, Dr. Michael Hopp, Dr. Werner Hotz, Dr. Hans-Dieter John, Dr. Frank Kistler, Dr. Steffen Kistler, Dr. Heinz Kniha, Prof. Dr. Ralf Kohal, ZTM Heiner Kruse, Prof. Dr. K.-P. Lange, Dr. Philippe D. Ledermann, ZTM Reinhard Lucas, Dr. Ralf Masur, Dr. Robert Nölken, Prof. Dr. Dr. Winand Olivier, RA Björn Papendorf, Dr. Mathias Plöger, Dr. Florian Rathe, Prof. Dr. Dr. Dr. Robert Sader, Kerstin Salhoff, Dr. Dr. Markus Schlee, Dr. Karl-Heinz Schnieder, Dr. Achim Sieper, Dr. Christoph Sliwowski, Prof. Serge Szmukler-Moncler, Dr. Alexander Volkmann, Dr. Clemens Walter, Prof. Dr. Thomas Weischer, Dr. Jörg-Ulf Wiegner, Dr. Walter Wille-Kollmar, Prof. Dr. Murat Yildirim

Anzeigenleitung
Josefa Seydler, Tel. 07433 952-171
E-Mail: josefa.seydler@spitta.de

Anzeigenverkauf
Heike Möller, Tel. 07433 952-356
E-Mail: heike.moeller@spitta.de

Anzeigenservice/Aboverwaltung
Gundula Schwaner, Tel.: 07433 952-325
E-Mail: gundula.schwaner@spitta.de

Jahresabonnement 50 Euro zzgl. MwSt.

Bezugsmöglichkeiten:
Bestellungen nehmen der Verlag und alle Buchhandlungen im In- und Ausland entgegen. Sollte die Fachzeitschrift aus Gründen, die nicht vom Verlag zu vertreten sind, nicht geliefert werden können, besteht kein Anspruch auf Nachlieferung oder Erstattung vorausbezahlter Bezugsgelder.

Leserhinweis/Datenschutz:
Ihre dem Verlag vorliegenden Adressdaten werden unter strikter Einhaltung der Datenschutzvorschriften gespeichert, zur internen Weiterverarbeitung und für verlagseigene Werbezwecke genutzt. Fremdunternehmen werden Ihre Adressdaten zur Aussendung interessanter Informationen zur Verfügung gestellt. Sofern Sie die Speicherung und/oder Weitergabe Ihrer Adressdaten nicht wünschen, so teilen Sie uns dies bitte schriftlich an die Verlagsadresse oder per E-Mail an datenschutz@spitta.de mit.

Urheber und Verlagsrecht:
Für unverlangt eingesendete Manuskripte, Abbildungen und Bücher übernimmt die Redaktion keine Haftung. Mit Annahme eines eingereichten Manuskriptes gehen das Recht der Veröffentlichung sowie die Rechte zur Übersetzung, zur Vergabe von Nachdruckrechten, zur elektronischen Speicherung in Datenbanken oder Internet, zur Herstellung von Sonderdrucken, Fotokopien und Mikrokopien an den Verlag über. Jede Verwertung außerhalb der durch das Urheberrechtsgesetz festgelegten Grenzen ist ohne Zustimmung des Verlages unzulässig. Alle in dieser Veröffentlichung enthaltenen Angaben, Ergebnissen usw. wurden von den Autoren nach bestem Wissen erstellt und von ihnen und dem Verlag mit größtmöglicher Sorgfalt überprüft. Gleichwohl sind inhaltliche Fehler nicht vollständig auszuschließen. Daher erfolgen alle Angaben ohne jegliche Verpflichtung oder Garantie des Verlages oder der Autoren. Sie garantieren oder haften nicht für etwaige inhaltliche Unrichtigkeiten (Produkthaftungsausschluss).
Mit anderen als redaktionseigenen Signa oder mit Verfassernamen gezeichnete Beiträge geben die Auffassung der Verfasser wieder, die der Meinung der Redaktion nicht zu entsprechen braucht. Gekennzeichnete Sonderteile liegen außerhalb der Verantwortung der Redaktion.

Redaktioneller Hinweis:
Unter der Rubrik „Produkt-Highlight" veröffentlichte Artikel wurden mit freundlicher Unterstützung der Dentalindustrie erstellt; die Firmenbezeichnung ist im Beitrag ersichtlich. Die im Text genannten Präparate und Bezeichnungen sind zum Teil patent- und urheberrechtlich geschützt. Aus dem Fehlen eines besonderen Hinweises bzw. des Zeichens ® oder ™ darf nicht geschlossen werden, dass kein Schutz besteht.
Aus Gründen der besseren Lesbarkeit wird auf eine geschlechtsneutrale Differenzierung (z.B. Mitarbeiterinnen/Mitarbeiter) verzichtet. Entsprechende Begriffe gelten im Sinne der Gleichbehandlung grundsätzlich für beide Geschlechter.

Copyright Spitta GmbH,
Gerichtsstand Stuttgart

Druckauflage:
9.500 Exemplare, 7 Ausgaben jährlich, 24. Jahrgang,
zurzeit gilt die Anzeigenpreisliste Nr. 24/2019

Satz
B2H_Werbeagentur, Forchheim

Druck, Verarbeitung, Versand:
F&W MEDIENCENTER, Kienberg

ANWENDERKURS (2 TAGE)

Keramikimplantate und Biologische Zahnheilkunde - SWISS BIOHEALTH CONCEPT

mit Dr. Ulrich Volz

16./17. April 2020

Heute sind wir in der Lage über 85 % der SDS - Implantate sofort zu setzen (Sofortimplantation und Sofortversorgung mit Langzeitprovisorium). Hierfür benötigt es ein spezielles Protokoll und die entsprechende Ausbildung. In diesem 2-Tages-Kurs geben wir Ihnen einen perfekten Einstieg in die Keramikimplantologie und erklären die wesentlichen Unterschiede zu Titanimplantaten. Dr. Ulrich Volz ist der Leiter der Swiss Biohealth Clinic und hat die Erfahrung von über 20.000 gesetzten Keramikimplantaten.

Weitere Termine:
29./30.05.2020
26./27.06.2020
17./18.07.2020
25./26.09.2020
16./17.10.2020
13./14.11.2020
11./12.12.2020

SPECIAL

Blutkonzentrate: Zuverlässige Partner der Regeneration

mit Prof. Dr. Dr. Dr. Shahram Ghanaati

19. März 2020

Die Regeneration in der Mundhöhle als prä-implantologische Maßnahme ist ein sehr komplexer Prozess. Die Durchführung der korrekten chirurgischen Technik stellt lediglich einen Aspekt dieser mannigfaltigen Kaskade dar. Um die Mehrdimensionalität der Wundheilung zu verstehen werden in Form eines Tageskurses die unten aufgeführten Aspekte erläutert und mit den Teilnehmern in Form eines interaktiven Kommunikationsstils diskutiert.

Melden Sie sich jetzt an:
www.swiss-biohealth-education.com

SWISS BIOHEALTH® EDUCATION

SDS SWISS DENTAL SOLUTIONS®

Feiern Sie den Weltmarktführer** 2019
VATECH - mit unserer 10-JAHRES-GARANTIE*

>> Setzen Sie auf Qualität, Langlebigkeit & Zuverlässigkeit

PaX-i3D 8/12/16/18 Green nxt

- >> WELTREKORD
  3D Umlauf: 4,9 Sek.
  → Minimale Bewegungsartefakte
- >> WELTREKORD:
  Fast Scan CEPH: 1,9 Sek.
- >> WELTKLASSE in Bildqualität, Homogenität und Geometrie!
- >> Minimale Metallartefakte und Strahlendosis!

8x9 Modell
>> Nachrüstbar auf 12x9 und 16x9

Garantieaktion 2020 - 10 Jahre Garantie auf alle OPG & DVT*

		Garantieeinsparung
2D	Alle PaX-i ECO / HD+ / SC	bis zu € 8.000
2D	Alle PaX-i Insight / FSC	bis zu € 9.000
3D	Alle PaX-i3D Green nxt / FSC	bis zu € 18.000
3D	Alle PaX-i3D Green² / SC	bis zu € 20.000

Beispiel LPV Gesamt:
PaX-i3D Green nxt 8x9
mit 10 Jahren Garantie
~~Listenpreis 98.900 €~~
Aktionspreis 64.900 €
>> Sie sparen 34.000 €

10 Jahre SENSOR & RÖHRE GARANTIE*

www.orangedental.de / Tel.: 0049 7351 474 990

* Teilegarantie ausschließlich gültig für Sensor und Röntgenstrahler (Röhre). Aktion gilt nicht für One-Shot-CEPH. Laufzeit Garantieaktion: 01.01.20 - 30.06.20

** Bei dentalen, digitalen Großröntgengeräten

orangedental
premium innovations
DDI inside