www.dimagazin-aktuell.de

DENTALE IMPLANTOLOGIE & PARODONTOLOGIE

01
Februar 2021
25. Jahrgang
ISSN 1610-9988

CHAMPIONS (R)EVOLUTION®

- Inklusive vormontiertem Shuttle und definitiver Halteschraube
- Implantat-Inneres bleibt i. d. R. während der Einheilungsphase steril
- Eine Prothetikplattform für alle Durchmesser 3,5 – 4,0 – 4,5 – 5,5 mm

Shuttle
4 Funktionen
Insertionstool
Verschlussschraube
Gingivaformer
Abformungtool

Ab 59 € pro (R)Evolution (netto)

10 JAHRE Champions (R)Evolution® Premium-qualität

Film Champions (R)Evolution

Info-Hotline:
+49 (0)6734 91 40 80

Made in Germany

www.champions-implants.com

IMPLANTOLOGIE

Alloschalentechnik und Augmentatives Relining als Alternative zur Knochen-blocktransplantation

PARODONTOLOGIE

Minimalinvasiv und patientenfreundlich – parodontale Regeneration mit Emdogain FL

RECHT

Praxisabgabe in Zeiten der Ruhestandswelle – wie finde ich einen Praxisnachfolger?

spitta

Wir sind Implantologie°

In einer Welt voller Veränderung braucht es Orientierung, Stabilität und einen Partner, auf den man sich verlassen kann. Einen, der Sicherheit gibt und mit Kompetenz und Erfahrung die richtigen Impulse setzt. Der voraus denkt, innovativ ist und seinen eigenen Weg geht.

Camlog steht für Kontinuität. Wir bleiben dem treu, was unsere Kunden an uns schätzen: unsere Kernkompetenz Implantologie, Qualität und Präzision, Begeisterung, Verbindlichkeit, Nachhaltigkeit und den Dialog auf Augenhöhe.

Schließen auch Sie sich dem Camlog Team an. Wir freuen uns auf Sie.

www.camlog.de

a perfect fit

camlog

Schulter an Schulter

Verehrte Leser,

Am 20. Januar 2021 wurde Joe Biden zum 46. Präsidenten der Vereinigten Staaten vereidigt. Wenige Tage nach dem Sturm auf das Kapitol fand die Vereidigung – wenn auch unter enormen Sicherheitsauflagen und unter Pandemie-Bedingungen – vor genau diesem Kapitol statt.
Nach dem Sturm die stimmungsvolle Vereidigung… nach dem aggressiven „Make America Great Again"-Getöne ein Appell an die Einheit, die das Land jetzt dringend braucht. Der neu vereidigte Präsident Joe Biden hatte bereits mehrfach zuvor die polarisierende und äußerst umstrittene Amtsführung seines Vorgängers, die die „Seele des Landes" gefährdete, kritisiert.
In konsequenter Umsetzung seiner Kritik unterzeichnete Biden wenige Stunden nach seiner Vereidigung als erste Amtshandlung 17 Dekrete, von denen die meisten davon Verfügungen seines Amtsvorgängers Trump rückgängig machten oder aussetzen. Er ordnete den Wiederbeitritt der Vereinigten Staaten zum Klimaschutz-Übereinkommen von Paris an und in die Weltgesundheitsorganisation (WHO). Zudem verfügte Biden den Baustopp für die Mauer an der Grenze zu Mexiko.
In seiner ersten außenpolitischen Rede als US-Präsident beschwor Joe Biden die Beziehungen zu den Verbündeten Amerikas. Man wolle „Schulter an Schulter" zusammenarbeiten.

Wenn wir unseren Blick weg von der großen weltpolitischen Bühne schweifen lassen in unsere Themenbereiche der Implantologie und Parodontologie, dann können wir Analogien feststellen. Auf der einen Seite das Propagieren von vollmundigen Versprechen, auf der anderen Seite die Erkenntnis, dass es oft die pragmatischen Schulter-an-Schulter-Lösungen sind, die uns als Behandler und unseren Patienten am sichersten und effektivsten weiterhelfen. Wir von der Redaktion der DI erlauben natürlich immer mal wieder einen Blick auf außergewöhnliche Versprechungen oder Ankündigungen, aber unser Focus liegt eindeutig auf dem Stellenwert von Schulter an Schulter-Lösungen im Team Implantologe / Zahntechniker oder Implantologe / Parodontologe und vor allem im Team Behandler / Patient.
Der erste Fachbeitrag von Dr. Robert Würdinger bringt sehr schön zur Geltung, was wir konkret damit meinen. Er stellt mit seinem Konzept des augmentativen Relinings eine Methode vor, in der bestehende Verfahren wie die allogene Schalentechnik und die Augmentation mit partikulärem KEM zu einer innovativen Weiterentwicklung verwoben werden. Die Dokumentation seines Fallberichtes erklärt eindrücklich, warum er diese Methode als neuen Goldstandard in seiner Praxis definiert.
Einem weiteren hochspannenden Thema widmet sich Dr. Manuel Bras da Silva, denn die Regeneration der Extraktionsalveole mit Socket / Ridge Preservation unterscheidet die Hart- und Weichgewebsregeneration. Bezüglich der Einheilung von KEM in der Alveole wird schon länger die Möglichkeit der offenen Einheilung diskutiert. Sein Fallbespiel der verzögerten Sofortimplantation eines Keramikimplantates demonstriert diese Möglichkeit.
Schulter an Schulter müssen Hart- und Weichgewebe vor allem im ästhetischen Sinne betrachtet werden. Hierbei spielen nicht nur die Gegebenheiten des Patienten eine entscheidende Rolle, sondern auch die von uns Behandlern eingesetzten Materialien. Gerade im Bereich der Gingivaformer geht dabei die Entwicklung in Richtung konkaves Design. Dr. Alessandro Ponte erkennt zurecht, dass eine konkave Geometrie mehr Raum für die Ausformung des Weichgewebes und für ein geschwungenes Emergenzprofil bedeutet.
Der Erfolg implantatprothetischer Restaurationen im Frontzahnbereich wird zu einem hohen Grad nach der weiß-roten Ästhetik beurteilt. ZA Axel Schröder zeigt an dem sehr gut dokumentierten Fall einer 30-jährigen Patientin nach einem Frontzahntrauma den Effekt einer temporären und definitiven Versorgung ohne Abutmentwechsel im Sinne eines one-abument-one-time-Konzeptes.
Die enge Verzahnung der Implantologie mit der Parodontologie ist uns ein originäres Anliegen. Dr. Gregor Gutsche gibt in der Rubrik Parodontologie einen tiefgehenden Überblick zur parodontalen Regeneration mit Schmelzmatrixkonzepten.
Eng verzahnt sind wir aber nicht nur fachlich mit unseren Autoren und ihren Beiträgen, sondern auch im Bereich Recht mit dem Beitrag von Christian Erbacher zum Thema Praxisabgabe, mit der Industrie und natürlich zu den verschiedensten Verbänden.

Gerade in Zeiten einer globalen Pandemie müssen wir alle stärker zusammenrücken und Schulter an Schulter stehen, um die Probleme nach und nach pragmatisch zu lösen. Wir von der Redaktion der DI versuchen, Ihnen unseren werten Lesern genau dabei mit unseren Beiträgen eine Hilfe zu sein und bedanken uns für Ihr Vertrauen.

Wir stehen mit Ihnen allen Schulter an Schulter.

Herzlichst

PD Dr. Dr. Dr. Oliver Seitz M.Sc.

Dr. Jan-Friedrich Dehner

IMPLANTOLOGIE

6 **Erfolgreich kombinieren: Alloschalentechnik und Augmentatives Relining als Alternative zur Knochenblocktransplantation**
Robert Würdinger

14 **Neues Verfahren mit offener Einheilung: Socket/Ridge Preservation mit einem synthetischen Knochenaufbaumaterial und verzögerter Sofortimplantation**
Manuel Bras da Silva

20 **Mit der one-time-Therapie in einer Sitzung vom Trauma zur Sofortversorgung**
Axel Schröder

28 **Ästhetisches Emergenzprofil: Gingivaformer mit konkavem Design**
Alessandro Ponte

PARODONTOLOGIE

34 **Minimalinvasiv und patientenfreundlich: Parodontale Regeneration mit Emdogain FL**
Gregor Gutsche

PRAXISFÜHRUNG

40 **Praxisabgabe in Zeiten der Ruhestandswelle**
Christian Erbacher

HERSTELLER-INFORMATIONEN

43 **Neuprodukte**

INDUSTRIE-REPORT

45 **Neues Release exoplan 3.0 Galway**

46 **Champions (R)Evolution-Implantat: 10-jähriges Jubiläum und dabei moderner denn je…**
Georgi Aleksandrov

51 **CareCapital erwirbt Neoss**

52 **FairWhite – die keramische Alternative zum FairOne**

54 **Thommen Medical baut für die Zukunft**

55 **Carestream Dental erhält doppelte Verstärkung**

FORTBILDUNG

56 **KISS – das Kitzbüheler Schnee-Symposium wird zum Kitzbüheler Sommer-Symposium**

57 **Webinar: Missverständnis „Titanunverträglichkeit"?**

58 **Virtuelles Kooperationssymposium von DG PARO und CP GABA**

59 **Fortbildung am Humanpräparat**

60 **2. PEERS Hybrid-Kongress unter dem Zeichen der Augmentation**

VERBANDS-NEWS

61 **Die BDIZ EDI-Tabelle 2021 ist da**

62 **DG PARO: Parodontitis – Risikofaktor für schweren Covid-19 Verlauf**

64 **Die DGI ist für die kommenden Herausforderungen bestens vorbereitet**

RUBRIKEN

3 **Editorial**

66 **Vorschau / Impressum**

DEMEDI-DENT

True Bone Regeneration®

„Synthetische Biomaterialien für echte Knochenregeneration“

NEU!!

DentOss®

Phasenreines 99,9% ß-TCP

Implantation mit Augmentation ohne Membran

(DentOss feinkörnig)

Bukkaler Defekt 35

Implantat

Augmentation DentOss fein

Naht

1 Tag nach OP

5 Tage nach OP

2 Monate nach OP

Krone auf Implantat

Socket Preservation ohne Membran oder Lappenbildung

(DentOss grobkörnig)

Ausgangssituation

Socket Preservation
Regio 47/48 mit DentOss®

Wundheilung nach zwei Tagen

Wundheilung nach acht Tagen

Kennenlernrabatt von 20 Euro bei der ersten Bestellung!

Demedi-Dent GmbH & Co. KG
Brambauerstr. 295 I 44536 Lünen I Tel: 0231 427 8474
info@demedi-dent.com I www.demedi-dent.com I www.facebook.com/demedident

Erfolgreich kombinieren

Alloschalentechnik und Augmentatives Relining als Alternative zur Knochenblocktransplantation

In rund der Hälfte aller implantologischen Eingriffe ist ein knochenaugmentatives Verfahren oder die Behandlung eines Knochendefekts notwendig. Für die Regeneration von komplexeren Fällen hat sich in unserer Praxis mit der Zeit die Kombination aus zwei etablierten Augmentationsverfahren als neuer Goldstandard bewährt. Der folgende Fallbericht über die Rehabilitation der regio 21-23 zeigt, dass eine laterale Knochenaugmentation in allogener Schalentechnik und ein späteres Implantieren mit zusätzlichem augmentativen Relining unter Verwendung eines bovinen Knochenersatzmaterials das Prozedere der Wahl sein kann, um Knochenresorptionen zu minimieren.

In vielen Behandlungsfällen kommt eine Insertion von Dentalimplantaten nicht ohne vorherige knöcherne Rehabilitation aus [7]. Die sog. Schalentechnik, ursprünglich von Prof. Dr. Fouad Khoury als Alternative zur konventionellen Knochenblocktransplantation und zur Regeneration komplexer ossärer Defekte entwickelt, bietet sich hierfür als erster Schritt für den Wiederaufbau an. So lassen sich die benötigten Voraussetzungen für eine erfolgreiche Implantation schaffen. Diese besondere Technik verbindet die Knochentransplantation mit gesteuerter Knochenregeneration [4,13]. Zum Einsatz kam hier zunächst körpereigener (autologer) Knochen. Inzwischen wird alternativ auch allogener Knochen verwendet – ein humaner Spenderknochen, der nach strengen Richtlinien aufbereitet wurde und so sicher wie ein Arzneimittel ist [8]. Zu Beginn der Behandlung wird durch eine Schalung des atrophierten Bereichs mit autologen oder allogenen Knochenscheiben eine neue Kontur des Alveolarfortsatzes geschaffen, wobei ein geschützter Hohlraum entsteht. Dieser wird anschließend mit autologen oder allogenen Knochenspänen aufgefüllt. So kann der Bereich gezielt regenerieren, bevor die Implantate gesetzt werden [4].

„Schutzpanzer" Augmentatives Relining

Neuere Entwicklungen zeigen, dass man noch einen Schritt weitergehen und die klassische Schalentechnik mit einem zusätzlichen augmentativen Verfahren, dem augmentativen Relining (auch Delayed Relining Technique), kombinieren kann. Insbesondere bei komplexen Knochendefekten hat sich dieser Ansatz als sehr vorteilhaft erwiesen, weil man auf diese Weise bereits stattgefundene Resorptionsprozesse ausgleichen oder nachfolgende Resorptionserscheinungen deutlich senken kann.

Etwa vier Monate nach dem ersten Eingriff ist das Knochengrundgerüst wiederaufgebaut und bietet damit die ideale Basis für die Implantation und eine weitere Augmentation. Im Zuge der Implantatinsertion wird nun eine einzige Schicht bovines Knochenersatzmaterial auf den neu aufgebauten Knochen gesetzt und mit einer schützenden Kollagenmembran abgedeckt. Diese Maßnahme spricht erfahrungsgemäß sehr gut auf den darunterliegenden Knochen an, dessen regenerativer Auf- und Umbau noch bis zu zwei Jahre andauern kann [14].

Eine Hauptindikation für die Anwendung der allogenen Schalentechnik ist der Wunsch ohne Eigenknochenentnahme ein reduziertes Knochenangebot zu rehabilitieren. Angezeigt ist der Einsatz auch in Fällen, wo bereits an der Linea Obliqua des Kiefers eine Entnahme erfolgte und eine weitere Entnahme nicht mehr möglich ist oder aber das Risiko für eine Nervenverletzung deutlich steigt. In unserer Praxis verwenden wir hierfür schnellheilende Allografts (maxgraft®). Das folgende Relining-Verfahren erfolgt dann mit dem volumen- und resorptionsstabilen XenoGraft, ein bewährtes deproteiniertes bovines Knochenersatzmaterial, in Verbindung mit einer schützenden Kollagenmembran, der Jason® membrane aus porcinem Perikardium (alle Produkte: Straumann).

XenoGraft wurde direkt für die Knochenregeneration z.B. bei intraossären und periimplantären Defekten sowie bei Extraktionsalveolen, Ridge Preservation und Sinusbodenelevation entwickelt, und die sehr guten Ergebnisse wurden bisher vielfach wissenschaftlich belegt [3,5,12]. Bei uns kommt das Biomaterial vor allem im Sinusbereich zum Einsatz, für das augmentative Relining oder für kleinere Konturaugmentationen. Es begünstigt aufgrund seines knochenähnlichen Kalzium-Phosphat-Verhältnisses und der unterschiedlichen Porengrößen nachweislich die ossäre Integration. Dabei liefert die hohe Porosität das Grundgerüst für die Zellmigration: Makroporen ermöglichen das Eindringen von Osteoklasten, Osteoblasten und Mikrokapillaren während Mikroporen die schnelle Flüssigkeits-

aufnahme durch Kapillarwirkung gewährleisten [15]. Darüber hinaus ist das Handling sehr angenehm, es fühlt sich naturbelassener als hoch gesinterte Materialien an, hält während der Applikation gut zusammen und kommt meiner Meinung nach dem bekannten Produkt Geistlich Bio-Oss sehr nahe. Beide Produkte durchlaufen nach Herstellerangaben eine chemisch-thermale Behandlung, durch die bovine Lipide und Proteine entfernt werden. XenoGraft wird ausgiebig getestet, um Antigenität zu eliminieren. Die begrenzte Resorption des Biomaterials bietet eine erhöhte Stabilität und damit die sichere Basis für eine langfristige Weichgewebsunterstützung [15].

Autolog oder allogen? Die Patienten entscheiden…

Die klinischen Vorteile der allogenen Augmentationsmethode wie die vergleichsweise Minimalinvasivität des Eingriffs, eine Reduzierung der Operationszeit und des Operationsaufwandes, ein deutlich geringeres Schrumpfen des allogenen Transplantats, keine Risiken für Komplikationen an der Entnahmestelle sowie Infektionen, Hämatome oder Schwellungen sprechen für sich [2,9]. Deshalb entscheiden sich vermehrt Patienten bewusst gegen eine Eigenknochenaugmentation. Anders fällt die Entscheidung mitunter aus, wenn der Unterkiefer von Knochendefekten betroffen ist und die Entnahmestelle an der Linea Obliqua direkt danebenliegt.

Ich kläre die Patienten über die verschiedenen Therapiemöglichkeiten auf, auch darüber, dass laut der geltenden Richtlinie zur Gewinnung von Blut und Blutbestandteilen und zur Anwendung von Blutprodukten der Bundesärztekammer nach einer allogenen Gewebetransplantation eine viermonatige Sperre für die Blutspende einzuhalten ist. Der Vollständigkeit halber sei erwähnt, dass zu einem dauerhaften Ausschluss nur Transplantationen von Dura mater oder Augenhornhaut führen.

Die finale Entscheidung überlasse ich den Patienten. Beobachtungen zufolge kristallisieren sich zwei Lager heraus: Die einen möchten auf keinen Fall eigenen Knochen nutzen, die anderen auf keinen Fall eine Knochenspende von einem anderen Menschen. Das Verhältnis in unserer Praxis liegt derzeit bei 50:50.

Dennoch gilt autologer Knochen weithin in diesem Arbeitsbereich als das Transplantat der Wahl. Ich persönlich habe den Eindruck, dass die allogenen Materialien weniger resorbieren und stabiler sind als die autologen. Beobachtungen zeigen eine Verschiebung zugunsten der allogenen Transplantate, denn die Verwendung hängt heute vielmehr von der Indikation und den Wünschen des Patienten, aber auch des behandelnden Arztes ab. Betroffene Patienten schätzen immer häufiger den Verzicht einer Knochenentnahme am eigenen Körper [11]. Nach Erkenntnissen der Wissenschaft ist der Erfolg der Regeneration des Kieferkamms nach dem Einsatz von autologen oder allogenem Knochen im Endergebnis aber vergleichbar [1,6,10,11,16].

Fallbericht

Als wir mit dem Konzept des augmentativen Relinings im Jahr 2012 begannen, wurde dies ausschließlich im Frontzahnbereich durchgeführt, um dort optimale ästhetische Ergebnisse zu erzielen. Inzwischen hat sich die Methode in unserer Praxis so etabliert, dass sie gerade für komplexere Situationen auch im Seitenzahnbereich das Verfahren der Wahl ist. Im folgenden Patientenfall soll gezeigt werden, wie die Rehabilitation der regio 21-23 mit Hilfe der Alloschalentechnik in Verbindung mit konischen BLT-Implantaten (Straumann) und augmentativem Relining gelingt.

Ein 64 Jahre alter männlicher Patient ohne anamnestische Auffälligkeiten wurde mit dem Wunsch nach einer festsitzenden und ästhetisch ansprechenden Lösung im Frontzahnbereich von seinem Hauszahnarzt zur weiteren implantologischen Rehabilitation an unsere Praxis überwiesen. Nach eingehender klinischer Untersuchung wurde anhand einer 3D-Röntgenaufnahme mittels DVT das knöcherne Lager in der zu behandelnden Region beurteilt, worauf sich ein ausgeprägtes horizontales Knochendefizit zeigte, das eine Implantation in korrekter prothetischer Lage nicht zuließ **(Abb. 1-3)**. Die Entscheidung fiel daraufhin auf ein zweizeitiges Vorgehen mit vorheriger Knochenaugmentation in Schalentechnik und späterer Implantation von zwei BLT-Implantaten mit augmentativem

Abb. 1: Okklusale Ansicht der Ausgangssituation.

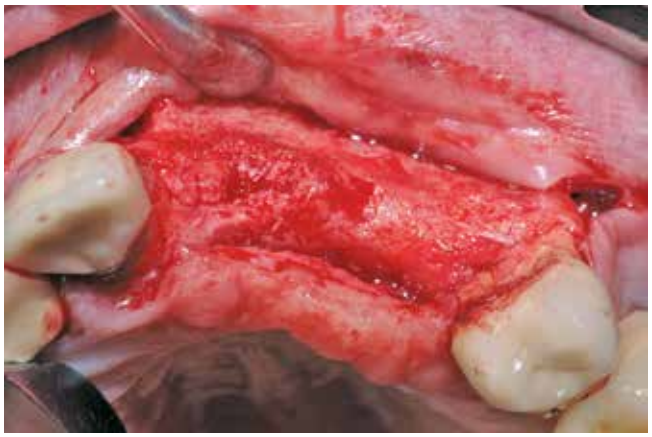

Abb. 2: Darstellung des vorliegenden Knochendefekts.

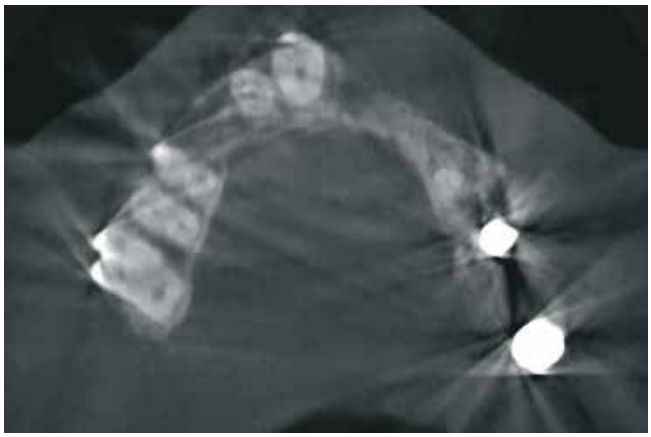

Abb. 3: 3D-Darstellung des Knochendefekts vor Augmentation.

Relining: Der Patient entschied sich nach ausführlicher Beratung und Vorstellung der alternativen Augmentationsmöglichkeiten für die Schalentechnik mit allogenen Kortikalisplatten und Granulaten (maxgraft® spongiosa, Straumann), wie die **Abbildungen 4 bis 7** dokumentieren.

Nach einer viermonatigen Einheilphase erfolgte die Implantation von zwei Straumann® BLT Implantaten mit einer Länge von 12 mm und einem Durchmesser von 4,1 mm im Bereich des aufgebauten Knochens (Ausgangssituation siehe **Abb. 8)**. Vor der Implantation fand vorbereitend eine Glättung der Oberfläche statt, um scharfe Kanten zu beseitigen **(Abb. 9)**. Für die korrekte prothetische Positionierung der Implantate kamen individuell gefertigte Orientierungsschablonen zum Einsatz, anschließend wurden die Implantate für eine verschraubte Brücke gesetzt **(Abb. 10)**.

Die **Abbildungen 11 und 12** dokumentieren das augmentative Relining, das zum Schutz vor Resorption und zur Konturaugmen-

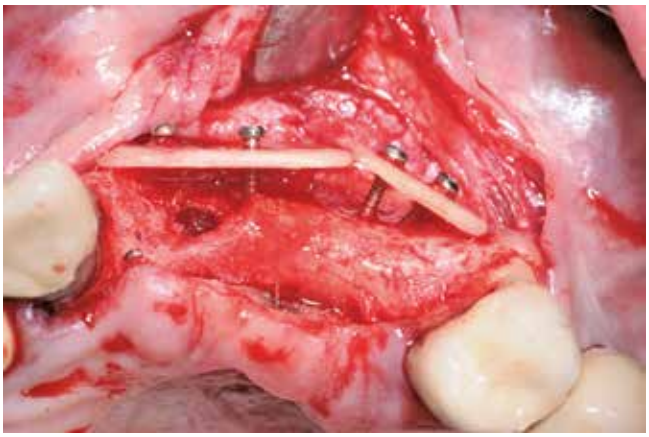

Abb. 4: Anbringung der allogenen Kortikalisplatten zur Herstellung der äußeren Kieferkammkontur.

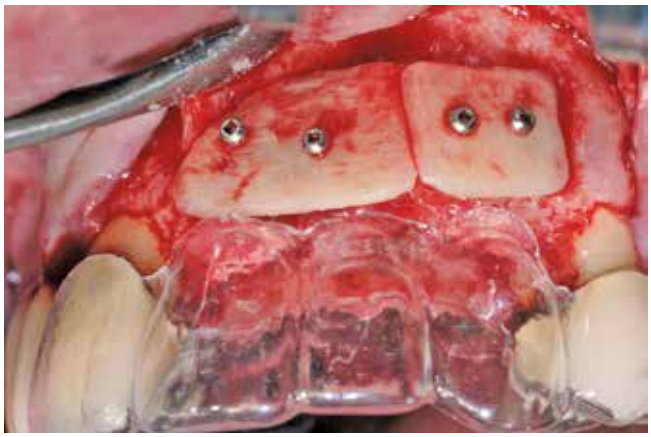

Abb. 5: Frontale Ansicht der allogenen Kortikalisplatten in situ.

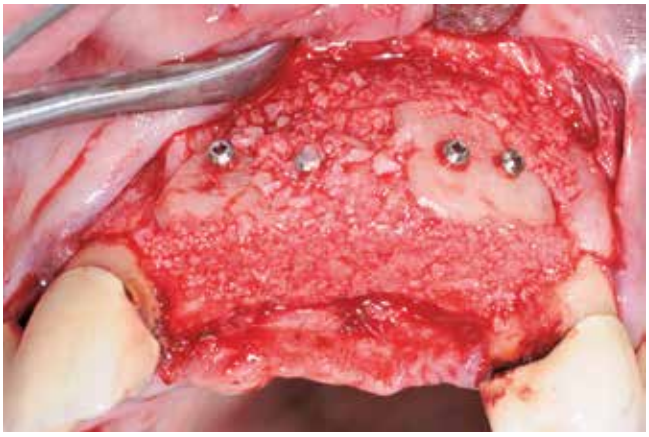

Abb. 6: Auffüllung der Spalträume mit allogenen Knochengranulaten (maxgraft®, Straumann).

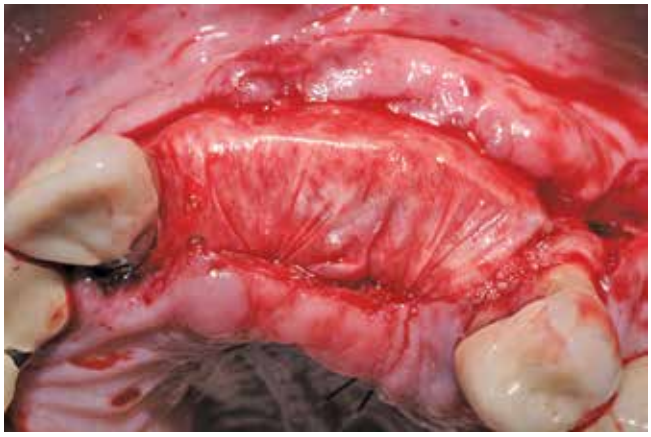

Abb. 7: Abdeckung des Augmentats mit einer nativen Kollagenmembran (Jason® membrane, Straumann).

Abb. 8: Situation fünf Monate nach Operation in Alloschalentechnik.

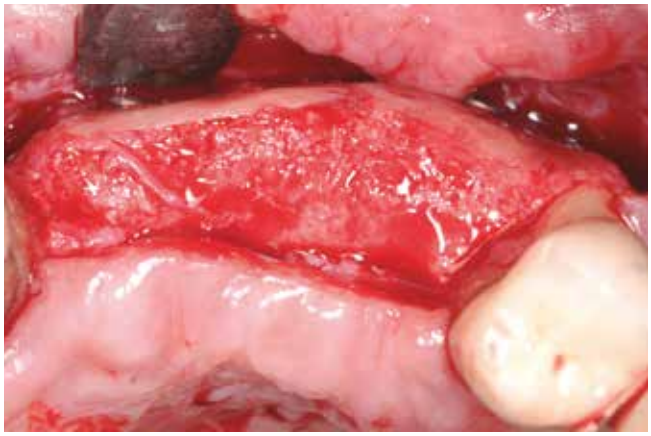

Abb. 9: Erneute Glättung schärferer Kanten vor Implantation.

axiom®
MULTI LEVEL®

Von Innovationskraft getrieben, erfolgreich in der Dentalimplantologie

Mit mehr als 30 Jahren Erfahrung in der dentalen Implantologie hat Anthogyr vor 10 Jahren das Axiom®-Implantatsystem eingeführt, um den Zugang zur Implantologie durch innovative und zugängliche Lösungen zu verbessern und Behandlern mehr Komfort und höhere Leistungen in ihrer täglichen Praxis zu bieten.

Anthogyr
A Straumann Group Brand

www.anthogyr.de

tation dienen soll. Dabei wurde eine Schicht bovines Knochenersatzmaterial (Straumann® XenoGraft) direkt auf den neu aufgebauten Knochen aufgetragen und mit Hilfe einer Kollagenmembran (Jason® membrane, Straumann) konturiert und vernäht. Damit legt man dem darunterliegenden neu aufgebauten Knochen einen Schutzpanzer an, der ihn einmal mehr vor Resorption schützt und die weitere Regeneration begünstigt. Diese Form der Überaugmentation gibt dem Behandler nicht nur eine Möglichkeit an die Hand, die Konturen noch einmal zu justieren. Darüber hinaus treten erfahrungsgemäß im Rahmen der Implantatfreilegung auch weniger Weichgewebedefizite auf, die dann später durch entsprechende Transplantate wieder ausgeglichen werden müssten. Gerade im Frontzahnbereich ist eine möglichst große Volumenstabilität für das ästhetische Ergebnis von großer Bedeutung. **Abbildung 13** gewährt einen Blick auf die Situation vor der Implantatfreilegung. Die **Abbildungen 14 und 15** dokumentieren die Freilegung mit kombinierter

Abb. 10: Implantation von BLT-Implantaten (Länge: 12 mm, Ø 4,1 mm, Straumann) in regio 21 und 23 mit Hilfe einer Orientierungsschablone, Ausrichtung der Implantate für eine verschraubte Brücke.

Abb. 11: Augmentatives Relining als Resorptionsschutz und zur Konturaugmentation in der ästhetischen Zone mit bovinem Knochenersatzmaterial und nativer Kollagenmembran (XenoGraft, Jason® membrane, Straumann).

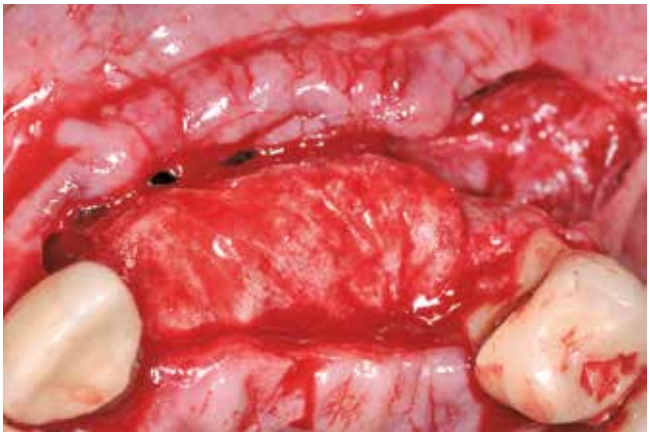

Abb. 12: Stabilisierung des Augmentats mit Hilfe einer Kollagenmembran.

Abb. 13: Situation vor operativer Freilegung der Implantate regio 21 und 23.

Abb. 14: Operative Freilegung mit kombinierter apikalen Lappenverschiebung, Rolllappen regio 21, 23 und Interposition eines freien Tubertransplantats in regio 22.

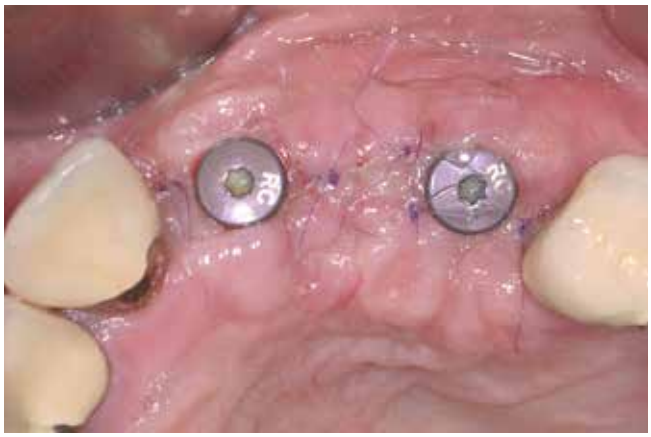

Abb. 15: Eine Woche postoperativ nach Freilegung der Implantate.

apikaler Lappenverschiebung und Interposition eines freien Tubertransplantats sowie den Zustand eine Woche postoperativ. Die **Abbildungen 16 und 17** stellen nachfolgend den Zeitpunkt der postoperativen Kontrolle nach dem Einbringen von individualisierten Gingivaformern und die Situation vier Wochen postoperativ dar. Das gelungene Ergebnis der Behandlung nach Alloschalentechnik, Implantation inklusive augmentativem Relining und prothetischer Versorgung zeigen die **Abbildungen 18 bis 20**.

Fazit für die Praxis

Der augmentative Ansatz dieses Behandlungsfalls nutzt die Kombination zweier bewährter Knochenaufbauverfahren. Mit Hilfe der Schalentechnik kann die Knochenresorption zwischen Augmentation und der späteren Implantation gegenüber dem Einsatz von monokortikalen Knochenblocktransplantaten deutlich gesenkt werden. Zudem lässt sich so der im weiteren Heilungsverlauf auftretende Knochenverlust durch die nachfolgende Überaugmentation von bovinem Ersatzmaterial und resorbierbarer Membran erfahrungsgemäß nicht nur reduzieren. Es wird hier sogar ein Knochengewinn – verglichen mit dem Volumen nach Augmentation – erreicht. Das Verfahren des augmentativen Relinings hat sich bereits nach autologen Augmentationen bewährt und findet analog in diesem Fallbericht eine erfolgreiche Anwendung nach dem Knochenaufbau in allogener Schalentechnik.

Abb. 16: Postoperative Kontrolle nach Einbringung individualisierter Gingivaformer.

Abb. 17: Emergenzprofil regio 21 und 23 ausgeformt, Situation vier Wochen postoperativ mit individualisierten Gingivaformern.

AJONA®

Medizinisches Zahncremekonzentrat
für Zähne, Zahnfleisch und Zunge

Ajona wirkt – das fühlt und schmeckt man.

Das 4-stufige Wirkprinzip

Das Ergebnis der Zahnpflege mit Ajona: Gesunde, saubere Zähne, kräftiges Zahnfleisch, reiner Atem und eine lang anhaltende, sehr angenehme Frische im Mund.

Pflege-Tipp
für die notwendige besonders sorgfältige Mundpflege bei Implantaten: Ajona auf die Interdentalbürste geben und Grenzbereich reinigen.

Jetzt kostenlose Proben anfordern:
Fax: 0711-75 85 779 71 • E-Mail: bestellung@ajona.de

Praxisstempel/Anschrift

Datum/Unterschrift

DI Februar 21

Dr. Liebe Nachf. D-70746 Leinfelden

Abb. 18: Ansicht frontal: verschraubter definitiver Zahnersatz in regio 21-23, zwei Monate nach Freilegung.

Abb. 19: Okklusale Ansicht des Behandlungsergebnisses.

Der Behandlungsfall macht deutlich, dass die Schalentechnik mit Verwendung von rein allogenem Knochenersatzmaterial (kortikale Platte und spongiöses Granulat) der klassischen autologen Methode ebenbürtig ist [9,16.] Auch wenn die Resorptionseigenschaften allogener Materialien bekanntermaßen geringer sind als die des autologen Knochens, beobachte ich bei meinen Patienten nach Durchführung des Relinings im Frontzahnbereich ästhetisch optimalere Hart- und Weichgewebesituationen. Neben dem zusätzlichen Resorptionsschutz kann durch das augmentative Relining eine minimalinvasivere Freilegungstechnik gewählt und weitere Transplantationen vermieden werden. Die Patientenbelastung ist damit nicht nur während der Augmentation geringer, sondern auch bei der Freilegung der Implantate. Natürlich steht und fällt der Erfolg der Technik auch mit den Materialien. Die Arbeit mit den hier verwendeten Produkten ist sehr verlässlich, weil diese langjährig erprobt, bestens erforscht und aufeinander abgestimmt sind. Damit ist man auf der sicheren (Anwender-)Seite. Der Einsatz allogener Kortikalisplatten eröffnet dem erfahrenen Chirurgen die Möglichkeit, atraumatischer und patientenfreundlicher an einen komplexen Fall heranzutreten. Das augmentative Relining gibt zusätzlich die Sicherheit, späte Misserfolge durch stärkere Resorptionen zu vermeiden. Die Kombination beider bewährter Augmentationsverfahren sehen wir deshalb in unserer Praxis inzwischen als neuen Goldstandard in der Augmentationschirurgie im Front- und Seitenzahnbereich an. ■

Literaturverzeichnis unter
www.dimagazin-aktuell.de/literaturlisten

Bilder, soweit nicht anders deklariert:
© Praxis Dr. Robert Würdinger

Abb. 20: Röntgenansicht nach Einbringen des definitiven Zahnersatzes.

Dr. Robert Würdinger

Dr. med. dent. Robert Würdinger ist ausgebildeter Rettungsassistent, Zahnarzt (Universität Marburg) und Fachzahnarzt für Oralchirurgie (Universität Bonn und Praxis Dr. Jochen Tunkel, Bad Oeynhausen). Nach Spezialisierungen im Bereich der Oralchirurgie, Parodontologie, Implantologie und 3D-Diagnostik betreibt er seit 2013 ein Fachzentrum mit eben diesen Schwerpunkten in Form einer Überweisungspraxis in Marburg. Darüber hinaus ist Dr. Würdinger auch als nationaler und internationaler Referent im Bereich „Augmentative Verfahren in der Implantologie“ gefragt.

Dr. med. dent. Robert Würdinger
Fachzahnarzt für Oralchirurgie
Frankfurter Straße 6 · 35037 Marburg
Tel. 06421-16 88 990
info@dr-wuerdinger.de
www.dr-wuerdinger.de

permadental®
Modern Dental Group

PERMADENTAL.DE
0 28 22 - 1 00 65

INSPIRATION UND INFORMATION

für den täglichen Praxiseinsatz.

Der neue 60-seitige Zahnersatzkatalog
für Behandler und Praxismitarbeiter.

Bestellen Sie sich Ihr kostenloses Exemplar des
Kataloges für die Zahnarztpraxis **Zahnersatz von A-Z.**
0800 737 000 737 | e.lemmer@permadental.de
kurzelinks.de/ze-katalog

WEIT MEHR ALS NUR KRONEN UND BRÜCKEN.

Neues Verfahren mit offener Einheilung

Socket/Ridge Preservation mit einem synthetischen Knochenaufbaumaterial und verzögerter Sofortimplantation

Das wichtigste Ziel in der modernen Implantologie ist es, neben dem langfristigen Implantaterhalt, die marginale Weichgewebsarchitektur sowie die knöchernen Strukturen zu sichern, um einen stabilen ästhetischen und funktionellen Langzeiterfolg zu erzielen. Ein Verfahren zur Verminderung der Resorption ist die sofortige Implantatinsertion in die Extraktionsalveole und die Augmentation der bukkalen und palatinalen Restalveole mit Knochenaufbaumaterial, wenn noch ausreichend Knochen für eine sofortige Implantation vorhanden ist.

Ein konventionelles zweizeitiges Vorgehen führt nach Extraktion eines Zahnes zu einer krestalen Knochenresorption. Ein durchschnittlicher horizontaler Knochenverlust von 29 bis 63 % und ein vertikaler Abbau von 11 bis 22 % sind bereits in den ersten sechs Monaten nach Extraktion nachweislich beobachtbar, wobei der Verlust in der Breite tendenziell größer ist als in der Höhe. Dieser Umstand führt häufig zur Notwendigkeit von umfangreichen Knochenaugmentationen bei Spätimplantationen.

Die Socket bzw. Ridge Preservation, d. h. die Auffüllung des leeren Zahnfachs mit einem Knochenaufbaumaterial im Sinne der geführten Knochenregeneration (Guided Bone Regeneration, GBR), ist ein bewährtes Verfahren für den Erhalt der Dimensionen des Kieferkamms.

Bei dem im Fallbeispiel verwendeten Material handelt es sich um ein reines Beta-Tricalciumphosphat (ß-TCP; DentOss®, Demedi-Dent), das innerhalb von vier bis sechs Monaten zu einem vitalen implantierbaren Knochen umgewandelt wird. Es besitzt eine hochvernetzte Porosität, welche die dreidimensionale Regeneration des Knochens steuert und die vollständige Penetration mit mesenchymalen Stammzellen und Osteoprogenitorzellen ermöglicht. Diese Eigenschaft ermöglicht ein vereinfachtes und schonendes Operationsprotokoll ohne Lappenpräparation mit offener Wundheilung – bei großen Defekten reicht eine Papillen-Adaptationsnaht völlig aus. Durch die exponierte Einheilung stellen sich keine Infektionen, keine vorzeitige Resorption und/oder das Einwachsen von Weichgewebe ein.

Falldarstellung

Die 43-jährige Patientin stellte sich mit einem schmerzenden, perkussionsempfindlichen Zahn 14 vor, der vor ca. 15 Jahren endodontisch behandelt wurde. Die Patientin nimmt seit Jahren Medikamente ein, die die Blutgerinnung beeinflussen. Sie hat eine gute Mundhygiene und ist Nichtraucherin.

Nach Aufklärung über die möglichen Therapien (Revision, WSR) entschied sich die Patientin für eine Extraktion und Implantatversorgung mit einem Keramikimplantat. Die Nachbarzähne 15, 16 waren bereits durch Implantate ersetzt und eine Brücke kam für sie nicht in Frage.

Weiterhin wurde die Patientin über das Knochenaufbaumaterial informiert. Nach dem § 630e BGB ist der Behandelnde verpflichtet, den Patienten über sämtliche für die Einwilligung wesentlichen Umstände aufzuklären.

Die Patientin wünschte die bestmögliche und damit eine festsitzende Versorgung und entschied sich daher für die Implantatversorgung mit Zirkonrestauration auf Keramikimplantat.

Diagnostik
Nach der ersten klinischen Befundaufnahme und Fotodokumentation der Ausgangssituation **(Abb. 1)** wurde zur Ergänzung des klinischen Befundes eine Einzelzahnaufnahme erstellt **(Abb. 2)**. Vom Oberkiefer wurde eine Abformung genommen, um eine Tiefziehschiene herzustellen. Diese wird direkt am OP-Tag genutzt, um eine provisorische Krone herzustellen.

Planung
Der Zahn 14 sollte, wenn möglich atraumatisch, extrahiert werden, um eine Sofortimplantation mit Augmentation mit DentOss ß-TCP (fein 0,1-0,5 mm) zu ermöglichen.

Verwendetes Material
Aufgrund des entstandenen großen Defektes und Traumas wurde 1 g DentOss ß-TCP (grob 0,5-1,0 mm Körnung) verwendet. Das Implantat (SDS Keramikimplantat) wurde verzögert eingesetzt.

Präimplantologische Maßnahmen
Die Patientin wurde antibiotisch mit Clindamycin (3 x 600 mg) prä- und postoperativ abgedeckt. Als Analgetikum wurde Ibuprofen verschrieben.

Chirurgisches Vorgehen
Aufgrund der traumatischen Extraktion des ankylosierten Zahnes, die zu einer Osteotomie wurde **(Abb. 3)**, fehlten die vestibuläre und palatinale Lamelle (Röntgenkontrollbild während der Osteotomie, Wurzelrest noch vorhanden **Abb. 4)**. Dieser Wurzelrest wurde entfernt. Bei dem geringen Restknochenvolumen war eine Sofortimplantation nicht mehr indiziert. Der Erhalt der Weichgewebsstrukturen und des Kieferkamms wurde durch das Einbringen eines Knochenaufbaumaterials im Sinne einer Socket/Ridge Preservation ohne Membran gewährleistet **(Abb. 5)**. Mesial zum 13 wurde eine resorbierbare Naht (SABAsorb rapid) gesetzt, um die Weichgewebe zu adaptieren. Die Kontrolle des Heilungsverlaufs nach dem Eingriff erfolgte ein Tag später **(Abb. 6)**. Während der Phase des Wundverschlusses ging ein geringer Bruchteil (1-2 %) des Knochenersatzmaterials verloren. Daher wird empfohlen, immer bis zum Gingivaniveau zu augmentieren. Dieser leichte Verlust spielt keine Rolle für den weiteren Knochenaufbau, der Patient merkt lediglich ein paar „Krümel" im Mundraum.
Eine Röntgenkontrolle nach Socket erfolgte nicht, da die Patientin keine weitere Bestrahlung wollte. Die Lücke wurde durch eine Tiefziehschiene versorgt, welche in dem Bereich des 14 mit zahnfarbenem Kunststoff aufgefüllt worden ist **(Abb. 7)**. Dabei ist darauf zu achten, dass kein Kontakt zur Wunde und zum Zahnfleisch besteht, da sich die Wunde sonst nicht schließen kann. Durch diese Schiene konnte die Patientin ohne Einschränkungen am öffentlichen Leben teilnehmen. Der Heilungsverlauf wurde engmaschig kontrolliert. Elf Tage danach erfolgte die Nahtentfernung **(Abb. 8)**. Weitere Kontrolltermine erfolgten 14 Tage **(Abb. 9)** und 45 Tage danach **(Abb. 10)**.

Abb. 1: Klinische Ausgangssituation.

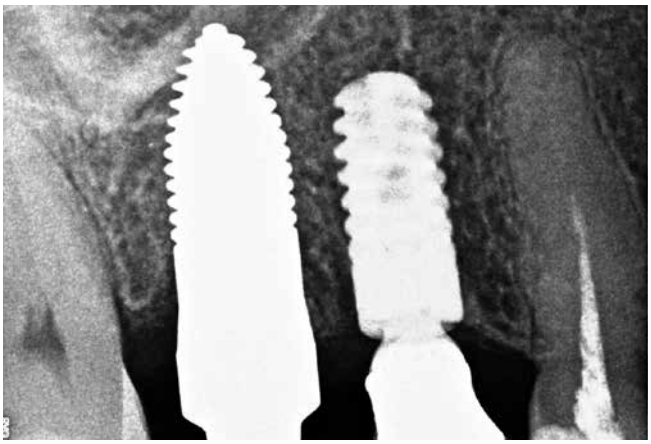

Abb. 2: Röntgenologische Ausgangssituation.

Abb. 3: Vestibuläre und palatinale Lamelle fehlen.

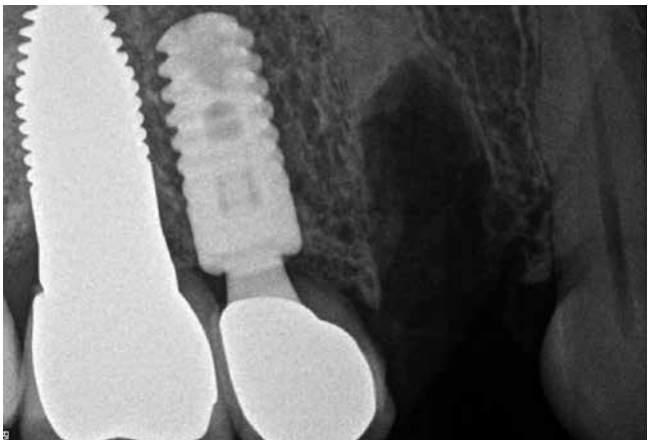

Abb. 4: Röntgenbild nach Osteotomie, Wurzelrest wurde noch entfernt.

Abb. 5: Socket/Ridge Preservation ohne Membran.

Abb. 6: Kontrolle des Heilungsverlaufs ein Tag post-OP.

Abb. 7: Tiefziehschiene wurde im Bereich des 14 mit zahnfarbenem Kunststoff aufgefüllt.

Abb. 8: Nahtentfernung elf Tage post-OP.

Abb. 9: Zustand 14 Tage nach OP.

Abb. 10: Zustand 45 Tage nach OP.

Implantation

Am OP-Tag nach 3,7 Monaten/111 Tagen **(Abb. 11)** wurde eine Kontrollaufnahme vor Implantation gemacht. Das Knochenniveau wurde durch das Aufbaumaterial erhalten. Die alte Krone des Titanimplantates wurde entfernt, danach erfolgte der Zugang über einen Kieferkammschnitt **(Abb. 12 und 13)**. Die durch die Socket erreichte Knochenerhaltung/-bildung reichte für ein einteiliges 3,8 x 14 mm Keramikimplantat aus **(Abb. 14)**. Die Adaptationsnaht erfolgte durch SABApol **(Abb. 15)**. Eine Röntgenkontrollaufnahme nach Implantation wurde angefertigt (**Abb. 16)**. Die Implantate wurden provisorisch versorgt **(Abb. 17)**. Kontrolle nach einer Woche mit Nahtentfernung **(Abb. 18)**. Präparation und Abformung nach zwei Wochen. Das alte Titanimplantat (20 Jahre in situ) bekam auch einen Zirkonaufbau **(Abb. 19)**. Nach drei Wochen erfolgte die definitive Versorgung mit nicht-verblockten Zirkonkronen **(Abb. 20)**. Kontrollbild und Röntgenkontrolle ein Jahr und ein Monat nach Socket/Ridge Preservation **(Abb. 21 und 22)**. Der komplette

exoplan 3.0 Galway Implantatplanungssoftware

Perfekte Versorgung bedarf perfekter Planung

NEUES RELEASE
jetzt verfügbar

exoplan 3.0 Galway, die Implantatplanungssoftware der neuesten Generation, integriert sich nahtlos mit der führenden dentalen CAD-Software für Labore. Beeindrucken Sie Ihre Patienten mit überzeugenden Restaurationen durch virtuelle, prothetisch orientierte Implantatplanung.

Erweitern Sie mit exocad Ihre Möglichkeiten in der digitalen Zahnheilkunde.

Your freedom is our passion
exocad.com/exoplan-galway

exocad

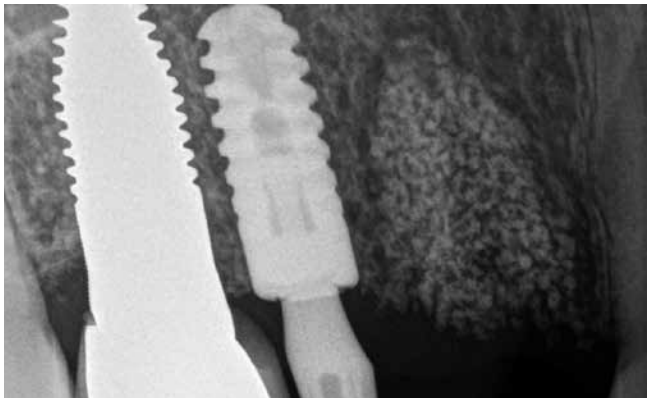

Abb. 11: Röntgenaufnahme vor Implantation an Tag 111 nach Socket/Ridge Preservation.

Abb. 12: Entfernung der alten Krone.

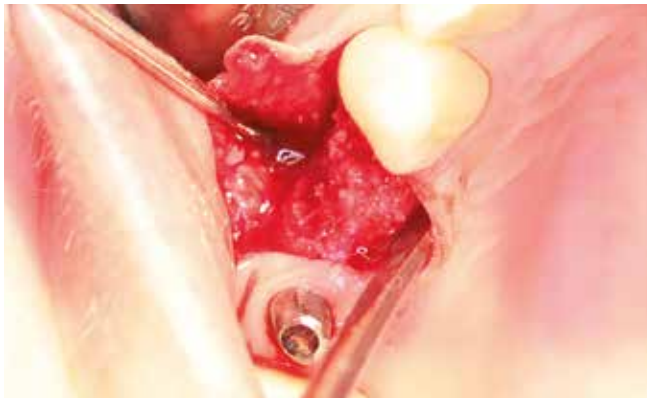

Abb. 13: Zugang über einen Kieferkammschnitt.

Abb. 14: Der geschaffene Platz reicht für ein einteiliges 3,8 x 14 mm Keramikimplantat.

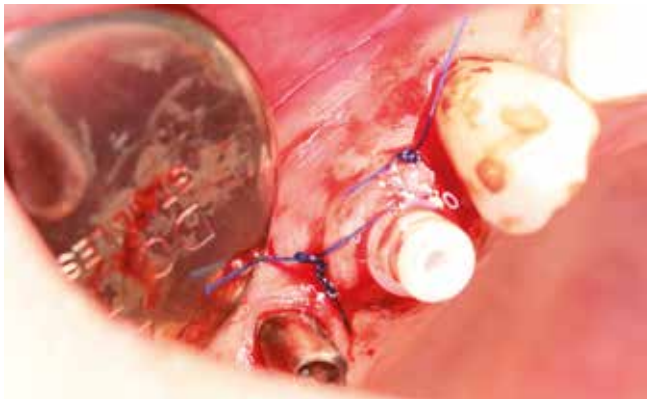

Abb. 15: Die Adaptationsnaht erfolgte durch SABApol.

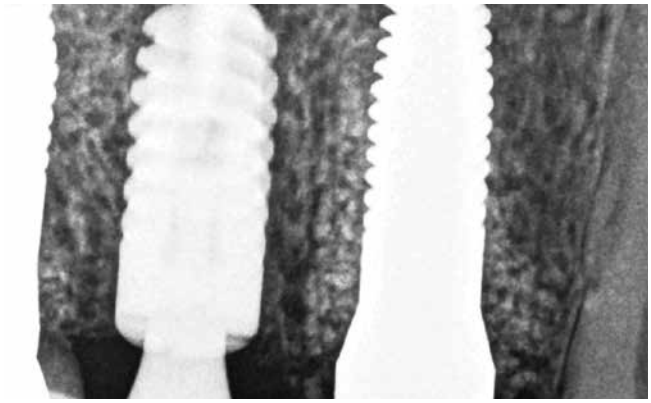

Abb. 16: Röntgenkontrollaufnahme nach Implantation.

Abb. 17: Provisorische Versorgung der Implantate.

Abb. 18: Kontrolle nach Nahtentfernung eine Woche nach Implantation.

Abb. 19: Das alte Titanimplantat bekam ein neues Zirkonabutment.

Abb. 20: Definitive Versorgung mit nicht-verblockten Zirkonkronen nach 3 Wochen.

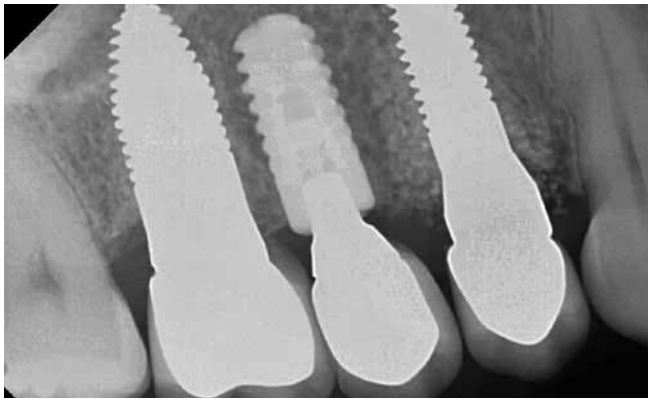

Abb. 21: Röntgenkontrolle ein Jahr und ein Monat nach Socket/Ridge Preservation.

Abb. 22: Kontrollbild ein Jahr und ein Monat nach Socket/Ridge Preservation.

Umbau zu Eigenknochen ist noch nicht abgeschlossen. Die Papillenregeneration zwischen 13/14 und 14/15 ist jedoch deutlich erkennbar.

Zusammenfassung

Ein atraumatischer, minimalinvasiver Kieferkammerhalt über eine Socket/Ridge Preservation ist mit dem hier verwendeten Material (DentOss®, Demedi-Dent), einem reinen ß-TCP, risikolos und ohne Membran oder Mesh realisierbar. Das Material heilt offen ein – das Einwachsen von Bindegewebe findet nicht statt.

Bei größeren Defekten ist eine Adaptationsnaht zu empfehlen, um die Wundheilung zu optimieren. Nach circa vier Monaten kann risikofrei, bei optimalem Knochenvolumen, implantiert werden – ohne große chirurgische Eingriffe durchführen zu müssen, die den Patienten unnötig belasten. ■

Bilder, soweit nicht anders deklariert: © da Silva

Dr. Manuel Bras da Silva
Zahnärzte am Klinikum
Brechtener Str. 57 · 44536 Lünen-Brambauer
Tel. 0231 8808063
www.zahn-klinikampark.de

Dr. Manuel Bras da Silva

1993-1998	Studium der Zahnheilkunde an der Johann Wolfgang Goethe-Universität in Frankfurt am Main
1998	Approbation als Zahnarzt
2001	Praxisgründung Lünen - Klinik am Park
2003	Promotion zum Dr. med. dent., Frankfurt am Main mit dem Thema „Osseointegration dentaler Implantate“
2005	Tätigkeitsschwerpunkt im Bereich der Implantologie der Deutschen Gesellschaft für Zahnärztliche Implantologie (DGZI), DGOI
2010	Tätigkeitsschwerpunkt im Bereich der Kieferorthopädie
2011	Zweit-Praxisgründung Dortmund
2016	Referent

Mit der one-time-Therapie in einer Sitzung vom Trauma zur Sofortversorgung

Temporäre und definitive Frontzahnkronen ohne Abutmentwechsel

Komplexe Implantatversorgungen im Frontzahnbereich stellen per se eine besondere Herausforderung dar, da Patienten den Erfolg implantatprothetischer Restaurationen vor allem nach der weiß-roten Ästhetik beurteilen. Dabei sind Aussehen und Verlauf der periimplantären Mukosa von hoher Relevanz. In der one-time Therapie werden die Abutments unmittelbar nach der Implantation für das Sofortprovisorium definitiv verschraubt und bleiben auch für die finale Prothetik in situ. Damit stabilisieren sie das periimplantäre Gewebe und machen auch „komplexe" Fälle [7] mit horizontalen Kronenfrakturen an beiden mittleren Schneidezähne einfacher beherrschbar.

Eine ebenso wichtige Rolle spielen patientenindividuelle extra- und intraorale Aspekte wie Lippenbild, Lachlinie, Knochenvolumen, Biotyp und Zustand der Nachbarzähne, das chirurgische Vorgehen, die restaurativen Zwischenschritte, die verwendeten Materialien und nicht zuletzt die Erfahrung des Behandlers. Er muss innerhalb kürzester Zeit dauerhaft tragbare Entscheidungen über den Workflow treffen.

Für den Patienten ist das Erscheinungsbild des periimplantären Weichgewebes und der prothetischen Suprastruktur ein entscheidendes Kriterium für eine erfolgreich verlaufene Therapie [14]. Parameter hierfür sind die periimplantäre Gewebestrukturen, die in Volumen, Höhe, Farbe und Kontur mit den Nachbarzähnen übereinstimmen und Implantatkronen, die hinsichtlich Form, Textur und Farbe das ursprüngliche Erscheinungsbild wiedergeben sollen. Ein möglichst minimal-invasives und damit gewebeschonendes Vorgehen mit Erhalt der Hart- und Weichgewebestrukturen bildet die Grundlage für ein langzeitstabiles, natürliches Erscheinungsbild einer implantatprothetischen Restauration.

Befundung und Therapieplanung

Die 30-jährige Patientin suchte nach einem Frontzahntrauma mit akuten Schmerzen die Praxis auf. Die sofortige klinische und röntgenologische Inspektion zeigte eine umlaufende Kronenfraktur an den beiden mittleren Incisivi mit geschwollener keratinisierter Gingiva und sulkulären Einblutungen labial. Weiter zeigte sich, dass die Zähne 11 und 21 bereits mehrfach endodontisch behandelt worden waren und Zahn 21 zudem aufgrund einer Wurzelspitzenresektion ein reduziertes Kronen-Wurzel-Verhältnis aufwies. Beide Incisivi waren daher austherapiert und nicht mehr erhaltungswürdig. Der alveoläre Knochen, die beiden lateralen Schneidezähne und das Weichgewebe mit der Interdentalpapille (gewebestarker gingivaler Biotyp) waren unversehrt geblieben, was bei einer Implantatversorgung weniger rezessive Risiken erwarten ließ, zumal keine knochenaufbauenden Maßnahmen notwendig waren. Faktoren, die eine günstige Ausgangslage für ein ästhetisches Behandlungsergebnis nach einer Sofortimplantation mit kontrollierter Sofortbelastung und weitgehendem Erhalt der Hart- und Weichgewebestrukturen

erwarten ließen [1,10]. Zudem musste die Behandlung aufgrund unaufschiebbarer geschäftlicher Verpflichtungen der Patientin innerhalb eines Tages mit einem temporär tragbaren Ergebnis, das die spätere definitive Restauration nicht ästhetisch beeinträchtigen würde, abgeschlossen sein. In Abwägung dieser Aspekte und möglicher Alternativen mit festsitzenden oder herausnehmbaren Brückenversorgungen entschied sich die Patientin für die Implantatlösung auf blueSKY Implantaten (bredent medical, Senden) mit chairside gefertigter temporärer Sofortversorgung. Diese wurde zur optimalen Ausbildung des Weichgewebes auf bereits definitiven Abutments – als one-time-Therapie mit Hybridabutments (BioHPP SKY elegance, bredent) – hergestellt **(Abb. 1 bis 4)**.

Extraktion und Desinfektion

Eine schonende Extraktion und vorsichtige Behandlung des marginalen Weichgewebes sowie des Alveolarknochens wirkt sich positiv auf die Resorptionsvorgänge nach einer Extraktion aus [10]. Dafür wurde der parodontale Faserapparat mit einem Mikroskalpell behutsam durchtrennt und die Wurzel ohne orovestibuläre Luxationsbewegungen entfernt, um nicht die bukkale Lamelle zu beschädigen.

Sofortimplantate in parodontal infizierten Extraktionsalveolen, die zuvor mit einer antimikrobiellen photodynamischen Therapie (aPDT) behandelt wurden, zeigen eine signifikant bessere Knochenqualität und -quantität [11,12]. Daher wurden zur Desinfektion und Dolor-Post-Prophylaxe beide Extraktionsalveolen mit der aPDT-Therapie nach dem HELBO-Verfahren (bredent) behandelt. Hierbei werden in der Alveole sitzende pathogene Bakterien durch lichtsensible Farbstoffmoleküle markiert und mit Laserlicht aktiviert. Es entsteht Singulettsauerstoff und die Mikroorganismen werden durch Oxidation zerstört. **(Abb. 5 bis 8)**.

Knochenorientierte Insertion

Beide Implantate wurden in das sog. „ästhetische Fenster" apikal des marginalen Weichgewebes und leicht palatinal zum Zahnbogens gesetzt [9]. Das unterstützt den Erhalt der bukkalen Lamelle und verhindert gleichzeitig ein Durchscheinen des Implantats. Der gewählte Durchmesser beider blueSKY-Implantate RP von 4 mm erlaubte die notwendigen mesio-distalen Abstände zu den Nachbarzähnen, um Rezession der knöchernen Unterstützung der Papillen zu vermeiden [13]. Lappenbildung und vertikale Entlastungsinzisionen waren nicht zwingend notwendig, wodurch wiederum das Weichgewebe weitestgehend geschont und ästhetisch störende Narbenbildungen vermieden werden konnten [6]. Die vertikale Positionierung der beiden Implantate leicht unterhalb des Alveolarkamms und damit unterhalb der

Abb. 1: Klinische Ausgangssituation mit geschwollener keratinisierter Gingiva und sulkulären Einblutungen labial in regio 11 und 21.

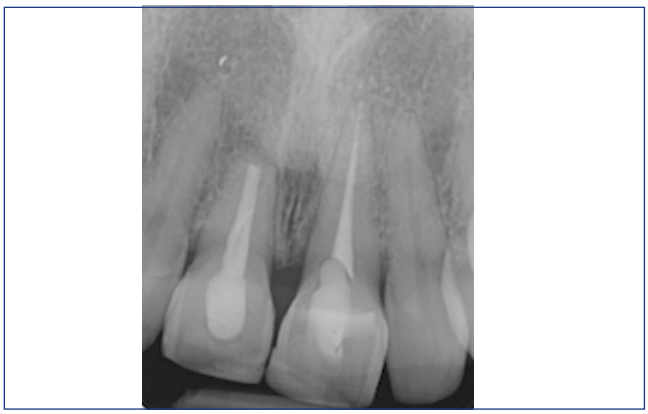

Abb. 2: Röntgenologische Ausgangssituation mit umlaufender Kronenfraktur und reduziertem Kronen-Wurzel-Verhältnis.

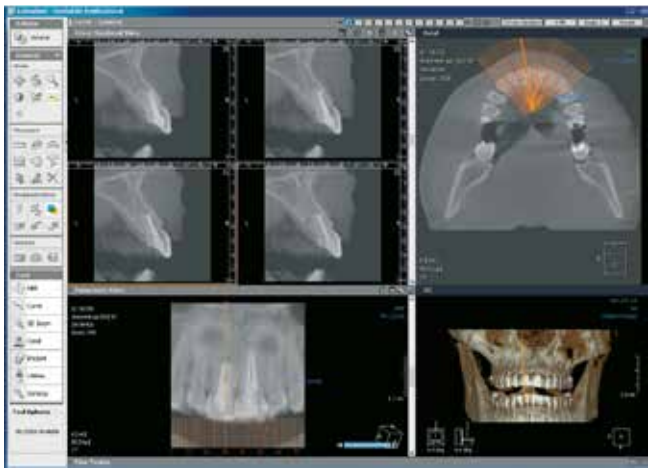

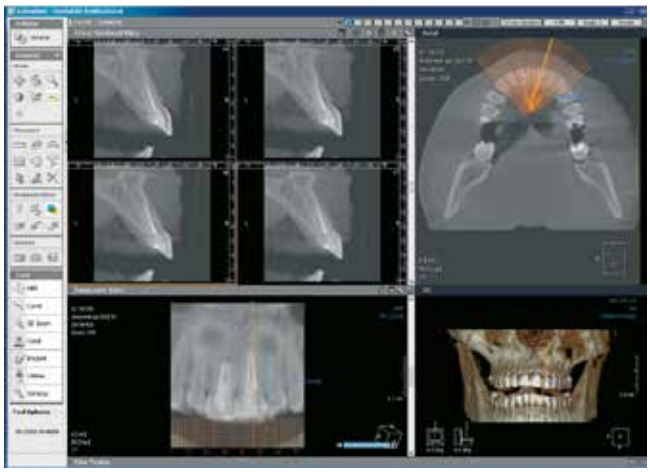

Abb. 3 bis 4: Planungs-DVT.

Abb. 5 und 6: Schonend extrahierte Zähne 21 und 11.

Abb. 7: Extraktionsalveolen mit unversehrten hart- und weichgeweblichen Strukturen.

Abb. 8: Applikation der antimikrobiellen Photodynamischen Therapie (aPDT).

Schmelz-Zement-Grenze wurde anhand der DVT-Aufnahmen festgelegt, da ohne das Freilegen des Alveolarkamms keine direkte Aufsicht auf den Knochen gegeben war.
Während der Implantation in regio 21 wurde in regio 11 der extrahierte und gesäuberte Zahn in die Extraktionsalveole zurückgesetzt, um ein zwischenzeitliches Kollabieren des Weichgewebes zu vermeiden und die Interdentalpapille zu stabilisieren. Die Aufbereitung erfolgte gemäß Protokoll für eine D2/D3 Knochenqualität, die Insertion selbst frei Hand. Die Features der blueSKY Implantate – konisch zylindrische Makrogeometrie, Doppelgewinde und selbstschneidendes Kompressionsgewinde – ermöglichen in der Regel eine ausreichende Primärstabilität von 30 Ncm auch in weicherem Knochen. Durch Kondensation des Knochens mit dem Finalbohrer kann zudem die Primärstabilität bei Bedarf noch erhöht werden, indem der Finalbohrer langsam im Linkslauf mit Kühlung verwendet wird und die Knochenpartikel in der Alveole verbleiben. Mit einer niedrigen Eindrehgeschwindigkeit lässt sich zudem dem Risiko begegnen, den Knochen zu überhitzen oder über einen zu starken Druck auf das Knochenlager eine Minderversorgung und folgend eine Nekrose mit Wundheilungsstörungen zu provozieren **(Abb. 9-12)**.

Hybridabutment, Platform Switching und „One-Time-Therapie"

Unmittelbar nach der Insertion wurden die BioHPP SKY elegance Hybrid-Abutments im Sinne der one-time-Therapie definitiv mit den Implantaten verschraubt. Ohne Irritation durch einen Abutmentwechsel zwischen Provisorium und definitiver Restauration können sich die periimplantäre Mukosamanschette und die approximalen Papillen stabil und unter weitestgehendem Erhalt der umlaufenden Gingiva-Faser-Architektur ausprägen, wodurch nicht nur das natürliche Durchtrittsprofil erhalten bleibt, sondern durch die intakte Mukosamanschette auch das Periimplantitisrisiko deutlich minimiert wird [2,3,8].
Der Abutmentkörper aus BioHPP – ein mit Keramikpartikeln verstärktes Hochleistungspolymer – ist bereits

Abb. 9: Aufbereitung, beginnend mit dem Twist-Drill.

Innovativ in die Zukunft mit den Augmentations-Konzepten von SDS

Extraktion, Augmentation und Implantation in einem Eingriff

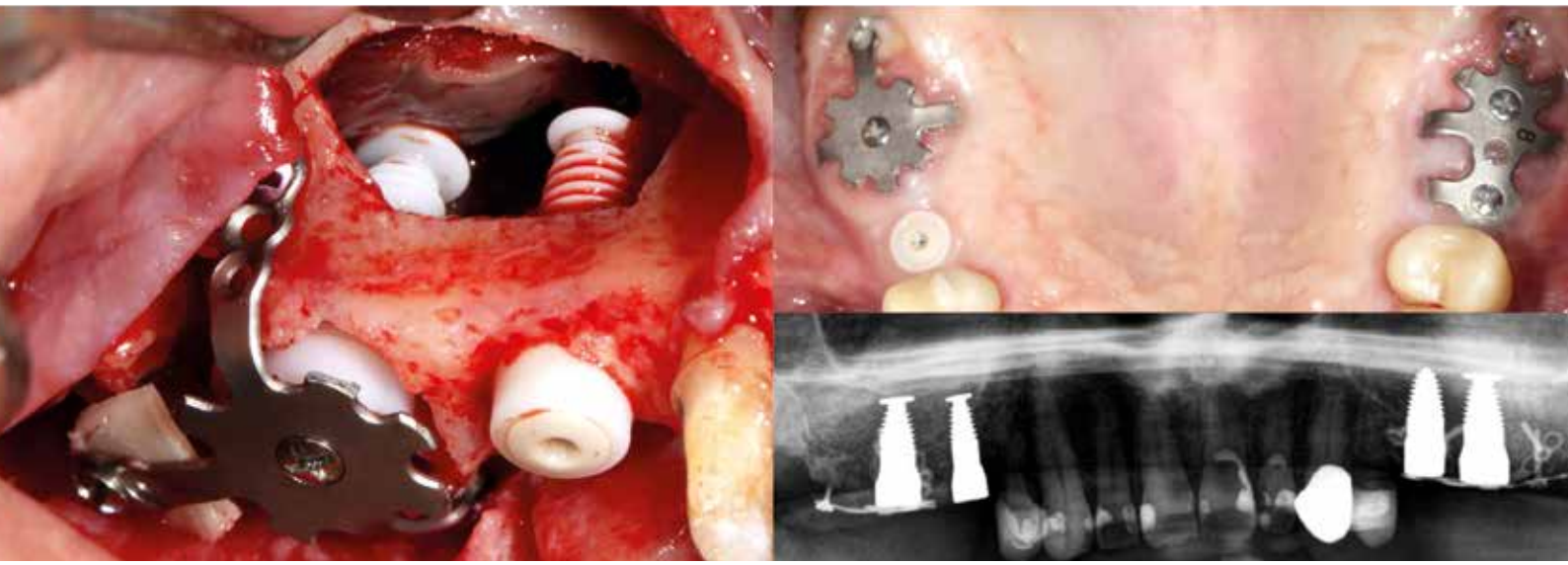

VIRTUELLE HOSPITATION

Geringste Morbidität, kein weiterer chirurgischer Eingriff, keine Narben und ein immenser Zeitgewinn v.a. für den anspruchsvollen Patienten. Extraktionen, beidseits Externer Sinuslift, zwei Floating Implants fixiert über die von Prof. Ghanaati und Dr. Volz entwickelten BISS BONE IMPLANT STABILIZATION SYSTEM Cages. Alles in einer einzigen ALL IN ONE Operation. Verfolgen Sie diese zukunftsweisende Operation nach dem THE SWISS BIOHEALTH CONCEPT in Full-HD 4-Kanal-Technik, welche mit Keramikimplantaten von SDS SWISS DENTAL SOLUTIONS, dem Weltmarktführer für Keramikimplantate, durchgeführt wurde.

DR. ULRICH VOLZ

Dr. Karl Ulrich Volz ist Keramik-Implantatpionier, derzeit einflussreichster Biologischer Zahnarzt und Inhaber der SWISS BIOHEALTH GROUP.

Termin	jederzeit buchbar
Dauer	ca. 4 1/2 Stunden
Fbdg. Punkte	5
Investition	50 €

QR-Code scannen oder buchen unter
www.swissdentalsolutions.com/education

SWISS BIOHEALTH EDUCATION

Aktionscode für die kostenfreie Teilnahme an der virtuellen Hospitation: DI-0221

SDS Deutschland GmbH
Lohnerhofstrasse 2
78467 Konstanz | Deutschland

Hotline: +49 7531 89 16 86 0
info@swissdentalsolutions.com
www.swissdentalsolutions.com

SDS SWISS DENTAL SOLUTIONS

Abb. 10 und 11: Insertion (Blue SKY 4 x 14 mm).

werksseitig spaltfrei und stoffschlüssig mit der Titanbasis verbunden, wodurch das submukosale Weichgewebe weder durch einen Micro-Gap noch durch Kleberreste irritiert werden kann. Verändern sich jedoch während oder nach einer provisorischen Phase die weichgeweblichen Strukturen, kann das Abutment intraoral mit Hartmetallfräsern ohne großen Aufwand nachgearbeitet werden. Seine werkstofflichen Eigenschaften werden dadurch nicht beeinträchtigt.

Die Versorgung der Implantate mit den durchmesserreduzierten (Platform-Switching) Hybrid-Abutments verlagert den bakteriell besiedelten Spalt zwischen Implantat und Abutment und damit die Ausbildung einer „biologischen Breite" von der Knochen-Implantatzone weg nach zentral, da der apikale Durchmesser des BioHPP SKY elegance Abutments schlanker gehalten ist als der zervikale Implantatdurchmesser. Das minimiert das Risiko eines postoperativen Knochenabbaus als Folge eines inflammatorisch belasteten Mikrospalts und stabilisiert die interdentalen Papillen [5] **(Abb. 13-15)**.

Abb. 12: Kontrolle der Implantatachse.

Abb. 13 und 14: Individualisierte BioHPP SKY elegance Abutments von frontal und palatinal.

Provisorium

Für das Provisorium wurde eine, noch über den natürlichen Zähnen hergestellte, Tiefziehschiene mit dentinfarbenem, plaqueresistentem und verfärbungssicherem Kunststoff (top-lign Kaltpolymerisat, Bredent) in der Position der beiden Incisivi befüllt und die Brücke temporär auf den definitiven Abutments zementiert. Das Provisorium stand leicht in Infraokklussion, um Mikrobewegungen von mehr als 150 µm während der Osseointegration zu vermeiden [4]. Es wurde auch darauf geachtet, keinen übermäßigen Druck auf die Papillen auszuüben, um keine unerwünschte Rezes-

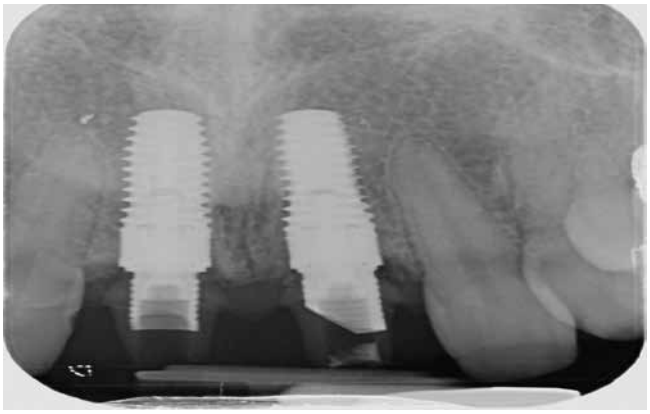

Abb. 15: Röntgenkontrollaufnahme der Implantate mit ihrem Aufbau.

sion des Weichgewebes zu initiieren. Die Nachbildung der natürlichen Krone ist die optimale Grundlage für den Erhalt des natürlichen Durchtrittsprofils **(Abb. 16-19)**.

Definitive Restauration

Für die definitive Versorgung wurde drei Monate nach Implantation auf Abutmentebene analog abgeformt, um etwaige zwischenzeitliche Veränderungen an der periimplantären Mukosa für die Fertigstellung der finalen Prothetik erfassen zu können. Bis zur Fertigstellung der Kronen wurde nochmals die provisorische Versorgung temporär

Abb. 16: Befüllen der Tiefziehschiene mit Kaltpolymerisat.

Abb. 17: Temporäres Zementieren der Brücke auf den definitiven Abutments.

Abb. 18: Palatinale Ansicht mit den intraoral individualisierten Abutments.

Fair Implant

FairWhite verbessert

Das Keramikimplantat

• Steigerung der Primärstabilität
• ab Durchmesser 3,5 mm
• NEU: Austrittsform Parallel

Design für Periointegration und flexible biologische Prothetik

FairImplant · Kieler Str. 103-107 · 25474 Bönningstedt
www.fairimplant.de

Abb. 19: Unmittelbar nach Implantation chairside hergestelltes Provisorium in situ.

Abb. 20: In den Zahnbogen harmonisch integrierte Implantatkronen.

Abb. 21: Kein Unterschied in Form und Farbe zur ursprünglichen Bezahnung.

Abb. 22: Befreites Lächeln der sichtlich erleichterten Patientin.

fixiert. Die definitiven Kronen wurde materialkonform aus BioHPP® und dem visio.lign Verblendsystem gefertigt, sodass kein Unterschied zwischen den Nachbarzähnen und den Implantatkronen zu sehen war **(Abb. 20-22)**.

Fazit

Die Sofortimplantation mit Sofortversorgung auf Basis der one-time-Therapie mit ebenfalls sofortigen definitiven Abutments war in diesem Fall die optimale Lösung, um dem Wunsch der Patientin nachzukommen und gleichzeitig eine perfekte Grundlage für die definitive Versorgung zu schaffen sowie Risiken für Folgedefekte im Hart- und Weichgewebe zu minimieren. Werden entsprechende Verfahrensregeln befolgt und geeignete Werkstoffe verwendet, kann die Sofortimplantation mit Sofortversorgung auf definitiven Abutments als eine sichere, planbare und vorhersagbare Therapie gelten, mit der sich funktionelle, stabile und sehr gute ästhetische Langzeitergebnisse erzielen lassen. ■

Literaturverzeichnis unter
www.dimagazin-aktuell.de/literaturlisten

Bilder, soweit nicht anders deklariert: © Schröder

ZA Axel Schröder

1985-1990 Studium der Zahnheilkunde an der Universität Tübingen
1991-1992 Ausbildungsassistent in Zahnarztpraxis
1992-1993 Assistenzarzt in der Universitätsklinik Tübingen, Abteilung für konservative - Zahnheilkunde/ Parodontologie
1993-2003 Gründung Gemeinschaftspraxis Esslingen am Neckar
2004-2009 Gründung und Zahnarzt in der Gemeinschaftspraxis „Ihre Zahnärzte Landhausstrasse", Stuttgart
seit 2010 Gesellschafter und Zahnarzt bei OPUS DC, Ulm
Mehrwöchige Weiterbildung in Parodontologie und Implantologie bei Dr. Robert Lamb, San Mateo, C.A. USA
Hospitanz für Implantatprothetik bei Dr. Rick Lazar in Perth, Australien
Curriculum Implantatprothetik bei Prof R. Slavicek und Prof. R. Fürhauser (Universität Krems)

ZA Axel Schröder · Zahnmedizinisches Versorgungszentrum
Dres. Weiss, Weiss und Partner Zahnärzte
Neue Straße 72-74 · 89073 Ulm
Tel. 0731 14016-0 · www.opus-dc.de

Zeramex Digital Solutions

Individuelle Prothetik – maßgeschneidert von A-Z

Erfahren Sie mehr!

digitalsolutions@zeramex.com
00800 - 04 00 13 33
www.zeramex.com

Komplett individuelle Versorgungen

Daten übermitteln – Fixfertige Versorgung zugeschickt bekommen – Einsetzen – Passt!

- Individuelle Abutments & Gingivaformer
- Monolithische Kronen & Brücken
- Gefärbt & Glasiert lieferbar

Kompetenzzentrum für metallfreie und digitale Lösungen – Made in Switzerland

ZERAMEX
natürlich, weisse Implantate

www.zeramex.com

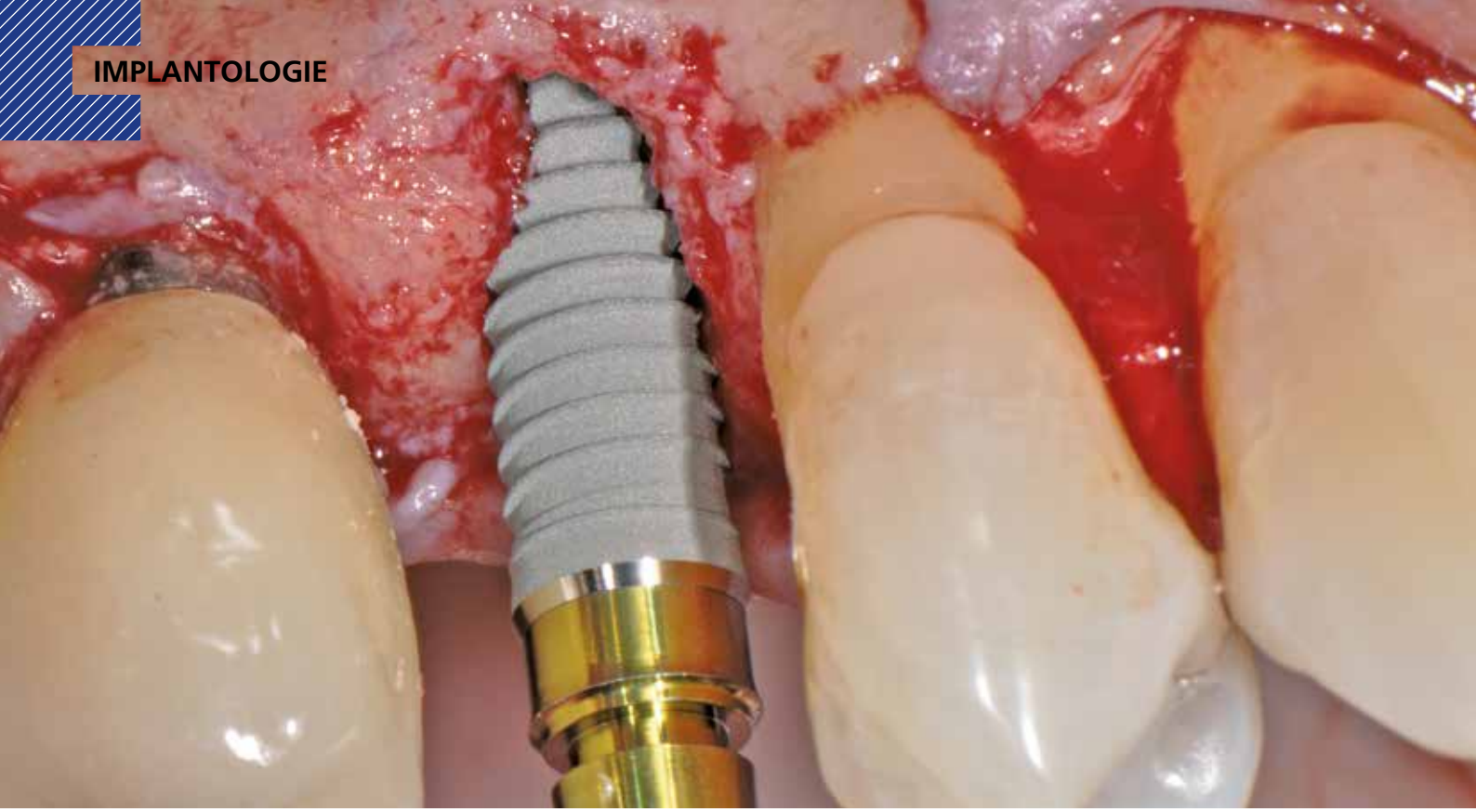

Ästhetisches Emergenzprofil: Gingivaformer mit konkavem Design

Darstellung eines Patientenfalls mit Fokus auf die Weichgewebeoptimierung

Implantatsysteme, die seit Jahrzehnten erfolgreich in Anwendung sind, erfordern eine Anpassung an aktuelle klinische und wissenschaftliche Erkenntnisse, um die Bedürfnisse der modernen Implantologie zu erfüllen. Der Autor sensibilisiert im vorliegenden Fall für die Wichtigkeit der periimplantären Gewebestrukturen als Grundlage für den langfristigen Implantaterfolg.

Sicherheit und Vorhersagbarkeit sind im implantologischen Praxisalltag maßgebliche Aspekte. Ziele der implantologischen Behandlung sind der langfristige Implantaterhalt sowie die stabile marginale Weichgewebearchitektur und knöcherne Struktur als Grundlage für den ästhetischen Erfolg. Anzustreben sind – mit möglichst überschaubarem Aufwand – stabile und entzündungsfreie periimplantäre Gewebestrukturen, welche die Modellation einer natürlichen Emergenz ermöglichen. Um dies zu erreichen, ist zusätzlich zu patientenindividuellen Vorgaben, der optimalen chirurgischen Verfahrensweise und der Erfahrung des Implantologen ein verlässliches Implantatsystem mit entsprechenden Prothetik-Komponenten maßgeblich. Sowohl chirurgisch als auch prothetisch sollte das Implantat ein Maximum an Flexibilität bei einem zugleich standardisierten Vorgehen gewährleisten. Die Entscheidung für das Implantatsystem kann hierbei zu einem Balanceakt werden, denn einerseits sollten dem Implantat hohe Verlässlichkeit und klinische Langzeitprognosen attestiert werden können. Andererseits jedoch muss das Implantat den Anforderungen der modernen Implantologie entsprechen. Diese Gratwanderung wird durch eine sorgfältige und maßvolle Optimierung bewährter Implantate auf Basis wissenschaftlicher Erkenntnisse bewältigt.

Ein Beispiel ist das Xive-Implantatsystem (Dentsply Sirona, Bensheim), das seit fast 20 Jahren erfolgreich eingesetzt [2-5] und immer wieder den aktuellen Anforderungen angepasst wird. Im Jahr 2019 haben die Xive-Gingivaformer und Übertragungsaufbauten der neuen Generation ihre Vorgänger abgelöst. Überarbeitet worden ist unter anderem das Design. Mit ihrer konkaven Form und verbesserten Geometrie sind die neuen Gingivaformer optimal für die ideale Ausformung der Weichgewebe geeignet. Grundsätzlich kann das Knochenniveau rund um die Implantate mit durchmesserreduzierten Aufbauten (Platform-Switching, PS) positiv beeinflusst werden. Dies bestätigt eine Metaanalyse von Atieh et al. [1,5]. Für eine erfolgreiche Versorgung kann jedoch nicht nur der finale Aufbau mit reduziertem Durchmesser verwendet werden, sondern im Idealfall bereits ab der Verschluss-Schraube die entsprechenden PS-Prothetik-Komponenten.

Ausgangssituation

Der Patient konsultierte die Praxis mit Beschwerden am endodontisch vorbehandelten Zahn 15. Sein Allgemeinzustand war unauffällig. Es zeigte sich eine kariesfreie Situation mit stabilen parodontalen Verhältnissen sowie suffizienten Restaurationen. Im Molarenbereich des Oberkiefers hatte der Patient drei Implantatkronen. Zahn 15 war mit einem Stiftaufbau und einer keramisch verblendeten Krone versorgt. Bei der klinischen Diagnostik und der radiologischen Kontrolle des schmerzhaften Zahns 15 zeigte sich eine fortgeschrittene bukkale Infektion mit Fistelgang **(Abb. 1)**. Der Grad der Zerstörung deutete in diesem Fall auf eine schlechte Prognose für einen Zahn-

erhaltungsversuch hin. Nach Auswertung aller relevanten Aspekte (Diagnose, Ursache, Prognose) fiel die Entscheidung für die zeitnahe Extraktion des Zahns, um die Voraussetzungen für eine spätere Implantation nicht negativ zu beeinflussen.

Therapieentscheidung

Dem Patienten wurde die Notwendigkeit der Maßnahme erläutert. Vor circa fünfzehn Jahren erhielt er bereits in regio 15 sowie 17 und 26 Implantate (Xive, Dentsply Sirona, Bensheim) mit prothetischer Versorgung. Alle Restaurationen sind nach wie vor stabil. Aufgrund der guten Erfahrungen willigte der Patient sofort in die Extraktion von Zahn 15 mit anschließender Implantation ein. Unter Berücksichtigung der bukkalen Infektion wurde basierend auf einer Risikoabwägung eine Spätimplantation nach Regeneration der Hart- und Weichgewebe geplant. In der ausgeheilten knöchernen Situation kann mit entsprechendem Instrumentarium eine Formkongruenz zwischen Implantatbett und Implantat geschaffen werden, was dem periimplantären Gewebe zugutekommt. Durch ein Implantatsystem mit durchmesserreduzierten Aufbauten (PS, Platform-Switch) können der Erhalt des krestalen Knochenniveaus sowie der Weichgewebegewinn für den langfristigen ästhetischen Erfolg zusätzlich forciert werden. Das Xive-Implantat hat per se einen Platform-Switch integriert. Zusätzlich kann mit spezifischen PS-Aufbauteilen das krestale Knochenniveau optimal erhalten und zugleich das Weichgewebe geformt werden. Nach minimalinvasiver Extraktion des Zahns 15 offenbarte sich der Grund für die tiefgehende Infektion des Zahns: eine Längsfraktur der Wurzel **(Abb. 2)**.

Abb. 1: Radiologische Diagnostik des endodontisch vorbehandelten Zahns 15.

Implantatinsertion regio 15

Vier Monate nach der Heilungsphase im Bereich der Extraktionsstelle erfolgten eine klinische sowie radiologische Diagnostik **(Abb. 3 und 4)**. Das OPG zeigte unter anderem die stabilen Verhältnisse der seit mehr als zehn Jahren in situ befindlichen Implantate und die verheilte Situation in regio 15. Die Planung der Implantatposition erfolgte anhand einer DVT in der Planungssoftware (Simplant Pro, Dentsply Sirona, Bensheim). In der dreidimensionalen Ansicht von koronal wurde im DVT-Bildausschnitt sichtbar, dass regenerativ ein knöcherner Defekt im vestibulären Bereich vorlag **(Abb. 5)**.
Über einen Mukoperiostlappen – ohne vertikalen mesialen Entlastungsschnitt – wurde der Kieferkamm regio 15 eröffnet und das Implantatbett nach der Pilotbohrung mit dem Spiralbohrer 2,0 entsprechend dem Xive-Protokoll aufbereitet. Die überarbeiteten

Abb. 2: Der extrahierte Zahn 15 mit einer Wurzellängsfraktur.

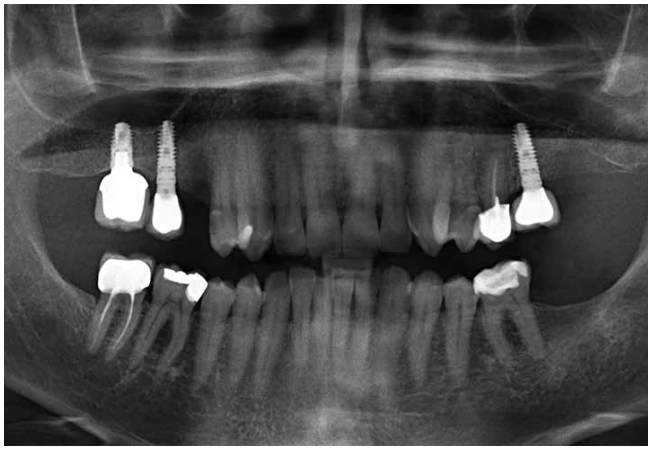

Abb. 3: Zustand vier Monate nach der Extraktion. OPG und …

Abb. 4: … klinische Situation zeigen ausgeheilte Verhältnisse.

Abb. 5: Am DVT (Simplant Pro) diagnostizierter knöcherner Defekt im vestibulären Bereich regio 15.

neuen anodisierten Bohrer ermöglichen eine perfekte Sicht der vertikalen Implantatbettvorbereitung. Optimale Visualisierung gewährleistet auch die schwarze Lasermarkierung der Bohrer **(Abb. 6 und 7)**. Die korrekte dreidimensionale Implantatinsertion kann bei jedem Bohrerdurchgang mittels Richtungsindikatoren vereinfacht werden **(Abb. 8)**.

Nach Erreichen des angestrebten Implantatdurchmessers erfolgte eine krestale Präparation des Knochens zur individuellen Anpassung an die klinische Situation, um eine krestale Kompression während der Implantatinsertion zu vermeiden. Bei der sorgfältigen, schonenden Aufbereitung blieb die vestibuläre Lamelle möglichst unberührt, um den Knochen in diesem Bereich nicht zusätzlich zu traumatisieren. Die Insertion des Implantats (Xive S ø 3,8 mm, Dentsply Sirona, Bensheim) erfolgte unter dem Aspekt der maximalen Schonung umliegender Gewebe. Grundsätzlich schafft die knochendicht adaptierte Aufbereitung der Kavität die idealen Voraussetzungen für eine geringe Belastung. Im kortikalen Knochen konnte die Insertion durch das apikal selbstschneidende Xive-Gewinde atraumatisch vorgenommen werden **(Abb. 9)**. Durch das langsame Vorschneiden des krestalen Implantatbetts während der Implantation wurden Stress und Überhitzung – insbesondere des physiologisch wenig reaktiven kortikalen Knochens – vermieden. Entsprechend der Planung konnte das Implantat palatinal subkrestal inseriert und die Implantatschulter im vestibulären Bereich auf Knochenniveau platziert werden. Der knöcherne Defekt im vestibulären Bereich wurde mit autologen Knochenspänen aufgefüllt **(Abb. 10)**. Da dieser Bereich von der Kortikalis bedeckt war, bedurfte es keiner zusätzlichen Membran.

Im Sinne eines zweizeitigen Vorgehens wurde das Implantat mit einer Verschluss-Schraube bakterien- und speicheldicht verschlossen. Der Schraubenkopf ist durch seine extrem flache Gestaltung (0,5 mm) ideal geeignet, um in diesem frühen, sensiblen Stadium ästhetische Beeinträchtigungen und Schleimhautperforationen zu vermeiden. Die Schleimhaut wurde reponiert und mit einem monofilamenten Nahtmaterial (6,0 mm) die Situation spannungsfrei verschlossen. Das postoperative DVT-Bild verdeutlicht die palatinale Orientierung bei der Implantatbettaufbereitung bzw. der Insertion **(Abb. 11)**.

Weichgewebemanagement

Das Ausformen des Emergenzprofils ist entscheidend für ein zufriedenstellendes Ergebnis. Um eine langfristige periimplantäre Gesundheit zu erreichen, ist eine enganliegende keratinisierte Weichgewebemanschette anzustreben.

Nach der Osseointegrationsphase von fünf Monaten erfolgte das Freilegen des Implantats mit einem Rolllappen **(Abb. 12)**. Der Knochen in regio 15 war regeneriert; das Implantat ist palatinal, mesial und distal subkrestal nahezu vollständig von Knochen bedeckt bzw. umhüllt. Zur Ausformung des Emergenzprofils wurde ein Gingivaformer der neuen Generation eingebracht und über

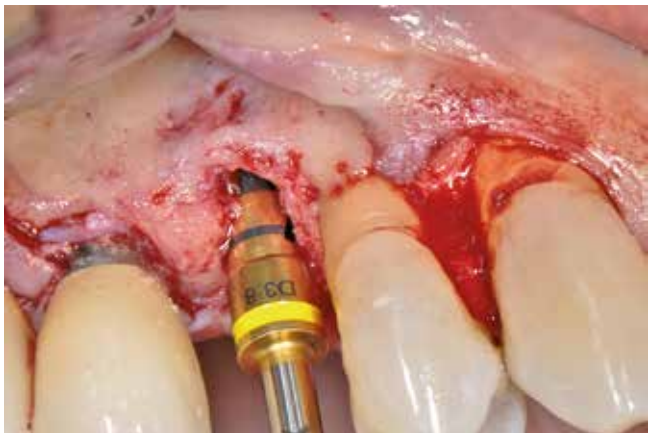

Abb. 6 und 7: Aufbereitung des Implantatbetts mit maximaler Schonung der vestibulären Knochenlamelle. Die Anodisierung der Bohrer und die Lasermarkierung sorgen für eine gute Sichtbarkeit während der Aufbereitung.

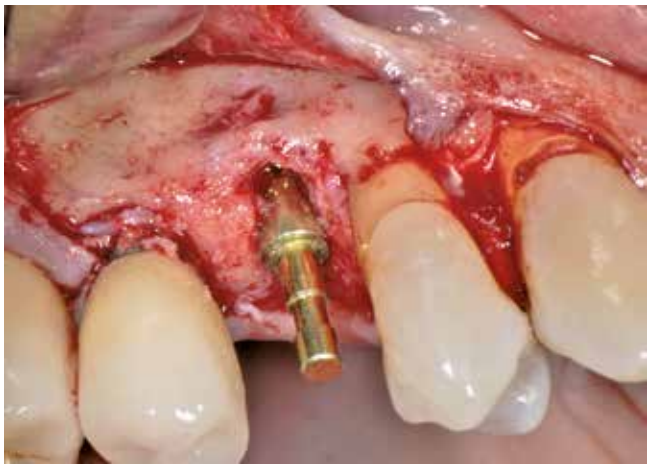

Abb. 8: Richtungsindikator zur Kontrolle der korrekten Implantatpositionierung.

Abb. 9: Atraumatische Insertion des Implantats (Xive ø 3,8 mm) mit selbstschneidendem Gewinde.

Abb. 10: Auffüllen des Spalts nach vestibulär mit Knochenspänen.

einen kleinen Rolllappen das Gewebe minimalinvasiv reponiert. Das Verdicken des bukkalen Weichgewebes (Rolllappen) hatte zum Ziel, das periimplantäre Gewebe bei der Eingliederung des Gingivaformers zu restrukturieren und basierend auf einem ausreichenden Angebot an keratinisierter Gingiva die Ausbildung der biologischen Breite zu forcieren [7-9].



Abb. 11: Radiologische Kontrolle nach der palatinalseits orientierten Insertion.

Die neuen Gingivaformer C haben eine leicht konkave Form und sind in bis zu vier verschiedenen Gingivahöhen sowie als PS-Variante (Platform-Switch) verfügbar. Die optimierte Geometrie unterstützt die ideale, trichterförmige Gestaltung des Emergenzprofils und trägt dazu bei, das Weichgewebe bestmöglich für die Aufnahme der Implantatkrone zu konditionieren. Die Gingivaformer bestehen aus einer Titanlegierung, sind vollständig farbkodiert und auf der Oberseite lasermarkiert. In diesem Fall wurde ein Xive-PS-Gingivaformer C (ø 3,4 mm) mit einer Gingivahöhe von 5 mm gewählt **(Abb. 13 und 14)**. Der Knochen überlappt krestal somit das Implantat (ø 3,8 mm) um 0,4 mm. Somit wird die periimplantäre Physiologie nicht zerstört.

Das Weichgewebe konnte optimal ausgeformt werden. Die Überabformung erfolgte mit einem ebenfalls neuen Xive-Übertragungsaufbau (PickUp PS C kurz, ø 3,4 mm) **(Abb. 15)**. Dieser erfasst exakt die vertikale und horizontale Implantatposition sowie die Ausrichtung der tiefen internen Hex-Verbindung und folgt der Kontur des Gingivaformers.

Abb. 13 und 14: Xive-PS-Gingivaformer der neuesten Generation. Die konkave Geometrie unterstützt den Erhalt des krestalen Knochens sowie zugleich eine ideale Adaption der Weichgewebe als trichterförmiges Emergenzprofil.

Abb. 12: Präparation des Rolllappens beim Reentry.

Abb. 15: Adaptierter Übertragungsaufbau für die Überabformung.

Abb. 16: Präfabriziertes Titanabutment (PS durchmesserreduziert) der ersten Generation für die Aufnahme der Implantatkrone; optimale Weichgewebekontur.

Abb. 17: Implantatkrone 15 in situ drei Wochen nach Eingliederung.

Eingliederung der Implantatkrone

Zum Zeitpunkt des Verschraubens vom Titanabutment (Platform-Switch) bestätigte sich die gesunde Weichgewebesituation mit einem natürlich ausgeformten Emergenzprofil **(Abb. 16)**. Die mittlerweile verfügbaren neuen Xive EstheticBase PS-Aufbauten sind analog der Farbkodierung goldgelb anodisiert, um so zu verdeutlichen, dass sie für den Implantatdurchmesser ø 3,8 geeignet sind. Vor dem Fertigstellen der definitiven metallkeramischen Krone im Dentallabor erfolgten eine Gerüstanprobe sowie eine radiologische Kontrolle des Abutments mit Gerüstkappe in situ. Nach der keramischen Verblendung, der Finalisierung und Endkontrolle konnte die Krone eingegliedert werden.

Bereits drei Wochen nach der Eingliederung wirkte die Krone wie natürlich aus dem Kieferkamm gewachsen **(Abb. 17)**. Die Situation zeigte sich bei der Nachkontrolle stabil **(Abb. 18)**. Der Patient ist mit dem Ergebnis sehr zufrieden, ebenso wie mit den anderen seit vielen Jahren in situ befindlichen Xive-Implantaten im Oberkiefer. Zusätzlich zur Wiederherstellung der funktionellen Situation konnten stabile periimplantäre Gewebestrukturen geschaffen werden. Da dem Weichgewebe um die Implantate als funktioneller Schutzwall eine entscheidende Bedeutung – biologisches Siegel – zukommt, ist dies ein wichtiger Aspekt für die langfristige Prognose zum Implantaterfolg.

Fazit

Anhand des beschriebenen Falles wurden die Vorteile der neuen Xive-Gingivaformer C vorgestellt. Ein wesentlicher Vorzug ist deren optimiertes Design. Durch die konkave Geometrie wird mehr Raum für die Ausformung des Weichgewebes und somit für das Schaffen eines geschwungenen, ästhetischen Emergenzprofils geboten. Aus solchen Therapieerfolgen resultiert ein großes Vertrauen; der Patient vertraut dem Zahnarzt und seinem Team. Der Zahnarzt vertraut auf das bewährte Implantatsystem, welches die Sicherheit bietet, bestmögliche Ergebnisse zu erzielen. Diese Verlässlichkeit und Vorhersagbarkeit entscheiden letztlich maßgeblich über die Wahl des Implantatsystems. ■

Literaturverzeichnis unter
www.dimagazin-aktuell.de/literaturlisten

Bilder, soweit nicht anders deklariert: © Dr. Ponte

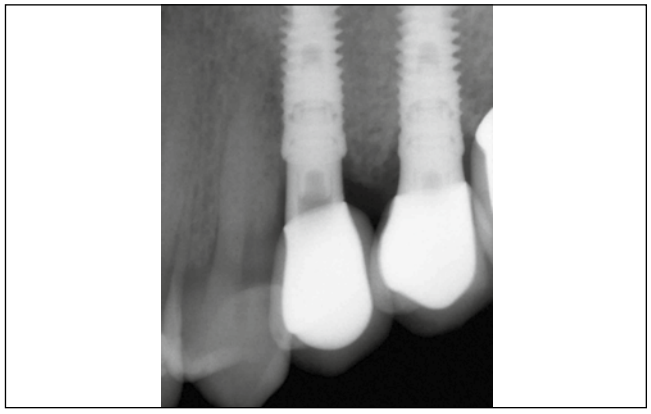

Abb. 18: Abschließende Röntgenkontrolle.

Dr. Alessandro Ponte

1995	Studium der Zahnmedizin an der Georg-August Universität Göttingen
1995-1997	Assistenzzahnarzt in der Praxis Dr. J. Lipphardt in Göttingen
1997-2001	Ausbildung zum Facharzt für Oralchirurgie an der Privatklinik Schloß Schellenstein in Olsberg unter Leitung von Prof. Dr. F. Khoury
2002	Gewinner des Best Table Clinic Award 2002 in Dallas an der Academy of Osseointegration
Ab 2002	als Oralchirurg in der väterlichen Praxis in Rivoli, Torino (Italien)
2002-2006	Leiter der oralchirurgischen Abteilung an der Privatklinik „La Clinic" in Montreux (Schweiz)
2016	Gründung der oralchirurgischen Praxis AP in Lugano (Schweiz)
Seit 2016	Oralchirurg in der Privatklinik „Sant'Anna" in Lugano (Schweiz)
Seit 2017	Direktor des Fort- und Weiterbildungsprogramm der International Association of Sports Dentistry (IASD)

Dr. Alessandro Ponte
Corso Pestalozzi 4A · CH-6900 Lugano
www.alessandroponte.com

CHAMPIONS (R)EVOLUTION®

10 JAHRE Champions (R)Evolution

- Inklusive des vormontierten Shuttles und der definitiven Halteschraube
- Implantat-Inneres bleibt i. d. R. während der Einheilungsphase steril
- Zeitsparende geschlossene Abformung mit PEEK- oder Metallpfosten (rein transgingival) oder alternativ eine offene Abformung
- Platform switching

Prothetik Highlights

- Eine Plattform für alle Durchmesser
- Alle Abutments sind in den Gingivahöhen GH1, GH2, GH3, GH4 und GH5 verfügbar
- Multi-Unit Abutments in 0°, 17°, 30° + LOC®-Aufbau
- Standard Abutments in 0°, 15°, 22,5°, 30°
- Massive Abutments in 0°, 15°

Shuttle

4 Funktionen

Insertionstool
Verschlussschraube
Gingivaformer
Abformungtool

Doppelkonus 9,5°

Implantat
Titan Grad 4 (KV)

99 % Titan

Ab 59 € pro Implantat (netto)

Made in Germany

FORTBILDUNGEN

Advanced Implantology
26. März | 23. April
21. Mai | 18. Juni

Patent™ Ceramics Intensive
27. März | 24. April
22. Mai | 19. Juni

10 FORTBILDUNGS PUNKTE PRO TAG FÜR ZAHNÄRZTE

Anmeldung unter:
future-dental-academy.com

Info-Hotline:
+49 (0)6734 91 40 80

CHAMPIONS
www.champions-implants.com

Minimalinvasiv und patientenfreundlich

Parodontale Regeneration mit Emdogain FL

Die zellproliferativen Effekte von Schmelzmatrixproteinen werden bei nahezu allen parodontalchirurgischen, implantologischen oder augmentativen Therapiemethoden genutzt. Seit Jahrzehnten lässt sich in der Parodontaltherapie ein Trend in Richtung Minimalinvasivität beobachten: Wie parodontal therapiebedürftige Patienten von einer Behandlung mit Straumann Emdogain® FL ohne Lappenpräparation profitieren, veranschaulicht der in Koblenz niedergelassene DGParo-Spezialist für Parodontologie Dr. Gregor Gutsche in nachfolgendem Beitrag.

Seit mehr als 20 Jahren wendet Dr. Gregor Gutsche im Rahmen der regenerativen und plastischen Parodontalchirurgie Emdogain erfolgreich an. Der erste dokumentierte Fall mit Emdogain FL in 2019 war eine Patientin unter Bisphosphonateinnahme aufgrund einer Tumortherapie – mit zwei- bis dreiwandigen vertikalen Parodontaldefekten mit einer Sondierungstiefe bis 12 mm. Das Präparat auf Propylenglycolalginat (PGA)-Basis enthält verschiedene Schmelzmatrixproteine, darunter 90 Prozent Amelogenin und gilt in seiner positiven Wirkung auf die Entwicklung von zahnstützendem Gewebe auch in Langzeitstudien wissenschaftlich als sehr gut belegt [9,18]. Die enthaltenen natürlichen Proteine stimulieren gezielt die Wundheilung und Regeneration des Weich- und Hartgewebes. Damit wird der regenerative Prozess nicht nur beschleunigt, nachweislich wird eine zuverlässige Regeneration des Parodontiums mit Neubildung von Zement, neuen Fasern des parodontalen Ligaments und Knochengewebes erreicht [10,14].

Die meisten Patienten der Spezialistenpraxis weisen oft fortgeschrittene Erkrankungsstadien auf. Deshalb kommen bei ihnen vorrangig offene Techniken zum Einsatz, bei denen sich im Rahmen einer augmentativen Therapie mit dem klassischen Emdogain in Kombination mit Knochenersatzmaterialien, PRF oder Kollagenmatrizes sehr gute Ergebnisse erzielen lassen. Sowohl die überzeugenden Ergebnisse aus der klinischen Praxis sprechen für den Einsatz von Emdogain als auch die Daten wissenschaftlicher Untersuchungen in den vergangenen zwei Jahrzehnten. In diesem Zeitraum hat ein Prozess stattgefunden, in dem ein Trend hin zu minimalinvasiveren Behandlungsansätzen zu beobachten ist.

Emdogain FL für Anwendungen ohne Lappenpräparation

In den 1990er Jahren basierten die klassischen regenerativen Therapien noch auf dem Prinzip der mechanischen Barriere und waren vorrangig techniksensitiv, wovon in vielen Fällen der Erfolg abhing. Zudem musste die operativ geschaffene Situation vom Patienten „stabil" gehalten werden. Die suffiziente Ruhigstellung im Mundraum ist jedoch, allein schon wegen des Schluckreflexes, schlichtweg unmöglich. Neue Behandlungsansätze zielen auf ein minimalinvasiveres Vorgehen ab, die zum einen die Patientenakzeptanz für eine Therapie erfahrungsgemäß deutlich steigert. Gleichzeitig bietet sie Anwendern zum klassischen parodontalchirurgischen Vorgehen alternative Lösungen an, mit denen das anvisierte Ziel einfacher, sicherer, schneller und unkomplizierter erreicht werden kann. Das ist dem renommierten Unternehmen Straumann Anfang 2019 mit Emdogain FL (flapless) für Anwendungen ohne die klassische Lappenpräparation gelungen.

Wissenschaftliche Untersuchungen belegen dem Einsatz von Emdogain FL in Zahnfleischtaschen mit Sondierungstiefen von 5 bis 9 mm nicht nur eine vergleichbare Effektivität im Vergleich zur regenerativen Chirurgie, sondern auch eine besonders hohe Patientenfreundlichkeit [1,5,21].

Beim Einsatz des Schmelzmatrixderivats bleiben dem Patienten postoperative Komplikationen häufiger erspart und Schmerzen und Schwellungen können etwa um die Hälfte reduziert werden. Patienten in der Praxis Dr. Gutsche berichten immer wieder von fast vollständiger Schmerzfreiheit am Folgetag des Eingriffs. Nur sehr selten werden Schmerzmittel eingenommen. Darüber hinaus führt die Anwendung einer Studie zufolge zu einer geringeren Fibrinolyse und einer besseren parodontalen Heilung tiefer Taschen [6,15].
Nach der Applikation wirkt das Präparat zunächst antibakteriell und fördert eine deutlich schnellere Anhaftung der Fibroblasten an die Wurzeloberfläche. Dadurch werden Anlagerungen von Zellen, Umbau und Konsolidierung von Gewebe und Proliferation gefördert und ein neues parodontales Attachment erreicht [2,4,7,8,20]. Bemerkenswert ist darüber hinaus die augenscheinlich schnellere primäre Wundheilung nach der Anwendung von Emdogain. Auf die gereinigte Wurzeloberfläche aufgetragen, begünstigt Emdogain nachweislich die Regeneration des Knochendefekts im Zeitraum von bis zu drei Jahren [17].
Als unterstützende Behandlung während der nicht chirurgischen Initialphase der Parodontaltherapie kann Emdogain® FL sowohl dazu beitragen, die Sondierungstiefe zu reduzieren als auch einen zusätzlichen klinischen Attachmentgewinn zu erreichen. Darüber hinaus wird einer Studie zufolge die Notwendigkeit weiterer Behandlungen einschließlich chirurgischer Verfahren um bis zu 32 Prozent verringert [6,19]. Das ist zum einen eine besonders gute Botschaft für Patienten: Aus eigener Erfahrung ist zu sagen, dass kein Patient eine parodontalchirurgische Therapie vorzieht, wenn es minimalinvasivere Möglichkeiten der Behandlung gibt. Zum anderen erleichtert es auch Zahnärzten die Praxisroutine: Denn im täglichen Betrieb kommt es darauf an, dass der Patient einen Behandlungsansatz auch bereitwillig akzeptiert und langfristig kooperiert, Stichwort: Patientencompliance. Nur so kann das Therapieziel erreicht und langfristig gehalten werden.

Indikation und Vorgehen

Der Anwendungsbereich von Emdogain und Emdogain FL scheint fließend, wobei der Indikationsbereich von Emdogain FL vor allem bei vom Alveolarknochen begrenzten tiefen vertikalen parodontalen Defekten mit erhöhten Sondierungstiefen von ≥5mm (bis 9 mm) einzuordnen ist. Auch bei Angstpatienten oder jenen mit erhöhter Blutungsneigung, bei der Einnahme von Blutverdünnern oder unter Bisphosphonattherapie bietet sich die Anwendung an. Entscheidend für die erfolgreiche Regeneration unter dem Einsatz von Emdogain FL ist die korrekte Applikation in der Tiefe der Tasche auf einer trockenen, blutfreien und zuvor mit EDTA-Gel konditionierten Wurzeloberfläche – bei tiefen, steilen, vertikalen und schmalen Parodontaldefekten durchaus eine Herausforderung für den Therapeuten.
Zudem ist das vorherige Debridement der Wurzeloberfläche obligat, denn eine bindegewebige Regeneration, ein Reattachment ist nur an einer „sauberen" biokompatiblen Wurzel möglich [3,11]. Ist die „Güte der Wurzeloberflächenbearbeitung" exzellent, darf der Behandler zusätzliche Effekte erwarten. Um das Einbringen möglichst tief am Boden der Tasche zu erleichtern, wurde für die geschlossene Therapie mit Emdogain FL ein spezieller Aufsatz entwickelt **(Abb. 14)**.
Rauchen stellt zwar keine absolute Kontraindikation dar, doch verringert es das therapeutische Gesamtresultat. Daher ist bei Rauchern in der Spezialpraxis Dr. Gutsche eine Kurzintervention zum Thema Rauchstopp obligat [12,13]. Lässt sich die Abhängigkeit der Suchtproblematik nicht überwinden und um dennoch bestmögliche Ergebnisse zu erreichen, werden Raucher in der Spezialistenpraxis Dr. Gutsche mit einer Rauch-Schutz-Tiefziehfolie ausgestattet. Diese überdeckt die komplette Zahnreihe und die Gingiva der betroffenen Region, um zumindest den Hauptstrom des Zigarettenrauchs nicht direkt auf die behandelten Bereiche treffen zu lassen. Welchen Effekt dieses Hilfsmittel auf die langfristige Stabilität der Parodontalgesundheit hat, ist bisher nicht systematisch untersucht. Die Praxis zeigt jedoch, dass diese Maßnahme einen Teil zum Behandlungserfolg beitragen kann.

Welches Behandlungsprotokoll bietet sich an?

Das von Straumann empfohlene Vorgehen in der Anwendung von Emdogain FL sowie zur Nachsorge ist im Internet unter https://ifu.straumann.com/ abrufbar (Eingabe „Emdogain" in der erweiterten Suche).
Ein möglicher Weg ist das einzeitige Verfahren in Kombination mit einem antiinfektiösen Deep Scaling.
Die zweizeitige Herangehensweise mit zeitlich nachfolgender Regeneration und Emdogain® FL-Applikation bietet eine höhere Sicherheit des angestrebten Behandlungsergebnisses. Hier treten seltener Blutungen auf.
Bei generalisierten und sehr weit fortgeschrittenen, ausgedehnten Parodontitisformen kommen in der Praxis des Autors häufiger adjunktiv Antibiotika zum Einsatz. Dieses Prozedere benötigt Zeit, denn zunächst muss das infektiöse Geschehen kontrolliert werden, bevor andere Therapieschritte die Situation verbessern oder stabilisieren können.

Tension Access in der Spezialistenpraxis

In Erweiterung des von Straumann empfohlenen Vorgehens in der Anwendung von Emdogain FL wählt Dr. Gutsche den zusammen mit Dr. Frank Bröseler (Aachen) entwickelten Ansatz des „Tension Access", bei dem die Gingiva „aufgedehnt" wird (Dehnungslappen, engl. tension flap) [16].
Die Technik erfordert eine höchstmögliche Konsequenz und Sicherheit bei den Tätigkeiten, die im Gegensatz zur Parodontalchirurgie ohne sichere visuelle Kontrolle auskommen müssen. Die parodontale Tasche wird nicht unerheblich mit Hilfe von platzschaffenden Superflossstreifen und eines Parodontalraspatoriums (nach Spahr) manipuliert und sukzessive im Bereich des Defektes für einige wenige Minuten aufgedehnt, wobei hier eine Provokationsblutung zu vermeiden ist.
Das Parodontalraspatorium, das eigentlich für die Elevation von interdentalem Gewebe gedacht ist, ermöglicht durch seine leichte Biegung den Zugang zur Tasche zervikal zu vergrößern und hier Einblick zu gewähren. Klassische Heidemann-Spatel wären auch möglich, sind aber weniger an die Anatomie des Sulcus angepasst. Ziel ist es, dass die Distanz von der Gingiva zur Wurzeloberfläche zervikal größer ist als am Boden der Zahnfleischtasche. Die anschließende Konditionierung mit EDTA-Gel, die Spülung mit NaCL-Lösung und die Trocknung der Oberfläche sind weitere Herausforderungen an die Fingerfertigkeiten des Behandlers. Der versierte und chirurgisch ambitionierte Kollege wägt hier sicher ab, ob ihm eine minimalinvasive Chirurgie-Technik schneller gelingt und die visuelle Inspektion ihm bei der Behandlung mehr Sicherheit verleiht.

Im Nachgang muss der Patient zunächst nicht viel beachten. Er sollte seine Zähne und den sulkulär-zervikalen Bereich möglichst frei von Belägen halten – ohne dabei zu viel Kraft aufzuwenden, zusätzliche Spülungen etwa mit Chlorhexidin sind nicht erforderlich. Das Emdogain induziert seine proliferative Potenz unmittelbar nach der Ap-

plikation. Die Wirkung entfaltet sich weit bevor die Patienten nach dem Praxisbesuch am Abend ihre Mundhygiene durchführen.

Tension Access am Behandlungsfall

Im folgenden Behandlungsfall stellte sich eine Patientin, 42 Jahre, mit Sondierungstiefen am Zahn 21 bis 9 mm vor. Zudem war der Zahn nach anterior/vestibulär gekippt **(Abb. 1-2)**. Nach einer Untersuchung wurde die Patientin eingehend zur Erkrankung Parodontitis informiert. Im strukturierten Rahmen der antiinfektiösen parodontalen Basistherapie nahm sie an einem Mundhygienetraining zur Optimierung der häuslichen Plaqueentfernung teil. Zudem erhielt sie eine Rauchstopp-Kurzintervention sowie eine professionelle Zahnreinigung.

Der erste Erfolg

Die Rauchstopp-Intervention zeigte Wirkung, drei Wochen später war die Patientin bereits Nichtraucherin. Zunächst war es wichtig, den unphysiologisch mobilen Zahn 21 zu stabilisieren. Das konnte mit einer adhäsiven direkten Composite-Schienung an den Nachbarzähnen erreicht werden. Es folgten eine antiinfektiöse Therapie (Full Mouth Scaling) mit adjunktiver systemischer Antibiose. Sechs Wochen später zeigten sich deutliche Verbesserungen, wobei auch noch Sondiertiefen von bis zu 5 mm vorlagen **(Abb. 3)**. Den primären Behandlungsvorschlag (mittiges Einrücken des Zahnes in den Alveolarfortsatz mittel kieferorthopädischer Methoden und regenerativer Parodontalchirurgie) lehnte die Patientin ab.

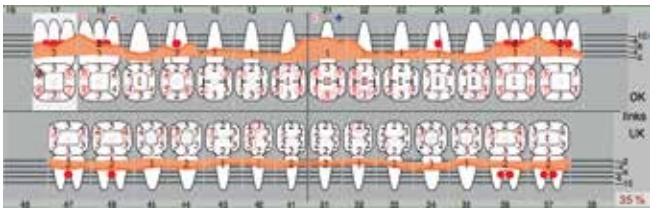

Abb. 1: Parodontaler Status der 42-jährigen Patientin zu Behandlungsbeginn.

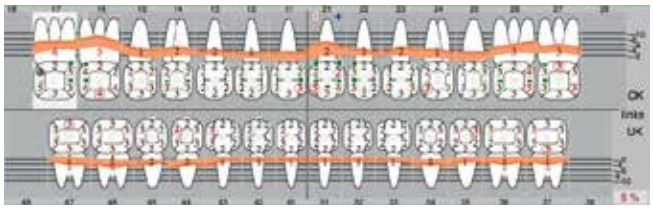

Abb. 3: Reevaluation sechs Wochen nach Full Mouth Scaling.

Abb. 5: Getrimmtes Superfloss zum Aufdehnen der Tasche („TensionAccess“ der Praxis Dr. Gutsche).

Alternativ erhielt die Patientin folgende Therapie

Zunächst erfolgte unter Lokalanästhesie ein zeitintensives Debridement mittels Ultraschall und Slimline-Arbeitsenden, das einerseits sehr sensitiv erfolgen sollte, damit keine Blutung provoziert wird. Andererseits sollte die Wurzeloberfläche so biokompatibel wie möglich vorbereitet werden **(Abb. 4)**. Im Rahmen des Tension Access wurde der Zugang zur Tasche mittels Superfloss und Parodontalraspatoriums (nach Spahr) aufgedehnt. Nach Entfernung des Superfloss als Platzhalter hielt das Raspatorium den Taschenzugang geweitet, um das konditionierende EDTA-Gel (Straumann PrefGel®) besser einbringen zu können. Anschließend erfolgte die Spülung mit Kochsalzlösung **(Abb. 5-10)**. Die **Abbildungen 11-14** zeigen die Applikation von Emdogain® FL in den Sulcus 21.

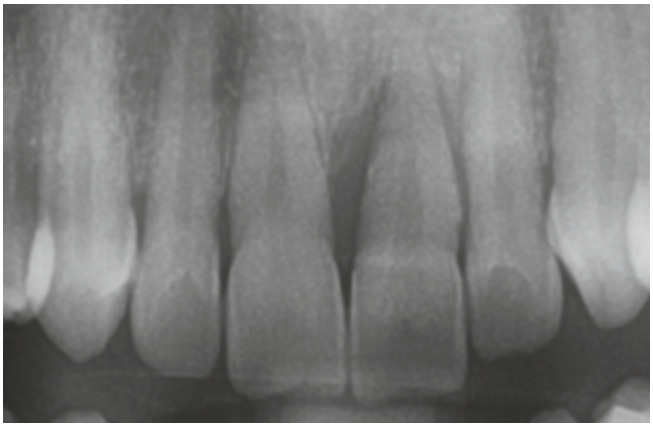

Abb. 2: Parodontaler Status der Patientin in der Röntgenaufnahme (OK-Front)

Abb. 4: Lokalanästhesie vor Ultraschall-Debridement, adhäsiver Splint an Zahn 21 zur Stabilisierung der Situation.

Abb. 6: Applikation von Superfloss („Tension Access“ der Praxis Dr. Gutsche).

Abb. 7: Aufdehnung der Tasche mit Superfloss und Raspatorium nach Spahr.

Abb. 8: Entfernung des Superfloss und Offenhalten der erreichten Dehnung mit dem Raspatorium.

Abb. 9: Applikation von konditionierendem EDTA-Gel (Straumann PrefGel®).

Abb. 10: Spülung mit 0,9-prozentiger NaCl-Lösung.

Abb. 11: Einbringen von Straumann Emdogain® FL mesial, Superfloss dient distal zur Wahrung der Distanz in situ.

Abb. 12: Einbringen von Straumann Emdogain® FL in den blutungsfreien Sulcus.

Abb. 13: Vollständig appliziertes Straumann Emdogain® FL.

Abb. 14: Emdogain® FL-Applikator mit speziellem Aufsatz erleichtert das Einbringen des Gels in die tiefe Parodontaltasche.

Ergebnis nach zehn Monaten

Zehn Monate später stellte sich die Patientin erneut aufgrund eines Aufbisstraumas an Zahn 21 in der Praxis vor. Es zeigte sich ein Defekt der Verblockung, was die Erneuerung des Splints zur Folge hatte **(Abb. 15)**. Der Termin bot Gelegenheit, den Parodontalstatus zeitnah nach zehn und nachfolgend zwölf Monaten nach der Behandlung noch einmal zu prüfen und die Erfolge von Emdogain® FL zu belegen **(Abb. 16-17)**. Die Messwerte zeigen, dass es zu einer guten Reduktion der parodontalen Sondierungstiefen gekommen ist, was im Zusammenhang mit der Interpretation der Röntgenbefunde als Attachmentgewinn gewertet werden darf. Klinisch erscheint die Gingiva stabiler, blassrosa, straff und ohne Sondierungsblutung, Bleeding on Probing, BoP.

Fazit für die Praxis

Emdogain ist ein sicheres und in zwei Jahrzehnten viel erforschtes Präparat, dessen sehr gute Behandlungsergebnisse für sich sprechen. Das Schmelzmatrixderivat überzeugt. In einer Praxis, die Parodontaltherapien strukturiert durchführt, kontrolliert und reevaluiert und wo eine gute Patientencompliance besteht, hat Straumann Emdogain® FL ein klares Indikationsgebiet. Das mitunter als „Wundermittel" bezeichnete Präparat ist nur dann überaus erfolgreich, wenn die notwendigen Voraussetzungen für eine Regeneration vorhanden oder geschaffen sind.

Eine inkomplette mechanische Therapie und/oder eine eingeschränkte Therapie-Adhärenz des Patienten schmälert das individuell maximal erreichbare Ziel. Zwar wären auch unter weniger optimalen Gegebenheiten positive Heilungseffekte zu verzeichnen, aber die Effekte eines möglichen Reattachments dürften

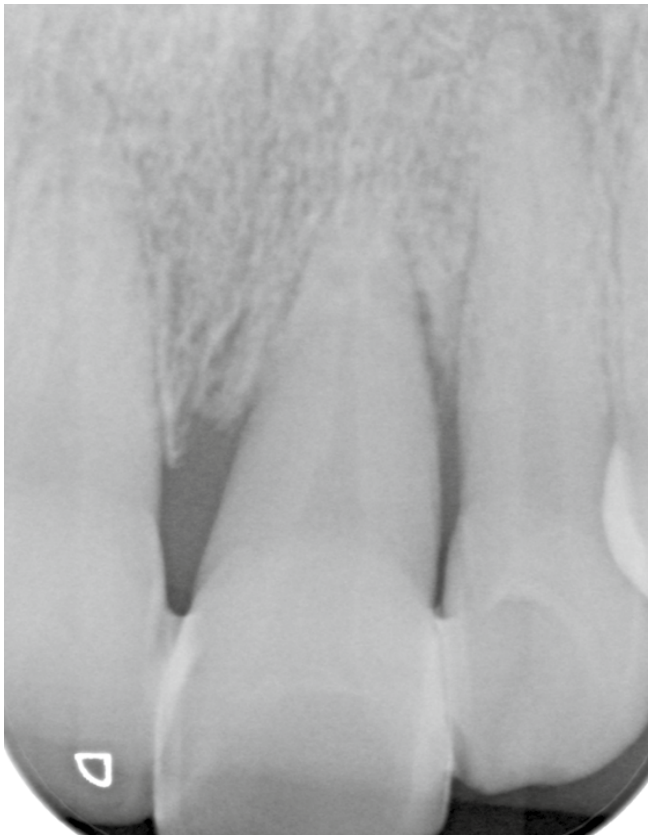

Abb. 15: Röntgenkontrolle acht Monate nach Applikation von Straumann Emdogain® FL aufgrund eines Aufbisstraumas mit Fraktur der Verblockung 21/22.

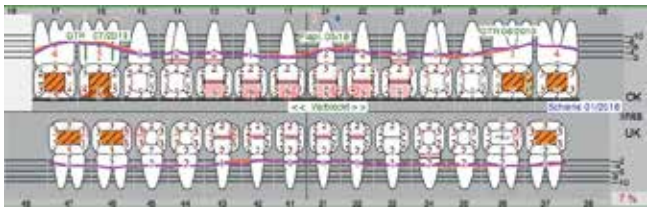

Abb. 16: Emdogain begünstigt nachweislich die Regeneration des Knochendefekts im Zeitraum von bis zu drei Jahren. Reevaluation der parodontalen Situation zehn Monate nach der Behandlung mit Straumann Emdogain® FL.

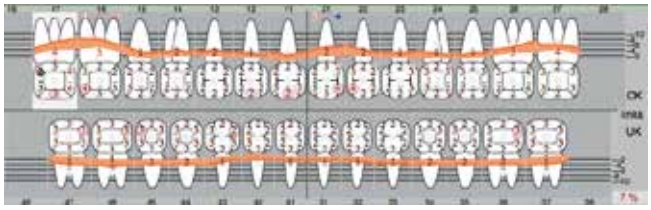

Abb. 17: Parodontale Situation zwölf Monate nach der Behandlung mit Straumann Emdogain® FL.

Abb. 18: Lässt sich die Abhängigkeit der Suchtproblematik nicht überwinden und um dennoch bestmögliche Ergebnisse zu erreichen, werden Raucher in der Spezialpraxis Dr. Gutsche mit einer Rauch-Schutz-Tiefziehfolie ausgestattet.

erfahrungsgemäß hinter den Erwartungen zurückbleiben. Zu den Indikationen für den Einsatz von Emdogain® FL gehören nach Ansicht des Verfassers die mit vom Alveolarknochen begrenzten tiefen vertikalen parodontalen Defekte mit Sondierungstiefen von ≥5 mm. Darüber hinaus ist nach den Erfahrungen des Verfassers die Anwendung bei Patienten zu empfehlen, die keine chirurgische Therapie akzeptieren, bei Patienten mit hämorrhagischen Diathesen, bei jenen mit Hämmodilution, die keine Änderung der notwendigen Blutverdünnung vornehmen lassen möchten sowie bei Patienten unter Bisphosphonat-Therapie.
Grundsätzlich ist die Anwendung von Emdogain® FL einfach, praktisch und sowohl anwender- als auch patientenfreundlich. Es ist eine geeignete Alternative zur klassischen offenen parodontalchirurgischen Therapie mit Geweberegeneration, um die Anzahl der Taschen mit Sondierungstiefen von ≥ 5 mm zu reduzieren.
Curriculäre Fortbildungen in der Parodontologie, u. a. zum Einsatz von Schmelzmatrixderivaten oder Hands-on-Kurse sowie Hospitationen bei erfahrenen Anwendern sind empfehlenswert, um an Sicherheit zu gewinnen und die Behandlungsmöglichkeiten maximal ausschöpfen zu können. ■

Das von Straumann empfohlene Vorgehen in der Anwendung von Emdogain® FL sowie zur Nachsorge ist im Internet unter https://ifu.straumann.com/ abrufbar („Emdogain" in der erweiterten Suche eingeben).

Bilder, soweit nicht anders deklariert: © Dr. Gutsche

Literaturverzeichnis unter www.dimagazin-aktuell.de/literaturlisten

Dr. med. dent. Gregor Gutsche

Dr. med. dent. Gregor Gutsche führt seit 2005 eine eigene Zahnarztpraxis mit den Tätigkeitsschwerpunkten Ästhetische Zahnmedizin und Implantologie in Koblenz. Als wiederholt zertifizierter Spezialist für Parodontologie® (Deutsche Gesellschaft für Parodontologie) liegt ihm dabei der Zahnerhalt auf höchstem Qualitätsniveau besonders am Herzen. Der erfahrene Zahnmediziner ist Mitglied in verschiedenen zahnärztlichen Fachgesellschaften wie der American Academy of Periodontology, der Deutschen Gesellschaft für Parodontologie, der Deutschen Gesellschaft für Zahn-, Mund- und Kieferheilkunde, der Deutschen Gesellschaft für Implantologie im Zahn-, Mund- und Kieferbereich sowie der Neuen Arbeitsgruppe Parodontologie. Zudem engagiert er sich im Freien Verband Deutscher Zahnärzte. Bereits seit 20 Jahren wird Dr. Gutsche als Fachreferent bei Zahnärztekammern, Fachgesellschaften und Universitätszahnkliniken sowie als Leiter praktischer Workshops sehr geschätzt. Eine Liste seiner Fachpublikationen ist auf www.paro-koblenz.de einsehbar.

Dr. med. dent. Gregor Gutsche
Rizzastraße 12a
56068 Koblenz
Tel. 0261-36670
info@paro-koblenz.de
www.paro-koblenz.de

DENTAL KOMPAKT online
Das Vergleichsportal für Dentalprodukte
www.dentalkompakt-online.de

© fotodesign-jegg.de/AdobeStock

Praxisabgabe in Zeiten der Ruhestandswelle

„Wie finde ich einen Praxisnachfolger?"

Eine „Ruhestandswelle steht bevor", berichtet die KZVLSA in ihrer Januar-Pressemeldung. Dort sind ca. 60 %(!) der Vertragszahnärztinnen und -zahnärzte über 55 Jahre alt. Das bedeutet konkret: Bis 2026 werden fast 450 niedergelassene Kolleginnen und Kollegen das gesetzliche Renteneintrittsalter erreichen. In den letzten vier Jahren hat allerdings nur die Hälfte der Praxisabgeber tatsächlich eine Nachfolge gefunden. Anderenorts sieht es nicht besser aus.

In einem solchen Marktumfeld fragen sich natürlich viele, wie sie ihre eigene Praxisabgabe sinnvoll planen können. Wie finde ich einen Praxiskäufer, ist meine Praxis möglicherweise interessant für Investoren und was ist von denen eigentlich zu halten? Und wenn ich einen Käufer gefunden habe, was dann?
So oder so ist es die Aufgabe jedes Praxisinhabers, seine Praxis für einen potenziellen Praxiskäufer attraktiv zu machen.

Aus der Sicht des Praxisabgebers

Junge Zahnärztinnen und Zahnärzte wünschen sich immer mehr eine Spezialisierung und die Einbindung in Teamstrukturen. Auch geht die Bereitschaft zur Übernahme eines unternehmerischen Risikos bei den jungen Zahnärzten zurück. Vielmehr wünschen sich die Nachwuchskräfte geregelte Arbeitszeiten, berufliche Entfaltungsmöglichkeiten für den akademisch ausgebildeten Ehepartner und eine ansprechende soziale Umgebung. Frauen bevorzugen aufgrund des Kinderwunsches zudem die Möglichkeit einer Teilzeittätigkeit auf Angestelltenbasis.
Aufgrund dieser Faktoren reduziert sich automatisch die Nachfrage an der Übernahme von freiberuflichen Praxen, wobei vor allem Praxen in ländlicheren Regionen betroffen sind. Um dennoch die Früchte der Arbeit ernten zu können, sollte das „Projekt Praxisverkauf" möglichst früh vom abgebenden Zahnarzt geplant werden. Nur so kann sich der Praxisabgeber verschiedene Vorgehensmöglichkeiten im Hinblick auf sein bevorstehendes Ausscheiden offenhalten. In Betracht kommen neben der klassischen Praxisabgabe die Gründung einer Gemeinschaftspraxis oder Praxisgemeinschaft. Auch über den Verkauf der Praxisanteile in mehreren Schritten und damit den sukzessiven Ausstieg kann nachgedacht werden.
Vor allem steht natürlich, dass der Kaufpreis ermittelt wird und dieser auch den Tatsachen entspricht, denn nur dann wird man heute einen Übernehmer finden.

Für die Bewertung der Praxis sind folgende Aspekte und Unterlagen erforderlich:

- Das Erscheinungsbild der Praxis ist zu überprüfen und gegebenenfalls zu verbessern.
- Die betriebs- und apparatebezogenen Genehmigungen müssen überprüft und gegebenenfalls erneuert werden.
- Sämtliche Praxisverträge einschließlich Miet- und Arbeitsverträge müssen zusammengestellt werden.
- Eine Bewertung der Praxis ist durchzuführen.
- In Zusammenhang mit der Bewertung ist die Erstellung eines Inventarverzeichnisses wichtig.
- Die betriebswirtschaftliche Auswertung der letzten drei Jahre muss vorliegen.
- Einnahmen-Überschussrechnungen bzw. Steuerbilanzen möglichst der letzten drei bis fünf Jahre müssen vorliegen.

- KZV-Abrechnungen der letzten drei Jahre sammeln.
- Angaben zu Laborumsätzen darstellen.

Auf dieser Basis kann der Kaufpreis realistisch beurteilt werden und die Suche nach einem geeigneten Übernehmer kann beginnen.

Praxistipp für den Praxisabgeber

Die Praxisabgabe bedeutet für den niedergelassenen Zahnarzt nicht nur die Aufgabe seines Lebenswerkes, sondern der Erlös aus dem Praxisverkauf wird häufig auch als wichtige Säule der Altersversorgung des Zahnarztes benötigt. Daher ist es für den Abgeber wichtig, frühzeitig mit der Planung dieses Vorhabens zu beginnen und sich qualifizierte Beratung einzuholen.
Von einem Vorvertrag mit dem möglichen Praxiserwerber ist dabei in den meisten Fällen abzuraten. Sinnvoller ist es vielmehr, den Hauptvertrag von Beginn an konsequent zu verhandeln.
Eventuell noch bestehende Ungewissheiten können auch in dem endgültigen Praxiskaufvertrag durch die Vereinbarung von Rücktrittsrechten abgesichert werden. Weiterhin besteht die Möglichkeit, den Praxiskaufvertrag vom Eintritt bestimmter Bedingungen abhängig zu machen.

Aus der Sicht des Praxisnachfolgers

Die Praxisübernahme einer Einzelpraxis ist deutschlandweit nach wie vor die beliebteste Form der Existenzgründung. 2019 investierten Zahnärzte für die klassische Praxisübernahme und anschließende Niederlassung in einer Einzelpraxis durchschnittlich 354.000 Euro und damit vier Prozent mehr als im Vorjahr. Eine zahnärztliche Einzelpraxis neu zu gründen ist der teuerste Weg, sich niederzulassen: 2019 beliefen sich die Ausgaben dafür im Durchschnitt auf 493.000 Euro. Auch die Neugründung einer Berufsausübungsgemeinschaft (BAG) erfordert verhältnismäßig hohen finanziellen Aufwand. 2019 haben Zahnärzte für einen Praxisanteil von 50 Prozent 470.000 Euro investiert. Die geringsten Praxisinvestitionen fallen an, wenn auf vorhandene Strukturen aufgebaut wird. So haben 2019 zahnärztliche Existenzgründer beispielsweise durch Übernahme einer kompletten Praxis für einen knapp hälftigen Praxisanteil inklusive Übernahmepreis 288.000 Euro investiert. Zahnärzte, die in eine bereits bestehende BAG eingestiegen sind, zahlten für einen 35-prozentigen Praxisanteil im Schnitt einen Kaufpreis von 224.000 Euro, investierten durchschnittlich 68.000 Euro und kamen also auf einen Gesamtbetrag von 292.000 Euro.
(https://www.apobank.de/praxis-apotheke/gruenden/existenzgruender-analysen/zahnaerzte-existenzgruendung)

Die Vorteile einer Praxisnachfolge bzw. eines Einstiegs liegen auf der Hand: Es existiert bereits ein Patientenstamm, der übernommen und fortgeführt werden kann. Gleiches gilt für das Personal, das u.a. die Patienten kennt und mit den Praxisabläufen vertraut ist. Doch was ist, wenn man – aus welchem Grund auch immer – nicht das gesamte Praxispersonal übernehmen möchte?

Achtung: Betriebsübergang

Das Gesetz schreibt in § 613a Abs. 1 BGB vor, dass bei einer Praxisübernahme auch das gesamte vorhandene Praxispersonal, inklusive des sich z.B. in Elternzeit befindlichen Personals, übernommen werden muss, und zwar zu unveränderten Konditionen. Konkret ist geregelt: Geht ein Betrieb oder Betriebsteil durch Rechtsgeschäft auf einen anderen Inhaber über (Betriebsübernahme), so tritt dieser in die Rechte und Pflichten aus den zum Zeitpunkt des Übergangs bestehenden Arbeitsverhältnisse ein. Zudem ist eine Kündigung der Mitarbeiter durch den alten oder neuen Chef wegen der Praxisübernahme unwirksam, § 613 Abs. 4 BGB. Für den neuen Praxisinhaber ist es daher von besonderer Bedeutung, die arbeitsrechtliche Situation einer Risikoprüfung zu unterziehen.

Schriftliche Information

Ist die Praxisübernahme beschlossene Sache, müssen die Mitarbeiter entweder durch den bisherigen Arbeitgeber oder durch den neuen Arbeitgeber vor dem Praxisübergang schriftlich hierüber unterrichtet werden, § 613 a Abs. 5 BGB. Im Einzelnen muss 1. über den Zeitpunkt oder den geplanten Zeitpunkt des Übergangs, 2. den Grund für den Übergang, 3. die rechtlichen, wirtschaftlichen und sozialen Folgen des Praxisübergangs sowie 4. über die hinsichtlich der Arbeitnehmer in Aussicht genommenen Maßnahmen schriftlich unterrichtet werden. Widerspricht ein Mitarbeiter dem Betriebsübergang binnen eines Monats hat dies zur Folge, dass das Arbeitsverhältnis mit dem bisherigen Praxisinhaber bestehen bleibt. Der bisherige Praxisinhaber hätte jedoch dann die Möglichkeit das Arbeitsverhältnis aus betriebsbedingten Gründen zu kündigen, wenn er nach der Praxisabgabe z.B. aus Altersgründen auch keine zahnärztliche Tätigkeit weiterhin ausführen wird.

Und wenn kein Widerspruch erfolgt? Dann geht das Arbeitsverhältnis 1:1 auf den neuen Praxisinhaber über. In vielen Punkten bleibt also alles beim Alten. Alle Regelungen aus dem Arbeitsvertrag wie z.B. Arbeitszeit, Gehalt, sonstige Gratifikationen und Urlaubstage etc., gelten weiterhin.

Kündigungsmöglichkeiten?

Die Kündigung darf nur nicht aufgrund bzw. wegen der Praxisübernahme erfolgen (§ 613 a Abs. 4 BGB). Gerade bei Kündigungen, die zumindest einen zeitlichen Zusammenhang zur Praxisübernahme aufweisen, ist daher im Vorfeld ganz genau darauf zu achten und zu prüfen, ob das Kündigungsverbot nach § 613 a Abs. 4 BGB der Wirksamkeit einer Kündigung entgegensteht.

Da einzelne Vertragsbestandteile nicht einseitig vom Arbeitgeber abgeändert werden dürfen – vor allem dann nicht, wenn der Arbeitnehmer dadurch schlechter gestellt wird als vorher – besteht zum einen die Möglichkeit sich entweder mit den betroffenen Mitarbeitern entsprechend zusammenzusetzen und einen neuen Arbeitsvertrag auszuhandeln (Änderungsvertrag) oder zum anderen eine Änderungskündigung auszusprechen. Hierbei handelt es sich um die Kündigung des bisherigen Arbeitsvertrages verbunden mit dem Angebot eines neuen Arbeitsvertrages, um das Arbeitsverhältnis zu neuen bzw. geänderten Bedingungen fortzusetzen. Welches Vorgehen sinnvoll und wirksam ist, ist im Einzelfall zu prüfen.

Praxistipp für Praxisnachfolger

Der Betriebsübergang ist sowohl für den Praxisabgeber als auch den Praxisnachfolger relevant. Gerade dem Arbeitsrecht wird in Kaufvertragsverhandlungen nicht immer die notwendige Beachtung geschenkt, was Praxisabgebern teuer zu stehen kommen kann. Denn sorgfältig ausgearbeitete Arbeitsverträge können den Praxiswert steigern, während optimierungsbedürftige Verträge den Praxiswert deutlich senken können. Da der Nachfolger ab der Praxisübergabe das finanzielle Risiko trägt, sollte er ein besonderes Augenmerk auf die Arbeitsverträge haben und vor der Praxisübergabe prüfen, ob er hier Verhandlungspotential mit dem Übergeber hat.

Praxistipp für den Praxisabgeber

Für den Praxisabgeber bedeutet dies, dass Arbeitsverträge den Kaufpreis mitbestimmen und für den potenziellen Nachfolger von besonderem Interesse sind. Die Beratung zu den Verträgen sollte bereits weit vor den Übernahmegesprächen mit potenziellen Käufern stattfinden, denn für eine Überarbeitung der Arbeitsverträge ist es regelmäßig zu spät. ■

Christian Erbacher, LL.M.

Rechtsanwalt Christian Erbacher, LL.M. ist Fachanwalt für Medizinrecht und Partner der Kanzlei Lyck+Pätzold.healthcare.recht. Darüber hinaus hält er einen Master im Medizinrecht und ist Lehrbeauftragter an der Frankfurt University of Applied Sciences sowie an der SRH Fernhochschule – The Mobile University.
Christian Erbacher verschreibt seine anwaltliche Tätigkeit seit jeher der Healthcare-Welt. Er berät und vertritt insbesondere niedergelassene Ärzte und Zahnärzte, Krankenhäuser, Healthcare-Unternehmen und start-ups.
Ein Schwerpunkt der Beratung liegt in regulatorischen Fragestellungen, der Begleitung von M&A-Prozessen und MVZ-Gründungen sowie dem Gesellschafts-, Arbeits- und dem Medizinprodukterecht. Außerdem berät er auf Grund seiner Leidenschaft für digitale Prozesse in allen Fragen zum E-Health.

Christian Erbacher
Lyck+Pätzold. healthcare.recht
Nehringstr. 2 · 61352 Bad Homburg
Tel. 06172 13 99 60
www.medizinanwaelte.de

Vorhersagbare Implantatposition für Anfänger und Profis

Das neue SKY pro guide System des Dentalunternehmens bredent medical ermöglicht die geführte Implantatbohrung durch ein schaftgeführtes System mit speziellen Features: Ein fester Schaft am Bohrer wird durch eine entsprechende Mutterhülse in der Bohrschablone sicher geführt. Neu konzipierte Fixpins sichern den festen Sitz der Bohrschablone. Dabei verhindert ein fester Anschlag an der Hülsenoberkante zu tiefe Bohrungen, und die Schaftlänge stellt sicher, dass sich der Bohrer nicht verkanten kann. Durch dieses Verfahren können kritische anatomische Strukturen geschont und vertikale und horizontale Fehler der Implantatinsertion vermieden werden. So erzielen sowohl Anfänger wie Profis in der Implantologie präzise und vorhersagbare Implantatpositionen. Darauf aufbauend können hochästhetische Versorgungen realisiert werden. Besonders praktisch ist, dass kein Hülsenwechsel mehr nötig ist, da eine Hülse für alle Bohrungen passt. Das erhöht die Prozesssicherheit und reduziert die Kosten.



Optional bietet der Hersteller auch eine Schleimhautstanze an, die mit einem sauberen Cut die Schleimhaut minimalinvasiv und präzise an der gewünschten Position entfernt. So wird das Weichgewebe geschont. Durch Führung der Schleimhautstanze durch die SKY Pro Guide Hülse ist die Anwendung sehr einfach und sicher. Dies ermöglicht anschließend eine saubere Initialbohrung mit dem Pilotbohrer. SKY Tissue Punch 4.0 kann für die Implantatdurchmesser 3.5 – 4.5 mm verwendet werden.

www.bredent-implants.com

Jungbrunnen für ein gesundes Zahnfleisch

Für eine optimale Zahnreinigung bedarf es neben der richtigen Technik auch moderner Produkte, die auf die jeweiligen Bedürfnisse abgestimmt sind. Der beste Weg, Plaque zu entfernen, besteht aus drei Schritten: Zähneputzen, Interdentalreinigung und Spülen. Diese Routine morgens und abends – noch besser nach jeder Mahlzeit – ist wichtig, um Zahn- und Zahnfleisch-Probleme zu verhindern. Leider ist es für Patienten oft nicht einfach, die passenden Produkte aus der Fülle des Angebotes von Mund- und Zahnpflegemitteln zu finden. Daher kann es hilfreich sein, wenn vom Zahnarztteam konkrete Produktempfehlungen ausgesprochen werden. Auch das Thema Interdentalreinigung sollte mit dem Patienten diskutiert werden. Hilfreich kann es sein, die Zusammenhänge zwischen Mundgesundheit und Allgemeingesundheit etwas näher zu beleuchten. Vielen Patienten ist schlichtweg nicht bekannt, dass eine gute Mundhygiene zu einer insgesamt besseren Gesundheit des gesamten Körpers beitragen kann.

Eine elektrische Zahnbürste hilft dabei, Zähne und Zahnfleisch so effektiv wie möglich zu reinigen. Eine einfache und elegante Lösung, die ohne Ladegerät und Ladekabel auskommt, ist die GUM® ActiVital® Sonic Schallzahnbürste. Sie vibriert mit 12.000 Schwingungen pro Minute, und reinigt so gründlich und sanft die Zähne und stimuliert das Zahnfleisch. Durch die zusätzliche Kraft der Vibration werden bessere Ergebnisse als mit einer herkömmlichen Handzahnbürste erzielt. Die mikrofeinen Borstenspitzen tragen dazu bei, Plaque auch unter dem Zahnfleischrand wirksam zu entfernen und die Interdentalräume optimal zu erreichen. Der Bürstenkopf sowie die Batterien sind auswechselbar.

Die GUM® ActiVital® Q10 Zahnpasta und Mundspülung wurden speziell entwickelt, um für einen breiten Personenkreis den bestmöglichen Schutz für Zähne und Zahnfleisch zu gewährleisten. Enthalten sind Fluorid und Isomalt zur Förderung der Remineralisierung des Zahnschmelzes und zum Schutz vor Karies. Das innovative Antiplaque-System mit kationischer Kieselerde in der Zahnpasta absorbiert dabei Plaquebakterien. Somit wird eine Reduktion von pathogenen Krankheitserregern erreicht. Die Inhaltsstoffe Coenzym Q10 und Granatapfel besitzen antioxidative Eigenschaften und sind in der Lage, freie Radikale abzufangen. Ingwer und Bisabolol tragen dazu bei, das Zahnfleisch anhaltend zu stärken.

Die GUM® ActiVital® Mundspülung bildet durch ein innovatives Antiplaque-System eine Schutzschicht, die verhindert, dass sich Mikroorganismen erneut an den Zahnoberflächen anhaften können.

https://professional.sunstar-gum.com/de/

Datenkonvertierung in die byzz^{nxt}

„Das Röntgengerät von orangedental/Vatech finde ich zwar super, aber was mache ich mit meinen alten Bilddaten, die ich doch archivieren muss?" „Soll ich zwei Röntgenprogramme parallel laufen lassen oder die Bilddaten manuell übertragen?" „Das ist mir viel zu aufwendig, selbst wenn mir das Gerät mehr zusagt." Diese berechtigten Fragen und Bedenken lassen sich ab sofort lösen!
Denn orangedental/Vatech kann Ihre „alten" Bilddaten von der Sidexis (v2.6.3) oder Romexis Software in die firmeneigene Software byzz^{nxt} konvertieren – weitere Hersteller werden im Laufe dieses Jahres folgen.
Damit stehen Ihnen als Anwender die bisherigen Patientenbilder Ihrer alten Software auch in der byzz^{nxt} sofort zur Verfügung und Sie haben keine Nachteile beim Wechsel zu einer anderen Software.
orangedental/Vatech Produkte stehen für Innovation und Zuverlässigkeit auf höchstem Qualitätsniveau. Die 7-Tage Hotline sowie das 12-köpfige Technikteam gewährleisten einen außergewöhnlichen Service.
Weitere Informationen erhalten Sie über Ihren Dentalfachhändler oder direkt bei orangedental.

www.orangedental.de

„Zahnersatz von A-Z" – Weit mehr als nur Kronen und Brücken

Mit der neuesten Auflage des Übersichtskataloges „Zahnersatz von A-Z" dokumentiert PERMADENTAL erneut sein umfangreiches Angebot für die zahnmedizinische Praxis. Die Vielzahl digitaler und analoger Therapieangebote zeigt in beeindruckender Weise das sehr große Produkt-Portfolio. Zahnarzt- und KFO-Praxen wird ermöglicht, Wünsche und Bedürfnisse ihrer Patienten zu erfüllen und gleichzeitig dauerhaft den wirtschaftlichen Erfolg der Praxis zu sichern.

„Der seit Jahren etablierte Katalog für die Zahnarztpraxis hat auch im nicht immer einfachen Jahr 2020 durchweg positive Resonanz erfahren. Die daraus resultierende Motivation und der anhaltende Trend zu mehr digitalen Lösungen haben dafür gesorgt, dass in 2021 ein noch moderneres Angebot für die Praxisteams in einer überarbeiteten und absolut zeitgemäßen Auflage für Kunden und Interessenten präsentiert wird", betont Wolfgang Richter, Marketingleiter bei PERMADENTAL. „Besonders in Verbindung mit unserer „Broschüre für die Patientenberatung" wird der Katalog „Zahnersatz von A-Z" im Praxisalltag zunehmend als wichtiges Tool auch für die Patientenkommunikation eingesetzt."
Der mehr als 60-seitige Übersichtskatalog zeigt in seiner neuesten Version nahezu das gesamte Leistungsportfolio von PERMADENTAL. Es spiegelt nicht nur 35 Jahre Erfahrung mit schönen Zähnen wider, sondern überzeugt mit Inspirationen, praxisrelevanten Informationen zu festsitzendem und herausnehmbarem Zahnersatz, zu KFO-Geräten und innovativen Alignern sowie zu den umfassenden Serviceangeboten des Komplettanbieters. Mit diesem „Alles aus einer Hand-Angebot" und der Sicherheit eines Marktführers werden Zahnarzt- und KFO-Praxen in die Lage versetzt, fast jeden Patientenwunsch erfüllen zu können, und dabei immer auch erfolgreich zu bleiben. „Indikationen, Spezifikationen sowie eine umfangreiche Materialauswahl und Preisbeispiele erhöhen den echten Nutzen des Kataloges für den täglichen Praxiseinsatz", so Richter. „Großformatige Abbildungen und Grafiken, plausible Texte und wichtige Vertriebsinformationen ermöglichen eine schnelle Information ohne langes Suchen.

Auf Wunsch wird der Katalog interessierten Praxisteams auch als E-Paper zur Verfügung gestellt. Anforderungen weiterer Katalog-Exemplare oder der digitalen Version gerne unter 0800 737 000 737 oder per E-Mail an
e.lemmer@permadental.de

www.permadental.de

Neues Release exoplan 3.0 Galway

Software-Release ermöglicht Implantatplanung und Design von Bohrschablonen für zahnlose Patienten

Die exocad GmbH, ein Unternehmen von Align Technology, Inc., gab Ende Dezember 2020 die Veröffentlichung von exoplan 3.0 Galway bekannt. Die neueste Version der Implantatplanungssoftware unterstützt die Planung von Implantaten für zahnlose Patienten inklusive der Erstellung von Bohrschablonen.

„Wir freuen uns, die Veröffentlichung von exoplan 3.0 Galway bekanntzugeben. Wir sind begeistert von den neuen Möglichkeiten, die diese Version in der navigierten Implantologie bietet", sagt Tillmann Steinbrecher, Geschäftsführer von exocad. „exoplan 3.0 Galway bietet Zahnarztpraxen und Dentallaboren einen digitalen Workflow, der maximale Flexibilität bietet und an die Mission von exocad anknüpft, CAD-Prozesse so einfach wie die Benutzung einer Smartphone-App zu gestalten."

exoplan 3.0 Galway ist ein leistungsstarkes, offenes und effizientes Softwarepaket für die virtuelle Implantatplanung. Das Softwaremodul Guide Creator ermöglicht die individuelle Gestaltung von Bohrschablonen, die nach Wahl vor Ort im Labor, in der Praxis oder in einem externen Fertigungszentrum hergestellt werden können. Die neue, moderne Benutzeroberfläche der Software ist an das Material Design von Google angelehnt.

Mit über 40 neuen und über 60 verbesserten Funktionen stellt die neue Version eine erhebliche Erweiterung der Möglichkeiten der navigierten Implantologie dar und bietet eine verbesserte Integration mit der dentalen CAD-Software DentalCAD von exocad.

Plattform mit offener Architektur

Alle Lösungen von exocad basieren auf derselben technischen Plattform mit offener Architektur und garantieren so einen nahtlosen digitalen Workflow: Von der virtuellen prothetikorientierten Implantatplanung mit exoplan über das Design der Bohrschablone mit Guide Creator bis zur Planung sowie Fertigung der implantatgetragenen, provisorischen und finalen Restaurationen mit der dentalen CAD-Software DentalCAD.

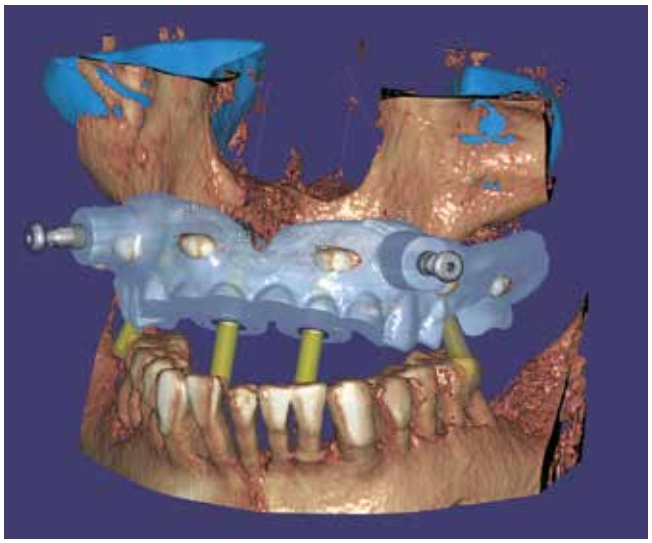

exoplan 3.0 Galway ermöglicht die Planung von Implantaten und das Design von Bohrschablonen für zahnlose Patienten. Die hierfür erforderlichen Tools wie Dual-Scan Protokoll, Platzierung von Verankerungsstiften und Fixierungsschablonen sind ab sofort verfügbar. *(Bild: exocad)*

Wesentliche Highlights von exoplan 3.0 Galway:

- Implantatplanung und Design von Bohrschablonen für zahnlose Patienten, inklusive der notwendigen Tools wie Dual-Scan Protokoll, Platzierung von Verankerungsstiften und Fixierungsschablone.
- Bohr- und Fixierungsschablonen können frei gestaltet werden oder auf einem Prothesenscan basieren.
- Neue Tools zur Beschleunigung des gesamten Planungsprozesses.
- Verbesserter Implantatauswahldialog.
- Automatische Erkennung der Panoramakurve.
- Mehr Implantatbibliotheken, jetzt mit über 500 Implantatsystemen und mehr als 8.500 Implantaten von über 80 Herstellern.
- Virtuelle Zahnextraktion auf optischen Scans.
- Einfache Markierung der Sinushöhle zur Überprüfung, ob Implantate diese durchdringen.

„Als weltweit führender Anbieter von dentaler CAD-Software für OEM-Hersteller bieten wir die perfekte Symbiose von Prothetik- und Implantatplanung", so Steinbrecher. „Das ermöglicht unseren Anwendern, kosten- und zeiteffizient vorhersehbare Ergebnisse zu erzielen, was letztendlich zu mehr Kundenzufriedenheit führt."

Warum Galway?

exocad benennt seine Releases nach den aktuellen Kulturhauptstädten Europas. Bis April 2021 ist die irische Stadt Galway neben Rijeka (Kroatien) noch europäische Kulturhauptstadt 2020. exoplan 3.0 Galway ist ab sofort in der EU und in anderen ausgewählten Märkten verfügbar. ■

exocad GmbH
Julius-Reiber-Str. 37 · 64293 Darmstadt
info@exocad.com
www.exocad.com/exoplan-galway

CHAMPIONs (R)Evolution-Implantat: 10-jähriges Jubiläum und dabei moderner denn je …

Charles Darwin stellte bereits fest, dass „nicht die stärksten oder die intelligentesten Spezies überleben werden, sondern diejenigen, die sich am schnellsten anpassen!" – das ist auch auf den dentalen Implantologiemarkt anwendbar, denn auf dem Markt gewinnt demnach derjenige, der sich exogenen Veränderungen anpassen sowie Qualität, Innovationskraft und Preis-/Leistungsverhältnis optimieren kann.

Dies hatte 2011 das deutsche Unternehmen Champions-Implants geschafft: Als Ergänzung ihrer einteiligen Titan-Implantate, die seit 2006 auf dem Markt sind, stellte Champions 2011 das zweiteilige Champions (R)Evolution-System vor. Und war damit äußerst erfolgreich: Über eine halbe Million Implantate wurden verkauft. Champions verließ damit das Image eines „Billig-Implantat-Herstellers" hin zum Anbieter von innovativen Premium-Implantaten „Made in Germany" und etablierte sich praktisch zum Innovationsführer dentaler Implantatsysteme.
Dieser Erfolg hält auch noch nach 10 Jahren an, die Gründe dafür sind vielschichtig:

1. Das Material

Das Material des Champions (R)Evolution-Implantats ist, wie auch die der einteiligen Champions-Titan-Systeme, kaltverformtes Titan ASTM Grade 4, besteht also aus 99 % Rein-Titan – dies gilt als biokompatibel. Andere Hersteller greifen auch auf Titan Grade 5 (Ti-6Al-4V), mit 6 % Aluminium- und 4 % Vanadium-Anteilen zurück, da es stabiler ist, aber nicht als vollständig biokompatibel gilt.

2. Das Implantatdesign

Hauptmerkmale des Champions (R)Evolution-Implantats sind sein krestales Mikrogewinde, der Innen-Doppelkonus mit integriertem Hexadapter (seit 2011 unverändert, da von vornherein ausreichend lang gestaltet) sowie der Shuttle mit definitiver Verschlussschraube, welche den Shuttle mit dem Implantat verbindet.
Das selbstschneidende Kompressionsgewinde weist eine mikroraue Oberflächenstruktur auf und ist sehr sauber (bei der CleanImplantat Foundation aktuell im Prüfungsverfahren). Die „Oberflächen-Veredelung" erfolgt zunächst mechanisch durch Abstrahlen mit Zirkondioxid und anschließend drei Ätz-Säuren, so dass eine mikroraue Oberfläche entsteht. Auch im Hinblick auf die neue MDR ist CHAMPIONS bestens aufgestellt.
Die Shuttle- und Abutment-Verbindung mit dem idealen 9,5° Konus bewirkt einen vollständigen Bakterienverschluss, so dass kein „Zipprich Sogeffekt" entsteht. Dipl.-Ing. Zipprich untersuchte 2012 die Größe der Spalte unter Belastung bei verschiedenen zweiteiligen Implantatsystemen: das Champions (R)Evolution-Implantat ø 3,5 mm wies nur einen maximalen Mikrospalt von 0,6 µm auf (das kleinste Bakterium ist ca. 2 µm groß!), bei den größeren Implantat-Durchmessern von 4,0, 4,5 und 5,5 mm konnte überhaupt kein Mikrospalt verifiziert werden.
Durch den Innenkonus und die Tatsache, dass es nur eine prothetische Plattform für alle Implantatdurchmesser gibt, ist der so genannte Platform-Switching Effekt ausnutzbar. Unter „Platform switching" versteht man allgemein, dass die Implantatschulter breiter als das Abutment-Durchtrittsprofil ist. Bei einem Platform-geswitchten Implantat, wie dem Champions (R)Evolution, wächst sogar Knochen über die Implantatschulter und sorgt nachweislich für ein Plus an Stabilität der Weichgewebsmanschette, welche eine der besten Möglichkeiten einer Periimplantitis-Prophylaxe darstellt.

3. Der Shuttle

Eine einzigartige Innovation und bis heute „revolutionär" ist der Shuttle des Champions (R)Evolution Systems. Er ist werkseitig mit einer Halteschraube im Implantat-Innenkonus versehen, die später auch für das Abutment in der Prothetik zum Einsatz kommt.
Der Shuttle erfüllt vier Funktionen **(Abb. 1)**:
Zunächst einmal dient er als „Träger-Rakete", um – im übertragenen Sinne – „das Raumschiff" (sprich: das Implantat) sicher, steril (bzgl. des Implantat-Inneren) und ohne Deformation der „dünnen" Außenwand in den Orbit (sprich: in den Knochen) zu bringen.
Bei einem ø 3,5 mm Implantat hat die Titanwand an der Konusverbindung „lediglich" eine Stärke von 0,4 mm. Dank des Shuttles wird diese Außenwand bei der Insertion nicht deformiert und damit eine spätere prothetische Schraubenlockerung vermieden. Der Shuttle dient zugleich als erster und einziger Gingivaformer, da er bereits eine Höhe und einen Durchmesser von 3,5 mm hat. Man kann den Shuttle jedoch (am besten nach der „Einheilzeit") für ein optimales

Emergenzprofil noch mit PEEK Gingiva Clix oder direkt nach Implantation in Sofortbelastung mit zwei unterschiedlich angulierten und leicht präparierbaren Provi-Clix aus PEEK versehen. Für beide Clix muss man keine Halteschraube lösen oder gar den Shuttle abnehmen – sie werden einfach über den Shuttle gesteckt und das Implantatinnere bleibt weiterhin steril.

Der Shuttle ermöglicht zwei unterschiedliche „geschlossene Abformungen". Entweder mit dem PEEK Abformungspfosten, der in den Shuttle geklickt wird oder die „Metallische Abformung" (ebenfalls durch den Shuttle, allerdings unter Abnahme der Halteschraube) und alternativ eine „offene Abformung". Dazu muss der Shuttle samt Halteschraube entfernt werden.

4. Indikation, Längen und Durchmesser

Der Indikationsbereich des Champions (R)Evolution Implantats umfasst Spät- als auch Sofortimplantate aller Kieferregionen. Es ist einfach „im Handling", ausgereift und dabei für den Patienten bezahlbar. Champions (R)Evolutions sind in den Längen 6,5 – 8 – 10 – 12 – 14 – 16 mm und ø 3,5 – ø 4,0 – ø 4,5 und ø 5,5 mm erhältlich. Somit sind auch Sinuslifte (IDS) und augmentativ-begleitende Maßnahmen möglich.

5. Die Chirurgie

Die Chirurgie kann sowohl ganz „klassisch" unter Bildung von Mukoperiostlappen als auch minimalinvasiv (gänzlich ohne Lappenbildungen) erfolgen. Die CNIP-Navigation (CNIP: cortical navigated implantation procedure) sowie die „Champions Guides" spielen beim minimalinvasiven Insertionsprotokoll „MIMI" eine entscheidende Rolle. Zweiteilige Implantatsysteme wurden entwickelt, um laterale Mikrobewegungen innerhalb der ersten acht Wochen post implantationem strikt zu vermeiden. Da in dieser Zeit der Knochen periimplantär ab-, um- und wiederaufgebaut wird, würden Mikrobewegungen die Osseointegration gefährden. Diese Mikrobewegungen können beispielsweise Zungenbewegungen sein. Implantiert man zum Beispiel bei einer Schleimhautdicke von 2 mm ein Champions (R)Evolution-Implantat mit einem Shuttle (3,5 mm hoch) auf „Bone Level-Niveau", so gefährdet dies die Osseointegration. In solchen Fällen nehmen wir nach der Implantat-Röntgenkontrolle – noch mit Shuttle – die Halteschraube und den Shuttle ab und ersetzen ihn durch eine der drei „Georgi"-Hybridschrauben **(Abb. 2)**. So wird das Champions (R)Evolution vor Mikrobewegungen, z. B. durch Essverhalten oder durch eine herausnehmbare Prothese, geschützt.

Bis zur Abnahme des Shuttles ist das Implantat-Innere steril. Wenn man bei einer Gingivahöhe von z. B. 2 mm den 3,5 mm hohen Shuttle auf dem Implantat belassen will, ist eine subkrestale Implantation sinnvoll. Dann schließt der Shuttle ebenfalls auf „Tissue-Level-Niveau" oder gar leicht subgingival ab, so dass keinerlei Bewegungen und Kräfte auf das Implantat während der Implantat-Einheilphase einwirken können. Eine subkrestale Implantation ist beim Champions (R)Evolution System sehr gut möglich, da durch den Doppelkonus mit integriertem Hexadapter kein bakteriengängiger Mikrospalt vorhanden ist. Bei einer subkrestalen Implantation kann der Shuttle auf dem Implantat verbleiben und muss nicht durch eine „Georgi"-Hybridschraube ausgetauscht werden.

Einen weiteren Vorteil der subkrestalen Implantation sehe ich darin, dass auf krestalem Knochen-Niveau keine großen Kräfte auftreten können, so dass ein kraterförmiger Knochenabbau während der Einheilphase vermieden werden kann.

Wichtig ebenfalls: Bei einer „Bone-Level-Implantation" im harten D1-/D2-Knochen entlasten wir den krestalen Knochen: Bei einem ø 3,5 mm Implantat mit dem ø 4,0 mm Bohrer, bei einem ø 4,0 mm Implantat mit dem ø 4,5 mm Bohrer.

6. Condenser

Condenser sind knochenverdichtende Instrumente und eine weitere Innovation von CHAMPIONS **(Abb. 3)**. Denn nicht die Anatomie entscheidet im „weichen" Knochen (D3/D4) welchen Durchmesser das Implantat haben sollte, sondern ob eine Primärstabilität erreicht wird, die mit einem Condenser überprüft wird.

Abb. 1: Der Shuttle erfüllt vier Funktionen: Insertions-Tool, Verschlussschraube, Gingivaformer, Abformungs-Tool.

Abb. 2: Eine Georgi-Hybridschraube schließt idealerweise 1-2 mm subgingival. Sie ist in drei Gingivahöhen verfügbar (0,5 / 1,5 / 2,5 mm).

Abb. 3: Die Primärstabilität wird mit einem Condenser überprüft.

Nach der Pilotbohrung wird das Implantatbett mit Condensern in aufsteigenden Durchmessern aufbereitet. Erreicht man mit einem Condenser „handfest" eine Stabilität von 20 Ncm, so wird ein Implantat mit dem nächstgrößeren Durchmesser inseriert. Die Bilder **(Abbildungen 4a-h)** zeigen das Beispiel einer Sofortimplantation regio 16. Es wurde ein Champions (R)Evolution-Implantat ø 4,5 mm – L 8 mm in Verbindung mit einem internen, direkten Sinuslift (IDS) inseriert. Mit dem Condenser ø 3,8 mm wurden „handfest" (etwa 20 Ncm) erreicht und deshalb ein Implantat ø 4,0 mm inseriert. Hätte man die Stabilität erst mit dem Condenser ø 5,3 mm erreicht, so hätte man ein Champions (R)Evolution-Implantat gleicher Länge, aber mit dem Durchmesser 5,5 mm einsetzen sollen.

7. Die Prothetik

Beim CHAMPIONS (R)Evolution System gibt es für sämtliche Implantatdurchmesser nur eine prothetische Plattform. Dies erleichtert die Arbeit sowohl im zahntechnischen Labor als auch in den Anwender-Praxen. Die Abutments sind seit 2011 steril verpackt und können somit auch direkt im Mund eingesetzt werden **(Abb. 5-7)**.

8. Entwickler des CHAMPIONS (R)Evolution Systems & Implantologie-Fortbildung

Hatten Sie jemals die Mobil-/Whatsapp-Nummer von Geschäftsführern einer der großen Implantathersteller und können ihn jederzeit „von Kollege zu Kollege" kontaktieren? Für CEO Dr. Armin Nedjat war und ist dies jedenfalls eine Selbstverständlichkeit. Immer noch – und dies bei über 4.000 Champions-Anwendern allein im deutschsprachigen Raum. 2006 gründete er, parallel zu seiner Zahnarztpraxis in Rheinhessen die Champions-Implants GmbH (übrigens ohne Investor und zunächst ohne Mitarbeiter) und baute sie stetig wachsend auf. 2011 wurde, nach jahrelanger Entwicklungszeit, das Unternehmensportfolio von bis dato nur einteiligen um das zweiteilige Implantat Champions (R)Evolution erweitert. Er passte sich schnell den exogenen Anforderungen an ein zweiteiliges System an. Die geniale Erfindung des Shuttles entstand übrigens in Hamburg in der Eisenbahn-Miniaturwelt, als er – zusammen mit seinen Kindern – ein Space-Shuttle Modell im nachgebauten Cape Canaveral sah. Als Behandler wollte er nämlich unbedingt ein zweiteiliges System haben, das aber wie ein einteiliges Implantat zu handhaben wäre.

Wer als Zahnarzt in die Implantologie einsteigen will, sollte sich über das vom VIP-ZM e. V. angebotene Curriculum „Experte Implantologie & Implantatprothetik CIPC" informieren. Das über ein Jahr dauernde Curriculum, basierend auf Konzepten von Prof. Dr. Dr. Jean-Pierre Bernard (Universität Genf) ist vor allem praxisorientiert. Unter Supervision implantieren die Teilnehmer von Beginn an ihre Patienten in ihrer Praxis und können diese Leistungen entsprechend auch abrechnen. Wer bereits mit anderen Systemen vertraut ist, kann sich in speziellen Tagesfortbildungen oder Test-Packages mit Online

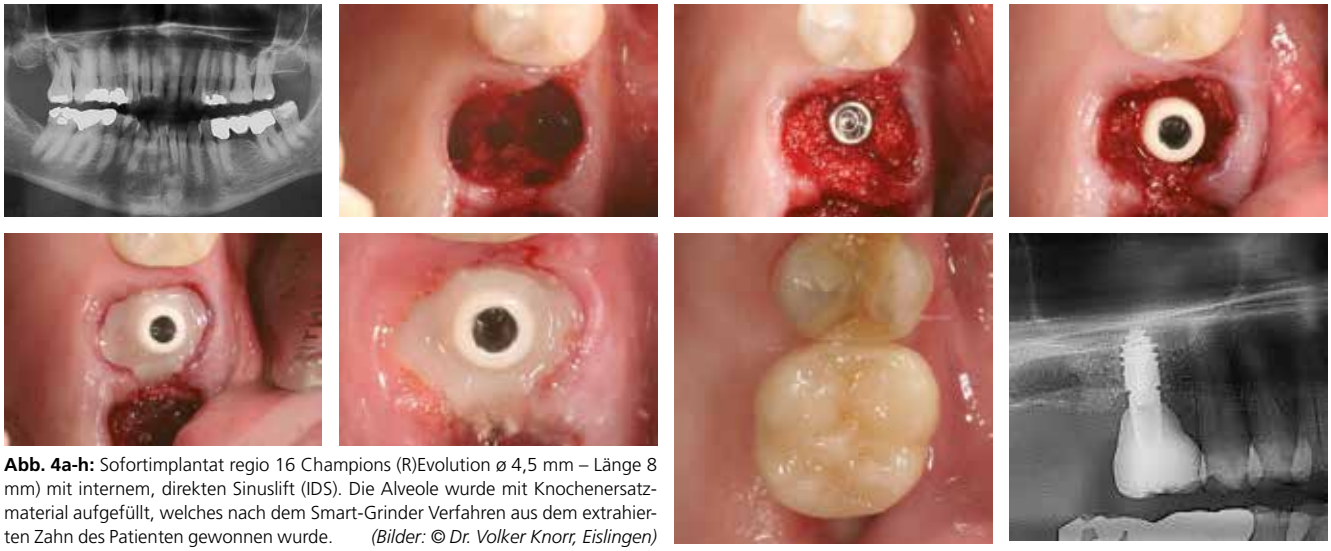

Abb. 4a-h: Sofortimplantat regio 16 Champions (R)Evolution ø 4,5 mm – Länge 8 mm) mit internem, direkten Sinuslift (IDS). Die Alveole wurde mit Knochenersatzmaterial aufgefüllt, welches nach dem Smart-Grinder Verfahren aus dem extrahierten Zahn des Patienten gewonnen wurde. *(Bilder: © Dr. Volker Knorr, Eislingen)*

Abb. 5: Die Standard-Abutments gibt es in den Gingivahöhen 1/2/3/4/5 mm und diversen Abwinklungen: 0° / 15° / 22,5 ° / 30°.

Abb. 6: Die „massiven Abutments" werden im Mund definitiv fixiert, mit NEM-Bohrern und Wasserkühlung nachpräpariert und wie ein natürlicher Zahn abgeformt.

Abb. 7: Multi-Unit Abutments gibt es in den Gingivahöhen 1/2/3/4/5 mm und diversen Abwinklungen: 0° / 17° / 30°.

Schulungen über fortgeschrittene OP-Techniken (Sinuslift, Sofort-Implantationen) oder Insertion von Keramikimplantaten fortbilden.

Von der Champions (R)Evolution-Chirurgie und -Prothetik ist eigentlich jeder „Neu-Champion" positiv überrascht: „Einfach nur genial!", „Toller Workflow!" und „Hätte ich das Ganze nur vorher mal gewusst!" sind repräsentative Aussagen von Anwendern. Nedjat's MIMI-Verfahren (minimalinvasive Methodik der Implantation) wurde 2017 in Berlin zum „German Medical Award" nominiert und gewann 2012 in Dubai die SENSUS Auszeichnung als „Beste Innovation in der Medizin".

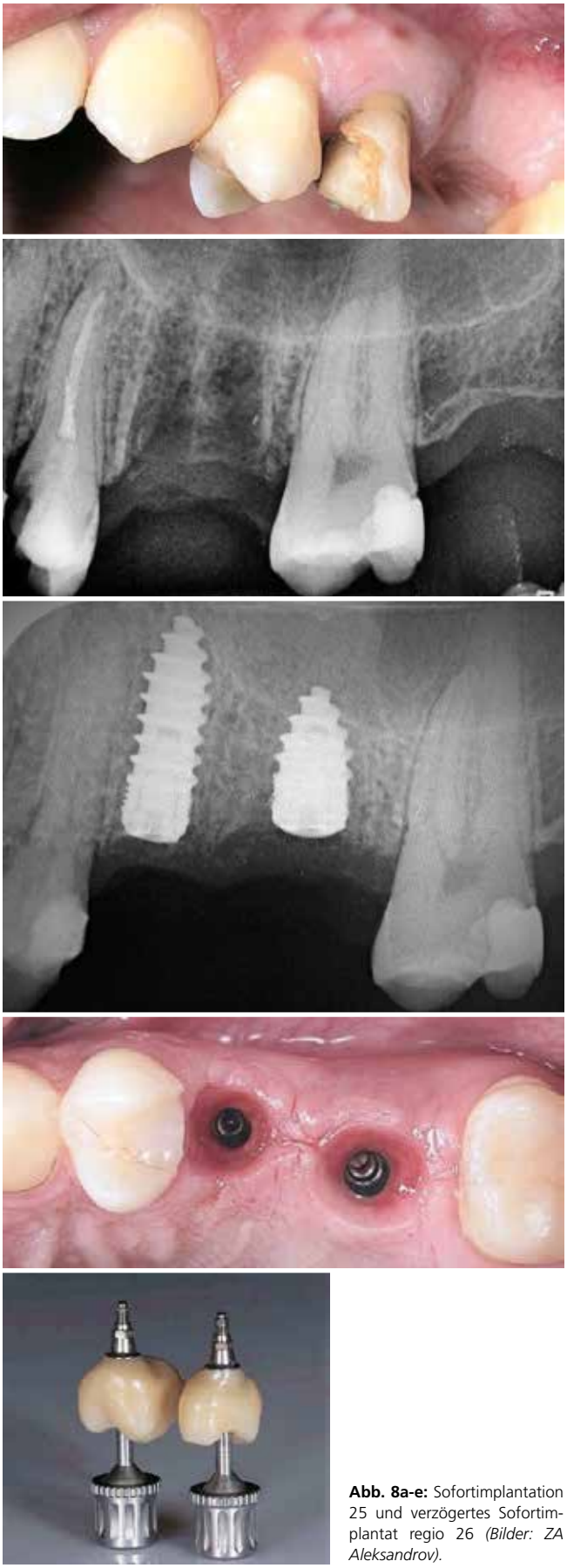

Abb. 8a-e: Sofortimplantation 25 und verzögertes Sofortimplantat regio 26 *(Bilder: ZA Aleksandrov).*

Fazit

Im Jahr 2011 gelang Champions-Implants mit dem Champions (R)Evolution Implantatsystem ein Quantensprung in der zahnärztlichen Implantologie. Übrigens ist Champions das größte deutsche inhabergeführte Implantatunternehmen, andere sind mittlerweile durch Verkäufe und Übernahmen in ausländischen Händen. Ein bedingungslos optimierter Workflow mit hochwertigen, innovativen Produkten ermöglicht und simplifiziert bis heute den Alltag in unseren Zahnarztpraxen. Durch das ausgeklügelte Design sind hohe Primärstabilitäten gerade bei Sofortimplantationen (Extraktion und Implantation in einer Sitzung) möglich. Die Zeit- und Kostenersparnis in den Praxen ist ganz erheblich. Auch die Tatsache, dass sich die hohe Qualität von Premium-Titan-Implantaten nicht mehr in abgehobenen, überteuernden Gesamtkosten widerspiegeln muss, ist hinlänglich bekannt. Von der Chirurgie bis zur Prothetik steht den Zahnarztpraxen ein bezahlbares und dabei ausgereiftes System zur Verfügung, welches auch voll digital CAD/CAM fähig ist. Ein weiterer nicht zu unterschätzender Vorteil ist, dass sich alle Champions-Anwender in deutscher Sprache mit Implantologie-Experten vernetzen können. Die Lieferfähigkeit ist auf lange Sicht garantiert – das zeigt das 10-jährige Jubiläum – ganz herzlichen Glückwunsch dazu von mir, liebes Champions (R)Evolution System. Ihr seid wahre Champions! ■

Bilder: © Georgi Aleksandrov und © Champions Implants

OP und Prothetik eines Champions (R)Evolution Implantats regio 46.

Dr. Nedjat veranschaulicht „Bone Level", „Tissue Level", subkrestale Implantation, „Krestale Entlastung" und „Platform Switching".

Zahnarzt Georgi Aleksandrov, MSc.

Experte Implantologie &
Implantatprothetik CITC
Master of Science in Implantology

Zahnarzt Georgi Aleksandrov, MSc.
Wallstraße 1 · 86150 Augsburg
www.aux-dent.de

Dentalpoint AG wird Teil der CeramTec-Gruppe

Seit dem 4. Januar 2021 ist die Dentalpoint AG Teil der CeramTec-Gruppe. Der Verwaltungsrat und die Geschäftsleitung von Dentalpoint haben diesen Prozess aktiv unterstützt. Die Geschäftsleitung freut sich, die Zukunft der Dentalpoint innerhalb der CeramTec-Gruppe aktiv zu gestalten.

Die CeramTec-Gruppe ist von der Produktionstechnologie, dem Produktportfolio sowie von der Marktpositionierung der Dentalpoint AG überzeugt und freut sich auf die gemeinsame Zukunft: „Wir freuen uns, die Mitarbeiter der Dentalpoint in der CeramTec Gruppe begrüßen zu dürfen. Mit der Akquisition bauen wir nicht nur unser Portfolio im Medical Segment konsequent aus, sondern erweitern zugleich unseren Zugang zum Dentalmarkt, unsere Produktentwicklungskompetenz und unsere Fertigungskapazitäten in einem stark wachsenden Marktumfeld", sagt Dr. Hadi Saleh, CEO der CeramTec-Gruppe.

Die CeramTec-Gruppe mit Sitz im süddeutschen Plochingen erweitert mit der Investition in den stark wachsenden Zukunftsmarkt für metallfreien Zahnersatz seine keramische Medtech-Marktführerschaft. Als einer der führenden Anbieter im Bereich metallfreier, zweiteiliger Keramikimplantate leistet Dentalpoint einen substanziellen Beitrag zur Weiterentwicklung der Implantologie und verfügt über eine etablierte und innovative Produktplattform.

„Die Weichen für die Zukunft der Dentalpoint sind nun optimal gestellt. Ich bin überzeugt, dass sich das wahre Potential der Dentalpoint innerhalb der CeramTec-Gruppe so richtig entfalten kann. Ich werde weiterhin im Verwaltungsrat der Dentalpoint bleiben und meine Erfahrungen einbringen und den Übergangsprozess aktiv unterstützen", meint Gründer und Verwaltungsratspräsident Jürg Bolleter.

Adrian Hunn, CEO der Dentalpoint AG, ergänzt: „Durch die Integration in die CeramTec-Gruppe erwarten wir neue Impulse für unser bestehendes Geschäft und den Ausbau unserer internationalen Präsenz. Dabei wird Dentalpoint als Unternehmen und mit der etablierten Marke Zeramex am Markt bestehen bleiben und weiter expandieren."

Dentalpoint AG
Bodenäckerstr. 5 · CH-8957 Spreitenbach
Tel. +41 (0) 44 388 36 36
info@zeramex.com
www.zeramex.com

CareCapital erwirbt Neoss

Dr. Robert Gottlander wird Präsident von Neoss

Kurz vor Weihnachten gab CareCapital Advisors Limited („CareCapital"), ein auf die Zahn- und Mundpflegeindustrie fokussierter Investor, die Übernahme von Neoss Limited („Neoss") bekannt. Die Marke Neoss steht für Innovation und Qualität, hat seine Position im Markt im Jahr 2020 trotz der Pandemie untermauern können. Im Zusammenhang mit der Transaktion wurde Dr. Robert Gottlander zum Präsident und Chief Executive Officer von Neoss ernannt. Mit über vierzig Jahren Erfahrung in der Dentalindustrie verfügt er über eine ausgewiesene Erfolgsbilanz bei der Entwicklung und Vermarktung von Dentallösungen.

CareCapital ist einer der größten Dentalinvestoren der Welt. Er hat mehr als 1 Milliarde US-Dollar in den Sektor investiert und bietet Dentalunternehmern und talentierten Führungskräften ein nachhaltiges und kooperatives Umfeld, um ihre kundenorientierten Visionen zu verwirklichen. Neoss ist ein weltweit führendes Unternehmen für Zahnimplantate, hat sich der Entwicklung intelligent einfacher Lösungen verschrieben und bietet zuverlässige sowie wirtschaftliche Patientenversorgungen mit hervorragenden Langzeitergebnissen an.

Neoss-Akquisition

Neoss hat eine Reihe innovativer zahnmedizinischer Lösungen und „intelligent einfacher" Verfahren entwickelt, um eine bessere Patientenversorgung und kürzere Eingriffszeiten zu gewährleisten sowie die Produktivität in der Praxis zu steigern. Mit einem umfangreichen Portfolio an geistigem Eigentum und langfristigen klinischen Daten bestätigt die von Experten begutachtete und veröffentlichte klinische Unterstützung von Neoss die Wirksamkeit seiner Lösungen.

Dai Feng, Mitbegründer und Geschäftsführer von CareCapital, erklärte: „Wir freuen uns, Neoss und Robert in unserer Familie begrüßen zu dürfen. Beide sind wegweisend im Dentalmarkt, verbessern das Kundenerlebnis und treiben die Neoss-Mission voran. Die etablierte Marke, die Innovationsgeschichte, die klinische Validierung und die solide Marktposition des Unternehmens passen gut zu Roberts kundenorientierten Prinzipien und seiner Leidenschaft für Innovation."

Michael J. Dormer, Vorsitzender und CEO von Neoss, erklärte: „Nach einer wunderbaren Reise in den letzten 20 Jahren, in der Neoss eine beeindruckende Position auf dem Dentalmarkt aufgebaut hat, sind unser Managementteam, unsere Mitarbeiter und Partner mit großem Stolz für die nächste bedeutende Stufe des Fortschritts unter neuem Eigentümer bereit."

Dr. Robert Gottlander ist neuer Präsident und Chief Executive Officer von Neoss.

Dr. Robert Gottlander wird Chief Executive Officer

Nach seinem Abschluss an der School of Dentistry der Universität Göteborg begann Dr. Robert Gottlander seine Karriere bei Nobel Biocare, wo er verschiedene Führungspositionen innehatte. Während der 27 Jahre dort leitete er ein Team, das klinische und pädagogische Konzepte für die moderne Zahnimplantologie etablierte. Ferner entwickelte er Procera, das weltweit erste erfolgreiche CAD/CAM-System, mit. Er führte neue Konzepte ein, die Implantate und digitale Zahnmedizin kombinieren. Dann wechselte er als Chief Marketing Officer Global Dental zu Henry Schein, wo er als strategischer Planer für Prothetik- und Implantatlösungen das globale Produktangebot leitete und kommerzielle Vertriebs- und Marketingstrategien entwickelte. Zuletzt war er als Berater im Dentalmarkt tätig. Im Laufe seiner Karriere hat er zahlreiche Partnerschaften zwischen Industrie und Universitäten aufgebaut und Forschungsprojekte und Bildungsprogramme entwickelt, um die Innovation von Zahnimplantaten und digitalen Technologien zu verbessern.

Michael J. Dormer wird nach zwei Jahrzehnten in seinen schon länger geplanten Ruhestand gehen. Um einen reibungslosen Übergang zu gewährleisten, bleibt er in beratender Funktion im Unternehmen.

„Ich bin begeistert, Teil des Neoss-Teams zu werden", erklärte Dr. Gottlander. „Aufbauend auf dem angesehenen Erbe in Göteborg, dem Geburtsort moderner Zahnimplantate, teilt Neoss mein Bestreben, Pionierarbeit in der Zahninnovation zu leisten, die die Patientenversorgung weiter vorantreibt. Ich beglückwünsche das Neoss Team und Herrn Dormer, mit Neoss eine weltweit bekannte Marke geschaffen zu haben. Ich freue mich darauf, mit CareCapital zusammenzuarbeiten, dieses Erbe weiter auszubauen und das langfristige Wachstum des Unternehmens durch klugen Kundenservice und intelligente einfache Innovationen zu beschleunigen."

Fredrik Engman, Mitbegründer und Chief Technology Officer von Neoss, fügt hinzu: Ich freue mich sehr, mit CareCapital und Robert zusammenzuarbeiten, um die Technologie von Neoss weiter voranzutreiben. Die Unterstützung und das zahnärztliche Know-how, die diese Transaktion mit sich bringt, werden unseren Mitarbeitern zu Gute kommen, um einen breiteren Service für die Bedürfnisse von Ärzten und Patienten zu ermöglichen." ■

Neoss GmbH
Im Mediapark 8
50670 Köln
www.neoss.com

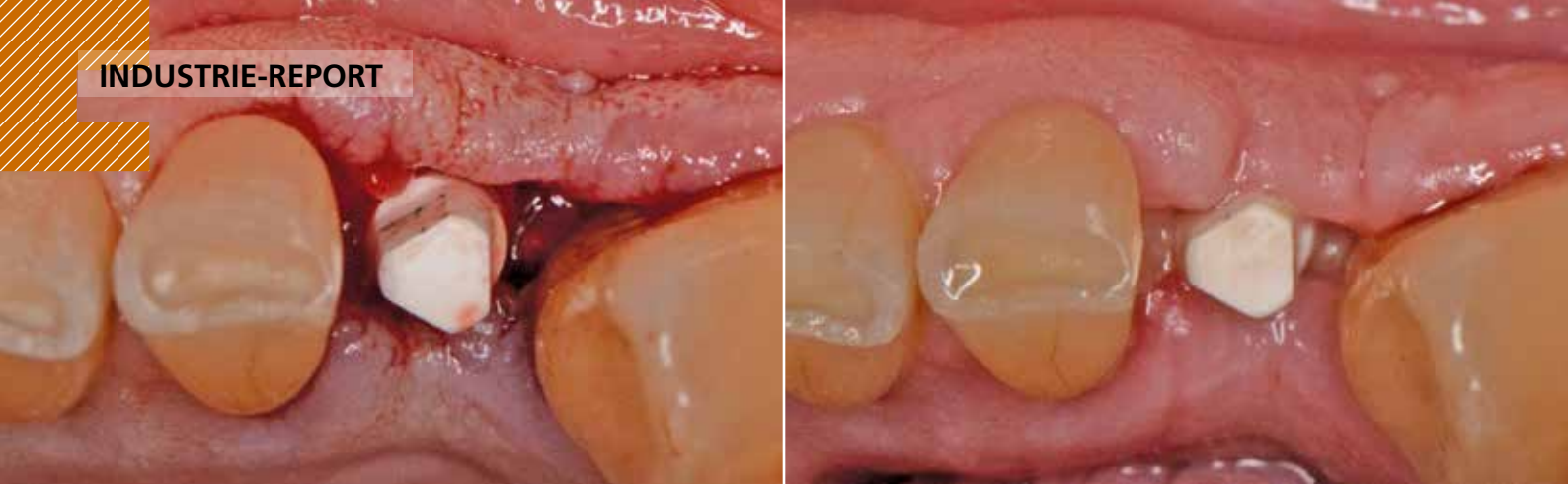

Implantation eines FairWhite Parallel 35-10 – und Zustand 8 Tage später nach Nahtentfernung. *Fotos: Dr. Frédéric Maccario*

FairWhite – die keramische Alternative zum FairOne

Jörn Thurow über das Keramikimplantat aus der FairImplant-Familie

Die FairImplantat-Familie besteht inzwischen aus drei Implantatsystemen: Begonnen hat alles mit der jahrelangen Entwicklung des einteiligen Implantats FairOne. Erweiterte Anwenderwünsche führten 2009 zur Entstehung des zweiteiligen Implantates FairTwo. Seit 2015 gehört zum etablierten Implantatsortiment das keramische Implantat FairWhite. Mehr über dieses jüngste Familienmitglied hat uns Geschäftsführer Jörn Thurow verraten.

DI: Seit 2015 gehört zu Ihrem etablierten Implantatsortiment FairOne und FairTwo auch ein keramisches Implantat. Was hat Sie zur Entwicklung von FairWhite™ und damit zum Einstieg in den Markt der Keramikimplantate veranlasst?

Jörn Thurow: Tatsächlich haben wir das Keramikimplantat nicht selbst entwickelt. Im Jahr 2011 habe ich auf der IDS das Ziraldent®-System entdeckt, das unserem FairOne-System ziemlich genau entsprach, abgesehen vom Werkstoff und der keramikgerechten Konstruktion. Um unseren Anwendern hinsichtlich des Werkstoffes zukünftige Optionen bieten zu können, haben wir das System übernommen und zunächst in Zubehör und Gebrauchstauglichkeit weiterentwickelt. Unseren Anwendern fiel es daher auch ganz leicht, ein solches Keramikimplantat zu setzen. Neueinsteiger in das seither verfügbare FairWhite-System profitierten von der langjährigen Erfahrung mit einteiligen Implantaten.

Geschäftsführer Jörn Thurow

DI: Was ist das Besondere an FairWhite?

Jörn Thurow: Erstens wird durch die formkongruente Implantatbett-Aufbereitung ein sehr guter IBIC (intial bone to implant contact) für eine hohe Primärstabilität und kürzere Einheilungszeiten sichergestellt. Zweitens wird eine exzellente Dauerfestigkeit durch den Werkstoff, die aufwendige Herstellung inklusive Oberfläche und Konstruktion sichergestellt. Und Drittens ist das Zubehör wie Formbohrer, Insertionsinstrumente, Stanzen usw. im Fairimplant-System weitgehend kompatibel. Mit einem Set lassen sich drei Implantattypen setzen, was dem Behandler viele Möglichkeiten gibt und Aufwand für Organisation und Teamschulung reduziert.

DI: Durch welche konstruktiven Highlights besticht FairWhite?

Jörn Thurow: Die neue Form „Parallel" hat insbesondere Vorteile bei Achsdifferenzen, Unterschieden in Knochenhöhen und engen Situationen im Vergleich zu den sonst am Markt erhältlichen auftulpenden Formen. Trotzdem gibt es auch weiterhin diese Form mit unserer Variante „Schulter".

DI: Aus welchen Werkstoffen besteht FairWhite?

Jörn Thurow: Es handelt sich um die Biokeramik Ziraldent®- ein ATZ (Aluminiumoxid verstärktes Zirkon). Dieser Werkstoff weist höchste Biokompatibilität, Festigkeit und Alterungsbeständigkeit auf. Die raue Oberfläche besteht aus demselben Werkstoff und wird durch ein spezielles Dünnschichtsinterverfahren ohne Senkung der Festigkeit durch mechanische Bearbeitung hergestellt.

DI: Welche prothetischen Optionen bietet FairWhite?

Jörn Thurow: Vereinfacht wird FairWhite wie ein Zahnstumpf versorgt. Der prothetische Kopf kann einfach präpariert werden. Ohne Präparation können Laboranaloge genutzt werden. Solche gibt es auch schon für gedruckte Modelle.

DI: Für welche klinischen Indikationen empfehlen Sie FairWhite?

Jörn Thurow: Die Indikationen für einteilige Implantate sind heranzuziehen. Gerade Sofortimplantationen sind durch die hervorragende Primärstabilität möglich. Hinsichtlich der Vermeidung von Zugspannungen sollten möglichst keine Anhänger darauf konstruiert werden, sondern lieber Einzelkronen, kleine Brücken oder ausreichend gestützte Teleskope.

DI: Warum bieten Sie eigentlich keine zweiteiligen Keramikimplantate an?

Jörn Thurow: Mit FairTwo können wir auf langjährige Erfahrung mit modernen zweiteiligen Implantaten zurückblicken. Solche Systeme sind dominant und bieten viele Vorteile bei der prothetischen Gestaltung. Zirkon ist für diese Technologie hinsichtlich der Zugspannungsempfindlichkeit und der quasi nicht vorhandenen

Die zwei Varianten des FairWhite – Parallel und mit Schulter.

Bruchzähigkeit in hohem Maße herausfordernd. Derzeit sehe ich zwar den Bedarf, aber noch keine sicheren und machbaren Lösungsansätze.

DI: Seit kurzem findet man auf Ihrer Homepage auch die FairWhite 2.0 Bioline. Was hat es damit auf sich?
Jörn Thurow: Zirkonwerkstoffe werden nicht wegen der mechanischen Eigenschaften, sondern aufgrund der sehr günstigen Fremdkörperreaktionen von den Implantologen eingesetzt. Um diese Vorteile hervorzuheben, haben wir den Zusatz „Bioline" ergänzt.

DI: Was raten Sie einem noch unentschlossenen Behandler – wann ist FairWhite genau das passende System?
Jörn Thurow: FairWhite bietet sich für den Patienten an, der auf zellulärer Ebene erhöhte Fremdkörperreaktionen mit Reintitan aufweist oder der durchgängig eine metallfreie weiße Ästhetik wünscht. Die Schleimhautsituation um das Implantat ist bemerkenswert gut. Durch das einphasige Protokoll ist die Chirurgie zwar leicht eingeschränkter durch den fehlenden Angulationsausgleich, dafür aber für den Patienten hinsichtlich des zeitlichen Behandlungsaufwandes und somit den Kosten günstiger.

DI: Vielen Dank Herr Thurow für diesen Einblick. ■

FairImplant GmbH
Kieler Straße 103-107 · 25474 Bönningstedt
Tel. 040 2533055-0
info@fairimplant.de · www.fairimplant.de

Weichen auf weiteres Wachstum gestellt

Sunstar überträgt GUIDOR® Geschäft an Collagen Matrix, Inc.

Das Oral-Health-Unternehmen Sunstar überträgt sein komplettes GUIDOR® Geschäft, das auf die orale Rehabilitation spezialisiert ist, an die Firma Collagen Matrix, Inc. Die Transaktion schließt das Unternehmen Degradable Solutions AG ein, das seit 2011 zur Sunstar-Gruppe gehört. Diese zukunftsgerichtete Entscheidung ermöglicht Sunstar eine noch bessere Fokussierung auf Lösungen und Produkte für die Behandlung und Prävention von Parodontalerkrankungen und ein weiteres Wachstum in diesem Kerngeschäft.

Seit dem 21. Dezember 2020 hat Sunstar die folgenden Produkte auf Collagen Matrix übertragen: GUIDOR® easy-graft, GUIDOR® calc-i-oss und GUIDOR® Matrix Barrier. Zur Gewährleistung eines reibungslosen Übergangs wird Sunstar für einen Zeitraum von ca. drei Monaten GUIDOR® Kunden im Namen von Collagen Matrix weiter betreuen.

Takeshi Kamigouchi, CEO des Sunstar Consumer Business, kommentierte die Transaktion: „Wir glauben, dass diese Entscheidung unser zukünftiges Wachstum als ein weltweit führendes Unternehmen im Health-Care-Bereich sicherstellen wird, indem sie uns erlaubt, uns auf unsere Kernkompetenz zu konzentrieren: die Entwicklung von Lösungen zur Behandlung und Prophylaxe von Parodontalerkrankungen." Dazu gehört die Marke GUM®, unter der bereits heute zahlreiche Produktlösungen von der Therapie bis zur Prophylaxe angeboten werden.

Mit dem Schritt, sich aus dem Geschäft der oralen Rehabilitation zurückzuziehen, besinnt sich Sunstar auch seiner Wurzeln, um von hier aus in Zukunft fokussiert weiter zu wachsen. So bildet die Leidenschaft für präventive Zahnmedizin heute, damals und in Zukunft die DNA von Sunstar. Das spiegelt sich auch in den Produkten wider: So stehen zum Beispiel für die regelmäßige Parodontitis-Prophylaxe und für die unterstützende Behandlung bereits bestehender Infektionen und zum Einsatz nach dentalchirurgischen Eingriffen zwei Chlorhexidin-Produktlinien zur Verfügung. Die orale Infektionsprophylaxe und -behandlung stellt gerade auch in Covid-19-Zeiten für Patienten und Verbraucher ein besonders wichtiges Thema dar. Und mit einem breiten Sortiment an Zahnbürsten und Interdentalprodukten führt Sunstar die Ideen und Ideale aus den Zeiten der Firmengründung fort.

Bei Fragen zur Transaktion des GUIDOR® Geschäfts und zu allen weiteren GUM Sunstar-Produkten können sich Ärzte, Patienten und Anwender an die E-Mail-Adresse **service@de.sunstar.com** wenden. Zudem steht der Sunstar-Außendienst in gewohntem Maße und mit den bekannten Ansprechpartnern für Fragen zur Verfügung. ■

Thommen Medical baut für die Zukunft

Anfang November wurde vom CEO Livio Marzo der Grundstein für das neue Produktions- und Kundencenter von Thommen Medical gelegt. Mit dem Produktions- und Kundencenter werden nicht nur ausgegliederte Geschäftsfelder integriert, sondern auch für Kunden, Partner und Mitarbeiter modernste Ausbildungsmöglichkeiten geschaffen.

„Mit dem Neubau in Grenchen verfolgen wir zwei grundlegende Ziele. Im modern konzipierten Ausbildungszentrum werden wir unseren Kunden neben virtuellen Schulungen den direkten Kontakt mit Meinungsbildnern und Experten ermöglichen. Die Erweiterung des Produktionszentrums führt zu einer weiteren Steigerung der Effizienz unserer Herstellung und hält die Qualität unserer Produkte und Leistungen auf hohem Niveau", freut sich CEO Livio Marzo.

So wird es aussehen – das neue Produktions- und Kundencenter von Thommen Medical in Grenchen (Schweiz).

Die Thommen Medical AG war in den letzten zwei Jahren sehr erfolgreich und plante bereits vor der Covid-19-Pandemie den Neubau neben dem aktuellen Standort in Grenchen. Mit dem Produktions- und Kundencenter werden nicht nur ausgegliederte Geschäftsfelder integriert, sondern auch für Kunden, Partner und Mitarbeiter modernste Ausbildungsmöglichkeiten geschaffen.

Das neue Gebäude mit seinen 2.700 m² Bruttogeschossfläche ermöglicht die Automatisierung in der Produktion und die Optimierung der Prozesse. Ökologisch gesehen ist der Neubau ein Vorzeigewerk, sei es mit der großen Photovoltaikanlage auf dem Dach oder der mit Luftwärmepumpe optimierten Gebäudetechnik. Realisiert wird das Gebäude von einer Immobiliengesellschaft, welche die Räumlichkeiten an die Thommen Medical AG vermietet. Längerfristig ist geplant, mehr als 20 neue Arbeitsplätze zu schaffen, um Thommen Medical AG weiterhin als starken und fokussierten Partner und Experten für die orale Implantologie zu festigen.

Die Eröffnung des Gebäudes ist für das vierte Quartal 2021 vorgesehen, genau rechtzeitig zum 20-jährigen Jubiläum der Firma Thommen Medical AG.

Auch die Kunden aus Deutschland können sich auf den Neubau freuen. „Wir freuen uns schon sehr auf die Möglichkeiten, die sich mit diesem Neubau auch für uns eröffnen. Unsere Kunden und Interessenten aus Deutschland werden ebenso von der Erweiterung des Produktions- und Schulungscenters in Grenchen profitieren. Konkret wird es so aussehen, dass wir im Headquarter der Thommen Medical AG praxisnahe Implantologie-Fortbildungen mit international angesehenen Referenten für unsere Kunden anbieten werden", berichtet Frank Kalwa, Geschäftsführer Thommen Medical Deutschland GmbH.

Key Facts:
- Bausumme: 6 Mio. CHF
- Bruttogeschossfläche: 2.700 m²
- Neue Arbeitsplätze: längerfristig über 20
- Bauzeit: ca. 14 Monate
- Eröffnung: geplant 4. Quartal 2021

Über das Thommen Medical Implantatsystem

Thommen Medical ist stolz darauf, dass führende Zahnärzte das Thommen Implantatsystem wählen, weil nur das beste Implantat gut genug ist für deren Patienten. Dabei ist das Dentalimplantatsystem von Thommen Medical einfach anzuwenden und ermöglicht erstklassige klinische Resultate mit einer herausragenden Ästhetik. Auch nach mehr als 33 Jahren klinischer Erfahrung forscht und entwickelt Thommen Medical in enger Zusammenarbeit mit international führenden Zahnärzten, Zahntechnikern und renommierten akademischen Institutionen weiter mit dem Ziel, dass jeder Patient Zugang zur besten verfügbaren Zahnersatz-Lösung hat. Thommen Medical stellt die Produkte im eigenen Werk in Grenchen in der Schweiz her und hat Tochtergesellschaften in der Schweiz, in Deutschland und in den USA. In weiteren Märkten in Europa, Asien und dem Mittleren Osten ist Thommen Medical durch Distributoren vertreten. ■

Thommen Medical Deutschland GmbH
Am Rathaus 2
79576 Weil am Rhein
info@thommenmedical.de
www.thommenmedical.com

Carestream Dental erhält doppelte Verstärkung

Die Carestream Dental Germany GmbH hat sich im vergangenen Jahr mit Andreas Binder und Robert Leonhardt eine doppelte Verstärkung ins Boot geholt: In der Funktion als Regional Sales & Service Director Central EMEA verantwortet Vertriebsexperte Andreas Binder den Wirtschaftsraum Zentraleuropa mit Ländern wie DE, AT, CH, PL, HUN, RO, BLG. Er bekommt dabei versierte Marketing-Unterstützung durch Robert Leonhardt in seiner Funktion als Trade Marketing Manager Central EMEA.

Geballte Expertise im Vertrieb medizintechnischer Produkte bringt Andreas Binder aus seiner über zehnjährigen Zeit beim Global Player GE mit, wo er zuletzt als Sales Director Imaging bei GE Healthcare den Bereich digitale Bildgebung verantwortete. Zuvor hatte er nach internationalen Stationen im gleichen Konzern erfolgreich verschiedene wachstumsfokussierte Vertriebs- und Vertriebsleitungspositionen inne.

Carestream Dental schreibt sich das Motto „Simply Digital." auf die Fahnen und wartet mit einem vollständigen und innovativen Produktportfolio für die digitale Diagnostik auf – dazu gehören die extraoralen DVT-Geräte, die Intraoralscanner und insbesondere eine offene Software. Als leidenschaftlicher Fußballspieler betont Binder: "Wenn man es mit den Worten eines Sportlers ausdrücken will: Wir spielen mit Carestream Dental in der Champions League der digitalen Diagnostik."

Binders Start bei Carestream Dental war aufgrund der Covid-19-Pandemie von völlig unerwarteten Herausforderungen geprägt. Dennoch gelangen ihm mit seinem Team die erfolgreichen Neuprodukteinführungen des DVT CS 8200 3D und des Intraoralscanners CS 3700, das Nachrüsten des DVT CS 9600 um den ScanCeph-Fernröntgen-Arm sowie intelligente Software-Updates. Auch für dieses Jahr hat Carestream Dental bereits spannende Innovationen für Implantologie- und KFO-Workflows in petto.

Alle Lösungen sind darauf ausgerichtet, den digitalen Workflow für Implantologen, Kieferorthopäden und Endodontologen sowie insbesondere auch für zahntechnische Labore komplett abzudecken. Die Prämisse bei der Produktentwicklung stützt sich auf drei Säulen: Intuitiv. Innovativ. Einfach in der Anwendung. Dabei nimmt zunehmend die Integration künstlicher Intelligenz (KI) eine bedeutende Rolle ein, ganz besonders in der Software wie z.B. des neuen CS Model+ v5. Andreas Binder verrät: „In den USA sind wir gerade dabei, die Software für die Alignerbehandlung einzuführen. Diese ist enorm vielversprechend für eine chairside durchgeführte Alignerbehandlung."

Andreas Binder (rechts) mit Robert Leonhardt: „Wir spielen in der Champions League der digitalen Diagnostik."

Unterstützung im Bereich Marketing bekommt Andreas Binder durch Robert Leonhardt, der ab sofort sämtliche Marketingaktivitäten für Carestream Dental in Central EMEA verantwortet. Versierten internationalen Marketing Background bringt dieser aus seinen nunmehr 15 Jahren Marketing-Erfahrung bei Zimmer Biomet und Dentsply Sirona mit. Nach einem kurzfristigen beruflichen Ausflug in die Diagnostik traf Robert Leonhardt für sich die elementare Entscheidung: ‚Einmal Dental – immer Dental'. „Mein Bekenntnis zur Dentalbranche und mein ausgeprägtes ‚Digital First-Mindset' machen meinen Wechsel zu Carestream Dental zu einem vollkommen logischen Schritt für meine berufliche Weiterentwicklung. Hier bin ich genau an der Stelle, wo ich sein will, nämlich am ‚Puls der Zeit', wenn es um die Digitalisierung der Zahnmedizin geht."

Dank seiner langjährigen Erfahrungen im Dentalmarkt kennt er diesen wie seine Westentasche und ist sich insbesondere über die Herausforderungen, denen Zahnmediziner und Labore gegenüberstehen, im Klaren. „Es ist unglaublich faszinierend, wie präzise und intuitiv die Abdrucknahme z.B. mit dem Intraoralscanner CS 3700 sich heute gestaltet und wie viel Mehrwert der digitale Scan gegenüber dem analogen Abdruck besitzt", betont Robert Leonhardt in Hinblick auf eine aktuelle Vergleichsstudie von Dr. Mangano et al.* Im Zentrum steht stets der Patient – er soll von einer optimalen Behandlung profitieren, was letztlich wiederum der Praxis zu Gute kommt. Dabei gilt das „perfekte Bild" in der Diagnostik als das A und O für eine präzise Therapieplanung. ■

* Mangano, F.; Lerner, H.; Margiani, B.; Solop, I.; Latuta, N.; Admakin, O. Congruence between Meshes and Library Files of Implant Scanbodies: An In Vitro Study Comparing Five Intraoral Scanners.
J. Clin. Med. 2020, 9, 2174.

Carestream Dental Germany GmbH
Hedelfinger Straße 60
70327 Stuttgart
www.carestreamdental.de
deutschland@csdental.com

KISS – das Kitzbüheler Schnee-Symposium wird zum Kitzbüheler Sommer-Symposium

Interview mit dem Mit-Organisator Dr. Detlef Hildebrand

Vom 3. bis 6. Juni 2021 findet KISS 2021 – das Kitzbüheler Sommer-Symposium statt. Unter dem Motto „Die moderne Zahnarztpraxis" wird den Teilnehmern ein abwechslungsreiches Programm mit hochkarätigen Referenten inmitten der Kitzbüheler Bergwelt geboten. Warum KISS nun erstmals im Sommer stattfindet und worauf sich die Teilnehmer freuen können, hat uns Dr. Detlef Hildebrand verraten.

DI: Dr. Hildebrand, Sie sind ja mitverantwortlicher Organisator des KISS-Events, dem Kitzbüheler Schnee-Symposium. Was war denn die Intention für dieses Event vor nunmehr fünf Jahren?

Detlef Hildebrand: Herzlichen Dank für die Gelegenheit unser Event in Kitzbühel hier vorstellen zu dürfen. Als Referent auf diversen Winter-Kongressen hatte ich in der Vergangenheit oft Gelegenheit, an verschiedenen Events teilzunehmen. Leider haben einige Veranstaltungen unter ihren Bedingungen ‚gelitten', das bedeutet, dass die Teilnahme-Intensität aufgrund der Attraktivität des Kongressortes mitunter sehr schwach oder unregelmäßig war: War das Wetter oder der Schnee zu gut, dann waren die Vorträge schlecht besucht…

Dafür mitverantwortlich waren aber nicht nur diese ‚Umstände', sondern auch und vor allem die Trennung von Kongress-Ort und Unterkunft der Teilnehmer, Industrie und Referenten. Das wollten wir ändern: Bei KISS sind alle unter einem Dach, somit konnten wir den täglichen intensiven Austausch zwischen Teilnehmern, Referenten und Industrie-Ausstellern intensivieren. Wir bieten allen Beteiligten einerseits den perfekten Rahmen zum fachlichen Austausch und zudem die Chance, sich innerhalb der ‚Dental Family' wohl zu fühlen. Natürlich soll hierbei die Fortbildung an erster Stelle stehen. Top-Referenten und thematisch interessante Schwerpunkte werden immer in den absoluten Fokus gerückt!

Dr. Detlef Hildebrand: „Wir sind sicher, dass es KISS 2021 für Jeden viel Interessantes zu entdecken gibt!

DI: Dr. Hildebrand, was sind die wichtigsten Argumente für interessierte Kollegen, die Reise nach Kitzbühel zum KISS-Event auf sich zu nehmen?

Detlef Hildebrand: Wir haben ganz unterschiedliche Beweggründe bei unseren Teilnehmern registriert. Zuallererst findet KISS an einem wirklich wunderbaren Ort statt, Kitzbühel in Österreich ist eine Kleinstadt in den Alpen östlich von Innsbruck. Wir wählen aus den vielen tollen Angeboten der sehr exponierten Kitzbüheler Hotellerie immer die beste Variante für unser Meeting aus. In 2021 haben wir aus Gründen der Lage zum Golf-Club Kitzbühel das A-ROSA Resort Kitzbühel ausgewählt. Es ist einfach toll gelegen und bietet uns die beste Gelegenheit, das KISS-Meeting optimal durchzuführen.

Wir haben wieder wunderbare Referenten, die sich mit ihrer jeweiligen Thematik bestens präsentieren und auch vor Ort bleiben. Uns ist die Nähe der Referenten zu den Teilnehmern sehr wichtig. Wir versuchen ebenso, die Topics und Thematiken sehr aktuell zu halten, auch um mit immer neuen Referenten neue Akzente setzen zu können.

Wenn Sie aber die Teilnehmer der letzten KISS-Events befragen, so taucht auch immer wieder ein anderer gewichtiger Punkt auf. Die sogenannten Social Events, wie Get-together-Partys oder die Hütten-Abende sind mittlerweile legendär! Mit Live-Musik und gutem Essen und das alles in toller Kitzbüheler Atmosphäre – da sind die Bedingungen einfach für alle sehr gut!

DI: Dr. Hildebrand, im Jahr 2021 wird KISS zum ersten Mal in der warmen Jahreszeit und nicht im Winter stattfinden! Das ist sicherlich der unkalkulierbaren und unsicheren Corona-Situation geschuldet, oder?

Detlef Hildebrand: Ja, das ist der Grund. Im Jahr 2020 hatten wir noch großes Glück, dass wir Ende Januar noch von den pandemischen Einschränkungen komplett verschont geblieben waren, was nachfolgende geplante Winter-Kongresse nicht mehr von sich behaupten konnten.

Aber wer hätte damals für möglich gehalten, dass sich unser aller Leben im Jahr 2020 so rasch und derart rapide ändern würde/könnte…?!
Das KISS-Organisations-Komitee hat bereits im frühen Herbst 2020 entschieden: Wir werden in 2021 kein KISS-Event in der Winterzeit sondern ein Kitzbüheler Sommer-Symposium anbieten. Jetzt hoffen und wünschen wir uns, dass wir Anfang Juni eine bessere Zeit für unsere Fortbildungsaktivitäten, drinnen wie draußen, haben werden. Natürlich haben wir auch unser Social-Programm angepasst: Golf-Turnier, MTB-Race, Wandern und Klettern stehen statt Skifahren zum Angebot.

DI: Was sind denn die Programm-Highlights bei KISS 2021?
Detlef Hildebrand: In diesem Jahr 2021 planen wir einen speziellen CLOU, den Workshop-ActionDay: Da in den vergangenen Jahren einige Teilnehmer den Wunsch geäußert haben, bitte die Chance zu bekommen, an mehreren Workshops gleichzeitig teilnehmen zu können, planen wir nun ein Workshop-Tag als Zirkel-Training-Programm, d.h. es wird ein Angebot aus acht unterschiedlichen Workshop-Stationen geben. Jeder Teilnehmer kann dann aus diesem Angebot eine Auswahl von vier Workshops für sich individuell auswählen und belegen. Das bedeutet natürlich einiges an Arbeit für das KISS-Organisationskomitee. Wir sind jedoch sicher, dass es für Jeden wieder viel Interessantes zu entdecken gibt.
Am 2. KISS-Tag folgt nach den Industrie-Workshops am Vormittag dann nachmittags das Main Podium. Hier geben sich Spezialisten die Klinke in die Hand und bieten im Wettstreit der dentalen Konzepte sicher viel Neues und Interessantes!

DI: Vielen Dank, Herr Dr. Hildebrand, für das Interview und viel Glück für KISS 2021!
Detlef Hildebrand: Ich bedanke mich für diese Gelegenheit und freue mich darauf, Sie Anfang Juni alle in Kitzbühel zu treffen. Bleiben Sie bis dahin gesund und alles Gute! ■

www.kiss-summersymposium.com

Webinar: Missverständnis „Titanunverträglichkeit"?

Am 27. Januar 2021 hat Dentalpoint ein topaktuelles Webinar veranstaltet. Dr. Volker von Baehr, Facharzt für Laboratoriumsmedizin aus Berlin, vermittelte spannende Erkenntnisse zur Pathogenese, sprach über die aktuelle Studienlage und labordiagnostische Möglichkeiten.

Gerade in jüngerer Zeit nimmt die Diskussion um den Werkstoff Titan für den Einsatz in der Implantologie zu – doch oft gibt es dabei auch Missverständnisse und Fehlinterpretationen. Im interaktiven Interview mit Dr. Volker von Baehr ging es um mögliche Auswirkungen, die die Wahl des Werkstoffs für den Patienten haben kann. Der erfahrene Experte widmete sich den biologischen Abläufen und stellte dar, welche gesicherten Erkenntnisse es heute schon gibt.

Wie ist es mit der Titanunverträglichkeit?

Eine „Titan-Sensibilisierung" sei zwar schon länger bekannt, die verantwortlichen Mechanismen aktuell jedoch nur teilweise identifiziert. Dr. von Baehr zeigte auf, dass echte zellulär vermittelte Allergien auf Titan, wie man sie bei anderen Metallen beobachten kann, nicht beschrieben und pathogenetisch auch äußerst unwahrscheinlich sind. Stattdessen geht man von einem, von anderen Risikofaktoren unabhängigen, Prädispositionsfaktor für eine individuelle „Titan-Überempfindlichkeit" aus. Dabei kommt es zu einer überschießenden proinflammatorischen Reaktivität der Gewebemakrophagen und Osteoklasten nach Kontakt mit Titan-Abrieb(oxid)partikeln. Die Intensität, mit der die Gewebemakrophagen auf die Abrieb-Titanpartikel mit einer Entzündung antworten, ist im Wesentlichen genetisch geprägt.

Dr. Volker von Baehr war live mit Erkenntnissen zur Pathogenese, zur aktuellen Studienlage und Labordiagnostik. *© Dentalpoint*

Welche Laborverfahren gibt es?

Diese verstärkte Entzündungsbereitschaft kann durch Laboranalysen sowie genetische Untersuchungen verifiziert werden. Die Möglichkeiten und Grenzen dieser Laborverfahren wurden vorgestellt und diskutiert. Dr. von Baehr beleuchtet dabei auch den möglichen Zusammenhang zwischen einer vorhandenen Prädisposition und der Manifestation einer Periimplantitis. Er erklärt, warum diese beschriebenen Reaktionen bei Zirkondioxid nicht auftreten, welche Rolle dabei deren chemische Komposition spielt und welche Eigenschaften der Keramik noch zugesprochen werden können, die sie als adäquates Implantatmaterial qualifizieren.

Eine Aufzeichnung des Webinars ist zu finden auf dem YouTube-Kanal von ZERAMEX unter https://www.youtube.com/watch?v=xEAhAJghTFg

Dentalpoint AG
Bodenäckerstrasse 5 · CH-8957 Spreitenbach
Tel. +41 (0) 44 388 36 36
info@zeramex.com · www.zeramex.com

Konstruktiver Diskurs zu neuen Leitlinien

Virtuelles Kooperationssymposium von DG PARO und CP GABA

Beim ersten virtuellen zweitägigen DG PARO / CP GABA-Symposium, das im Zuge der Hybrid-Jahrestagung der DG PARO stattfand, war nicht nur das Format spannend. Auch die Pro- und Contra-Diskussion der Experten im ersten Teil rund um das Thema Leitlinien und deren Umsetzung in der Praxis war ungewöhnlich provokant und selbstkritisch. Im zweiten, live aus Stuttgart übertragenen Teil gab es umfassende Informationen über die drei Therapiestufen sowie zur unterstützenden Parodontitis-Therapie der neuen EFP-Leitlinien [1].

Kontrovers beim Thema Leitlinien in der Praxis

Prof. Dr. Dr. h.c. Holger Jentsch (Universität Leipzig), Generalsekretär der DG PARO, eröffnete das Symposium mit seinem Vortrag „Ein Muss oder ein Kann in der Praxis? – Was sind Leitlinien?". Leitlinien sind empfehlende Handlungsanweisungen ohne rechtlich bindenden Charakter, so Jentsch, die ein Sachverständigengutachten nicht ersetzen. Sie geben den aktuellen Erkenntnisstand wieder und sollen bei der Entscheidungsfindung für eine angemessene Versorgung von Patienten helfen. Dementsprechend sind sie als Handlungs- und Entscheidungskorridore zu verstehen. In jedem Fall muss die spezifische Situation einzeln geprüft und eine individuelle Behandlungsentscheidung getroffen werden.

Die ebenfalls aus dem DG PARO-Umfeld kommenden Referenten **Prof. Dr. Peter Eickholz** (Universität Frankfurt/Main) und **Prof. Dr. Thomas Kocher** (Universität Greifswald) diskutierten im Anschluss kontrovers, ob die neuen Leitlinien „ein Muss oder ein Kann in der Praxis" sein sollten. Eickholz, der die Pro-Position einnahm, erläuterte den Grund für seinen Standpunkt anhand eines konkreten Patientenfalls: Es handelte sich dabei um einen Furkationsbefall Grad III. Anhand der neuen Leitlinien könne man sehr gut herausarbeiten, welche Behandlungsoptionen in Frage kommen, so Eickholz. Er begründete seine Meinung damit, dass die Leitlinien auf Basis der besten verfügbaren Literatur von Experten erarbeitet wurden und somit einen hohen Standard böten. Zahnärzte, Patienten, aber auch politische Entscheidungsträger hätten somit eine gute Grundlage zur Orientierung bzw. für eine konkrete Entscheidung. Eickholz ist überzeugt, dass „klinische Leitlinien praktische, konkrete Antworten auf die Frage geben sollten: Was ist in meinem spezifischen Fall zu tun?"
Kocher hielt dagegen, dass die neuen Leitlinien auf systematischer Evidenzbasierung gründeten, was für ihn bereits eines der Hauptprobleme darstelle. Laut Kocher seien sich die unterschiedlichen Fachgremien uneinig über die Einschlusskriterien für die Studienauswahl. Einerseits werde eine hohe Studienqualität gefordert, andererseits gäbe es aber für den wichtigsten Teil der Parodontitis-Therapie, die subgingivale Instrumentierung, nur Beobachtungsstudien. Viele Themen bleiben für ihn offen, etwa die Fragen nach einer berufsbedingten Befangenheit der Leitlinien-Kommission, nach der ausreichenden Differenzierung der Empfehlungen oder der partnerschaftlichen Einbeziehung von Patienten. Kocher stellte auch in Frage, ob denn Leitlinien bei den Kollegen in den Praxen oder bei Patienten überhaupt angenommen würden. Für ihn „scheint die Umsetzung der Leitlinien in der Praxis … ein schwerer Weg zu sein."

Die neuen EFP-Leitlinien – drei Therapiestufen

Im zweiten Teil des Kooperationssymposiums gab es umfassende Informationen über die drei Therapiestufen der neuen EFP-Leitlinien. Neben Eickholz und Kocher beteiligten sich noch weitere Experten, wie Prof. Dr. Christof Dörfer sowie Christian Nobmann von der Kassenzahnärztliche Bundesvereinigung (KZBV).

Prof. Dr. Christof Dörfer (Universität Kiel), der die erste Therapiestufe „Präventive und gesundheitsfördernde Instrumente" vorstellte, betonte die besondere Bedeutung der individualisierten Mundhygieneschulung und der Kontrolle von Risikofaktoren wie Rauchen oder Diabetes im Zusammenhang mit Parodontitis. Die neuen Leitlinien legen einen besonderen Schwerpunkt auf die Kontrolle von gingivalen Entzündungen in allen Parodontitis-Stadien. Empfohlen werden hier neben regelmäßigem Zähneputzen und der Interdentalraumreinigung auch chemische Adjuvantien.
In der zweiten Therapiestufe, vorgestellt durch Professor Kocher, geht es um die Beseitigung bzw. Reduktion des Biofilms durch subgingivale Instrumentierung. Diese wird in den Leitlinien als wesentliche Therapiemethode angesehen, allerdings sollte die fallspezifische Auswahl der Technik, ob Hand-, Schall- oder Ultraschall-Instrument oder das fallbezogene Vorgehen, quadrantenweise oder Full-Mouth-Scaling (FMS), Zahnärzten vorbehalten bleiben. Antibiotika sollten nicht routinemäßig gegeben werden,

Die Referenten des Online-Symposiums (von links): Prof. Dr. Peter Eickholz, Prof. Dr. Thomas Kocher, Prof. Dr. Christian Dörfer und Christian Nobmann

so Kocher „es gibt nur wenige Ausnahmen, die die Antibiotikagabe rechtfertigen". Zu den verwendbaren Antibiotika gehörten lokale Antibiotika, lokale Antiseptika und adjuvante Antiseptika wie CHX. Aufgrund der inhomogenen Literatur seien Probiotika, antiinflammatorische Medikamente, Omega-3-Fettsäuren, Laser- oder photodynamische Therapien ausdrücklich nicht zu empfehlen. Ziel der Leitlinien sei es laut Kocher klar herauszustellen: „Was ist nützlich, was richtet Schaden an".

Professor Eickholz stellte die dritte Therapiestufe, die Parodontalchirurgie, vor. Wenn nach der ersten und zweiten Therapiestufe eine Resttaschentiefe von ≥ 6 mm bleibt, sollte gemäß den Leitlinien eine chirurgische Behandlung folgen. Allerdings nur, wenn der Patient eine adäquate Mundhygiene aufrechterhalten kann, so die deutliche Empfehlung. Bei Resttaschen von ≥ 3mm bieten die Leitlinien unterschiedliche Behandlungsoptionen an, so Eickholz.

Hauptsache entzündungsfrei

Dörfer erläuterte im Anschluss, was sich bei der Unterstützenden Parodontitis-Therapie (UPT) bewährt hat. Seine Zusammenfassung: „Es geht immer um langfristige entzündungsfreie Verhältnisse". Auch hier könnten die neuen Leitlinien Orientierung geben. Diese empfehlen, die Vorlieben des Patienten für die Mundhygiene zu berücksichtigen. Neben unterschiedlichen Wirkstoffen in Zahnpasten und Mundspülungen wird auch eine routinemäßige Professionelle Zahnreinigung (PZR) empfohlen. Zudem sollten die individuellen Risikofaktoren der Patienten kontrolliert werden.

Parodontitis-Therapie lohnt sich

Rechtsanwalt Christian Nobmann stellte in seinem Vortrag klar, warum sich die Parodontitis-Therapie lohne. Die neuen Leitlinien und das Symposium verdeutlichten aus Sicht des KZBV-Experten einmal mehr, wie wichtig das zahnärztliche Gespräch zur Mundhygiene und die UPT für den Erfolg der Parodontal-Therapie seien. Über eine adäquate Vergütung dieser Leistungen wird aktuell im Gemeinsamen Bundesausschuss (GBA) verhandelt. Mit einer Entscheidung zu Änderungen des Bewertungsmaßstabs zahnärztlicher Leistungen (BEMA) hierzu wird im Dezember 2020 gerechnet, der Eingang in die Praxis kann dann Mitte 2021 erfolgen. ■

Die Gesamtmoderation des virtuellen Symposiums übernahm Prof. Dr. Dr. Holger Jentsch.

Aufzeichnungen beider Teile des Kooperationssymposiums sind in voller Länge verfügbar:
Teil 1 - Leitlinien und deren Umsetzung in der Praxis:
https://bit.ly/2KrqdZm
Teil 2 - Die drei Therapiestufen der neuen EFP-Leitlinien:
https://bit.ly/37KBtt7

Quelle
[1] EFP-Leitlinien: https://onlinelibrary.wiley.com/doi/toc/10.1111/(ISSN)1600-051x.Clinical-Guidelines-for-the-treatment-of-Periodontitis

Dr. Burkhard Selent
Colgate-Palmolive
Services CEW GmbH
www.cpgabaprofessional.de

Fortbildung am Humanpräparat

BEGO Implant Systems veranstaltet im Juni einen Intensivkurs

BEGO Implant Systems lädt ein zur Fortbildung am Humanpräparat. Der zweitägige Kurs findet am 10. und 11. Juni 2021 am Universitätsklinikum Eppendorf in Hamburg statt. Geleitet wird der Kurs von Prof. Ralf Smeets und Dr. Stefan Neumeyer.

Von Risikopatienten bis Implantatinsertion nach Extraktion über Hart-und Weichgewebsmanagement bis hin zur Socket Preservation – unter Berücksichtigung aktueller Erkenntnisse werden verschiedenste Fragen der aktuellen Implantologie aufgegriffen, in einem kleinen kollegialen Kreis diskutiert und durch Hands-on am Präparat geübt.
Der Kurs bietet dem Teilnehmer eine ausgewogene Mischung aus Theorie und praktischen Übungen. Als Referenten stehen den Teilnehmern mit Prof. Ralf Smeets und Dr. Stefan Neumeyer erfahrene Kollegen zur Seite.
Die Veranstaltung findet unter Berücksichtigung der geltenden Hygienevorschriften von Freitag bis Samstag in Hamburg am Universitätsklinikum Eppendorf statt und wird in englischer Sprache abgehalten.
Die Teilnahmegebühr beträgt 1.790,- Euro zzgl. Mwst.
Anmeldung über PRIME Consulting, Frau Katrin Wolters, wolters@primecon.eu, Tel. 0211 49 767-20 oder Mobil 0172 20 42 009. ■

Fortbildung am Humanpräparat mit Prof. Ralf und Dr Stefan Neumeyer ©*Bego*

BEGO Implant Systems GmbH & Co. KG
Wilhelm-Herbst-Str. 1 · 28359 Bremen
www.bego-implantology.com

2. PEERS Hybrid-Kongress unter dem Zeichen der Augmentation

Kurze und informative Vorträge bieten beim PEERS Hybrid-Kongress am 20. März Tipps für die tägliche Praxis, wenn die Entscheidung für die optimale Vorgehensweise zur Weichgewebs- oder Knochenaugmentation zu treffen ist. Die praktischen Tipps können im Anschluss an die Vorträge sowohl mit den Referenten vor Ort als auch online von zu Hause aus im Rahmen von Hands-on-Übungen umgesetzt werden.

Der 2. Hybrid-Kongress des Expertennetzwerks PEERS darf am Samstag, 20. März 2021 von 10 bis 15.30 Uhr Gast sein im Fortbildungszentrum von Dipl.-ZT Olaf van Iperen in Wachtberg. Bei diesem PEERS-Kongress sind erneut die Referenten und maximal zehn Teilnehmer vor Ort – die Veranstaltung wird parallel auch digital übertragen.

Beim Hybrid-Kongress „Augmentation! Aber wie?" werden die Referenten in ihren Vorträgen hilfreiche Tipps sowie interessante Tricks für die Hart- und Weichgewebsaugmentation geben, die von den Teilnehmern umgehend für die tägliche Praxis adaptiert werden können.

Hands-on vor Ort und zu Hause

Die Restriktionen für Weiterbildungen wirken sich besonders auf die Hands-on-Übungen aus, deshalb ist die Teilnehmerzahl vor Ort auf zehn Personen begrenzt, selbstverständlich gelten vor Ort strengste Hygiene- und Abstandsregeln. Zusätzlich erhalten maximal zehn Teilnehmer, die online die praktischen Übungen durchführen, einen Laptop und eine Kamera zur Miete. Dank der einheitlichen Technik kann der Referent die Umsetzung der Übungen so mitverfolgen und kommentieren, und die Teilnehmer am heimischen Endgerät sehen ebenfalls die Umsetzung der demonstrierten Techniken durch die online-Hands-on-Teilnehmer – fast so wie bei Präsenzveranstaltungen. Deshalb ist eine digitale Teilnahme ohne Hands-on unbegrenzt möglich.

Die Referenten und ihre Themen

Prof. Dr. Fouad Khoury wird in seinem Vortrag Entscheidungsparameter für oder gegen eine Augmentation des Hartgewebes und bei einer positiven Entscheidung die Wahl der augmentativen Vorgehensweise aufgrund der individuellen Voraussetzungen darstellen.

Eine knöcherne Augmentation erfordert oftmals auch die Verbreiterung oder Verdickung des Weichgewebes, um ein funktionelles und ästhetisches Ergebnis zu erzielen. **Prof. Dr. Dr. Bilal Al-Nawas** wird zu den gängigen Methoden einen Überblick geben und die Frage beantworten, wann welche am ehesten zum Ziel führt.

Sollten all die ergriffenen Maßnahmen nicht zum gewünschten ästhetischen Ergebnis führen, fokussiert sich alle Hoffnung auf die Kunstfertigkeiten des Zahntechnikers als letzte Instanz. **Dipl.-ZT Olaf van Iperen** zeigt in seinem Vortrag die Möglichkeiten, die moderne Materialien und das digitale Design von individualisierten Abutments bieten.

Einen wesentlichen Stellenwert für langfristigen Erfolg bei der Implantatbehandlung hat das Weichgewebsmanagement. **Priv.-Doz. Dr. Dr. Keyvan Sagheb** und **Priv.-Doz. Dr. Dr. Eik Schiegnitz** werden die zuverlässigsten Vorgehensweisen in ihrem Vortrag darstellen, der gleichzeitig auch als Einführung für die praktische Umsetzung in den Hands-on-Übungen nach der Mittagspause dient. ■

www.dentsplysirona.com/peers (Reiter: „Kongress")

Die Referenten (von links): Prof. Dr. Fouad Khoury, Prof. Dr. Dr. Bilal Al-Nawas, Dipl.-ZT Olaf van Iperen, Priv.-Doz. Dr. Dr. Keyvan Sagheb und Priv.-Doz. Dr. Dr. Eik Schiegnitz. *© Dentsply Sirona*

Wichtiger denn je für die Zahnarztpraxen: Die BDIZ EDI-Tabelle 2021

Die Pandemie hält weiter an. Umso wichtiger ist es aus Sicht des Bundesverbandes der implantologisch tätigen Zahnärzte in Europa (BDIZ EDI), den Blick für den betriebswirtschaftlichen Aspekt in der Zahnarztpraxis zu schärfen. Die BDIZ EDI-Tabelle 2021 zeigt, dass die Schere zwischen BEMA und GOZ immer weiter auseinandergeht. Die Tabelle liefert aber nicht nur den direkten Vergleich bei den Punktwerten aller zahnärztlichen Leistungen in Euro, sie gibt auch wertvolle Hinweise auf den maximal zur Verfügung stehenden Zeitaufwand jeder Leistung.

Seit 2013 veröffentlicht der Verband jährlich die BDIZ EDI-Tabelle. Doch nie war es so wertvoll wie heute zu wissen, ob die Vergütung ausreicht, um aus betriebswirtschaftlicher Sicht im grünen Bereich zu arbeiten. Dazu sagt Christian Berger, Initiator der BDIZ EDI-Tabelle: „Die Schere zwischen steigenden Kosten in den Praxen und stagnierendem Honorar für Leistungen der GOZ geht immer weiter auseinander. Die Honorierung der GOZ 2012 ist gegenüber der GOZ 1988 nahezu unverändert. In der vertragszahnärztlichen Versorgung gibt es jährlich immerhin geringe Anpassungen nach oben!"
Seit Jahren beobachtet der BDIZ EDI-Präsident die Stagnation bei der GOZ mit Sorge. „Den Zahnarztpraxen werden ständig neue Kosten im Bereich der Dokumentation und Hygiene zugemutet, eine Anpassung der Gebührensätze an die wirtschaftliche Entwicklung wird uns aber sogar seit 1965 verwehrt!"
Auch der Umgang mit der Corona-Hygienepauschale passt in diese Entwicklung. Die zunächst 14,23 Euro (2,3-fach, GOZ 3010, analog) hat das Beratungsforum für Gebührenordnungsfragen im Oktober auf 6,19 Euro (1-facher Satz) reduziert.
Der BDIZ EDI-Präsident hält diese Regelung für ungenügend: „In der Corona-Pandemie sind die Ausgaben für Hygienemaßnahmen mit erhöhtem Aufwand für Schutzkleidung und Desinfektionsmittel, geänderte Abläufe am Empfang, Gespräche mit den Patienten, zusätzliche Schutzmaßnahmen für wartende Patienten und für den erhöhten Verwaltungsaufwand deutlich gestiegen!" Ein Betrag von 6,19 Euro pro Patient reiche daher nicht aus, um kostendeckend arbeiten zu können.
Bereits im Herbst 2020 hat der BDIZ EDI deshalb den Zahnärzten*innen alternativ zu einer schriftlichen Vereinbarung nach § 2 Abs. 1 und 2 GOZ geraten (siehe PM vom 06.10.2020: Alternativen nutzen).

Die BDIZ EDI-Tabelle 2021 (DIN-lang-Format, Leporello, 20 Seiten) wird mit Rundschreiben kostenfrei an alle Mitglieder des BDIZ EDI versandt. Nichtmitglieder können die Tabelle im Online-Shop des BDIZ EDI zum Preis von 3,00 Euro/Tabelle (inkl. MwSt. und zzgl. Versandkosten) bestellen.

Die neue Tabelle

Die neue BDIZ EDI-Tabelle liefert alle zahnärztlichen Leistungen im BEMA, in der GOZ und GOÄ in Euro und vergleicht direkt den BEMA-Wert mit dem 2,3-fachen Steigerungsfaktor der GOZ oder dem entsprechenden GOÄ-Wert. Wird der BEMA höher vergütet, erscheint der Euro-Wert grün und der 2,3-fache Steigerungsfaktor in der GOZ rot – und umgekehrt. Auch die aus betriebswirtschaftlicher Sicht wichtige maximal zur Verfügung stehende Zeit/Minute für die jeweilige Behandlung – sowohl im BEMA als auch im 1,0-, 2,3- und 3,5-fachen Satz von GOZ und GOÄ ist bei jeder Leistung dabei. Insgesamt 5 neue Gebührenordnungspositionen im BEMA sind zudem integriert worden.

Anpassung des Stundensatzes nach oben

Den 2008 im Referentenentwurf genannten Stundensatz von 194 Euro hat der BDIZ EDI in seiner Tabelle 2021 inzwischen auf 275 Euro angepasst. „Allenfalls kleine Praxen können mit einem Mindesthonorarumsatzbedarf/Stunde von 275 Euro auskommen. Für solche Praxen wurde die bei durchschnittlichen betriebswirtschaftlichen Kalkulationen für die Leistungen zur Verfügung stehende Zeit in den Steigerungsfaktoren von GOZ und GOÄ angegeben, aber auch im BEMA. Eigene Praxiskalkulationen können so leicht erstellt werden", erklärt Berger.
Jahr für Jahr kritisiert der BDIZ EDI, dass der GOZ 2012 keine Beschreibung der modernen präventionsorientierten Zahnheilkunde zu Grunde liegt und die Relationierung der bisherigen Leistungsziffern zueinander weitgehend beibehalten wurde. Dadurch sind Leistungen, die in der GOZ 1988 schlecht honoriert waren, meist auch in der GOZ 2012 unterbewertet.

BDIZ EDI
Mühlenstr. 18
51143 Köln
www.bdizedi.org
office@bdizedi.org

Parodontitis: Risikofaktor für schweren Covid-19-Verlauf

Ergebnisse einer aktuellen Studie zeigen einen Zusammenhang zwischen dem Vorliegen einer Parodontitis und einem schweren Covid-19-Verlauf. Demnach haben Covid-19-Patienten mit Parodontitis ein höheres Risiko für die Aufnahme auf Intensivstationen, die Notwendigkeit einer unterstützten Beatmung und sogar einem tödlichen Ausgang der Erkrankung, als parodontal gesunde Corona-19-Patienten.

Damit unterstreicht diese Studie die Bedeutung der parodontalen Gesundheit hinsichtlich der Prävention und möglicherweise sogar des Managements von Covid-19-Komplikationen.

Seit einem Jahr hält die Corona-Pandemie die Welt in Atem. Obwohl schätzungsweise 80% der Patienten einen milden bis mäßigen Verlauf haben, bringen die Auswirkungen der Pandemie die Menschen und das Gesundheitssystem an die Belastungsgrenze, da Patienten mit schweren Verläufen auf Intensivstationen behandelt oder gar künstlich beatmet werden müssen. Daher ist es wichtig, das Risiko für einen schweren Verlauf im Vorfeld zu minimieren.

Aktuelle Studie aus Katar

Bisher ist bekannt, dass eine Reihe von Vorerkrankungen das Risiko für schwere Krankheitsverläufe erhöhen. Eine aktuelle, in Katar durchgeführte Studie zeigt nun, dass die Zahnbetterkrankung Parodontitis ebenfalls als Risikofaktor für einen schweren Verlauf anzusehen ist. Zwischen Februar und Juli 2020 wurde die Fall-Kontroll-Studie mit 568 Patienten unter Verwendung der nationalen elektronischen Patientenakten, die medizinische und zahnmedizinische Daten enthielt, durchgeführt. Dabei kam es bei 40 Personen im Laufe der Covid-19-Infektion zu Komplikationen (Tod, Aufnahme auf die Intensivstation oder unterstützte Beatmung).

Die Studie ergab, dass nach Berücksichtigung von Alter, Geschlecht, Nikotinkonsum und Body-Mass-Index, Covid-19-Patienten mit Parodontitis 3,5-mal häufiger auf die Intensivstation eingewiesen wurden, 4,5-mal häufiger ein Beatmungsgerät benötigten und fast neunmal häufiger sterben, als diejenigen ohne Zahnfleischerkrankungen. Ebenso waren mit Entzündungen verbundene Biomarker bei Covid-19-Patienten mit Parodontitis erhöht.

Parodontitis könnte Risikofaktor sein

Diese Studie hilft dabei besser zu verstehen, welche Faktoren den Verlauf der Corona-Infektionen beeinflussen. Indem sie aufzeigt, dass Parodontitis ein Risikofaktor sein könnte, unterstreicht die Studie die Bedeutung der parodontalen Gesundheit für die Prävention und möglicherweise sogar das Management von Covid-19-Komplikationen. Mariano Sanz, einer der Autoren der Studie, stellte fest, dass orale Bakterien bei Patienten mit Parodontitis eingeatmet werden und die Lunge infizieren können, insbesondere bei Patienten, die ein Beatmungsgerät verwenden.

Corona-Patienten mit Parodontitis identifizieren

„Dies kann zur Verschlechterung von Patienten mit Covid-19 beitragen und das Todesrisiko erhöhen", sagte er und empfiehlt, dass das Krankenhauspersonal Corona-Patienten mit Parodontitis identifizieren und bei ihnen orale Antiseptika verwenden sollte, um die Übertragung von Bakterien zu verringern.

DG PARO-Präsidentin Prof. Bettina Dannewitz ergänzt: „Die Feststellung und Aufrechterhaltung der parodontalen Gesundheit kann ein wichtiger Bestandteil der Versorgung von Covid-19-Patienten werden. Mundpflege sollte Teil der Gesundheitsempfehlungen sein, um das Risiko für schwere Verläufe zu verringern. Daher sollten regelmäßige zahnärztliche Kontrollen auch und besonders in der Pandemiesituation durch die Patienten in Anspruch genommen werden, um so vermeidbare Risikofaktoren für einen schweren Verlauf zu verhindern." ■

Quelle:
Marouf N, Cai W, Said KN, et al. Association between periodontitis and severity of COVID-19 infection: a case-control study. J Clin Periodontol. 2021. doi:10.1111/jcpe.13435.

www.dgparo.de

DG PARO erweitert Qualifikationsprogramm

Neue Abschlüsse zur Sicherung der parodontalen Patientenversorgung

Ab sofort haben auch Dentalhygieniker/innen die Möglichkeit, sich von der Deutschen Gesellschaft für Parodontologie (DG PARO) zertifizieren zu lassen. Die DG PARO vergibt den eigenen Qualifikationstitel „zertifizierte Dentalhygienikerin der DG PARO®" und „zertifizierter Dentalhygieniker der DG PARO®" zur Qualitätssicherung der parodontalen Versorgung.

Seit 1993 verleiht die DG PARO für weitergebildete Zahnärzte den Qualifikationstitel „DG PARO-Spezialist für Parodontologie®" und seit 2009 den „DG PARO-Master". Nun erweiterte sie die Spezialisierung und ermöglicht auch Dentalhygienikern/innen eine Zertifizierung ihrer Ausbildung und ihres Könnens. Die Zertifizierung kann als Qualitätssiegel gewertet werden und dient der Verbesserung der zahnärztlichen Versorgung der Patienten in Prävention und Therapie.

Die Anforderungen wurden mit dem Berufsverband Deutscher Dentalhygienikerinnen e. V. (BDDH), dem Verband Deutscher Dentalhygieniker (VDDH) und der Deutschen Gesellschaft für Dentalhygieniker/Innen e. V. (DGDH) abgestimmt.

Voraussetzungen für die Qualifizierung sind neben der Mitgliedschaft in der DG PARO eine Aus- und/oder Weiterbildung zur/m Dentalhygieniker/in entsprechend einer akademischen Ausbildung von mindestens zwei Jahren in Vollzeit (120 ECTS-Punkte). Aktuell besteht zur Antragsstellung eine Übergangsbestimmung bei Nichterreichen einer Ausbildungszeit von zwei akademischen Jahren. Durch eine gutachterliche Bewertung von 6 selbst und umfassend therapierten Behandlungsfällen und einer Zusammenstellung von Behandlungsmaßnahmen der letzten 3 Jahre wird die Eignung der/des Kandidatin/en sorgfältig geprüft. Die Ernennung erfolgt für 6 Jahre und kann auf Antrag verlängert werden.

DG PARO Zertifizierte Dentalhygienikerin

DG PARO Zertifizierter Dentalhygieniker

Zertifizierungssiegel zur „zertifizierten Dentalhygienikerin der DG PARO®" und zum „zertifizierten Dentalhygieniker der DG PARO®"

Regularien online

Die Richtlinien für die Ernennung zur „zertifizierten Dentalhygienikerin der DG PARO®" und zum „zertifizierten Dentalhygieniker der DG PARO®" sind unter www.dgparo.de zu finden. Der Antrag und die schriftlichen Nachweise können ab sofort bei der DG PARO eingereicht werden.

Mitgliedsbeitrag angepasst

In diesem Zusammenhang weist die DG PARO darauf hin, dass der Mitgliedsbeitrag für Dentalhygieniker/innen, zahnmedizinische Fachassistenten/innen und Prophylaxe-Assistenten/innen ab 2021 auf 55 Euro/Jahr reduziert wurde. ■

DZOI mit neuem Internet-Auftritt

Das Deutsche Zentrum für orale Implantologie e. V. (DZOI) hat seinen Internet-Auftritt erneuert. Ein modernes Design sowie die optimierte Navigation führen die einzelnen Zielgruppen jetzt noch nutzerfreundlicher zu den Informationsangeboten.

Ob DZOI-Mitglieder, Zahnärztinnen und Zahnärzte oder Patientinnen und Patienten: Unter www.dzoi.de findet jeder schnell, was er sucht. Das kann Wissenswertes zum Jahreskongress 2021 sein, Vorteile für Mitglieder oder Tipps für einen erfahrenen Zahn-Implantologen in der Nähe. Zahnmediziner finden hier auch Informationen zu allen Fortbildungen des Fachverbandes, wie das nächste Curriculum Implantologie vom 4. bis 9. Oktober 2021 in Göttingen, Working Groups wie den „Anatomiekurs am Humanpräparat Sinuslift + Osteoplastik" am 19. Februar 2021 ebenfalls in Göttingen oder Webinare wie den beliebten „1-Tages-Onlinekurs zum Laserschutzbeauftragten für Laseranwendungen in der Zahnheilkunde" am 6. März 2021.

www.dzoi.de

Die DGI ist für kommende Herausforderungen bestens vorbereitet

Die DGI hat 2020 viel Flexibilität bewiesen und das Corona-Jahr gut gemeistert. Einen erfolgreichen Abschluss gab es mit dem DGI-Kongress am 1. Adventswochenende, der nach zahlreichen Umplanungen als reiner Online-Event mit beachtlichen 1.200 Teilnehmern durchgeführt wurde. Der Vorstand der Gesellschaft blickt optimistisch in das Jahr 2021: „Die DGI ist als größte wissenschaftliche Fachgesellschaft in der Implantologie für kommende Herausforderungen in allen Bereichen gut gewappnet und wird flexibel reagieren", erklärt DGI-Präsident Prof. Dr. Dr. Knut A. Grötz.

Über den Erfolg des ersten virtuellen Jahreskongresses freut sich auch der DGI-Fortbildungsreferent Dr. Christian Hammächer, der zusammen mit DGI-Präsident Prof. Dr. Dr. Knut A. Grötz die Präsidentschaft des Events übernommen hatte.

Erfreulich ist, dass im zurückliegenden Jahr auch unter Corona-Bedingungen die Fortbildung nicht völlig zum Erliegen kam. So starteten auch 2020 insgesamt acht Kursserien des DGI-APW-Curriculums Implantologie, dem mit Abstand erfolgreichsten Curriculum in der deutschen Zahnheilkunde, das bislang rund 6.000 Zahnärztinnen und Zahnärzte absolviert haben. „Wir haben im Rahmen des Curriculums sowohl Hybrid- als auch Online-Veranstaltungen angeboten", erklärt Dr. Hammächer. Es wird auch Lösungen für jene Module geben, die Hands-on zwingend erfordern. Kurz: „Man kann chirurgische Techniken nicht lernen, in dem man ausschließlich Videofilme ansieht", sagt Dr. Hammächer.

Neues Qualifikationssystem

In Planung befindet sich ein neues abgestuftes Qualifikationssystem für implantologisch Tätige. „Patientinnen und Patienten sollen sich informieren können, über welche theoretischen und vor allem praktischen Fähigkeiten und Erfahrungen ihr Zahnarzt oder ihre Zahnärztin auf dem Gebiet der Implantologie verfügt.

Angefangen vom zertifizierten Implantologen, der das Curriculum absolviert hat, über den fortgeschrittenen Implantologen, der im Rahmen einer Prüfung 25 Behandlungsfälle mit einem entsprechenden Schwierigkeitsgrad präsentieren muss, seit zwei Jahren implantologisch tätig ist, mindestens 100 Implantate gesetzt hat und sich regelmäßig fortbildet bis hin zum zertifizierten Experten der DGI, dessen Anforderungsprofil dem Tätigkeitsschwerpunkt Implantologie entspricht.

Neue Leitlinien

2021 wird auch die Leitlinienarbeit der DGI weitergehen. Es sind sogar zwei Konferenzen geplant. „Seit den Anfängen der Leitlinienarbeit 2010 hat die Gesellschaft entsprechend dem Regelwerk der AWMF neun Leitlinien vorgelegt", resümiert Prof. Grötz. Die älteren wurden schon wieder aktualisiert. Weitere Leitlinien werden bei der „Aktualisierungs-Konferenz" überprüft und bei Bedarf überarbeitet. Vier Leitlinien zu besonders aktuellen und relevanten Themen der Implantologie werden neu erstellt. Es sind dies die S3-Leitlinien zu Keramikimplantaten, Implantations- und Belastungszeitpunkte, Materialunverträglichkeiten und Platelet rich Fibrin (PRF).

Eröffnung des Online-Events mit Moderatorin Susanne Kluge-Paustian, Dr. Christian Hammächer und Prof. Dr. Dr. Knut Grötz. © *DGI*

DGI-Fortbildung – Rückblick und Ausblick

Neben beliebten Dauerbrennern hatten die Macher der Fortbildung mit 18 Kursen im Jahr 2020 viele neue Themen und Referenten auf die Agenda gesetzt – und dann kam ein Virus und wirbelte binnen kurzer Zeit erst einmal alles durcheinander. Etliche Kurse wurden verschoben oder sogar abgesagt, doch schnell schaltete das Team in den Innovationsmodus. Einige Beispiele: Ein Webinar mit dem Dekan der School of Stomatology der Universität von Wuhan in China am 25. März hatte mehr als 9.000 Teilnehmer. Im zweiten Modul der Compact-Serie „Ästhetik"

demonstrierte nach der Sommerpause Prof. Dr. Michael Stimmelmayr im oberpfälzischen Cham, dass Fortbildung selbst mit Hands-on unter Pandemie-Bedingungen möglich ist.

Compact-Serie Ästhetik

Dass sich der Fokus bei vielen implantologisch tätigen Kolleginnen und Kollegen in Richtung Ästhetik verschiebt, wundert Dr. Norbert Grosse, Berater der Fortbildung und Schatzmeister der DGI, nicht. „Viele Standards im Fach sind gesetzt und etabliert, aber eine Therapie in der ästhetischen Zone ist und bleibt eine große Herausforderung." „Man muss eine Vielzahl von Lösungsmöglichkeiten und Konzepten überblicken und kennen, um dann im Einzelfall einem Patienten oder einer Patientin das beste Konzept empfehlen zu können", betont Dr. Hammächer. Hinzukommen die Schnittstellen zu anderen Bereichen, etwa Parodontologie und Prothetik, die bei Implantatversorgungen im Frontzahnbereich eine besondere Rolle spielen. Nicht zuletzt erfordere eine Implantattherapie in diesem Bereich, so der Fortbildungsreferent, besondere Kenntnisse auf dem Gebiet des Weichgewebemanagements. Dr. Hammächer: „Darum war es uns wichtig, die „Compact-Serie Ästhetik" zu entwickeln und den Teilnehmern die Möglichkeit zu geben, ihre Qualifikation durch ein Zertifikat auch den Patienten zu vermitteln."

CAD/CAM kompakt

2021 wird eine weitere Compact-Serie zum Thema „CAD/CAM" angeboten. Dass es dazu eine Vielzahl von Fortbildungsangeboten gibt, schreckt das Team der Fortbildung nicht. Es zieht sich ein roter Faden durch alle vier Module: Digitale Konzepte werden umfassend für alle Abschnitte der Behandlung und verschiedene Indikationen präsentiert – angefangen von den Grundlagen über die Themen „festsitzende Versorgungen im digitalen Workflow", den „sinnvollen Einsatz digitaler Strategien bei der Versorgung des stark reduzierten Restgebisses und des zahnlosen Kiefers" bis zur „Chairside-Erstellung verschraubter Einzelkronen auf Implantaten". „Alle Inhalte werden so präsentiert, dass sie in der Praxis umsetzbar sind", betont Dr. Hammächer. „Unser Ziel ist es, dass die Teilnehmer der Serie Schritt für Schritt erfahren, wie sie den Weg in die digitale Zukunft sichergehen und digitale Prozesse in ihre Praxis implementieren können."

„Wir fahren auf Sicht weiter, aber wir fahren"

Natürlich wird die DGI auch in diesem Jahr ein- oder zweitägige Fortbildungskurse anbieten – und dabei die Rahmenbedingungen der Pandemie berücksichtigen. Nötig sind individuelle Konzepte und Entscheidungen für jeden Kurs, angepasst an die jeweiligen behördlichen Vorgaben sowie die fachlichen Erfordernisse. Dr. Hammächer: „Wir werden ganz individuell reagieren und das gesamte Spektrum der Möglichkeiten nutzen: Online, Hybrid, Präsenzkurs - denn ein Shutdown der Fortbildung kann natürlich nicht die Lösung sein."

Ebenso gelte es, immer wieder auch nach neuen Wegen zu suchen", sagt der Fortbildungsreferent. „Wir überlegen beispielsweise, ob es möglich ist, auch praktische Übungen im Rahmen von Online-Kursen zu Hause zu integrieren. Unsere Lernkurve wird weiterhin steil bleiben, aber entscheidend ist", betont Dr. Hammächer, „dass die Fortbildung der DGI läuft."

Hands-on unter Pandemie-Bedingungen beim Kurs mit Prof. Dr. Michael Stimmelmayr. *© DGI*

Im Fokus: Nachwuchs und Patienten

Wichtig ist für die DGI auch weiterhin ihre Nachwuchs-Organisation Next^{e} Generation, um den Austausch mit dem zahnärztlichen Nachwuchs weiter zu intensivieren. Einen im Vorjahr von den Fachschaftsvertretern formulierter Wunsch hat die DGI bei ihrem Online-Event umgesetzt: Studierende hatten kostenlosen Zugang zu der Veranstaltung und konnten darüber hinaus in den Pausen mit Mitgliedern der Next^{e} Generation im Studi-Zoom über das Gesehene und Gehörte sowie andere Themen diskutieren.

Weiter soll es in diesem Jahr eine größere Umfrage unter Studierenden geben. Die DGI möchte wissen, wie der Nachwuchs die derzeitige implantologischen Ausbildung an den Hochschulen beurteilt.

Auf der Agenda stehen für 2021 leitlinienbasierte Patienteninformationen, die auf der Website der DGI verfügbar sein werden und auch den Praxen und Kliniken zur Verfügung stehen. „Die DGI hat inzwischen eine Vielzahl von Leitlinien, aus denen sich für Patienten zielgruppengerecht aufbereitete Informationen ableiten lassen", erklärt Dr. Dr. Annette Strunz, die Pressesprecherin der DGI.

Interdisziplinärer Implantologen-Tag 2021 in Wiesbaden

Dem DGI-Präsidenten liegt die enge Zusammenarbeit mit anderen (zahn-)medizinischen Fachgesellschaften besonders am Herzen. Dies ist ablesbar am Konzept eines Kongresses, der zum Ende dieses Jahres den Fokus des traditionellen Jahreskongresses der DGI am 1. Adventswochenende erweitern wird. Unter dem Titel „Deutscher Implantologen-Tag" fungieren als Gastgeber die DGI zusammen mit der DGOI und der Nachwuchsorganisation Next^{e} Generation der DGI.

Als wissenschaftliche Gastgesellschaften sind eingeladen die DG PARO, die DG Pro, die DGÄZ und als nicht-zahnmedizinische Gesellschaft die DGIM (DG Innere Medizin). Ebenfalls beteiligt ist die AO (Academy of Osseointegration). Traditionell spielen die jeweiligen Landesverbände der DGI eine besondere Rolle, 2021 der LV Hessen und der LV Rheinland-Pfalz. ■

www.dgi-ev.de

Die nächste Ausgabe der **DI** erscheint am **16. April 2021**

© Hildebrand

IMPLANTOLOGIE

Mit der digitalen Implantologie sind wir heute in der Lage, komplexe Ausgangsprobleme vorhersagbar zu planen und klinisch zu lösen. Dr. Detlef Hildebrand zur 3D-Planung und Umsetzung heute.

© Alevizakos

IMPLANTOLOGIE

Dr. Vasilios Alevizakos et al. präsentieren die Ergebnisse einer in-vitro-Studie, in der die Wirkung von Chlorhexidin-Gel auf das Ausdrehmoment von Abutmentschrauben untersucht wurde.

© Derks

PARODONTOLOGIE

Dr. Hermann Derks beschreibt die Behandlung bei fortgeschrittener Parodontitis und prothetischer Rehabilitation. In den zwei Fallbeispielen wurde konservativ bzw. chirurgisch therapiert.

Impressum

DENTALE IMPLANTOLOGIE & PARODONTOLOGIE
DI online: www.dimagazin-aktuell.de

Spitta GmbH
Ammonitenstraße 1, 72336 Balingen,
Postfach 10 09 63, 72309 Balingen,
Telefon 07433 952-0, Telefax 07433 952-111

Chefredaktion
PD Dr. Dr. Dr. Oliver Seitz M.Sc. (Implantologie)
oliver.seitz@spitta.de
Prof. Dr. Georg Gaßmann (Parodontologie)
georg.gassmann@spitta.de

Redaktion
Carmen Bornfleth, Tel. 07420 405216, Fax: 07420 4050578
E-Mail: carmen.bornfleth@spitta.de

Ständige Mitarbeiter:
Dr. Jan-Friedrich Dehner
jan-friedrich.dehner@spitta.de

Redaktionsbeirat
Dr. Eduardo Anitua, Prof. Dr. Nicole Arweiler Dr. Georg Bayer, Dr. Fred Bergmann, Dr. Robert Böttcher, Dr. Jörg Brachwitz, PD Dr. Dan Brüllmann, Dr. Hermann Derks, Dr. Marcus Engelschalk, Dr. Daniel Engler-Hamm, Prof. Dr. Dr. E. Fischer-Brandies, Dr. Michael Gahlert, Dr. German Gómez-Román, Dr. H.-J. Hartmann, Dr. Michael Hopp, Dr. Werner Hotz, Dr. Hans-Dieter John, Dr. Frank Kistler, Dr. Steffen Kistler, Dr. Heinz Kniha, Prof. Dr. Ralf Kohal, ZTM Heiner Kruse, Prof. Dr. K.-P. Lange, Dr. Philippe D. Ledermann, ZTM Reinhard Lucas, Dr. Ralf Masur, Dr. Robert Nölken, Prof. Dr. Dr. Winand Olivier, RA Björn Papendorf, Dr. Mathias Plöger, Dr. Florian Rathe, Prof. Dr. Dr. Dr. Robert Sader, Kerstin Salhoff, Dr. Dr. Markus Schlee, Dr. Karl-Heinz Schnieder, Dr. Achim Sieper, Dr. Christoph Sliwowski, Prof. Serge Szmukler-Moncler, Dr. Alexander Volkmann, Dr. Clemens Walter, Prof. Dr. Thomas Weischer, Dr. Jörg-Ulf Wiegner, Dr. Walter Wille-Kollmar, Prof. Dr. Murat Yildirim

Anzeigenleitung
Josefa Seydler, Tel. 07433 952-171
E-Mail: josefa.seydler@spitta.de

Anzeigenverkauf
Heike Möller, Tel. 07433 952-356
E-Mail: heike.moeller@spitta.de

Anzeigenservice/Aboverwaltung
Gundula Schwaner, Tel.: 07433 952-325
E-Mail: gundula.schwaner@spitta.de

Jahresabonnement 50 Euro zzgl. MwSt.

Bezugsmöglichkeiten:
Bestellungen nehmen der Verlag und alle Buchhandlungen im In- und Ausland entgegen. Sollte die Fachzeitschrift aus Gründen, die nicht vom Verlag zu vertreten sind, nicht geliefert werden können, besteht kein Anspruch auf Nachlieferung oder Erstattung vorausbezahlter Bezugsgelder.

Leserhinweis/Datenschutz:
Ihre dem Verlag vorliegenden Adressdaten werden unter strikter Einhaltung der Datenschutzvorschriften gespeichert, zur internen Weiterverarbeitung und für verlagseigene Werbezwecke genutzt. Fremdunternehmen werden Ihre Adressdaten zur Aussendung interessanter Informationen zur Verfügung gestellt. Sofern Sie die Speicherung und/oder Weitergabe Ihrer Adressdaten nicht wünschen, so teilen Sie uns dies bitte schriftlich an die Verlagsadresse oder per E-Mail an datenschutz@spitta.de mit.

Urheber und Verlagsrecht:
Für unverlangt eingesendete Manuskripte, Abbildungen und Bücher übernimmt die Redaktion keine Haftung. Mit Annahme eines eingereichten Manuskriptes gehen das Recht der Veröffentlichung sowie die Rechte zur Übersetzung, zur Vergabe von Nachdruckrechten, zur elektronischen Speicherung in Datenbanken oder Internet, zur Herstellung von Sonderdrucken, Fotokopien und Mikrokopien an den Verlag über. Jede Verwertung außerhalb der durch das Urheberrechtsgesetz festgelegten Grenzen ist ohne Zustimmung des Verlages unzulässig. Alle in dieser Veröffentlichung enthaltenen Angaben, Ergebnissen usw. wurden von den Autoren nach bestem Wissen erstellt und von ihnen und dem Verlag mit größtmöglicher Sorgfalt überprüft. Gleichwohl sind inhaltliche Fehler nicht vollständig auszuschließen. Daher erfolgen alle Angaben ohne jegliche Verpflichtung oder Garantie des Verlages oder der Autoren. Sie garantieren oder haften nicht für etwaige inhaltliche Unrichtigkeiten (Produkthaftungsausschluss).
Mit anderen als redaktionseigenen Signa oder mit Verfassernamen gezeichnete Beiträge geben die Auffassung der Verfasser wieder, die der Meinung der Redaktion nicht zu entsprechen braucht. Gekennzeichnete Sonderteile liegen außerhalb der Verantwortung der Redaktion.

Redaktioneller Hinweis:
Unter der Rubrik „Produkt-Highlight" veröffentlichte Artikel wurden mit freundlicher Unterstützung der Dentalindustrie erstellt; die Firmenbezeichnung ist im Beitrag ersichtlich. Die im Text genannten Präparate und Bezeichnungen sind zum Teil patent- und urheberrechtlich geschützt. Aus dem Fehlen eines besonderen Hinweises bzw. des Zeichens ® oder ™ darf nicht geschlossen werden, dass kein Schutz besteht.
Aus Gründen der besseren Lesbarkeit wird auf eine geschlechtsneutrale Differenzierung (z.B. Mitarbeiterinnen/Mitarbeiter) verzichtet. Entsprechende Begriffe gelten im Sinne der Gleichbehandlung grundsätzlich für beide Geschlechter.

Copyright Spitta GmbH,
Gerichtsstand Stuttgart

Druckauflage:
9.500 Exemplare, 7 Ausgaben jährlich, 25. Jahrgang,
zurzeit gilt die Anzeigenpreisliste Nr. 25/2020

Satz
B2H_Werbeagentur, Erlangen
www.b2h-werbeagentur.de

Druck, Verarbeitung, Versand:
F&W MEDIENCENTER, Kienberg

DENTAL KOMPAKT 2021

Das Jahrbuch für Dentalprodukte

Mehr als 2.500 Dentalprodukte zu Zahnmedizin und Zahntechnik direkt miteinander vergleichen – und das alles in einem Werk. So sparen Sie wertvolle Zeit bei Investitionsentscheidungen in der Zahnarztpraxis und im Dentallabor.

Jetzt bestellen:
www.spitta.de/dentalkompakt2021

DENTAL KOMPAKT 2021 – Das Jahrbuch

Nachschlagewerk, über 100 verschiedene Produktvergleiche komplett in Farbe, DIN A4, verstärkter Umschlag, gebunden
€ 50,– zzgl. Versandkosten und MwSt.
Best.-Nr. 1008097115

NEU
Nur € 50,–

spitta

Spitta GmbH | Ammonitenstraße 1 | 72336 Balingen

DENTAL KOMPAKT online

Das Vergleichsportal für Dentalprodukte

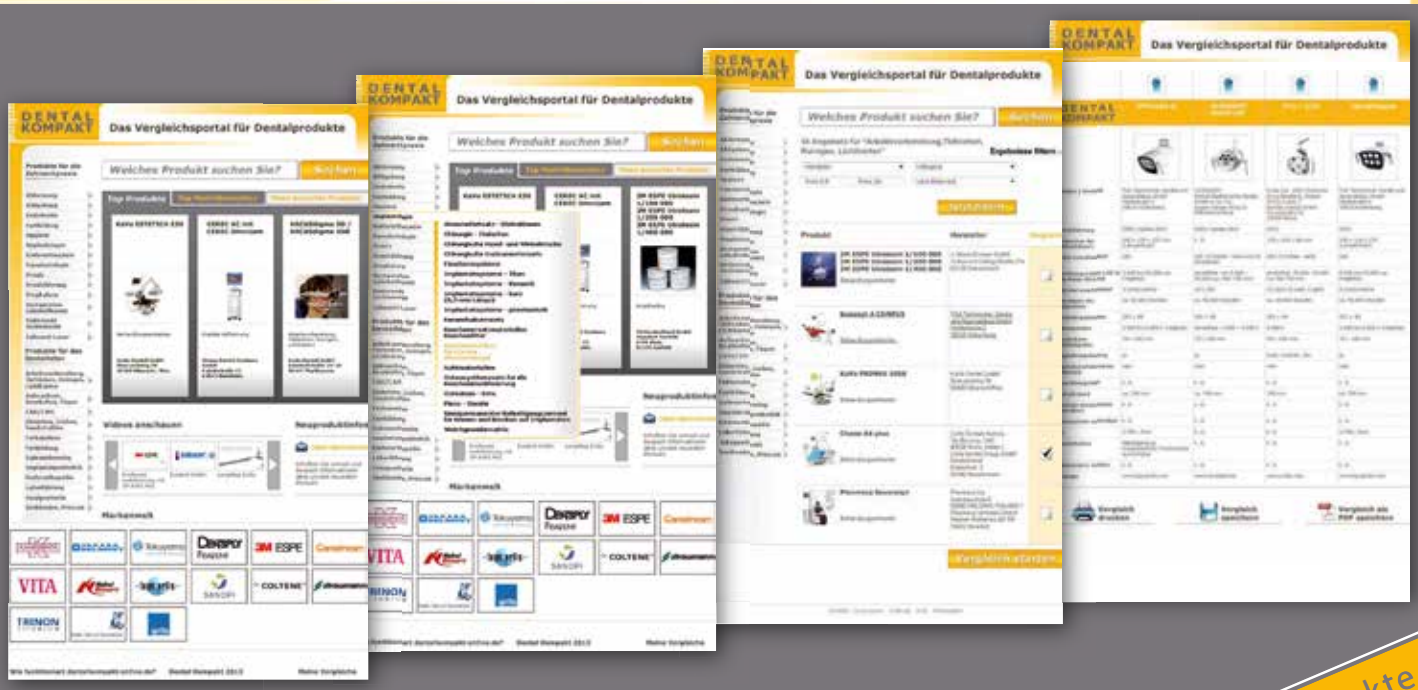

www.dentalkompakt-online.de

über 4.000 Dentalprodukte online vergleichen

Das DVT der Superlative

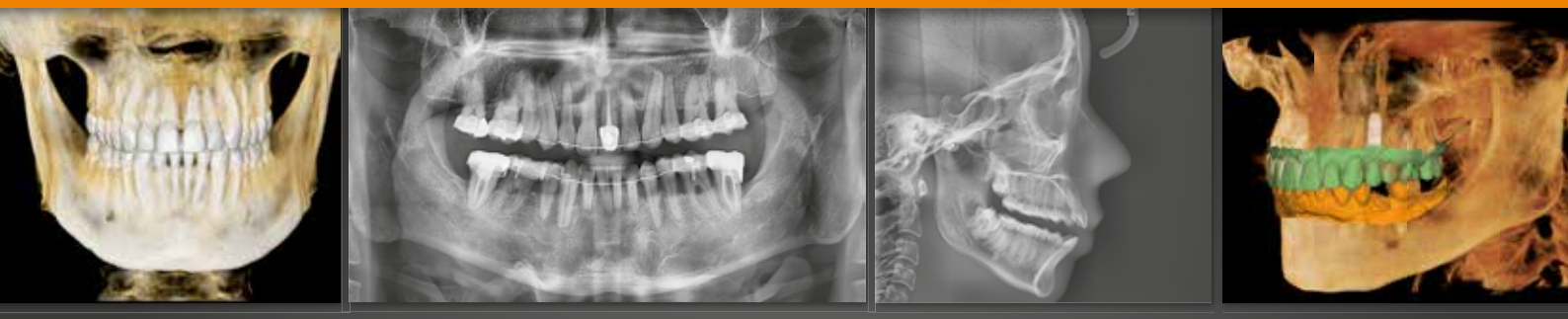

Green X™

Endo & Speed Master

- Endo Master NEU
  Höchste Auflösung 49µm; 3,5 lp/mm, FOV 4 x 4.
- Speed Master NEU
  Ceph 1,9 Sek.! DVT 2,9 Sek.!, OPG 3,9 Sek.!
- Multi-FOV: 4x4, 5x5, 8x5, 8x8, 12x9, 16x9.
- Green
  Low Dose + High Resolution Mode.
- Free FOV Insight PAN 2.0 NEU
  Multilayer mit 41 Schichten.
- Ez3D-i 5.2
  3D Software mit speziellen Endo-Funktionen.

Jetzt NEU: Übernahme Ihrer vorhandenen Röntgen-Bilddaten in das byzz^{nxt}-Bildarchiv.*

byzz Suite

Endo gut - alles gut

3D-Endo Funktion:
49µm Weltspitze!

byzzCAD

- Freiform-CAD-Software für medizinische und medizintechnische Anwendungen
- STL, OBJ, PLY, Import und Export
- Design für chirurgische Schablonen; speziell Bohrschablonen

Ez3D-i

- 3D-Diagnose-Software für medizinische und dentale Chirurgie- und Implantatplanung
- Spezielle endodontische- und kieferorthopädische Fragestellungen sowie Diagnose und Planung für den MKG- und HNO-Bereich

www.orangedental.de / Tel.: 0049 7351 474 990

*Ab Januar 2021: Sidexis, Romexis; Weitere folgen.

orangedental
premium innovations
DDI inside