02 | März | 2017

DI DENTALE IMPLANTOLOGIE international & Parodontologie

IMPLANTOLOGIE DVT im Low-Dose-Modus

PARODONTOLOGIE Behandlung singulärer Gingivarezessionen

RECHT Datenschutz in der Zahnarztpraxis

DI online: www.dimagazin-aktuell.de

hypo-A
Premium Orthomolekularia

CAM Award 2013
Parodontitis-Studie mit Itis-Protect I-IV
aMMP-8 Laborparameter zur Entzündungshemmung

Optimieren Sie Ihre Parodontitis-Therapie!

55% Reduktion der Entzündungsaktivität in 4 Wochen!

60% entzündungsfrei in 4 Monaten

durch ergänzende bilanzierte Diät

Studien-geprüft!

Registrieren Sie sich jetzt unter shop.hypo-a.de
10% Rabatt auf Ihre Erstbestellung*
* für Fachkreise

Itis-Protect I-IV

Zur diätetischen Behandlung von Parodontitis

- Stabilisiert orale Schleimhäute!
- Beschleunigt die Wundheilung!
- Schützt vor Implantatverlust!

aMMP-8 - Parodontitis-Studie 2011, Universität Jena

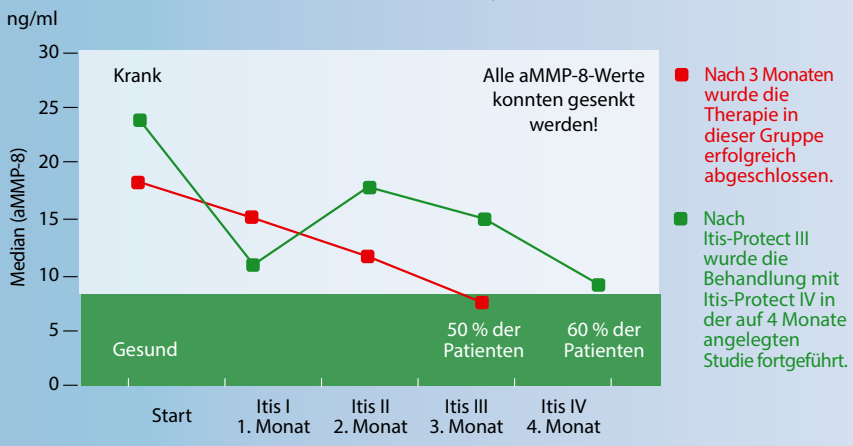

Info-Anforderung für Fachkreise

Fax: 0451 - 304 179 oder E-Mail: info@hypo-a.de

◯ Studienergebnisse und Therapieschema
◯ hypo-A Produktprogramm

Name / Vorname

Str. / Nr.

PLZ / Ort

Tel.

E-Mail

IT-DI 2.2017

hypo-A GmbH, Kücknitzer Hauptstr. 53, 23569 Lübeck
Hypoallergene Nahrungsergänzung ohne Zusatzstoffe
www.hypo-a.de | info@hypo-a.de | Tel: 0451 / 307 21 21

shop.hypo-a.de

Fastenzeit

Verehrte Leser,

nun ist es wieder soweit. Die närrische Zeit, die immerhin 110 Tage – seit dem 11.11.2016 – währte, ist zu Ende. Statistisch gesehen ging sie an rund 20 Prozent der Bundesbevölkerung ohne erkennbare Gemütsregung vorüber. Nach dem großen Finale, Weiberfastnacht, Faschingssonntag, Rosenmontag und Faschingsdienstag ist dem Liedtext gemäß am „A-scher-mitt-woch alles vorbei". Ganz und gar nicht vorbei ist das wilde ungestüme Treiben beim in Bayern üblichen, sogenannten „politischen Aschermittwoch", bei dem die größeren deutschen Parteien – meist unter Zuhilfenahme von Freibier und Bierzelten – diskutieren und polemisieren, um die eigenen Reihen zu schließen und den politischen Gegner zu verunsichern. Dieses Ritual hat übrigens seinen Ursprung im 16. Jahrhundert, als sich bayerische Bauern in Vilshofen zum Rossmarkt trafen und nicht nur um die Preise feilschten, sondern auch sonst über Themen des Alltags heftig diskutierten und wohl auch rauften.

Ein vollkommen gegenteiliger und selbstzugewandter, fast schon introvertierter Vorgang ist das sprichwörtliche Aufbringen des Aschenkreuzes auf die Stirn der Gläubigen. Das Individuum soll durch dieses Ritual an die eigene Vergänglichkeit erinnert werden und zur inneren Umkehr gemahnt werden. Diese Geste läutet die Fastenzeit ein, in der man sich – zumindest als Christenmensch – von fleischlichen Genüssen abwendet und sich auf das geistige Leben und sein Verhältnis zu Gott fokussiert.

In der Gegenwart hat sich die vierzigtägige Fastenzeit vor dem nächsten Kalorienhoch im gesellschaftlichen Jahresreigen zu einer Zeit der Diät und der Enthaltsamkeit von gesellschaftlichen Lastern entwickelt. Im Gegensatz zu reiner Askese und stillleidender Gottessuche. Die Frage: „Machst du auch Fasten?" mit der man sich häufig konfrontiert sieht, lässt darauf schließen, dass der freiwillige Verzicht auf Nahrungsmittel oder andere Genüsse über einen bestimmten Zeitraum in vielen Kulturen und Religionen eine lange Tradition hat, aber unterschiedliche Ausprägungen erlebt. Neben religiösen Beweggründen kann auch aus gesundheitlichen oder spirituellen Gründen gefastet werden, beispielsweise zur Darmreinigung, Stärkung der Sinne und der eigenen Willenskraft. Und um den Kreis wieder zu schließen: Für Mahatma Gandhi und die Unabhängigkeitsbewegung war das Fasten sogar ein politisches Statement: Ziviler Ungehorsam, gewaltfreier Widerstand und Hungerstreiks.

Aber natürlich bedeutet Fastenzeit auch die Zeit der Vorbereitung auf ein herrliches Großereignis im Festkalender: Das Osterfest.

Das Großereignis der deutschen Dentalindustrie ist hingegen die IDS vom 21. bis 25. März in Köln. Dort erwartet Sie sicher auch wieder die eine oder andere „Verführung", durch die rund 2.300 Aussteller aus 60 Ländern, in Form von Neuprodukten, Weiterentwicklungen und aktuellen Trends. Einen Vorgeschmack finden Sie in der vorliegenden Ausgabe ebenso wie interessante Fachbeiträge.

Dr. Nadine Gräfin von Krockow beschreibt in ihrem Fachartikel sehr eindrücklich, wie man im OK-Seitenzahnbereich invasive augmentative Maßnahmen vermeiden kann. Wie wir alle wissen, lehnen Patienten regelmäßig Augmentationen aus den unterschiedlichsten Gründen ab. Gräfin von Krockow zeigt uns auch, wie es funktionieren kann.

Dr. Denis Novakovic und **Dr. Franz Xaver Wack** beschäftigen sich mit der DVT-Untersuchung im Low-Dose-Modus. Sie stellen ausführlich die Möglichkeiten und Grenzen bezüglich Diagnostik und Therapie vor.

Aus Baden-Baden konnten wir **Dr. Henriette Lerner** gewinnen, die eine multizentrische Anwendungsbeobachtung mit einem neuartigen vielversprechenden pastenförmigen Knochenregenerationsmaterial publiziert. Vor allem die gute Handhabbarkeit, aber auch das Ausbleiben von Nebenwirkungen oder Unverträglichkeitsreaktionen wird nachvollziehbar herausgearbeitet.

Im Bereich der Parodontologie berichtet **Dr. Sigmar Schnutenhaus** über die Behandlung einer singulären Gingivarezession mittels koronaler Verschiebeplastik und porciner Kollagenmatrix. Zum anderen legen **Dr. Wolfgang Bender** und **Lothar Taubenheim** einen ausführlichen Focus auf die intraligamentäre Anästhesie.

Darüber hinaus finden Sie weitere Artikel in der aktuellen Ausgabe der DI, die Ihr Interesse wecken könnten: der zweite Teil zur Etablierung eines kontrollierten Parodontitis-Risikomanagements von Brigitte Godizart und das aktuelle Thema „Datenschutz" von Rechtsanwältin Stephanie Lamp.

Egal welche Form des Fastens Ihnen vorschwebt – Süßigkeiten, Alkohol, Fleisch, Kohlenhydrate oder gar der Gebrauch des Smartphones – auf eines sollten Sie auf keinen Fall verzichten: Auf gute Literatur und sorgfältig ausgewählte Inhalte.

Herzlichst,

PD Dr. Dr. Dr. Oliver Seitz

Dr. Jan-Friedrich Dehner

Implantologie

74 DVT im Low-Dose-Modus: Welche klinischen Möglichkeiten bietet die moderne strahlenreduzierte 3D-Analyse? — Denis Novakovic, Franz Xaver Wack

84 Eine multizentrische Anwendungsbeobachtung: Cerasorb® Paste zur oralchirurgischen Augmentation und Defektfüllung — Henriette Lerner

92 Minimalinvasives Verfahren mit einem kurzen Implantat: Durch Ankylos 6,6 mm invasive augmentative Maßnahmen vermeiden — Nadine Gräfin von Krockow, Zoo-Heon Lee

Parodontologie

98 Behandlung singulärer Gingivarezessionen mittels koronaler Verschiebeplastik in Verbindung mit einer porcinen Kollagenmatrix — Sigmar Schnutenhaus

102 Zahnärztliche Anästhesie – die richtige Methode wählen — Wolfgang Bender, Lothar Taubenheim

Praxisführung

106 Etablierung eines kontrollierten Parodontitis-Risikomanagements – Teil 2 — Brigitte Godizart

110 Datenschutz in der Zahnarztpraxis – ein nicht zu vernachlässigendes Thema — Stephanie Lamp

Herstellerinformationen

IDS 2017

114 Neuprodukte – IDS-Ankündigungen

Industrie-Report

118 Wie Lokalantibiotika die UPT zum Behandlungsziel führen – Anwender zur klinischen Effizienz von Ligosan® Slow Release

122 70 Jahre und kein bisschen leise – lege artis Pharma

122 Z-SYSTEMS baut aus und garantiert sichere Keramik-Implantate

123 Multi-Unit Abutment für alle Implantatsysteme von Medentika

124 CAMLOG und BioHorizons schließen Vertriebsvereinbarung

124 NucleOSS Europe GmbH geht auf Expansionskurs

125 20 Jahre Konus-Implantat

Fortbildung

126 Nationale Vertriebstagung von Henry Schein Dental Deutschland im Zeichen der digitalen Zukunft

127 Lachgassedierung – der perfekte Einstieg

128 bone ring congress in Frankfurt war ein voller Erfolg

129 The Roadshow must go on

130 19. Treffen der ITI Sektion Deutschland

Verbands-News

133 DGOI: Curriculum Implantologie „9+2“

133 BDIZ EDI: Neuer Ratgeber – Vermeidung von Korruption in der Zahnarztpraxis

Rubriken

71 Editorial

134 Vorschau Impressum

Geistlich
Biomaterials

Ihr Schlüssel zum Erfolg

Mit Geistlich Bio-Oss®
die höchsten Implantatüberlebensraten[1]

Anonymisierte Feldstudie mit 20 Jahres-Daten[1]

Über 140.000 erfasste Implantate[1]

67 Zentren[1]

Geistlich
Bio-Oss®

Geistlich
Bio-Gide®

Implantatüberlebensrate

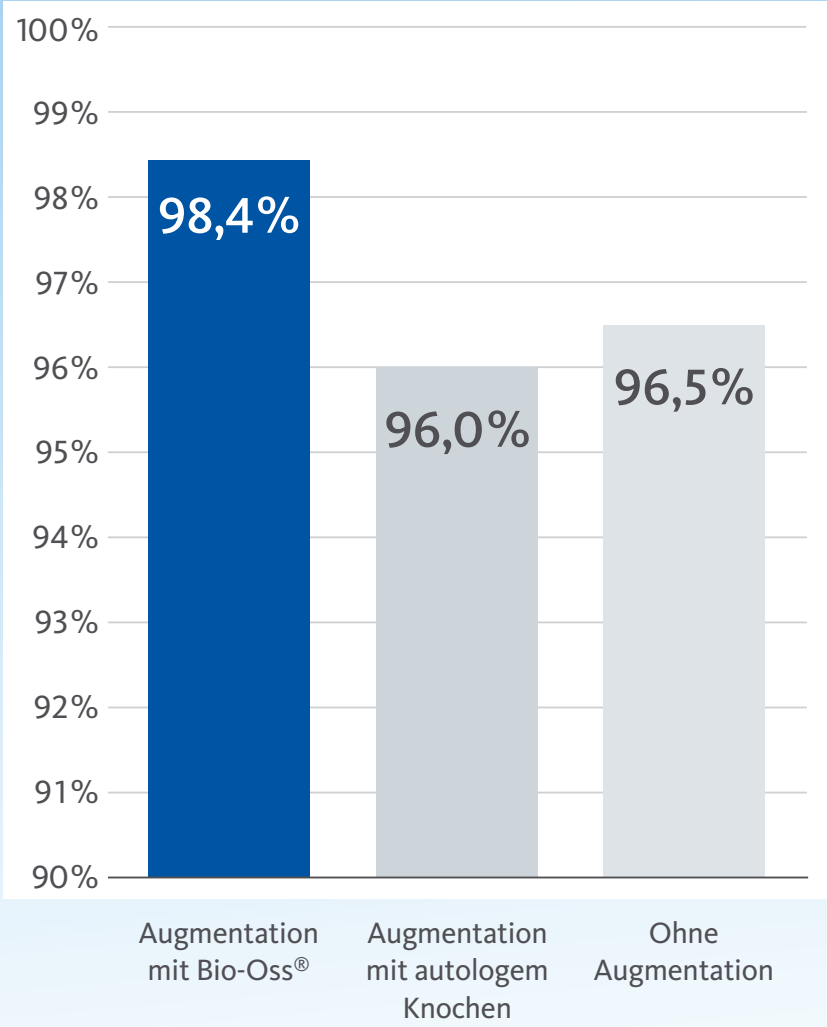

[1] | Internationale impDAT Feldstudie Implantologie 1996–2016, Kea Software GmbH

LEADING REGENERATION

Geistlich Biomaterials
Vertriebsgesellschaft mbH
Schneidweg 5
D-76534 Baden-Baden
Telefon 07223 9624-0
Telefax 07223 9624-10
info@geistlich.de
www.geistlich.de

Bitte senden Sie mir folgende Informationen zu:

- ☐ Informationsmaterial impDAT
- ☐ Geistlich Biomaterials Produktkatalog
- ☐ Geistlich Biomaterials Kursprogramm 2017

per Fax an 07223 9624-10

DI&P 02/2017

Praxisstempel

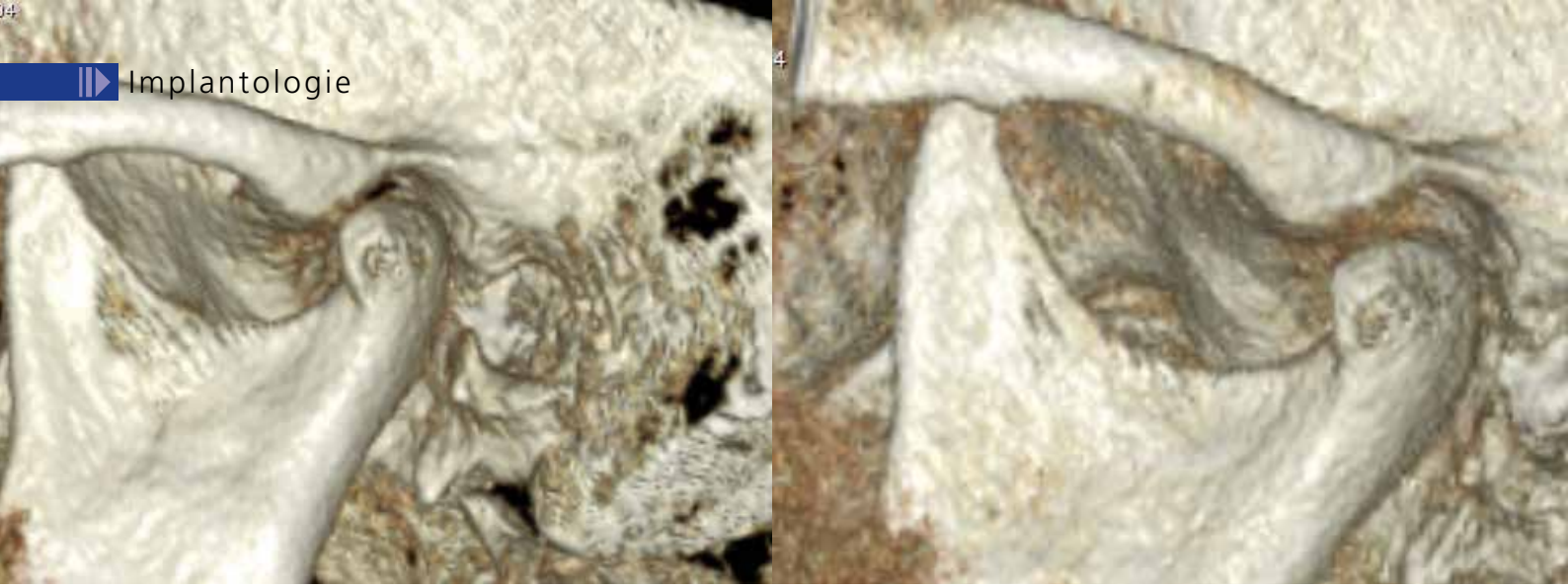

DVT im Low-Dose-Modus

Welche klinischen Möglichkeiten bietet die moderne strahlenreduzierte 3D-Analyse?

Indizes: 3D-Diagnostik, Dosisreduktion, DVT, Low-Dose

Die 3D-Diagnostik mittels CT oder DVT ist noch immer nicht zum Standardverfahren in der Zahnmedizin aufgestiegen – trotz der vielen Vorteile gegenüber dem konventionellen 2D-Röntgen. Die erhöhte Röntgenbelastung soll dank der neu entwickelten strahlenreduzierten Modi einiger Hersteller nicht mehr zu den genannten Gegenargumenten gehören. Welche Möglichkeiten und Grenzen haben Aufnahmen im Low-Dose-Modus bezüglich Diagnostik und Therapie? Im vorliegenden Artikel werden einige klinische Fälle mit Hilfe des KaVo OP300 Maxio vorgestellt.

Die „dentale Volumentomographie" (DVT), wie die aktuelle offizielle Bezeichnung lautet, gewinnt im zahnmedizinischen Alltag immer mehr an Bedeutung. Trotzdem ist die zweidimensionale Röntgentechnik noch das Standardverfahren in der zahnärztlichen Diagnostik. Selbst in der Implantologie, dem Haupteinsatzgebiet der Volumentomographie, hat sich die DVT-Diagnostik noch nicht flächendeckend durchgesetzt.

Neben den Anschaffungskosten wird immer wieder die hohe Strahlenbelastung für den Patienten als Gegenargument angebracht.

Die Hersteller haben darauf mit der Entwicklung von Low-Dose-Modi reagiert, welche die 3D-Diagnostik in Dosisbereiche vordringen lässt, die bisher für 2D-Verfahren reserviert waren.

Eines dieser Geräte, welches über einen Low-Dose-Modus verfügt, ist das KaVo OP300 Maxio der Firma KaVo. Hier werden auch bei großen FOV (Field of View) die Strahlenwerte einer konventionellen Panoramaaufnahme erreicht und sogar unterschritten.

Laut Röntgenverordnung ist stets das Verfahren zu wählen, welches die geringste Dosis für den Patienten verursacht (ALARA-Prinzip). Wird somit in der Zukunft die Zahl der 2D-Aufnahmen durch die Low-Dose-Protokolle sinken?

In welchen therapeutischen und diagnostischen Bereichen die strahlenreduzierte Aufnahmetechnik mittels DVT heute schon gut funktioniert und auch Sinn macht, wollen wir mittels einiger Aufnahmen unseres Gerätes (KaVo OP300 Maxio) in diesem Artikel erläutern und auch anschaulich machen. Auch widmen wir uns den Kontraindikationen der Low-Dose-Technik.

Technische Grundlagen

Bei der digitalen Volumentomographie handelt es sich um eine digitale Aufnahmetechnik, bei der das gesamte Aufnahmefeld in einem Umlauf mit einem pyramidenförmigen Strahlenbündel erfasst wird. Auf einer zirkulären Bahn wird eine große Anzahl von Projektionsaufnahmen erzeugt, aus denen dann ein 3D-Volumen des zu untersuchenden Körperteils berechnet wird. Aus dem Rohdatensatz lassen sich beliebige axiale Rekonstruktionen erstellen.

Moderne DVT-Geräte bieten individuelle Einstellungsparameter an, um eine optimale Bildgebung bei unterschiedlichen Fragestellungen erzeugen zu können.

Die Firma KaVo ermöglicht hierfür bei ihrem Gerät OP300 Maxio vier verschiedene FOV (Field of Views): Ø 5 x 5 cm,

Ø 8 x 6 cm, Ø 8 x 8 cm, Ø 15 x 8 cm und optional Ø 15 x 13 cm. Je grösser das Sichtfeld, desto höher auch die effektive Dosis für den Patienten (siehe Tab. 1 und 2). Zudem liefert das Gerät pro FOV drei verschiedene Auflösungs-Modi: High Resolution, Standard Resolution und Low Dose; sowie im kleinsten FOV Ø 5 x 5 cm einen Endo-Modus mit sehr hoher und präziser Auflösung.

FoV [Øx↕ cm]	Auflösung	Voxelgröße [µm]	mA (Standard)	Umlauf / Strahlzeit [s]	Effektive Dosis [µSv]
5x5	LowDose Standard High ENDO	280 200 125 85	3.2 8 6.3 5	11 / 1.2 11 / 2.3 17.4 / 6.1 17.4 / 8.7	4 - 5 20 - 26 41 - 53 58 - 75
6x8	LowDose Standard High	320 300 200	3.2 8 6.3	11 / 1.2 11 / 2.3 17.4 / 6.1	8 - 14 40 - 68 81 - 140
8x8	LowDose Standard High	320 300 200	3.2 8 6.3	11 / 1.2 11 / 2.3 17.4 / 6.1	16 - 25 78 - 123 159 - 252
15x8	LowDose Standard High	400 350 250	3.2 8 5	19.5 / 2.25 20/4.5 25/8.5	13 - 24 65 - 121 77 - 143

Tab. 1: Voxelgröße und effektive Dosis für erwachsene Patienten in Abhängigkeit der Auflösung und des Sichtfeldes (Quelle: KaVo, Prof. Ludlow – Gerät OP300 Maxio).

Tabelle 1 zeigt die Abhängigkeit der Voxelgröße und der effektiven Dosis bei erwachsenen Patienten von den beiden Einstellungsparametern (FOV und Auflösung). Die Daten wurden mit dem KaVo OP300 Maxio gemessen und stammen aus einer Studie von Prof. Ludlow (2014). Die Abweichungen der effektiven Dosis lassen sich durch die unterschiedlichen anatomischen Regionen (Oberkiefer, Unterkiefer, Kiefergelenk), welche bestrahlt wurden, erklären.
Eine genauere Aufschlüsselung der effektiven Dosen im Low-Dose-Modus je untersuchte Region und Sichtfeldgröße ergibt sich aus Abbildung 1. Zusätzlich ist hier im Balkenformat jeweils der Vergleich zur konventionellen Panoramaschichtaufnahme gut veranschaulicht. Die Daten wurden ebenfalls mit dem Gerät OP300 Maxio gewonnen und von der Firma KaVo anhand der Studienergebnisse grafisch aufbereitet.
Tabelle 2 zeigt die effektiven Dosen konventioneller digitaler Röntgenaufnahmen laut DGZMK. Die zum Teil sehr große Streuung der Werte lässt sich auf verschiedene Hersteller, Alter der Geräte und unterschiedliche Untersuchungsquellen zurückführen.

	Effektive Dosis (µSv)
Fernröntgenseitenbild (FRS)	5,6
Digitale Panoramaschichtaufnahme	2,7 – 24,5
Intraoralaufnahmestatus	34,9 – 388

Tab. 2: Effektive Dosen konventioneller digitaler Röntgenaufnahmen nach ICRP 2007 (Quelle: S2-k-Leitlinie der DGZMK).

Fasst man die Ergebnisse der drei Abbildungen zusammen, so wird deutlich, dass fast alle Aufnahmen im Low-Dose-Modus unabhängig von der Auflösung oder der bestrahlten Region mit den effektiven Dosen der konventionellen Röntgentechnik (Ausnahme FRS) mithalten oder diese sogar unterbieten können. Die Bildqualität (Kontrast/Schärfe) nimmt allerdings mit fallender Auflösung aufgrund wachsender Voxelgröße ab

Ist die Qualität der Aufnahmen im Low-Dose-Modus ausreichend und für welche diagnostische Zwecke kann sie empfohlen werden? Einige klinische Beispiele sollen hier Aufschluss geben.

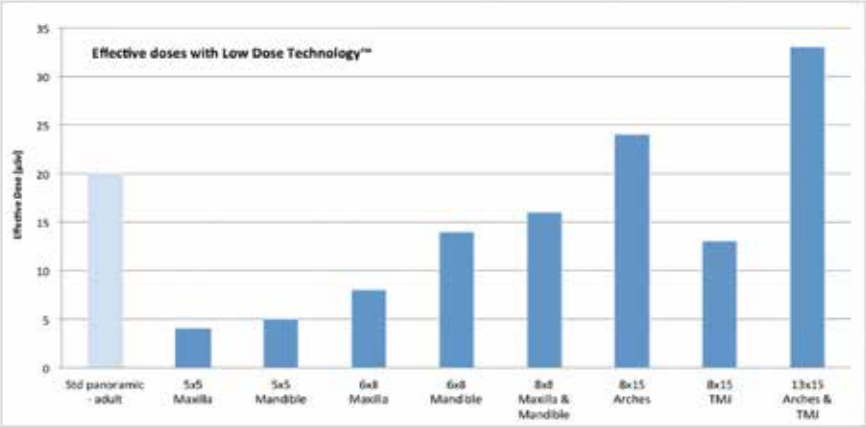

Abb. 1: Effektive Dosen im Low-Dose-Modus bezogen auf das Sichtfeld und die zu untersuchenden Regionen sowie im Vergleich zum konventionellen OPG (Quelle: KaVo, Prof. Ludlow – Gerät OP300 Maxio).

Direkter Vergleich

Stellt man wie in Abbildung 2 die Aufnahmen im großen FOV mit den drei zur Verfügung stehenden Auflösungen gegeneinander, so erkennt man bereits in den Übersichtsaufnahmen gewisse Unterschiede.
Wie bereits erwähnt nimmt die Voxelgröße mit fallender Auflösung – sprich Bestrahlungsdosis – zu und hat somit Einfluss auf die Bildqualität.
Bewegungsartefakte sowie die bekannten Metallartefakte

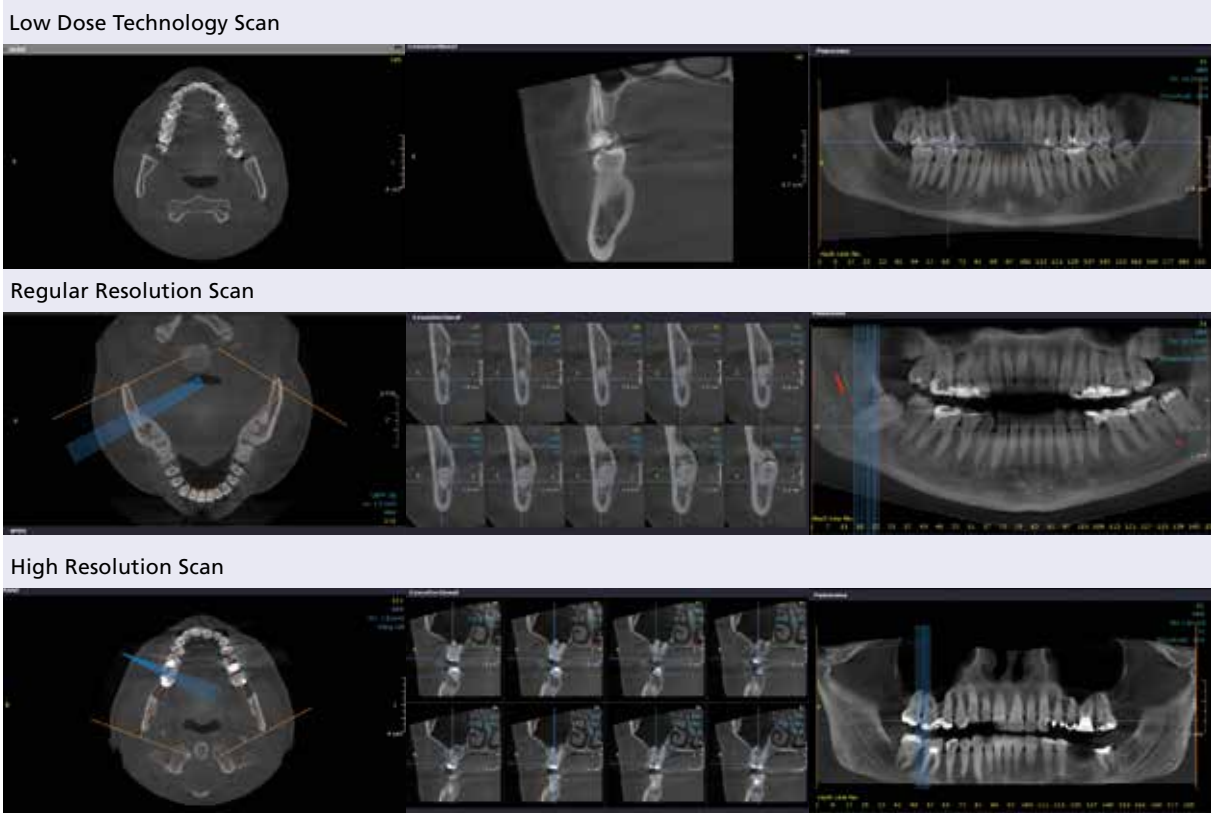

Abb. 2: Direkter optischer Vergleich der drei Auflösungsparameter im großen FOV Ø 15 x 8 cm mit dem KaVo OP300 Maxio (Quelle: KaVo).

kommen mit geringen Dosiswerten mehr zur Geltung, was mit einer erschwerten diagnostischen Aussagekraft einhergeht.
In welchen Fällen eine strahlenreduzierte patientenfreundliche Auflösung vollkommen ausreichend ist und keine therapeutischen Konsequenzen zu befürchten sind, sollen folgende Beispiele aus dem Praxisalltag veranschaulichen.

Befundung: Lagebeziehung Weisheitszähne

In der präoperativen Befundung von kompliziert liegenden Weisheitszähnen, reicht in den meisten Fällen eine Aufnahme mit geringen Dosiswerten (Abb. 3) aus. Die Vorteile einer dreidimensionalen röntgenologischen Voruntersuchung gegenüber einer konventionellen 2D-Aufnahme liegen hier auf der Hand.
Der Verlauf des Nervenkanals zwischen den drei Wurzeln des Zahnes 48 kann hier räumlich gut dargestellt werden. Ebenso war auf der Panoramaaufnahme die sehr grazile, linguale Wurzel nicht erkennbar. Die Wurzel ist zudem nur durch eine dünne knöcherne kortikale Struktur vom Mundboden begrenzt, welche trotz strahlenreduzierter Auflösung erkennbar ist.
Aufgrund ähnlicher Strahlenbelastung für den Patienten und trotzdem deutlich höherem Informationsgewinn für den Behandler ist die Indikation von DVT-Aufnahmen

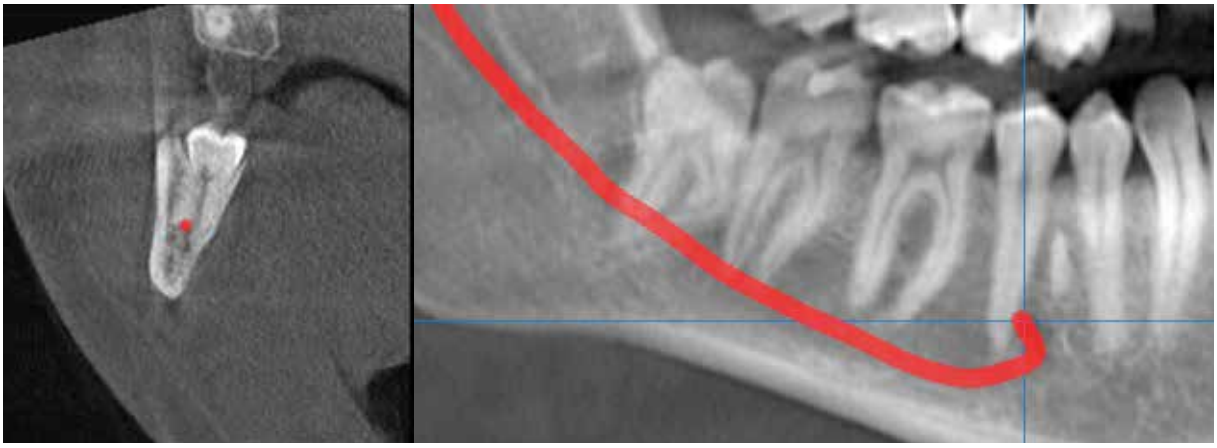

Abb. 3: Ausschnitt einer Aufnahme des Zahn 48 mit enger Nachbarschaftsbeziehung zum Nervenkanal (KaVo OP300 Maxio im Low-Dose-Modus FOV Ø 15 x 8 cm).

alphatech® Implantate

INNOVATIV. EINFACH. SICHER

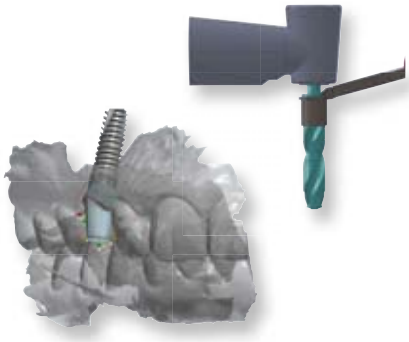

INNOVATIV.

Ob navigierte Implantation mittels Guided-Surgery, digitale Abformung oder die Herstellung von individuellen Abutments mit CAD/CAM Verfahren. Die Zukunft beginnt jetzt – mit alphatech®.

EINFACH.

Vom übersichtlichen OP-Tray mit allen benötigten Komponenten bis zum kompletten Spektrum an Versorgungsmöglichkeiten. Überflüssiges hat hier keinen Platz.

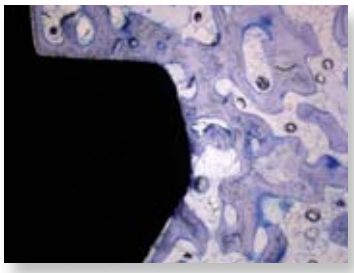

SICHER.

Sicherheit bietet das alphatech® System in allen Bereichen. Von der BONITex® Oberfläche, über Bohrer mit Tiefenstops bis hin zu einer separaten Schraube für alle prothetischen Aufbauten.

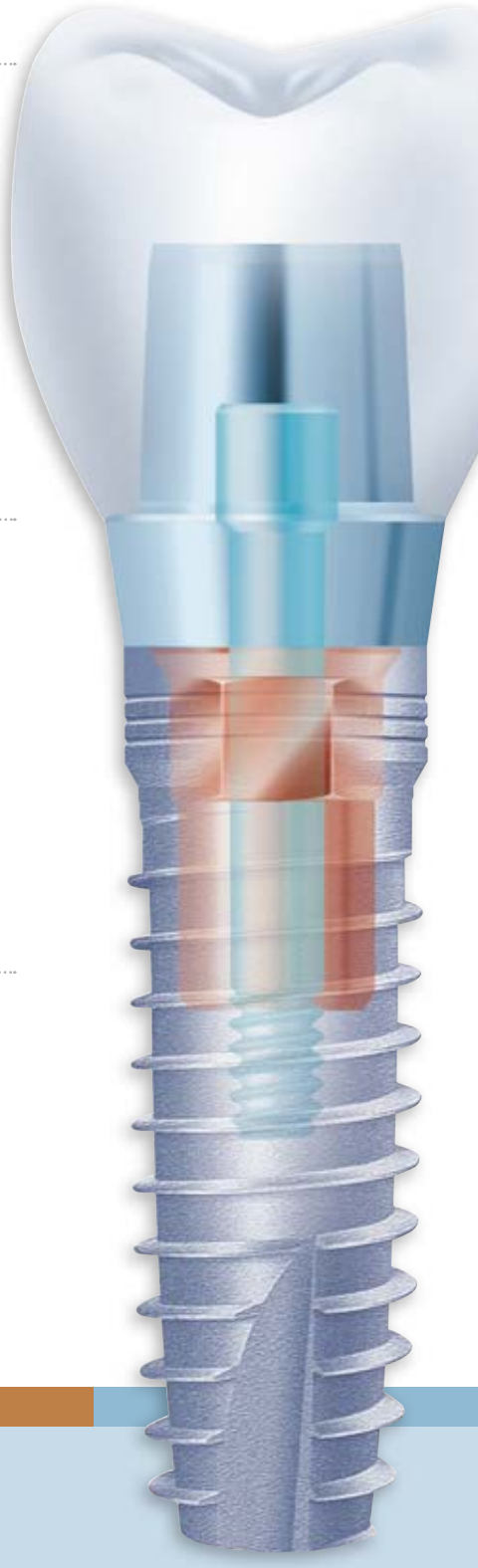

FreeTel: 0800-1500055
FreeFax: 08000-400044

www.alphatech-implantate.de
alphatech@henryschein.de

HENRY SCHEIN® DENTAL

alphatech® Implantate

vor komplexer Weisheitszahnentfernung ganz klar gegeben. Mit der Low-Dose-Technologie umso mehr.

Implantologische Diagnostik präoperativ

Zur präoperativen Beurteilung eines Implantatlagers bei überschaubaren anatomischen Verhältnissen ist eine Aufnahme mit geringen Dosiswerten absolut ausreichend (Abb. 4).
Eine Ausnahme bilden horizontal oder vertikal reduzierte Knochenlager mit dünnen kortikalen Schichten, wie zum Beispiel in der Frontregion oder am Sinusboden. Plant man in diesen Fällen eine Navigation, sollte individuell über eine höhere Auflösung nachgedacht werden.
Alle bekannten Informationsvorteile einer präimplantologischen 3D-Aufnahme und der daraus gewonnen operativen Vorteile, von der Begutachtung des dreidimensionalen Knochenvolumens hin zur möglichen Vorauswahl vom Implantattyp bis zur dadurch verkürzten und mit weniger Überraschungen durchgeführten OP, bleiben bei der Low-Dose-Technologie erhalten.
Auf Grund vergleichbarer Strahlenbelastung sehen wir fast keine Indikation mehr für die konventionelle Panoramaaufnahme in der implantologischen Vorbereitung. Einzige Ausnahme bildet hier die intraorale Einzelaufnahme. Wenn man rein nach dem Kriterium Strahlenbelastung geht, hat sie noch Vorteile gegenüber dem DVT.
Allerdings eine deutlich reduzierte Aussagekraft präoperativ mit den bekannten Nachteilen intraoperativ.

Implantologische Diagnostik postoperativ

In Abbildung 5 werden die prä- und postoperativen DVT-Aufnahmen jeweils im Low-Dose-Modus gegenübergestellt. Sowohl die operative

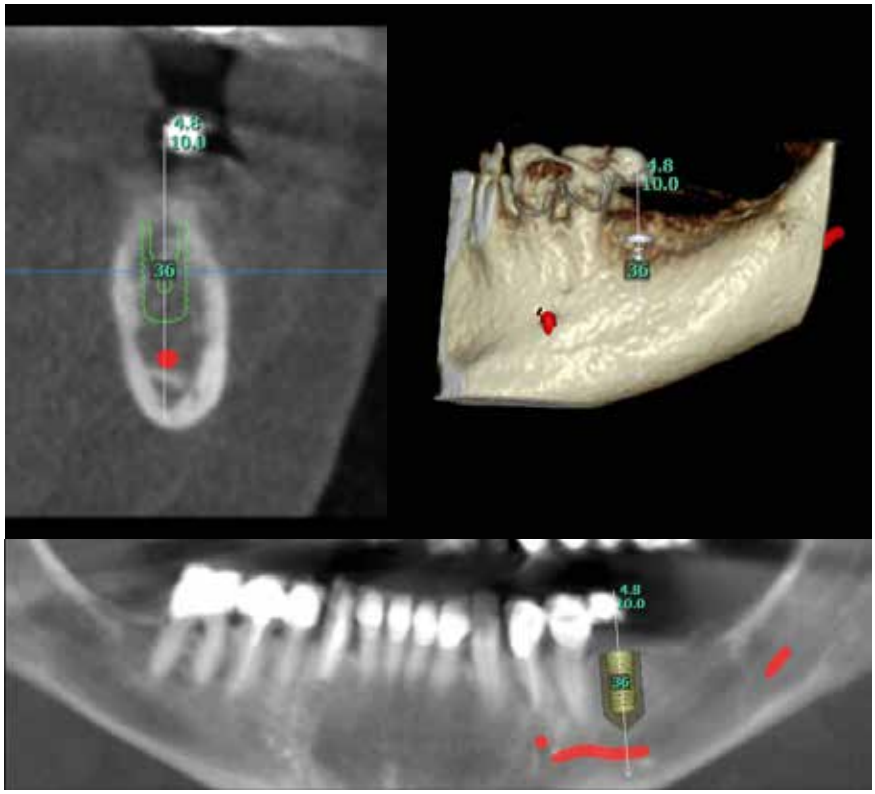

Abb. 4: Ausschnitte einer Aufnahme im Low-Dose-Modus zur präoperativen Beurteilung des Implantatlagers regio 36 (KaVo OP300 Maxio FOV Ø 8 x 8 cm).

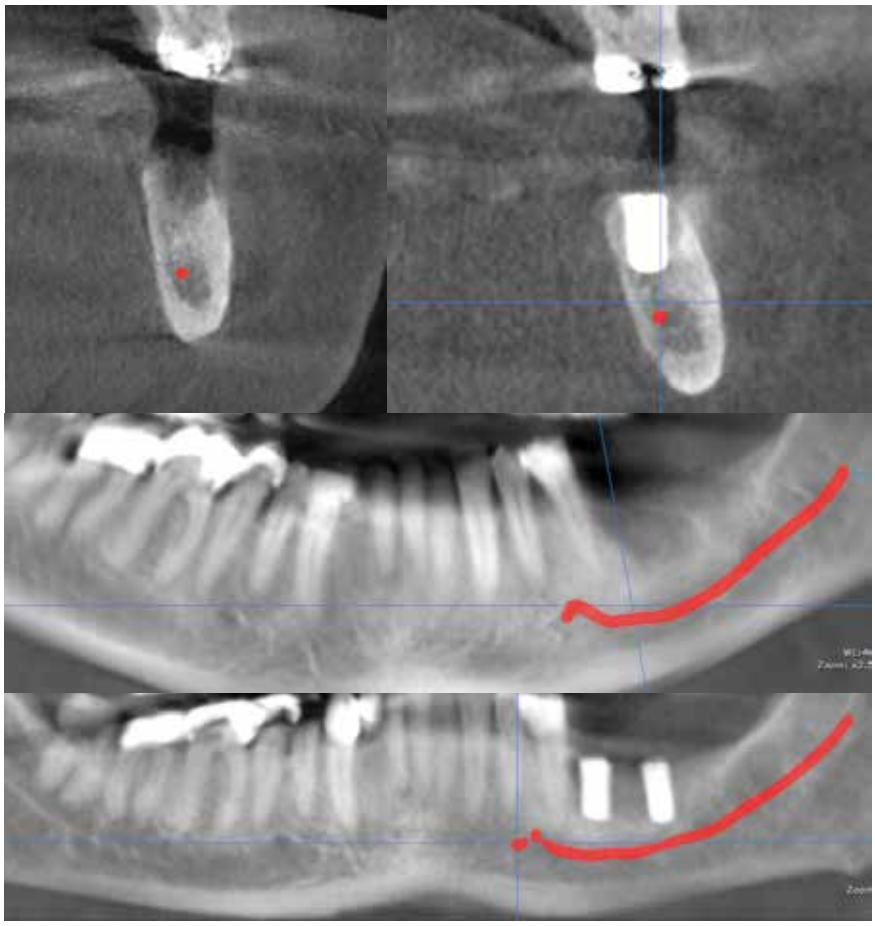

Abb. 5: Ausschnitte einer Gegenüberstellung von prä- und postimplantologischen Aufnahmen in regio 36,37 jeweils im Low-Dose-Modus (KaVo OP300 Maxio FOV Ø 15 x 8).

Voruntersuchung als auch die Nachuntersuchung dieses Implantatfalls können in der strahlenreduzierten Version gut beurteilt werden. Um eine optimale prothetische Achse zu gewährleisten, wurde das Implantat leicht lingualorientiert entgegen dem Knochenverlauf gesetzt. Folglich musste in der vertikalen Achse ein Dimensionsverlust von 2 mm in Kauf genommen werden, obwohl noch Spielraum zum Nervenkanal gewährleistet war. Diese Erkenntnis wäre mit einer 2D-Aufnahme präoperativ nicht gegeben. Die röntgenologische Kontrolle nach der Implantation kann ohne Probleme mit einer strahlenreduzierten 3D-Aufnahme erfolgen und vergleichbaren Dosiswerten einer Panoramaaufnahme. Wie bereits vorab erwähnt bilden die intraoralen Aufnahmen eine Ausnahme.

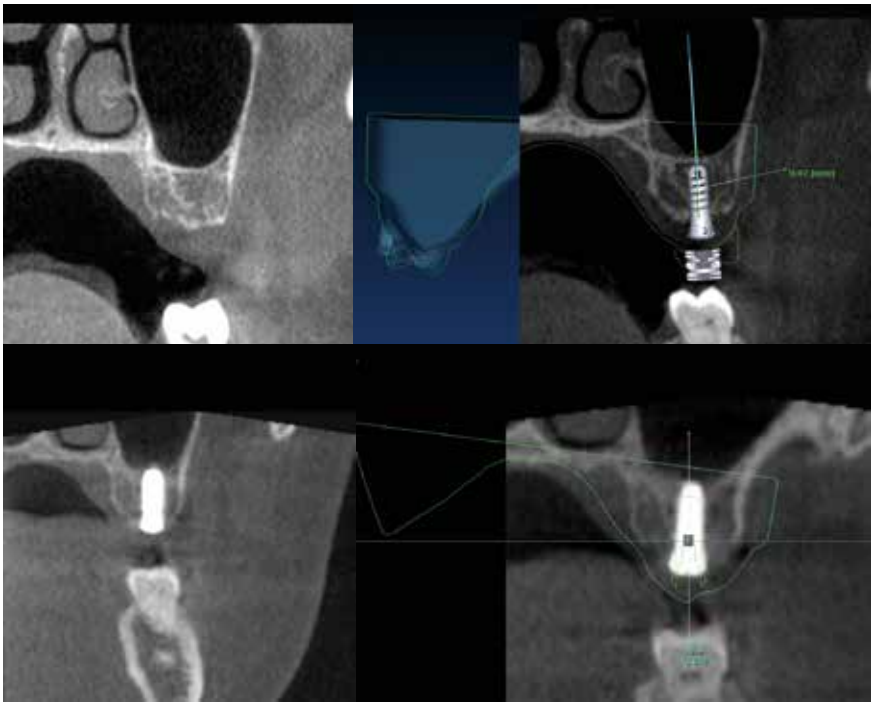

Abb. 6: Ausschnitte eines digitalen Workflows einer navigierten Implantation in regio 27 mit internem Sinuslift samt postoperativer Ergebniskontrolle der Implantatachse. (KaVo OP300 Maxio, präoperativ im Standard Modus, postoperativ im Low-Dose-Modus, jeweils FOV Ø 15 x 8 cm).

Implantologische Kontrolle samt Ergebniskontrolle

Für konkrete Vergleiche der prä- und postoperativen Situation bietet KaVo das OnDemand3D Zusatzmodul „Fusion" an. Mit Fusion können zwei Volumen unterschiedlicher Größe und Auflösung zueinander referenziert werden. Als Ergebnis erhält man entweder ein einzelnes „verschmolzenes" Volumen (sogenanntes „Stitching") oder das zweite Volumen wird dem ersten koordinatenäquivalent angeglichen und als neues Volumen ausgegeben. Innerhalb des Fusion-Moduls können exakte Messungen der veränderten Strukturen vorgenommen werden.

In Verbindung mit In2Guide (Planungssoftware für die navigierte Implantation) erlaubt Fusion zusätzlich noch einen exakten Vergleich (inkl. Strecken und Winkelmessungen) der geplanten mit der realisierten Implantatposition. Die ursprüngliche Planung wird dabei dem koordinatenäquivalenten postoperativen Volumen überlagert.

So wurde auch in unserem klinischen Fall die reale Implantatachse mit der Planung verglichen. Abbildung 6 zeigt dies am Beispiel des Oberkiefers. Implantat 27 zeigt in der Achsausrichtung nur eine minimale Abweichung zu der geplanten virtuellen Achse (grüne Linie samt Modell). Die navigierte Bohrung verlief nur bis an die kortikale Knochengrenze des Sinusbodens, was den vertikalen Versatz erklärt. In diesem Fall wurde nur die Ergebniskontrolle im Low-Dose-Modus aufgezeichnet. Machbar sind allerdings auch beide Aufnahmen in strahlenreduzierter Auflösung.

Dies ist sicher ein Spezialwerkzeug in der dreidimensionalen Begutachtung, welches allerdings im 2D-Bereich undenkbar wäre und der postoperativen DVT-Aufnahme, dank der Low-Dose-Technologie, einen weiteren Indikationsgewinn beschert.

Navigation mittels strahlenreduzierter DICOM-Daten

In Abbildung 7 wird bildlich der präoperative Workflow einer navigiert geplanten Implantation dargestellt. Die Basis der Planung sind eine DVT-Aufnahme im strahlenreduzierten Modus (KaVo OP300 Maxio; Low-Dose-Modus; FOV Ø 15 x 8 cm) und das mittels Laborscanner (Sirona inEos X5) digitalisierte Oberkiefermodell, welches durch ein virtuelles Wax-up der zu implantierenden Zähne ergänzt wurde (CAD-Design Software Exocad). Das Verknüpfen/Matchen der STL-Daten (Modell) mit den DICOM-Daten (DVT) erfolgt im In2Guide Modul der 3D-Befundungssoftware OnDemand3D Dental von KaVo.

Der 4. Bildabschnitt in Abbildung 7 zeigt sehr deutlich, dass trotz niedriger Dosiswerte eine schöne fehlerfreie Überlagerung der Modell-STL-Daten (grüne Linie) mit den DICOM-Daten der Patientenaufnahme erfolgen kann.

Daraus lässt sich schließen, dass selbst eine navigierte Implantation mittel Low-Dose-Daten erfolgen kann. Das Matchen hat dabei kaum Präzisionsnachteile gegenüber den höheren Auflösungsmodi. Allerdings sollte bei engem Platzangebot oder nicht klar abgrenzenden kortikalen Strukturen eher die normale Auflösung gewählt werden. Ein Vergleich mit den konventionellen Röntgenaufnahmen fällt hier weg. Will man die Implantation navigiert durchführen, kommt man an einer DVT-Aufnahme nicht vorbei. Es ist nunmehr gut zu wissen, dass auch manche Fälle durchaus mit der Low-Dose-Technologie funktionieren können.

Kiefergelenksdiagnostik

Auch bei der Kontrolle der zahnärztlichen Schienenbehandlung einer vorhandenen CMD lässt sich die Low-Dose-Technologie im Bereich der Kiefergelenke sehr gut einsetzen. In Abbildung 8 wird ein Fall gezeigt, bei dem jeweils eine Aufnahme mit der Sichtfeldgröße Ø 8 x 8 cm und reduzierter Bestrahlung des betroffenen Kiefergelenks vor und nach Therapie einer festsitzenden Schiene durchgeführt wurde. Schon im 3D-Modell ist deutlich eine Kiefergelenksspaltvergrößerung im zuvor komprimierten linken Kiefergelenk (linker Bildausschnitt) nach vertikaler Erhöhung der Okklusalflächen durch eine adhäsiv verklebte semipermanente Schiene zu erkennen. Zusätzlich bietet das Fusion-Modul in der OnDemand3D Dental Software an, die beiden Aufnahmen koordinatenäquivalent übereinander zu legen und somit simultan durch gleiche Bildausschnitte fahren und befunden zu können. Dies erlaubt uns, Veränderungen exakt zu begutachten und zu vermessen.
Eine solche Bandbreite an Befundmöglichkeiten übersteigt im Kiefergelenk deutlich die Möglichkeiten einer konventionellen Kiefergelenksaufnahme. Wir haben in diesem anatomischen Gebiet bisher ausschließlich Aufnahmen im reduzierten Auflösungsbereich verwendet.

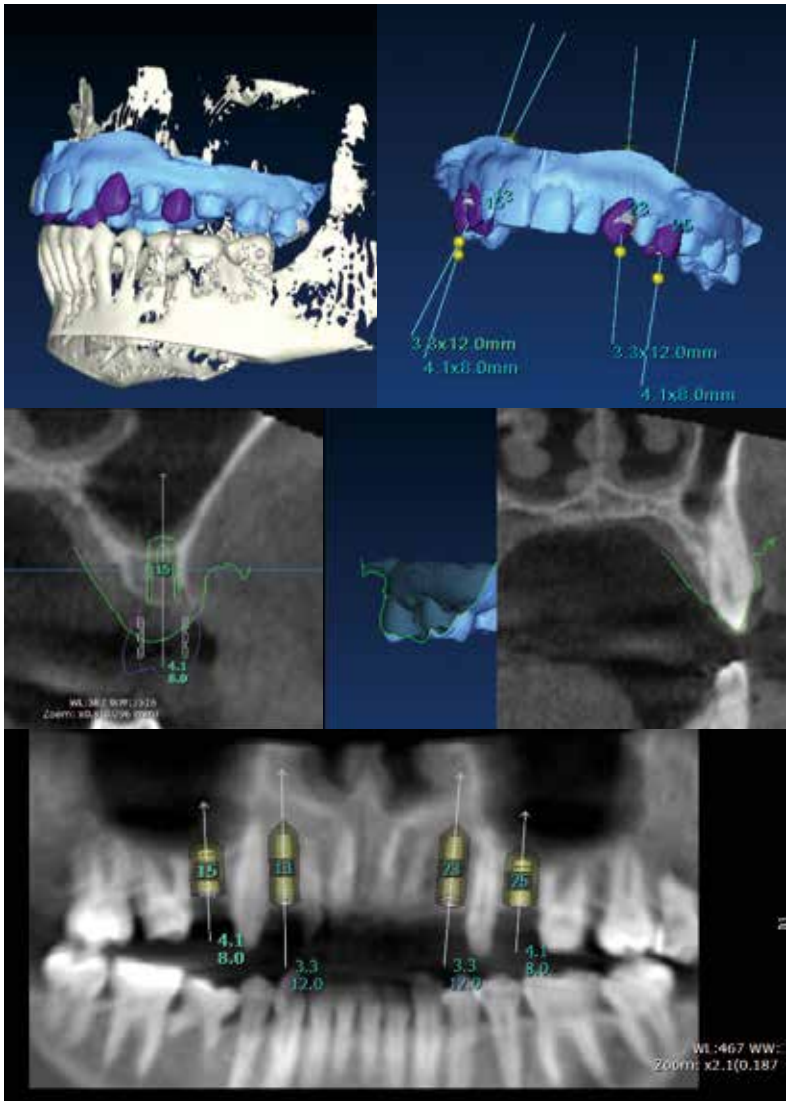

Abb. 7: Digitale Implantatplanung mittels In2Guide (OnDemand3D Software von KaVo) zur Herstellung einer Navigationsschablone. Aufnahme erfolgte im Low-Dose-Modus (KaVo OP300 Maxio FOV Ø 15 x 8 cm). Virtuelles Oberkiefermodell (grüne Linie) inkl. Wax-up (lila Zähne/Linien) mit den DICOM-Daten gematched.

Wo gibt es noch Defizite?

Mit abnehmender Bestrahlungsdosis, wird es zunehmend wichtiger eine ruhige Körperhaltung der Patienten einzuhalten. Ältere oder unruhige Patienten können durch die Bewegungsartefakte in Zusammenspiel mit den gröberen Voxelwerten die Bildqualität nochmals schwächen. Eine Befundung wird dadurch deutlich erschwert. Gleiches gilt für die Metallartefakte. Metallrestaurationen in Befundnähe beeinträchtigen im strahlenreduziertem Modus die Diagnostik zusätzlich.
Die Diagnostik von Erkrankungen, welche knochenauflösende oder verdichtende Befunde aufzeigen, sowie von nicht scharf begrenzten Zysten sollte weiterhin nicht im strahlenreduziertem Modus und dadurch reduzierter Bildqualität durchgeführt werden.
Endodontische Fragestellung (Anzahl und Verlauf von Kanälen, apikale Beherdungen, mögliche Perforationen, Wurzelfrakturen soweit überhaupt befundbar) können wir nur empfehlen weiterhin im Endo-Modus (sehr hohe Auflösung) und kleinstem FOV zu untersuchen. Hier kommt es in kleinen und engen Bereichen auf hohe Bildschärfe an, welche die Low-Dose-Methode nicht ausreichend liefern kann.

Wie bereits beschrieben, ist die navigierte Implantation bei großzügigen Knochenlagern im Low-Dose-Modus machbar. Hier wird aber weiterhin mindestens die Standard-Auflösung den Großteil der schablonengeführten Operationen aus zuvor besagten Gründen begleiten.

Zusammenfassung

Aus Sicht der Strahlenhygiene spricht im Hauptinteressensgebiet (Implantologie) der DVT-Aufnahmen nichts mehr gegen die dreidimensionale präoperative Diagnostik.
Die Dosisreduzierung erlaubt ein optimales Gleichgewicht aus dem Informationsgehalt einer Untersuchung, zu der dabei anfallenden Strahlenbelastung, und hat somit im implantologischen Gebiet einen klaren Vorteil gegenüber den konventionellen Panoramaaufnahmen. Selbst eine navigierte schablonengeführte Operation kann zum Teil mit der Low-Dose-Technologie durchgeführt werden, hat hier aber auch Einschränkungen.

MEGA'GEN
For Lifetime Smiles

MegaGen AnyRidge
Wir haben die Natur verstanden

Besserer Knochenerhalt – Stabileres Weichgewebe – Exzellente Primärstabilität

- **Digitaler Workflow** und individuelle Prothetik möglich
- **S-Linien** Design, für eine breitere, schützende Weichgewebsmanschette

- Keine **Schneidekanten** und dennoch selbstschneidend
- Maximaler **Knochenerhalt**
- Einzigartiges, breites **Gewindedesign**, ermöglicht exzellente Primärstabilität
- Hohe **Primärstabilität**
- Chirurgische Vorteile & wenige **Bohrschritte**

IDS 2017

Besuchen Sie uns!
Halle
4.2 N-060

Wir freuen uns Sie an unserer **MEGA-IDS Afterwork-Party** am **Donnerstag 23.03.2017** von **16**:00 bis **20**:00 Uhr begrüßen zu dürfen.

Mit XPEED® Oberfläche
SLA with Nano Ca²⁺ incorperated

Ermöglicht eine sehr hohe Sekundärstabilität und garantiert hervorragende Ergebnisse.

MEGA'GEN
For Lifetime Smiles

Kontaktieren Sie uns:
Megagen F.D. AG
Email: info@imegagen.de
Tel.: 06221-4551140

www.imegagen.de

Auch die postoperative DVT-Aufnahme sollte langsam als Indikationserweiterung eingeführt werden. Die erheblichen Vorteile und Möglichkeiten wurden in den gezeigten Fällen deutlich.
Trotz leicht reduzierter Bildqualität aufgrund der niedrigeren Strahlenwerte, können viele chirurgische Fragestellungen gut befundet und diagnostiziert werden.
In der Kiefergelenksdiagnostik und -therapie hat die 3D-Aufnahme einen großen Informationsvorteil bei ähnlicher Bestrahlungsdosis gegenüber der konventionellen Methode.
Trotzdem hat die Low-Dose-Methode auch Einschränkungen, wie zum Beispiel: schwer erkennbare Nervenkanäle, diffuse kleine Knochenveränderungen, unscharf begrenzte Zysten, unruhige Patienten, hohe Quantität an Metallrestaurationen sowie endodontische Befunde. In diesen Fällen sollte weiterhin im normalen bzw. hochauflösenden Modus gearbeitet werden.
Sobald wir die Strahlenbelastung für den Patienten deutlich über die konventionellen Methoden anheben, stellt sich die individuelle und fallspezifische Frage nach der Notwendigkeit einer dreidimensionalen Röntgenaufnahme. Hier sollte man aber bedenken, dass nicht nur eine Reduktion der Strahlendosis die Belastung für den Patienten mindern kann. Moderne DVT-Geräte, wie in unserem Fall das KaVo OP300 Maxio, verfügen nicht nur über verschiedene Auflösungsmodi sondern bieten auch eine variable Sichtfeldgrößeneinstellung.
Ein intelligenter Einsatz beider Parameter (Auflösung und FOV) kann somit den Patienten vor unnötiger Bestrahlung schützen ohne dabei Defizite in der Befundung in Kauf nehmen zu müssen.
Zusammenfassend kann man feststellen, dass die Low-Dose-Technologie eine sehr nützliche Entwicklung in der 3D-Röntgenuntersuchung ist und den Indikationsbereich der DVT-Aufnahmen deutlich erweitern wird.

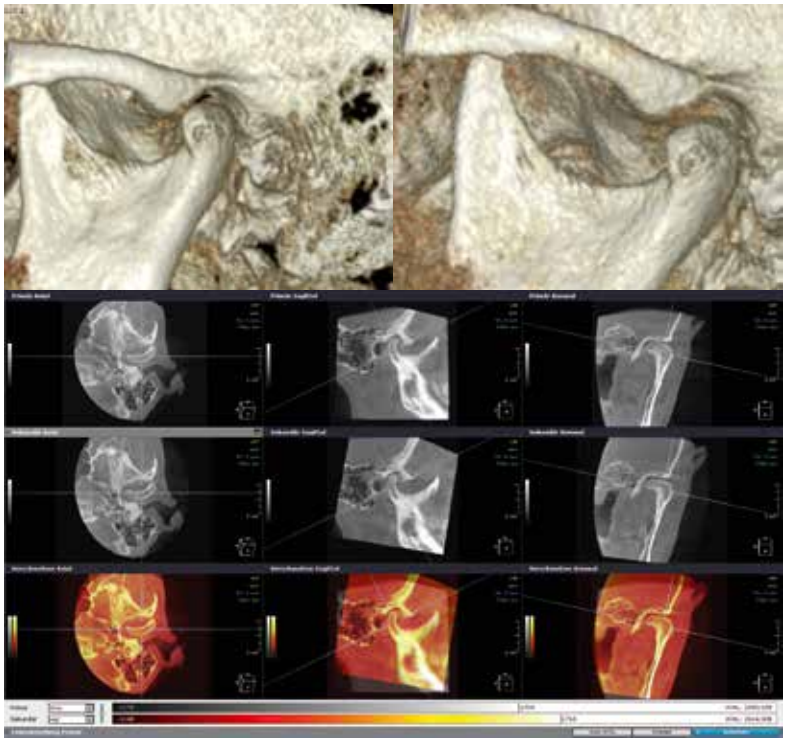

Abb. 8: Fusion von zwei DVT-Aufnahmen des linken Kiefergelenks zwecks Ergebniskontrolle einer Schienentherapie (KaVo OP300 Maxio, Low-Dose-Modus, FOV Ø 8 x 8 cm).

Dr. Denis Novakovic MSc.
Zahnarztpraxis Bogenhausen
Effnerstr. 48
81925 München
Tel. 0 89 / 98 10 83 84
Fax: 0 89 / 98 10 83 85
dr.novakovic@bogenhausen-zahnarztpraxis.de
www.bogenhausen-zahnarztpraxis.de

Dr. Franz Xaver Wack
Zahnarztpraxis Bogenhausen
Effnerstr. 48
81925 München
dr.wack@bogenhausen-zahnarztpraxis.de
www.bogenhausen-zahnarztpraxis.de

ÜBER DIE AUTOREN

Dr. Denis Novakovic

Behandlungsschwerpunkte:
- Implantologie / knochenaufbauende Chirurgie
- umfangreiche prothetisch-ästhetische Rekonstruktionen (Kronen, Veneers, Inlays in Vollkeramik) zur Wiederherstellung der Kaufunktion
- Endodontologie (Wurzelkanalbehandlung)

Master of Science in oraler Chirurgie und Implantologie
Strahlenschutzbeauftragter Digitale Volumentomographie (3D-Röntgen).
Zahlreiche Publikationen in verschiedenen nationalen und internationalen Fachzeitschriften.

Dr. Franz Xaver Wack

Behandlungsschwerpunkte:
- Prothetische Restauration und Rekonstruktion nach vorheriger therapeutischer Okklusion
- zahnärztliche Funktionsdiagnostik und -therapie
- ästhetische vollkeramische Versorgungen
- Schienentherapie / CMD-Behandlung
- Ausbildung bei Prof. A. Gutowski, Prof. Dr. Ivo Kreijci/Zürich, Prof. Mick Dragon/USA, Prof. Axel Bumann/Boston (Harvard)/Berlin, Prof. Dr. Dr. Grunert/Innsbruck, Prof. Dr. Dr. Ulrich Meyer/Düsseldorf, Dr. Wolfgang Boisseree, Dr. Dr. Knut Schuppan/Köln, Prof. Edelhoff/Prof. Beuer/ZTM Schweiger – München, ZTM Manfred Läkamp, Michael Polz und Oliver Brix.

Seit 2005 Vortragstätigkeit, u. a. bei Daimler Chrysler Führungskräften: „Zahnarzt und Fußball-Schiedsrichter – von Entscheidern für Entscheider".
Zahlreiche Publikationen in verschiedenen nationalen und internationalen Fachzeitschriften.

» Perfekt für **mich** «

Große Vielfalt im Sortiment bringt kreativen Spielraum.

Mein perfekter Partner für Prothetik und Implantate:

MEDENTIKA®

ZTM Joseph Sorg
Dentallabor, Überlingen

Telefon 07229 69912-0

MEDENTIKA® GmbH
76549 Hügelsheim

Hammweg 8-10
www.medentika.de

IDS: Halle 04.1 Stand A-090-B-091

MEDENTIKA®
A Straumann Group Brand

Abb. 1: Applikation der Cerasorb® Paste in eine Extraktionsalveole.

Eine multizentrische Anwendungsbeobachtung:

Cerasorb® Paste zur oralchirurgischen Augmentation und Defektfüllung

Indizes: Augmentation, Cerasorb® Paste, Defektrekonstruktion, Oralchirurgie, ß-TCP

Es wird über die multizentrische Anwendungsbeobachtung des Knochenersatzmaterials Cerasorb® Paste bei insgesamt 41 Patienten berichtet. Kontrolluntersuchungen erfolgten vierteljährlich bis zu einem Jahr. Das neuartige pastenförmige Knochenregenerationsmaterial, basierend auf feinen ß-TCP-Granula und einer Hyaluronsäure-Matrix, hat sich unter Alltagsbedingungen zur Füllung kleinerer Kieferdefekte, insbesondere aufgrund seiner guten Handhabbarkeit, sehr gut bewährt. Hervorzuheben ist, dass keinerlei Nebenwirkungen oder Unverträglichkeitsreaktionen beobachtet wurden.

Der Bedarf an Knochenersatz- bzw. -aufbaumaterialien im Bereich der Zahnheilkunde, speziell in der Oralchirurgie und MKG-Chirurgie, ist erheblich. Heutzutage steht prinzipiell eine Vielzahl biologischer und synthetischer Ersatzmaterialien zur Verfügung. In den letzten Jahren wurden synthetische, Kalzium und Phosphat enthaltende Substanzen entwickelt, die in der Praxis problemlos und mit geringstem Aufwand wirtschaftlich und effizient eingesetzt werden können. Sie werden normalerweise problemlos vom Körper aufgenommen, sind sehr gut gewebeverträglich und weder lokal noch systemisch toxisch. Im Gegensatz zu Materialien biologischen Ursprungs bergen sie keinerlei Infektions- oder Allergisierungsrisiken. Bei allen Fällen muss natürlich die interindividuelle Hartgewebssituation am Ort des Einsatzes von Knochenregenerationsmaterialien (KRM) berücksichtigt werden. Insbesondere zur Füllung kleinerer Defekte bietet sich ein möglichst leicht zu applizierendes Produkt an, wie es mit der Cerasorb® Paste seit einiger Zeit zur Verfügung steht.

Ziel war es, deren Einsatz von möglichst vielen Anwendern in verschiedenen Praxen unabhängig voneinander in Hinblick auf Handhabung und Erfolgsnutzen bei verschiedenen oralchirurgischen Indikationen unter Alltagsbedingungen im Rahmen einer Anwendungsbeobachtung zu evaluieren.

Material und Methodik

Berichtet wird über Erfahrungen beim Einsatz des ß-Tricalciumphosphat-Präparates Cerasorb® Paste im Rahmen einer multizentrischen Studie. An der prospektiven Untersuchung sollten voneinander unabhängige Praxen in ganz Deutschland teilnehmen. In einem Beobachtungsplan waren Ziel und Durchführung für eine einheitliche Vorgehensweise festgelegt. Sämtliche Befunde wurden in vorbereitete Dokumentationsbögen eingetragen. Aufgrund des nicht interventionellen Charakters der Anwendungsbeobachtung wurde kein bestimmtes Therapie- oder Applikationsschema vorgegeben, sondern auf die in

der Gebrauchsinformation gegebenen Anweisungen verwiesen. Aufgenommen werden sollten Patienten im Alter von 18 bis 70 Jahren mit folgenden präoperativen Diagnosen bzw. Indikationen:

- Alveolardefekt
- Wurzelspitzenresektion (WSR)
- Vorbereitung Implantatbett
- Zystenfüllung
- Interner Sinuslift
- Parodontale Knochentasche
- ggf. weitere, den genannten entsprechende Indikationen.

Es sollten keine Patienten in die Erhebung mit einbezogen werden, die aufgrund allgemeinmedizinischer Ausschlusskriterien für eine regenerative Maßnahme nicht geeignet waren bzw. lokale Entzündungen im Operationsgebiet aufwiesen oder regelmäßig Medikamente einnahmen, welche die Wundheilung beeinflussen könnten (wie Kortisonpräparate, Immunsuppressiva).

Untersucht wurde Cerasorb® Paste (curasan AG, Kleinostheim, Deutschland), ein dreiphasiges Knochenregenerationsmaterial in pastöser Darreichungsform, bestehend aus zerkleinerten β-TCP auf der Grundlage des seit vielen Jahren bekannten und bewährten Cerasorb®, in einer Matrix aus Hyaluronsäure und Methylzellulose. Durch Sinterung und Zerkleinerung werden während des Herstellungsprozesses von ß-TCP Cerasorb Keramikpartikel mit einer Größe von durchschnittlich 63 µm erzeugt, welche mit einer wässrigen Polymerlösung im Verhältnis Keramik 70 % Gew. und Polymerlösung 30 % Gew. gemischt werden. Bei der Anwendung ist, wie bei jedem augmentativen Eingriff, eine vollständige Entfernung jeglichen Weichgewebes zu beachten, um einen direkten Kontakt des pastösen Materials mit Knochen zu ermöglichen, wobei stärkere Blutungen gestillt werden sollten, um eine gute Anhaftung des Materials an den Knochen zu ermöglichen.

Nach Anamnese und Aufnahmeuntersuchung (wenn möglich mit Röntgendokumentation) sowie Aufklärung und Einwilligung zum Eingriff erfolgte die Dokumentation der durchgeführten Behandlung und der Kontrolluntersuchungen 1 bis 2 Wochen postoperativ sowie nach 3, 6 und 12 Monaten bzw. gegebenenfalls zu einem späteren Zeitpunkt – je nach Heilungs- und Regenerationsverlauf. Abstand und Bestimmung der Kontrollzeitpunkte oblagen prinzipiell dem behandelnden Zahnarzt.
Bei der Patientenaufklärung brauchen mögliche Komplikationen einer Knochenentnahme sowie die Problematik von Abstoßungsreaktionen oder potentiellen Allergisierungs- und Restinfektionsrisiken, wie bei Materialien biologischen Ursprungs, nicht erörtert zu werden.

Parameter zur Beurteilung einer erfolgreichen Knochenheilung

[„Wirksamkeitsparameter"] mittels Cerasorb® Paste waren:

- knöcherner Durchbau anhand von Röntgenkontroll-Untersuchungen
- aktueller klinischer Befund (wie Schleimhautverhältnisse, Nahtdehiszenzen)
- Knochensituation bei Implantation
- globale Beurteilung der Wirksamkeit / des therapeutischen Erfolges durch den behandelnden Zahnarzt
- Therapieabbrüche/-änderungen wegen mangelhafter Wirksamkeit.

Nach Abschluss der Studie wurden die Dokumentationsbögen zentral auf Vollständigkeit geprüft und einer Qualitätssicherung unterzogen. Nach doppelter Dateneingabe erfolgte die für Erhebungen dieser Art übliche rein deskriptive Auswertung.

Ergebnisse

Insgesamt nahmen 12 zahnärztliche und dentalchirurgische Praxen in ganz Deutschland teil. Der Beobachtungszeitraum umfasste August 2013 bis Juni 2015 (erster Behandlungstag/erster Patient, letzter Behandlungstag/letzter Patient). Ausgewertet werden konnten die Dokumentationsbögen von insgesamt 41 Patienten (19 weiblich, 22 männlich) im Alter von 22 bis 74 Jahren (Durchschnittsalter: 55,2 Jahre, Median: 57 Jahre). In die Studie aufgenommen werden sollten Patienten mit der Zertifizierung entsprechenden präoperativen Diagnosen bzw. Indikationen. Dabei zeigte sich, dass die Cerasorb® Paste bei sehr unterschiedlichen Diagnosen in der täglichen Routine eingesetzt wurde:

Präoperative Diagnose	Anzahl (n = 41)
Wurzelspitzenresektion	7
Zyste	6
Parodontitis / Periimplantitis	6
Knochendefekt	4
Augmentation bei Implantation	4
Alveolenfüllung nach Extraktion	3
Zahnlockerung /Implantatlockerung	2
Knochentasche	2
Augmentation zur Implantation	2
Nicht erhaltungswürdiger Zahn	2
Implantatverlust	1
Unvollständige Wurzelfüllung	1
Knochensequester	1

Tab. 1: Präoperative Diagnosen.

Insgesamt wurden bei 16 Patienten 23 Begleiterkrankungen angegeben: am häufigsten Hypertonus bei 6, allergische Reaktionen bei 4, Tinnitus, Rheuma und HWS-Syndrom bei jeweils 2 Patienten. 4 Studienteilnehmer waren Raucher. Von 6 Patienten wurden insgesamt 9 verschiedene Medikamente eingenommen, am häufigsten ASS 100 in 3 Fällen.
Bei den 41 Patienten wurden insgesamt in 77 Regionen Augmentationen bzw. Defektfüllungen vorgenommen (Tabelle 2).

1. Quadrant	**2. Quadrant**	**3. Quadrant**	**4. Quadrant**
11 – 2	21 – 5	31 – 0	41 – 1
12 – 4	22 – 2	32 – 0	42 – 0
13 – 1	23 – 3	33 – 0	43 – 0
14 – 6	24 – 7	34 – 1	44 – 2
15 – 3	25 – 4	35 – 2	45 – 1
16 – 4	26 – 5	36 – 5	46 – 5
17 – 4	27 – 4	37 – 3	47 – 1
18 – 2	28 – 0	38 – 0	48 – 0
Σ = 26	**Σ = 30**	**Σ = 11**	**Σ = 10**
(33,77 %)	**(38,96 %)**	**(14,28 %)**	**(12,99 %)**

Tab. 2: Behandelte Regionen/Häufigkeiten: (n = 77 bei 41 Patienten).

Am häufigsten wurde Cerasorb® Paste in einem Volumen von 1 ml [n=31 Patienten (76 %)] angewendet (Range: 0,5 – 3,0 ml). In keinem Fall wurde autologe Spongiosa beigemischt. In 18 Fällen wurden insgesamt 20 Membranen verwendet (19 resorbierbare, 1 nicht resorbierbare). Ein kompletter primärer Wundverschluss gelang in 36 Fällen.

In 24 Fällen wurden (58 %) Antibiotika eingesetzt, bei 5 Patienten nur präoperativ, bei 19 Patienten nur postoperativ. Dabei kamen am häufigsten Clindamycin-Präparate (bei 20 Patienten) zum Einsatz, gefolgt von Amoxicillin (n = 2). Die Einnahmedauer betrug 5 bis 10 Tage, am häufigsten und im Mittel 10 Tage.
Operationen und post-operative Verläufe gestalteten sich komplikationslos.

Bei der nach 1 bis 2 Wochen postoperativ erfolgten klinischen Kontrolluntersuchung wurden die Weichgewebesituation und der Zustand der Membranen, die Entzündungslage und die Patienten-Compliance beurteilt. In 93 % der Fälle wurde die Weichgewebsheilung als sehr gut und gut bezeichnet (siehe Tab. 3). Auch die Situation der Membranen wurde in 36 % mit sehr gut und 51 % mit gut bezeichnet. Wobei die insgesamt sehr guten Ergebnisse sicherlich auch auf eine gute Patienten-Compliance zurückzuführen sind.

	Anzahl				
	Sehr gut [1]	Gut [2]	Zufriedenstellend [3]	k. A.	Durchschnitt [1-3]
Beurteilung der Weichgewebseinheilung [n=41 Pat.]:	24 (59 %)	14 (34 %)	3 (7 %)		1,48
Beurteilung der Membran [n=18 Pat.]:	6 (33,3 %)	11 (61,1 %)	0	1 (5,6 %)	1,64

Tab. 3: Kontroll-Untersuchung nach 1 bis 2 Wochen [sehr gut = 1; gut = 2; zufriedenstellend = 3]

26 Patienten (= 63 %) gaben an, regelmäßig zu spülen, weitaus am häufigsten (in 18 Fällen) mit Chlorhexidin.
Vorgeschlagen wurde den behandelnden Zahnärzten, klinische Verlaufs- und Erfolgsbeurteilungen der Knochenneubildung (im Vergleich zum Ausgangsbefund am OP-Tag) nach ca. 3, 6, 9 und 12 Monaten durchzuführen. Bei der Auswertung zeigten sich reizlose Heilungsverläufe und eine kontinuierliche Abnahme des synthetischen Knochenregenerationsmaterials über den Zeitverlauf, welches bei den Kontrolluntersuchungen nach 12 Monaten nur noch bei 5 Patienten (= 12,2 %) sichtbar war.
Bei vier Patienten wurden Auffälligkeiten berichtet: In zwei Fällen wurde bei der Drei-Monats-Kontrolle ein Serom diagnostiziert. Bei der erforderlichen Nachoperation fanden sich weder Augmentat noch neu gebildeter Knochen, woraufhin erneut augmentiert wurde. Nach sechs Monaten war bei einem Patienten keine Primärstabilität für die geplante Implantation gegeben und in einem weiteren Fall fanden sich nach neun Monaten radiologisch Aufhellungen nach Setzen zweier Implantate in regio 35 und 37.
Es konnte gezeigt werden, dass in den weitaus meisten Fällen die Behandlung offensichtlich nach gut einem halben Jahr abgeschlossen war und die Defekte der o.a. Patienten im weiteren Verlauf ebenfalls reizlos ausheilten.

Abb. 2: Gesamturteil der behandelnden Zahnärzte zur Verträglichkeit

NOUVAG

Sprechen wir über Implantologie

- **Einfach** | Simple Bedienung
- **Stark** | Kräftiger, ruhiger Motorlauf
- **Verlässlich** | Hoher Qualitätsstandard

Nouvag AG
St.Gallerstrasse 23 – 25
CH-9403 Goldach
+41 (0)71 846 66 00
info@nouvag.com
www.nouvag.com

Fotografieren sie mich, um mit dem Nouvag Kontakt-Formular verlinkt zu werden. ▶▶▶

SAFETY • PRECISION • RELIABILITY
Swiss made

Der Erfolg der therapeutischen Maßnahmen und die Verträglichkeit des verwendeten Materials wurden zudem abschließend vom behandelnden Zahnarzt zusammenfassend beurteilt, wobei die Beurteilung jeweils zum letzten Beobachtungszeitpunkt bei der Vorstellung des Patienten in der Praxis erfolgte. Zieht man die Beurteilungen „sehr gut" und „gut" zusammen, so ergeben sich für die Wirksamkeit fast 80 % und für die Verträglichkeit Werte von über 90 % (Tab. 4 und Abb. 2).

Abschließende Beurteilung der Defektfüllung/Augmentation:

	Knochenaufbau / -regeneration (n = 41)	Verträglichkeit (n = 41)
sehr gut	21 (51,2 %)	24 (34,2 %)
gut	11 (26,8 %)	14 (58,5 %)
befriedigend	3 (7,3 %)	0
unbefriedigend	4 (9,8 %)	1 (2,4 %)
k. A.	2 (4,9 %)	2 (4,9 %)

Tab. 4: Abschließende Beurteilung der Defektfüllung/Augmentation nach insgesamt 54 bis 664 Tagen (Mittelwert: 342 Tage; Median: 381 Tage).

Handhabung und Einheilung werden ebenfalls überwiegend mit sehr gut und gut bewertet. Die „Komplikationsrate" ist insgesamt als gering und unauffällig zu bezeichnen und nahm kontinuierlich mit dem Zeitverlauf ab.

Fallbeispiel

Patient, männlich, 51 Jahre, Zahnreste 14 und 24. Abbildung 3a zeigt das OPG des Ausgangsbefundes. Extraktion und Füllung der Alveolen mit Paste am 18.11.2014. Am 1. April 2015 erfolgte die zweizeitige Implantation. Abb. 3b zeigt das OPG post OP.

Diskussion

Während in den ersten Jahren nach der Einführung des ß-TCP Cerasorb® viele Anwender noch dazu neigten, die Biokeramik gemischt mit autologem Knochen zu verwenden, relativierte sich dies aufgrund der gesammelten guten Erfahrungen bei alleiniger Verwendung des Produktes in zunehmendem Maße. Bereits 2000 berichteten Szucs und Mitarbeiter [1], dass bei 52 Patienten mit unterschiedlichen dentalen bzw. kieferchirurgischen Indikationen innerhalb von 12 Monaten eine komplette Transformation des implantierten ß-TCP in Knochen erfolgte und sich bereits nach 4 bis 6 Monaten ein für Implantate ausreichend stabiles Knochengewebe gebildet hatte. Sie kamen zu dem Schluss, dass der Einsatz von autologem Knochen nicht notwendig für den Sinuslift oder das Füllen von Zysten sei, da sich Cerasorb® allein als geeignetes Material für diese Anwendungsgebiete erwiesen hatte. Diese Ergebnisse werden gestützt u. a. durch Publikationen von Hoch [2], Palti [3], Foitzik et al. [4], Basa et al. [5], Horch et al. [6, 7], Szabo et al. [8, 9] und Schermer [10].

Während somit die Verwendung von ß-TCP zur Füllung von knöchernen Defekten unstrittig ist, wird die Notwendigkeit des Einsatzes von Membranen im Zusammenhang mit augmentativen Maßnahmen noch kontrovers diskutiert. Bei kleineren Eingriffen, bei guten Schleimhautverhältnissen und spannungsfreiem Wundverschluss kann gegebenenfalls auf eine Membran verzichtet werden. Bei vorliegenden oder zu erwartenden Wunddehiszenzen und immer dann, wenn ein zusätzlicher Schutz für eine ungehinderte Knochenregeneration erstrebenswert erscheint, sollten geeignete Membranen verwendet werden. Wobei je nach Indikation und Therapieziel sowohl resorbierbare (wie z. B. Osgide®) oder nicht resorbierbare (wie z. B. PTFE-Membran) zum Einsatz kommen können. Entscheidend für die Wahl einer geeigneten Membran ist, dass Indikation und Technik zusammenpassen. Nachdem die Verwendung synthetischer Materialen auf ß-TCP Basis somit als etabliert gelten kann, wurde im weiteren Verlauf immer wieder Kritik an der Applikationsform „Granulat" geäußert, was zur Entwicklung leichter handhabbarer und anwenderfreundlicherer Produkte führte. So wurde zur Füllung kleinerer Defekte die hier untersuchte Cerasorb® Paste entwickelt, deren wesentliche Produkteigenschaften sich wie folgt zusammenfassen lassen: Grundlage bilden die seit über 15 Jahren in klinischer Anwendung optimierten Cerasorb® M Granula mit interkonnektivem Porensystem, die die mechanische Leitschiene für die neu zu bildende Knochenstruktur bilden. Das Granulat wird parallel zur Knochenneubildung vollständig resorbiert. Durch die rein synthetische Herstellung besteht keinerlei Risiko für immunologische Reaktionen oder Infektionen, wie potentiell bei humanem oder tierischem Spendermaterial.
Eine formschlüssige Applikation der Paste in kleine Knochendefekte kann direkt aus der sterilen Fertigspritze erfolgen.

Abb. 3a: Prä-operatives OPG.

Abb. 3b: OPG viereinhalb Monate nach Augmentation mit Cerasorb® Paste und Setzen von zwei Implantaten in sehr gut knöchern regeneriertem Kieferkamm.

Mit ihr ist ein effektiver Einsatz auch an schwer zugänglichen Stellen möglich. Nach vollständiger Füllung des Defektes behält die Paste einen optimalen Kontakt zum umgebenden gesunden Knochenbereich. Das Hydrogel härtet während und nach der Applikation nicht aus. Durch diese Eigenschaft verbleibt die Paste als dauerplastische, volumenstabile Masse im Defekt und kann diesen randständig vollständig und formschlüssig ausfüllen. Die Paste nimmt nach der Applikation durch Diffusion aus dem Knochenbett Wachstumsfaktoren auf. Das Hyaluronsäure-Gel stellt dabei den einwandernden Zellen eine Matrix zur Verfügung, durch die die feinen Cerasorb® Granula erschlossen werden können. Das Ergebnis ist eine frühe Vaskularisierung mit schneller Neubildung von Knochen.

Die in der Paste enthaltene Hyaluronsäure ist ein natürlicher Bestandteil der extrazellulären Matrix beim Menschen. Durch die wasserreiche, dauerplastische Hydrogelstruktur der Cerasorb® Paste können Wachstumsfaktoren, Proteine und Mineralien, die zur Knochenbildung benötigt werden, ohne Diffusionsbarriere schnell aufgenommen werden. Stoffwechselendprodukte der Knochenbildung werden im Hydrogel adsorbiert oder an die umliegenden Gefäße abgegeben und vom Körper abgebaut. Nach neuen Studienergebnissen fördert Hyaluronsäure zudem die Differenzierung von Stammzellen zu Osteoblasten und hat eine antiinflammatorische Wirkung [11].

In zwei tierexperimentellen Studien (mit Kaninchen) wurde Cerasorb® Paste im distalen Femur bzw. proximaler Tibia detailliert untersucht. In beiden Studien wurde bereits nach 6 Monaten eine vollständige Wiederherstellung der Knochenstruktur erreicht. Anzeichen einer Inflammation, Allergie oder Fremdkörperreaktion wurden nicht beobachtet, was für eine gute Bioverträglichkeit der Paste spricht [11, 12]. In einer weiteren Studie (mit Schafen) wurde Cerasorb® Paste bei einem Scapula-Defekt eingesetzt. Es zeigte sich, dass bereits nach 6 Monaten eine knöcherne Regeneration der Defekte und nach 12 Monaten eine vollständige Wiederherstellung der ursprünglichen Knochenstruktur mit Kompakta und Spongiosa erfolgte. Parallel zur Knochenneubildung wurden in allen Studien sowohl die ß-TCP Partikel als auch die Trägersubstanzen komplett resorbiert [13].

Sind auf den Röntgenbildern noch Reste von Cerasorb® Partikeln zu erkennen, so ist dies nicht automatisch ein Zeichen fehlender Stabilität im Augmentationsgebiet oder einer nicht erfolgenden Knochenregeneration. Man sollte sich immer vor Augen führen, dass ein Röntgenbild eine zweidimensionale Abbildung eines dreidimensionalen Raumes darstellt. Histologisch konnte in vielen Fällen belegt werden, dass die Resorption der Granulate und der Umbau in ortsständigen Knochen sehr viel weiter vorangeschritten war, als auf dem Röntgenbild vermeintlich erkennbar.

Wesentliches Ziel dieser Anwendungsbeobachtung war der Kenntnisgewinn, wie sich das neue Produkt von verschiedenen Anwendern unabhängig voneinander bei zahnärztlichen Standardeingriffen handhaben lässt und bewährt. Dabei erwies sich die Cerasorb® Paste als ein ideales synthetisches Knochenregenerationsmaterial zur Füllung und Augmentation kleinerer dentaler Knochendefekte, das zeitgleich zur Bildung körpereigenen neuen Knochen resorbiert wird, wie es bereits auch von anderen Autoren publiziert wurde [14]. Bei 13 Patienten der hier berichteten Anwendungsbeobachtung wurden insgesamt 37 Implantate gesetzt, am häufigsten in regio 24, 26 und 14. 36/37 Implantate waren primär stabil. Die Knochenqualität zum Zeitpunkt der Implantation wurde in 12 von 22 Fällen als optimal, in 6 Fällen als gut, in 1 Fall als bedingt geeignet und in nur 3 Fällen als ungeeignet bezeichnet.

Resümee

Das neuartige pastenförmige Knochenregenerationsmaterial Cerasorb® Paste, basierend auf feinen ß-TCP Granula und einer Hyaluronsäure-Matrix, hat sich in dieser offenen multizentrischen Studie unter Alltagsbedingungen zur Füllung kleinerer Kieferdefekte insbesondere auch aufgrund seiner guten Handhabbarkeit sehr gut bewährt. Hervorzuheben ist, dass keinerlei Nebenwirkungen oder Unverträglichkeitsreaktionen beobachtet wurden.

Literatur unter www.dimagazin-aktuell.de/lerner

ÜBER DIE AUTORIN

1985 – 1990	Doctor medic. stom. (D.M.D) Universität für Medizin Fakultät für Zahnmedizin Temeschburg
1990 – 1993	Oralchirurgische Ausbildung in der Fortbildungsakademie Karlsruhe
1993	Private Office for Dentistry (Implantologie, Parodontologie und Ästhetische Zahnheilkunde) in Bruchsal
1998	Spezialist Implantologie der DGZI
2002	Diplomate ICOI
2004	Geprüfter Experte der Implantologie (DGOI)
2006 – 2007	Facharzt für Dento-alveoläre Chirurgie, Universität für Medizin und Pharmazie „Carol Davila" Bukarest
2006	Zahnarztpraxis in Baden-Baden mit Tätigkeitschwerpunkt Implantologie, Parodontologie, Ästhetische Zahnheilkunde
2011	Associate Professor University „Gr. T. Popa" Iasi
2012	Director DGOI Study Club Nordbaden
2012	Director HL Academy, Director HL Clinic Baden-Baden

Mitgliedschaft in zahlreichen Verbänden: DGOI, ICOI, EAO, BDO, ASA, DGÄZ, DGZMK, AACD.
Laufende Referententätigkeit weltweit sowie zahlreiche nationale und internationale Publikationen.

Dr. Henriette Lerner
HL-Dentclinic
Ludwig-Wilhelm-Str. 17
76530 Baden-Baden
Tel. 0 72 21 / 39 87 3-0
Fax 0 72 21 / 39 87 3-10
E-Mail: info@hl-dentclinic.de

Gute Qualität erkennt man nicht nur an effizienten und sicheren Produkten. Man erkennt sie auch an treuen Kunden. Als Dankeschön für Ihr Vertrauen in Dentsply-Sirona-Produkte machen wir Ihnen ein Angebot für ein Implantatsystem Ihrer Wahl:
Ankylos®, Xive®, Astra Tech Implant System® EV oder OsseoSpeed® Profile EV.

- Fünf Implantate + eine Chirurgie-Kassette
- Ein mySimplant® Planungsservice mit Bohrschablone und Pilotbohrer

THE DENTAL
SOLUTIONS
COMPANY™

Jetzt online bestellen:
dentsplysirona.com/implants/treuevorteil
Einmal pro Praxis und gültig bis 30. April 2017.

Dentsply Sirona

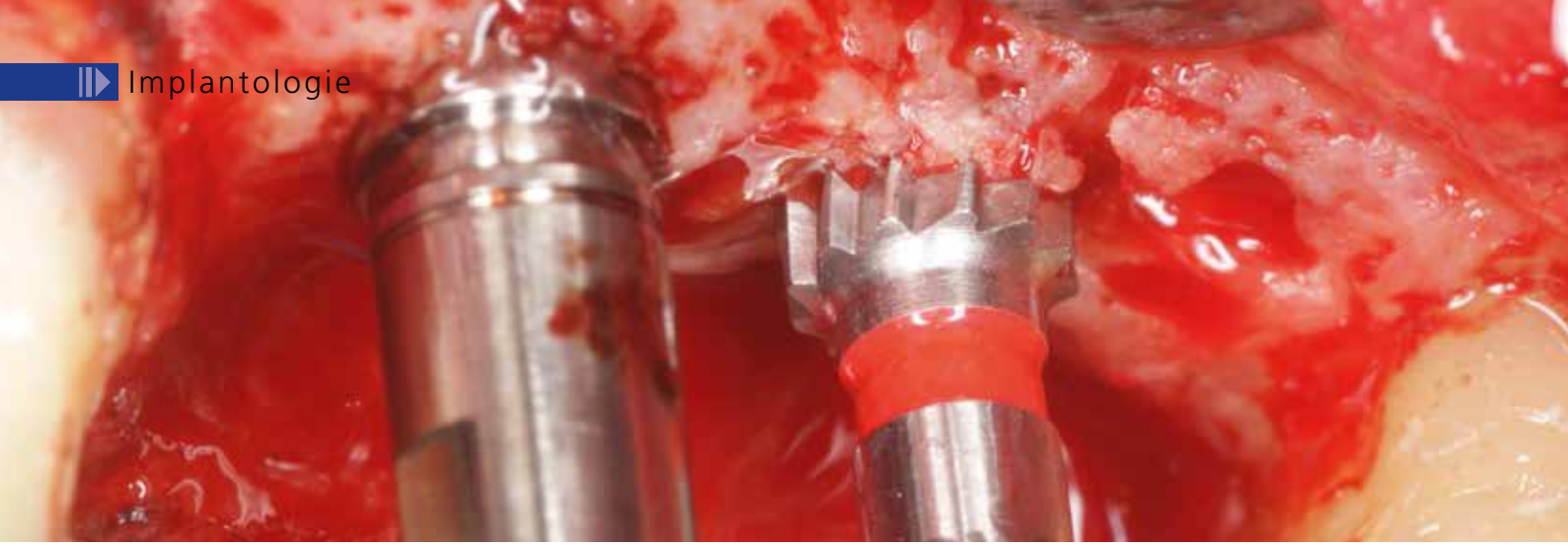

Minimalinvasives Verfahren mit einem kurzen Implantat

Durch Ankylos 6,6 mm invasive augmentative Maßnahmen vermieden

Indizes: Kurzes Implantat, minimalinvasives Vorgehen, Sinusbodenelevation

Ein 62-jähriger Patient benötigte zwei Implantate in regio 25 und 26. Sein Wunsch: eine festsitzende Versorgung und ein minimalinvasives Verfahren. Zwei Ankylos C/X-Implantate wurden an den beiden Stellen inseriert. In regio 26 wurden eine interne Sinusbodenelevation durchgeführt und der geringen Knochenhöhe wegen ein kurzes Ankylos-Implantat eingesetzt. Nach einer dreimonatigen Einheilzeit erfolgte der Sekundäreingriff, bei dem zwei Einzelkronen eingegliedert wurden.

Bei einem 62-jährigen männlichen Patienten fehlten im Oberkiefer der linke zweite Prämolar und der erste Molar (Zähne 25 und 26). Er hatte keine parafunktionalen Gewohnheiten und nie eine Okklusionsschiene getragen. Die Ausgangslage ist eine Brücke in regiones 24 bis 27.

In regio 26 war die Höhe des Alveolarknochens nicht ausreichend, um ein Implantat mit einer Standardlänge einsetzen zu können (Abb. 1). Dem Patienten wurde eine externe Sinusbodenelevation als ergänzende Maßnahme zur herkömmlichen Implantation vorgeschlagen. Doch er zögerte, diesem Vorschlag zuzustimmen. Alternative war die Insertion eines kurzen Zahnimplantats in Verbindung mit einem internen Sinuslift. Diesem Behandlungsplan stimmte der Patient sofort zu.

Vor dem Eingriff erfolgte eine CBCT-Aufnahme, auf der für das Knochenvolumen eine Breite von 9,9 mm und eine Höhe von 4,0 mm gemessen wurden (Abb. 2).

Chirurgische Behandlung

Das Implantationsgebiet wurde mit einem krestalen Schnitt und einem Zahnfleischlappen eröffnet (Abb. 3 und 4). Die Präparation des Implantatbetts verlief gemäß dem Bohrprotokoll für Ankylos-Implantate.

Mit einem Pilotbohrer wurde die Knochenpräparation begonnen, dann mit dem endgültigen Bohrer entsprechend der Durchmesser und Längen der geplanten Implantate (in regio 25: Durchmesser 3,5, Länge 9,5 mm; in regio 26: Durchmesser 3,5, Länge 6,6 mm) fortgefahren (Abb. 5 und 6), gefolgt von der Aufbereitung mit einem konischen Ausreiber (Abb. 7). Ein 9,5 mm langes Implantat wurde direkt in den weichen Knochen regio 25 eingesetzt. Nach Abschluss der internen Sinusbodenelevation in regio 26 wurde ein kurzes Ankylos C/X-Implantat (6,6 mm) inseriert und mit einem Drehmoment von 35 Ncm festgezogen (Abb. 8 bis 10).

Abb. 1: Sagittale CBCT-Aufnahme vor der Behandlung.

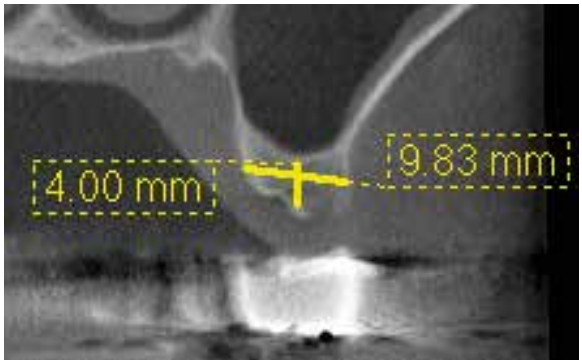

Abb. 2: Transversale CBCT-Aufnahme vor der Behandlung.

Abb. 3: Krestaler Schnitt regiones 25 und 26.

Abb. 4: Zahnfleischlappen und okklusale Ansicht regiones 25 und 26.

Abb. 5: Pilotbohrung regio 26.

Abb. 6: Endbohrung regio 26.

Abb. 7: Konischer Ausreiber.

Abb. 8: Ankylos-Implantat der Länge 6,6 mm.

Abb. 9: Implantation regio 26.

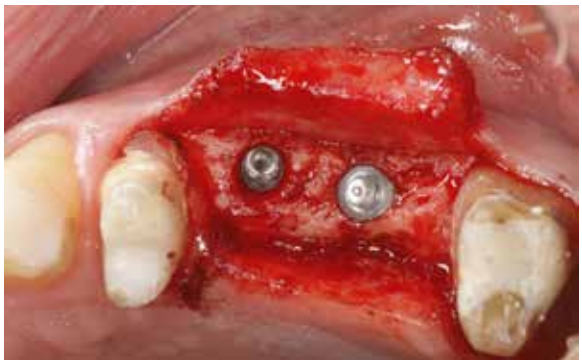

Abb. 10: Implantate in situ (okklusale Ansicht).

Abb. 11: Nahtverschluss.

Abb. 12: Panoramaschichtaufnahme nach Implantatinsertion.

Abb. 14: Definitive Aufbauten auf dem Meistermodell.

Dann wurde das Operationsgebiet sorgfältig zugenäht (Abb. 11) und unmittelbar danach eine Röntgenaufnahme angefertigt, um die subkrestale Implantatposition nachzuweisen (Abb. 12).
Nachdem die provisorische Brücke, die zuvor von den Zähnen 24 und 27 getragen worden war, erneut auf diese beiden Zähne zementiert wurde, konnten die Implantate drei Monate lang gedeckt einheilen. Bei der Implantatfreilegung wurden zwei Balance Posterior C/ Sulkusformer eingesetzt. Die provisorische Brücke wurde verkleinert und für die verbleibende Einheilzeit wieder einzementiert (Abb. 13).

Prothetische Behandlung

Drei Wochen nach dem zweiten Eingriff konnten die Gingivaformer entfernt und Abformkappen eingebracht werden. Dann wurde eine Abformung angefertigt mithilfe einer geschlossenen Löffeltechnik, bei der der Abformlöffel mit Silikon modifiziert und mit Abformmaterial befüllt wurde. Das Labor erstellte ein Meistermodell mit Zahnfleischmaske. Anschließend wurden die einzelnen Titanaufbauten angefertigt und mithilfe eines Übertragungsschlüssels eingesetzt (Abb. 14 bis 16).

Die endgültige Versorgung bestand aus vier mit Keramik verblendeten einzementierten Einzelkronen, die von Zahn 24 bis Zahn 27 reichten (Abb. 17 und 18).

Abb. 13: Provisorische Brücke in situ.

Abb. 15: Übertragungsschlüssel für die Aufbauten 25 und 26.

IDS 2017

21.-25.3.2017

HALLE 10.1 STAND E10/F11

IMPLANTATE
AUS DEM HAUSE
DENTAURUM

DENTAURUM
QUALITY
WORLDWIDE
UNIQUE

Dentaurum, vor über 130 Jahren gegründet, entwickelt und fertigt seit über 20 Jahren Zahnimplantate in Deutschland. Die stetig wachsende weltweite Anwendergemeinde freut sich über kontinuierliche Innovationen, Verbesserungen und Indikationserweiterungen des Produktportfolios.

Ein großzügiges Fortbildungs- und Weiterbildungsprogramm in der Implantologie und das eigene Veranstaltungsgebäude CDC begeistern zusätzlich die Anwender.

Informieren Sie sich direkt am Messestand der Dentaurum-Gruppe über die neuesten Produktentwicklungen und Seminare für Implantologen und die, die es werden wollen.

Das Dentaurum Implants Team freut sich auf Sie!

DENTAURUM IMPLANTS

Turnstr. 31 I 75228 Ispringen I Germany I Telefon +49 72 31/803-0 I Fax +49 72 31/803-295
www.dentaurum-implants.com I info@dentaurum-implants.com

Abb. 16: Aufbauten regiones 25 und 26 in situ.

Abb. 17: Definitive Kronen auf dem Meistermodell (Seitenansicht).

Nach Eingliederung der definitiven Prothetik zeigte die klinische Untersuchung gesundes Weichgewebe um die Implantate herum (Abb. 19). Bei der Röntgenkontrolle war stabiler periimplantärer Knochen zu sehen (Abb. 20). Durch dieses Protokoll konnten das chirurgische Trauma sowie die Behandlungsdauer für diese anspruchsvolle klinische Situation verringert werden. Ein kurzes Ankylos C/X-Implantat wurde ohne externe Sinusbodenelevation eingesetzt, wobei die Knochenhöhe lediglich 4 mm betrug. Bei der einjährigen Nachkontrolle traten keine klinischen oder röntgenologischen Auffälligkeiten auf.

Abb. 18: Definitive Kronen auf dem Meistermodell (okklusale Ansicht).

Fazit

Ein beschränktes Knochenangebot im Seitenzahnbereich des Oberkiefers kann die Rekonstruktion fehlender Zähne in dieser Region erschweren. Dies ist bei beiden Kiefern im Falle einer Resorption der alveolaren Knochenhöhe zu beobachten: durch die Pneumatisierung der Kieferhöhlen und der näher an den Alveolarnerv heranreichenden Lage. Trotz der hohen Erfolgsraten augmentativer Maßnahmen sträuben sich die Patienten häufig gegen eine Augmentation wegen der invasiven chirurgischen Verfahren, der Morbidität, dem zeitlichen Aufwand und der Kosten. Die Verwendung eines kurzen Zahnimplantats im posterioren Oberkiefer ist eine vorhersagbare Alternativbehandlung, bei der invasive augmentative Maßnahmen vermieden werden können.

Abb. 19: Definitive Kronen in situ.

Abb. 20: Panoramaschichtaufnahme nach Eingliederung der definitiven Kronen.

ÜBER DIE AUTOREN

Dr. Nadine Gräfin von Krockow
Nach einem Veterinärmedizinstudium 2000 Studium der Zahnmedizin an der Universität Köln. 2007 Erhalt der Approbation als Zahnärztin. 2008 Erwerb der Bezeichnung Spezialistin der Endodontie in North Carolina. 2008 Weiterbildungsassisstentin zur Fachzahnärztin für Oralchirurgie und Entlassungsassistentin in der Praxis Zahnchirurgie im Franziskanerdorf. 2008 Bearbeitung und Befundung von ca. 1.300 DVT-Aufnahmen im Institut für Privatdiagnostik und Weiterbildung in Hürth. 2009 Erwerb der Fachkunde Strahlenschutz für die digitale Volumentomographie. 2009 Weiterbildungsassisstentin zur Fachärztin für Oralchirurgie in der Poliklinik für Zahnärztliche Chirurgie und Implantologie der Goethe-Universität Frankfurt am Main. 2011 Facharztzahnprüfung in „Oralchirurgie". 2011 Fachzahnärztin für Oralchirurgie und Implantologie und Tutorin für Hospitation, Supervision und Masterthesenbetreuung im Rahmen des Masterstudiengangs „Master of oral Implantology" der Goethe-Universität Frankfurt am Main.

Joo-Heon Lee
- *1999 Gesellenprüfung als Zahntechniker in Frankfurt am Main.*
- *2002 Dozent an der Zahntechnikermeister-Schule Hessen.*
- *2002 Meisterprüfung als Zahntechniker bei der Handwerkskammer Rhein-Main.*
- *2003 Tätigkeit als Zahntechnikermeister im zahnärztlichen Universitäts-Institut der Stiftung Carolinum Frankfurt am Main.*
- *2005 Gründung „Dentalstudio Meister Lee GmbH".*

Dr. Nadine Gräfin von Krockow
Fachzahnärztin für Oralchirurgie
Poliklinik für Zahnärztliche
Chirurgie und Implantologie
Goethe-Universität
Theodor-Stern-Kai 7 · 60590 Frankfurt
www.carolinum-frankfurt.de
E-Mail: krockow@med.uni-frankfurt.de

ZTM Joo-Heon Lee
Dentalstudio Meister Lee
Kelsterbacherstr. 45
60528 Frankfurt a. M.
www.dentalstudio-meisterlee.com

CERASORB® M

- gesteigerte Osteokonduktivität durch die große mikroporöse Oberfläche
- verkürzte Resorptionszeit, da die Struktur die zügige Durchbauung mit patienteneigenem Knochen fördert

CERASORB® Foam

- einfache Handhabung durch defektgerechte Modellierung und komfortable Positionierung

CERASORB®. Wort halten bei Knochenaufbaumaterialien.

Exklusiver Vertriebspartner:

mds Medical & Dental Service GmbH

Telefon: + 49 2624 9499-0
Telefax: + 49 2624 9499-29
E-Mail: service@mds-dental.de

Hersteller: **curasan AG**
www.curasan.de

curasan
Regenerative Medizin

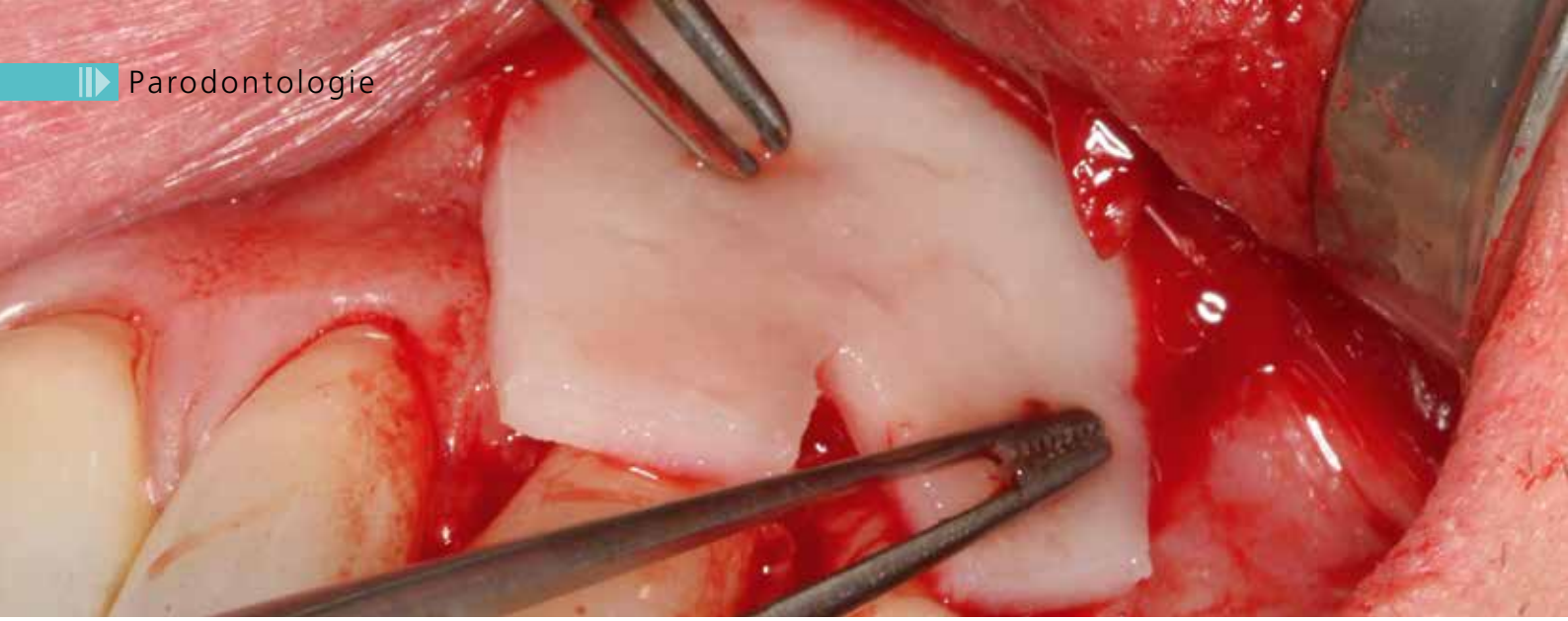

Behandlung singulärer Gingivarezessionen mittels koronaler Verschiebeplastik in Verbindung mit einer porcinen Kollagenmatrix

Indizes: Gingivarezession, Kollagenmatrix, Parodontalchirurgie, Verschiebeplastik

Ziel der modernen plastischen Parodontalchirurgie ist die vollständige Regeneration von Weichgewebedefekten sowie die Zufriedenstellung ästhetischer Ansprüche bei gleichzeitiger minimaler Traumatisierung des Gewebes. Gingivale Rezessionen, definiert durch eine Verschiebung der marginalen Gingiva apikal der Schmelz-Zement-Grenze, stellen einen häufig vorkommenden Weichgewebedefekt dar, der sich in schmerzempfindlichen Zahnwurzeln oder Wurzelkaries manifestieren kann [1].

Die häufigsten Indikationen für die Deckung von gingivalen Rezessionen sind eine Verbesserung der Putzmöglichkeiten sowie ästhetische Belange. Im Hinblick auf die Vorhersagbarkeit und eine komplette Wurzeldeckung gilt das autologe, meist palatinal gewonnene subepitheliale Bindegewebetransplantat nach wie vor als Goldstandard [2]. Die Gewinnung solch eines Transplantats ist jedoch mit einer Reihe von Nachteilen verbunden. Hier sind insbesondere die begrenzte Verfügbarkeit und die schwankende Qualität des Donorgewebes sowie die Schaffung einer zweiten chirurgischen Wunde und die damit verbundene Entnahmemorbidität zu nennen [3, 4].

Um die Limitationen von autologen Weichgewebetransplantaten zu überwinden, wurden im Rahmen der modernen Biomaterialforschung in den letzten Jahren aus humanen oder tierischen Kollagenen bestehende Materialien entwickelt. Seit 2011 steht dem Anwender eine azelluläre dermale Kollagenmatrix porcinen Ursprungs (mucoderm®, botiss biomaterials, Zossen) zur Regeneration von Weichgewebedefekten zur Verfügung. Diese Matrix besteht aus einem natürlich quervernetzten dreidimensionalen offenporösen Kollagennetzwerk, das als Leitstruktur für die Migration von Bindegewebszellen und Blutgefäßen dient [5, 6]. Aufgrund seiner großen Ähnlichkeit zur humanen Dermis wird die Matrix nach Implantation durch eine zügige Vaskularisation integriert und nachfolgend schrittweise auf natürlichem, enzymatischem Wege zu körpereigenem Bindegewebe umgebaut [7].

Klinische Indikationen

In Bezug auf die oben genannten Eigenschaften kann die dreidimensionale Kollagenmatrix als eine sichere Alternative zum autologen Weichgewebetransplantat für viele Indikationen im Bereich der Weichgewebeaugmentation, wie zum Beispiel Verbreiterung der befestigten Schleimhaut, periimplantäre Weichgewebeverdickung oder Deckung parodontaler Rezessionen, dienen [8-12]. Neue klinische Daten zeigen bei der Behandlung von Miller-Klasse I + II bzw. III Gingivarezessionen mittels modifiziert koronal verschobenem Tunnel in Verbindung mit mucoderm® eine mittlere Wurzeldeckung von 73,2 % bzw. 91 % sowie einen Gewinn an keratinisiertem Gewebe [13, 14]. Nachfolgend soll ein Patientenfall zur Rezessionsdeckung unter Verwendung eines gestielten Lappens in Verbindung mit mucoderm® vorgestellt werden.

Falldarstellung

Aus ausschließlich ästhetischen Gründen stellte sich in der Praxis ein 48-jähriger Patient zur Behandlung von gingivalen

Rezessionen an den Zähnen 13 und 23 vor (Abb. 1-3). Der Patient war Nichtraucher und anamnetisch unauffällig. Klinisch stellten sich die Defekte als tiefe 4 bis 5 mm, nicht in die bewegliche Mukosa reichende Rezessionen mit intaktem interdentalem Gewebe dar. Der Patient wünschte sich zur Verbesserung der Ästhetik einen möglichst schmerzfreien Eingriff mit Verzicht auf ein palatinal gewonnenes Weichgewebetransplantat. Nach Aufklärung über die alternativen Therapiemöglichkeiten wurde zur Deckung der freiliegenden Wurzeln und zur Verdickung der marginalen Gingiva ein koronaler Verschiebelappen in Verbindung mit mucoderm® als Technik gewählt. Nachfolgend soll das chirurgische Vorgehen an Zahn 23 exemplarisch erläutert werden. Gemäß der nach Langer beschriebenen Technik zur koronalen Verschiebeplastik [15] erfolgten zur Präparation eines Mukosalappens zwei horizontale Inzisionen mesial und distal der Rezession, die über zwei leicht divergierende, vertikale, bis in die Alveolarmukosa reichende Entlastungsinzisionen miteinander verbunden wurden (Abb. 4). Apikal geht das auf diese Weise präparierte Gewebe in einen Volllappen über, wobei die der Rezession angrenzenden Papillen zur Vorbereitung des Empfängerbetts und koronalen Positionierung des Lappens deepithelialisiert wurden. Nach einer Periostschlitzung wurden schließlich die ausreichende Beweglichkeit und die Möglichkeit zur spannungsfreien Reponierung des Lappens überprüft (Abb. 5). Nach sorgfältigem Kürettieren der freiliegenden Zahnwurzel (Abb. 6) wurde die in steriler Kochsalzlösung ausreichend rehydratisierte und auf die Dimension der

Abb.1: Präoperative klinische Situation. Mandibuläre und maxilläre Miller-Klasse I gingivale Rezessionen mit gesundem interdentalen Gewebe.

Abb.2: Klinische Situation an Zahn 13. Die Rezession reicht bis zur Mukogingivalgrenze mit einem schmalen Rand an keratinisiertem Gewebe apikal.

Abb. 3: Ähnliche klinische Situation an Zahn 23 wie an 13. Die Rezession reicht nicht in die bewegliche Mukosa. 1 mm keratinisierte Gingiva apikal der Rezession vorhanden.

Abb. 4: Präparation eines Mukosalappens mit vertikalen Entlastungsinzisionen entsprechend der koronalen Verschiebeplastik zur Deckung der Rezession an 23.

Abb. 5: Test auf ausreichende Beweglichkeit des Lappens zum koronalen Reponieren.

Abb. 6: Kürettieren der Wurzeloberfläche.

Abb. 7: Applikation der rehydrierten und in Form geschnittenen mucoderm® Matrix.

Abb. 8: mucoderm® in situ. Schnelle Blutaufnahme der Kollagenmatrix.

Abb. 9: Koronale Reponierung des Lappens über Matrix und Zahnwurzel.

Abb. 10: Nahtversorgung.

Abb. 11: Primärer Wundverschluss und vollständige Abdeckung der eingebrachten Kollagenmatrix durch den koronal verschobenen Lappen.

Abb. 12: Klinische Situation 1 Jahr postoperativ. Nahezu vollständige Wurzeldeckung an 13 und 23.

Abb. 13: Postoperative klinische Situation an 13. Signifikante Wurzeldeckung und Verdickung des marginalen Weichgewebes.

Abb. 14: Zahn 23. Ähnlich stabile postoperative klinische Situation wie an 13. Signifikante Wurzeldeckung und Verdickung des marginalen Gewebes.

ÜBER DEN AUTOR

Dr. Sigmar Schnutenhaus approbierte im Jahr 1991. Danach arbeitete er an verschiedenen Standorten als Sanitätsoffizier. 1998 ließ sich Dr. Schnutenhaus in eigener Praxis in Hilzingen nieder. Seine Tätigkeitsschwerpunkte liegen auf dem Gebiet der Parodontologie und Implantologie. In diesen beiden Fächern hat er postgraduierte Masterstudiengänge erfolgreich abgeschlossen. Neben seiner Berufsausübung als Zahnarzt ist Dr. Schnutenhaus als Autor und Referent tätig. Zudem ist er wissenschaftlicher Kooperationspartner der Klinik für Zahnärztliche Prothetik der Universität Ulm.

Rezession zugeschnittene Kollagenmatrix auf die gereinigte Wurzeloberfläche aufgebracht und mit dem Periost vernäht (Abb. 7 und 8). Eine etwa zehnminütige Rehydrierung gewährleistet dabei die nötige Flexibilität der Matrix für eine lückenlose Adaptation an das Empfängerbett [16]. Um die Kollagenmatrix komplett zu decken und einen primären Wundverschluss zu erreichen, wurde der Lappen koronal reponiert und mit 5.0 nicht-resorbierbaren Nähten (Resolon, Resorba Medical, Nürnberg) fixiert (Abb. 9 bis 11). Zur Vermeidung von Belastung und Traumatisierung des Gewebes wurde der Patient instruiert für vier Wochen nicht mechanisch mittels Bürste im operierten Bereich zu reinigen und stattdessen zur Plaquereduktion zweimal täglich ein chlorhexidinhaltiges Gel (1% Chlorhexamed, GlaxoSmithKline, München) aufzutragen. Nach sieben Tagen erfolgte die Nahtentfernung. Der Heilungsverlauf stellte sich komplikationslos dar. Sechs Monate postoperativ zeigte sich an beiden behandelten Zähnen eine stabile klinische Situation mit nahezu vollständiger Wurzeldeckung und deutlicher Verdickung der marginalen Gingiva (Abb. 12 bis 14). Farbe und Textur der augmentierten Bereiche waren vergleichbar mit den umliegenden Geweben (Abb. 13 und 14). Der Patient zeigte sich mit dem ästhetischen Erscheinungsbild zufrieden.

Fazit

Anhand des hier dargestellten klinischen Falls lässt sich eine erfolgreiche Deckung freiliegender Zahnwurzeln bei gleichzeitiger wesentlicher Verdickung des marginalen Weichgewebes sowie Zufriedenstellung ästhetischer Ansprüche mittels der beschriebenen porcinen Kollagenmatrix schlussfolgern. Das postoperative Follow-up zeigte dabei eine komplikationslose Einheilung und eine stabile klinische Situation ein Jahr nach dem Eingriff. Die Methodik ist gekennzeichnet durch eine hohe Akzeptanz durch den Patienten, da auf die Entnahme eines Weichgewebetransplantats verzichtet werden kann. Der Einsatz von mucoderm® ist dabei nicht auf die koronale Verschiebeplastik beschränkt, sondern ist auch mit anderen State-of-the-Art-Techniken, wie z. B. dem koronal verschobenen Tunnel kombinierbar, wie neuere Studien belegen. In welchem Ausmaß die Kollagenmatrix als Alternative zum autologen Bindegewebe dienen kann, muss in weiteren kontrollierten klinischen Studien gezeigt werden.

Literatur unter www.dimagazin-aktuell.de/schnutenhaus

Dr. Sigmar Schnutenhaus
Breiter Wasmer 10 · 78247 Hilzingen
Tel. 0 77 31 / 18 27 55
Fax: 0 77 31 / 18 27 66
E-Mail: info@schnutenhaus.de
www.schnutenhaus.de

LASAK 25 years

BioniQ®

Implantatsystem aufgrund von
25 JAHREN ERFAHRUNG

einfach und effektiv

21.–25. März
IDS 2017
Halle 3.2, Stand G049

LASAK GmbH
Českobrodská 1047/46 • 190 01 Prag 9 – Hloubětín
Tschechische Republik • Tel.: +420 224 315 663
Fax: +420 224 319 716 • E-Mail: export@lasak.cz
www.lasak.com

Zahnärztliche Anästhesie – die richtige Methode wählen

Indizes: Alternative Lokalanästhesie-Methoden, Infiltrationsanästhesie, intraligamentäre Anästhesie, Leitungsanästhesie, Risikoaufklärung

Die Gesetzeslage gibt den Rahmen vor, in dem sich ein Mediziner – auch ein Zahnarzt – bewegen muss. Denn die Rechtsprechung beurteilt, wenn etwas passiert ist, ob der „Behandelnde" diesen Rahmen ausgefüllt hat. Bei der Beurteilung von Vorkommnissen folgen die Richter auch dem wissenschaftlich-klinischen Fortschritt. Von Relevanz für die klinische Anwendung ist dieser Aspekt besonders bei den täglich angewandten Behandlungen.

Am Beispiel der täglich angewandten Lokalanästhesie-Methoden zeigt sich die Relevanz: Nach der eingehenden Untersuchung „01 U" und der Beratung „Ä1 Ber" ist die Schmerzausschaltung – die Infiltrations- und Leitungsanästhesie „40 I" und „41a L1" – die am häufigsten abgerechnete Bema-Position (KZBV Jahrbuch 2015). Im Durchschnitt wendet jede praktizierende Zahnärztin/jeder praktizierende Zahnarzt die Infiltrations- oder die Leitungsanästhesie 5-mal täglich an.

Die Rechtsprechung und die Kommentare der gesprochenen Urteile zeigen, dass es einige Zeit braucht, bis wissenschaftlicher, technischer und klinischer Fortschritt in der Praxis angekommen ist, was wir an der täglich applizierten zahnärztlichen Schmerzausschaltung darstellen möchten.

Aktuell wurde ein Urteil des OLG Hamm (26 U 199/15) veröffentlicht, in dem der Beklagte (Zahnarzt) verurteilt wird, „weil die Behandlung (die Leitungsanästhesie) mangels wirksamer Einwilligung des Klägers (Patient) insgesamt rechtswidrig gewesen ist."

Der Patient ist vor der erfolgten – lege artis durchgeführten – Leitungsanästhesie über die Risiken, wie möglicher Gefäß- und/oder Nervkontakt, artikulatorische und mastikatorische Beeinträchtigungen, aufgeklärt worden, was dokumentiert wurde. Er ist aber nicht über die „echte Behandlungsalternative der intraligamentären Anästhesie" aufgeklärt worden, weshalb die von ihm erteilte Eingriffseinwilligung unwirksam gewesen ist.

Abb. 1: DIN 13989-genormte Dosierrad-Spritze für intraligamentale Injektionen.

Im genannten Urteil steht weiterhin, dass „die Wahl der Behandlungsmethode primär Sache des Arztes" ist. „Gibt es allerdings mehrere medizinisch gleichermaßen indizierte und übliche Behandlungsmethoden, die wesentlich unterschiedliche Risiken und Erfolgschancen aufweisen, besteht mithin eine echte Wahlmöglichkeit für den Patienten, dann muss diesem nach entsprechend vollständiger ärztlicher Aufklärung die Entscheidung überlassen bleiben, auf welchem Wege die Behandlung erfolgen soll und auf welches Risiko er sich einlassen will."
Um zukünftigen Patientenklagen und entsprechenden Urteilen vorzubeugen, sollten alle behandelnden Zahnärztinnen/Zahnärzte die intraligamentäre Anästhesie (ILA) als primäre Methode der Lokalanästhesie dem während des Studiums gelernten Repertoire der Schmerzausschaltung hinzufügen.

Seit mehr als 20 Jahren wird in renommierten Fachzeitschriften diese minimalinvasive Lokalanästhesie-Methode dargestellt und die praktische Anwendung empfohlen. Schon 1994 schrieben Heizmann und Gabka (Professor in Berlin) in der ZM: Die Erfahrungen der Praxis sprechen für die ILA; Fortschritte in unserer Disziplin sollten – und das nimmt die Lokalanästhesie nicht aus – grundsätzlich gelehrt werden, vor allem, wenn unsere Patienten davon erheblich profitieren [14].
Von der Umstellung auf die „primäre Methode intraligamentäre Anästhesie" profitiert die Zahnärztin/der Zahnarzt mindestens genau so wie der Patient!

Der erhebliche Aufwand für die Aufklärung der Risiken und Beeinträchtigungen – Gefäß- und/oder Nervläsion, artikulatorische und mastikatorische Beeinträchtigungen – generiert durch die Leitungs- und die Infiltrationsanästhesie kann entfallen; diese Komplikationen existieren bei der intraligamentären Anästhesie (ILA) nicht.
Der Anästhesieeintritt ist bei der ILA unverzüglich – keine Wartezeiten. Die Überwachung des Patienten während der Latenzzeit kann ebenfalls entfallen, denn es gibt keine Latenz.

Der intraligamentäre Anästhesieerfolg ist signifikant höher als bei der Infiltrations- oder der Leitungsanästhesie. Komplettierungen durch Nachinjektionen sind nur sehr selten erforderlich.

Die systemische Belastung des Patienten durch das injizierte Anästhetikum ist minimal – es wird nur etwa ein Viertel der Menge appliziert, die bei den konventionellen Lokalanästhesie-Methoden injiziert wird: Pro Wurzel nur 0,2 ml.
Mit Komplikationen wie dem Todesfall im Sauerland Ende Mai 2016 nach einer lege artis durchgeführten Leitungsanästhesie muss nicht gerechnet werden [2]. Nach „falsch negativer Aspiration" durchgeführte intravenöse Injektionen [10] sind nicht möglich, da bei der ILA die Kanüle nur in den Desmodontalspalt geführt wird – bis Knochenkontakt spürbar ist. Dort sind keine Blutgefäße oder Nervenstränge, die touchiert werden könnten.

Auch das Risiko, durch die am Foramen mandibulae eingeführte Injektionsnadel ein Gefäß zu verletzen und dadurch verursachte Blutungen, Hämatome und möglicherweise eine Kieferklemme zu generieren, ist bei einer ILA ebenfalls nicht gegeben.
Für gesundheitlich beeinträchtigte Patienten – besonders Hämophilie-Patienten – ist sie die Lokalanästhesie-Methode der Wahl [1].

Die ILA – Alternative zur Leitungs- und Infiltrationsanästhesie

Nach dem Stand von Technik, Wissenschaft und Klinik ist im Jahre 2016 die „intraligamentäre Anästhesie (ILA)" eine „gleichermaßen indizierte und übliche Methode" der zahnärztlichen Lokalanästhesie [3, 4, 9, 15, 16], die auch nach Bema (seit 2004) abgerechnet werden kann. Bei einem vergleichbaren Anästhesieeffekt mit geringeren Belastungen und ohne das Risiko eines Gefäß- und/oder Nervkontakts ist sie „eine Alternative" der konventionellen Lokalanästhesie-Methoden. Die applizierte Menge Anästhetikum bei der ILA ist nur etwa ein Viertel der Mengen, die bei der Leitungs- und/oder der Infiltrationsanästhesie injiziert werden – pro Zahn durchschnittlich 0,47 ml [18].

Basis einer erfolgreichen „ILA" ist die Beherrschung der Methode. Diese kann bei Zahnärztekammer-Fortbildungen oder empirisch durch punktebewertete Fortbildungsartikel, -bücher und DVDs erlernt werden. Des Weiteren ist ein adäquates modernes Instrumentarium, z. B. die DIN-genormte Dosierradspritze oder das elektronisch gesteuerte STA-System (Abb. 1 und 2), und die Anwendung bewährter Anästhetika mit Adrenalin [5, 13, 17, 19] wichtig. Hauptgründe für Anästhesieversager der ILA sind die Anwendung obsoleter Hebelspritzen und Unsicherheiten bei der Methodenbe-

Die Event-Highlights der Region DACH 2017

Wir laden Sie herzlich zu unseren Veranstaltungen der Region DACH 2017 ein. Halten Sie sich jetzt schon folgende Termine frei:

– 2. Nobel Biocare Gipfeltreffen Schweiz
Weggis / Schweiz
Freitag, 23. Juni bis Samstag, 24. Juni 2017

– 5. VIP EVENT Region West
Hamburg / Deutschland
Freitag, 30. Juni bis Samstag, 01. Juli 2017

– 5. Nobel Biocare Gipfeltreffen Österreich
Saalfelden / Österreich
Donnerstag, 13. Juli bis Samstag, 15. Juli 2017

– 7. Nobel Biocare Ostseesymposium
Rostock / Deutschland
Freitag, 29. September bis Samstag, 30. September 2017

Mehr Informationen zu den Programmen und der Anmeldung erhalten Sie unter **fortbildung@nobelbiocare.com**
Freuen Sie sich auf interessante Vorträge und Workshops mit renommierten Referenten.

Wir freuen uns auf Sie!
Ihr Nobel Biocare Team

nobelbiocare.com

© Nobel Biocare Deutschland GmbH, 2017. Alle Rechte vorbehalten. Nobel Biocare, das Nobel Biocare Logo und alle sonstigen Marken sind, sofern nicht anderweitig angegeben oder aus dem Kontext ersichtlich, Marken von Nobel Biocare. Haftungsausschluss: Einige Produkte sind unter Umständen nicht in allen Märkten für den Verkauf zugelassen. Aktuelle Informationen zur Produktpalette und Verfügbarkeit erhalten Sie von Ihrer Nobel Biocare Niederlassung.

Abb. 1: Elektronisch gesteuertes STA-System.

herrschung; Anästhesieversager sind nicht der Methode der intraligamentären Anästhesie an sich zuzurechnen.

Aus der Praxis – für die Praxis

Nach rund 100 Jahren wissenschaftlicher, technischer und klinischer Entwicklung [7, 8] hat sich die intraligamentäre Anästhesie zu einer primären Methode der dentalen Lokalanästhesie entwickelt [3, 4, 5, 9, 11, 12, 15, 18, 19]. Die täglichen Erfahrungen in der Praxis zeigen, dass die intraligamentäre Anästhesie (ILA) eine Alternative der konventionellen Lokalanästhesie-Methoden ist, über die der Patient aufgeklärt werden muss [6].
Die ILA ist generell anwendbar bei allen Zähnen, weitgehend allen Patienten und für fast alle Indikationen. Ausgenommen sind lang dauernde, großflächige dentoalveoläre chirurgische Eingriffe, wo die ILA die Anforderungen nur bedingt erfüllen kann. Ausgenommen sind auch Patienten mit einem akuten Endokarditisrisiko, bei denen eine intraligamentäre Anästhesie kontraindiziert ist [11, 12]. Die Thematisierung der Risiken und der Alternativen der durchzuführenden Schmerzausschaltung mit dem Patienten kann signifikant minimiert werden. Details können im „Curriculum" von Benz et al. (2015) nachgelesen werden [3, 4]. Eine Meta-Analyse der klinischen Erfahrungen der ILA von 1976 bis 2014 wurde aktuell veröffentlicht [15].

Die Umstellung der täglich praktizierten konventionellen Lokalanästhesie-Methoden Leitungs- und Infiltrationsanästhesie auf die „primäre Methode intraligamentäre Anästhesie" reduziert das Risiko von Komplikationen – der Infiltrations- und der Leitungsanästhesie – nicht nur signifikant, sondern schützt auch vor unliebsamen juristischen Auseinandersetzungen. Die Vorgaben der Gesetzgebung und der Rechtsprechung – Aufklärung über Risiken, Nebenwirkungen und Alternativen – sind bei den konventionellen Lokalanästhesiemethoden im Praxisalltag kaum einzuhalten; bei der intraligamentären Anästhesie kann das Patientengespräch über die o. g. Risiken entfallen, weil diese Risiken bei der ILA nicht gegeben sind.

Dr. med. dent. Wolfgang Bender
Flachskampstraße 65 · 40627 Düsseldorf
E-Mail: dr.w.bender@gmx.de

Lothar Taubenheim
Am Thieleshof 24 · 40699 Erkrath
E-Mail:
lt.lothar.taubenheim@t-online.de

ÜBER DIE AUTOREN

Dr. Wolfgang Bender

Studium der Zahnmedizin in Bonn und Düsseldorf

1968 Approbation
1970 Promotion zum Dr. med. dent.
1972-2009 Niederlassung in eigener Praxis in Düsseldorf.
Seither diverse zahnärztliche Vertretungen in mehreren Praxen.

Kontinuierliche Applikation der intraligamentären Anästhesie als primäre Methode der Schmerzausschaltung und Diagnostik.

Dozent am Zentrum für Implantatdiagnostik ZID, Düsseldorf, Schwerpunkt Optimierung der Praxisorganisation.

Medizinjournalist VMWJ mit den Schwerpunkten zahnärztliche Lokalanästhesie und Praxisorganisation.

Fachreferent zur Thematik minimalinvasiver Schmerzausschaltung in der ZHK bei zahnärztlichen Fortbildungsveranstaltungen.

Lothar Taubenheim

1965–1998 Chemisch-pharmazeutische Industrie in diversen Funktionen und Verantwortungen
1998–2012 Dozent an der WAK – Westdeutsche Akademie für Kommunikation e.V., Köln

Medizinjournalist VMWJ mit den Schwerpunkten Schmerzausschaltung in der ZHK und Relevanz des Patientenrechtegesetzes BGB § 630 e (1).
Fachreferent zur Thematik minimalinvasiver Schmerzausschaltung in der ZHK bei zahnärztlichen Fortbildungsveranstaltungen.

Zahlreiche Veröffentlichungen in Fachzeitschriften.

Fachbücher:
- Die intraligamentäre Anästhesie, Thieme-Verlag (Glockmann und Taubenheim),
- Minimalinvasive Schmerzausschaltung – Intraligamentäre Anästhesie, Zahnärztlicher Fach-Verlag (Glockmann und Taubenheim),
- Qualitätsmanagement für die Zahnarztpraxis, Quintessenz-Verlag,
- Die intraligamentäre Anästhesie – Primäre Methode der dentalen Lokalanästhesie (Benz, Prothmann, Taubenheim), Deutscher Zahnärzte Verlag, 2016
- Die intraligamentäre Anästhesie – effektiv und einfach, Spitta Verlag, 2017

DENTAL KOMPAKT 2017

Das Jahrbuch für Dentalprodukte

Mehr als 2.500 Dentalprodukte zu Zahnmedizin und Zahntechnik direkt miteinander vergleichen – und das alles in einem Werk. So sparen Sie wertvolle Zeit bei Investitionsentscheidungen in der Zahnarztpraxis und im Dentallabor.

Jetzt bestellen:
www.spitta.de/dentalkompakt2017

DENTAL KOMPAKT 2017 – Das Jahrbuch

Nachschlagewerk, über 100 verschiedene Produktvergleiche komplett in Farbe, DIN A4, verstärkter Umschlag, gebunden
€ 50,– zzgl. Versandkosten und MwSt.
Best.-Nr. 1008097111

NEU
Nur € 50,–

spitta

Spitta Verlag | Ammonitenstraße 1 | 72336 Balingen

online DENTAL KOMPAKT

Das Vergleichsportal für Dentalprodukte



www.dentalkompakt-online.de

über 4.000 Dentalprodukte online vergleichen

Gute Compliance! Wiedervorstellung in der UPT (3-Monatsintervcall). Die Entzündungswerte haben sich erfreulicherweise (siehe Handinnenfläche) deutlich reduziert. *© Bild Godizart*

Etablierung eines kontrollierten Parodontitis-Risikomanagements – Teil 2

Gesundheitsrisiken frühzeitig erkennen und langfristig vermeiden

Die risikobezogene unterstützende Parodontitis-Therapie (UPT) als Parodontitis-Nachsorge sowie die Verbesserung der Patientencompliance in der häuslichen Mundhygiene sind wichtige Voraussetzungen für den dauerhaften Parodontitis-Behandlungserfolg.

Patienten-Compliance

Werteorientierte Aufklärung, bestmögliche Eigenmotivation, eine empathische Gesprächs- und Patientenführung sowie das Wissen um die richtige Handhabung der notwendigen Hilfsmittel sind Basic-Voraussetzung für die erfolgreiche Prophylaxe-Konzeption! Bewährte und flankierend neuentwickelte Untersuchungs- und Behandlungsmethoden sowie technische Hilfsmittel und computergestützte Programme unterstützen das gesamte zahnärztliche Team auf dem anspruchsvollen Weg eines professionellen und systematischen Behandlungskonzepts.

Früherkennung und Monitoring

Das entzündete, parodontale Gewebe bietet eine Eintrittspforte für unzählige Bakterien in den Körperkreislauf. Bei ausgeprägten und umfangreichen Entzündungen besteht ein größeres Bakteriämie-Risiko. Das gilt es nicht zu unterschätzen. Daher ist ein einheitlicher Goldstandard, der für alle Prophylaxe-Expertinnen in der Praxis als Orientierung gilt, optimal. Hier bietet das parodontale Risikomanagement-Programm „ParoStatus.de" eine große Hilfe. Die Prophylaxe-Abläufe sind in acht Behandlungsschritte unterteilt, an denen sich die Profis orientieren können.

1. Einführungsgespräch

- Spezielle Hinweise zu Anamnese, Allergien und Medikamente können separat im Parodontitis-Befund unter Notizen gespeichert werden.
- Ein Servicefeld erinnert, u.a. an Kakaobutter und die 0,2 % Chlorhexidin-Mundspülung.
- Rauchverhalten, Raucher/NR und die Anzahl der gerauchten Zigaretten pro Tag sind anzugeben und fließen in die Risikobewertung mit ein. Denn Nikotin ist der stärkste extrinsische Risikofaktor für den Ausbruch einer Parodontitis!
- Die Fragen zur häuslichen An- oder Nichtanwendung von Zahnseide oder Interdentalbürstchen geben ersten Aufschluss über die Compliance.

- Die Dokumentation des intraoralen Befundes sowie Veränderungen in der Mundhöhle, Knochenabbau, systemische und genetische Faktoren werden dokumentiert.
- Vorhandene Stadien von Erosionen/BEWE (Basic Erosive Wear Examination), das Vorliegen einer Kariesaktivität in den letzten 1-3 Jahren sowie freiliegende Zahnhälse und reduzierter Speichelfluss werden abschließend erfragt. Diese Ergebnisse fließen in die Risikobewertung mit ein.
- Ein Blutzuckerschnelltest bei Diabetikern (oder bei Verdacht auf einen beginnenden Diabetes) und die aktive Matrixmetalloproteinase (das aMMP-8 Screening zeigt akute Entzündungsprozesse) werden optional angeboten.
- Vorhandene Prophylaxe-Zusatzversicherungen fließen in den Recall-Filter mit ein.

2. Befunde

- Sie haben die Auswahl, den erweiterten PSI oder die Sondierungstiefen an 4 / 6 Stellen pro Zahn zu messen und zu protokollieren.
- Bei der Überprüfung des Parodontitis-Risikos werden u. a. Beweglichkeit, Sondierungstiefen, Bi- und Furkationen, Attachmentverlust, Pus, Plaque und BOP-Befunde empfohlen.
- Der erweiterte PSI und die BOP-Befunde werden akustisch wiedergegeben, so dass der Patient schon beim Messvorgang hört, wo seine Risikostellen liegen.
- Der Fußanlasser oder die dialogfähige Tastatur erleichtern die Befundaufnahme. Sie benötigen keinen Blickkontakt zum Bildschirm.
- Plaque-, BOP-Befunde und die Sondierung des Sulkusbodens zeigen den subgingivalen Entzündungszustand des Parodonts. Achtung: Nikotin vermindert die Blutungsneigung signifikant!
- Nach dem Anfärben werden die Bedeutung der Beläge/des Biofilms besprochen und in der praktischen Umsetzung am Modell oder direkt im Mund optimiert.
- Die grafische Gegenüberstellung ermöglicht den Verlauf aller bisherigen Vergleichsbefunde und eine Einzelzahnprognose.
- Das integrierte Tool „PISA" (Periodontal Inflamed Surface Area in mm^2) projiziert den computerermittelten Entzündungswert (als Berechnung der ermittelten Gesamtentzündungsfläche) auf der Handinnenfläche. Die Erfahrung zeigt, zufälliges Zahnfleischbluten wird meist hingenommen. Jedoch reagiert der Patient ganz anders – mitunter überrascht oder betroffen, wenn er die Größe der Entzündungsfläche seiner eigenen Parodontitis-Werte auf der Hand visuell erkennt.

3. Motivation

- Unter dem Punkt „Pathologie" ist eine Videofrequenz (auch fürs iPad) deponiert, die selbsterklärend in 10 Schritten die Entstehung und den Verlauf einer Parodontitis erklärt. Die allgemeine Patientenakzeptanz ist dabei sehr hoch.
- Hinweise zur Mundhygieneinstruktion und individuelle Auswahlkriterien fördern die Compliance im Beratungsgespräch.

4. Reinigung

- Hier wird der genaue Ablauf für das QM dokumentiert.
- Unter Reinigung wird zwischen Schall- oder Ultraschallgerät gewählt. Die Frequenzstärke ist farblich nach einem Ampelsystem grün-gelb-rot kodiert.
- Die Anwendung von Handinstrumenten mittels Scaler und Spezialküretten sowie die manuelle oder maschinelle Implantat- und Zungenreinigung sind wählbar.

Abb. 2: Vorbesprechung der Einbüschel-Technik mit Demo-Übungen am Modell. © Godizart

Abb. 3: Vorbesprechung und Demo-Übungen der Basstechnik am Modell. © Godizart

5. Politur

- Bei der Luft-Pulver-Wasserstrahlanwendung (LPW) sind die unterschiedlichen Pulverkörnungen wieder als Ampelsystem – als Info fürs Team – dargestellt.
- Das subgingivale Biofilmmanagement in der UPT kann mit niedrig abrasivem Glycinpulver, u.a. mit dem perio tip von KaVo, erfolgen.
- Selbstreduzierend oder abgestufte Polierpasten von grob-mittel-fein werden präzise dokumentiert.
- Bei der Kelchanwendung gibt es die Auswahl zwischen hart und weich, für okklusal Polierbürstchen und für interdental Polierstreifen oder Zahnseide.

6. Fluoridierung und ergänzende Therapie

- Für die Patientenempfehlung sind alle bekannten Hersteller hinterlegt.
- Weitere Produkte werden auf Wunsch nachträglich eingepflegt.
- Hier sind Zahnseide, Superfloss oder Interdentalbürstchen, Zahnpasta und Spülung, Einsatz von Handzahnbürsten oder elektrischen Zahnbürsten, Zungenreiniger, ebenso wie die kurzfristige Unterstützung durch eine Chlorhexidin-Kur, wahlweise für 10 - 14 Tage und der Einsatz von Fluoriden, täglich oder wöchentlich produktbezogen aufgelistet.
- Mittels einfachen Klicks sind alle Empfehlungen dokumentiert.

7. Beratung

- Ein Ampelsystem in der Balkenübersicht stellt die Einschätzung des Patientenrisikos dar.
- Die Option zum Ausdrucken und die grafische Gegenüberstellung erleichtern die risikobezogene Patientenberatung. „Was ist nach der Auswertung der Befunde zu tun und wo ist ein konkreter Handlungsbedarf?"
- Grafisch werden Risiko und Abschätzung der Folgen erklärt und Lösungen aufgezeigt.

8. Recall-Planung

- Die Skalierung der Parameter wird in die Stufen „niedriges", „mittleres" und „hohes Risiko" eingeteilt.
- Patientenbezogene Argumente für den nächsten Prophylaxetermin und für die Empfehlung risikoorientierter Recall-Abstände ergeben sich aus der Befundübersicht!
- Empfehlungen und Recall sind auch papierlos auf dem mobilen Telefon abrufbar.
- Die Erinnerung per SMS-Service wird gerne genutzt.
- Sehr sinnvoll ist die praxisinterne Auswertung, um zu sehen, wann die Patienten da waren oder noch im laufenden Jahr kommen müssen, um ihren Versicherungs-Bonus nicht zu verlieren!

Systemische Erkrankungen, übermäßiger Rauch- oder Alkoholkonsum, unzureichende Mundhygiene sowie ungesunde Ernährung und Stress fordern die schnelle Ausbreitung der aktiven Parodontalkeime. Bei konsequenter Durchführung der UPT in risikoorientierten Abständen können bei den meisten Patienten die parodontalen Verhältnisse über einen längeren Zeitraum stabilisiert und die Risiken für die Allgemeingesundheit signifikant reduziert werden.

Abb. 4: Scaling mit dem Montana-Jack Sichelscaler von Zantomed. © Godizart

Abb. 5: Biofilmentfernung Tasche 11 mit dem PROPHYflex von KaVo perio tip und dem Clasen Uno Sauger FS Rhodium. © Godizart

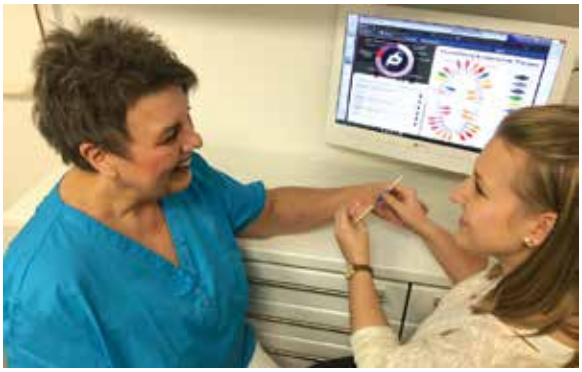

Abb. 6: Besprechung der im Mund angepassten Interdentalbürsten. © Godizart

Abb. 7: Pathologie-Video zum Verlauf der einzelnen Parodontitis-Stadien am Bildschirm. © Godizart

Folgende sechs Faktoren sind im Rahmen der Befunderhebung von Bedeutung:

- Erhebung der Sondierungstiefen zur Feststellung der Gesamtzahl der verbleibenden Taschen (Sondierungstiefe > 5 mm):
  - Pathologisch vertiefte Zahnfleischtaschen weisen auf eine subgingivale Entzündung hin. Mit zunehmender Sondierungstiefe erhöht sich das Risiko zu weiterem Abbau. Das Risiko einer Parodontitis steigt mit der Anzahl der ab 5 mm tiefen Zahnfleischtaschen.
- BOP (bleeding on probing):
  - 1-2 x jährlich wird der Anteil der Stellen in Prozent erhoben, die bei der Sondierung des Sulkusbodens geblutet haben (an 6 Messpunkte pro Zahn). Dieser Wert ist das Maß für den subgingivalen Entzündungsgrad.
- Bei Rauchern bitte zu beachten:
  - Nikotin vermindert die Blutungsneigung signifikant.
- Erhebung des Attachmentverlustes (parodontaler Knochenabbau) und Zahnverlust:
  - Knochenabbau in Relation zu Lebensalter und Zahnverlust geben den Hinweis für ein erhöhtes Parodontitisrisiko.
- Krankengeschichte:
  - Systemische und genetische Faktoren sind durch unerlässliche Anamnesefragen abzuklären.
- Mundhygiene:
  - Sie gibt Aufschluss über die Compliance des Patienten.

Bei Parodontitis-Patienten ist daher ein Biofilm-Management empfehlenswert. Hierbei wird der Patient in meist drei Vorbehandlungen à 90 / 60 / 60 Minuten betreut. Erst wenn die Basis durch die drei aufeinander folgenden Prophylaxe-Sitzungen geschaffen wurde und der Patient die häusliche Umsetzung anerkennt und seine Mundhygiene beherrscht, macht eine gezielte Parodontalbehandlung Sinn. Sind dann die systematische Parodontaltherapie sowie die anschließende Reevaluation erfolgreich abgeschlossen, beginnt für Patient und Behandlerteam die essenziell zentrale Phase der Ergebnissicherung. Zum Zweck einer solchen Erhaltungstherapie sollte eine unterstützende Parodontaltherapie (UPT) oder Supportive Periodontal Therapy (SPT) in Form einer präventiven Langzeitbetreuung besprochen und individuell vereinbart werden.

Gewinnen Sie Ihr Team und Ihre Patienten dafür, mit Begeisterung und eigenverantwortlich am Erhalt der eigenen ganzheitlichen Zahn- und Mundgesundheit mitzuwirken. Vermitteln Sie Ihren Patienten wertschätzend und verständlich, welchen unwiederbringlichen „Schatz" sie im Mund tragen – und wie wichtig es ist, ihn zu erhalten! Sprechen Sie mich gerne an.

ÜBER DIE AUTORIN

Brigitte Godizart ist praktizierende ZMF, Kommunikations-, Lehrtrainerin und Coach nach DVNLP. Sie verfügt über jahrelange Praxiserfahrung in den Spezialbereichen Prophylaxe, Patientenberatung, interne Kommunikation, Wahrnehmung und Sprache.
Im Jahr 2003 gründete sie ihre Firma „Fachberatung & Konzepte für die zahnärztliche Praxis". Seither etabliert sie neben ihrer Teilzeit-Praxistätigkeit professionell erfolgreiche Prophylaxe-Basis- und Aufbaukonzepte mit Servicegedanken.
Weitere Merkmale ihrer Arbeit sind ein patientenfreundlicher Erstkontakt, eine ethische Patientenberatung und eine wertschätzende Kommunikationskultur als Garant für nachhaltigen Praxiserfolg, volle Prophylaxe-Zimmer und zufriedene Patienten sowie Mitarbeiter! Brigitte Godizart hält regelmäßig Vorträge, gibt Kommunikations- und Prophylaxe-Workshops, Inhouse-Schulungen und publiziert in Fachzeitschriften.

Brigitte Godizart
Fachberatung & Konzepte
für die zahnärztliche Praxis
Boisheimer Straße 196
41751 Viersen
Tel. 0 21 62 / 1 06 94 37
E-Mail: brigitte@godizart.de
www.godizart.de

© Thorben Wengert / pixelio.de

Datenschutzrechtliche Vorgaben sind unabhängig von der Größe der Zahnarztpraxis stets einzuhalten.

Datenschutz in der Zahnarztpraxis – ein nicht zu vernachlässigendes Thema

Der Datenschutz spielt im medizinischen Umfeld eine bedeutende Rolle. Zahnarztpraxen sind immer dann betroffen, wenn es um die Verarbeitung personenbezogener Daten geht, da es sich bei Gesundheitsdaten um besonders sensible personenbezogene Daten handelt. Dennoch sind Praxisinhabern sowie deren Mitarbeitern die zwingenden Vorschriften des Bundesdatenschutzgesetzes oder anderer Datenschutzgesetze ebenso wie die Schweigepflicht oftmals nicht ausreichend bekannt oder werden vernachlässigt.

Dabei kann es in Zahnarztpraxen an den unterschiedlichsten Stellen zu Situationen kommen, in denen Verstöße gegen das Datenschutz- oder Strafrecht verwirklicht werden. Die Folgen eines solchen Verstoßes können erheblich sein, weshalb sich jeder Praxisinhaber mit diesem Thema auseinandersetzen sollte. Dieser Beitrag soll einen ersten Überblick geben.

Einschlägige Gesetze

Die in § 203 Strafgesetzbuch (StGB) normierte Schweigepflicht umfasst alle Informationen und Daten, die einem Zahnarzt oder einem Mitarbeiter im Rahmen seiner beruflichen Tätigkeit anvertraut werden. Umfasst sind Gesundheitsdaten und Befunde, ebenso wie Notizen des Zahnarztes oder Gespräche, die der Patient mit dem Zahnarzt führt. Verstöße gegen § 203 StGB werden mit Freiheitsstrafe bis zu einem Jahr oder mit Geldstrafe bestraft.
Aus Sicht des Datenschutzes unterliegen Gesundheitsdaten besonderen Verarbeitungsvorschriften. Fehlt eine entsprechende Einwilligung des Patienten dürfen Gesundheitsdaten nicht verarbeitet werden. Eine Verarbeitung ohne Einwilligung des Patienten ist nur in den Grenzen des Bundesdatenschutzgesetzes (BDSG) gemäß § 28 Absätze 6–8 BDSG zulässig. Dieser begrenzt die Verarbeitungsmöglichkeiten auf einige wenige Fälle. Bei Verstößen gegen datenschutzrechtliche Vorschriften können Bußgelder, je nach Schwere des Vorfalls, von bis zu 300.000 Euro verhängt werden (§ 43 BDSG).
Neben dem BDSG und dem StGB gibt es weitere relevante Gesetze, wie beispielsweise die Strafprozessordnung (StPO) mit § 53 StPO, die Zivilprozessordnung (ZPO) mit § 383 ZPO, die Musterberufsordnung der Bundeszahnärztekammer sowie das Bürgerliche Gesetzbuch (BGB) mit den §§ 630a, 630d, 630e, 630f und 630g BGB.

Datenschutzrechtliche Problembereiche

Nachfolgend werden die in Zahnarztpraxen am häufigsten auftretenden datenschutzrechtlichen Problembereiche kurz dargestellt:

Informationsweitergabe am Telefon

Bei der Weitergabe von Informationen am Telefon kann es leicht und unbeabsichtigt zu einer unzulässigen Weitergabe von Patientendaten kommen. Die Praxismitarbeiter – wie auch der Praxisinhaber – können nicht immer sicher sein, dass tatsächlich der Patient oder ein von ihm Bevollmächtigter am Telefon ist. Daher sollte in diesen Fällen die Identität des Patienten, beispielsweise durch Abfrage des Geburtsda-

tums sowie der aktuellen Adresse, überprüft werden. In der Regel sind diese Daten aber auch Angehörigen oder dem Patienten nahestehenden Dritten bekannt, die nicht auskunftsberechtigt sind. Für auskunftsberechtigte Personen könnten daher ähnliche Abfragen erfolgen. Grundsätzlich ist jedoch zu empfehlen, keine telefonischen Auskünfte über Patienten zu erteilen.

Kommunikationsweg: E-Mail oder Telefax

Auch wenn die Kommunikation per E-Mail mittlerweile gängige Praxis in unserer Gesellschaft ist, ist die Vertraulichkeit einer E-Mail oder auch eines Faxes nicht mit der eines Briefes gleichzusetzen. Daher müssen entsprechende Schutzmaßnahmen getroffen werden, um eine unbefugte Kenntnisnahme von Patientendaten zu verhindern. Entscheidet man sich für das Senden eines Faxes, genügt es in der Regel, dieses telefonisch anzukündigen und sicherzustellen, dass das Fax von einer berechtigten Person in Empfang genommen wird. Die Kammern empfehlen, keine Dokumente mit Gesundheitsdaten oder anderen sensiblen Daten per Telefax zu versenden. Jedoch ist der Faxversand in dringenden Fällen unter Einhaltung der gebotenen Vorsicht zulässig.

Enthält die E-Mail einen Anhang, sind alle personenbezogenen Daten auf dem Weg vom Absender bis zum Empfänger zu verschlüsseln. Auch mit einem Passwort geschützte Dokumente sind nicht sicher. Die vermeintliche Sicherheit kann schnell rechtliche Konsequenzen nach sich ziehen. Dies deshalb, da der unverschlüsselte Versand einer E-Mail mit Daten, die unter § 203 StGB fallen, als unbefugte Offenbarung durch Unterlassen gilt. Zahnärzte sollten daher grundsätzlich keine Daten, die unter § 203 StGB fallen, per E-Mail versenden.

Einschaltung externer Dritter

Für die meisten Zahnarztpraxen ist es aufgrund der zunehmenden Komplexität von IT-Anwendungen sowie den steigenden Sicherheitsanforderungen mittlerweile unumgänglich, einen Teil des Praxisalltags an externe Spezialisten auszulagern. Die Auslagerung ist allerdings nur dann zulässig, wenn das beauftragte Unternehmen keine Kenntnis von den Inhalten der Daten erlangen kann. Durch diese Einschränkung ist eine Auslagerung fast nicht möglich.

Werden Patientendaten ausgelagert, ist stets eine Verarbeitungsvereinbarung personenbezogener Daten gemäß § 11 BDSG zu schließen. Ein Vertrag zur Auftragsdatenverarbeitung konkretisiert die Rechte und Pflichten der beauftragenden Zahnarztpraxis und der entsprechenden Dienstleister. Der Auftragsdatenverarbeitungsvertrag muss alle Anforderungen des § 11 BDSG erfüllen. Anderenfalls ist eine Auslagerung nicht zulässig.

Eine Auslagerung von Patientendaten verstößt allerdings dann nicht gegen datenschutz- und strafrechtliche Vorgaben, wenn der Patient in die Weitergabe seiner Daten eingewilligt hat. Die Einwilligung unterliegt insoweit den Voraussetzungen des § 4a BDSG.

HU-FRIEDY KEY OPINION LEADERS
DR. RINO BURKHARDT

SWISS PERIO INSTRUMENTE

BLACK LINE INSTRUMENTE / BLACK LINE ERWEITERUNG

Erhöhter Kontrast zwischen Instrument und Gewebe;

Keine Lichtreflexion;

Überdurchschnittliche Schärfe.

AUSGEWOGENE GEWICHTSVERTEILUNG

Mehr Kontrolle und Präzision für spezifische und heikle mikrochirurgische Verfahren.

IDS 2017

BESUCHEN SIE UNS VOM 21. - 25. MÄRZ 2017 IN KÖLN. HALLE 10.1, STAND D-040-E-041

Haben Sie Fragen? Kontaktieren Sie uns
Kostenlose Telefonnummer: 00800 48 37 43 39
E-Mail: HFEKundendienst@hu-friedy.com

www.hu-friedy.eu

©2017 Hu-Friedy Mfg. Co., LLC. Alle Rechte vorbehalten.

Hu-Friedy
How the best perform

Auch ohne Einwilligung des Patienten kann die Verarbeitung personenbezogener Daten im Auftrag im Einklang mit den geltenden Geheimhaltungspflichten stehen, wenn durch technische Maßnahmen der Zugriff des Dienstleisters auf die Patientendaten ausgeschlossen werden kann.

Zugriffsberechtigungen

Zur Vermeidung von Datenschutzrechtsverstößen ist auf sämtlichen Geräten zur Verwaltung von Patientendaten von der Möglichkeit zur Vergabe, Änderung und zum Entzug von Zugriffs-, Lese- und sonstigen Rechten Gebrauch zu machen. Der berechtigte Personenkreis zur Vergabe und zum Entzug ist dabei möglichst einzugrenzen und klein zu halten.

Löschung und Vernichtung personenbezogener Daten

Personenbezogene Daten müssen nach Ablauf der Aufbewahrungsfristen gelöscht werden.
Hier empfiehlt sich die Einschaltung externer Spezialunternehmen zur Datenentsorgung jeglicher Art. Auch hier sind die Voraussetzungen an eine Verarbeitung personenbezogener Daten im Auftrag zu erfüllen. Im Jahre 2012 ist zudem eine neue Norm zur Vernichtung von Datenträgern eingeführt worden (DIN 66399). Diese Norm legt fest, wie groß – in Abhängigkeit vom zu vernichtenden Material – die nach der Vernichtung verbleibenden Stücke der Datenträger maximal sein dürfen.

Geheimhaltungsverpflichtung der Mitarbeiter

Nach dem BDSG sind Mitarbeiter in Zahnarztpraxen auf das Datengeheimnis zu verpflichten (§ 5 BDSG). Zudem unterliegen sie der Schweigepflicht nach § 203 StGB. Daher sollten Mitarbeiter vor Antritt der Arbeitsstelle, spätestens aber am Tag der Arbeitsaufnahme, zur Geheimhaltung verpflichtet werden. Darüber hinaus sollte der Mitarbeiter ein Informationsschreiben erhalten, welches über die drohenden Konsequenzen eines Verstoßes gegen die Geheimhaltungspflicht informiert. Sowohl das Dokument zur Verpflichtung als auch der Erhalt des Informationsschreibens sind vom Mitarbeiter durch seine Unterschrift zu quittieren und der Personalakte des Mitarbeiters beizufügen.

Betrieblicher Datenschutzbeauftragter

Ein Datenschutzbeauftragter, dessen Aufgabe es ist, auf die Einhaltung des Datenschutzes in der Zahnarztpraxis hinzuwirken, ist dann zu bestellen, wenn 10 oder mehr Personen mit der Verarbeitung personenbezogener Daten betraut sind. Neben dem Praxisinhaber zählen hierzu auch Auszubildende, Praktikanten, Aushilfen, freie Mitarbeiter sowie sonstige Hilfskräfte. Ab einer Mitarbeiterzahl von 10 Personen ist daher ein Datenschutzbeauftragter zu bestellen. Jede Person, die die erforderliche Sachkunde nachweisen kann, darf als Datenschutzbeauftragter bestellt werden. Als ungeeignet erweisen sich jedoch IT-Administratoren und -leiter sowie Praxisinhaber und -leiter. Im Hinblick auf den Datenschutz und sonstige wahrzunehmende Aufgaben ist bei diesem Personenkreis von einem Interessenskonflikt auszugehen. Zudem müsste sich der Datenschutzbeauftragte in diesen Fällen selbst prüfen und ist daher als befangen anzusehen. Ist die Bestellung eines Datenschutzbeauftragten ordnungsgemäß erfolgt, kann unabhängig von der Pflicht zur Bestellung auf eine Meldung von Verfahren automatisierter Verarbeitungen an die zuständige Aufsichtsbehörde verzichtet werden.
Der Datenschutzbeauftragte muss nicht zwingend Mitarbeiter der Zahnarztpraxis sein. Es kann auch eine externe Fachkraft als Datenschutzbeauftragter einer Zahnarztpraxis fungieren. Gerade in kleineren Zahnarztpraxen kann ein externer Datenschutzbeauftragter wirtschaftlich sinnvoll sein, da ein interner Datenschutzbeauftragter einen ähnlich umfangreichen Kündigungsschutz genießt wie ein Betriebsratsmitglied. Auch der Umstand, dass der interne Datenschutzbeauftragte im Arbeitsalltag fehlt, kann die Bestellung einer externen Kraft als sinnvoll erscheinen lassen. Eine solche bringt zudem häufig zusätzliches, interdisziplinäres Wissen in die Praxis ein, haftet für Fehler sowie Nachlässigkeiten und ist kostenmäßig eigenverantwortlich.

Fazit

Datenschutzrechtliche Vorgaben sind unabhängig von der Größe der Zahnarztpraxis stets einzuhalten. Ignorieren Praxisinhaber oder deren Mitarbeiter datenschutzrechtliche Vorgaben, können Kontrollen durch Aufsichtsbehörden die Folge sein. Bei Verstößen drohen zudem erhebliche Strafen. Handelt es sich bei dem Verstoß um vertrauliche Gesundheitsdaten, die der ärztlichen Schweigepflicht nach § 203 StGB unterliegen, kann dies strafrechtliche Konsequenzen nach sich ziehen. Dabei kann eine wesentliche Verbesserung des Datenschutzes in der Zahnarztpraxis häufig bereits durch rein organisatorische Maßnahmen erreicht werden. Wir empfehlen daher jedem Zahnarzt, den Datenschutz in der eigenen Praxis fest im Blick zu haben, sich mit der Thematik auseinanderzusetzen und die angesprochenen wichtigen Aspekte in seiner Praxis systematisch und konsequent umzusetzen.

ÜBER DIE AUTORIN

Rechtsanwältin Stephanie Lamp unterstützt die Kanzlei tatkräftig in den Bereichen Handels- und Gesellschaftsrecht sowie im Medizinrecht. Sie berät neben Ärzten und Zahnärzten auch Medizinproduktehersteller und Unternehmen aus dem gesamten Healthcare-Bereich. Zu ihren Tätigkeitsschwerpunkten zählen unter anderem die Gründung und Beratung von MVZ, das ärztliche Gesellschaftsrecht sowie das Wettbewerbs- und Datenschutzrecht.
Derzeit absolviert Frau Lamp den berufsbegleitenden Masterstudiengang (Master of Laws) „Corporate & Business Law" an der Leuphana Universität Lüneburg, um ihre Kenntnisse auf dem Gebiet des Wirtschaftsrechts – insbesondere des Handels- und Gesellschaftsrechts – weiter zu vertiefen.
Zudem hält sie regelmäßig Vorträge und publiziert in Fachzeitschriften.

Stephanie Lamp
Rechtsanwältin
Lyck+Pätzold. healthcare.recht
Nehringstraße 2 · 61352 Bad Homburg
Tel. 0 61 72 / 13 99 60
Fax: 0 61 72 / 13 99 66
www.medizinanwaelte.de
E-Mail: kanzlei@medizinanwaelte.de

Gesteuerte Gewebe- und Knochenregeneration

GUIDOR® – Innovative Technologien mit modernsten Materialien

Mit der bioresorbierbaren Dentalmembran GUIDOR® *matrix barrier* und dem Knochenersatzmaterial GUIDOR® *easy-graft* stehen Zahnärzten moderne Produkte zur Verfügung, die für eine größere therapeutische Vielfalt bei der individuell angepassten, gesteuerten Gewebe- und Knochenregeneration im Bereich des Kiefers sorgen.

Ziel jeder regenerativen Therapie ist es, verloren gegangene Strukturen des Parodonts nicht nur zu reparieren, sondern die verloren gegangenen Gewebestrukturen – Alveolarknochen und Desmodont – differenziert wiederherzustellen. Mittels gesteuerter Geweberegeneration *(Guided Tissue Regeneration, GTR)* soll das schnell proliferierende Saumepithel durch Barrieren am Tiefenwachstum gehindert werden, damit ausreichend Zeit bleibt, in der neu gebildete desmodontale Fasern sich mit der Wurzeloberfläche verbinden und neuer Alveolarknochen den Defekt füllt. Bei der gesteuerten Knochenregeneration *(Guided Bone Regeneration, GBR)* wird durch den Einsatz einer Barrieremembran die Regenerationsfähigkeit des Knochens genutzt, um durch den wieder aufgebauten Alveolarknochen z. B. das Setzen eines Implantats möglich zu machen.

Mehrschichtige Matrixbarriere – für eine optimale Regeneration

GUIDOR® *matrix barrier* erfüllt alle Voraussetzungen einer idealen Dentalmembran und ist sowohl für GTR als auch für GBR erhältlich. Die Matrix weist ein einzigartiges mehrschichtiges Design auf: Die zur Gingiva zeigende äußere Schicht besitzt entsprechend große rechtwinklige Perforationen, die das rasche Eindringen von gingivalem Bindegewebe in die Matrix zur Stabilisierung ermöglichen. Die innere, zum Zahn bzw. Knochen zeigende Schicht verfügt über zahlreiche kleinere runde Perforationen, die aufgrund ihrer geringen Größe die Gewebepenetration hemmen – also als Barriere fungieren – und dennoch für Nährstoffe durchlässig sind. Äußere Abstandshalter an dieser Schicht dienen

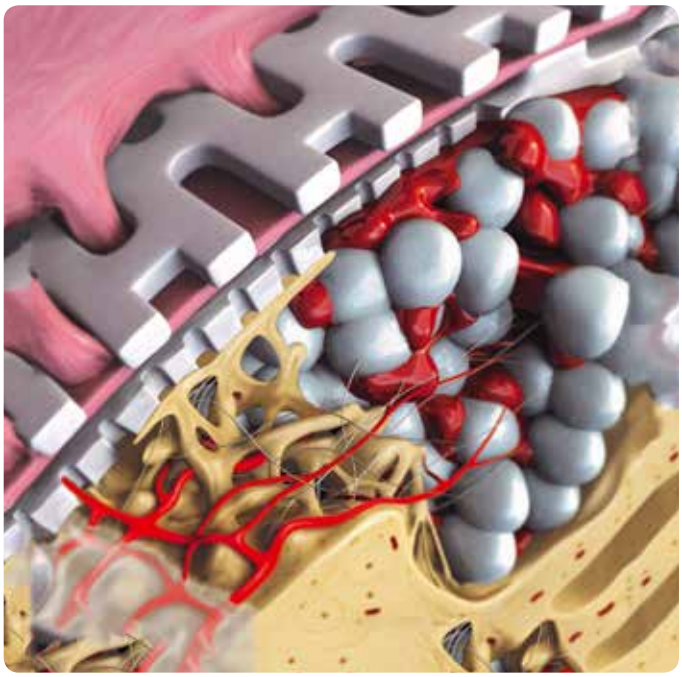

zudem dafür, den Raum für das natürliche koronale Wachstum des parodontalen Ligaments in Bereichen zu halten, in denen die Matrix nahe der Wurzel verläuft. Beide Schichten sind ebenfalls durch Abstandshalter getrennt, damit das Weichgewebe in den gebildeten Zwischenraum einwachsen kann.

Die **GUIDOR® *matrix barrier*** besteht aus bioresorbierbarer Polymilchsäure, kombiniert mit einem Zitronensäureester. Diese Zusammensetzung garantiert ihre Formbarkeit und gleichzeitige Festigkeit. Sie ist zu 100 % alloplastisch. Die Matrix ist darauf ausgelegt, ihre Stabilität und Funktion für mindestens 6 Wochen zu erhalten; in dieser Zeit bleiben ihre Strukturen stabil und ermöglichen so die Aufrechterhaltung des Raums, der für Zement, parodontales Ligament und Knochenregeneration notwendig ist. Danach wird das Produkt resorbiert und nach und nach durch parodontales Gewebe ersetzt.

SUNSTAR
GUIDOR®

- alloplastische Membran mit Matrix- und Barrierefunktion
- für die gesteuerte Gewebe- und Knochenregeneration
- kontrollierte Resorption

guiding ORAL REHABILITATION

Sunstar Deutschland GmbH · Aiterfeld 1 · 79677 Schönau · Tel. +49 7673 885 10 855 · service@de.sunstar.com · www.GUIDOR.com
Besuchen Sie uns auf der IDS in Köln · Halle 11.3 K030/L039

Nur noch wenige Tage…

Vom 21. bis 25 März ist es wieder soweit: Die Internationale Dental-Schau öffnet ihre Tore. Rund 2.300 Aussteller aus 60 Ländern präsentieren auf der weltweit führenden Leitmesse die neuesten Innovationen, Produkte, Dienstleistungen und Verfahren. Mehr als 140.000 Fachbesucher werden in Köln erwartet. Nachfolgend finden Sie auszugsweise einige Messeneuheiten. Weitere Produkthighlights finden Sie ab sofort online auf unserem IDS-Portal unter **www.zmk-aktuell.de/ids-2017**

Bildquelle: Koelnmesse

Die digitale Abformung macht mobil

Leicht, mobil und intuitiv bedienbar – dank dieser Eigenschaften ist der Tablet-PC für viele zum ständigen Begleiter geworden. Von den überzeugenden Vorteilen können Zahnärzte nun auch bei der digitalen Abformung profitieren. Möglich ist dies mit dem neuen 3M Mobile True Definition Scanner. Er ist Tablet-basiert und somit prädestiniert für den mobilen Einsatz und die interaktive Patientenaufklärung. Der 3M Mobile True Definition Scanner ist ab sofort im deutschsprachigen Raum erhältlich. Er lässt sich im Handumdrehen in Betrieb nehmen und ist intuitiv bedienbar. Der Cart-Version des 3M True Definition Scanners steht er trotz der geringeren Größe in nichts nach.

In erster Linie ermöglicht das kompakte Design der Tablet-Version einen flexiblen Einsatz an unterschiedlichen Orten: Er lässt sich bei einem Wechsel der Behandlungsräume problemlos mitführen oder auch in verschiedenen Praxen einsetzen. Selbst für Anbieter mobiler zahnärztlicher Dienstleistungen eignet er sich hervorragend, da er auf Knopfdruck und ohne Stromanschluss funktioniert. Lediglich für die Datenverarbeitung und -übertragung ist ein Stromanschluss erforderlich.

IDS 2017 Halle 4.2, Stand G90/91

Eine weitere Stärke liegt im Bereich der Patientenkommunikation und -aufklärung. Diese wird für den Patienten zu einem interaktiven Erlebnis, da er das Gerät selbst in die Hand nehmen und bedienen kann – wie sein eigenes Tablet zu Hause. Dadurch wird es für ihn einfacher, die geplanten Behandlungsschritte nachzuvollziehen. Das Resultat: Mehr Patienten sind auf Anhieb mit dem Behandlungsvorschlag einverstanden.

Die weiteren Komponenten des Systems, Handstück und Software, entsprechen denen der Cart-Version. Dadurch profitieren alle Anwender von den Vorteilen einer extrem hohen (Wiederhol-)Genauigkeit und dem kleinsten am Markt verfügbaren Handstück.

Der 3M Mobile True Definition Scanner wird mit einer VESA-Halterung geliefert, die einfach zu montieren ist, Schutz bietet und als Träger beim mobilen Einsatz dient.

Kontakt: 3M Deutschland GmbH, Seefeld; www.3MESPE.de

Optimierte CAD-Positioner für BEGO Semados® Implantate

Die BEGO CAD-Positioner unterstützen einen reibungslosen „Digitalen Workflow" und eine sichere Übertragung der intraoralen Situation in das zahntechnische Labor. Um die Scan-und Fräsergebnisse zu optimieren, wurde der bisherige CAD-Positioner für BEGO Semados® Implantate überarbeitet. Der CAD-Positioner wurde für das intraorale Scannen verlängert und erlaubt mit dem modifizierten Flagdesign einen zuverlässigen Matchingprozess in der digitalen Prozesskette. Die Aufbauten werden durchmesserabhängig ausgewählt und mit der beigefügten Prothetikschraube direkt im Implantat verschraubt. Die anodisierten CAD-Positioner sind aus Titan Grade 4 gefertigt. Die zugehörigen Implantatbibliotheken für die BEGO Semados® Klebebasen stehen zum Download für 3shape und exocad unter www.bego.com bereit.

IDS 2017 Halle 10.2, Stand M020/N029

Kontakt: BEGO Implant Systems GmbH & Co. KG, Bremen; www.bego.com

Die Informationen beruhen auf Herstellerangaben.

Perfekt aufgestellt für die digitale Praxiszukunft

Das Zahnarztinformationssystem CGM Z1.PRO mit integriertem CGM Z1.PRO Abrechnungs-Coach gilt als unverzichtbares digitales Teammitglied im täglichen Praxisbetrieb und bei der Quartalsabrechnung. Mit hoch performanter Hardware und verlässlichen Sicherheitsdienstleistungspaketen wartet die neue CGM PROFESSIONAL LINE auf. Die individuelle, skalierbare und Full HD-optimierte Praxisverwaltungssoftware speziell für Zahnärzte, CGM Z1.PRO, umfasst mit ihren bewährten Modulen seit Markteinführung im Dezember 2015 das gesamte Aufgabenspektrum einer modernen Zahnarztpraxis. Der neu integrierte CGM Z1.PRO Abrechnungs-Coach erleichtert dabei die sichere Quartalsabrechnung erheblich. Dabei werden Maßstäbe in puncto Zeitersparnis, Übersichtlichkeit, Schnelligkeit, Aufbereitung wirtschaftlicher Erfolgsparameter und Sicherheit gesetzt.

Zur Optimierung der bewährten Module wurden viele Anregungen und Wünsche der Anwender umgesetzt. Insbesondere für das papierlose (Mehrplatz-) Praxismanagement bieten diese Neuerungen einen deutlichen Mehrwert, da die Individualisierung von bestimmten Sitzungen erhebliche Vorteile verspricht.

Mit dem neuen Produkt-Portfolio CGM PROFESSIONAL LINE für den störungsfreien Einsatz in der Zahnarztpraxis wird exzellente Dienstleistung mit hoch performanter Hardware-Technologie vereint. So umfassen die neuen CGM Sicherheitsdienstleistungspakete Garantieverlängerungen, aktives Hardware-Monitoring, herstellerübergreifenden Virenschutz-Check, Kapazitäts- und Performance-Messungen sowie regelmäßige Überprüfungen der EDV-Anlagen durch zertifizierte Techniker. Mit dem raffinierten, zentral koordinierten und verwalteten ENDPOINT PROTECTION setzt CGM wirkungsvolle Akzente in der Praxissicherheit – sei es bei patientenbezogenen Daten oder im digitalen Tagesablauf.

Highlights auf dem IDS-Stand sind das Showcase der Telematik-Infrastruktur zur Umsetzung des eHealth-Gesetzes sowie ein Virtual Reality-Gewinnspiel, bei dem es täglich eine Wellnessreise für zwei Personen zu gewinnen gibt. Mit dem Special Day, der sich an Assistenzärzte und Praxisgründer richtet, wird am 23. März 2017 eine IDS-Premiere gefeiert.

Kontakt: CGM Dentalsysteme GmbH, Koblenz; www.cgm-dentalsysteme.de

IDS 2017 Halle 11.1, Stand F50/H51

Abgewinkelte Schraubenkanäle für die individuelle Prothetik

Neoss eröffnet die Freiheit, die Schraubenzugangskanäle bis zu einem Winkel von 25° und gleichzeitiger Rotationsfreiheit von 360° zu gestalten. Diese Lösung verbessert sowohl die Handhabung als auch die Ästhetik durch die Möglichkeit, die Schraubenzugangskanäle in den anterioren und posterioren Bereich zu legen – bei gleichzeitig geringerem Durchmesser des Schraubenzugangskanals. Die Gestaltung der Schraubenverbindung stellt sicher, dass in einem Winkel von bis zu 25° das erforderliche Drehmoment von 32 Ncm sicher erreicht wird! Angeboten wird vom Einzelzahn- bis zur mehrgliedrigen Versorgung eine große Spanne prothetischer Versorgungsmöglichkeiten.

Kontakt: Neoss GmbH, Köln; www.neoss.com

IDS 2017 Halle 4.2, Stand K90

SIC invent Master Distributor for ZD ZEST DENTAL SOLUTIONS
ZEST | DANVILLE MATERIALS | PERIOSCOPY

LOCATOR R-Tx™
REMOVABLE ATTACHMENT SYSTEM
Die nächste Locator® Generation ist da

EINFACHER.
STÄRKER.
BESSER.

Locator® für die meisten Implantatsysteme ganz einfach online bestellen:

www.sic-zest.com

KOMPATIBEL MIT VIELEN IMPLANTATSYSTEMEN: Z.B. SIC INVENT, STRAUMANN, ZIMMER BIOMET, DENTSPLY, NOBEL BIOCARE...

Wir freuen uns auf Ihren Besuch
Halle 4.2
Gang L 80/N 89
IDS 2017

SIC invent Deutschland GmbH
Willi-Eichler-Strasse 11, 37079 Göttingen
Tel.: 0800 742 46 83 68
contact.germany@sic-invent.com
www.sic-invent.com

condent präsentiert renommierte Miniimplantat-Linie

Im Jahr 2015 übernahm der Hannoveraner Dentalspezialist condent den Vertrieb des erfolgreichen und wissenschaftlich herausragend abgesicherten Miniimplantatsystems MDI (mini dental implants). Seither hat das Unternehmen sowohl die beliebten Fortbildungen zum Thema „Minimalinvasive Implantologie" weitergeführt als auch die Produktion von MDI vom bisherigen Eigentümer 3M ESPE übernommen. Auf dem Gebiet der minimalinvasiven Implantologie stellt MDI eine feste Größe dar. Kein Wunder, schließlich handelt es sich dabei um ein Miniimplantatsystem, das durch eine einzigartige wissenschaftliche Absicherung überzeugt – insbesondere im Bereich der Prothesenstabilisierung. Denn genau für dieses Anwendungsgebiet wurde MDI vor rund 20 Jahren entwickelt und patentiert. Dabei kommen für die Stabilisierung einer Totalprothese im Unterkiefer in der Regel vier, im Oberkiefer mindestens sechs Miniimplantate zum Einsatz. Sie werden minimalinvasiv inseriert und können in vielen Fällen direkt belastet werden. Somit handelt es sich hierbei um eine zeitsparende und für den Patienten weniger belastende Versorgungsform. Besonders attraktiv ist sie für Patienten, für die aus medizinischen oder finanziellen Gründen keine konventionelle Implantation in Frage kommt. Gerade angesichts des demographischen Wandels dürften Miniimplantate und damit das MDI-System an Bedeutung gewinnen.

IDS 2017 Halle 10.1, Stand J064

Kontakt: condent GmbH, Hannover; www.original-mdi.de

Vollständiger CAD/CAM-Workflow

tioLogic® digital. eröffnet Implantologen und Zahntechnikern den gesamten CAD/CAM Workflow mit findigen Detaillösungen für tioLogic® Implantate. Das umfassende Produktprogramm enthält sämtliche Datensätze und Originalmaterialien, die zur Erstellung von individuellen einteiligen Aufbauten, Hybridabutments und Versorgungen von Brücken und Stegarbeiten mittels CAD/CAM-Technik wünschenswert sind. Gerade einmal zwei Arten von Scankörpern decken sämtliche Indikationen ab und ermöglichen einen vereinfachten, reproduzierbaren und präzisen Produktionsablauf. Ob direkt ab dem Implantatinterface für individuelle einteilige Aufbauten und Hybridabutments oder ab der Mesostruktur für Brücken- und Stegversorgungen: jede Position wird in der CAM-Software genauestens wiedergeben. Selbst abgewinkelte Aufbauten (AngleFix) werden wie die anderen Aufbaulinien für die volldigitale Reproduktion exakt abgebildet. Die Herstellung individualisierter einteiliger Aufbauten mit CAD/CAM ist durch die tioLogic® PreForm Titanblöcke, die u. a. in Medentika-Spannringe aufgenommen werden, sehr bequem. Außerdem ist die Passung zu der hochpräzisen Innenverbindung der tioLogic® Implantate gewährleistet. Für individuelle Hybridaufbauten werden konfektionierte tioLogic® Titanbasen angeboten. Die speziell für Zirkon entwickelte Geometrie verspricht eine sichere und ästhetische Verbindung mit der darauf verklebten keramischen Mesostruktur. Die umfassende digitale Systemlösung von Dentaurum Implants ermöglicht Zahntechnikern und Praxen die Herstellung hochpräziser maßgeschneiderter prothetischer Versorgungen. Darüber hinaus sind diese sehr wirtschaftlich, reproduzierbar und schnell gefertigt.

IDS 2017 Halle 10.1, Stand E10 + F11

Kontakt: Dentaurum Implants GmbH, Ispringen; www.dentaurum-implants.com

Den Weg in die digitale Zukunft ebnen

Um gemeinsam mit Zahnärzten individuelle Lösungen für den Praxisbedarf zu konzipieren, bietet der Imaging-Spezialist Carestream Dental unter anderem die preisgekrönte CS 8100 Produktfamilie an. „Wir stellen uns der Herausforderung der Digitalisierung in der dentalen Fachwelt nicht nur einfach. Wir sehen es vielmehr als Pflicht, unseren Kunden den Weg in die digitale Umstellung zu ebnen", erklärt Melanie Recker, Trade Marketing Managerin bei Carestream Dental. Das Unternehmen hat mit dieser Philosophie großen Erfolg. Das bestätigen auch die Absatzzahlen für die CS 8100 Systemfamilie. Im Herbst 2016 war der Verkauf von über 10.000 Geräten erreicht. Ausgehend von dem preisgekrönten Erstling haben die Carestream Dental Ingenieure auch das CS 8100 3D DVT-System mit Panoramafunktion entwickelt. Es ist mit einem ganz speziellem Feature für Endodontologen ausgestattet: Mit einer Auflösung bis zu 75 µm ist es ein leistungsstarker Partner für jede Wurzelkanalbehandlung, und mit vier Volumengrößen für sämtliche Indikationen geeignet. Die gewonnenen Informationen aus einem Kiefer-Scan eignen sich hervorragend für eine rechnergestützte Implantat-Planung. „Dafür haben wir unser neues Software-Modul – den Implantat-Assistenten – entwickelt. Das Implantat wird damit bereits ausgehend von der Prothetik geplant, indem die Software automatisch Daten aus einer DVT-Aufnahme mit dem dazugehörigen digitalen Abdruck verbindet. So können Behandler genauestens ausmessen welches Implantat benötigt wird und wieviel Platz noch zur Krone bleibt", beschreibt Recker. Im Frühjahr 2017 wird Carestream Dental die CS 8100 Familie dann um ein weiteres Gerät vergrößern. „Dieses neue Familienmitglied werden wir erstmals auf der IDS in Köln erlebbar machen" verkündet Melanie Recker freudig.

IDS 2017 Halle 10.2, Stand T040 / U049

Kontakt: Carestream Health Deutschland GmbH, Stuttgart; www.carestreamdental.de

Die Informationen beruhen auf Herstellerangaben.

DGOI
WIR FÜR DICH
NEXT TO YOU
DEUTSCHE GESELLSCHAFT
FÜR ORALE IMPLANTOLOGIE

CURRICULA
COACHING
ZERTIFIZIE-
RUNGEN

Info und
Anmeldung unter
www.dgoi.info

JETZT
QUALIFI-
ZIEREN!

Deutsche Gesellschaft für Orale Implantologie e.V. (DGOI)
Wilderichstraße 9 | 76646 Bruchsal/Germany
Phone +49 (0)7251 618996-0
E-Mail mail@dgoi.info | www.dgoi.info

Für den wirtschaftlichen Erfolg Ihrer Praxis

Das Medienunternehmen Spitta wird auf der IDS mit einem vielfältigen Produktportfolio aufwarten sowie mit einem Gewinnspiel am Glücksrad, bei dem es attraktive Preise zu gewinnen gibt. Unter anderem wird an jedem Messetag ein Fernlehrgang im Wert von bis zu 2.880 Euro verlost. Und für den kleinen Hunger zwischendurch hilft eine frisch hergestellte Portion Popcorn.

Spitta-Produkte dienen dem wirtschaftlichen Erfolg von Zahnarztpraxen und Dentallaboren und erstrecken sich über die Bereiche „Abrechnung, Praxisorganisation, Fachwissen und Weiterbildung". Für die zahnmedizinische und zahntechnische Leistungsabrechnung finden Messebesucher neben den bewährten Nachschlagewerken zur BEMA, GOZ, beb 97 und BEB Zahntechnik auch Spezialthemen, wie z. B. das neue Loseblattwerk „Abrechnung CAD/CAM – Zahntechnik". Bei der Patientenberatung und -aufklärung unterstützt Spitta mit der „DemoBox dental plus" sowie u. a. mit den neuen Fachbüchern „Die intraligamentäre Anästhesie" oder „Bone, Biomaterials & Beyond".

Erstmals unter der Fortbildungsmarke „dent.kom" können Mitarbeiter aus der Zahnarztpraxis und der Gesundheitsbranche eine berufsbegleitende betriebswirtschaftliche Weiterbildung zum „Geprüften Fachwirt im Gesundheits- und Sozialwesen" absolvieren, die eine Beschäftigung in der Verwaltung innerhalb der gesamten Gesundheitsbranche ermöglicht.

Beim aktuellen Thema „Praxishygiene" unterstützt Spitta Zahnärzte und deren Praxisteams mit dem „Leitfaden Praxisbegehung" sowie mit dem Ratgeber „Hygienemanagement in der zahnärztlichen Praxis". Für interessierte Messebesucher steht Nicola Rheia, die Autorin dieser Werke, am 24. und 25. März nachmittags am Spitta Messestand für Fragen zu den Themen Praxisbegehung und Hygiene zur Verfügung.

Im Weiterbildungsbereich bietet die Spitta Akademie in diesem Jahr erstmalig die Fortbildung zur Hygienebeauftragten an. Um den Bereich Hygiene vollständig abzudecken, wird mit der Softwarelösung DIOS MP eine digitale Komplettlösung im Bereich Hygiene für die gesamte Prozessdokumentation und Produktverwaltung innerhalb einer Zahnarzt- oder Arztpraxis vorgestellt.

IDS 2017 Halle 11.2, P020

Kontakt: Spitta Verlag GmbH & Co. KG, Balingen; www.spitta.de

Innovatives Swiss Perio Kit aus dem Hause Hu-Friedy

Mit dem neuen Swiss Perio Kit bringt Hu-Friedy ein vollständiges chirurgisches Instrumentenset auf den Markt, das gleich mehrere Innovationsmerkmale besitzt. Entwickelt wurde es gemeinsam mit Dr. Rino Burkhardt, einem international anerkannten Experten für Parodontologie und Implantologie mit Lehraufträgen an den Universitäten in Zürich und Hongkong. Das Swiss Perio Kit wurde speziell für Indikationsstellungen in der modernen Parodontalplastik und periimplantären Chirurgie entworfen. Ob Handinstrumente oder Pinzetten, ob Scheren oder Nadelhalter: Die neuartigen Swiss Perio Instrumente vereinen eine ganze Reihe an Vorteilen in einer mikrochirurgischen Serie. Außergewöhnliches Material, höchster Komfort bei der Anwendung und unübertroffene Präzision sind die entscheidenden Merkmale. Damit ist es gelungen, ein durchdachtes System auf den Markt zu bringen, das nach dem Baukastenprinzip für verschiedenste Anwendungsbereiche funktioniert. Ein glatter, federleichter Handgriff mit breitem Durchmesser sorgt nicht nur für höchsten Komfort bei der Anwendung, sondern auch für eine bessere Kontrolle und eine geringere Ermüdung der Hand. Das matte Finish auf der Oberfläche und die schwarzen Arbeitsenden sind ebenfalls durchdacht – sie reduzieren beim Arbeiten die Lichtreflexion und sorgen so für den sicheren und präzisen Umgang. Beim Material fiel die Wahl auf Immunity Steel, da großer Wert auf optimale Haltbarkeit und maximalen Korrosionsschutz gelegt wurde. Die handgefertigten Arbeitsenden der schneidenden Handinstrumente besitzen eine hochveredelte, schwarze Beschichtung, die nicht nur eine harte und gleichzeitig glatte Oberfläche garantiert, sondern auch für die optimale Schnitthaltigkeit sorgt. Das Black Line Finish ermöglicht darüber hinaus den optimalen Kontrast in allen Bereichen der Operationsstelle, egal ob Weichgewebe oder knöcherne Strukturen.

IDS 2017 Halle 10.1 D040/E041

Kontakt: Hu-Friedy, Frankfurt; www.hu-friedy.com

Die Informationen beruhen auf Herstellerangaben.

Die Diskussionsrunde zu Ligosan Slow Release auf einen Blick.

Wie Lokalantibiotika die UPT zum Behandlungsziel führen

Anwender zur klinischen Effizienz von Ligosan® Slow Release

Parodontitis gilt hierzulande als Volkskrankheit und sei laut der Fünften Deutsche Mundgesundheitsstudie (DMS V) gar weiter verbreitet als bislang angenommen, wobei der Behandlungsbedarf aufgrund des demografischen Wandels steige [1]. Diese Entwicklungen bestätigten praktizierende Zahnärzte auch bei einem Anwendertreffen von Heraeus Kulzer: Im Gespräch erläutern die Teilnehmer, warum sie bei der unterstützenden Parodontitistherapie (UPT) auf Fertigpräparate wie das Lokalantibiotikum Ligosan® Slow Release setzen, wie effizient dieses Entzündungen hemmt und Taschen minimiert und welche Erfolgsfaktoren entscheidend sind.

Einen wesentlichen Beitrag leistet neben der vorteilhaften Applikation als Gel die klinisch belegte Effizienz des Wirkstoffs Doxycyclin, das am Wirkort eine therapeutische Konzentration über einen ausreichenden Zeitraum von mindestens 12 Tagen gewährleistet – ganz im Sinne des titelgebenden Mottos des Anwendertreffens „Ligosan: Die Entfaltung der Langsamkeit".

Frage: Was macht Parodontitis Ihrer Meinung nach zur „Volkskrankheit"?

ZÄ Wenke Petters (Potsdam): Parodontitis gilt hierzulande als Volkskrankheit, da die ganze Bandbreite der Bevölkerung betroffen ist. Meiner Ansicht nach bestehen diesbezüglich nach wie vor ein mangelndes Bewusstsein und eine ausbaufähige Aufklärung der Patienten.

ZÄ Dr. Ute Heffenträger (Berlin): Wir stellen in unserer Praxis oft eine fehlende Zuzahlungsbereitschaft der Patienten bei professionellen Zahnreinigungen und Prophylaxemaßnahmen fest. Oft existieren unserer Erfahrung nach Hemmnisse für Zuzahlungen jeglicher Art, was sich natürlich auch auf die Zahngesundheit auswirkt. Außerdem korreliert der Stand der Mundgesundheit nicht selten mit den sozialen Rahmenbedingungen [1].

ZA Dr. Dr. Johannes Zielasko (Berlin): Ich beobachte allerdings seit einigen Jahren eine Verbesserung der Mundhygiene, so dass sich heutzutage bei älteren Patienten – auch durch präventive Maßnahmen bedingt – ein längerer Zahnerhalt bei gleichzeitiger Zunahme parodontaler Erkrankungen feststellen lässt.

Oralchirurgin Eleni Kapogianni MSc (Berlin): Das deckt sich mit meinen Erfahrungen. Während meiner klinischen Tätigkeit an der Charité in den 1990er Jahren gab es viele zahnlose Patienten, heute sind echte Totalprothesen kaum noch verbreitet. Ich finde, dass den Patienten Zahlen und Fakten zur Parodontitis verständlich und anschaulich kommuniziert werden sollten. Hilfreich sind zum Beispiel Broschüren oder Grafiken – ich habe in meiner Praxis dazu unter anderem die Ligosan-Infobroschüre für Patienten ausliegen.

ZA Ralf-Jens Kühne (Niedergörsdorf): Aus meiner Sicht wird in der Praxis iatrogenen Faktoren, wie beispielsweise überstehenden Füllungsrändern und schlecht sitzendem Zahnersatz, zu wenig Beachtung geschenkt. Bemängeln muss man auch die Ernährungs- und Rauchgewohnheiten der Bevölkerung.

Frage: Welche Risiken bestehen bei einer unzureichenden Behandlung?

Kapogianni: In diesem Zusammenhang möchte ich die Bedeutung der Parodontitis als intraorale Ursache einer Halitosis betonen.

Zielasko: Dies führt nicht nur zum Zahnverlust, sondern auch zu Wechselwirkungen mit systemischen Erkrankungen, wie sie zum Beispiel bezüglich kardiovaskulären Erkrankungen, Diabetes und rheumatoider Arthritis oder auch im Zusammenhang mit Frühgeburten diskutiert werden. Auch eine Erhöhung des CRP-Wertes konnte bei Parodontitis festgestellt werden.

Frage: Welchen Beitrag können in diesem Zusammenhang lokal applizierbare Antibiotika wie Ligosan leisten?

Kühne: Die Kombination mit einer mechanischen Reinigung vorausgesetzt, stellen sie eine sinnvolle ergänzende Maßnahme dar. Beides zusammen führt zu einer wirkungsvollen Keimreduktion.

Zielasko: Studien haben gezeigt, dass sich eine signifikante Wirksamkeit bei tiefen Taschen zeigt – und das ohne systemische Nebenwirkungen. Das deckt sich im Übrigen mit meinen positiven Erfahrungen mit Ligosan in der UPT.

Frage: Die erwähnte Relevanz klinischer Studien [2-4] spielt für viele Anwender bei der Materialwahl eine wichtige Rolle. Warum ziehen Sie Fertigpräparate wie Ligosan sogenannten Rezepturarzneimitteln vor?

Zielasko: Ich sehe bei Fertigpräparaten wie Ligosan den Vorteil gleichbleibender Qualität mit belegten Erfahrungswerten aus klinischen Studien sowie der Praxis.

Dr. Klaus Heffenträger (Berlin): In diesem Kontext möchte ich auf das Vertrauen des Anwenders in das Arzneimittel – und des Patienten zum Zahnarzt – aufmerksam machen. Mit Rezepturarzneimitteln wird die Verantwortung in die Hände des Zahnarztes gegeben, weshalb ich unter anderem aus Gründen der Qualitätssicherung lieber auf ein Fertigpräparat zurückgreife.

Stefan Herrmann, Heraeus Kulzer, Eleni Kapogianni (Berlin), Rolf-Jens Kühne (Niedergörsdorf) und Wenke Petters (Potsdam) im Gespräch (von links).

THOMMEN
Medical Education

UNSERE MASTER-KURSE FÜR SIE.

EINIGE HIGHLIGHTS MAI–SEPTEMBER

HAMBURG I 05.05.17
PERI-IMPLANTÄRES WEICHGEWEBS-MANAGEMENT
MIT DR. O. ZUHR

ZÜRICH I 13.06.17
ÄSTHETISCHE MUKOSA-PROBLEME RUND UM DAS IMPLANTAT
MIT DR. R. BURKHARDT

BERLIN I 21.06.17
ÜBER IMPLANTATDESIGN UND DIE MÖGLICHEN KLINISCHEN KONSEQUENZEN
MIT DR. K. MEYENBERG

MÜNCHEN I 30.06–01.07.17
ALL-ON-THOMMEN – SOFORTBELASTUNG IM ZAHNLOSEN KIEFER
MIT DR. M. HINZE

TEGERNSEE I 15.–16.09.17
IMPLANTOLOGIE UND IMPLANTATPROTHETIK
MIT DR. S. MARQUARDT

BONN I 20.09.17
ÄSTHETIK IN DER IMPLANTOLOGIE
MIT DR. U. GRUNDER

Unser vollständiges Kursprogramm, sowie detaillierte Kurs- und Anmeldeunterlagen finden Sie auf www.thommenmedical.com oder kontaktieren Sie uns per mail info@thommenmedical.de oder telefonisch unter 07621/4225830.

SCHWEIZER MANUFAKTUR FÜR IMPLANTOLOGIE
www.thommenmedical.com

Kapogianni: Ich vertraue in meiner Praxis ausschließlich auf Fertigpräparate, da bei selbst hergestellten Doxycyclin-Präparaten die pharmakologische Wirkung durch unbekannte Mischungsverhältnisse nicht kontrolliert werden kann. Zudem gewährleistet ein Fertigpräparat wie Ligosan über die Trägersubstanz des Materials eine therapeutische Wirkstoffkonzentration über einen ausreichenden Zeitraum von mindestens zwölf Tagen. Bei einem selbst hergestellten Präparat ist gegebenenfalls keine Depotwirkung möglich – auf einen derart experimentellen Einsatz verzichte ich.

Frage: Frau Kapogianni, wie gestaltet sich die Anwendung von Ligosan im täglichen Praxiseinsatz?

Kapogianni: Ligosan lässt sich leicht und einfach applizieren und muss aufgrund der kontinuierlichen Freisetzung über einen Zeitraum von mindestens 12 Tagen (Anm. d. Red.: Controlled Release Devices) nur einmalig in die Taschen eingebracht werden – das erleichtert auch die Patientencompliance. Material, das sich eventuell während der Applikation herauszieht, adaptiere ich mit einem Schaumstoffpellet.

Frage: Welche Erfahrungen haben Sie darüber hinaus mit Ligosan gemacht – existiert eventuell auch Optimierungspotential?

Zielasko: Ligosan hat sich in meiner Praxis bewährt. Bei einfacher und nur einmaliger Applikation erzielt man eine effektive Taschenminimierung.

Petters: Ich sehe Optimierungspotential hinsichtlich einer grazileren Gestaltung der Applikationsspitze.

Kapogianni: Diesbezüglich kann ich den Tipp geben, die Kanülenspitze mit einem Skalpell schräg anzuschneiden. Außerdem erwärme ich das Material vor Gebrauch. Bei mir bekommt der Patient die Kapsel im Schlauchbeutel vor der Anwendung zur Erwärmung in die Hand gedrückt. Mit Blick auf eventuelles Optimierungspotential erwarte ich Studien zu möglichen Anwendungsgebieten von Ligosan über die Parodontitistherapie hinaus, etwa bei Periimplantitis* (Anm. d. Red.: Ligosan® Slow Release ist vom Hersteller momentan nur für die Indikation der Parodontitis zugelassen, alle Anwendungen außerhalb dieser Indikation fallen unter einen sogenannten „Off-Label-Use").

Dr. Ute Heffenträger (Berlin) im Gespräch mit Dr. Ulrike Oßwald-Dame, dentale Nachrichten-Agentur (von links).

Kühne: Mit der Vorerwärmung des Materials habe ich ebenfalls gute Erfahrungen gesammelt. Ich hole das Material eine Stunde, bevor der Patient in die Praxis kommt, aus dem Kühlschrank. Zudem stelle auch ich eine signifikante Reduzierung der Taschentiefen fest und konnte bei und trotz langjähriger Anwendung noch keine allergischen Reaktionen beobachten.

Frage: Welches Feedback erhalten Sie von Ihren Patienten?

Kapogianni: Es äußern sich zwar einige Patienten, dass die Behandlung mit Ligosan teuer sei, allerdings ist ihnen das der Erhalt ihrer Zähne wert. Daher sind sie nach entsprechender Aufklärung erfahrungsgemäß bereit, etwas aus der eigenen Tasche zu bezahlen – unter anderem auch deshalb, da sich chirurgische Eingriffe eventuell vermeiden lassen. Privatpatienten haben dieses Problem nicht, denn die privaten Kassen erstatten die Kosten. Auch Periimplantitis-Patienten* geben ein positives Feedback, insbesondere diejenigen, bei denen mit anderen Therapieoptionen kein Behandlungserfolg eintrat.

Frage: Wenn Sie auf kommende Herausforderungen schauen: Was macht Ligosan aus Ihrer Sicht „zukunftssicher"?

Kühne: Während Parodontitis bereits heute als Volkskrankheit gilt, wird eine der künftigen Herausforderungen die Periimplantitis* sein – und Ligosan bietet sich unseren Erfahrungen nach wie bereits erwähnt als geeignete Therapieoption an.

Kapogianni: Im Bereich der Lokalantibiotika wäre aus meiner Sicht eine Art „Ligosan 2.0" vorstellbar – oder zumindest ein breiteres Portfolio für einen patienten-individuelleren Einsatz. Ich denke da an Varianten mit variablen Applikationsspitzen sowie unterschiedlicher Wirkdauer und Konsistenzen, die auf die unterschiedlichen Anforderungen abgestimmt sind.

Zielasko: Der bisherige Erfolg verspricht Ligosan ein hohes Zukunftspotential – klinisch erprobt, durch Studien belegt und in der Praxis bestätigt.

Vielen Dank für das Gespräch!

Rolf-Jens Kühne (Niedergörsdorf) und Dr. Dr. Zielasko (Berlin) in der Diskussion (von links).

VERANSTALTUNGEN 2017

Melden Sie sich noch heute zu einer der Parodontitis-Fortbildungen von Heraeus Kulzer an und sichern Sie sich Ihren Platz:

25.03.2017	Dresden	Prof. Dr. Dr. h.c. Adrian Kasaj	„Update nicht-chirurgische Parodontitistherapie – Bedeutung der lokalen antimikrobiellen Therapie in der klinischen Praxis“
19.04.2017	Dortmund	Prof. Dr. med. dent Nicole Arweiler Dipl.-Bio. Wolfgang Falk	„Möglichkeiten und Grenzen der nicht-chirurgischen Parodontitistherapie. Wie effektiv sind antimikrobielle Begleittherapien?“ + „Alternative Therapiestrategien in der Zahnarztpraxis“
03.05.2017	Brühl	Prof. Dr. med. dent. Ralf Rößler	„Parodontaltherapie“ – Integration in ein modernes Praxiskonzept“

Direkt anmelden unter
Tel.: 0 61 81 / 96 89-2587
Fax: 0 61 81 / 96 89-2897
E-Mail: susanne.machmerth@kulzer-dental.com

** Alle Aussagen stellen Meinungen der jeweiligen Anwender dar, nicht des Herstellers. Ligosan® Slow Release ist momentan nur für die Indikation der Parodontitis zugelassen, alle Anwendungen außerhalb dieser Indikation fallen unter einen sogenannten „Off-Label-Use“.*

WEITERE INFORMATIONEN

Heraeus Kulzer GmbH
Grüner Weg 11
63450 Hanau
E-Mail: info.dent@kulzer-dental.com
Tel. 08 00 4372-3368
www.heraeus-kulzer.de

70 Jahre und kein bisschen leise

lege artis Pharma wird siebzig! Wer hätte das im Hungerwinter 1947, als der Firmengründer Johann Pfandl mit einem befreundeten Apotheker die Idee mit dem Arzneimittel TOXAVIT hatte, gedacht. Ähnlich wie im Film Feuerzangenbowle wurde bei einer Flasche Rotwein das Konzept der ersten arsenfreien Devitalisationspaste erdacht. Seinerzeit eine Weltneuheit.

Nach dem Umzug von Innsbruck nach Stuttgart wurde die erste größere Betriebsanlage eingerichtet. So war der Boden bereitet für weitere Innovationen: FOKALMIN, HISTOLITH NaOCl, CALCINASE EDTA-Lösung und vieles mehr.
Letzte Meilensteine waren das Implantat-Pflegeprodukt durimplant und das Endo-Entnahmesystem ESD, das in jedem Flaschenhals der Endo-Lösungen zur einfachen und schnellen Handhabung fest montiert ist.

Inzwischen befindet sich der Sitz des Unternehmens in Dettenhausen, nahe der Universitätsstadt Tübingen. Hier entstand 1972 das erste eigene Betriebsgebäude, das bereits 1981 großzügig erweitert wurde.
Zukunftsweisende Produkte, verbesserte Rezepturen und optimierte Fertigungsanlagen unterstreichen nun schon in der dritten Generation den hervorragenden Ruf des Familienunternehmens. Das Wissen um die eigene innovative Tradition lässt lege artis auch nach 70 Jahren selbstbewusst in die Zukunft blicken.

2017 wird der 70. Geburtstag gefeiert. Alle Freunde und Kunden sind herzlich eingeladen, am Stand Nr. 011 Gang Q in Halle 11.2 darauf anzustoßen. Besondere Einkaufsrabatte stehen bereit: Zahlen Sie auf der IDS nur 70 % für ausgewählte Produkte. Nutzen Sie dies zu einem Besuch auf unserem Stand. Wir freuen uns auf Sie!

70 Jahre lege artis – nach den Regeln der Kunst das Morgen gestalten.

WEITERE INFORMATIONEN

lege artis Pharma GmbH und Co. KG
Breitwasenring 1 · 72135 Dettenhausen
Tel. 0 71 57 / 56 45 – 0 · Fax 0 71 57 / 56 45 50
E-Mail: info@legeartis.de · www.legeartis.de

IDS 2017 Halle 11.2, Stand 011 Gang Q

Z-SYSTEMS baut aus und garantiert sichere Keramik-Implantate

Der Markt für Keramik-Implantate wächst. Dies spürt auch der Marktführer Z-SYSTEMS mit Sitz in der Schweiz deutlich. So konnte im vergangenen Jahr ein hohes zweistelliges Umsatzwachstum verzeichnet werden und der Start ins neue Jahr war sehr vielversprechend. Um den positiven Entwicklungen auch künftig gerecht zu werden, erfolgte zum Jahreswechsel ein Umzug in deutlich größere Räumlichkeiten. Mit dieser Vergrößerung wurden auch neue Fertigungsmaschinen angeschafft, um die Kapazität in der aufwändigen Produktion stark zu erhöhen.

Die Investitionen bei Z-SYSTEMS fließen aber nicht nur in die Infrastruktur, sondern auch im Bereich Personal wurde und wird laufend aufgestockt. Erfahrene Mitarbeiter aus der dentalen Implantologie zeigen sich seit einiger Zeit für Produktentwicklung, Marketing und Sales verantwortlich. So konnte eine erste wichtige Veränderung bereits umgesetzt werden. Z-SYSTEMS tritt mit einem neuem Logo, mit einer neuen Farbe und dem Namen Z-SYSTEMS auf. Das bisherige, technisch orientierte „ZIRKOLITH by z-systems" gehört der Vergangenheit an. Z-SYSTEMS ist überzeugt auch im Jahr 2017 überdurchschnittlich zu wachsen und die führende Position ausbauen zu können.

5. Internationaler Z-SYSTEMS Kongress in Nizza

Unter dem Motto „Explore the world of ceramic implants" erwartet Z-SYSTEMS am 16./17. Juni in Nizza eine interessierte Expertenrunde. Im Fokus stehen sowohl innovative Konzepte aus der Praxis, eine Live-OP sowie viele wissenschaftliche Erkenntnisse und ein spannender Ausblick über eine revolutionäre implantologische Neuheit. Auf großes Interesse wird sicherlich das neue zweiteilige, verschraubte Implantat Z5s stoßen. Das Programm ist bereits online auf www.zsystems.com einsehbar und Anmeldungen sind ab sofort möglich.

WEITERE INFORMATIONEN

Z-SYSTEMS AG
Werkhofstrasse 5
CH-4702 Oensingen
www.zsystems.com

Multi-Unit Abutments für alle Implantatsysteme von Medentika

MEDENTIKA® steht für die Fertigung von Präzisionsprothetik. Hergestellt werden prothetisch kompatible, konfektionierte und individuell gefertigte Implantat-Komponenten und implantatgetragene Prothetik für alle gängigen Implantatsysteme. Darauf wird auch in Zukunft das Hauptaugenmerk liegen. Mit drei Implantatsystemen möchte sich Medentika jedoch zukünftig auch stärker als innovativer Hersteller von Zahnimplantaten aus Deutschland positionieren.

Seit 2009 wird im chirurgischen Bereich ein speziell entwickeltes Microcone Implantatsystem angeboten. Im April 2016 folgte das Quattrocone Implantatsystem – mit gerader und 30° abgewinkelter Schulter – und im Dezember 2016 folgte das Procone-Implantat, mit einem zu Camlog kompatiblen Prothetikanschluss.

Zur IDS stellt MEDENTIKA den Abutmenttyp Multi-Unit vor. Dieser Typ wird, wie bei MEDENTIKA üblich, für alle relevanten Implantatsysteme in gerader und abgewinkelter Form und in unterschiedlichen Gingivahöhen für die diversen Plattformen zur Verfügung stehen. Ideal zur Herstellung von patientenbezogenen individuellen Hybrid-Versorgungen oder als Grundlage für eine individualisierte Versorgung im ästhetischen Bereich. Neben dieser Neuheit wird das Portfolio an angussfähigen Goldabutments (indexiert und rotationssymmetrisch kompatibel zu Camlog und Astra) erweitert und angußfähige CoCr-Abutments für alle gängigen Systeme angeboten.

Im chirurgischen Bereich wird ein einteiliges, durchmesserreduziertes Implantat für die Hybridversorgung vorgestellt, welches ganz einfach mit dem angebotenen Optiloc-System versorgt werden kann.
Ein weiteres Highlight ist sicherlich die neue Broschüre „MEDENTIKA on Original", in der sich MEDENTIKA schonungslos dem Vergleich mit den "Originalen" stellt. „Originale" – laut Duden nichts Anderes als" Ursprung" – wird als Herausforderung für Optimierungsmöglichkeiten gewertet. Denn einfach ein System zu kopieren, bedeute Stillstand.

WEITERE INFORMATIONEN

Medentika GmbH
Hammweg 8-10 · 76549 Hügelsheim
Tel. 0 72 29 / 6 99 12-0 · www.medentika.de

IDS 2017 Halle 4.1 Stand A090 / B091

CAMLOG und BioHorizons schließen Vertriebsvereinbarung

Die CAMLOG Biotechnologies AG und BioHorizons, Inc., zwei führende Anbieter von Dentalimplantaten und Produkten für restaurative Zahnmedizin, haben bekannt gegeben, dass die CAMLOG Vertriebs GmbH ab April 2017 der exklusive Distributionspartner für Produkte der Marke BioHorizons in Deutschland wird.

Als exklusiver deutscher Vertriebspartner bietet CAMLOG seinen Kunden weiterhin ein Sortiment an implantatgetragenen Behandlungslösungen sowie partnerschaftliche Kundenbeziehungen, auf die sie schon seit nahezu 20 Jahren vertrauen. Die Erweiterung des bestehenden Produktportfolios um die Produkte der Marke BioHorizons schafft eine integrierte Plattform, um den Bedürfnissen aller Anwender über das gesamte Spektrum implantatgetragener Dentallösungen gerecht zu werden. Die neue Vereinbarung schafft zudem weitere Kooperationsmöglichkeiten in den Bereichen Fortbildung, Kundenservice, Produktangebot und technische Anwendungsberatung.
„Wir freuen uns, unsere Zusammenarbeit mit BioHorizons auszuweiten", sagt Michael Ludwig, Geschäftsführer der CAMLOG Vertriebs GmbH. „Durch diese Vereinbarung stärkt CAMLOG seine Marktposition in Deutschland, gleichzeitig profitieren die BioHorizons Kunden von unserer starken Markenidentität und unserem breitem Angebot an Dienstleistungen, technischen Anwendungen und Fortbildungsprogrammen."
Der Wechsel des BioHorizons Vertriebs zu CAMLOG ist ein strategisch wichtiger Schritt und eine natürliche Erweiterung des globalen Dentalgeschäfts von Henry Schein. BioHorizons ergänzt das Geschäft von CAMLOG, das zeigen die Erfahrungen aus einem integrierten Vertriebsmodell in Nordamerika, bei dem das in den USA ansässige Unternehmen BioHorizons seit Juni 2016 exklusiver Vertriebspartner für CAMLOG Produkte in Nordamerika ist.
„Wir freuen uns darauf, unseren Kunden dank dieser Partnerschaft den umfassenden und herausragenden Service sowie die innovativen Produktlösungen von CAMLOG anbieten zu können", ergänzt Mark Neri, Senior Vice President International Sales bei BioHorizons. „Zusammen sind wir gut aufgestellt, um unsere Kunden im Bereich der Zahnmedizin dabei zu unterstützen, ihren Patienten die bestmögliche Versorgung anbieten zu können."

WEITERE INFORMATIONEN

CAMLOG Vertriebs GmbH
Maybachstraße 5 · 71299 Wimsheim
Tel. 0 70 44 / 94 45-100 · www.camlog.com

IDS 2017
Halle 11.2, Stand A010 / B019
B010 / C019

NucleOSS Europe GmbH geht auf Expansionskurs

Die zur NucleOSS Gruppe gehörige NucleOSS Europe GmbH bietet verschiedene hochmoderne Implantatsysteme mit breit aufgestellten prothetischen Versorgungsmöglichkeiten und vielen integrierten Vorteilen.

„Wir freuen uns, so der CEO Salih Shanle, mit Wolfgang Müller einen Geschäftsführer mit langjährigen und profunden Kenntnissen des Dentalmarktes, vor allem in den Bereichen Implantologie, Prothetik, CAD/CAM-Verfahren und regenerativen Materialen für unser Unternehmen gewonnen zu haben. Wir sind sicher, dass er die ambitionierten geplanten Aktivitäten von NucleOSS und den weiteren Vertriebsausbau sicher und erfolgreich steuern wird."
„In einem immer mehr diversifizierenden Dentalmarkt mit zahlreichen Anbietern, sind hohe Qualität der Produkte, ein gut aufgestelltes Sortiment, zuverlässiger Service und auch wissenschaftliche Unterstützung, wie es NucleOSS durch sein wissenschaftliches Gremium TFI bietet, von essentieller Bedeutung. Bei meinen Besuchen der Produktionsstätten war ich mehr als beeindruckt von der professionellen Aufstellung des Unternehmens und des ausgesprochen hohen Know-hows innerhalb aller Abteilungen. Dies kombiniert mit marktgerechtem Innovationsschub und einer gefüllten Pipeline sowie einem attraktiven Preisleistungsverhältnis haben mir die Entscheidung, die Aufgabe für die NucleOSS Europe GmbH zu übernehmen, sehr leicht gemacht. Ich freue mich auf die neue Aufgabe und bin sicher, dass der Markt sich mit steigender Nachfrage über die zahlreichen Vorteile des Produktsortiments überzeugen wird", so Wolfgang Müller.

WEITERE INFORMATIONEN

NucleOSS Europe GmbH
Floßhafenstraße 6 · 41460 Neuss
Tel. 0 21 31 / 15 34 100 · www.nucleoss.de

IDS 2017
Halle 4.1
Stand: D040

20 Jahre Konus-Implantat

Auf der IDS 2017 tritt Argon Medical fokussiert als Implantatanbieter auf und feiert mit seinem K3Pro-Implantatsystem 20 Jahre erfolgreichen Marktauftritt und damit die Vorreiterrolle für die Konusverbindung. Zusätzlich stellt das deutsche, international agierende Familienunternehmen die Planung, Bohrschablonen, individuelle Abutments, Gingivaformer und Instrumente für die geführte Chirurgie sowie 3D-Knochenaugmentation vor.

Das K3Pro-Implantatsystem ist ein erfolgreiches und bewährtes Produkt mit einer bakteriendichten Verbindung zur Erhaltung des Knochens und der Papillen, sowie zur Vermeidung von Titanabrieb und Periimplantitis. Die Konstruktion der Konusverbindung mit 3° Steigung sichert die maximale Abdichtung des kritischen Bereichs der Verbindung zwischen Implantat und Aufbau zu

Auf dem erweiterten Messestand wird der digitale Workflow mit integriertem DVT sowie DICOM-Verarbeitung vom Dentallabor Bösing Dental präsentiert. Dazu zählen auch digital erstellte implantatprothetische Versorgungen, die in dem komplett digital vernetzten Labor inhouse in Bingen gefertigt werden. Bösing Dental positioniert sich damit ganz klar als Laboranbieter in Bingen und bietet sein gesamtes Portfolio als zukunftsorientierter dentaler Servicedienstleister „Made in Germany" weltweit an. Zusätzlich stellt Geschäftsführer ZTM Christoph Bösing mit seinem Team das laboreigene Fortbildungsprogramm für Zahnärzte und MKG-Chirurgen vor.

Welcome to ARGON Dental, Bösing Dental und Implant Solutions (Bildquelle: ARGON Dental GmbH & Co. KG).

Von dem ebenfalls auf dem Messestand vertretenen Unternehmen Implant Solutions wird neben chirurgischen und prothetischen Planungen der 3D-Druck von Modellen und individuellen Bohrschablonen angeboten. Dentallabore haben die Möglichkeit, ihre Modelle im 3D-Druck Verfahren umsetzen zu lassen, immer mit dem Qualitätsattribut „Made in Germany". In Form eines STL-Datensatzes werden die Scandaten per gesichertem Internetzugang an Implant Solutions übertragen. Weiterhin angeboten werden das Scannen und die digitale Verarbeitung angelieferter analoger Modelle. CAD/CAM-Spezialisten verarbeiten die verschlüsselten bzw. gescannten Daten am Binger Standort und führen den 3D-Druck aus. Das Ergebnis: Hochpräzise Modelle bzw. Bohrschablonen. Für die chirurgische und prothetische Planung implantologischer Versorgungen stehen Spezialisten zur Verfügung. Nach deren Ergebnissen liefert Implant Solutions die entsprechenden Modelle und Bohrschablonen. Gefertigt werden Implantat-Bohrschablonen in einem farblos transparenten Material. Die Vorteile liegen in der Biokompatibilität und Erfüllung der Kriterien zur biologischen Beurteilung von Medizinprodukten nach DIN ISO 10993. Durch die Kombination intraoraler Scans, CAD/CAM-Designs und 3D-Druck wird der komplette digitale Workflow abgebildet.

IDS 2017
Halle 4.1
Stand F098

WEITERE INFORMATIONEN

www.argon-dental.de
www.boesing-dental.de
www.implant-solutions.de

IDS® 2017

Produktinnovationen, Messeangebote, Events und Aktionen

rund um die IDS lesen Interessierte auf

www.zmk-aktuell.de/ids-2017

Podiumsdiskussion mit Mitgliedern des Management-Teams zur wirtschaftlichen Lage des Unternehmens und zu den Herausforderungen für 2017.

Nationale Vertriebstagung von Henry Schein Dental Deutschland im Zeichen der digitalen Zukunft

Unter dem Motto „Dental Vision" informierten sich vom 24. bis 27. Januar 2017 Spezialisten aus dem Dentalbereich über neue Produkte sowie Materialien und erfuhren zugleich viel über die Macht der digitalen Transformation. Hintergrund des Treffens war die siebte Nationale Vertriebstagung der Henry Schein Dental Deutschland GmbH. Mehr als 500 Mitarbeiter und Industriepartner kamen zu diesem Anlass nach Berlin.

Veränderte Kundenbedürfnisse erfordern neue Angebote

„We do believe in globalization." Mit diesem Satz eröffnete **Stanley M. Bergman**, CEO und Chairman von Henry Schein, Inc., seine Rede. Er glaubt nicht nur fest an die Globalisierung, sondern auch an die digitale Transformation. Bergman erachtet in Zeiten des langsamen Wirtschaftswachstums und der hohen Unsicherheit loyale digitale Plattformen als wichtig. „Die Kundenbedürfnisse ändern sich!" Der moderne Verbraucher ist mobil, vernetzt und legt Wert auf Service und Qualität. Für Unternehmen bedeutet das, dass nicht nur ein Produkt im Fokus steht, sondern dass Angebote durch mobile Services ergänzt werden. Als Beispiele aus dem E-Commerce nannte er Plattformen wie Airbnb, Alibaba oder Uber, die seit Jahren ein enormes Wachstum verzeichnen. „Wir von Henry Schein möchten auf unserer Plattform alles anbieten, was der Kunde benötigt, um die vierte industrielle Revolution erfolgreich leben zu können." **Jim Breslawsk**i, President, Henry Schein, Inc., und CEO, Global Dental Group, ergänzte, dass hierbei Werte verbinden. Der Teamerfolg spiele dabei eine essentielle Rolle. Bei einer Podiumsdiskussion stellten sich Mitglieder des Management-Teams Fragen zur wirtschaftlichen Lage des Unternehmens und zu den Herausforderungen für 2017. Die Fragen wurden von Henry-Schein-Mitarbeitern eingereicht und offen sowie persönlich beantwortet.

Spannende Aussichten für 2017

Am Nachmittag gaben die Geschäftsführer der Henry Schein Dental Deutschland noch einen Aus- und Rückblick über die Aktivitäten des Unternehmens: **Vincent Junod**, Vice President, European Dental – DACH Region, betonte in seiner Rede, dass sich der Markt – getrieben durch Technologien und Wettbewerb – kontinuierlich wandele. Henry Schein Dental Deutschland sei für diese Veränderungen durch die neuen Service-Hubs im technischen Bereich, sowie den Ausbau des Labor- und Exklusivprodukte-Teams gut aufgestellt. Abschließend sprach er über die Herausforderungen, die das „Team Schein" mit Erfolg in 2016 bewältigt hat und unterstrich hierbei die Wichtigkeit von Partnerschaft und Zusammenarbeit.

Vertriebsseitig verwies **Jürgen Hahn**, Vice President Sales, auf zufriedene Kunden als wichtigstes Kapital. Henry Schein werde auch zukünftig smarte Wege gehen, um 360°-Lösungen für den Kunden zu ermöglichen. Ein ganzheitlicher Service sei ein zentraler Faktor für den Erfolg der Kunden und das Wachstumspotential des Unternehmens.

Stanley M. Bergman, CEO und Chairman von Henry Schein: „We do believe in globalization."

Für Jürgen Hahn, Vice President Sales, sind zufriedene Kunden das wertvollste Kapital.

Joachim Feldmer, Vice President Marketing, kündigte spannende Projekte für 2017 an.

Albrecht Merklein, Director ConnectDental and Special gab einen Ausblick auf die Trends 2017 in den Bereichen Hygiene, CAD/CAM und Laser.

Joachim Feldmer, Vice President Marketing, stellte in seinem Vortrag neue Aktivitäten aus dem Marketingbereich vor: Neben einem Online-Magazin rund um die IDS für Messebesucher und Daheimgebliebene, stehe auch bei dent.talents. ein spannendes Projekt für 2017 auf der Agenda. Zu beiden Themen werde es zur IDS nähere Informationen geben.
Einen Ausblick auf die Trends 2017 in den Bereichen Hygiene, CAD/CAM oder Laser gab **Albrecht Merklein**, Director ConnectDental and Special Sales. Unter anderem ging er auf die Material- und Indikationsvielfalt ein, die gerade im 3D-Druck in nächster Zeit deutlich zunehmen werde. Im Laserbereich erobere der Lightwalker mit der PIPS®-Behandlung den Endo-Markt, hier werde Henry Schein seine Aktivitäten weiter ausbauen.

Digitale Transformation in der Zahnmedizin

Ziel von Henry Schein ist es, Zahnmediziner und Zahntechniker in das digitale Zeitalter zu begleiten und als kompetenter Lösungsanbieter zu fungieren. So galt der zweite und dritte Tag der Mitarbeiter-Schulung und den Neuprodukten der Lieferanten. Bei Zirkeltrainings und Break-Out-Sessions stellten Industriepartner ihre neuesten Produkte und Dienstleistungen vor. Digitales Röntgen, 3D-Druck, Hygiene-Management oder neue CAD/CAM-Materialien – zwischen Live-Demonstrationen und fachlichem Austausch war der intensive Schulungserfolg garantiert.

WEITERE INFORMATIONEN

Henry Schein Dental Deutschland GmbH
Monzastraße 2a · 63225 Langen
www.henryschein-dental.de

IDS 2017 Halle 10.2, Stand 48/49

Lachgassedierung – der perfekte Einstieg

Seit Januar 2017 bietet die n_2o-Akademie, das neue Schulungscenter der Baldus Medizintechnik GmbH, deutschlandweite Zertifizierungskurse für die Sedierung mit einem Sauerstoff-Lachgas-Gemisch an. Seit über 15 Jahren setzt sich das Unternehmen mit der Lachgassedierung auseinander und ist seit 2008 unterstützend im Bereich der Lachgasausbildung tätig.

Die neue Akademie steht auf einem starken Fundament aus Referenten, die unterschiedliche zahnmedizinische Hintergründe sowie jahrelange Erfahrung mit der Lachgassedierung vorweisen kann. „Wir sind sehr stolz, den zukünftigen Lachgas-Anwendern ein abwechslungsreiches Repertoire an Referenten präsentieren zu dürfen, die erfolgreich die Lachgassedierung in der eigenen Praxis einsetzen", sagt Geschäftsführer Fabian Baldus.
Das Kursangebot basiert auf den Guidelines des Council of European Dentists von 2012. Der Einführungskurs ist der perfekte Start, um in die Thematik rund um die Lachgassedierung reinzuschnuppern. Im Anschluss wird es einen ausführlichen Folgekurs geben, bei dem die Zertifizierung inkludiert ist. Eine weitere Fortbildungs-Alternative sind die Komplettkurse. Nach zwei Fortbildungstagen sind die Teilnehmer zertifiziert und die Lachgassedierung kann sofort in der Praxis eingesetzt werden.

Die n_2o-Akademie ist das neue Institut für Zertifizierungen im Bereich der Lachgassedierung.

Die Kurse beziehen nicht nur Zahnärzte mit ein, ebenso ist das Praxispersonal immer herzlich willkommen, denn der Erfolg der Sedierungsmethode ist vor allem auch der Motivation des gesamten Teams geschuldet. In der Fortbildung werden alle assistenzrelevanten Aspekte für die Inhalationssedierung mit Lachgas vermittelt, sodass die Lachgassedierung komplikationslos in den Behandlungsalltag integriert werden kann.
Auch exklusive Inhouse-Schulungen werden angeboten. So können mehrere Mitarbeiter der Praxis gleichzeitig geschult werden. Das macht durchaus Sinn, denn das Personal ist der Kommunikationsschlüssel zum Patienten. Positive Erlebnisse und eigene Erfahrungen werden gerne weitergeben.
„Der Entschluss eine eigene Sparte für die Fortbildungen der Lachgassedierung zu gründen, ist uns leichtgefallen, da wir in den letzten Jahren viel Erfahrung sammeln und ein entsprechend starkes Netzwerk aufbauen konnten. Außerdem können wir unseren Kunden als einziger Anbieter einen 100-prozentigen Full-Service aus der Baldus® Hand bieten – Lachgassedierungssysteme, medizinische Gaslieferungen bis in die Praxis und die Durchführung von Zertifizierungskursen", so Fabian Baldus.

WEITERE INFORMATIONEN

Baldus Medizintechnik GmbH
Auf dem Schafstall 5 · 56182 Urbar
www.baldus-medizintechnik.de

IDS 2017 Halle 11.2, Stand R061

bone ring congress in Frankfurt war ein voller Erfolg

Am 3. und 4. Februar 2017 fand in Frankfurt der erste internationale bone ring congress statt, bei dem botiss biomaterials Goldsponsor war. Die Veranstalter, Dr. Bernhard Giesenhagen und Dr. Orcan Yüksel, konnten 200 Gäste aus 15 Nationen willkommen heißen. 12 internationale Referenten präsentierten neueste Erkenntnisse rund um die Knochenringtechnik.

Die Referatsthemen reichten von ästhetischer Behandlung und Prothetik bis hin zu aktuellen klinischen Studien zur Resorption von Knochenringen, Tierversuchen und Stammzellforschung. Im Rahmen des „Pre-congress Days" am 3. Februar hatten 30 Ärzte aus 8 Ländern die Möglichkeit an einem Workshop-Tag teilzunehmen. Dieser fand in der Praxis von Dr. Giesenhagen und Dr. Yüksel statt. Ein Teilnehmer war sogar extra dafür aus Australien angereist.
Highlights an beiden Tagen waren die Direktübertragungen von zwei Live-OPs, in der Dr. Giesenhagen jeweils in weniger als einer Stunde einen Patienten mit mehreren Knochenringen und Implantaten schnell und präzise versorgte: 3 Implantate in der Maxilla mit mehr als 5 mm vertikaler Augmentation. Die Teilnehmer wendeten die zuvor theoretisch erlernte Technik im Workshop direkt am Kiefermodell selbst an, ehe sie sich anschließend mit den internationalen Referenten austauschten.

Wissenschaftliche Fachvorträge

In der Eröffnungspräsentation von **Dr. Bernhard Giesenhagen** und **Dr. Orcan Yüksel** wurden die Ergebnisse aus gemeinsam 1.300 implantierten Knochenringen seit 2002 präsentiert. **Dr. Gang Chen** stellte in seinem Vortrag ausführlich die Vor- und Nachteile verschiedener Entnahmestellen für autologe Knochenringe dar. Dazu wurden eindrucksvolle klinische Bilder und Langzeitergebnisse gezeigt.
Dr. Marco Schwan zeigte die größte Herausforderung für den Behandler: Große dreidimensionale Knochendefekte in der ästhetischen Zone. Wie man solche Fälle mit der Knochenringtechnik exzellent lösen kann, war dann auch das Thema seines Vortrags. Unter Berücksichtigung aller „aesthetic scores (PES, WES) bleibt immer das individuelle ästhetische Empfinden des Patienten im Vordergrund.
Mit **Dr. Norbert Fock** begaben sich die Teilnehmer auf eine anatomische Reise durch die Mundhöhle – fantastische Bilder von anatomischen Details, aufgenommen an frischen Präparaten. Es wurden die anatomisch gefährlichen Zonen bei verschiedenen chirurgischen Eingriffen gezeigt, und mit welchen Techniken man Komplikationen vermeiden kann.
Es folgte **Prof. Marcelo Pereira Nune**s mit einer sehr eindrucksvollen Präsentation über einen implantologischen Misserfolg mit einem verheerenden ästhetischen Ergebnis in der frontalen Maxilla. Durch vorbereitende Maßnahmen weichgewebetechnischer Art (Bindegewebstransplantat) wurde eine Augmentation vorbereitet. Der Knochen wurde mit autologen Knochenringen rekonstruiert. Nach der prothetischen Versorgung zeigte sich ein perfektes Ergebnis.
Im Anschluss wurden in einem Tierversuch die autogenen Ringe mit einem Allograft (maxgraft® bonering) in verschiedenen vertikalen Höhen verglichen. **Dr. Emre Benlidayi** präsentierte Resultate mit perfekten histologischen Bildern. Er zeigte sehr gute Ergebnisse mit 4 mm vertikaler Höhe. Erstaunlicherweise bessere Ergebnisse als 2 mm in Bezug auf Bone Implant Contact (BIC). Alle Ringe heilten unter einer Jason® membrane mit vollständiger Verknöcherung ein. Die Allograft-Ringe stellten in dieser Studie eine ausreichende und gute Alternative zu autogenen Ringen dar. Bei der Anwendung sollte der Arzt es vermeiden, die Ringe zu stark in den ortsständigen Knochen hinein zu versenken, da es keine Besserung darstellt, sondern sogar weniger BIC bedeutet.
Prof. Dr. Georg-Hubertus Nentwig benutzt in Anlehnung an die Knochenringtechnik Knochenzylinder zur Augmentation großer Knochendefekte. Bei Komplikationen dieser zweizeitigen Methode kann bei der Implantation noch nachaugmentiert werden.
Prof. Dr. Wolf-Dieter Grimm beeindruckte mit einem sehr wissenschaftlichen Vortrag. Ziel der Arbeit ist es, eine Methode zu entwickeln mit der Stammzellen (neural crest related stemcells) aus dem Bindegewebe des Gaumens isoliert werden und mit einer speziellen Methode in die

Teilnehmer des Workshop-Tages beim Hands-on.

Die Veranstalter Dr. Orcan Yüksel und Dr. Bernhard Giesenhagen am botiss Stand.

allogenen Knochenringe hineingesaugt werden. Dadurch verbessern sich die Knochenregeneration und die Knochenqualität.
In der Klinik von **Dr. Tith Hong Yoeu** wurden bereits mehr als 200 Knochenringe inseriert. Ein großer Teil mit einem „flapless approach". Die Ergebnisse unterscheiden sich nicht von denen, die geschlossen einheilen.
Dr. Darius Pocebutas zeigte sehr eindrucksvolle Ergebnisse prothetischer Versorgungen nach Knochenringaugmentationen durch Abutmentauswahl und speziellen Freilegungstechniken (z. B. Meandertechnik): Das Knochenring-Design erleichtere dem Prothetiker die Versorgung.
Dr. MD Thomas Nord präsentierte eine Studie, in der gezeigt wurde, dass allogene Knochenringe ein Jahr nach Belastung im Durchschnitt 0,4 - 0,5 mm Resorption aufweisen. Die Knochenringtechnik ist eine sehr zuverlässige Methode zur Kompensation großer Knochendefekte.

Fazit

Ein gelungener Auftakt für hoffentlich noch mehr „botiss days". „Das Feedback der Teilnehmer war durchweg positiv und dem nächsten bone ring congress 2019 steht nichts im Wege", sagten Dr. Giesenhagen und Dr. Yüksel wie aus einem Munde.

WEITERE INFORMATIONEN

botiss biomaterials GmbH
Hauptstr. 28 · 15806 Zossen
www.botiss.com

IDS 2017
Halle 4.2
Stand N018

The Roadshow must go on

Ab März 2017 tourt Straumanns digitale Welt im Roadshowtruck weitere drei Monate durch Deutschland und gibt Zahnärzten und Zahntechnikern die einmalige Möglichkeit, die kompletten digitalen Arbeitsabläufe quasi vor der eigenen Praxis- und Labortür kennenzulernen und zu erproben. Der Truck zeigt die Vernetzungsmöglichkeiten der digitalen Lösungen untereinander sowie die fortschrittlichen Möglichkeiten der Zusammenarbeit zwischen Zahnmedizin und Zahntechnik.

Der Roadshowtruck amerikanischer Bauweise beeindruckt bereits von außen und zeigt im ausfahrbaren Showroom auf 50 qm alles, was CAD und CAM in der Gegenwart zu effizienten Arbeitsabläufen und sich dynamisch entwickelnden Vernetzungen der einzelnen Lösungen zu bieten haben.
Das sind der neue Straumann® CARES® Intraoral-Scanner mit Gestensteuerung, einem kleinen Handstück und Sofortübertragungsmöglichkeit der 3D-Scandaten zum Labor, die Inhouse-Fräsmaschine Straumann® CARES® M-Series, die Chairside-Fräsmaschine Straumann® Cares® C-Series und der Straumann® Laborscanner mit Lasertechnologie der neuesten Generation. Auch die Möglichkeiten der Zentralfertigung und der Straumann® coDiagnostiX™-Software für Implantatplanung werden im Truck vorgestellt.

Das direkte Erleben der Produktlösungen, die kompetente Beratung der Straumann-Experten vor Ort und der kollegiale Austausch bieten vielfältige Gelegenheiten, sich auf den neuesten Stand der digitalen Produkt- und Lösungswelt zu bringen und sich einen umfassenden Überblick über die Vor- und Nachteile der unterschiedlichen Geschäftsmodelle zu verschaffen. Alle Termine der Straumann Roadshow finden Interessenten unter www.straumann.de/ontour. Hier kann man sich auch direkt für einen Wunschtermin vor Ort anmelden. Einige Kundenstimmen sind im Tour-Blog unter www.straumann.de/ontour nachzuhören.

Mit dem konsequenten Ausbau des digitalen Angebots, der Weiterentwicklung der chirurgischen Produkte und der Komplettierung eines durchdachten Prothetikportfolios verfolgt Straumann konsequent die Strategie, Total Solution Provider für Zahnersatzlösungen zu werden. Die Straumann® CARES® Digital Solutions fassen digitale Technologien und Premium-Materialien zusammen, mit denen Zahntechnikern und Zahnmedizinern der Weg zu einem nahtlosen, offenen und validierten digitalen Workflow zur Verfügung steht.

IDS 2017
Halle 4.2,
Halle G080/K089

19. Treffen der ITI Sektion Deutschland

Die Deutsche Sektion ist lebendiger denn je – mit momentan deutlich über 1.000 Members und Fellows und einem erneut beachtlichen Wachstum im Vergleich zum Vorjahr eine der größten nationalen Gruppierungen. Traditionsgemäß war beim Sektionstreffen der erste Tag der Wissenschaft, der zweite Tag hingegen ITI-internen, sektionsspezifischen Abläufen gewidmet.

Was für eine Woche für die Sektionsverantwortlichen der Deutschen ITI! Just sieben Tage vor dem 19. Treffen musste ein neues Veranstaltungshotel gefunden werden, da das bisherige in Reinhartshausen insolvenzbedingt überraschend schloß. Aber wie nicht anders zu erwarten, bewältigte das Team um Sektionsadministrator Thomas Kreuzwieser diese Aufgabe und fand im hessischen Gravenbruch eine attraktive Alternative.

In seinem Grußwort zeigte sich der Sektionsvorsitzende **Prof. Dr. Dr. Johannes Kleinheinz**, der auch für das wissenschaftliche Programm verantwortlich zeichnete, erfreut, dass erneut so viele Fellows den Weg nach Frankfurt-Gravenbruch gefunden haben.
„Wir haben Neues und Beachtliches auf den Weg gebracht!" mit dieser attraktiven Aussage leitete er das Programm des Freitagmittags ein. In der Tat war es dem Leadership-Team gelungen, facettenreiche Beiträge neuer ITI-Fellows in ein kurzweiliges Minisymposium zusammenzuführen.

Entscheidungsfindungen in der Implantologie

Den Auftaktvortrag hierzu steuerte **PD Dr. Stefanie Kappel** bei, die aktuelle Forschungsprojekte der Heidelberger Universitätszahnklinik vorstellte, um dann den Fokus ihrer Ausführungen auf implantologische Versorgungskonzepte zu legen. Mit einem Hinweis auf die demographische Entwicklung der bundesdeutschen Bevölkerung stellte sie zahlreiche Alternativen für die Versorgung zahnloser Kiefer vor. Beginnend mit einfachen Versorgungsformen mit lediglich der Anfertigung und Eingliederung einer neuen Totalprothese, über solche mit einem Implantat, oder zwei Implantaten, bis hin zu solchen mit sechs oder acht Implantaten. Schwerpunkt ihrer Ausführungen lag auf der Messung der Kaukraft, die mit diesen verschiedenen Versorgungsformen erzielt werden kann. Mit Implantaten wurde stets eine signifikante Steigerung der Kaufähigkeit erzielt, dies jedoch erst nach einer gewissen Adaptationsphase. Bei Mehrimplantat-Versorgungen spielten stützfeldgeometrische Versorgungen, vor allem bei ungünstiger Kieferanatomie, eine erhebliche Rolle. Je weiter distal die Implantate inseriert wurden, desto zufriedener waren diese. Ausführungen zur Versorgung zahnloser Kiefer mit einem einzigen „Zyklopenimplantat" rundeten die Ausführungen ab, wobei sie hier auf zahlreiche Implantatverluste und Prothesenfrakturen hinwies. Dennoch berichtete eine Vielzahl der so versorgten Patienten über signifikante Verbesserung der Kaufähigkeit.

„Original auf Original – stellen Replika eine adäquate Alternative dar?" – fürwahr ein anspruchsvolles Thema, welches **Dr. Ulf Meisel** gewählt hatte. Gleich zu Beginn seiner Ausführungen betonte er, dass die Erzielung einer maximal ästhetischen Implantatversorgung bei Patienten höchste Priorität habe. Um ein solches zu erzielen, stehe die Vermeidung von Komplikationen im Vordergrund der therapeutischen Bemühungen. Die Verwendung von Originalteilen, z. B. bei der Abutmentwahl ist ein ganz wesentlicher Bestandteil dieser Komplikationsvermeidung. Dem Trias Abutment-Implantatschulter und Schraube kommt eine ganz wesentliche und zentrale Rolle zu. Schnittbildaufnahmen von Original- und Fremdabutments mit ihren jeweiligen Abstützungszonen dienten zur Untermauerung der zentralen Aussage Meisels: „Wir betreiben einen derart hohen Aufwand zur Erzielung bestmöglicher Ergebnisse für die Patienten, da macht es doch gar keinen Sinn an dieser zentralen Stelle der Versorgung, der Wahl des Abutments, zu sparen!" Insgesamt sieht Meisel die Verwendung von Originalteilen als zentrales Instrument zur Vermeidung chirurgischer und prothetischer Komplikationen.

Dr. Anne Bauersachs referierte über „Indikationen und Grenzen der navigierten Implantologie im Praxisalltag". Das Vorhaben „Mit Plan zum Ziel", so Bauersachs ist in ein fest in der Implantologie etabliertes Verfahren, wobei hierbei verschiedene Verfahren zum Einsatz kommen. Vorrausetzung ist die Erstellung eines 3D-Datensatzes. Die Erstellung bietet weitere Vorteile, z.B. das Erkennen gravierender lingualer Knocheneinziehung, welche in über 10 % der Fälle vorkommen. Hauptvorteil der 3D-Diagnostik ist jedoch die Verwirklichung eines digitalen backward-plannings und die Option der Erstellung von Insertionshilfen. Eine Verkürzung der Operationszeit durch navigierte Insertion wird durch eine deutlich verlängerte präoperative Planungsphase erkauft, signifikante Unterschiede für den Patienten bei diesem Vorgehen ergeben sich in der deutlich weniger invasiven Insertion und geringerer postoperativer Schwellung und Schmerzen. Allerdings verteuert sich der Kostenblock für den Patienten bei konsequenter Nutzung der geführten Implantation deutlich um rund ein Drittel. Als Fazit sah Frau Dr. Bauersachs navigierte Implantologie als wesentliche Erweiterung des bisherigen Spektrums.

„Risiken und Grenzen in der Implantologie – der kompromittierte Patient" dies das Thema von **PD Dr. Dr. Dr. Thomas Ziebart**. Der promovierte Biologe, Zahnarzt und Arzt betonte gleich zu Beginn, dass die Implantologie ein sehr bewährtes Verfahren ist. Dennoch gilt es – gerade beim kompromittierten Patienten – diverse Komplikationsrisiken zu umgehen. Hier ist letztendlich jeder Therapeut einzeln gefordert. Unbedingt zu vermeiden sind (Bisphosphonat-assoziierte) Kiefernekrosen, unkontrollierbare Blutungen und andere lebensbedrohliche Komplikationen. Als Konsequenz fordert Ziebart die Beachtung eines risikoorientierten Entscheidungspfades – analog zur SAC-Klassifizierung. Bei Bisphosphonateinnahme sollte eine exakte Risiko-Nutzen-Analyse betrieben werden, unter unbedingter Vermeidung augmentativer Maßnahmen und ggf. Verwendung kurzer, durchmesserreduzierter Implantate. Ein ähnliches Bild beim bestrahlten Patienten, wo mindestens ein Jahr nach Bestrahlungsende abgewartet werden und immer auf eine Antibiose und eine geschlossene Einheilung geachtet werden sollte. Der entgleiste Diabetiker weist ebenfalls Störungen in der Knochenheilung auf und bereitete bei Implantationen Schwierigkeiten.

Fellow Meeting – Jahresversammlung

Nach einer harmonischen Abendveranstaltung stand der zweite Tag des Sektionstreffens ganz im Zeichen der Jahresversammlung. Auch dieser Tag startete außergewöhnlich: **PD Dr. Dr. Ch. Naujoks** übernahm die Funktion des „icebreakers" und referierte eloquent und zugleich fundiert über „Festsitzende Versorgung bei unbezahnten Patienten ohne Augmentation". Der Referent ergänzte seinen Vortagstitel mit dem Zusatz „Wahnsinn, oder kalkuliertes Risiko?" Zielsicher nahm Naujoks in seinen Ausführungen Kurs auf die Präsentation einer Versorgungsform mit vier oder sechs Implantaten und Sofortversorgung mit festsitzendem Zahnersatz. Zwei oder vier axial gesetzte Implantate werden mit zwei deutlich angulierten Implantaten ergänzt. Dieses System kann freihändig, aber auch navigiert, durchgeführt werden. Vorteile der von ihm präferierten Versorgungform sieht Naujoks u .a. in der Stabilität, in verkürzten Einheil- und Wartezeiten und letztendlich in einer hohen Patientenzufriedenheit. Auch die vorgestellten Studien weisen dem Verfahren eine hohe Erfolgsrate zu.

Bericht des Sektionsvorsitzenden

Der Vorsitzende der Deutschen ITI-Sektion, Professor Dr. Dr. Johannes Kleinheinz, wies in seinem Bericht darauf hin, dass nunmehr die 19. Jahresversammlung der hiesigen ITI-Sektion abgehalten wurde und erläuterte die Zusammensetzung der Deutschen ITI Sektion, welche eine der größten der weltweit 27 Sektionen ist. Mit weit über 1.000 Members und Fellows und zahlreichen bei der Generierung von Neumitgliedern sehr aktiven Study Clubs wurden die prognostizierten Entwicklungen des Zuwachses der ITI Sektion Deutschland mehr als erfüllt. Damit sieht sich die Deutsche Sektion vollumfänglich eingebettet in den Konsens, der im Rahmen der ITI-Vision-2017-Konferenz im Jahre 2007 in Vitznau (Schweiz) erzielt worden war. Dort wurden als Ziele für das Jahr 2017

Die ehemaligen Präsidenten Prof. Dr. Gerhard Wahl und Prof. Dr. Dr. Dieter Weingart mit Sektionskoordinator Thomas Kreuzwieser (von links).

Der Sektionsvorsitzende Prof. Dr. Dr. Johannes Kleinheinz war für das wissenschaftliche Programm verantwortlich.

Drei Referenten des „Minisymposiums" (von links): Dr. Anne Bauersachs, Dr. Ulf Meisel und PD Dr. Stefanie Kappel.

u. a. festgelegt, dass das ITI als führende, global tätige und unabhängige wissenschaftliche implantologische Vereinigung wahrgenommen und akzeptiert wird.
Weitere Ausführungen von Kleinheinz betrafen die Schwerpunktaktivitäten des deutschen ITI im vergangenen Jahr und eine Darstellung der Organisation dieser enorm gewachsenen Vereinigung. Hier fanden vor allem seine Ausführungen zum überaus erfolgreich etablierten internationalen deutschsprachigen ITI-Curriculum (für die Länder Deutschland/Niederlande und Österreich) große Aufmerksamkeit. Hocherfreut nahmen die deutschen Fellows zur Kenntnis, dass bereits das erste Curriculum voll ausgebucht war und dass nun weitere folgen.

Fortbildungs-Highlights 2017

Professor Kleinheinz richtete abschließend seinen Blick auf den kommenden ITI-Welt-Kongress, der Anfang Mai in Basel stattfinden wird. Verbunden mit der Hoffnung, dass dieser an den großen Erfolg der vergangenen Jahre anknüpfen kann, war doch der letzte globale ITI-Kongress 2014 mit über 5.000 Teilnehmerinnen und Teilnehmern in Genf ein sehr prägendes und überaus erfolgreiches Ereignis.
Im Herbst wird nach dem großen Erfolg vergangenes Jahr erneut ein Online-Symposium von Köln aus starten, welches sich der überaus relevanten Fragestellung „Zirkonoxid – die Alternative?" widmen wird. Abschließend erläuterte Kleinheinz das jüngst auf den Weg gebrachte Nachwuchsprogramm der Deutschen ITI, welches mehrstufig durchgeführt werden wird. Hierzu gehören thematische „Task-Forces", die etabliert werden, eine erste wird sich dem Thema Biomaterialien widmen, weitere sind auf den Gebieten Keramikimplantate und digitale Implantologie geplant.

ITI-International

Matthias Anner, vom ITI-Headquarter in Basel, konnte mit beeindruckenden Zahlen aufwarten und somit die Entwicklung und das starke Wachstum der weltumspannenden Organisation darstellen. In den vergangenen zehn Jahren ist die Zahl der Fellows und Members von einstmals 50 auf nunmehr über knapp 16.000 angestiegen. **Dr. Friedrich Buck** war es vorbehalten, die nationalen und internationalen Entscheidungsprozesse des ITI zu erläutern. Hier stießen vor allem die Erläuterungen über die zahlreichen ITI-Gremien, deren Verantwortlichkeiten und Entscheidungsfindungen, die beachtlichen Gelder, die die ITI für Forschungsprojekte investiert und das anstehende World Symposium in Basel auf großes Interesse.

Rückblick ITI-Sektionsaktivitäten

Der Sektionskoordinator **Thomas Kreuzwieser** rief alle Aktivitäten des vergangenen Jahres in Erinnerung und erläuterte im ersten Teil seiner Ausführungen das abgerechnete Budget des vergangenen Jahres und das geplante des kommenden Jahres. Kreuzwieser konnte auf ein erfolgreiches Jahr für die Sektion Deutschland, aber auch das Sektionsbüro selbst zurückblicken. Inzwischen kümmern sich sechs Vollzeitkräfte um die Belange und Erfordernisse der Deutschen Members und Fellows. Ebenso positiv fiel das Resümee des Sektionsadministrator zu den ITI-Veranstaltungen und der Präsenz der Deutschen Sektion bei wichtigen Veranstaltungen (z. B. IDS), aber auch zu denen, die für dieses Jahr geplant sind aus: „Offline und online – die Deutsche ITI-Sektion ist präsent!", so Thomas Kreuzwieser. Hinweise zum erfolgreichen Relaunch des ITI-Net rundeten seine fundierten Ausführungen ab.

ITI Study Clubs Deutschland

Von Anfang an begleitet **Prof. Dr. Dr. Andreas Schlegel** das Gedeihen der deutschen ITI Study Clubs, die innerhalb kürzester Zeit eine ganz wesentliche Bedeutung in der Deutschen ITI Sektion eingenommen haben. Nunmehr 42 Study Clubs führen im Jahr gut 120 Veranstaltungen durch und erreichen hier knapp 2.000 Teilnehmer. In Rostock und im Emsland fanden zwei Neugründungen statt, zwei Study Clubs schlossen hingegen.

Bericht des Education Delegate

„Wir sind gut aufgestellt", so **Prof. Dr. Dr. Bilal Al-Nawas**. Er konnte ein durchgehend positives Fazit für die Fortbildungsaktivitäten ziehen. Al-Nawas berichtete über die Education-Formate der Deutschen ITI-Sektion. Erste Erwähnung fand der Relaunch der Fortbildungsbroschüre, in welcher 20 Kurse von der Deutschen ITI-Sektion dargestellt werden. Für das kommende Jahr sind 19 Kurse geplant.

Dr. Georg Bach, Freiburg

IDS 2017
Halle 4.2
Stand K100

Curriculum Implantologie „9+2“

Die Deutsche Gesellschaft für Orale Implantologie (DGOI) hat für die Teilnehmer ihres neuen Curriculums Implantologie „9+2“ ein attraktives Gesamtpaket für den sicheren Einstieg in die Implantologie geschaffen: An neun Kurswochenenden wird das aktuelle, evidenzbasierte Basiswissen vermittelt, jeweils mit einem hohen Hands-on-Anteil.

Neu und in der Teilnahmegebühr enthalten sind für die Curriculum-Absolventen zwei Coaching-Standard-Einheiten, um mit der konstruktiven Begleitung erfahrener Implantologen die ersten eigenen Fälle sicher zu planen. Die zweite Kursreihe des Curriculums startet am 14. und 15. Juli 2017 in Frankfurt am Main. Die Teilnehmer der Kursreihen des Curriculums, die im Jahr 2017 beginnen, können zudem kostenfrei den 14. Jahreskongress der DGOI (in Kooperation mit der DGÄZ, DGCZ, AG Keramik) am 14. und 15. September 2017 in Hamburg besuchen.

„In der Vergangenheit ist es bei einigen Teilnehmern immer wieder zu einer Lücke zwischen der Beendigung des Curriculums Implantologie und der Umsetzung in die eigene implantologische Tätigkeit gekommen“, begründet Dr. Fred Bergmann, Präsident der DGOI, die Einführung der beiden individuellen Trainingseinheiten. Das ändert sich jetzt mit der Unterstützung der Coaches. Diese sind „Geprüfte Experten der Implantologie“ und seit vielen Jahren erfolgreich in der eigenen Praxis oder an einer Universität auf dem Sektor der oralen Implantologie tätig. Zudem legt die DGOI großen Wert darauf, dass die erfahrenen Kollegen den jungen Zahnmedizinern auch mit Empathie begegnen, um das Fachwissen auf Augenhöhe zu vermitteln.

Das große Plus: Zwei Coachings für die ersten Fallplanungen.

Darüber hinaus können die Curriculum-Absolventen und bereits fortgeschrittene Kollegen weitere Einzeltrainings als Supervision und Hospitation im Rahmen des „Coaching plus“ bei der DGOI buchen. Die Supervision findet wie gewohnt in der Praxis des Kollegen statt, damit auch das Praxisteam mit den Abläufen der Implantatbehandlung vertraut wird. Auf Wunsch wird auch bei Fragen rund um die Praxis-Infrastruktur, Abrechnung und dem professionellen Umgang mit Kostenträgern unterstützt.

Termine, Orte und Referenten unter:
www.dgoi.info/fortbildung/curriculum-implantologie-92/

Neuer Ratgeber: Vermeidung von Korruption

Der BDIZ EDI hat einen neuen Ratgeber für Zahnärzte, Zahntechniker und ihre Partner zum Umgang mit dem am 4. Juni 2016 in Kraft getretenen Antikorruptionsgesetz im Gesundheitswesen herausgegeben. Das Besondere: auf 32 Seiten liefert der Verband 90 konkrete Empfehlungen zu den Tatbestandsmerkmalen in den §§ 299a (Bestechlichkeit) und 299b (Bestechung) Strafgesetzbuch (StGB).

Der 32-Seiter enthält eine Verpflichtungserklärung (Compliance), die die Zahnarztpraxen im Umgang mit ihren Geschäftspartnern nutzen können, um deutlich zu machen, dass jegliches korrupte Verhalten abgelehnt wird. „Das Antikorruptionsgesetz ist nicht geeignet, den Zahnärztinnen und Zahnärzten Aufklärung zu geben und die Auswirkungen von Bestechung und Bestechlichkeit genau zu definieren“, sagt BDIZ EDI-Geschäftsführer Dr. Stefan Liepe (Hannover). Das Gesetz sei Stückwerk, das sehr viel mehr Fragen aufwerfe, als sie zu beantworten.

Autor der Broschüre ist der BDIZ EDI-Justiziar Prof. Dr. Thomas Ratajczak (Sindelfingen). „Prävention und Information sind das Gebot der Stunde“, verweist er auf die Brisanz, die in diesem Gesetz steckt. „Viele Fragen, die bisher weder berufsrechtlich noch wettbewerbsrechtlich geklärt sind, klären künftig Staatsanwälte und Strafgerichte“, kritisiert er. Gesetzesverstöße werden mit Geld- und Freiheitsstrafe geahndet. Zusätzlich stehen die Approbation und die Existenz der Zahnärzte auf dem Spiel.

Der BDIZ EDI richtet am 22. März 2017 an seinem Stand auf der IDS in Köln einen Thementag zum Antikorruptionsgesetz aus. Der BDIZ EDI-Justiziar wird außerdem an diesem Tag um 16 Uhr in der Speakers Corner, Passage 4/5, über die wichtigsten Inhalte des Antikorruptionsgesetzes im Gesundheitswesen aufklären. Der Ratgeber kann zum Preis von 10 Euro zzgl. MwSt. und Versand über die Geschäftsstelle des BDIZ EDI oder im Online-Shop unter www.bdizedi.org bestellt werden.

VORSCHAU

Mai 2017

Bildquelle: Koelnmesse

IDS 2017

Wir schauen zurück auf die 27. Internationale Dental-Schau in Köln: Welche aktuellen Trends und Angebote gab es bei den zahlreichen Anbietern von Implantatsystemen? Hier wird sicherlich das Thema Keramikimplantate spannend. Was ist neu in der PA-Diagnostik? Welche zukunftsträchtigen digitalen Technologien wurden vorstellt? Wir werden uns auf der Messe umschauen und Sie umfassend über diese dynamischen Fachgebiete informieren.

Und wenn Sie nicht so lange warten wollen, dann finden Sie ab sofort sämtliche IDS-Neuheiten online unter **www.zmk-aktuell.de/ids-2017**.

IMPRESSUM

Verlag	Spitta Verlag GmbH & Co. KG Ammonitenstraße 1, 72336 Balingen Tel.: +49 7433 952-325 Fax: +49 7433 952-321 Internet: www.spitta.de www.dimagazin-aktuell.de
Chefredaktion Implantologie:	PD Dr. Dr. Dr. M.Sc. Oliver Seitz oliver.seitz@spitta.de
Chefredaktion Parodontologie:	Prof. Dr. Georg Gaßmann georg.gassmann@spitta.de
Redaktion:	Carmen Bornfleth carmen.bornfleth@spitta.de
Ständiger Mitarbeiter der Redaktion:	Dr. Jan-Friedrich Dehner jan-friedrich.dehner@spitta.de
Anzeigen:	Josefa Seydler josefa.seydler@spitta.de
	Heike Müller-Wüstenfeld heike.mueller-wuestenfeld@spitta.de
Anzeigenservice und Vertrieb:	Gundula Schwaner gundula.schwaner@spitta.de Tel.: +49 7433 952-325
Anzeigenpreisliste:	Nr. 21 vom 1. November 2016
Erscheinungsweise:	Februar, März, Mai, Juni, September, Oktober, November
Jahrgang:	21. Jahrgang 2017
Auflage:	9.500 Exemplare
Verbreitung:	Deutschland und europäisches Ausland
Jahresabonnement:	Euro 50,00 (Einzelpreis Euro 10,00)
Gestaltung:	www.b-2-h.de
Druckerei:	F&W MEDIENCENTER, Kienberg

Redaktionsbeirat:

Dr. Eduardo Anitua, Vitoria (E)
Prof. Dr. Nicole Arweiler, Marburg
Dr. Georg Bayer, Landsberg
Dr. Fred Bergmann, Viernheim
Dr. Robert Böttcher, Ohrdruf
Dr. Jörg Brachwitz, Remscheid, Schwelm
PD Dr. Dan Brüllmann, Mainz
Dr. Hermann Derks, Emmerich
Dr. Marcus Engelschalk, München
Dr. Daniel Engler-Hamm, München
Prof. Dr. Dr. E. Fischer-Brandies, München
Dr. med. Michael Gahlert, München
Dr. German Gómez-Román, Tübingen
Prof. Dr. Roberto Grassi, Bari (I)
Dr. H.-J. Hartmann, Tutzing
Dr. Michael Hopp, Berlin
Dr. Werner Hotz, Sigmaringen
Dr. Hans-Dieter John, Düsseldorf
Dr. Frank Kistler, Landsberg
Dr. Steffen Kistler, Landsberg
Dr. Heinz Kniha, München
Prof. Dr. Ralf Kohal, Freiburg
ZTM Heiner Kruse, Hamburg
Prof. Dr. K.-P. Lange, Berlin
Dr. Philippe D. Ledermann, Bern (CH)
ZTM Reinhard Lucas, Mönchengladbach
Dr. Ralf Masur, Bad Wörishofen
Dr. Robert Nölken, Lindau
Prof. Dr. Dr. Winand Olivier, M.Sc., Bottrop
RA Björn Papendorf, Münster
Dr. Mathias Plöger, Detmold
Dr. Florian Rathe, Forchheim
Prof. Dr. Dr. Dr. Robert Sader, Frankfurt
Kerstin Salhoff, Nürnberg
Dr. Dr. Markus Schlee, Forchheim
Dr. Karl-Heinz Schnieder, Münster
Dr. Achim Sieper, Kamen
Dr. Christoph Sliwowski, Düsseldorf
Prof. Serge Szmukler-Moncler, Basel (CH)
Dr. Alexander Volkmann, Saalfeld
Dr. Clemens Walter, Basel (CH)
Prof. Dr. Thomas Weischer, Essen
Dr. Jörg-Ulf Wiegner, Saalfeld
Dr. Walter Wille-Kollmar, Barletta (I)
Prof. Dr. Murat Yildirim, Düren

Die Zeitschrift und die enthaltenen Beiträge sowie die Abbildungen sind urheberrechtlich geschützt. Jede Verwertung ist ohne Zustimmung des Herausgebers unzulässig und strafbar. Dies gilt besonders für Vervielfältigungen, Übersetzungen, Mikroverfilmungen und die Einspeicherung und Bearbeitung in elektronischen Systemen. Nachdruck, auch auszugsweise, nur mit Genehmigung des Verlages. Bei Einsendungen an die Redaktion wird das volle Einverständnis zur vollständigen oder auszugsweisen Veröffentlichung vorausgesetzt. Für unverlangt eingesandte Manuskripte kann keine Gewähr übernommen werden. Gezeichnete Artikel geben nicht unbedingt die Meinung der Redaktion wieder. Eine Haftung aus unrichtigen oder fehlerhaften Darstellungen wird in jedem Falle ausgeschlossen. Es gelten die AGB.

IDS 2017 in Köln

21.03. – 25.03.2017 | Halle 11.2, Stand P 020

spitta

SPITTA-GLÜCKSRAD

Jetzt mitmachen & **tolle Preise** gewinnen!

TÄGLICHER HAUPTGEWINN
FERNLEHRGANG IM WERT VON BIS ZU 2.880€

Es warten weitere attraktive Preise auf Sie:

1. Preiskategorie*

Ein Fernlehrgang von **dent.kom** nach Wahl im Wert von bis zu 2.880€

*Aus allen Teilnehmern, die beim Dreh das Gewinnfeld treffen, wird einmal pro Tag der Gewinner für den Fernlehrgang gezogen.

2. Preiskategorie

Jahresabo für unsere Online-Abrechnungstools im Wert von bis zu 358,80€

www.abrechnung-zahnmedizin.de
www.abrechnung-zahntechnik.de

3. Preiskategorie

Ein Spitta Mini-Finder nach Wahl im Wert von bis zu 29,80€

Jeder Dreh gewinnt: neben den drei Preiskategorien erwartet Sie immer ein Trostpreis!

Teilnahme Coupon für das SPITTA-GLÜCKSRAD

Halle 11.2
Stand P 020

IDS 2017

Name, Vorname

Straße, Hausnummer PLZ, Ort

Telefon E-Mail

Bitte vollständig ausfüllen, ausschneiden, zur IDS mitbringen und tolle Preise gewinnen!

☐ Ja, ich möchte kostenlos und unverbindlich Fachinformationen und hilfreiche Tipps aus dem Verlagsangebot des Spitta Verlags erhalten. Ich kann diesen Informations-Service jederzeit abbestellen.

Der Coupon kann nur auf der IDS – Internationale Dental-Schau 2017 vom 21. bis 25. März 2017 in Köln am Stand des Spitta Verlags (Halle 11.2, Stand P-020) abgegeben werden. Es besteht kein Rechtsanspruch auf einen Preis. Eine Barauszahlung der Gewinne/Preise ist nicht möglich. Der Rechtsweg ist ausgeschlossen. Teilnahmeberechtigt sind alle, die das 18. Lebensjahr vollendet haben und im Zeitraum der IDS Messe bis zum 25.03.2017 die vollständig ausgefüllte Karte am Stand des Spitta Verlags abgeben. Von der Teilnahme ausgeschlossen sind alle Mitarbeiter des Spitta Verlags GmbH & Co. KG. Der Hauptgewinn wird einmal pro Tag per Los ermittelt und der Gewinner wird schriftlich oder telefonisch benachrichtigt.

Mehr sehen.
Besuchen Sie uns auf der IDS!

Halle 10.1
Stand H10

KV_04_17_0021_REVO © Copyright KaVo Dental GmbH.

Wir freuen uns auf Sie und darauf,
Ihnen viele Innovationen zu präsentieren:

Neues 2D/3D Röntgengerät
mit einem besonders effizienten Einstieg in das 3D Röntgen.

Neue Workflow Software
für integrierte, optimierte Arbeitsabläufe in Ihrer Praxis.



Neue CAD/CAM Lösungen
für den universellen Einsatz in Labor und Praxis.

KaVo Dental GmbH | Bismarckring 39 | 88400 Biberach | Deutschland
www.kavo.com

KAVO
Dental Excellence