www.dimagazin-aktuell.de

DENTALE IMPLANTOLOGIE & PARODONTOLOGIE

02
März 2018
22. Jahrgang
ISSN 1610-9988

IMPLANTOLOGIE

Neuimplantation nach Explantation

MARKTÜBERSICHT

Aktuelle DVT-Geräte im Vergleich

FORTBILDUNG

Augmentationsverfahren und Periimplantitis

spitta

Puros® Allograft Portfolio

ZIMMER BIOMET
Your progress. Our promise.®

Lösungen für die Hartgeweberegeneration

Puros Allograft
Block

Puros Allograft
Patientenindividueller Block

Puros Allograft
Spongiosa-Dübel

Puros Allograft
Spongiosa-Block

Puros Allograft
Spongiosa-Partikel

Puros Allograft Blend
Kortiko-Spongiöse Partikel

Die Familie der Puros Knochenersatzmaterialien wird zur Füllung von Knochendefekten bei Patienten, die eine Knochenaugmentation im Unter- und Oberkiefer benötigen, eingesetzt. Puros Allografts werden durch den Tutoplast®-Prozess verarbeitet, der das Bereitstellen steriler Produkte bei gleichzeitiger Erhaltung der Biokompatibilität und strukturellen Integrität ermöglicht.[1]

Bitte kontaktieren Sie uns unter 0800 101 64 20, um weitere Informationen zu erhalten.
www.zimmerbiometdental.de

[1] Daten liegen bei RTI Surgical, Inc. vor.

Bezeichnung des Arzneimittels: PUROS ALLOGRAFT | **Zusammensetzung:** Humane Spongiosa (mit Kortikalis-Anteil bei der Variante Puros Allograft Blend), Tutoplast konserviert, gamma-strahlensterilisiert. | **Anwendungsgebiete:** Zur Knochendefektdeckung oder -auffüllung oder zur Herstellung knöcherner Strukturen in der Kiefer - und Gesichtschirurgie. Positive Erfahrungen liegen u.a. vor für folgende Anwendungsgebiete: Regenaration parondonataler Knochendefekte, Regeneration von Furkationsdefekten, Regeneration nach Zysten- und Wurzelspitzenresektionen, Regeneration von Extraktionsalveolen, Regeneration von Lücken zwischen Alveolenwand und Zahnimplantaten, Regeneration von Defekten nach Blockentnahme, Regeneration von Lücken um Blocktransplantate, Horizontale Kieferkammaugmentation (Partikel), Sinusaugmentation, Dreidimensionale (horizontale und/oder vertikale) Kieferkammaugmentation (Blockaugmentation). Weitere Einsatzmöglichkeiten in anderen operativen Fachdisziplinen sind beschrieben. | **Gegenanzeigen:** keine bekannt. | **Nebenwirkungen** (Häufigkeit auf Grundlage der verfügbaren Daten nicht abschätzbar): Transplantat-Abstoßung, Reaktion an der Implantatstelle, Transplantatversagen. Wie bei jeder Operation/Transplantation besteht die Möglichkeit einer Infektion oder anderer Reaktionen durch den Eingriff. | **Warnhinweise:** Trocken, sonnenlichtgeschützt und nicht über 30 °C lagern. Nicht einfrieren. Nicht verwendetes Material verwerfen; nicht erneut sterilisieren! Gebrauchsinformation beachten. Für Kinder unzugänglich aufbewahren. | **Verkaufsabgrenzung:** verschreibungspflichtig. | **Weitere Informationen:** siehe Packungsbeilage; | **Stand der Information:** 07/2017 „10". | **Pharmazeutischer Unternehmer:** Tutogen Medical GmbH, Industriestraße 6, 91077 Neunkirchen am Brand | **Mitvertreiber:** Zimmer Dental GmbH, Wilhelm-Wagenfeld-Str. 28, 80807 München.

Alle Marken in diesem Dokument sind Eigentum von Zimmer Biomet, wenn nicht anders angegeben. Alle Produkte wurden von einer oder mehreren der zahnmedizinischen Tochtergesellschaften von Zimmer Biomet Holdings, Inc. hergestellt und werden von Zimmer Biomet Dental vertrieben und vermarktet (und im Fall des Vertriebs und der Vermarktung von dessen autorisierten Marketing-Partnern). Puros-Produkte werden von RTI Biologics, Inc. hergestellt. Tutoplast ist eine eingetragene Marke der Tutogen Medical GmbH. Weitere Produktinformationen sind den jeweiligen Produktetiketten oder Gebrauchsanweisungen zu entnehmen. Die Produktzulassung und -verfügbarkeit können auf bestimmte Länder/Regionen beschränkt sein. Diese Unterlagen wurden nur für Zahnärzte erstellt und stellen keinen medizinischen Rat oder medizinische Empfehlungen dar. Dieses Material darf ohne ausdrückliches schriftliches Einverständnis von Zimmer Biomet Dental nicht vervielfältigt oder nachgedruckt werden. ZB0287DE REV A 12/17 ©2017 Zimmer Biomet. Alle Rechte vorbehalten.

„Frühling lässt sein blaues Band…“

Liebe Leserinnen und Leser,

wer kennt nicht den Beginn eines der berühmtesten Gedichte der deutschen Literatur? Bereits 1829 wurde es von Eduard Mörike, der 1804 in Ludwigshafen geboren worden war, als Teil des Werkes *Maler Nolten* verfasst und hat seitdem nichts an Popularität verloren.

Nach den Wochen der arktischen Kälte und dem Schneetreiben der letzten Tage kommt uns der Inhalt des Gedichts wie eine Wohltat vor. Wir sehnen uns jetzt nach dem Frühling. Mörike, einer der bekanntesten deutschen Lyriker und evangelischer Pfarrer, gibt uns darauf mit seinem berühmten Gedicht einen eindrücklichen Vorgeschmack, weil er den Frühling mit allen Sinnen erfassbar macht. Man fühlt den Frühling förmlich beim Lesen dieses Gedichts. Die Literaturanalytiker geben an, dass das Gedicht den Glauben an das Gute widerspiegelt. Der Frühling stehe für den Neuanfang, denn im Frühling erwachen die Dinge, die vorher im Winterschlaf weilten. Das Gedicht und der eigentliche Frühling würden den jahreszeitlichen Auftrieb symbolisieren.

Wir von der Redaktion der DI haben Mörike nicht unserem Editorial vorangestellt, weil er der Sohn eines Medizinalrates war. Wir glauben vielmehr, dass wir mit unserer immer wieder sorgfältigen Auswahl an Fachautoren und Fachartikeln zu hochaktuellen Themen der dentalen Implantologie und Parodontologie auch ein wenig zu Ihrem speziellen „Frühlingserleben“ beitragen. Die zahlreichen Rückmeldungen bestärken uns in diesem Glauben und dafür sind wir sehr dankbar.

Um im Bild des „Frühlingserwachens“ zu bleiben, kommen wir zuallererst zu einer Kombination von Neuem und Bewährtem: Eleni Kapogianni hat – mit solider Literaturrecherche untermauert – ihre Erfahrungen bei der Verwendung von allogenen Materialien in der bekannten Schalentechnik zur Kieferaugmentation in einem spannenden Artikel zusammengefasst.

Da der Frühling aber bekanntlich im Süden beginnt, haben wir einige Artikel unserer südlichen Nachbarn in die Auswahl aufgenommen: Eine interessante Zusammenfassung der Möglichkeiten und Limitationen der schneidenden und bohrenden Verfahren liefert uns Prof. Dr. Dr. Angelo Troedhan aus Wien.

Zumindest im Süden Deutschlands liegt Wiesloch bei Heidelberg: Inwiefern die Rekonstruktion nach Explantation eines periimplantär verloren gegangenen Implantates ein planbares Vorgehen ist, wird von Dr. Frank Zastrow beschrieben.

Besonders erfreulich aus der Sicht der alljährlichen Erneuerung und Erweiterung unseres Spektrums ist die Einsendung eines Artikels aus Dänemark. Michael Kristensen aus Aarhus beschreibt die problemfreie Anwendung des Novaloc Systems in Kombination mit Straumann BLT Implantaten zur Sofortimplantation und dentalen Rehabilitation eines zahnlosen Patienten.

Auch in „unserer Rechtsabteilung“ ist das Gedeihen von neuen Problemstellungen im Zusammenhang mit geänderter Rechtslage zu bestaunen: Werfen Sie einen kritischen Blick auf Veranstaltungen, welche Sie besuchen oder selbst abhalten. Stichwort: Antikorruptionsgesetz! Und wenn wir daran denken, was uns im kommenden Jahr blüht? Vielleicht können wir Sie, als eifrige Leser der DI DENTALE IMPLANTOLOGIE & PARODONTOLOGIE ja beim Thema Gehaltsverhandlungen unterstützen?! Lesen Sie dazu die Ratschläge von Anke Thüne.

Mörike lässt sein Gedicht enden mit: Frühling, ja du bist's! Dich hab' ich vernommen.“

Somit hoffen wir, werte Leserinnen und Leser, dass Sie nach dem Lesen Ihrer DI ausrufen werden: „DI, ja du bist' s! Dich hab' ich vernommen.“

Ihr Duo

PD Dr. Dr. Dr. Oliver Seitz M.Sc.
Dr. Jan-Friedrich Dehner

IMPLANTOLOGIE

74 Kieferkammaugmentation mittels allogener Knochenplatten
Eleni Kapogianni

84 Neuimplantation nach Explantation
Frank Zastrow

90 Kieferknochen schneiden und bohren mit Fräsen, Bohrern, Laser und Piezotomen
Angelo Troedhan et al.

96 Rehabilitation eines vollständig zahnlosen Ober- und Unterkiefers
Michael Kristensen

MARKTÜBERSICHT

100 Aktuelle DVT-Geräte

PRAXISFÜHRUNG

108 Teilnahme und Durchführung von Veranstaltungen nach dem Antikorruptionsgesetz
Urs Fabian Frigger

112 Verdiene ich genug? Gut gewappnet für die erste Gehaltsverhandlung
Anke Thüne

PRODUKT-HIGHLIGHT

115 Die smarte Sofortversorgung

HERSTELLER-INFORMATIONEN

116 Neuprodukte

INDUSTRIE-REPORT

118 Entzündungsfreies Implantat dank Implantat-Pflege-Gel

FORTBILDUNG

119 Stimmen aus der Arena: „Augmentationsverfahren und Periimplantitis“

122 „Art of Implantology“ in Dubai

124 1. Symposium über Keramik-implantate – PROSEC liefert!

126 MKG Update 2018 in Wiesbaden

127 Osteology Symposium

128 Kurse von Thommen-Medical

129 Sonderteil Kongresse 2018 – Teil 2

VERBANDS-NEWS

133 DGOI: 4. Kursreihe des Curriculums Implantologie „9+2“ startet im Juli

RUBRIKEN

71 Editorial

134 Vorschau / Impressum

UNTER DER SCHIRMHERRSCHAFT DER

Osteology Foundation

OSTEOLOGY-THEMA 2018: REGENERATION 360°

Anmeldung unter WWW.OSTEOLOGY-FRANKFURT.ORG

6. NATIONALES SYMPOSIUM

OSTEOLOGY FRANKFURT

20.–21. April 2018

WWW.OSTEOLOGY-FRANKFURT.ORG

Organisation, Registrierung und Information:
Geistlich Biomaterials Vertriebsgesellschaft mbH
Schneidweg 5 | 76534 Baden-Baden
Tel. 07223 9624-0 | Fax 07223 9624-10
info@geistlich.de | www.geistlich.de

Kongressort:
Kap Europa | Osloer Straße 5
60327 Frankfurt am Main

Kongresssprache: deutsch

Organisiert unter der Schirmherrschaft der
Osteology Foundation | Landenbergstraße 35
6002 Luzern | Schweiz | www.osteology.org

Anmeldung unter:
www.osteology-frankfurt.org

Wissenschaftlicher Vorsitz:
Prof. Dr. Dr. Dr. Robert Sader | Prof. Dr. Frank Schwarz

Referenten Wissenschaftliches Programm:
Prof. Dr. Dr. Bilal Al-Nawas | PD Dr. Stefan Fickl | Prof. Dr. Dr. Dr. Shahram Ghanaati
PD Dr. Gerhard Iglhaut | Prof. Dr. Dr. Franz-Josef Kramer | Prof. Dr. Katja Nelson
Prof. Dr. Dr. Dr. Robert Sader | Dr. Dr. Keyvan Sagheb | PD Dr. Dr. Markus Schlee
Prof. Dr. Frank Schwarz | Prof. Dr. Dr. Hendrik Terheyden | PD Dr. Daniel S. Thoma
Dr. Paul Weigl | PD Dr. Dietmar Weng

Referenten – Workshops, Wissenschaftsforum und Praktikerforum:
Dr. Karl-Ludwig Ackermann | Prof. Dr. Michael Amling | PD Dr. Dr. Ronald Bucher
Dr. Torsten S. Conrad | Prof. Dr. Dr. Dr. Shahram Ghanaati | Prof. Dr. Dr. Knut Grötz
Dr. Jonas Lorenz | Dr. Ilja Mihatovic | Dr. Puria Parvini | Prof. Dr. Thomas Ratajczak, RA
Prof. Dr. Ralf Roessler | Prof. Dr. Dr. Dr. Robert Sader | PD Dr. Birgit Schäfer
PD Dr. Dr. Markus Schlee | Prof. Dr. Dr. Rainer Schmelzeisen | Prof. Dr. Frank Schwarz
Prof. Dr. Anton Sculean | PD Dr. Dr. Andres Stricker | Prof. Dr. Dr. Wilfried Wagner
PD Dr. Dietmar Weng

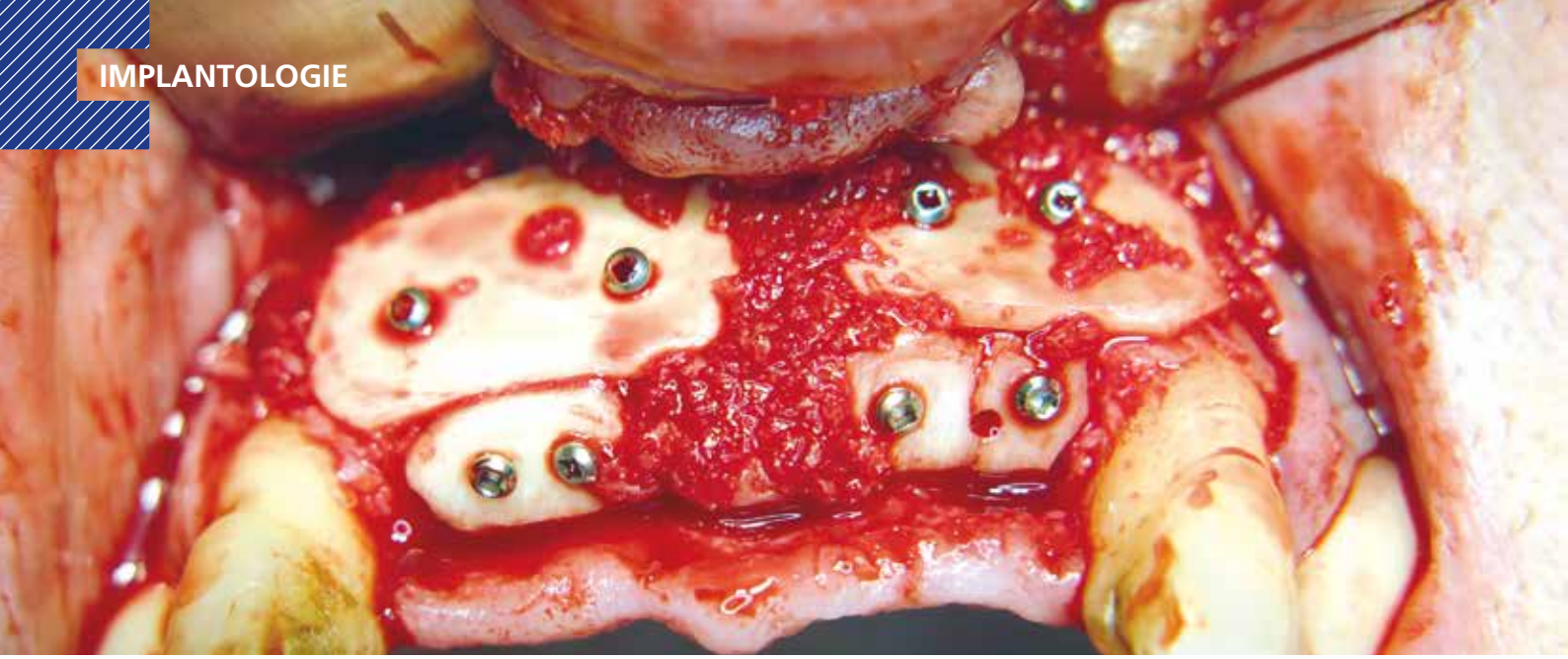

Kieferkammaugmentation mittels allogener Knochenplatten

Eine innovative Methode für die natürliche Knochenregeneration

Eine festsitzende Prothetik stellt in Bezug auf Funktionalität und Ästhetik gegenwärtig die Referenz für einen optimalen Zahnersatz dar. Oftmals genügt das vorhandene Knochenangebot jedoch nicht, um eine ausreichende Stabilität des Implantates gewährleisten zu können, sodass eine Knochenaugmentation notwendig ist. Da diese durch die Einführung neuer Biomaterialien oftmals ohne eine Eigenknochenentnahme realisiert werden kann, wird hier ein Behandlungskonzept mit allogenen Kortikalisplatten als valide Alternative zur konventionellen Schalentechnik vorgestellt.

Ein bewährtes Verfahren bei nicht ausreichendem Knochenangebot ist die Schalentechnik, durch welche unter Verwendung einer intraoral entnommenen Knochenplatte selbst stark atrophierte Kieferkämme rehabilitiert werden können. Jedoch geht die Eigenknochenentnahme mit einer deutlichen Erhöhung der Patientenbelastung einher. Deshalb soll im folgenden Artikel ein alternatives Behandlungskonzept mit allogenen Kortikalisplatten als effiziente und patientenfreundliche Option zur konventionellen Methode nach Khoury vorgestellt werden.

Einleitung

Ein Zahnverlust geht oftmals nicht nur mit einem kompromittierten ästhetischen Erscheinungsbild, sondern auch mit einem negativen Einfluss auf die Lebensqualität des Patienten einher [1,2]. Während sowohl Einzelzahnlücken als auch Schaltlücken in der Vergangenheit oftmals mithilfe von herausnehmbaren Brücken versorgt wurden, hat die Zahnheilkunde in den letzten Jahren einen Paradigmenwechsel zu einer Versorgung mittels festsitzender Prothetik erlebt [3-5]. Eine grundlegende Voraussetzung, um auch bei hoher mechanischer Belastung einen suffizienten Halt des Implantates zu gewährleisten, ist dessen feste Verankerung im Kieferknochen. Zahnlosigkeit, Traumata oder Infektionen können jedoch eine signifikante Abnahme des Knochenniveaus bewirken, sodass die Möglichkeit der Implantatfixierung nicht mehr gegeben ist [6]. In der Literatur wird eine Abnahme des horizontalen Knochenniveaus um etwa 50% bei einer 12 Monate bestehenden Zahnlosigkeit angegeben [7].

Trotz einer Vielzahl von Innovationen, welche zu einer verbesserten Stabilität des Implantates beitragen, ist eine Knochenaugmentation häufig unerlässlich [8,9]. Während die hierfür verwendeten Materialien in der Vergangenheit, in Abhängigkeit von der Defektgröße, vorwiegend auf xenogene und synthetische Granulate oder autologe Knochentransplantate beschränkt waren, eröffnet die Vielzahl der heute verfügbaren Biomaterialien dem Behandler ein deutlich erweitertes Behandlungsspektrum. Allogene Knochenmaterialien haben sich als effiziente Alternative zu autologen Knochentransplantaten bewährt, da diese in Bezug auf Qualität des augmentierten Knochens, Knochenzunahme und Implantaterfolgsrate vergleichbare klinische Werte erzielen [10-13]. Vor allem große ossäre Defekte ließen sich vor der Einführung der Allografts oftmals nur mit autologen Knochentransplantaten behandeln. Da jedoch minimalinvasive Verfahren mit einer geringeren Patientenbelastung immer häufiger gewünscht werden, nimmt auch die Akzeptanz gegenüber einer Behandlung mit allogenen Knochenmaterialien stetig zu [14].

Ein Großteil der Publikationen zu allogenen Knochen bezieht sich auf nasschemisch prozessierte Knochenblöcke, wobei patientenindividuell gefertigte Knochenblöcke aus der Hüftkopfspongiosa von Lebendspendern wie der maxgraft® bonebuilder (botiss biomaterials GmbH) eine innovative Weiterentwicklung der Blockaugmentation repräsentieren [15-19]. Die Durchführung der Schalentechnik unter Verwendung allo-

gener Kortikalisplatten, wie zum Beispiel maxgraft® cortico (botiss biomaterials GmbH), wird in der Literatur hingegen lediglich in zwei Studien beschrieben [20,21]. Während die konventionelle Schalentechnik die intraorale Entnahme eines Knochenblocks erfordert, wird dies bei der Verwendung allogener Kortikalisplatten vermieden [22,23]. Hierdurch entfällt das Risiko einer Spenderstellenmorbidität, weiterhin werden die Invasivität und die Dauer des operativen Eingriffes deutlich herabgesetzt, wodurch das Infektions- und Komplikationsrisiko sowie postoperative Schmerzen grundlegend vermindert werden [24]. Der hier vorgestellte Artikel soll anhand von zwei Fallpräsentationen zeigen, dass durch die Verwendung allogener Kortikalisplatten mit der konventionellen Schalentechnik vergleichbare klinische Ergebnisse erzielt werden können.

Fallbericht 1: Horizontale Augmentation der posterioren Mandibula

Die 68-jährige Patientin, Raucherin mit sehr gutem allgemeinen Gesundheitsstatus, stellte sich im Mai 2015 mit dem Wunsch nach einer festsitzenden Prothetik in meiner Praxis vor. Die mehrjährige Versorgung einer Schaltlücke von regio 44 bis 47 mittels einer zahngetragenen Brücke, welche aufgrund eines Stabilitätsverlustes entnommen werden musste, resultierte in einer starken Atrophie des Kieferkammes (Cawood and Howell Class III), sodass keine Implantation möglich war [25]. Nach umfassender Aufklärung über die Optionen entschied sich die Patientin für eine zweizeitige Behandlung mit einer allogenen Kortikalisplatte (Human-Corticalis, gefriergetrocknet, CHB, botiss biomaterials GmbH), um hiermit ein ausreichendes Knochenniveau, welches die Fixierung von zwei Titanimplantaten (Conelog®, Camlog) erlaubt, wiederherzustellen. Des Weiteren wünschte die Patientin eine Implantation in regio 36, um auch hier die prothetische Restoration in regio 36 zu ermöglichen, da die Zähne 37 und 38 aufgrund tiefgreifender Beschädigungen und einer starken mesialen Dislokation im September 2015 entfernt werden mussten. Der Oberkiefer der Patienten wurde bereits vor der Behandlung alio loco mit einer Implantat getragenen zirkulären Brücke versorgt.

Die Behandlung wurde Ende September unter lokaler Anästhesie (Ultracain® DS forte, Sanofi) durchgeführt. Vier Wochen vor dem Eingriff stellte die Patientin das Rauchen ein und nahm weiterhin zwei Tage vor der Operation dreimal täglich 300 mg Clindamycin für einen Zeitraum von zehn Tagen ein. Der Knochenverlust zeichnete sich bereits durch die Mukosa ab **(Abb. 1a)**. Die Präparation des Mukoperiostlappens erfolgte mittels krestaler Schnittführung zusammen mit je einem mesial und einem distal gelegenem Entlastungsschnitt **(Abb. 1b)**. Nach der Freilegung zeigte sich ein starker horizontaler Knochenverlust im Bereich der bukkalen Knochenwand von regio 43 bis 47. Bevor die auf den Defekt zugeschnittene allogene Knochenplatte mit drei Osteosyntheseschrauben lateral am Kieferkamm befestigt wurde, erfolgte eine Perforation des ortsständigen Knochens, um die optimale Versorgung des Augmentats zu gewährleisten **(Abb. 1c)**. Der erzeugte Spaltraum zwischen der Knochenplatte und der bukkalen Knochenwand wurde mit humanem Knochengranulat (Human-Spongiosa, gefriergetrocknet, CHB, botiss biomaterials GmbH), welches mit Eigenblut der Patientin hydriert wurde, aufgefüllt **(Abb. 1d)**. Um eine Weichgewebsinfiltration in das Augmentat zu vermeiden und das Risiko einer Dehiszenz durch Reibung der Naht auf der Kortikalisplatte zu vermindern, wurden deren Kanten mit einer Diamantkugel geglättet und die Operationsstelle mit einer Membran aus porciner Dermis (collprotect® membrane, botiss biomaterials GmbH) abgedeckt **(Abb. 1e)**. Anschließend wurde der Mukoperiostlappen mit einer fortlaufenden Naht sowie zwei Matratzennähten (SABASilk®, Sabana) speicheldicht verschlossen, um eine Kontamination und daraus resultierende Infektion zu verhindern **(Abb. 1f)**. Gleichzeitig ist

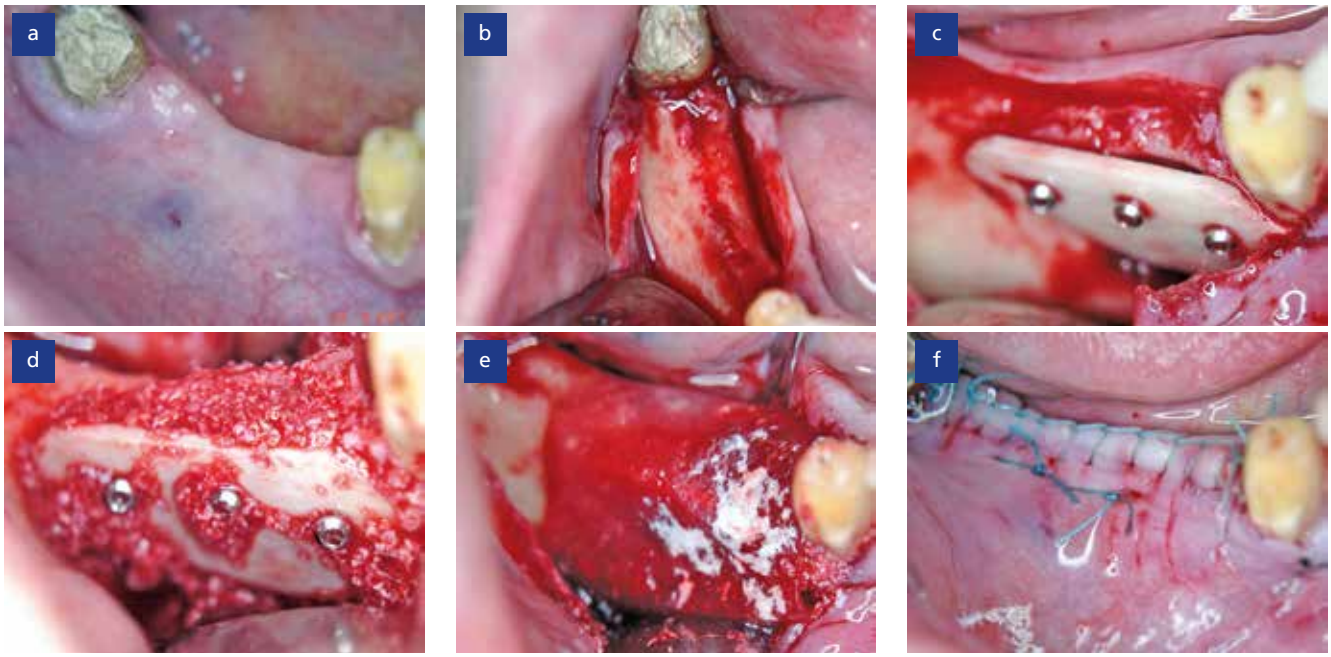

Abb. 1: Initiale Situation (a), Darstellung des Kieferkammdefektes (b), Befestigung der allogenen Kortikalisplatte (c), Auffüllen des erzeugten Spaltraumes mit humaner Spongiosa (d), Abdecken der Augmentationsstelle mit einer Kollagenmembran (e), speicheldichter und spannungsfreier Wundverschluss (f).

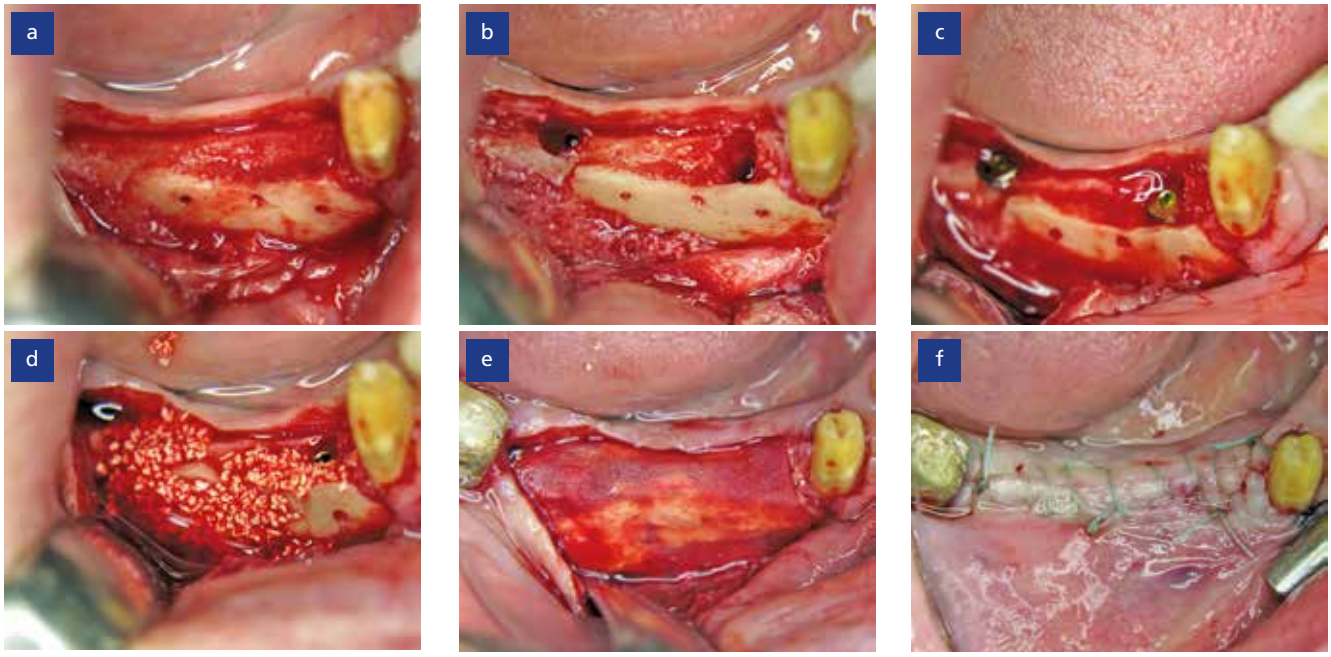

Abb. 2: Knochenregeneration und ossäre Integration der allogenen Knochenplatte beim Re-entry (a), Pilotbohrungen in den augmentierten Knochen (b), Insertion der Implantate (c), Konturierung der Augmentationsstelle (d), Abdecken der Operationsstelle mit einer resorbierbaren Barrieremembran (e), spannungsfreier und speicheldichter Wundverschluss (f).

es wichtig, dass der Wundverschluss spannungsfrei erfolgt und kein Druck auf das Knochenaugmentat ausübt, da dies das Risiko einer Knochenresorption erhöhen würde [26]. Anschließend wurde die Brücke der Patientin wieder eingesetzt.

Nach fünfmonatiger komplikationsloser Einheilung wurde die Implantation im augmentierten Unterkiefer durchgeführt. Bei der Freilegung, welche durch Wiedereröffnung der initialen Schnittlinien erfolgte, zeigte sich ein deutlicher Knochengewinn und damit eine optimale Rehabilitation des Kieferkammes **(Abb. 2a)**. Nach Entfernen der Osteosyntheseschrauben wurden die Pilotbohrungen in regio 44 und 46 platziert **(Abb. 2b)**. Hierbei zeigte sich vitaler und blutender Knochen im Bereich hinter der Knochenplatte, während diese selbst fest mit dem neugebildeten Knochen verwachsen war. Die Insertion der Implantate konnte wie geplant durchgeführt und diese fest im augmentierten Knochen verankert werden **(Abb. 2c)**. Wichtig ist es hierbei einen Abstand von mindestens 1 mm zwischen der allogenen Knochenplatte und dem Implantat einzuhalten, damit dieses vollständig ossär integriert werden kann. Dann erfolgte eine Konturierung des Augmentationsareals, welche mit einem durch Eigenblut hydriertem xenogenen Knochenersatzmaterial (cerabone®, botiss biomaterials GmbH) durchgeführt und mit einer Kollagenmembran abgedeckt wurde **(Abb. 2d und e)**. Anschließend wurde wieder ein spannungsfreier und speicheldichter Wundverschluss mit Einzelknopfnähten durchgeführt **(Abb. 2f)**.

Drei Monate nach der Implantation war eine optimale Heilung des Gewebes über der Augmentationsstelle zu beobachten **(Abb. 3a)**. Um ein ästhetisches Emergenzprofil zwischen dem Weichgewebe und der Prothetik zu gewährleisten, wurden Gingivaformer platziert **(Abb. 3b)**. Die finale Versorgung der Patientin erfolgte nach weiteren 11 Monaten über eine festsitzende Brückenkonstruktion, welche einen natürlichen Übergang zwischen der Prothetik und dem umliegenden Weichgewebe aufweist **(Abb. 3c)**. Der Zahn 47 wurde ebenso wie das Implantat in regio 36 mit einer Einzel-

Abb. 3: Weichgewebsheilung drei Monate nach Implantation (a), Platzierung von Gingivaformern (b), finale prothetische Versorgung des augmentierten Unterkiefers (c).

Straumann® Digital Solutions

Trios® 3 Intraoral Scanner
Jedes Detail aufnehmen

www.straumann.de/trios

PATIENTEN-KOMFORT
Schnell und präzise erstellte Abformungen in naturgetreuen Farben

EFFIZIENT
Zeitersparnis und mehr Behandlungen

PRÄZISION
Digitale Präzision und Vermeidung manueller Fehler

straumann
simply doing more

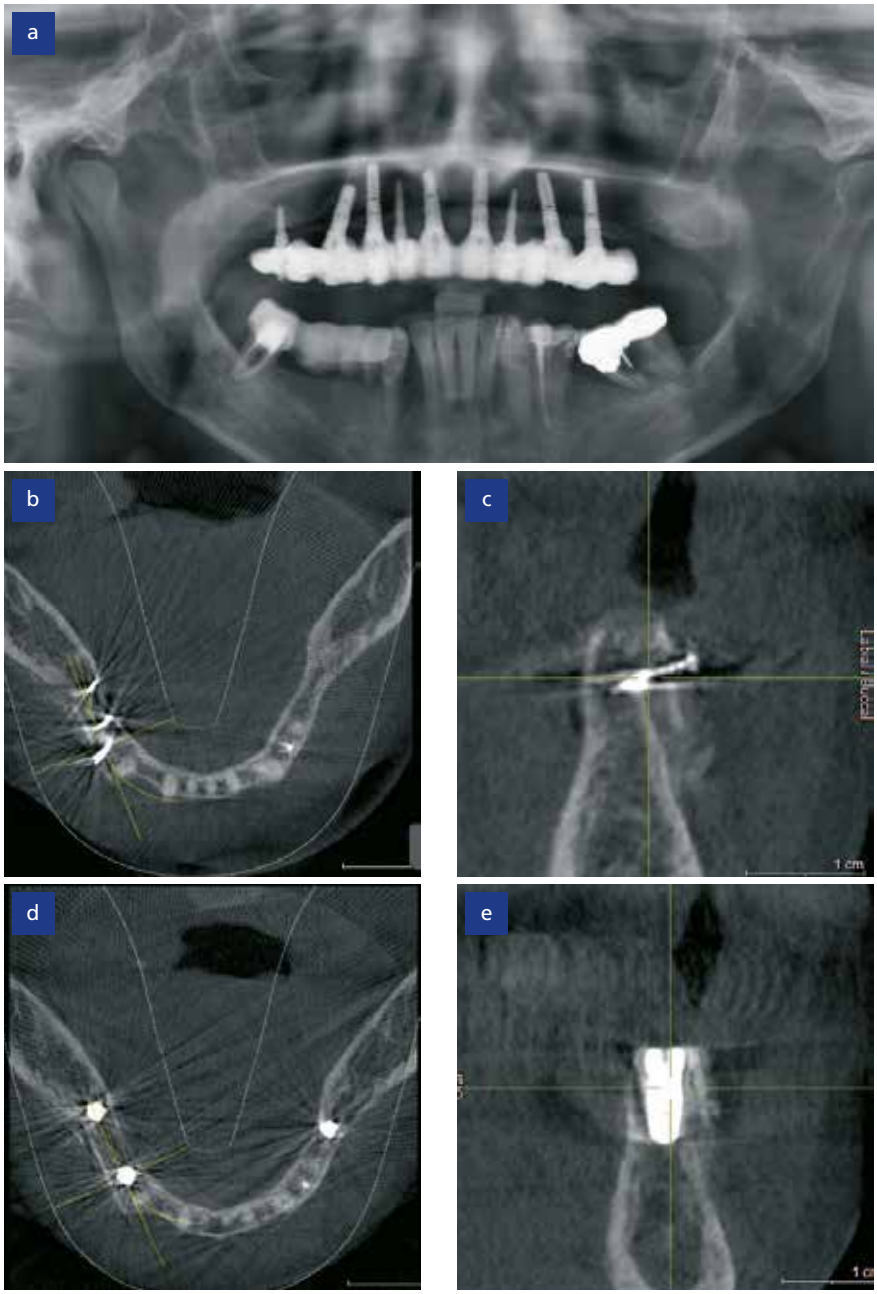

Abb. 4: OPG bei initialer Vorstellung der Patientin (a), DVT des Kieferkammes direkt nach der Augmentation (b und c), DVT-Kontrollaufnahme nach der Implantation (d und e).

krone versorgt. Hierdurch konnte das ästhetische Erscheinungsbild des Unterkiefers wiederhergestellt und dem Wunsch der Patientin nach einer festsitzenden Prothetik entsprochen werden. Das Behandlungskonzept konnte wie geplant durchgeführt werden und während der gesamten Behandlungsdauer traten keine Komplikationen oder Beschwerden auf.

Tomographische Aufnahmen wurden zu verschiedenen Zeitpunkten erstellt, um die Position der allogenen Knochenplatte und der Implantate zu überprüfen und die Volumenzunahme und Stabilität des augmentierten Areals beurteilen zu können. Im Sagittalschnitt lässt sich die Kortikalisplatte mit einem Abstand von etwa 3 mm zum ortsständigen Knochen erkennen **(Abb. 4b und c)**. Eine weitere Aufnahme nach der Implantation zeigt die ideale Positionierung der Implantate im regenerierten Knochen **(Abb. 4d und e)**.

Fallbericht 2:
Rehabilitation der frontalen Maxilla

Die 63-Jährige Patientin stellte sich im Dezember 2016 mit dem Wunsch nach einer Implantat getragenen Restoration der maxillären Incisivi vor. Eine Schaltlücke von regio 11 bis 21 wurde mehrere Jahre mittels einer von den Nachbarzähnen getragenen Brücke versorgt, welche nach einem Verlust des Brückenpfeilers in regio 12 alio loco entfernt und durch ein herausnehmbares Provisorium ersetzt werden musste. Im weiteren Verlauf der Behandlung war auch die Erhaltungswürdigkeit des Zahnes 22 nicht mehr zu verantworten, so dass dieser im Januar 2017 in meiner Praxis unter Anwendung einer „socket preservation" extrahiert wurde. Durch die vorhergegangenen Eingriffe zeigte sich ein markanter Knochen- und Weichgewebeeinfall von regio 12 bis 22, sodass eine Kieferkammaugmentation, welche mit allogenen Kortikalisplatten durchgeführt wurde, für die Fixierung der geplanten Implantate in regio 11, 12, 21 und 22 unumgänglich war.

Die Behandlung erfolgte einen Monat später unter lokaler Anästhesie und bestehender Antibiose (Amoxicillin, 1.000 mg, dreimal täglich), welche zwei Tage vor der Operation begonnen und für insgesamt zehn Tage durchgeführt wurde. Neben dem Knochenverlust ließ sich eine starke Vernarbung des vestibulären Weichgewebes feststellen, welche durch mehrere Wurzelspitzenresektionen in der entsprechenden Region verursacht wurde **(Abb. 5a)**. Die Präparation des Mukoperiostlappens und Freilegung des Defektes erfolgte mithilfe eines krestal platzierten Einschnittes und zwei Entlastungsschnitten entlang der maxillären Canini **(Abb. 5b)**. Hierdurch zeigte sich der komplexe, dreidimensionale Knochenverlust. Zur Wiederherstellung des horizontalen Knochenniveaus wurden zwei Kortikalisplatten mittels Osteosyntheseschrauben auf der bukkalen Knochenwand fixiert und der Spaltraum mit allogenen Spongiosapartikeln gefüllt **(Abb. 5c)**. Um auch das vertikale Knochenniveau der Maxilla wiederherzustellen und das Risiko einer Resorption zu minimieren, wurden zwei weitere Kortikalisplatten krestal auf dem Kieferkamm platziert und somit ein immobiler Container generiert, in welchem Knochen gebildet werden kann **(Abb. 5d)**. Die Operationsstelle wurde anschließend

hypo-A
Premium Nahrungsergänzung

CAM Award 2013
Parodontitis-Studie mit Itis-Protect I-IV
aMMP-8 Laborparameter zur Entzündungshemmung

Optimieren Sie Ihre Parodontitis-Therapie!

55% Reduktion der Entzündungsaktivität in 4 Wochen!

60% entzündungsfrei in 4 Monaten

durch ergänzende bilanzierte Diät

Studien-geprüft!

Itis-Protect I-IV

Zur diätetischen Behandlung von Parodontitis

- Stabilisiert orale Schleimhäute!
- Beschleunigt die Wundheilung!
- Schützt vor Implantatverlust!

aMMP-8 - Parodontitis-Studie 2011, Universität Jena

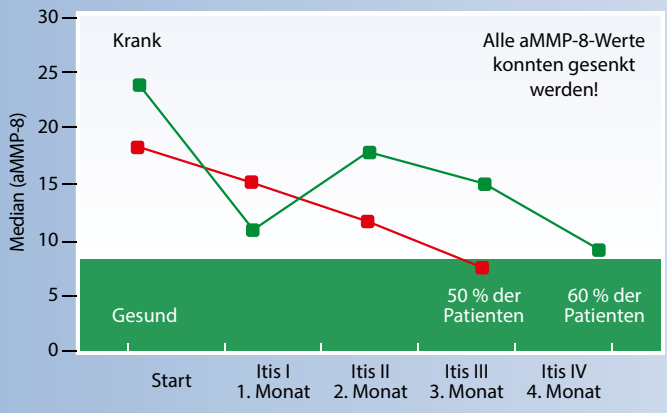

- Nach 3 Monaten wurde die Therapie in dieser Gruppe erfolgreich abgeschlossen.
- Nach Itis-Protect III wurde die Behandlung mit Itis-Protect IV in der auf 4 Monate angelegten Studie fortgeführt.

Info-Anforderung für Fachkreise

Fax: 0451 - 304 179 oder E-Mail: info@hypo-a.de

Name / Vorname

Str. / Nr.

PLZ / Ort

Tel.

E-Mail

IT-DI 2.2018

hypo-A GmbH, Kücknitzer Hauptstr. 53, 23569 Lübeck
hypoallergene Nahrungsergänzung ohne Zusatzstoffe
www.hypo-a.de | info@hypo-a.de | Tel: 0451 / 307 21 21

shop.hypo-a.de

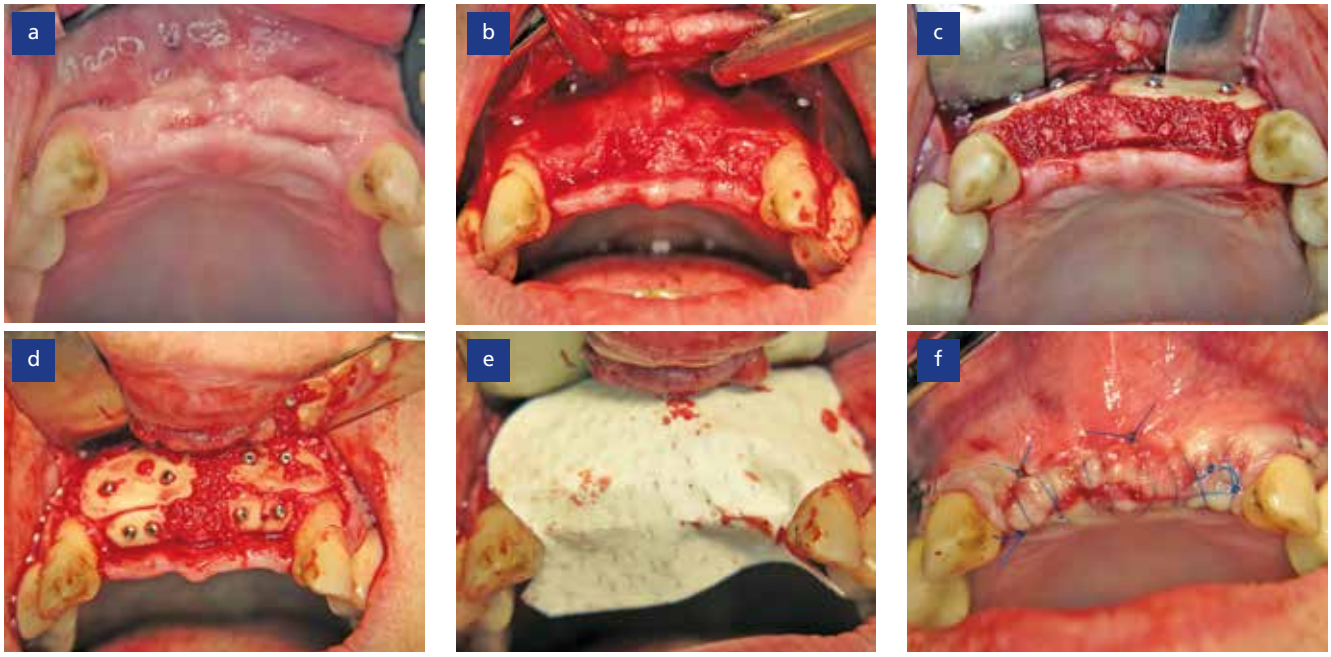

Abb. 5: Initiale Situation (a), Darstellung des Knochendefektes (b), Befestigung der allogenen Knochenplatten an der bukkalen Knochenwand (c), Befestigung zwei weiterer Knochenplatten (d), Abdecken der Operationsstelle mittels Kollagenmembran (e), speicheldichter Wundverschluss (f).

mit einer resorbierbaren Kollagenmembran abgedeckt und spannungsfrei sowie speicheldicht verschlossen **(Abb. 5e und f)**.

Die Heilung verlief komplikationslos, sodass die Behandlung sechs Monate später fortgesetzt werden konnte. Bei der erneuten Vorstellung der Patientin wies das Weichgewebe trotz der präexistenten Vernarbung einen guten Zustand auf **(Abb. 6a)**. Nach der Freilegung entlang der für die Augmentation platzierten Schnittlinien konnte eine optimale Rehabilitation des maxillären Knochens beobachtet werden **(Abb. 6b)**. Auch hier waren die allogenen Kortikalisplatten solide osseointegriert und der Spaltraum von neugebildetem Knochen durchwach-

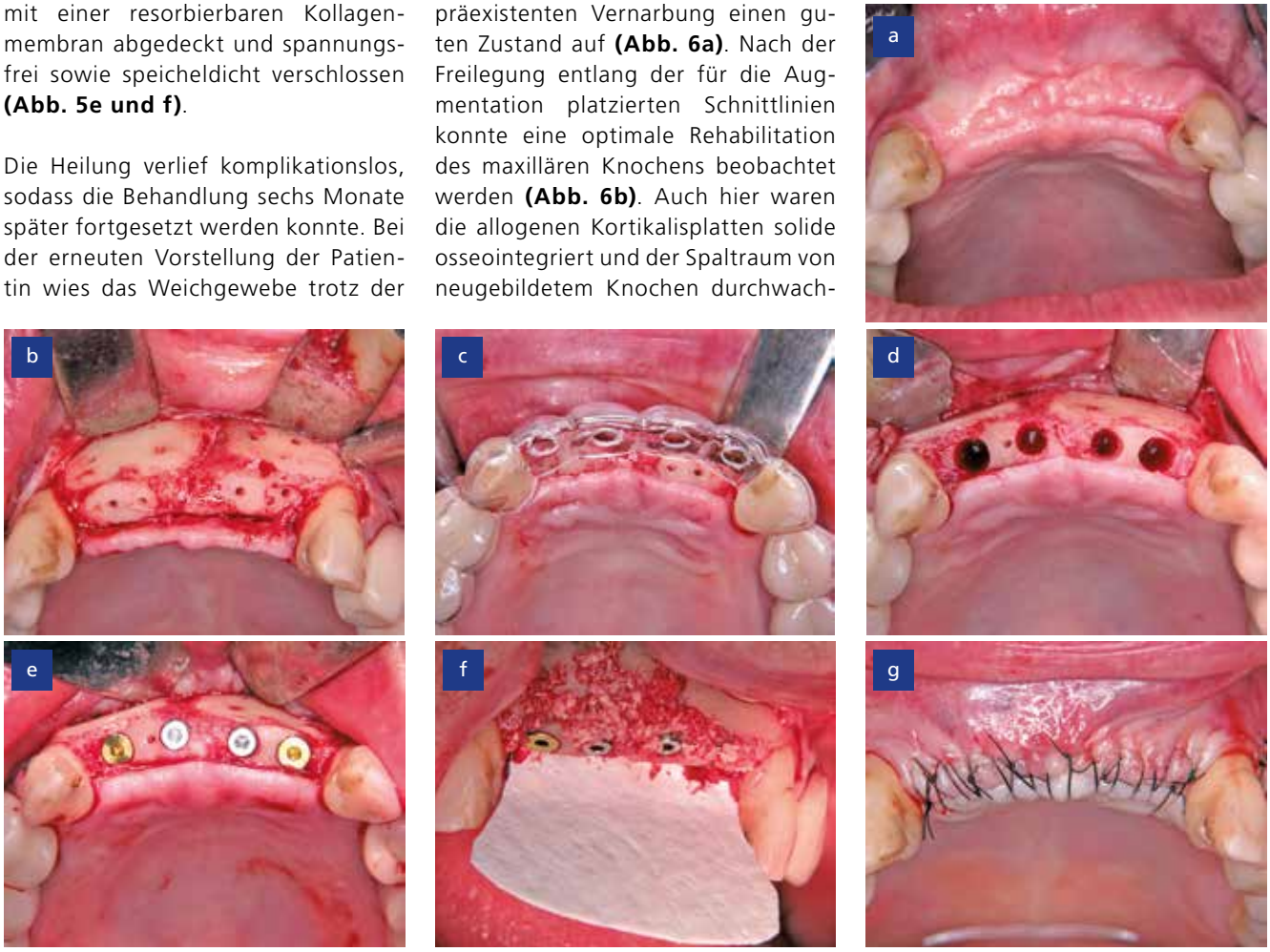

Abb. 6: Situation bei Re-entry (a), Freilegung der Augmentationsstelle (b), Planung der Implantatposition (c), Pilotbohrungen (d), Insertion der Implantate (e), Abdecken der Operationsstelle mittels Barrieremembran (f), speicheldichter Wundverschluss (g).

sen. Um eine ideale Implantatposition gewährleisten zu können, wurde eine Bohrschablone verwendet **(Abb. 6c)**. Hier zeigte sich bereits, dass das generierte Knochenvolumen die Insertion der geplanten Implantate ermöglicht. Anschließend wurden die Pilotbohrungen und die Einbringung der Implantate durchgeführt **(Abb. 6d und e)**. Die Operationsstelle wurde mit einer Kollagenmembran abgedeckt und speicheldicht verschlossen **(Abb. 6f und g)**. Die finale prothetische Versorgung der Patientin steht zum gegenwärtigen Zeitpunkt noch aus.

Die tomographische Aufnahme vor der Augmentation zeigt den deutlichen Knochenverlust in der Maxilla **(Abb. 7a bis d)**. Die kortikalen Knochenplatten und die zur Fixierung verwendeten Osteosyntheseschrauben lassen sich sehr gut im DVT erkennen **(Abb. 7e bis h)**. Die Sagittalschnitte zeigen die deutliche Verbreiterung des Kieferkammes, welche zervikal etwa 5 mm beträgt **(Abb. 7f bis h)**. Ein Jahr nach der Kieferkammaugmentation bzw. sechs Monate nach der Implantation verbleiben die Implantate fest im augmentierten Knochen integriert **(Abb. 7i bis l)**. Ein Volumenverlust in der augmentierten Region ist nicht zu beobachten und auch die Konturen der fest in den Knochen integrierten Knochenplatten lassen sich noch ein Jahr nach der Augmentation im Sagittalschnitt erkennen **(Abb. 7j und l)**.

Diskussion

Aufgrund des optimalen Resorptionsschutzes, der Möglichkeit selbst große horizontale sowie vertikale ossäre Defekte versorgen zu können und nicht zuletzt wegen der exzellenten klinischen Ergebnisse, hat sich die Schalentechnik nach Khoury im Repertoire vieler chirurgisch tätiger

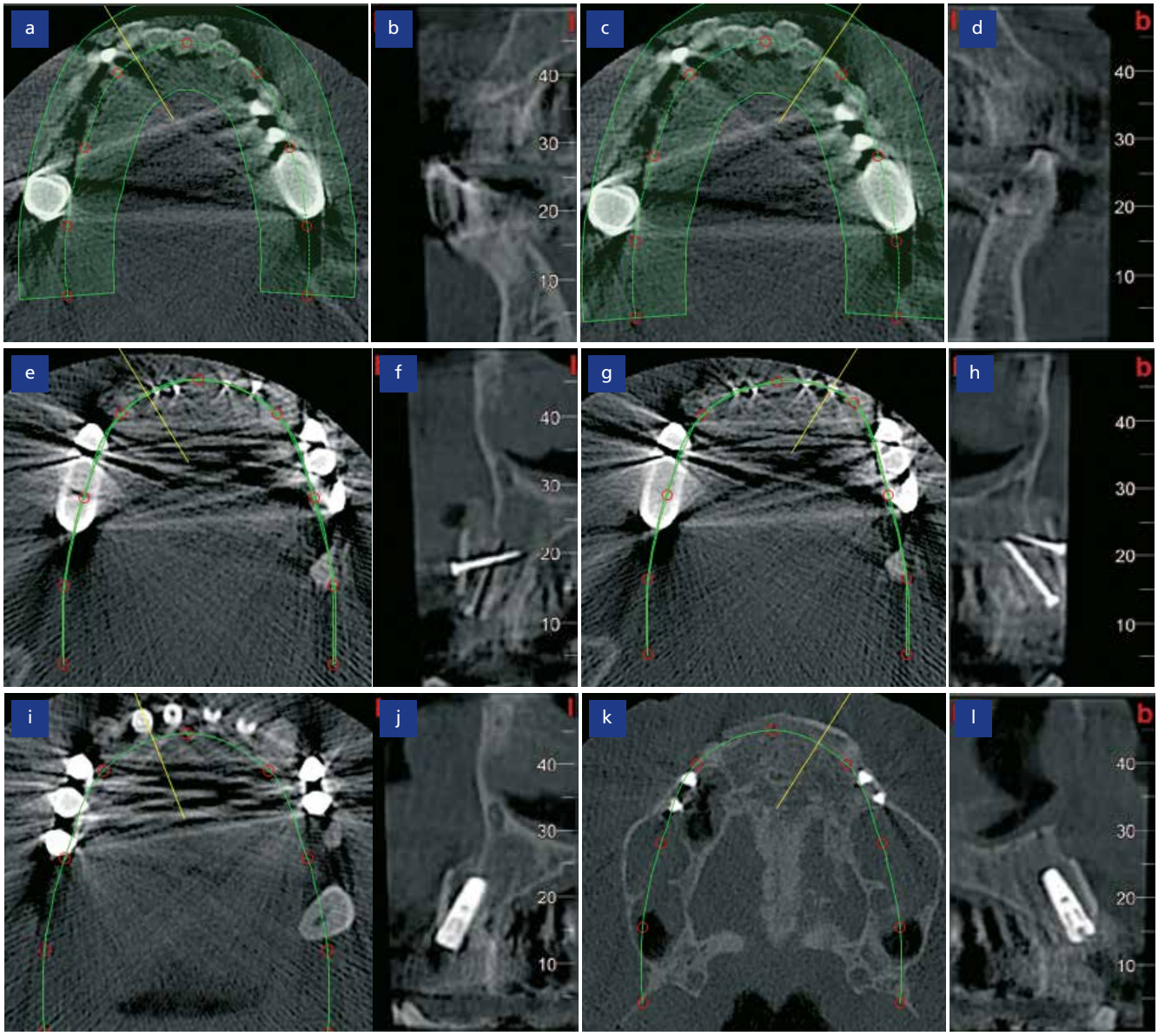

Abb. 7: DVT-Aufnahme der initialen Defektsituation (a bis d), Kontrollaufnahme nach der Knochenaugmentation (e bis h), DVT-Kontrolle 12 Monate nach der Augmentation (i bis l).

Zahnärzte etabliert [22,27,28]. Neben den genannten Vorteilen bestehen bei der Anwendung dieser Technik jedoch auch einige Nachteile: Zum einen ist das Eröffnen der Entnahmestelle mit dem Risiko einer Spenderstellenmorbidität und erhöhten Schmerzen assoziiert, weiterhin wird für die Entnahme und manuelle Anpassung der Kortikalisplatte zusätzliche Operationszeit benötigt, wobei beide Faktoren großen Einfluss auf die Gesamtbelastung des Patienten nehmen [24,29,30]. Erste Studien haben gezeigt, dass sich mit Kortikalisplatten aus humanem Spenderknochen klinische Ergebnisse bei der Kieferkammaugmentation erzielen lassen, welche vergleichbar zu den mit autologem Knochen geschaffenen Resultaten sind [20,21]. Die hier vorgestellten Patientenfälle bestätigen die bereits publizierten Berichte.

Aufgrund der großen ossären Defekte war bei beiden Patientinnen eine sofortige Implantation unmöglich und somit eine Knochenaugmentation unabdingbar. Die Verwendung allogener Kortikalisplatten mit allogenem Spongiosagranulat hat sich in beiden Fällen als zuverlässiges Behandlungskonzept erwiesen. Während die kortikale Knochenplatte, welche als resorptionsstabiler Container fungiert, avital verblieb und in den neugebildeten Knochen integriert wurde, wurde das verwendete spongiöse Knochengranulat sukzessiv in patienteneigenen, vitalen Knochen umgebaut [19,31,32]. Die hohe Remodellingkapazität des prozessierten humanen Knochens resultiert aus dessen idealer Biokompatibilität und Osteokonduktivität, welche durch die Porosität und Oberflächenstruktur gewährleistet wird [33-37]. Die Behandlung beider Patientinnen konnte aufgrund des exzellenten Knochengewinns planmäßig und ohne Komplikationen durchgeführt werden. Die digitalen Volumentomographien stellen weiterhin den erheblichen Knochengewinn, welcher mittels der allogenen Schalentechnik erzielt werden konnte, dar **(Abb. 4 und 7)**. Auch ein Jahr nach der Augmentation lässt sich kein Volumenverlust erkennen und die Implantate verbleiben fest im augmentierten Knochen integriert **(Abb. 7 i bis l)**.

Zusammenfassung

Zusammengefasst zeigen die hier vorgestellten Fälle, dass die Schalentechnik mit allogenen Kortikalisplatten analog zu dem durch Khoury etablierten Verfahren funktioniert und hiermit vergleichbare klinische Ergebnisse bei deutlich geringerer Patientenbelastung geschaffen werden können. Die Einführung von kommerziell erwerblichen allogenen Kortikalisplatten wie etwa maxgraft® cortico (botiss biomaterials GmbH, Vertrieb in Deutschland über Straumann GmbH) eröffnet dem Behandler somit eine neue, wesentlich atraumatischere und patientenfreundlichere Methode für die effektive Behandlung komplexer ossärer Defekte. Vor allem Patienten, welche über eine schlechte Eigenknochenqualität verfügen oder sich eine weniger schmerzhafte Behandlung wünschen, können maßgeblich hiervon profitieren. ■

Literatur
www.dimagazin-aktuell.de/literaturlisten

Eleni Kapogianni, M.Sc.

Frau Eleni Kapogianni studierte Zahnmedizin an der Humboldt-Universität Berlin und erlangte hier 1997 ihre Approbation als Zahnärztin.

Hiernach war sie mehrere Jahre als wissenschaftliche Mitarbeiterin in der Abteilung für Chirurgie und Röntgenologie an der Charité (CUB) tätig und erlangte 2003 den Fachzahnarzt für Oralchirurgie. Anschließend war sie in verschiedenen Praxen oralchirurgisch tätig.

2011 ließ sie sich schließlich in einer eigenen Praxis in Berlin nieder.

Ihre Tätigkeitsschwerpunkte Implantologie und Parodontologie erlangte sie 2008 und 2009.

2010 folgte die Zertifizierung in der dreidimensionalen Röntgendiagnostik.

Zusätzlich absolvierte Frau Kapogianni 2010 den Masterstudiengang „Master of Science of Implantology" der EMFZ, Universität Witten-Herdecke und der DGMKG/ BDO.

Eleni Kapogianni, M.Sc.
Fachzahnärztin für Oralchirurgie
Oralchirurgie Kapogianni
Fasanenstr. 81, 10623 Berlin
Tel. 030 450 87 87-0
Fax 030 450 87 87-10
E-Mail: welcome@city-chirurgie.de
www.city-chirurgie.de

DENTAL KOMPAKT
Das Vergleichsportal für Dentalprodukte
www.dentalkompakt-online.de

» MEDENTiKA® erleben «

» Termine und Orte «

10.04.2018	**Hamburg**
11.04.2018	**Berlin**
12.04.2018	**Dresden**
18.04.2018	**Frankfurt**
19.04.2018	**Düsseldorf**
24.04.2018	**Nürnberg**
25.04.2018	**München**
26.04.2018	**Stuttgart**

MEDENTiKA®

Die Erfolgsgeschichte einer Symbiose der Menschlichkeit mit der Technik.

Jürgen Kälber (Gründer und Gesellschafter)

MEDENTiKA® IPS

Bewährtes weiterentwickelt
smart – sicher und innovativ
Drei Implantatsysteme speziell entwickelt für die prothetischen und chirurgischen Anforderungen in Ihrer Praxis.

Udo Wolter (Geschäftsführer)

» Infos + Anmeldung «

www.medentika.de/roadshow

Vertrieb:
Instradent Deutschland GmbH
Hammweg 8
76549 Hügelsheim
www.instradent.de

Telefon 07229 69912-0

MEDENTiKA®
A Straumann Group Brand

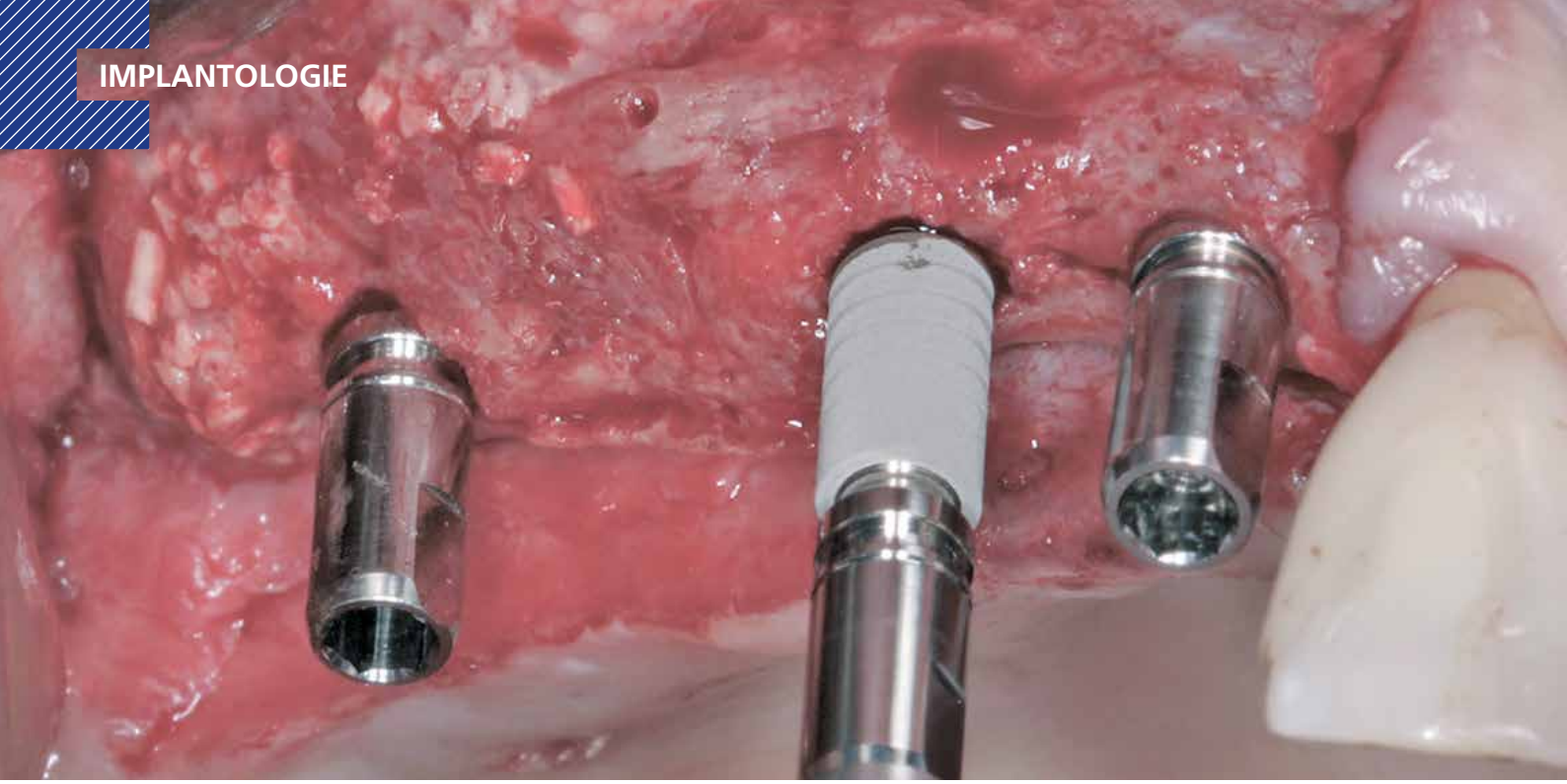

Neuimplantation nach Explantation

Der Biologische Eigenknochenaufbau

Eine 48-jährige Patientin stellte sich mit einer schon seit längerer Zeit bestehenden Freiendsituation im Oberkiefer rechts vor. Ziel der geplanten Behandlung war die adäquate prothetische Neuversorgung im ersten Quadranten bei stark pneumatisierter Kieferhöhle. Die Rekonstruktion des vertikalen periimplantären Knochendefektes erfolgte nach dem „Biologischen Konzept".

Periimplantäre Entzündungserscheinungen im Bereich der dentale Implantate umgebenden Gewebe nehmen durch die hohe Anzahl der jährlich inserierten Implantate immer mehr zu. Analog zu parodontalen Erkrankungen unterscheidet man die periimplantäre Mukositis als Entzündung des periimplantären Weichgewebes ohne Befall des umgebenden Knochens und die Periimplantitis als Entzündung mit Abbau des periimplantären Knochengewebes [1-3]. Eine ungenügende Compliance und Rauchen können eine Periimplantitis begünstigen. Bei über einen längeren Zeitraum bestehenden periimplantären Erkrankungen werden häufig größere Knochendefekte diagnostiziert, wie sie auch bei parodontalen Erkrankungen im Bereich natürlicher Zähne anzutreffen sind. Die Beseitigung dieser Knochendefekte ist die Grundlage einer dauerhaften Wiederherstellung gesunder Gewebeverhältnisse und prothetischen Restauration.

Zur Schaffung eines ausreichend dimensionierten neuen Implantatlagers können die aufgrund einer Periimplantitis entstandenen Knochendefekte mit autologen Knochenblöcken, Knochenersatzmaterial oder einer Kombination der beiden Verfahren rekonstruiert werden [4-5]. Im vorliegenden Fall erfolgte die Rekonstruktion des periimplantären Knochendefektes nach dem „Biologischen Konzept" nach Prof. Khoury [6,7].

Dieses chirurgische Protokoll sieht eine Kombination aus autologen Knochenblöcken und der Applikation partikulierter autologer Knochenspäne vor. Zur Prävention einer erneuten periimplantären Erkrankung ist eine umfassende Parodontaltherapie an der vorhandenen Restbezahnung und die Schaffung einer optimalen Hygienefähigkeit an den natürlichen Zähnen und vorhandenen Implantaten eine unabdingbare Voraussetzung. Darüber hinaus muss durch eine ausreichend lange Vorbehandlungszeit die Compliance des Patienten zur adäquaten Mundhygiene sichergestellt werden. Dies ist die Voraussetzung für die Entscheidung zu einem erneuten Implantat getragenen festsitzenden Zahnersatz. Ist dies nicht dauerhaft zu erreichen, sollte auf eine herausnehmbare Implantatversorgung mit besseren Reinigungsmöglichkeiten ausgewichen oder gänzlich auf eine implantatprothetische Versorgung verzichtet werden [8].

Ausgangssituation

Eine 48-jährige Patientin stellte sich mit einer schon seit längerer Zeit bestehenden Freiendsituation im Oberkiefer rechts vor. Ziel der geplanten Behandlung war die adäquate prothetische Neuversorgung im ersten Quadranten bei stark pneumatisierter Kieferhöhle. Die augmentative und implantologische Rekonstruktion wurden 2012 abgeschlossen **(Abb. 1 bis 4)**.

Abb. 1: Die röntgenologische Ausgangssituation mit stark pneumatisierter Kieferhöhle.

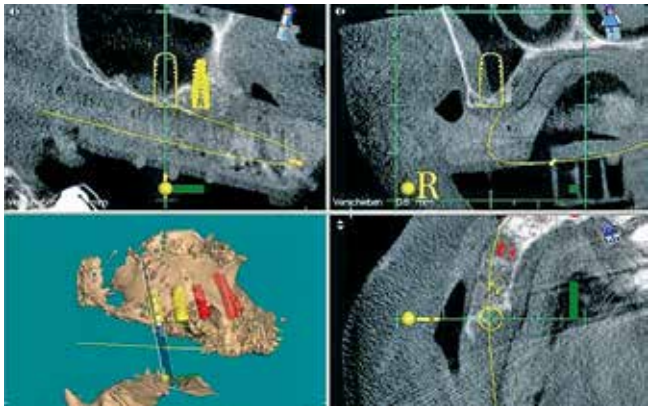

Abb. 2: Die dreidimensionale Darstellung des Sinus im DVT mit Simulation der geplanten Implantate.

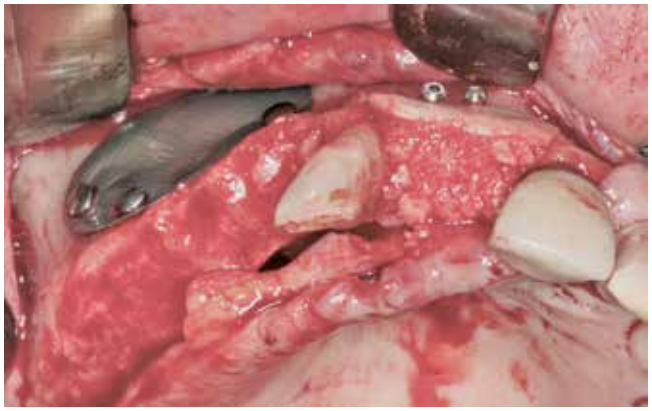

Abb. 3: Zeit nach Augmentation mittels Sinuslift und Knochenaufbau im Frontzahnbereich.

Abb. 4: Zeit nach Implantatinsertion und kurz vor Fertigstellung der Implantatprothetik.

Leider entsagte die Patientin nicht, wie angekündigt, dem Rauchen. Auch stellte sie sich nicht regelmäßig zur Nachkontrolle und Prophylaxe vor. Erst nach 3 Jahren suchte sie wieder die Praxis auf und bei der Kontrolle stellte man einen horizontalen Knochenabbau fest **(Abb. 5)**.
Die Exploration ergab außerdem eine unterminierende Infektion im Bereich des Sinus **(Abb. 6)**.

Chirurgische Maßnahmen

Die Implantate erwiesen sich als nicht erhaltungsfähig. Aus diesem Grund entschieden wir uns für die Explantation der Implantate im Oberkiefer rechts. Es erfolgte nun die Entfernung sowohl der Implantate wie auch des zum Teil nicht integrierten Knochenersatzmaterials aus dem Bereich des Sinus **(Abb. 7 bis 9)**.
Nach einer Ausheilungsphase von zwei Monaten erfolgte die Rekonstruktion des verlorengegangenen Knochens.
Retromolar wurde aus regio 48 dazu ein kortiko-spongiöser Knochenblock entnommen und in zwei dünne Knochenschalen geteilt und diese wiederum weiter ausgedünnt. Es erfolgte nun die Rekonstruktion des Knochendefekts, wobei die Knochenschalen sowohl palatinal wie auch bukkal auf

Abb. 5: Horizontaler Knochenabbau drei Jahre nach Fertigstellung des Zahnersatzes.

Abb. 6: Die Exploration ergibt eine ausgeprägte unterminierende Entzündung und Periimplantitis.

Distanz gesetzt und mit kleinen Osteosyntheseschrauben fixiert wurden. Es ist eine Kieferkammbreite von 7-8 mm anzustreben, wobei bei der Methode des Biologischen Eigenknochenaufbaus nicht überaugmentiert werden muss, da die Resorptionsgefahr äußerst gering ist.
Anschließend wurde der bestehende Hohlraum entsprechend des Biologischen Konzepts nach Prof. Khoury mit partikulierten Knochenspänen, die beim Ausdünnen des Knochenblocks gewonnen worden waren, aufgefüllt. Durch diese Methode wird im Unterschied zu kompakten Kortikalisblöcken die Oberfläche des Knochens vergrößert, was wiederum zu einer größeren Angriffsfläche für die zuführenden Gefäße führt und damit eine schnellere Ernährung des aufgebauten Knochens erlaubt **(Abb. 10)**.
Auf eine Abdeckung durch eine Membran wird verzichtet, da dies die zuführenden Blutgefäße behindern würde. Ebenfalls wird auf einer Perforierung des Restknochens verzichtet. Die Wunde wird nach einer ausreichenden Periostschlitzung spannungsfrei verschlossen **(Abb. 11)**.
Die Kontrollröntgenaufnahme zeigt deutlich den mittels Osteosyntheseschrauben aufgebauten Augmentationsbereich sowie die retromolare Entnahmestelle im vierten Quadranten **(Abb. 12)**.
Die Wiedereröffnung des Operationsgebietes erfolgte nach vier

Abb. 7: Die nicht-erhaltungswürdigen Implantate im Oberkiefer links.

Abb. 8: Die Explantation der nicht-erhaltungswürdigen Implantate.

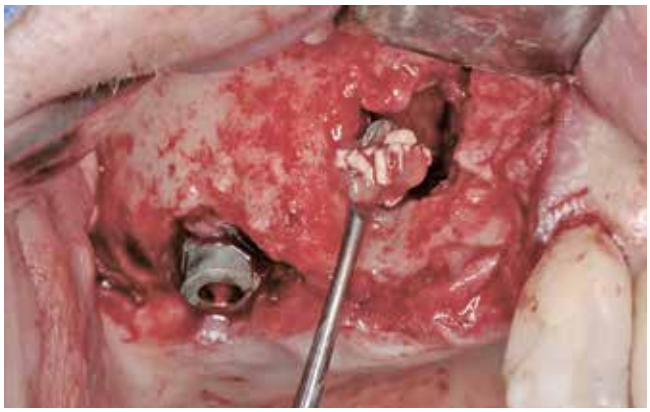

Abb. 9: Das nicht integrierte Knochenersatzmaterial wird entfernt.

Abb. 10: Der Biologische Eigenknochenaufbau (BEKA) mittels autologen Knochenschalen, die auf Distanz gesetzt werden.

Abb. 11: Das Auffüllen des Containers mittels autologen Knochenspänen.

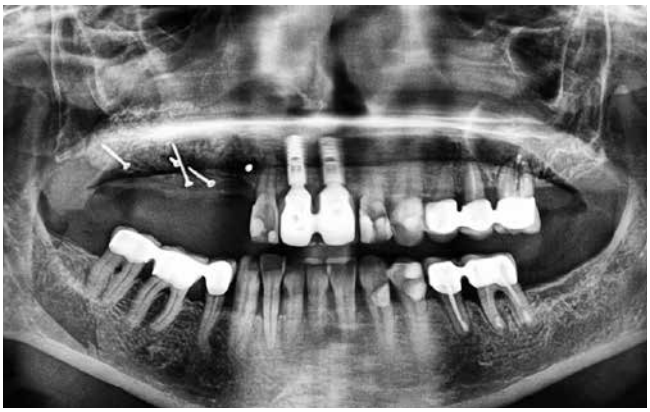

Abb. 12: Das postoperative Röntgenbild zeigt deutlich die Knochenentnahmestelle im 4. Quadranten und den augmentierten Bereich.

Monaten. Länger sollte nicht mit dem Re-entry gewartet werden. Es zeigte sich eine komplette Verknöcherung des Augmentats und keine Resorptionen im Bereich der Fixationsschrauben **(Abb. 13)**.

Es wurden drei ANKYLOS C/X Implantate (Dentsply Sirona Implants, Mannheim) mit einem Durchmesser von 3,5 mm und einer Länge von 11 mm inseriert **(Abb. 14 und 15)**. Die Freilegung erfolgte nach vier Monaten mittels apikalem Verschiebelappen, um die muko-gingivale Grenze wieder zu korrigieren. Die Verschlussschrauben wurden entfernt und ANKYLOS Gingivaformer (Dentsply Sirona Implants,

Abb. 13: Der gut revaskularisierte Knochen. Keine erkennbare Resorption im Bereich der Fixationsschrauben.

Abb. 14: Die Insertion der ANKYLOS Implantate.

Abb. 15: Zeit nach leicht subkrestaler Insertion der Implantate in das Augmentat.

HAHN™ TAPERED IMPLANT

Bewährt
Kompetent
Original
Für Immer

GLIDEWELL DIRECT EUROPE
CLINICAL AND LABORATORY PRODUCTS

Official implant of the
Misch International Implant Institute

eu.glidewelldirect.com Telefon: +49 (0) 69 – 5060 053 12

Mannheim) auf die Implantate aufgeschraubt **(Abb. 16 und 17)**.

Prothetische Versorgung

Nach offener Abformung wurde im Labor ein Meistermodell erstellt und an das ATLANTIS ISUS Fertigungszentrum in Belgien (Dentsply Sirona Implants, Hasselt) geschickt. Dort erfolgte die Planung und Fertigung des Kobalt-Chrom-Brückengerüstes im CAD/CAM-Verfahren. Das fertige Gerüst wurde ans Dentallabor zurückgeschickt und die verblockten Kronen dort mit Verblendkeramik fertig gestellt **(Abb. 18)**.

Die Kronen wurden auf den Implantaten verschraubt, um einer durch Befestigungszement induzierten Periimplantitis sicher entgegenzuwirken. Das klinische Abschlussfoto zeigt reizfreies Weichgewebe im periimplantären Bereich sowie eine ausreichende keratinisierte Mukosamanschette periimplantär **(Abb. 19)**.

Diese stellt eine weitere Prävention gegen das erneute Auftreten einer Periimplantitis dar. Das röntgenologische Abschlussfoto zeigt die knöcherne Regeneration des Defektes und gute Osseointegration der Implantate **(Abb. 20)**.

Diskussion

Die Behandlung periimplantärer Erkrankungen stellt den behandelnden Zahnarzt oft vor große Herausforderungen. Insbesondere wenn bei einer über längere Zeit bestehenden Periimplantitis große Knochendefekte entstanden sind, ist eine Explantation häufig nicht zu vermeiden. Im vorliegenden Fall erfolgte die Rekonstruktion des vertikalen periimplantären Knochendefektes nach dem „biologischen Konzept". Hierbei wird ein retromolarer Knochenblock entnommen und in zwei Knochenschalen geteilt und ausgedünnt. Durch sie wird eine Art Container gebildet und der entstehende Zwischenraum in der Folge mit partikulierten autologen Knochenspänen gefüllt. Im Gegensatz zu Knochenersatzmaterial garantiert die ausschließliche Verwendung von autologem Knochen eine sichere und schnellere Knochenneubildung aufgrund der osteoinduktiven Potenz.

Durch die hohe Präzision, mit denen heute verfügbare CAD/CAM-Systeme implantatprothetische Gerüste fertigen können, ist eine direkte Verschraubung auf den Implantaten möglich. Diese Vorgehensweise bietet zwei Vorteile: Zum einen ist es möglich, auf

Abb. 16: Die Freilegung mittels apikalem Verschiebelappen.

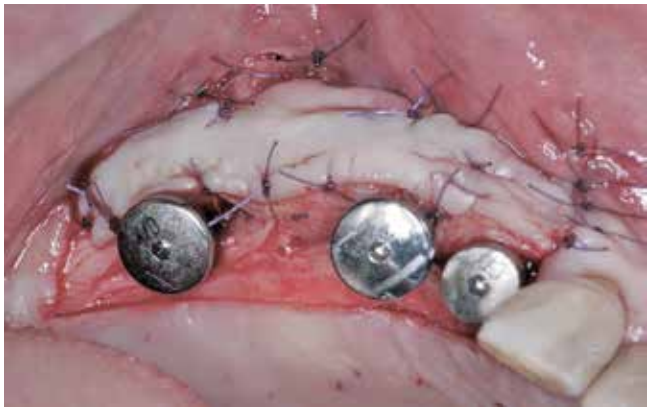

Abb. 17: Mittels apikalem Veschiebelappen kann die muko-gingivale Grenze wieder korrigiert werden.

Abb. 18: Der verschraubte Zahnersatz auf dem Meistermodell.

Abb. 19: Der fertige Zahnersatz eingegliedert.

Abb. 20: Das Abschlussröntgenbild.

ein Abutment zu verzichten, wodurch eine zusätzliche Fügestelle und ein Ort potentieller Bakterieninfiltration entfällt. Zudem entfällt durch die Verschraubung die Notwendigkeit der Befestigung der Kronen mit Zement, was einer Zement induzierten Periimplantitis sicher entgegenwirkt. Mittels apikalem Verschiebelappen [9] im Rahmen der Implantation wird eine ausreichende Breite keratinisierter Mukosa im Bereich der Implantate geschaffen und somit eine zusätzliche Prävention erneuter periimplantärer Entzündungen ermöglicht.
Mit dem beschriebenen Protokoll konnte ein großer periimplantärer Knochendefekt sicher rekonstruiert und mit einer verschraubten festsitzenden Implantat getragenen prothetischen Restauration langfristig ästhetisch und funktionell versorgt werden. ■

Hintergrund

Dr. Frank Zastrow ist Oralchirurg in Wiesloch bei Heidelberg und gibt dort in regelmäßigen Abständen Kurse (www.frankzastrow.de/fortbildungen) zu den Themen „Biologischer Eigenknochenaufbau" und „Weichgewebemanagement".

Zu den in diesem Artikel aufgeführten Operationstechniken entsteht ein E-Book (Weichgewebemanagement 5+5, Das Workbook), das Step-by-Step die elementarsten Weichgewebstechniken erläutert und für dessen kostenfreien Erhalt Sie sich noch bis Ende diesen Monats registrieren können unter www.frankzastrow.de/ebook

Literatur
www.dimagazin-aktuell.de/literaturlisten

Dr. Frank Zastrow M.Sc

1999–2004	Studium der Zahnheilkunde an der Universität Heidelberg
2005–2007	Weiterbildungsassistent für Oralchirurgie in der Klinik für Mund-, Kiefer- und Gesichtschirurgie an der Universitätsklinik Heidelberg unter Prof. Dr. Dr. J. Mühling
2007-2008	Weiterbildungszeit in einer Fachzahnarztpraxis für Parodontologie in Brühl/ NRW
2008	Promotion und Ernennung zum Fachzahnarzt für Oralchirurgie
2008	Zertifizierter Tätigkeitsschwerpunkt Implantologie nach Konsensuskonferenz (BDIZ EDI, BDO, DGI, DGZI, DGMKG)
2009	Ernennung zum „Master of Oral Medicine in Implantology" (MOM, Universität Münster) und „Master M.Sc. Implantology and Dental Surgery" (M.Sc. Universität Münster)
2011	Zertifizierter Tätigkeitsschwerpunkt Parodontologie nach Konsensuskonferenz (BDIZ EDI, BDO, DGI, DGZI, DGMKG)
2012	Ernennung zum „Geprüften Experten der Implantologie" (DGOI) und zum „Diplomate in Implantology" (ICOI)
2016	Ernennung zum Vorsitzenden des zahnärztlichen Qualitätszirkels „Forum für innovative Zahnheilkunde" (FIZ) in Heidelberg
Seit 2009	Nationale und internationale Referententätigkeit

Dr. Frank Zastrow M.Sc. · DR. ZASTROW & KOLLEGEN
Heidelberger Str. 38 · 69168 Wiesloch
www.frankzastrow.de · www.frankzastrow.de/fortbildungen

THOMMEN Medical

PURE MUSKEL-KRAFT.

ELEMENT RC
PF 3.0 IMPLANTAT.

SCHWEIZER MANUFAKTUR FÜR IMPLANTOLOGIE
www.thommenmedical.com

Kieferknochen schneiden und bohren mit Fräsen, Bohrern, Laser und Piezotomen

Eine aktuelle systematische Überprüfung des Standes der Technik und Empfehlungen für den Kliniker – Teil 1

Im letzten Jahrzehnt wurden neue chirurgische Geräteklassen zum Schneiden und Bohren von Kieferknochen entwickelt und in die Praxis eingeführt. Diese systematische Überprüfung des Standes der Technik hat es sich zur Aufgabe gemacht, die aktuellste Literatur vergleichender experimenteller und klinischer Studien der neuen Geräteklassen „Laser" und „Piezotome" vollumfänglich zu analysieren und statistisch hinsichtlich einer signifikanten Evidenz von möglichen Vorteilen für den Oralchirurgen und seine Patienten auszuwerten. Teil 1 befasst sich mit den Grundlagen der Technologien zum Knochenschneiden.

Osteotomien und Kieferknochentrepanationen gehören zu den täglichen Basistätigkeiten jedes Oralchirurgen und Implantologen und wurden bisher fast ausschließlich mit Fräsen, Bohrern und niederfrequent oszillierenden Sägen durchgeführt. Erst in der letzten Dekade wurden alternative Instrumente (Laser, Piezotome) für die Kieferknochenchirurgie zertifiziert. Hierbei gilt es zu berücksichtigen, dass sich die physikalischen Mechanismen von Fräsen, Bohrern, Lasern und Piezotomen beim Knochenschneiden und -bohren grundsätzlich unterscheiden.

Fräsen, Bohrer, niederfrequent oszillierende Sägen

Von Mikromotoren oder Turbinen angetrieben, verursachen Fräsen und Bohrer eine rein mechanische Abtragung des Kieferknochens durch Hacken und Zermalmen. Der Grad der unselektiven mechanischen Zerstörung des Kieferknochens hängt von der Geometrie der rotierenden Instrumente (kugelförmig, konisch, zylindrisch), der Rauigkeit der Oberflächenstruktur (diamantbeschichtet, Sägezahnstruktur, kreuzverzahnt, Spiralverzahnung) und der Rotationsgeschwindigkeit ab. Die Makro- und Mikrostruktur sowie die Rotationsgeschwindigkeit und der Anpressdruck der rotierenden Instrumente durch die Hand des Chirurgen führen zu mehr oder minder ausgeprägten Knochennekrosen, bereits bei oberflächlichen Osteotomien [1] und verstärken sich in der Praxis signifikant bei höheren Drehzahlen und zunehmender Osteotomietiefe. Der kühlende Kühlmittel-Strahl ist selten perfekt auf das rotierende Instrument zentriert, in der Tiefe wird das Instrument nicht mehr erreicht oder wird vom umgebenden Kieferknochen oder den Weichteilen abgelenkt [2].

Durch das hohe und unkompensierte Drehmoment ist das Anlegen einer präzisen Osteotomielinie oder eines punktgenauen Bohrloches besonders am kortikalen Knochen stark erschwert und erfordert lange Jahre der Übung. Dieser Effekt nimmt ebenfalls mit steigender Drehzahl des Instruments und dessen möglicherweise grob-verzahnter Oberflächenstruktur weiter zu.

Der größte Nachteil von rotierenden Fräsen und Bohrern ist der enorme systematische Knochenverlust beim Knochen-Schneidevorgang, bedingt durch die Material-mechanischen Mindesterfordernisse des Instrumenten-Durchmessers von mindestens 1,5 bis 2 mm (um die Gefahr von Instrumentenbrüchen zu minimieren) und die fehlende Präzision des Knochenschnitts infolge des o.a. Drehmoments, das durch die Hand des Chirurgen ausgeglichen werden muss **(Abb. 1)**. Zusätzlich besteht höchste Gefahr durch scharfkantige rotierende Instrumente, kritische Weichgewebsstrukturen (N. mandibularis, N. mentalis, N. lingualis, A. lingualis, A. palatina, Sinus-Membran) zu zerstören [3] und Abrieb von unedlen Metallen und Bakterienkolonien in den umgebenden Knochen einzusprengen [4].

Laser

Verglichen mit Fräsen, Bohrern und oszillierenden Sägen verhalten sich Laser beim Schneiden von Knochen physikalisch grundsätzlich unterschiedlich. Lasersysteme für die Oralchirurgie und Implantologie („Erbiumlaser", „Nd:YAG-Laser", „CO_2-Laser")

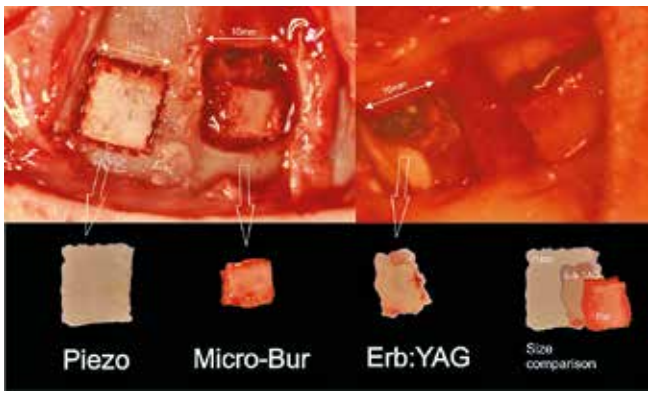

Abb. 1: Vergleich des Knochenverlustes, wenn ein 1 cm² großer Knochenblock mit einem Piezotome (Piezo), einer Mikrofräse (Micro-Bur) oder mit einem Er:YAG-Laser (Erb:YAG) ausgeschnitten wird. Der Knochenschnitt ganz rechts oben wurde von den Autoren mit einem experimentellen UV-Excimer-Laser durchgeführt und wurde für die Studie nicht bewertet, da zurzeit keine klinische Relevanz vorliegt.

senden einen kohärenten Lichtstrahl einer genau definierten Wellenlänge im infraroten Lichtspektrum („Hitzestrahlung") aus, der über optische Linsensysteme, optische Hohlwellenleiter oder fiberoptische Quarzfasern auf die Knochenoberfläche projiziert wird. Der Focus des Hitzestrahls auf der Knochenoberfläche hat typischerweise einen Durchmesser von 0,5 bis 1,0 mm, abhängig von der Güte des Linsensystems, des Hohlwellenleiters oder der Quarzfaser und des Abstandes des Laserhandstücks und dessen Winkel zur Knochenoberfläche [5]. Verschmutzte Linsen- oder Spiegelsysteme, Hohlwellenleiter und Quarzfasern führen darüber hinaus zu einer ungewünschten Abschwächung und Divergenz des Laser-Hitzestrahls, der nur unter Laborbedingungen tatsächlich aus lauter exakt parallelen infraroten Einzellichtwellen besteht. Nicht verwechselt werden darf der eigentlich aktive und unsichtbare Laserstrahl mit dem roten oder grünen Positionslaser am Knochen, der nur der Navigation dient und nichts anderes als ein Laserpointer wie bei Vorträgen ist.

Sobald der Hitzestrahl des Lasers auf die intra- und extrazellulären Wassermoleküle von Dentin (~ 20 % H_2O), kortikalem oder spongiösem Knochen (~20-30 % H_2O) und Hydroxylapatit (OH-, CO_3, PO_4 – Molekülgruppen und interkristallines Wasser) trifft, wird die Hitze je nach Wellenlänge sofort und nahezu vollständig absorbiert **(Abb. 2)** und führt zu Mikro-Explosionen von supererhitztem Wasserdampf („Wasser-Plasmadampf", Abb. 2). Diese Mikroexplosionen von supererhitztem Wasser werden – vom Chirurgen und Patienten deutlich hörbar – in kinetische Bewegungsenergie mit bis zu 120 dB Schalldruck [5] umgewandelt (entspricht dem Schalldruck eines Presslufthammers oder startenden Düsenflugzeugs). Diese kinetische Schalldruck-Schockwelle (auch „photoakustischer Laser-Effekt" genannt) verursacht ein Aufbrechen der Hydroxylapatit-Kristalle und das Zerreißen von Kollagenfasern. Physikalisch handelt es sich um einen hitzeverursachten Kavitations-Effekt der supererhitzte Wasser-Kavitationsblasen erzeugt **(Abb. 3)**. Das heißt, dass nicht der Laserstrahl an sich den Knochen schneidet, sondern der Laserstrahl in Wasser Mikroexplosionen erzeugt, die dann den Knochen trennen.

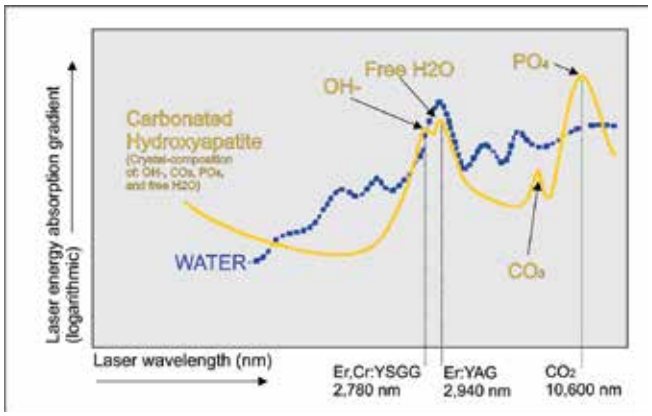

Abb. 2: Wasser- und Hydroxylapatit-Absorptionskurve für die in der Oral- und Kieferchirurgie gebräuchlichen Lasersysteme (Er,Cr:YSGG, Er:YAG, CO_2). Abhängig von der unsichtbaren Infrarot-Lichtwellenlänge der einzelnen Lasertypen verhalten sich die resultierenden Laserlichtstrahlen unterschiedlich auf kalzifiziertes Gewebe. Die Er:YAG-Laserlichtwellenlänge besitzt einen hohen Wasser- und HA-Absorptionskoeffizienten, der pro Laserpuls nur eine sehr geringe Eindringtiefe in den Knochen zulässt, während der CO_2-Laser einen geringeren Wasser- aber höheren HA-Absorptionskoeffizienten vorweist, der pro Laserpuls ein etwas effektiveres Knochenschneiden zulässt.

Sobald der Laser-Hitzestrahl das intra- und extrazelluläre Wasser vollständig verdampft hat, kann die Hitze des Laserstrahls nicht mehr in kinetische Schalldruck-Energie umgewandelt werden und der Hitzestrahl beginnt den Knochen an der Stelle des Auftreffens zu karbonisieren („verbrennen") und die benachbarten Knochenschichten zu nekrotisieren [6]. Im Falle von Dentin und Schmelz führen diese Mikroexplosions-Druckwellen zu substantiellen Schmelz- und Dentinbrüchen und Rissen am Schmelz-Dentin-Interface **(Abb. 4)** – vergleichbar zu Erdbeben-Druckwellen, die Risse in Mauern verursachen.

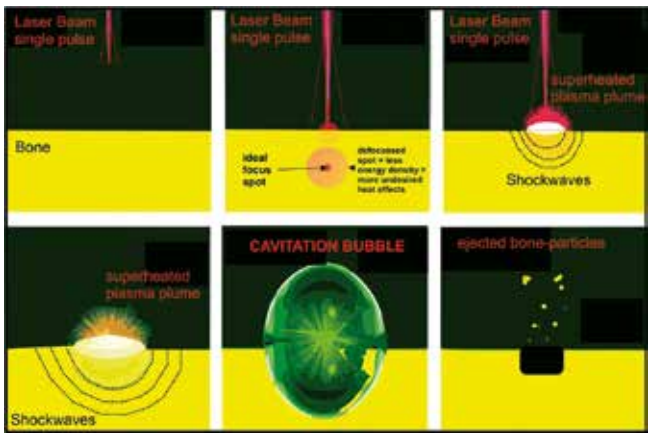

Abb 3: Graphische Darstellung der physikalischen Effekte eines einzelnen Laserpulses auf Knochengewebe (photoakustischer Effekt und Kavitations-Effekt). Wenn der Laserpuls perfekt fokussiert auf den Knochen trifft, wird die Hitzeenergie des unsichtbaren Infrarot-Lichtstrahls sofort komplett vom extra- und intrazellulären Wasser und HA absorbiert und eine Dampfblase aus supererhitztem Wasserdampf entsteht („superheated plasma plume") Diese wiederum löst die akustische Schockwelle mit ca. 120 dB Schalldruck aus („Shockwaves"). Die explosionsartige Expansion der Plasmablase bewirkt den Kavitationseffekt („CAVITATION BUBBLE"), der die zuvor durch die akustische Schockwelle frakturierten Knochenpartikel aus dem Osteotomiespalt schleudert und den Knochen weiter „exkaviert". Wenn der Laserstrahl defokussiert wird (rote gepunktete Linien), wird der Knochen lediglich karbonisiert (verkohlt), da die Energie für die Bildung einer Kavitationsblase nicht ausreicht.



Abb. 4: Histologie eines frisch extrahierten Zahnes, der an der Schmelz-Dentin-Grenze mit drei Pulsen eines Er:YAG-Lasers bearbeitet wurde (Azan-Färbung). Koagulations- und Karbonisationszonen sind deutlich sichtbar sowie Strukturbrüche im Dentin und in der Verbindungszone zwischen Schmelz und Dentin, verursacht durch die photoakustischen Schalldruckwellen.

Um das Risiko einer laserstrahlbedingten hitzeinduzierten Knochennekrose besonders bei tiefen Osteotomien zu verringern und ausreichend Wasser in das Osteotomiegebiet einzubringen, muss zwingend eine ausreichende Wasserkühlung bereitgestellt werden, die allerdings durch die explosionsartige Wasserverdampfung zu einer (unsichtbaren) Aerosolbildung von Körperflüssigkeiten und Pathogenen des Patienten führt, die sich im gesamten OP-Raum ausbreiten und vom ungeschützten Personal eingeatmet werden können [5].

Die Effizienz und Atraumatizität des Knochenschnitts der in der Oralchirurgie gebräuchlichsten Lasertypen – der Erbium- oder CO_2-Laser – hängt von mehreren wesentlichen Faktoren ab:

1. Der Präzision und Sauberkeit des Spiegel- oder Linsensystems oder des Lichtwellenleiters.
2. Des Durchmessers des unsichtbaren Brennpunktes („Fokus") des Laserstrahls am Knochen und der ausreichenden Energiedichte im Brennpunkt, um den photoakustischen Effekt zu erzeugen. (Hier darf keinesfalls die rote oder grüne „Laserpointer"-Markierung am Knochen fälschlicherweise mit dem schneidewirksamen Laserstrahl verwechselt werden!)
3. Die Qualität, Zeitdauer und Frequenz der intermittierenden Laserpulse, um der sich ausbreitenden Plasma-Blase zwischen den einzelnen Laserstrahl-Pulsen ausreichend Zeit zu geben, vaporisiertes (Knochen-)Gewebe und vor allem Hitze aus dem Osteotomiespalt abzutransportieren [6]. (Dies erzeugt die typischen „Rattergeräusche" von Lasern bei der Arbeit.)
4. Die Fähigkeit des Chirurgen in der praktischen Anwendung von Lasern während der gesamten Osteotomie den unsichtbaren Laserstrahl hochpräzise im optimalen Fokusabstand zu führen. (Je tiefer die Osteotomie, umso weiter muss der Chirurg das Laserhandstück in den Osteotomiespalt absenken.)

Eine Verbesserung der Schneidegeschwindigkeit am Knochen mit leistungsfähigeren Lasern (durch höhere Hitzeenergie und Hitzedichte am Auftreffpunkt des Laserstrahls) ist in der Praxis nicht mehr möglich, da die knochenspezifische maximale Hitzekonzentration zum Knochenschneiden nie überschritten werden darf, um katastrophale Knochennekrosen zu vermeiden [5,6].

Obwohl Osteotomien mit Lasern im Vergleich zu rotierenden Instrumenten eine präzisere Osteotomielinie mit geringerem instrumentenbedingtem Knochenverlust ermöglichen [7] **(Abb. 1)**, der Knochenschnitt durch den Hitzestrahl des Lasers sterilisiert wird [6] (aber dafür möglicherweise infektiöse Pathogene in der Mundhöhle des Patienten und im OP-Raum verteilt [5]), besteht der größte Nachteil von Lasern darin, dass es völlig unmöglich ist, die Osteotomietiefe zu kontrollieren und Laser grundsätzlich Weichgewebe wie Nerven und (Kieferhöhlen-) Schleimhäute unselektiv schneller schneiden als Knochengewebe [8].
Daher ist die Anwendung von Lasern zum Knochenschnitt in der Nähe kritischer Weichteilstrukturen (Nerven) absolut kontraindiziert. Weiteres fehlt dem Laser jegliches haptische Feedback für den Operateur zur Bestimmung der Knochenqualität im Osteotomiespalt und die Möglichkeit, präzise dimensionierte geometrische Trepanationen in Durchmesser und Länge (fehlende Tiefenkontrolle) für die Implantatinsertion anzulegen.

Piezotome

Obwohl piezoelektrische Chirurgie-Instrumente in ihrer Form makroskopisch durchaus konventionellen Fräsen, Bohrern und Sägen ähneln, beruht die Fähigkeit von Piezotomen Knochen zu schneiden nur zum geringsten Teil auf rein mechanischen Eigenschaften.
Die in Piezotom-Handstücken verbauten piezoelektrischen Kristallringe bewirken bei Aktivierung durch elektrischen Strom eine präzise ausgerichtete lineare zweidimensionale harmonische Oszillationsbewegung – vor allem in der medizinischen Literatur fälschlicherweise als Vibrationen = ungeordnete dreidimensionale Bewegungen bezeichnet – mit einer Frequenz von 28.000 bis 36.000 modulierten harmonischen Oszillationsbewegungen von 60 bis 200 µm (0,06 – 0,2 mm) Länge pro Sekunde (!) **(Abb. 5)**.
Jeder Festkörper, der in Flüssigkeiten im Überschallbereich schwingt, erzeugt einen druckinduzierten Kavitationseffekt ähnlich der Überschalldruckwelle eines Überschall-Flugzeugs in der Luft. Dieser druckinduzierte Kavitationseffekt ähnelt dem hitzeinduzierten photoakustischen (Kavitations-)Effekt von oralchirurgischen Hitzestrahl-Lasern, findet aber bei signifikant niedrigeren Temperaturen statt [9].

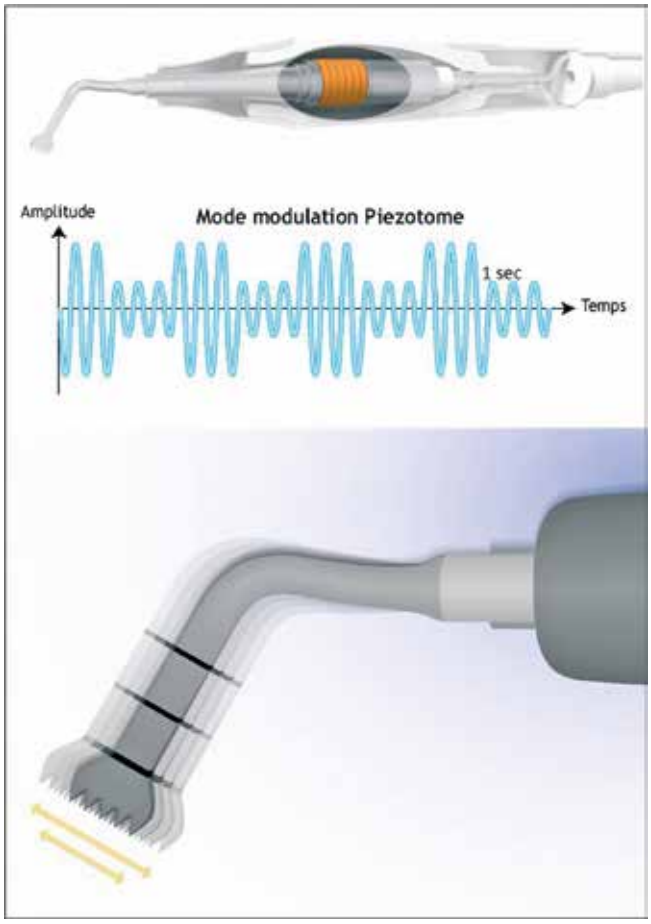

Abb. 5: Schematische Darstellung eines Piezotome-Handstücks: sechs piezoelektrische Kristallringe werden durch elektrischen Strom zur Oszillation (frequenzpräzise Schwingungen) angeregt, die durch Modulation der Schwingungsamplitude (Strecke der Schwingung) exakt an die Qualität des Knochens (D1-D4), der geschnitten wird, angepasst wird. Es ist das wichtigste Qualitätsmerkmal von korrekt konstruierten Piezotomen, dass lediglich zweidimensionale harmonische Oszillationen initiiert werden und nicht ungeordnete dreidimensionale Vibrationen, die lediglich Hitze aber keinen Kavitationseffekt hervorrufen.

TiUnite®

Setzt wieder neue wissenschaftliche Standards.



Alles spricht für TiUnite®

Die größte Metaanalyse einer einzelnen Implantatmarke zeigt eindeutig, dass die TiUnite-Implantatoberfläche die periimplantäre Gesundheit, den Knochenerhalt und den allgemeinen Behandlungserfolg langfristig fördert.[1]

TiUnite funktioniert nachgewiesenermaßen – Ihre Implantatoberfläche auch?

Größte Metaanalyse einer einzelnen Implantatmarke

106
prospektive Studien

+

4.694
Patienten

+

12.803
TiUnite Implantate

=

Nachweis mit höchstem Evidenzgrad bestätigt klinischen Erfolg

95,1 %
10 Jahres-Überlebensrate auf Implantatniveau[1]

1,36 %
Prävalenz von Periimplantitis[1,2]

-0,9 mm
Veränderung der Knochenhöhe auf Implantatniveau nach 5 Jahren[1]

1 Karl, M. and Albrektsson, T. Clinical performance of dental implants with a moderately rough (TiUnite) surface: a meta-analysis of prospective clinical studies. Int J Oral Maxillofac Implants. 2017;32(4):717-734.

2 47 von 106 Studien berichteten von biologischen Komplikationen. 19 dieser 47 Untersuchungen berichteten von Fällen von Periimplantitis bei 5,2%
der Patienten (64/1229). Die Autoren gehen davon aus, dass, wo in den Studien Periimplantitis nicht auftrat, d.h. davon nicht ausdrücklich berichtet wurde, deren Prävalenz bei 1,36% liegen würde.

Einzelheiten zur Regressionsanalyse sind in der vollständigen Publikation zu finden.

Siehe nobelbiocare.com/tiunite

Nobel Biocare®

GMT 52723 © Nobel Biocare Services AG, 2017. Alle Rechte vorbehalten. Vertrieben von: Nobel Biocare. Nobel Biocare, das Nobel Biocare Logo und alle anderen Warenzeichen sind, wenn keine anderen Angaben gemacht werden oder in bestimmten Fällen aus dem Kontext hervorgehen, Warenzeichen von Nobel Biocare. Weitere Informationen erhalten Sie unter nobelbiocare.com/trademarks. Produktabbildungen sind nicht notwendig maßstabsgerecht. Haftungsausschluss: Manche Produkte sind evtl. noch nicht für den Vertrieb in allen Märkten regulatorisch freigegeben. Bitte wenden Sie sich an die lokale Nobel Biocare Vertriebsniederlassung für Informationen zum aktuellen Produktsortiment und zur Verfügbarkeit. Nur für verschreibungspflichtige Verwendung. Vorsicht: Dieses Produkt darf nach dem Bundesgesetz der Vereinigten Staaten nur an lizenzierte Zahnärzte verkauft bzw. von diesen bestellt werden. Siehe Gebrauchsanweisung für vollständige Verschreibungsinformationen, einschließlich Indikationen, Kontraindikationen, Warnungen und Vorsichtsmaßregeln.

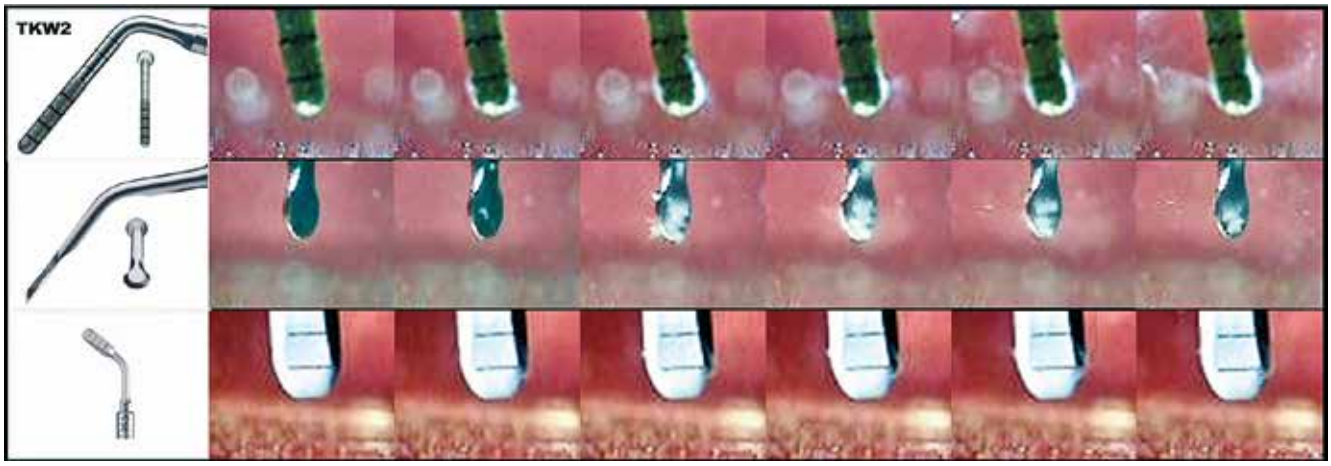

Abb 6: Der unterdruckinduzierte Kavitationseffekt von Piezotom-Arbeitsspitzen. Der Kavitationseffekt sollte nur auf den schneideaktiven Teil der Arbeitsspitze am Knochen beschränkt sein, stellt ein wesentliches Qualitätsmerkmal von Piezotome-Arbeitsspitzen dar und garantiert einen schnellen und sauberen Knochenschnitt ohne thermische Nebenwirkungen und maximaler Weichgewebsschonung. Dieser Effekt ist allerdings mit freiem Auge nicht sichtbar und kann nur mit Hochgeschwindigkeitskameras überprüft werden.

Daher beruht die Fähigkeit von Piezotomen, Knochen zu schneiden, auf den kavitationsbedingten harmonisch oszillierenden Druckwellen, die das kontaktlose präzise Aufbrechen von Hydroxylapatit-Kristallen ähnlich dem Ultraschall-Nierenstein-Zertrümmern ermöglichen, aber in dem für das Knochenschneiden optimalen Frequenzband von 28-36 KHz keinerlei Schädigung von Weichgeweben (Nerven, (Sinus-)Schleimhäuten) verursachen können [10,11]. Die Arbeitsspitze gleitet – stark vereinfacht ausgedrückt – auf einem Wasserdampf-Druckpolster durch den Knochen wie ein Hovercraft über den Boden.

Der druckinduzierte Kavitationseffekt an den Enden der Arbeitsspitzen **(Abb. 6)** ermöglicht die hochpräzise Separation von mineralisierten Geweben (Knochen, Dentin, Schmelz) und verbessert signifikant die Knochenheilung [10,11]. Bei niedrigen Energieeinstellungen vermögen Piezotome erstmals durch den Kavitationseffekt Weichgewebsschichten völlig zerstörungsfrei in den Bindegewebs-Zonen voneinander zu separieren [12] und postoperativ für eine signifikant bessere hämodynamische Mikrozirkulation der Gewebe im OP-Gebiet zu sorgen [13].

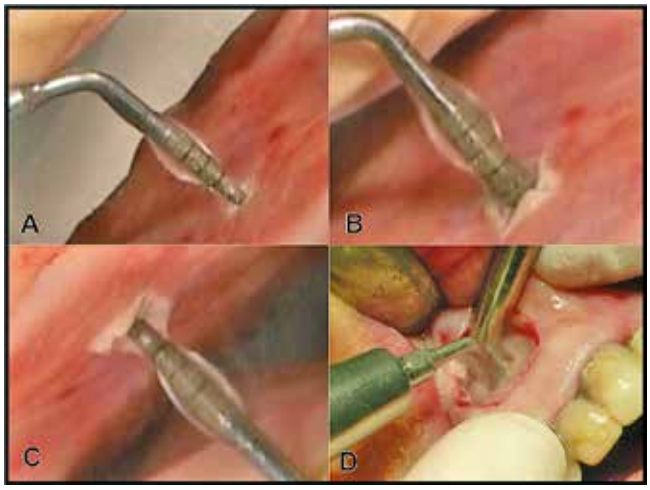

Abb 7: A) Akustische Resonanzadhäsion von Kühlflüssigkeit an der Piezotom-Arbeitsspitze TKW 1 (Pilot-„Bohrer" für den transcrestalen Kavitationssinuslift „INTRALIFT" und für Implantbettaufbereitung), B) die akustische Resonanzadhäsion muss sich auf den Teil der Arbeitsspitze beschränken, der nicht in den Knochen versenkt wird, um eine optimale Kühlung zu garantieren und ist C) unabhängig vom Schwerkraftvektor. D) Wurzelspitzenresektion eines oberen 2ers mit dem Piezotome. Nach Präparation und Entfernung des Knochendeckels wird die Wurzelspitze mit der „NINJA"-Arbeitsspitze reseziert. Durch die harmonischen Oszillationen sind die optimale Kühlung und der Kavitationseffekt durch das Anhaften der Kühlflüssigkeit gewährleistet, die auch nicht im OP-Gebiet verteilt wird.

Einer möglichen Hitzeentwicklung beim Knochenschneiden wird bei den zertifizierten Piezotomen durch einen effizienten Kühlmittelfluss entgegengewirkt, der im Gegensatz zu Lasern durch akustische Resonanzeffekte gleichsam an der Arbeitsspitze „klebt" **(Abb. 7)**. Nur die unsachgemäße Anwendung von Piezotomen durch den Chirurgen (zu hoher Anpressdruck der Arbeitsspitze am Knochen, Reduktion des Kühlmittelflusses unter die verpflichtend vorgeschriebenen Werte, Absaugen des an der Arbeitsspitze „klebenden" Kühlmittels durch die Assistenz) oder fehlerhaft konstruierte Ultraschall-Chirurgie-Geräte (die mit freiem Auge leider nicht sichtbar ungeordnet dreidimensional vibrieren anstatt zweidimensional moduliert harmonisch zu oszillieren) können in der Osteotomie zu unerwünschten intraossären Hitzeeffekten führen.

Piezotome führen zum geringstmöglichen prozeduralen Knochenverlust aufgrund einer Dicke der Arbeitsspitzen von nur 0,1 bis 0,2 mm und ermöglichen ein präzises Design der Osteotomie-Linie vergleichbar zum Laser. Im Gegensatz zum Laser, und um ein vielfaches besser als rotierende Instrumente, erlauben Piezotome jedoch eine präzise Tiefenbestimmung der Osteotomie, können Weichgewebe (Nerven, Membranen) nur bei unsachgemäßer Anwendung verletzen und geben dem Chirurgen ein exzellentes akustisches und haptisches Feedback bei der intraoperativen Bestimmung der Knochenqualität. Präzis geometrische Trepanationen vergleichbar zu Implantatbohrern sind mit Piezotomen möglich.

Ausblick

In Teil 2 in der Mai-Ausgabe unterziehen die Autoren den aktuellen Stand der Technik einer kritischen Überprüfung. Es wurden aktuelle vergleichende experimentelle ex-vivo und in-vivo-Studien auf molekularbiologischer, mikro- und makroskopischer Ebene sowie vergleichende klinische Studien bezüglich postope-

rativer Patienten-Morbidität statistisch ausgewertet. Ziel war es zu bestimmen, welche Klasse von Instrumenten evidenzbasiert zum Knochenschneiden heute als Gold-Standard definiert werden müssen. Darüber hinaus sollten die Indikationsbreiten und Vor- und Nachteile der drei Instrumentenklassen analysiert und Empfehlungen für den klinisch tätigen Oralchirurgen erarbeitet werden. ■

Weitere Autoren:
Dr. Dr. Ziad Tarek Mahmoud, Department of Oral and Maxillofacial Surgery, Faculty of Dentistry, Alexandria University, Egypt
Prof. Dr. Marcel Wainwright, School of Dentistry, University of Seville, Spain
Univ. Prof. Dr. Moataz Mohamed Khamis, Department of Prosthodontics, Faculty of Dentistry, Alexandria University, Egypt

Prof. Dr. Dr. Angelo Troedhan
Krankenhaus Hietzing der Gemeinde Wien
Institut für Zahnheilkunde & Kiefer-Gesichtschirurgie
Wolkersbergenstraße 1 · A-1130 Wien
Tel. +43 664 5009246 · Fax: 0043 1 544912821
E-Mail: dr.troedhan@gmail.com

Prof. Dr. Dr. Angelo Troedhan

1988 – 1995	Universitätsassistent an der Universitätsklinik für MKG-Chirurgie AKH Wien
1992 – 1994	Facharztausbildung Zahn-, Mund- und Kieferheilkunde in Wien
1995 – 1997	Krankenhaus St. Pölten, Abt. für MKG-Chirurgie
1994	Facharztdekret Zahn-, Mund- und Kieferheilkunde
1997	Facharztdekret Mund-, Kiefer- Gesichts-Chirurgie
Seit 1995	Leiter des Zentrums für Gesichtsästhetik Wien
Seit 1995	Konsiliar-Facharzt
Seit 2009	Vorsitzender der International Academy for Ultrasonic Surgery and Implantology (IAUSI, www.iausi.org/)
2006	Gründer der TKW-Research-Group (Prof. Troedhan, Dr. Kurrek, Prof. Wainwright)
Seit 209	Mitglied der International Biomaterial Experts Group (CH))

Gast-Professor der Faculty of Dentistry & Maxillofacial Surgery der Alexandria University/Ägypten und der Health Science University Vientiane/PDR Laos
Seit vielen Jahren Referent und Autor zahlreicher (inter-) nationaler Publikationen.

PERMADENTAL.DE
0 28 22-1 00 65

permadental
Modern Dental Group

PREISBEISPIEL

3-GLIEDRIGE MONOLITHISCHE ZIRKONBRÜCKE & 2 INDIV. TITANABUTMENTS

598,-€*

*Inkl. Schrauben, Modelle, Zahnfleischmaske, Übertragungsschlüssel, Versandkosten, MwSt. Mögliche zusätzliche Implantatteile werden gesondert berechnet.

Der Mehrwert für Ihre Praxis
Als Komplettanbieter für zahntechnische Lösungen beliefern wir über 30 Jahren renommierte Zahnarztpraxen in ganz Deutschland.
Ästhetischer Zahnersatz und effektive Schienensysteme zum smarten Preis.

Mehr Preisvorteil. Nutzen Sie die Vorteile des Komplettanbieters.

Ästhetischer Zahnersatz zum smarten Preis.

Rehabilitation eines vollständig **zahnlosen Ober- und Unterkiefers**

Ein klinischer Fallbericht

Dieser Patientenfall beschreibt die erfolgreiche Rehabilitation eines vollständig zahnlosen Ober- und Unterkiefers unter Verwendung des Straumann® Novaloc® Retentionssystems für Hybridzahnersatz. Die Verwendung von abgewinkelten Sekundärteilen ermöglichte eine adäquate Korrektur der Einschubrichtung und ein exzellentes Endergebnis.

Ausgangslage

Patient, 62 Jahre alt, Raucher, mit Abrasionsgebiss, Tiefbiss und einer schweren chronischen Parodontitis **(Abb. 1)**. Der Patient hatte lange gebraucht, um sich für eine festsitzende oder herausnehmbare Zahnersatzlösung zu entscheiden. Diverse Optionen wurden diskutiert – von der festsitzenden Vollprothese nach dem Straumann® Pro Arch® Konzept bis hin zur herausnehmbaren OK- und UK-Vollprothese. Vor dem Hintergrund seiner anamnestisch bekannten Parodontitis entschieden sich Arzt und Patient für Deckprothesen auf Novaloc® Sekundärteilen, um eine gute Retention der Prothetik bei guter periimplantärer Reinigungsfähigkeit sicherzustellen. Für eine verbesserte Ästhetik und Funktion wurde zudem eine prothetische Bisshebung geplant.

Behandlungsplanung

Vornehmlicher Patientenwunsch war ein langfristig vollwertiger Zahnersatz mit minimalem Nachsorgebedarf. Abformungen von Ober- und Unterkiefer wurden vorgenommen und für die prothetische Bisshebung (Lachlinie und Okklusion) während der Einheilzeit wurde ein Interimszahnersatz hergestellt. Der Behandlungsplan für den Unterkiefer sah eine Sofortimplantation nach Extraktion der nicht erhaltungswürdigen Zähne vor. Das Straumann® Bone Level Tapered (BLT) Implantat in Verbindung mit der guten Knochenqualität des Unterkiefers versprach eine sehr gute Primärstabilität. Zwei laterale/distale Implantate in regio 34 und 44 und ein Implantat in regio 41 wurden geplant. Da die Implantate nicht verblockt wurden und der Patient Raucher war, wurde ein konventionelles Belastungsprotokoll von acht Wochen nach Implantatinsertion geplant. Aufgrund des weicheren Knochens im Oberkiefer wurde hier ein verzögertes Belastungsprotokoll mit Straumann® Tissue Level Implantaten geplant.

Chirurgisches Verfahren

Im Unterkiefer wurde an den geplanten Implantatstellen ein Vollappen (Mukoperiostlappen) abgehoben und alle verbliebenen Zähne wurden extrahiert. In die Extraktionsalveolen von regio 44 und 34 wurden zwei Straumann® BLT SLActive® Implantate 4,1 x 12 mm und in die Extraktionsalveole von regio 41 ein Straumann® BLT SLActive® Implantat 3,3 x 12 mm gesetzt. Im Oberkiefer wa-

Abb. 1: Ausgangssituation.

ren bereits alle Zähne extrahiert worden und die Extraktionsalveolen waren vollständig verheilt. Die postoperative Einheilung und die Nahtentfernung verliefen komplikationsfrei **(Abb. 2 und 3)**. Die Vollprothesen für den Ober- und Unterkiefer waren in der Zwischenzeit geliefert worden. Im Oberkiefer wurde ein Volllappen (Mukoperiostlappen) abgehoben und in regio 14 und 24 wurden zwei Straumann TL Standard Plus Implantate 4,1 x 12 mm gesetzt. Aufgrund der Neigung des vorhandenen Restknochens wurden im Frontzahnbereich zwei Straumann NNC Implantate 3,3 x 12 mm mit leicht fazialer Neigung gesetzt. Um Druck auf die Implantate durch die Interimsprothese und eine daraus resultierende eventuelle Beeinträchtigung der Osseointegration zu vermeiden, wurde eine subgingivale Einheilung gewählt.

Prothetisches Verfahren

Nach einer Einheilzeit von zwei Monaten wurden die geraden Novaloc® Sekundärteile 3 mm mit 35 Ncm in die Unterkiefer-Implantate geschraubt **(Abb. 4 und 5)**. In die Sekundärteile wurden Abform-/Fixier-Matrizen eingesetzt und die Abformung wurde vorgenommen. Aufgrund der fazialen Neigung der anterioren Implantate im Oberkiefer wurden hier zwei Novaloc® Sekundärteile 15° abgewinkelt **(Abb. 6)** verwendet, um die Einschubrichtung zu korrigieren und um die Abnutzung der Matrizen zu vermindern **(Abb. 7 bis 9)**. Das abgewinkelte Sekundärteil ist ein zweiteiliges Sekundärteil mit herausnehmbarer Schraube. Für SP Implantate mit Narrow Neck CrossFit® Verbindung (NNC) und BLT Implantate mit Narrow CrossFit® Verbindung (NC) ist das Sekundärteil in zwei Ausführungen, Typ A und Typ B, erhältlich. Für TL Implantate mit synOcta® Verbindung steht nur eine Ausführung zur Verfügung, da der Sekundärteil-Achtkant in acht verschiedenen Positionen in den Innenachtkant des Implantats eingesetzt werden kann. Unter Anwendung des Standardverfahrens wurde eine Abformung mit Abform-/Fixier-Matrizen vorgenommen, die zur Herstellung des Metallgerüsts ohne palatinale Abstützung an das Dentallabor geschickt wurde. Sowohl Lachlinie als auch Okklusion wurden situationsgerecht korrigiert.

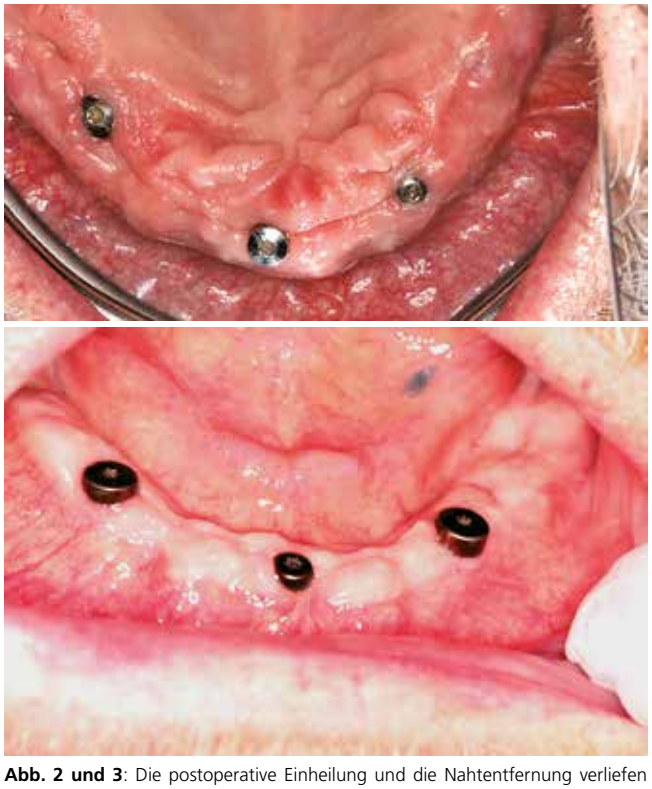

Abb. 2 und 3: Die postoperative Einheilung und die Nahtentfernung verliefen komplikationsfrei.

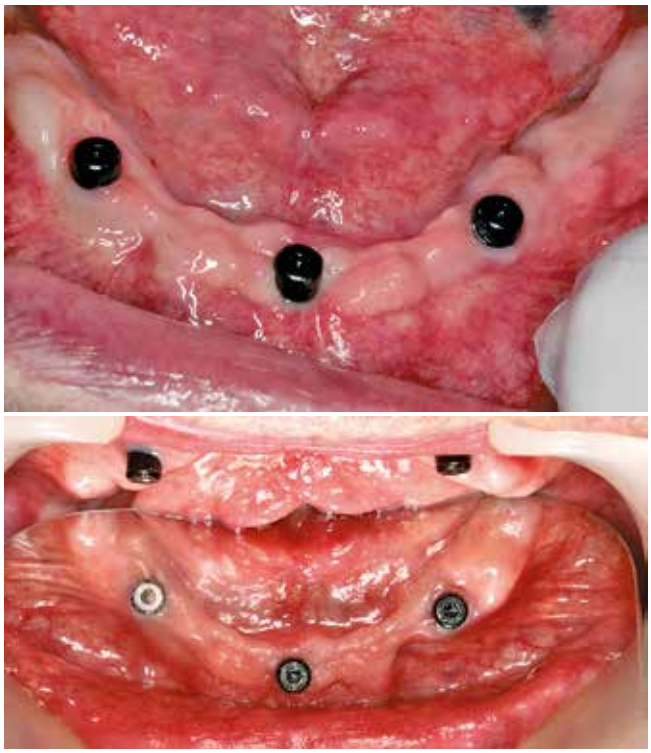

Abb. 4 und 5: Die geraden Novaloc® Sekundärteile wurden nach zwei Monaten in die Unterkiefer-Implantate geschraubt.

Abb. 6: Abgewinkeltes Novaloc® Sekundärteil 15°.

Abb. 7 und 8: Durch die abgewinkelten Sekundärteile wird die Einschubrichtung korrigiert …

Abb. 9: … und die Abnutzung der Matrizen vermindert.

Abb. 10: Die Unterkiefer-Deckprothese auf drei Novaloc® Sekundärteilen.

Abb. 11: Die Oberkiefer-Deckprothese auf vier Novaloc® Sekundärteilen.

Abb. 12 und 13: Eingegliederte Deckprothesen im Ober- und Unterkiefer.

Endergebnis

Eine Oberkiefer-Deckprothese auf vier Novaloc® Sekundärteilen und eine Unterkiefer-Deckprothese auf drei Novaloc® Sekundärteilen wurden angefertigt und eingegliedert **(Abb. 10 bis 13)**. Der Patient erhielt eine kostengünstige Lösung mit gutem Komfort und guter Reinigungsfähigkeit **(Abb. 14 und 15)**.

Zusammenfassung

Die Anwendung von Straumann® BLT Implantaten für die Sofortimplantation in Extraktionsalveolen ist sicher. Die Novaloc® Sekundärteile gewährleisten eine gute Retention der Deckprothesen, und die 15° abgewinkelten Sekundär-

Abb. 14 und 15: Der Patient ist mit der kostengünstigen Lösung mit gutem Komfort und guter Reinigungsfähigkeit sehr zufrieden.

teile ermöglichen eine adäquate Korrektur der Einschubrichtung, was besonders im Oberkiefer äußerst hilfreich ist. ■

Michael Kristensen
Aarhus Tandcenter
DK-8000 Aarhus
E-Mail: michael@aarhustandcenter.dk

Michael Kristensen

D.D. S. Michael Kristensen betreibt zwei Zahnarztpraxen in Aarhus, Dänemark, mit den Schwerpunkten Implantologie, Prothetik, kieferorthopädische und endodontische Behandlungen. Absolvent des berufsbegleitenden Masterstudiengangs „Master of Science in Oral Implantology (MOI)" an der J.W. Goethe-Universität Frankfurt am Main (Deutschland). Vortragstätigkeiten für Straumann auf nationalen Veranstaltungen.

AKTIV SAUERSTOFF BOOSTER
bei Parodontitis und Periimplantitis

OXYSAFE Professional

Anwendung bei Parodontitis und Periimplantitis: Schnelle Reduzierung der Taschentiefe

Zerstört schädliche anaerobe Bakterien

Aktive Sauerstofftechnologie beschleunigt die Wundheilung (ohne Peroxid oder Radikale)

Ohne Antibiotika, ohne CHX

Direkte Applikation in die Zahnfleischtasche

Fortsetzung der Behandlung durch den Patienten zuhause

www.hagerwerken.de
Tel. +49 (203) 99 26 9-26 · Fax +49 (203) 29 92 83

HAGER WERKEN

LEISTUNGSVERGLEICH DVT-GERÄTE

DENTAL KOMPAKT 2018 www.dentalkompakt-online.de		
Hersteller/Vertrieb	Carestream Dental Germany GmbH Hedelfinger Str. 60, 70327 Stuttgart	Carestream Dental Germany GmbH Hedelfinger Straße 60, 70327 Stuttgart
Produktname	CS 8100 3D Extraorales Röntgensystem	CS 9300 Digitales Röntgensystem
Vertrieb	Dentalfachhandel	über Dentalfachhandel
Vertrieb seit wann?	2014	2011
Vertrieb in welchen Ländern?	weltweit	weltweit
Außenmaße	1.596 x 894 x 330 mm (HxTxB)	H 238 cm x B 116 cm x T 160 cm
Gewicht	92 kg	160 kg
Röhrenspannung	60 bis 90 kV	60 bis 80 kV
Stromstärke	2 bis 15 mA	2 bis 15 mA
Gesamtfilterung	> 2,5 mm eq. Al	> 2,5 mm eq. Al
Fokusgröße	0,7 mm m. RöRöhre OPX 110, 0,6 mm m. RöRöhre D-067	0,7 mm mit Röntgenröhre OPX 110, 0,6 mm mit Röntgenröhre D-067
Fokus Objekt Abstand	ca. 350 mm	ca. 450 mm
Dosiswerte	abhängig von Feldgröße und Einstellparametern minimal 16 bis 87 µS (low dose)	DVT: 3-20 µSv (Ludlow) - Low Dose Mode, Standard Mode ab 54 µSv
Patientenpositionierung	„Face to Face", stehend, sitzend, Rollstuhl geeignet	Face-to-Face, stehend oder sitzend, auch für Rollstuhl geeignet, 4-Punkt-Fixierung, Kinnauflage & Spezialaufbisse
Rotationswinkel	220°	190°
Scanzeit/ Umlaufzeit	7 bis 15 Sek.	> 4 - 16 Sek.
Expositionszeit	7 bis 15 Sek.	4-16 Sek., je nach gew. Progr. bzw. Patient
Rekonstruktionszeit	20 - 120 Sek. (je nach Volumengröße und Leistungsfähigkeit des Computers)	Standard Modus: durchschnittlich ca. 60 Sek., jedenfalls unter 2 Min. bei Einhaltung Minimalanforderungen für den PC
3D-Auflösung/ Anzahl der Voxel	0,075 bis 0,300 mm (Isotrope Voxel)	abhängig von Voxelgröße, FOV & Scanmode
3D-Auflösung/ Größe der Voxel	0,075 mm	90 - 500 µ
Dargestelltes Volumen in cm³	Flexi FOV 4 x 4 / 5 x 5 / 8 x 5 / 8 x 9 cm	Flexibel wählbare aus folgenden verfügbaren Volumen: 5 x 5 / 8 x 8 / 10 x 5 /10 x 10 / 17 x 6 / 17 x 11 / 17 x 13,5
Visuelles Auflösungsvermögen	2,5 - 3,1 Lp/mm	2,5 - 3,1 LP/mm
Grauabstufungen	16.384 (14 Bit)	16.384 - 65.536 (14-64 Bit)
Kontrastauflösung	2,5 - 3,1 LP/mm	16.384 - 65.536 (14-64 Bit)
Schichtdicke	0,075 mm	0,090 mm (FOV 5 x 5 cm) – 0,500 mm (FOV 17 x 13,5 cm)
Prozessor	aktueller Intel Core-Duo o. besser	aktuelle Dual-Cores oder besser
Arbeitsspeicher	8 GB RAM	mind. 4 GB RAM
Festplatte	500 GB	min. 500 GB
Grafikkarte	nVidia, PCIe, 2GB VideoRAM, Cuda 6.5 u. Compute Capability 1.1 oder höher	PCIe nVidia Grafikarte, min. 1GB, Cuda
Bildempfänger	Carestream 4T CMOS-Sensor	TFT
Kompatibel mit	DICOM kompatiblen Programmen (z. B. Simplant etc.)	DICOM kompatiblen Programmen (z. B. Simplant etc.)
Rendering Hartgewebe	ja	ja
Rendering Weichteile	ja	ja
Einsatz und Indikationen	Endodontie, Parodontologie und Implantologie; die meisten klinischen Fragestellungen sind durch wählbare Volumengrößen abgedeckt, prothetisch gestützte Implantatplanung (PDIP) optional, CAD/CAM kompatibel, Objektscan (Abdruck & Gipsmodell) zur Unterstützung für restaurative bzw. kieferorthopädische Arbeiten	Dentale Diagnostik, allgemeine Zahnmedizin - alle Fragestellungen werden durch die wählbaren FOV abgedeckt, Implantologie, Endodontie, Kieferorthopädie, Oralchirurgie
Rekonstruktion von Ebenen	ja	MPR, axial, sagittal, koronal, frei neig- u.drehbar, PAN frei definierbar, TSA
Radiologische Ebenen	MPR / sagittal, koronal, axial, transversale Schichten	axial, sagittal, koronal, sämtliche frei neig- u. drehbar, MPR, TSA
Panoramaschicht	ja	Standard- und Teilpanorama, artefaktreduziert, Filterungen
Cephalometrie	ja, optional: lateral, AP-PA, schräg, Submento-Vertex, Carpus	ja, lateral, AP-PA, Schräg, Submento-Vertex, Carpus
3D-Volumenansicht	ja	ja, integriert, frei konfigurierbar, Farbdarstellung
Implantatsoftware	ja	ja, inkl. Abutment- und Implantatdatenbank, Online-Updates, Integration optischer 3D-Scans für die Implantat-Planung mit Implantat-Assistent
Optionale Funktionen	Digitaler Abdruckscan / Modellscan	CS 9300 Select bis max. 10x10, Fernröntgen, CS Restore, CS Model zur Erstellung / Bearbeitung von digitalen Modellen oder automatischer Setup-Generierung (CS Model+), STL-Converter (CAD/CAM), Implantat-Assistent (PDIP)
Preis	54.999,- Euro (UVP zzgl. MwSt.) inkl. Software 74.999,- Euro (UVP zzgl. MwSt.) inkl. SW & Ceph	CS 9300: 129.999,- Euro (UVP zzgl. MwSt.); CS 9300 Select: 89.999,- Euro (UVP zzgl. MwSt.) jeweils inkl. Software und Aufnahme PC
Kundenservice	00800-45677654; operationsdental@carestream.com	00800-45677654; operationsdentall@carestream.com
Homepage	www.carestreamdental.de	www.carestreamdental.de

LEISTUNGSVERGLEICH DVT-GERÄTE

Cefla Deutschland GmbH Eisbachstraße 2, 53340 Meckenheim	Cefla Deutschland GmbH Eisbachstraße 2, 53340 Meckenheim	Dürr Dental SE Höpfigheimer Straße 17, 74321 Bietigheim-Bissingen
MyRay Hyperion X53D	MyRay Hyperion X93D (optional: Ceph)	VistaVox S
über Dentalfachhandel	über Dentalfachhandel	über den dentalen Fachhandel
2016	2013	11/2016 DACH; 03/2017 International
weltweit	weltweit	weltweit
Version an der Wand: 872 mm (L) x 972 mm (T) / max. 2.256 (H); Version mit Bodensäule: 872 (L) x 1.101 mm (T) / max. 2.256 (H)	Panorama/DVT-Gerät: 1.310 x 1.520 x max 2.400 mm (B/T/H); Panorama/DVT-Gerät mit Ceph: 1.830x1.520x max. 2.400 mm	Gerätemaße B x T: 99 x 113 cm; Benötigte Stellfläche B x T: 140 x 165 cm; Höhe: 140 - 225 cm
76 kg / Version an der Wand; 90 kg / Version mit Bodensäule	170 kg / Panorama/DVT-Gerät; 190 kg / Panorama/DVT mit Ceph	180 kg
60 kV – 85 kV (1kV-Schritt); 90 kV (Pulsbetrieb)	60 kV – 90 kV (1kV-Schritt)	50 - 99 kV
4 - 15 mA	1 -10 mA	4 - 16 mA
6 mm Al eq. (a 9 kV)	6 mm Al eq. (a 9 kV)	2,8 mm Al
0,6 mm (IEC 60336)	0,5 mm (IEC 60336)	0,5 mm
> 150 mm	> 150 mm	Mindestabstand 350 mm
FOV 10x10: 80 µSv (Voxel 80 µm - Quick Scan), FOX 6x6: 9 µSv (Voxel 160 µm - Quick Scan)	typische effektive Dosis (ICRP 103): 11 x 8 FOV 33,5 µSv (hohe Auflösung) - 78,6 µSv (Spitzenauflösung)	78 µSv Erwachsene im Modus HQ, 30 µSv Erwachsene im Modus SQ
stehend / sitzend	stehend / sitzend	Face to Face, 3 Lichtlinien bei Panorama-Aufnahme, 2 Lichtlinie bei 3D-Aufnahme
180 Grad	360 Grad	540°
Panorama: 7,1 Sek. im Schnell-Modus /12,7 Sek. HD-Modus; DVT: 9,6 Sek. bei 150 µm / 16,8 Sek. bei 80 µm	Panorama:7,1 Sek. im Schnell-Modus /12,7 Sek. im HD-Modus; DVT: 18 Sek. bei 150 µm / 36 Sek. bei 78 µm	18 Sek. für DVT-Aufnahme, 7 Sek. für Panorama Standard Aufnahme
DVT: 2,45 Sek. bei 150 µm / 4,6 Sek. bei 80 µm	DVT: 2,45 Sek. bei 150 µm / 4,6 Sek. bei 75 µm	k. A.
bei einer Standard-Aufnahme beträgt die Rekonstruktion unter 1 Min.	bei einer 11x8 Standard-Aufnahme beträgt die Rekonstruktion unter 1 Min.	ca. 60 Sek.
k. A.	abhängig vom Volumen und der Umlaufzeit 11x13* - 11x8 – 11x5 – 8x8 – 8x5 – 5x5 = 300/250/200/150/100/75 µm * Stitching / øxH	k. A.
0,080 – 0,150 mm	0,080 – 0,150 mm	200 µm, 120 µm, 80 µm
10x10 - 10x7 - 10x6 - 8x10 - 8x7 - 8x6 - 6x7 - 6x6	11x13* - 11x8 - 11x5 - 8x8 - 8x5 - 5x5 *Stitching Ø x H	D13 x 8,5 Erwachsene (Diagnostischer Durchmesser), D13 x 7,0 Kind (Diagnostischer Durchmesser), D5 x 5 Bereichsaufnahme
3,94 LP/mm	3,94 LP/mm	k. A.
16 Bit	16 Bit	14 bit
k. A.	k. A.	k. A.
0,080 - 0,150 mm	abh. vom Volumen und der Umlaufzeit 11x13* - 11x8 – 11x5 – 8x8 – 8x5 – 5x5 = 300/250/200/150/100/75 µm * Stitching / øxH	k. A.
Intel Core I3 3,6 Ghz	Intel I5	Systemvoraussetzung: min. Intel Xeon E5-1607 3 GHz 1066
4 GB	4 GB Arbeitsspeicher	Systemvoraussetzung: min. 16 GB DDR3-1600
min. 300 GB	300 GB - 10k	Systemvoraussetzung: min. 1 TB
AMD Radeon HD 1 GB	AMD Radeon HD 1 GB	Systemvoraussetzung: min. NVIDIA Geforce GTX970 D5 4GB
Flatpanel 15x15 cm (für 2D & 3D / 2D-Pano eigener Umlauf!)	Flatpanel / 3D; CMOS / 2D	CsI CMOS Photodiode array
VDDS-Schnittstelle für Praxisverwaltungs-SW / inkl. DICOM-Export für weitere 3D-Planungs-SW / inkl. DICOM für PACS / inkl. TWAIN-Schnittstelle (bei Anbindung an besteh. Röntgen-SW)	VDDS–Schnittstelle f. Praxisverwaltungs-SW / inkl. DICOM-Export für weitere 3D-Planungs-SW / inkl. DICOM für PACS / inkl. TWAIN-Schnittstelle / inkl. (bei Anbindung an besteh. Röntgen-SW)	Windows 7 & 10 (64Bit), DICOM export, VDDS (kompatibel mit allen gängigen Praxisverwaltungs-programmen)
ja	ja	ja
ja	ja	ja
Zahnmedizin, Endodontie und MKG	Zahnmedizin, Endodontie und MKG	Zahnanlage, Frakturen, Implantologie, Endodontie, Fremd-körper, Speichelstein, pathologische Veränderungen
axial, sagittal, koronal (individuell neigbar und drehbar)	axial, sagittal, koronal (individuell neigbar und drehbar)	rekonstruiertes Panorama, 3D-Volumen, TSA, MPR, sagittal
ja	ja	ja
ja	ja	Panorama mit S-Pan Technologie für Bilder in bestechender Klarheit; 17 2D-Röntgenprogramme
nein	ja	nein
ja	ja	ja
ja (light Implantatsplanung)	ja (light Implantatsplanung)	Implantatplanung mit einfachen Zylindern mit Durchmes-ser u. Länge enthalten, VistaSoft Implantatdatenbank opt.
Implantsplanung mit STL-Export, SMART 3D-Metallartefaktre-duktion	Implantsplanung mit STL-Export, SMART 3D-Metallartefaktre-duktion	nein
sehr gutes Preis-Leistungsverhältnis, Preisanfrage über Depot möglich	sehr gutes Preis-Leistungsverhältnis, Preisanfrage über Depot möglich	UVP: 67.900,- Euro
über Depot	über Depot	0 71 42 / 705-161
www.myray.it/de	www.myray.it/de	www.duerrdental.com

LEISTUNGSVERGLEICH DVT-GERÄTE

DENTAL KOMPAKT 2018 www.dentalkompakt-online.de			
Hersteller/Vertrieb	J. MORITA EUROPE GMBH Justus-von-Liebig-Str. 27a , 63128 Dietzenbach	J. MORITA EUROPE GMBH Justus-von-Liebig-Str. 27a 63128 Dietzenbach	KaVoKerr, Nahkelantie 160, FI-04300 Tuusula/ KaVo Dental GmbH, Bismarckring 39, 88400 Biberach
Produktname	3D Accuitomo 170	Veraview X800	OP 3D
Vertrieb	autorisierter Fachhandel	autorisierter Fachhandel	Dentalfachhandel
Vertrieb seit wann?	2001 - aktuell in der 4. Generation	2017	2017
Vertrieb in welchen Ländern?	weltweit	weltweit	weltweit
Außenmaße	B 1.620 x T 1.250 x H 2.080 mm	B 1.400 x T 1.200 x H 2.325 mm	B/H/T 1000/2450/1300mm inkl. Drehkreis
Gewicht	ca. 400 kg	ca. 185 kg	113 kg
Röhrenspannung	60 - 90 KV	60 - 100 KV	60 - 95 kV
Stromstärke	1 - 10 mA	2 - 10 mA	1- 16 mA
Gesamtfilterung	min. 3,1 Al	min. 2,5 Al	3,2 mm Al
Fokusgröße	0,5 mm	0,5 mm	0,5 (IEC 336)
Fokus Objekt Abstand	540 mm (+/- 20 mm)	min. 400 mm	Fokus-Detektorabstand: 580 mm
Dosiswerte	ab 4 µSV	ca. 20 µSv (40 x 40 mm)	es liegen noch keine Messungen vor, vergleichbar mit OP 3D Pro oder besser
Patientenpositionierung	Laser / 2D-Scout	Laser / Panorama-Scout / 2D-Scout	stehend (sitzend mögl.), 6 Lichtvisiere, Bissblöcke u. Kinnauflage, Stirn- u. Schläfenstütze
Rotationswinkel	180 Grad / 360 Grad	180-/360-Grad	2 x 190° asymmetrisch
Scanzeit/ Umlaufzeit	5,4 Sek. / 9,0 Sek. / 17,5 Sek. / 30 Sek.	9,4 Sek. (180°) 17,9 Sek. (360°)	27 - 45 Sekunden für 3D, 9 Sekunden für Panorama
Expositionszeit	5,4 Sek. / 9,0 Sek. / 17,5 Sek. / 30 Sek.	9,4 Sek.	1,7 - 20 Sekunden für 3D, 9 Sekunden für Panorama
Rekonstruktionszeit	20 - 60 Sek.	20 - 60 Sek.	ca. eine Minute bei Standardvolumen
3D-Auflösung/ Anzahl der Voxel	abhängig vom FOV	abhängig vom FOV	abhängig von Voxelgröße und Volumen
3D-Auflösung/ Größe der Voxel	0,08 - 0,25 mm	min. 0,08 mm	80 - 400 µm, wählbar
Dargestelltes Volumen in cm³	9 Formate: Ø 170 x 120 mm,Ø 170 x 50 mm, Ø 140 x 100 mm, Ø 140 x 50 mm, Ø 100 x 100 mm, Ø 100 x 50 mm, Ø 80 x 80 mm, Ø 60 x 60 mm, Ø 40 x 40 mm	S-Version (2 FOVs): D 40 x H 40 mm, D40 x H 80 mm; M-Version (8 FOVs): D 40 x H 40 mm, D 40 x H 80 mm, D 80 x H 40 mm, D 80 x H 50 mm, D 80 x H 80 mm, R 100 x H 40 mm, R 100 x H 50 mm, R100 x H 80 mm; L-Version (11 FOVs):D 40 x H 40 mm, D 40 x H 80 mm, D 80 x H 40 mm, D 80 x H 50 mm, D 80 x H 80 mm, R 100 x H 40 mm, R 100 x H 50 mm, R100 x H 80 mm, D 150 x H 50 mm, D 150 x H 75 mm, D 150 x H 140 mm	5 x 5 cm, 6 x 11 cm, 9 x 11 cm sowie optional 9 x 14 cm (Angaben Höhe x Durchmesser)
Visuelles Auflösungsvermögen	über 2 lP/mm MTF bei 10 %	mind. 2,5 LP/mm MTF bei 10 %	max. 2,5 LP/mm
Grauabstufungen	16 bit	14 bit	14 bit
Kontrastauflösung	k. A.	k. A.	k. A.
Schichtdicke	ab 0,08 mm	ab 0,08 mm	Voxelgröße
Prozessor	XEON	Capture Box	3,0 GHz Dual Core oder besser
Arbeitsspeicher	16 GB	8 GB, Capture Box	min. 8 GB RAM
Festplatte	3 x HDD	2 x HDD, Capture Box	min. 500 GB
Grafikkarte	NVIDIA Quadro	n.a	min. NVIDIA GTX 750 TI 2 GB
Bildempfänger	Flat Panel	Flat Panel	CMOS
Kompatibel mit	Dicom 3.0 Standard; VDDS	Dicom 3.0 Standard; VDDS	DICOM kompatibel, Windows Vista und Windows 7, 8.1 (32 und 64 bits)
Rendering Hartgewebe	ja	ja	ja
Rendering Weichteile	ja	ja	ja
Einsatz und Indikationen	MKG-Chirurgie, Implantologie, Endodontie, Parodontologie, KFO, Dentale Traumatologie, Kiefergelenk-Diagnostik, HNO, Radiologie	MKG-Chirurgie, Implantologie, Endodontie, Parodontologie, Kieferorthopädie, Dentale Traumatologie, Kiefergelenk-Diagnostik	Allgemeine Zahnheilkunde, Implantologie, Endodontologie, Oralchirurgie, MKG-Chirurgie
Rekonstruktion von Ebenen	x, y, z	x, y, z	MPR-Rekonstruktion
Radiologische Ebenen	ja	ja	axial, sagittal, koronal, orthoradial, transversal sowie Schichten in beliebiger Ebene
Panoramaschicht	ja, berechnet	ja, echt	ja
Cephalometrie	nein	optional	ja, optional in Vorbereitung
3D-Volumenansicht	ja	ja	ja
Implantatsoftware	Implantatdatenbank	Implantatdatenbank	OnDemand3D im Lieferumfang, opt. Zusatzmodul In2Guide zur Erstellung von Bohrschablonen; Lizenz für Install. von DTX-Studio
Optionale Funktionen	Dicom Modality Worklist	Dicom Modality Worklist	nachrüstbares 9 x 14 cm Volumen
Preis	auf Anfrage	LVP ab 85.260,- Euro (S-Version), ab 96.628,- Euro (M-Version), ab 105.154,- Euro (L-Version)	k. A.
Kundenservice	0 60 74 / 836-0	0 60 74 / 836-0	0 73 51 / 56-0
Homepage	www.morita.com/europe	www.morita.com/europe	www.kavo.com

LEISTUNGSVERGLEICH DVT-GERÄTE

KaVoKerr, Nahkelantie 160, FI-04300 Tuusula / KaVo Dental GmbH Bismarckring 39, 88400 Biberach	KavoKerr, Hatfield, Pennsylvania, USA / KaVo Dental GmbH Bismarckring 39, 88400 Biberach	VATECH / Vertrieb: orangedental GmbH & Co. KG Aspachstraße 11, 88400 Biberach
OP 3D Pro	OP 3D Vision	PaX-i3D
Dentalfachhandel	Dentalfachhandel	über Dentalfachhandel
2017	2017	2013
weltweit	weltweit	D, A, CH
2.410 x 965 x 1.425 (H/B/T in mm inkl. Drehkreis)	183 / 122 / 116 cm (H/B/T)	1.200 x 1.325 x 2.340 mm), 1.985 x 1.325 x 2.340 mm (inkl. Ceph)
200 kg Panorama/3D, 250 kg Panorama/3D/Ceph	180 kg	165 kg, 195 kg (mit Ceph)
57 - 90 kV	90 - 120 kV	50 - 90 kV
3,2 - 16 mA	3 - 7 mA (gepulst)	4 - 10 mA (Röhre)
3,2 mm AL	> 10 mm AL äqu.	2,8 mm AL
0,5 mm (IEC 336)	0,5 (IEC 336)	0,5 mm (IEC 60 336)
Fokus-Detektorabstand: Pan = 500 mm, 3D = 570 mm	49,53 cm	375,5 mm Pano, 437,5 mm 3D, 1524 mm Scan CEPH, 1524 mm OS
5 x 5 cm Volumen = 5 µSv, 7,8 x 15 cm = 24 µSv (Werte im Low-Dose-Mode gemessen)	11 µSv für 16 x 13 Standard FoV mit QuickScan Low Dose Technologie (basierend auf einer Studie von John Ludlow, University of North Carolina, School of dentistry, FOV Standard 16x13)	ab 40 µSv (nach ICRP)
bis zu 10 Laser-Lichtvisiere, Bissblock, Kinnauflage, Schläfen- und Stirnstütze	Ergonomic Stability System (ESS) mit sitzendem Patienten	sitzend, stehend
2 x 190°	360°	360°
10 - 40 Sek., je nach FoV u. Progr. für 3D, 8,6 - 16,1 Sek., je nach Progr. bei Panorama, 6,5 - 20 Sek., je nach Bildformat bei Ceph	4,8 - 26,9 Sekunden	15 oder 24 Sek. (DVT), ab 10,1 Sek. (OPG); 12,9 Sek. (CEPH), 16,9 Sek. (Full lateral/CEPH); 0,9 oder 1,2 Sek. CEPH OS
1,2 - 9 Sekunden gepulst bei 3D	gepulste Strahlung 4,8 - 26,9 Sekunden	15 - 24 Sek.
abhängig von Volumen- und Voxelgröße	< 1 Minute	< 2 Min - je nach FOV
n/a	abhängig von Voxelgröße und FoV	je nach FOV und Voxelgröße
85 µm bis 420 µm wählbar	125 - 400 µm	0,125 - 0,3 mm / 0,06 mm bei Endo-Mode
SmallFOV Version: 6 x 4 cm und 6 x 8 cm (H x D), weitere Volumen nachrüstbar; Vollversion: 50 x 50 mm, 61 x 78 mm, 78 x 78 mm, 78 x 150 mm sowie optional 130 x 150 mm	Alle Volumenangaben Höhe x Durchmesser: Geräteversion V8: 5 x 8 cm, 8 x 8 cm (nachrüstfähig); Geräteversion V10: 5 x 8, 8 x 8, 4 x 16, 6 x 16, 8 x 16 und 10 x 16 cm (nachrüstfähig); Geräteversion V17: 5 x 8, 8 x 8, 4 x 16, 6 x 16, 8 x 16, 10 x 16, 11 x 16, 13 x 16 und 17 x 23 cm	abhängig von FOV (Zylinder, isotrop) FOV 5 x 5 – 12 x 9 cm
3D - 2 -2,5 LP/mm	2,0 LP/mm bei 200 µm Voxel	> 2 Lp/mm
14 bit	14 Bit	14 bit
n/a	entfällt	entfällt
3D = Voxelgröße	rekonstruierte Voxelgröße	0,1 - 30 mm
2,5 GHz oder besser	Rekonstruktionsrechner im Lieferumfang, Windows Server 2008 oder besser erforderlich	Intel Xeon E5-2620v3 2.4 1866 6C 1stCPU
min. 8 GB RAM	4 GB RAM für Workstation	8GB DDR4-2133 (1x8GB) 1CPU RegRAM
500 GB oder mehr	1 GB freier Speicherplatz für Workstation	500 GB
k. A.	1.280x1.024x24 bit, high Resolution f. Workstation	NVIDIA Quadro K2200 4 GB
CMOS	Flat Panel aus amorphen Silizium 20 x 25 cm	Flat Panel
DICOM Standard, Windows 7, 8 und 8.1 (64 Bit erforderlich)	DICOM Standard	DICOM
ja	ja	ja
ja	ja	ja
Röntgendiagnostik in Implantologie, ZMK- und Oralchirurgie, Endodontie, allgemeine Zahnheilkunde sowie Kieferorthopädie	3D-Diagnostik der gesamten DMF-Region und KFO, Implantatplanung, MKG-OP Planung	MKG, Kieferorthopädie, Implantologie, Parodontologie, Endodontie
MPR-Rekonstruktion	ja	ja
axial, sagittal, koronal, orthoradial, transversal sowie Schichten in beliebiger Ebene	ja	ja
ja	möglich	ja
ja (optional)	ja, als 3D-Rekonstruktion	ja, optional
ja	ja	ja
OnDemand Planungssoftware sowie In2Guide Bohrschablonenplanung inklusive	OnDemand 3D mit In2 Guide oder optional Invivo 5	ja
Panorama-Multischichtung, MAR-3D Metallartefaktreduktion, 3D Low-Dose-Modus, ORTHOFocus	QuickScan Low Dose Technologie für 3D-Aufnahmen mit geringster Dosis, EFOV mit 23 cm D x 17 cm H für KFO; Visual iQuity Bildtechnologie zur Bildoptimierung; großer externer Bedien-Touchscreen mit SmartScan Studio Bediensoftware	"One- Shot"-Röntgen optional, "Scan-CEPH"-Röntgen optional, Pacs System
k. A.	k. A.	ab 55.900,- Euro
0 73 51 / 56-0	0 73 51 / 56-0	0 73 51 / 47 49 90 (7 Tage Hotline/Support)
www.kavo.com	www.kavo.com	www.orangedental.de

LEISTUNGSVERGLEICH DVT-GERÄTE

DENTAL KOMPAKT 2018 www.dentalkompakt-online.de		
Hersteller/Vertrieb	VATECH / Vertrieb: orangedental GmbH & Co. KG Aspachstraße 11, 88400 Biberach	VATECH/ Vertrieb: orangedental GmbH & Co. KG Aspachstraße 11, 88400 Biberach
Produktname	PaX-i3D Green	PaX-i3D Green 21
Vertrieb	über Dentalfachhandel	über Dentalfachhandel
Vertrieb seit wann?	2013	2015
Vertrieb in welchen Ländern?	D, A, CH	D. A, CH
Außenmaße	1.200x1.325x2.340 mm (B x T x H), 1.930x1.335x2.340 mm (inkl. Ceph) (B xTxH)	2.185 x 1.527 x 1.575 mm (B x T x H)
Gewicht	165 kg, 195 kg (mit CEPH)	180 kg
Röhrenspannung	50 - 90 kV	50 - 120 kV
Stromstärke	4 - 10 mA (Röhre)	4 - 10 mA (Röhre)
Gesamtfilterung	2,8 mm AL	2,8 mmAL
Fokusgröße	0,5 x 0,5 mm	0,5 mm
Fokus Objekt Abstand	449,7 mm (DVT)	384 mm bei CT, 446 mm bei Pano
Dosiswerte	ab 10 µSV (nach ICRP)	21 x 19: 170 µSv, 8 x 8: 140 µSv
Patientenpositionierung	sitzend, stehend	sitzend
Rotationswinkel	190°	360°
Scanzeit/ Umlaufzeit	ab 5,9 Sek. (DVT); ab 10,1 Sek. (OPG)	10 - 18 Sek. je nach FOV
Expositionszeit	5,9 Sek, 9 Sek bei FOV 15x15	max 18 Sek. bei CT, max 13,5 Sek. bei Pano
Rekonstruktionszeit	< 1,5 Min - je nach FOV	< 2 Min. - je nach FOV
3D-Auflösung/ Anzahl der Voxel	je nach FOV und Voxelgröße	je nach FOV und Voxelgröße
3D-Auflösung/ Größe der Voxel	0,125 - 0,3 mm	0,2 - 0,3 mm
Dargestelltes Volumen in cm³	abhängig von FOV (Zylinder, isotrop) FOV 5 x 5 – 15 x 15 cm	abhängig von FOV (Zylinder, isotrop) FOV 8 x 8, 12 x 9, 16 x 11, 21 x 19 cm
Visuelles Auflösungsvermögen	> 2 Lp/mm	1,6 Lp/mm (MFT 10%) bei CT, 3,1 Lp/mm bei Pano
Grauabstufungen	14 bit	14 bit
Kontrastauflösung	entfällt	1.100 (CT)
Schichtdicke	0,1 - 30 mm	im 3D-Programm einstellbar
Prozessor	Intel Xeon E5-2620v3 2.4 1866 6C 1stCPU	Intel Xeon E5-2620v3 2.4 1866 6C 1stCPU
Arbeitsspeicher	8GB DDR4-2133 (1x8GB) 1CPU RegRAM	8 GB DDR4-2133 (1 x 8 GB) 1 CPU RegRAM
Festplatte	500 GB	500 GB
Grafikkarte	NVIDIA Quadro K2200 4GB	NVIDIA Quadro K2200 4GB
Bildempfänger	Flat Panel	Flat panel
Kompatibel mit	DICOM	Flat Panel
Rendering Hartgewebe	ja	ja
Rendering Weichteile	ja	ja
Einsatz und Indikationen	MKG, Kieferorthopädie, Implantologie, Parodontologie, Endodontie	MKG, KFO, HNO
Rekonstruktion von Ebenen	ja	ja
Radiologische Ebenen	ja	ja
Panoramaschicht	ja	ja
Cephalometrie	ja, optional	optional aus 3D Volumen
3D-Volumenansicht	ja	ja
Implantatsoftware	ja	ja
Optionale Funktionen	"One- Shot"-Röntgen optional, "Scan-CEPH"-Röntgen optional, Pacs System	Pacs System, Face Scan
Preis	ab 79.900,- Euro	184.900 Euro
Kundenservice	0 73 51 / 47 49 90 (7 Tage Hotline/Support)	0 73 51 / 47 49 90 (7 Tage Hotline/Support)
Homepage	www.orangedental.de	www.orangedental.de

LEISTUNGSVERGLEICH DVT-GERÄTE

Vatech / orangedental GmbH & Co. KG Aspachstraße 11, 88400 Biberach	Planmeca Oy, Asentajankatu 6 00880 HELSINKI, FINLAND / Planmeca Vertriebs GmbH, Nordsternstr. 65, 45329 Essen	Planmeca Oy, Asentajankatu 6 00880 HELSINKI, FINLAND / Planmeca Vertriebs GmbH, Nordsternstr. 65, 45329 Essen
PaX-i3D GREEN nxt 12 / PaX-i3D GREEN nxt 16	Planmeca ProMax 3Ds	Planmeca ProMax 3D Classic
über Dentalfachhandel	über den Dentalfachhandel	über den Dentalfachhandel
2017	2009	2006
D, A, CH	weltweit	weltweit
1.488,7 mm x 1.125 mm x 2.335,5 mm (L,B,H) 1.488,7 mm x 1.874,1 mm x 2.335,5 mm (L,B,H) (inkl. CEPH)	153 - 243 / 115 / 125 cm (H / B / T)	153 - 243 / 115 / 125 cm (H / B / T)
187 kg, 212 kg (inkl. CEPH)	113 kg, 128 kg mit Ceph	113 kg, 128 kg mit Ceph
60 kV ~ 99 kV	60 - 90 kV	60 - 90 kV
4 mA ~ 16 mA	1 - 14 mA	1 - 14 mA
2.5 mm Al (+3mm Al im DVT Modus)	2,5 mm Al + 0,5 mm Cu	2,5 mm Al + 0,5 mm Cu
0,5 x 0,5mm	0,5 mm	0,5 mm
477,7 mm PANO, 1.524 mm CEPH, 428,6 mm DVT	270 mm	270 mm
zwei verschiedene Modi: 1. Green Modus (strahlenreduziert) 2. High Resolution Modus (hochauflösend) Dosiswerte werden gegenwärtig ermittelt	ab 3 µSv, abhängig von Aufnahmeprogramm und Volumen	ab 3 µSv, abhängig von Aufnahmeprogramm und Volumen
sitzend, stehend	Face-to-Face, Dreifachlasersystem Unterstützung, stehend oder sitzend	Face-to-Face, Dreifachlasersystem Unterstützung, stehend oder sitzend
FOV 5 x 5 cm, 8 x 8 cm = 193 Grad, FOV 12 x 9cm, 16 x 9 cm = 360 Grad	200°	200°
DVT: FOV 5x5, 8x9 =4,9 Sek., FOV 12x9, 16x9 =9,0 Sek., PANO: ab 6,8 Sek., CEPH: ab 1,9 Sek.	7,5 - 27 Sek.	9 - 37 Sek.
DVT: FOV 5x5, 8x9 =4,9 Sek., FOV 12x9, 16x9 =9,0 Sek, PANO: ab 6,7 Sek., CEPH: ab 1,9 Sek.	2,8 - 12 Sek.	2,8 - 12 Sek.
ab 62 Sek., je nach FOV und Voxelgröße	bis 25 Sek.	18 - 35 Sek.
abhängig von FOV und Voxelgröße	abh. vom Volumen u. gewählter Auflösung	abh. vom Volumen u. gewählter Auflösung
0,08 – 0,3 abhängig von FOV	75 / 100 / 150 / 200 / 400 µm	75 / 100 / 150 / 200 / 400 µm
5x5, 8x9,12x9 / 5x5, 8x9,12x9,16x9	5 x 8 / 5 x 5 cm (D x H)	8 x 8 / 8 x 5 / 5 x 8 / 5 x 5 cm (D x H)
2,5 LP/mm, bei DVT abhängig von gewählter Voxelgröße	bis zu 5 LP/mm	bis zu 5 LP/mm
14 bit	15 Bit	15 Bit
abhängig von FOV und Voxelgröße	-	-
indivi. einstellbar im 3D-Befundungsprogr.	0,075 - 0,4 mm (abh. von der Voxelgröße)	0,075 - 0,4 mm (abhängig von Voxelgröße)
Intel Xeon E5-1607v3 3.1GHz 1866 4C	mindestens Core i5, i7 empfohlen	min. Core i5 Desktop, i7 empfohlen
16 GB DDR4-2133 Registered RAM	8 GB	8 GB
1TB SATA 1stHDD	500 GB	500 GB
NVIDIA Geforce GTX970 D5 4GB	ATI oder NVIDIA mit eigener GPU, 512 MB Speicher	ATI oder NVIDIA mit eigener GPU, 512 MB Speicher
Flat Panel, CMOS Photodiode Array	Flat Panel	Flat Panel
DICOM	DICOM, Windows 7-10, MAC OSX, alle gängigen Implantat-planungsprogramme	DICOM, Windows 7-10, MacOS X, alle gängigen Impantatpla-nungsprogramme
ja	ja	ja
ja	ja	ja
ja	allgemeine zahnärztliche Diagnostik, Kieferorthopädie, Oralchirurgie, Implantologie, Endodon-tie, Parodontologie	allgemeine zahnärztliche Diagnostik, Kieferorthopädie, Oralchirurgie, Implantologie, Endodontie, Parodontologie
ja	ja, Pan frei definierbar, transversal und longitudinal	ja, Pan frei definierbar, transversal und longitudinal
ja	ja, frei neig- und drehbar	ja, frei neig- und drehbar
ja, (Magic Pan, PANO linke/rechte Teilseite, PANO Kind, Ortho-gonal, Bissflügel, Bissflügel Links/Rechts, Front, TMJ, Sinus)	ja, ohne Sensorwechsel, SmartPan® Multilayer	ja, ohne Sensorwechsel, SmartPan® Multilayer
ja optional (Lateral, Full Lateral, PA, SMV, Carpus, Waters View)	optional	optional
ja	integriert, konfigurierbar Weichteil oder Knochen, Farb-darstellung, STL-Datenimport, 3D-Fotoüberlagerung	integriert, konfigurierbar Weichteil oder Knochen, Farbdar-stellung, 3D-Fotoüberlagerung, STL-Datenimport
ja	ja, enthält eine Implantat-Bibliothek von über 30 Herstel-lern, Abutment-Bibliothek und Kronen-Bibliothek	ja, enthält eine Implantat-Bibliothek von über 30 Herstellern, Abutment-Bibliothek und Kronen-Bibliothek
ja optional (Lateral, Full Lateral, PA, SMV, Carpus, Waters View)	3D-Fotografie ProFace, Fernröntgenanalyse-Modul, Datenaustausch über gesicherten Planmeca Cloud-Service DICOM-PACS Anbindung	3D-Fotografie ProFace, Fernröntgenanalyse-Modul, Datenaus-tausch über gesicherten Planmeca Cloud-Service DICOM-PACS Anbindung
PaX-i3D GREEN Not 12: 78.900,- Euro PaX-i3D GREEN Not 16: 85.900,- Euro	ca. 63.000,- Euro zzgl. MwSt.	ca. 75.000,- Euro zzgl. MwSt.
0 73 51 / 474 99 0 (7 Tage Hotline/Support)	0 18 05 / 75 26 63 22	0 18 05 / 75 26 63 22
www.orangedental.de	www.planmeca.de	www.planmeca.de

LEISTUNGSVERGLEICH DVT-GERÄTE

DENTAL KOMPAKT 2018 www.dentalkompakt-online.de		
Hersteller/Vertrieb	Planmeca Oy, Asentajankatu 6, 00880 HELSINKI, FINLAND / Planmeca Vertriebs GmbH, Nordsternstr. 65, 45329 Essen	Planmeca Oy, Asentajankatu 6, 00880 HELSINKI, FINLAND / Planmeca Vertriebs GmbH, Nordsternstr. 65, 45329 Essen
Produktname	Planmeca ProMax 3D Mid	Planmeca ProMax 3D Plus
Vertrieb	über den Dentalfachhandel	Dentalfachhandel
Vertrieb seit wann?	2011	2013
Vertrieb in welchen Ländern?	weltweit	weltweit
Außenmaße	153-239 / 118 / 137 cm (H / B / T)	239 / 118 / 137 cm (H / B / T)
Gewicht	131 kg, 146 kg mit Ceph	131 kg, 146 kg mit Ceph
Röhrenspannung	60 - 120 kV	60 - 90 kV
Stromstärke	1 - 14 mA	1 - 14 mA
Gesamtfilterung	2,5mm Al + 0,5mm Cu	2,5mm Al + 0,5mm Cu
Fokusgröße	0,5	0,5
Fokus Objekt Abstand	300 mm	300
Dosiswerte	ab 4 µS, abhängig von Aufnahmeprogramm und Volumen	ab 4 µS, abhängig von Aufnahmeprogramm und Volumen
Patientenpositionierung	Face-to-Face, Dreifachlasersystem Unterstützung, stehend oder sitzend	Face-to-Face, Dreifachlasersystem Unterstützung, stehend oder sitzend
Rotationswinkel	210° symmetrischer Scan, 360° asymmetrischer Scan	210° symmetrischer Scan, 360° asymmetrischer Scan
Scanzeit/ Umlaufzeit	18 - 26 Sek.	18 - 26 Sek.
Expositionszeit	2,8 - 12 Sek.	2,8 - 12 Sek.
Rekonstruktionszeit	ca. 13 - 26 Sek., abhängig von Volumen und Auflösung	ca. 13 - 26 Sek., abhängig von Volumen und Auflösung
3D-Auflösung/ Anzahl der Voxel	abh. vom Volumen u. gewählter Auflösung	abhängig vom Volumen und gewählter Auflösung
3D-Auflösung/ Größe der Voxel	75 / 100 / 150 / 200 / 400 / 600 µm	75 / 100 / 150 / 200 / 400 / 600
Dargestelltes Volumen in cm³	20 x 10 / 20 x 6 / 10 x 10 / 10 x 6 / 8 x 8 / 8 x 5 / 4 x 8 / 4 x 5 cm (DxH); mit vertikalem Stitching 20 x 17 cm	14 x 9 / 9 x 9 / 7 x 7 / 4 x 5 cm (D x H)
Visuelles Auflösungsvermögen	ca. 3 LP/mm	ca. 3 LP/mm
Grauabstufungen	15 Bit	15 Bit
Kontrastauflösung	-	-
Schichtdicke	0,075 - 0,6 mm	0,075 - 0,6 mm
Prozessor	i7 empfohlen	i7 empfohlen
Arbeitsspeicher	16 GB	16 GB
Festplatte	2 x 500 GB	2 x 500 GB
Grafikkarte	ATI oder NVIDIA mit eigener GPU, 1 GB Speicher	ATI oder NVIDIA mit eigener CPU, 1 GB Speicher
Bildempfänger	Flat Panel	Flat Panel
Kompatibel mit	DICOM, Windows 7-10, MAC OSX, alle gängigen Implantatplanungs-programme	DICOM, Windows 7-10, MAC OSX, alle gängigen Implantatplanungs-programme
Rendering Hartgewebe	ja	ja
Rendering Weichteile	ja	ja
Einsatz und Indikationen	allgemeine zahnärztliche Diagnostik, MKG-Chirurgie, Oralchirurgie, Implantologie, Endodontie, Parodontologie	allgemeine zahnärzliche Diagnostik, MKG-Chirurgie, Oralchirurgie, Implantologie, Endodontie, Parodontologie
Rekonstruktion von Ebenen	ja, Pan frei definierbar, transversal und longitudinal	ja, Pan frei definierbar, transversal und longitudinal
Radiologische Ebenen	ja, frei neig- und drehbar	ja, frei neig- und drehbar
Panoramaschicht	ja, ohne Sensorwechsel, SmartPan® Multilayer	ja, ohne Sensorwechsel
Cephalometrie	optional	optional
3D-Volumenansicht	integriert, konfigurierbar Weichteil oder Knochen, Farbdarstellung, 3D-Fotoüberlagerung, STL-Datenimport	integriert, konfigurierbar Weichteil oder Knochen, Farbdarstellung, 3D-Fotoüberlagerung, STL-Datenimport
Implantatsoftware	ja, enthält eine Implantat-Bibliothek von über 30 Herstellern, Abutment-Bibliothek und Kronen-Bibliothek	ja, enthält eine Implantat-Bibliothek von über 30 Herstellern, Abutment-Bibliothek und Kronen-Bibliothek
Optionale Funktionen	3D-Fotografie ProFace, Fernröntgenanalyse-Modul, Datenaustausch über gesicherten Planmeca Cloud-Service, DICOM-PACS Anbindung	3D-Fotografie ProFace, Fernröntgenanalyse-Modul, Datenaustausch über gesicherten Planmeca Cloud-Service, DICOM-PACS Anbindung
Preis	ca. 100.000,- Euro zzgl. MwSt.	ca. 80.000,- Euro
Kundenservice	0 18 05 / 75 26 63 22	0 18 05 / 75 26 63 22
Homepage	www.planmeca.de	www.planmeca.de

LEISTUNGSVERGLEICH DVT-GERÄTE

Sirona Dental Systems GmbH Fabrikstr. 31, 64625 Bensheim	Sirona Dental Systems GmbH Fabrikstr. 31, 64625 Bensheim	Sirona Dental Systems GmbH Fabrikstraße 31, 64625 Bensheim
GALILEOS Comfort Plus	ORTHOPHOS SL	ORTHOPHOS XG 3D / Ceph
über Dentalfachhandel	über Dentalfachhandel	über Dentalfachhandel
2013	2015	2010
weltweit	weltweit	weltweit
2,25 x 1,6 x 1,6 m (HxBxT)	Gerätemaß: (T/B/H): 1.371x1.040x2.250 mm Minim. Raummaß (T/B/H): 1.411x1.280 x2.250 mm	Pan: 2,25 x 1,1 x 1,5 m (H x B x T), Ceph: 2,25 x 2,15 x 1,5 m (H x B x T)
120 kg	110 kg	110 kg
98 kV	60 - 90 kV	60 bis 90 kV
Nennstrom: 6 A	3 - 16 mA	3 bis 16 mA
min. permanent Filterung: 2,8 mm Al / 98 IEC 60522	> 2,5 Al / 90 IEC 60522, bis zu 1 mm Cu bei Volumenaufnahmen	Pan/Ceph >2,5 mm Al; DVT 0,3 mm Cu
0,5 mm (IEC 60336)	0,5	0,5 mm
Fokus – BV-Wandlerschicht (Zentralstrahl) 590 mm (23 1/4"), Fokus – Isozentrum (Zentralstrahl) 413 mm (16 1/4"), Abstand Fokus – Haut (Minimalabstand) ca. 300 mm (11 13/16")	> 200 mm	PAN 333 mm, Ceph 1.500 mm, DVT 333 mm
56 - 154 µSv (Ludlow)	bis zu 3 µSv im 3D Low Dose Modus	DVT: 16 - 166 µSv (Ludlow), Standard: 64 µSv
sitzend / stehend	autom. Patientenpositionierung mit Hilfe des patentierten Okklusalaufbisses; Patientenstabilisierung dank 3-Punkt-Kopffixierung: stehend u. sitzende Patientenpositionierung	stehend / sitzend; automatisch mit Okklusalaufbiss; Dreipunktfixierung; Kinnauflage, Spezialaufbisse
204°	204°	204°
14 Sek.	14 Sek.	14 Sek.
2 - 5 Sek.	k. A.	2 - 5 Sek., 14 Sek im HD-Modus
1 Min.	abhängig von Volumengröße und gewähltem Modus	abhängig von Volumengröße und gewähltem Modus
abhängig von Voxelgröße und Scanmode	k. A.	abhängig von Voxelgröße, Volumengröße und Modus
125 µm / 250 µm	5x5 HD 80 µm, 5x5 SD 160 µm, 5x5 Low Dose 160 µm, 8x8 HD 160 µm, 8x8 SD 160 µm, 8x8 Low Dose 160 µm, 11x10 HD 160 µm, 11x10 SD 220 µm, 11x10 Low Dose 220 µm	160 µm; 100 µm
154 mm Kugeldurchmesser	Ø 5 cm x h 5,5 cm Ø 11 cm x h 10 cm	8 cm Ø x 8 cm Höhe, 8 cm Ø x 5,5 cm Höhe, 5 cm Ø x 5,5 cm Höhe
3,3 Lp/mm	k. A.	3 lp/mm
12 bit	16 bit (2D), 12 bit (3D)	16 Bit
4.096	k. A.	65.536
0,125 / 0,25 mm	0,08 / 0,16 / 0,22 mm	0,1 / 0,16 mm
> QuadCore Intel i5	k. A.	aktuelle Dual Cores oder Quad Cores
> 8 GByte RAM	k. A.	mind. 4 GB DRAM
>1 TByte; Betriebssystem Windows 7 o. Windows 8 - 64 bit	k. A.	mind. 500 GB
> mind. 1 GByte RAM, keine Onboard-Grafikkarte	k. A.	Standard Grafikkarte, mind. 512 MB eigener Speicher
Bildverstärker	Digitaler CdTe-Sensor mit Direktkonversionssensor-Technologie für Panoramaaufnahmen, Aufnahmetechnik Digitaler Flächendetektor	Flächendetektor
allen gängigen 3rd Party Software Systemen (z. B. Dolphin, Nobel Guide, Simplant), DICOM kompatibel	allen gängigen Praxisverwaltungssystemen und optional mit DICOM-PACS	DICOM Datensätze, kompatibel mit allen gängigen Röntgensoftwaresystemen
ja	ja	ja
ja	ja	ja
Konservierende Zahnheilkunde, Endo, Paro, Funktionsdiagnostik und -therapie craniomandibuläre Dysfunktionen, Chirurgie, Implantologie, MKG-Chirurgie, KFO, HNO	Konservierende Zahnheilkunde, Endo, Paro, Zahnärztliche Prothetik/ Schablonen-Scanaufnahmen, chirurgische Zahnheilkunde, Implantologie, MKG-Chiruirgie, KFO, Kinderzahnheilkunde	Dentale Befundung; Implantologie, Endodontie, Kieferorthopädie, Oralchirurgie
ja	axial, sagittal (neigbar, drehbar), koronal, PAN frei definierbar, TSA frei def., LSA frei def.	axial, sagittal (neigbar, drehbar), koronal, PAN frei definierbar, TSA frei def., LSA frei def.
ja	sagittal (frei neigbar, drehbar), koronal, axial	sagittal (frei neigbar, drehbar), koronal, axial
variabel einstellbar	ja, Standardpanorama, orthoradial optimiert, artefaktreduziert, konstante Vergrößerung; einblendbar, Sharp Layer Technologie	ja, Standardpanoramaverfahren, orthoradial optimiert, artefaktreduziert, konstante Vergrößerung; einblendbar
ja, einstellbar	ja, lateral, AP-PA, Handaufnahme, Spezialprojektionen; Quickshot halbiert Patientendosis; als Rechts- oder Linksausleger	ja, lateral, AP-PA, Handaufnahme, Spezialprojektionen; Quickshot halbiert Patientendosis; als Rechts- o. Linksausleger
ja, axial, sagittal, coronal	axial, sagittal, coronal, Renderdarstellung; Volumengrößen (Durchmesser x Höhe): 5 cm x 5,5 cm / 8 cm x 8 cm / 11 cm x 10 cm	integriert; frei konfigurierbar; Farbdarstellung
ja, GALILEOS Implant integriert, inkl. Implantat-Bibliothek, Abutment-Datenbank, Online-Updates, Integration optischer 3D-Scans, CEREC-und Prothetikplanung	Galileos Implant integriert, inkl. Implantat-Bibliothek, Abutment-Datenbank, Online-Updates; Integration optischer 3D-Scans CEREC und Prothetikplanung	Galileos Implant integriert; inkl. Implantat-Bibliothek; Abutment-Datenbank; Online-Updates; Integration optischer 3D-Scans CEREC und Prothetikplanung
integrierte DICOM- und PACS-Anbindung	Ceph, 3D 11x10	Reporter-SW, Rekonstruktions-PC
158.900,- Euro inkl. Software und Implantatplanungssoftware Galileos Implant	ORTHOPHOS SL 2D: 41.000,- Euro, ORTHOPHOS SL 2D Ceph: 61.000,- Euro, ORTHOPHOS SL 3D 8x8: 89.000,- Euro, ORTHOPHOS SL 3D 8x8 Ceph: 109.000,- Euro, ORTHOPHOS SL 3D 11x10: 99.000,- Euro, ORTHOPHOS SL 3D 11x10 Ceph: 119.000,-Euro inkl. SW u. Implantatplanung	89.000,- Euro inkl. Software und Implantatplanung (Pan/3D), 109.000,- Euro inkl. Software und Implantplanung (Pan/ Ceph/3D)
0 62 51 / 16-1670	0 62 51 / 16-1670	0 62 51 / 16-1670
www.dentsplysirona.com	www.dentsplysirona.com	www.dentsplysirona.com

Besonders problematisch sind Veranstaltungen im Zusammenhang mit dem Antikorruptionsgesetz.

Teilnahme und Durchführung von **Veranstaltungen** nach dem **Antikorruptionsgesetz**

Vorsicht ist geboten!

Eine besondere Problematik im Zusammenhang mit dem Antikorruptionsgesetz stellt sich bei der Teilnahme und Durchführung von Veranstaltungen. Dies gilt insbesondere vor dem Hintergrund, dass der (zahn-)medizinische Sektor seit vielen Jahren von der Ausrichtung kostenfreier Veranstaltungen bzw. erheblicher Veranstaltungsunterstützung geprägt ist. Dies war und ist keineswegs immer unzulässig.

Aufgrund einer gerade im zahnmedizinischen – im Vergleich zum humanmedizinischen – Bereich lückenhaften Regelung bestehen jedoch weiterhin erhebliche Rechtsunsicherheiten. Daher soll im Folgenden aufgezeigt werden, wie man möglicherweise zu Lösungen kommt.

Vorteilseigenschaft der Veranstaltung

Jede kostenfreie Veranstaltung und auch jede Fortbildungsunterstützung stellt grundsätzlich einen Vorteil im Sinne der Antikorruptionsvorschriften der § 299a ff. StGB dar. Dies allein führt jedoch, wie oben ausgeführt, nicht zur Strafbarkeit. Notwendig ist eine sogenannte Unrechtsvereinbarung, z. B. beim Bezug von Medizinprodukten zur unmittelbaren Anwendung (zu denen Implantate in jedem Fall zählen) zur unlauteren Bevorzugung im Wettbewerb. Dabei sollten insbesondere die Berufsordnungen und das Heilmittelwerbegesetz in den Blick genommen werden.

Berufsrecht und Branchenkodizes

Die Musterberufsordnung der deutschen Ärzte (MBO-Ä) und die Musterberufsordnung der Bundeszahnärztekammer (MBO-Z) sind unterschiedlich ausgestaltet. § 2 Abs. 7 MBO-Z normiert ein schlichtes Zuwendungsverbot bzgl. Bezugs- und Verordnungsentscheidungen. Dagegen enthält die MBO-Ä in § 32 MBO-Ä ein differenziertes Regelungssystem. Im Ergebnis unterscheiden sich beide Berufsordnungen nicht, allerdings wird die ärztliche Berufsordnung immer wieder herangezogen bei der Frage, wann ein sogenannter „Anfangsverdacht", der zu einem Ermittlungsverfahren führen kann, vorliegt.

In der ärztlichen Berufsordnung genügt für eine berufsrechtliche Unzulässigkeit nach § 32 Abs. 1 MBO-Ä bereits der Eindruck einer Beeinflussung. Dies könnte man als Anfangsverdachtskriterium sehen. Allerdings werden Ausnahmen normiert, bei denen keine Unzulässigkeit vorliegt: Dies gilt gemäß § 32 Abs. 2 MBO-Ä gegenüber dem einzelnen Arzt nicht für die Übernahme von Teilnahme- und Reisekosten der Teilnehmer an berufsbezogenen Fortbildungen sowie gemäß § 32 Abs. 3 MBO-Ä für das Sponsoring derartiger Veranstaltungen. An dieser Regelung der MBO-Ä orientiert sich auch der Kodex Medizinprodukte des Bundesverbandes Medizintechnologie e. V. (BVMed). Der Kodex Medizinprodukte hat als Branchenkodex bei der Beurteilung der Wettbewerbswidrigkeit zwar nur eine indizielle Bedeutung, wird jedoch in der Praxis von Ermittlungsbehörden – ebenso wie der FSA-Kodex im Arzneimittelbereich – hochgeschätzt und bei der Beurtei-

lung, ob weitere Ermittlungen durchgeführt werden, oftmals zur Hand genommen. Bei Zahnärzten spielt dabei der Kodex Medizinprodukte die deutlich größere Rolle, da sie nicht in dem Ausmaß wie Ärzte in die Arzneimittelversorgung eingebunden sind.

Der Kodex Medizinprodukte hat jedoch zum 01.01.2018 eine einschneidende Ergänzung erfahren. In einer Fußnote nimmt der Kodex Stellung zur finanziellen Unterstützung der passiven Teilnahme (Zuhörer) an Kongressen, die auch mit Blick auf den Wortlaut des § 32 Abs. 2 MBO-Ä im Hinblick auf einen möglichen Anfangsverdacht weithin als unproblematisch angesehen wurde, sofern damit kein offenes Korruptionsverhältnis begründet wurde. Von einer solchen Förderung der passiven Teilnahme von Ärzten und Zahnärzten durch Unternehmen wird ausdrücklich abgeraten. Zum einen, weil – insbesondere durch Staatsanwaltschaften – die Zulässigkeit in Frage gestellt wird, zum anderen, da der europäische Medizinprodukteverband MedTech-Europe in seinem „Code of Ethical Business Practice" vorschreibt, dass die Mitgliedsunternehmen des Verbandes ab dem 01.01.2018 keine direkte Unterstützung von Fachkreisen zur passiven Teilnahme an drittorganisierten Konferenzen (Phase out direct sponsorship) mehr leisten dürfen.

Angesichts dessen kann man zur Vermeidung eines Anfangsverdachtes der Korruption – mit einschneidenden strafprozessualen Maßnahmen – nur raten, das „bezahlte Zuhören" unverzüglich einzustellen, sowohl auf Seiten des Arztes oder Zahnarztes, als auch auf Seiten der Industrie. Auf diese Art und Weise vermeidet man auch, in einen etwaigen Untreueverdacht zu geraten und dass nachgefragt wird, warum man den Ärzten und Zahnärzten derartige Geschenke macht, obwohl im Kodex Medizinprodukte eher davon abgeraten wird. Keine Stellung nimmt der Kodex Medizinprodukte zur Unterstützung der Teilnahme an durch die Industrie selbstorganisierten Konferenzen. Hier kommt es sicherlich auf die persönliche Risikogestaltung der einzelnen Beteiligten an.

Zudem verweist § 7 Abs. 2 des Heilmittelwerbegesetzes (HWG) darauf, dass Zuwendungen im Rahmen ausschließlich berufsbezogener wissenschaftlicher Veranstaltungen möglich sind, sofern diese einen vertretbaren Rahmen nicht überschreiten, insbesondere in Bezug auf den wissenschaftlichen Zweck der Veranstaltung von untergeordneter Bedeutung sind und sich nicht auf andere als im Gesundheitswesen tätige Personen erstrecken. Dabei darf natürlich auch hier keine Verknüpfung mit dem Bezug von Medizinprodukten bestehen.

Die Veranstaltungen im Einzelnen

Reine Imagewerbeveranstaltungen von Unternehmen, bei der die Zahnärzte keinerlei Zugaben erhalten, sind erlaubt. Der Zahnarzt darf jedoch im Kontext dieser Veranstaltungen keine Teilnahmegebühren oder Reisekosten oder ähnliches erstattet bekommen.

Kostenlose echte berufsbezogene oder wissenschaftliche Teilnahmekosten sind dagegen möglich, so lange sich die Unterstützung seitens des Anbieters von Medizinprodukten auf Reise- und Übernachtungs- sowie Teilnahmekosten der Referenten und ggf. der Teilnehmer an selbstorganisierten Konferenzen und Kongressen beschränkt. Umstritten ist dabei, inwieweit Reisekosten erstattungsfähig sind: Dabei wird die 1. Klasse im Bahnverkehr allgemein für zulässig erachtet. Hotelübernachtungen im Bereich der gehobenen Mittelklasse (3- bis 4-Sterne) dürften ebenfalls keine Probleme bereiten. Bei Flugreisen sollte zumindest im europäischen Bereich die Economy-Klasse ausreichend sein. Es sei jedoch darauf hinzuweisen, dass § 8 Abs. 5 des Kodex Medizinprodukte Auslandsveranstaltungen grundsätzlich als kritisch ansieht, wenn diese nicht unbedingt notwendig sind. Bei Referenten ist zudem die Übernahme eines Vortragshonorars möglich. Es muss aber üblich und angemessen sein und darf keine versteckten Kickback-Anteile enthalten, mit denen Zuwendungen bei Bestellungen von Medizinprodukten zur unmittelbaren Anwendung verschleiert werden. Die Kostenübernahme darf sich zudem ausschließlich auf den wissenschaftlichen oder berufsbezogenen Teil der Veranstaltung beziehen und nicht auch auf ein Rahmenprogramm. Ebenso dürfen keine Kosten für mitreisende Partner übernommen werden.

Das Sponsoring des wissenschaftlichen Programms von Veranstaltungen an den Veranstalter – also nicht an einzelne Teilnehmer – gemäß § 32 Abs. 3 MBO-Ä sollte in der Einladung und der Durchführung im Umfang (auch betragsmäßig!) offengelegt werden. Bei der pharmazeutischen Industrie ist dies im Rahmen des FSA-Kodex auch bereits seit Jahren üblich.

Gesellige Veranstaltungen sollten ausschließlich dann durchgeführt werden, wenn kein Bezug zu Verordnungs- und Bezugsentscheidungen existiert. Das wird besonders schwierig bei hochpreisigen Veranstaltungen, die einem exklusiven Teilnehmerkreis vorbehalten sind (Opernbesuch, Sportveranstaltungen etc.). Gerade im ärztlichen Bereich droht dann zudem aufgrund des bösen Scheins gemäß § 32 Abs. 1 MBO-Ä immer noch eine berufsrechtliche Sanktionierung. Auf diesen Veranstaltungen sollte keinesfalls für Produkte geworben oder darauf Bezug genommen werden. Vorsicht ist auch bei grundsätzlich zulässigen „nachträglichen" Einladungen geboten, da diese – insbesondere, wenn dies bereits aus der Vergangenheit bekannt war – auch als strafrechtlich relevantes Belohnungssystem eingestuft werden könnten. Hinsichtlich der Bewirtung – die dokumentiert werden sollte – ist es wichtig, auf die Sozialadäquanz zu achten (so auch § 12 des Kodex Medizinprodukte). Hierbei wird in der Literatur auf eine Summe von 50,- Euro bei Einladungen verwiesen (Fischer, StGB, § 299a StGB, Rn. 11). Es ist in jedem Fall anzuraten, dass gesellschaftliche Rahmenveranstaltungen immer durch die Teilnehmer bezahlt werden, wenn es sich um mehr als ein übliches Kongressmittagessen handelt, da die Rechtsprechung die entsprechenden Grenzen noch nicht ausgelotet hat. Oftmals dürfte eine echte Korruption schwer nachzuweisen sein – ein Anfangsverdacht kann jedoch schnell vorliegen!

Fazit

Wichtig ist Folgendes im Auge zu haben: Die vorliegende Darstellung hilft als Leitfaden dabei, einen Anfangsverdacht bei einem „durchschnittlich strengen" Staatsanwalt zu vermeiden. Es gibt durchaus Staatsanwälte, die einen Anfangsverdacht schon früher oder erst viel später als gegeben ansehen. Zudem beziehen sich die Ausführungen nur auf den Fall, dass die Veranstaltung an sich zulässig geplant ist. Das bedeutet, dass auch eine eigentlich mögliche Reisekostenübernahme zu einer wissenschaftlichen Tagung dann rechtlich problematisch werden kann, wenn diese z B. ausdrücklich für die Bestellung von Medizinprodukten zur unmittelbaren Anwendung erfolgt. ■

Rechtsanwalt Lic. iur. can.
Urs Fabian Frigger

Rechtsanwalt Lic.iur. can. Urs Fabian Frigger ist als Rechtsanwalt in zahlreichen Bereichen des Medizinrechts tätig. Die Schwerpunkte seiner Beratungspraxis bilden das Medizinprodukterecht sowie die medizinrechtliche Compliance, insbesondere wettbewerbs-, marken- und werberechtliche Fragen. Besonders engagiert ist er zudem bei den Themen E-Health und Datenschutz in der Medizin. Weitere Schwerpunkte sind das Vertrags(zahn)arzt- und das Krankenhausrecht. Er vertritt seine Mandanten sowohl gegenüber Wettbewerbern und Behörden, als auch vor Gericht.

Nach seiner juristischen Ausbildung hat Rechtsanwalt Frigger auch das Lizentiat im Kanonischen Recht erworben. Über mehrere Jahre war er in den Gremien regionaler und überregionaler Krankenhausträgern tätig. Regelmäßig hält er Vorträge und publiziert in Fachzeitschriften. Ab Sommersemester 2018 übernimmt er einen Lehrauftrag für Medizinrecht an der Frankfurt University of Applied Sciences.

Rechtsanwalt Lic.iur. can. Urs Fabian Frigger
Lyck + Pätzold. healthcare.recht
Nehringstr. 2 · 61352 Bad Homburg
Tel. 06172 13 99 60 · Fax 06172 13 99 66
E-Mail: www.medizinanwaelte.de
kanzlei@medizinanwaelte.de

alphatech® Implantate

INNOVATIV. EINFACH. SICHER

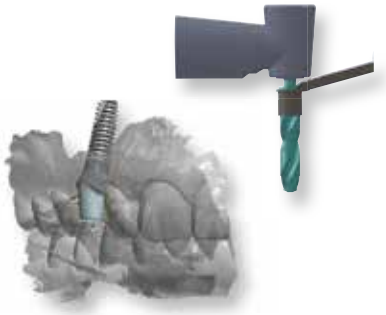

INNOVATIV.

Ob navigierte Implantation mittels Guided-Surgery, digitale Abformung oder die Herstellung von individuellen Abutments mit CAD/CAM Verfahren. Die Zukunft beginnt jetzt – mit alphatech®.

EINFACH.

Vom übersichtlichen OP-Tray mit allen benötigten Komponenten bis zum kompletten Spektrum an Versorgungsmöglichkeiten. Überflüssiges hat hier keinen Platz.

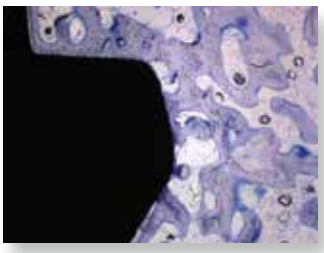

SICHER.

Sicherheit bietet das alphatech® System in allen Bereichen. Von der BONITex® Oberfläche, über Bohrer mit Tiefenstops bis hin zu einer separaten Schraube für alle prothetischen Aufbauten.

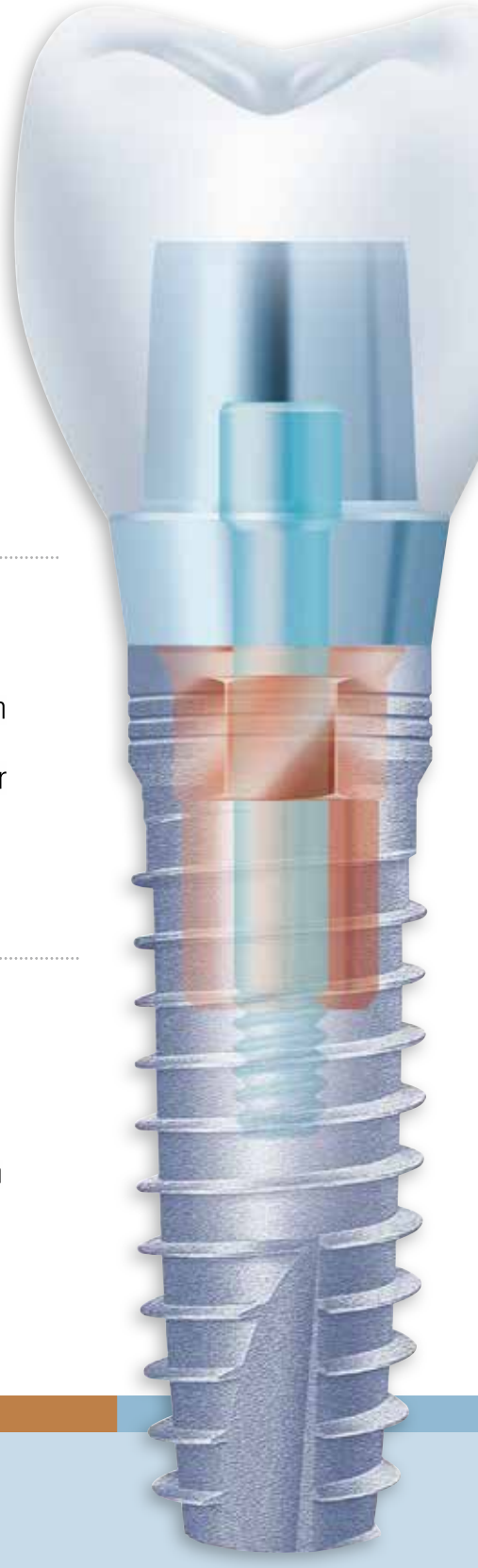

FreeTel: 0800-1500055
FreeFax: 08000-400044

www.alphatech-implantate.de
alphatech@henryschein.de

HENRY SCHEIN® DENTAL

alphatech® Implantate

Verdiene ich genug?
Gut gewappnet für die **Gehaltsverhandlung**

Teil 2

In Teil 1 des Artikels in der Februar-Ausgabe wurden wichtige Grundlagen zur Vorbereitung eines Vorstellungsgespräches unter die Lupe genommen. Es ist wichtig seinen eigenen „Arbeitswert" zu ermitteln, um im Gehaltsgespräch entsprechend zu argumentieren. Weitere wichtige Phasen sind der Beziehungsaufbau, die Analyse, die Präsentation, die Rahmenbedingungen bis hin zur fertigen Vereinbarung.

Wie schaffe ich es, meinen persönlichen Gehaltsrahmen auszuschöpfen oder gar noch etwas drauf zu legen? Hierbei ist es wichtig, sich im Vorfeld einen genauen Plan zu machen. Was bringe ich mit, welchen Nutzen hat die Praxis/das Unternehmen durch meine Person?
Gehen Sie auch hier alle Punkte durch. Jetzt geht es nicht nur um das „was" bringe ich ein, sondern welchen „Nutzen" hat die Praxis durch mich und meinen Einsatz. Sie werden beim Ausfüllen merken, dass es anfangs gar nicht so einfach ist, die Punkte aus Unternehmersicht zu beurteilen

Was bringe ich mit? / Was werde ich leisten?	Wie profitiert die Praxis/ das Unternehmen davon?
Ausbildung/Abschluss	
Berufserfahrung unterschiedliche Praxen	
Fachspezifische Qualifikationen	
Besondere Fähigkeiten - technische Fertigkeiten - menschliche Fähigkeiten - Sprachkenntnisse -	
Wieviel Zeit kann/möchte ich investieren – auch über das normale Maß hinaus?	
Was tue ich für meine persönliche Entwicklung?	
Was sind meine persönlichen Ziele (1 – 5 - 10 Jahre), die auch interessant für das Unternehmen sind?	
Decken sich die Unternehmensziele mit meinen persönlichen Zielen?	
Was sind meine persönlichen Stärken? Was treibt mich an – was begeistert mich? Wie fließt diese Begeisterung in den Praxisalltag ein?	
Was steuere ich zum Umsatz bei - In welcher Form? - was sind meine Ansätze/Besonderheiten?	

Ihre persönliche Nutzenaufstellung für die Praxis/das Unternehmen.
Bildrechte: Anke Thüne

Phasen beim Gehaltsgespräch

Zu Ihren persönlich ermittelten Daten suchen Sie sich alle Informationen von der Praxis heraus, bei der Sie sich beworben haben. Somit haben Sie das nötige sachliche Rüstzeug, um ein professionell und perfekt vorbereitetes Gehaltsgespräch zu führen.

> ***In dieser Phase planen Sie Ihr persönliches Ziel. „Nur wer sein Ziel kennt – wird seine Gehaltsvorstellung erreichen!"***

Zur Erinnerung hier nochmals die Aufstellung der einzelnen Phasen bei einem Gehaltsgespräch, die meistens in Verbindung mit einem Vorstellungsgespräch stehen. Die Vorbereitungsphase wurde in Teil 1 bereits ausführlich behandelt.

Vorbereitung	• persönlichen „Gehaltsrahmen" festlegen • persönliche „Nutzenaufstellung" erarbeiten • alle Eckdaten der Praxis sammeln
Beziehungsaufbau	• Interesse wecken • Beziehung aufbauen • Vertrauen entwickeln
Analyse	• Erwartungen checken • Bedürfnisse und Motive hinterfragen • Stärken und Schwächen analysieren • Zielplanung der Praxis erfragen
Präsentation	Präsentation Ihrer Person anhand von: • „Nutzen und Mehrwert" für die Praxis • Zielplanung der Praxis
Rahmen	Rahmenbedingungen festlegen Gehaltsverhandlung - Eröffnungsangebot inkl. Entwicklungsmaßnahmen

	> Kompromiss, wenn Rahmen unterschritten
Vereinbarung	1. Umsatzbeteiligung bei/ab/am 2. Gehaltsverhandlung nach Zeitraum X 3. Gehaltsverhandlung nach Zeitraum Y

Phasen des Vorstellungs-/Gehaltsgespräches. *Bildrechte Anke Thüne*

Phase – Beziehungsaufbau

Wie verläuft der erste Kontakt, das Kennlerngespräch? Wie ist Ihr Auftritt, Ihre Körpersprache? Diese Phase ist entscheidend. Sollten Sie hier nicht überzeugen, wird es wohl kaum zur Gehaltsverhandlung kommen. Alle Entscheidungen werden in dieser Phase auf der Gefühlsebene getroffen. Um den inhaltlichen Rahmen nicht zu sprengen, gehen wir in diesem Beitrag davon aus, dass Sie diese Phase mit Bravour überstanden haben.

> ***In dieser Phase punkten Sie über die Gefühlsebene!***

Phase – Analyse

Ziel ist es, sich möglichst optimal zu präsentieren, um seinen persönlichen Gehaltsrahmen auszuschöpfen oder besser noch zu übertreffen. Dazu sollten Sie Ihrem Gegenüber den optimalen Nutzen für seine Bedürfnisse bieten. Dies ist natürlich nur möglich, wenn Sie wissen was Ihr Gegenüber benötigt, sucht oder interessiert. Wichtige Informationen können Sie eventuell auf der Internetseite der Praxis erfahren. Alle weiteren Informationen gilt es im Gespräch mit Ihrem Gegenüber herauszufinden. Doch wie geht man da am besten vor? Stellen Sie dazu offene konkrete Fragen und hören Sie aufmerksam zu! Je mehr Sie von Ihrem Gegenüber erfahren, umso präziser können Sie Ihren Nutzen/Wert verkaufen und somit die Chance auf ein höheres Gehalt steigern.
Doch wie stellen Sie die passenden Fragen? Überprüfen Sie dazu Ihre persönliche Einstellung. Sind Sie wirklich, ich meine aufrichtig, an Ihrem Gegenüber interessiert? Hier liegt der Schlüssel! Wenn ja, kommen die richtigen und passenden Fragen von ganz alleine aus Ihrem Inneren. Ihr Gegenüber spürt Ihre Aufrichtigkeit und Ihr wahres Interesse und wird Ihre Fragen mit Freude beantworten.

> ***In dieser Gesprächsphase ist aufrichtiges Interesse und ZUHÖREN gefragt!***

Phase – Präsentation

Jetzt gilt es sich geschickt zu präsentieren und Ihren Nutzen/Wert zu verkaufen. Beten Sie jetzt bitte nicht alles herunter, was Sie in Ihrer Vorbereitung zusammen getragen haben! Präsentieren Sie Ihren persönlichen Nutzen für die Praxis und zwar nur den, für den sich Ihr Gegenüber interessiert! Ihre Nutzenargumentation ist abgestimmt auf die Punkte, die Sie in der Gesprächsphase „Analyse" herausgefunden haben. Alle weiteren Dinge, die Sie sonst noch drauf haben, kann Ihr Gegenüber aus den schriftlichen Bewerbungsunterlagen entnehmen. Die müssen sie hier nicht nochmals alle aufzählen und Ihr Gegenüber langweilen. Es sei denn, Sie werden danach gefragt.
Denken Sie an einen schlechten Verkäufer, der Ihnen das Ohr abkaut. Geschuldet weil Sie sich nicht für seine Sache interessieren. Auf Ihr Desinteresse reagiert der verunsicherte Verkäufer mit einer weiteren Wortflut. Das Geschäft wird wohl nicht zustande kommen, da er Sie nicht erreicht hat.

> ***In dieser Gesprächsphase überzeugen Sie mit Ihrer selbstbewussten und abgestimmten Nutzenpräsentation!***

Phase – Rahmen

Wenn Sie Ihren neuen Chef mit einer perfekt abgestimmten Nutzen und Mehrwert-Argumentation, die auf seine Bedürfnisse abgestimmt ist, überzeugt haben, ist

DIE RUNDUM-SORGLOS-GARANTIE GIBT ES NUR BEI UNS.

BEGO SECURITY Implants

Mehr als eine lebenslange Produktgarantie. Zusätzlich ersetzt die BEGO SECURITY Implants neben Ihrem Honorar auch die prothetische Versorgung und anfallende Materialkosten.

BEGO Implant Systems

Weitere Informationen unter:
www.bego.com

Miteinander zum Erfolg

BEGO

er sicherlich bereit, Ihnen ein proportional höheres Gehalt zu zahlen. Wenn Sie jetzt nach Ihren Gehaltsvorstellungen gefragt werden, sollten Sie niemals Ihre Gehaltsuntergrenze nennen, sonst bleibt Ihnen kein Spielraum mehr. Wenn Sie einen Gehaltsrahmen angeben, zeigen Sie von vornherein, dass Ihr Gehalt verhandelbar ist. Ihr Gegenüber wird vermutlich die Untergrenze als Basis heranziehen. Hören Sie in sich hinein, wie war der Gesprächsverlauf, konnten Sie Ihren „Mehrwert" überzeugend rüberbringen, hat Ihr Chef angebissen? Anhand dieser Kriterien nennen Sie Ihr „Eröffnungsangebot", aus Ihrem Gehaltsrahmen im Bereich Obergrenze bis Mittelwert. Haben Sie ein sehr gutes Gefühl und stehen Sie zu Ihrer Leistung, dann legen Sie noch 5 bis 10 Prozent drauf.
Das von Ihnen genannte „Eröffnungsangebot" wird immer die Basis der Gehaltsverhandlung sein. Wenn Sie Ihre Gehaltsobergrenze durchsetzen wollen, sollten Sie höher ansetzen. Man spricht hier vom sogenannten Anker-Effekt. Um den Wert einer Sache bemessen zu können, sucht unser Gehirn einen Vergleichswert. Mag Ihr Eröffnungsangebot auch utopisch hoch sein, so steht es immer als Bezugspunkt im Raum.
Nennen Sie Ihre Summe, schauen Sie Ihrem Gegenüber dabei in die Augen, lassen Sie den Blick stehen und halten Sie den Mund! In dieser entscheidenden Phase heißt es Ruhe zu bewahren und weiterhin den Mund zu halten! In der Ruhe liegen jetzt die Kraft und Ihre Chance, Ihr Wunschgehalt durchzusetzen.

Ihr Gegenüber könnte jetzt entgegnen: „Üblicherweise erhalten meine angestellten Behandler weitaus weniger Gehalt." Wiederholen Sie jetzt nochmals die wichtigsten Punkte aus der Gesprächsphase „Präsentation".

> „Habe ich Sie vorhin richtig verstanden - Sie möchten Ihren Chirurgie-Bereich in Ihrer Praxis ausbauen und damit Umsatz XY generieren?"
> „Zudem möchten Sie (zwei Punkt aus der Phase „Präsentation") weiterentwickeln?"

Frage: „Was ist Ihnen das wert?" Jetzt wieder den Mund halten! Anhand Ihrem Eröffnungsangebot und Ihrem taffen Auftritt, werden Sie ein überproportional hohes Angebot erhalten. Stimmen Sie der genannten Summe nicht gleich zu, es sei denn, es ist weitaus mehr als Sie erwartet haben. Ansonsten machen Sie Ihr Gegenangebot, welches zwischen Ihrem Eröffnungsangebot und der vorgeschlagenen Summe liegt. So werden Sie sich sukzessive auf eine für beide Seiten passende Gehaltssumme einigen.

> ***In dieser Gesprächsphase ist Pokerface und Ruhe gefragt!***

Phase – Vereinbarung

Sollten Sie sich nicht einigen können, da Sie vielleicht zu hoch gepokert haben oder Ihr Gegenüber wirklich nicht mehr zahlen kann/will, können Sie einen Kompromiss vereinbaren.
Das könnte folgendermaßen ablaufen: „Mmh, ich habe mir ein anderes Anfangsgehalt vorgestellt und ich bin jetzt hin und her gerissen. Auf der einen Seite möchte ich gern mehr verdienen, auf der anderen Seite kann ich mir aber sehr gut vorstellen, bei Ihnen zu arbeiten. Ihre Praxis, das Team und die Möglichkeiten sprechen mich an. Eventuell könnte ich mir vorstellen, für die von Ihnen genannte Summe….

> *…unter folgenden Bedingungen (Arbeitszeit, Weiterbildungsmaßnahmen…) anzufangen."*
> *…bei Ihnen anzufangen, wenn wir ein festes Zeitfenster (von sechs Monaten, einem Jahr,...) vereinbaren, um neu zu verhandeln."*
> *…anzufangen. Ihr Zögern kann ich nachvollziehen, lassen Sie uns ein festes Zeitfenster vereinbaren, dann fällt es Ihnen sicherlich leichter meine Arbeitsweise/Arbeitsvolumen besser zu beurteilen, um über eine Umsatzbeteiligung zu sprechen."*

Bei Ihrer Gehaltsverhandlung können Sie auch zusätzlich oder alternativ über Fort- und Weiterbildungsmaßnahmen sowie über besondere Regelungen von Arbeitszeiten und Urlaub verhandeln. Wichtig: Lassen Sie sich alle zusätzlichen Vereinbarungen und Regelungen schriftlich in Ihrem Arbeitsvertrag fixieren.

> ***Behalten Sie in dieser Gesprächsphase Ihr Ziel vor Augen!***

Denken Sie bei Ihren Gehaltsverhandlungen immer daran, dass Ihr Gehalt, zuzüglich Sozialleistungen sowie zuzüglich eventueller Fehltage, ein Praxisbetrieb auch erwirtschaften muss. Es wird wohl kaum eine Praxis geben, die sich ein Null- oder gar Minusgeschäft leisten kann. Im Gegenzug wird ein Chef, der durch Ihre Leistung profitiert und eine Gewinnsteigerung verzeichnet, gerne etwas vom Kuchen abgeben.

Fazit

Decken sich Ihre privaten Ziele mit dem Unternehmensziel der Praxis und ziehen alle Beteiligen an einem Strang, ist Ihr Erfolg auf Ihr Wunschgehalt vorprogrammiert!

Sie möchten Ihren Erfolg weiter ausbauen, dann nehmen Sie mit uns Kontakt auf.

Anke Thüne

Ihre Konzentration und Leidenschaft liegt in den Bereichen Praxisentwicklung, Beratungsgespräche für Patienten und vertriebsunterstützende Maßnahmen. Durch langjährige Erfahrung im Verkaufsaußendienst in der Dentalbranche, der Führung von Vertriebsmitarbeitern, der Organisation von Veranstaltungen und Produktmanagement, wurde sie zum Vertriebsprofi. Seit 2009 lebt Anke Thüne ihre Passion bei *at-training* und freut sich, ihre Erfahrung und Begeisterung an Sie weiter zu geben. Sie sind einzigartig und Ihre persönliche Entwicklung liegt mir am Herzen.

at-training ANKE THÜNE
training + moderation + coaching
Eisinger Strasse 46 · 75249 Kieselbronn /Pforzheim
Tel.: 07231 601981
www.axelthuene.de · anke@axelthuene.de

Die smarte Sofortversorgung

Seit dem 1. Januar 2018 steht SmartFix, das bewährte System zur Sofortversorgung zahnloser Kiefer, auch für das Astra Tech Implant System EV zur Verfügung. Damit kann die kostengünstige Lösung zusammen mit jedem Implantatsystem von Dentsply Sirona Implants eingesetzt werden.

Die Nachfrage nach Sofortlösungen ist in den letzten Jahren stark gestiegen. Patienten mit einem zahnlosen oder teilbezahnten Kiefer schätzen den Gewinn an Lebensqualität, wenn sie die Praxis bereits am Tag der Implantation mit festen Zähnen verlassen können.

Beim zahnlosen Kiefer sind Atrophien nicht selten. In diesen Fällen musste bisher zeitaufwendig augmentiert werden. Da eine Augmentation überdies mit Kosten verbunden ist, entschieden sich viele der meist älteren Patienten gegen eine implantologische Versorgung. Der Einsatz von SmartFix kann eine Augmentation auch bei limitiertem Platzangebot vermeiden.

Beim SmartFix-Konzept wird eine verschraubte Brücke oder Stegprothese im Ober- oder Unterkiefer von lediglich vier Implantaten gestützt.

Ortsständigen Knochen optimal nutzen

Bei dem einfachen wie smarten Konzept wird eine verschraubte Brücke oder Stegprothese im Ober- oder Unterkiefer von lediglich vier Implantaten gestützt. Durch eine angulierte Positionierung der posterioren Implantate werden die anatomisch kritischen Bereiche umgangen. SmartFix erreicht einen sehr stabilen Prothesensitz, da die prothetische Unterstützungsfläche nach distal ausgedehnt und der ortsständige Knochen optimal ausgenutzt wird. Als Aufbau kommt das Multibase Abutment EV zum Einsatz, das in verschiedenen Winkeln verfügbar ist und passend zur Einschubrichtung der Implantate gewählt wird.

Bei den Implantaten des Astra Tech Implant System EV, zu denen auch das OsseoSpeed Profile EV-Implantat mit der abgeschrägten Implantatschulter gehört, handelt es sich um eine einzigartige Implantatlinie mit hervorragender Primärstabilität, die auch bei Sofortbelastung sehr gut dokumentiert ist. Das OsseoSpeed Profile EV ist ideal für das SmartFix-Konzept, da es beim angulierten Einsetzen bündig mit dem marginalen Knochen abschließt.

Sofortlösungen als Wettbewerbsvorteil

Stefan Markus Schulz, Vice President Sales Dentsply Sirona Implants D-A-CH, sieht das große Potenzial des SmartFix-Konzepts für implantologische Praxen: „Zahnlose oder teilbezahnte Patienten stellen eine große Patientengruppe dar, die bisher zur Implantologie wenig Zugang hatte. Dank des standardisierten Verfahrens, der optimierten Arbeitsabläufe und der daraus resultierenden günstigen Kosten kann mit SmartFix die Produktivität einer Praxis deutlich gesteigert werden."

Schulz weiter: „Mit den Implantaten des Astra Tech Implant System EV kann SmartFix eine Sofortversorgung bieten, bei der keine Abstriche am Langzeiterfolg oder an der Ästhetik gemacht werden müssen. SmartFix erfüllt alle Anforderungen an eine zeitgemäße Therapie und bietet einen echten Wettbewerbsvorteil."

Dentsply Sirona Implants
Steinzeugstraße 50
68229 Mannheim
Tel. 0621 4302-010
E-Mail: implants-de-info@dentsplysirona.com
www.dentsplysirona.com/implants

Kleiner, schneller, einfacher – Die nächste Generation der Speicherfolien-Scanner

x-on® spark wurde entworfen, um als erster Speicherfolien-Scanner direkt griffbereit im Behandlungszimmer zu stehen. Wie Sensoren auch, ist der Scanner im Handumdrehen einsatzfähig, allerdings erleichtern die flexiblen Speicherfolien in unterschiedlichen Größen das Verfahren für den Patienten erheblich. Dieser hat ab sofort kein unangenehmes, sperriges Gerät mehr im Mund – und natürlich auch keine Metallschiene.

Der Scanner vereint die Vorteile der beiden aktuell existierenden Methoden in einem System. Dank der patentierten Line-Stream-Scanning-Technologie (LSS) gelang es eine Lösung für bisherige Probleme zu finden.

In der Entwicklung wurden wir vier wichtige Aspekte optimiert: Größe, Strahlenbelastung, Bildqualität und Geschwindigkeit. Zahnärzte können den Scanner aufgrund seiner kompakten Größe (12 x 18 x 6 cm) direkt neben dem Behandlungsstuhl positionieren. Die Strahlendosis ist ausgesprochen niedrig: Bei Verwendung der speziellen HD-Speicherfolien liegt diese bei lediglich 80 mSv. Benötigt werden drei Sekunden für das Scannen einer Speicherfolie und das bei einer hervorragenden Bildqualität mit einer Auflösung von 35 lp/mm. Zahnärzte werden die Leistung und Effektivität zu schätzen wissen, und die Patienten die angenehme Handhabung.

www.orangedental.de

Abutmenthöhe – ein wichtiger Faktor

In einer neuen klinischen Studie verglich das Team von Prof. Juan Blanco den Einfluss der unterschiedlichen Gingivahöhen der Aufbaupfosten BioniQ® auf das interproximale Knochenniveau in der frühen Heilungsphase der Zahnimplantate. Verwendet wurden Aufbaupfosten mit Gingivahöhe 1 und 3 mm. Beobachtet wurde der Knochenverlust nach 3 und 6 Monaten nach der Implantation. Die Höhe des Aufbaupfostens zeigte sich als ein wichtiger Faktor für den Erhalt des interproximalen Knochenniveaus in der frühen Heilungsphase. Prof. Juan Blanco Carrión ist Oberarzt der Abteilung für Parodontologie an der spanischen Universität in Santiago de Compostela und zugleich auch Vorsitzender der Europäischen Föderation für Parodontologie (EFP). Die Firma LASAK weist seit mehreren Jahren eine hohe Erfolgsrate ihrer Produkte in vielen klinischen Studien in wissenschaftlichen Publikationen nach. Der Artikel wurde am 28. November 2017 im Journal „Clinical Oral Implants Research" auf Englisch veröffentlicht. Die Studie steht auch auf der Webseite zur Verfügung.

www.lasak.com

Information und Inspiration für Zahnersatz

Der Wunsch nach Übersicht gewinnt im Medienzeitalter zunehmend an Bedeutung – besonders im beruflichen Alltag. Unter diesem Aspekt und aufgrund vielfacher Nachfragen hat PERMADENTAL einen neuen Gesamtkatalog für Zahnersatz entwickelt: Ein Nachschlagewerk für die Zahnarztpraxis, das dem hohen Qualitätsniveau eines führenden Komplettanbieters für Zahnersatz entspricht. Das 54-seitige Kompendium bildet nahezu das gesamte zahntechnische Leistungsspektrum ab und enthält in Wort und Bild alle Informationen sowohl zu festsitzendem, kombiniertem oder herausnehmbarem Zahnersatz als auch zu KFO-Geräten.

„Unser Ziel war es, in unserem neuen Gesamtkatalog für die Zahnarztpraxis Information mit Inspiration zu verbinden und auch damit wieder einen Mehrwert für das ganze Praxisteam zu schaffen", betont Wolfgang Richter, Marketing-Leiter bei PERMADENTAL. Gemeinsam mit seinem Team hat er ein ebenso bemerkenswertes wie attraktives Nachschlagewerk erarbeitet, das mit Indikationen, Spezifikationen und Materialansichten weit mehr ist als eine Produkt- und Preis-Übersicht. Mit dem Potenzial zum Standardwerk und als Inspiration für junge Zahnärzte und das ganze Praxisteam runden großformatige Abbildungen und Grafiken, erläuternde Texte und wichtige Vertriebsinformationen das Kompendium ab und sorgt für eine schnelle Orientierung.

www.permadental.de

Komplett vom Implantat bis zur Krone

Das Hahn Tapered Implantat ist optimiert für eine neue Generation von Patienten und Ärzten. Dank des speziellen Gewindedesigns ist eine zügige, präzise Implantatinsertion möglich und es wird eine ausgezeichnete Primärstabilität in allen Knochentypen erreicht, selbst in Extraktionsalveolen. Die konische Form erleichtert die Positionierung in anatomisch eingeschränkten Bereichen. Das Implantat ist in unterschiedlichen Durchmessern und Längen erhältlich und ist somit in allen Kieferregionen einsetzbar. Dank der maschinierten Schulter lässt sich das Implantat für den langfristigen Therapieerfolg hervorragend pflegen.
Glidewell bietet das Hahn Tapered Implantat in einem Komplettpaket zu einem attraktiven Preis an: Mit dem Implantat werden eine Abdeckschraube, ein Titan-Healing-Abutment sowie Gingivaformer, ein Abformpfosten oder Scan-Abutment, ein individuell gefrästes Abutment mit einer BruxZir-Krone oder einer okklusal verschraubten BruxZir-Krone auf Titan-Klebebasis geliefert – alles zu 100 Prozent in der Frankfurter Niederlassung hergestellt.

eu.glidewelldental.com

DGOI
WIR FÜR DICH
NEXT TO YOU
DEUTSCHE GESELLSCHAFT
FÜR ORALE IMPLANTOLOGIE

FRÜHBUCHER-RABATT
bis zum 01.06.2018

15 | INTERNATIONALER JAHRESKONGRESS

20.-22. September 2018
Hilton Munich Park Hotel, München

Mittwoch 19. September 2018
PRE-CONGRESS der DDS
Digital Dentistry Society

Das Einzelzahnimplantat
- the state of the art -
Wissenschaftliche Leitung:
Dr. Henriette Lerner, Dr. Paul Weigl

Es erwartet Sie ein hochkarätiges, wissenschaftliches Programm für das gesamte Praxisteam in Oktoberfest-Atmosphäre!

Anmeldeformular und aktuelle Informationen finden Sie unter
www.dgoi-jahreskongress.de

Deutsche Gesellschaft für
Orale Implantologie e.V. (DGOI)
Wilderichstraße 9 | 76646 Bruchsal
Phone +49 (0)7251 618996-0
E-Mail mail@dgoi.info | www.dgoi.info

Entzündungsfreies Implantat dank Implantat-Pflege-Gel

Der MKG-Chirurg Dr. Dr. Nils Osgart aus Norderstedt verwendet seit einiger Zeit das Implantat-Pflege-Gel durimplant von lege artis in seiner Überweiserpraxis. Auch für die häusliche Prophylaxe empfiehlt er das Gel. Über seine Erfahrungen berichtet er im folgenden Interview.

DI: Herr Dr. Osgart, was ist für Sie als MKG-Chirurg in der Implantologie besonders wichtig?
Dr. Osgart: Unter anderem gute Vorbereitung, gute bildgebende Verfahren, beste Hygiene, ein prima Team und eine sehr gute Kooperation des Patienten. Als reine Überweisungspraxis geben die Patienten bei uns lediglich ein oralchirurgisches ‚Gastspiel'; die Nacharbeiten mit den Aufbauten macht die Hauszahnarztpraxis. Um die Suprakonstruktion kümmert sich der zahnärztliche Überweiser.

DI: Wie erreichen Sie langfristige Qualität?
Osgart: Zum Beispiel über eine ausführliche Abklärung vorab durch den Hauszahnarzt, ob und inwieweit der Patient mitarbeiten will und kann, so dass klar ist, ob Implantate generell Sinn machen. Der Hauszahnarzt und wir sehen ja anhand des Zahn- und Pflegezustands wie die Vorgeschichte in der Mundhygiene ist. Ist diese in Ordnung, geht es mit detaillierten Therapievorschlägen weiter.

DI: Angenommen, der Patient entscheidet sich für ein oder mehrere Implantate, wie beraten Sie dann?
Osgart: Wir erläutern die zeitliche Schiene, den Kostenrahmen und weisen den Patienten dringend auf seine erforderliche Mitarbeit hin: Prophylaxesitzungen beim Hauszahnarzt und die Mitarbeit zu Hause. Für zu Hause empfehlen wir ihm das Implantat-Pflege-Gel durimplant von lege artis. Wir erläutern nach der Implantatfreilegung, wie es angewendet wird: Am besten im Rahmen der gewohnten Zahnreinigung. Er trägt es z. B. mit einem Wattestäbchen oder per Interdentalbürstchen auf. Es wird nicht nachgespült. Das Gel haftet sehr gut am Sulcus und entfaltet so über Stunden einen schützenden Effekt. durimplant enthält u. a. gegen parodontalpathogene Keime wirksame Bestandteile aus Naturkräutern und Chlorhexidin.

Mit durimplant gepflegtes Zahnfleisch bleibt entzündungsfrei.

DI: Wie sieht die häusliche Pflege aus?
Osgart: Wir geben dem Patienten nach Beratung und Implantatfreilegung eine Tube durimplant mit nach Hause. Ab jetzt ist er verantwortlich! Er trägt nun täglich das Produkt auf bzw. beschickt seine Interdentalbürste. Sehr gut gelungen ist die Kanülentube beim durimplant; so kann das Gel sparsam entnommen und appliziert werden. Der Patient gewöhnt sich schnell an die zusätzliche, wenige Sekunden dauernde Pflege-Routine.

Dr. Dr. med. Nils Osgart aus Norderstedt.

DI: Führt das zur Eigenverantwortung des Patienten?
Osgart: Die Einheilung des Implantats ist unser Risiko. Die Misserfolgsrate von etwa 1 % ist ja gering. Aber danach ist der Patient weitestgehend selbst verantwortlich. Das lang haftende Gel an exakt der Stelle, wo es benötigt wird, ist hier meines Erachtens eindeutig besser als eine Mundspüllösung, welche in der gesamten Mundhöhle verteilt wird.

DI: Und wie sind Ihre bisherigen Erfahrungen?
Osgart: Es funktioniert sehr gut. Wir setzen in unserer oralchirurgischen Schwerpunktpraxis mehrere hundert Implantate im Jahr. Nach der OP lassen wir den Patienten zunächst mit CHX-Mundspüllösung spülen, bis das Nahtmaterial entfernt wird. Nach der Freilegung geben wir ihm dann durimplant mit nach Hause oder empfehlen es zum rezeptfreien Kauf über die Apotheke. Die Patienten sind hochzufrieden sowie positiv beeindruckt und haben lange Freude an ihrem Implantat. Eine win-win-Situation. Alle sind happy!

DI: Herr Dr. Osgart, wir danken Ihnen für das Gespräch!

Dr. Dr. med. Nils Osgart
Ochsenzoller Straße 147 · 22848 Norderstedt
info@mkg-in-norderstedt.de
www.mkg-in-norderstedt.de

lege artis Pharma GmbH + Co. KG
Breitwasenring 1 · 72135 Dettenhausen
info@legeartis.de · www.legeartis.de

Stimmen aus der Arena: „Augmentationsverfahren und Periimplantitis“

Dr. Daniel Engler-Hamm, MSc, ist Spezialist für Parodontologie (DGP) und Implantologie (DGI). Er praktiziert in der „Fachpraxis am Frauenplatz“ in München und ist einer der Referenten der Zimmer Biomet Dental-Arena am 13./14. April 2018 in Salzburg. Zusammen mit Dr. Konstantinos Tokmakidis, MSc, hält Daniel Engler-Hamm einen Workshop zum Thema „Komplexe Augmentationsverfahren im parodontal geschädigten Gebiss“. Dabei beleuchtet er unter anderem unterschiedliche Formen der Periimplantitis im Zusammenhang mit einer umfangreichen Diagnostik und Gesamtplanung. Die Redaktion sprach mit Dr. Daniel Engler-Hamm über den Stand der Forschung, seine Erfahrungen und Behandlungskonzepte.

DI: Sie sind Parodontologe und Implantologe. In der einen Disziplin geht es um Zahnerhaltung, in der anderen um den Zahnersatz. Wo ziehen Sie die Grenze, auch wenn der natürliche Zahn nicht erhalten werden kann: bei welchen Indikationen kann implantiert werden – bei welchen nicht?

Daniel Engler-Hamm: Das ist eine schwierige, aber sehr wichtige Frage. Ich denke, man muss sich überlegen, wie es langfristig um einen Zahn steht, wie sich der Behandlungserfolg einer Parodontaltherapie auf die Prognose des Zahnes auswirkt und welche Wertigkeit der Zahn hat, um ihn in eine prothetische Gesamtkonstruktion einzubinden. Hier gibt es sehr viele Antworten: Beispielsweise könnte ein Zahn, der eine fortgeschrittene Klasse 2-Furkation hat, langfristig parodontal nachgesorgt werden, vielleicht dient er aber nicht mehr als ein gutes Abutment für eine Teleskopprothese. Ein anderes Beispiel wäre eine schlechte Prognose eines Zahnes vor parodontaler Regeneration. Im Fall, dass die parodontale Regeneration erfolgreich ist, verbessert sich die Prognose, und der Zahn muss nicht mehr extrahiert werden.

DI: Welche häufigen Fehleinschätzungen gibt es zur Periimplantitis in der Zahnärzteschaft?

Engler-Hamm: Ich bekomme regelmäßig Patientenfälle überwiesen, bei denen die Kollegen davon ausgehen, dass durch eine Therapie das Problem einer tiefen Tasche bzw. eines tiefen Knochendefekts „wegbehandelt“ werden kann. Leider ist dies bei Implantaten im Vergleich zu Zähnen noch schwieriger, da die raue Implantatoberfläche im Vergleich zur glatten Zahnoberfläche die Therapie eher erschwert. Sicherlich gibt es Möglichkeiten, durch einen Knochenaufbau und eine gute Desinfektion der Implantatoberfläche, Knochendefekte zu regenerieren. Allerdings ist dies leider bisher nicht vorhersehbar durchzuführen. Entsprechend muss man bei der Periimplantitis-Therapie mit den überweisenden Kollegen und den Patienten ein aufklärendes Gespräch führen und die Erwartungshaltungen an die Realität anpassen.

DI: Mit welchen Irrtümern der Patienten zum Thema Implantate und Periimplantitis werden Sie in der Praxis konfrontiert?

Engler-Hamm: Bei den Implantaten ist es so, dass Patienten manchmal meinen, das Implantat wäre die bessere Alternative zum Zahn und wünschen eine prophylaktische Entfernung leicht schmerzhafter Zähne, z.B. im Extremfall wegen starker Kälteempfindlichkeit, wenngleich der Zahn nachweislich zunächst eigentlich immer die bessere Lösung ist. Periimplantitis kennen Patienten in der Regel kaum und können sich meist wenig darunter vorstellen. Hier ist – wie vor jeder Behandlung und jedem Eingriff – eine gute und patientengerechte Aufklärung unabdingbar.

DI: Welches sind aus Ihrer praktischen Erfahrung die größten endogenen und exogenen Risikofaktoren für eine Periimplantitis?

Engler-Hamm: Wie wir wissen, ist die Parodontitis eine Erkrankung, die vererbt sein kann. Da die Erkrankungsbilder der Parodontitis und der Periimplantitis sehr ähnlich sind, gibt es hier wie da Risikofaktoren, die der Patient mitbringt. Diese endogenen Faktoren können eine Periimplantitis begünstigen und sind auch nicht beeinflussbar. Auch gibt es die Diskussion über eine Titanüberempfindlichkeit, welche möglicherweise bei manchen sensiblen Patienten zu finden ist und eventuell ein Risiko für eine Periimplantitis darstellt. Die exogenen Faktoren sind wissenschaftlich recht eindeutig geklärt. Hier ist einmal das Rauchen als sehr großer Risikofaktor zu nennen, und dann natürlich alle Arten einer immunologischen Störung, wie beispielsweise bei der Therapie von Rheuma oder Diabetes mellitus Typ I.

DI: Welche Fehler bei der Implantation erhöhen das Periimplantitis-Risiko?

Engler-Hamm: Das ist eine gute Frage, und ich denke, dass sie wissenschaftlich noch nicht abschließend geklärt ist. Ein thermisches oder mechanisches Trauma kann sicherlich zu einem Implantatverlust führen. Dadurch kann es zu einer apikalen Periimplantitis mit einem Schmerzbefund kommen, die beispielsweise durch

Dr. Daniel Engler-Hamm ist einer der Referenten der Zimmer Biomet Dental-Arena im April in Salzburg.

Abb. 1: Schwere Periimplantitis mit pyogenem Granulom regio 12,22 sowie 22,23.

Abb. 3: Explantation 12 und Desinfektion an 13.

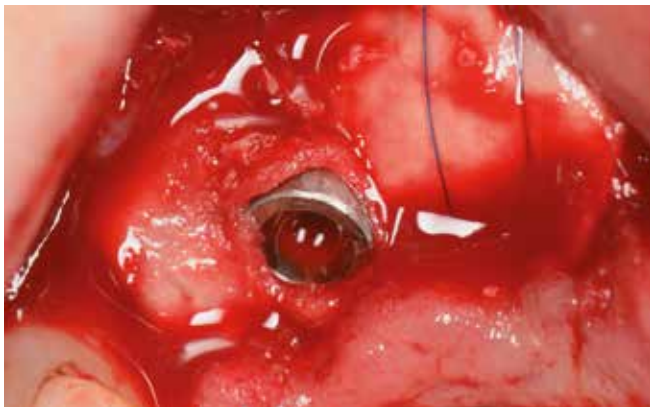

Abb. 4: Augmentation mit Puros und Osseoguard Regio 13, 22, 23.

Abb. 5: Situ 13 nach 6 Monaten.

eine Antibiotikatherapie unter Umständen wieder erfolgreich zu therapieren ist. Die Diskussion über die Kompression des Knochens können mittlerweile viele Implantologen nicht mehr nachvollziehen, da manche Implantatsysteme mit so viel Torque eingesetzt werden, dass eine starke Kompression des Knochens augenscheinlich nicht zu einem Problem um das Implantat herum führt. Der Implantathals ist, gerade wenn er poliert ist, eher ein Problem, insbesondere dann, wenn er nicht ideal paragingival gesetzt wird. Hier gibt es Systeme, die, wenn sie subkrestal gesetzt werden, sicherlich mehr Knochenverlust verursachen. Allerdings folgt dieses Vorgehen auch nicht dem Protokoll des Herstellers, sondern war in der Vergangenheit zuweilen die einzige Möglichkeit der Implantation. Hinzu kommt ein ganz grundsätzlicher Unterschied zwischen den „Tissue Level" und „Bone Level" Implantaten, wohingegen Bone-Level Implantate und der damit assoziierte „Microgap" auch zu einem leicht erhöhten Knochenverlust führt. Hier wird es sicherlich von Seiten der Implantatfirmen Weiterentwicklungen geben, die beispielsweise durch ein Platform-Switching die Bakterien noch weiter vom Knochen weg positionieren, um den krestalen Knochen noch besser zu erhalten.

Abb. 2: Zahnfilm zu Beginn.

DI: Wie sehr beeinflusst das Implantatdesign den Erfolg der Implantation?

Engler-Hamm: Ich glaube, hier muss man ganz grundsätzlich Premiumsysteme namhafter Hersteller von einfachen Implantatsystemen unterscheiden. Bei den hochwertigen Implantatsystemen ist das Design eigentlich durchweg gut und der Erfolg relativ vergleichbar. Eine Ausnahme stellt eine extrem raue Oberfläche von Implantaten dar, die eher eine Plaqueakkumulation und damit eine Periimplantitis begünstigt. Bei den einfachen Implantaten gibt es noch Produkte, die eine Art maschinell bearbeiteter Oberfläche haben und damit unter Umständen weniger gut integrieren. Die Periimplantitis-Gefahr ist dadurch möglicherweise reduziert, allerdings kann eine solche, gelegentlich sehr geringfügig raue Oberfläche Probleme bei der Integration bereiten.

DI: Wie würde Ihr Implantatdesign zur Vermeidung von Periimplantitis aussehen?

Engler-Hamm: Ich würde ein Implantat designen, welches im apikalen Drittel eine extrem raue Oberfläche, im mittleren Drittel eine aus heutiger Sicht normal raue und im oberen Drittel eine leicht raue Oberfläche hat. Ein Hybriddesign, wie es manche guten Systeme in der Vergangenheit hatten, würde ich vermeiden, da es schlechter integ-

Abb. 6: DVT 6 Monate nach Augmentation.

riert. Hier sollte es zu einer Abstufung der Rauigkeit von krestal nach apikal kommen. Das Implantat sollte konisch und selbstschneidend sein, was insbesondere bei Sofortimplantaten ein großer Vorteil ist. Ein Platform-Switch ist sicherlich ebenso dringend zu empfehlen wie eine sehr gute Verbindung von Innen nach Außen, die eine Plaqueakkumulation weitestgehend ausschließt. Das T3 Implantat von Zimmer Biomet hat einige dieser Ideen umgesetzt.

DI: Welches chirurgische und prothetische Konzept bevorzugen Sie zur Vorbeugung der Periimplantitis?

Engler-Hamm: Das ist eine schwierige Frage, da wir heutzutage die Kronen und Abutments häufig so ausladend gestalten, dass sie auch eine Schmutznische für unsere Patienten darstellen. Der Vorteil dieser sehr ausladenden prothetischen Konstruktionen ist, dass es keine offenen Interdentalräume mehr gibt und ein maximaler interdentaler Lückenschluss so möglich ist. Der Nachteil ist, dass die Gingiva an unseren Abutments und Kronen im marginalen Bereich nicht anhaftet und eine Plaque-Retentions-Nische darstellt, die sich natürlich entzündet und damit auch zu einer Periimplantitis werden kann. Gerade bei diesen Konstruktionen, die ich und viele andere Implantologen sehr gerne herstellen, ist die Anwendung und das Zeigen der Anwendung von Zahnseide ganz besonders wichtig, da den meisten Patienten nicht klar ist, wie weit sie mit ihrer Zahnseide unter die Gingiva bzw. unter die Krone gehen müssen, um in diesen Nischen eine Entzündungsfreiheit zu gewährleisten.

DI: Noch immer fehlen Langzeitstudien mit evidenten Therapiekonzepten der Periimplantitis: Welches medizinische Vorgehen hat sich aus Ihrer Praxiserfahrung zur Behandlung bewährt?

Engler-Hamm: Bei einer sehr fortgeschrittenen Periimplantitis finde ich persönlich, sind die Explantation, der Knochenaufbau und die neue Implantation die vorhersehbarste Therapie. Bei einer Periimplantitis, bei der dieses Vorgehen aufgrund des geringen oder mittleren Schweregrades nicht in Frage kommt, sollte man von Fall zu Fall abwägen und auch die Gingivasituation als einen Faktor bewerten, um schlussendlich zu einem Therapiekonzept zu gelangen. Ich habe bei beiden Behandlungskonzepten, bei der konservativen und der chirurgischen Therapie, Erfolge und Misserfolge gesehen, weshalb es schwierig ist, das Behandlungskonzept

Abb. 8: Abschlussbild nach Augmentation, FST und Vestibulumplastik.

auf eine Therapieform festzulegen. Wissenschaftlich ist die chirurgische Therapie bei einem mittleren oder hohen Schweregrad sicherlich erfolgsversprechender, allerdings stellt sich hier immer die Frage, wie gut zugänglich die Implantatwindungen und die Oberfläche in einem möglicherweise vorhandenen Knochendefekt sind. Ist keine ausreichende Desinfektion zu gewährleisten, sind auch die chirurgische Therapie und damit der Erfolg, z.B. von einem Knochenaufbau, in Frage zu stellen.

DI: Womit füllen Sie Periimplantitis-Läsionen auf?

Engler-Hamm: Bei der Knochenaugmentation um infektiöse Implantate stellt sich weniger die Frage, zu welchem Material man greift, sondern 1. wie gut man die Oberfläche des Implantats desinfizieren kann, 2. ob es einem möglich ist, eine Bakterienfreiheit während der Heilungsphase zu gewährleisten, 3. wie zugänglich der vorhandene Knochendefekt ist und 4. wie die Zahnfleischsituation um den vorhandenen Defekt ist, beispielsweise bei nicht vorhandener keratinisierter Mukosa und einem Zug von einem Lippenband.

Unter Beachtung all der genannten Schritte benutze ich persönlich häufig den Puros Alloplast Knochen und sehe sehr gute Ergebnisse bei der GTR- oder auch GBR-Therapie. Puros Allopast kann ich für zahlreiche – nicht alle - Behandlungen empfehlen.

DI: Herr Dr. Engler-Hamm, vielen Dank für das Gespräch!

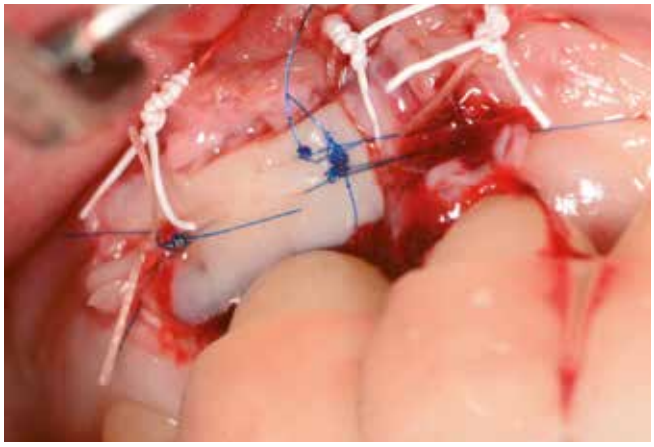

Abb. 7: Freies Schleimhauttransplantat (FST) und Vestibulumplastik 13.

Die Referenten und Moderatoren der „Art of Implantology“ (von links): Walter Esinger, Prof. Erhan Cömlekohlu, Dr. Reza Ghaznavi, Prof. Dr. Stefan Fickl, Prof. Dr. Florian Beuer, Dr. Joost Brouwers, Dr. Eduardo de la Torre und Dr. Marc Thom.

„Art Of Implantology“ in Dubai

„The digital future is now“

Rund 500 Implantologen aus 15 Ländern trafen sich am 9. und 10. Februar zur 4. BEGO Implant Systems Konferenz in der Stadt der Superlative – Dubai. Bei strahlendem Sonnenschein überzeugten neben dem anspruchsvollen Programm auch die Workshops und das landestypische Rahmenprogramm. Internationale Referenten sprachen über die fortschreitende Digitalisierung in der dentalen Implantologie.

Digitale Zahnheilkunde ist die am schnellsten wachsende Technologie in der Zahnmedizin – genauso ist Dubai die am schnellsten wachsende Stadt. Und da Dubai von überall her sehr gut erreichbar ist, war die Wahl des Veranstaltungsortes für BEGO Implant Systems ein Glücksgriff. Sehr viele Besucher aus dem arabischen und asiatischen Raum sowie aus Europa nutzten die Chance sich weiterzubilden.

Die digitale Zukunft ist jetzt

Der digitale Workflow ist in aller Munde. Die Frage bleibt: Wie, wo und wann in die Wertschöpfungskette einsteigen? Hier bietet BEGO als Komplettanbieter seinen Kunden entscheidenden Support. „Wir sind stolz darauf, unsere Kunden mit unseren Produkten in die digitale Zukunft zu begleiten und ihnen als Mitglieder der großen „BEGO Familie“ partnerschaftlich zur Seite zu stehen“, so **Oliver Klein**, Director Global Sales & Business Development.

Neben zahlreichen Kooperationen steht den Kunden das BEGO-Planungszentrum zur Verfügung. In Bremen werden die Datenaufbereitung und Anfertigung von Implantatplanungen von Spezialisten durchgeführt. Die Kommunikation erfolgt online über das Orderportal. „Der erfahrene Behandler kann sich dadurch wertvolle Zeit sparen, was im Alltag ein knappes Gut ist. Unsere Kollegen sind durch etwa 2.000 geplante Fälle jährlich – Tendenz stark steigend – sehr erfahren“, ergänzt **Dr. Nina Chuchracky**, Direktor Produktmarketing bei BEGO Implant Systems. Durch diese und weitere Service-Dienstleistungen unterstützt BEGO Implant Systems bei Problemlösungen. Die Firmenphilosophie „Partners in progress“ wird bei dem familiengeführten Traditionsunternehmen tagtäglich gelebt.

„Unsere Kunden schätzen den persönlichen Kontakt und rasche Entscheidungsprozesse“, erklärt **Wolfgang Bublies**, Director Sales & Business Development DACH.

Workshops am Freitag

Der erste Tag war für fünf Parallel-Workshops reserviert. Alle wurden drei Mal angeboten, so dass sich die Teilnehmer ihr Tagesprogramm selbst gestalten konnten. Sehr inspirierend und stets gut besucht der Workshop von **Dr. Gerd Körner** (Bielefeld). „Von parodontalen Tiefen zu ästhetischen Höhen“ lautete sein Thema. Mit beeindruckenden und hochästhetischen Bildern vermittelte er dem internationalen Publikum sein eigenes Praxis-Konzept. So lauten die Ziele, den natürlichen Zahn so lange wie möglich zu erhalten, den Defekt zu minimieren und das Knochenniveau wiederherzustellen. Weich-

Dr. Gerd Körner: „Das Weichgewebe zwischen Implantaten ist schwieriger zu halten als zwischen Zahn und Implantat.“

gewebsbedingungen müssen optimiert und die unterstützende Behandlung geplant werden. Implantat neben Implantat ist wegen des höheren Weichgewebsverlusts zu vermeiden.
Dr. Joost Brouwers (NL-Amersfoort) referierte über das Multi[Plus]-System und **Klaus Peter Hoffmann** von VOCO über die chairside Befestigung von Attachments in eine Prothese. Gleich zwei Industrie-Workshops befassten sich mit der digitalen Implantatplanung. 3shape und exocad stellten die einzelnen Schritte und Eigenheiten ihres Workflows vor.

Vorträge am Samstag

Geschäftsführer **Walter Esinger** eröffnete die Konferenz mit der Frage an die Teilnehmer „Warum machen wir das? Die Antwort sei ganz einfach: „Weil wir wollen, dass Sie glückliche und zufriedene Patienten haben." Der wissenschaftliche Vorsitz – bestehend aus Prof. Erhan Cömlekohlu (Türkei), Prof. Stefan Fickl (Deutschland) und Dr. Reza Ghaznavi (Iran) – führte im Anschluss durch ein abwechslungsreiches Tagesprogramm.

Den Auftakt machte **Prof. Stefan Fickl** (Würzburg) mit seinem Blick auf die zeitgemäßen Protokolle für Implantate in der ästhetischen Zone. Auch wenn Sofortimplantation in der ästhetischen Front im Trend liegt, gilt es einige Aspekte zu beachten: Wichtig ist die korrekte dreidimensionale Implantatpositionierung, das Auffüllen des Gaps mit einem langsam resorbierbaren Knochenersatzmaterial sowie die sofortige Versorgung mit einem Provisorium. Die digitalen Möglichkeiten, die das BEGO Guide-System biete, führe erfahrungsgemäß zu ästhetischen Erfolgen, so Fickl.

Neue Konzepte in der Implantologie stellte **Prof. Florian Beuer** (Berlin) vor. In der Vergangenheit waren Parodontologie, Chirurgie und Prothetik getrennte Disziplinen. Heute wachsen diese aufgrund biologisch getragener Konzepte und nicht zuletzt durch digitale Optionen immer näher zusammen. Digitale Daten können in jedem Stadium genutzt werden, was zahlreiche Chancen bei der Planung und Versorgung bietet. Als Beispiel für ein innovatives Konzept stellte Beuer das Münchner Implantatkonzept (MIC) vor.

Als nächstes gehörte die Bühne **Dr. Eduardo de la Torre** (Madrid). Bei ihm ist die digitale Zukunft in der Praxis längst angekommen. Er plant alles digital, um keine Überraschungen zu erleben. Mit dem Digital Smile Design Konzept (DSD) hat sich seine Arbeit grundlegend geändert. Er bezeichnet sich als „Smile Designer", der Träume seiner Patienten wahr werden lässt. Schon vor der Behandlung gibt er seinen Patienten durch das auf Basis digitaler Daten gefertigte Mock-up ihr Lächeln zurück. Der Wunsch nach ästhetischer Perfektion wächst, eine emotionale Entscheidung fällt leicht. Mit beeindruckenden Videos und Vorher-Nachher-Bilder zeigte de la Torre überglückliche Patienten, die ihn und sein Angebot in der Social Media-Welt wie ein Marketing-Team unterstützen.

Ihren Abschluss fand die Konferenz in einer einstündigen Abschlussdiskussion, in der die Referenten den zahlreichen Fragestellern Rede und Antwort standen.

Erinnerungsfoto der asiatischen Gäste mit einem Teil der Referenten.

Mit den Vorzügen des Platelet rich fibrin (PRF) befasste sich **Dr. Joost Brouwers**, der als Ersatz für den erkrankten Dr. Detlef Hildebrand eingesprungen war. Er präsentierte einige erfolgreich therapierte Fälle unter Einsatz des plättchenreichen Fibrins und arbeitete heraus, warum es für ihn eine vielversprechende Therapiemethode in Hinblick auf Knochen, Weichgewebe, Ästhetik, Funktion und Langzeiterfolg darstellt.

Einem weniger dentalen, aber umso digitaleren Aspekt widmete sich zum Abschluss **Dr. Marc Thom** (Düsseldorf, Tokio, San Mateo), Global Senior Business Development Manager von SONY. Er erläuterte wie digitale Geschäftsmodelle funktionieren, wie sie sich jedes Jahr verändern und welches die erfolgreichsten sind. Doch viel wichtiger die Frage: Wann werden Zahnärzte durch Roboter ersetzt? Es gibt viele Dinge, die Roboter viel besser erledigen können als Menschen – sie sind nie krank, haben keinen Urlaub, arbeiten präziser und brauchen keinen Schlaf. Jedoch fehlt ihnen die menschliche Interaktion. Es lohnt sich sicher, sich in Zukunft mit dieser Thematik auseinander zu setzen. Denn die Digitalisierung ist in keinem Bereich mehr aufzuhalten.

Fazit und Ausblick

Ein rundum gelungener Kongress an einem außergewöhnlichen Ort. Neben dem landestypischen Beduinendinner in der Wüste und dem Galaabend mit arabischen Köstlichkeiten und ausgelassenem Tanz war auch abseits der fachlichen Inhalte ausreichend Zeit für den internationalen Austausch.
Nach Auskunft von BEGO Implant Systems laufen die Vorbereitungen für die 5. BEGO Implant Systems Global Conference bereits. Wir werden rechtzeitig berichten, wann und wo sich die BEGO-Familie das nächste Mal trifft.

Carmen Bornfleth

Zahlreiche Experten waren in Frankfurt zusammengekommen, um beim ersten PROSEC Symposium über die keramische Implantologie zu diskutieren.

1. Symposium über Keramikimplantate **PROSEC liefert!**

Zum Jahresbeginn gaben sich Implantologieexperten aus Wissenschaft und Praxis im Hilton Hotel Frankfurt City Centre die Klinke in die Hand. Ihr Ziel: die metallfreie Implantologie mit Keramikimplantaten mit Daten und Fakten weiter voranbringen. Geladen hatte die Qualitätsinitiative PROgress in Science and Education with Ceramics, kurz PROSEC, um die neuesten Ergebnisse ihrer vier Arbeitsgruppen aus Wissenschaft und Anwendung vorzustellen und zu diskutieren.

Wissenschaftliche Fakten zur Versorgung

Dabei widmete sich **PD Dr. Benedikt Spies**, Oberarzt an der Charité Berlin, der Frage, wie auf einteiligen, keramischen Implantaten am besten zementiert werden sollte, um unerwünschte Zementüberschüsse zu reduzieren. In puncto Entfernbarkeit und klinischer Langlebigkeit nahm er dabei auch unterschiedliche Restaurationsmaterialien im Zusammenspiel mit verschiedenen Zementarten unter die Lupe. Die Frage, wie lange vollkeramische Kronen und Brücken auf keramischen Implantaten überleben und was die Ursachen für einen Misserfolg sind, beantwortete anschließend **Dr. Marc Balmer**, Oberarzt an der Universität Zürich, mit einer systematischen Übersichtsarbeit. Generell zeigten die Restaurationen eine hohe Überlebensrate. Die häufigste Komplikation von verblendeten Restauration auf Keramikimplantaten sei das Abplatzen der Verblendkeramik. CAD/CAM-gestützt gefertigte monolithische Restaurationen könnten hier zukünftig womöglich Vorteile aufweisen.

Keramische Implantate: disruptives Potenzial

In einem Exkurs betrachtete der Gastreferent, Aktienanalyst CFA **Oliver Metzger** von der Commerzbank AG, die Bedeutung keramischer Implantate für die Zukunft aus einer marktwirtschaftlichen statt aus der fachlichen Perspektive. Er prognostizierte einen überproportionalen Anstieg der Bedeutung und Nachfrage nach keramischen Implantaten in einem wachsenden Gesamtmarkt.

Bewährtes aus der Praxis

Vom Blick auf den Weltmarkt ging es zurück in die Zahnarztpraxis. Dort hatte **Dr. Sigmar Schnutenhaus** aus Hilzingen in Kooperation mit der Klinik für Zahnärztliche Prothetik an der Universität Ulm eine klinische Studie mit einem hülsenlo-

Das erste PROSEC Symposium in Frankfurt war gut besucht und lieferte wissenschaftliche Erkenntnisse sowie Anregungen für die Praxis rund um die metallfreie Implantologie.

PD Dr. Benedikt Spies, Dr. Marc Balmer und Prof. Dr. Dr. h.c. Jörg Strub (von links) bei der interaktiven Diskussion mit dem Publikum.

sen Schienensystem und dem ceramic.implant durchgeführt. Neben einem sicheren Sitz, guter Sicht auf das Operationsfeld und kontrollierter Kühlung während der Implantation zeigten die vorläufigen Ergebnisse hinsichtlich der Präzision bessere Ergebnisse als bei bohrhülsengeführten Varianten.

„Keramikimplantate können die Welt der Implantologie verändern!" Davon zeigte sich **Dr. Frank Liebaug** aus Steinbach-Hallenberg überzeugt. Er hielt mit seinem klinischen Fallbeispiel ein Plädoyer für eine minimalinvasive und patientenfreundliche, metallfreie Implantologie. Er wartete dabei mit vielen praktischen Tipps und Tricks auf, die sich im Laufe seiner operativen Tätigkeit mit dem ceramic.implant als Teil des Behandlungsprotokolls etablieren konnten.

Keramikimplantate auf den Punkt gebracht

PROSEC hat geliefert! Und zwar ein theoretisches, wissenschaftliches und praktisches Komplettpaket in der keramischen Implantologie. Die gewonnenen Erkenntnisse sollen in Form von Kursen und Fortbildungen an den Praktiker weitergegeben werden. Neue Forschungen sollen in einem Jahr noch mehr wertvolle Erkenntnisse für eine metallfreie Implantologie bringen, um den Paradigmenwechsel vom Titan zur Keramik weiterhin fundiert und evident zu begleiten.

Mehr Informationen unter www.prosec.network

vitaclinical
Spitalgasse 3
79713 Bad Säckingen
www.vitaclinical.com

Ich vertraue auf meine Hände und auf Qualität.

Als Zahnärztin setze ich auf Maßarbeit. Ich bin erst zufrieden, wenn ich jedem meiner Patienten die optimale Lösung bieten kann. Dabei verlasse ich mich auf mein Können und die Unterstützung durch Ultracain® aus dem medizinischen Therapieportfolio von Sanofi Dental.

- Das medizinische Therapieportfolio für evidenzbasierte Behandlungen
- Individuelle Lokalanästhetika – auch ohne Adrenalin für Risikopatienten*
- Sanofi Dental – wissenschaftliche Expertise seit mehr als 40 Jahren

dental.sanofi.de
hands-on pharma

* Siehe Fachinformation Ultracain® ohne Adrenalin

SANOFI

Ultracain® D-S. **Ultracain®** D-S forte. **Ultracain®** D ohne Adrenalin. **Wirkst.:** Articain-HCl, Adrenalin-HCl. **Zusammens.:** D-S u. U. D-S forte: 1 ml Inj.-Lsg. enth.: *Arzneil. wirks. Bestandt.* 40 mg Articain-HCl, 6/12 µg Epinephrin-HCl. *Sonst. Bestandt.:* NaCl, Wasser f. Inj.-zw. Ultracain D oh. Adrenalin zus.: Na-hydroxid, Salzsäure 10% z. pH-Einst. D-S/D-S forte zusätzl: Na-metabisulfit. D-S Amp. 1,7 ml zus.: NaOH, Salzsäure 10% z. pH-Einst. Zuber. i. Mehrfachentn.-fl. zus.: Methyl-4-hydroxybenzoat, NaOH, Salzsäure 10% z. pH-Einst. **Anw.-geb.:** D-ohne Infiltrations- u. Leitungsanästhesie i. d. Zahnheilkunde. Eignet sich vor allem für kurze Eingriffe an Pat., d. aufgrund bestimmter Erkrank. (z. B. Herz-Kreislauf-Erkr. od. Allergie geg. d. Hilfsst. Sulfit) kein Adrenalin erhalten dürfen sowie z. Injekt. kleiner Volumina (Anwendung i. d. Frontzahnregion, im Ber. d. Gaumens). D-S: Lokalanästh. bei Routineeingr. d. Zahnheilk. D-S forte: Lokalanästh. b.: Schleimhaut- u. knochenchirurg. Eingr., pulpenchirurg. Eingr., Osteotomie, läng. dau. chirurg. Eingr., perkut. Osteosynth., Zystektomie, mukogingivale Eingr., Wurzelsp.-resekt. **Gegenanz.:** Überempf. ggü Articain u. and. Lokalanästh. v. Säureamidtyp od. e. d. sonst. Bestandt. Ultracain. oh. Adrenalin nicht geeignet f. länger dauernde od. größ. zahnärztl. chirurg. Schw. Störg d. Reizbildgs- od. Reizleitgssyst. am Herzen, akut dekompens. Herzinsuff., schw. Hypotonie. U. D-S u. U. D-S forte zusätzl.: Allergie oder Überempfindlichkeit gegen Sulfit. Wg. Epinephringeh.: Engwinkelglaukom, SD-überfkt, paroxysm. Tachykardie, Myokardinfarkt innerh. d. letzten 3–6 Mo., Koronararterien-Bypass innerh. d. letzten 3 Mo., gleichz. Einn. v. nicht-kardioselekt. Betablockern, Phäochromozytom, schw. Hypertonie, gleichz. Einn. v. trizykl. Antidepr. od. MAO-Hemmern (bis 14 Tage nach Ende der MAO-Behandlung), Anästh. i. Endstrombereich. Intravenöse/intravasale Inj. ist kontraindiz. Zusätzl. f. Mehrf.-entn.-fl.: Parabenallergie. **Warnhinw. u. Vorsichtsmaßn.:** Eingr. b. Pat. m. Cholinesterasemangel verläng./verstärkte Wirkg mögl. Von Inj. i. entzünd./infiz. Geb. wird abgeraten. Enth. Natrium (<1mmol/23 mg). Besond. Vors. b. Störg. d. Blutgerinnung, schw. Nieren- od. Leberfkt-störung, gleichz. Behandl. m. halogenierten Inhalationsanästhetika, anamnest. bek. Epilepsie, kardiovask. Erkr., Angina pect., Arteriosklerose, zerebr. DBS, Schlaganfall in Anamnese, chron. Bronchitis, Lungenemphysem, Diab. mell, schw. Angststörg. Dos. so niedrig wie mögl. halten. Injekt. sorgf. i. 2 Ebenen aspirieren, um intravasale Injekt. z. vermeiden. Solange keine Nahrung aufnehmen, bis Wirkung abgeklungen ist. Betreuer kl. Kdr. auf Risiko v. Weichteilverletzung durch Selbstbiss hinweisen! Additive Wirkg. am kardiovaks. System u. ZNS bei Komb. verschiedener Lokalanästhetika. Reaktionsvermögen! **Schwangersch. u. Stillz.:** Nur nach streng. Nutzen/Risiko-Abwäg. Ggf. D-S ggü D-S forte bevorzugen. **Nebenw.:** *Immunsyst.:* Unverträgl.keits-reakt. (ödemat. Schwellg./Entzündg d. Inj.-st., Rötg., Juckreiz, Konjunktivitis, Rhinitis, Gesichtsschwellg, Angio-, Glottisödem m. Globusgef. u. Schluckbeschw., Urtikaria, Atembeschw. bis anaphylakt. Schock. *Nerven:* Dosisabh. ZNS-Störg w. Unruhe, Nervosität, Benommenh., Koma, Atemstörung (bis -stillstand), Msklzittern u. -zucken (bis generalis. Krämpfe), Schwindel, Parästhesie, Hypästhesie, vorüberg. Sehstörg, U. D-S u. U. D-S forte zusätzl.: Kopfschm. *Herz u. Gefäße:* Blutddruckabfall, Bradykardie, Herzversagen, Schock (u. U. lebensbedrohl.), sehr selten Tachykardie, Herzrhythmusstörg, Blutdruckanstieg. *GIT:* Übelk., Erbrechen. Zusätzl. U. D-S u. U. D-S forte: *Allg. Erkr.:* sehr selten: b. versehentl. intravas. Inj. ischämische Zonen i. Inj.-ber. bis z. Nekrose. Aufgr. d. Sulfitgeh. b. Asthmatik. sehr selten Überempf.-reakt. m. Erbrechen, Durchf., keuch. Atmg, ak. Asthmaanfall, Bewusstseinsstörg, Schock. Überempf.-reakt. auf Methyl-4-hydroxybenzoat (auch Spätreakt.), selten Bronchospasmen. **Verschreibungspflichtig. Sanofi-Aventis Deutschland GmbH,** 65296 Frankfurt am Main. Mitvertrieb: **Aventis Pharma Deutschland GmbH,** 65926 Frankfurt am Main. **Stand:** Ultracain D-S/D-S forte: Juli 2015. Ultracain D ohne Adrenalin: April 2017 (SADE.AREP.17.06.1653) SADE.AREP.18.01.0339

MKG Update 2018 in Wiesbaden

Bereits zum 9. Mal trafen sich Experten und Anwender auf einer gemeinsamen Plattform, um ihr Wissen und ihre Erfahrung in den Kontext der aktuellen Wissenschaft zu stellen. Kern des einzigartigen UPDATE-Konzeptes sind die Vorträge ausgewiesener Experten im Teilbereich des Fachgebietes, wie Tumortherapie, Dysgnathie-Chirurgie und Implantologie. Diese fassen den gegenwärtigen Stand der Literatur anhand der neuesten Publikationen zusammen und erörtern, teils unter konstruktiver Beteiligung des Publikums, ob eine Technik oder Lehrmeinung noch aktuell ist, oder ob es zum Paradigmenwechsel kommen muss. Die entspannte Atmosphäre des Kongressortes gab dem Ganzen einen angemessenen Rahmen.

Die Tagung begann mit **Prof. Stefan Haßfeld's** Ausführungen zum Thema „DVT-Bildgebung und 3D-Planung". Es wurden Einsatzgebiete, Bildqualität und gleichermaßen die Indikationen in Trauma, Implantologie, Kieferorthopädie etc. erörtert. Der Bereich „Orale Medizin" wurde von **Prof. Daniel Baumhoer** aus Basel bestritten. Er erläuterte dem Auditorium die Änderung der Nomenklatur und WHO-Klassifikation im Bereich der knöchernen Tumoren. Wichtigste Nachricht: Die Zysten sind zurück!

Tumortherapie und Dysgnathie-Chirurgie am Freitag

Einen spannenden und ordentlich recherchierten Vortrag auf aktuellstem wissenschaftlichen Niveau lieferte **Prof. Torsten E. Reichert** (Regensburg): State-of-the-Art in der Behandlung des oralen Plattenepithel-Karzinoms, chirurgische Therapiekonzepte und multimodale Therapiekonzepte im Wandel. Mit den kompromittierten Patienten beschäftigte sich **Prof. Knut A. Grötz** (Wiesbaden) und rief damit allen im Saal Anwesenden das kollektive Bewusstsein der Antiresorptiva-Behandlung in Erinnerung: Informieren Sie! Darüber hinaus verwies er auf die unlängst veröffentlichte S3-Leitlinie und diskutierte die Implantattherapie bei den Risikogruppen Bisphosphonat – Radiatio und den Knochenstoffwechsel hemmenden Medikamenten.

Prof. Dr. Alexander Hemprich (Leipzig) informierte das in Mehrzahl aus Nicht-Klinikern bestehende Auditorium über die bestehenden Spaltkonzepte und stellte die Frage, ob die Bildung von nationalen Spaltzentren der fokussierteren Ausbildung des chirurgischen Nachwuchses dienlich sei. Eines der sicherlich spektakulärsten Felder wurde einmal mehr von **Prof. Dr. Frank Hölzle** aus Aachen begangen: Komplexe, mikrovaskuläre Lappen in der rekonstruktiven Chirurgie. Die neuesten Fall- und Erfolgszahlen der verschiedenen Lappenvarianten wurden mit aktuellen Studien untermauert und durch beeindruckende OP-Bilder begleitet.

Weitere Hot Topics waren **Prof. Dr. Andreas Neff** aus Marburg, welcher den neuesten Stand bei Eingriffen im Bereich des Kiefergelenks zusammenfasste: Arthrozentese und Arthroskopie. Ebenfalls interessant für alle Interessierten waren die Auflistungen der diversen OP-Techniken und Behandlungsvarianten bei Diskusfunktionsstörungen und Osteoarthritis. Ein besonderes „Hot Topic" bekamen die Zuhörer von **Prof. Torsten W. Remmersbach** (Leipzig) ans Herz gelegt, welcher das Thema Mundschleimhauterkrankungen und die Behandlung des oralen Lichen Planus, dessen Nachsorge und die oralmedizinische Vorfeld-Diagnostik noch einmal ins Licht rückte.

Ein Blick ins interessierte Auditorium – bis auf den letzten Platz gefüllt. *Bildquelle: med update GmbH*

Implantologie am Samstag

Der Beginn des Samstagmorgens stand ganz im Zeichen der Implantologie: Allgemeinerkrankungen, Risikofaktoren, Implantattypen, Workflow zur

Implantation, Problemfeld marginaler Knochen und Versorgung der ästhetischen Zone wurden von **Prof Bilal Al-Nawas** (Mainz) auf gewohnt sympathische und kompetente Art und Weise dargeboten.
Augmentation, das wahre Lieblingsthema aller Implantologen: **Prof. Dr. Hendrik Terheyden** aus Kassel – unbestritten einer der Spezialisten auf dem Gebiet – referierte über Kieferkammaugmentation, Sinusbodenaugmentation und die „Alveolar Ridge Preservation".

Ein Kontrastprogramm bot **Prof. Dr. Jürgen Becker** aus Düsseldorf mit seinem Dauerbrennerthema „Periimplantitis". Diesmal berichtete er von Bekanntem (Langzeitergebnisse, Therapiekonzepte der Periimplantitis-Therapie, Zementreste als lokaler Risikofaktor etc.) und Außergewöhnlichem, wie Implantatfrakturen, und über neue Erkenntnisse beim Schreckgespenst Titanunverträglichkeit. Dass Dysgnathie-Chirurgie viele begeistert und fasziniert, wurde während des Vortrages von **Prof. Dr. Johannes Kleinheinz** aus Münster deutlich: Auch wenn es ein Expertenthema ist und bleibt, so wurde auf breiter Front über die Behandlungsabfolge und die damit verbundene Vorhersagbarkeit diskutiert.

„Traumatologie im Mittelgesicht" ein bekanntes Thema, dennoch einer Auffrischung wert. **Prof. Dr. Jürgen Hoffmann** aus Heidelberg gab viel Information und Anregung zu Diagnostik und Therapie.

Die Veranstaltung schloss mit einem zahnärztlichen Thema: „Chirurgische Therapie von Rezessionen". In einem klar strukturierten Vortrag stellte **Prof. Dr. Anton Sculean** aus Bern die aussagekräftigsten Studien der regenerativen und konventionellen Parodontal-Chirurgie der plastisch-ästhetischen Parodontal-Chirurgie gegenüber.

Fazit

Im alljährlich wiederkehrenden Fortbildungs- und Kongressreigen der interessierten und latent akademischen Schaulustigen sticht diese Fortbildung positiv heraus: Keine Selbstdarstellungsfeier einzelner Koryphäen, sondern eine zielführende Diskussion in der Grundwissen aktualisiert, mit aktuellem Kenntnisstand aufgefrischt und dank einer Vielzahl neuer Studien auf eine solide Basis gestellt wird.
Der eingangs erwähnte „Kern" wird vom perfekt für jeden Teilnehmer aufbereiteten Fortbildungsordner mit Download erweitert, um aufmerksam und damit effektiv an dieser Veranstaltung teilzunehmen. 2019 können Sie sich wieder updaten…
Weitere Infos zum MKG Update 2019 am 1./2. Februar 2019 in Wiesbaden gibt es unter www.mkg-update.com

Dr. Jan-Friedrich Dehner

Regeneration 360°

6. Nationales Osteology Symposium in Frankfurt

Am 20./21.04.2018 findet das 6. Nationale Osteology Symposium in Frankfurt statt. Die wissenschaftlichen Vorsitzenden des Kongresses Prof. Dr. Dr. Dr. Robert Sader und Prof. Dr. Frank Schwarz haben unter dem Titel Regeneration 360° ein spannendes Programm zusammengestellt, das die vielen Facetten der modernen oralen Geweberegeneration von allen Seiten betrachtet.

In wissenschaftlichen Vorträgen, Workshops und interaktiven Diskussionen präsentieren hochkarätige Referentinnen und Referenten aus dem In- und Ausland die neuesten und wichtigsten Erkenntnisse aus Klinik und Forschung. Wissenschaftler kommen auf ihre Kosten im Wissenschaftsforum mit Posterpräsentationen und Vorträgen.
Im Praktikerforum werden für die Praxis besonders relevante Themen diskutiert, darunter auch rechtliche Rahmenbedingungen. Zudem werden insgesamt 14 verschiedene praktische Workshops zu Themen rund um Hart- und Weichgewebemanagement angeboten.

Das detaillierte Programm, weitere Informationen zum Kongressort und Registrierung finden sich online.

www.osteology-frankfurt.org

Die Veranstaltung findet statt im Kongresshaus Kap Europa in Frankfurt.

All-on-Thommen

13./14. Juli 2018 in München

Sofortversorgung im zahnlosen Kiefer – mit Theorie, Live-OP und Hands-On-Übungen

Theorie:
Fallselektion & rekonstruktive Planung im Team Zahnarzt/Zahntechniker l Chirurgische Vorgehensweise bei der Sofortversorgung
Hart- und Weichgewebsmanagement um Implantate l Intraoperative prothetische Umsetzung (provisorische festsitzende Brücke)
Definitive prothetische Versorgung (Materialauswahl & Design) l Komplikationsvermeidung und -management
Tipps und Tricks

Live-OP: Implantatinsertion l Sofortversorgung des zahnlosen Kiefers

Hands-on Übungen: Implantatinsertion am Modell l Planung einer provisorischen Versorgung

Ort: Dr. Marc Hinze, Implantatpraxis & Ästhetische Zahnheilkunde, Bahnhofstrasse 17, 82166 Gräfelfing b. München

Zielgruppe: Implantologen

Referent: Dr. Marc Hinze

Kosten: 750,- Euro (inkl. gesetzl. MwSt.) pro Person

Fortbildungspunkte: 9 Punkte

My First Implant – Einsteiger-Intensivkurs Implantologie & Implantatprothetik

19./20. Oktober 2018 in München

Das gesunde Implantat im Fokus
Ästhetische und dauerhafte Implantatversorgungen zeichnen sich durch eine biologische und proaktive Strategie aus. Vor dem Hintergrund periimplantärer Erkrankungen steht die Etablierung eines gesunden periimplantären Komplexes gepaart mit einer ästhetischen Rekonstruktion im Mittelpunkt der Behandlung. Durch ein konsequentes «Diagnose und Behandlungsprotokoll» bestimmen wir maßgeblich den implantologischen Behandlungserfolg. Um bestmögliche Ergebnisse mit geringem Risiko bei angemessenem Aufwand zu erzielen, rücken hierbei moderne chirurgische Therapiekonzepte bis hin zu digitalen Behandlungsstrategien stark in den Fokus. Die Veranstaltung soll ein Praxiskonzept darstellen und den Einstieg in die Impantologie («My First Implant») erleichtern.

Inhalte: Behandlungsziele Chirurgie und Prothetik l Der Patient und Fallauswahl l Behandlungsalternativen
Implantologische Behandlungsplanung l Das Thommen Implantat-System und Vergleiche l Site-Development (Hard-Tissue /Soft-Tissue)
Bohrschablonen und Navigation l Geschlossene, offene Einheilung oder Sofortversorgung l Hands-on Übungen am Kunstkiefer
Freilegungstechniken l Klassischer Implantatabdruck oder Intraoral-Scan l Prothetische Versorgungsmöglichkeiten (verschraubt oder zementiert, Materialen) l Die richtige Nachsorge implantatgetragener Prothetik

Ort: Dr. Marc Hinze, Implantatpraxis & Ästhetische Zahnheilkunde, Bahnhofstrasse 17, 82166 Gräfelfing b. München

Zielgruppe: Implantologen

Referent: Dr. Marc Hinze

Kosten: 350,- Euro (inkl. gesetzl. MwSt.) pro Person

Fortbildungspunkte: 12 Punkte

Thommen Medical Deutschland GmbH, Bettina Holzer, Am Rathaus 2, 79576 Weil am Rhein
Tel. 07621 422 58 38, E-Mail: bettina.holzer@thommenmedical.com, www.thommenmedical.com

6. Internationaler Z-Systems Kongress

29.-30. Juni 2018 in Valencia

Keramik-Implantate: Long-time experience and strong solutions

Z-Systems ist es gelungen ein internationales Expertenteam aus der Welt der Keramikimplantate nach Valencia zu bringen. Die insgesamt über 250 Jahre Expertise mit Keramik-Implantaten aller Referenten versprechen einen fundierten Kongress. Neu finden zum ersten Mal interessante Workshops statt. Die 17 internationalen Referenten werden ihre erfolgreichen und doch so unterschiedlichen Konzepte vorstellen. Es werden Ansätze präsentiert, wie man seine Praxis erfolgreich komplett von Titan- auf Keramik-Implantate umpositioniert und was man dabei beachten muss. Langzeitergebnisse und ein Update über den aktuellen wissenschaftlichen Stand gehören ebenso zum Programm, wie Erfahrungen positiver und negativer Art mit den verschiedenen Keramik-Implantatsystemen oder biologische Aspekte im Umgang mit einem ganzheitlichen Ansatz. Vorgestellt wird auch eine spannende Neuheit: Ein komplett neues, metallfreies Bonelevel-Implantatsystem – das Z5-BL.

Ort: Valencia, Spanien

Zielgruppe: Implantologen, Zahnärzte, MKG-Chirurgen, Oralchirurgen, Zahntechniker

Referenten: Dr. Georg Bayer | Dr. Tomas Beca Campoy | Dr. Giancarlo Bianca | Dr. Curd Bollen | Dr. Siegmund Döttelmayer | Dr. Pascal Eppe Dr. Ted Fields | Barbara Tretter | Dr. Maria Judith Gelfo Flores | Dr. Franco Giancola | Dr. Ralf Lüttmann | Dr. Jochen Mellinghoff | Dr. Stefan Röhling | Prof. Dr. Sami Sandhaus | Dr. Holger Scholz | Dr. Simon Tordjman | ZTM Norbert Wichnalek

Kosten: 390,- Euro, Frühbucher (bis 31.03.): 320,- Euro

Fortbildungspunkte: 14

Z-Systems AG, Thomas Moser, Werkhofstrasse 5, CH-4702 Oensingen, Tel. 0041 62 388 6969
E-Mail: support@zsystems.com, www.zsystems.com

11. Fachtag Implantologie in Lübeck

15. September 2018 in Lübeck

Diverse praxisnahe Fachvorträge u. a. zu den Themen Scraping, Splitting, Spreading – Einfache Maßnahmen mit großem Effekt, Therapie und Prophylaxe von Gingivitis/Parodontitis, Implantologische Therapieoptionen bei ausgewählten klinischen Problemstellungen, Altersmedizinische Aspekte in der Implantologie, aktuelle zahnmedizinische und rechtliche Empfehlungen zur differenzierten Lokalanästhesie, Wunderwaffe Mitarbeiter- und Patienten-Kommunikation.

Ort: Universität zu Lübeck

Zielgruppe: Zahnärzte, Implantologen

Referenten: Prof. Dr. Dr. Samer George Hakim | PD Dr. Christian Graetz | Dr. Joachim Hoffmann | Prof. Dr. Werner Götz | PD Dr. Dr. Peer Wolfgang Kämmerer | Prof. Dr. rer. pol. Gerhard F. Riegl

Kosten: 149,- Euro zzgl. MwSt.

Fortbildungspunkte: 8

Dentaurum Implants GmbH,Kurs- und Veranstaltungsorganisation, Turnstraße 31, 75228 Ispringen
Tel. 07231 803-470 , Fax 07231 803-409, E-Mail: kurse@dentaurum.de, www.dentaurum.de

15. Internationaler Jahreskongress der DGOI

20. bis 22. September 2018 in München

Das Einzelzahnimplantat – The State of the Art

Fitter für DIE Brücken-Alternative nach diesem Kongress!
Es erwartet Sie ein hochkarätiges, wissenschaftliches Programm für das gesamte Praxisteam in Oktoberfest-Atmosphäre!

Ort: Hotel Hilton Munich Park, München

Zielgruppe: Implantologen, Oralchirurgen, MKG-Chirurgen, Zahntechniker, Zahnmedizinische Fachangestellte, Studierende, Assistenten

Referenten: Devorah Schwartz Arad (IL) l Muzafar Bajwa (DE) l Georg Bayer (DE) l Fred Bergmann (DE) l Nitzan Bichacho (IL) l Attila Bodrogi (HU) l Christian Capelle (DE) l Marco Degidi (IT) l Mahmoud Ezzat (EG) l Peter Fairbain (GB) l Peter Gehrke (DE) l Uli Hauschild (DE) Detlef Hildebrandt (DE) l Fabrizia Luongo (IT) l Giuseppe Luongo (IT) l Carlo Mangano (IT) l Francesco Mangano (IT) l Domenico Massironi (IT) l Eitan Mijiritzky (IL) l Katja Nelson (DE) l Georg-H. Nentwig (DE) l Sammy Noumbissi (US) l Kwang Bum Park (KR) l Bernd Reiss (D) Andrea Ricci (IT) l Daniel Rothamel (DE) l Robert Sader (DE) Henry Salama (US) l Andreas Schlegel (DE) l Kianor Shah (US) l Bruno Spindler (DE), Marius Steigmann (DE) l Giorgia Trimpou (GR) l Anca Vereanu (RO) l Michael Weiß (DE) l Holger Zipprich (DE) l Raquel Zita (PT) l Kai Zwanzig (DE) und weitere.

Kosten: Kongressticket (20.-22. September 2018) Zahnärzte: 675,- Euro, Assistenten /Zahntechniker: 335,- Euro, Studenten: 295,- Euro

Tagesticket Kongress Zahnärzte: 295,- Euro, Assistenten /Zahntechniker: 119,- Euro, Studenten: 108,- Euro

Pre-Congress der Digital Dentistry Society (DDS) am 19. September 2018: Zahnärzte: 225,- Euro, Assistenten /Zahntechniker: 125,- Euro, Studenten: 100,- Euro

Mitgliedsrabatt 20%, alle Preise zzgl. MwSt., 25% Frühbucher-Rabatt auf Kongressticket, gültig bis 01.06.2018

Deutsche Gesellschaft für Orale Implantologie e.V. (DGOI), Susanne Tossmann, Wilderichstraße 9, 76646 Bruchsal, Tel. 07251 618996-16, E-Mail: tossmann@dgoi.info, www.dgoi-jahreskongress.de

14th MegaGen International

6./7. Oktober 2018 in Las Vegas

BEYOND TECHNOLOGY – Digital & Esthetic Dentistry: A Powerful Combination

Ort: Las Vegas – USA Mandalay Bay Convention Center

Zielgruppe: Implantologen

Referenten: Dr. Kwang Bum Park, Dr. Howard Gluckmann, Dr. Maurice Salama, Dr. Steffen Hohl, Dr. John Kois, Dr. Davide Farronato, Dr. Christian Makaray, Prof. Thomas Hahn u.v.m.

Kosten: 450,- Euro Registrierungsfee, MegaGen Gala Dinner, Coffee break & Lunch, Prize Lottery Ticket

Fortbildungspunkte: 18 Punkte

MegaGen F.D. AG, Isabelle Beerbaum, Ziegeleistrasse 18, 86860 Jengen
Tel. 06221 455 1140, E-Mail: info@imegagen.de, www.megagen.de

4. Fachtag Implantologie in Jena

3. November 2018 in Jena

Diverse praxisnahe Fachvorträge u. a. zu den Themen: Handlungsempfehlungen und Fallbeispiele zur Therapie und Prophylaxe von Gingivitis/Parodontitis, Weichgewebschirurgie – der vernachlässigte Teil der Implantattherapie?!, Implantologische Therapieoptionen bei ausgewählten klinischen Problemstellungen, aktuelle zahnmedizinische und rechtliche Empfehlungen zur differenzierten Lokalanästhesie, Erhalt der Knochenstruktur für spätere Implantationen ohne Fremdmaterialien „tissue management concept", Die digitalisierte Spionage und die Cyberkriminellen.

Ort: Universität Jena

Zielgruppe: Zahnärzte, Implantologen

Referenten: PD Dr. Christian Graetz I Dr. Daniel Schulz I Dr. Joachim Hoffmann I Dr. Gudrun Stoya I PD Dr. Dr. Peer Wolfgang Kämmerer I Dr. Gernot Mörig I Cem Karakaya

Kosten: 149,- Euro zzgl. MwSt.

Fortbildungspunkte: 8

Dentaurum Implants GmbH, Kurs- und Veranstaltungsorganisation, Turnstraße 31, 75228 Ispringen
Tel. 07231 803-470, Fax 07231 803-409, E-Mail: kurse@dentaurum.de, www.dentaurum.de

4. Fachtag Implantologie in Bonn

17. November 2018 in Bonn

Diverse praxisnahe Fachvorträge u. a. zu den Themen Sinuslift anatomisch und histologisch – was geht und was geht nicht, Festsitzende vollkeramische Rekonstruktionen – spannungsfrei und effizient, Komplikationen bei implantatgetragenem Zahnersatz, Handlungsempfehlungen und Fallbespiele zur Therapie und Prophylaxe von Gingivitis/Parodontitis, Prophylaxe und Therapie der Kiefernekrose, Das craniosakrale System im zahnmedizinischen Kontext

Veranstaltungsort: Universität zu Bonn

Zielgruppe: Zahnärzte, Implantologen

Referenten: Dr. Stefanie Schliwa I PD Dr. Friedhelm Heinemann I PD Dr. Torsten Mundt PD Dr. Pia-Merete Jervøe-Storm I Prof. Dr. Dr. Christian Stoll I Dr. rer. nat. Stephan Gutschow

Kosten: 149,- Euro zzgl. MwSt.

Fortbildungspunkte: 8

Dentaurum Implants GmbH, Kurs- und Veranstaltungsorganisation, Turnstraße 31, 75228 Ispringen
Tel. 07231 803-470, Fax 07231 803-409, E-Mail: kurse@dentaurum.de, www.dentaurum.de

32. Kongress der Deutschen Gesellschaft für Implantologie

28. November bis 1. Dezember 2018 in Wiesbaden

Implantologie für alle? Personalisierte Implantologie.

In der Implantologie ist ein Paradigmenwechsel im Gange: absolute Kontraindikationen schwinden, es können mehr Menschen von einer Implantatbehandlung profitieren. Allerdings müssen sich die Zahnärzte darauf einstellen, dass ein Drittel der Patienten Risikofaktoren trägt. Dies erfordert eine personalisierte Implantologie, eine Behandlung, die an die individuellen gesundheitlichen Gegebenheiten eines Patienten angepasst ist. Dem muss auch die Fortbildung in der Implantologie Rechnung tragen. Darum steht die personalisierte Implantologie im Fokus des DGI-Kongresses 2018.

Ort: Rhein-Main Congress Center (RMCC), Wiesbaden

Zielgruppe: Zahnärztinnen und Zahnärzte, Parodontologen, Kieferorthopäden, Implantologen, MKG- und Oralchirurgen, Zahntechniker, Assistenzpersonal

Referenten: etwa 90

Kosten: gestaffelt für verschiedene Berufsgruppen sowie DGI-Mitglieder und Nicht-Mitglieder

Fortbildungspunkte: 16

Veranstalter: DGI – Deutsche Gesellschaft für Implantologie im Zahn-, Mund- und Kieferbereich e. V.,
Präsident: Prof. Dr. F. Schwarz, Frankfurt

Youvivo GmbH, Karlstraße 60, 80333 München
Tel. 089 5505209-0, E-Mail: kongress@youvivo.com, www.dgi-kongress.de

hoT-Workshop

1. Dezember 2018 in Lübeck

Jubiläumskongress Orthomolekulare Medizin

Ort: Musik- und Kongresshalle Lübeck

Zielgruppe: Ärzte, Zahnärzte und sonstige Therapeuten

Referenten: u.a. Herr Prof. Bosch, Herr Prof. Winzen und Herr Dr. Olbertz

Kosten: 100,- Euro pro Person inkl. Tagungsgetränke und Mittagessen

Fortbildungspunkte: keine

VBN-Verlag Lübeck, Frau Stahlbohm, Kücknitzer Hauptstr. 53, 23569 Lübeck
Tel. 0451 38 46 48 96, Fax 0451 38 46 48 95, E-Mail: info@vbn-verlag.de, www.vbn-verlag.de

DGOI: 4. Kursreihe des **Curriculums Implantologie** „9+2“ startet im Juli 2018

Basiswissen Implantologie in Theorie und Praxis

Mit dem Curriculum Implantologie „9+2“ der Deutschen Gesellschaft für Orale Implantologie (DGOI) ist der Einstieg in die Implantologie einfach: Das Curriculum ist konsequent praxisorientiert aufgebaut mit praktischen Übungen an jedem Kurswochenende, Live-OPs und zwei Coaching-Einheiten für die zwei ersten Fallplanungen. Die vierte Kursreihe beginnt am 13. und 14. Juli 2018 in Eschborn bei Frankfurt am Main.

„Das neu strukturierte Curriculum Implantologie „9+2“ kommt bei den jungen Kollegen sehr gut an. Unsere dritte Kursreihe ist ausgebucht“, so Dr. Fred Bergmann, Präsident der DGOI. Das Konzept ist auf die Bedürfnisse gerade der jüngeren Zahnmediziner ausgerichtet. So loben diese dann auch die Kombination von theoretischer Wissensvermittlung und praktischer Anwendung in den Hands-on-Trainings. Mit großer Begeisterung für die Implantologie vermitteln die bekannten Hochschullehrer und renommierten Praktiker die aktuellen wissenschaftlich fundierten Grundlagen der Oralen Implantologie. Ergänzend zur Theorie stehen an jedem Wochenende Live-OPs und/oder praktische Übungen auf dem Programm, damit die Teilnehmer die Theorie unmittelbar in die Praxis umsetzen können.

Das Erlernte soll möglichst nahtlos vom Curriculum in die eigene praktische Arbeit umgesetzt werden. Damit dies gelingt, hat die Fachgesellschaft ein Coaching-Konzept entwickelt: Curriculum-Absolventen erhalten zwei Coaching-Standard-Einheiten. Sie werden bei der Planung ihrer zwei ersten eigenen Patientenfälle von erfahrenen, zertifizierten Implantologen der DGOI fernbetreut. Über das Einzeltraining mit den Coaches können die jungen Zahnmediziner einen erfahrenen Kollegen finden, der sie nach Möglichkeit sogar über einen längeren Zeitraum im Sinne eines Mentors auf ihrem implantologischen Weg begleitet.

Die vierte Kursreihe des Curriculums Implantologie „9+2“ startet am 13. und 14. Juli 2018 in Eschborn/Frankfurt a.M. Mit dem

Am dritten Kurswochenende stellen ZT Uli Hauschild (links) und Dr. Fred Bergmann, Präsident der DGOI, den digitalen Workflow von der 3-D-Diagnostik bis zur Fertigung der definitiven Prothetik vor.

An jedem Kurswochenende stehen praktische Übungen auf dem Programm, gleich am ersten Kurswochenende mit Prof. Dr. Georg-H. Nentwig, Vizepräsident und Fortbildungsreferent der DGOI.

Frühbucherrabatt – gültig bis 4. April 2018 – lässt sich frühzeitig ein Platz sichern. Die Kurswochenenden finden sowohl an Universitäten wie auch in hochmodernen Praxen in ganz Deutschland statt. Zudem können die Teilnehmer der vierten Kursreihe kostenfrei den 15. Internationalen Jahreskongress der DGOI vom 20. bis 22.September 2018 in München besuchen.

Die Referenten und Kursorte:

Prof. Dr. Georg-H. Nentwig in Eschborn/Frankfurt a.M.; Dr. Kay Pehrsson in Herne; Dr. Fred Bergmann und ZT Uli Hauschild in Viernheim/Mannheim, Prof. Dr. Dr. Joachim Zöller in Köln; Dr. Achim Wöhrle und Martina Wiesemann in Karlsruhe; Prof. Dr. Daniel Grubeanu und Prof. Dr. Dr. Ralf Smeets in Trier; Dr. Georg Bayer, Dr. Frank Kistler und PD Dr. Jörg Neugebauer in Landsberg a. L; Dr. Paul Weigl in Frankfurt a.M., Prof. Dr. Dr. Ralf Smeets und Dr. Sven Görrissen MSc in Hamburg.

DGOI Büro · Tanja Ringlstetter
Wilderichstraße 9 · 76646 Bruchsal
Tel. 07251 61 89 96-15
Fax: 07251-61 89 96-26
E-Mail: weiterbildung@dgoi.info
www.dgoi.info

Die nächste Ausgabe der **DI** erscheint am **16. Mai 2018**

IMPLANTOLOGIE

Prof. Dr. Dr. Angelo Troedhan unterzieht in Teil 2 seines Artikels „Kieferknochen schneiden und bohren mit Fräsen, Bohrern, Laser und Piezotomen" den aktuellen Stand der Technik einer kritischen Überprüfung und definiert seinen Goldstandard zum Knochenschneiden.

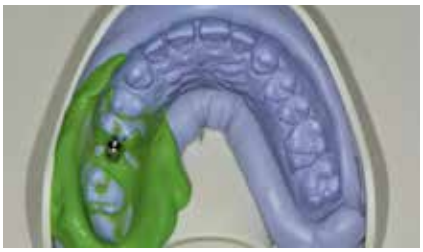

INDUSTRIE-REPORT

Jeder Zahnarzt kennt diese Alltagssituation: Der Patient sitzt im Stuhl für den Implantatabdruck, aber der individuelle Löffel passt nicht. Wir stellen einen alternativen Löffel vor, der solche Probleme der Vergangenheit angehören lässt.

FORTBILDUNG

Im März und April finden einige vielversprechende Kongresse für die Implantologie und Parodontologie statt. Wir berichten u.a. über den ITI Kongress, die Zimmer Biomet Dental ARENA, das OSTEOLOGY Symposium…

Impressum

DENTALE IMPLANTOLOGIE & PARODONTOLOGIE
DI online: www.dimagazin-aktuell.de

Verlag

Spitta Verlag GmbH & Co. KG,
Ammonitenstraße 1, 72336 Balingen,
Postfach 10 09 63, 72309 Balingen,
Telefon 07433 952-0, Telefax 07433 952-111
E-Mail: info@spitta.de

Chefredaktion
PD Dr. Dr. Dr. Oliver Seitz M.Sc. (Implantologie)
oliver.seitz@spitta.de
Prof. Dr. Georg Gaßmann (Parodontologie)
georg.gassmann@spitta.de

Redaktion
Carmen Bornfleth, Tel. 07420 405216, Fax: 07420 405216
E-Mail: carmen.bornfleth@spitta.de

Ständige Mitarbeiter:
Dr. Jan-Friedrich Dehner
jan-friedrich.dehner@spitta.de

Redaktionsbeirat
Dr. Eduardo Anitua, Prof. Dr. Nicole Arweiler Dr. Georg Bayer, Dr. Fred Bergmann, Dr. Robert Böttcher, Dr. Jörg Brachwitz, PD Dr. Dan Brüllmann, Dr. Hermann Derks, Dr. Marcus Engelschalk, Dr. Daniel Engler-Hamm, Prof. Dr. Dr. E. Fischer-Brandies, Dr. Michael Gahlert, Dr. German Gómez-Román, Dr. H.-J. Hartmann, Dr. Michael Hopp, Dr. Werner Hotz, Dr. Hans-Dieter John, Dr. Frank Kistler, Dr. Steffen Kistler, Dr. Heinz Kniha, Prof. Dr. Ralf Kohal, ZTM Heiner Kruse, Prof. Dr. K.-P. Lange, Dr. Philippe D. Ledermann, ZTM Reinhard Lucas, Dr. Ralf Masur, Dr. Robert Nölken, Prof. Dr. Dr. Winand Olivier, RA Björn Papendorf, Dr. Mathias Plöger, Dr. Florian Rathe, Prof. Dr. Dr. Dr. Robert Sader, Kerstin Salhoff, Dr. Dr. Markus Schlee, Dr. Karl-Heinz Schnieder, Dr. Achim Sieper, Dr. Christoph Sliwowski, Prof. Serge Szmukler-Moncler, Dr. Alexander Volkmann, Dr. Clemens Walter, Prof. Dr. Thomas Weischer, Dr. Jörg-Ulf Wiegner, Dr. Walter Wille-Kollmar, Prof. Dr. Murat Yildirim

Anzeigenleitung
Josefa Seydler, Tel. 07433 952-171
E-Mail: josefa.seydler@spitta.de

Anzeigenverkauf
Heike Müller-Wüstenfeld, Tel. 07433 952-356
E-Mail: heike.mueller-wuestenfeld@spitta.de

Abo-Verwaltung
Tel. 07433 952-0
Jahresabonnement 50 Euro zzgl. MwSt.

Bezugsmöglichkeiten:
Bestellungen nehmen der Verlag und alle Buchhandlungen im In- und Ausland entgegen. Sollte die Fachzeitschrift aus Gründen, die nicht vom Verlag zu vertreten sind, nicht geliefert werden können, besteht kein Anspruch auf Nachlieferung oder Erstattung vorausbezahlter Bezugsgelder.

Leserhinweis/Datenschutz:
Ihre dem Verlag vorliegenden Adressdaten werden unter strikter Einhaltung der Datenschutzvorschriften gespeichert, zur internen Weiterverarbeitung und für verlagseigene Werbezwecke genutzt. Fremdunternehmen werden Ihre Adressdaten zur Aussendung interessanter Informationen zur Verfügung gestellt. Sofern Sie die Speicherung und/oder Weitergabe Ihrer Adressdaten nicht wünschen, so teilen Sie uns dies bitte schriftlich an die Verlagsadresse oder per E-Mail an datenschutz@spitta.de mit.

Urheber und Verlagsrecht:
Für unverlangt eingesendete Manuskripte, Abbildungen und Bücher übernimmt die Redaktion keine Haftung. Mit Annahme eines eingereichten Manuskriptes gehen das Recht der Veröffentlichung sowie die Rechte zur Übersetzung, zur Vergabe von Nachdruckrechten, zur elektronischen Speicherung in Datenbanken oder Internet, zur Herstellung von Sonderdrucken, Fotokopien und Mikrokopien an den Verlag über. Jede Verwertung außerhalb der durch das Urheberrechtsgesetz festgelegten Grenzen ist ohne Zustimmung des Verlages unzulässig. Alle in dieser Veröffentlichung enthaltenen Angaben, Ergebnissen usw. wurden von den Autoren nach bestem Wissen erstellt und von ihnen und dem Verlag mit größtmöglicher Sorgfalt überprüft. Gleichwohl sind inhaltliche Fehler nicht vollständig auszuschließen. Daher erfolgen alle Angaben ohne jegliche Verpflichtung oder Garantie des Verlages oder der Autoren. Sie garantieren oder haften nicht für etwaige inhaltliche Unrichtigkeiten (Produkthaftungsausschluss).
Mit anderen als redaktionseigenen Signa oder mit Verfassernamen gezeichnete Beiträge geben die Auffassung der Verfasser wieder, die der Meinung der Redaktion nicht zu entsprechen braucht. Gekennzeichnete Sonderteile liegen außerhalb der Verantwortung der Redaktion.

Redaktioneller Hinweis:
Unter der Rubrik „Produkt-Highlight" veröffentlichte Artikel wurden mit freundlicher Unterstützung der Dentalindustrie erstellt; die Firmenbezeichnung ist im Beitrag ersichtlich. Die im Text genannten Präparate und Bezeichnungen sind zum Teil patent- und urheberrechtlich geschützt. Aus dem Fehlen eines besonderen Hinweises bzw. des Zeichens ® oder ™ darf nicht geschlossen werden, dass kein Schutz besteht.
Aus Gründen der besseren Lesbarkeit wird auf eine geschlechtsneutrale Differenzierung (z.B. Mitarbeiterinnen/Mitarbeiter) verzichtet. Entsprechende Begriffe gelten im Sinne der Gleichbehandlung grundsätzlich für beide Geschlechter.

Copyright Spitta Verlag GmbH & Co. KG,
Gerichtsstand Stuttgart

Druckauflage:
9.500 Exemplare, 7 Ausgaben jährlich, 22. Jahrgang,
zurzeit gilt die Anzeigenpreisliste Nr. 22/2017

Satz:
www.b-2-h.de

Druck, Verarbeitung, Versand:
F&W MEDIENCENTER, Kienberg

IMPLANT DIRECT™

SMARTbase
Beauty Done Better

Mit SMARTbase ermöglichen Sie Ihren Patienten ein gesundes, natürliches Lachen, das höchste ästhetische Ansprüche erfüllt. Zudem wird Ihr prothetischer Arbeitsfluss dank der diskreten Zugangskavität und der Vormontage-Option vereinfacht.

Kompatibel mit digitalen und traditionellen Herstellungsverfahren.

EUROPERIO 9 AMSTERDAM 2018

20. - 23. JUNI
GOLD SPONSOR
STAND **10.06**

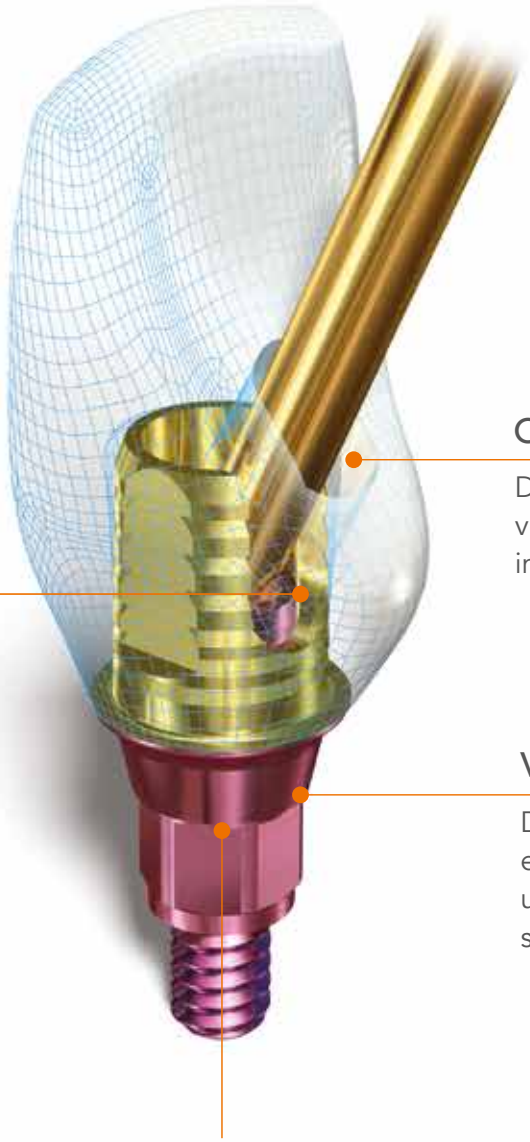

Optimale Resultate

Die Off-Axis-Funktion vereinfacht den Zugang im engen Mundraum.

Einfache Handhabung

Die Krone kann außerhalb des Mundraums verklebt und anschließend einfach verschraubt werden.

Verbessertes Einheilen

Das konkave Profil begünstigt eine subkrestale Platzierung und das Wachstum einer stabileren Schleimhaut.

Verfügbarkeit

SMARTbase ist für alle Implant Direct Implantatsysteme erhältlich.



NON PLUS ULTRA

>> GREEN nxt 12 / GREEN nxt 16 <<

2 Modi: TOP Auflösung + GREEN Modus im orangedental DENT FLOW™

offener 3D/4D Workflow

3D Umlauf 4,9 Sek. Weltrekord NEU

Fast Scan CEPH 1,9 Sek. Weltrekord NEU

PaX-i3D GREEN nxt 12

PaX-i3D GREEN nxt 16

NEU!

x-on® tube AIR

- >> Das Leichtgewicht: 2,4 kg für einfachste Positionierung
- >> 0,4 mm Brennfleck für max. Schärfe
- >> Einfachste Kopfsteuerung

Freecorder® BlueFox 2.0 next generation

byzz®nxt
byzz®nxt 3D

x-on® spark

>> Präzise Bewegungserfassung für die Herstellung passgenauer Prothetik mit der neuen Software OpTra®Dent. NEU! 2018 Update 4.0

>> Offene Integration von 2D/3D Formaten (z.B. STL, DICOM, XML, Obj.) auf **einer** Software-Plattform.

>> Mit 3 Sek. Auslesezeit schnellster und kleinster Scanner auf dem Markt. Low dose Modus bei HD-Speicherfolien sowie High Definition Modus mit bis zu 35 lp/mm dank neuartiger Nadel-Speicherfolien. Kaum Verschleißteile oder Tasten - somit störungsarm.

www.orangedental.de/info 0049 7351 474 990

Fragen Sie Ihren orangedental Fachhändler.

orangedental
premium innovations