www.dimagazin-aktuell.de

# DENTALE IMPLANTOLOGIE & PARODONTOLOGIE

02
April 2019
23. Jahrgang
ISSN 1610-9988

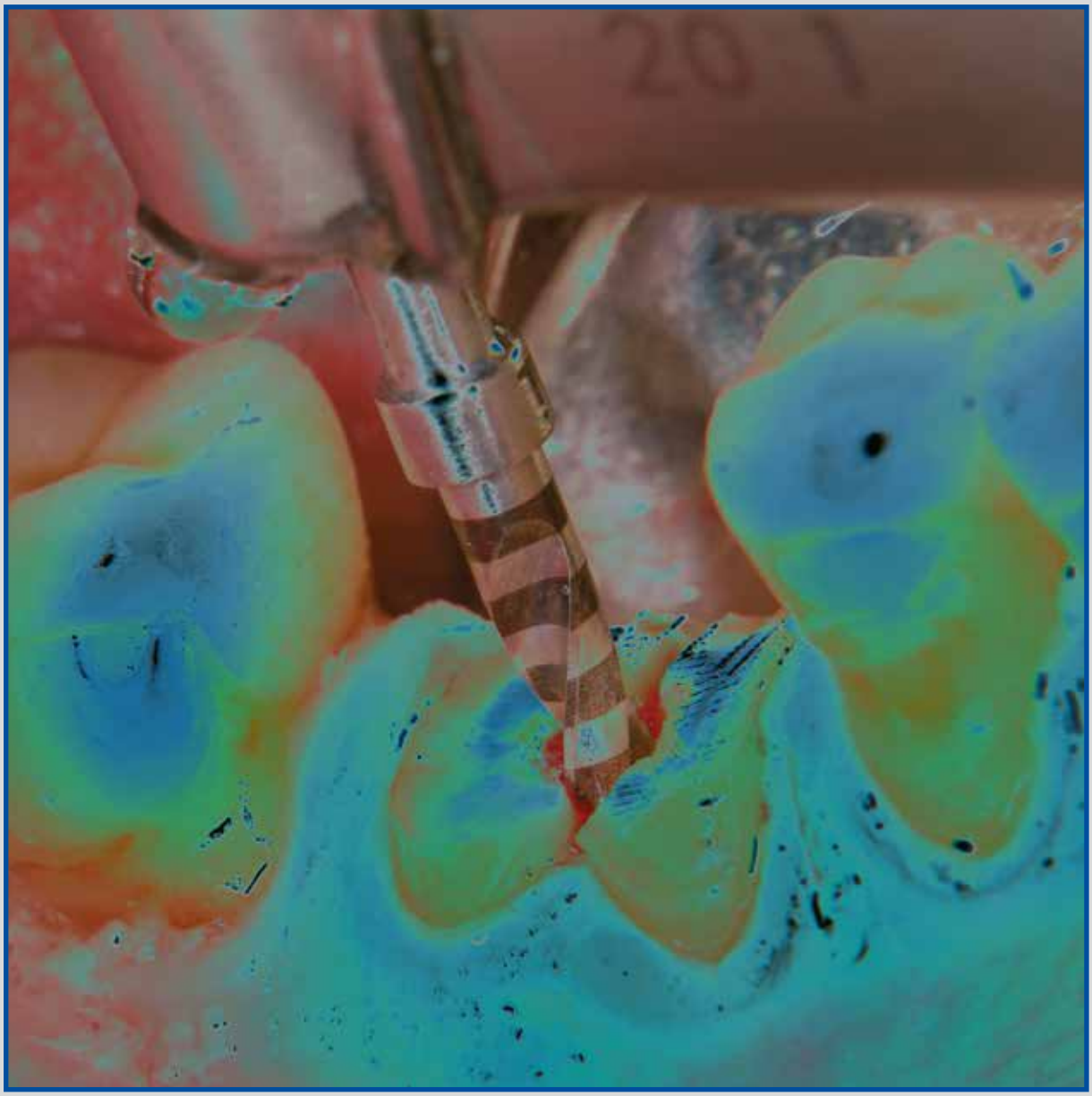

## IMPLANTOLOGIE

PRF als autologe Komponente zur Unterstützung der Eigenregeneration in der Implantologie

## PARODONTOLOGIE

Die neue Klassifikation der parodontalen Erkrankungen – Tipps für den klinischen Alltag

## RECHT

Der Patient erscheint nicht zum Termin – Ausfallhonorar des Zahnarztes?!

spitta

MDI®

www.original-mdi.de

by condent

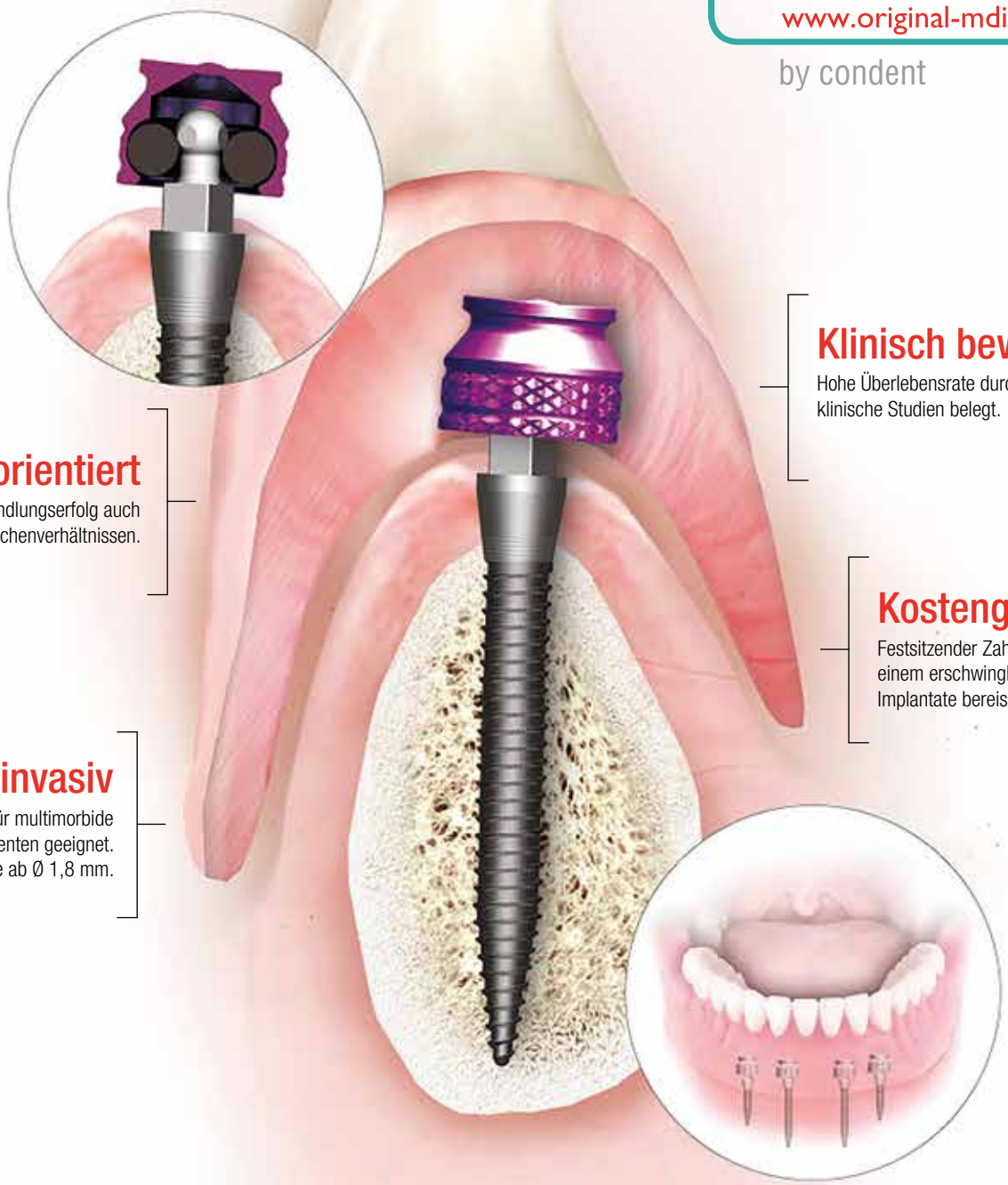

## Klinisch bewährt

Hohe Überlebensrate durch zahlreiche klinische Studien belegt.

## Patientenorientiert

Schneller Behandlungserfolg auch bei schwierigen Knochenverhältnissen.

## Kostengünstig

Festsitzender Zahnersatz zu einem erschwinglichen Preis. Implantate bereis ab 73€.

## Minimalinvasiv

Für multimorbide Patienten geeignet. Implantate ab Ø 1,8 mm.

# MINIMALINVASIV – MAXIMAL EFFEKTIV

Wir bieten Ihnen bundesweit Termine für Weiterbildungen und Live-Op's an! Fragen Sie nach dem Termin in Ihrer Region!

condent GmbH
Owiedenfeldstraße 6
30559 Hannover

Kontakt Deutschland:
Hotline 0800 / 100 3 70 70
Fax 0800 / 100 3 70 71

Kontakt Österreich:
Hotline 0800 / 555 699
Fax 0800 / 40 00 74

Kontakt Schweiz:
Hotline 0800 / 88 44 77
Fax 0800 / 88 55 11

MDI® ist eine Marke der condent GmbH | www.original-mdi.de | ©condent 2017. Alle Rechte vorbehalten

# Klimawandel – Welt im Wandel

*Liebe Leserinnen und Leser,*

kaum ein anderes Thema wird aktuell so umfassend diskutiert wie der Klimawandel, seine Ursachen und seine Folgen. Umweltorganisationen bezeichnen den Klimawandel als größte Herausforderung der gegenwärtigen Menschheit.
Die zyklische Veränderung des Klimas ist unabhängig von natürlichen oder menschlichen Ursachen. Beim momentan gemessenen Klimawandel scheint es sich um einen anthropogenen, einen vom Menschen ausgelösten Klimawandel zu handeln. Die Hauptursache findet sich im massiven Verbrennen fossiler Energieträger wie Kohle und Öl. Dieses Ungleichgewicht beschert uns den so genannten Treibhauseffekt im Zuge dessen die Durchschnittstemperatur der Erde stetig ansteigen könnte. Obwohl diese Kausalität kaum noch angezweifelt wird, gibt es dennoch erklärte Klimaskeptiker, die diese Zusammenhänge negieren. Probleme erkennen, Lösungen finden und Änderungen akzeptieren – etwas ist im Gange und die Welt ist im Wandel. Immerhin...
Auch in der Welt von Implantologie und Parodontologie gibt es Themen, die es mit der Schwere des Klimawandels nicht aufnehmen können, dennoch gleichermaßen polarisieren können. Ein „Welt im Wandel"-Thema ist die Digitalisierung. Im positiven Sinne betrifft sie jeden und formt unsere Zukunft maßgebend. Ein Forum für diese Themen war die IDS in Köln, über welche wir in der DI DENTALE IMPLANTOLOGIE & PARODONTOLOGIE in gewohnter Weise ab Seite 130 berichten. Darüber hinaus haben wir von der Redaktion Ihnen in dieser Ausgabe weiterführende Fachartikel und Beiträge zusammengestellt, welche diskussionswürdig und zukunftsweisend sind.
Zum Thema der horizontalen Kieferaugmentation im Unterkiefer zeigt Dr. Orcan Yüksel, wie in äußerst limitiertem Knochenangebot mit einem individuell gefrästen allogenen Knochenblock augmentiert werden kann und welches neue Implantat für ihn erfolgversprechende Ergebnisse liefert.
Einen ganz anderen Ansatz zum gleichen Problem verfolgte die Arbeitsgruppe um PD Dr. Neugebauer, welche in ihrem Beitrag die Planung der prothetischen Versorgungen bei reduziertem vertikalem Knochenangebot in den Mittelpunkt ihrer Betrachtungen stellt.
Eine weitere Variante des Umgangs mit reduziertem vertikalem Knochenangebot ohne Knochenaufbau sind seit Jahrzehnten anguliert gesetzte Implantate mit okklusal verschraubten Versorgungen. Dr. Yasin Aktas berichtet.
Ein anderes Thema greifen Prof. Dr. Dr. Sharam Ghanaati und Sarah Al-Maawi auf. Sie geben einen aktuellen Einblick zu Platelet Rich Fibrin (PRF) als autologe Komponente zur Unterstützung der Eigenregeneration in der Implantologie.
Mehr über die neue Klassifikation der parodontalen Erkrankungen und deren Bedeutung für den klinischen Alltag lesen Sie im Beitrag von Prof. Dr. Peter Hahner und Prof. Dr. Gaßmann.
In unserer Rechtsrubrik berät Sie Frau RÄin Stephanie Lamp ausführlich, wie Sie im Falle nicht erschienener Patienten rechtskonform agieren können.
Auch die Betrachtung des Klima außerhalb der eigenen Praxis soll nicht zu kurz kommen: In unserem Fortbildungsteil stellen Sie fest, an welchen Stellen unsere kleine Dentalwelt noch im Wandel ist.

Bleiben Sie uns gewogen!

Ihre

PD Dr. Dr. Dr. Oliver Seitz M.Sc.

Dr. Jan-Friedrich Dehner

© Koelnmesse GmbH

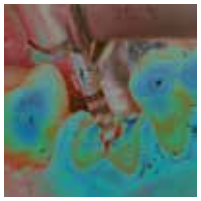

Titelbild: © Dr. Michael Leistner, www.dent-design.de

## IMPLANTOLOGIE


82 **Horizontale Kieferkammaugmentation im Unterkiefer mit einem individuellen allogenen Knochenblock und Implantatbehandlung mit BLX Implantaten**
Orcan Yüksel

92 **Planung der prothetischen Versorgung bei reduziertem vertikalem Knochenangebot**
Jörg Neugebauer et al.

98 **Platelet Rich Fibrin (PRF) als autologe Komponente zur Unterstützung der Eigenregeneration in der Implantologie**
Sharam Ghanaati et al.

104 **Abgewinkelte Schraubenkanäle – erweitertes Konzept zum Achsausgleich**
Yasin Aktas


## PARODONTOLOGIE


110 **Die neue Klassifikation der parodontalen Erkrankungen**
Peter Hahner, Georg Gaßmann


## PRAXISFÜHRUNG


118 **Der Patient erscheint nicht zum Termin – Ausfallhonorar des Zahnarztes?!**
Stephanie Lamp


## HERSTELLER-INFORMATIONEN


120 **Neuprodukte**


## INDUSTRIE-REPORT


122 **Implantologie im Wandel der Zeit „Smarter Implantology“**
Armin Nedjat, Jean-Pierre Bernard


## FORTBILDUNG


124 **Studiengang „Dentalhygiene und Präventionsmanagement“ jetzt an der EUlFH in Köln**

126 **Interessante Fortbildungen 2019 von Straumann**

127 **tiologic TWINFIT Lounges 2019**

128 **1st European Congress for Ceramic Implant Dentistry**

129 **Internationale Fortbildungsreise verknüpft „Smart Dentistry“ mit chinesischen Metropolen**


## IDS NACHBERICHT


130 **IDS unterstreicht ihre Ausnahmeposition**

131 **Neuheiten und Neuigkeiten von der IDS 2019**


## VERBANDS-NEWS


136 **DGParo: #LoveYourGum – Liebe Dein Zahnfleisch**

138 **14. Experten Symposium des BDIZ EDI**

140 **DGI: Neues Curriculum für zahnmedizinische Fachangestellte**

140 **DGOI startet zwei neue Kongressformate**


## RUBRIKEN


79 **Editorial**

141 **Buchrezension: Digital Implantology**

142 **Vorschau / Impressum**

LEADING REGENERATION

Geistlich
Biomaterials

# Geistlich Bio-Gide® fördert die frühe Periostregeneration

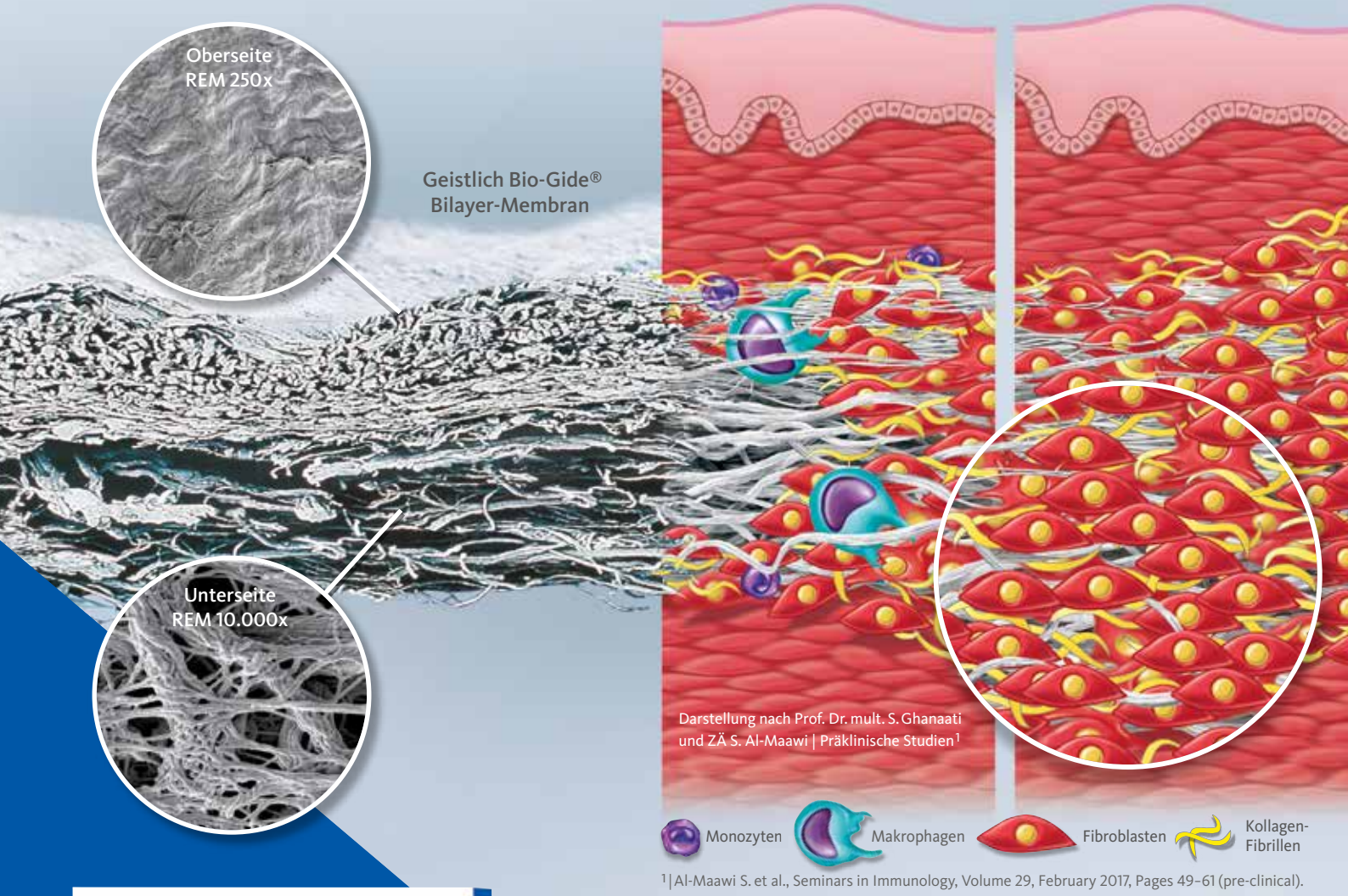


[1] | Al-Maawi S. et al., Seminars in Immunology, Volume 29, February 2017, Pages 49-61 (pre-clinical).

**Das koordinierte Einwachsen unterschiedlicher Gewebezellen in der Bilayer-Struktur der Geistlich Bio-Gide® unterstützt eine physiologische Gewebe- und Periostregeneration an der Grenzfläche zwischen Weich- und Hartgewebe.**

**Bitte senden Sie mir folgende Informationen zu:**

- ☐ Produktflyer Gewebeintegration statt Degradation
- ☐ Produktkatalog Geistlich Biomaterials
- ☐ Geistlich Fortbildungsprogramm

**per Fax an 07223 9624-10**

**Geistlich Biomaterials**
Vertriebsgesellschaft mbH
Schneidweg 5 | 76534 Baden-Baden
Tel. 07223 9624-0 | Fax 07223 9624-10
info@geistlich.de | www.geistlich.de

DI&P 2/2019

Praxisstempel

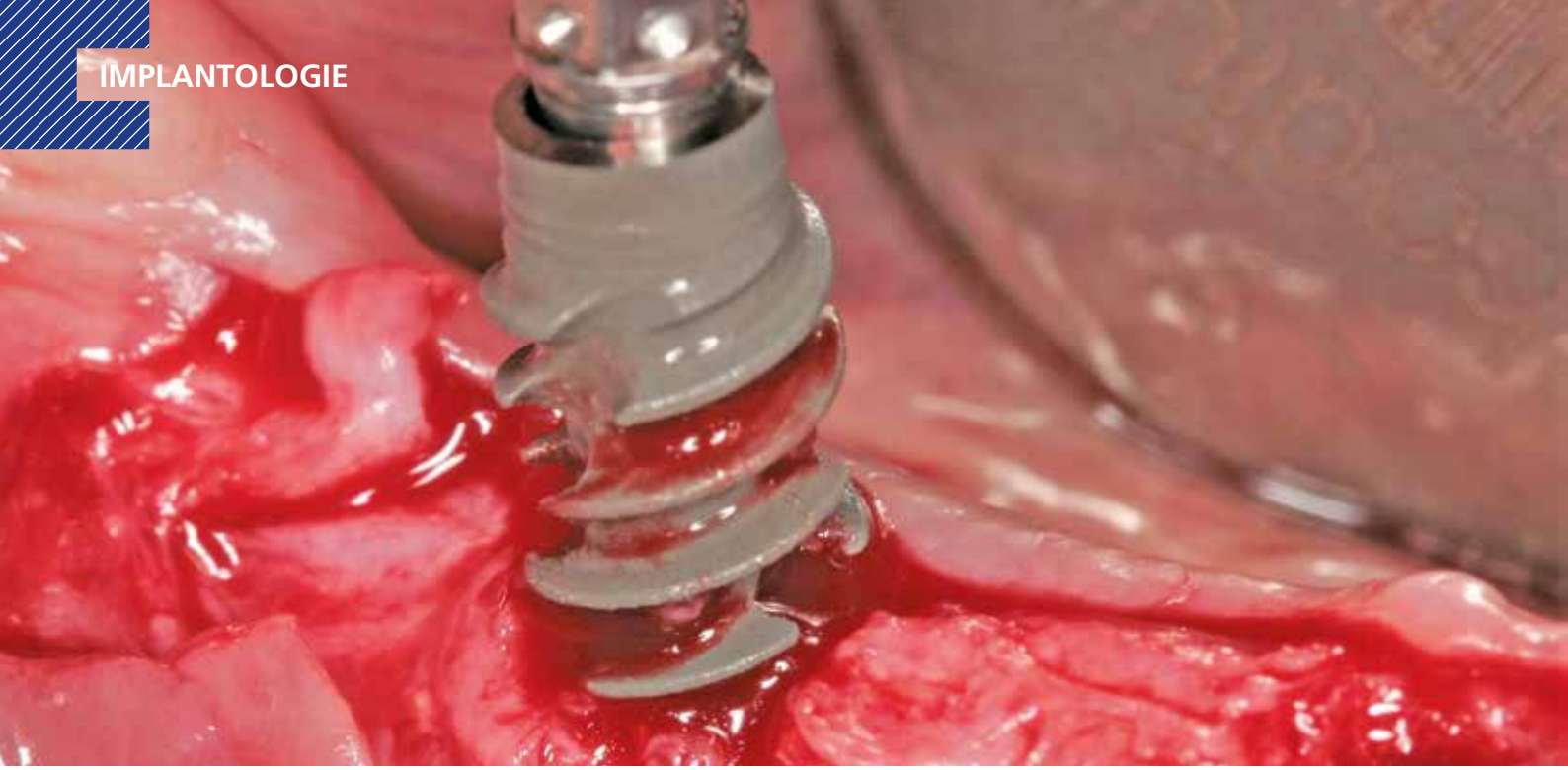

# **Horizontale Kieferkammaugmentation** im Unterkiefer mit einem individuellen allogenen **Knochenblock** und Implantatbehandlung mit **BLX Implantaten**

**Eine Atrophie des Unterkieferknochens verursacht durch vorzeitigen Zahnverlust infolge von parodontalen oder endodontischen Problemen kann im Seitenzahnbereich häufiger beobachtet werden. Aufgrund des eingeschränkten vertikalen oder horizontalen Knochenangebots ist eine Implantatbehandlung in solchen Fällen häufig mit Problemen assoziiert. Verschiedene Behandlungsoptionen wurden vorgeschlagen, um ein adäquates Knochenlager für eine stabile Implantation zu erhalten und ein ästhetisch akzeptables Ergebnis zu erzielen [1].**

Für den Aufbau des Kieferkamms werden in der klinischen Praxis seit einiger Zeit gefriergetrocknete allogene (FDBA) Knochenblöcke mit vielversprechenden Ergebnissen eingesetzt. Sie bieten eine weniger invasive Behandlungsalternative zu autogenen Knochenblöcken ohne zweiten Operationssitus und ohne Entnahmestellenmorbidität [2-4]. Mithilfe der modernen CAD/CAM-Technologie (computergestützte Konstruktion und Fertigung) können heute exakt an die individuelle Defektsituation angepasste allogene Knochenblöcke hergestellt werden, bei denen die manuelle intraoperative Anpassung entfällt, sodass die Operationszeit verkürzt wird. Resultat ist ein höherer Patientenkomfort [5,6]. Dieser Fallbericht beschreibt eine zweizeitige geführte Knochenregeneration (Guided Bone Regeneration, GBR), bei der der Unterkieferknochen im ersten Schritt mit einem individuellen allogenen Knochenblock aufgebaut wurde. Nach erfolgreicher Einheilung wurden dann in einem zweiten Schritt spezielle Bone Level Implantate mit einem neuartigen Design (Straumann® BLX Roxolid® SLActive®) gesetzt, um eine gute Primärstabilität zu erreichen.

## Ausgangssituation

Eine 42 Jahre alte Frau stellte sich mit dem Wunsch nach einer festsitzenden prothetischen Versorgung im Unterkiefer vor. Die Voruntersuchung und die Röntgenaufnahmen zeigten eine Atro-

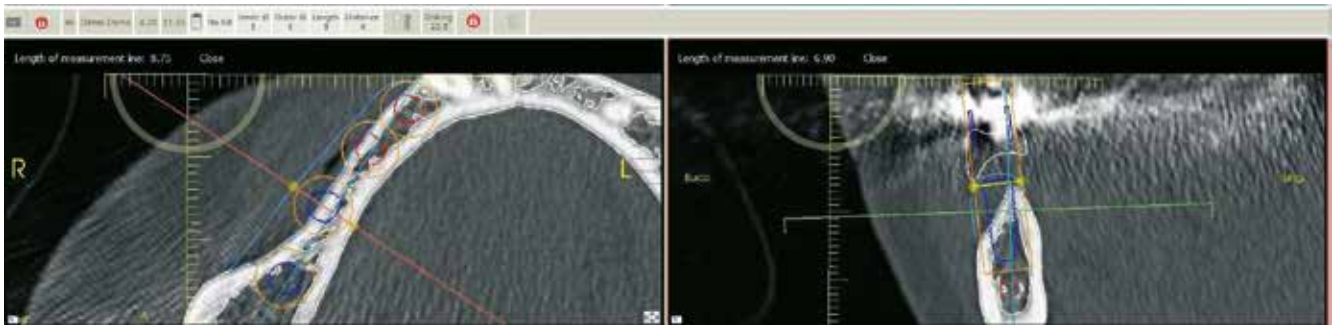


**Abb. 1:** Röntgenologische Ausgangssituation.

phie des Unterkiefers und damit ein für das Setzen von Implantaten eingeschränktes ortsständiges Knochenangebot **(Abb. 1 und 2)**. Der Patientin wurden verschiedene Behandlungsoptionen für ein zweizeitiges GBR-Verfahren vorgestellt, um eine ausreichende Kammbreite für die anschließende Implantatbehandlung zu erhalten. Die Patientin lehnte ein Augmentationsverfahren mit autologem Knochentransplantat ab. Der vereinbarte Behandlungsplan beinhaltete letztendlich einen Knochenaufbau mit einem individuell konstruierten, gefriergetrockneten CADCAM-Allograft (maxgraft® bonebuilder, botiss biomaterials GmbH) und die anschließende Implantation von Straumann® BLX Roxolid® SLActive® Implantaten.

## Planung

Ein DVT-Scan der intraoralen Situation wurde im Digital Imaging and Communications in Medicine (DICOM)-Format an die botiss biomaterials GmbH gesendet. Dort wurde der individuelle allogene Knochenblock anhand einer dreidimensionalen Rekonstruktion des Kieferdefekts konstruiert. Nachdem der Chirurg den Konstruktionsvorschlag geprüft und freigegeben hatte, wurde der maxgraft® bonebuilder im Fräsverfahren aus prozessiertem (Allotec®-Verfahren, Cells + Tissuebank Austria (C+TBA), Krems, Österreich) spongiösem Knochen hergestellt, der von Femurköpfen von Lebendspendern stammte **(Abb. 3)**.

## Chirurgische Verfahren

Das GBR-Verfahren wurde unter Lokalanästhesie durchgeführt. Zunächst wurde ein vestibulärer Volllappen mit mesialen Entlastungsinzisionen abgehoben. Das linguale Weichgewebe wurde stumpf, d. h. ohne scharfe Inzision, und unter Schonung der neurovaskulären Gewebe bis hinunter zum Kieferzungenbeinmuskel sorgfältig vom Restknochen gelöst und nach bukkal mobilisiert, um ein adäquates Weichgewebemanagement zu ermöglichen.
Um die Blutversorgung zu fördern und die Revaskularisation des Transplantats zu beschleunigen, wurde die Kortikalis an einigen Stellen des Defekts mit einem kleinen Rosenbohrer angefrischt **(Abb. 4)**. Der individuelle allogene Knochenblock wurde exakt in die Defektstelle eingepasst und mit Schrauben (Ø 1,25 mm, Länge 8 mm) im Unterkieferknochen fixiert **(Abb. 5)**.

**Abb. 2:** Eingeschränktes ortsständiges Knochenangebot.

**Abb. 3:** Planungsphase.

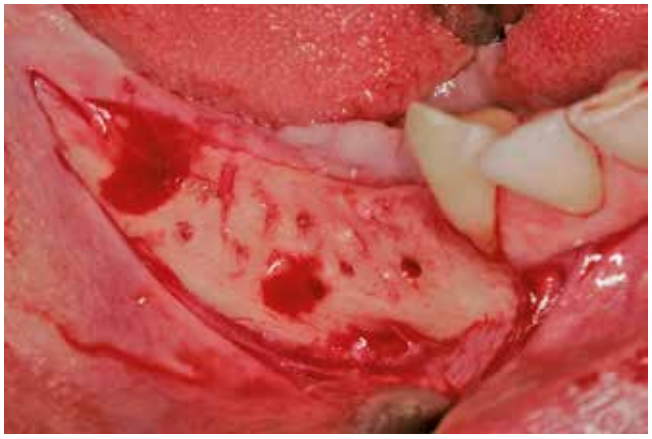

**Abb. 4:** Anfrischung der Kortikalis.

**Abb. 5:** Der individuelle allogene Knochenblock wurde exakt in die Defektstelle eingepasst und mit Schrauben im Knochen fixiert.

Die mesialen und distalen Bereiche wurden mit xenogenem Knochenersatzmaterial (cerabone®) konturiert. Der augmentierte Bereich wurde mit einer nativen Kollagenmembran aus porcinem Perikardium (Jason® membrane) abgedeckt, die mit Titanstiften am Knochen befestigt wurde.

Der Lappen wurde reponiert und mit nicht resorbierbarem Nahtfaden der Stärke 4.0 adaptiert. Um einen spannungsfreien Wundverschluss zu erreichen, wurde apikal eine laterale Matratzennaht gesetzt. Die Nähte wurden nach 14 Tagen entfernt.

Nach sechs Monaten komplikationsfreier Wund- und Einheilung kam die Patientin zur Implantatbehandlung erneut in die Praxis **(Abb. 6 und 7)**. Beim Re-Entry wurden die Befestigungsschrauben entfernt, und es wurde eine Knochenkernbiopsie für die histologische Analyse entnommen **(Abb. 8 und 9)**. Die histologische Untersuchung der mit Hämatoxylin-Eosin eingefärbten Schnittpräparate der Probe zeigte den laufenden Umbauprozess des FDBA-Blocks. Die histologische Aufnahme **(Abb. 10)** zeigte neu gebildeten Geflechtknochen (WB) in engem Kontakt mit dem

**Abb. 6 und 7:** Zustand nach sechsmonatiger komplikationsfreier Wund- und Einheilung.

**Abb. 8 und 9:** Beim Re-Entry wurden die Befestigungsschrauben entfernt und eine Knochenkernbiopsie für die histologische Analyse entnommen.

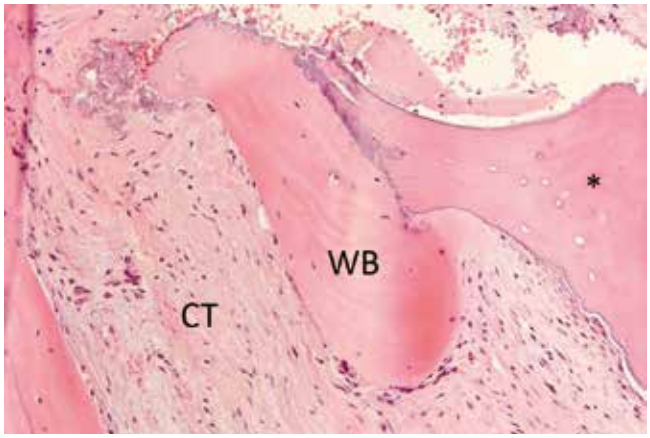


**Abb. 10:** Die histologische Aufnahme zeigt neu gebildeten Geflechtknochen (WB) in engem Kontakt mit dem Allograftmaterial (*) und umgeben von Bindegewebe (CT).

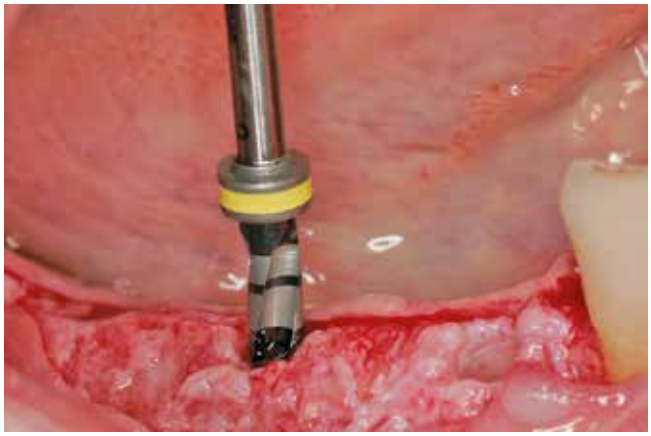

**Abb. 11:** Nach Bestimmung der geeigneten Implantatpositionen wurden drei Implantate gesetzt.

# PROCONE

Sicherheit und hohe Stabilität, umfangreiche Prothetik und ein wirklich attraktiver Preis. Willkommen bei MEDENTiKA®.

### Sofortversorgung

Krestales Mikrogewinde und apikales High-Profile-Gewinde sorgen für eine hohe Primärstabilität.

### Günstige Kosten

Mehr Implantatversorgungen durch unseren sehr attraktiven Preis.

### Gewohnte Arbeitsabläufe

Zur Insertion empfehlen wir das Chirurgie-Set von CAMLOG*. Die prothetische Versorgung kann mit CAMLOG* oder C-Serie Aufbauten erfolgen.

### Kurze Behandlungszeit

Simultane Implantation und Sinuslift – bei geringem Knochenangebot. Das High-Profile-Gewinde sorgt für eine hohe Primärstabilität.

**89,00 EUR**
zzgl. gesetzliche Mehrwertsteuer

* Camlog is a product name of an independent third party

Vertrieb:
Straumann Group
Heinrich-von-Stephan-Straße 21
79100 Freiburg
**www.straumanngroup.de**

**Tel.: +49 (0)761 4501-333**

MEDENTiKA®
A Straumann Group Brand

Allograftmaterial (*) und umgeben von Bindegewebe (CT) und belegte die durch das Allograftmaterial vermittelte Knochenregeneration. Nach Bestimmung der geeigneten Implantatpositionen wurden in regio 47, 46 und 44 drei Bone Level Implantate Straumann® BLX Roxolid® SLActive® mit einem Durchmesser von 4,5 mm und einer Länge von 10 mm gesetzt **(Abb. 11 bis 14)**. Die Implantate wurden mit RB Verschlusskappen verschlossen, der Wundverschluss erfolgte mit Nahtmaterial der Stärke 4.0 **(Abb. 15 und 16)**.

Nach drei Monaten wurden die Implantate mit einer krestalen Inzision freigelegt. Die Verschlusskappen waren teilweise bereits von neu gebildetem Knochengewebe überwachsen **(Abb. 17)**. Dies zeigt das vitale Potenzial des Knochengewebes, das sich in diesem Bereich neu gebildet hatte. In die Implantate wurden RB/WB Gingivaformer (Ø 5 mm, Gingivahöhe 1,5 mm) eingesetzt, die Weichgewebe wurden um die Gingivaformer reponiert und mit nicht resorbierbarem Nahtmaterial der Stärke 5.0 vernäht **(Abb. 18 bis 20)**.

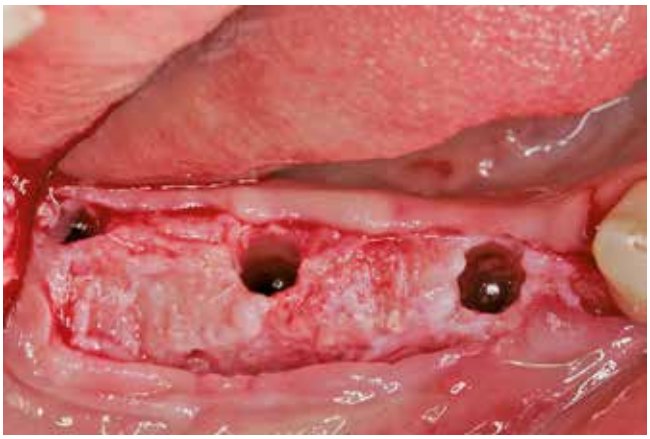

**Abb. 12:** Optimale Implantatpositionierung.

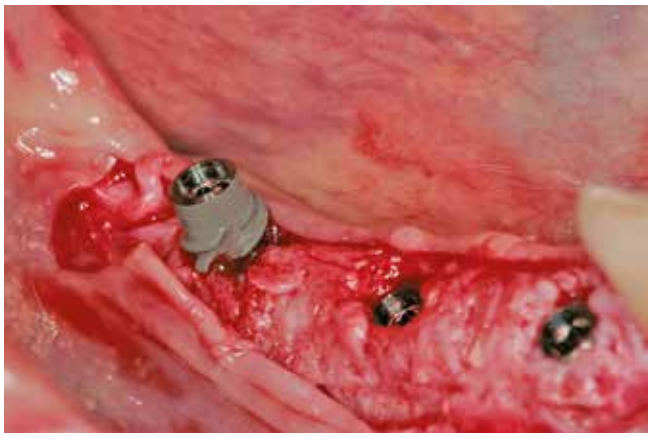

**Abb. 13:** Insertion der Implantate.

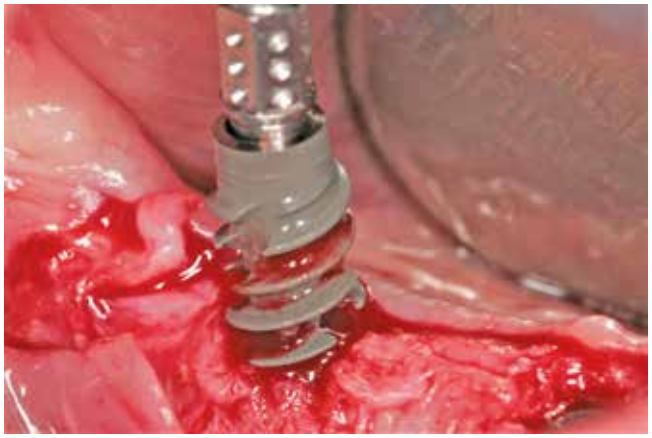

**Abb. 14:** Straumann® BLX Roxolid® SLActive® mit Durchmesser von 4,5 mm und Länge von 10 mm.

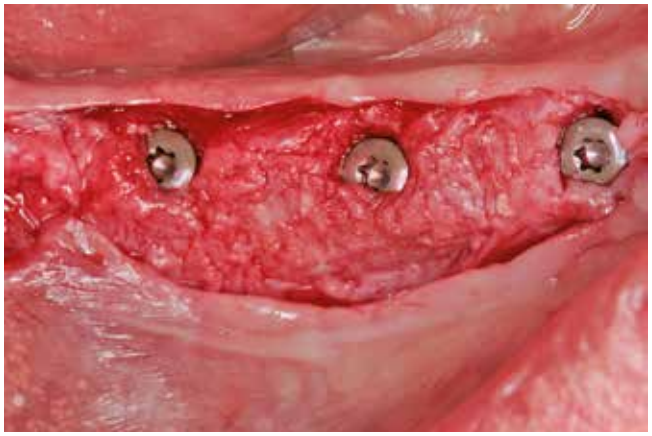

**Abb. 15:** Die Implantate wurden mit RB Verschlusskappen verschlossen.

**Abb. 16:** Der Wundverschluss erfolgte mit Nahtmaterial der Stärke 4.0.

**Abb. 17:** Zustand nach drei Monaten. Verschlusskappen waren teilweise bereits von neu gebildetem Knochengewebe überwachsen.

# EXZELLENZ IN DER SOFORTVERSORGUNG

## Straumann® BLX

# Sicherheit und Vertrauen über die Sofortversorgung hinaus.

### DYNAMIC BONE MANAGEMENT

Intelligentes Implantat-Design unterstützt Sofort-versorgungsprotokolle unabhängig von der Knochenklasse

### ESTHETIC EASE CONCEPT

Nur eine Verbindung und unterkonturierte Prothetikkomponenten als Lösung für mühelose Ästhetik

### ECHTES VERTRAUEN

Untermauert durch langfristige wissenschaftliche Studien für die Technologien Roxolid® Material und SLActive® Oberfläche

Das BLX Implantatsystem vereint ein progressives funktionales Design mit unserem Hochleistungsmaterial Roxolid® und der klinisch erprobten SLActive® Oberfläche – entwickelt für Zuverlässigkeit in allen klinischen Situationen. Innovationen wie das VeloDrill™ System, Straumann® Dynamic Bone Management und unser Esthetic Ease Concept zielen auf signifikante Verbesserungen der chirurgischen und prothetischen Workflows.

Informieren Sie sich bei Ihrem zuständigen Straumann Kundenberater oder besuchen Sie unsere Website unter **www.straumann.com.**

Roxolid®

SLActive®

A0016/de/A/00 03/19

straumann

**Abb. 18:** Das Bild zeigt das vitale Potenzial des Knochengewebes.

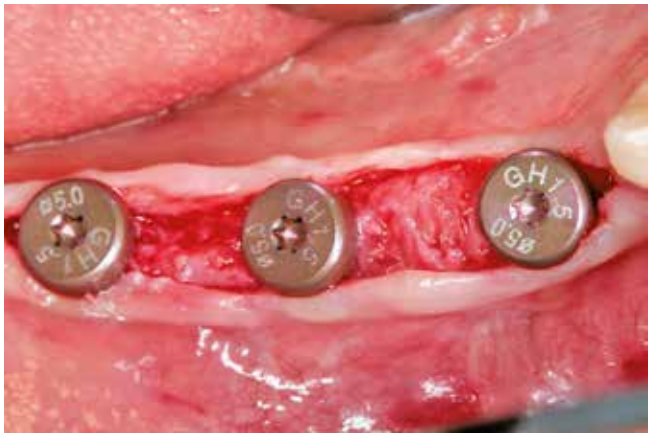

**Abb. 19:** In die Implantate wurden RB/WB Gingivaformer eingesetzt…

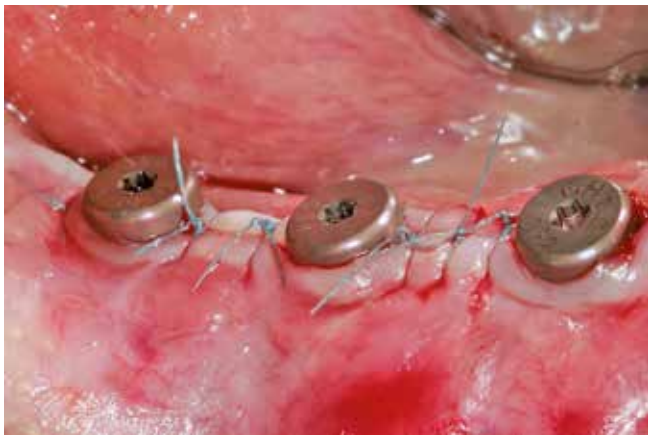

**Abb. 20:** … und die Weichgewebe wurden um die Gingivaformer reponiert und mit nicht resorbierbarem Nahtmaterial der Stärke 5.0 vernäht.

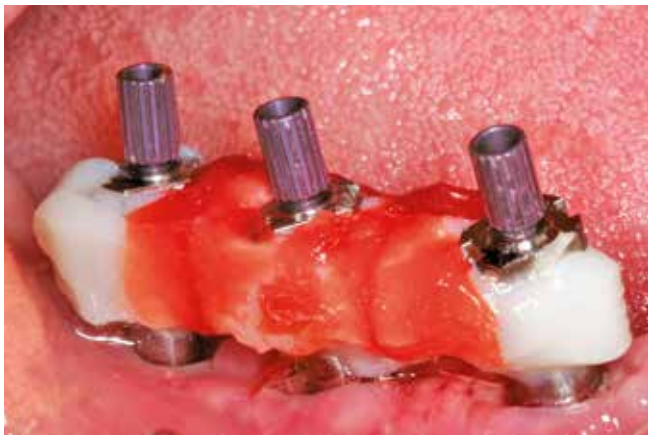

**Abb. 21:** Nach drei Wochen erfolgt die Abformung in offener Technik.

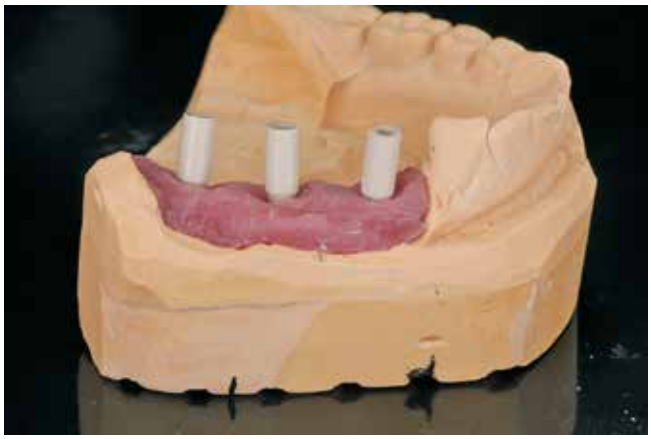

**Abb. 22 und 23:** Zur Herstellung der individuellen Prothetikkomponenten wurde ein Variobase® Sekundärteil mit Kappe aus Zirkondioxid verwendet.

## Prothetische Verfahren

Nach einer Einheilzeit von drei Wochen wurde die Abformung mit verblockten RB Abformpfosten vorgenommen. Um Massabweichungen bei der Übertragung auf das Meistermodell zu vermeiden, wurde die Abformung in offener Technik vorgenommen. Hierfür wurden ein individueller offener Löffel und eine Abformmasse auf Polyetherbasis (Impregum Penta, 3M ESPE) verwendet **(Abb. 21)**.

Zur Herstellung der individuellen Prothetikkomponenten wurde ein Variobase® Sekundärteil mit Kappe aus Zirkondioxid verwendet **(Abb. 22 und 23)**. Das Straumann® Variobase® Sekundärteil bietet Dentallaboren die Flexibilität, individuelle prothetische Versorgungen in dem von ihnen bevorzugten Workflow herzustellen **(Abb. 24)**, in diesem Fall im Fräsverfahren. Das Variobase® Sekundärteil bietet die Vorteile der Straumann Originalverbindung und des patentierten Straumann Rotationsschutzes. Ein Schlüssel aus kunststoffmodifiziertem Acrylharz wurde verwendet, um die korrekte Position der Sekundärteile im Mund der Patientin zu bestimmen **(Abb. 25 und 26)**.

**Abb. 24:** Das Straumann® Variobase® Sekundärteil bietet die Flexibilität, individuelle prothetische Versorgungen im bevorzugten Workflow herzustellen.

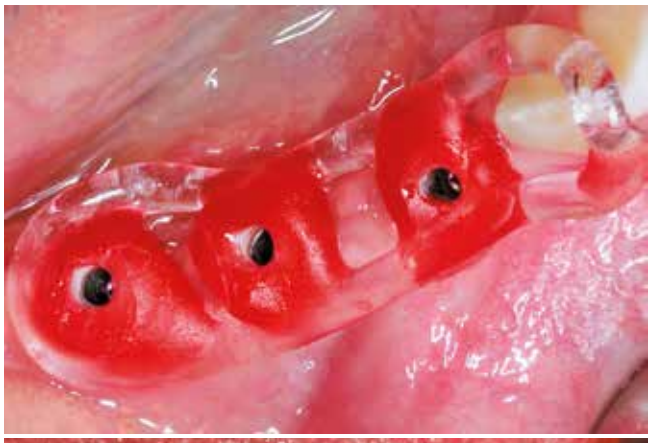

**Abb. 25 und 26:** Ein Schlüssel aus kunststoffmodifiziertem Acrylharz wurde verwendet, um die korrekte Position der Sekundärteile im Mund der Patientin zu bestimmen.

79 €*
je Planung / vollnavigierte Schablone
*unabhängig von der Implantatanzahl, zzgl. MwSt.

3D-IMPLANTAT-PLANUNG LEICHT GEMACHT

**Unabhängig**
Planungsservice für alle Implantatsysteme ohne Softwarekosten

**Komfortabel**
Onlinebestellung plus kompetente Beratung

**Zuverlässig**
Planungsentwurf zum nächsten Werktag, Fertigung in Deutschland

**Jetzt kostenlos registrieren:**
guide.bego.com

**BEGO IMPLANT SYSTEMS**
BEGO Guide Hotline
0421-20 28-488

Miteinander zum Erfolg

BEGO

**Abb. 27 und 28:** Nach erfolgreicher Eingliederung der Prothetikkomponenten wurde die keramikverblendete Brücke aus Zirkondioxid mit einem Glasionomerzement auf den Sekundärteilen befestigt.

## Ergebnisse

Nach der erfolgreichen Eingliederung der Prothetikkomponenten wurde die keramikverblendete Brücke aus Zirkondioxid mit einem Glasionomerzement auf den Sekundärteilen befestigt **(Abb. 27 und 28)**.
Eine abschließende Röntgenaufnahme zeigte die perfekte Passung der prothetischen Arbeit **(Abb. 29)**.



**Abb. 29:** Die finale Röntgenaufnahme zeigt die perfekte Passung der prothetischen Arbeit.

## Zusammenfassung

Mit den BLX Implantaten wurde eine optimale Primärstabilität erreicht. Die BLX Bohrer ermöglichen ein intermittierendes Bohren. So kann die Implantatbettpräparation an die unterschiedlichen knöchernen Situationen angepasst und eine gute Primärstabilität erreicht werden. Das BLX Implantat erweist sich in Fällen wie diesem, in denen der Knochen des Implantatbetts von unterschiedlicher Dichte und Qualität ist, als äußerst einfach in der Anwendung.
Mit der zweizeitigen geführten Knochenregeneration unter Verwendung eines individuellen FDBA-Blocks konnte dem Wunsch der Patientin nach einer festsitzenden prothetischen Versorgung ohne Augmentation mit Autotransplantat und damit ohne autologe Knochenentnahme und ohne zusätzlichen Operationssitus entsprochen werden. Der im CAD/CAM-Verfahren hergestellte, exakt an die Defektsituation der Patientin angepasste allogene Knochenblock reduzierte die Operationszeit und damit auch die potenziellen Beschwerden, da eine intraoperative manuelle Anpassung des Blocks entfallen konnte.
Durch das Augmentationsverfahren wurde ein signifikanter horizontaler Knochenaufbau erreicht, sodass eine erfolgreiche Implantatbehandlung möglich war. Das spezielle Gewindedesign des gewählten BLX Implantats zeigte in den präparierten Implantatbetten, in denen Restknochen mit höherer Dichte an neu gebildetes, weniger dichtes Knochengewebe grenzte, ein hervorragendes Schneideverhalten und eine exzellente Primärstabilität. Das beim Re-entry sichtbare neu gebildete Knochengewebe überwuchs zum Teil sogar die Verschlusskappen und belegte damit das exzellente Umbauverhalten des Allograftmaterials.

## Fazit

Insgesamt zeigt dieser Patientenfall, dass der Knochenaufbau mit allogenen und insbesondere mit individuellen allogenen Knochenblöcken deutlich weniger invasiv ist und das Augmentationsverfahren sowohl für den Arzt als auch für den Patienten vereinfacht. Gleichzeitig bieten diese nachhaltigen Implantatlösungen ein Höchstmaß an Komfort für den Patienten. ■

**Literaturverzeichnis unter**
**www.dimagazin-aktuell.de/literaturlisten**

*Bilder, soweit nicht anders deklariert: © Dr. Yüksel*

**Dr. Orcan Yüksel**
YÜKSEL I GIESENHAGEN
Dentale Implantologie
Dr. med. dent. Orcan Yüksel &
Dr. med. dent. Bernhard Giesenhagen
Bockenheimer Landstr. 92
60323 Frankfurt
info@knochenring.de
www.knochenring.de

**Dr. Orcan Yüksel**

schloss sein Studium der Zahnmedizin an der Johann Wolfgang Goethe-Universität Frankfurt am Main und der Universität Istanbul 1987 ab und promovierte anschließend an der Goethe-Universität Frankfurt. Seit 1993 arbeitet er als niedergelassener Implantologe in eigener Klinik mit integrierter Schulungstätigkeit. Seine Schwerpunkte sind orale Implantologie und Ästhetik. Als zertifizierter Implantologe und Trainer der European Association of Dental Implantology (BDIZ/EDI) ist er seit vielen Jahren in der Fortbildung aktiv. Als Botschafter des International Congress of Oral Implantologists (ICOI) gibt er seine Erfahrungen als Dozent des ITI Curriculum, einem Zertifikatfortbildungsprogramm in oraler Implantologie und als akkreditierter Dozent des Masterprogramms Orale Implantologie der University for Digital Technologies in Medicine and Dentistry (DTMD) Luxembourg weiter. Dr. Yüksel ist einer der Mentoren des p3-Programms, einem internationalen Trainingsprogramm für junge Implantologen zur Verbesserung der sprachlichen Fähigkeiten, der Rhetorik und der Podiumspräsenz. Er hat zahlreiche internationale Präsentationen und Publikationen zu Themenbereichen in der oralen Implantologie und Ästhetik veröffentlicht. Seit 2008 arbeitet er mit Dr. Bernhard Giesenhagen zusammen, mit dem er das anspruchsvolle Knochenringtechnik-Projekt koordiniert und entwickelt hat. Seit 2017 ist seine Klinik eine ausgewiesene Ausbildungs- und Forschungseinrichtung der Klinik für Mund-, Kiefer- und Plastische Gesichtschirurgie der Johann Wolfgang Goethe-Universität Frankfurt.


* Bei entsprechender Indikation
1 Fachinformation Ultracain® D ohne Adrenalin. Stand April 2017.
2 Fachinformation Ultracain® D-S, D-S forte. Stand Dezember 2018.
3 Kämmerer PW, Scholz M. Intraligamentäre Anästhesie mit adrenalinfreiem Articain. ZWP. 6/2017.
4 Kämmerer PW. Oral Surg Oral Med Oral Pathol Oral Radiol. 2012; 113: 495–499.

**Ultracain®** D ohne Adrenalin.
**Wirkst.:** Articainhydrochlorid. **Zusammens.:** *Arzneil. wirks. Bestandt.:* 1 ml Injektionslösung enth. 40 mg Articainhydrochlorid. *Sonst. Bestandt.:* Na-chlorid, Wasser f. Injekt.-zw., Na-hydroxid u. Salzsäure 36% (zur pH-Einstellung). **Anw.-geb.:** Infiltrations- u. Leitungsanästhesie i. d. Zahnheilkunde. Eignet sich vor allem für kurze Eingriffe an Pat., d. aufgrund bestimmter Erkrank. (z.B. Herz-Kreislauf-Erkr. od. Allergie gg. d. Hilfsst. Sulfit) kein Adrenalin erhalten dürfen sowie z. Injekt. kleiner Volumina (Anwendung i. d. Frontzahnregion, im Ber. d. Gaumens). **Gegenanz.:** Überempfindl. geg Articain od. and. Lokalanästhetika v. Säureamid-Typ. Schwere Stör. d. Reizbildungs- od. Reizleitungssystems am Herzen (z.B. AV-Block II. und III. Grades, ausgeprägte Bradykardie), akut dekompens. Herzinsuff., schwere Hypotonie. Intravenöse.-Anw. kontraindiziert. **Vorsichtsmaßn. u. Warnhinw.:** Strenge Indikat.-stellg. b. Pat. m. Cholinesterasemangel, (cave verlängerte/u. U. verstärkte Wirkung). Bes. Vorsicht b. Angina pect., Arteriosklerose, Störg. d. Blutgerinnung, schw. Nieren- od. Leberfktstörg, anamnest. bek. Epilepsie. Injektion in entzündetes Gebiet sollte unterbleiben. Von Inj. in entzünd./infiz. Gebiet wird abgeraten. Dos. so niedrig wie mögl. halten. Injekt. sorgf. i. 2 Ebenen aspirieren, um intravasale Injekt. z. vermeiden. Das AM ist nicht geeignet für länger dauernde Eingriffe (über 20 Minuten) sowie für größere zahnärztlich-chirurgische Eingriffe. Solange keine Nahrung aufnehmen, bis Wirkg. abgeklungen ist. Betreuer kl. Kdr. auf Risiko von Weichteilverletzungen hinweisen (verläng. Taubheitsgefühl). Enthält Natrium (<1mmol/23mg). Additive Wirkg. am kardiovaks. System u. ZNS bei Komb. verschiedener Lokalanästhetika. Reaktionsvermögen! **Schwangersch. u. Stillz.:** Strenge Nutzen-Risiko-Abwägung. Bei kurzfrist. Anw. Unterbrechung des Stillens i. d. R. nicht erforderl. **Nebenw.:** *Immunsyst.:* nicht bek.: allerg./allergieähnl. Überempfindl.-reakt. (ödemat. Schwellg, Entzündg. a. d. Injekt-stelle, Rötung, Juckreiz, Konjunktivitis, Rhinitis, Gesichtsschwellung, Angioödem, Glottisödem m. Globusgef. u. Schluckbeschw., Urtikaria, Atembeschw. bis anaphylakt. Schock). *Nerven:* häufig Parästhesie, Hypästhesie, gelegentl. Schwindel, Häufigk. nicht bek. (dosisabhängig) ZNS-Störg. (Unruhe, Nervosität, Stupor, Benommenh. b. Bewusstseinsverlust, Koma, Msklzittern und – zucken bis generalis. Krämpfe, Nervenläsionen (Fazialisparese, Vermind. d. Geschmacksempfindl.) *Augen:* nicht bek. Sehstörungen, i. Allg. vorübergeh. *Herz/Gefäße:* nicht bek.: Hypotonie, Bradykardie, Herzversagen, Schock (u. U. lebensbedrohl.). *GIT:* häufig Übelk., Erbrech. **Verschreibungspflichtig.**
**Sanofi-Aventis Deutschland GmbH,** 65926 Frankfurt am Main. **Stand:** April 2017 (SADE.AREP.17.06.1652)

SADE.AREP.19.02.0454a

OHNE FÜR ALLE.*,1

Ultracain® D ohne Adrenalin

Lokalanästhesie pur – mit Ultracain® D ohne Adrenalin:
Machen Sie sich frei von allem, was Sie nicht brauchen.

Ultracain® D ohne Adrenalin bietet Ihnen:
- Mehr Sicherheit für den Zahnarzt – auch für den Einsatz bei Risikopatienten[1,2]
- Ausreichend lange Pulpenanästhesie von bis zu 40 Minuten als intraligamentäre Anästhesie[3]
- Tiefe Wirkung als Infiltrations- und Leitungsanästhesie bei Standardeingriffen mit kurzer Anästhesiedauer[1,4]

SANOFI

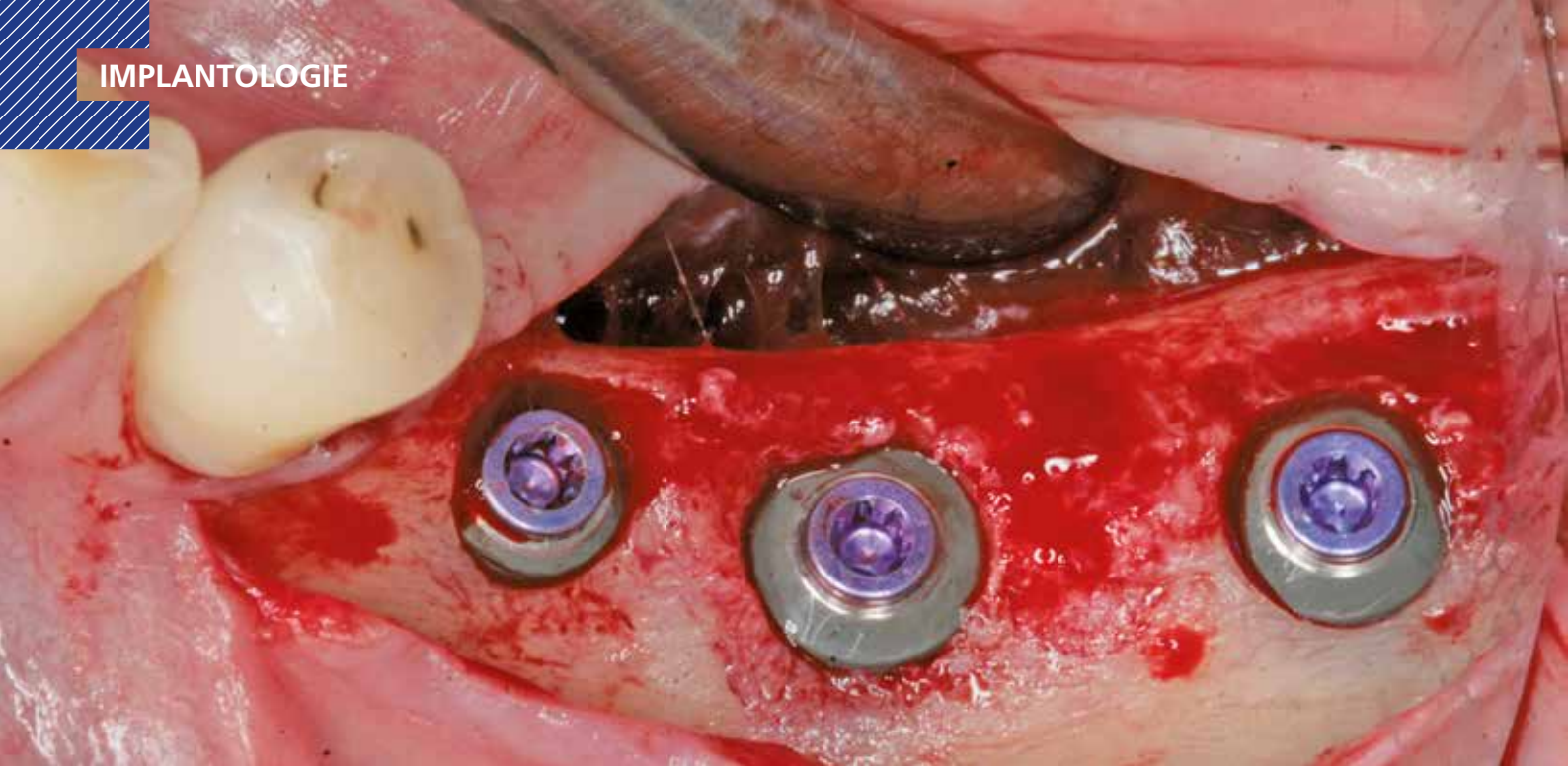

# Planung der **prothetischen Versorgung** bei **reduziertem vertikalem Knochenangebot**

**Die Implantatversorgung im posterioren Kiefer mit Standardimplantaten ist oftmals durch das reduzierte vertikale Knochenangebot eingeschränkt. Durch die Verfügbarkeit von kurzen Implantaten kann auf umfangreiche Kieferkammaugmentationen verzichtet werden. Dadurch ergibt sich jedoch die Notwendigkeit, die fehlenden anatomischen Strukturen durch die prothetische Versorgung mit zahntechnischen Maßnahmen wiederherzustellen. Je nach anatomischen Befunden erfordert die Anwendung der kurzen und ultrakurzen Implantate unterschiedliche prothetische Versorgungsmöglichkeiten.**

Zur Vermeidung von augmentativen Verfahren können heute durchmesserreduzierte, ultrakurze oder anguliert inserierte Implantate verwendet werden [1]. Neben der spezifischen Lernkurve für den chirurgischen Behandlungsablauf sind auch die besonderen prothetischen Aspekte bei der Planung und Herstellung der Versorgung zu beachten. Neben der genauen Definition der Implantatposition ist es auch wichtig, die Anzahl der Implantate festzulegen, damit eine erfolgreiche prothetische Versorgung erreicht werden kann [2].

## Einzelzahnversorgung

Eine der häufigsten Indikationen für Implantate überhaupt stellt die Einzelzahnlücke nach Verlust eines ersten Molaren dar. Bei den meisten Fällen liegt ein stabiles vertikales Knochenangebot an den Nachbarzähne vor, sodass in der Regel nach Ausheilung des apikalen Granulationsgewebes von einer guten Knochenregeneration auszugehen ist, so dass keine Notwendigkeit der Insertion von kurzen oder ultrakurzen Implantaten gegeben ist.
Im Oberkiefer kann bei einer weiten Divergenz der Wurzeln des extrahierten Zahnes es zu einer ausgeprägten Pneumatisation der Kieferhöhle kommen. Daher werden gerade beim jugendlichen Patienten dort dann kurze Implantate eingesetzt, um auf eine Sinusbodenelevation mit einem lateralen Zugang verzichten zu können [3]. Die Implantate können mit oder ohne eine Navigationsschablone gesetzt werden [4]. Da die Lücke begrenzende Nachbarzähne eine gute Orientierung in der mesio-distalen Dimension ermöglichen, kann oftmals auch auf eine Orientierungsschablone verzichtet werden. In der oro-vestibulären Richtung muss der Anwendung des größeren Durchmessers Rechnung getragen werden. Dies kann mit einfachen Positionierungshilfen erfolgen, damit die Implantatachse möglichst zentral in der Kaufläche zu liegen kommt **(Abb. 1-8)**. Die Einzelzahnlücke kann mit einer integrierten verschraubbaren Abutment-Hybrid-Krone oder mit einem Abutment und einer zementierten Krone versorgt werden [5].

## Zahnlose Kieferabschnitte

Beim Fehlen von mehreren Zähnen können unterschiedliche Planungs- und Versorgungskonzepte zur Anwendung kommen. Zur Kompensation der geringeren Verankerungsfläche von kurzen Implantaten im Knochen wird neben der Zahn-für-Zahn-Versorgung eine Verblockung von multiplen Implantaten empfohlen [6]. Die Empfehlungen sind aber im Kontext der jeweiligen Implantat-Aufbau-Verbindung, die bei der Versorgung von kurzen Implantaten zur Anwendung gekommen ist, zu berücksichtigen. Aus dem Anwendungsbereich der Implantate mit einer externen Implantataufbauverbindung wird eine Verblockung angeraten, um eine ausreichende Stabilität besonders bei einer hohen Aufbauhöhe des Zahnersatzes sicher zu stellen [6]. Die Erfahrung bei der Anwendung von Implantaten mit einer konischen Implantat-

**Abb. 1:** Reduziertes Knochenangebot nach Verlust des Zahnes 26.

**Abb. 2:** Pilotbohrung mit Lehre zur Definition der Implantatposition.

**Abb. 3:** Crestalbohrer zur Durchführung eines internen Sinusliftes.

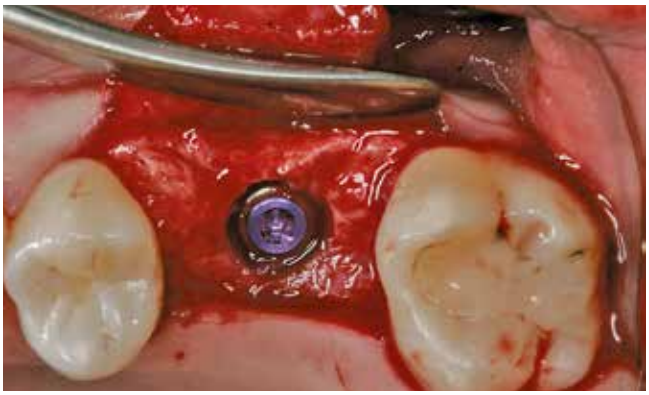

**Abb. 4:** Zentale, subcrestale Insertion des Implantates (copaSKY, bredent medical, Senden) .

**Abb. 5:** Röntgenkontrolle der Implantatinsertion mit basaler Einlagerung von Knochenspänen und Knochenersatzmaterial.

**Abb. 6:** Auf einem Titanabutment verklebte CAD/CAM-ZrO-Krone.

**Abb. 7:** Mit Komposit verschlossener Schraubkanal der Abutmentkrone.

**Abb. 8:** Röntgenkontrolle der Abutmentkrone mit Knochenapposition auf der Implantatschulter.

aufbauverbindung hat gezeigt, dass sich multiple Einzelkronen langzeitstabil eingliedern lassen [2] **(Abb. 9-14)**. Besonders in Hinblick auf das periimplantäre Knochenniveau wird davon ausgegangen, dass sich bei der Einzelversorgung keine Spannungen auf Grund einer unzureichenden zahntechnischen Herstellungsgenauigkeit ergeben können.

Zeigt sich im Rahmen der Planung, dass das vertikale Knochenangebot nur in einem Bereich des zahnlosen Kieferkammabschnittes vorliegt, können kurze Implantate auch mit längeren Implantaten kombiniert werden. Dann kann anstelle der multiplen Einzelversorgung auch eine Brückenversorgung angegangen werden **(Abb. 15-18)**. Bei der Verblockung von Implantaten mit einer konischen Implantataufbauverbindung muss auf eine genaue Übertragung der Implantatanschlussgeometrie geachtet werden, da es durch die Toleranzen bei der Herstellung des Konus zu einem vertikalen Versatz kommen kann. Im Vergleich zu Implantaten mit einer zylindrischen, parallelen Verbindung fehlt

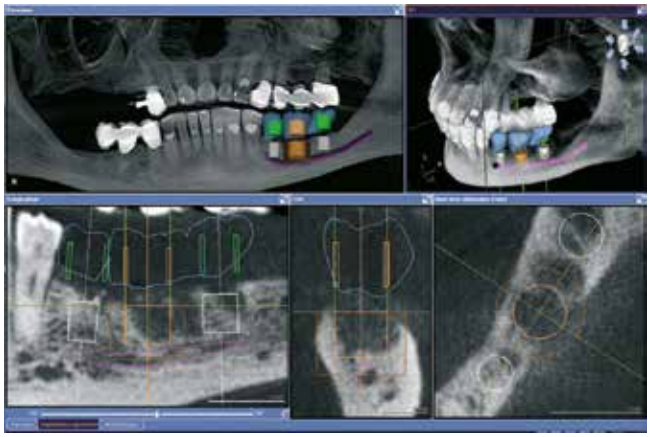

**Abb. 9:** Implantatplanung für drei ultrakurze Implantate bei reduziertem vertikalen Knochenangebot.

**Abb. 10:** 3D-Navigationsschablone mit eingesetzten Führungslöffeln für die Pilotbohrung.

**Abb. 11:** Insertion von drei Implantaten mit den Durchmessern 4, 6 und 5 mm.

**Abb. 12:** Postoperative Kontrolle nach Insertion der Implantate.

**Abb. 13:** Kontrolle der zementierten Einzelkronen mit noch verbliebenen Zementresten im Sulkusbereich.

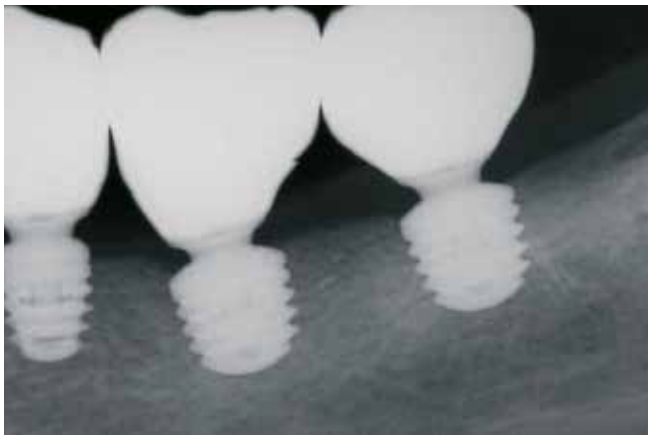

**Abb. 14:** Röntgenkontrolle der Kronen nach der vollständigen Zemententfernung.

**Abb. 15:** Röntgenkontrolle nach Insertion eines durchmesserreduzierten Implantates (narrowSky, bredent medical) in Kombination mit einem ultrakurzen Implantat (copaSky).

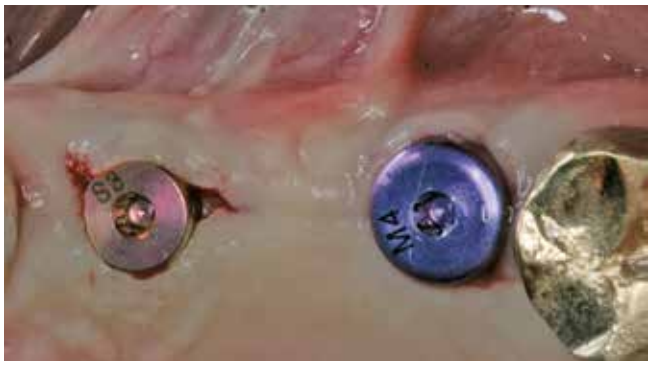

**Abb. 16:** Freilegung der Implantate mit Verlagerung der Schleimhaut nach vestibulär.

**Abb. 17:** Dreigliedrige Brücke auf zwei Implantaten

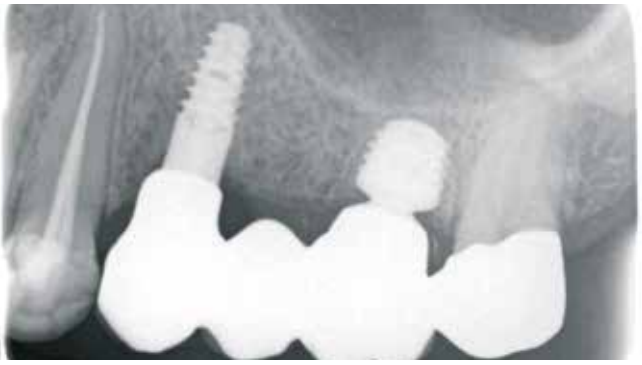

**Abb. 18:** Kontrolle der Brücke auf individualisierten Abutments.


Reduziertes Knochenangebot?
copaSKY Ultrashort!




Mit dem ultrakurzen copaSKY versorgen Sie Patienten mit reduziertem Knochenangebot ohne Augmentation.

Das reduziert Kosten und schont das Hart- und Weichgewebe.

DENTAL INNOVATIONS
SINCE 1974

bredent group

bredent medical GmbH & Co. KG · Weissenhorner Str. 2 · 89250 Senden · Germany · T: +49 7309 872-600 · F: +49 7309 872-635 · www.bredent-medical.com · @: info-medical@bredent.com

Foto: © Getty Images

hier der Anschlag, der eine genaue Übertragung der vertikalen Position sicherstellt. Um diesen vertikalen Fehler zu vermeiden empfiehlt es sich auf Abutmentniveau abzuformen. In diesem Fall kann das Abutment auch in-situ verbleiben, so dass das periimplantäre Weichgewebe nicht mehrfach traumatisiert wird.

### Materialauswahl

Durch die heute im zahntechnischen Arbeitsablauf nicht mehr zu vernachlässigenden digitalen Technologien stehen neben der gußtechnischen Herstellung verschiedene Alternativen zur Herstellung eines Gerüstes zur Verfügung. Die früher gerade für die Einzelzahnversorgung häufig verwendeten edelmetallhaltigen angußfähigen Systemkomponenten zeigen neben den hohen Materialkosten auch eine hohe Fehleranfälligkeit, die sich auf Grund des Ausbildens eines galvanischen Elementes in einer Korrosionsproblematik zum Titanimplantat zeigen kann [7]. Zudem ist die Herstellung einer solchen gegossenen Abutmentkrone sehr arbeitsintensiv. Für eine sichere Verankerung werden daher Hybridkronen mit einem Titaninsert verwendet, da es sich gezeigt hat, dass Versorgungen mit einem Anschluss ausschließlich aus Keramik auch bei hohen Materialfestigkeiten zu technischen Komplikationen geführt haben. Dabei war weniger das Frakturrisiko des Aufbaus innerhalb des Implantates relevant, als die Dimensionsveränderung durch Mikrobewegungen, die die hochpräzise Anschlussgeometrie beschädigt hat [8].

### Abutment-Hybrid-Kronen

Für die Einzelkronen auf ultrakurzen Implantaten können bei achsgerechter Implantatposition daher verschraubbare Abutment-Hybrid-Kronen hergestellt werden. Eine klassische Verblendung mit Keramikmassen auf einen Titanrohling als Abutment zeigt sich jedoch sehr aufwändig und kann zu Veränderungen der Oberfläche im Bereich der Passung der Aufbauverbindung führen. Daher empfiehlt sich die Verwendung einer Klebebasis, die eine genormte Anschlussgeometrie für Keramikrohlinge zeigt oder ein Aufbau, der durch Beschleifen individualisiert zur Aufnahme einer Keramikkrone verwendet werden kann.

Bei der Verwendung einer Klebebasis kann ein mit der Anschlussgeometrie versehener CAD/CAM-Block verwendet werden [9]. Diese stehen als Grünling aus Zirkonoxid- oder Lithium-Disilikat-Glaskeramik (LS2) zur Verfügung, um den Zahnersatz zu fräsen [10]. Nach dem Sintern und dem Einfärben der Zirkonoxidkeramik (ZrO) steht ein korrosionsresistentes, aber in der Regel auch sehr hartes Werkstück zur Verfügung. Daher finden vermehrt LS2-Keramiken Verwendung, die zwar im Vergleich zur Zirkonoxidkeramik eine geringe Biegefestigkeit zeigen, aber für die Anwendung auch für den Seitenzahnbereich freigegeben sind. Klinisch zeigt sich eine geringe Komplikationsrate und vor allem eine hohe Patientenakzeptanz [11]. Neben dem physiologischen Kauverhalten durch die geringere Härte zeichnet sich die LS2-Keramik durch eine bessere Transparenz im Vergleich zu den ZrO-Keramiken aus, so dass besonders im sichtbaren Bereich ästhetisch ansprechende Versorgungen erreicht werden können.

Für die Versorgung von ultrakurzen Implantaten oder bei einem reduzierten Knochenlager mit reduzierter Knochenqualität kann ein Abutment mit einem niedrigeren Elastizitätsmodul verwendet werden, um eine physiologische Krafteinleitung zu erreichen [12]. Hierzu stehen Aufbauteile aus Hochleistungspolymer, wie zum Beispiel keramikgefüllte PEEK-Aufbauten zur Verfügung [13]. Diese können als präfabrizierte Hybridaufbauten verwendet werden, so dass eine Keramikkrone auf das Abutment geklebt wird, oder ein spezielles Titanabutment wird vom Zahntechniker mit dem keramikgefüllten Hochleistungskunststoff umspritzt, der abschließend mit einem PMMA-basierten Kunststoff verblendet wird.

### Diskussion

Die Anwendung von ultrakurzen Implantaten wird auch aus prothetischer Sicht kontrovers diskutiert. Da das vertikale Knochenangebot nicht durch chirurgische Maßnahmen wieder hergestellt wird, liegt die Anschlussgeometrie von Implantat und Suprakonstruktion tiefer als bei einem erhaltenen Kieferkamm. Dies kann im Bereich des Mundbodens zu einer lingualen Periimplantitis führen. Daher ist es bei der Planung und chirurgischen Umsetzung wichtig, dass auch lingual zumindest ein schmaler Bereich fixierter Schleimhaut erhalten bleibt [14]. Dies kann bei der Freilegung positiv beeinflußt werden, indem das krestale Weichgewebe durch eine entsprechende Inzisionstechnik nach lingual verschoben wird.

Als weiterer Kritikpunkt wird die hohe Kronenhöhe besonders im Vergleich zur Implantatlänge gesehen. Die Forderung, dass eine Implantatkrone nicht höher als die Implantatlänge sein sollte, wurde in einer Zeit postuliert, als die Implantate im Sinne der Distanzosteogenese auf Grund einer weniger biologisch orientierten Implantatoberfläche eher mechanisch im Knochen verankert war [15]. Die heute zur Verfügung stehenden Implantatoberflächen mit einer bimodularen Mikrostrukturierung und das Implantatdesign mit einer voluminösen Raumgestaltung im Gewindeprofil ermöglicht eine tiefe Neubildung von Knochen, so dass eine biologische Implantatverankerung erreicht wird [2]. Daher zeigen verschiedene Studien und Metaanalysen selbst bei einem Implantat-Kronen-Verhältnis von größer als zwei keine erhöhten biologischen oder technischen Komplikationen auf [16,17].

Bei einer tiefen Implantatposition ist darauf zu achten, dass die Form des Aufbaus und der basale Anteil der Abutmentkrone im Weichgewebsbereich zum Knochen eher konkav als konvex ausgebildet werden. Somit ist gewährleistet, dass das periimplantäre Weichgewebe sich ausreichend ausdehnen kann und für das periimplantäre Knochenlager und besonders bei einem breiten Plattformswitch die Knochenanlagerung auf der Implantatoberkante ausreichend ernährt wird [18].

Da kurze Implantate im Wesentlichen im posterioren Bereich eingesetzt werden, sind die ästhetischen Anforderungen geringer als im Frontzahnbereich. Sofern eine Positionierung des Implantates mit einer zentralen Position des Schraubkanals erfolgte, können verschraubte Abutmentkronen eingebracht werden. Daher kann ein Verschluß des Schraubkanals mit einem provisorischen Kunststoff oder einem lichtgehärteten Kunststoff erfolgen. Damit wird das Risiko des Ausbildens einer Periimplantitis auf Grund von überschüssigen Zementresten bei einer zementierten Verankerung eliminiert [19]. Da für die Anwendung von ultrakurzen Implantaten eine konische Aufbauverbindung favorisiert wird, ist auch von einem geringen Risiko von Schraubenlockerungen auszugehen.

Gerade bei der Eingliederung von Implantatkronen aus Zirkonoxidkeramik kann es zu einer geringen Akzeptanz unter kaufunk-

tionellen Aspekten kommen, da die Versorgung des starr eingeheilten Implantates und der sehr festen Keramikkrone als sehr hart empfunden wird. Bei der Verwendung von LS2-Keramiken oder auch von PEEK mit einer Verblendung mit keramikgefüllten Kunststoffen oder industriell hergestellten Verblendschalen empfindet der Patient diese Versorgungen aufgrund des weicheren Materials als sehr angenehm, da eine natürliche Dämpfung wahrgenommen wird. Neben dem angenehmeren Kaugefühl ermöglicht auch die reduzierte Kraftübertragung eine frühere Belastung der Implantate und ein sukzessives Remodelling im Sinne des „progressive bone loadings". Dadurch kann das periimplantäre Lager in den großen Lumina der Gewindeflanken weiter ausdifferenziert werden und es wird ein geringer periimplantärer Knochenabbau beobachtet, der gerade bei ultrakurzen Implantaten ein Risikofaktor darstellen kann [20].

Für die monolithischen Kunststoffkronen aus Kunststoff wird durch industriell hergestellte Verblendschalen gerade im Kauflächenbereich eine hochdichte Struktur erzeugt, die eine geringe Abrasion und somit Langzeitstabilität der Versorgung zeigt [4]. Diese hochdichten Strukturen sind nicht nur extrem abrasionsfest, sondern zeigen auch positive Eigenschaften gegenüber der Verfärbung. Im Vergleich zu klassischen Kunststoffen zeigen Belastungstests mit Kaffee, Tee, Tabak, Methylenblau und Rotwein mittlere Verfärbungsindizes im Vergleich zu Keramikmassen [21]. Zeigen sich extreme Belastungen mit einer Schädigung der Kunststoffanteile, kann der Kunststoff einfach im Vergleich zu keramisch verblendeten Versorgungen repariert werden, da keine zeitintensive Trocknung des Gerüstes notwendig wird und die Reparatur durchaus im Mund mit dem lichthärtenden System erreicht werden kann.

## Klinische Relevanz

Bei der prothetischen Versorgung von ultrakurzen Implantaten können die vom jeweiligen Behandler favorisierten Behandlungsabläufe angewendet werden. Es sind aber die verschiedenen spezifischen Maßnahmen für die Anwendung von ultrakurzen Implantaten zu berücksichtigen, damit die Einschränkungen durch die prothetische Kompensation des reduzierten Knochenlagers nicht den Langzeiterfolg der Versorgung gefährden. ■

**Literaturverzeichnis unter**
**www.dimagazin-aktuell.de/literaturlisten**

*Bilder: soweit nicht anders deklariert: © Dr. Jörg Neugebauer*

**Priv.-Doz. Dr. Jörg Neugebauer**
Dr. Bayer und Kollegen
Von-Kühlmann-Str. 1 · 86899 Landsberg am Lech
und
Interdisziplinäre Poliklinik für Orale Chirurgie und Implantologie
Klinik der Universität zu Köln
Direktor: Univ.-Professor Dr. Dr. J. E. Zöller
Kerpener Str. 32 · 50931 Köln
E-Mail: neugebauer@implantate-landsberg.de

### Priv.-Doz. Dr. Jörg Neugebauer

studierte Zahnheilkunde an der Universität Heidelberg. Danach erfolgte eine mehrjährige Tätigkeit in der Dentalindustrie, zuletzt als Leiter R&D Implantologie. Nach der Weiterbildung zum Fachzahnarzt für Oralchirurgie arbeitete, forschte und lehrte er als Oberarzt an der Interdisziplinären Poliklinik für Orale Chirurgie und Implantologie der Universität zu Köln unter Direktor Prof. Dr. Dr. J. E. Zöller. Seit August 2010 ist er in der Praxis für Zahnheilkunde Dres. Bayer, Kistler, Elbertzhagen und Kollegen, Landsberg am Lech, mit weiterer Lehr- und Forschungstätigkeit für die Universität Köln tätig. Seine Forschungsschwerpunkte sind: Verlässlichkeit der Implantattherapie, antimikrobielle photodynamische Therapie, digitale Volumentomografie und Keramikimplantate.

### ZTM Stephan Adler

hat seine Lehre als Zahntechniker 1985 abgeschlossen. Von 1990 bis 1995 war er Laborleiter eines Großlabors in München. Bereits 1993 begann er seine implantatprothetische Arbeit für die Praxis Dr. Bayer und Drs. Kistler. Seit 2003 ist er im Labor der Praxis mit Schwerpunkt Implantologie in Landsberg am Lech.

### Dr. Frank Kistler

ist seit 1996 implantologisch tätig. Er ist Mitglied und geprüfter Experte der DGOI und ebenfalls in der Gemeinschaftspraxis mit Dr. Georg Bayer in Landsberg am Lech tätig. Sein Tätigkeitsschwerpunkt liegt in der chirurgischen Implantologie. Dr. Frank Kistler ist als Autor sowie international als Referent tätig.

### Jacqueline Meier

Jacqueline Meier absolvierte ihre Ausbildung zur Zahntechnikerin in den Jahren 2009 bis 2013 in einem gewerblichen Dentallabor in Landsberg am Lech. Nach ihrer Ausbildung wechselte sie in das Praxislabor der Gemeinschaftspraxis Dr. Bayer, Drs. Kistler, Dr. Elbertzhagen, PD Dr. Neugebauer ebenfalls in Landsberg am Lech.

### Dr. Steffen Kistler

absolvierte sein Studium der Zahnmedizin von 1990 bis 1995 an der FU Berlin und LMU München. Im Jahr 1996 folgte die Promotion. 1996 begann seine implantologische Tätigkeit. Von 1997 bis 1999 war er Oberarzt (Prothetik) an der ZMK-Klinik der LMU München. 2001 stieg er in die Gemeinschaftspraxis von Dr. Georg Bayer und Dr. Frank Kistler ein. Seit 2002 ist sein Tätigkeitsschwerpunkt die Implantologie (DGZI). Seit 2004 ist er Active Member der DGOI/Diplomate ICOI und seit 2008 geprüfter Spezialist für Implantologie der EDA (BDIZ/EDI). Er ist Mitglied verschiedener implantologischer Fachgesellschaften und mit mehr als 300 Vorträgen, Kursen und Veröffentlichungen im Bereich Fachfortbildung (inter-)national tätig.

# **Platelet Rich Fibrin (PRF)** als autologe Komponente zur Unterstützung der **Eigenregeneration** in der Implantologie

**Dentale Implantate sind mittlerweile ein fester Bestandteil der oral- und kieferchirurgischen Behandlung zur Wiederherstellung der Kaufunktion [1]. In Deutschland werden geschätzt eine Million Implantate pro Jahr eingesetzt. Dabei hängt die langfristige Implantatstabilität sowohl von der Vorbereitung des Implantatbettes mit Augmentationsmaßnahmen als auch vom periimplantären Weichgewebe ab. In diesen Bereichen wurden eine Vielzahl an Fortschritten gemacht, die dazu beigetragen haben, dentale Implantate für viele Patienten zu ermöglichen [2,3].**

Langzeiterfahrungen haben inzwischen die Wichtigkeit der kontinuierlichen Vorsorge und rechtzeitigen Weiterbehandlung von Implantaten klargestellt. Zu nennen ist vor allem die Periimplantitis. Statistiken zu Folge müssen jährlich rund 100.000 Implantate aufgrund von Periimplantitis wieder entfernt werden. Diese Implantat-assoziierte Erkrankung kann einerseits als Folge der nicht optimal verlaufenden Erstbehandlung auftreten, anderseits auf einer bakteriellen Entzündung, z. B. bei fortgeschrittenen parodontalen Erkrankungen oder vernachlässigter Mundhygiene beruhen [4]. Ihr Fortschreiten führt zum Abbau des Knochen- und Weichgewebes und somit zum Verlust des Implantats.

Kieferatrophie kann infolge von unterschiedlichen Erkrankungen auftreten, die alle zum Zahnverlust führen [5]. Um den Kiefer wiederherzustellen stehen heute viele etablierte Methoden zur Verfügung. Diese können entweder auf dem patienteneigenen Knochen im Sinne der autologen Transplantation zurückgreifen oder auf nicht autologe Knochenersatzmaterialien [6]. Viele Knochenersatzmaterialien unterschiedlicher Herkunft sind auf dem europäischen Markt verfügbar. Allerdings müssen diese Biomaterialien von zellulären Komponenten befreit werden, um eine mögliche Allo- bzw. Xeno-Immunreaktion zu vermeiden [7]. Deshalb können diese Materialien bestenfalls als eine Leitstruktur betrachtet werden, die eine sehr wichtige Rolle spielt, um die Regeneration des ortständigen Knochens zu unterstützen.

Die physiologische Knochenheilung verläuft in vier Phasen **(Abb. 1)** [8]. In der ersten Phase der Inflammation wird zunächst der Knochendefekt mit Blut gefüllt, das mit inflammatorischen Blutzellen besiedelt wird. In der Granulationsphase bildet sich ein

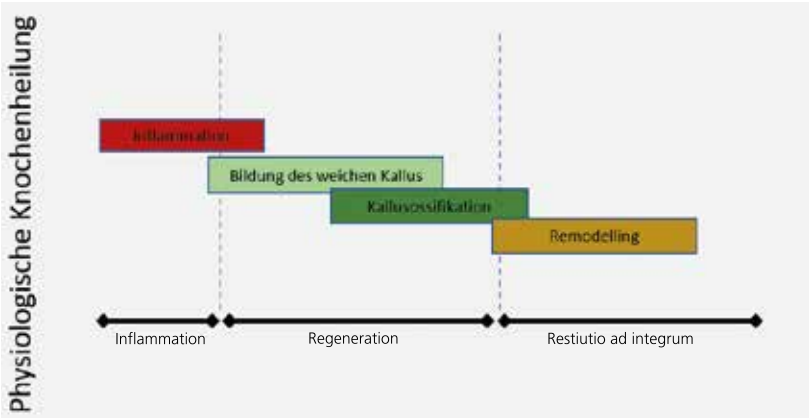


**Abb. 1:** Schematische Darstellung der physiologischen Wundheilung.

Blutkoagel, welches als Gerüst für die ortständigen Knochenzellen dient. Dieser weiche Kallus gibt das Volumen des neugebildeten Knochens vor. Deshalb ist die Stabilisierung des Kallus im Defekt essenziel für den weiteren Regenerationsverlauf. Sein Verlust führt zu Wundheilungsstörungen wie z. B. Osteomyelitis. Im Verlauf der Heilung wandern ortständige Osteoblasten in das Blutkoagel ein und sezernieren extrazelluläres Knochengewebe und führen somit zur Ossifikation des weichen Kallus und Bildung des harten Kallus. Durch die mechanische Belastung wird dann der harte Kallus in trabekulären Knochen umgewandelt. Somit kann ein ***restitutio ad integrum*** erreicht werden [8]. Allerdings läuft dieser Regenerationsprozess nur unter idealisierten Bedingungen erfolgreich ab. Bezogen auf den Kieferknochen kann in einer frischen Extraktionsalveole nur so viel Knochen regeneriert werden, wie die zum Zeitpunkt der Extraktion vorhandenen Knochenwände der Alveole eine Stabilisierung des Blutkoagels zulassen. Dies schränkt damit einhergehend auch die Regenerationsmöglichkeit ein. Deshalb geht nach Zahnverlust der Knochen sowohl in der vertikalen als auch in der horizontalen Dimension verloren. Grund dafür sind sowohl die Umbauprozesse als auch die frühzeitige mechanische Belastung (Kaukräfte, Muskelansätze) [9]. Bereits in den achtziger Jahren haben Caewood und Kollegen die Kieferatrophie beschrieben und konnten den rasch fortschreitenden Knochenschwund in den ersten drei Monaten nach der Extraktion beschreiben [9].

Da die autologen biologischen Komponenten des Patienten für die Regeneration essentiell sind, diese aber in den meisten Fällen aufgrund der Defektmorphologie nicht ausreichen, werden in der minimalinvasiven Oral- und Kieferchirurgie Knochenersatzmaterialien mit eigenen Knochenspänen gemischt, um das Ausmaß an transplantiertem Knochengewebe zu minimieren und gleichzeitig die azellulären und avaskulären Knochenersatzmaterialien mit autologen und biologischen Komponenten zu impfen [10]. Diese Maßnahme soll die Integration des Knochenersatzmaterials im Defekt und dessen Regeneration beschleunigen. Allerdings ist diese Maßnahme weiterhin mit einer autologen Knochenentnahme verbunden, die aber meistens ohne zweite Wunde erfolgen kann.

Eine weitere autologe Alternative bieten Blutkonzentrate, die aus dem patienteneigenen peripheren Blut gewonnen werden. Vor allem das Plättchen-reiche Fibrin (PRF) bietet viele Vorteile aufgrund seiner besonderen Zusammensetzung und seiner einfachen Herstellung ohne externe Zusätze wie Antikoagulantien [11].

## Herstellung des Plättchen-reichen Fibrins (PRF)

Das PRF wird aus dem patienteneigenen peripheren Blut hergestellt. Die Blutentnahme erfolgt meistens an der medianen Armvene. Dabei wird das periphere Blut in den entsprechenden, nicht antikoagulierenden Entnahmeröhrchen aufgenommen. Jedes Röhrchen hat ein Volumen von 10 ml und muss vollständig gefüllt werden, um eine erfolgreiche Zentrifugation durchführen zu können. Das PRF kann in zwei unterschiedlichen Formen hergestellt werden: die solide PRF-Matrix und die flüssige PRF-Matrix [12]. Je nachdem, welche PRF-Form gebraucht wird, muss ein anderes Entnahmeröhrchen verwendet werden. Für das solide PRF werden Entnahmeröhrchen mit Glasoberfläche verwendet, um die Koagulation zu unterstützen und direkt nach der Zentrifugation eine solide PRF-Matrix zu erhalten. Für das flüssige PRF werden Entnahmeröhrchen mit Plastikoberfläche verwendet, um die physiologische Koagulation ohne eine Verwendung von Antikoagulantien zu verlangsamen. Nach der Entnahme werden die Röhrchen unverzüglich zentrifugiert. Durch die Zentrifugation werden die Blutbestandteile getrennt und konzentriert. Die obere Phase bildet das PRF, welches aus Fibrin, Thrombozyten, Leukozyten, Plasmaproteinen und Wachstumsfaktoren besteht. In der unteren Phase sammeln sich hauptsächlich die Erythrozyten. Nach der Zentrifugation entsteht also ein Konzentrat aus den wichtigsten Blutbestandteilen, die für die Regeneration eine sehr essentielle Rolle spielen. Allerdings hängt die Zusammensetzung des PRFs stark von der angewendeten Zentrifugalkraft ab [13].

## Das Low Speed Centrifugation Concept (LSCC)

Um Blutkonzentrate herstellen zu können, wird das Blut zentrifugiert und damit in seine Einzelbestandteile getrennt. Durch die Zentrifugation wird je nach Eigenschaften und Einstellung der verwendeten Zentrifuge eine bestimmte relative Zentrifugalkraft angewendet, die auf die einzelnen Blutbestandteile wirkt und sie entsprechend Richtung Röhrchenboden schleudert. Damit erreicht man eine Isolation bestimmter Bestandteile [12]. Die Einführung des sogenannten Low Speed Centrifugation Concept beruht auf mehreren systematischen präklinischen Studien, in denen der Einfluss der angewendeten Zentrifugalkraft auf die Zusammensetzung und Bioaktivität der resultierenden PRF-Matrizen untersucht wurde. Diese systematischen Studien haben zum ersten Mal die Wichtigkeit der angewendeten Zentrifugationsparameter hervorgehoben und den Einfluss der Zentrifugalkraft in der Herstellung von Blutkonzentraten genau beschrieben. LSCC besagt, dass bei gleichbleibender Zentrifugationszeit, die systematische Reduktion der angewendeten Zentrifugalkraft bei der Herstellung von PRF zu einer signifikanten Anreicherung mit Thrombozyten und Leukozyten sowie Wachstumsfaktorfreisetzung führt **(Abb. 2)** [12]. Darüber hinaus konnte in zahlreichen präklinischen Studien bewiesen werden, dass sowohl solide als auch flüssige PRF-Matrizen, die mittels einer niedrigen RCF hergestellt wurden, eine signifikant höhere Konzentration an Thrombozyten und Leukozyten im Vergleich zu PRF-Matrizen haben, die mittels hoher RCF hergestellt werden. Zusätzlich war die Freisetzung der Wachstumsfaktoren im Verlauf von zehn Tagen in den PRF-Matrizen, die mittels einer niedrigen RCF hergestellt wurden, signifikant höher [14–18].

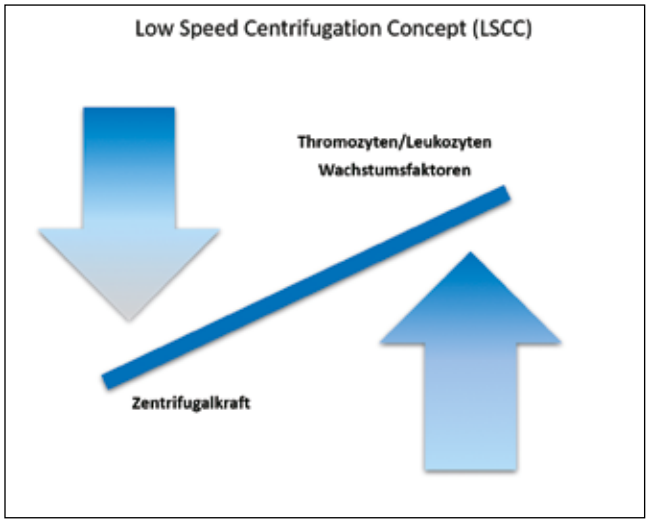


**Abb. 2:** Schematische Darstellung des Prinzips des Low Speed Centrifugation Concept.

PRF ist in der Lage viele Wachstumsfaktoren freizusetzen, die für die Regeneration essenziell sind [19]. Zu nennen sind VEGF, welcher bei der Angiogenese eine Schlüsselrolle übernimmt [19,20]. PDGF wird ebenfalls in hohen Konzentrationen freigesetzt. Dieser Wachstumsfaktor wird von den Thrombozyten im Rahmen ihrer Aggregation sezerniert und ist in der initialen Phase der Regeneration sowohl im Weichgewebe als auch im Knochengewebe maßgeblich beteiligt [21,22]. EGF ist besonders wichtig für die Gefäßneubildung und die Epithelialisierung und kann somit zur Beschleunigung des Wundverschlusses beitragen [23,24]. Die Besonderheit an den Blutkonzentraten besteht in der autologen Quelle der angereicherten Zellen und Wachstumsfaktoren.

**Abb. 3:** Ausgangssituation mit atrophem posteriorem Alveolarfortsatz.

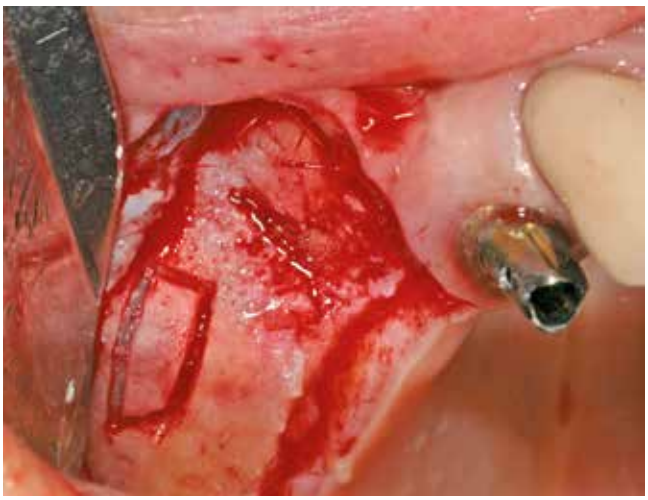

**Abb. 4:** Präparation des lateralen Fensters als Vorbereitung für den Sinuslift.

## Kombination von PRF mit Knochenersatzmaterialien und kollagenbasierten Membranen

Biomaterialien werden aus unterschiedlichen Quellen gewonnen (allogen, xenogen, phykogen, synthetisch). Alle haben gemeinsam, dass sie keine lebenden Zellen enthalten dürfen und deshalb vor allem als eine Leitstruktur dienen sollen. Die Biologisierung der Biomaterialien mit autologen Knochenspänen ist eine etablierte Methode. Dabei soll vor allem bei größeren Defektmorphologien die Regeneration beschleunigt werden. PRF bietet eine minimalinvasive autologe Alternative, um passive Biomaterialien mit patienteneigenen Regenerationsfaktoren zu aktivieren. Dabei können sowohl das flüssige als auch das feste PRF für die Aktivierung und Biologisierung von Biomaterialien verwendet werden. Knochenersatzmaterialien werden mit kleingeschnittener solider PRF-Matrix gemischt und mit der flüssigen PRF-Matrix zusätzlich aktiviert. Sobald das flüssige PRF koaguliert, entsteht eine klebrige modulierbare Masse, bestehend aus PRF und Knochenersatzmaterialien. Diese kann dann in den Knochendefekt eingebracht werden und genau auf die gewünschte Form und Dimension moduliert werden. Die Kombination von PRF mit granulären Knochenersatzmaterialien erleichtert somit das Handling und die klinische Anwendbarkeit der Materialien und führt letztendlich zu verkürzten Operationszeiten. Darüber hinaus werden durch die Beladung mit den in PRF enthaltenen Blutzellen und den freigesetzten Wachstumsfaktoren dem Körper die nötigen Zellen zur Verfügung gestellt, die physiologisch während der Inflammationsphase erst rekrutiert werden müssen. Durch Zell-Zell-Kommunikation wandern dann ortständige Knochenzellen in das aktive Biomaterial hinein und führen zur Regeneration und Ossifikation des Defektes. Für die Aktivierung von kollagenbasierten Membranen und Matrizes eignet sich eher das flüssige PRF. Es wird in flüssiger Form auf die Membran appliziert und

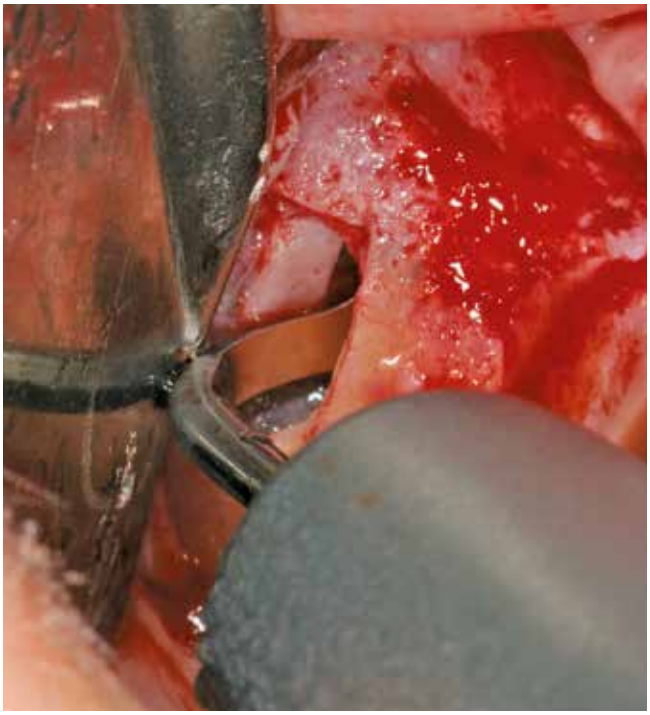

**Abb. 5:** Präparation des lateralen Fensters als Vorbereitung für den Sinuslift und Elevation der Schneider'schen Membran.

von ihr aufgenommen. Nach kurzer Zeit koaguliert das flüssige PRF in die Membran und erhöht durch das Fibringerüst seine Stabilität und Bioaktivität. Dadurch können kollagenbasierte Biomaterialien leichter an den Defekt adaptiert und angenäht werden.

## Fallbeispiel

Eine ansonsten gesunde 66-jährige Patientin mit atrophem Oberkiefer nach Implantatverlust aufgrund von Periimplantitis in regio 15 stellte sich mit dem Wunsch auf Implantatversorgung in regio 16 vor **(Abb. 3)**. Nach Aufklärung und Planung wurde ein externer Sinuslift mit simultaner Implantation vorgenommen. Nach der Präparation eines mukoperiostalen Lappens wurde das Fenster mittels Piezochirurgie präpariert und die Schneider'sche Membran schonend gehoben, ohne eine Ruptur zu verursachen **(Abb. 4 und 5)**. PRF wurde gemäß des LSCCs hergestellt. Dabei wurde der Patientin 40 ml Blut abgenommen (zwei Röhrchen flüssiges PRF und zwei Röhrchen festes PRF). Alle vier Röhrchen wurden gleichzeitig in die Zentrifuge beladen und mit 1200 Umdrehungen pro Minute für acht Minuten zentrifugiert (Duo Centrifuge, Process for PRF/Mectron). Die gleichzeitige Zentrifugation ermöglicht die Herstellung von flüssigen und festen PRF-Matrizen in einem Schritt. Dabei muss darauf geachtet werden, dass zwei unterschiedliche Röhrchentypen verwendet werden, nämlich einmal für das flüssige PRF und einmal für das feste PRF **(Abb. 6)**. Das feste PRF wurde zunächst gepresst und dann kleingeschnitten und mit dem Knochenersatzmaterial (Geistlich Bio-Oss®; Geistlich Biomaterials, Baden-Baden) gemischt. Danach wurde das flüssige PRF appliziert und eine Koagulation des Knochenersatzmaterial-PRF-Gemisches abgewartet **(Abb. 7-10)**. Die entstandene Masse wurde dann in den vorpräparierten Sinus eingebracht **(Abb. 11)**. Darauffolgend erfolgte die Implantatinsertion in

**Abb. 6:** Unterschiedliche Blutentnahmeröhrchen zur Herstellung des soliden PRFs (links) und des flüssigen PRFs (rechts).

**Abb. 7:** Zerkleinerte solide PRF-Matrix.



**Abb. 8:** Mischung zerkleinerter fester PRF-Matrix mit dem Knochenersatzmaterial.

**Abb. 9:** Applikation des flüssigen PRFs auf die Mischung.

**Abb. 10:** Klebrige modulierbare PRF-Knochenersatzmaterialmischung.

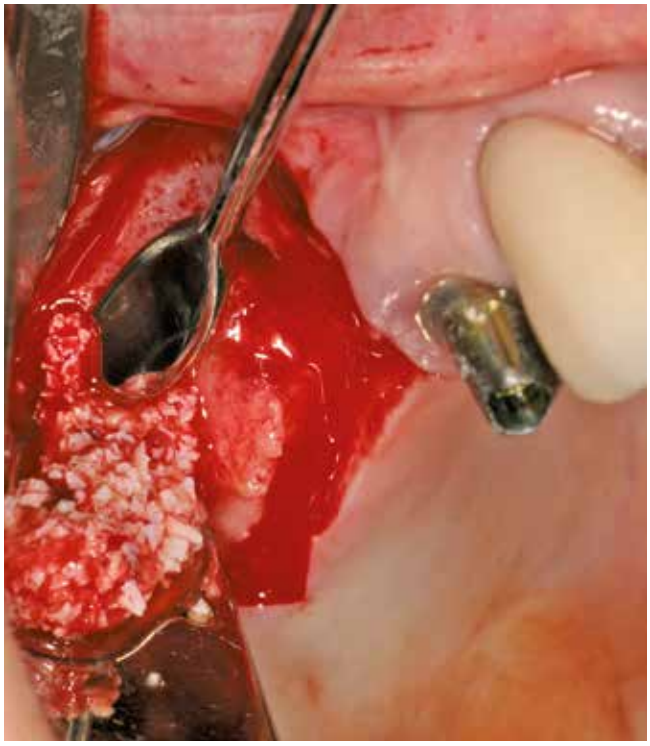

**Abb. 11:** Einbringen der PRF-Knochenersatzmaterialmischung in den vorbereiteten Sinus.

**Abb. 12:** Implantatinsertion nach Sinuslift.

**Abb. 13:** Deckung des Defektes mit einer mit PRF aktivierten dreidimensionalen Kollagenmatrix.

**Abb. 14:** Wundverschluss mit Einzelkopfnähten.

**Abb. 15:** Freigelegtes Implantat sechs Monate nach Sinuslift.

**Abb. 16:** Röntgenaufnahme zeigt die Osseointegration des Implantates nach vier Monaten.

regio 26 (Camlog® Promote® plus) **(Abb. 12)**. Das restliche Knochenersatzmaterial wurde für eine zusätzliche Augmentation verwendet. Der Defekt wurde dann mit einer mit flüssigem PRF aktivierten dreidimensionalen Kollagenmatrix (Mucograft®, Geistlich Biomaterials) gedeckt **(Abb. 13)**. Der präparierte Lappen wurde adaptiert und speicheldicht mit Einzelknopfnähten verschlossen **(Abb. 14)**. Nach einer Einheilungsphase und Freilegung wurde das Implantat nach sechs Monaten mit der entsprechenden Prothetik versorgt **(Abb. 15 und 16)**.

## Klinische Indikationen

PRF wird in unterschiedlichen Indikationen der regenerativen Medizin und Zahnmedizin verwendet, vor allem in der Implantologie und Parodontologie. Das PRF kann sowohl als präventive Maßnahme im Rahmen der Socket Preservation als auch in den augmentativen Verfahren in Abhängigkeit von der Defektmorphologie und Größe allein oder in Kombination mit Knochenersatzmaterial verwendet werden. Diverse klinische Studien haben die Zuverlässigkeit des PRF als alleiniges Füllmaterial sowohl bei der Socket Preservation als auch beim Sinuslift bestätigt. Dabei hatten die gesetzten Implantate sechs Jahre nach Sinuslift eine Überlebensrate von 100 %. Eine Übersichtsarbeit von Ghanaati et al. zeigte, dass in sieben kontrollierten Studien zur chirurgischen Behandlung von Parodontitis mittels PRF versus einer konventionellen Lappenoperation eine statistisch signifikante Verbesserung der Sondierungstiefen und Attachmentverluste in der PRF-Gruppe erreicht werden konnte [25]. Ferner eignet sich PRF in der klinischen Anwendung aufgrund seiner autologen Quelle und Bioaktivität gut für die Behandlung von medikamentenassoziierten Kiefernekrosen. Da das Krankheitsbild eine Einschränkung der Vaskularisation und Regeneration zeigt, kann die Freisetzung von Wachstumsfaktoren (VEGF) die Vaskularisation und die von Epidermal Growth Factor (EGF) die Epithelialisierung fördern [26]. Diese Ergebnisse wurden in klinischen Studien beobachtet. Dennoch finden sich in der Literatur zahlreiche unterschiedliche Behandlungsprotokolle, die es erschweren, systematische Auswertungen der klinischen Daten und Metaanalysen durchzuführen. In diesem Sinne werden laufende systematische und kontrollierte klinische Studien mit den vorgestellten Protokollen die Überlegenheit des PRF in unterschiedlichen Indikationen zeigen müssen.

## Fazit

PRF bietet eine autologe Alternative zur Kombination mit unterschiedlichen Biomaterialien, um die Regeneration in der präimplantologischen Chirurgie zu unterstützen. Zusätzlich zu seiner biologischen Aktivität erleichtert die Kombination der Biomaterialien mit PRF die klinische Anwendbarkeit und erlaubt somit eine Optimierung des Operationsverlaufs und Verkürzung der Operationszeit. ■

**Literaturverzeichnis unter www.dimagazin-aktuell.de/literaturlisten**

*Bilder, soweit nicht anders deklariert:*
*© Dr. Torsten Conrad*

**Prof. Dr. Dr. Dr. Shahram Ghanaati**

| | |
|---|---|
| 1997 – 2004 | Studium Medizin, Johannes Gutenberg-Universität Mainz |
| 2005 – 2009 | Studium Zahnmedizin, Johannes Gutenberg-Universität Mainz |
| 10/2013 | Anerkennung zum Facharzt für Mund-, Kiefer- und Gesichtschirurgie |
| 01/2010 – 09/2013 | Ärztlicher Koordinator des Kopf-Hals-Tumorzentrums des Universitären Centrums für Tumorerkrankungen |
| Seit 2013 | Leiter des Kopf-Hals-Tumorzentrums des Universitären Centrums für Tumorerkrankungen |
| Seit 2013 | Leiter des onkochirurgisch und rekonstruktiven Schwerpunktes |
| 10/2013 – 03/2016 | Geschäftsführender Oberarzt |
| 03/2016 | Zusatzbezeichnung Plastische Operationen |
| Seit 04/2016 | Leitender Oberarzt und Stellvertreter des Klinikdirektors |
| 10/2017 | Ernennung zum außerplanmäßigen Professor (APL-Professor) |

Zahlreiche wissenschaftliche Ämter, Preise, Auszeichnungen und Stipendien sowie Mitgliedschaften in verschiedenen wissenschaftlichen Organisationen.

**Sarah Al-Maawi**

| | |
|---|---|
| 2012 – 2017 | Studium der Zahnmedizin an der Goethe Universität Frankfurt am Main |
| Seit 10/2018 | Studium der Medizin |
| 04/2016 – 12/2017 | Hilfswissenschaftlerin in FORM- Lab der Mund-, Kiefer- und Plastische Gesichtschirurgie, Universitätsklinikum, Goethe Universität Frankfurt am Main |
| Seit 01/2018 | Assistenzzahnärztin in der Klinik für Mund-, Kiefer- und Plastische Gesichtschirurgie, Universitätsklinikum, Goethe Universität Frankfurt am Main |
| 04/2018 | Kongresspreis für das beste Poster Nationaler Osteology Kongress 2018 |

Zahlreiche nationale und internationale Publikationen

**Prof. Dr. Dr. Dr. Shahram Ghanaati,**
**Leitender Oberarzt und Stellvertreter des Klinikdirektors**
Klinik für Mund-, Kiefer- und plastische Gesichtschirurgie Universitätsklinikum Frankfurt am Main
Theodor-Stern-Kai 7 · 60590 Frankfurt
Tel. 0 69 / 6301 3744 · shahram.ghanaati@kgu.de

**Sarah Al-Maawi**
Universitätsklinikum der Goethe-Universität Frankfurt am Main, Klinik für Mund-, Kiefer- und Plastische Gesichtschirurgie

**Prof. Dr. Dr. Robert Sader**
Universitätsklinikum der Goethe-Universität Frankfurt am Main, Klinik für Mund-, Kiefer- und Plastische Gesichtschirurgie

**Dr. Torsten Conrad**
Heinrichstrasse 10, 55411 Bingen am Rhein

# Abgewinkelte Schraubenkanäle

## Erweitertes Konzept zum Achsausgleich

**Okklusal verschraubte Versorgungen gewinnen immer mehr an Bedeutung. Sie bilden bei vielen Sofortbelastungskonzepten auf vier oder sechs Implantaten, bei denen eine schräge Implantation der distalen Implantate erfolgt, die einzige Möglichkeit der bedingt festsitzenden Versorgung.**

Nobel Biocare blickt hier auf eine 20-jährige Erfahrung und Studienlage zurück. Eine Herausforderung der verschraubten Lösungen gilt es noch immer zu lösen: Wenn der Implantationswinkel im Frontzahnbereich 30 Grad übersteigt liegt der Schraubenzugangskanal häufig inzisal oder vestibulär. Dies bringt ästhetische Einbußen mit sich.

### Ausgangssituation

Unser Patient stellte sich mit einer intraoralen Ausgangssituation vor, die seine Lebensqualität stark einschränkte. Seine verbliebenden Zähne wiesen alle einenstarken Lockerungsgrad (Grad III) bei einem PSI von 4 auf. Unser Patient äußerte den Wunsch nach einem festsitzenden Zahnersatz, mit dem er endlich wieder ohne Überlegungen beherzt lächeln kann **(Abb. 1-3)**.

Nach ausführlichem intra- und extraoralem Befund wurde unser Patient im Erstgespräch über drei Möglichkeiten eines Implantat getragenen Zahnersatzes aufgeklärt. Ihm wurden die Optionen einer auf vier Implantaten getragenen teleskopierenden Stegversorgung, eines festsitzenden Zahnersatzes nach dem All-on-x-Konzept oder der konventionellen Implantatinsertion mit Sinuslift und Einheilzeit erläutert.

### Planungsphase

Nach der Durchführung einer dreidimensionalen Aufnahme konnte die Planung konkretisiert werden. Das DVT zeigte ein unzureichendes Knochenangebot im Oberkiefer. Deshalb fiel die Entscheidung im Oberkiefer letzten Endes auf die Insertion von sechs Implantaten mit beidseitigem Sinuslift (simultane Implantation) und einer Einheilzeit von 5 Monaten. Die Augmentation erfolgte mit Eigenknochen, welcher aus der Knochenfalle entnommen wurde.

Im Unterkiefer hingegen wies der Patient mehr als genügend Knochen, sowohl in der Höhe als auch in der Breite auf, sodass dort die Sofortbelastung Anwendung finden konnte. Aufgrund des ausreichenden Knochenangebotes und des jungen Alters (54) des Patienten entschieden wir uns für das All-on-6-Konzept. Eine Anwinkelung der Implantate war in diesem Fall nicht notwendig. Im Ober- sowie Unterkiefer wurden jeweils sechs Implantate mit mindestens 10 mm Länge und einem Durchmesser von 3,75 mm gesetzt.

Das Implantat 16 wies keine Osseointegration auf und ist bei dem Versuch den Gingivaformer herauszuschrauben mit entfernt worden. Aufgrund dessen wurde in regio 14 ein neues 10 mm Nobel Parallel Implantat mit einem Durchmesser von 4,3 mm gesetzt. Es wurde zeitgleich abgeformt, jedoch wurde das Implantat 14 erst acht Wochen post implantationem mit in die Belastung integriert **(Abb. 8)**. Nach acht Wochen konnte die verschraubte Interimsprothese im Unterkiefer bereits durch die definitive Versorgung ersetzt werden. Im Oberkiefer erfolgte die definitive Versorgung nach fünf Monaten.

### Hohe Erfolgsraten mit All-on-X-Konzept

Das All-on-X-Konzept wurde vor über 10 Jahren entwickelt und wies seither hohe Erfolgsraten (Nobel Biocare, Göteborg, Schweden, 94,8 % nach 10 Jahren) auf. Es bietet die optimale Versorgung bei prospektiver Zahnlosigkeit. Zu den Hauptvorteilen zählen die geringe Behandlungszeit, die geringe Invasivität und vor allem die hohe Patientenakzeptanz.

Um dieses Konzept umsetzen zu können werden alle nicht erhaltungswürdigen Zähne extrahiert und es wird eine simultane Implantation mit provisorischer Versorgung durchgeführt. Wichtig bei dieser Art von Versorgung ist die konvexe Gestaltung der Brückenbasis, um einen problemlosen Zugang für die Reinigung zu gewährleisten.
Das Ziel der All-on-X-Methode ist die Verankerung eines möglichst langen Implantats im ortsständigen Knochen, um damit eine möglichst große Unterstützungsfläche für die Suprakonstruktion zu erreichen.
Die Ausrichtungsmöglichkeit der einzelnen Implantate bis zu einem Winkel von 45 Grad hat nicht nur den bereits erwähnten statischen Vorteil, sondern ermöglicht zugleich eine Umgehung kritischer Strukturen.
Dies hat zur Folge, dass in den meisten Fällen ein Knochenaufbau umgangen werden kann.
Wie schon erwähnt war dieses Vorgehen nur im Unterkiefer möglich. Die Voraussetzung für eine Direktversorgung mit Sofortbelastung ist jedoch eine hohe Primärstabilität, die während der Operation überprüft werden muss.

**Abb. 1 bis 3:** Ausgangssituation / Erstbefundung. Parodontal vorgeschädigtes Lückengebiss mit beidseitiger Freiendsituation im Oberkiefer.

Primärstabilität bedeutet, dass ein Drehmoment von mindestens 30 Ncm erreicht werden muss, um die Sofortbelastung zu verwirklichen.

## Abgewinkelte Schraubenkanäle

Es stehen drei verschiedene Abwinkelungsmöglichkeiten durch die Multiunits zur Verfügung (0°,17°,30°). Aufgrund des Innen-Sechskantdesigns stehen dem Behandler zusätzlich sechs Positionen für die horizontale Ausrichtung zur Verfügung. Der anteriore Bereich des Ober- sowie auch des Unterkiefers stellt ästhetisch und funktionell die größte Herausforderung dar. In diesen Bereichen liegt die Längsachse des Implantats oft im Bereich der geplanten Inzisalkante oder sogar manchmal im Bereich der fazialen Facette.
In Fällen mit einer stärkeren Neigung des Implantates als 30 Grad in der Frontzahnregion oder einer leichten Abweichung des Implantates in der Sagittalen schafft das „ Ball Head System" (BHS) dieser Problematik Abhilfe **(Abb. 4 und 5)**.
Das BHS-System hat eine neuartige Verbindung zwischen Schraube und Schrauber entwickelt (Abb. 4), welche eine Angulationsfreiheit von 0-30 Grad ermöglicht.

**Abb. 4:** Patentiertes BHS30 Kugelkopf System.

**Abb. 5:** Gefrästes Brückengerüst mit abgewinkelten Schraubenkanälen für das BHS30 System (seramicCAM, Bottrop).

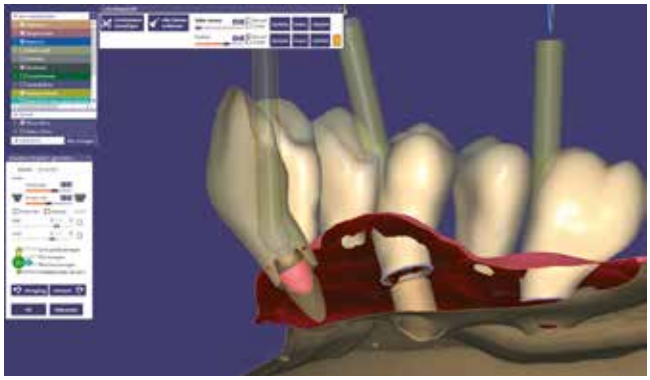

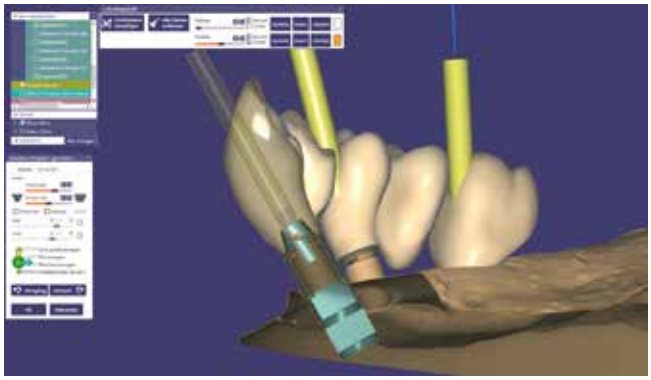

**Abb. 6 und 7:** Computersimulation zur Festlegung der abgewinkelten Schraubenkanäle im Vergleich zu geraden Schraubenkanälen.

**Abb. 8 bis 10:** Intraorale Situation post OP: Situation nach Knochenaufbau und Implantation.
Oberkiefer = 16, 26 D: 5,0 mm - L 10 mm Nobel parallel; 13, 23 D: 4,3 mm - L 13 mm Nobel active; 11,21 D: 4,3 mm - L 11,5 mm Nobel active;
Unterkiefer = 36, 46 D: 5,0 - L 10 mm; 33, 43 D: 4,3 - L 15 mm Nobel parallel; 31,41 D: 3,75 – L 15 mm Nobel parallel.
Im Unterkiefer befindet sich die verschraubte Interimsprothese mit Sofortbelastung, im Oberkiefer ist eine ausgeschliffene Totalprothese fixiert. Die unverschraubte Versorgung mittels Totalprothese stellte für den Patienten kein Problem dar, da zu jeder Zeit eine ästhetische Versorgung gewährleistet war. Wichtig ist jedoch, dass die Totalprothese großzügig ausgeschliffen wird, da keinerlei Druck auf das Operationsgebiet ausgeübt werden darf.

Durch die Möglichkeit, die Schraubenzugangskanäle je nach Bedarf in den anterioren oder posterioren Bereich zu legen, wird eine ästhetische Gestaltung und die Handhabung vereinfacht.
Darüber hinaus besteht die Möglichkeit, die abgewinkelten Schraubenkanäle auf den verschiedenen Multiunit-Varianten anzuwenden. Folglich ist bei Verwendung eines 30° Multiunits und der maximalen Angulation der Schraubenkanäle ein Ausgleich von bis zu 60° möglich. Dabei stellt die Gestaltung der Schraubenverbindung sicher, dass das erforderliche Drehmoment von 30 Ncm erreicht wird. Die Nutzung der patentierten Kugelkopfschraube BHS30 ermöglicht ein festes Einrasten des Eindrehinstruments und hundertprozentige Drehmomentübertragung selbst bei maximaler Angulation.

## Ablauf

Um einen besseren Überblick über das Verfahren zu erhalten wird nachfolgend der Ablauf der All-on-X-Methode skizziert:

1. Extraktion aller nicht erhaltungswürdigen Zähne.
2. Implantation nach DVT-Planung **(Abb. 8)**.
3. Überprüfung des Drehmoments und der Knochenstruktur.
4. Entscheidung, ob die Sofortbelastung umsetzbar ist.
5. Bei Sofortbelastung werden die entsprechenden Pfosten mit der Interimsprothese verbunden.
6. Die hergestellte Interimsprothese kann nach Ausarbeitung intraoral mit Sofortbelastung verschraubt werden.
7. Der Patient geht mit einem festen Zahnersatz am Tag der OP nach Hause **(Abb. 9 und 10)**.
8. Falls anatomische Gegebenheiten die Sofortbelastung nicht ermöglichen wird die vorbereitete Interimsprothese großzügig ausgeschliffen, damit während der Einheilzeit kein Druck ausgeübt wird.
9. Erstellung und Probetragen eines Dummys, welcher unter ästhetischen, phonetischen und funktionellen Aspekten kontrolliert wird und somit als Ausgangsbasis für die endgültige Versorgung dient **(Abb. 9 und 10)**.
10. Anfertigung der definitiven Versorgung: Im CAD/CAM-Fertigungszentrum seramicCAM® wird ein Kobalt-Chrom Gerüst gefräst, welches mit Hilfe einer Computersimulation die Ausrichtung der abgewinkelten Kanäle festlegt. Somit erhält der Techniker im praxiseigenen Labor ein optimal ausgerichtetes Gerüst, welches ästhetisch verblendet werden kann **(Abb. 11 und 12)**.

www.imegagen.de | info@imegagen.de | T 06221 4551140

JEDER IST EINZIGARTIG.

**AnyRidge®**

PASST AUF JEDEN FALL.

WIR HABEN DIE NATUR VERSTANDEN. MEGA'GEN

**Abb. 11 und 12:** Gefrästes All-on-6-Gerüst in Kobalt-Chrom für den Ober- und Unterkiefer.

11. Abgabe der definitiven Versorgung: Die optimale ästhetische Variante konnte dank dem abgewinkelten Schraubensystem hergestellt werden. Wie auf den Bildern 14 bis 17 zu sehen ist, konnten die Schraubenkanäle vom Zahntechniker so geplant und umgesetzt werden, dass keiner in einem sichtbaren Bereich liegt. Folglich muss man auch bei Patienten mit einer hohen Lachlinie keine Bedenken haben, dass eine ästhetische Einschränkung auftritt **(Abb. 13 bis 17)**.

## Fazit

Das BHS-System stellt eine sinnvolle Erweiterung der prothetischen Therapieoptionen dar. Herauszustellen ist, dass dank der abgewinkelten Schraubenkanäle Implantatrestaurationen auch in ästhetisch anspruchsvollen Regionen besser zu versorgen sind. Insbesondere da durch die Kombinationsmöglichkeit mit den Mul-

**Abb. 13 bis 17:** Intraorale Situation nach Zahnersatz-Abgabe: Im Ober- und Unterkiefer befindet sich der verschraubte keramisch verblendete Kobalt-Chrom-Zahnersatz auf jeweils sechs Implantaten. Implantat 16 ist bei dem Versuch den Gingivaformer zu entfernen mit entfernt worden > in regio 14 wurde ein neues Implantat (Nobel parallel D: 4,3 - L 10 mm) gesetzt.

tiunits eine Angulation von bis zu 60° möglich ist. Die Möglichkeit der zusätzlichen flexiblen dreidimensionalen Ausrichtung von bis zu 30° ermöglicht den Austritt des Schraubenkanals optimaler zu designen.
Gerade in Bereichen, in denen der Austrittspunkt sonst interproximal liegen würde, kann durch diese Ausrichtung eine Zahn-zu-Zahn-Beziehung erzielt werden. Auch bei bisher schwer zu erreichenden Positionen ermöglicht das Kugelkopfdesign eine erleichterte Handhabung. ■

**Literaturverzeichnis unter**
**www.dimagazin-aktuell.de/literaturlisten**

Bilder, soweit nicht anders deklariert: © Dr. Yasin Aktas

**Dr. med. dent Yasin Aktas**
Master of Science Implantologie/ Oralchirurgie,
Master in Aesthetics (NYU)
Angermunder Str. 53 · 47269 Duisburg
info@draktas.de · www.draktas.de

**Jessica Mertens**
Zahnärztin · Zahnmedizin an Rahmer See

**Dr. med. dent Yasin Aktas**

Master of Science Implantologie/ Oralchirurgie
Master in Aesthetics (NYU)
Grundstudium 2006. Dr. Yasin Aktas MSc. absolvierte das Studium der Zahn-, Mund- und Kieferheilkunde an der „Rheinischen Friedrich-Wilhelms-Universität" in Bonn.
Von 2008 - 2016 war Dr. Aktas in der Kaiserbergklinik tätig, dabei baute er in den ersten Jahren die Abteilung für Parodontologie und Endodontie auf. Ab 2012 arbeitete er schwerpunktmäßig in der zahnärztlichen Ästhetik sowie Implantologie.
Seine Promotion in der Oralmedizinischen Technologie der Universität Bonn mit dem Thema: „Numerische und Experimentelle Analyse sofortbelasteter Implantate mit unterschiedlicher Insertionstiefe" schloss er mit der Note „sehr gut, magna cum laude" ab.
Erstes Masterstudium: Fasziniert von den Möglichkeiten der modernen Implantologie, entschloss er sich zu einem 3-jährigen Postgradualen Studium an der Donau Universität Krems, welches er mit einem Master of Science Implantologie/Oralchirurgie abschloss. Thema seiner Masterthese war „Feste Zähne an einem Tag. Attraktives Werbeversprechen oder Realität, Techniken, Voraussetzungen und Umsetzung".
Zweites Masterstudium: Um den ästhetisch anspruchsvollen Erwartungen seiner Patienten gerecht zu werden und einen weiteren Schwerpunkt zu legen, studierte Dr. Aktas drei Jahre berufsbegleitend am renommierten Rosenthal Institute an der New York University, wo er mit einem Master In Aesthetics abschloss. Zahlreiche Publikationen sowie Referententätigkeit im In- und Ausland.

SUNSTAR
GUIDOR®

- 100 % synthetisches Knochenersatzmaterial
- Soft aus der Spritze
- Im Defekt modellierbar
- Härtet in situ zum stabilen Formkörper

**Vertrieb Deutschland:**
Sunstar Deutschland GmbH
79677 Schönau
Fon: +49 7673 885 10855
Fax: +49 7673 885 10844
service@de.sunstar.com

**Vertrieb Österreich:**
Medos Medizintechnik OG
info@medosaustria.at

**Vertrieb Schweiz:**
heico Dent GmbH
info@heicodent.ch

**Hersteller:**
Degradable Solutions AG
Wagistrasse 23 · 8952 Schlieren/Zürich
Schweiz

CE 0297 Medizinprodukt der Klasse III

© m-produktfotos.de/fotolia.de

# Die neue Klassifikation der parodontalen Erkrankungen

## Eine Annäherung für den klinischen Alltag

**Weshalb ist eine neue Klassifikation sinnvoll? Warum haben sich die Experten u.a. auf ein System von Staging und Grading für die Diagnose von Parodontitis geeinigt, das einerseits unterschiedliche Schweregrade der Erkrankung erfasst, andererseits auch die erwartbare Progression? Im Rahmen dieses Artikels sollen die Hintergründe für die Entstehung der aktuellen Klassifikationen der gingivalen und parodontalen Entzündungen beleuchtet und anhand eines Patientenfalls Anregungen für die Umsetzung im klinischen Alltag gegeben werden.**

Im Rahmen der EuroPerio 9 wurde am 22. Juni 2018 in Amsterdam die schon länger erwartete und bereits im Vorfeld diskutierte neue Klassifikation der parodontalen und periimplantären Erkrankungen der Öffentlichkeit vorgestellt. Ziel der neuen Klassifikation ist die Berücksichtigung der neuen Erkenntnisse, besonders zur Ätiologie und Pathogenese der parodontalen Erkrankungen, die seit dem International Workshop for a Classification of Periodontal Diseases and Conditions 1999 [4] hinzugekommen sind, mit erstmaliger Einbeziehung periimplantärer Erkrankungen.

### Die Klassifikation als Matrix für die Diagnose

Jede zahnmedizinische Intervention muss auf der Grundlage einer genau definierten und reflektierten Diagnose erfolgen. Diese beruht zuerst einmal auf Informationen, die in der allgemeinen Anamnese, in der speziell zahnmedizinischen, in der Familien- und in der sozialen Anamnese erhoben werden. Hinzu kommen die Daten aus der klinischen Untersuchung, wie extra- und intraorale Befunde, Zahn- und Parodontalstatus mit Hygiene- und Entzündungsparametern und Befunde aus röntgenologischen Darstellungen, ergänzend unter Umständen die Ergebnisse von Labortests zur weiteren Abklärung der Mikrobiologie und der Aktivität einzelner Enzyme, wie etwa der Matrix-Metalloproteinase 8 (aMMP-8).

Eine Krankheitsklassifikation stellt nun gewissermaßen die Matrix dar, mit deren Hilfe die gesammelten Informationen zu einer möglichst passgenauen und individualisierten Diagnose vereinigt werden können. Diese individualisierte Diagnose ist wiederum Voraussetzung für die immer nachdrücklicher geforderte personalisierte Therapie jedes Patienten. Da parodontale Erkrankungen häufig einen chronischen Verlauf haben, ist ein einmaliges Erarbeiten und Festlegen der Diagnose nicht ausreichend. Vielmehr müssen nach einzelnen therapeutischen Schritten und regelmäßig in der Nachbeobachtung eines Patientenfalls Befunde im Sinne einer Reevaluation kontrolliert und neu erhoben werden. Hier ist es Aufgabe eines Klassifikationssystems, die sich im Laufe der Zeit ergebenden Veränderungen möglichst genau abbilden zu können.

### Erstmals definiert: klinische parodontale Gesundheit

Eine wichtige Neuerung ist die erstmalig vorhandene Definition des Begriffs der klinischen parodontalen Gesundheit [25]. Im gingivalen Sulcus ist auch unter optimalen Hygienebedingungen stets eine geringe Menge eines bakteriellen Biofilms vorhanden, eine absolute Keimfreiheit ist unter klinischen Bedingungen nicht denkbar. Als Reaktion hierauf wird sich histologisch in der Regel ein begrenztes subepitheliales Infiltrat aus neutro-

philen Granulozyten (PMN) finden lassen, womit auf den ersten Blick die Kriterien für das Vorliegen der Initialläsion einer Gingivitis erfüllt sind [39]. Solange jedoch die Homöostase zwischen Biofilm und einem geringen PMN-Infiltrat erhalten bleibt, wird dieser Zustand als Ausdruck einer immunologischen Kontrolle und damit als physiologischer und nicht als pathologischer (Entzündungs-)Prozess angesehen [8,9]. Ob der Zustand klinischer parodontaler Gesundheit bestehen bleibt, hängt von der mikrobiologischen Belastung und von Wirtsfaktoren ab. Letztere können in lokal prädisponierende Faktoren, wie vorhandene parodontale Taschen, zahnärztliche Restaurationen und anatomische Gegebenheiten (Wurzelform, Zahnstellung), die zur vermehrten Biofilmakkumulation führen, und systemisch modifizierende Faktoren (Immunfunktion, systemische Gesundheit, genetische Prädisposition) gegliedert werden.

### Unterscheidung: parodontale Gesundheit am intakten vs. am reduzierten Parodontium

Unterschieden wird ein Zustand klinischer parodontaler Gesundheit am intakten Parodontium von dem am reduzierten Parodontium, bei dem bereits ein klinischer Attachmentverlust eingetreten ist. Dieser klinische Attachmentverlust kann entzündungsbedingt im Verlauf einer Parodontitis entstanden sein. Dann kennzeichnet der Begriff der klinischen parodontalen Gesundheit einen stabilen Zustand nach erfolgreicher parodontaler Therapie. Ebenso kann klinische parodontale Gesundheit trotz Attachmentverlust infolge von Rezessionen oder iatrogenen Veränderungen, z.B. nach einer chirurgischen Kronenverlängerung, vorliegen [12]. Klinisches Kennzeichen ist immer das Ausbleiben einer Blutung nach vorsichtiger Sondierung (Bleeding on Probing = BoP; Einzelheiten zu diesem Parameter s.u.). In der Klassifikation wird eine stellen- bzw. zahnspezifische Diagnose, bei der an der Untersuchungsstelle ein negativer BoP-Befund gemessen werden muss, von der Diagnose für die komplette Dentition oder für epidemiologische Studien differenziert, bei der ein Schwellenwert von höchstens 10% blutungspositiver Messpunkte noch die Kriterien der klinischen parodontalen Gesundheit erfüllt. Die Sondierungstiefen dürfen maximal 3 mm betragen; bei reduziertem Parodontium nach parodontaler Therapie wird noch bei einem Grenzwert von 4 mm ein stabiler Zustand angenommen („closed pocket", [35]).

### Ein Parodontitispatient bleibt zeitlebens Parodontitispatient

Wird bei einem Patienten oder an einem Zahn der Zustand „klinischer parodontaler Gesundheit" diagnostiziert, ist es wichtig, die Differenzierung dieser Diagnose bezüglich der speziellen Anamnese im Blick zu behalten: Parodontitis ist eine chronische Erkrankung, die durch eine adäquate Therapie erfolgreich kontrolliert werden kann, sodass Zähne langfristig erhalten werden können. Während ein Patient mit einer Gingivitis wieder einen Status vollständiger Gesundheit erreichen kann, bleibt der Parodontitispatient jedoch zeitlebens ein Parodontitispatient, der einer Erhaltungstherapie zur Vermeidung eines Krankheitsrezidivs bedarf [11]. Auch bei einem Patienten, bei dem eine stabile Situation erreicht wurde – die entsprechend dieser Klassifikation als „klinische parodontale Gesundheit am reduzierten Parodontium" einzuordnen ist –, besteht dauerhaft ein höheres Risiko für eine erneute Krankheitsprogression als bei einer Person ohne parodontale Vorerkrankung oder bei einem Gingivitisfall. Für die Kommunikation mit den Patienten ist es positiv zu werten, dass im Sinne des Konzeptes der Salutogenese ein Behandlungserfolg auch wieder als Zustand von Gesundheit charakterisiert werden kann [3]. Das aufgrund der Vorerkrankung veränderte Risikoprofil muss aber weiterhin in der Patienteninformation berücksichtigt bleiben. Wenn die Werte der Sondierungsblutung bei einem Parodontitispatienten therapeutisch nicht unter den Schwellenwert von 10% gebracht werden, aber eine signifikante Reduktion der BoP-positiven Stellen eintritt, wird nicht mehr von parodontaler Stabilität, sondern nur von einer Remission als Ausdruck teilweiser Krankheitskontrolle gesprochen [5].

### Plaque-induzierte Gingivitis

Die neue Klassifikation unterscheidet weiterhin zwischen der Plaque-induzierten Gingivitis und nicht Plaque-induzierten gingivalen Erkrankungen [12]. Die Plaque-induzierte Gingivitis wird wie in der Klassifikation von 1999 [34] als unspezifische entzündliche Läsion infolge einer begrenzten immunologischen Reaktion auf eine vermehrte Biofilmansammlung am Gingivarand und im gingivalen Sulcus definiert, die sich nur im Bereich der Gingiva manifestiert und Wurzelzement, parodontales Ligament und den Alveolarknochen ausspart [38]. Die klinischen Kennzeichen sind Schwellung, Rötung, unter Umständen eine Schmerzempfindlichkeit und, für die Diagnose ausschlaggebend, die Blutung bei vorsichtigem Sondieren [45]. Die klinischen Symptome der Gingivitis sind begrenzt auf die freie und befestigte Gingiva und überschreiten nicht die mukogingivale Grenze, die Entzündung ist nach Zerstörung des Biofilms reversibel, das parodontale Attachmentlevel bleibt stabil [38]. Da einer Parodontitis zwingend eine Gingivitis vorangeht, ist die Behandlung der Gingivitis die wichtigste Maßnahme zur Prävention einer Parodontitis und eines Parodontitisrezidivs [34]. Die Biofilm-induzierte Gingivitis kann durch orale Faktoren, die die Formation von Biofilm begünstigen, und systemische Faktoren, wie Hyperglykämie, Leukämie, Rauchen, Mangelernährung (Vitamin C) und Veränderungen des Spiegels an Steroidhormonen während Pubertät und Schwangerschaft, verstärkt werden [48].

### Weshalb der BoP-Index für die Diagnostik?

Als wesentliches diagnostisches Kriterium für die Unterscheidung zwischen klinischer parodontaler Gesundheit und Gingivitis wurde für die aktuelle Klassifizierung der BoP-Index ausgewählt. Im Gegensatz zum häufig für die Gingivitisdiagnostik verwendeten Gingiva-Index (GI) [32], bei dem ein leichter Druck von außen auf den Gingivarand ausgeübt wird (Score 2 des GI), wird beim BoP die Blutung durch Druck auf den Boden des Sulcus oder der parodontalen Tasche stimuliert. Die Ergebnisse der Indizes korrelieren gut bei höheren Sondierungstiefen (ST), bei ST ≤ 2 mm ist eine schlechtere Übereinstimmung festzustellen [13]. Auf histologischer Ebene besteht eine Assoziation zwischen einem positiven BoP-Befund und dem prozentualen Anteil des von einem entzündlichen Infiltrat betroffenen Bindegewebes [17,18]. Da der BoP-Index der Standardparameter zum klinischen Monitoring der Entzündungsaktivität in Parodontitisfällen ist, sprachen praktische Gründe für eine Vereinheitlichung in der Verwendung der klinischen Parameter [49]. Der BoP-Index hat eine hohe Zuverlässigkeit zur Vorhersage inaktiver parodontaler Stellen [26]. Der BoP-Index wird häufiger als andere Indizes in Studien angegeben, in denen über die Korrelation parodontaler Zustände mit von Patienten angegebenen Symptomen [6] und der mundgesundheitsbezogenen Lebensqualität berichtet wird [15].

Ein Sondierungsdruck entsprechend einer Belastung mit einem Gewicht von ≥ 25 g führt zu falsch positiven Ergebnissen [23,28]; daher wird eine Kalibrierung der Untersucher oder die Verwendung druckkalibrierter Sonden empfohlen.
Bei der Interpretation der BoP-Werte ist mit einzubeziehen, dass die Blutungsreaktion nach vorsichtigem Sondieren von verschiedenen patientenbezogenen Faktoren abhängig ist: Die Blutungsreaktion beim Entwickeln einer Gingivitis wird durch Rauchen reduziert [41]. Eine Medikation mit Antikoagulantien hingegen erhöht die Blutungsreaktion [43]. Zur Beurteilung eines Falls und zur Einschätzung der Prävalenz parodontaler Erkrankungen hat sich gezeigt, dass durch Untersuchung der gesamten Dentition präzisere Ergebnisse erzielt werden als bei Untersuchung einzelner Indexzähne, v.a. für die Parodontitisdiagnostik [33,46,47]. Daher sollte diese Methode konsequenterweise auch für die Gingivitisdiagnostik angewandt werden.

Analog zur Beschreibung des Zustands der klinischen parodontalen Gesundheit wird auch bei der Gingivitis wieder zwischen einer stellen- bzw. zahnspezifischen Diagnose („gingivitis site") und einer Diagnose auf Patientenebene unterschieden („gingivitis case", [49]). Bei einem Patienten liegt eine lokalisierte Gingivitis vor, wenn an mehr als 10 und maximal 30% der Messstellen ein positiver Blutungsbefund (BoP+) erhoben wird; bei über 30% an BoP-positiven Messstellen besteht eine generalisierte Gingivitis. Die Sondierungstiefen dürfen grundsätzlich maximal 3 mm betragen **(Tab. 1a)**. Weiterhin wird wie bei der klinischen parodontalen Gesundheit zwischen Gingivitis am intakten und reduzierten Parodontium unterschieden **(Tab. 1b, c)**.

| Intaktes Parodontium | gesund | Gingivitis |
|---|---|---|
| **Klinischer Attachmentverlust** | nein | nein |
| **Sondierungstiefen** | ≤ 3 mm | ≤ 3 mm |
| **BoP** | – (bzw. < 10%) | + (bzw. > 10%) |
| **Radiologischer Knochenverlust** | nein | nein |

**Tab. 1:** Differenzialdiagnose klinische parodontale Gesundheit vs. Gingivitis (Übersetzung nach Chapple et al., 2018 [12]):
**a)** bei intaktem Parodontium.

| Reduziertes Parodontium (stabiler Zustand nach Parodontitistherapie) | gesund | Gingivitis |
|---|---|---|
| **Klinischer Attachmentverlust** | ja | ja |
| **Sondierungstiefen** | ≤ 4 mm | |
| **(„closed pocket")** | ≤ 3 mm* | |
| **BoP** | – (bzw. < 10%) | + (bzw. > 10%) |
| **Radiologischer Knochenverlust** | ja | ja |

**b)** bei durch Parodontitis reduziertem Parodontium (*Stellen mit ST ≥ 4 mm und BoP+ werden nicht mehr als Gingivitis, sondern als Parodontitis klassifiziert).

| Reduziertes Parodontium (bei Rezessionen, nach Kronenverlängerung) | gesund | Gingivitis |
|---|---|---|
| **Klinischer Attachmentverlust** | ja | ja |
| **Sondierungstiefen** | ≤ 3 mm | ≤ 3 mm |
| **BoP** | – (bzw. < 10%) | + (bzw. > 10%) |
| **Radiologischer Knochenverlust** | möglich | möglich |

**c)** bei reduziertem Parodontium ohne vorangegangene Parodontitis.

Die aktuelle Klassifikation sieht also eine sehr differenzierte Beschreibung von parodontalen Diagnosen vor: Bei einem Patienten mit dem Zustand parodontaler Gesundheit kann sich zuerst eine Gingivitis am intakten Parodontium entwickeln, die vollständig reversibel ist. Auf dem Boden dieser Gingivitis kann eine Parodontitis mit Attachmentverlusten entstehen. Dann ist aus dem parodontal gesunden Patienten über die Zwischenstufe „Gingivitispatient" ein „Parodontitispatient" geworden. Je nach Erfolg oder Misserfolg der parodontalen Therapie erreicht dieser Parodontitispatient einen Zustand parodontaler Gesundheit (= stabiler Fall) bzw. einen Zustand mit Stellen gingivaler Entzündung (= „Gingivitis bei reduziertem Parodontium") oder er bleibt Parodontitispatient (= nicht stabiler Fall mit wiederkehrenden Erkrankungsschüben) [12].

## Nicht Plaque-induzierte Gingivitis

Wie schon in der Klassifikation von 1999 [21] wird der Plaque-induzierten Gingivitis eine Reihe von sehr heterogenen Krankheitsbildern gegenübergestellt, bei denen gingivale Veränderungen ohne induzierenden Biofilm zu beobachten sind [22]. Hauptsächliche Veränderungen sind in der Anpassung der Nomenklatur an die diagnostischen Codes der ICD (= International Statistical Classification of Diseases and Related Health Problems) zu sehen. Die klinische Relevanz für die Berücksichtigung der hier zusammengefassten Krankheitsbilder begründet sich daraus, dass es sich um eine Reihe auch schwerwiegender Pathologien handelt, die häufig zuerst über orale Symptome auffällig werden und durch das zahnärztliche Team nicht übersehen werden sollten. Für detailliertere Informationen muss in diesem Zusammenhang auf die einschlägige Literatur verwiesen werden (Übersicht z.B. bei Holmstrup et al. [22]).

## Parodontitis

Parodontitis wird als Erkrankung definiert, bei der infolge einer mikrobiell bedingten und durch Wirtsfaktoren modulierten Entzündung parodontale Gewebeverluste entstehen, die beim Sondieren als klinischer Attachmentverlust (CAL) registriert werden können [46]. Die Tatsache, dass es sich bei der Parodontitis um eine Erkrankung handelt, die in unterschiedlichen Altersgruppen beginnt und eine unterschiedliche Krankheitsprogression zeigt, ist seit Langem bekannt. Diese Charakteristika dienten bisher als Grundlage für die Formulierung unterschiedlicher Diagnosen: Der World Workshop in Clinical Periodontics 1989 nahm eine Gruppierung in präpubertäre, lokalisierte und generalisierte juvenile, Erwachsenen- und rasch fortschreitende Parodontitis vor [10]. In einem europäischen Konsensuspapier von 1993 findet sich eine Vereinfachung in früh beginnende (early onset) und Erwachsenenparodontitis [24]. Die bisher gültige Klassifizierung kannte eine Einteilung in chronische und aggressive Parodontitis,

GMT 60782 DE © Nobel Biocare Services AG, 2019. Alle Rechte vorbehalten. Nobel Biocare, das Nobel Biocare Logo und alle sonstigen Marken sind, sofern nicht anderweitig angegeben oder aus dem Kontext ersichtlich, Marken der Nobel Biocare Gruppe. Weitere Informationen finden Sie unter www.nobelbiocare.com/trademarks. Die Produktabbildungen sind nicht notwendigerweise maßstabsgetreu. Haftungsausschluss: Einige Produkte sind unter Umständen nicht in allen Märkten für den Verkauf zugelassen. Bitte wenden Sie sich an Ihre Nobel Biocare Vertriebsniederlassung, um aktuelle Informationen zur Produktpalette und Verfügbarkeit zu erhalten. Gemäß US-Bundesgesetz darf dieses Produkt nur an Zahnärzte oder auf deren Anordnung verkauft werden. Für die vollständigen Informationen zur Verschreibung, einschließlich Indikationen, Gegenanzeigen, Warnungen und Vorsichtsmaßnahmen ziehen Sie die Gebrauchsanweisung zu Rate.

Nobel Biocare™

# Zellen und Oberfläche – hier stimmt die Chemie!

Xeal und TiUltra: zwei neue bahnbrechende Oberflächen, in deren Entwicklung unser jahrzehntelang erworbenes Wissen zum Thema Anodisierung geflossen ist. Wir haben die Oberflächenchemie und Topografie vom Abutment bis zur Implantatspitze neu konzipiert, um auf jedem Niveau eine optimale Gewebeintegration zu erreichen. Damit starten wir nun in die Ära der Mucointegration™.

Die neue Xeal Oberfläche ist jetzt für die On1™ Basis und das Multi-unit Abutment verfügbar. TiUltra wird mit unseren meistverkauften NobelActive® und NobelParallel™ CC Implantaten angeboten.

nobelbiocare.com/surface

jeweils in einer lokalisierten und generalisierten Ausprägung, in nekrotisierende Parodontalerkrankungen, parodontale Abszesse und Parodontalerkrankungen als Manifestation systemischer Erkrankungen [28,30,31].
In den vergangenen Jahren zeigten sich zunehmend Schwächen der bestehenden Klassifizierung, insbesondere bedingt durch neuere Erkenntnisse zur Ätiologie und Pathogenese. Es wurde bemängelt, dass Einflussfaktoren, wie etwa das Patientenalter, Rauchgewohnheiten und systemische Erkrankungen, zu wenig in die Diagnose einfließen, Überschneidungen zwischen Diagnosen vorkommen und klare, pathobiologisch begründbare Unterschiede zwischen einzelnen Krankheitsbildern fehlen [1].

## System für eine differenzierte Parodontitisdiagnose

Zur Charakterisierung eines Patientenfalls als Parodontitisfall werden in der neuen Klassifikation drei Schritte angegeben:

1. die Identifikation eines Patienten als an Parodontitis erkrankt,
2. die Bestimmung der spezifischen Form der Parodontitis und
3. die Beschreibung des klinischen Krankheitsbildes und der Faktoren, die sich auf Therapie, Prognose und potenzielle Einflüsse auf die systemische Gesundheit auswirken [46].

Die Diagnose „Parodontitis" wird gestellt, wenn an mindestens 2 nicht benachbarten Zähnen ein approximaler klinischer Attachmentverlust vorliegt oder ein bukkaler oder oraler klinischer Attachmentverlust von ≥ 3 mm mit Sondierungstiefen ≥ 3 mm zu finden ist. Als Ursache auszuschließen sind traumatische gingivale Rezessionen, Wurzelkaries, klinische Attachmentverluste distal der 2. Molaren im Zusammenhang mit retinierten 3. Molaren oder nach chirurgischer Entfernung der 3. Molaren, Fisteln von endodontalen Läsionen durch das Parodontium oder vertikale Wurzelfrakturen [40].
Nunmehr werden Parodontitisfälle anhand pathophysiologischer Kriterien in die Diagnosen Parodontitis, nekrotisierende Parodontitis und Parodontitis als direkte Manifestation systemischer Erkrankungen eingeteilt [46]. Die Diagnose „aggressive Parodontitis" wird mit der Begründung aufgegeben, dass die bestehende Definition zu weit gefasst und daher eine klare Abgrenzung zu weniger progressiv verlaufenden Formen nicht möglich ist und zu wenige Daten über Spezifika bei Krankheitsbeginn und -progression und in unterschiedlichen geografischen Regionen vorliegen [16].

## „Staging and Grading" als Kernstück

Eine weitere Differenzierung der Parodontitisdiagnose bezüglich der zu erwartenden Krankheitsprogression erscheint notwendig, da aus langjährigen Beobachtungen unterschiedliche Krankheitsverläufe [7,42] und in der klinischen Praxis verschiedene Phänotypen der Erkrankung bekannt sind, die als Voraussetzung für ein individuelles Disease-Management kategorisiert werden sollten [37].
In Anlehnung an aus der Onkologie bekannte Systematisierungsmodelle sieht die aktuelle Klassifikation nun eine nähere Beschreibung durch Staging (= Beschreibung des Schweregrades) und Grading (= Beschreibung möglicher Schlussfolgerungen für die Therapie, die Prognose und Wechselwirkungen mit systemischen Erkrankungen) vor [46]. Durch das Staging erfolgt eine Differenzierung aufgrund klinischer und röntgenologischer Parameter wie Sondierungstiefen, klinischem Attachmentverlust, röntgenologischem Knochenabbau, Furkations- und Mobilitätsbefunden und durch Parodontitis verursachtem Zahnverlust **(Tab. 2)**. Es wird zwischen einer initialen (Stadium I), moderaten (II), schweren (III) und fortgeschrittenen Parodontitis (IV) unterschieden.
Der Schweregrad hat Auswirkungen auf die Komplexität der Behandlung. Während die Stadien I und II (initiale und moderate Parodontitis) durch nichtchirurgische antiinfektiöse Therapie bei angemessener Compliance des Patienten und einer strukturierten Erhaltungstherapie (UPT) gut kontrolliert werden können, erfordert eine Erkrankung im Stadium III (schwere Parodontitis) in der Regel weitere, häufig aufwendigere, auch parodontalchirurgische Interventionen. Im Stadium IV (fortgeschrittene Parodontitis) sind wegen der vorhandenen Zahnverluste (mehr als 5 Zähne) mit Einschränkung der Kaufunktion darüber hinaus komplexe Rehabilitationen unumgänglich.

| Parodontitis: Stadium | | Stadium I | Stadium II | Stadium III | Stadium IV |
|---|---|---|---|---|---|
| **Schwere** | interdentaler CAL (Stelle mit größtem Verlust) | 1–2 mm | 3–4 mm | ≥ 5 mm | ≥ 5 mm |
| | röntgenologischer Knochenverlust | koronales Drittel (< 15%) | koronales Drittel (15–33%) | bis ins mittlere Drittel und tiefer | bis ins mittlere Drittel und tiefer |
| | Zahnverluste | kein Zahnverlust aufgrund Parodontitis | | Zahnverlust aufgrund Parodontitis von ≤ 4 Zähnen | Zahnverlust aufgrund Parodontitis von ≥ 5 Zähnen |
| **Komplexität** | lokal | maximale ST ≤ 4 mm, hauptsächlich horizontaler Knochenabbau | maximale ST 4–5 mm, hauptsächlich horizontaler Knochenabbau | zusätzlich zu Stadium II: ST ≥ 6 mm, vertikaler Knochenabbau ≥ 3 mm, Furkationsbeteiligung Grad II–III, moderater Kammdefekt | zusätzlich zu Stadium III: Notwendigkeit für komplexe Rehabilitation aufgrund mastikatorischer Dysfunktion, sekundären okklusalen Traumas (Mobilität ≥ 2), Zahnwanderung, Auffächerung, weniger als 10 okkludierenden Zahnpaaren, schweren Kammdefektes |
| **Ausdehnung, Verteilung** | zum Stadium hinzuzufügen: | lokalisiert (< 30% der Zähne betroffen), generalisiert, Molaren-Inzisiven-Muster | | | |

**Tab. 2:** Stadien der Parodontitis (Übersetzung nach Tonetti et al., 2018 [46]).

Zum Grading sollte in der klinischen Praxis von der Grundannahme einer moderaten Progression (Grad B) ausgegangen werden, die dann auf der Basis weiterer Informationen gegebenenfalls in Richtung Grad A (langsame Progression) oder Grad C (schnelle Progression) modifiziert wird **(Tab. 3)**.
Die bekannte bidirektionale Verknüpfung zwischen Parodontitis und Diabetes wird in der aktuellen Klassifikation beim Grading berücksichtigt. Der glykämische Status wird wie die Rauchgewohnheiten als den Krankheitsgrad modifizierender Risikofaktor eingestuft. Diabetes gehört daher nicht zu den systemischen Erkrankungen, bei denen eine Parodontitis als unmittelbare Folge der Grunderkrankung angesehen wird.
Als Differenzialdiagnosen zur Parodontitis gibt die neue Klassifikation die nekrotisierende Parodontitis (s.u.) und Parodontitis als direkte Manifestation bestimmter systemischer Erkrankungen an [40]. Letztere wie etwa das Down-Syndrom und das Papillon-Lefèvre-Syndrom sollen mithilfe der diagnostischen Codes der ICD systematisiert werden [2].

## Akute parodontale Läsionen

Neben der neuen Systematisierung der Diagnose „Parodontitis" werden mehrere Erkrankungen in einer Gruppe sogenannter akuter parodontaler Läsionen zusammengefasst. Diesen ist gemeinsam, dass sie in der Regel mit einer rasch fortschreitenden parodontalen Destruktion und Schmerzen einhergehen, sodass Patienten häufig auch zu einer Akutbehandlung die Praxis aufsuchen.
Die nekrotisierenden Parodontalerkrankungen zeichnen sich klinisch durch eine ausgeprägte gingivale Blutung, Nekrosen und Ulzera der interdentalen Papillen und Schmerzen aus. Begleitend können eine Halitosis, die Bildung von Pseudomembranen, eine regionale Lymphadenopathie und Fieber vorkommen. Je nach Ausbreitungsgrad wird zwischen einer nekrotisierenden Gingivitis, die auf die gingivalen Strukturen beschränkt ist, einer nekrotisierenden Parodontitis mit zusätzlich rasch verlaufendem Knochenverlust und einer nekrotisierenden Stomatitis, die sich bis in die alveoläre Mukosa ausbreitet und durch freiliegende Knochenanteile und Sequesterbildung gekennzeichnet ist, unterschieden [19]. Die nekrotisierende Parodontitis wird den Parodontitiden zugerechnet (s.o.). Ursächlicher Faktor für alle nekrotisierenden Parodontalerkrankungen ist ein typischer Biofilm, in dem neben anderen parodontalpathogenen Spezies regelmäßig Spirochäten gefunden werden [14]. Eine weitere Gemeinsamkeit ist die stark reduzierte Immunabwehr, etwa aufgrund einer HIV-Infektion, AIDS (acquired immune deficiency syndrom) oder aufgrund von Mangelernährung oder ausgeprägten Stresssituationen.

Parodontale Abszesse werden ebenfalls zu den akuten parodontalen Läsionen gezählt. Es handelt sich um eine lokalisierte Akkumulation von Pus innerhalb einer parodontalen Tasche mit ausgeprägtem Gewebszusammenbruch [19], in der Regel im Zusammenhang mit hohen Sondierungstiefen, einem positiven BoP-Index und Zahnmobilität. Bei Parodontitispatienten können Abszesse auftreten auf dem Boden einer unbehandelten Parodontitis, als akutes Rezidiv in sogenannten refraktorischen Fällen und während der Erhaltungstherapie (UPT). Abszessbildung während der Erhaltungstherapie ist ein häufiger Grund für Zahnverluste [36,44]. Außerdem können Abszesse nach zahnmedizinischen Interventionen gesehen werden, z.B. nach Scaling durch Dislokation von Zahnstein und Konkrementen in die Tiefe der parodontalen Tasche oder durch inadäquate Instrumentierung mit koronalem Verschluss der Tasche bei verbleibenden Zahnstein in der Tiefe, nach parodontaler Chirurgie, wenn bei unzureichendem Wundverschluss eine Infektion von eingebrachtem Fremdmaterial (Membran, Knochenersatzmaterial) ausgelöst wird, und bei einer systemischen Antibiose ohne begleitendes mechanisches subgingivales Debridement.

| Parodontitis: Grad | | | Grad A langsame Progression | Grad B moderate Progression | Grad C schnelle Progression |
|---|---|---|---|---|---|
| **Primäre Kriterien** | direkte Evidenz für Progression | longitudinale Daten (CAL oder röntgenologischer Knochenverlust) | Evidenz für keinen Verlust in den letzten 5 Jahren | < 2 mm über 5 Jahre | ≥ 2 mm über 5 Jahre |
| | indirekte Evidenz für Progression | % Knochenverlust/ Alter* | < 0,25 | 0,25–1,0 | > 1,0 |
| | | Phänotyp des Falls | viel Biofilm, wenig parodontaler Abbau | parodontaler Abbau entsprechend Biofilmmenge | parodontaler Abbau übersteigt Erwartung entsprechend Biofilmmenge, Perioden schneller Progression, früher Krankheitsbeginn, fehlendes Ansprechen auf Standardtherapie |
| **Modifikatoren** | Risikofaktoren | Rauchen | Nichtraucher | Raucher < 10 Zigaretten/Tag | Raucher ≥ 10 Zigaretten/Tag |
| | | Diabetes | normoglykämisch/ keine Diabetesdiagnose | HbA1c < 7,0% Diabetesdiagnose | HbA1c ≥ 7,0% Diabetesdiagnose |
| **Risiko für systemischen Einfluss** | systemische Entzündungsbelastung | hsCRP** (high sensitivity CRP) | < 1 mg/l | 1–3 mg/l | > 3 mg/l |

**Tab. 3:** Grading der Parodontitis (Übersetzung nach Tonetti et al., 2018 [46]).
* prozentualer Knochenverlust geteilt durch Alter (Beispiel: 50% Knochenverlust, 50-jähriger Patient –1,0) ** CRP = C-reaktives Protein

**Abb. 1:** Patient, 25 Jahre. Klinische Ansicht bei Erstvorstellung.

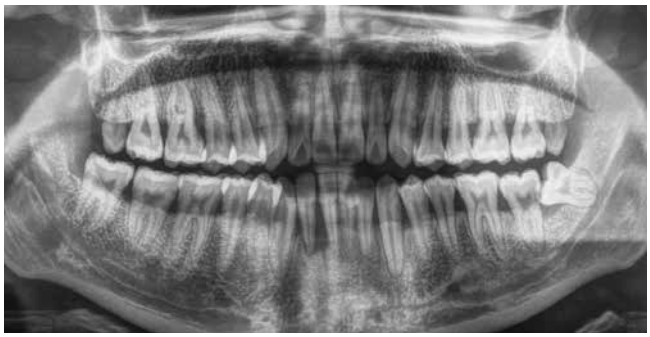

**Abb. 2:** Orthopantomogramm bei Erstvorstellung.

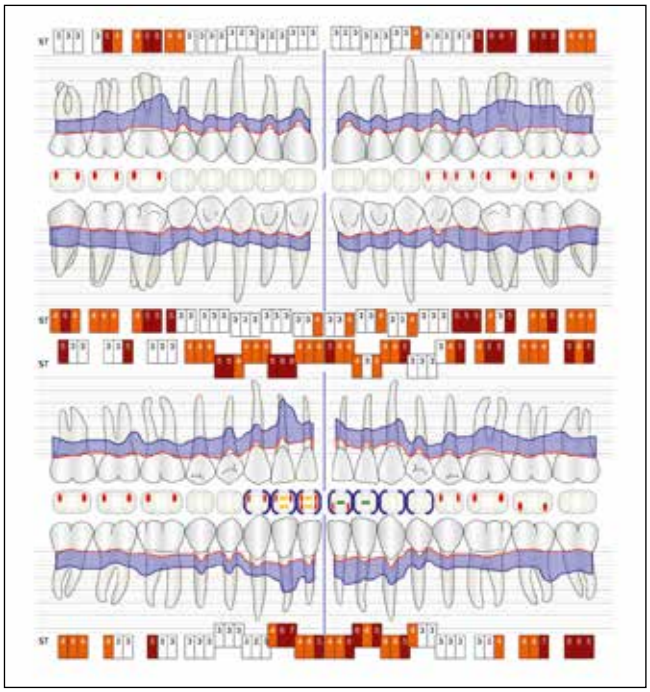

**Abb. 3:** Parodontalstatus, aufgenommen 4 Wochen nach Akutversorgung und Beginn der Initialbehandlung.

Differenzialdiagnostisch abzugrenzen sind parodontale Abszesse bei Patienten ohne Parodontitis: Die Gründe hierfür können impaktierte Fremdkörper (Zahnseide, orthodontische Hilfsmittel wie Gummibänder, Retraktionsfäden, Reste von Kofferdam oder Abformmaterial), iatrogene Perforationen, Wurzelfrakturen oder kombinierte Endo-Paro-Läsionen sein.

## Die Anwendung der aktuellen Klassifikation im Patientenfall

Zur Verdeutlichung sollen die neuen Kriterien abschließend auf einen konkreten klinischen Fall angewendet werden **(Abb. 1–3)**. Es handelt sich um einen 25-jährigen Patienten, der sich auf Überweisung des Hauszahnarztes vorstellt und über zunehmende Schmerzen beim Abbeißen und eine seit Tagen bestehende und größer werdende Gingivaschwellung im Frontzahnbereich des Unterkiefers berichtet. Die allgemeinmedizinische Anamnese ist unauffällig, der Patient ist Nichtraucher. Intraoral zeigt sich eine druckdolente Schwellung vestibulär in regio 41/42, massive Zahnsteinablagerungen lingual an den unteren Frontzähnen und vestibulär der oberen Molaren, Entleerung von Pus aus den Sulci der Zähne 31 – 43. Einzelne Zähne weisen eine pathologische Mobilität auf (42/Grad III, 41/II, 31/I, 32/I) bei positivem Befund der thermischen Vitalitätsprüfung.
Aus den klinischen und röntgenologischen Befunden können als Diagnosen formuliert werden:

1. parodontaler Abszess in regio 42 und 41 als Folge einer bisher unbehandelten Parodontitis
2. Parodontitis (Stadium III, generalisiert; Grad C – schnelle Progression)

Das Staging folgt aus den klinischen und röntgenologischen Parametern, da mehrere Zähne Sondierungstiefen über 6 mm und einen vertikalen Knochenabbau aufweisen **(Abb. 2 und 3; vgl. Tab. 2)**. Zum Grading existiert zwar keine direkte Evidenz für einen Attachmentverlust von mehr als 2 mm in den vergangenen 5 Jahren, da keine Befunde aus der Vergangenheit vorliegen. Der Quotient aus prozentualem Knochenverlust und Alter erreicht aber an mehreren Zähnen einen Wert von über 1,0. Trotz der hohen Menge an vorhandenem Biofilm übersteigt die schon stattgefundene parodontale Destruktion erheblich das für einen 25-jährigen Patienten erwartbare Ausmaß. Der Patient stellt sich zudem in einem Stadium rascher Krankheitsprogression vor **(vgl. Tab. 3)**.
Auf der Grundlage dieser Diagnosen können die Behandlungsplanung und die prognostische Einschätzung erfolgen. Der parodontale Abszess erfordert eine Akutbehandlung vor Beginn der systematischen Parodontitistherapie. Eine Erkrankung im Stadium III (schwere Parodontitis) bedingt über die mechanische antiinfektiöse Therapie hinaus komplexe, ggf. chirurgische parodontologische Interventionen. Die vermutete schnelle Progression (Grad C) gibt Hinweise auf mögliche Probleme während der Therapie und auf ein erhöhtes Risiko für Rezidive und weiteren Attachmentverlust in der Zukunft. Diese Faktoren müssen in der Patientenberatung und individualisierten Therapie zur Auswahl der Therapieoptionen mit der höchsten Evidenz für einen Behandlungserfolg und für die Organisation der Erhaltungstherapie berücksichtigt werden. ■

**Literaturverzeichnis unter www.dimagazin-aktuell.de/literaturlisten**

*Bilder, soweit nicht anders deklariert:*
*© Prof. Dr. Peter Hahner, Prof. Dr. Georg Gaßmann*

**Prof. Dr. Peter Hahner**

1983–1989 Studium der Zahnheilkunde an der Uni Düsseldorf
1989–1991 Assistenzzeit in Zahnarztpraxen in Solingen und Köln
1990 Dienstzeit als wehrpflichtiger Sanitätsoffizier (Leiter der Zahnarztgruppe in Rotenburg/Wümme)
1991 Niederlassung in eigener Praxis in Köln, Praxisschwerpunkt Parodontologie
1992 Promotion (Uni Düsseldorf)
2014 Berufung zum Professor für klinische Parodontologie und zahnmedizinisches Präventionsmanagement an der praxisHochschule, Köln

**Prof. Dr. Georg Gaßmann**

1985 –1987 Zahntechnikerlehre
1987 – 1993 Zahnmedizinstudium an der Universität zu Köln
1994 – 1998 Zahnarztpraxis Dr. D. Schock in Köln
1998 – 2012 Wissenschaftlicher Mitarbeiter der Abteilung für Parodontologie an der Universität Witten/Herdecke
2000 Promotion zum Dr. med. dent.
Seit 2003 Prüfung zum Spezialist für Parodontologie der DGP
2003 Ernennung zum Oberarzt der Abteilung für Parodontologie
2009 Prüfung zum Fachzahnarzt für Parodontologie nach den Statuten der Zahnärztekammer Westfalen/Lippe (ZÄKWL)
2010 Kommissarische Leitung der Abteilung für Parodontologie der UWH
Seit 2011 Chefredaktion der DI DENTALE IMPLANTOLOGIE & PARODONTOLOGIE, Spitta GmbH
2012 Übernahme der klinischen Leitung der Sektion Special Care (Behandlung geistig und körperlich behinderter Patienten) in der Abteilung für Zahnärztliche Chirurgie (Leiter: Prof. Dr. J. Jackowski)
2012 - 2013 Fachzahnärztliche Tätigkeit und allgemeinzahnärztliche Tätigkeit in der Äskulap Klinik, Klinik für ganzheitlich biologische Medizin, CH-Brunnen
2014 Leitender Oberarzt im Zentrum für Prothetik und Biomaterialien an der Danube Private University in Krems/Österreich
Seit 8/2014 Fachhochschullehrer und Studiengangsleiter Dentalhygiene und Präventionsmanagement an der praxisHochschule in Köln

**Prof. Dr. Peter Hahner, M. Sc.**
Professur für Klinische Parodontologie und Zahnärztliches Präventionsmanagement praxisHochschule Köln

**Prof. Dr. Georg Gaßmann**
praxisHochschule Interdisziplinäre Parodontologie und Prävention, Dentalhygiene und Präventionsmanagement
g.gassmann@praxishochschule.de

Neusser Straße 99
50670 Köln



seramic CAM

seramicCAM® Abutments

Perfekte Passung im 2µ-Bereich

30 Jahre seramicCAM® Garantie*

Scanbody-Umtauschaktion
Jetzt gratis Scanbodies anfordern!

*Es gelten unsere AGB

www.seramiccam.de

© a_korn/fotolia.com

# Der Patient erscheint nicht zum Termin

## Ausfallhonorar des Zahnarztes?!

**Immer wieder kommt es vor, dass Patienten ihre vereinbarten (Zahn-)Arzttermine nicht einhalten und ohne den Termin abzusagen einfach nicht zum Termin erscheinen. Auf Seiten der (Zahn-)Ärzteschaft führt dieses Patientenverhalten zur Verärgerung. Aus diesem Grund werden Forderungen von (Zahn-)Ärzten nach Ausfallhonoraren für versäumte Termine laut. Von Gerichten wird ganz unterschiedlich beurteilt, ob Patienten für verpasste (Zahn-) Arzttermine zahlen müssen.**

Die Frage, ob der betroffene (Zahn-)Arzt dem Patienten ein Ausfallhonorar in Rechnung stellen kann, lässt sich deshalb nicht mit einem einfachen „Ja" oder „Nein" beantworten. Vielmehr hängt die Beantwortung dieser Frage von vielen Faktoren ab.

### Rechtslage

Erscheint der Patient aus einem von ihm zu vertretenden Umstand nicht zu dem mit dem (Zahn-)Arzt vereinbarten Termin oder kommt er zu spät, so ist zu unterscheiden, ob es sich um eine Bestellpraxis handelt oder nicht. In jedem Fall des Nichterscheinens gerät der Patient in Annahmeverzug mit der Folge, dass der (Zahn-)Arzt nach § 326 Abs. 2 oder § 615 S. 1 Bürgerliches Gesetzbuch (BGB) für die infolge des Nichterscheinens nicht geleisteten (zahn-)ärztlichen Dienste die vereinbarte Vergütung verlangen kann. Jedoch muss er sich darauf das Honorar anrechnen lassen, das er durch die Behandlung eines anderen Patienten in der fraglichen Zeit verdient hat oder hätte verdienen können (§§ 615 Abs. 2, 326 Abs. 2 S. 2 BGB).
Die Rechtsprechung ist in der Beurteilung dieser Frage sowohl im Ergebnis als auch in der Begründung sehr uneinheitlich. Überwiegend lehnt sie den Anspruch auf Bezahlung einer „Verweilgebühr" in den Fällen des Patientenverzugs mit der Begründung ab, dass das geltende Gebührenverzeichnis für diese Fälle keine Regelung enthalte. Neuere Gerichtsentscheidungen hingegen sprechen dem (Zahn-)Arzt einen im Umfang generell niedrigeren Anspruch auf Schadensersatz aus positiver Forderungsverletzung (§ 280 Abs. 1 BGB) oder Ausfallhonorar zu. Allerdings werden hierbei hohe Anforderungen an den Beweis gestellt. Das führt dazu, dass die Voraussetzungen im Rahmen einer reinen Bestellpraxis praktisch nie vorliegen.

### Rechtsprechung

Wie eingangs angesprochen, ist in der Rechtsprechung umstritten, ob und unter welchen Voraussetzungen einem (Zahn-)Arzt für den Fall eines nicht zu kompensierenden Behandlungsausfalls bei einem fest vereinbarten Behandlungstermin ein Ausfallhonorar zusteht. Nachfolgend soll ein – allerdings nicht abschließender – Überblick über einzelne einschlägige Gerichtsentscheidungen gegeben werden.
Nach Ansicht des **Amtsgerichts München** macht sich ein Patient, der ohne die für eine Operation erforderlichen Unterlagen und Voruntersuchungen zu einem für eine ambulante chirurgische Behandlung geplanten Operationstermin erscheint, schadensersatzpflichtig, wenn infolgedessen die Operation nicht durchgeführt werden kann. Der Schaden des Arztes, der deshalb einen chirurgischen Eingriff nicht vornehmen kann beläuft sich auf gemäß § 287 Zivilprozessordnung (ZPO) zu schätzende 200,00 DM (ca. 100,00 €) stündlich.

Das **Landgericht Konstanz** (Urteil vom 27.05.1994, Az.: 1 S 237/93) entschied ähnlich. Ist eine kieferorthopädische Praxis so organisiert, dass der Arzt mit längeren Terminvorläufen arbeitet und den jeweiligen Patienten im Voraus auf einen Termin bestellt, der wegen der Dauer der Behandlung mehrere Stunden in Anspruch nehmen kann und zu dem kein anderer Patient gleichzeitig bestellt wird, so steht dem Arzt ein Vergütungsanspruch zu, wenn der Patient zum vereinbarten Termin nicht erscheint oder kurzfristig absagt.

Nach Ansicht des **Amtsgerichts Bremen** verstößt die von einem Patienten unterschriebene Klausel, nach der sich der Zahnarzt vorbehält, reservierte und nicht 24 Stunden vorher abgesagte Termine

dem Patienten in Rechnung zu stellen, nicht gegen § 10 Nr. 7 Gesetz zur Regelung des Rechts der Allgemeinen Geschäftsbedingungen (AGBG) alte Fassung (a.F.) (§ 308 Nr. 7 BGB) und auch nicht gegen § 9 Abs. 2 Nr. 1 AGBG a.F. (§ 307 Abs. 2 Nr. 1 BGB). Vielmehr ist eine solche Klausel wirksam.

Das **Amtsgericht Rastatt** entschied hingegen anders: Nimmt der Patient einen vereinbarten Zahnarzttermin nicht wahr, kann der Zahnarzt für diesen Termin in der Regel keine Ansprüche gegen den Patienten geltend machen, und zwar weder unter dem Gesichtspunkt einer Vergütung noch unter dem eines Schadensersatzes.

Das **Amtsgericht Osnabrück** (Urteil vom 02.04.2008, Az.: 2 S 446/07) dagegen hat in einer Entscheidung dem Arzt einen Vergütungsanspruch zugesprochen.

Ebenso das **Amtsgerichts Diepholz** (Urteil vom 26.06.2011, Az.: 2 C 92/11).
Das Gericht hat entschieden, dass bei einer Bestellpraxis und einer zeitaufwendigen Behandlung ein Ausfallhonorar anfallen kann. Das Gericht führt in seinen Entscheidungsgründen aus, dass der Arzt jedoch verpflichtet sei, den entstandenen Schaden gering zu halten. So könne er in dieser Zeit möglicherweise andere Patienten behandeln oder Verwaltungsaufgaben erledigen. Das Ausfallhonorar würde entsprechend geringer ausfallen. Kann der Arzt die Zeit auf diese Weise nicht nutzen und kann er dies nachweisen, steht ihm – nach Ansicht des Gerichts – unter Umständen ein Ausfallhonorar in voller Höhe zu. Voraussetzung dafür ist jedoch, dass eine ausdrückliche Vereinbarung zwischen Arzt und Patient vorliegt, wonach bei ausbleibendem Erscheinen oder kurzfristiger Absage eine Vergütung in Höhe des ausgefallenen Honorars zu zahlen ist.

Das **Amtsgericht Bremen** (Urteil vom 09.02.2012, Az.: 9 C 0566/11) dagegen verneint einen Vergütungsanspruch. Es vertritt die Ansicht, dass eine Terminabsprache jederzeit folgenlos storniert werden könne – selbst wenn ein bereits abgeschlossener Behandlungsvertrag eine Vergütungspflicht vorsehe. Die Absage des Termins sei dann im Zweifel als eine außerordentliche Kündigung des Behandlungsvertrages mit dem behandelnden Arzt zu sehen, die an keine Fristen gebunden ist.

Auch das **Landesgericht Berlin** (Urteil vom 15.04.2005, Az.: 55 S310/04) verneint einen Vergütungsanspruch. Eine Klausel in einem vorgedruckten „Anmeldeformular" eines Zahnarztes, wonach vereinbarte Termine bei Verhinderung des Patienten 24 Stunden vorher abgesagt werden müssen und ansonsten ein Ausfallhonorar von 75 € in Rechnung gestellt werde, halte der Inhaltskontrolle nicht stand. Sie benachteilige den Patienten in unangemessener Weise. Die Vereinbarung eines Ausfallhonorars für nicht eingehaltene Termine könne nur dann wirksam sein, wenn dem Patienten eine Entlastungsmöglichkeit im Falle des unverschuldeten Nichterscheinens gegeben wird.

## Literaturansichten

In der Literatur wird zum Teil die Auffassung vertreten, dass auch weiterhin im Rahmen des § 615 S. 1 BGB die Nr. 9 des Gebührenverzeichnisses (a.F.) zur Bestimmung der Schadenshöhe heranzuziehen sei.
Nach einer anderen Ansicht liegt Verzug nur vor, wenn aus der Terminvereinbarung für den Patienten eindeutig hervorgeht, dass der (Zahn-)Arzt sich ausschließlich für den Patienten eine bestimmte Zeitspanne freihält und während dieser Zeit keinen anderen Patienten bestellen und behandeln kann. In solchen Fällen entfällt der Schadensersatzanspruch nur dann, wenn der (Zahn-)Arzt während der vereinbarten Zeit tatsächlich einen anderen Patienten behandelt oder es versäumt, einen Patienten zu behandeln, obwohl dies möglich gewesen wäre.
Um die rechtlichen Risiken auszuschließen, wird zum Teil dazu geraten, mit dem Patienten eine Kündigungsfrist (etwa 24 Stunden) zu vereinbaren bzw. eine schriftliche Vereinbarung über den Anfall einer Verweilgebühr zu treffen oder den Patienten auf die Rechtsfolgen des Verzuges hinzuweisen. Aber auch hier ist nicht sicher, ob die Rechtsprechung dieser Auffassung folgen wird.

## Fazit

Wenn (Zahn-)Arzttermine für zeitaufwendige Behandlungen vereinbart waren, der (Zahn-)Arzt eine Bestellpraxis hat und zu diesem Zeitpunkt keine anderen Patienten behandeln konnte, besteht die Möglichkeit, dass er eine Entschädigung geltend machen kann, wenn der Patient zum vereinbarten Zeitpunkt nicht erscheint oder den Termin zu kurzfristig absagt.
Die Frage des Ausfallshonorars wird von Gerichten allerdings unterschiedlich bewertet.Entscheidend ist insoweit auch, warum der Patient den Termin nicht wahrnimmt. Hat er den Termin vergessen oder erscheint er mit mehr als einer halben Stunde Verspätung beim (Zahn-)Arzt, könnte ihn ein Verschulden treffen. Sagt der Patient einen Termin aber rechtzeitig – also mindestens 24 Stunden vorher – ab, hat der (Zahn-)Arzt keinen Vergütungsanspruch. Dasselbe gilt auch, wenn der Patient einen Termin ohne eigenes Verschulden nicht wahrnehmen kann, weil er beispielsweise einen Unfall hatte. ■

**Stephanie Lamp**

Frau Rechtsanwältin Lamp, LL.M., setzt sich für die zivilrechtliche Anspruchsverfolgung und -sicherung von Ärzten und Zahnärzten ein. Vom gewerblichen Mietrecht über die gesellschaftsrechtlichen Herausforderungen, der Gründung und Beratungen von MVZ bis hin zu arbeitsrechtlichen Fragestellungen. Frau Rechtsanwältin Lamp berät insbesondere zu Fragen im Rahmen der Gründung von Gesellschaften und der Übertragung von Unternehmensanteilen. Ihr Schwerpunkt liegt in der Vertragsprüfung und Vertragsgestaltung. Ein Schwerpunkt ist das vertragliche Compliance-Management.

Frau Rechtsanwältin Lamp schloss erfolgreich den berufsbegleitenden Masterstudiengang (Master of Laws) „Corporate & Business Law" an der Leuphana Universität Lüneburg ab und absolvierte parallel zu ihrem Studium die Zusatzqualifikation im Pharmarecht an der Philipps-Universität Marburg.

Frau Rechtsanwältin Lamp hält regelmäßig Vorträge und publiziert in Fachzeitschriften.

**Stephanie Lamp, LL.M.**
Rechtsanwältin
Lyck + Pätzold. healthcare.recht
Nehringstr. 2 · 61352 Bad Homburg
www.medizinanwaelte.de
kanzlei@medizinanwaelte.de

# Frühe Periostregeneration

Was auf den ersten Blick ähnlich erscheint, kann sich auf zellulärer Ebene im Augmentationsgebiet unterschiedlich auf das klinische Ergebnis auswirken. Aktuelle präklinische Studien zeigen, dass durch die unterschiedlichen Kollagenquellen und Aufbereitungsprozesse von Kollagenmembranen, die Gewebereaktion wesentlich beeinflusst werden kann [1].

Die GBR-Membran Geistlich Bio-Gide® beschleunigt die initiale Regenerationskinetik [2]. Aufgrund der reizlosen Integration unterstützt sie eine komplikationslose physiologische Wundheilung und Geweberegeneration. Während bei anderen untersuchten Kollagenmembranen eine entzündliche Degradation, infolge einer materialbedingten Fremdkörperreaktion, zum Membranabbau führte [3].

Die Integration der Geistlich Bio-Gide® in das Gewebe fördert die Defektreduktion und gewährleistet dadurch höhere Implantatüberlebensraten. Eine Verwendung von Membranen mit einer verlängerten Standzeit ist demnach nicht notwendig und kann unter Umständen den physiologischen Heilungsprozess verzögern.

Quellen:
[1] Al-Maawi S. et al., Seminars in Immunology, Volume 29, February 2017, Pages 49–61 (pre-clinical).
[2] Gielkens PF, et al.: Clin Oral Implants Res 2008; 19 : 516-21. (pre-clinical)
[3] Barbeck M. et al. J Oral Implantol. 2015;41(6): e238-51 (pre-clinical)

Integration der Geistlich Bio-Gide® ins Gewebe[1] | Degradation einer Kollagenmembran mit Membranresten im Augmentat[1]

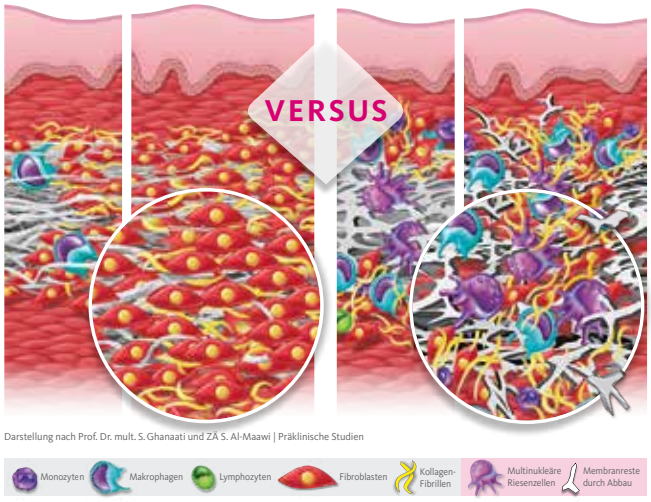


Darstellung nach Prof. Dr. mult. S. Ghanaati und ZÄ S. Al-Maawi | Präklinische Studien

[1] Al-Maawi S. et al., Seminars in Immunology, Volume 29, February 2017, Pages 49–61. (präklinisch)

**www.geistlich.de**

# Zähne, Gewebe und Implantate erhalten

GUIDOR® ist die professionelle Marke der Sunstar Produktfamilie, die es Zahnärzten ermöglicht, die Behandlung mit einem fortschrittlichen Sortiment an Biomaterialien für die Knochen- und Geweberegeneration zu optimieren. Die GUIDOR® matrix barrier ist zum einen für die chirurgische Behandlung parodontaler Defekte (GTR), zum anderen als Hilfsmittel der Knochenregeneration und -augmentation (GBR) bei oralchirurgischen Eingriffen indiziert. Die technischen Eigenschaften entsprechen den Designkriterien einer idealen regenerativen Dentalmembran. Die zur Gingiva zeigende äußere Schicht besitzt entsprechend große rechtwinklige Perforationen, die das rasche Eindringen von gingivalem Bindegewebe in die Matrix zur Stabilisierung ermöglichen. Die innere, zum Zahn bzw. Knochen zeigende Schicht verfügt über zahlreiche kleinere runde Perforationen, die aufgrund ihrer geringen Größe die Gewebepenetration hemmen – also als Barriere fungieren – und dennoch für Nährstoffe durchlässig sind. Die Membran ist zu 100 % alloplastisch und enthält keinerlei Substanzen tierischen oder humanen Ursprungs. Die Barrierefunktion bleibt stabil für mindestens sechs Wochen erhalten, erst danach wird das Produkt in einer vorhersagbaren Zeitspanne resorbiert.

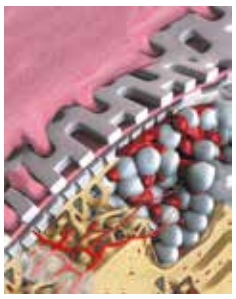

GUIDOR® easy-graft ist ein synthetisches, modellierbares Knochenersatzmaterial, das direkt aus einer Spritze appliziert wird. Bei Kontakt mit Blut härtet das formbare Material in situ aus und bildet so ein poröses Gerüst, das für eine exzellente Stabilität des Blutkoagulums zu Beginn der Einheilphase und für eine gute Knochenbildung sorgt. Ideal geeignet ist dieses Material daher für minimalinvasive Verfahren, für die Kieferkammerhaltung, bei Sinusaugmentationen sowie für Fälle von parodontalen und periimplantären Augmentationen. Es stehen zwei Resorptionsprofile zur Auswahl – eine vollständig resorbierbare Variante mit GUIDOR® easy-graft CLASSIC sowie mit GUIDOR® easy-graft CRYSTAL ein Produkt, das einen langfristigen Volumenerhalt sichert.

**www.guidor.com/de**



Beiträge dieser Rubrik beruhen auf Herstellerangaben und geben nicht die Meinung der Redaktion wieder. Bilddaten, wenn nicht anders vermerkt, von den Herstellern.

PREISBEISPIEL

**KRONE AUF INDIV. ABUTMENT**

**338-€***

1x Digitek Hybridabutment (Zirkon/Titan), individuell gefräst und 1 x e.max Krone

*inkl. MwSt., Artikulation, Material, Modelle und Versand

## Mehr Ästhetik. Nutzen Sie die Vorteile des Komplettanbieters.

**Der Mehrwert für Ihre Praxis:** Als Komplettanbieter für zahntechnische Lösungen beliefern wir seit über 30 Jahren renommierte Zahnarztpraxen in ganz Deutschland. *Ästhetischer Zahnersatz zum smarten Preis.*

PERMADENTAL.DE
0 28 22 - 1 00 65

# Implantologie im Wandel der Zeit

„Smarter Implantology“

**Wir verstehen Implantologie inzwischen als ein ganz „normales“ Fach im Alltag in unseren Zahnarztpraxen. „Normal“ heißt diesbezüglich: Kein Extra-Aufbau von Instrumentarium und Behandlungsstuhl, kein „steriles“ Abdecken oder „Astronauten“-Bekleidung – weder für das Behandlerteam noch für Patienten. Warum betreiben wir den logistischen Aufwand eigentlich nicht auch im Zuge einer Endodontie-Behandlung oder bei einer Zahnextraktion? Auch müssen für eine implantologisch tätige Praxis keine großen finanziellen Investitionen getätigt werden: Kein DVT, kein Piezo, noch nicht einmal ein Mikromotor werden benötigt. Für uns ist ‚Smarter Implantology‘ mit minimalinvasiver Chirurgie und Prothetik, zum Wohle der Patienten, die Zukunft.**

Kaum ein anderes Feld auf dem Gebiet der Zahnmedizin erfährt einen derart wachsenden Zuspruch innerhalb der letzten 20 Jahre wie die Implantologie. Zu Recht! Denn die 20-jährige Implantologie-Erfolgsstatistik mit deutlich über 90 % ist die höchste in der Zahnmedizin: Kein Zahnersatz, keine Füllung, keine Kieferorthopädie-Therapie, keine Wurzelbehandlung kann diesen durchschnittlichen Erfolg für sich beanspruchen. Zugleich entwickeln sich gefährliche Tendenzen, die von der Industrie gepusht werden und der wir als Implantologen entschlossen und wissenschaftlich fundiert entgegentreten sollten:

1. Eine DVT-Aufnahme im Vorfeld einer Standard-Implantation ist nicht notwendig. Nur bei extremen, anatomisch sehr schwierigen Situationen kann sie sinnvoll sein. Es kann nicht im Patienteninteresse sein, anhand einer dreidimensionalen Aufnahme standardmäßig Länge und Durchmesser eines Implantats zu planen und zu setzen. Insbesondere bei der Längenmessung erlebt man beim DVT in der Praxis oftmals eine große Diskrepanz von bis zu mehreren Millimetern zwischen Planung und Realität. Dies kann zu katastrophalen und falschen Einschätzungen kommen. Die deutlich erhöhte Strahlenbelastung eines DVTs gegenüber einem OPTG oder einem Zahnfilm steht niemals einem derart hohen diagnostischen Nutzen gegenüber, dass ein DVT für den Standardfall indiziert ist.

**Abb. 1:** Wenn auf einem OPTG das Foramen mentale deutlich über dem Kanal liegt, so liegt ein weitführender „Loop“ nach anterior vor! Beim Bezahnten im anterioren Bereich sollte man daher 2 mm mesial vom Foramen bleiben, ebenso beim unbezahnten Patienten, allerdings kann man hierbei durch den Loop bohren und auch implantieren, da durch den Loop-Anteil nur die vorderen Zähne innerviert werden.

2. Aufbauend auf Punkt 1) ist eine Schablonen geführte Navigation auch sehr kritisch in der praktischen Anwendung zu sehen. Sie funktioniert „flapless“ (ohne Mukoperiostlappen) i.d.R. nur, wenn die Gingiva weniger als 3 mm mm dick ist. Ansonsten ist die richtige Positionierung der Schablonen nicht gewährleistet und somit diese Art einer Navigation ein großes Wagnis mit signifikant hohen Abweichungen zur Planung. Zweitens warnen wir eindringlich davor, das eigene chirurgische Gefühl dem Altar eines angeblichen Fortschritts und einer – für uns nur suggerierten – „Mehr Sicherheit“ zu opfern. Bei verschiedenen Navigations-Schablonen wird nicht von der ersten Bohrung bis zur eigentlichen Implantation mit Schablonen gearbeitet, sondern nur wenige Bohrungen, die jedoch später manuell deutlich verändert werden können oder gar verändert werden. Im Durchschnitt beträgt die Industrie gefertigte Hülsen-Positionierung eine Abweichung von 2 Grad und führt so durchschnittlich zu einer koronalen Abweichung von 0,91 mm und apikal gar 1,12 mm. Die Bohrer-Wasserkühlung ist auch ein Thema: Wie kühlt man denn die Bohrerspitzen im Knochen, wenn man sein „altes Bohrprotokoll“ von mehr als 250 U/Min und mehr als 70 U/Min in der Spongiosa nicht verlässt? Innengekühlte Bohrer sind inzwischen aus hygienischen Gründen vom Gesetzgeber verboten.

3. Ohne Nachzudenken werden leider immer noch von Experten Mukoperiostlappen standardmäßig durchgeführt! Diese Mukoperiostlappen führen nach unserer Erfahrung zu mehr Komplikationen in Chirurgie und Prothetik (Abutment-Lockerungen), zu mehr Schmerzen post OP und zu einem völlig unnötigen Mehraufwand und mehreren Sitzungen in den Praxen – nicht zuletzt aber zu Mehrrisiken für den Patienten.

### Wie können wir nun wissenschaftlich abgesichert, diesen gefährlichen Tendenzen begegnen?

Zu 1) Ein aktuelles OPTG **(Abb. 2)** ist für das seitliche UK-Gebiet zur Längenbestimmung indiziert. Sowohl in anterioren Regionen des Unterkiefers als auch bei Planungen im Oberkiefer kann man auch nur auf zweidimensionale Zahnfilme **(Abb. 3)** zurückgreifen. Notieren Sie sich auch die Längen der extrahierten Wurzeln, denn dadurch können Sie mit Hilfe eines gewöhnlichen Dreisatzes:

$$\frac{\text{Länge des zukünftigen Zahnimplantats minus 1 mm}}{\text{Länge der klinischen Wurzel, Realität == Länge der Wurzel auf dem Röntgenbild}}$$

ermitteln, welche Implantatlängen Sie zukünftig einsetzen können, entweder als Sofort- oder Spätimplantat.

**Abb. 2:** Die palatinale Wurzel ist durchschnittlich 2 mm länger als die bukkale und steht vollends im Knochen, auch wenn die sagittal mittig/bukkalen Begrenzungen der Kieferhöhle durch die Gegenkortikalis im 2D-Bild eindeutig zu sehen sind.

**Abb. 3 und 4:** Champions-Guides ist ein wichtiges Tool zur prothetisch korrekten Lagebestimmung von Zahnimplantaten. Eine Schablone ist für den UK, die andere für den OK – immer wieder form-, sterilisier- und einsetzbar.

**Abb. 5:** Analog der CNIP-Navigation kann man mit einer Hand- oder niedrig-tourigen Kanalaufbereitung bei einer Endodontie die Seitenwände nicht perforieren.

Generell sind wir im Laufe des letzten Jahrzehnts zur Überzeugung gekommen, nicht das uns zur Verfügung stehende Platzangebot ausnutzen zu wollen: Implantate in den Längen 12 oder 14 mm sind zur Ausnahme geworden. In den allermeisten Fällen bedienen wir uns eher 10er oder gar nur 8er Implantatlängen.
Beim Durchmesser greifen wir meist zu 3,5 mm (Ausnahme: Einzel-Molaren, hier empfehlen wir 4,0 mm). Nur im seitlichen OK greifen wir auf 4,5 oder gar 5,5 mm Durchmesser zurück, wenn die entsprechenden Condenser 4,3 bzw. 5,3 mm erst die Primärstabilität von 20-30 Ncm erreichen. Nicht die Anatomie entscheidet über die Länge und Durchmesser eines Implantats, sondern lediglich die intraoperativ feststellbare Knochendichte. Bei einem harten D1+D2 Knochen empfehlen wir gar eine krestale Entlastung: Für ein 3,5 mm Implantat bohren wir krestal 1-2 mm mit einem 4,0 mm-Bohrer, um die periimplantäre Ernährung nicht einzuschränken. Die Primärstabilität wird demnach nur von der Spongiosa erreicht!
Der BIC (Bone-Implant-Contact) spielt somit keinerlei Rolle mehr bei der Auswahl einer Implantatlänge und des -durchmessers! Dies bedeutet auch für die Praxis, nicht mehr unbedingt alle Größen und Längen eines Systems auf Vorrat kaufen zu müssen!

Zu 2) Natürlich verzichten wir nicht auf eine Navigation: Beim MIMI-Verfahren bedienen wir uns einerseits der kostenlosen CNIP Navigation (sagittale Navigation) und andererseits prothetischer Schablonen (Champions-Guides, **Abb. 3+4**, zur mesio-distal-orientierten Navigation), die für den Unter- und Oberkiefer immer wieder benutz-, sterilisier- und einsetzbar sind. Diese wurden von Prof. Dr. A. El-Hamid (Casablanca) entwickelt und sind äußerst praktisch in der Handhabung: Man formt sich die Schablone extraoral entsprechend des Kieferkamms zurecht, legt sie am jeweiligen Kiefer an und erhält auf diese Weise die bestmögliche prothetische Position der zu inserierenden Implantate mit jeweils ausreichenden intraimplantären Abständen **(Abb. 3 und 4)**.

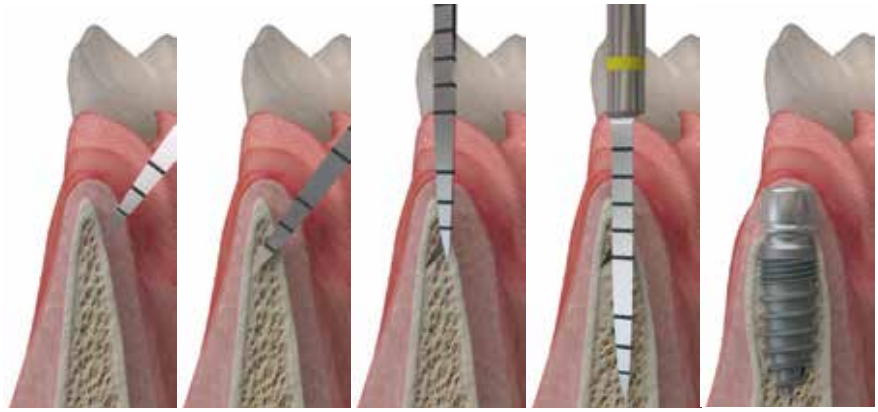

**Abb. 6-11:** MIMI-II Behandlungen (Distraktion von schmalen Kieferkämmen ohne Mukoperiostlappen-Bildungen) mit CNIP-Navigation

Die sagittal ausgerichtete CNIP-Navigation begleitet die Champions-Guides! Vergleichen kann man CNIP mit der Handaufbereitung der Wurzelkanäle bei einer Endodontie-Behandlung, wobei auch kein Kanal auf diese Weise perforiert werden kann **(Abb. 5)**: Analog des „weichen" Nervkanals lassen die kompakten Außenwände (bukkal und oral) die konischen Dreikantbohrer nur in der „weichen" Spongiosa des Knochens arbeiten, in die Tiefe gelangen und Kavitäten aufbereiten. Alle Bohrungen werden nur mit Hilfe konischer Dreikantbohrer und mit 50-70 U/Min in der Spongiosa durchgeführt. Eine Perforation nach bukkal oder oral ist mit diesen Instrumenten bei diesen Niedrigtouren und dadurch auch mit den Implantaten gänzlich ausgeschlossen **(Abb. 6-11)**.

## Fazit

Die Implantologie gehört aus unserer Sicht in die Hand des Hauszahnarztes oder der Hauszahnärztin! Es bedarf keiner großen Investitionen in technische Aufrüstung, wie OP-Saal, Bekleidung, Umstellung von logistisch, organisatorischen Abläufen im Alltag. Nur wenn man die zahnärztliche Implantologie (wie z. B. in der Schweiz) als ganz normales Fach akzeptiert, wird sie sich weiter in den Praxen etablieren können. Natürlich ist es nicht von jedem „Implantologie-Experten" oder MKG-Praxen erwünscht, dass ein Hauszahnarzt jährlich zwischen 100 und 1000 Implantaten selbst inseriert und auch prothetisch versorgt. Doch gerade in Hinblick auf Sofortimplantationen (Extraktion und Implantation in nur einer Behandlungssitzung) wird es von Patienten in Zukunft erwartet werden. Unser einjähriges CITC-Curriculum kann einen praktikablen Weg aufzeigen, „Smarter Implantology" auch in Ihrer Praxis zu betreiben. Denn letztendlich sollte es nur um Eins gehen: Das Wohl Ihrer Patienten, welches auch bezahlbar sein sollte, zudem Spaß macht und neue Horizonte eröffnet. ■

*Bilder, soweit nicht anders deklariert:*
*© Dr. Armin Nedjat*

**Dr. med. dent Armin Nedjat**
Zahnarzt, Experte Implantologie & Implantprothetik CITC, Präsident des VIP-ZM

**Prof. Dr. Dr. Jean-Pierre Bernard**
ehemals Leiter der MKG-Abteilung, Radiologie und Vize-Dekan der Universität Genf/Schweiz, wissenschaftlicher Leiter der Swiss Future Dental Academy und des VIP-ZMs
info@vip-zm.de · www.vip-zm.de

# Studiengang **„Dentalhygiene und Präventionsmanagement“** jetzt an der EUlFH in Köln

**Der Studiengang „Dentalhygiene und Präventionsmanagement“ startet zum Sommersemester 2019 bereits zum zweiten Mal an der EUlFH. Ganz in Tradition der praxisHochschule, wird der akkreditierte Studiengang nun am selben Standort in Köln weitergeführt. Bisher haben hier 174 AbsolventInnen erfolgreich ihren Bachelorabschluss erworben.**

Der duale Studiengang ist speziell für Zahnmedizinische Fachangestellte (ZFAs) konzipiert und ermöglicht es diesen, im Rahmen der zahnärztlichen Delegation, eigene Patienten zu behandeln. In optimal aufeinander abgestimmten Präsenz- und Online-Lernphasen wird während des Studiums auf eine enge Verzahnung von Theorie und Praxis geachtet. Das erlernte theoretische Wissen kann unmittelbar, z.B. in Phantomkopfräumen und der zahnärztlichen Ambulanz sowie in der kooperierenden Praxis angewendet werden.

## Kompetent und auf fachlich hohem Niveau

AbsolventInnen können als DentalhygienikerInnen kompetent und auf fachlich sehr hohem Niveau das Feld der Prävention und der nicht chirurgischen Parodontologie abdecken. Sie sind in der Lage, eine Prophylaxeabteilung zu leiten und PatientInnen durch ihren wissenschaftlichen Hintergrund kompetent zu behandeln.
Da die in der ZFA-Ausbildung erworbenen Kompetenzen auf die Studienzeit angerechnet werden, dauert der Studiengang lediglich vier Semester und lässt sich zudem optimal mit dem Beruf vereinen.

## Umsatzsteigerung und Patientenbindung

ZahnärztInnen, die ihre Angestellten zum Studium an die EUlFH schicken, profitieren davon gleich zweifach: zum einen können sie durch die Steigerung der delegierbaren Leistungen eine deutliche Umsatzsteigerung verzeichnen und zum anderen wird sowohl in der präventiven als auch der erhaltungstherapeutischen Behandlungsphase eine hohe Patientenbindung erzielt!
Bewerbungen sind aktuell für einen Studienstart zum Wintersemester möglich. ■

**EU FH Köln**
Neusser Straße 99
50670 Köln
Tel. 0221/ 5000 330 36
studienberatung@eufh-med.de
www.eufh.de/health/

Übungen im Phantomkopfraum bereiten auf die Patientenbehandlung vor.

Übungen zur subgingivalen Handinstrumentation am Phantomkopf.

**Studiengangsleiter Prof. Dr. Georg Gaßmann hat uns ein paar Fragen zum Studiengang „Dentalhygiene und Präventionsmanagement" beantwortet.**

*DI: Herr Professor Gaßmann, was macht den Studiengang „Dentalhygiene und Präventionsmanagement" so einzigartig?*

**Gaßmann:** Unser Studiengang ist deutschlandweit der erste, der es Zahnmedizinischen Fachangestellten ermöglicht, eine akademische Spezialisierung im Bereich Dentalhygiene und Präventionsmanagement zu erhalten. Im Laufe ihres Studiums erwerben die Studierenden die Fähigkeit des wissenschaftlichen Arbeitens, die ihnen auch im Berufsleben immer wieder von Vorteil sein wird. Begleitet werden sie während dieser Zeit von einem erfahrenen Lehrteam, welches sich aus spezialisierten Zahnärztinnen und Zahnärzten sowie Dentalhygienikerinnen zusammensetzt. Zudem wird bei uns besonders viel Wert auf die enge Verzahnung von Praxis und Theorie gelegt. Die Studierenden erhalten in der Praxis immer wieder die Gelegenheit, ihre theoretisch erworbenen Kenntnisse direkt in die Tat umzusetzen.

*DI: Welche Schwerpunkte hat der Studiengang?*

**Gaßmann:** Inhaltlich lässt sich der Studiengang in drei Bereiche gliedern. Im Grundstudium werden die Studierenden im Hinblick auf Selbstreflexion, Zeit- und Konfliktmanagement, Kommunikation, ethische Fragestellungen und Patientencoaching auf den Weg gebracht. In den Modulen zur Betriebswirtschaftslehre und zum Gesundheitsmanagement werden die Aspekte des praxisrelevanten Marketings in praktischen Übungen erarbeitet. Der größte Anteil wird jedoch von den in der Dentalhygiene und im Präventionsmanagement relevanten zahnmedizinischen Aspekten aus der Kariologie, der Parodontologie und Implantologie und der Alters- und Kinderzahnheilkunde eingenommen.

*DI: Und welche Vorteile hat der Studiengang gegenüber einer klassischen Aufstiegsausbildung?*

**Gaßmann:**Neben dem Erreichen eines akademischen Abschlusses bietet unser Studiengang auch den Vorteil großer Zeitersparnis gegenüber einer klassischen Aufstiegsausbildung. Studierende können innerhalb von vier Semestern den Bachelor of Science erreichen, der sie dann wiederum dazu befähigt ein Masterstudium aufzunehmen. Zudem lernen sie im Rahmen eines akademischen Studiums eigenständig und wissenschaftlich zu arbeiten. Zusätzliche Fächer wie Kommunikation oder Betriebswirtschaftslehre ermöglichen es den Absolventen außerdem, später eine leitende Funktion im Managementbereich einer Praxis auszuüben.

*DI: Warum fördern Zahnarztpraxen das Studium?*

**Gaßmann:** Zahnarztpraxen haben viele Vorteile, wenn sie ihr Personal an der EUlFH weiterbilden lassen. Dentalhygieniker ermöglichen dem Zahnarzt eine Ausschöpfung der delegierbaren Leistungen und somit eine wirtschaftliche Umsatzsteigerung. Zudem sorgen sie bereits in der präventiven Behandlungsphase für eine höhere Patientenbindung. Außerdem kann ein Dentalhygieniker die Teamleitungsfunktion in der Praxis übernehmen und den Zahnarzt damit auch administrativ entlasten. Hinzu kommt, dass Zahnarztpraxen durch eine Kooperation mit der EUlFH neues motiviertes Personal gewinnen können.

Studiengangsleiter Prof. Dr. Georg Gaßmann

Außenansicht des EUFH Hochschulgebäudes.

*DI: Gibt es besondere Erfolge oder erfolgreiche Studierende ihres Studiengangs, auf die Sie stolz sind?*

**Gaßmann:** Wir sind stolz auf alle unsere Studierenden, die es mit der Wahl des Studiums auf sich nehmen, Pioniere in der Akademisierung des Berufsfeldes zu sein. Wir werden darin insbesondere von der Dentalindustrie unterstützt. Beispielsweise ermöglicht uns die Firma CP GABA jährlich die besten Bachelorarbeiten im Rahmen der feierlichen Absolvia mit Preisgeldern zu prämieren. Die Vergabe des Meridol Preises wird in diesem Jahr, in uns bislang noch unbekannter Reihenfolge, an Frau Annabelle Bergmann mit ihrer Arbeit zu psychologischen Aspekten der Betreuung von Kindern unterschiedlichen Alters in der Dentalhygiene und im Präventionsmanagement, Frau Elena Di Leonardo mit ihrer Arbeit zur Anwendungsbeobachtung einer neu am deutschen Markt eingeführten Zahnpasta sowie Frau Emese László mit ihrer Arbeit zur Bewertung der Evidenz der Empfehlungen in der konservativen Betreuung von Patienten mit periimplantärer Mukositis und Periimplantitis erfolgen.

*DI: Und wie sind Sie zu dem Studiengang gekommen?*

**Gaßmann:** Nachdem ich im Vorfeld nach Erfahrungen im Gebiet der zahnärztlichen Fortbildung auch die Aufstiegsfortbildung in der Dentalhygiene die Module zur Radiologie, Mikrobiologie, Anatomie, Pharmakologie, Parodontologie, Implantologie und Alterszahnheilkunde betreut habe, bin ich gebeten worden, mich auf die Stelle der Studiengangsleitung des seinerzeit schon staatlich anerkannten Studiengangs zu bewerben. Ich habe diese Herausforderung angenommen und ich denke, wir können mit unserem Team stolz darauf sein, was wir für unsere Studierenden, Absolventen und zukünftigen Studierenden, die im Übrigen auch aus unseren Nachbarländern den Niederlanden, der Schweiz und Österreich zu uns gekommen sind, erreicht haben.

*DI: Danke, Herr Prof. Gaßmann. Wir wünschen Ihnen und Ihren Studierenden viel Erfolg.*

# Esthetic Days in Baden-Baden

## Zeit für die schönen Dinge

**Am 6. und 7 September finden im Kongresshaus in Baden-Baden die Esthetic Days für Zahnmediziner und Zahntechniker statt. Über 37 hochkarätige Referenten stellen die fachlichen und unternehmerischen Möglichkeiten der ästhetischen Zahnmedizin vor und geben einen Ausblick in die Zukunft.**

In verschiedenen Fokus-Sessions werden Potentiale zur Ästhetik in der Implantologie und Prothetik, Prävention und Regeneration sowie der Kieferorthopädie vorgestellt und diskutiert. Ästhetische Zähne können nur im Zusammenspiel von Behandler und Zahnlabor entstehen. Daher wird auch die Zahntechnik und der digitale Workflow Raum für Vorträge und Diskussionen erhalten. Ästhetik als Thema wird in den zwei Tagen in Baden-Baden auch in außergewöhnlichem Ambiente umgesetzt: die Tagesveranstaltung findet im neu gestalteten Kongresszentrum statt und abends erwartet die Besucher ein einzigartiger Event.
Hochkarätig, ästhetisch und unvergesslich, denn es ist Zeit für schöne Dinge. ■

**Veranstalter:**
M:Consult GmbH
Nachbarsweg 25 · 45481 Mülheim an der Ruhr
info@estheticdays.dental

**Initiator und Hauptsponsor:**
Straumann GmbH, Events & Congresses
Heinrich-von-Stephan-Str. 21 · 79100 Freiburg
Tel. 0761 4501-480 · events.de@straumann.com
www.estheticdays.dental

# Rückenwind für Ihre berufliche Zukunft

**Von Freitag 12. bis Sonntag 14. Juli 2019 findet im Hotel Bussy Baby am Tegernsee eine Weiterbildung für Zahnärzte in Assistenzzeit oder Anstellung statt. Sieben Referenten bieten ein umfassendes Programm rund um die Selbstständigkeit. Attraktive Outdooraktivitäten runden die Fortbildung ab.**

Erleben Sie drei Tage am Tegernsee und erhalten Sie die besten Tipps für den Start in die eigene Praxis – egal ob als Zahnarzt in Assistenzzeit oder Festanstellung. Straumann und Pluradent laden zum ersten Mal in den Süden ein – ins Hotel Bussi Baby am Tegernsee. Kollegen und Experten teilen Ihre Erfahrungen und werden zu Partnern und Buddies für Ihre Selbstständigkeit

Es erwarten Sie zahlreiche individuell buchbare Workshops zu wichtigen Themen rund um die Selbstständigkeit. Neben Top-Referenten zum Anfassen und Ausfragen werden attraktive Outdooraktivitäten wie Yoga, Golf oder Biken angeboten. Die zwei Übernachtungen finden im erst kürzlich eröffneten Hotel Bussi Baby statt. Die Verpflegung ist inklusive – wie auch die Abendveranstaltung „Tegernsee Lights" am Samstag.

**Straumann GmbH, Daniel Slusarcik in Freiburg**
Tel. 07 61 4501-152
daniel.slusarcik@straumann.com
www.meinezukunft.dental/suedwind

# tioLogic® TWINFIT Lounges 2019 – einfach besonders!

**Die tioLogic® TWINFIT Lounge bietet Wissensvermittlung rund um das revolutionäre Thema Abutment Switch in der Implantologie – von der chirurgischen Planung bis zur prothetischen Versorgung. In besonderer Atmosphäre beleuchten erfahrene Referenten dieses Thema aus zahnmedizinischer und zahntechnischer Sicht. Zudem bietet die Lounge Raum für einen persönlichen Erfahrungsaustausch mit den Referenten und Experten.**

Das Motto, unter dem Dentaurum Implants sein neues patentiertes tioLogic® TWINFIT Implantatsystem präsentiert, ist klar gewählt: „It´s my choice." – bietet es doch dem Anwender neben Sicherheit und Effizienz im Handling vor allem maximale Flexibilität, von der Insertion bis über die definitive Versorgung und altersbedingter Situationsänderung hinaus.

**Weltneuheit Abutment Switch: so geht 2 in 1 heute**

Der revolutionäre Abutment Switch ermöglicht die Versorgung von zwei prothetischen Anschlussgeometrien – conical und platform – auf nur einem Implantat. Das Tiefenstopp-System sorgt darüber hinaus für eine besonders flexible und sichere chirurgische Aufbereitung. Diese und viele weitere Themen werden auf den tioLogic® TWINFIT Lounges am 24. Mai 2019 in Dresden, am 28. Juni 2019 in Düsseldorf und am 5. Juli 2019 in Nürnberg präsentiert. Erstklassige Referenten wie Dr. Joachim Hoffmann aus Jena, Dr. Friedemann Petschelt aus Lauf a. d. Pegnitz und Dr. Daniel Schulz aus Henstedt-Ulzburg stellen tioLogic® TWINFIT vor und zeigen die zahlreichen Einsatzmöglichkeiten auf. Den zahntechnischen Workflow erläutern ZTM Haristos Girinis aus Nagold und ZTM Waldemar Fritzler aus Geeste anhand einiger Fallbeispiele.

© Dentaurum Implants

**Entspannt informieren in tollen Locations**

Für eine entspannte Fortbildungsatmosphäre sorgen die ausgewählten Locations. Mitten im historischen Herzen von Dresden findet die Lounge im stilvollen Ambiente des Kürländer Palais statt. Besucher der Lounge in Düsseldorf dürfen sich auf das Ufer 8 direkt an der prächtigen Rheinuferpromenade freuen. Das LOFTWERK Nürnberg, ein denkmalgeschütztes Gebäude der ehemaligen Vereinigten Fränkischen Schuhfabriken, ist Gastgeber der Lounge im Juli. An allen drei Locations erwarten die Besucher spannende Vorträge und intensive Gespräche mit Referenten und Experten ■

**DENTAURUM Implants GmbH**
Centrum Dentale Communikation
Turnstr. 31, 75228 Ispringen
Tel. +49 7231 / 803-470 · Fax: +49 7231 / 803-409
E-Mail: kurse@dentaurum.de · www.tioLogic-TWINFIT.de



SIC®

Full
**Tapered**Design

für SICvantage® tapered

SICtapered und
SICvantage® tapered

Konische Implantatform

Verlässliche Primärstabilität in allen Knochenqualitäten

Sofortversorgungsprotokolle

Verfügbar mit **Innensechskant** und selbsthemmender **konischer Steckverbindung**



sic-invent.com

# 1st European Congress for Ceramic Implant Dentistry

„Facts of Ceramic Implants"

**Keramikimplantate haben sich von einer Randerscheinung zu einem ernst zu nehmenden Faktor in der zahnärztlichen Implantologie entwickelt. Sie ist derzeit einer der am schnellsten wachsenden, forschungsintensivsten und innovativsten Bereiche in der Zahnmedizin. Umso wichtiger ist eine praxisorientierte, aber auch eine wissenschaftlich und evidenzbasierte Auseinandersetzung mit dem Thema – es zählen die Fakten!**

***"Facts of Ceramic Implants"*** lautet konsequenterweise das Motto des „1st European Congress for Ceramic Implant Dentistry", der am 11. und 12. Oktober 2019 in Zürich stattfinden. Die European Society for Ceramic Implantology (ESCI) lädt bereits heute herzlich zur Teilnahme ein.
Der ESCI ist es gelungen, 14 namhafte Referenten mit höchster Expertise aus sieben Ländern zu gewinnen und ein im Bereich der dentalen Keramikimplantologie wohl bisher einzigartiges Programm zusammenzustellen. Der Kongress bringt sowohl dem interessierten Einsteiger als auch dem erfahrenen Anwender wertvolle neue Erkenntnisse für eine erfolgreiche Anwendung von Keramikimplantaten als ergänzende und verlässliche Therapieoption zu Titanimplantaten: von den Möglichkeiten und Grenzen des Materials Zirkonoxid über die biologischen Hintergründe bis hin zum fachgerechten klinischen Einsatz werden alle relevanten Fakten beleuchtet.

## Wer ist die ESCI?

Die ESCI ist eine Drehscheibe für herausragende wissenschaftliche Forschung und für klinische und praktische Erfahrung in der dentalen Implantologie mit Keramikimplantaten. So wird auch der erste Kongress einige Besonderheiten aufweisen: Jungen Forschern und allen Mitgliedern der ESCI wird die einzigartige Gelegenheit geboten, ihre Forschungsergebnisse und ihre klinischen Fälle während den „short lecture sessions" auf dem Kongress vorzustellen. Die beste Präsentation in der jeweiligen Kategorie wird mit dem „ESCI Award" ausgezeichnet, der mit je 500 Euro dotiert ist.
Die Mitglieder der ESCI kommen aus ganz Europa: so sind bereits die Schweiz, Deutschland, Österreich, Schweden, Slowenien, Italien, Frankreich, Niederlande, Spanien und sogar Israel bei der ESCI vertreten! Wir dürfen uns daher in der Tat auf einen „Europäischen" Kongress freuen! Der ESCI ist es aber ein wichtiges Anliegen, die Fakten über Keramikimplantate auch mit Kollegen außerhalb Europas zu teilen.
Es ist der European Society for Ceramic Implantology ESCI daher eine große Ehre, die Kollegen aus Korea, Japan und Singapur als Gäste einzuladen und auf diese Weise den wissenschaftlichen Austausch sowie die praktische Erfahrung mit Keramikimplantaten international zu fördern.
Auch der Veranstaltungsort wurde mit Bedacht gewählt: Nur 10 Minuten von Zürich entfernt – direkt am Zürichsee gelegen – bietet das Kongresszentrum Bocken mitten im Grünen nicht nur ein inspirierendes Umfeld für seriöse Kongressinhalte, sondern ermöglicht auch ein Ausbrechen aus dem Alltag, einen gemeinsamen Austausch und ein intensives Miteinander. So wird neben dem wissenschaftlichen Programm auch der Ort und der soziale Rahmen des Kongresses vom Galadinner bis hin zum Rahmenprogramm etwas besonderes sein. ■

**Weitere Informationen und Anmeldung unter www.esci-online.com**

Die Kongresslocation im Grünen. *© Seminarhotel Bocken, Horgen*

Kongress-App zum Download.

**European Society for Ceramic Implantology ESCI**
Dr. Jens Tartsch
Kreuzstrasse 2 · CH-8802 Kilchberg
Tel. +41 (0) 44-715 48 77
info@esci-online.com · www.esci-online.com

# Internationale Fortbildungsreise verknüpft „Smart Dentistry“ mit chinesischen Metropolen

**„Mit dem World Dental Forum 2019 in Shenzhen möchten wir wieder Zahnärzte aus aller Welt begeistern“, betont Klaus Spitznagel, Geschäftsführer von PERMADENTAL. Diesem Anspruch folgend hat das Team des renommierten Komplettanbieters für zahntechnische Lösungen erneut eine beeindruckende Reise konzipiert – sowohl unter fachlichen als auch unter Erlebnis-Aspekten: Sie beginnt am 13. Oktober in Chinas Metropole Shenzhen und führt bis zum 18. Oktober über Macau bis nach Hongkong.**

Alle zwei Jahre veranstaltet die Modern Dental Group gemeinsam mit PERMADENTAL und weiteren marktführenden Partnern aus aller Welt das World Dental Forum. Konzipiert als fachlicher Austausch zwischen weltweit anerkannten Referenten und Zahnärzten wird beim diesjährigen Kongress das Thema „Smart Dentistry“ im Mittelpunkt stehen. Unter den erwarteten fast 1.000 Teilnehmern aus China und Hongkong, den USA, Australien und Europa können auch Zahnärztinnen und Zahnärzte in Begleitung des PERMADENTAL-Teams an diesem Welt-Kongress teilnehmen. Gleichzeitig bietet die Reise eine gute Chance, die Metropolen Shenzhen, Macau und Hongkong sowie das global wahrscheinlich größte Dentallabor kennenzulernen.

## Fachprogramm mit internationalen Referenten

Am 14. und 15. Oktober findet das internationale World Dental Forum 2019 im First-Class-Hotel Futian Shangri-La in Shenzhen statt. Die Teilnehmer erwarten dort zehn innovative Vorträge von renommierten Referenten aus aller Welt. PD Dr. Baldwin W. Marchack und Dr. Nadim Z. Baba aus den USA, PD Dr. Jan-Frederik Güth aus Deuschland, PD Dr. Tian-Min Xu aus China, Dr. Gary Finelle aus Frankreich, Dr. Sonia S. Lezly und Dr. Brahm A. Miller aus Kanada, Dr. Alex Fibishenko und Dr. Yvonne King aus Australien werden viele Aspekte rund um das hochaktuelle Thema „Smart Dentistry“ beleuchten.

## Außergewöhnliche Reise-Erlebnisse

Während in 2017 die Teilnehmer aus Deutschland außer dem Kongress in Peking ein perfekt organisiertes Rahmenprogramm im direkten Umland und in Hongkong genießen konnten, liegt der Fokus in diesem Jahr auf Shenzhen, Hongkong und Macau. Auf dem zweitägigen World Dental Forum wird, davon ist Klaus Spitznagel überzeugt, nicht nur ein hochkarätiges Fortbildungsprogramm präsentiert, sondern werden mit dem anschließenden Besuch des Labors der Modern Dental Group in Shenzhen auch neue Dimensionen eines zahntechnischen Labors vermittelt.

Die positive Resonanz der deutschen Teilnehmer auf die Reise zum WDF 2017 war für den PERMADENTAL-Geschäftsführer Motivation und Ansporn, für 2019 wiederum eine Reise der Extraklasse anzubieten: Vom WDF in Shenzhen, über atemberaubende Tage in Hongkong bis hin zu einer Reise über die längste Überwasserbrücke der Welt durch das Perlflussdelta nach Macau und einem unvergesslichen Besuch der Dancing-Water-Show.

Das World Dental Forum 2019 findet in Shenzhen statt. © *Permadental*

## Informationen und Anmeldung

Weitere Reisedetails stehen ab sofort für interessierte Zahnärztinnen und Zahnärzte in einer kostenlosen Reisebroschüre zur Verfügung. Für Fragen zur Fortbildungsreise zum WDF 2019 oder eine unverbindliche Anforderung der Reisebroschüre kontaktieren Sie bitte Frau Elke Lemmer unter 0800 737 000 737 oder e.lemmer@permadental.de

# **IDS 2019** unterstreicht ihre **Ausnahmeposition**

**Die IDS 2019, die vom 12. bis 16. März 2019 in Köln stattgefunden hat, hat die hohen Erwartungen der internationalen Branche mehr als erfüllt. Damit unterstrich die unangefochtene Weltleitmesse der Dentalbranche einmal mehr ihre Ausnahmeposition. Die Veranstaltung konnte an die sehr guten Ergebnisse der Vorveranstaltungen anknüpfen und zugleich die im Vorfeld hochgesteckten Ziele nach noch mehr Internationalität und Qualität in Angebot und Nachfrage verwirklichen.**

Mit 2.327 Unternehmen aus 64 Ländern erhöhte sich die Ausstellerzahl noch einmal um gut zwanzig Anbieter. Sie trafen mit nunmehr über 160.000 Fachbesuchern aus 166 Ländern zusammen. Damit stieg die Gesamtbesucherzahl um 3,2 Prozent, die der ausländischen Fachbesucher sogar um 6 Prozent. Gleichzeitig vergrößerte sich die Ausstellungsfläche um über vier Prozent auf 170.000 m².

Die offiziellen Zahlen bestätigen die herausragende Internationalität der IDS: 73 Prozent der Aussteller aus 64 Ländern kamen aus dem Ausland, ebenso wie 62 Prozent der Besucher aus 166 Ländern – von Argentinien, Brasilien und Chile über Japan und Korea, Ägypten und Südafrika, Australien und Neuseeland, ganz Europa sowie den USA und Kanada. Auch die Zahl der Herkunftsländer erhöhte sich damit noch einmal um 6 Prozent. Ein deutliches Besucherwachstum verzeichnete die IDS 2019 aus Asien (+23,1 Prozent), Osteuropa (+19,6 Prozent), Afrika (+17 Prozent), Mittel- und Südamerika (+14,6 Prozent) und Nordamerika (+5,3 Prozent).

Doch nicht nur Internationalität und Besucherquantität wurden von den Ausstellern der IDS 2019 besonders gelobt. An vielen Messeständen war zu hören, dass die IDS vor allem mit ihrer hohen Besucherqualität überzeugte. Eine unabhängige Befragung bestätigt diesen Eindruck: So sind über 80 Prozent der diesjährigen IDS-Besucher an der Beschaffungsentscheidung beteiligt, rund 32 Prozent sogar auschlaggebend. Noch höher ist die Entscheidungskompetenz der ausländischen Besucher – über 49 Prozent gaben an, eigenverantwortlich über den Einkauf zu befinden.

### Großes Interesse an Innovationen

Die Strahlkraft der IDS ist gerade auch für neue Unternehmen im Dentalmarkt, die sich mit qualitativ hochwertigen Innovationen etablieren wollen, die ideale Business-Plattform. Groß war das Interesse des Fachhandels und der Anwender an innovativen Produkten und Technologien. Im Mittelpunkt der IDS 2019 standen Produkte und Systeme für verbesserte digitale Workflows und die additive Fertigung, neue Prophylaxe-Formeln und Füllungsmaterialien, innovative Intraoralscanner und Implantatdesigns sowie flexible Workflows für das Management im Labor.

### BZÄK und VDZI ziehen positive Bilanz

„Die Internationale Dental-Schau (IDS) ist ein Phänomen: so international, wissbegierig und offen ist die Atmosphäre, dass es auch dieses Jahr einfach wieder sehr inspirierend war. Die Digitalisierung kann Praxisabläufe verbessern, sollte aber nicht unkritisch oder vorschnell angewendet werden", sagt Dr. Peter Engel, Präsident der Bundeszahnärztekammer (BZÄK) und unterstreicht die Bedeutung der Dentalbranche als Jobmotor im Gesundheitswesen. „Die Zahnmedizin ist ein bedeutender Arbeitgeber und Wirtschaftsfaktor. Ein niedergelassener Zahnarzt beschäftigt durchschnittlich vier bis fünf Angestellte. Zahnmedizinische Fachangestellte sind das Herzstück jeder Zahnarztpraxis – ohne sie würde eine Praxis nicht funktionieren. Gute zahnmedizinische Fachangestellte brauchen daher Anerkennung und auch Inspiration und Know-how." ■

**Die 39. Internationale Dental-Schau findet vom 9. bis 13. März 2021 statt.**

**Einen Überblick sämtlicher IDS-Neuheiten finden Interessierte unter www.dimagazin-aktuell.de/ids-2019**

Eröffnung der IDS 2019 gemeinsam mit Fecht-Olympiasiegerin Britta Heidemann.
*© Koelnmesse GmbH, IDS, Ludolf Dahmen*

Gross war der Ansturm am Eingang Süd.
*© Koelnmesse GmbH, IDS, Harald Fleissner*

# Die Straumann Group präsentierte unzählige Innovationen

**CEO Marco Gadola kündigte bei der IDS weitere Investitionen, Partnerschaften sowie neue Produkte und Lösungen an, welche die Position der Gruppe als Innovationsführer und Gesamtlösungsanbieter in der ästhetischen Zahnmedizin untermauern.**

**Die Beteiligungen** am französischen Implantathersteller Anthogyr wurden kürzlich von 30% auf 100% aufstockt. Weiter hat der Konzern seinen Anteil an Medentika von 51% auf 91% erhöht. Zudem hat die Gruppe eine Vereinbarung mit Medit unterzeichnet, einem globalen Anbieter von digitalen Dentallösungen aus Korea. Die beiden Unternehmen wollen gemeinsam die Integration digitaler Workflows auf der Basis der offenen CADCAM-Softwareplattform DWOS von Straumann fördern. Medit-Laborscanner sollen vollständig in den Straumann CARES-Workflow integriert werden und – zusätzlich zu den aktuellen Scannern von Dental Wings – unter der Marke Straumann verkauft werden.

## Neue Produkte und Lösungen

Vor einigen Jahren begann Straumann mit weltweit führenden Experten zusammenzuarbeiten, um das fortschrittlichste vollkonische Implantatsystem zu entwickeln. Das Ergebnis ist **BLX**. Sein innovatives Design schafft zusammen mit den bewährten Roxolid®- und SLActive®-Technologien von Straumann ein einzigartiges Implantatsystem der nächsten Generation. Mehr dazu lesen Sie im Fachartikel von Dr. Orcan Yüksel ab Seite 82 in dieser Ausgabe.

Das neue, hochästhetische **Straumann SNOW Keramikimplantat** verfügt über ein apikalkonisches, zweiteiliges Bone-Level-Design für prothetische Flexibilität und einfache Handhabung. Es verfügt im Gegensatz zu anderen Implantaten über eine keramische Verbindungsschraube und ist damit das erste zweiteilige verschraubte Zahnimplantat, das vollständig metall- und kunststofffrei ist. Es ist exklusiv bei Straumann erhältlich und ergänzt die Palette der Straumann PURE Soft Tissue-Level Keramikimplantate. Entwickelt wurde SNOW gemeinsam mit Z-Systems.

Marco Gadola in der Arena of Confidence.

## Neue Lösungen für unbezahnte Patienten

Die Gruppe hat ihr Angebot an Lösungen für unbezahnte Patienten um zahlreiche Produkte erweitert, darunter das **Straumann® Mini Implantat-System** für herausnehmbare Deckprothesen bei Patienten mit begrenztem verfügbaren Knochen. Für das Prothetikportfolio wurden neue Komponenten im Bereich verschraubter Abutments präsentiert, darunter neue Abutment-Designs und zusätzliche Teile. Darüber hinaus präsentiert das Unternehmen ein breites Portfolio mit abgewinkelten Schraubkanälen, die sowohl Einzel-, Mehrzahn- als auch zahnlose Indikationen abdecken.

## KFO, Digital, Prävention und mehr

Mit der Übernahme von **ClearCorrect** hat Straumann die Aktivitäten in das Feld der Kieferorthopädie ausgeweitet. Die Gruppe lanciert das System in Europa mit einem neuen, frischen Markenauftritt. ClearCorrect wird von einem Telemonitoring-Dienst mit Smartphone-Technologie und künstlicher Intelligenz unterstützt, der von Dental Monitoring – einem Partner der Gruppe – bereitgestellt wird.

Mit **Straumann® Virtuo Vivo™, 3Shape TRIOS 4, Straumann® Virtuo Harmony** und einer neuen Generation an 3D-Druckern ist die Unternehmensgruppe auch im Bereich Digital breit aufgestellt.

**DenToGo**, der erste Bestandteil der Straumann® Virtual Clinic, ist ein Paket von Softwarelösungen, das in vier Anwendungen künstliche Intelligenz und Smartphone- bzw. Tablet-Technologie einsetzt. Neben der Kieferorthopädie wird DenToGo künftig auch in der präventiven und implantologischen Zahnmedizin eingesetzt.

Im Bereich präventive Zahnmedizin bietet Straumann seit 2018 unter anderem Biomaterialien zur Remineralisierung und Regeneration des Zahnschmelzes, Produkte zur Erkennung und Behandlung von Parodontitis und Periimplantitis, digitale und In-vitro-Diagnostik zur Erkennung von Periimplantitis und Entzündungen.

## Weiterbildung live aus der Arena of Confidence

Herzstück des Straumann-Stands war die Arena of Confidence, die der Kundenpflege sowie Demonstrationszwecken diente. Jeden Tag waren Experten und Meinungsführer vor Ort, deren Themen von künstlicher Intelligenz, über die Sofortversorgung mit Implantaten, Keramikimplantaten und Ganzkieferbehandlungen über Intraoral-Scanner, 3D-Druck, Clear Aligners bis hin zur Zahnmedizin der nächsten Generation reichten. ■

**www.straumann.com**

# **Xeal™** und **TiUltra™** Oberflächen von **Nobel Biocare**

**Zur Markteinführung der Xeal und TiUltra Oberflächen von Nobel Biocare waren auf der IDS Behandler dazu eingeladen, die neue Ära der Mucointegration™ zu erleben. Erstmalig auf Implantate und Abutments abgestimmt, heben die neuen Oberflächen die Gewebeintegration auf ein neues Niveau, mit dem Ziel Behandlungsergebnisse mit Implantaten wesentlich zu verbessern.**

Nobel Biocare hat durch seine jahrzehntelange Erfahrung in der Anodizierung von Oberflächen verstanden, dass verschiedene Gewebe für eine optimale Integration von Implantaten unterschiedliche Bedürfnisse haben. Während die Osseointegration bei der Langzeitstabilität hilft, wird die Integration von Weichgewebe oftmals übersehen. Dabei kann ein enger Kontakt mit dem Abutment als Barriere dienen, um den darunterliegenden Knochen schützen.

## Zuwachs an Weichgewebshöhe

Um Gesundheit und Stabilität des Gewebes langfristig zu erhalten, wurde die Chemie und Topographie der Xeal Abutmentoberfläche dahingehend entwickelt, eine enge Bindung des Weichgewebes an das Abutment zu fördern. So konnte in einer zweijährigen Studie mit Xeal ein bedeutender Zuwachs an Weichgewebshöhe im Vergleich zu Abutments mit maschinierten Oberflächen festgestellt werden.

## Multi-Zonen-Implantatoberfläche

Mit der auf eine frühe Osseointegration und Langzeitstabiltät des Knochens entwickelte, ultrahydrophile Multi-Zonen-Implantatoberfläche TiUltra ist Nobel Biocare ein weiterer bedeutender Schritt in der Anodizierungstechnologie gelungen. Mehr als nur rau, wurde ihre speziell abgestimmte Oberflächenchemie dahingehend entwickelt, die Interaktion zwischen der Implantatoberfläche und Gewebezellen und damit letztendlich die Osseointegration positiv zu beeinflussen. Darüber hinaus wechselt die Oberfläche von TiUltra graduell von einer minimalrauen unporösen Schulter hin zu einem mittelrauen porösen Apex. Damit soll der natürliche Verlauf von harten und dichten kortikalen Knochen zur porösen Spongiosa entsprochen werden.

„Wie immer gilt unser Fokus in erster Linie dem Patienten", betonte Präsident Hans Geiselhöringer während der Pressekonferenz im neuen Showroom in den Kranhäusern in Köln. © *Carmen Bornfleth*

Zwei neue Oberflächen: oben Xeal™ – unten TiUltra™.

© *Nobel Biocare*

## Neue Komplettlösung

Die TiUltra Implantoberfläche ist mit den NobelActive und NobelParallel Conical Connection Implantaten von Nobel Biocare erhältlich. In Kombination mit der Xeal Abutmentoberfläche haben Behandler damit nun eine neue Komplettlösung für eine Gesundung von Weichgewebe, Knochenerhalt und schneller Osseointegration zur Verfügung. Um sicherzustellen, dass jedes Implantat bis zum klinischen Einsatz im tadellosen Zustand verbleibt, wird die Oberflächenchemie und Hydrophilie von Xeal und auch TiUltra zusätzlich mit einer speziellen Schicht geschützt, die sich bei Kontakt mit Flüssigkeiten auflöst.

„Nachdem wir die Osseointegration beinahe für zwei Jahrzehnte beherrscht haben, bringen wir nun die Integration von Gewebe auf ein bisher nicht gekanntes Niveau. Mit der Markteinführung von Xeal und TiUltra zur IDS bauen wir nicht nur unsere Führungsposition in der Oberflächentechnologie aus, sondern eröffnen eine komplett neue Ära für die Implantologie – die der Mucointegration™", kommentiert Nobel Biocare Präsident Hans Geiselhöringer die Markteinführung der neuen Oberflächen. „Wie immer gilt unser Fokus in erster Linie dem Patienten. Unsere neuen Lösungen werden von den neusten wissenschaftlichen Erkenntnissen gestützt, unter anderem einer zweijährigen klinischen Studie." ■

**www.nobelbiocare.com/surface**

# **BioHorizons** und **Camlog** präsentierten sich gemeinsam auf der IDS 2019

**Auf der IDS 2019 präsentieren sich Camlog und BioHorizons erstmals mit einem gemeinsamen Markenauftritt „BioHorizons Camlog" und stellen ihr umfassendes Produktsortiment von Zahnimplantaten über restaurative Komponenten bis hin zu CAD/CAM und innovativen regenerativen Lösungen vor.**

Mit der neuen **PROGRESSIVE-LINE** präsentierte Camlog ein Implantat, das auf eine hohe Primärstabilität ausgerichtet ist und moderne Behandlungskonzepte unterstützt; es ist für die etablierten CAMLOG® und CONELOG® Implantat-Abutment-Verbindungen verfügbar. Das BioHorizons® Tapered Implant System bekommt ebenfalls innovativen Zuwachs: die Linie wird um die Implantate **Tapered Short** sowie **Tapered Immediate Molar** ergänzt. Das zweiteilige **CERALOG® Keramikimplantat** wurde optimiert und die prothetische Anwenderfreundlichkeit erhöht. Mit **InstraSpin®**, einer Zentrifuge zur Gewinnung von L-PRF®, ergänzen BioHorizons und CAMLOG ihr umfassendes Portfolio an regenerativen Lösungen. L-PRF ist eine dreidimensionale autologe Kombination von Platelet Rich Fibrin, die aus Patientenblut gewonnen wird. Zudem gaben BioHorizons und Camlog die CE-Zertifizierung einer neuartigen, azellulären dermalen Matrix porciner Herkunft für Weichgewebsanwendungen bekannt. **NovoMatrix™** wurde für die zelluläre Repopulation und Revaskularisierung entwickelt.

## Kräfte bündeln, Evolution beschleunigen

Um gemeinsam eine globale Führungsposition einzunehmen, bündeln BioHorizons und Camlog seit 2016 ihre Stärken. „Die Mitarbeiterinteressen stehen für uns ganz oben – insbesondere in einer Phase der Transformation. Vertrauen und Loyalität sind dabei die Basis innerhalb der Organisation. Der Aufbau einer inspirierenden und stärkenden Kultur ist in einer schnelllebigen Umgebung der Schlüssel zum Erfolg", sagte Dr. René Willi, Präsident der Global Dental Surgical Group von Henry Schein. „BioHorizons Camlog ist gut positioniert, um global weitere Marktanteile zu gewinnen.

Ein Teil des BioHorizons Camlog Managements (von links): Dr. René Willi, Markus Stammen, Todd Strong, Michael Ludwig, Holger Essig, Martin Lugert und Christian Rähle. *Bild: © Carmen Bornfleth*

PROGRESSIVE-LINE Beratung mit Dr. Jörg Ruppin.

Dennoch haben wir unsere Stärke bewahrt, vor Ort präsent zu sein, enge Beziehungen zu unseren Kunden zu pflegen und eine hohe Identifikation mit unseren Marken und Werten zu erreichen. Die Qualität unserer Teams macht den Unterschied – es ist das Familiengefühl und die Kontinuität, die wir uns bewahrt haben."

Camlog wird weiterhin die führende Marke in den deutschsprachigen Märkten sein; BioHorizons bleibt die führende Marke in Amerika. „Die Gruppenmarke symbolisiert unsere gemeinsame DNA bei der Erstellung individueller, intelligenter und inspirierender Lösungen. Das neue Branding wird zur Stärkung unserer gemeinsamen globalen Markenbekanntheit verwendet, die auf unseren starken Markenwerten aufbaut", erklärte Holger Essig, Chief Marketing Officer.

## Camlog – Vorbild für anhaltenden Erfolg

2019 feiert Camlog 20 Jahre Erfolgsgeschichte. Dabei spielt der Teamgeist eine sehr bedeutende Rolle: Evolutionäre Entwicklungen funktionieren nur miteinander und beruhen auf einer engen, vertrauensvollen Zusammenarbeit, Wissensaustausch und querdenken – immer mit dem Ziel, Ideen voranzutreiben, in Lösungen umzusetzen und so Kunden durch Mehrwerte und Serviceleistungen bestmöglich zu unterstützen und noch erfolgreicher zu machen. Dass sich Kontinuität und Kreativität seit 20 Jahren auszahlen, zeigen die Fakten: So ist mittlerweile jedes vierte in Deutschland gesetzte Implantat von Camlog. ■

**www.camlog.de**

# Semados® Starter-Trays von Bego

**Pünktlich zur IDS präsentierte BEGO Implant Systems die Trays der RS/RSX- und SC/SCX-Line in optimierter Form. Die Aufbereitungssets wurden unter Berücksichtigung aktueller Hygienestandards und Anwenderanforderungen entwickelt.**

Die Übersichtlichkeit der Komponentenanordnung vereinfacht das Handling. Mit der sicheren Fixierung der Bohrer und Werkzeuge in den fest mit der Trayplatte verbundenen Silikonhalterungen entfällt ein zeitaufwendiger Arbeitsschritt. Die Silikonhalter müssen nicht entnommen und separat gereinigt werden.

„Die Kunststofftrays gewährleisten die Reinigung und Sterilisation in hoher und nachweisbarer Qualität", sagt Christoph F. Staufenbiel, Produktmanager bei BEGO Implant Systems. „Des Weiteren können Bohrer und Werkzeuge aus vorhandenen Semados Trays problemlos in die kompakte Variante umsortiert werden."

Die handlichen Chirurgietrays werden im Zweikomponentenspritzguss hergestellt. Die Trayplatte kann mit den Edelstahlinstrumenten bestückt im Siebkorb den Reinigungsprozess im Thermodesinfektor durchlaufen. ■

**www.bego.com**

Starter Tray Semados(R) S-Line © *Bego*

# bredent erweitert das prothetische Portfolio für das **ultrakurze Titanimplantat copaSKY**

**Mit neuen prothetischen Komponenten für das ultrakurze copaSKY Titanimplantat bietet bredent medical weitere Versorgungsmöglichkeiten von Patienten mit reduziertem Knochenangebot.**

Der Spezialist für anspruchsvolle prothetische Lösungen setzt konsequent auf das bewährte Hochleistungspolymer BioHPP. Das keramisch verstärkte Material dämpft die Kaukräfte, die sonst direkt auf das Implantat einwirken. Vorgefertigte BioHPP-Abutments sind in gerader und in 17,5° gewinkelter Form erhältlich. Für den digitalen Workflow gibt es ein Prefab: Das Labor kann im for2press Verfahren auch eigene individuelle Abutments herstellen.

Mit der Abutmentlinie „exso – extended solution" arbeiten Zahnärzte schon immer hocheffizient und wirtschaftlich, denn hier ist Abformabutment gleichzeitig das definitive Abutment. Mit exso werden gerade und anguliert gesetzte Implantate mit einer Abformkappe besonders präzise geschlossen abgeformt. Der Techniker verwendet das exso Abutment nach der Modellherstellung als definitives Abutment.

Neben der beliebten uni.cone Serie bietet bredent medical jetzt auch Brücken- und Stegabutments für das ultrakurze copaSKY an, mit denen verklebte Brücken direkt im Implantat – sogar mit 20° Divergenzausgleich – verschraubt werden können. ■

Mit dem ultrakurzen copaSKY Implantat können auch Patienten mit reduziertem Knochenangebot ohne augmentative Maßnahmen implantologisch versorgt werden.

**www.bredent-medical.com**

Beiträge dieser Rubrik beruhen auf Herstellerangaben und geben nicht die Meinung der Redaktion wieder. Bilddaten, wenn nicht anders vermerkt, von den Herstellern.

# **Dentsply Sirona Implants** präsentierte **Azento** und **Acuris**

**Azento und Acuris, zwei neue Lösungen von Dentsply Sirona Implants, sind jetzt auch in Europa verfügbar. Beide Produkte unterstützen Implantologen in bahnbrechender Weise bei einer der häufigsten Indikationen: dem Einzelzahnersatz.**

Azento, die neueste digitale Workflow-Lösung für den Einzelzahnersatz von Dentsply Sirona Implants, optimiert den gesamten Prozess von der Implantatplanung über die Bestellung der Komponenten bis hin zu deren Eingliederung. Äußerst praktisch für den Behandler ist, dass die nahtlose und effiziente Zusammenarbeit mit qualifizierten Laboren inklusive ist. Alles, was der Behandler tun muss, ist Scanaufnahmen des Patienten anzufertigen und die Bestellung hochzuladen. Bereits kurze Zeit nach dem Einreichen der Scans über das Fallmanagement-Portal von Azento erhält er einen individuell erstellten und bis ins Detail auf den Patienten abgestimmten digitalen Behandlungsplan, der nur noch freigegeben werden muss. Alle für die Implantatbehandlung erforderlichen Komponenten und Instrumente einschließlich Bohrschablone, Implantat (Astra Tech Implant System oder Xive) und patientenindividuellem Gingivaformer werden fünf Arbeitstage nach Freigabe des Behandlungsplans versendet.

**Acuris – feste Retention neu definiert**

Acuris bietet das Beste aus zwei Welten: eine Lösung, die für den Patienten festsitzend ist, für den Zahnarzt aber herausnehmbar. Acuris basiert auf einem konometrischen Konzept, das den abschließenden prothetischen Schritt der Implantatbehandlung, die Befestigung der Krone und der Kappe auf dem Abutment, allein durch Friktion bewältigt – ohne Schrauben und ohne Zement. Diese zuvor für Ankylos eingeführte Technologie ist jetzt auch für das Astra Tech Implant System und für Xive erhältlich. Die neue Lösung spart Zeit, verbessert die Vorhersagbarkeit und glänzt mit qualitativ hochwertigen Endergebnissen. Und nebenbei optimiert sie zudem den Workflow im Labor. Mit Acuris dauert das Eingliedern der finalen Krone nur noch Sekunden statt wie zuvor mehrere Minuten, weil sich die Krone mit dem Befestigungsinstrument einfach einklicken lässt. ■

Acuris kommt ganz ohne Schrauben oder Zement aus.

**www.dentsplysirona.com/implants**

# **Zimmer Biomet** und **Zfx** gaben die Markteinführung von **GenTek** bekannt

**GenTek™ ist eine neue restaurative, digitale Produktlinie für dentale Implantatsysteme von Zimmer Biomet. GenTek Produkte und Workflows bieten restaurative Lösungen, die die Integrität klinisch bewährter Designs von Implantatverbindungen bewahren.**

Das GenTek Portfolio umfasst Scanbodys, Ti-Basen, vorgefräste Abutment-Rohlinge und Zubehör als Bestandteile eines offenen digitalen Workflows. Die Lösungen wurden in enger Zusammenarbeit mit Zimmer Biomet Dental entwickelt, sodass eine höchste Genauigkeit bei den Designs der Implantatverbindungen sichergestellt ist.

Die Zfx GenTek Intraoralen Scanbodys und GenTek Desktop-Scanbodys ermöglichen eine hochpräzise Digitalisierung der Implantatpositionen im Mund des Patienten oder auf dem Labormodell. Ihre Titan-Verbindungs-Basis stellt die Passform mit der Implantatverbindung sicher und bietet somit optimale Scan-Ergebnisse. GenTek Digitale Scan-Analoge verfügen über einen patentierten Rotationsschutz und sind die ersten 3-in-1-Analoge ihrer Art. Sie dienen als digitale Analoge in 3-D-Druck-Modellen, als Scanbodys sowie als herkömmliche Analoge, die bei Gipsmodellen verwendet werden. Für die Herstellung von Hybrid-Abutments und Hybrid-Abutment-Kronen bietet Zimmer Biomet Dental Zfx GenTek Ti-Basen an, die mit den bewährten Technologien Friction-Fit und SureSeal™ sowie mit der Gold-Tite®-Schraube ausgestattet sind. Die originalen Ti-Basen erfüllen die geometrischen Anforderungen von Sirona CEREC®-Blöcken für den Chairside-Workflow und die inLab CAD/CAM-Lösungen.

Premiumimplantate verdienen prothetische Premiumkomponenten.

Einteilige individuelle Titan-Abutments können im Dentallabor mithilfe von vorgefrästen Zfx GenTek Abutment-Rohlingen hergestellt werden. Die Rohlinge sind mit original Verbindungen vorgefertigt, um eine akkurate Passung und eine herausragende Leistungsfähigkeit der Implantatverbindung sicherzustellen.

**www.zimmerbiomet.de**
**www.zfx-dental.com**

# #LoveYourGum – Liebe Dein Zahnfleisch

## Europäischer Tag der Parodontologie am 12. Mai

**Der 12. Mai ist in diesem Jahr nicht nur Europäischer Tag der Parodontologie – sondern auch Muttertag. Diesen besonderen Anlass lässt sich die Deutsche Gesellschaft für Parodontologie nicht entgehen: Mit einer deutschlandweiten Kampagne klärt sie über die Volkskrankheit Parodontitis und die besondere Bedeutung der Mundgesundheit für werdende Mütter auf. Die Fachgesellschaft hat dazu ein vielfältiges, multimediales Paket zusammengestellt, das Patienten informiert und Zahnärzte in ihrer Aufklärungsarbeit unterstützt. Unter dem Motto „#LoveYourGum – Liebe Dein Zahnfleisch" will die Kampagne Schwangere sensibilisieren sowie auf die frühzeitige Diagnose und Behandlung von Parodontalerkrankungen vor und während der Schwangerschaft hinwirken.**

Auf der Website der DG PARO (www.dgparo.de) stehen rund um den Aktionstag 12. Mai – der 2014 von der European Federation of Periodontology (EFP) ins Leben gerufen wurde – vielfältige Informationen und multimediale Angebote bereit. Zahnärzte können dieses Material für die eigene Aufklärungsarbeit, zum Beispiel in der Praxis oder auf ihrer Praxis-Homepage nutzen.
Das EFP-Projekt „Mundgesundheit & Schwangerschaft" (Oral Health & Pregnancy) stellt umfangreiches Informationsmaterial sowohl für Zahnmediziner und ihre Teams, aber auch für medizinisches Fachpersonal und die schwangeren Frauen selbst zur Verfügung. Das Material wurde von der DG PARO auf Deutsch übersetzt und ist über die Website der Fachgesellschaft abzurufen. Auf der Website der EFP (www.efp.org) können zudem die wissenschaftlichen Reports als Hintergrundinformationen zu den Empfehlungen heruntergeladen werden.
Mit der groß angelegten Kampagne zum 12. Mai erhalten auch die Zahnarztpraxen wertvolle Unterstützung für ihre Aufklärungsarbeit. Alle knapp 5.000 Mitglieder der DG PARO bekommen per Post ein Informationspaket, in dem unter anderem das Plakat zur diesjährigen Kampagne und verschiedene Broschüren stecken. Darüber hinaus enthält es Informationen zur Weitergabe an schwangere Patientinnen wie zum Beispiel den Selbsttest-Fragebogen Parodontitis und die EFP-Broschüre für Schwangere.

Das Aktionsplakat zum Europäischen Tag der Parodontologie 2019.

### Volkskrankheit Parodontitis

Parodontitis ist in Deutschland weit verbreitet. Laut der aktuellen Deutschen Mundgesundheitsstudie (DMS V) sind 51,6 Prozent der 35-44-Jährigen und 64,6 Prozent der 65-74-Jährigen von einer moderaten oder schweren Parodontitis betroffen. Dabei ist die Erkrankung gut beherrschbar, vor allem wenn sie frühzeitig erkannt wird. Das Problem: die bevölkerungsweite Aufklärung ist ungenügend und auch die Selbstwahrnehmung der Patienten schlecht ausgebildet. Gerade werdende Mütter wissen oft nicht, dass ihr Mund nun besondere Aufmerksamkeit benötigt. Mit der diesjährigen Kampagne zum Europäischen Tag der Parodontologie sollen insbesondere schwangere Frauen verstärkt über Ursachen und Risikofaktoren von Zahnfleischerkrankungen aufgeklärt werden. „Dazu benötigen wir nicht nur die Unterstützung möglichst vieler zahnärztlicher Kolleginnen und Kollegen", sagt Prof. Dr. Bettina Dannewitz, President elect der DG PARO. „Auch gynäkologisches Fachpersonal und Hebammen können wertvolle Aufklärungsarbeit leisten und die Frauen für einen Zahnarztbesuch motivieren."

### Erhöhte Risiken während der Schwangerschaft

„Jedes Kind kostet einen Zahn", so lautet eine alte Volksweisheit – und diese lässt sich inzwischen mit wissenschaftlichen Daten untermauern [1]. Mütter, die eines oder mehrere Kinder zur Welt bringen, haben tatsächlich eine schlechtere Zahngesundheit und damit ein erhöhtes Risiko, in der zweiten Lebenshälfte Zähne zu verlieren.
Die möglichen Gründe für die problematische Zahngesundheit von Müttern sind vielfältig, jedoch bislang nicht eindeutig belegt. Sicher ist: Die Schwangerschaft ist für Frauen ein Lebensabschnitt, in dem komplexe physiologische Veränderungen auch die Mundgesundheit beeinflussen. So steigern zum Beispiel erhöhte Hormonspiegel die Gefäßpermeabilität im Gewebe und begünstigen die Plaque-induzierte Entzündung der Gingiva. In Anwesenheit eines oralen Biofilms führt diese physiologische Umstellung zu einer Verstärkung der Gin-

givitis und bei bereits parodontal Erkrankten zu einer Verschlechterung der klinischen Befunde. Hinzu kommt, dass Schwangere häufig weniger Zeit für die eigene Mundhygiene haben, was sich auch auf das Kariesrisiko und das Risiko für Parodontalerkrankungen auswirkt. Wissenschaftliche Studien konnten bislang keinen eindeutigen Zusammenhang zwischen Schwangerschaftskomplikationen und Parodontitis nachweisen. Nur bei Frauen, die bereits ein hohes Risiko für Schwangerschaftskomplikationen besitzen, zeigt die Parodontitistherapie einen positiven Effekt. Die nicht-chirurgische Parodontitistherapie kann auch während der Schwangerschaft – am besten im zweiten Trimenon – sicher für Mutter und Kind durchgeführt werden. Das Risiko für Schwangerschaftskomplikationen lässt sich aber dann am wirksamsten reduzieren, wenn die Therapie bereits vor der Schwangerschaft erfolgt.

## Aufklärung und Prävention sind unerlässlich

Damit es im Idealfall gar nicht erst zu einer parodontalen Erkrankung kommt, sind umfassende Aufklärung, regelmäßiges Screening und eine sorgfältige häusliche Mundhygiene unerlässlich – vor, während und nach einer Schwangerschaft.

Zahnmedizinische Teams sollten Frauen im gebärfähigen Alter immer hinsichtlich einer geplanten oder vorliegenden Schwangerschaft befragen und auf die besondere Bedeutung der Mundgesundheit, auch für die spätere Mundgesundheit ihres Kindes, hinweisen. Dazu gehören auch Beratung und Tipps für eine möglichst effektive häusliche Mundhygiene. Bei der zahnärztlichen Untersuchung ist neben der allgemeinen Anamnese auch die parodontale Situation zu kontrollieren. Dafür steht zum Beispiel der „Parodontale Screening Index" (PSI) zur Verfügung, mit dem Parodontitis frühzeitig erkannt werden kann. Die Kosten für die Erhebung des PSI übernimmt die gesetzliche Krankenkasse alle zwei Jahre. Das Thema Mundgesundheit sollte darüber hinaus fester Bestandteil der regulären Betreuung von Schwangeren durch den Gynäkologen oder die Hebamme sein. Dafür eignet sich neben einer kurzen oralen Inspektion vor allem der von der DG PARO entwickelte, kostenfrei verfügbare Parodontitis-Selbsttest. Dieser kann entweder in ausgedruckter Form ausgefüllt und besprochen oder auch ganz unkompliziert per App (im iTunes- oder Google Play-Store) auf dem Smartphone durchgeführt werden. Bei entsprechendem Ergebnis sollte die Patientin einen Zahnarzt konsultieren.

## Fazit

In der Schwangerschaft steigt das Risiko für Erkrankungen des Parodonts. Unmittelbar vor, während und nach einer Schwangerschaft sollten Frauen besonderes Augenmerk auf ihre Mundgesundheit legen – auch für die spätere Gesundheit ihrer Kinder. Sorgfältige Mundhygiene und regelmäßige Kontrollbesuche beim Zahnarzt sind in diesen Lebensphasen ausgesprochen wichtig. ■


Quelle:
[1] Gabel F, Jürges H, Kruk KE, et al., Gain a child, lose a tooth? Using natural experiments to distinguish between fact and fiction, J Epidemiol Community Health 2018;72: 552-556.



**Deutsche Gesellschaft für Parodontologie e.V.**
Neufferstraße 1
93055 Regensburg
Tel. 0941 942799–0
kontakt@dgparo.de
www.dgparo.de







# 14. Experten Symposium des BDIZ EDI

## Der Umgang mit Komplikationen in der implantologischen Behandlung

**„Die Zeit der schönen Bilder ist vorbei", hatte Univ.-Prof. Dr. Dr. Joachim E. Zöller, Vizepräsident des BDIZ EDI, bereits vor Jahren für Fortbildungsveranstaltungen in der oralen Implantologie angemahnt. Insgesamt waren an zwei Tagen mit Symposium, Workshop und Ausschüssen etwa 180 Teilnehmer/innen in Köln dabei.**

In diesem Jahr wird der BDIZ EDI 30 Jahre alt – und hat in den drei Dekaden seines Bestehens Spuren hinterlassen, wie Präsident Christian Berger aufzeigte. Er nannte in der kurzen Begrüßungsrede die Meilensteine des Verbandes seit 1989.

### Implantatchirurgie

Auf vielfachen Wunsch der Teilnehmer/innen aus dem Vorjahr stand der wissenschaftliche Leiter des Symposiums, **Univ.-Prof. Dr. Dr. Joachim Zöller** (Köln), auch als Referent zur Verfügung. Es beleuchtete das schwierige Thema Nervverletzungen und zeigte auf, was heute therapeutisch möglich ist: von der transkutanen Nervstimulation (TENS) über die Akupunktur-Therapie und bei Kontinuitätsproblemen schließlich die chirurgische Intervention. Wichtig sei, mithilfe des EMG die richtige Therapie einzuleiten. Wenn kein Reflex ausgelöst wird, also eine Durchtrennung des Nervs vorliegt, müsse operativ gehandelt werden. Laut Zöller liegt die Chance auf Heilung bei der Resektion betroffener Nerventeile und eventueller Nerventransplantation bei 50 bis 60 Prozent. Das betrifft allerdings nicht den Nervus lingualis, hier sei die Prognose schlechter.

Möglichkeiten und Grenzen der Deckung von Rezessionen am Implantat war das Thema von **Prof. Dr. Dr. h.c. Anton Sculean** (Bern), der die Modified Coronally Advanced Tunnel-Technik (MCAT) und die Laterally Closed Tunnel-Technik (LCT) in seinem Vortrag vorstellte. Die Variationen der Tunneltechnik seien vielversprechend, allerdings müsse man darauf achten, genügend Knochen und genügend Attached Mucosa zu haben. Sein Rat: Vor der Implantation Weichgewebe sichern. Bei kleineren Weichgewebsdefekten bis zu 2 mm könne man mit dem koronalen Verschiebelappen (CAF), dem subepithelialen Bindegewebstransplantat (SGCT) oder mit GBR gute Ergebnisse erzielen. Für die erfolgreiche Deckung größerer Defekte (> 3 mm) fehle jedoch die Evidenz.

Blick ins Auditorium des 14. Experten Symposiums.

Die Versorgung auf vier interforaminalen oder interantralen Implantaten mit einer festsitzenden, für den Patienten nicht herausnehmbaren Brückenversorgung zählt laut **Prof. DDr. Robert Haas** (Wien) seit Jahren zur Standardversorgung des zahnlosen Ober- und Unterkiefers. Im Vortrag wies er auf die All-on-4-spezifischen möglichen Komplikationen hin. Er zeigte auf, wie die festsitzende Versorgung des zahnlosen Kiefers durch die interantrale Implantation sicherer und vorhersagbarer erreicht werden kann und wie die möglichen Komplikationen sicher zu beheben sind. Er verdeutlichte, dass bei Verlust die Frage nicht sei, ob sofort-, verzögert oder spätversorgt, sondern vielmehr, wann der Verlust auftrete. Dabei spiele das Rauchen eine gewichtige Rolle, ebenso wie eine vorliegende Parodontitis.

### Rechtsaspekte

Wann spricht man von Misserfolg? Eine schwierige Frage, die BDIZ EDI-**Justiziar Prof. Dr. Thomas Ratajczak** (Sindelfingen) zu beantworten suchte. Der Zahnarzt schulde keinen Erfolg, deshalb sei der Misserfolg schwer zu definieren. Seine Version: „Ein Misserfolg liegt vor, wenn das vereinbarte Behandlungsziel nicht erreicht und die Abweichung des Ist-Zustandes vom Soll-Zustand nicht toleriert wird." Dabei könne die fehlende Toleranz in der Abweichung in den Vorstellungen des Behandlers oder des Patienten oder an Mängeln oder Fehlern liegen. Die Feststellung eines Misserfolges besage hingegen nichts über dessen Konsequenzen. Der Medizinrechtsexperte ging auch auf die Unterscheidung zum Behandlungsfehler ein. Allein der Misserfolg der eingeleiteten Behandlungsmaßnahme begründe keinen Behandlungsfehler, weil der Erfolg nicht geschuldet sei.

### Implantatprothetik

**ZTM Gerhard Stachulla** (Bergen) präsentierte in seinem Vortrag Beispiele, wie suboptimal positionierte Implantate durch entsprechende zahntechnische Maßnahmen prothetisch zufriedenstellend versorgt werden können. Denn trotz der vielfältigen Möglichkeiten in der prächirurgischen Planung komme es nicht immer zu einer optimalen prothetisch-orientierten Positionierung von Implantaten.

Über biologische und technische Komplikationen in der Implantatprothetik sprach **Dr. Peter Gehrke** (Ludwigshafen). Übersehene Zementreste, die zu irreversiblen entzündlichen Reaktionen der periimplantären Hart- und Weichgewebe führen können, nannte Gehrke als biologische Komplikation.

Mechanische Komplikationen treten nach seiner Aussage dann auf, wenn die Ermüdungsfestigkeit der Restaurationskomponenten überschritten wird und in der Folge zum Materialversagen führt. Verschiedene Versorgungsformen und der damit einhergehende Einsatz unterschiedlicher Materialien (z. B. Keramik/Kunststoff/Metall) und Behandlungskonzepte (z. B. zementiert/abnehmbar, teleskopierend/Steg, konfektioniert/individuell) bergen laut Gehrke deutlich unterschiedliche Risikopotentiale. Das Auftreten von Frakturen, Retentionsverlust und Lockerungen sei dabei abhängig von der gewählten Versorgungsform. Die klassische Frage: verschrauben oder zementieren müsse fallbezogen entschieden werden. „Ich verschraube immer alles" – sei nicht die allgemeingültige Lösung, wie Gehrke anhand verschiedener Studien belegen konnte.

**Komplikationen**

Tags zuvor hatte die Europäische Konsensuskonferenz (EuCC) über Komplikationen beraten und die Indikation für Verbundbrücken kontrovers diskutiert. Als Referent des Experten Symposiums legte **Prof. Dr. H.J. Nickenig** die Problematik ausführlich dar. Verbundbrücken wurden zu Beginn der modernen Implantologie häufig mit Stressbrechern ausgestattet, was dazu führte, dass vermehrt technische und biologische Komplikationen zu beobachten waren. Für Nickenig ist es wichtig, sofern die anatomischen Befunde eine Verbundbrücke erfordern, diese als starres Element zwischen Zahn und Implantat herzustellen. Neben der dauerhaften Zementierung auf dem Zahn sei für die Prognose die Wertigkeit des Pfeilerzahns wichtig, da bei wurzelkanalbehandelten oder parodontal geschädigten Zähnen Komplikationen früher beobachtet werden können.

Im abschließenden Vortrag erläuterte **Priv.-Doz. Dr. Jörg Neugebauer** die Möglichkeiten der Rekonstruktion der Hartgewebsdefekte am Implantat oder nach Implantatverlust. Mit Fallbeispielen von Implantaten, die bereits vor 20 Jahren gesetzt worden sind, zeigte er erfolgreiche Periimplantitis-Rekonstruktionen mit autologem Knochen und einer Nachuntersuchungsphase von mehr als 10 Jahren auf. Bei der Periimplantitis-Operation warnte er vor der Verwendung nicht biologischer Knochenersatzmaterialien, weil diese den periimplantären Knochenabbau beschleunigen könnten. Bei der Behandlung der Knochendefekte nach Explantation ist nach Meinung des Referenten neben der knöchernen Kieferkammaugmentation auch oftmals die Rekonstruktion des Weichgewebes notwendig. Die stabilsten Ergebnisse können laut Neugebauer mit autologen Transplantaten je nach Defektgröße aus dem retromolaren Bereich oder einer Beckenkammentnahme erreicht werden. Für die Akzeptanz dieser Wiederherstellungsoperationen müssen die Patienten auf die umfangreichen Therapieschritte und ein oftmals nicht optimales Ergebnis hingewiesen werden. ■

**Das 15. Experten Symposium findet am 23. Februar 2020 wieder in Köln statt.**

**BDIZ EDI**
Mühlenstr. 18
51143 Köln
www.bdizedi.org

THOMMEN
Medical

# Neues Curriculum für zahnmedizinische Fachangestellte

**Im Mai 2019 startet die Deutschen Gesellschaft für Implantologie e.V. das neue zertifizierte Curriculum „Professionelle Betreuung von Implantatpatienten (PBI)" für zahnmedizinische Fachangestellte. Es vermittelt in zwei Wochenend-Modulen aktuelles Wissen und Kompetenz in Theorie und Praxis.**

Entscheiden sich Patientinnen und Patienten für eine Implantatbehandlung erwarten sie nicht nur schonende Eingriffe und eine ästhetisch und funktionell gelungene sondern auch eine langlebige Versorgung. Eine Implantatbehandlung ist darum mit der Eingliederung des Zahnersatzes nicht zu Ende. Nur eine nachhaltige und konsequente Betreuung der Patienten kann den Therapie-Erfolg stabilisieren und erhalten.

„Angesichts der neuen wissenschaftlichen Erkenntnisse über Entzündungsprozesse in periimplantären Geweben und deren Risikofaktoren gewinnt das Patienten-Management an Bedeutung", erklärt DGI-Präsident Prof. Dr. Dr. Knut A. Grötz, Wiesbaden. „Hier können qualifizierte Mitarbeiterinnen durch Früherkennung und präventive Maßnahmen einen essentiellen Beitrag leisten." Das neue zertifizierte Curriculum für die Assistenz „Professionelle Betreuung für Implantatpatienten (PBI)" liefert dafür auf der Basis der neuesten wissenschaftlichen Erkenntnisse das erforderliche Wissen und die nötigen praktischen Fähigkeiten.

### Zwei Module

Im Modul 1 vermittelt DGI-Präsident Professor Grötz biologisch-medizinische Kenntnisse über Anatomie, Ursachen und Diagnostik periimplantärer Erkrankungen. Im Modul 2 verbindet die international renommierte Expertin und Dentalhygienikerin Dr. Tracey Lennemann Wissen über Aufklärung und Betreuung von Patienten mit praktischen Übungen und dem Einsatz der verschiedenen Hilfs- und Therapiemittel.

„Ich bin überzeugt, dass ein Teil der Periimplantitis-Fälle auch Kommunikationsdefiziten bei der Aufklärung und Führung der Patienten geschuldet ist", sagt die DGI-Pressesprecherin Dr. Dr. Anette Strunz, Berlin. „Die Heilung und Stabilisierung des Behandlungserfolges funktioniert besser, wenn die Kommunikation zwischen Praxis-Team und Patient positiv und gut läuft. Dies muss geschult und geübt werden und dabei wird die größte implantologische Fachgesellschaft helfen."

„Gut ausgebildete und kompetente Mitarbeiterinnen und Mitarbeiter haben mehr Selbstvertrauen und Freude bei der Arbeit. Dies trägt auch zum langfristigen Praxiserfolg bei", betont DGI-Fortbildungsreferent Dr. Christian Hammächer, Aachen.

Das Modul 1 findet am 11.05.2019 in Wiesbaden statt, Modul 2 eine Woche später in Bad Soden/Taunus. ■

**www.dginet.de**

# DGOI startet zwei neue Kongressformate

**Die Deutsche Gesellschaft für Orale Implantologie (DGOI) präsentiert im Jahr ihres fünfzehnjährigen Bestehens gleich zwei neue Kongressformate: ImpAct Masterleague und ImpAct Dental Leaders. Dabei steht ImpAct für Implantologie in Action. Mit diesem zweiteiligen Veranstaltungskonzept löst sich die DGOI von dem konventionellen Format Jahreskongress, um ihre Veranstaltungen ganz im Sinne ihres Leitgedankens „next to you" deutlich zielgruppen- und interessenorientierter zu gestalten.**

ImpAct Masterleague und ImpAct Dental Leaders w
jeweils jährlich stattfinden. Die erste ImpAct Maste
am 25. und 26. Oktober 2019 im Tagungshotel
heim in der Nähe von Darmstadt.

„Mit ImpAct Masterleague sprechen wir diejenigen
schaftlich für die Implantologie brennen und deshalb
Fachbereichs vordringen wollen", erläutert Dr. Sven Görrissen MSc.
Vorstandsmitglied der DGOI, und weiter: „ImpAct Dental Leaders
wird für Generalisten konzipiert, die im Rahmen ihrer Praxistätigkeit
auch Implantologie anbieten und ihre implantologische Kompetenz
stetig erweitern wollen."

Die DGOI lanciert mit ImpAct eine neue Dachmarke und eine Veranstaltungsreihe, mit ImpAct steht für Implantologie in Action. © DGOI

### Die Gegenwart der Implantologie

Die erste ImpAct Masterleague findet als Experten-Symposium mit einer hochkarätigen Riege führender Top-Spezialisten als Referenten statt. Mit maximal 100 Teilnehmern geht es um die Gegenwart der Implantologie und darum, wie sich Therapiekonzepte in den kommenden Jahren möglicherweise weiterentwickeln. Die Referenten werden ihre Themen nicht nur in Vorträgen, sondern auch in Streitgesprächen, 10-Minutes-one-Question-Sessions und Poster-Sessions im Austausch mit den Teilnehmern erläutern und reflektieren. Auch
können sich die Masterleague-Besucher aktiv in die
inbringen. Implantologie in Action ist damit die Basis
anstaltungskonzepts.

### g für Generalisten

Mai 2020 folgt mit ImpAct Dental Leaders die Veranstaltung für Generalisten. Hier stehen vor allem die praxisrelevanten Aspekte der implantologischen Therapie im Fokus, zum Beispiel: „Wann hört Endo auf, wann fängt Implantologie an?" Und: „Wie integriere ich die Implantologie in mein Behandlungskonzept?" Antworten auf diese Fragen sowie die Vorstellung implantologischer Erfolgskonzepte sind vor allem für Generalisten hoch interessant. Ihnen bietet ImpAct Dental Leaders die optimale Plattform, um ihre implantologische Kompetenz zu erweitern und zu vertiefen. ■

**www.dgoi.info**

# Buchrezension: **Digital Implantology**

**Schlagworte wie digitaler „Workflow“ und „Backward planing“ haben sich zwar in den professionellen Sprachgebrauch eingeschlichen, selten jedoch wird „Digitales Arbeiten“ als ein neues, zukunftsweisendes Fachgebiet der modernen Zahnheilkunde begriffen.**

„Digitale Implantologie“ gibt dem Kliniker die Möglichkeit, sich im Vorfeld mit den lokalen Bedingungen auseinanderzusetzen, alle Planungsvarianten in Betracht zu ziehen und bevor auch nur ein einziger Schnitt gesetzt wurde, den Eingriff durchzuexerzieren. Plastischer als je zuvor. Neben der Vorhersagbarkeit eines Eingriffes ist der Behandlungserfolg und die Behandlerzufriedenheit greifbar.
Mit einer gewissen Neugier und den eben formulierten Anforderungen an das neue Fach ausgestattet ist es einfach in dem vorliegenden Buch ein gutes Lehrwerk zu finden: Ab Kapitel 3 – Virtuelle Diagnose und Behandlungsplanung – wird der Leser in die hier exemplarisch verwendete Software Simplant® eingeführt. Techniken zur Planungsvorbereitung, Nervdarstellung, Weichgewebsmatching und Implantatpositionierung zeigen die vielen Möglichkeiten des Informationsgewinnes über das OP-Gebiet und lassen die bisherige Implantation als Blindflug durch Knochen und Weichgewebe erscheinen. Im Anhang eines jeden Kapitels belegt die reichhaltige Quellenangabe die Effizienz und das Outcome digitaler Implantatplanung.

Luongo, Giuseppe / Ciabattoni, Giampiero / Acocella, Alessandro

**Digital Implantology**

1. Ausgabe 2018

Planung ist die eine Sache. Ein ganzes digitales Behandlungskonzept beinhaltet vorgedachte und etablierte Wege. Die weiteren Kapitel widmen sich der Guided Surgery von zahnlosen Patienten, des Oberkiefers und der Sofortimplantation. Der Bogen zu CAD-CAM gefrästem Knochenersatz wird in Kapitel 8 gespannt. Gut mit Bildschirmfotos der Planungen, Programmabläufe und intraoperativen Aufnahmen dokumentierter Fälle belegen deren Umsetzbarkeit. Schlussendlich ist die festsitzende Komplettversorgung OK und UK die logische Konsequenz des Erlernten.

**Fazit**
Ein gutes Buch zum vollumfänglichen Einstieg in die Software gestützte digitale Implantologie. Mit dem so gesammelten Vorwissen und aktuellen Eindrücken aus dem Industrieangebot wird es Ihnen leicht fallen, digitale Arbeitsweisen vom Einzelzahnimplantat bis zur komplexen Rekonstruktion Schritt für Schritt in ihr Praxiskonzept zu integrieren.

*Dr. Jan-Friedrich Dehner*

DENTAL KOMPAKT
Das Vergleichsportal für Dentalprodukte
www.dentalkompakt-online.de

# Die nächste Ausgabe der **DI** erscheint am **20. Mai 2019**

© Dr. Mathias Plöger

## IMPLANTOLOGIE

Dr. Mathias Plöger berichtet über eine rekonstruktive Behandlung bei Aplasie der lateralen Schneidezähne im Oberkiefer.

© VRD/fotolia.com

## RÖNTGEN

Dr. Alevizakos Vasilios und Prof. Dr. Constantin von See gehen der Frage noch, ob Röntgendiagnostik zur Behandlungsevaluation nach Implantation im Zeitalter der Digitalisierung überhaupt noch notwendig ist.

© Igor Kardasov/fotolia.com

## PRAXISFÜHRUNG

In den letzten Jahren wurde immer deutlicher, dass Mitarbeiterführung das zentrale Erfolgskriterium in der Zahnarztpraxis wird. Axel Thüne hat wertvolle Tipps.


## Impressum

DENTALE IMPLANTOLOGIE & PARODONTOLOGIE
DI online: www.dimagazin-aktuell.de

Spitta GmbH
Ammonitenstraße 1, 72336 Balingen,
Postfach 10 09 63, 72309 Balingen,
Telefon 07433 952-0, Telefax 07433 952-111
E-Mail: info@spitta.de

**Chefredaktion**
PD Dr. Dr. Dr. Oliver Seitz M.Sc. (Implantologie)
oliver.seitz@spitta.de
Prof. Dr. Georg Gaßmann (Parodontologie)
georg.gassmann@spitta.de

**Redaktion**
Carmen Bornfleth, Tel. 07420 405216, Fax: 07420 4050578
E-Mail: carmen.bornfleth@spitta.de

**Ständige Mitarbeiter:**
Dr. Jan-Friedrich Dehner
jan-friedrich.dehner@spitta.de

**Redaktionsbeirat**
Dr. Eduardo Anitua, Prof. Dr. Nicole Arweiler Dr. Georg Bayer, Dr. Fred Bergmann, Dr. Robert Böttcher, Dr. Jörg Brachwitz, PD Dr. Dan Brüllmann, Dr. Hermann Derks, Dr. Marcus Engelschalk, Dr. Daniel Engler-Hamm, Prof. Dr. Dr. E. Fischer-Brandies, Dr. Michael Gahlert, Dr. German Gómez-Román, Dr. H.-J. Hartmann, Dr. Michael Hopp, Dr. Werner Hotz, Dr. Hans-Dieter John, Dr. Frank Kistler, Dr. Steffen Kistler, Dr. Heinz Kniha, Prof. Dr. Ralf Kohal, ZTM Heiner Kruse, Prof. Dr. K.-P. Lange, Dr. Philippe D. Ledermann, ZTM Reinhard Lucas, Dr. Ralf Masur, Dr. Robert Nölken, Prof. Dr. Dr. Winand Olivier, RA Björn Papendorf, Dr. Mathias Plöger, Dr. Florian Rathe, Prof. Dr. Dr. Dr. Robert Sader, Kerstin Salhoff, Dr. Dr. Markus Schlee, Dr. Karl-Heinz Schnieder, Dr. Achim Sieper, Dr. Christoph Sliwowski, Prof. Serge Szmukler-Moncler, Dr. Alexander Volkmann, Dr. Clemens Walter, Prof. Dr. Thomas Weischer, Dr. Jörg-Ulf Wiegner, Dr. Walter Wille-Kollmar, Prof. Dr. Murat Yildirim

**Anzeigenleitung**
Josefa Seydler, Tel. 07433 952-171
E-Mail: josefa.seydler@spitta.de

**Anzeigenverkauf**
Heike Müller-Wüstenfeld, Tel. 07433 952-356
E-Mail: heike.mueller-wuestenfeld@spitta.de

**Abo-Verwaltung**
Tel. 07433 952-0
Jahresabonnement 50 Euro zzgl. MwSt.

**Bezugsmöglichkeiten:**
Bestellungen nehmen der Verlag und alle Buchhandlungen im In- und Ausland entgegen. Sollte die Fachzeitschrift aus Gründen, die nicht vom Verlag zu vertreten sind, nicht geliefert werden können, besteht kein Anspruch auf Nachlieferung oder Erstattung vorausbezahlter Bezugsgelder.

**Leserhinweis/Datenschutz:**
Ihre dem Verlag vorliegenden Adressdaten werden unter strikter Einhaltung der Datenschutzvorschriften gespeichert, zur internen Weiterverarbeitung und für verlagseigene Werbezwecke genutzt. Fremdunternehmen werden Ihre Adressdaten zur Aussendung interessanter Informationen zur Verfügung gestellt. Sofern Sie die Speicherung und/oder Weitergabe Ihrer Adressdaten nicht wünschen, so teilen Sie uns dies bitte schriftlich an die Verlagsadresse oder per E-Mail an datenschutz@spitta.de mit.

**Urheber und Verlagsrecht:**
Für unverlangt eingesendete Manuskripte, Abbildungen und Bücher übernimmt die Redaktion keine Haftung. Mit Annahme eines eingereichten Manuskriptes gehen das Recht der Veröffentlichung sowie die Rechte zur Übersetzung, zur Vergabe von Nachdruckrechten, zur elektronischen Speicherung in Datenbanken oder Internet, zur Herstellung von Sonderdrucken, Fotokopien und Mikrokopien an den Verlag über. Jede Verwertung außerhalb der durch das Urheberrechtsgesetz festgelegten Grenzen ist ohne Zustimmung des Verlages unzulässig. Alle in dieser Veröffentlichung enthaltenen Angaben, Ergebnissen usw. wurden von den Autoren nach bestem Wissen erstellt und von ihnen und dem Verlag mit größtmöglicher Sorgfalt überprüft. Gleichwohl sind inhaltliche Fehler nicht vollständig auszuschließen. Daher erfolgen alle Angaben ohne jegliche Verpflichtung oder Garantie des Verlages oder der Autoren. Sie garantieren oder haften nicht für etwaige inhaltliche Unrichtigkeiten (Produkthaftungsausschluss).
Mit anderen als redaktionseigenen Signa oder mit Verfassernamen gezeichnete Beiträge geben die Auffassung der Verfasser wieder, die der Meinung der Redaktion nicht zu entsprechen braucht. Gekennzeichnete Sonderteile liegen außerhalb der Verantwortung der Redaktion.

**Redaktioneller Hinweis:**
Unter der Rubrik „Produkt-Highlight" veröffentlichte Artikel wurden mit freundlicher Unterstützung der Dentalindustrie erstellt; die Firmenbezeichnung ist im Beitrag ersichtlich. Die im Text genannten Präparate und Bezeichnungen sind zum Teil patent- und urheberrechtlich geschützt. Aus dem Fehlen eines besonderen Hinweises bzw. des Zeichens ® oder ™ darf nicht geschlossen werden, dass kein Schutz besteht.
Aus Gründen der besseren Lesbarkeit wird auf eine geschlechtsneutrale Differenzierung (z.B. Mitarbeiterinnen/Mitarbeiter) verzichtet. Entsprechende Begriffe gelten im Sinne der Gleichbehandlung grundsätzlich für beide Geschlechter.


Copyright Spitta GmbH,
Gerichtsstand Stuttgart

**Druckauflage:**
9.500 Exemplare, 7 Ausgaben jährlich, 23. Jahrgang,
zurzeit gilt die Anzeigenpreisliste Nr. 23/2018

**Satz:**
www.b-2-h.de

**Druck, Verarbeitung, Versand:**
F&W MEDIENCENTER, Kienberg

# DENTAL KOMPAKT 2019

## Das Jahrbuch für Dentalprodukte

Mehr als 2.500 Dentalprodukte zu Zahnmedizin und Zahntechnik direkt miteinander vergleichen – und das alles in einem Werk. So sparen Sie wertvolle Zeit bei Investitionsentscheidungen in der Zahnarztpraxis und im Dentallabor.

Jetzt bestellen:
www.spitta.de/dentalkompakt2019

### DENTAL KOMPAKT 2019 – Das Jahrbuch

Nachschlagewerk, über 100 verschiedene Produktvergleiche
komplett in Farbe, DIN A4,
verstärkter Umschlag, gebunden
€ 50,– zzgl. Versandkosten und MwSt.
Best.-Nr. 1008097113

NEU
Nur € 50,–

spitta

Spitta GmbH | Ammonitenstraße 1 | 72336 Balingen

---

DENTAL KOMPAKT online

## Das Vergleichsportal für Dentalprodukte

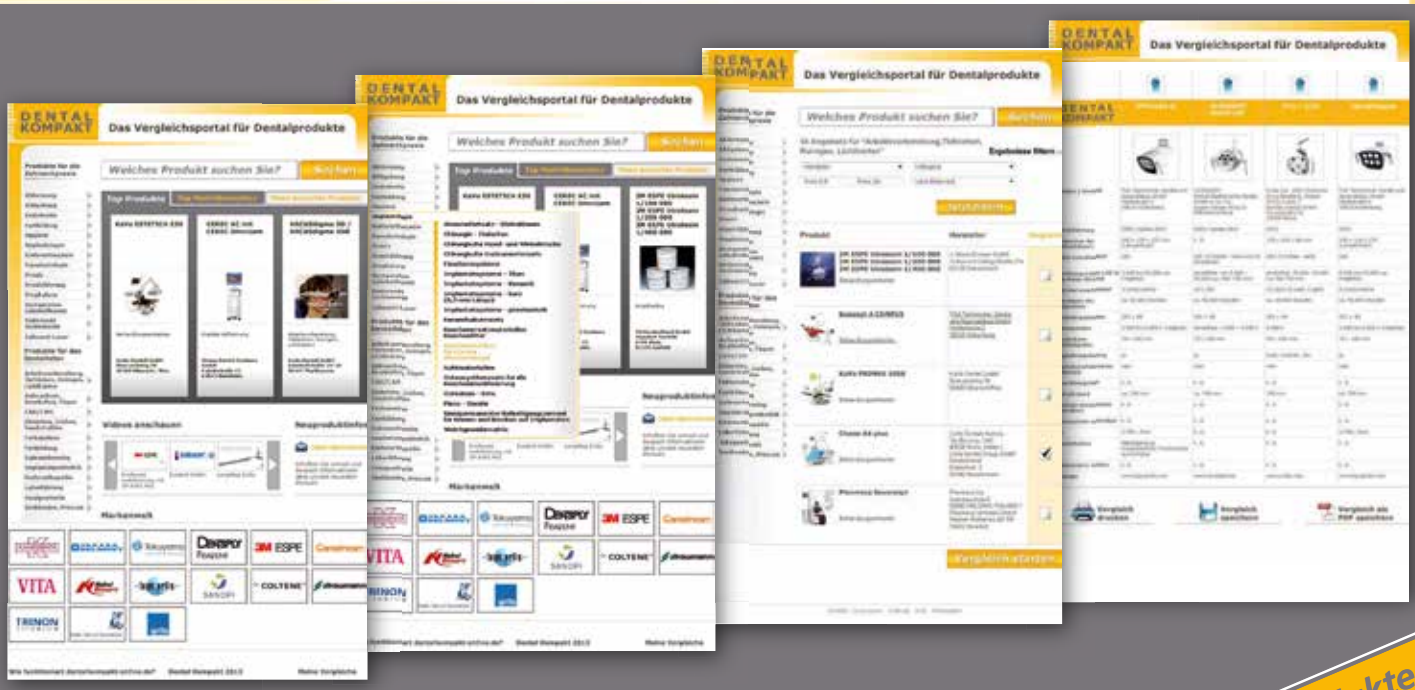


**www.dentalkompakt-online.de**

über 4.000 Dentalprodukte online vergleichen

IMPLANT DIRECT™

# UNSER TEAM IST STETS FÜR SIE DA

Wer unterstützt Sie, wenn eine unerwartete **Herausforderung** auftaucht? Das ist eine Frage, auf die Sie eine **Antwort** benötigen, noch bevor sie gestellt wird.

Unsere **Kundenberatung** nimmt Ihre Anrufe von 8 bis 17.30 Uhr* entgegen. Wir beantworten Ihre Fragen, liefern **Lösungen** und geben Einblicke. Auch wenn Sie kein Implantatsystem von Implant Direct verwenden.

Wir möchten, dass jede Behandlung ein **Erfolg** ist und dass jeder Patient mit einem **glücklichen Lachen** die Praxis verlässt. Zurück zur Frage, wer Sie in jeder Situation unterstützt: Das sind wir, Implant Direct. Egal, welcher Name auf Ihrem Implantatsystem steht!

*Freitags: 8 bis 17 Uhr

Kontaktieren Sie unsere Kundenberatung: **00800 4030 4030** (Gratis-Infoline)