www.dimagazin-aktuell.de

DENTALE IMPLANTOLOGIE
& PARODONTOLOGIE

02
März 2020
24. Jahrgang
ISSN 1610-9988



IMPLANTOLOGIE

Knochenersatzmaterialien und Wachstumsfaktoren in der oralen Regeneration

IMPLANTOLOGIE

Prothetisches Konzept mit Konuskronen und Implantat getragenen Magneten

FORTBILDUNG

ZahnArzt – Interdisziplinärer Blick über den Tellerrand

spitta

T3® Implantate

- Modernes Hybrid Design mit Multilevel Topographie.
- Integriertes Platform Switching reduziert den krestalen Knochenrückgang auf weniger als 0,37 mm.*[1]
- Die Certain® SureSeal™ Innenverbindung maximiert die Dichtigkeit im Mikrobereich durch enge Toleranzen der Verbindungen und eine maximale Erhöhung der Haltekräfte.

---

[1] Östman PO[†], Wennerberg A, Albrektsson T. Immediate Occlusal Loading Of NanoTite™ PREVAIL® Implants: A Prospective 1-Year Clinical And Radiographic Study. Clin Implant Dent Relat Res. 2010 Mar;12(1):39-47. n = 102.

[†] Dr. Östman steht bis auf weiteres in einem finanziellen Vertragsverhältnis zu Biomet 3i LLC raufgrund seiner Referenten- und Beratertätigkeit sowie weiterer Dienstleistungen.

* ein Knochenrückgang von 0,37 mm tritt nicht in allen Fällen auf.

Weitere Informationen über T3 Implantaten erhalten Sie bei Ihrem zuständigen Zimmer Biomet Dental Vertriebsmitarbeiter.

www.zimmerbiometdental.com

Alle Marken sind Eigentum von Zimmer Biomet oder seiner Tochterunternehmen, wenn nicht anders angegeben. Aufgrund behördlicher Anforderungen wird der Geschäftsbereich Dental von Zimmer Biomet bis auf Weiteres Produkte unter Zimmer Dental Inc. bzw. Biomet 3i, LLC herstellen. Das T3 Implantat wird hergestellt und vertrieben von Biomet 3i, LLC. Einzelne Produkte sind möglicherweise nicht in jedem Land/jeder Region erhältlich oder registriert. Bitte wenden Sie sich wegen Produktverfügbarkeit und für weitere Informationen an einen Vertriebsmitarbeiter von Zimmer Biomet. ADEMEA050DE REV B 09/16 ©2016 Zimmer Biomet. Alle Rechte vorbehalten.

ZIMMER BIOMET
Your progress. Our promise.℠

Auf echte Experten hören!

Verehrte Leserschaft!

Jeden Tag gibt es zahlreiche neue Informationen zu verarbeiten. Immer wieder geschehen schreckliche Dinge, die durch zusätzliche Meldungen („Fake news") oder auch selbsternannte Experten in ihrer Dramatik noch verschlimmert werden. Egal ob bei der Berichterstattung nach dem rassistisch motivierten Anschlag von Hanau oder bei der Corona-Epidemie, immer wieder fällt es uns schwer, zu erkennen was wirklich wahr ist.
Vor kurzem stellten Forscher aus Schottland fest, dass Aussagen von Social Media Influencern zu den Themen Gesundheit und Ernährung in acht von neun Fällen eine schlechte Beratung darstellten. Egal zu welchem Thema wird es uns nicht einfach gemacht, gute, fundierte und verlässliche Nachrichten und Informationen aus dem riesigen Medien-Pool und oft einfach selbst ernannten Experten zu filtern.
Das wirft die Frage auf: wo finden wir zuverlässige Informationen von echten Experten? Es ist unserer Meinung nach in der heutigen Zeit der Koexistenz von Internet und Printmedien tatsächlich gar nicht so sehr das „Wo", sondern das „Wie". Und das „Wie" bedingt eigentlich, dass wir neue Informationen immer kritisch hinterfragen und uns im kritischen Denken üben.
Wir von der Redaktion der DI DENTALE IMPLANTOLOGIE & PARODONTOLOGIE versuchen deshalb schon für Sie, unsere Leserinnen und Leser, die Beiträge jeder Ausgabe kritisch zu hinterfragen. Sollten Sie darüber hinaus Fragen oder Kritik haben, dann lassen Sie uns diese gerne zukommen. Wenn wir zusammen Wissen austauschen, dann werden wir alle zu echten Experten der Implantologie und Parodontologie.
Die ersten beiden Fachartikel der vorliegenden Ausgabe beschäftigen sich mit den Themen: Knochenaufbau und Regeneration und stammen aus der Feder von ausgewiesenen Experten. Der Beitrag „Knochenersatzmaterialien und Wachstumsfaktoren in der oralen Regeneration" aus der Arbeitsgruppe von PD Dr. mult. Peer Wolfgang Kämmerer gibt einen hervorragenden Überblick über den aktuellen Sachstand zur Biofunktionalisierung von Knochenersatzmaterialien mit Hilfe von Schmelz-Matrix Proteinen und PRF. Auch die Themen Osseoinduktion und Osseokonduktion werden aufgegriffen und diskutiert, genau wie im zweiten Artikel „Biologischer Eigenknochenaufbau im atrophierten Unterkieferseitenzahnbereich beidseits." Dr. Frank Zastrow verdeutlicht am Fallbeispiel einer 57-jährigen Patientin die von Prof. Khoury entwickelte Split Bone Technik und gibt wichtige Hinweise zur konkreten Umsetzung.
Dr. Eleftherios Grizas weist zurecht darauf hin, dass für eine erfolgreiche implantologische Behandlung nicht nur die Osseointegration sondern auch das Erscheinungsbild des periimplantären Weichgewebes wichtig ist. Er zeigt eindrücklich die wissenschaftlichen Hintergründe zu den einzelnen Schritten einer Sofortimplantation und Sofortversorgung in der ästhetischen Zone.
Seit fast 20 Jahren beschäftigt sich die Praxis Dr. Hilgert in Drensteinfurt sehr erfolgreich mit Mini-Implantaten. Dr. Janina Hilgert fasst aus dem reichhaltigen Patientengut den Ablauf und die Insertion von Mini-Implantaten eindrucksvoll zusammen.
Ebenfalls um Mini-Implantate geht es auch im Industrie-Report dieser Ausgabe der DI. Dr. Armin Nedjat beschreibt Kniffs & Tricks aus seinen Erfahrungen der letzten 26 Jahre zu dieser besonderen Implantversorgung.
Weitere Experten konnten wir für die Beiträge „Leistungen loben und anerkennen", „Die Zahnärztliche Nachbesserung" und die Berichte von interessanten Fortbildungsangeboten gewinnen.

Wir freuen uns immer aufs Neue, Ihre Experten sein zu dürfen.

Ihre Chefredaktion

PD Dr. Dr. Dr. Oliver Seitz M.Sc.

Dr. Jan-Friedrich Dehner

IMPLANTOLOGIE

74 Knochenersatzmaterialien und Wachstumsfaktoren in der oralen Regeneration
Andreas Pabst, Jochen Tunkel, Peer Kämmerer

82 Biologischer Eigenknochenaufbau im atrophierten Unterkieferseitenzahnbereich beidseits
Frank Zastrow

100 Die Sofortimplantation und die sofortige Versorgung im Frontzahnbereich zum langfristigen periimplantären Gewebeerhalt
Eleftherios Grizas, Nina Lindemann

106 Prothetisches Konzept mit Konuskronen und Implantat getragenen Magneten auf volumenreduzierten Implantaten
Jan Foitzik, Christian Foitzik

109 Pfeilervermehrung durch Mini-Implantate
Janina Hilgert

MARKTÜBERSICHT

88 Leistungsvergleich Knochenersatzmaterialien – Teil 2

PRAXISFÜHRUNG

112 Die zahnärztliche Nachbesserung
Nadine Ettling

114 Leistungen loben und anerkennen
Rolf Leicher

HERSTELLER-INFORMATIONEN

116 Neuprodukte

INDUSTRIE-REPORT

118 Mundflora im Gleichgewicht

120 Mini-Implantate im MIMI®-Verfahren mit Einarbeitung der Matrizen chairside
Armin Nedjat

123 Zeramex Digital Solutions – Ihr Kompetenzzentrum für digitale Lösungen

124 Einzigartige MORITA-Bildqualität für jede Praxis

FORTBILDUNG

125 Wissenschaft trifft Praxis beim 5. MDI-Anwendersymposium

126 ZahnArzt – Interdisziplinärer Blick über den Tellerrand

127 Das ITI-Curriculum für Orale Regeneration ist ausgebucht

128 International Implantology Congress 2020 in Leipzig

129 Erstes BBA Symposium in Heidelberg

129 Exklusive Fortbildung auf Mallorca

130 Weiterbildungsreihe für implantologisch tätige Zahnärzte in Rostock

VERBANDS-NEWS

131 BDIZ: 15. Experten Symposium zur 5. Jahreszeit in Köln

132 DGParo: Parodontitis-Risiko per App ermitteln

133 DGI baut Angebote für Nachwuchs aus

RUBRIKEN

71 Editorial

134 Vorschau / Impressum

Titelbild:
Marita Heeren
m.c. Zahntechnik Oldenburg GmbH & Co. KG
An der Südbäke 1 · 26127 Oldenburg
www.mc-zahntechnik.de

LEADING REGENERATION

Geistlich
Biomaterials

Schirmschrauben

für die defektorientierte Anwendung der Umbrella- und Tentpole-Technik

NEU

Kopf
Ø 4 mm

Kopf
Ø 6 mm

Für eine sichere Punktlandung in der Augmentation

- aus Implantatstahl
- keine Osseointegration
- erhältlich in 3 Längen: 8|10|12 mm
- einfaches Handling & schnelle Entfernung

Bitte senden Sie mir folgende Informationen zu:

☐ Produktflyer Instrumente und Zubehör
☐ Produktkatalog Geistlich Biomaterials
per Fax an 07223 9624-10

Geistlich Biomaterials Vertriebsgesellschaft mbH
Schneidweg 5 | 76534 Baden-Baden
Tel. 07223 9624-0 | Fax 07223 9624-10
info@geistlich.de | www.geistlich.de

DI&P 2/2020

Praxisstempel

Gemisch aus einem xenogenen Knochenersatzmaterial in Kombination mit PRF (Sticky-Bone). © *Kämmerer*

Knochenersatzmaterialien und Wachstumsfaktoren in der oralen Regeneration

Knochenersatzmaterialien (KEM) sind eine mögliche Ergänzung bzw. Alternative zu körpereigenen, autologen Knochentransplantaten und bilden einen integralen Bestandteil unterschiedlicher therapeutischer Konzepte der Alveolarkammaugmentation und der parodontalen Regeneration. Im Gegensatz zum autologen Knochen besitzen KEM keine vitalen Zellen bzw. Zytokine und Wachstumsfaktoren und damit im Vergleich zum autologen Knochen mit seinen osseoinduktiven und -konduktiven Eigenschaften lediglich ein osseokonduktives Potential.

Diese Limitation der Knochenersatzmaterialien könnte durch eine Kombination mit Wachstumsfaktoren (z.B. Bone Morphogenetic Protein, BMP) bzw. regenerativ supportiven Substanzen (z.B. Schmelz-Matrix-Proteine; Plättchen-reiches Fibrin (PRF)) überwunden werden. Ziel dieser sogenannten Biofunktionalisierung ist neben der Beschleunigung und Optimierung der Knochenneubildung auch eine beschleunigte und verbesserte Vaskularisation der Transplantate.
Besonders die Schmelz-Matrix-Proteine und das PRF bieten in der Kombination mit Knochenersatzmaterialien sowohl bei der Alveolarkammaugmentation als auch bei der parodontalen Regeneration interessante klinische Anwendungsoptionen. Derzeit erlaubt die Literatur trotz erster nachgewiesener, osseoinduktiver Effekte aber noch keine finale, evidenzbasierte Aussage über den klinischen Nutzen einer KEM-Biofunktionalisierung mit Wachstumsfaktoren bzw. regenerativ supportiven Substanzen.

Einleitung

Moderne, orale regenerative Konzepte nutzen neben den körpereigenen, autologen Transplantaten (Knochen, Weichgewebe) auch vermehrt Biomaterialien zur Hart- und Weichgeweberegeneration, die eine Entnahme autologer Transplantate in ausgewählten Indikationen überflüssig machen und dadurch unter anderem eine mögliche Entnahmemorbidität verhindern können [1-3]. Im Bereich der Knochenregeneration kommen neben dem autologen Knochen xenogene (meist bovin, vom Rind) und synthetische Knochenersatzmaterialien (KEM) sowie prozessierte, allogene Knochenkompositionen aus humanem Spenderknochen zum Einsatz, die sowohl bei der Alveolarkammaugmentation als auch bei der parodontalen und periimplantären Regeneration eingesetzt werden können [4,5].
Autologe Knochentransplantate, die z.B. in Form von Knochenblöcken oder als partikuläre Knochenspäne intraoral von der Linea obliqua, der Crista zygomatico alveolaris oder der Kinnregion entnommen werden können, enthalten zumindest theoretisch vitale Zellen (z.B. Osteoblasten) und Wachstumsfaktoren (z.B. VEGF – Vascular Endothelial Growth Factor), die eine schnelle und suffiziente Revaskularisation und Reossifikation der Transplantate ermöglichen.
Neben einer Funktion als Leitstruktur der Knochenregeneration in der augmentierten Defektregion (Osseokonduktivität) induzieren diese ebenfalls über Zellen, Zytokine und Wachstumsfaktoren die Knochenregeneration (Osseoinduktivität).
KEM hingegen sind aufgrund des komplexen mehrstufigen Aufbereitungsprozesses (xenogene KEM und allogene Knochenkompositionen) bzw. aufgrund der verwendeten Ausgangsmaterialien (synthetische KEM, meist eine Kombination aus Tricalciumphosphat und Hydroxylapatit) azellulär und avaskulär [6]. Daneben enthalten KEM (mit einigen Ausnahmen) meist keine Kollagenstruktur (Kollagen Typ I und III) mehr. Zusammenfassend könnte darin eine mögliche Ursache gesehen werden, dass KEM nicht in allen Indikationen und bei allen chirurgischen Protokollen als uneingeschränktes Äquivalent zum autologen Knochen eingesetzt werden können, der nach wie vor von einigen Autoren

als der sogenannte „Goldstandard" in der oralen Hartgeweberegeneration tituliert wird [7,8]. Diese Limitation der KEM und der allogenen Knochenkompositionen könnte möglicherweise durch eine sogenannte Biofunktionalisierung der KEM mit verschiedenen Wachstumsfaktoren bzw. regenerativ supportiven Substanzen in der klinischen Anwendung überwunden werden.

Wachstumsfaktoren und regenerativ supportive Substanzen

In der Zahn-, Mund- und Kieferheilkunde werden verschiedene Wachstumsfaktoren und regenerativ supportive Substanzen schon seit einiger Zeit bei verschiedenen Indikationen getestet bzw. auch klinisch eingesetzt. Bei Bone Morphogenetic Protein (BMP) handelt es sich um einen osseoinduktiv wirksamen Wachstumsfaktor aus der BMP-Familie, der rekombinant hergestellt werden kann. Innerhalb der BMP-Familie gilt BMP-2 derzeit als das potenteste osseoinduktive Zytokin, welches eine Differenzierung mesenchymaler Stammzellen in Osteozyten und Osteoblasten induziert [9]. Eine der am längsten auch klinisch fest etablierten regenerativ supportiven Substanzen sind die Schmelz-Matrix-Proteine (Enamel-Matrix-Derivate, EMD), die ursprünglich für die Regeneration des parodontalen Halte- und Faserapparates entwickelt wurden. Während man ursprünglich davon ausgegangen ist, dass EMD lediglich einen positiven Einfluss auf die Regeneration parodontaler Gewebe haben, konnte nach und nach in den vergangenen 15-20 Jahren gezeigt werden, dass diese auch die Weichgeweberegeneration und die Vaskularisation verbessern können.

Miron et al. stellten zusammenfassend dar, dass EMD auch die RANKL- (Receptor Activator of Nuclear Kappa Ligand) und Osteoprotegerinexpression als wichtige Signalstrukturen des Knochenstoffwechsels signifikant beeinflussen können, wodurch sich wiederum ein möglicher osseoinduktiver Effekt begründen lässt [10]. Neben der Gel-Form sind EMD seit einiger Zeit auch in einer liquiden Form erhältlich.

Eine weitere vielversprechende Option ist das Plättchenreiche Fibrin (PRF), welches aus humanem, patienteneigenem Vollblut durch Zentrifugation gewonnen werden kann. In den so hergestellten Fibrin-Clots sind eine Vielzahl unterschiedlicher Wachstumsfaktoren enthalten, die die Proliferation, Migration, Adhäsion und Differenzierung unterschiedlicher Zelllinien induzieren. Während ein positiver Effekt des PRF auf die Weichgeweberegeneration als gesichert gilt, gibt die Literatur mittlerweile auch Hinweise darauf, dass PRF osseoinduktive Effekte besitzen könnte [11].

Anforderungen und Ziele einer Biofunktionalisierung

An oberster Stelle der Biofunktionalisierung von KEM steht die Patientensicherheit. Dahingehend muss z.B. gewährleistet sein, dass ein Wachstumsfaktor keine unerwünschten lokalen oder systemischen Effekte oder Nebenwirkungen hervorruft. Ferner müssen strenge Regularien beachtet werden. So dürfen Wachstumsfaktoren (z.B. BMP-2) in Deutschland nicht durch den Arzt („chairside") einem KEM für die klinische Anwendung beigemischt werden, da es sich hierbei um die Herstellung eines Arzneimittels handeln könnte. Daneben sollten mit Wachstumsfaktoren biofunktionalisierte KEM eine konstante Freisetzungskinetik aufweisen, die den Wachstumsfaktor in einer biologisch aktiven Form über einen gewünschten Zeitraum freisetzt, was unter Umständen technisch schwer zu realisieren ist. Die klinischen Ziele einer KEM-Biofunktionalisierung mit Wachstumsfaktoren oder regenerativ supportiven Substanzen können unterschiedlich und indikationsabhängig sein. Ein vorrangiges Ziel ist sicherlich eine Verbesserung der osseoinduktiven Wirkung der KEM. Diese könnte sich z.B. in einer schnelleren Knochenneubildung, einer höheren Volumenstabilität oder einer besseren Knochenqualität widerspiegeln. Neben dem direkten Einfluss auf die knochenbildenden Zellen und damit auf die Osseoinduktivität könnten diese Ziele aber auch durch eine Beschleunigung und Verbesserung der Vaskularisation erreicht werden. Die schnelle und suffiziente Vaskularisation gilt als einer der möglichen Schlüsselfaktoren der Knochenregeneration, da nicht zuletzt das Augmentationsvolumen sowie die horizontale und besonders die vertikale Dimension der Augmentation unter anderem von der Revaskularisation des Augmentationsvolumens abhängig sind. Durch eine Biofunktionalisierung mit osseoinduktiven und proangiogenen Wachstumsfaktoren ließen sich möglicherweise die bislang bekannten biologischen Grenzen der Augmentation erweitern. Eine weitere Indikation könnte zukünftig einmal der kompromittierte Patient sein, bei dem aufgrund von Vorerkrankungen (z.B. Diabetes mellitus) oder Antiresorptiva (z.B. Bisphosphonate) der Knochenstoffwechsel eingeschränkt ist.

„Natürliche" Biofunktionalisierung

Eine Möglichkeit der KEM-Biofunktionalisierung liegt in der „natürlichen" Biofunktionalisierung. Unter natürlicher Biofunktionalisierung versteht man, dass Biomaterialien auch ohne die Zugabe von Wachstumsfaktoren oder regenerativ supportiven Substanzen derart zu modifizieren bzw. vorhandene makro- und mikroarchitektonische Strukturen zu nutzen sind, um eine möglichst ideale Geweberegeneration zu erreichen. Während dies z.B. bei xenogenen porcinen Kollagenmembranen durch die Anordnung der Kollagenfasern und die Beschaffenheit der porösen Oberflächenstruktur erreicht werden kann, spielen bei den KEM bekannte Parameter, wie z.B. die Partikelgröße, die Porengröße und die Porosität eine wichtige Rolle. Da die genannten Parameter bei den bovinen KEM und bei den Allografts aufgrund der originären Struktur des Spenderknochens nur sehr limitiert verändert werden können, sind hier die synthetischen KEM von besonderem Interesse. Hier lassen sich Parameter, wie z.B. die Makro- und Mikroarchitektur in gewissen Grenzen individuell, oft auch unwillentlich herstellungsbedingt, gestalten. Durch die Oberflächenstruktur synthetischer KEM lässt sich z.B. eine optimale Zelladhäsion erreichen **(Abb. 1 und 2)**. Auch durch die Addition weiterer Bestandteile (z.B. von nanostrukturiertem Kieselgel) ergeben sich bei den synthetischen KEM potentiell weitere Möglichkeiten [12,13].

KEM-Biofunktionalisierung mit BMP

Der positive Einfluss von BMP auf die Knochenregeneration konnte in zahlreichen, vor allem präklinischen Studien, belegt werden. Teng et al. zeigten die klinische Überlegenheit mittels BMP-2 biofunktionalisierter boviner Knochenblöcke bei der vertikalen Sandwich-Osteoplastik mit Simultanimplantation gegenüber nicht modifizierten Blöcken am Beaglemodell in-vivo [14]. Auch im Tiermodell mit einer chronischen Parodontitis konnte die klinische Überlegenheit eines mittels BMP-2 biofunktionalisierten synthetischen KEM bzgl. der Knochenregeneration bewiesen werden [15]. Bei der Alveolarkammaugmentation mit einem bovinen, mittels BMPs biofunktionalisierten KEM, konnte im Beaglemodell eine Überlegenheit von rhBMP-9 gegenüber rhBMP-2 gezeigt werden [16]. In einer klinischen Studie wurde der Einfluss einer



Abb. 1: Rasterelektronenmikroskopische Übersichtsaufnahme eines synthetischen Knochenersatzmaterials auf Tricalciumphosphat- (TCP) und Hydroxylapatit-Basis (HA) mit Zellbesiedlung. Synthetische Knochenersatzmaterialien auf TCP- und HA-Basis weisen häufig herstellungsbedingt eine halbkugelförmige Makroarchitektur auf, in der sich Zellen anlagern können. © *Pabst*



Abb. 2: Rasterelektronenmikroskopische Detailaufnahme eines synthetischen Knochenersatzmaterials auf TCP-und HA-Basis mit Zellbesiedlung. Es zeigt sich eine feinkugelige Oberflächenstruktur des synthetischen Knochenersatzmaterials, welches den Ausläufern der Zellkörper eine suffiziente Oberflächenhaftung zu ermöglichen scheint. © *Pabst*

mittels BMP-2 biofunktionalisierten Kollagenmembran beim Sinuslift mit krestaler Zugangskavität im atrophen posterioren Oberkiefer mit Simultanimplantation (ohne Sofortbelastung) hinsichtlich der Parameter Knochenneubildung und Implantatstabilität mit suffizienten klinischen Ergebnissen getestet [17]. Die verfügbare Literatur zeigt zusammenfassend gute klinische Ergebnisse bei der Verwendung von BMP-2, wobei diese meist beim Sinuslift und bei der Ridge Preservation angewendet wurden, die als Bewertungsmaßstab möglicherweise nur bedingt aussagekräftig sind [18,19]. Allerdings konnte in einem Review auch der Nutzen von BMPs bei der Alveolarkammaugmentation gezeigt werden, vor allem bzgl. des zu erreichenden vertikalen Knochengewinns [20]. Nach Kenntnis der Autoren gibt es derzeit auf dem deutschen Markt kein mittels BMP modifiziertes und zugelassenes KEM. Des Weiteren ist die eigenständige KEM-Biofunktionalisierung mittels Wachstumsfaktoren und klinische Anwendung nicht erlaubt. Neben der direkten KEM-Biofunktionalisierung mittels Wachstumsfaktoren wurde auch die indirekte Stimulation und Freisetzung von Zytokinen und Wachstumsfaktoren als interessanter Ansatz getestet. Kämmerer et al. untersuchten im Tiermodell den Einfluss einer Modifikation verschiedener boviner KEM mit einem plättchenreichen Konzentrat aus humanem Vollblut. Diese Modifikation führte im Tiermodell zu einer signifikant gesteigerten Plättchenaktivierung und zu einer gesteigerten Freisetzung unterschiedlicher Wachstumsfaktoren (Platelet-derived Growth Factor, PDGF; Vascular Endothelial Growth Factor, VEGF; Insulin-like Growth Factor, IGF; Transforming Growth Factor, TGF) [21].

KEM-Biofunktionalisierung mit Schmelz-Matrix-Proteinen

Der Nutzen einer KEM-Biofunktionalisierung mit Schmelz-Matrix-Proteinen (Enamel-Matrix-Derivate, EMD) wird derzeit in der Literatur kontrovers diskutiert. Im Großtiermodell zeigte eine Kombination aus KEM/EMD gegenüber alleinigem KEM an Kalottendefekten bzgl. der Knochenneubildung keinen signifikanten Unterschied. Dagegen konnte bzgl. der Mineralisation ein Vorteil der KEM/EMD Kombination gezeigt werden [22]. Im in-vitro Modell in der Zellkultur konnte durch die Biofunktionalisierung eines KEM mit einem flüssigen EMD Carrier-System eine deutlich gesteigerte Adhäsion, Proliferation und Differenzierung von Osteoblasten nachgewiesen werden [23]. Im Rattenmodell zeigte eine KEM/EMD-Kombination eine beschleunigte und qualitativ verbesserte Knochenneubildung gegenüber der nicht-modifizierten KEM-Gruppe [24]. Anhand der verfügbaren Literatur lässt sich bislang kein klarer Vorteil einer KEM-Biofunktionalisierung mittels EMD nachweisen [25,26]. Allerdings muss bei dieser Bewertung beachtet werden, dass die meisten Studien parodontale Knochendefekte untersucht haben. Daten zu weiteren, auch komplexeren Augmentationsverfahren des Alveolarkamms, fehlen bislang weitestgehend.

KEM und Schmelz-Matrix-Proteine in der parodontalen Regeneration

Die Wiederherstellung verlorener parodontaler Strukturen ist immer das Ziel parodontaler Therapien gewesen. Schon früh versuchte man, den reinen knöchernen Defekt mit Knochenersatzmaterialien wiederaufzubauen [27]. Dabei wurde aber aufgrund histologischer Arbeiten erkannt, dass das reine Auffüllen parodontaler Knochendefekte mit autologem Knochen oder KEM zwar zu einem radiologischen Knochengewinn, nicht aber zu einer wirklichen parodontalen Regeneration führt [28]. Es bildete sich vielmehr ein langes Saumepithel aus, das nicht einer wirklichen restitutio ad integrum entspricht. Seit Nyman im Jahre 1982 mit einem Milipore-Filter die erste wirkliche parodontale Regeneration am Menschen nachweisen konnte, wurden verschiedene Materialien und Membranen sowie Wachstumsfaktoren untersucht und entwickelt, die im dentalen Markt zur Verfügung standen und stehen [29,30] Die für die Stabilisierung des Blutkoagulums benötigte Raumerhaltung wurde zunächst vor allem mit Membranen durchgeführt, die auch mit Knochenersatzmaterialien kombiniert wurden [31]. Im Jahre 1997 wurde von Hammerström die parodontale Regeneration mittels Schmelz-Matrix-Proteinen nachgewiesen und 1998 in einer ersten Studie von Pontoriero auch in der klinischen Wirksamkeit am Menschen bestätigt [32,33]. Die reine Verwendung von Schmelz-Matrix-Proteinen führt vor allem bei dreiwandigen Knochendefekten zu einer guten parodontalen Regeneration [34]. Dies ermöglicht aufgrund der einfachen Applizierbarkeit auch die Durchführung minimal-invasiver Operationsverfahren, bei denen der Zugang zum Operati-

MINICONE

» Die **schlanke und dauerhafte** Implantatlösung «

98,00 EUR
zzgl. gesetzliche Mehrwertsteuer

Sofortversorgung

Die Implantatinsertion ist auch bei **stark reduziertem Knochenangebot** möglich und in vielen Fällen **sofort belastbar** (Minicone D 2,6 mm, L 8, 10, 12 mm).

Günstige Kosten

Die **kostengünstige Behandlungsalternative** und das **minimalinvasive Vorgehen** mindert die Belastung für die Patienten.

Gewohnte Arbeitsabläufe

Der Anwender profitiert von dem übersichtlichen und trotzdem **variabel** einsetzbaren **Instrumentarium.**

Integriertes Optiloc Abutment

Die Oberflächengüte der **ADLC Beschichtung** (amorphous diamond-like carbon) setzt neue Maßstäbe.

Divergenzausgleich

40°

Mit dem Optiloc® Matrizensystem können Divergenzen bis 40° zwischen Implantaten ausgeglichen werden.

Vertrieb:
Straumann Group
Heinrich-von-Stephan-Straße 21
79100 Freiburg
www.straumanngroup.de

Tel.: +49 (0)761 4501-333

MEDENTiKA®
A Straumann Group Brand

onsfeld klein gehalten wird [35-37]. Dies wiederum erlaubt es, die Morbidität der Patienten deutlich zu verringern. Die Frage, ob die Kombination von Schmelz-Matrix-Proteinen mit autologem Knochen oder Knochenersatzmaterialien zu einer verbesserten Stabilität des Blutkoagulums und einer verbesserten Regeneration führt, wird immer wieder kontrovers diskutiert. Hierbei scheint es nicht nur auf die Größe des Defektes, sondern auch auf das verwendete Füllmaterial anzukommen [38,39]. Bei der Regeneration zwei- und dreiwandiger Knochendefekte scheint die zusätzliche Verwendung eines Knochenfüllers keinen oder nur einen geringen, meist nicht signifikanten Effekt zu haben [40]. Allerdings konnten Guida et al. zeigen, dass bei der Kombination von Schmelz-Matrix-Proteinen mit autologem Knochen zwar der Attachmentgewinn nicht signifikant verbessert wird, die Rezession der Papille im operierten Bereich aber signifikant geringer ausfällt [41]. Dies hat durchaus in Hinblick auf die Ästhetik und die Pflege des interdentalen Bereiches eine klinisch relevante Bedeutung, so dass außer bei komplett dreiwandigen Defekten die Empfehlung zur Verwendung eines Knochenfüllers ausgesprochen werden kann. Die Art des Füllers scheint dabei keinen entscheidenden Einfluss zu haben. In den letzten Jahren erweiterte sich der Fokus der parodontalen Regeneration auf Zähne, die bereits einen ausgeprägten Knochenverlust erlitten hatten. Es konnte gezeigt werden, dass durch Kombination von Schmelz-Matrix-Proteinen mit einem bovinen Knochenersatzmaterial auch bei Zähnen, die Defekte über die Wurzelspitze hinaus und einen deutlichen Lockerungsgrad aufwiesen, eine erfolgreiche parodontale Regeneration durchgeführt werden konnte, die zu einer deutlichen Verbesserung der Überlebensrate führte [42]. Hierbei wurden Patienten mit Zähnen, die als „hoffnungslos" eingestuft waren, in zwei Studiengruppen eingeteilt. Bei der einen Gruppe wurde die Zähne durch eine Gesteuerte Geweberegeneration erhalten, bei der zweiten Gruppe wurden diese extrahiert und durch Brücken oder Implantate ersetzt. Von 25 Zähnen, die parodontal regeneriert wurden, konnten im Follow-up nach 5 Jahren noch 24 Zähne erfolgreich erhalten werden, was einer 5-Jahres-Überlebensrate von 96 % bei infauster Prognose entspricht. Aufgrund der Größe der Defekte war die Verwendung eines stabil stehenden Knochenersatzmaterials erforderlich, was durch Verwendung von bovinem Material erreicht wurde. Gerade aber bei der Verwendung von bovinem KEM stellt sich die Frage, ob dies einen „toten Füller" darstellt oder zu einer wirklichen Wiederherstellung des parodontalen Zahnhalteapparats führt. In einer Histologie einer Gesteuerten Geweberegeneration (Guided Tissue Regeneration, GTR) mittels Schmelz-Matrix-Proteinen und einem bovinen KEM am Menschen konnten Sculean et al. zeigen, dass eine parodontale Regeneration von Zement, Faserapparat und Knochen mit dieser Materialkombination möglich ist [43].

Wie in **Abbildung 3** (modifiziert nach [36]) dargestellt, lässt sich zusammenfassend sagen, dass sowohl mit Schmelz-Matrix-Proteinen als auch mit resorbierbaren Membranen eine Gesteuerte Geweberegeneration durchgeführt werden kann. [44] Hierbei weisen die Ergebnisse keinen signifikanten Unterschied auf. Die Anzahl der Wände und Größe des Defektes bestimmen den fakultativen Einsatz eines KEM. Dies ist bei vollständig dreiwandigen Knochendefekten nicht erforderlich, bei zwei- und einwandigen Defekten aber zu empfehlen, um auch eine Papillenrezession zu verhindern. Insbesondere bei Defekten, die aufgrund fehlender Defektwände und großer Defektwinkel den Raumerhalt allein nicht zu unterstützen scheinen, sollten xenogene KEM beruhend auf der guten Langzeitstabilität in Kombination mit Schmelz-Matrix-Proteinen verwendet werden. Die **Abbildungen 4-9** zeigen einen klinischen Fall der parodontalen Regeneration mit Schmelz-Matrix-Proteinen und einem xenogenen KEM.

KEM-Biofunktionalisierung mit PRF

Die Kombination von PRF mit einem bovinen KEM zeigte im präklinischen, murinen Modell einen positiven Einfluss auf die Knochenregeneration [45]. Hinsichtlich der klinischen Evidenz konnte in einem Review die Überlegenheit eines mittels PRF biofunktionalisierten, xenogenen KEM gegenüber dem nicht-modifizierten KEM gezeigt werden [46]. Aufgrund des ohnehin hohen Regenerationspotentials des Sinus maxillaris muss der Sinuslift allerdings als Modell stets kritisch für eine solche Bewertung hinterfragt werden. In einem aktuellen Review konnte im Gegenzug beim Sinuslift kein klarer Vorteil einer PRF-Modifizierung des KEM gezeigt werden. Bzgl. der klinisch relevanten Fragestellung nach einem möglichen Nutzen bei der Alveolarkammaugmentation konnte aufgrund der fehlenden Literatur keine Aussage getroffen werden [47]. Mit Hinblick auf die Ridge Preservation kann davon ausgegangen werden, dass hier PRF-vermittelte, osseoinduktive Effekte vorhanden sind [48]. Bei der PRF-Biofunktionalisierung von Kollagenmembranen konnte sowohl in-vitro als auch in-vivo im CAM-Modell (Chorion Allantois Membran) eine deutlich verbesserte Angiogenese der Kollagenmembranen durch PRF gezeigt werden [49]. KEM lassen sich in der klinischen Anwendung einfach mit PRF kombinieren. Dazu wird z.B. die hergestellte PRF-Membran auf individuelle Art und Weise zerkleinert und ein Gemisch, z.B. mit einem xenogenen, bovinen KEM, hergestellt. Dieses klebrige und gut modellierbare Gemisch wird als Sticky-

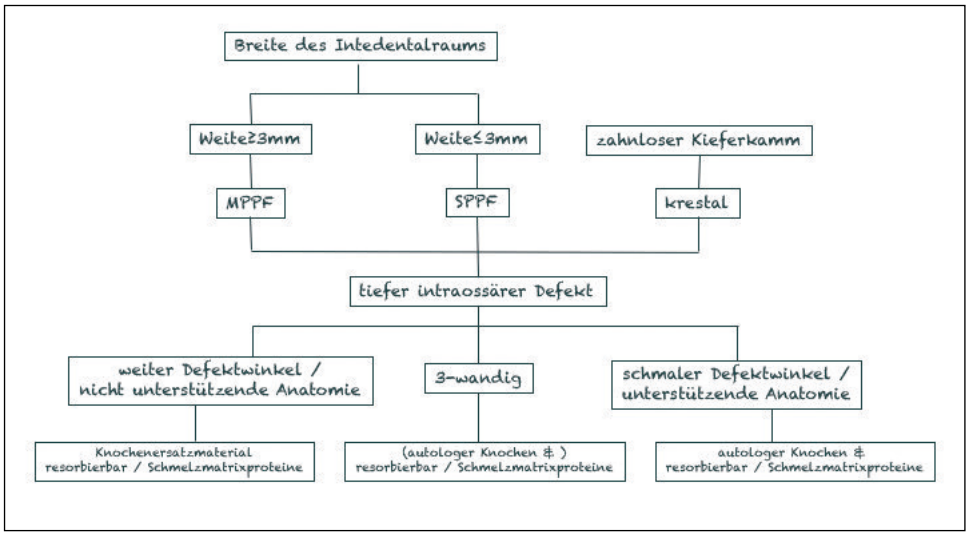

Abb. 3: Schematische Darstellung des therapeutischen Vorgehens bei der parodontalen Geweberegeneration, modifiziert nach Cortellini & Tonetti 2005 [38].

Abb. 4: Tiefer parodontaler Defekt am Zahn 11, der nach mesial einen Attachmentverlust von ca. 95% aufweist.

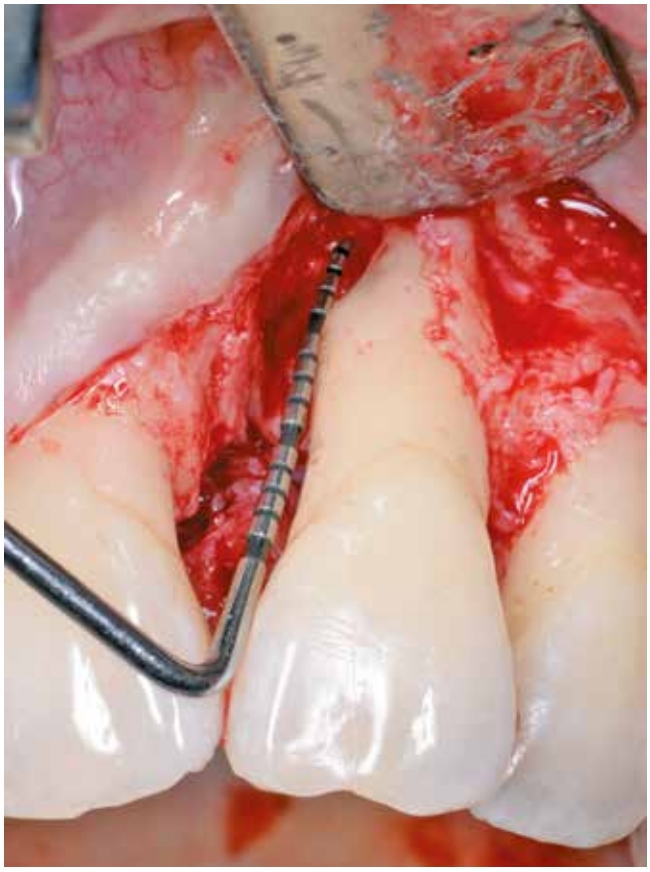

Abb. 5: Klinische Situation nach Eröffnung des Defektes am Zahn 11. Es stellt sich eine Kombination aus einem drei-, zwei- und einwandigen Defekt dar.

Abb. 6: Die Applikation von Schmelz-Matrix-Proteinen (Emdogain®; Straumann GmbH, Basel, Schweiz) in die Defektregion.

Abb. 7: Nach Applikation des Schmelz-Matrix-Proteins (Emdogain®) (vgl. Abb. 6) erfolgt das Auffüllen des parodontalen Defektes mit einem xenogenen KEM (cerabone®; Straumann GmbH, Basel, Schweiz) und die anschließende erneute Applikation von Schmelz-Matrix-Proteinen (Emdogain®).

Abb. 8: Klinische Situation im Follow-up nach acht Monaten. Es zeigt sich eine vollständige Entzündungsfreiheit der parodontalen Gewebe.

Bone bezeichnet und kann bei unterschiedlichen Indikationen und auf unterschiedliche Art und Weise angewendet werden. Eine Möglichkeit besteht z.B. darin, mit diesem Sticky-Bone patientenindividuell geplante und hergestellte Titangitter im Zuge einer Alveolarkammaugmentation zu befüllen. Neben dem auf diese Weise eingebrachten PRF besteht zusätzlich die Möglichkeit, dem Augmentat eine PRF-Lösung beizumischen, um auf diese Weise das augmentative Ergebnis möglicherweise noch weiter zu verbessern. Das Einleitungsbild zeigt ein Gemisch aus einem xenogenen KEM in Kombination mit PRF (Sticky-Bone). Bislang gibt es zusammenfassend keine belastbare Literatur, die einen Nutzen der PRF-Anwendung bei der Alveolarkammaugmentation klar belegt.

Fazit für die Praxis

- Die Kombination eines KEM mit einem Wachstumsfaktor bzw. einer regenerativ supportiven Substanz wird als Biofunktionalisierung bezeichnet.
- Die derzeit am weitesten verbreiteten regenerativ supportiven Substanzen in der Zahnheilkunde sind die Schmelz-Matrix-Proteine und das PRF, die allerdings in erster Linie der parodontalen Regeneration und der Weichgeweberegeneration dienen. Eine abschließende Beurteilung ihres osseoinduktiven Effektes ist derzeit noch nicht möglich.
- KEM-Granulate können im Zuge der parodontalen Regeneration ein- und zweiwandiger Defekte mit Schmelz-Matrix-Proteinen kombiniert werden.
- KEM-Granulate können mit PRF zu einem sogenannten Sticky-Bone kombiniert werden und im Zuge der GBR oder anderen Verfahren der Alveolarkammaugmentation verwendet werden. Dies kann durch die lokale Applikation von flüssigem (liquid) PRF ergänzt werden. Ebenso können augmentierte Bereiche mit PRF-Membranen abgedeckt werden.

Interessenskonflikte

Andreas Pabst, Jochen Tunkel und Peer W. Kämmerer erhielten Referentenhonorare und Forschungsunterstützungen durch die Firmen Straumann GmbH (Basel, Schweiz) und botiss biomaterials GmbH (Zossen, Deutschland). Dies hat keinen Einfluss auf den Inhalt dieses Artikels. ■

Literaturverzeichnis unter
www.dimagazin-aktuell.de/literaturlisten

Bilder, soweit nicht anders deklariert: Dr. Jochen Tunkel

Abb. 9: Einzelzahnaufnahme acht Monate postoperativ. Der vertikale Knochendefekt ist radiologisch zu 100% gefüllt. Radiologisch lässt sich das xenogene Knochenersatzmaterial im ursprünglichen Defekt erkennen.

Dr. med. Dr. med. dent. Andreas Pabst
Assistenzarzt
Klinik für Mund-, Kiefer- und plastische Gesichtschirurgie
Bundeswehrzentralkrankenhaus
Rübenacherstr. 170 · 56072 Koblenz
Tel. 0261 281-27850
E-Mail: Andreas1Pabst@bundeswehr.org

Dr. med. dent. Jochen Tunkel
Fachzahnarzt für Oralchirurgie und Parodontologie
Tunkel & Tunkel Fachzahnarztpraxis
Königstr. 19 · 32545 Bad Oeynhausen
Tel. 05731 28822
E-Mail: info@fachzahnarztpraxis.de

Priv.-Doz. Dr. med. Dr. med. dent. Peer W. Kämmerer, MA, FEBOMFS
Leitender Oberarzt und stellv. Klinikdirektor
Klinik und Poliklinik für Mund-, Kiefer- und Gesichtschirurgie – Plastische Operationen
Universitätsmedizin Mainz
Augustusplatz 2 · 55131 Mainz
Tel. 06131 17-3752
E-Mail: Peer.Kaemmerer@unimedizin-mainz.de

Dr. med. Dr. med. dent.
Andreas Pabst

2004-2009	Studium der Zahnmedizin an der Johannes Gutenberg-Universität Mainz
2009	Staatsexamen und Zahnärztliche Approbation
2011	Promotion zum Dr. med. dent.
2010-2015	Studium der Medizin an der Universitätsmedizin Mainz
2015	Staatsexamen und Ärztliche Approbation
2016	Promotion zum Dr. med.
ab 2015	Weiterbildung zum Facharzt für Mund-, Kiefer- und Gesichtschirurgie - Plastische Operationen; Bundeswehrzentralkrankenhaus Koblenz (Prof. Dr. Dr. R. Werkmeister)

Dr. Jochen Tunkel

2000-2003	Wissenschaftlicher Assistent der Poliklinik für Parodontologie, Universitätsklinikum Münster
2003	Fachzahnarzt für Parodontologie, ZÄKWL
2003	Spezialist der Deutschen Gesellschaft für Parodontologie
2004-2006	Weiterbildungsassistent in der Privatzahnklinik Schloß Schellenstein/Olsberg
2004-2015	Lehrbeauftragter und Gastdozent an der Poliklinik für Parodontologie des Universitätsklinikums Münster
2006	Master of Oral Medicine in Implantology (MOM)
2007	Fachzahnarzt für Oralchirurgie, ZÄKWL
2007	Hospitations- und Supervisionsreferent DGP/APW
seit 2007	Niederlassung in spezialisierter Praxis für Parodontologie, Implantologie & Oralchirurgie zusammen mit Dr. Carolin Tunkel, Fachzahnärztin für Kieferorthopädie in Bad Oeynhausen, Ostwestfalen
seit 2008	1. Vorsitzender des Referats „Chirurgische Parodontologie" im Berufsverband Deutscher Oralchirurgen
2011	Hospitations- und Supervisionsreferent DGI/APW
2018	Aufnahme bei den European Centers for Dental Implantology (ECDI)
2018	Ernennung zum ITI Fellow
2019	Praxis wird Competence Center Allografts der Firma Straumann
2019	Ernennung zum ITI speaker

Priv.-Doz. Dr. med. habil. Dr. med. dent.
Peer Wolfgang Kämmerer, MA, FEBOMFS

2001-2007	Studium der Medizin an der Johannes-Gutenberg-Universität Mainz sowie an der Universität Zürich
2004-2010	Studium der Zahnmedizin an der Johann Wolfgang Goethe-Universität Frankfurt sowie an der Johannes-Gutenberg-Universität Mainz
2007	Medizinische Promotion
2010	Zahnmedizinische Promotion
2012	Fakultätsmitglied und Ehrenprofessor (Prof. h.c.), Department of Oral and Maxillofacial Surgery, M.R. Ambedkar Dental College and Hospital, Bangalore, India
2012/2013	Einjähriger Aufenthalt als Gastprofessor der Harvard Medical School, Boston, USA.
10/2013 - 02/2016	Masterstudium Management von Gesundheits- und Sozialeinrichtungen an der Universität Kaiserslautern und der Universität Witten/Herdecke
10/2015	Habilitation und Venia legendi im Fach Mund-, Kiefer- und Gesichtschirurgie (Dr. med. habil., Privatdozent)
Februar 2016	Erlangen der Qualifikation Master of Arts (MA), Management von Gesundheits- und Sozialeinrichtungen
Juli 2016	Curriculum Implantologie der Zahnärztekammer Mecklenburg-Vorpommern; Erlangen Tätigkeitsschwerpunkt: Implantologie.
Sept.2016	Erlangen der Zusatzbezeichnung „Fellow of the European Board of Oro-Maxillo-Facial Surgery Head and Neck Surgery (FEBOMFS)"
Dez. 2016	Zusatzbezeichnung Plastische Operationen
Okt. 2018	Beginn Studium „Master of Science in Epidemiology"

Ärztliche Tätigkeit:

2007-2013	Assistenzarzt an der Klinik für Mund-, Kiefer-, und Gesichtschirurgie an der Universitätsklinik Mainz (Chefarzt Prof. Dr. Dr. Wagner)
2010	Zusatzbezeichnung „Spezielle Schmerztherapie in der Mund-, Kiefer- und Gesichtschirurgie".
01/2014 - 08/2014	Assistenzarzt an der Klinik und Poliklinik für Mund-, Kiefer-, und Plastische Gesichtschirurgie der Universitätsmedizin Rostock; (Chefarzt Prof. Dr. Dr. B. Frerich)
06/2014	Facharzt für Mund-, Kiefer- und Gesichtschirurgie
2014-2017	Oberarzt an der Klinik und Poliklinik für Mund-, Kiefer-, und Plastische Gesichtschirurgie der Universitätsmedizin Rostock; Leitung der Poliklinik für Mund-, Kiefer-, und Plastische Gesichtschirurgie der Universitätsmedizin Rostock
02/2015	Fachzahnarzt für Oralchirurgie
2017-2018	Ernennung zum Stellvertretenden Klinikdirektor der Klinik und Poliklinik für Mund-, Kiefer-, und Plastische Gesichtschirurgie der Universitätsmedizin Rostock
2018-jetzt	Ernennung zum Leitenden Oberarzt/Stellvertretenden Klinikdirektor der Klinik und Poliklinik für Mund-, Kiefer- und Plastische Gesichtschirurgie der Universitätsmedizin Mainz

Biologischer Eigenknochenaufbau im atrophierten Unterkieferseitenzahnbereich beidseits

Eine 57-jährige Patientin stellte sich mit einer schon seit längerer Zeit bestehenden Freiendsituation im Unterkiefer beidseits vor. Ziel der geplanten Behandlung war die adäquate prothetische Neuversorgung in beiden Quadranten. Die Augmentation erfolgte mittels Biologischem Eigenknochenaufbaus und rein autologem Knochen (Split Bone Technique nach Khoury). Nach guter Ausheilung des augmentierten Bereiches wurden beidseits jeweils zwei Implantate inseriert, die nach erfolgreicher Osseointegration freigelegt und mit keramisch verblendeten und okklusal verschraubten Brücken versorgt wurden.

Bei über einen längeren Zeitraum fehlender funktioneller Belastung in einem Kieferabschnitt kann es zu ausgeprägter Knochenatrophie kommen [1-3]. Die Rekonstruktion dieser Knochendefekte ist die Grundlage einer dauerhaften Wiederherstellung gesunder Gewebeverhältnisse und prothetischer Restauration.
Zur Schaffung eines ausreichend dimensionierten neuen Implantatlagers können Knochendefekte mit autologen Knochenblöcken, Knochenersatzmaterial oder einer Kombination der beiden Verfahren rekonstruiert werden [4, 5]. Im vorliegenden Fall erfolgte die Rekonstruktion des periimplantären Knochendefektes mittels Biologischem Eigenknochenaufbau (Split Bone Technik nach Prof. Khoury) [6,7]. Dieses chirurgische Protokoll sieht eine Kombination aus autologen Knochenblöcken und der Applikation partikulierter autologer Knochenspäne vor.

Ausgangssituation

Eine 57-jährige Patientin stellte sich mit einer schon seit längerer Zeit bestehenden Freiendsituation im Unterkiefer beidseits vor. Ziel der geplanten Behandlung war die adäquate prothetische Neuversorgung mittels Implantat getragener Brücken **(Abb. 1)**.

Chirurgische Maßnahmen

Die beiden Prämolaren 35 und 45 wiesen aufgrund der fehlenden Molaren eine starke Überbelastung und einen damit einhergehenden Lockerungsgrad 3 auf und mussten extrahiert werden **(Abb. 2)**.
Nach einer Ausheilungsphase von 6 Wochen erfolgte die Rekonstruktion des verlorengegangenen Knochens **(Abb. 3 und 4)**.
Beidseits retromolar wurde dazu ein kortiko-spongiöser Knochenblock entnommen und in zwei dünne Knochenschalen geteilt (Split bone technique by Prof. Khoury) und diese wiederum weiter ausgedünnt. Es erfolgte nun die Rekonstruktion des Knochendefekts, wobei die Knochenschalen bukkal auf Distanz gesetzt und mit kleinen Osteosyntheseschrauben fixiert wurden. Es ist eine Kieferkammbreite von 7-8 mm anzustreben, wobei bei der Methode des Biologischen Eigenknochenaufbaus nicht überaugmentiert werden muss, da die Resorptionsgefahr äußerst gering ist **(Abb. 5-8)**.
Anschließend wurde der bestehende Hohlraum entsprechend der Prinzipien des Biologischen Eigenknochenaufbaus (nach Prof. Khoury) mit partikulierten Knochenspänen, die beim Ausdünnen der Knochenblöcke gewonnen worden waren, aufgefüllt. Durch diese Methode wird im Unterschied zu kompakten Kortikalisblöcken die Oberfläche des Knochens vergrößert, was wiederum zu einer größeren Angriffsfläche für die zuführenden Gefäße führt und damit eine schnellere Ernährung des aufgebauten Knochens erlaubt **(Abb. 9-12)**.
Auf eine Abdeckung durch eine Membran wird verzichtet, da dies die zuführenden Blutgefäße behindern würde. Ebenfalls wird auf einer Perforierung des Restknochens verzichtet. Die Wunde wird nach einer ausreichenden Periostschlitzung spannungsfrei verschlossen **(Abb. 13)**.
Die Kontrollröntgenaufnahme zeigt deutlich die mittels Osteosyntheseschrauben aufgebauten Augmentationsbereiche sowie die retromolaren Entnahmestellen im dritten und vierten Quadranten **(Abb. 14)**.
Die Wiedereröffnung des Operationsgebietes erfolgte nach vier Monaten. Länger sollte nicht mit dem Re-entry gewartet werden. Es zeigte sich eine komplette Verknöcherung des Augmentats und keine Resorptionen im Bereich der Fixationsschrauben **(Abb. 15 und 16)**.

Abb. 1: Die röntgenologische Ausgangssituation.

Abb. 2: Die röntgenologische Ausgangssituation nach Extraktion von 35 und 45.

Abb. 3 und 4: Die intraorale Situation zeigt den schmalen Kieferkamm im Unterkiefer beidseits.

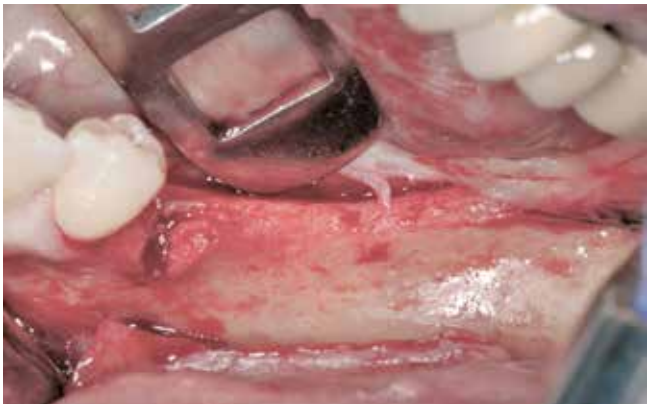

Abb. 5: Ausgangssituation nach Lappenöffnung Unterkiefer links.

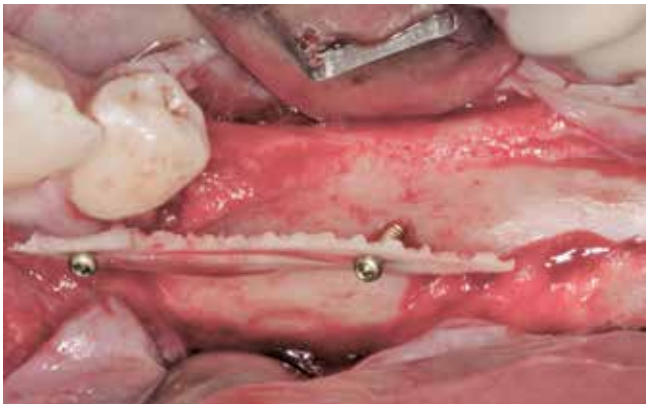

Abb. 6: Der Biologische Eigenknochenaufbau (BEKA) mittels autologen Knochenschalen, die auf Distanz gesetzt werden.

Abb. 7: Ausgangssituation nach Lappenöffnung Unterkiefer rechts.

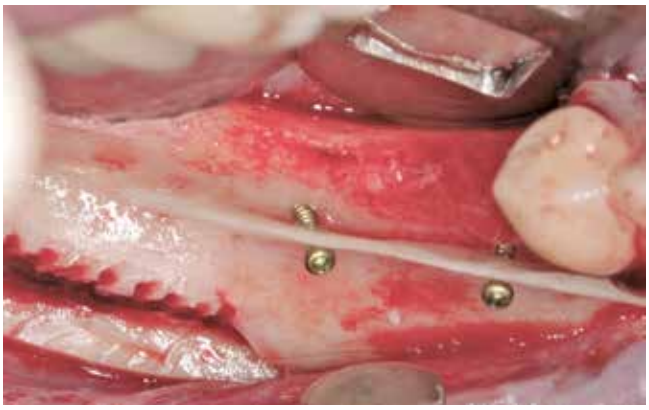

Abb. 8: Der Biologische Eigenknochenaufbau (BEKA) im Unterkiefer rechts mittels autologen Knochenschalen, die auf Distanz gesetzt werden.

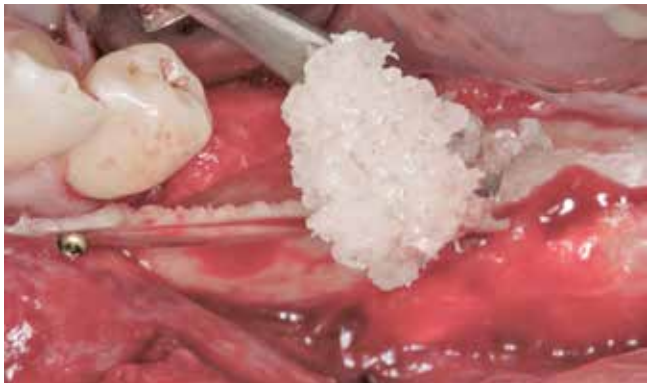

Abb. 9: Auffüllen des Spaltes mit vitalen Knochenspänen.

Abb. 10: Das Auffüllen des Containers im linken Unterkiefer mittels autologen Knochenspänen.

Abb. 11: Auffüllen des Spaltes mit vitalen Knochenspänen.

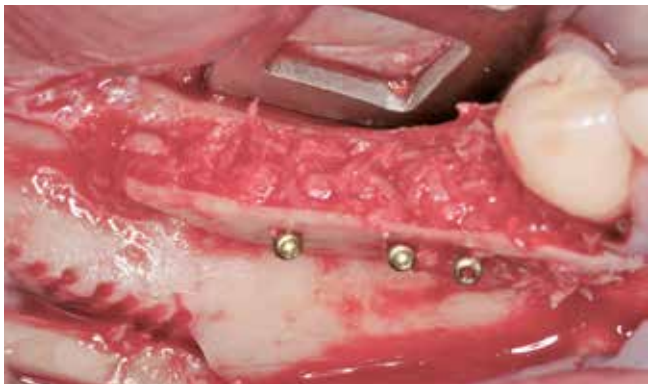

Abb. 12: Das Auffüllen des Containers rechter Unterkiefer mittels autologen Knochenspänen.

Abb. 13: Man kann bei der Periostschlitzung einen der drei Nerväste in der Mentalisregion erkennen.

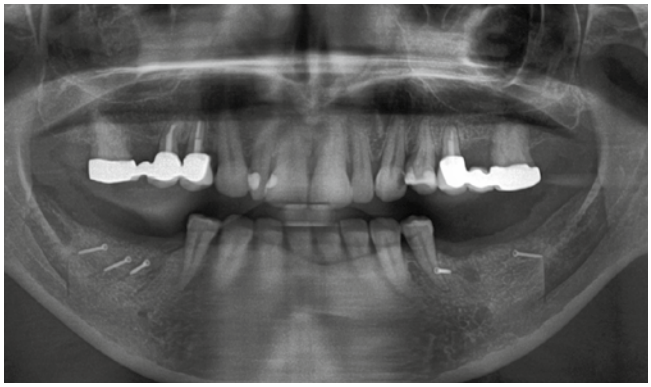

Abb. 14: Das postoperative Röntgenbild zeigt deutlich die Knochenentnahmestelle im 4. Quadranten und den augmentierten Bereich.

Abb. 15: Der gut revaskularisierte Knochen im Unterkiefer links. Keine erkennbare Resorption im Bereich der Fixationsschrauben.

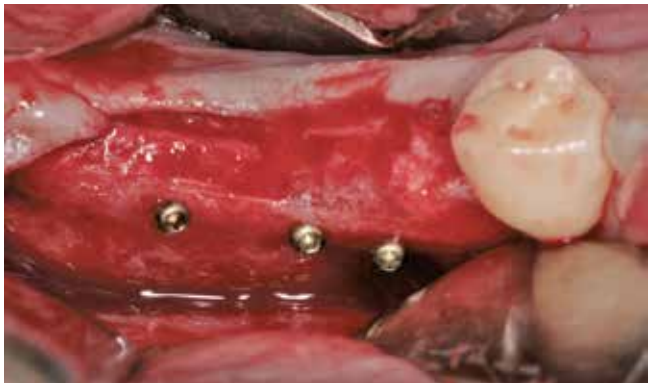

Abb. 16: Der gut revaskularsierte Knochen im Unterkiefer rechts. Keine erkennbare Resorption im Bereich der Fixationsschrauben.

Abb. 17: Die Insertion von zwei Implantaten im Unterkiefer links.

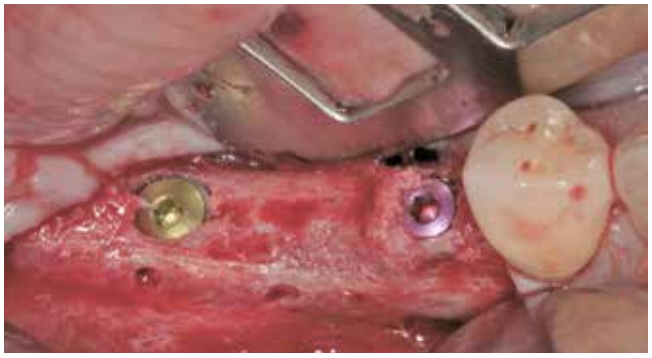

Abb. 18: Die Insertion von zwei Implantaten im Unterkiefer rechts.

Die Freilegung erfolgte nach 4 Monaten mittels einfacher Stichinzision. Die Verschlussschrauben wurden entfernt und Gingivaformer auf die Implantate aufgeschraubt **(Abb. 17-19)**.

Prothetische Versorgung

Nach offener Abformung wurde im Labor ein Meistermodell erstellt und es erfolgte die Herstellung eines Kobalt-Chrom-Brückengerüstes im CAD/CAM-Verfahren. Nach Herstellung des Gerüstes wurde dieses mit Verblendkeramik fertig gestellt **(Abb. 20)**.
Die Kronen wurden auf den Implantaten verschraubt, um einer durch Befestigungszement induzierten Periimplantitis sicher entgegenzuwirken. Das klinische Abschlussfoto

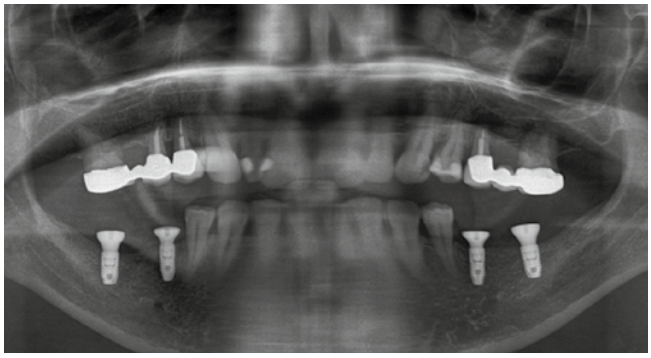

Abb. 19: Zustand nach Freilegung und Aufbringen der Gingivaformer.

Abb. 20a und b: Der verschraubte Zahnersatz auf dem Meistermodell.

Abb. 21: Der fertige Zahnersatz eingegliedert.

Abb. 22: Der fertige Zahnersatz eingegliedert.

zeigt reizfreies Weichgewebe im periimplantären Bereich sowie eine ausreichende keratinisierte Mukosamanschette periimplantär **(Abb. 21 und 22)**.
Die Verschraubung stellt eine wichtige Prävention gegen das Auftreten einer Periimplantitis dar. Das röntgenologische Abschlussfoto zeigt die knöcherne Regeneration des Defektes und gute Osseointegration der Implantate **(Abb. 23)**.

Diskussion

Im vorliegenden Fall erfolgte die Rekonstruktion der schmalen Kieferkämme nach dem Konzept des Biologischen Eigenknochenaufbaus. Hierbei wird ein retromolarer Knochenblock entnommen und in zwei Knochenschalen geteilt und ausgedünnt (Split Bone Technik Prof. Khoury). Durch diese Schalen wird eine Art Container gebildet und der entstehende Zwischenraum in der Folge mit partikulierten autologen Knochenspänen gefüllt. Im Gegensatz zu Knochenersatzmaterial garantiert die ausschließliche Verwendung von autologem Knochen eine sichere und schnellere Knochenneubildung aufgrund der osteoinduktiven Potenz.
Durch die hohe Präzision, mit denen heute verfügbare CAD/CAM-Systeme implantatprothetische Gerüste fertigen können, ist eine direkte Verschraubung auf den Implantaten möglich. Diese Vorgehensweise bietet zwei Vorteile: Zum einen ist es möglich, auf ein Abutment zu verzichten, wodurch eine zusätzliche Fügestelle und ein Ort potentieller Bakterieninfiltration entfällt. Zudem entfällt durch die Verschraubung die Notwendigkeit der Be-

Abb. 23: Das Abschlussröntgenbild.

SAVE THE DATE:
Symposium in Heidelberg

Dr. Frank Zastrow ist Oralchirurg aus Heidelberg und lädt zusammen mit der BBA Academy (bba-academy.com) ein, am internationalen BBA Symposium am 25-27. September 2020 in Heidelberg teilzunehmen.

Das Thema des Symposiums lautet „Aktuelle Trends im Bereich Hart- und Weichgewebemanagement". Einige der weltweit führenden Kollegen in diesem Bereich, wie Maurice Salama, Michael Pikos, Howie Gluckman, Radoslav Jadach u.v.m. werden an diesem besonderen Event als Referenten teilnehmen. Die Teilnehmerzahl ist limitiert – insbesondere bei den Hands-On Workshops.

Mehr Information unter www.bba-academy.com/rise

festigung der Kronen mit Zement, was einer Zement induzierten Periimplantitis sicher entgegenwirkt.
Mit dem beschriebenen Protokoll können schmale Unterkieferkämme sicher rekonstruiert und mit einer verschraubten, festsitzenden Implantat getragenen prothetischen Restauration langfristig ästhetisch und funktionell versorgt werden. ■

Literaturverzeichnis unter
www.dimagazin-aktuell.de/literaturlisten

Bilder, soweit nicht anders deklariert:
© Dr. Frank Zastrow

Dr. Frank Zastrow M.Sc.
DR. ZASTROW & KOLLEGEN
Heidelberger Str. 38
69168 Wiesloch
www.bba-academy.com
support@bba-academy.com

Dr. Frank Zastrow M.Sc

2004	Staatsexamen und Approbation an der Universität Heidelberg
2005-2008	Weiterbildung an der Mund-, Kiefer-, Gesichtschirurgie der Universität Heidelberg (Ärztlicher Direktor: Prof. Dr. Dr. J. Mühling)
2008	Promotion und Ernennung zum Fachzahnarzt für Oralchirurgie
bis 2012	Oberarzt der Privatzahnklinik Schloss Schellenstein in Olsberg (Ärztlicher Direktor: Prof. Dr. Fouad Khoury/ Dr. J. Schmidt)
2011	Ernennung zum „Master M.Sc. Implantology and Dental Surgery" (Universität Münster)
2012	Niederlassung in eigener Praxisklinik in Wiesloch bei Heidelberg (www.frankzastrow.de)
2016	Gründung der Fortbildungsakademie für Biologischen EigenKnochenAufbau (beka-akademie.de)
2017	Gründung der international etablierten Facebook Gruppe REAL BONE BUILDERS, einer Plattform mit über 10.000 Ärzten und Implantologen weltweit, auf der sich über die Rekonstruktion von komplexen intraoralen Defekten mittels patienteneigenem Hart- und Weichgewebe ausgetauscht wird

Knochenersatzmaterial

SUNSTAR GUIDOR®

GUIDOR® *easy-graft*

- 100% synthetisches Knochenersatzmaterial
- Soft aus der Spritze
- Im Defekt modellierbar
- Härtet in situ zum stabilen Formkörper

Die nächste Generation *easy-graft*:
Mehr Raum für die Knochenneubildung

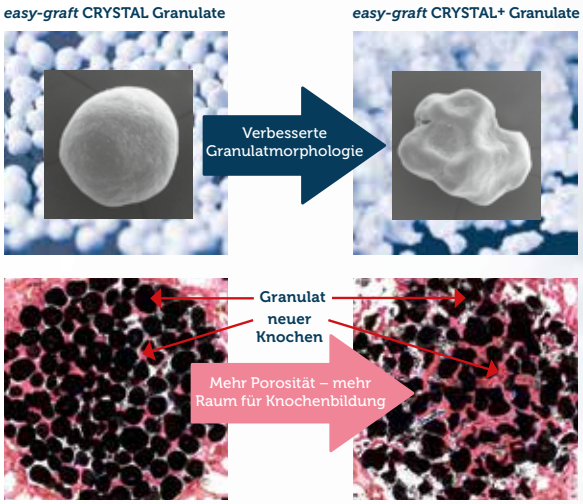

histologies NAMSA - sheep study

www.GUIDOR.com

CE 0297 Medizinprodukt der Klasse III

Vertrieb Deutschland:
Sunstar Deutschland GmbH · 79677 Schönau
Fon: +49 7673 885 10855 · service@de.sunstar.com

Vertrieb Österreich: Medos Medizintechnik OG · info@medosaustria.at
Vertrieb Schweiz: heico Dent GmbH · info@heicodent.ch
Hersteller: Degradable Solutions AG · 8952 Schlieren/Zürich · Schweiz

LEISTUNGSVERGLEICH KNOCHENERSATZMATERIALIEN

DENTAL KOMPAKT 2020 www.dentalkompakt-online.de			
Hersteller	curasan AG Lindigstraße 4 63801 Kleinostheim	curasan AG Lindigstraße 4 63801 Kleinostheim	curasan AG Lindigstraße 4 63801 Kleinostheim
Produktname	CERASORB® Classic	CERASORB® Foam	CERASORB® M
Vertrieb	mds Medical & Dental Service GmbH Büro: In den Baumgärten 4a 56203 Höhr-Grenzhausen (Vertrieb Deutschland / Österreich)	mds Medical & Dental Service GmbH Büro: In den Baumgärten 4a 56203 Höhr-Grenzhausen (Vertrieb Deutschland / Österreich)	mds Medical & Dental Service GmbH Büro: In den Baumgärten 4a 56203 Höhr-Grenzhausen (Vertrieb Deutschland / Österreich)
Wie lange auf dem Markt?	seit 1997	2011	seit 2004
Resorption **a) in welcher Zeit?** **b) Resorptionsmechanismus (z. B. zellulär, Hydrolyse)**	vollständige Resorption; Dauer in Abhängigkeit von der Defektgröße ca. 6 - 12 Monate; hydrolytische Degradation und osteoklastäre Resorption	a) ca. 4 - 12 Monate (abhängig von Defektgröße und Lokalisation) b) zellulär und Hydrolyse	vollständige Resorption, Dauer in Abhängigkeit von der Defektgröße ca. 4 - 9 Monate; hydrolytische Degradation und osteoklastäre Resorption
Material/Herkunft	synthetisch, phasenreines (>= 99 %) ß-Tricalciumphosphat (belegt nach validiertem Messverfahren)	phasenreines Beta-Tricalciumphosphat und porcines Kollagen	synthetisch, phasenreines (>= 99 %) ß-Tricalciumphosphat (belegt nach validiertem Messverfahren)
Materialeigenschaften (Blockmaterial/pastös/Granulat etc.)	rundes Granulat 500 - 1.000 µm und 1.000 - 2.000 µm	Schaum-Matten, formbares Keramik-Kollagen-Komposit	polygonal gebrochenes, multiporöses Granulat mit Mikro-, Meso- und Makroporen 150 - 500, 500 - 1.000, 1.000 - 2.000 µm
Kombinierbarkeit	mit autologem Knochen, Blut oder Blutkomponenten, Membranen, Antibiotika, PRP	autologer Knochen, Blut, PRP, andere Knochenersatzmaterialien, sämtliche Folien und Membranen	mit autologem Knochen, Blut oder Blutkomponenten, Membranen, Antibiotika, PRP
Indikationen	Implantologie, Sinusbodenelevation, Wurzelspitzenresektion, Defektchirurgie	Defektchirurgie und Aufbauchirurgie: - Augmentation des atrophierten Kieferkammes (lateraler Aufbau) - Maßnahmen zur Kieferkammerhaltung und zur Schaffung eines Implantatbettes - Sinusbodenelevation - Defekte nach Zahnentfernung - Korrektur-Osteotomien - andere mehrwandige Knochendefekte der Alveolarfortsätze und des Gesichtsschädels - plastische Rekonstruktionen	Auffüllung bzw. Rekonstruktion von mehrwandigen (artifiziellen oder degenerativen) Knochendefekten, Augmentation des atrophierten Kieferkammes, Implantologie, Sinusbodenelevation, Wurzelspitzenresektion
Verarbeitungsweise	direktes Einbringen in den Defekt nach vorherigem Mischen mit Patientenblut	zuschneiden, befeuchten (bestenfalls mit Blut aus der Defektregion), in den Defekt modellieren, mit Haltenaht sichern, Membranabdeckung empfohlen	direktes Einbringen in den Defekt nach vorherigem Mischen mit Patientenblut
Lagerungsbedingungen (°C)	Raumtemperatur	Raumtemperatur und trocken	Raumtemperatur
Haltbarkeit	5 Jahre ab Herstelldatum	3 Jahre ab Herstelldatum (wird verlängert)	5 Jahre ab Herstelldatum
Einheit/Preis	5 x 0,5 g; 5 x 1,0 g; 5 x 2,0 g; ab 226,60 Euro je Packung	25 x 12 x 4 mm (1,2 cc) 192,25 Euro netto 25 x 25 x 4 mm (2,5 cc) 381,25 Euro netto 12 x 12 x 4 mm (3 x 0,5 cc): 243,- Euro netto	5 x 0,5 cc; 5 x 1,0 cc; 5 x 2,0 cc, 1 x 1 cc ab 86,20 Euro je Packung
Weitere Bearbeitungsempfehlungen	einfache Handhabung: direktes Einbringen in den gesäuberten, frischblutenden Defekt, vorheriges Vermischen mit frischem Patientenblut (evtl. Kombination mit PRP)	k. A.	einfache Handhabung: direktes Einbringen in den gesäuberten, frischblutenden Defekt, vorheriges Vermischen mit frischem Patientenblut (evtl. Kombination mit PRP)
Wissenschaftliche Referenzen	auf Anfrage	auf Anfrage	auf Anfrage
Kundenservice-Telefon	0 26 24 / 94 99 - 0	0 26 24 / 94 99 - 0	0 26 24 / 94 99 - 0
Homepage	www.mds-dental.de	www.mds-dental.de	www.mds-dental.de

LEISTUNGSVERGLEICH KNOCHENERSATZMATERIALIEN

curasan AG Lindigstraße 4 63801 Kleinostheim	Biomatlante SA Frankreich MIS Implants Technologies Ltd. Israel	Biomatlante SA Frankreich MIS Implants Technologies Ltd. Israel	Augma Biomaterials USA MIS Implants Technologies Ltd. Israel
CERASORB® Paste	4BONE™ BCH	4MATRIX+	BONDBONE
mds Medical & Dental Service GmbH Büro: In den Baumgärten 4a 56203 Höhr-Grenzhausen (Vertrieb Deutschland / Österreich)	MIS Implants Technologies GmbH Simeonscarré 2 32423 Minden	MIS Implants Technologies GmbH Simeonscarré 2 32423 Minden	MIS Implants Technologies GmbH Simeonscarré 2 32423 Minden
2013	in Deutschland seit 2005	2020	2010
vollständige Resorption; a) Dauer in Abhängigkeit von der Defektgröße ca. 6 bis 12 Monate b) hydrolytische Degradation und Resorption	a) 50 % in weniger als 1 Jahr b) 4BONE BCH wird in den natürlichen Umbauprozess körpereigenen Knochens einbezogen; empfohlene Einheilzeit vor Implantation: 6-8 Monate	Die Zusammensetzung von 4MATRIX+ ermöglicht eine ausgewogene Degradation; während das ß-TCP (40 %) schnell resorbiert wird, wirkt das HA (60 %) über eine längere Zeit volumenerhaltend. Die durchschnittliche Resorptionsrate beträgt nach den Erwartungen etwa 7 Monate (± 2 Monate).	a) entspricht der Rate des natürlichen Knochenwachstums b) durch Eindringen von Wachstumsfaktoren und Angiogenese
synthetisch, phasenreines (>= 99 %) ß-Tricalciumphosphat (belegt nach validiertem Messverfahren) und Hyaluronsäure	vollsynthetischer, bioaktiver Knochenersatz aus der chemischen Synthese von 60 % HA und 40 % ß-TCP	4MATRIX+ ist ein zu 100 % synthetisches, resorbierbares Knochenersatzmaterial mit Putty-Konsistenz. Es besteht aus 40 % Beta-Tricalciumphosphat und 60 % Hydroxylapatit; ein lösliches Trägermaterial dient als Spacer und Bindemittel für die Partikel. 4MATRIX+ ist für die Füllung, Augmentation oder Rekonstruktion von ossären (knöchernen) Defekten vorgesehen.	biphasisches Kalziumsulfat (BCS), synthetisch
pastös	Granulatgröße: 500-1.000 micron, Porengröße: 300-600 µm (makro), 1-10 µm (mikro)	4MATRIX+ weist eine vollständig miteinander verbundene Porosität mit 3 verschiedenen Größen der Granula zwischen 80 µm und 1 mm auf. Ein miteinander verbundenes Netzwerk von Makroporen und Mikroporen ermöglicht die Besiedelung mit Knochenzellen und die Angiogenese in der Knochenmatrix.	pastös
mit autologem Knochen, mit Membranen	mit autologem Knochen, Blut oder Blutkomponenten	Aufgrund seiner Eigenschaften kann 4MATRIX+ zusammen mit autologem Knochen als Volumen- und Platzhalter verwendet werden.	mit Knochenerstazmaterial im Verhältnis 2:1
Defekte nach Exstirpation von Knochenzysten, Sinusbodenelevation (subantrale Augmentation), Auffüllung von Alveolardefekten nach Zahnextraktion zur Kieferkammerhaltung, Auffüllung von Extraktionsdefekten zur Schaffung eines Implantatbettes, Knochendefekte	Remodelling bone zum Auffüllen oder Augmentieren intraoral/maxillofazialen Defekten, sämtliche Knochenfüllungen im Ortho./Unfall./HNO/MKG/ Parodontologie bei Knochensubstanzverlust	4MATRIX+ kann bei kiefer- und gesichts-chirurgischen Anwendungen eingesetzt werden. Zu den typischen Anwendungen gehören, ohne darauf beschränkt zu sein: - Parodontale / infraalveoläre Defekte - Kammaugmentation - Extraktionsstellen - Sinuslift - Kavitäten nach Zystenentfernung	bei Parodontaldefekten und allgemeinen Knochendefekten
direktes Einbringen in den Defekt (Fertigspritze)	direktes Einbringen in den Defekt nach vorherigem Mischen mit Patientenblut	Es wird empfohlen, vor dem ersten Gebrauch die Gebrauchsanweisung durchzulesen, um das gewünschte Behandlungsergebnis zu erreichen. Die Spritze befindet sich in einer doppelten Blisterverpackung, um maximale Sterilisation zu gewährleisten. Nach Öffnen der Verpackung wird die schwarze Kappe durch Drehen und Herausziehen aus der Spritze entfernt. Ziehen Sie den Kolben ca. einen halben Zentimeter (0,5 cm) zurück. Drücken Sie den Kolben dann vorsichtig hinein und applizieren Sie so das Material sanft in den Defekt. Aufgrund der Putty-Konsistenz von 4MATRIX+ muss das Knochenersatzmaterial vor Gebrauch nicht hydratisiert werden.	sollte mit einer sterilen Flüssigkeit (z. B. Nacl) angemischt werden
Raumtemperatur	Raumtemperatur	bei Zimmertemperatur	bei Zimmertemperatur
k. A.	5 Jahre	3 Jahre	18 Monate
0,5 cc: 96,10 Euro, 1,0 cc: 171,70 Euro	0,5 cc: 49,- Euro (Korngröße 0,5-1 mm); 1,0 cc: 99,- Euro (Korngröße 0,5-1 mm); 2,0 cc: 159,- Euro (Korngröße 1-2 mm); Preisangaben netto zzgl. MwSt.	BS-4MXP5 - 4MATRIX+ Knochenersatzmaterial-Putty 0,5 cc = 89,- Euro netto BS-4MXP1 - 4MATRIX+ Knochenersatzmaterial-Putty 1 cc = 109,- Euro netto	3 x 0,5cc: 119,- Euro; 3x 1,0cc: 159,- Euro; Preisangaben netto zzgl. MwSt. (in der praktischen Applikationsspritze)
einfache Handhabung: direktes Einbringen in den gesäuberten, nicht stark blutenden Defekt	k. A.	Um die feine Struktur des Materials zu erhalten, darf das Putty nicht gedrückt, gestaucht oder verdichtet werden. Füllen Sie die Defektstelle, ohne Druck auszuüben. Nicht überfüllen! Es ist sehr wichtig, etwas Platz zwischen den Granula zu lassen, um die Neubildung von Blutgefäßen und Ansiedlung von Zellen. Um die Möglichkeit eines Austritts aus der Implantationskavität zu verhindern, kann mit einem Mucoperiostlappen abgedeckt werden und eine resorbierbare Membran aufgebracht werden. Die Defektstelle darf nicht offen gelassen werden.	keine
auf Anfrage	Guy Ducalsi: Research center for calcified tissue and bone and dental substitute INSERM Dental Faculty Nantes Hospital	ja, auf Anfrage	ja, auf Anfrage
0 26 24 / 94 99 -0	05 71 / 972762-0	05 71 / 972762 0	05 71 / 972762 0
www.mds-dental.de	www.mis-implants.de	www.mis-implants.de	www.mis-implants.de

LEISTUNGSVERGLEICH KNOCHENERSATZMATERIALIEN

DENTAL KOMPAKT 2020 www.dentalkompakt-online.de				
Hersteller	NIBEC Co., Ltd., Chungcheongbuk-do, Korea	RESORBA Medical GmbH Am Flachmoor 16 90475 Nürnberg	BIOVISION GmbH Am Vogelherd 52 98693 Ilmenau	SIC invent AG Birmannsgasse 3 CH-4055 Basel
Produktname	creos xenogain / xenogain collagen	PARASORB® Cone	SICbio graft™	SIC nature graft
Vertrieb	Nobel Biocare AG, CH-Kloten / Nobel Biocare Deutschland GmbH Kranhaus Süd, 12. OG Im Zollhafen 24, 50678 Köln	RESORBA Medical GmbH Am Flachmoor 16 90475 Nürnberg	SIC invent Deutschland GmbH Willi-Eichler-Str. 11 37079 Göttingen	SIC invent Deutschland GmbH Willi-Eichler-Str. 11 37079 Göttingen
Wie lange auf dem Markt?	2016	1997	2005 / SIC invent 2018	seit 1988 / SIC invent 2008
Resorption **a) in welcher Zeit?** **b) Resorptionsmechanismus (z. B. zellulär, Hydrolyse)**	creos xenogain wird in den natürlichen Umbauprozess (Remodelling) des körpereigenen Knochens einbezogen.	resorbierbar a) in allen klinisch dokumentierten Fällen völlig ausreichend, b) unauffällig, Heilung durch freie Granulation, bei entsprechender Mundhygiene keine Entfernung notwendig	vollständige Resorption, abhängig von der Regenerationsdynamik, innerhalb von 6 - 24 Monaten	Resorption nach 2 bis 3 Jahren im Sinne einer Ersatzresorption
Material/Herkunft	natürliches, bovines anorganisches Hydroxylapatit	native, equine (vom Pferd stammende) Kollagenfibrillen, natürliche Quervernetzung, ohne chemische Zusätze	ß-Tricalciumphosphat, phasenrein, synthetisch	hochporöses Calciumphosphat, Hydroxylapatit / phykogen
Materialeigenschaften (Blockmaterial/pastös/Granulat etc.)	Granulat/Kollagenblock	Lyophilisat in Kegelform	Granulat in drei verschiedenen Korngrößen Korngröße 0,2 – 0,5 mm; Korngröße 0,5 - 1,0 mm; Korngröße 1,0 - 2,0 mm	Granulat in Partikelgrößen von 0,3-1,0 mm
Kombinierbarkeit	mit autologem Knochen, mit Membranen	Abdeckung mit Membranen möglich	mit autologem Knochen, mit Membranen	mit anderen KEMs, mit autologem Knochen, mit oder ohne Membran
Indikationen	Augmentation oder Rekonstruktion des Alveolarkamms; Füllen von intraossären parodontalen Defekten; Füllen von Defekten nach Wurzelresektion, Apikektomie und Zystektomie; Füllen von Extraktionsalveolen zum besseren Erhalt des Alveolarkamms; Elevation des Kieferhöhlenbodens; Füllen von parodontalen Defekten in Verbindung mit Produkten für die gesteuerte Geweberegeneration (GTR) und gesteuerte Knochenregeneration (GBR); Füllen von periimplantären Defekten in Verbindung mit Produkten für gesteuerte Knochenregeneration	Implantologie, Socket Preservation, Defektchirurgie	parodontale / periimplantäre Defekte, Socket Preservation, Sinusbodenelevation, Alveolarknochendefekte und Osteoplastiken, Auffüllung von Kieferzysten, Defekte nach Entnahme von autologem Knochen	Implantologie, Parodontologie, Augmentation allgemein, Defektchirurgie
Verarbeitungsweise	vor der Anwendung mit Eigenblut oder mit einer sterilen Flüssigkeit (destiliertem Wasser oder NaCl) anmischen	mit möglichst trockenen Instrumenten applizieren	mit Eigenblut oder Eigenblutplasma oder mit steriler isotonischer Kochsalzlösung	vor der Anwendung mit Eigenblut mischen
Lagerungsbedingungen (°C)	15-25 °C	nicht über 25 °C lagern	Raumtemperatur	Raumtemperatur
Haltbarkeit	drei Jahre	5 Jahre	5 Jahre, siehe aufgedrucktes Verfallsdatum	4 Jahre, siehe Haltbarkeitsdatum
Einheit/Preis	0,25 g, 0,5 g, 1 g, 2 g; erhältlich im Mischglas (bowl), Spritze (pen), Fläschchen (vial) und in Korngröße 0,2-1,0 mm und 1,0-2,0 mm oder als Kollagenblock mit 10 % porcinem Kollagen (100, 250 oder 500 mg); Preise auf Anfrage	41,70 Euro pro VE (10 Stück)	1 x 0,5 ml, Korngröße 0,2 – 0,5 mm, 33,- Euro; 1 x 0,5 ml, Korngröße 0,5 – 1,0 mm, 33,- Euro; 1 x 1,0 ml, Korngröße 0,5 – 1,0 mm, 60,- Euro; 1 x 0,5 ml, Korngröße 1,0 – 2,0 mm, 33,- Euro; 1 x 1,0 ml, Korngröße 1,0 – 2,0 mm, 60,- Euro	1 x 0,5 ml: 39,- Euro; 1 x 1,0 ml: 52,- Euro; 1 x 2,0 ml: 98,- Euro
Weitere Bearbeitungsempfehlungen	k. A.	PARASORB® Cone kann mit einem Skalpell oder einer scharfen Schere geteilt werden, wenn Alveolen mit mehr als einem Wurzelkanal zu versorgen sind.	auf Anfrage	auf Anfrage
Wissenschaftliche Referenzen	ja, auf Anfrage	auf Anfrage	auf Anfrage	auf Anfrage
Kundenservice-Telefon	02 21 / 500 85 590	0 91 28 / 91 15 0	0800 / 742 468 368	08 00 / 742 468 368
Homepage	www.nobelbiocare.com	www.resorba.com	www.sic-invent.com	www.sic-invent.com

Zeramex Digital Solutions

Individuelle Prothetik – maßgeschneidert von A-Z

Erfahren Sie mehr!

digitalsolutions@zeramex.com
00800 - 04 00 13 33
www.zeramex.com

Komplett individuelle Versorgungen

Daten übermitteln – Fixfertige Versorgung zugeschickt bekommen – Einsetzen – Passt!

- Individuelle Abutments
- Monolithische Kronen
- Gefärbt & Glasiert lieferbar

Kompetenzzentrum für metallfreie und digitale Lösungen – Made in Switzerland

ZERAMEX
natürlich, weisse Implantate

www.zeramex.com

LEISTUNGSVERGLEICH KNOCHENERSATZMATERIALIEN

DENTAL KOMPAKT 2020 www.dentalkompakt-online.de			
Hersteller	aap Biomaterials GmbH, Dieburg / botiss biomaterials GmbH Hauptstr. 28 15806 Zossen b. Berlin	C+TBA gGmbH A-Krems, Wien	C+TBA gGmbH A-Krems, Wien
Produktname	cerabone®	maxgraft® bonebuilder	maxgraft® bonering
Vertrieb	Straumann GmbH Heinrich-von-Stephan-Straße 21 79100 Freiburg	Straumann GmbH Heinrich-von-Stephan-Straße 21 79100 Freiburg	Straumann GmbH Heinrich-von-Stephan-Straße 21 79100 Freiburg
Wie lange auf dem Markt?	2002	2012	2012
Resorption **a) in welcher Zeit?** **b) Resorptionsmechanismus (z. B. zellulär, Hydrolyse)**	a) sehr langsame (oberflächliche) Resorption, Langzeitvolumenstabilität b) ossäre Integration in den neu gebildeten Knochen	a) kontrollierte Resorption b) natürliches Remodelling vollständiges und natürliches Remodelling innerhalb von 12 Monaten	a) kontrollierte Resorption b) natürliches Remodelling vollständiges und natürliches Remodelling innerhalb von 12 Monaten
Material/Herkunft	bovines Hydroxylapatit	Allograft, ausgewählte Lebendspender aus D, A, CH	ausgewählte Lebendspender aus D, A, CH
Materialeigenschaften (Blockmaterial/pastös/Granulat etc.)	natürliches Knochenregenerationsmaterial aus Rinderknochen, pures Hydroxylapatit, interkonnektierende Porosität (mittlere Porengröße: 600-900 µm) und raue Oberfläche für optimierte Zelladhäsion, als Granula und in Blockform	natürliches Knochenregenerationsmaterial aus prozessiertem humanem Spenderknochen, als individuell gefräster Block	Spenderknochen, als Ring erhältlich
Kombinierbarkeit	mit autologem Knochen, allogenem und synthetischem Knochenersatzmaterial sowie Membranen	mit autologem Knochen, xenogenem und synthetischem Knochersatzmaterial sowie Membranen	mit autologem Knochen, xenogenem und synthetischem Knochersatzmaterial sowie Membranen
Indikationen	Sinuslift, horizontale Augmentation, intraossäre Defekte, periimplantäre Defekte, Extraktionsalveolen, vertikale Augmentation, Furkationsdefekte	horizontale und vertikale Augmentation	maxgraft® bonering wird zur Anwendung in der Implantologie und Oralchirurgie empfohlen: vertikale Augmentation (dreidimensionale Defekte in Kombination mit geringgradiger horizontaler Augmentation), Einzelzahnlücke, Schaltlücke, Sinuslift (nur in Kombination mit einer Verschluss- und Fixierungskappe zur Sicherung von Implantat und Knochenring)
Verarbeitungsweise	kann direkt eingebracht werden oder mit Blut, steriler Kochsalzlösung oder autologen Knochenspänen gemischt werden	kann direkt eingebracht und / oder mit autologen / xenogenen Knochenspänen gemischt werden	kann direkt eingebracht werden
Lagerungsbedingungen (°C)	5-25 °C	5-30 °C	5-30 °C
Haltbarkeit	3 Jahre	5 Jahre	5 Jahre
Einheit/Preis	Granulat 0,5-1,0 mm: 0,5 cc: 59,- Euro, 1,0 cc: 75,- Euro, 2,0 cc: 131,- Euro, 5,0 cc: 257,- Euro; Granulat 1,0-2,0 mm: 0,5 cc: 62,- Euro, 1,0 cc: 74,- Euro, 2,0 cc: 99,- Euro, 5,0 cc: 215,- Euro; Blöcke: 20 x 20 x 10 mm: 315,- Euro	bonebuilder max. 23 x 13 x 13 mm: 1.017,- Euro; Zweitblock für umfangreiche Augmentationen: 618,- Euro	maxgraft® bonering 3.3 (L: 10 mm, D*: 6 mm), maxgraft® bonering 3.3 (L: 10 mm, D*: 7 mm), maxgraft® bonering 4.1 (L: 10 mm, D**: 7 mm) *Kann mit Implantaten mit einem Außendurchmesser von 3,3 bis 3,6 mm verwendet werden. **Anwendung nur für Straumann® Bone Level Implantaten und Bone Level Tapered Implantaten mit Durchmesser 4,1 mm. Preise auf Anfrage.
Weitere Bearbeitungsempfehlungen	k. A.	Produkt muss nicht rehydriert werden	Diese Produkte sind temperaturempfindlich und können nicht zurückgenommen werden (Ausnahme: Straumann® BoneCeramic)! Bei dem Produkt maxgraft® handelt es sich gemäß § 4 Abs. 30 AMG um ein Arzneimittel. Deshalb sind diese Produkte gemäß AM-HandelsV von einer Rücknahme ausgeschlossen. Bitte beachten Sie die Hinweise zu Bestellung, Versand und Lagerung.
Wissenschaftliche Referenzen	auf Anfrage	auf Anfrage	auf Anfrage
Kundenservice-Telefon	07 61 / 4501 333	07 61 / 45 01 333	07 61 / 45 01 333
Homepage	www.straumann.de	www.straumann.de	www.straumann.de

LEISTUNGSVERGLEICH KNOCHENERSATZMATERIALIEN

C+TBA gGmbH A-Krems, Wien	C+TBA gGmbH A-Krems, Wien	botiss biomaterials GmbH Hauptstr. 28 15806 Zossen b. Berlin
maxgraft® cortico	maxgraft® Granulat und Blöcke	maxresorb®
Straumann GmbH Heinrich-von-Stephan-Straße 21 79100 Freiburg	Straumann GmbH Heinrich-von-Stephan-Straße 21 79100 Freiburg	Straumann GmbH Heinrich-von-Stephan-Straße 21 79100 Freiburg
2015	ab 2009	2009
a) kontrollierte Resorption innerhalb von ca. 6 Monaten b) natürliches, vollständiges Remodelling	a) kontrollierte Resorption: 3-4 Monate mit Granula, 5-6 Monate bei Blockaugmentation b) vollständiges und natürliches Remodelling	a) vollständige Resorption in zwei Phasen, ß-TCP ca. 3-6 Monate, HA bis zu ca. 2 Jahre b) kontrolliertes Resorptionsprofil, natürliches Remodelling durch Osteoklasten und Osteoblasten
kortikaler Knochen humaner Herkunft	ausgewählte Lebendspender aus D, A, CH	biphasisches Calciumphosphat (60 % Hydroxylapatit (HA), 40 % ß-Tricalciumphosphat (ß-TCP))
maxgraft® cortico ist ein stabiles, avitales und langsam resorbierbares kortikales Knochenplättchen	natürliches Knochenregenerationsmaterial aus prozessiertem, humanem Spenderknochen; als spongiöses Granulat, kortiko-spongiöses Granulat und Block erhältlich	zwei verschiedene mineralische Aktivitätenphasen: maxresorb® unterstützt die Knochenneubildung und erhält gleichzeitig mechanische und Volumenstabilität, sehr hohe interkonnektierende Porosität
mit autologem Knochen, xenogenem und synthetischem Knochersatzmaterial sowie Membranen	mit autologem Knochen, xenogenem und synthetischem Knochersatzmaterial sowie Membranen	mit autologem Knochen, allogenem und synthetischem Knochersatzmaterial sowie Membranen
horizontale Augmentation, vertikale Augmentation, Ridge Preservation, Augmentation von Knochendefekten	Sinusbodenelevation, horizontale Augmentation, vertikale Augmentation, Kieferkammaugmentation, Socket Preservation, Onlay-Block-Grafting, Augmentation von Knochendefekten, intraossäre Defekte, Furkationsdefekte	Sinusbodenelevation, Kieferkammaugmentation, intraossäre Defekte, Furkationsdefekte, Extraktionsalveolen, horizontale Augmentation, Fenestrationsdefekte, Periimplantäre / Dehiszenzdefekte
Zuschneiden: maxgraft® cortico kann extraoral mit einer Diamantscheibe an die Größe des Defekts angepasst werden; Rehydrierung: maxgraft® cortico braucht nicht rehydriert zu werden.	Eine Rehydrierung der maxgraft® granules in Blut aus der Defektstelle oder in steriler Kochsalzlösung ist nicht erforderlich, erleichtert jedoch die Handhabung und Applikation, da die maxgraft® granules im feuchten Zustand zusammenkleben. maxgraft® Blöcke brauchen nicht rehydriert zu werden.	kann direkt eingebracht werden oder mit Blut, steriler Kochsalzlösung oder autologen Knochenspänen gemischt werden
5-30 °C	5-30 °C	5-30 °C
5 Jahre	5 Jahre	5 Jahre
maxgraft® cortico, BO-31251 kortikale Platte, 25 x 10 x 1 mm, 1 × Platte 299,- Euro	maxgraft® spongiöse Granula Preis Menge BO-30005 0,5 – 2,0 mm 1 × 0,5 cc (ml) 115,50 Euro, BO-30010 0,5 – 2,0 mm 1 × 1,0 cc (ml) 174,50 Euro, BO-30020 0,5 – 2,0 mm 1 × 2,0 cc (ml) 229,50 Euro, BO-30040 0,5 – 2,0 mm 1 × 4,0 cc (ml) 345,- Euro, DEBO-30030 2,0 - 5,0 mm, 1 x 3,0 cc (ml) 299,- Euro; maxgraft® kortiko-spongiöse Granula Preis Menge BO-31005 0,5 – 2,0 mm 1 × 0,5 cc (ml) 87,- Euro, BO-31010 0,5 – 2,0 mm 1 × 1,0 cc (ml) 132,- Euro, BO-31020 0,5 – 2,0 mm 1 × 2,0 cc (ml) 174,- Euro, BO-31040 0,5 – 2,0 mm 1 × 4,0 cc (ml) 255,- Euro; maxgraft® Blöcke Preis Menge BO-31111 uni-kortikal; 10 × 10 × 10 mm 1 × Block 349,- Euro, BO-31112 uni-kortikal; 20 × 10 × 10 mm 1 × Block 628,95 Euro, BO-32111 spongiös; 10 × 10 × 10 mm 1 × Block 299,- Euro, BO-32112 spongiös; 20 × 10 × 10 mm 1 × Block 529,- Euro	Granulat 0,5-1,0 mm: 0,5 cc: 64,- Euro, 1,0 cc: 76,- Euro; Granulat 0,8-1,5 mm: 0,5 cc: 64,- Euro, 2,0 cc: 125,- Euro
Diese Produkte sind temperaturempfindlich und können nicht zurückgenommen werden (Ausnahme: Straumann® BoneCeramic)! Bei dem Produkt maxgraft® handelt es sich gemäß § 4 Abs. 30 AMG um ein Arzneimittel. Deshalb sind diese Produkte gemäß AM-HandelsV von einer Rücknahme ausgeschlossen. Bitte beachten Sie die Hinweise zu Bestellung, Versand und Lagerung.	Diese Produkte sind temperaturempfindlich und können nicht zurückgenommen werden (Ausnahme: Straumann® BoneCeramic)! Bei dem Produkt maxgraft® handelt es sich gemäß § 4 Abs. 30 AMG um ein Arzneimittel. Deshalb sind diese Produkte gemäß AM-HandelsV von einer Rücknahme ausgeschlossen. Bitte beachten Sie die Hinweise zu Bestellung, Versand und Lagerung.	Diese Produkte sind temperaturempfindlich und können nicht zurückgenommen werden (Ausnahme: Straumann® BoneCeramic)! Bei dem Produkt maxgraft® handelt es sich gemäß § 4 Abs. 30 AMG um ein Arzneimittel. Deshalb sind diese Produkte gemäß AM-HandelsV von einer Rücknahme ausgeschlossen. Bitte beachten Sie die Hinweise zu Bestellung, Versand und Lagerung.
auf Anfrage	auf Anfrage	auf Anfrage
07 61 / 45 01 333	07 61 / 45 01 333	07 61 / 45 01 333
www.straumann.de	www.straumann.de	www.straumann.de

LEISTUNGSVERGLEICH KNOCHENERSATZMATERIALIEN

Hersteller	botiss biomaterials GmbH Hauptstr. 28 15806 Zossen b. Berlin	Biora AB, a company of the Straumann Group, 205 12 Malmö, Schweden	NIBEC CO., Ltd. Iwol electricity-electronic Agro-industrial Complex, 116, Bamdi-gil, Iwol-myeon, Jincheon-gun, Chungcheongbuk-do 27816, Korea
Produktname	maxresorb® inject	Straumann® BoneCeramic	Straumann® XenoFlex
Vertrieb	Straumann GmbH Heinrich-von-Stephan-Straße 21 79100 Freiburg	Straumann GmbH Heinrich-von-Stephan-Straße 21 79100 Freiburg	Straumann GmbH Heinrich-von-Stephan-Straße 21 79100 Freiburg
Wie lange auf dem Markt?	2011	2004	2018
Resorption **a) in welcher Zeit?** **b) Resorptionsmechanismus (z. B. zellulär, Hydrolyse)**	a) vier Aktivitätsphasen, vollständige Resorption innerhalb von ca. 2 Jahren b) kontrolliertes Resorptionsprofil, wird sukzessive durch neuen Knochen ersetzt	a) nach 12 Monaten sind 50 % des biphasischen Materials abgebaut b) durch Knochenremodelling	a) schnellere Einheilung durch 10 % Kollagen Typ 1, sehr langsame (oberflächliche) Resorption durch 90 % bovinem Hydroxylapatit, Langzeitvolumenstabilität b) ossäre Integration in den neugebildeten Knochen
Material/Herkunft	Wasser + Nano-Hydroxylapatitpartikel (>80 % Volumen), maxresorb® granules (biphasisches Calciumphosphat) (<20 % Volumen)	synthetisches biphasisches Calciumphosphat (60 % Hydroxylapatit / 40 % ß-Tricalciumphosphat)	Ursprung: Bovine Spongiosapartikel, Porcines Kollagen Typ I; Zusammensetzung: 90 % Calciumphosphat (100 % reines Hydroxylapatit, mineralische Phase), 10 % Kollagen Typ I
Materialeigenschaften (Blockmaterial/pastös/Granulat etc.)	pastöses Knochenersatzmaterial; injizierbar, formbar, nicht aushärtend; ultrahohe interkonnektierende Porosität und Osteokonduktivität	Granulat, Korndurchmesser 400-700 µm und 500-1.000 µm; Porendurchmesser 100-500 µm, interkonnektierende Poren	schnelle Bindung an die Defektstelle aufgrund von 10 % porcinem Kollagen, sehr langsamer, oberflächlicher Abbau boviner Partikel; langfristige, ossäre Integration der Partikel in die neu gebildete Knochenmatrix; in vier verschiedenen Blockgrößen und in zwei Spritzengrößen erhältlich
Kombinierbarkeit	mit autologem Knochen, allogenem und synthetischem Knochersatzmaterial sowie Membranen	mit Straumann® Emdogain zur Behandlung bei weiten parodontalen Defekten und Furkationsdefekten	kombiniert mit Allografts; die Kombination von Straumann® XenoFlex mit allogenem Knochen bietet die kombinierten Vorteile beider Materialien; das biologische Potenzial von Allotransplantaten in Verbindung mit der langfristigen Stabilität von Straumann® XenoFlex begünstigt die schnelle Regeneration von vitalem und stabilem Knochengewebe
Indikationen	Extraktionsalveolen, intraossäre Defekte, Furkationsdefekte, Sinuslift, Regeneration in kleinen / umschlossenen Defekten	Füll- u./o. Aufbaumaterial bei knöchernen Defekten im Mund-Kiefer-Gesichtsbereich, wie z. B. Defekte des Kieferkamms, Extraktionsalveolen, Sinusbodenelevation, intraossäre Parodontaldefekte und Furkationen	Implantologie, Oralchirurgie, Parodontologie und kraniomaxillofaziale (KMF) Chirurgie; Sinusbodenelevation, Extraktionsalveolen, horizontale Augmentation, Ridge Preservation, periimplantäre Defekte, intraossäre Defekte
Verarbeitungsweise	direkt applizierbar, Mischung mit Blut oder autologen Knochenspänen möglich, Abdeckung mit einer GBR-Membran empfohlen	sollte vor dem Einsatz mit steriler Kochsalzlösung, Patientenblut oder autologem Knochenmaterial gemischt werden; es ist darauf zu achten, dass das Material nicht zerdrückt wird	Die Rehydrierung in Blut aus der Defektstelle oder in steriler Kochsalzlösung wird empfohlen und erleichtert die Handhabung und Applikation.
Lagerungsbedingungen (°C)	5-30 °C	bei Zimmertemperatur, trocken	2-30 °C
Haltbarkeit	2 Jahre	5 Jahre ab Herstellung	3 Jahre
Einheit/Preis	Spritze à 0,5 cc: 72,- Euro, 1,5 cc: 93,- Euro, 2,5 cc: 125,- Euro	400-700 0,25 g; ca. 0,3 ml: 64,- Euro; 500-1.000 0,5 g; ca. 0,95 ml: 76,- Euro; 500-1.000 1,0 g; ca. 1,9 ml: 145,- Euro	NI-0110-005, 6 × 6 × 3 mm, 50 mg: 59,- Euro NI-0110-010, 6 × 6 × 6 mm, 100 mg: 75,- Euro NI-0110-025, 7 × 8 × 9 mm, 250 mg: 125,- Euro NI-0110-050, 9 × 10 × 11 mm, 500 mg: 245,- Euro NI-0110-025S, 4,6 × 40 mm, 250 mg: 125,- Euro NI-0110-050S, 5,6 × 45 mm, 500 mg: 245,- Euro
Weitere Bearbeitungsempfehlungen	Diese Produkte sind temperaturempfindlich und können nicht zurückgenommen werden (Ausnahme: Straumann® BoneCeramic)! Bei dem Produkt maxgraft® handelt es sich gemäß § 4 Abs. 30 AMG um ein Arzneimittel. Deshalb sind diese Produkte gemäß AM-HandelsV von einer Rücknahme ausgeschlossen. Bitte beachten Sie die Hinweise zu Bestellung, Versand und Lagerung.	ausreichende Menge vitalen Knochens muss im Implantatbereich vorhanden sein, auf eine maximal große Kontaktfläche zwischen Knochen und Knochenersatzmaterial achten	k. A.
Wissenschaftliche Referenzen	auf Anfrage	diverse, auf Anfrage	auf Anfrage
Kundenservice-Telefon	07 61 / 45 01 333	07 61 / 45 01 333	07 61 / 45 01 333
Homepage	www.straumann.de	www.straumann.de	www.straumann.de

MDI®

www.original-mdi.de

by condent

5. Anwendersymposium 5.-7. Juni 2020

Tagungsort: 5 Sterne Hotel Kempinski Gravenbruch

Jetzt anmelden! 13 Punkte

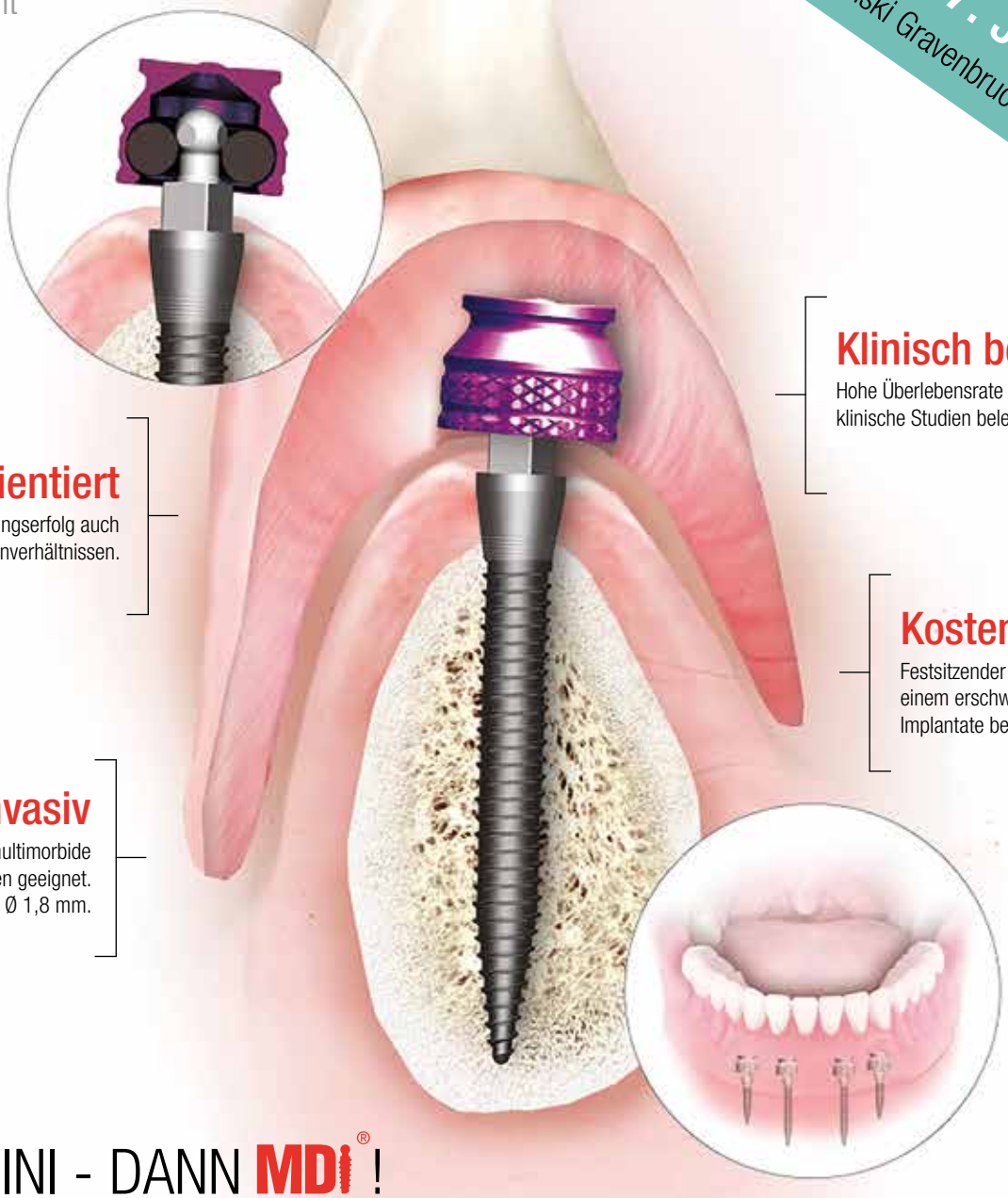

Klinisch bewährt

Hohe Überlebensrate durch zahlreiche klinische Studien belegt.

Patientenorientiert

Schneller Behandlungserfolg auch bei schwierigen Knochenverhältnissen.

Kostengünstig

Festsitzender Zahnersatz zu einem erschwinglichen Preis. Implantate bereis ab 73€.

Minimalinvasiv

Für multimorbide Patienten geeignet. Implantate ab Ø 1,8 mm.

WENN MINI - DANN MDI®!

MINIMALINVASIV – MAXIMAL EFFEKTIV

Wir bieten Ihnen bundesweit Termine für Weiterbildungen und Live-Op's an! Fragen Sie nach dem Termin in Ihrer Region!

condent GmbH
Owiedenfeldstraße 6
30559 Hannover

Kontakt Deutschland:
Hotline 0800 / 100 3 70 70
Fax 0800 / 100 3 70 71

Kontakt Österreich:
Hotline 0800 / 555 699
Fax 0800 / 40 00 74

Kontakt Schweiz:
Hotline 0800 / 88 44 77
Fax 0800 / 88 55 11

MDI® ist eine Marke der condent GmbH | www.original-mdi.de | ©condent 2017. Alle Rechte vorbehalten

LEISTUNGSVERGLEICH KNOCHENERSATZMATERIALIEN

Hersteller	NIBEC CO., Ltd. Iwol electricity-electronic Agro-industrial Complex, 116, Bamdi-gil, Iwol-myeon, Jincheon-gun, Chungcheongbuk-do 27816, Korea	Medbone – Medical Devices Lda	Ghimas srl
Produktname	Straumann® XenoGraft	SYBONE	FISIOGRAFT BONE granular S + L
Vertrieb	Straumann GmbH Heinrich-von-Stephan-Straße 21 79100 Freiburg	TAG Dental Systems GmbH Pivitsheider Strasse 36 32832 Augustdorf	Zantomed GmbH Ackerstr. 1 47269 Duisburg
Wie lange auf dem Markt?	2019	2008	2015
Resorption **a) in welcher Zeit?** **b) Resorptionsmechanismus (z. B. zellulär, Hydrolyse)**	a) sehr langsame (oberflächliche) Resorption durch 100 % bovines Hydroxylapatit, Langzeitvolumenstabilität b) ossäre Integration in den neugebildeten Knochen	2-6 Monate durch natürlichen Umbauprozess des Knochens	vollständig bioresorbierbar nach 4–6 Monaten – nur noch 1 % Restmaterial nachweisbar; zellulär; FISIOGRAFT BONE Granular zersetzt sich in Kohlendioxid sowie Wasser und wird durch den Krebszyklus abtransportiert in der Zeit, in der sich neue autogene Knochensubstanz bildet
Material/Herkunft	Ursprung: Bovine Spongiosapartikel Calciumphosphat (100 % reines Hydroxylapatit, mineralische Phase)	synthetisch 99,9 % Tricalciumphosphat (ß-TCP)	rein synthetisch (PLA / PGA) polylactic copolymer / polyglycolic acid, frei von tierischer Basis
Materialeigenschaften (Blockmaterial/pastös/Granulat etc.)	bovine Partikel; langfristige, ossäre Integration der Partikel in die neu gebildete Knochenmatrix; in zwei Körnierungsgrößen und jeweils vier Packungsgrößen erhältlich	Granulat	Das Hydroxylapatit in FISIOGRAFT BONE Granular (Granulat) wird im Verlauf des Heilungsprozesses durch Osteoklasten knöchern durchbaut, resorbiert und durch körpereigenen Knochen ersetzt. Histologisch konnte ein starker Knochenumbau mit Knochenneubildung für eine suffiziente Knochenregeneration klinisch nachgewiesen werden. FISIOGRAFT BONE ist in der präprothetischen Chirurgie eine vollwertige Alternative zum autologen Knochenersatz. Das Granulat besteht aus Nanohydroxyapatit mit dreidimensionaler Struktur und einem Substanzvolumen auf der Innenfläche.
Kombinierbarkeit	Kombiniert mit Allografts: Die Kombination von Straumann® XenoGraft mit allogenem Knochen bietet die kombinierten Vorteile beider Materialien. Das biologische Potenzial von Allotransplantaten in Verbindung mit der langfristigen Stabilität von Straumann® XenoGraft begünstigt die schnelle Regeneration von vitalem und stabilem Knochengewebe.	mit autologem Knochen, Blut oder Blutkomponenten, Membranen	in der Kombination mit Gel und Granulat, um eine bessere Applikation zu erreichen, kombinierbar mit autologen Knochen untereinander und anderen Materialien wie Bio-Oss
Indikationen	Implantologie, Oralchirurgie, Parodontologie und kraniomaxillofaziale (KMF) Chirurgie; Sinusbodenelevation, Extraktionsalveolen, horizontale Augmentation, Ridge Preservation, periimplantäre Defekte, intraossäre Defekte	zum Auffüllen von Knochenlücken oder -defekten	Augmentation von atrophierten Kieferkämmen, Sinusbodenelevation / Sinuslift, Auffüllung von Alveolardefekten nach Zahnextraktion zur Kieferkammerhaltung, Auffüllung von Extraktionsdefekten zur Schaffung eines Implantatbettes, Defektfüllung nach Korrektur-Osteotomien, Auffüllung von mehrwandigen Knochentaschen, Aufbau von Bi- und Trifurkationen von Zähnen, Füllung von intraossären Defekten
Verarbeitungsweise	Die Rehydrierung in Blut aus der Defektstelle oder in steriler Kochsalzlösung wird empfohlen und erleichtert die Handhabung und Applikation.	direktes Einbringen in den Defekt nach vorherigem Mischen mit Patientenblut	direkte Applikation; ideal zu verarbeiten in Kombination mit Eigenblut oder physiologischer Kochsalzlösung
Lagerungsbedingungen (°C)	2-30 °C	Raumtemperatur	5-30 °C
Haltbarkeit	3 Jahre	fünf Jahre	ab Herstellung zwei Jahre
Einheit/Preis	S1-0210-025 200 – 1000 micron, 0,25 g, 0,55 cc: 59,- Euro; S1-0210-050 200 – 1.000 micron, 0,5 g, 1,3 cc: 75,- Euro; S1-0210-100 200 – 1.000 micron, 1,0 g, 2,4 cc: 125,- Euro; S1-0210-200 200 – 1.000 micron, 2,0 g, 4,5 cc: 245,- Euro; S1-1020-025 1.000 – 2.000 micron, 0,25 g, 0,68 cc: 59,- Euro; S1-1020-050 1.000 – 2.000 micron, 0,5 g, 1,55 cc: 75,- Euro; S1-1020-100 1.000 – 2.000 micron, 1,0 g, 2,9 cc: 125,- Euro; S1-1020-200 1.000 – 2.000 micron, 2,0 g, 5,0 cc: 245,- Euro	0,1–0,5 mm je 5 x 1 g; 0,5–1 mm je 5 x 1 g; 1–2 mm je 5 x 1 g; 380,- Euro	139,- Euro; jeweils 1 Kubikzentimeter Granulat in den Größen: Größe S: 250–500 µm, Größe L: 500–1.000 µm
Weitere Bearbeitungsempfehlungen	k. A.	keine speziellen	einfache Anwendung, kein Risiko von Kreuzkontamination, da synthetisch, Abdeckung mit Membranen möglich
Wissenschaftliche Referenzen	auf Nachfrage	ja	umfangreiche Studien auf Anfrage
Kundenservice-Telefon	07 61 / 4501 333	0 52 37 / 89 90 633	02 03 / 607 99 80
Homepage	www.straumann.de/xenograft	www.tag-med.com	www.zantomed.de

Ghimas srl	Ghimas srl	Ghismas srl	Tutogen Medical GmbH
FISIOGRAFT – GEL	FISIOGRAFT – Granulat, Pulver	FISIOGRAFT – SCHWAMM	CopiOs Xenograft Spongiosa Partikel
Zantomed GmbH Ackerstr. 1 47269 Duisburg	Zantomed GmbH Ackerstr. 1 47269 Duisburg	Zantomed GmbH Ackerstr. 1 47269 Duisburg	Zimmer Dental GmbH Wilhelm-Wagenfeld-Str. 28 80807 München
1997	1997	1997	1998
vollständig bioresorbierbar nach 4–6 Monaten – nur noch 1 % Restmaterial nachweisbar; zellulär; FISIOGRAFT zersetzt sich in Kohlendioxid und Wasser und wird durch den Krebszyklus abtransportiert in der Zeit, in der sich neue autogene Knochensubstanz bildet	vollständig bioresorbierbar nach 4 bis 6 Monaten – nur noch 1 % Restmaterial nachweisbar; zellulär; FISIOGRAFT zersetzt sich in Kohlendioxid und Wasser und wird durch den Krebszyklus abtransportiert in der Zeit, in der sich neue autogene Knochensubstanz bildet	vollständig bioresorbierbar nach 4–6 Monaten – nur noch 1 % Restmaterial nachweisbar; zellulär; FISIOGRAFT zersetzt sich in Kohlendioxid sowie Wasser und wird durch den Krebszyklus abtransportiert in der Zeit, in der sich neue autogene Knochensubstanz bildet	a) ja, ca. 6 - 18 Monate b) zellulär
rein synthetisch (PLA / PGA) polylactic copolymer / polyglycolic acid, frei von tierischer Basis	rein synthetisch (PLA / PGA) polylactic copolymer / polyglycolic acid, frei von tierischer Basis	rein synthetisch (PLA / PGA) polylactic copolymer / polyglycolic acid – frei von tierischer Basis	boviner Knochen
erhältlich sowohl als Schwamm, Pulver als auch als Gel; Gel mit fünf Einheiten à 0,72 ml für die direkte Applikation aus der Spritze	erhältlich sowohl als Schwamm, Pulver als auch als Gel; Pulver mit fünf Einheiten, 2,0 ml	erhältlich sowohl als Schwamm, als Pulver als auch als Gel; Schwamm mit fünf Einheiten à 0,72 ml	Tutoplast-prozessierter, gamma-sterilisierter boviner Knochen; natürliche trabekuläre, interkonnektierende Porosität; osteokonduktiv enthält natürliches Kollagen und Mineral; Partikelgrößen: fein 0,25 - 1 mm, grob 1 - 2 mm
kombinierbar untereinander (Gel, Pulver oder Schwamm), mit autologem Knochen, mit Medikamenten als auch mit anderen Materialien, wie Bio-Oss, um durch eine Mischung aus Gel und Granulat eine bessere Applikation zu erreichen	kombinierbar untereinander (Gel, Pulver oder Schwamm), mit autologem Knochen, mit Medikamenten als auch mit anderen Materialien wie Bio-Oss, um durch eine Mischung aus Gel und Granulat eine bessere Applikation zu erreichen	kombinierbar untereinander (Gel, Pulver oder Schwamm), mit autologem Knochen, mit Medikamenten als auch mit anderen Materialien, wie Bio-Oss, um durch eine Mischung aus Gel und Granulat eine bessere Applikation zu erreichen	mit Membranen und anderen Knochenersatzmaterialien im Sinne der GBR
Implantologie, Sinusbodenelevation, Defektchirurgie, Parodontologie, Socket Preservation nach größeren Extraktionen	Implantologie, Sinusbodenelevation, Defektchirurgie, Parodontologie, Socket Preservation nach größeren Extraktionen	Implantologie, Sinusbodenelevation, Defektchirurgie, Parodontologie, Socket Preservation nach größeren Extraktionen	siehe Gebrauchsanweisung, u. a. Sinusbodenelevation, laterale Auflagerungen, Zysten, mehrwandige Knochendefekte
direkte Applikation, ideal zu verarbeiten in Kombination mit FISIOGRAFT Gel, Eigenblut oder physiologischer Kochsalzlösung	direkte Applikation; ideal zu verarbeiten in Kombination mit Fisiograft Gel, Eigenblut oder physiologischer Kochsalzlösung	direkte Applikation, ideal zu verarbeiten in Kombination mit FISIOGRAFT Gel, Eigenblut oder physiologischer Kochsalzlösung	Rehydratisierung mit physikalischer Kochsalzlösung für 1 - 2 Min., danach mit Blut oder PRGF/PRP kombinierbar
5-30 °C	5-30 °C	5-30 °C	Raumtemperatur
ab Herstellung zwei Jahre	ab Herstellung zwei Jahre	ab Herstellung zwei Jahre	5 Jahre ab Herstelldatum
289,- Euro Packung à 5 Einheiten	289,- Euro Packung à 5 Einheiten	289,- Euro Packung à 5 Einheiten	auf Anfrage
einfache Anwendung, kein Risiko von Crosskontamination, da synthetisch, Abdeckung mit Membranen möglich, jedoch nicht notwendig	einfache Anwendung, kein Risiko von Kreuzkontamination, da synthetisch, Abdeckung mit Membranen möglich, jedoch nicht notwendig	einfache Anwendung, kein Risiko von Kreuzkontamination, da synthetisch; Abdeckung mit Membranen möglich, jedoch nicht notwendig	k. A.
umfangreiche Studien auf Anfrage	umfangreiche Studien auf Anfrage	umfangreiche Studien auf Anfrage	auf Anfrage
02 03 / 607 99 80	02 03 / 607 99 80	02 03 / 607 99 80	08 00 / 101 64 20
www.zantomed.de	www.zantomed.de	www.zantomed.de	www.zimmerbiometdental.com

LEISTUNGSVERGLEICH KNOCHENERSATZMATERIALIEN

DENTAL KOMPAKT 2020 www.dentalkompakt-online.de			
Hersteller	Biomet France Sarl	curasan AG Lindigstraße 4 63801 Kleinostheim	curasan AG Lindigstraße 4 63801 Kleinostheim
Produktname	Endobon Xenograft Partikel	IngeniOs® HA	IngeniOs® ß-TCP bioaktiv
Vertrieb	Zimmer Dental GmbH Wilhelm-Wagenfeld-Straße 28 80807 München	Zimmer Dental GmbH Wilhelm-Wagenfeld-Str. 28 80807 München	Zimmer Dental GmbH Wilhelm-Wagenfeld-Str. 28 80807 München
Wie lange auf dem Markt?	2008	2010 (unter dem Namen Osbone)	2012
Resorption **a) in welcher Zeit?** **b) Resorptionsmechanismus (z. B. zellulär, Hydrolyse)**	volumenstabil	a) volumenstabiles Material, keine Resorption	a) ja, ca. 6 - 24 Monate b) zellulär und hydrolytisch
Material/Herkunft	boviner Knochen	synthetisches Hydroxylapatit, phasenrein	synthetisches Tricalciumphosphat mit Silikat-Sortierung
Materialeigenschaften (Blockmaterial/pastös/Granulat etc.)	Granulat 0,25 - 1 mm, Granulat 1 - 2 mm Abpackung in 0,5cc; 1cc; 2cc	Partikel (fein: 0,25 - 1 mm, grob: 1 - 2 mm), synthetischer, phasenreiner Hydroxylapatit, interkonnektierende Porosität von ca. 70 - 75 %, osteokonduktiv	Partikel (fein: 0,25 - 1 mm, grob: 1 - 2 mm), synthetisches, phasenreines Tricalcium-phosphat, erhöhte Bioaktivität und ange-passtes Resorptionsprofil durch Dotierung mit Silikat, interkonnektierende Porosität von ca. 70 - 75 %, osteokonduktiv
Kombinierbarkeit	mit Membranen und anderen Knochener-satzmaterialien im Sinne der GBR	mit Membranen und anderen Knochener-satzmaterialien im Sinne der GBR	mit Membranen und anderen Knochen-ersatzmaterialien im Sinne der GBR
Indikationen	siehe Gebrauchsanweisung, u. a. Augmen-tation um das Implantat; Kieferkamm-augmentation/-rekonstruktion; Sinuslift	siehe Gebrauchsanweisung, u. a. Sinus-bodenelevation, laterale Auflagerungen, Zysten und mehrwandige Knochendefekte	siehe Gebrauchsanweisung, u. a. Sinus-bodenelevation, laterale Auflagerungen, Zysten und mehrwandige Knochendefekte
Verarbeitungsweise	Rehydration mit Kochsalzlösung oder Blut	Rehydratisierung mit physiologischer Kochsalzlösung oder Blut	Rehydratisierung mit physiologischer Kochsalzlösung oder Blut
Lagerungsbedingungen (°C)	Raumtemperatur	Raumtemperatur	Raumtemperatur
Haltbarkeit	1,5 Jahre ab Herstelldatum	5 Jahre ab Herstelldatum	5 Jahre ab Herstelldatum
Einheit/Preis	auf Anfrage	auf Anfrage	auf Anfrage
Weitere Bearbeitungsempfehlungen	k. A.	k. A.	k. A.
Wissenschaftliche Referenzen	auf Anfrage	auf Anfrage	auf Anfrage
Kundenservice-Telefon	08 00 / 101 64 20	08 00 / 101 64 20	08 00 / 101 64 20
Homepage	www.zimmerbiometdental.com	www.zimmerbiometdental.com	www.zimmerbiometdental.com

DENTAL KOMPAKT 2020 www.dentalkompakt-online.de			
Hersteller	Novabone Products LLC	Tutogen Medical GmbH Industriestraße 6 91077 Neunkirchen am Brand	Colagen Martrix, Inc.
Produktname	NovaBone® Dental Putty	Puros® Allograft	RegenerOss® Resorbierbares Xenograft
Vertrieb	Zimmer Dental GmbH Wilhelm-Wagenfeld-Straße 28 80807 München	Zimmer Dental GmbH Wilhelm-Wagenfeld-Str. 28 80807 München	Zimmer Dental GmbH Wilhelm-Wagenfeld-Straße 28 80807 München
Wie lange auf dem Markt?	2008	1999	k. A.
Resorption **a) in welcher Zeit?** **b) Resorptionsmechanismus (z. B. zellulär, Hydrolyse)**	> 99 % Resorption in 12 Monaten zellulär	a) ja, ca. 4 - 12 Monate b) zellulär	langsam resorbierendes Material, 15+ Monate zellulär
Material/Herkunft	100 % synthetisch	Puros Produkte, die in Deutschland verkauft werden: humaner Spenderknochen. zugelassenes Arzneimittel nach AMG	porciner Knochen
Materialeigenschaften (Blockmaterial/pastös/Granulat etc.)	pastös	Knochenblock (fünf Größen), Partikel (fein: 0,25 - 1 mm, grob: 1 - 2 mm); Tutoplast-prozessierter, gamma-sterilisierter allogener Knochen, natürliche trabekuläre, interkonnektierende Porosität, osteokonduktiv, enthält natürliches Kollagen und Knochenmineral	Granulat / auch in der Spritze 0,25 - 1 mm; 1 - 2 mm 0,25 cc; 0,5 cc; 1 cc; 2 cc; 4 cc
Kombinierbarkeit	mit Membranen und anderen Knochenersatzmaterialien im Sinne der GBR	mit Membranen und anderen Knochenersatzmaterialien im Sinne der GBR	mit Membranen und anderen Knochenersatzmaterialien im Sinne der GBR
Indikationen	siehe Gerbrauchsanweisung, u. a. Augmentationen um das Implantat, interner Sinuslift, Socket Preservation, Parodontale Defekte	siehe Gebrauchsanweisung, u. a. Sinusbodenelevation, laterale Auflagerungen, Zysten, mehrwandige Knochendefekte und Auflagerungsplastiken (Block)	siehe Gebrauchsanweisung, u. a. Augmentation um das Implantat; Kieferkammaugmentation/-rekonstruktion; Sinuslift
Verarbeitungsweise	applikationsfertig abgefüllt	Rehydratisierung mit physiologischer Kochsalzlösung (Partikel ca. 1 - 2 Min., Block ca. 10 - 12 Min.), danach mit Blut oder PRGF/PRP kombinierbar	applikationsfertig abgefüllt
Lagerungsbedingungen (°C)	Raumtemperatur	Raumtemperatur	Raumtemperatur
Haltbarkeit	4 Jahre ab Herstelldatum	5 Jahre ab Herstelldatum	Granulat 3 Jahre, Spritze 2 Jahre
Einheit/Preis	auf Anfrage	auf Anfrage	auf Anfrage
Weitere Bearbeitungsempfehlungen	k. A.	Puros Knochenblock: Re-Entry und Implantatinsertion frühestens nach 6 Monaten empfohlen; Puros Partikel: Re-Entry nach 3 - 4 Monaten zeigt fortschreitende Revaskularisation	k. A.
Wissenschaftliche Referenzen	auf Anfrage	auf Anfrage bei Zimmer Dental, etwa 130 Publikationen weltweit	auf Anfrage
Kundenservice-Telefon	08 00 / 101 64 20	08 00 / 101 64 20	08 00 / 101 64 20
Homepage	www.zimmerbiometdental.com	www.zimmerbiometdental.com	www.zimmerbiometdental.com

Die Sofortimplantation und die sofortige Versorgung im Frontzahnbereich zum langfristigen periimplantären Gewebeerhalt

Die Rekonstruktion der dentofazialen Harmonie in der ästhetischen Zone stellt eine der größten Herausforderungen in der Implantologie dar. Die Überlebensrate sofort eingesetzter Implantate, die auf deren erfolgreicher Osseointegration beruht, weist in der Literatur im Vergleich zur Überlebensrate von Implantaten, die in ausgeheilten Knochen inseriert wurden, keine signifikanten Unterschiede auf [1]. Dennoch ist für eine erfolgreiche implantologische Behandlung nicht nur die Osseointegration, sondern auch das Erscheinungsbild des periimplantären Weichgewebes wichtig.

Sind die geforderten anatomischen Voraussetzungen gegeben und verfügt der Behandler über ausreichend Erfahrung und Kompetenz, führt das nachfolgend beschriebene Vorgehen zu einem vorhersagbaren Langzeitergebnis [2].

Anamnese und Befund

Die 32-jährige Patientin stellte sich mit einer persistierenden Aufhellung apikal des Zahnes 11 vor. Aufgrund eines Frontzahntraumas wurde bereits alio loco der Zahn 11 mit einer Wurzelbehandlung sowie eine Wurzelspitzenresektion versorgt. Die Patientin äußerte den Wunsch nach einer langfristigen Lösung.

Klinisch wies die Patientin einen dicken Gewebe-Phänotyp auf **(Abb. 1)**. Zum Zeitpunkt ihrer Vorstellung konnte keine akute Infektion festgestellt werden. Radiologisch war die bukkale Lamelle am Zahn 11 intakt. Zusätzlich war das Knochenangebot apikal des Zahnes 11 ausreichend **(Abb. 2)**.

Abb. 1a: Patientenvorstellung – klinische Situation, Frontalansicht.

Abb. 1b: Patientenvorstellung – klinische Situation, Ansicht okklusal.

Abb. 2: Dreidimensionale Aufnahme der Ausgangssituation in regio 11.

Abb. 3: Schonende Zahnentfernung durch axiale Kraftübertragung.

Abb. 4: Reizlose Gewebearchitektur nach Entfernung des Zahnes.

Die Ausgangslage konnte für ein ästhetisches Behandlungsergebnis nach einer Sofortimplantation mit kontrollierter Sofortbelastung insgesamt als günstig beurteilt werden.

Behandlungsablauf

Der erste Schritt der Behandlung ist die gewebeschonende Entfernung des Zahnes, in diesem Fall mit dem Benex-System. Hier wird durch eine axiale Kraftübertragung der Zahn schonend entfernt **(Abb. 3)**. Dieses Vorgehen ermöglicht den Erhalt der wertvollen anatomischen Strukturen **(Abb. 4)**.
Die unterdimensionierte Aufbereitung des Implantatlagers **(Abb. 5a-c)** sowie die Anwendung eines Implantates mit aggressiver konischer Makrogeometrie **(Abb. 6 und 7)** erlau-

Abb. 5a-c: Aufbereitung des Implantatbetts bis Ø 2,8 mm.

DENTAL KOMPAKT
Das Vergleichsportal für Dentalprodukte
www.dentalkompakt-online.de

Abb. 6: Einsetzen des Implantates (Straumann BLX, Ø 3,75mm, L: 10mm).

Abb. 7: Nach palatinal versetzte Implantatposition.

Abb. 8: Primärstabilität über 35 Ncm.

Abb. 9: Auffüllung des Spaltes zwischen eingesetztem Implantat und Alveole mit Biomaterial (Cerabone Granulat) und Eigenknochenspänen.

Abb. 10a und b: Aufbereitung eines Mukosalappens mit Tunnelierungsinstrument.

ben das Erreichen einer adäquaten Primärstabilität **(Abb. 8)**. Die Dimensionsveränderung des Alveolarknochens nach Zahnextraktion kann durch eine Sofortimplantation nicht beeinflusst werden [3]. Um diesen Heilungsprozess positiv zu beeinflussen, wird der Spalt zwischen dem Implantat und der bukkalen Knochenlamelle mit einer Kombination von langsam resorbierbarem xenogenen Material und Eigenknochenspänen aufgefüllt **(Abb. 9)**. Diese Maßnahme dient dem Versuch, das Blutkoagulum zu stabilisieren und die Atrophie im Bereich der fazialen Seite des Implantates zu kompensieren. Diese Art der Augmentation kann die vestibulär-orale Schrumpfung zwar nicht komplett verhindern, aber signifikant reduzieren [4]. Um das ursprüngliche Volumen der Region zu bewahren, ist die zusätzliche weichgewebige Augmentation mit einem Bindegewebstransplantat empfehlenswert **(Abb.10a-e)** [5].

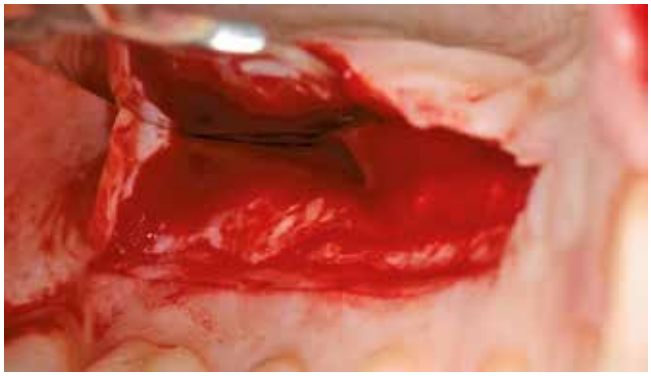

Abb. 10c: Bindegewebetransplantat (BGT) – Entnahme aus dem Gaumen.

Abb. 10d: Das entnommene BGT.

Abb. 10e: Überaugmentation nach Einsetzen des BGT.

Abb. 11: Die Eigenzahnkrone wird auf einer Variobase befestigt.

Abb. 12: Zustand unmittelbar nach Einsetzen des Provisoriums am Tag der Operation.

Abb. 13a: Zustand nach einer Heilungszeit von vier Monaten – Ansicht okklusal.

Abb. 13b: Ansicht frontal.

Um das marginale Weichgewebe inklusive der Papillen zu stützen und somit den Kollaps der parodontalen Strukturen zu verhindern, ist die sofortige provisorische Versorgung sinnvoll. Die Eigenzahnkrone der Patientin wird auf ein verschraubtes Provisorium umgearbeitet und am Tag der Operation eingegliedert **(Abb. 11 und 12)**. Der Patientin wurde weiche Kost für die nächsten 10 Wochen verordnet.

Die definitive Versorgung findet nach einer Heilungszeit von vier Monaten statt **(Abb. 13a und b)**. Ein Hybrid-Abutment aus Zirkoniumdioxid sowie eine vollkeramische Krone aus Glaskeramik sorgen für die Wiederherstellung der verlorenen Zahnkrone **(Abb. 14 und 15)**. Die radiologische Untersuchung zeigt eine reizlose periimplantäre knöcherne Regeneration **(Abb. 16a-c)**.

Abb. 14: Das definitive Hybrid-Abutment und die Einzelkrone zum Einsetzen.

Abb. 15: Klinischer Zustand nach definitiver Versorgung.

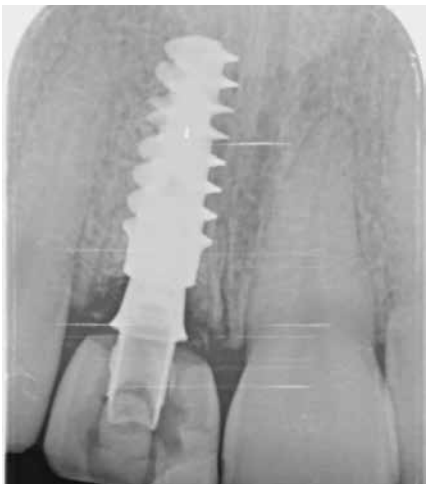

Abb. 16a: Radiologischer Zustand nach der Operation.

Abb. 16b: Acht Wochen nach der Operation.

Abb. 16c: Definitive Versorgung in situ.

Fazit

Für den implantatprothetischen Ersatz eines zentralen Frontzahnes in einer geschlossenen Zahnreihe sollten verschiedene biologische, chirurgische sowie restaurative Faktoren beurteilt werden und in einem klaren Behandlungskonzept zwischen Zahnarzt und Zahntechniker definiert sein. Das hier vorgestellte Konzept ermöglicht es, bei korrekter Patientenauswahl, ein prognostizierbares, ästhetisches und naturidentisches Erscheinungsbild zu erzielen. ■

Literaturverzeichnis unter
www.dimagazin-aktuell.de/literaturlisten

Bilder, soweit nicht anders deklariert: © Dr. Grizas, ZTM Lindemann

ZTM Nina Lindemann

2002 Ausbildung zur Zahntechnikerin im Dental Labor „Thomas Kreider" in Lörrach
2006 Erfolgreiche Prüfung zur Zahntechnikermeisterin an der Meister Schule Freiburg
seit 2018 Als Zahntechnikerin und Laborleiterin in der Dorow Clinic in Lörrach

Zu ihren Schwerpunkten gehören ästhetische und CAD/CAM-Restaurationen.

Dr. Eleftherios Grizas

Dr. Grizas ist seit 2019 Chefzahnarzt an der Dorow Clinic in Lörrach. Zuvor war er fünf Jahre als Oberarzt in der Überweiserpraxis MKG Hochrhein in Dogern tätig.
Nach seinem Studium an der Universität Athen in Griechenland promovierte er 2010 bei Prof. Dr. Lauer an der Poliklinik für zahnärztliche Prothetik am Universitätsklinikum Frankfurt. Die Facharztausbildung zum Oralchirurgen absolvierte er 2013 an der Poliklinik für zahnärztliche Chirurgie und Implantologie bei Prof. Dr. Nentwig an der gleichen zahnmedizinischen Fakultät. Zwischen 2013 und 2015 war er bei Dr. Weigl in der Abteilung für Postgraduelle Ausbildung im Rahmen des Master of Science (MSc.) in Oral Implantology als Tutor tätig.
Zu seinen Schwerpunkten gehören die komplexen totalen implantologischen Rehabilitationen, das periimplantäre Weichgewebsmanagement sowie die Implantatprothetik.

Dr. Eleftherios Grizas
ZTM Nina Lindemann
Dorow Clinic Lörrach
Senser Platz 2 · 79539 Lörrach
Tel. 07621 1690-690
www.dorow-clinic.de

PREISBEISPIEL

KRONE AUF INDIV. ABUTMENT

338,-€*

1x Digitek Hybridabutment (Zirkon/Titan), individuell gefräst und 1x e.max Krone

*inkl. MwSt., Artikulation, Material, Modelle und Versand

Mehr Ästhetik. Nutzen Sie die Vorteile des Komplettanbieters.

Der Mehrwert für Ihre Praxis: Als Komplettanbieter für zahntechnische Lösungen beliefern wir seit über 30 Jahren renommierte Zahnarztpraxen in ganz Deutschland. *Ästhetischer Zahnersatz zum smarten Preis.*

PERMADENTAL.DE
0 28 22 - 1 00 65

Prothesenbasis der Oberkieferprothese mit den Sekundärmagneten in situ.

Prothetisches Konzept mit Konuskronen und Implantat getragenen Magneten auf volumenreduzierten Implantaten

Implantat gestützter Zahnersatz stellt bei prothetischen Hybridkonstruktionen im restbezahnten und zahnlosen Kiefer ohne Zweifel eine wirksame Hilfe im Zusammenhang einer Verbesserung des Prothesenhaltes und der Kaufunktion dar. Vorgestellt wird ein prothetisches Konzept, bei dem neben volumenreduzierten Implantaten auch Konuskronen und Magnete zum Einsatz kommen.

Oft steht der Behandler vor dem Problem, dass das Knochenangebot stark reduziert ist, so dass auf dimensionsreduzierte Implantate ausgewichen werden muss. Hierbei erweist sich die Versorgung des Oberkiefers meist schwieriger als im Unterkiefer.
Besonders ungünstige Fälle treten nach traumatischem Knochenverlust im Bereich der Kiefer, bei Patienten mit Lippen-Kiefer-Gaumenspalten und nach Tumorresektionen auf. Da die längen- und volumenreduzierten Implantate nicht die gleiche mechanische Belastbarkeit erwarten lassen wie Standardimplantate sollten sie durch geeignete Verbindungselemente besonders in der Scherbelastung möglichst geringen Kräfte ausgesetzt werden. Dies lässt sich wirksam mit Konuskronen und Magneten erreichen.

Anatomische Defizite und Versorgungsmöglichkeiten

Eine Alveolarkammhöhe von 12 mm Höhe und 6 mm Breite stellen die erwünschten Knochendimensionen für die Insertion von Implantaten dar. In unzulänglichen anatomischen Situationen bieten sich Augmentationsmaßnahmen an, um das knöcherne Angebot zu verbessern, was in den meisten Fällen die Behandlungsdauer deutlich verlängert und insbesondere bei älteren Patienten mit Risiken und Komplikationen behaftet ist.
Unzureichende anatomische Verhältnisse können aus Vorerkrankungen, wie z.B. aggressiver Parodontitis, Trauma, Tumor oder angeborenen Störungen, wie Lippen-Kiefer-Gaumenspalten u.a. resultieren. In diesen Fällen kann mit Hilfe der dreidimensionalen Röntgendiagnostik mit der Digitalen Volumentomografie (DVT) geprüft werden, ob das vorhandene Knochenangebot für die Verwendung von kurzen bzw. volumenreduzierten Implantaten möglich ist. Gerade bei älteren und multimorbiden Patienten sollte eine Behandlung angestrebt werden, die mit möglichst wenig chirurgischer Belastung verbunden ist. Bei älteren Patienten bieten sich alternativ hybridprothetische Versorgungsmöglichkeiten mit einer geringen Anzahl von Implantaten an.
Bei der Auswahl der Implantate sollte das Knochenvolumen optimal ausgenutzt werden, d.h. die Länge und die Dicke des Implantates an das Knochenangebot angepasst werden.
Bei der Verwendung von Miniimplantaten ist man gut beraten, wenn man insbesondere die Scherbelastung möglichst gering einstellt. Auch bei der Verwendung von nur zwei enossalen Implantaten mit Kugelattachments, Lokatoren, Steg oder Magneten lassen sich gemäß übereinstimmender Literaturangaben außerordentlich günstige Langzeitergebnisse erzielen.

Abb. 1: Position der beiden Implantate im Oberkiefer beiderseits.

Konuskronen und Magnete haben sich in den letzten Jahren als Verbindungselemente auf längen- bzw. volumenreduzierten Implantaten außerordentlich gut bewährt.

Konuskronenlösung

Bei dem im Folgenden vorgestellten 60-jährigen Patienten bestand eine Lippen-Kieferspalte links. Ungünstige und zahlreiche herausnehmbare prothetische Lösungen haben im Laufe der Zeit zu einer sehr ungünstigen Kieferkammatrophie geführt, so dass schließlich eine hinreichende Kaufunktion nicht mehr hergestellt werden konnte.

Aufgrund eines Restknochenbestandes von etwa 8 mm Höhe und 7 mm Breite in den Regionen 13 und 24 konnten zwei enossale Schraubenimplantate (Replace WP 5,5/7, Nobel Biocare) eingesetzt werden **(Abb. 1)**.

Nach stabiler Einheilung der Implantate wurden Konuskronen als Verbindungselemente eingesetzt **(Abb. 2)**. Nicht zuletzt wegen der Gewöhnung des Patienten an die ungünstigen anatomischen Verhältnisse aber auch wegen sorgfältiger Einstellung der Artikulation mit gruppengeführten Balancekontakten konnte eine zufriedenstellende Kaufunktion hergestellt werden. Die beiden Zähne wurden dem Wunsch des Patienten folgend belassen, weil sie ausreichend fest waren und den herausnehmbaren Zahnersatz zusätzlich stabilisierten.

Prothesenstabilisierung mit Magneten

Behandlungen zur Prothesenstabilisierung mit Magneten wurden bereits vor über 60 Jahren vorgenommen. Damals wurden Magnete in Stiftkronen eingebaut.

Erst die Verwendung von Magneten auf enossalen Implantaten hatte eine Wende in der prophetischen Therapie gebracht. Dank einer intensiven Entwicklung von magnetischen Sekundärteilen auf zahlreichen Implantatsystemen durch die steco-system-technik GmbH & Co.KG (Hamburg) ist man heute in der Lage eine Prothesenstabilisierung über viele Jahre zu erreichen.

Abb. 3: Zustand nach Insertion von zwei SICmax-Implantaten im Oberkiefer.

Abb. 2: Ansicht der Prothesenbasis mit den Konuskronen.

Fallbeispiel

Bei dem folgenden klinischen Fall handelt es sich um eine 75-jährige Patientin, bei der es nach einem schweren Verkehrsunfall mit Schädel-Hirn-Trauma mit Trümmerfrakturen und traumatischem Knochenverlust des unteren und mittleren Gesichtsschädels zur besonders kritischen Knochenbasis im Oberkiefer kam.

In der dreidimensionalen Knochenuntersuchung mit dem DVT zeigte sich noch ein ausreichendes Knochenvolumen in den Eckzahnregionen im Oberkiefer beiderseits, so dass dort zwei SICmax-Implantate inseriert werden konnten **(Abb. 3)**.

Man erkennt in der Panoramaschichtaufnahme nach der Implantation, dass das Knochenangebot sehr gering war. Es war eher ein glücklicher Umstand, dass es gelungen ist die beiden Implantate einzusetzen. Die Unterkieferbewegung war zusätzlich durch eine stark eingeschränkte Mobilität im rechten Kiefergelenk stark reduziert, so dass die Artikulation und die Einstellung der Balancekontakte erst nach Einsetzen der Oberkieferprothese durch gezielte Einschleifmaßnahmen optimiert werden konnten. Aufgrund der Defekttrümmerfraktur des Oberkiefers bestand ein Mesialbiss, der eine Kreuzbissaufstellung der Zähne ab dem ersten Prämolaren erforderlich machte.

Als Verbindungselemente wurden zwei steco-Implantatmagnete der K-Line verwendet, die stabil mit einem definierten Drehmoment von 20 Ncm eingedreht wurden **(Abb. 4)**.

Abb. 4: Sekundärmagnete in situ auf den beiden Implantaten.

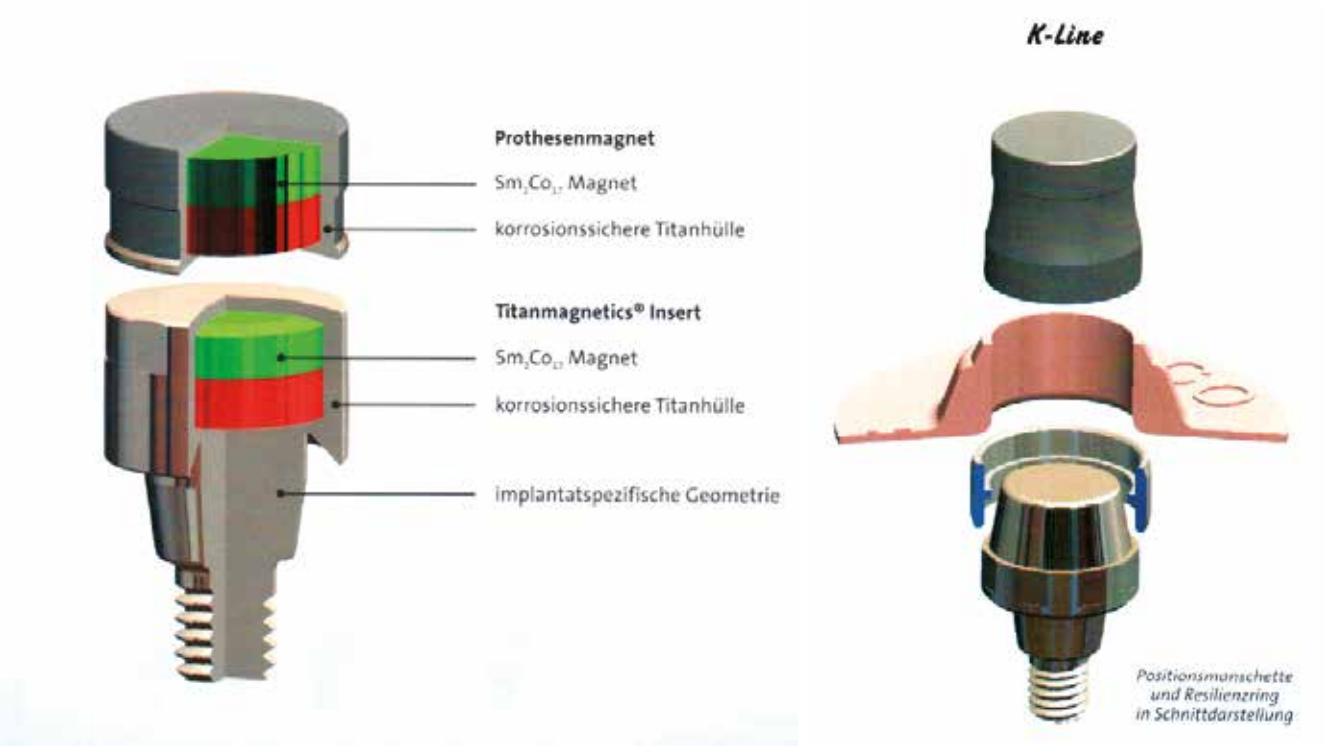

Abb. 5: Konstruktionsmerkmale des steco-Magnetsystems und die K-Line mit dem konischen Primärmagneten. © *steco*

Die Sekundärmagnete wurden direkt mit einem kaltpolymerisierbaren Kunststoffkleber in die Oberkieferprothese eingeklebt **(Abb. 5)**.
Die Stabilisierung der Oberkieferprothese mit den Magneten war so stark, dass die Oberkieferprothese im Gaumen reduziert werden konnte.

Schlussfolgerungen

Schwierige prophetische Lösungen aufgrund unzureichender anatomischer Befunde können unter Zuhilfenahme von enossalen Implantaten zum großen Teil zufriedenstellend gelöst werden. Weichteilprobleme sind in den meisten Fällen weniger gravierend als ein unzureichendes Knochenangebot.
Da es sich bei diesen Patienten häufig um ältere Personen mit reduzierter Belastbarkeit handelt, kann alternativ die Verwendung dimensionsreduzierter Implantate von Vorteil sein.
Die Verbindungselemente sollten so gewählt werden, dass Scherkräfte auf die Implantate vermieden werden. Dies gelingt in der Regel mit Konuskronen.
Die Implantatmagnete haben in diesem Zusammenhang noch mehr Vorteile, da sie ungünstige Krafteinwirkung auf die Implantate praktisch ausschließen. Durch die Weiterentwicklung der Implantatmagnete ist heute eine risikolose Verwendung möglich. ■

Bilder, soweit nicht anders deklariert: © Foitzik

Literaturverzeichnis unter
www.dimagazin-aktuell.de/literaturlisten

Dr. Jan Foitzik

2004 - 2010	Studium der Zahnmedizin an der Johannes Gutenberg-Universität in Mainz
2012	Promotion zum Thema „Implantatinterface nach Insertion von Keramikimplantaten“
	Nach der Vorbereitungszeit Weiterbildung zum Fachzahnarzt für Oralchirurgie im OPI-Zentrum in Darmstadt
2015	Abschluss

Prof. Dr. Dr. Dr. Christian Foitzik

1969 - 1975	Studium der Medizin und Zahnmedizin an der Johannes Gutenberg-Universität in Mainz; Studium der Biologie an den Universitäten in Mainz und Frankfurt/M.
	Weiterbildung zum Facharzt für MKG an der Universitätsklinik in Mainz
Seit 1980	Niederlassung in eigener Praxis
2010	Berufung als ordentlicher Professor an die Danube Private University in Krems

Zahlreiche Vorträge und Publikationen

Dr. med. dent. Jan Foitzik · Prof. Dr. Dr. Dr. Christian Foitzik
OPI-Zentrum · Nieder Ramstädter Str. 18-20 · 64289 Darmstadt
www.opi-darmstadt.de

Pfeilervermehrung durch Mini-Implantate

In der Zahnarztpraxis der Autorin kommen seit fast 20 Jahren Mini-Implantate zum Einsatz. Die Lebensqualität älterer, zahnloser Patienten, für die eine konventionelle Implantatbehandlung oft keine Option darstellt, kann verbessert werden. Durch die Stabilisierung von Totalprothesen mit Mini-Implantaten sind die Patienten rundum zufrieden und dankbar dafür, dass die durch den schlechten Prothesenhalt verursachten Probleme einfach zu lösen sind.

In unserer Praxis verwenden wir Mini-Implantate seit 2001 – zunächst Dr. Jochen Hilgert und ab 2007 auch Dr. Janina Hilgert. Wir hofften, die Lebensqualität älterer, zahnloser Patienten, für die eine Behandlung mit konventionellen Implantaten häufig keine Option darstellt, durch den Einsatz von Mini-Implantaten deutlich verbessern zu können. Schon bei den ersten Totalprothesen, die wir mithilfe des Systems stabilisierten, gelang uns dies. Die Patienten waren zufrieden und unglaublich dankbar dafür, dass ihre durch einen unzureichenden Prothesenhalt verursachten Probleme trotz medizinischer, anatomischer oder finanzieller Einschränkungen so einfach zu lösen waren. Das transgingivale Vorgehen erlaubt die Implantation auch bei betagteren Patienten, da die OP-Belastung deutlich geringer ist als bei Lappenoperationen.

Über das MDI-System

Das MDI-System der Firma condent bietet bei Patienten, für die aus verschiedenen Gründen Alternativen nicht infrage kommen, eine kostengünstige und wenig aufwändige Möglichkeit, den Halt von Total- und Teilprothesen und damit die Lebensqualität zu verbessern.

Das MDI-System wurde bereits in den 1970er Jahren von dem damals in New York City niedergelassenen Zahnarzt Dr. Victor Sendax entwickelt. Auf den positiven Ergebnissen als Interimslösung aufbauend, erarbeitete er in Zusammenarbeit mit Dr. Ronald A. Bulard ein erstes definitives Behandlungskonzept. Offiziell eingeführt wurde es unter dem Markennamen IMTEC Sendax MDI in den USA im Jahr 1999. In Deutschland ist es seit 2001 erhältlich und wurde bis 2015 von 3M Espe vertrieben.

Anbieter des ursprünglichen Systems der IMTEC Sendax MDI ist in Deutschland aktuell das Hannoveraner Dentalunternehmen condent GmbH. Das System trägt den Namen MDI (Mini Dental Implantate).

Von zahnlosen Patienten bis zur Verankerung von Teilprothesen

Während wir in den ersten zwei Jahren ausschließlich zahnlose Patienten mit Mini-Implantaten versorgten, beschäftigten wir uns bald auch mit den Möglichkeiten bei der Verankerung von Teilprothesen. In diesem Einsatzbereich lag aus unserer Sicht ein besonders großes Potenzial: Beginnend mit dem Verlust der ers-

Abb. 1a: Ausgangssituation 2009: Teleskope 13, 14, 23. Überbelastung 23 mit Knocheneinbruch.

Abb. 1b: Klinische Ausgangssituation.

Abb. 2a: Ebenfalls 2009: Nach Setzen der MDIs in Position 15, 11, 21, 24.

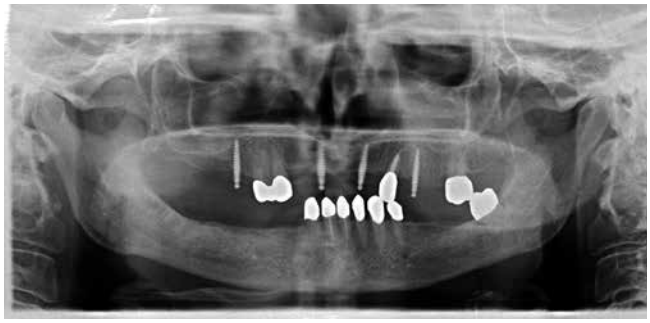

Abb. 3: Befund 2011: Der Knocheneinbruch an 23 hat sich deutlich zurückgebildet.

Abb. 5: Befund 2017: Auch 38 ging jetzt verloren.

Abb. 2b: Klinische Situation nach Setzen der MDIs in Position 15, 11, 21, 24.

Abb. 4: Befund 2015: Nach Verlust des Zahnes 47 sind zwei Mini-Implantate in regio 43 und 44 hinzugekommen.

Abb. 6: Befund 2019: Erst zehn Jahre nach Setzen der ersten MDIs im Oberkiefer ist der damals stark überbelastete Zahn 23 verloren gegangen und wurde durch ein MDI ersetzt. Auch in regio 34 ist ein MDI hinzugekommen nach Verlust 38.

ten Pfeilerzähne lässt sich die Statik des Zahnersatzes durch die Insertion von Mini-Implantaten an strategisch sinnvollen Positionen verbessern. Dies sorgt für eine verringerte und günstiger verteilte Belastung der verbleibenden Pfeilerzähne, deren Lebensdauer sich auf diese Weise – unter Umständen erheblich – verlängern lässt. Im Falle weiterer Zahnverluste können jederzeit problemlos zusätzliche Mini-Implantate inseriert werden. Auch dieses Konzept, ab 2003 von uns angewendet, führte rasch zu den gewünschten Resultaten und zufriedenen Patienten. Ein beispielhafter Verlauf ist in den Bildern dokumentiert.
Es werden in unserer Praxis sowohl verlorengegangene Pfeilerzähne durch Mini-Implantate besetzt als auch bei Neuanfertigung einer Teleskopprothese die vorhandenen Zähne einbezogen und statisch wichtige Positionen, an denen Pfeilerzähne fehlen, durch Mini-Implantate ersetzt. Jedoch nicht nur Teleskoparbeiten, sondern auch Modellgussprothesen werden durch Mini-Implantate stabilisiert und in ihrer Funktion wiederhergestellt.

Grundlagenwissen zur Pfeilervermehrung bei Teilprothesen

Bei der Pfeilervermehrung durch Mini-Implantate zur Erhöhung der Stabilität von Teilprothesen hängt die Anzahl und Position der zu inserierenden Implantate von der Anzahl, der Position und dem Zustand der verbleibenden Zähne ab. Grundsätzlich sollten die klassischen Implantatpositionen besetzt werden. Dies bedeutet, dass die Summe aus Pfeilerzähnen mit guter Prognose und Implantaten im Unterkiefer mindestens zwei pro Quadrant betragen sollte. Im Oberkiefer werden pro Quadrant mindestens drei Pfeiler benötigt.

Die Wertigkeit der Pfeilerzähne hängt stark von ihrem parodontalen, prothetischen und endodontischen Zustand ab.
Ein weiterer die Wertigkeit beeinflussender Faktor ist die Position des Zahnes bzw. der Zähne. Die wichtigste Position im Quadranten, die in jedem Fall durch einen Zahn oder ein Mini-Implantat besetzt werden sollte, ist die des Eckzahnes.

Bei der Planung besetzen wir zunächst die klassischen Implantatpositionen und führen dann eine Schwachstellenanalyse durch.

Abb. 7: Ausgangssituation Fall 2.

Abb. 8: Nach Insertion von MDIs in regio 35, 34, 31 und 41. In der Front wurde wegen des extremen Knochengrats ausnahmsweise offen implantiert, im 3. Quadranten wie gewohnt transgingival

Dabei wird die Belastbarkeit der Pfeiler eingeschätzt und gegebenenfalls werden zusätzliche Mini-Implantate geplant.
Neben der parodontalen, endodontischen und prothetischen Wertigkeit der Zähne berücksichtigen wir auch die Hebelverhältnisse und die möglichst symmetrische Verteilung der Pfeiler.

Die Berücksichtigung der Statik, das heißt die möglichst ausgewogene Verteilung der Mini-Implantate beziehungsweise Pfeiler im Kiefer, ist eine der wichtigsten Voraussetzungen für eine erfolgreiche Behandlungsplanung.
Ein zu großer Hebelarm erhöht den Verschleiß an den Mini-Implantaten, der Restbezahnung und der Prothese.

Fazit

Der Einstieg in die Mini-Implantate war für unsere Praxis und unsere Patienten ein wichtiger Schritt. Die transgingivale Insertion reduziert die Belastung des Patienten während der OP erheblich und die im Vergleich zu „klassischen" Implantaten geringen Kosten machen diese Implantate für einen deutlich größeren Patientenkreis bezahlbar. Mit der Pfeilervermehrung wird die Lebensdauer älterer Teilprothesen erheblich verlängert oder eine Neuanfertigung erst möglich. ■

Dieser Artikel beinhaltet Auszüge aus dem voraussichtlich 2020 erscheinenden Buch „Mini-Implantate" von Dr. Jochen Hilgert und Dr. Janina Hilgert

Bilder, soweit nicht anders deklariert:
© Dr. Jochen Hilgert und Dr. Janina Hilgert

Dr. Janina Hilgert

1996-2001	Studium der Zahnmedizin an der Philipps-Universität Marburg
2002-2003	Parallele Tätigkeit in zwei Praxen in Barcelona und Empuriabrava (Spanien)
2003	Promotion
2003-2007	Allgemeinzahnärztliches Jahr und Facharztausbildung zur Oralchirurgin in der Praxis Prof. Dr. Dhom und Partner in Ludwigshafen
2007	Ernennung zur Fachzahnärztin für Oralchirurgie
2007	Niederlassung in väterlicher Praxis in Drensteinfurt
2018	Übernahme der Praxis gemeinsam mit der Schwester

Dr. Janina Hilgert
Gemeinschaftspraxis Dres. Hilgert, Hilgert-Orthey
Markt 10 · 48317 Drensteinfurt
Tel. 02508 9774
www.hilgert-kollegen.de

DENTAL KOMPAKT online
Das Vergleichsportal für Dentalprodukte
www.dentalkompakt-online.de

© fotoliaMichael Tieck

Die zahnärztliche Nachbesserung

Es ist seit langem bekannt und anerkannt, dass bei prothetischen Behandlungen Nachbesserungen nötig sein können. Das insbesondere auch unter Patienten verbreitete Laienwissen zum zahnärztlichen Gewährleistungsrecht scheint grenzenlos zu sein. Was es damit tatsächlich auf sich hat, wo die Möglichkeiten und Grenzen liegen und welche Rechte von Zahnarzt und Patient sich hierbei gegenüberstehen, das verdient einen genaueren Blick.

Der Behandlungsvertrag

Zwischen Zahnarzt und Patient kommt ein Behandlungsvertrag zustande. Dieser wird in aller Regel als Dienstvertrag gem. §§ 611 ff. BGB qualifiziert. Das bedeutet, dass der Zahnarzt die Behandlung lege artis schuldet, nicht aber den Eintritt des gewünschten Erfolges. Der Grund hierfür liegt auf der Hand: jeder Eingriff am menschlichen Körper hängt von dessen Eigenarten und vielen weiteren Faktoren ab, auf die der Zahnarzt nur bedingten Einfluss hat. Im Gegensatz zu vielen anderen ärztlichen Bereichen hat der zahnärztliche Behandlungsvertrag zwar immer oder doch oft auch werkvertragliche Elemente, wie beispielsweise bei der Fertigung von Kronen oder Prothesen. Dieser Teil tritt jedoch in der Gesamtschau eher in den Hintergrund. Es bleibt grundsätzlich beim Dienstvertrag, der zunächst keine besonderen Mängelrechte vorsieht.

Lediglich in besonderen, abgrenzbaren Fällen haftet der Zahnarzt nach den Regeln der werkvertraglichen Gewährleistungsrechte. Dies ist insbesondere dann der Fall, wenn rein zahnlabortechnische Verarbeitungsfehler vorliegen, die nicht mit den körperlichen Gegebenheiten des Patienten zusammenhängen. Der Zahnarzt kann in diesen Fällen das ausführende Zahnlabor in Regress nehmen.

Korrekturmaßnahmen gehören zur Behandlung

Nach ständiger Rechtsprechung ist es anerkannt, dass der Patient dem Zahnarzt bei einer prothetisch noch nicht beendeten Behandlung die Möglichkeit einräumen muss, durch geeignete Korrekturmaßnahmen einen funktionstüchtigen und beschwerdefrei zu tragenden Zahnersatz herzustellen. Hierbei handelt es sich nicht im eigentlichen Sinne um Gewährleistungsrechte, sondern die Rechtsprechung geht davon aus, dass zahnärztliche Behandlungen regelmäßig nicht mit dem ersten Einsetzen des Zahnersatzes abgeschlossen sind. Vielmehr müssen häufig Korrekturmaßnahmen durchgeführt werden, die zum originären Leistungsanspruch gehören und die genauso Pflicht wie Recht des Zahnarztes sind.

Das Landgericht Münster (Urteil vom 18.12.2014 - 111 O 26/12) hatte vor diesem Hintergrund beispielsweise entschieden, dass Schadensersatz- und Schmerzensgeldansprüche eines Patienten nicht in Betracht kommen, wenn sich dieser nach der Eingliederung von Zahnersatz weigert, zumutbare Korrekturmaßnahmen des Zahnarztes hinzunehmen. Selbst die komplette Neuanfertigung einer Prothese soll im Einzelfall für den Patienten noch zumutbar sein.

Die sozialrechtliche Gewährleistungsverpflichtung

Wird der Vertragszahnarzt für einen Kassenpatienten tätig, gilt das SGB V. In diesen Fällen kommt die von Patienten gerne zitierte zweijährige Gewährleistungspflicht des Zahnarztes zum Tragen. Gemäß § 136a Abs. 4 S. 2 und 3 SGB V übernimmt der Zahnarzt für die Füllungen und die Versorgung mit Zahnersatz eine zweijährige Gewähr. Identische und Teilwiederholungen von Füllungen sowie die Erneuerung und Wiederherstellung von Zahnersatz einschließlich Zahnkronen sind in diesem Zeitraum unabhängig von den originären Korrekturmaßnahmen vom Zahnarzt kostenfrei vorzunehmen.

Aus der Gewährleistungspflicht ergibt sich jedoch kein Schadensersatzanspruch gegenüber dem Zahnarzt, sondern eine Verpflichtung des Zahnarztes zur Erneuerung und Wiederherstellung. Zur Umsetzung dieser Verpflichtung ist der Zahnarzt auf die Mitwirkung des versicherten Patienten angewiesen. Deshalb trifft den Patienten im Grundsatz eine entsprechende Obliegenheit zur Mitwirkung. Denn aus der Pflicht des Zahnarztes zur Nacherfüllung folgt auch dessen Recht hierauf. Wird einem Zahnarzt die Möglichkeit zur Nachbesserung bei einer prothetischen Versorgung nicht eingeräumt, die Behandlung vielmehr von Seiten des Patienten ohne Vorliegen eines wichtigen Grundes einseitig abgebrochen, stehen dem Patienten auch keine Schadensersatz- und Schmerzensgeldansprüche gegenüber dem Zahnarzt zu.

Unzumutbarkeit der Nachbesserung

Der einzige Grund, aus dem der Patient die Nachbesserung durch den Erstbehandler verweigern darf, ist, wenn die Behandlung dem Patienten nicht mehr zuzumuten ist.

Der ärztliche Behandlungsvertrag ist durch ein besonderes Vertrauensverhältnis geprägt. Die Rechtsprechung stellt daher keine allzu hohen Anforderungen an die Gründe des Patienten, weshalb eine Weiterbehandlung beim Erstbehandler für den Patienten unzumutbar sein kann. Tatsächlich ist das Merkmal der Unzumutbarkeit jedoch immer stark vom Einzelfall abhängig und kann teilweise sehr unterschiedlich ausgelegt werden.

Für einen Patienten wird eine Behandlung regelmäßig dann nicht mehr zuzumuten sein, wenn die Gründe hierfür in einem nicht hinzunehmenden Verhalten des Zahnarztes selbst liegen. Dies ist selbsterklärend. Als möglicher Unzumutbarkeitsgrund kann zudem ein schwerwiegender Behandlungsfehler zu sehen sein, selbst wenn die prothetische Versorgung durch die Behandlung nicht unbrauchbar geworden ist. Auch ein nachhaltiges Bestreiten eines Behandlungsfehlers trotz entgegenstehendem Gutachten und damit die Uneinsichtigkeit des Zahnarztes, kann einen Vertrauensverlust begründen (BSG, Urteil vom 27.06.2012, B 6 KA 35/11 R).

Wesentlich ist bei der Beurteilung immer das zugrundeliegende Vertrauensverhältnis. So hatte das Sozialgericht Frankfurt im vergangenen Jahr in zwei unterschiedlichen Eilverfahren über die Frage zu entscheiden, ob ein Behandlerwechsel wegen Unzumutbarkeit einer Weiterbehandlung beim Erstbehandler zulässig sei oder nicht. Maßgeblich für die Entscheidung war jeweils die Beurteilung des Vertrauensverhältnisses zwischen Zahnarzt und Patient.

Im ersten Fall (Beschl. v. 7.3.2019 — S 18 KR 2756/18 ER) sah das Gericht das Vertrauensverhältnis als zerrüttet an, nachdem die behandelnde Zahnärztin mehrfach darauf beharrt hatte, dass die Nachbesserungen erfolgreich abgeschlossen seien und die Beschwerden der Patientin als nicht nachvollziehbar abgetan hatte. Im anderen Fall hingegen (Beschl. v. 18.6.2019 – S 35 KR 602/19 ER) ging das Gericht davon aus, dass das Vertrauensverhältnis nicht zerrüttet gewesen sei, da erst zwei Nachbesserungsmaßnahmen erfolgt waren und lediglich über die Art der Nachbesserungen Unstimmigkeiten bestanden hätten.

Fazit

Zahnärzte sollten ihren Patienten immer die Bereitschaft zur Korrektur oder Nachbesserung bei Zahnersatz signalisieren, wenn sich die Zahnersatzbehandlung noch in den ersten Zügen befindet beziehungsweise die zweijährige Gewährleistungspflicht noch läuft. Kommt es doch einmal zum Streit ist im Lichte der genannten Beispiele sicherlich dazu zu raten, sich auch dann den Nachbesserungsforderungen von Kassen und Patienten nicht grundsätzlich zu verweigern, sondern das Gespräch zu suchen und sich gegebenenfalls rechtlichen Beistand zu holen. ■

Nadine Ettling

Rechtsanwältin Nadine Ettling ist Fachanwältin für Medizinrecht. Schon während der Studienzeiten hat sie sich mit dem Medizinrecht befasst und sich diesem in ihrer Laufbahn als Rechtsanwältin voll und ganz verschrieben. Sie hat langjährige Erfahrung in der Begleitung außergerichtlicher und gerichtlicher Streitigkeiten und steht den Leistungserbringern aus dem Gesundheitswesen bei allen Fragen zur Durchsetzung und Abwehr zivilrechtlicher Ansprüche gerne zur Seite. Den klinischen Alltag hat sie aus Sicht der Akteure selbst kennengelernt und lässt dieses Verständnis heute in ihre Beratungen mit einfließen.

Nadine Ettling
Rechtsanwältin und Fachanwältin für Medizinrecht
Lyck+Pätzold. healthcare.recht
Nehringstr. 2 · 61352 Bad Homburg
www.medizinanwaelte.de

Die magnetische Prothese...
...einfach anziehend

Warum Titanmagnetics besonders für Patienten 80+ attraktiv sind, erfahren Sie in unserem neuen Sonderdruck mit zwei Fallbeispielen.

Fordern Sie gerne Ihr persönliches Exemplar an. Tel. 040 - 55 77 81 55 • info@steco.de

steco system-technik

© fotolia\CandyBox Images

Leistungen loben und anerkennen

Lob und Anerkennung werden zu selten ausgesprochen, weil vom Zahnarzt meist das perfekte Arbeiten seines Teams als selbstverständlich vorausgesetzt wird. Anders als bei Fehlern und Kritik kann gelungene Arbeit kommentarlos zur Kenntnis genommen werden. Besonderer Arbeitseinsatz muss aber anerkannt werden, niemand sollte vergebens auf die fällige Anerkennung warten. Denn Anerkennung zeigt Wertschätzung einer besonderen Leistung und fördert die Motivation.

Lob erfüllt das Bedürfnis nach Selbstwert und schafft Arbeitszufriedenheit. Kritik bei Fehlern wird eher angenommen, wenn es für Leistungen auch Lob gibt.

Die richtigen Worte finden

Positive Bewertung einer Mitarbeiterin darf nicht aufgesetzt sein, sie muss von innen heraus kommen, um glaubwürdig zu wirken. Wenn sich die Leistung einer ZFA nach einem Kritikgespräch gleich bessert, erwartet sie ein deutliches Feedback. Es gibt ihr die notwendige Sicherheit, dass der Zahnarzt jetzt mit ihr zufrieden ist. Es darf gar nicht so weit kommen, dass sie ihn danach fragt.

Die Bestätigung „OK" oder „Einverstanden" ist dürftig und wird nicht als Anerkennung wahrgenommen. Wirkungsvoll ist die Ich-Botschaft. „Ich finde, das haben Sie sehr gut gemacht" wirkt besser als „Das haben Sie sehr gut gemacht". Die Botschaftsform „Ich" wirkt als ganz persönliche Wertung des Zahnarztes und motiviert nachhaltig. Die Wirkung kann weiter gesteigert werden, wenn gefragt wird, wie die Mitarbeiterin es geschafft hat, eine komplizierte Arbeit so schnell und exakt zu erledigen. Die Anerkennung einer guten Leistung muss sofort erfolgen, damit sie voll wirkt. Sie muss begründet und nachvollziehbar sein. Häufig betrifft Anerkennung nicht eine einzelne Person, sondern das gesamte Team. Erhält das Team kein positives Feedback, reduziert es den Einsatz. Wer sehr gute Leistungen bringt, aber kein positives Feedback bekommt, wird allmählich gleichgültig. Eine Anfangsleistung kann sogar noch besser werden, wenn sie zwischendurch gelobt wird. Loben nach dem Gießkannenprinzip kommt nicht gut an. Zu viel ist ebenso unangebracht wie zu wenig, denn was ständig anerkannt wird, verliert an Wirkung. Normalleistung wird nur gelobt, wenn sich eine neue ZFA in der Einarbeitungsphase befindet und sich positiv entwickelt.

Weshalb Anerkennung schwer fällt

Obwohl Zahnärzte von der Wirkung der Anerkennung überzeugt sind, fällt es ihnen nicht leicht, zu loben. In der Hektik des Alltags wird vergessen, dass positive Leistungsbeurteilung zum aktiven Praxismanagement gehört. Die Einstellung „Wenn ich nichts sage, bin ich zufrieden, und wenn ich nicht zufrieden bin, dann sage ich es" hat nichts mit moderner Praxisführung zu tun. Wer z.B. durch besondere Sorgfalt einen Fehler bei der Arbeit vermeidet, verdient bereits Anerkennung. Eine positive Bewertung ist angebracht, weil sie aufgepasst hat und einen Schaden abwenden konnte. Es wird vergessen, dass Anerkennung auch einen gruppendynamischen Effekt hat, d.h. wenn jemand sich besonders einsetzt, strengen sich die Kolleginnen auch an, damit sie ein Lob erhalten. Wer gelobt wird „revanchiert" sich meist mit einer positiven Äußerung über den Zahnarzt oder die Praxis. Die Rückmeldung für eine gute Leistung des Mitarbeiters ist also ein wichtiges Instrument erfolgreicher Praxisführung.

Für Leistungen in der Zahnarztpraxis gibt es nicht immer einen exakten Maßstab, z.B. Freundlichkeit und Engagement lassen sich nicht messen, wie die Temperatur auf dem Thermometer. Die Bewertung ist oft Gefühlssache. Zudem überschätzen Mitarbeiter gerne ihre eigene Leistung, was Durchschnitt ist, wird höher bewertet und Anerkennung erwartet.

Anerkennung muss allerdings auch verdient sein. Jeder will wissen, warum er gelobt wird und lehnt grundloses Loben aus guter Stimmung heraus ab. Wer ohne Anlass gelobt wird, fühlt sich schnell manipuliert.

Wer Anerkennung erfährt, wird in seinem Selbstvertrauen gestärkt und wird das anerkannte Verhalten reproduzieren oder gar verstärken. Der Mechanismus, erfolgreiches Verhalten zu wiederholen, ist wissenschaftlich gründlich untersucht worden. Das setzt die Mitarbeiterin auch unter Druck, und schafft beim Chef eine Erwartungshaltung, so dass er seinem „Star" immer mehr schwierige Aufgaben überträgt und sehr gute Arbeitsergebnisse erwartet.

Die Beliebtheit der Mitarbeiterin darf nicht Maßstab für Anerkennung sein, das würde dem Prinzip der Gleichbehandlung widersprechen. Der Mitarbeiterin ist eine Bevorzugung bei der Anerkennung anderen gegenüber peinlich. Positive Bewertung kann Neid unter den Kolleginnen schaffen, deshalb wird Anerkennung am besten unter vier Augen ausgesprochen. ■

Formen der positiven Bewertung

Anerkennung: Sie bezieht sich auf ein über der Norm liegendes Arbeitsergebnis oder eine Standardleistung bei äußerst schwierigen Bedingungen. Besondere Leistungen werden hinterfragt: „Das haben Sie aber besonders gut hin gekriegt, wie haben Sie das geschafft?"

Lob: Dabei geht es um ganz persönliche, meist charakterliche Eigenschaften, die für die Arbeitsausführung wichtig sind: „Was ich an Ihnen besonders schätze ist Ihre Gründlichkeit". Lob wird damit transparent, nachvollziehbar.

Dipl.-Betriebswirt Rolf Leicher
Fachautor und Referent
Oberer Rainweg 67 · 69118 Heidelberg
Rolf.Leicher@t-online.de

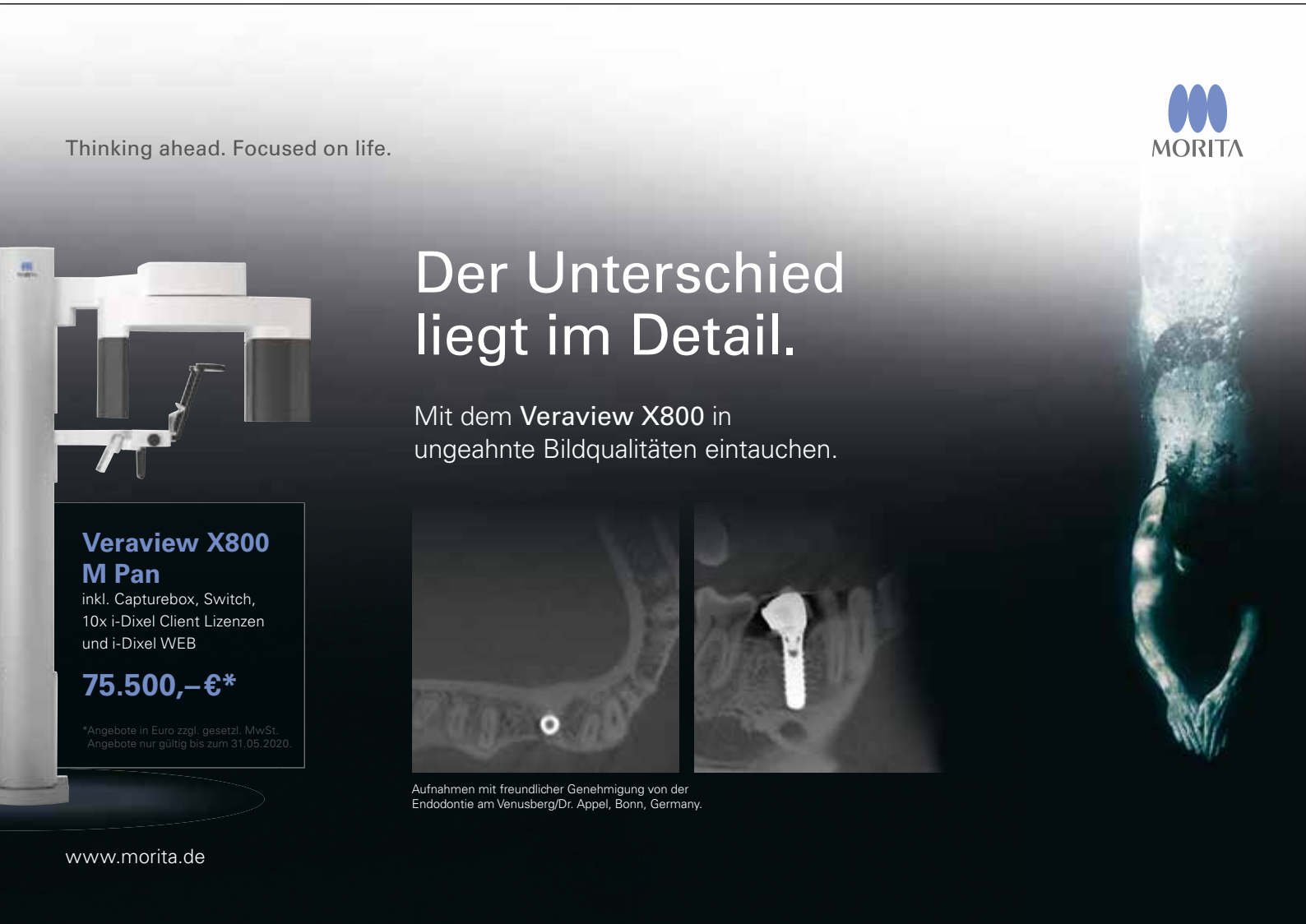

Neu bei Geistlich: Stabilized Bone Regeneration mit Schirmschrauben

Auf dem 33. DGI-Kongress 2019 in Hamburg präsentierte Geistlich im Workshop vor 200 Teilnehmern die Behandlungsmöglichkeit von Knochendefekten mit Schirmschrauben in Kombination mit partikulärem Knochenersatzmaterial. Das große Interesse zeigte sich im Anschluss unmittelbar am Geistlich Messestand.

Während Knochenblöcke, Schalen oder titanverstärkte Membranen mit zusätzlichen Schrauben oder Pins befestigt werden müssen, sind Schirmschrauben durchaus eine attraktive Alternative zur Behandlung von Knochendefekten. Sie schaffen Raum und Ruhe, eine der wichtigsten Voraussetzungen dafür, dass der verwendete Knochen bzw. das Knochenersatzmaterial ein- und umgebaut werden kann. Das Handling ist einfach, die Anwendung und Entfernung funktionieren schnell, die Kosten sind vergleichsweise günstig. Im defektorientierten

Geistlich-Konzept zwischen der GBR (Guided Bone Regeneration) und CBR (Customized Bone Regeneration) eingeordnet, finden die Schirmschrauben im flachen Schraubenkopfdesign im Rahmen der klassischen Tentpole- und Umbrella-Technik ihren Einsatz.

www.geistlich.de

Perfekter Sitz – selbst bei schmalsten Kieferkämmen

Einen schmalen Kieferkamm oralimplantologisch zu versorgen ist häufig mit Risiken verbunden. Mectron bietet mit dem neuen REX PiezoImplant nun die perfekte Lösung an. Mit dem PiezoImplant REX TL (Tissue Level) ist es

gelungen, Patienten eine weniger invasive Behandlung für den schmalen Kieferkamm anzubieten. Denn warum zylindrische Schraubenimplantate verwenden, wenn Keilimplantate besser zur Anatomie des Kiefers passen? Die Vorteile von Keilimplantaten liegen auf der Hand: Ihr rechteckiger Querschnitt ist ideal für den Einsatz im schmalen Kieferkamm. Denn ihre außergewöhnliche Form macht eine Knochenaugmentation nicht mehr notwendig. Gleichzeitig verfügen die PiezoImplants über die gleiche mechanische Festigkeit wie Standardimplantate, es besteht also keine Bruchgefahr. Weitere Produkteigenschaften fördern die Osseointegration des Implantats. Makrorillen unterstützen die spongiöse, Mikrorillen die kortikale Osseointegration und auch die raue Oberfläche verbessert die Verankerung im Kiefer. Das PiezoImplant ist 1,8 Millimeter stark und in vier Längen (9 bis 15 mm) erhältlich. Natürlich

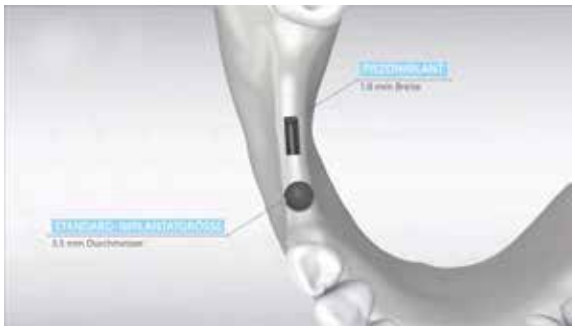

verfügt es über eine Standard-Prothetikverbindung, die eine einfache Versorgung ermöglicht.

Sie möchten sich live von den PiezoImplants überzeugen? Dann seien Sie beim Mectron Spring Meeting am 8. und 9. Mai 2020 in Venedig dabei. Internationale Referenten stellen hier richtungsweisende Trends der Implantologie vor. In Hands-On-Workshops können die Teilnehmer das zuvor Gelernte vertiefen.

www.mectron.de
www.springmeeting2020.com

naturesQue – die neuen Regenerationsmaterialien von BEGO Implant Systems

Die naturesQue Regenerationsmaterialien vereinen die Stärken des natürlichen Ursprungs mit der Expertise aus Wissenschaft und Heilkunst. Dem Anwender wird ein Produktprogramm aus Knochenersatzmaterialien und Kollagenprodukten für die Geweberegeneration geboten.

Im Bereich der Knochenersatzmaterialien bietet naturesQue zwei Optionen:
1. Ein xenogenes Material aus porciner Spongiosa mit sehr poröser Struktur, so dass viel Raum für den neuen Knochen zur Verfügung steht.
2. Ein xenohybrides Knochenersatzmaterial aus boviner Spongiosa, beschichtet mit einem Polymermix und Kollagenfragmenten, das ausgezeichnete elasto-mechanische Eigenschaften aufweist und vollständig resorbierbar ist.

Im Bereich der Kollagenprodukte bietet naturesQue drei Optionen:
1. Eine stabile porcine Barrieremembran zum Schutz des Augmentates.
2. Ein porcines Kollagenfleece, das seine 3D-Struktur beibehält, das Blutkoagel stabilisiert und blutstillend wirkt.
3. Ein mikrofibrilläres bovines Kollagen, das befeuchtet ein hochviskoses Gel bildet und blutstillend wirkt.

Das neue Produktprogramm wird von einer außergewöhnlichen Mediencampagne begleitet. Das Wesen der Natur in unserer Hand – unter diesem leitenden Grundsatz von naturesQue entstand eine Marketingkampagne, die mit ungewöhnlichen Tiermotiven in überraschender Darstellung spielt und deren symbolhafte Bedeutung in die Jetztzeit überträgt.
Seit Jahren praktiziert BEGO Implant Systems den Systemgedanken im Bereich der dentalen Implantologie. Dazu schließt sich der Implantathersteller in bestimmten Bereichen mit Partnern zusammen, um stets Produkte auf dem Spitzenstand der Dentaltechnologie anzubieten. Mit dieser Strategie der OWN Brand Label entstehen Partnerschaften voll Synergien zwischen Herstellern mit speziellem Know-how für innovative regenerative Biomaterialien und der Kompetenz von BEGO Implant Systems als Entwickler, Hersteller und Vertriebsorganisation von Dentalimplantaten.

www.bego-implantology.com

SIC®

Die Zukunft ist digital!

SAVE THE DATE

11. DENTAL SUMMER
25.06.2020

Patientenfall voll digital gelöst mit Hands-On am 1:1 3D-Modell

Workshop mit Dr. Marko Knauf

Informationen und Anmeldung unter:
sic-invent.com/events

Mundflora im Gleichgewicht

Lactobacillus reuteri Prodentis – klinisch getestet

Das Bewusstsein für die Bedeutsamkeit einer guten Mundhygiene zur Prophylaxe von Karies, Gingivitis und Parodontitis und damit auch von Allgemeinerkrankungen nimmt in der Bevölkerung zu. Dabei wird auch dem Zusammenhang zwischen Parodontalerkrankungen und dem Missverhältnis zwischen vorhandenen pathogenen Bakterien und den erwünschten, nützlichen Keimen in der Mundhöhle immer größere Aufmerksamkeit zuteil.

Dieses Bewusstsein spiegelt sich auch im kaum mehr überschaubaren Angebot an Pflegeprodukten und Probiotika wider, deren Wirkung jedoch nicht immer klinisch geprüft ist. Umso wichtiger ist es daher, Patienten bei der Wahl von probiotischen Mitteln zu unterstützen und ihnen Produkte zu empfehlen, deren Wirksamkeit durch wissenschaftliche Studien eindeutig belegbar ist. Das Nahrungsergänzungsmittel GUM® PerioBalance® verfügt über eine signifikante Studienlage, die zeigt, dass das in den Lutschtabletten enthaltene probiotische Milchsäurebakterium Lactobacillus reuteri in der Lage ist, das Gleichgewicht in der Mundhöhle wiederherzustellen und damit Entzündungen zu vermeiden.
Die Prävalenz parodontaler Erkrankungen ist laut der aktuellen Fünften Deutschen Mundgesundheitsstudie (DMS V) zwar leicht rückgängig, trotzdem liegt bei 43,4 % der jüngeren Erwachsenen und 44,8 % der jüngeren Senioren eine moderate Parodontitis vor; unter einer schweren Parodontitis leiden demnach 8,2 % bzw. 19,8 % [1]. Schlüsselfaktoren für die Entstehung von Parodontalerkrankungen sind einerseits die Anfälligkeit des Wirts und andererseits ein Missverhältnis zwischen den vorhandenen pathogenen Bakterien und den erwünschten, nützlichen Keimen. Besonders gefährdet sind Menschen mit Risikofaktoren. Zu diesen zählen beispielsweise Diabetes, Schwangerschaft, Osteoporose, hohes Alter, starkes Rauchen, Implantate/Brackets, Stress und viele mehr. Bei all diesen Personen wird empfohlen, die tägliche, gründliche Mundhygiene zusätzlich durch die Verwendung von Produkten, die eine klinisch relevante Anti-Plaque-Wirkung sowie einen entzündungshemmenden Effekt aufweisen, zu unterstützen [2].

Wirksame Konkurrenz zu unerwünschten Bakterien aufbauen

Beim gesunden Menschen dominieren in der Mundhöhle – die neben dem Darm die höchste bakterielle Besiedelungsdichte aufweist – grampositive aerobe Bakterienspezies; pathogene, in der Mehrzahl gramnegative Bakterien sind dagegen deutlich in der Unterzahl. Bei Plaque-Akkumulation und lokaler Entzündung steigen Sulkusfluid und pH-Wert, der Sauerstoffgehalt sinkt. Dadurch wird vor allem das Wachstum (fakultativ) anaerober, parodontalpathogener Bakterien gefördert. Ähnlich wie im Darm können ausgewählte, nützliche Mikroorganismen auch in der Mundhöhle entscheidend dazu beitragen, eine ausgewogene Mundflora wiederherzustellen. Ein wichtiger Vertreter dieser „Nützlinge" ist das probiotische Milchsäurebakterium Lactobacillus reuteri. Dieses Bakterium ist menschlichen Ursprungs und konnte noch in den 60er Jahren im Verdauungstrakt von 30-40 % der Bevölkerung nachgewiesen werden. Heute beherbergen es nur noch 10-20 % der Menschen, was Wissenschaftler damit begründen, dass immer weniger fermentierte Lebensmittel (z.B. Sauerkraut) verzehrt werden und immer mehr künstliche Konservierungsstoffe den Nahrungsmitteln zugesetzt werden [3]. In zahlreichen Studien konnte gezeigt werden, dass Lactobacillus reuteri in der Lage ist, das Entstehen von Plaque und Gingivitis wirksam einzudämmen [3].

Das Ziel der Behandlung mit Lactobacillus reuteri ist es, das natürliche Gleichgewicht der Mundflora wiederherzustellen.

GUM® PerioBalance® – klinische Studien mit überzeugenden Ergebnissen

GUM® PerioBalance® enthält das klinisch dokumentierte und patentierte Bakterium Lactobacillus reuteri Prodentis® (LrP), das so adaptiert wurde, dass es sich sowohl in der Mundhöhle als auch im Magen-Darm-Trakt des Menschen ansiedeln kann. Zudem hat es die einzigartige Fähigkeit, sich im Speichel und an der Mundschleimhaut festzusetzen. Eine Reihe von klinischen Studien belegt, dass LrP die Plaque-Bildung unterdrückt und entzündungshemmende wie auch antimikrobielle Wirkungen entfaltet.
In einer randomisierten, placebokontrollierten Studie von Teughels et al. [4] erhielten 30 Patienten mit chronischer Parodontitis nach Durchführung einer SRP (Scaling und Root Planing) entweder LrP oder Placebo über 12 Wochen. In der Verumgruppe waren am Studienende Sondierungstiefe (PPD-Reduktion bei tiefen Taschen um 22 % höher als mit Placebo) und das klinische Attachmentniveau (CAL-Zuwachs um 54 % höher als mit Placebo) signifikant besser als in der Placebo-Gruppe; auch der pathogene Keim Porphyromonas gingivalis wurde signifikant stärker eingedämmt. In einer weiteren Doppelblind-Studie von Vicario et al. [5] wurden diese Ergebnisse eindrücklich bestätigt.
Auch Vivekananda et al. führten mit 30 Parodontitis-Patienten eine randomisierte Studie durch [6]. An Tag 0 wurde bei allen Studienteilnehmern eine SRP durchgeführt, allerdings nur in zwei Quadranten (entweder links oder rechts). Von Tag 21 bis 42 wurde eine Gruppe täglich mit zwei Tabletten LrP behandelt, die andere mit Placebo. Bei allen behandelten Patienten verbesserten sich der Plaque-Index (PI), der Gingiva-Index (GI) und der Gingiva-Blutungs-Index (GBI) signifikant, allerdings verschieden stark.
Am besten schnitt ab SRP plus LrP, gefolgt von LrP alleine und erst dann SRP plus Placebo. Die untersuchte Taschentiefe (PPD)

GUM® PerioBalance® gilt als sinnvolle Therapieergänzung bei Parodontalerkrankungen.

sowie das klinische Attachmentniveau (CAL) konnten durch SRP plus LrP von 5,08 auf 3,78 mm bzw. von 3,93 auf 2,85 mm reduziert werden. Aufgrund dieser Ergebnisse empfehlen die Autoren die Anwendung von LrP während der nicht-chirurgischen Therapie und in der Erhaltungsphase der Parodontalbehandlung. Sie sehen die Therapie mit Probiotika als sinnvolle Ergänzung oder Alternative zur Parodontalbehandlung an, wenn SRP kontraindiziert ist. Eine Meta-Analyse von Martin-Cabezas et al. [7] untermauert die obigen Ergebnisse und Schlussfolgerungen.

Der Frage, ob Probiotika auch bei einer periimplantären Mukositis helfen können, gingen Flichy et al. nach [8]. Sie konnten nachweisen, dass bei Patienten mit einer periimplantären Mukositis nach nur 30 Tagen Einnahme eine deutliche Verbesserung der klinischen Parameter erreicht werden kann (PI minus 0,74 Punkte; Sondierungstiefe minus 1,09 mm). Bemerkenswert bei dieser Untersuchung war weiterhin, dass die Gruppe ohne Mukositis ebenfalls Verbesserungen zeigte (PI minus 0,59 Punkte; Sondierungstiefe minus 0,16 mm). Schlussfolgerung der Autoren: LrP kann sowohl parallel zur Behandlung als auch zur Prophylaxe von periimplantärer Mukositis eingesetzt werden.

Auch bei einer manifesten Schwangerschaftsgingivitis kann durch LrP eine deutliche Verbesserung der parodontalen Entzündungssituation erreicht werden, so die Ergebnisse einer Studie von Schlagenhauf et al. [9]. 45 Schwangere im letzten Trimester der Schwangerschaft nahmen teil und konsumierten jeweils für drei Monate entweder das Probiotikum LrP oder geschmacksidentische Placebo-Tabletten. Am Ende des Beobachtungszeitraums konnte ein ausgeprägter Rückgang der gingivalen Entzündung in der Verum-Gruppe festgestellt werden (von 1,0 auf 0,2). Außerdem hatte sich der Plaque-Index reduziert (von 0,8 auf 0,6), obwohl keine Mundhygieneinstruktionen durchgeführt wurden. Zusätzlich wies die Studie nach, dass die Anwendung von GUM® PerioBalance® in der Schwangerschaft völlig unbedenklich ist.

GUM® PerioBalance® enthält mindestens 200 Millionen aktive Bakterien pro Tablette. Es ist glutenfrei und auch für Vegetarier geeignet. ■

Sunstar Deutschland
Aiterfeld 1
79677 Schönau
Tel. 07673 885 10855
www.professional.sunstar.com/de

JEDER®
Sinuslift Technologie

Minimalinvasiver, kontrollierter Sinuslift
mit dem JEDER® System und CERASORB® Paste

- Einzeitiger Sinuslift
- Schonende Anhebung der Kieferhöhlenschleimhaut
- Computergestützte Operationstechnik

- 99 % phasenreine β-TCP Paste zur Auffüllung der Sinuskavität
- Vollständige Knochenregeneration
- Sichere und einfache Anwendung

Seien Sie dabei!
Infos zu unseren akkreditierten Sinuslift-Fortbildungen unter:
event@curasan.de

3 CME PUNKTE

curasan
Regenerative Medizin

curasan AG
Lindigstraße 4, 63801 Kleinostheim
www.curasan.de
Tel.: +49 6027 / 40 900 - 0

Mini-Implantate im MIMI®-Verfahren mit Einarbeitung der Matrizen chairside

Als Mini-Implantate werden Implantate bezeichnet, die einen Durchmesser < 3,0 mm aufweisen. Sie funktionieren bereits seit über 25 Jahren mit großem Erfolg, wenn man weiß, wie und wann man sie korrekt einsetzt. In diesem Beitrag erfährt der Leser einige Tipps & Tricks aus den Erfahrungen der letzten 26 Jahre von Dr. Armin Nedjat.

Minis sind bevorzugt bei älteren Patienten indiziert, deren untere Prothese im zahnlosen Kiefer keinen ausreichenden Halt aufweist. Diese Patienten – ohne Fixierung der unteren Prothese – zerkleinern ihre Nahrung nicht mehr, sondern „schlingen" diese herunter. „Gesund beginnt im Mund" und die Verdauung beginnt bereits mit dem guten Kauen der Nahrung. Um erfolgreich zu sein, gilt es deshalb einige Tipps und Tricks zu befolgen.

Material

Man bevorzuge trotz des geringen Durchmessers Mini-Implantatsysteme mit Rein-Titan Grad 4b, d.h. mit einem Titan-Anteil von 99% anstelle einer Titanlegierung mit einem Aluminium Anteil von 6% und einem Titan-Anteil von nur 90%. Achten Sie auf diese „Nebensächlichkeit" der Minis, denn u.U. werden mit der Verwendung von Titan Grad 5 (Titanlegierung) Patienten mit unerwünschten „Nebenwirkungen" konfrontiert (auch die einer Alzheimer Erkrankung). Titan Grad 5 gilt immunologisch im Vergleich zu Rein-Titan Systemen nicht als biokompatibel.

Implantatsysteme aus Titan Grad 5 (wie fast die allermeisten „Minis"), die lediglich 1/3 der Arbeitslänge aufbereiten und das Implantat in den Knochen selbstdrehend einschrauben, lehne ich aus Sicherheitsgründen ab, zumal dann, wenn man über 250 U/Min. bohrt, denn das wäre „Chirurgie-Blindflug" und nicht MIMI!

Anzahl der Implantate und Design der Kugelköpfe

Im Unterkiefer greife ich auf vier einteilige Implantate (mit den Durchmessern 2,5 - 3,0 oder 4,0 mm) mit Kugelköpfen zurück, die jeweils vier Abflachungen der Kugel aufweisen. Deshalb habe ich diese in der Vergangenheit auch als „Tulpen" bezeichnet. Der Grund für diese Abflachungen sind die O-Ringe der Matrize, die durch die Abflachung nicht schnell „ausleiern" (durch tägliches Ab- und Wiedereingliedern der Prothese). Eine der abgeflachten Flächen sollte nach bukkal zeigen (siehe orangener Ring **Abb. 7)**.

Im Oberkiefer greife ich lieber auf zweiteilige Systeme zurück. Nach einer „Einheilungszeit" von drei Monaten werden die Champions (R)Evolutions mit Durchmesser 3,5 mm mit den „Tulpen"- oder Locator-Abutments versehen. Nur in Ausnahmefällen nehme ich auch im Oberkiefer einteilige „Minis". Dann hingegen mindestens sechs an der Anzahl, wenn nicht sogar acht.

Im Unterkiefer inseriere ich daher i.d.R. immer vier einteilige Mini-Implantate in Sofortbelastung mit Einarbeitung der Matrizen in eine bereits harmonisch balanciert, okklusal eingestellte Prothese.

Erfolgsaussichten

Im Unterkiefer liegen die Erfolgsaussichten der „Champions Minis" in Sofortbelastung bei über 96 % (über 10 Jahre), im Oberkiefer dagegen nur bei etwa 85%. Alternativ kann man im Unterkiefer auch 2-4 zweiteilige (R)Evolutions mit „Wartezeit" von 2-3 Monaten verwenden: Dann werden die „Tulpen- oder Locator Abutments" mit Gingivahöhen 2 oder 4 mm eingeschraubt und die Prothese mit den entsprechenden Matrizen versehen.

Navigation mit CNIP

Bei transgingivalem Vorgehen (ohne Mukoperiostlappenbildungen) bedienen wir uns seit Jahren der sog. CNIP-Navigation: Cortical-navigated-implantation-procedure **(Abb. 3)**. Fakt ist, dass jegliche Mukoperiostlappenbildung mit einer späteren Mangelernährung des Knochens einhergeht, denn die Ernährung des Knochens erfolgt lediglich über eine intakte, unverletzte Knochenhaut. Löst man einmal die Knochenhaut vom Knochen, so wird die Ernährung nie mehr so vonstattengehen wie vorher. Das Vorurteil, dass man bei Nichtdarstellung des Knochens „blind" arbeitet, ist genauso Unsinn, wie als müsste man einen wurzelbehandelten Zahn vor einer Endodontie-Behandlung extrahieren, um die anatomischen Wurzeln und die Austrittsstelle des Zahnnerves zu kennen.

Entscheidend ist bei CNIP, dass man alte OP-Protokolle der Kavitätenaufbereitung hinter sich lässt: So beginnen wir immer mit konischen Dreikantbohrern, welche in der Kompakta maximal mit 250 U/Min. und in der Spongiosa folgend mit 50-70 U/Min. betrieben werden! Fährt man diese niedrigen Geschwindigkeiten, so verbleibt der Dreikantbohrer immer in der Spongiosa und wird durch die bukkale und orale Kompakta quasi „navigiert". Auf diese Weise kann der „gelbe" Bohrer

Abb. 1 und 2: Diese vier „Minis" (Champions-Implants) mit Durchmesser 3,0 mm und Länge 10 mm wurden im Rahmen des einjährigen CITC Curriculums von einer jungen Kollegin bereits in der 1. Woche in eigener Praxis inseriert und prothetisch in Sofortbelastung versorgt.

QR-Code einer CNIP-navigiert geführten Navigation.

keine kompakte Knochenwand perforieren. Zudem kontrollieren wir die Kavität-Bohrungen immer mit einer dünnen, flexiblen und ausreichend langen Knochensonde: ‚KKK' = Knochen-Kavitäten-Kontrolle.
Man bereitet z.B. mit den bereits seit 2006 zugelassenen, einteiligen Champions Kugelkopf-Implantaten (Länge 8 – 10 – 12 – 14 – 16 mm und Durchmessern 2,5 - 3,0 oder 4,0 mm) immer die komplette Arbeitslänge in mm und addiere i.d.R. sogar 4 mm dazu: Für meine Standardlänge 10 mm bereite ich also mit gelbem und weißem Dreikantbohrer transgingival 14 mm auf, um problemlos und ausreichend tief die Implantate inserieren zu können **(Abb. 4-9)**!

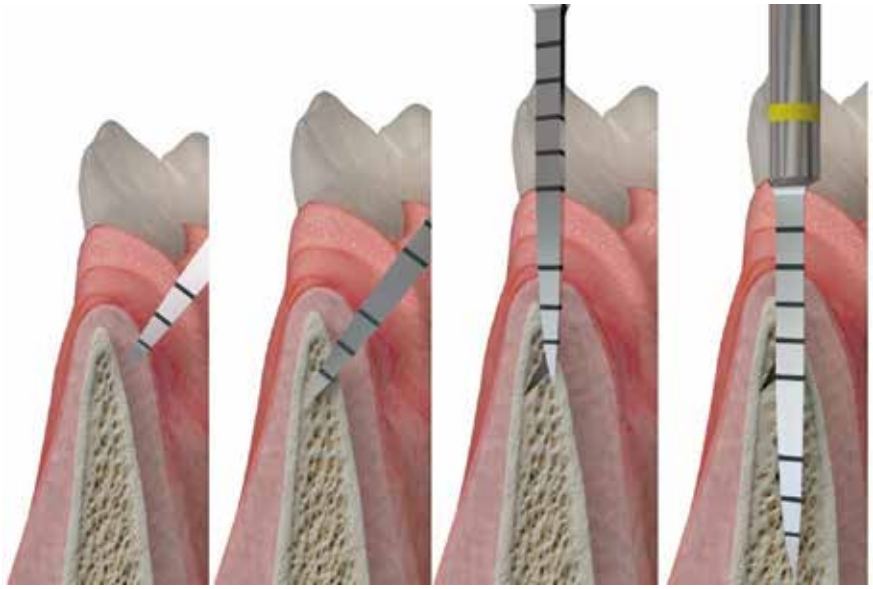

Abb. 3: CNIP: Ganz wichtig ist bei schmalen, resorbierten Kieferkämmen auch die Tatsache, dass man von lingual kommend nach bukkal durch die Kompakta bohrt, und bei Erreichen der Spongiosa die Arbeitsinstrumente „aufrichtet": Dadurch bleibt die „Heilige Wand" der Chirurgie geschont und man kann sogar untersichgehende Knochenareale nach bukkal kondensieren bzw. kompensieren.

Abb. 4-6: Leicht von lingual kommend, jedoch während des Bohrens nur mit 50 U/Min, nach bukkal aufrichtend, geht es „CNIP-navigiert" in die Knochentiefe.

CHAMPIONS GUIDE als prothetische Navigationsorientierung

Wenn CNIP die „horizontal/sagittale Navigation darstellt, so sind die Champions-Guides die prothetische Navigation. Diese Hilfsmittel sind wiederverwendbare, biegbare Schablonen (eine für OK, eine für UK), die man individuell pro Fall „biegen"/ erstellen kann. Eine optimale Position der vier Implantate im Unterkiefer zur Fixierung einer UK-Prothese sind: 4 – 2 – 2 – 4. Wenn man präimplantologisch 5 mm D Messkugeln (notfalls auch Büroklammern, mit der Spitze nach unten) bukkal auf die metallfreie Prothese (mit Klebewachs) auf die Kunststoffzähne 34 und 44 klebt und damit ein OPTG macht, so kann man leicht verifizieren, dass man gut 1,5 mm mesial des Foramen mentale liegen wird, wenn man die gleiche Prothese okklusal 34 + 44 mit kleinen Öffnungen für den ersten gelben Bohrer versieht und somit die vorhandene Prothese als Bohrschablone umgestaltet. Bitte achten Sie darauf, dass chinesische Patienten i.d.R. ihr Foramen mentale nicht zwischen 4 und 5 (wie Europäer, Asiaten und Amerikaner), sondern eher zwischen den Zähnen 3 und 4 haben. Eine weitere, oft gestellte Frage: Darf man bei einem zahnlosen Patienten in den so genannten „Nerv-Loop", abgehend vom Foramen mentale bis in Knochenregion 32, 42 bohren bzw. implantieren? Ganz klar: Ja, da der Loop-Anteil lediglich die

Abb. 7-9: Alle Champions-Minis wurden „mittig" im Knochen transgingival inseriert (Kontrolle DVT). Durch die richtige Bohr-Kondensationstechnik ist auch immer die „Befestigte Gingiva" bukkal der Implantate verifizierbar, was auch ein wesentliches Erfolgskriterium ist. Dies ist jedoch lingual des Implantats primär nicht wichtig, da sich diese nach einigen Wochen sogar bildet und keine „Schmutznische" darstellt. Bukkal jedoch sollte unbedingt eine befestigte Gingiva vorhanden sein!

vorderen Frontzähne innerviert! Man sollte jedoch 1-2 mm mesial des Foramen mentale bleiben, also: „Safety first"!
Ich gebe auch zudem niemals eine Leitungsanästhesie, sondern anästhesiere nur bukkal und oral die Gingiva **(Abb. 10-14)**.

Abb. 10 und 11: Die CHAMPIONS GUIDES sind preiswerte, immer wiederverwendbare, biegbare Schablonen, um die optimale Position der Implantate abschätzen zu können. Regiones 4 - 2 - 2 - 4 ist optimal!

Fazit

Es erscheint immer sehr leicht, vier Minis zur Stabilisierung einer unteren Prothese zu implantieren und in Sofortbelastung prothetisch zu versorgen. Es sind jedoch oftmals „Kleinigkeiten", die über Erfolg & Misserfolg entscheiden. Gerade schmale Kiefer sind nur durch die CNIP-Navigation der MIMI-Methodik (minimal-invasive Methodik der Implantation) periostschonend, sicher und nachhaltig erfolgreich und ohne Lappenbildungen behandelbar. Im Zweifelsfall eröffnet man mit kleiner Inzision, jedoch sollte auf Mukoperiostlappenbildungen verzichtet werden. Ihre Patienten werden es Ihnen danken! ■

Abb. 12-14: Die Einarbeitung der Matrizen inkl. den braunen O-Ringen geschieht sehr einfach mit dem dualhärtenden Prothesenkunststoff „Fiber Force" (Champions-Implants GmbH). Für die Matrizen muss ausreichend Platz in der Prothese geschaffen werden. Die Prothesen müssen bei Einarbeitung der MMTs selbstverständlich die gleiche, optimal ausgeglichene Okklusion aufweisen wie vor der Operation.

Dr. Armin Nedjat
Leiter der FUTURE DENTAL ACADEMY
CEO Champions Implants GmbH
Champions-Implants GmbH
Tel. 06734 914080
info@champions-implants.de
www.champions-implants.de

Film zu Operation und Einbau der Matrizen.

Zeramex Digital Solutions – Ihr Kompetenzzentrum für digitale Lösungen

Lernen Sie den komplett digitalen Workflow für die Implantatsysteme von Zeramex kennen. Verbessern Sie dabei das Kundenerlebnis und erleichtern Sie Ihre Arbeit.

Der Digital Workflow von Zeramex bietet Ihnen neben der Herstellung von 100% metallfrei verschraubten individualisierten Abutments und monolithischen Kronen mit Zeramex XT Implantatverbindung einen Service für die Aufbereitung Ihrer digitalen Daten oder auch für das Finishing der vorgefertigten rohen Versorgung.
Modellieren Sie Ihre Krone bzw. das individuelle Abutment wie gewohnt in Ihrer 3Shape- oder Exocad-Software und erstellen Sie so das gewünschte Design. Schicken Sie uns die digitalen Daten bequem als STL-File zu.
Zeramex Digital Solutions produziert die komplette Versorgung inklusive Zeramex Implantatverbindung. Dies mittels individuellem Abutment oder als einteilige Monolith-Krone ohne Fugen und Klebespalt.
Es besteht auch die Möglichkeit eine individuelle Krone für Zerabase oder andere Abutments direkt in Auftrag zu geben. Nach Wunsch ist diese mit und ohne Schraubenloch erhältlich. Alle individualisierten Zirkon-Kronen sind zudem gefärbt und glasiert lieferbar. Sie bekommen die nach Ihrer Wahl fixfertige, genau passende prothetische Versorgung innerhalb von einer Woche zum Einsetzen zurück. Erleichtern Sie Ihre Arbeitsprozesse und das Leben Ihres Patienten. Nutzen Sie den digitalen Workflow von Zeramex. ■

Zeramex Digital Solutions
00800 0400 1333
digitalsolutions@zeramex.com

LASAK

BioniQ®

Implantat S2.9
mit BIO-Oberfläche

einfach und effektiv

schmal & hydrophil

Zwanzigjährige Erfahrung mit schmalen Implantaten

LASAK GmbH
Českobrodská 1047/46 • 190 01 Prag 9 – Hloubětín
Tschechische Republik • Tel.: +420 224 315 663
Fax: +420 224 319 716 • E-Mail: export@lasak.cz
www.lasak.com

Einzigartige MORITA-Bildqualität für jede Praxis

Unterschiedliche zahnmedizinische Fachgebiete bringen unterschiedliche Anforderungen an bildgebende Systeme mit sich. So hat ein Allgemeinzahnarzt andere Ansprüche an seine Röntgensysteme als beispielsweise ein Mund-, Kiefer- und Gesichtschirurg oder ein Endodontologe. Diesem Umstand wird das japanische Traditionsunternehmen Morita gerecht, indem es mit dem Veraviewepocs 3D R100 ein System für jede Praxis bietet.

Mit dem Veraviewepocs 3D R100 ist es möglich, die einzigartige MORITA-Bildqualität zu nutzen – auch wenn das Budget begrenzt ist. Das System hat die 3D-Röntgendiagnostik revolutioniert und setzt Standards. Für Praxen mit höchsten Anforderungen hat Morita mit dem Veraview X800 die Spitzenklasse bei Röntgen-Kombinationsgeräten neu definiert. Eine überragende Bildqualität von mehr als 2,5 LP/mm bei MTF 10% und eine Voxelgröße von 80 µm ermöglicht eine präzise Diagnose auch in anspruchsvollsten Fällen.

Aussagekräftige Diagnose

Ob Allgemeinzahnarzt oder Spezialist – beide wollen die Patienten in ihrer Praxis auf Grundlage einer aussagekräftigen Diagnose behandeln. Was das im Detail bedeutet, kann allerdings je nach Komplexitätsgrad des „Durchschnittsfalls" durchaus variieren. So legt der Endodontologe womöglich einen größeren Wert auf eine außerordentlich hohe Auflösung und eine Vielzahl von Aufnahmevolumina, während der Mehrwert derartiger High-End-Features für Generalisten im Praxisalltag nicht unbedingt spürbar wird. Für ihre Zwecke kann sich dann ein Bildgebungssystem empfehlen, das sich durch eine immer noch überdurchschnittliche, aber eben nicht maximal hohe Auflösung bei einfacher und sicherer Bedienung auszeichnet.

Hervorragende Bildqualität bei 2D- und 3D-Aufnahmen

Bei einem solchen Nutzungsprofil stellt der Veraviewepocs 3D R100 eine passende Lösung dar. Denn er verfügt nicht nur über eine hervorragende Bildqualität bei 2D- und 3D-Aufnahmen, er erleichtert dem Zahnarzt die Arbeit zudem mit einer Reihe von sinnvollen Funktionen. So verfügt er beispielsweise über innovative Funktionen zur automatischen Reduzierung der Strahlendosis in Bezug auf Patienten, eine permanente Belichtungsautomatik für Panorama-Aufnahmen, sechs je nach Indikation wählbare Aufnahmebereiche sowie den sogenannten Panoramic Scout, mit dessen Hilfe sich intuitiv und reproduzierbar eine zuverlässige Auswahl von Zielbereichen bei 3D-Aufnahmen vornehmen lässt. Doppelaufnahmen wegen falscher Positionierung werden so vermieden. In Summe ermöglicht der Veraviewepocs 3D R100 dadurch ein besonders einfaches Handling und liefert hervorragende Ergebnisse.

Hervorragende, weit überdurchschnittliche Bildqualität bei 3D- und 2D-Aufnahmen für eine präzise Diagnose: der Veraviewepocs 3D R100 von Morita.

Kombinationsgerät der Wahl

Bewegen sich die Anforderung an die Bildgebung jedoch im absoluten High-End-Bereich, beispielsweise in einer auf endodontische oder implantologische Behandlungen spezialisierten Praxis oder in der Mund- Kiefer- und Gesichtschirurgie, bietet sich der Veraview X800 als das Kombinationsgerät der Wahl an. Er punktet mit einer enorm hohen Auflösung von bis zu 2,5 LP/mm, MTF 10% bzw. einer Voxelgröße von 80 µm und liefert eine überragende Bildqualität bei 2D- und bei 3D-Aufnahmen. Die 360°-Rotation sorgt für reduzierte Artefakte und eine Qualität die mit 180°-Systemen nicht erreicht werden kann. Je nach Indikation hat der Anwender die Wahl zwischen 360°- und 180°-Scanning sowie 11 Aufnahmebereichen. Auf Basis von Echtdaten lassen sich darüber hinaus durch eine revolutionäre automatische Bildoptimierung brillante Panoramaaufnahmen anfertigen.

Neudefinition der Spitzenklasse bei Röntgen-Kombinationsgeräten: der Veraview X800 von Morita.

Hilfsmittel für eine moderne Diagnostik

Mit diesem Duo bestehend aus dem Veraviewepocs 3D R100 und dem Veraview X800 hält Morita somit eine passende Bildgebungs-Lösung sowohl für Allgemeinzahnärzte als auch für spezialisierte Behandler bereit – indikationsgerecht, hochqualitativ und auf lange Sicht wertbeständig. Auf diese Weise steht jeder Praxis genau das Hilfsmittel für eine moderne Diagnostik zur Verfügung, die dem individuellen Bedarf entspricht. ■

J. MORITA EUROPE GMBH
Justus-von-Liebig-Straße 27a · 63128 Dietzenbach
Tel. 06074 836 0 · info@morita.de
www.morita.de

Wissenschaft trifft Praxis

5. MDI-Anwendersymposium in Frankfurt

Nach dem großen Erfolg des 4. MDI Anwendersymposiums 2018 geht die Erfolgsstory dieses Jahr weiter. Sie haben die Möglichkeit vom 5. bis 7. Juni 2020 Teil des 5. MDI Anwendersymposiums im 5-Sterne-Hotel Kempinski Gravenbruch in Frankfurt zu sein.

Die Mini-Dental-Implantate und damit das Therapiekonzept „Minimalinvasive Implantologie" gehören in vielen Zahnarztpraxen inzwischen zum Standard. Den Patienten wird eine festsitzende Prothese oder ein neues, sicheres Lebensgefühl durch die Vermehrung von Pfeilern geboten, wodurch sich deren Lebensqualität verbessert. Mit den festen „Dritten" verbessert sich der allgemeine Gesundheitszustand bei vielen Patienten.

15 Referenten an zwei Tagen

Erleben Sie auf dem 5. MDI Anwendersymposium der condent GmbH wieder hochkarätige Referenten und schöpfen Sie aus deren Erfahrungsschatz. Erfahren Sie Neues, Wissenswertes und Interessantes aus dem täglichen Praxisalltag sowie aus Forschung und Wissenschaft. Aber auch Themen abseits der Zahnmedizin werden Sie begeistern. So wird Sie z.B. Pater Hermann-Joseph Zoche in seiner „Morgen-Andacht" sprichwörtlich ins Gebet nehmen, Sie erfahren von Frau Dr. Olschowsky Geheimnisvolles über sich selbst. Last but not least gibt es Tipps zur Abrechnung der Mini's von Doreen Unglaube. Den Abschluss des Symposiums bildet eine Party, zu der Steve Horn & Band mit Livemusik aufspielen werden.

Das MDI Anwendersymposium findet im wunderschönen 5* Hotel Kempinski Gravenbruch in Frankfurt statt. Mit seiner wunderschönen Parkanlage, dem hervorragenden SPA-Bereich und den vielen kulinarischen Köstlichkeiten ist es ein Haus zum rundum Wohlfühlen.

condent GmbH
Owiedenfeldstraße 6 · 30559 Hannover
Tel. 0800 10037070
info@original-mdi.de · www.original-mdi.de

Deutsche Gesellschaft Für Implantologie

IN COOPERATION WITH

EUROPEAN ASSOCIATION FOR OSSEOINTEGRATION

Berlin 2020

"...tear down this wall!"

29th Annual Scientific Meeting EAO
34. Kongress der DGI
8. - 10. Oktober 2020

Congress chair: **Henning Schliephake (EAO)**
Congress co-chairs: **Frank Schwarz & Florian Beuer (DGI)**
Chairs DGI-Congress: **Bilal Al-Nawas & Anette Strunz**
Invited Countries: **USA and Russia**

Call for Abstracts

Präsentieren Sie Ihr Wissen!
Reichen Sie bis zum 6. Mai Ihr Abstract ein:
congress.eao.org/en/programme/abstracts

ZahnArzt – Interdisziplinärer Blick über den Tellerrand

Jahrestagungen 2020/21 der *NEUEN* GRUPPE in Berlin

Die NEUE GRUPPE e.V. widmet die kommenden beiden Jahrestagungen 2020 und 2021 der interdisziplinär ausgerichteten Diagnostik und Behandlung in der Zahnmedizin. Konzeptionell durchdacht stellen beide Jahrestagungen die medizinische Seite des Zahnarztberufes in den Mittelpunkt. Das breit aufgestellte Referenten-Team thematisiert u. a. medizinische, ethische, gesellschaftliche und soziale Aspekte innerhalb der Zahnmedizin. Auftakt macht die Jahrestagung 2020 mit dem Titel „ZahnArzt – Interdisziplinärer Blick über den Tellerrand" vom 19.-21.11.2020 in Berlin.

Die Komplexität der Zahnmedizin erfordert Weitblick, Kompetenz, Kollegialität und Verantwortungsbewusstsein. Vor diesem Hintergrund agiert die zahnärztliche Fachgesellschaft ***NEUE* GRUPPE** e.V. seit mehr als 50 Jahren. Immer am Puls der Zeit orientiert, werden hochwertige Fortbildungen mit kollegialem Miteinander verbunden. Die Jahrestagungen der ***NEUE* GRUPPE** sind attraktiv sowie populär und für viele Zahnärzte fester Bestandteil im Fortbildungskalender. Die mit Bedacht gewählten Referenten machen die international besten Methoden einer zahnärztlichen Behandlung auf lehrreiche, interessante Weise zugänglich. Der praktische Bezug wird mit wissenschaftlichem Background vereint. 2020/21 überrascht die ***NEUE* GRUPPE** mit einem neu gedachten Tagungsprogramm und reagiert damit auf den Wandel der Zeit.

„Thinking outside the Box" in Berlin

Die Jahrestagungen 2020 und 2021 sind konzeptionell aufeinander abgestimmt und widmen sich der interdisziplinär ausgerichteten Diagnostik und Behandlung in der Zahnmedizin. **Dr. Derk Siebers** (Präsident ***NEUE* GRUPPE**) fasst die Intention zusammen: „Unsere Verantwortung als Zahnärzte beschränkt sich nicht auf die Mundgesundheit der Patienten, sondern umfasst – soweit in unseren Möglichkeiten – das gesamtheitliche Wohlergehen der sich uns anvertrauenden Menschen. Deshalb widmen wir unsere nächsten Jahrestagungen den Themen „ZahnArzt" bzw. „ZahnMedizin". Wir sind keine Handwerker oder Dentisten, sondern ZahnÄrzte; gewiss mit außerordentlichen handwerklichen Fähigkeiten."

Beide Jahrestagungen vermitteln Weitblick über den zahnmedizinischen Tellerrand sowie umfassende Informationsvielfalt für den Praxisalltag. Place-to-be im Jahr 2020 ist Berlin-Mitte (Hotel Radisson Blu). Das unverwechselbare Flair gegenüber vom Berliner Dom und neuen Stadtschloss (Neueröffnung im Herbst 2020!) unterstreicht, wie auf solider Basis mit realistischen Visionen, Konsequenz und Beständigkeit die Tradition und die Moderne vereint werden können.

Einblick in das Programm 2020

Den Teilnehmern wird vom 19.-21.11.2020 ein vielschichtiges Programm geboten. Die Referenten geben eine Auffrischung und Aktualisierung des Wissens in den eng mit der Zahnmedizin assoziierten Fachdisziplinen. Hierzu gehören Hämatologie, Infektiologie, Onkologie, Kardiologie, Mikrobiologie, Oralchirurgie, Hals-, Nasen-, Ohrenmedizin und Schlafmedizin. Zudem werden Psychologie, Soziologie und Medizinethik Bestandteile des Programms sein. Eine intensive Diskussion über interdisziplinäre Schnittstellen mit Spezialisten vertieft die praxisorientierte Fortbildung. Und da der Wandel der Gesellschaft zunehmend komplexere Rahmenbedingungen im zahnärztlichen Alltag mit sich bringt, werden auch gesamtgesellschaftliche Entwicklungen analysiert und diskutiert, um angemessen auf Veränderungen reagieren zu können. Die Liste der Referenten mit ihren Fachrichtungen spiegelt das Programm wider und unterstreicht eindrucksvoll die Vielfalt an Themen, der Zahnärzte tagtäglich gegenüberstehen.

Mit Weitblick wachsen

Die ***NEUE* GRUPPE** bietet mit ihrem Kongresskonzept eine außergewöhnliche Gelegenheit, sich über (Fach)-Grenzen hinweg fortzubilden. Herausragende Referenten unterschiedlicher medizinischer und zahnmedizinischer Fachgebiete werden das aktuelle obligate sowie fakultative Wissen ihres Spezialgebietes komprimiert wiedergeben und diskutieren.

Die Jahrestagung 2020 der ***NEUE* GRUPPE** findet vom 19.11. bis 21.11.2020 in Berlin-Mitte statt. Nicht nur das imposante Tagungsprogramm ist die Reise wert. Berlin als Stadt der unendlichen Möglichkeiten lädt ein, pulsierende Vielfalt, Historie und Moderne sowie lebendige Kontraste zu erleben. Begrüßungsabend, Festabend und Rahmenprogramm bieten viel Gelegenheit für Austausch, Erleben, Spaß und Genuss. ■

www.neue-gruppe.com

Das ITI Curriculum für Orale Regeneration ist ausgebucht

Einer Information der deutschen ITI Sektion (International Team for Implantology) zufolge ist das neue ITI Curriculum für Orale Regeneration, das Ende April startet, bereits ausgebucht. Die Referenten aus Wissenschaft und Praxis vermitteln in neun Modulen profundes Wissen und Know-how zur Wiederherstellung und Regeneration von oralem Hart- und Weichgewebe.

„Der Zuspruch bestätigt, dass das Curriculum für Orale Regeneration die Interessenslage der Kollegenschaft abbildet und auf ein breites Echo stößt", erklärt der ITI Education Delegate und Initiator des Curriculums, Prof. Dr. Dr. Bilal Al-Nawas. In der laut ITI einzigartigen Fortbildung vermitteln die Referenten aus Wissenschaft und Praxis in neun Modulen profundes Wissen und Know-how zur Wiederherstellung und Regeneration von oralem Hart- und Weichgewebe. In einer Videobotschaft https://t1p.de/8mug stellen die Mitglieder des wissenschaftlichen Beirats und selbst Referenten des Curriculums Dr. Dr. Andreas Pabst, Assistenzarzt in der Klinik und Poliklinik für Mund-, Kiefer- und Plastische Gesichtschirurgie des Bundeswehrzentralkrankenhauses Koblenz; PD Dr. Dr. Peer W. Kämmerer, stellvertretender Klinikdirektor der Klinik und Poliklinik für Mund-, Kiefer- und Gesichtschirurgie der Universitätsmedizin Mainz und Dr. Jochen Tunkel, niedergelassener Fachzahnarzt für Parodontologie und Oralchirurgie in Bad Oeynhausen das Konzept noch einmal vor. ■

© Shutterstock, Cookie Studio

Detaillierte Informationen und Vormerkung für das nächste Curriculum unter www.iti-curriculum.org/curriculum-orale-regeneration

ITI International Team for Implantology
ITI Sektion Deutschland · 79036 Freiburg · Tel. 0700 484 8400
germany@itisection.org · www.iti.org/about/sections

DGPro
DEUTSCHE GESELLSCHAFT FÜR PROTHETISCHE ZAHNMEDIZIN UND BIOMATERIALIEN E. V.
69. JAHRESTAGUNG
5.–6. JUNI 2020
HAMBURG
www.dgpro-kongress.de
conventus
Bessere Planung – Entspanntere Behandlung I Perspektiven aus Praxis und Wissenschaft
© 43644229 | Fotolia.com

International Implantology Congress 2020 in Leipzig

Dentaurum Implants erwartet im Jubiläumsjahr Gäste aus aller Welt

Vom 19. bis 21. Juni 2020 wird die Messemetropole Leipzig ein echtes Highlight in der implantologischen Fortbildungswelt beheimaten. Drei Tage lang ist die 5-Sterne-Unterkunft „The Westin Hotel" Leipzig Austragungsort von Dentaurum Implants' International Implantology Congress. Renommierte Referenten informieren in wissenschaftlichen und praxisorientierten Vorträgen über aktuelle Themen aus dem Bereich der Implantologie. Zudem gibt es Grund zu feiern, denn Dentaurum Implants kann auf 25 erfolgreiche Jahre am Markt zurückblicken.

Nach den erfolgreichen Kongressveranstaltungen in Berlin, Malta, Frankfurt und München, ist es 2020 an der Zeit, die Tradition der Expertentreffen fortzusetzen. Unter dem Motto „tioLogic® – dare to be different" liegt der Fokus dieser Veranstaltung auf dem hohen Praxisbezug und interaktivem Austausch vor Ort. Die Referenten vermitteln praktische Anregungen aus Wissenschaft und Praxis, mit denen verschiedene Aspekte des Arbeitsalltags in der Implantologie optimiert werden können. Vor dem offiziellen Programmeinstieg am Samstag, ist Freitagabend ein Dinner mit viel Raum für den kollegialen Austausch geplant. Wo genau das Dinner stattfindet, ist eine Überraschung und bleibt vorerst geheim. Es sei so viel gesagt: Die exotische Atmosphäre und das vielfältige Rahmenprogramm werden diesen Abend unvergesslich machen.

Ein Blick in das Programm am Samstag und Sonntag verrät, dass zehn Redner aus sechs Ländern in den Startlöchern stehen. **Prof. Dr. Friedhelm Heinemann** aus Deutschland wird den Vortragsteil mit wissenschaftlichen und klinischen Aspekten des Abutment Designs eröffnen. Der nächste Sprecher kommt aus Frankreich: **Dr. Gilles Chaumanet** erklärt, was passiert, wenn im implantologischen Kontext Biologie auf Technik trifft. Die Frage: „Knochenersatzmaterial – wann, warum und wie?" beantwortet **Dr. Yaman Felfli** aus Saudi-Arabien. Es geht spannend weiter, wenn **Dr. James Galea** aus Malta über die sofortige Rehabilitation von zahnlosen Patienten berichtet. Anschließend verfolgt **Dr. Said Jama Scharifi** aus Deutschland die Fragestellung, ob das Thema virtuelle 3D-Planung und Diagnostik für die Implantologie unerlässlich ist. Nach einem gemeinsamen Mittagessen stellt **Dr. Ammar Alkatrji** aus Saudi-Arabien vor, wie man die optimale Kontur von Hart- und Weichgewebe ermittelt. **Dr. Joachim Hoffmann** (Deutschland) wird im Anschluss über die „Gefahrenzone" Implantatchirurgie und Knochentransplantation im Unterkiefer sprechen. Darauf folgt der Vortrag des Ägypters **Dr. Mohamed Wagdy Bissar** zum Thema „Periimplantäres Gewebe – Veränderungen an verschiedenen Implantatabutment-Verbindungen".

Hier geht es direkt zur Website.

Zu guter Letzt erwartet die Teilnehmer neben dentalspezifischen Themen mit theoretisch und praktisch relevanten Fragestellungen ein besonderes Vortragshighlight: **Harry Flint** aus Deutschland gibt einen Ausblick in die Zukunft. Er ist bekannt dafür, neue Wege zu gehen und zeigt, wie Anwender mithilfe von Videos sowohl Patienten finden als auch an sich binden können. In den Pausen bleibt genügend Zeit, um sich mit den Referenten und Kollegen intensiv auszutauschen und sich vor Ort über die aktuellen Produkte von Dentaurum Implants zu informieren.

Wertvolle Empfehlungen können die Teilnehmer bei den Live-Demonstrationen von **Philippe de Moyer** aus Belgien, **Dr. Joachim Hoffmann** und **Prof. Dr. Friedhelm Heinemann** (Deutschland) mitnehmen. Die Themen lauten: „Die ästhetische Zone: Wie man mit wenig Aufwand ein überzeugendes Emergenzprofil erstellt", „2INGIS® guide – Eine neue Dimension in geführter Chirurgie" und „Digitaler Workflow – von der Wurzel bis zur Krone".

Für die Teilnehmer und ihre Begleitung ist mit einer Kanufahrt, Porsche Firmenführung oder Sightseeingtour ein abwechslungsreiches Rahmenprogramm geboten. Bis zum 10. April kann man sich unter **www.dentaurum.de/iic-leipzig2020/** zum internationalen Expertentreffen anmelden. ■

DENTAURUM Implants GmbH
Turnstr. 31
75228 Ispringen
Tel.07231 803-0
info@dentaurum-implants.com
www.dentaurum-implants.com

Erstes BBA Symposium in Heidelberg

Vom 25. bis 27. September 2020 findet das 1. BBA Symposium im modernen Kongresszentrum der Print Media Academy in Heidelberg statt. Der Kongress für Zahnärzte und Oralchirurgen ist interessant für alle, die das nächste Level der Implantologie kennenlernen wollen.

Das außergewöhnliche Implantologie-Symposium trägt den Titel „RISE of the GOLDEN AGE" und es wird drei Tage lang speziell um die neuesten Trends im Bereich Hart- und Weichgewebemanagement gehen.
Im Fokus werden autologe Verfahren stehen, wie beispielsweise die Socket Shield Technik, praxisrelevante Weichgewebetechniken, der Biologische Eigenknochenaufbau (BBA = Biological Bone Augmentation), die Split Bone Technique (Khoury) sowie auch die allgemeine Verwendung patienteneigener Gewebe, auch bekannt als der „Goldstandard" im Bereich der dentalen Implantologie.

Top-Referenten in Heidelberg

Einige der weltweit bekanntesten Referenten wie Maurice Salama, Michael Pikos, Howie Gluckman, Radoslav Jadach und viele mehr werden bei diesem Event der Extraklasse referieren. Sie alle stehen für höchsten klinischen und wissenschaftlichen Anspruch.
Neben dem ganztägigen Symposiums-Programm am Freitag, den 25. und Samstag, den 26. September wird es am Sonntag Hands-on-Workshops zum Thema Knochenentnahme, Knochentransplantation, Hart- und Weichgewebemanagement u.v.m. geben.

Das Event stellt eine ausgezeichnete Gelegenheit dar, um sich mit ähnlich denkenden Kollegen aus der ganzen Welt zu vernetzen und auszutauschen.
Sowohl der Galaabend im Marriott Hotel am Freitagabend wie auch der Eventabend am Samstagabend in der trendigen Roof Top Bar der Print Media Academy mit atemberaubendem Ausblick auf das Heidelberger Schloss einschließlich feinster Verköstigung und Musik sind weitere Highlights.
Da die Teilnehmerzahl für Symposium und Workshops limitiert ist, wird eine rechtzeitige Anmeldung empfohlen. ■

www.bba-academy.com/rise

Exklusive Fortbildung auf Mallorca

medentis medical bietet auch in 2020 seine exklusiven Veranstaltungen auf Mallorca an. Die ICX-Fortbildungsvilla in Costa d´en Blanes verspricht einen atemberaubenden Blick über die Bucht von Puerto Portals. Am 3./4. April 2020 referieren Prof. Dr. Katja Nelson und PD Dr. Susanne Nahles, am 24./25. April gibt Dr. Stefan Reinhardt ein Update zur Sofortimplantation und Sofortbelastung.

Namhafte Referenten, neue Innovationen sowie kulinarische Genüsse der Extraklasse erwarten Sie in einem exklusiven Wohlfühl-Ambiente unter Spaniens Sonne. Neben einem wunderbaren Rahmenprogramm mit Barbecue und Sonnenuntergangs-Gala-Dinner erfahren Sie auch Wissenswertes über den Erfolg von ICX und über die Zukunft der dentalen Implantologie.

Produktneuheiten und neue Perspektiven

medentis medical präsentiert neue Perspektiven mit neuen Ideen, Hands-On, Erfahrungsaustausch und interessanten Patientenfällen. Mit ICX-ROYAL präsentiert medentis die weltweit erste Möglichkeit zur kompletten Patientenversorgung mit ICX-Produkten aus einer Hand. Von Zahntechnikern für Zahntechniker entwickelt, beinhaltet ICX-ROYAL ein Komplett-System zur ästhetischen Komplett-Versorgung speziell für Zahntechniker. Der Patient kann so innerhalb kürzester Zeit mit definitivem und ästhetischem Zahnersatz versorgt werden. Auch die Entwicklung rund um die digitale Implantatplanung wird bei medentis stetig vorangetrieben. Mit ICX-MAGELLAN X wurde die bekannte ICX-MAGELLAN Software deutlich weiterentwickelt. Unter anderem beeindruckt ICX-MAGELLAN X mit einer neuen Oberfläche, einer App-basierten Kommunikationsplattform und der Möglichkeit zur eigenen Schablonenproduktion.

© medentis

Mit der neuen ICX- Ø 3,3mm Implantatlinie schließt sich eine Lücke im Implantatportfolio zur Versorgung weiterer Indikationen, wie etwa die Versorgung schmaler Frontzahnlücken. Das ICX-NARROW Implantat mit einem Durchmesser von 3,3 mm wird mit einer eigenen, rotationsgesicherten Prothetiklinie angeboten.

Die nächsten Termine

Am 3./4. April 2020 referieren Prof. Dr. Katja Nelson und PD Dr. Susanne Nahles über „Chirurgie oder komplexe Augmentationen". Am 24./25. April gibt Dr. Stefan Reinhardt ein Update zur Sofortimplantation und Sofortbelastung.

medentis medical GmbH
Walporzheimer Str. 48-52
53474 Bad Neuenahr/Ahrweiler
Tel. 02641 9110-0
https://icx-mallorca.de/

Implantate und mehr am Meer

Weiterbildungsreihe für implantologisch tätige Zahnärzte in Rostock

Am 24. April 2020 startet die zweitägige Weiterbildungsreihe „Implantate und mehr am Meer" in Rostock. Die an drei Terminen stattfindende Fachveranstaltung bietet implantologisch tätigen Zahnärzten ein aufeinander abgestimmtes Vortragskonzept: Teilnehmer erlernen sowohl theoretische als auch praktische Kenntnisse der chirurgischen und prothetischen Anwendung des alphatech® Implantat-Systems.

Im Mittelpunkt der Weiterbildung steht die geführte Implantation mit dem alphatech® guided surgery System. Referent **Dr. Robert Böttcher** demonstriert die Möglichkeiten der prothetischen Implantatversorgung von der Einzelkrone bis zur zirkulären Brücke sowie Angulationskonzept, Steg, Locator bis hin zum Kugelkopf. Zudem wird die digitale prothetische Versorgung thematisiert in der Dr. Böttcher die Chancen und Vorteile der Verknüpfung analoger und digitaler Techniken im Bereich digitaler Scan, Modelldrucken und Fräsen aufzeigt. Am zweiten Tag können die Teilnehmer das theoretische Wissen in einem Hands-on Training umsetzen.

Begleitend zu den Vorträgen bietet die Veranstaltung eine Werksführung bei den Firmen FMZ GmbH und DOT GmbH an. Die Firma FMZ ist Hersteller des alphatech® Systems und auf die Herstellung dentaler Implantate spezialisiert. Die Teilnehmer können einen Blick hinter die Kulissen werfen und erhalten Informationen zur Fertigung und der Qualitätskontrolle. Zusätzlich können Interessierte bei einem Besuch der Firma DOT, ein weltweit tätiger Beschichter von medizinischen Implantaten, Einblicke in die verschiedenen Arten der Oberflächenbehandlung erhalten.

Das alphatech® guided surgery Konzept

Mit dem alphatech® guided surgery Konzept bietet Henry Schein ein innovatives Implantologie-Produkt an. Das Konzept stellt eine sichere Möglichkeit der schablonengeführten Implantatbettaufbereitung dar. Eine 3D-Diagnostik und Planung mit anschließender Bohrschablonenherstellung ist hierbei eine Grundvoraussetzung. Bei fehlender sicherer dentaler Abstützung kann die Bohrschablone an temporären Implantaten fixiert werden. Die Führung und der Tiefenstopp für die rotierenden Aufbereitungsinstrumente werden durch die Bohrlöffel und die Geometrie der Bohrer garantiert. Bedingt durch die Implantatlängen von acht bis 16 mm sind zwei unterschiedliche Bohrerlängen notwendig. Der zu verwendende Bohrer ist aus der Planung ersichtlich und im Bohrprotokoll hinterlegt. Um ein optimales Handling zu gewährleisten sind die Instrumente doppelendig und anguliert, wie es von vielen dentalen Handinstrumenten bekannt ist. Das alphatech® guided surgery Konzept bietet in Verbindung mit dem alphatech® Angulationskonzept eine Möglichkeit der sicheren Implantation. Das alphatech® Angulationskonzept bietet die Möglichkeit der Versorgung von unbezahnten Patienten mit festsitzendem Zahnersatz auf mindestens vier Implantaten im Unterkiefer und mindestens sechs Implantaten im Oberkiefer. ■

Die Veranstaltungen finden wie folgt in Rostock statt:

- 24. und 25. April 2020
- 29. und 30. Mai 2020
- 18. und 19. September 2020

Henry Schein Dental Deutschland GmbH
Monzastraße 2a
63225 Langen
www.henryschein-dental.de

All about Periimplantitis

15. Experten Symposium zur 5. Jahreszeit in Köln

Was Sie schon immer über Periimplantitis wissen wollten – der BDIZ EDI lieferte Antworten beim 15. Experten Symposium in Köln. Unter Leitung von Univ.-Prof. Dr. Dr. Joachim E. Zöller erwartete die Teilnehmer ein hochkarätig besetztes, spannendes und intensives Fortbildungsprogramm, eingebettet in den Kölner Karneval.

Spaß und pure Lebensfreude draußen, drinnen ein Thema, das die Zahnärzte/innen auch in Zukunft beschäftigen muss, denn die Periimplantitis stellt die Behandler weiter vor große Herausforderungen. Wie kriegt man die Entzündung rund um das Implantat in den Griff? Zum Auftakt widmete sich **Prof. Dr. Dr. Christian Walter** von der Uni Mainz den vielzähligen allgemeinen Risikofaktoren und deren Einfluss auf das Implantatüberleben, darunter Rauchen, Diabetes mellitus, Parodontalerkrankungen, Osteoporose, Allergien und weitere. Das Auditorium interessierte besonders der Einfluss von Bisphosphonaten auf die Entstehung der Periimplantitis, den der Referent als nachrangig einstufte. Größer sei das Problem, dass als Nebenwirkung der Bisphosphonattherapie eine Osteoporose rund um das Implantat auftreten könne.

Prof. Dr. Dr. Christian Walter

Dr. Freimut Vizethum, Mitglied im Vorstand des BDIZ EDI aus Rauenberg, führte in die Welt der Bakterien und ihrer erschreckenden Anpassungsfähigkeit und Wandelbarkeit in Bezug auf Antibiotika ein. „Man könnte heute soweit gehen zu sagen: Bakterien haben eine gewisse soziale Intelligenz und können ihre Funktionsweise zu ihrem Vorteil steuern." **PD Dr. Christoph Graetz** von der Uni Kiel stufte die Parodontitis zwar als signifikanten Risikofaktor für die Periimplantitis ein, grenzte die biofilmassoziierte Entzündungserkrankung dennoch klar von der Periimplantitis ab.

Blick ins Auditorium

© alle Bilder BDIZ EDI

Prof. Dr. Katja Nelson von der Uni Freiburg stellte klar, dass auch Keramikimplantate von der Periimplantitis betroffen sein können. „Keramikimplantate sondern auch Partikel und Ionen ab", machte sie anhand eigener Untersuchungen deutlich. **Prof. Dr. H.J. Nickenig** von der Uni Köln sieht in dem relativ neuen Verfahren des Keramik-Coatings von Titanimplantaten einen möglichen Ansatz zum Schutz vor Periimplantitis. „Wenn viele Effekte in Gang gesetzt sind und dann die massive Lösung von Metallionen dazukommt, könnte das Keramik-Coating dazu beitragen, dass es zu einer geringeren Titanionen-Freisetzung in die Gewebe kommt."

Prof. Dr. F. Khoury

Wenn die konservative Behandlung versagt, kommt für **Prof. Dr. Fouad Khoury** aus Olsberg die Chirurgie mit resektiven und/oder augmentativen Maßnahmen, abhängig von verschiedenen Faktoren, zum Einsatz. Er brachte das Dilemma rund um die Behandlung auf den Punkt: „Die Ätiologie für die Periimplantitis ist unvollständig und deshalb beschränkt sich die Therapie auf die Behandlung der Symptomatik." **Prof. Dr. Dr. Rainer Schmelzeisen** von der Uni Freiburg lieferte den Nachweis, dass die Prognosen einer Implantation nach Implantation durchschnittlich um 10 Prozent schlechter seien als bei einer Erstimplantation. Eine erneute Implantation erfordere nicht selten umfangreiche Augmentationen sowie konturierende Weichgewebe-Chirurgiemaßnahmen. Für **PD Dr. Jörg Neugebauer** aus Landsberg ist ein individuelles Recall zur Sicherung eines Langzeiterfolges von Implantaten notwendig, um u.a. eine funktionelle Fehlbelastung frühzeitig zu erkennen, die parodontalen und periimplantären Befunde zu kontrollieren, um die Überlebensrate der Implantatversorgungen zu erhöhen und die Risikofaktoren für mögliche systemische Erkrankungen zu reduzieren.

Nach wie vor bleibt die Therapie der Periimplantitis weniger vorhersagbar als die der Parodontitis. Dennoch waren interessante Ansätze dabei und die Teilnehmer/innen blieben gebannt bis zum Schluss im Raum und diskutierten mit den Referenten. „Es war ein hervorragendes Symposium", sagte eine Teilnehmerin, die zum 15. Mal in Köln dabei war und bisher kein Experten Symposium verpasst hat. ■

www.bdizedi.org

Parodontitis-Risiko per App ermitteln

Parodontitis, die Entzündung des Zahnhalteapparates, zählt zu den häufigsten chronischen Erkrankungen weltweit. Doch oft bleibt sie zu lange unerkannt. Um eine mögliche Gefährdung rechtzeitig festzustellen, hat die Deutsche Gesellschaft für Parodontologie eine App entwickelt, mit der Patienten einen Selbsttest durchführen können. Auch andere Fachgesellschaften haben diese nun übernommen.

„Parodontitis kann unbehandelt zu Zahnverlust führen sowie Auswirkungen auf die Allgemeingesundheit und das allgemeine Wohlbefinden haben. Wie bei einem Eisberg verläuft die Erkrankung unterhalb der sichtbaren Oberfläche. Und da sie meist auch nicht schmerzt, wird sie häufig erst in einem weit fortgeschrittenen Stadium erkannt", machte der Greifswalder Parodontologe Prof. Dr. Thomas Kocher auf ein grundsätzliches Problem aufmerksam.

Die Gefahr erkennen

„Es ist also wichtig, Warnsignale für eine mögliche Parodontitis zu kennen und bei ersten Anzeichen den Zahnarzt aufzusuchen. Denn durch frühzeitiges Erkennen und eine systematische Behandlung kann der Krankheitsprozess zum Stillstand gebracht werden. Ästhetische oder auch funktionelle Veränderungen lassen sich dadurch weitgehend begrenzen und der Zustand des Zahnhalteapparates deutlich verbessern."

Risiko einschätzen und aktiv werden

Um die Menschen über die reine Information hinaus auch zur Eigeninitiative zu bewegen, wurde eine Patienten-App entwickelt. Das Prinzip ist ganz einfach: Man beantwortet sieben Fragen und erhält anschließend eine prozentuale Risiko-Bewertung. Doch was dahinter steckt, ist wesentlich komplexer.

„Als Basis dienten unsere Daten aus der seit 1997 laufenden Gesundheitsstudie SHIP (Study of Health of Pomerania)", so der Zahnmediziner und Wissenschaftler. Die Greifswalder Studie gilt als die umfangreichste bevölkerungsbezogene Gesundheitsstudie weltweit. „Somit kommen die erhobenen Werte einmal mehr einer breiten Öffentlichkeit zugute", sagt Prof. Dr. Kocher.

App downloaden

Eine aktuelle Fassung der DG PARO-Selbsttest-App steht im Apple-App-Store sowie im Google-Play-Store zum kostenlosen Download zur Verfügung. Mit der App kann jeder Patient einfach, aber verlässlich seine Risikofaktoren einschätzen und entsprechend handeln. Über die DG PARO-Website www.dgparo.de kann ebenfalls der persönliche Risikoscore ermittelt werden.

Die App wurde nun auch von anderen Fachgesellschaften übernommen: die ÖGP (Österreichische Gesellschaft für Parodontologie), die EFP (European Federation of Periodontology) sowie die SIdP (Società Italiana di Parodontologia) stellen in den jeweiligen Sprachen die Selbsttest-App zur Verfügung. ■

Ein Blick in die DG PARO-Selbsttest-App.

Download im App-Store von Apple

Download im Google-Play-Store

Deutsche Gesellschaft für Parodontologie e.V.
Neufferstraße 1
93055 Regensburg
Tel. 0941 942799-0
www.dgparo.de

DGI baut Angebote für Nachwuchs aus

Veranstaltungen beim Dental Summer und in Düsseldorf

Die Deutsche Gesellschaft für Implantologie und ihre Nachwuchs-Organisation Next^e Generation intensivieren den Austausch mit dem zahnärztlichen Nachwuchs. Die Gesellschaft bietet 2020 auf dem Dental Summer am Timmendorfer Strand und mit der Implant Wave in Düsseldorf Veranstaltungen an, die sich an den Bedürfnissen der jungen Kolleginnen und Kollegen orientieren.

„Die Implantologie hat zwar an vielen Hochschulen Einzug in die studentische Ausbildung gehalten, spielt jedoch häufig nur eine Nebenrolle. Gleichwohl werden wir in unserer Assistenzzeit in Praxen und Universitäten meist schon früh mit der Implantologie konfrontiert", sagt Dr. Samir Abou-Ayash (Bern), Mitglied im Leitungskomitee der Next^e Generation. Dann ist Wissen gefragt, das bislang nicht auf dem Stundenplan stand. Zwar gibt es eine Fülle von Angeboten in der Implantologie, doch nur ein geringer Teil ist auf die Bedürfnisse des zahnärztlichen Nachwuchses zugeschnitten.

Darum will die Nachwuchs-Organisation der DGI die bisherigen Ausbildungsmöglichkeiten für Studierende sowie Assistenzzahnärztinnen und -zahnärzte nach dem Abschluss des Studiums in Zusammenarbeit mit dem Vorstand der DGI weiterentwickeln. Dies soll in enger Abstimmung mit den Zielgruppen geschehen. „Schließlich wissen die jungen Kolleginnen und Kollegen selbst am besten, was sie wollen", schmunzelt Dr. Abou-Ayash.

Auftakt war auf dem letzten DGI-Kongress Ende November 2019 in Hamburg. 16 Vertreterinnen und Vertreter von neun Fachschaften aus ganz Deutschland hatten die Einladung der DGI zu einem Gespräch angenommen – trotz eines nicht gerade günstigen Termins am Donnerstagabend und laufendem Semester. Doch die Mühen haben sich für beide Seiten gelohnt: „Das intensive und konstruktive Gespräch mit dem zahnärztlichen Nachwuchs war ein voller Erfolg", resümiert Abou-Ayash, der die Veranstaltung moderierte. DGI-Präsident Prof. Dr. Dr. Knut A. Grötz (Wiesbaden), Vorstandssprecherin Dr. Dr. Anette Strunz (Berlin) und das Team der Next^e Generation skizzierten ihre Überlegungen – und hörten ihren Gästen vor allem aufmerksam zu. Erstes spontanes Ergebnis: Seit diesem Treffen arbeiten zwei Studierende in der DGI-Nachwuchsorganisation mit.

Dr. Abou-Ayash moderiert die Veranstaltung im Rahmen des DGI-Kongresses in Hamburg. Rechts im Bild DGI-Präsident Prof. Dr. Dr. Knut A. Grötz und Sprecherin Dr. Dr. Anette Strunz, die den jungen Kollegen zuhören. *© Knipping*

Surfen auf der Implant Wave in Düsseldorf

Wohin die Reise gehen soll, lässt sich am Angebot der DGI für den Nachwuchs in diesem Jahr ablesen. Zum einen lädt die Next^e Generation erneut am 20. Juni zur Implant Wave nach Düsseldorf ein. Dort präsentieren Mitglieder der Nachwuchs-Organisation unter dem Motto „viele Wege führen nach Rom" ihren persönlichen Weg in die Implantologie. Damit wird auch klar, dass die Implantologie als Querschnittsfach in nahezu allen zahnmedizinischen Subdisziplinen verankert ist.

Am Nachmittag geht es unter dem Stichwort „Praxis" mit Hands-on und Tischdemonstrationen zur Sache: digitale versus konventionelle Abformung, Augmentation, navigierte versus freihändige Implantatinsertion. Der letzte Programmpunkt mit dem Titel „Vergnügen" findet auf der stehenden Welle und am Strand einer Wasserskianlage statt. Bei BBQ und Party kann man netzwerken und sich austauschen.

Startup Implantologie im Dental Summer

Sehr umfangreich engagiert sich die DGI in diesem Jahr erstmals beim Dental Summer am Timmendorfer Strand. Unter dem Motto „Bei uns gibt's was Frisches" lockt die Gesellschaft am 26. Juni mit sieben renommierten Referenten zum ganztägigen „Startup in die Implantologie – von Alveolenmanagement bis Zahnersatz".

„Wir wollen nicht nur Wissen vermitteln, sondern vor allem auch „nahbarer" für die jüngeren Kolleginnen und Kollegen werden", sagt Dr. Dr. Anette Strunz, die aus vielen Gesprächen mit jungen Zahnärztinnen und Zahnärzten die Botschaft mitgenommen hat, dass große Organisationen oft als distanzierend und wenig einladend für den Nachwuchs wahrgenommen werden. „Dies wollen wir ändern", so Dr. Strunz.

Workshop mit Hands-on

Am 27. Juni folgt ein Workshop mit Hands-on-Übungen, den die DGI in diesem Jahr schon zum vierten Mal zusammen mit der Deutschen Gesellschaft für Ästhetische Zahnmedizin, dem BdZA und Dentista anbietet – aufgrund der großen Nachfrage in diesem Jahr gleich zwei Mal. Der Workshop verknüpft Theorie und Praxis und die Teilnehmer können in der kleinen Gruppe eines Workshops optimal betreut werden. ■

www.dgi-ev.de

Die nächste Ausgabe der **DI** erscheint am **19. Mai 2020**

IMPLANTOLOGIE

Oft kommt es nach länger bestehendem Zahnverlust zu Konturveränderungen, die ein zervikales Knochendefizit bedingen, welches das oro-faziale Weichgewebsprofil einschränkt. Was man dagegen tun kann, lesen Sie im Beitrag von Prof. Dr. Georg-Hubertus Nentwig und PD Dr. Dr. Oliver Seitz.

RECHT

Am 26. Mai 2020 tritt die EU-Verordnung „Medical Device Regulation (MDR)" – in Kraft. Rechtsanwältin Nadine Ettling klärt in der Mai-Ausgabe auf, wo Probleme für Ihre Zahnarztpraxis oder Ihr Praxislabor auftauchen können und worauf Sie besonders achten müssen.

LEISTUNGSVERGLEICH

Die „dentale Volumentomographie" (DVT) hat sich heute als dreidimensionale Röntgentechnik in der chirurgischen Zahnheilkunde etabliert. Dementsprechend werden viele Geräte auf dem Dentalmarkt angeboten. Eine aktuelle Übersicht finden Sie in unserer Mai-Ausgabe.

Impressum

DENTALE IMPLANTOLOGIE & PARODONTOLOGIE
DI online: www.dimagazin-aktuell.de

Spitta GmbH
Ammonitenstraße 1, 72336 Balingen,
Postfach 10 09 63, 72309 Balingen,
Telefon 07433 952-0, Telefax 07433 952-111

Chefredaktion
PD Dr. Dr. Dr. Oliver Seitz M.Sc. (Implantologie)
oliver.seitz@spitta.de
Prof. Dr. Georg Gaßmann (Parodontologie)
georg.gassmann@spitta.de

Redaktion
Carmen Bornfleth, Tel. 07420 405216, Fax: 07420 4050578
E-Mail: carmen.bornfleth@spitta.de

Ständige Mitarbeiter:
Dr. Jan-Friedrich Dehner
jan-friedrich.dehner@spitta.de

Redaktionsbeirat
Dr. Eduardo Anitua, Prof. Dr. Nicole Arweiler Dr. Georg Bayer, Dr. Fred Bergmann, Dr. Robert Böttcher, Dr. Jörg Brachwitz, PD Dr. Dan Brüllmann, Dr. Hermann Derks, Dr. Marcus Engelschalk, Dr. Daniel Engler-Hamm, Prof. Dr. Dr. E. Fischer-Brandies, Dr. Michael Gahlert, Dr. German Gómez-Román, Dr. H.-J. Hartmann, Dr. Michael Hopp, Dr. Werner Hotz, Dr. Hans-Dieter John, Dr. Frank Kistler, Dr. Steffen Kistler, Dr. Heinz Kniha, Prof. Dr. Ralf Kohal, ZTM Heiner Kruse, Prof. Dr. K.-P. Lange, Dr. Philippe D. Ledermann, ZTM Reinhard Lucas, Dr. Ralf Masur, Dr. Robert Nölken, Prof. Dr. Dr. Winand Olivier, RA Björn Papendorf, Dr. Mathias Plöger, Dr. Florian Rathe, Prof. Dr. Dr. Dr. Robert Sader, Kerstin Salhoff, Dr. Dr. Markus Schlee, Dr. Karl-Heinz Schnieder, Dr. Achim Sieper, Dr. Christoph Sliwowski, Prof. Serge Szmukler-Moncler, Dr. Alexander Volkmann, Dr. Clemens Walter, Prof. Dr. Thomas Weischer, Dr. Jörg-Ulf Wiegner, Dr. Walter Wille-Kollmar, Prof. Dr. Murat Yildirim

Anzeigenleitung
Josefa Seydler, Tel. 07433 952-171
E-Mail: josefa.seydler@spitta.de

Anzeigenverkauf
Heike Möller, Tel. 07433 952-356
E-Mail: heike.moeller@spitta.de

Anzeigenservice/Aboverwaltung
Gundula Schwaner, Tel.: 07433 952-325
E-Mail: gundula.schwaner@spitta.de

Jahresabonnement 50 Euro zzgl. MwSt.

Bezugsmöglichkeiten:
Bestellungen nehmen der Verlag und alle Buchhandlungen im In- und Ausland entgegen. Sollte die Fachzeitschrift aus Gründen, die nicht vom Verlag zu vertreten sind, nicht geliefert werden können, besteht kein Anspruch auf Nachlieferung oder Erstattung vorausbezahlter Bezugsgelder.

Leserhinweis/Datenschutz:
Ihre dem Verlag vorliegenden Adressdaten werden unter strikter Einhaltung der Datenschutzvorschriften gespeichert, zur internen Weiterverarbeitung und für verlagseigene Werbezwecke genutzt. Fremdunternehmen werden Ihre Adressdaten zur Aussendung interessanter Informationen zur Verfügung gestellt. Sofern Sie die Speicherung und/oder Weitergabe Ihrer Adressdaten nicht wünschen, so teilen Sie uns dies bitte schriftlich an die Verlagsadresse oder per E-Mail an datenschutz@spitta.de mit.

Urheber und Verlagsrecht:
Für unverlangt eingesendete Manuskripte, Abbildungen und Bücher übernimmt die Redaktion keine Haftung. Mit Annahme eines eingereichten Manuskriptes gehen das Recht der Veröffentlichung sowie die Rechte zur Übersetzung, zur Vergabe von Nachdruckrechten, zur elektronischen Speicherung in Datenbanken oder Internet, zur Herstellung von Sonderdrucken, Fotokopien und Mikrokopien an den Verlag über. Jede Verwertung außerhalb der durch das Urheberrechtsgesetz festgelegten Grenzen ist ohne Zustimmung des Verlages unzulässig. Alle in dieser Veröffentlichung enthaltenen Angaben, Ergebnissen usw. wurden von den Autoren nach bestem Wissen erstellt und von ihnen und dem Verlag mit größtmöglicher Sorgfalt überprüft. Gleichwohl sind inhaltliche Fehler nicht vollständig auszuschließen. Daher erfolgen alle Angaben ohne jegliche Verpflichtung oder Garantie des Verlages oder der Autoren. Sie garantieren oder haften nicht für etwaige inhaltliche Unrichtigkeiten (Produkthaftungsausschluss).
Mit anderen als redaktionseigenen Signa oder mit Verfassernamen gezeichnete Beiträge geben die Auffassung der Verfasser wieder, die der Meinung der Redaktion nicht zu entsprechen braucht. Gekennzeichnete Sonderteile liegen außerhalb der Verantwortung der Redaktion.

Redaktioneller Hinweis:
Unter der Rubrik „Produkt-Highlight" veröffentlichte Artikel wurden mit freundlicher Unterstützung der Dentalindustrie erstellt; die Firmenbezeichnung ist im Beitrag ersichtlich. Die im Text genannten Präparate und Bezeichnungen sind zum Teil patent- und urheberrechtlich geschützt. Aus dem Fehlen eines besonderen Hinweises bzw. des Zeichens ® oder ™ darf nicht geschlossen werden, dass kein Schutz besteht.
Aus Gründen der besseren Lesbarkeit wird auf eine geschlechtsneutrale Differenzierung (z.B. Mitarbeiterinnen/Mitarbeiter) verzichtet. Entsprechende Begriffe gelten im Sinne der Gleichbehandlung grundsätzlich für beide Geschlechter.

Copyright Spitta GmbH,
Gerichtsstand Stuttgart

Druckauflage:
9.500 Exemplare, 7 Ausgaben jährlich, 24. Jahrgang,
zurzeit gilt die Anzeigenpreisliste Nr. 24/2019

Satz
B2H_Werbeagentur, Forchheim

Druck, Verarbeitung, Versand:
F&W MEDIENCENTER, Kienberg

ANWENDERKURS (2 TAGE)

Keramikimplantate und Biologische Zahnheilkunde - SWISS BIOHEALTH CONCEPT

mit Dr. Ulrich Volz

16./17. April 2020

Heute sind wir in der Lage über 85 % der SDS - Implantate sofort zu setzen (Sofortimplantation und Sofortversorgung mit Langzeitprovisorium). Hierfür benötigt es ein spezielles Protokoll und die entsprechende Ausbildung. In diesem 2-Tages-Kurs geben wir Ihnen einen perfekten Einstieg in die Keramikimplantologie und erklären die wesentlichen Unterschiede zu Titanimplantaten. Dr. Ulrich Volz ist der Leiter der Swiss Biohealth Clinic und hat die Erfahrung von über 20.000 gesetzten Keramikimplantaten.

Weitere Termine:
29./30.05.2020
26./27.06.2020
17./18.07.2020
25./26.09.2020
16./17.10.2020
13./14.11.2020
11./12.12.2020

SPECIAL

Blutkonzentrate: Zuverlässige Partner der Regeneration

mit Prof. Dr. Dr. Dr. Shahram Ghanaati

19. März 2020

Die Regeneration in der Mundhöhle als prä-implantologische Maßnahme ist ein sehr komplexer Prozess. Die Durchführung der korrekten chirurgischen Technik stellt lediglich einen Aspekt dieser mannigfaltigen Kaskade dar. Um die Mehrdimensionalität der Wundheilung zu verstehen werden in Form eines Tageskurses die unten aufgeführten Aspekte erläutert und mit den Teilnehmern in Form eines interaktiven Kommunikationsstils diskutiert.

Melden Sie sich jetzt an:
www.swiss-biohealth-education.com

SWISS BIOHEALTH® EDUCATION

SDS SWISS DENTAL SOLUTIONS®

CHAMPIONS EINTEILIGE

Das Kugelkopf-Implantat

Ideal statt Mini-Implantate

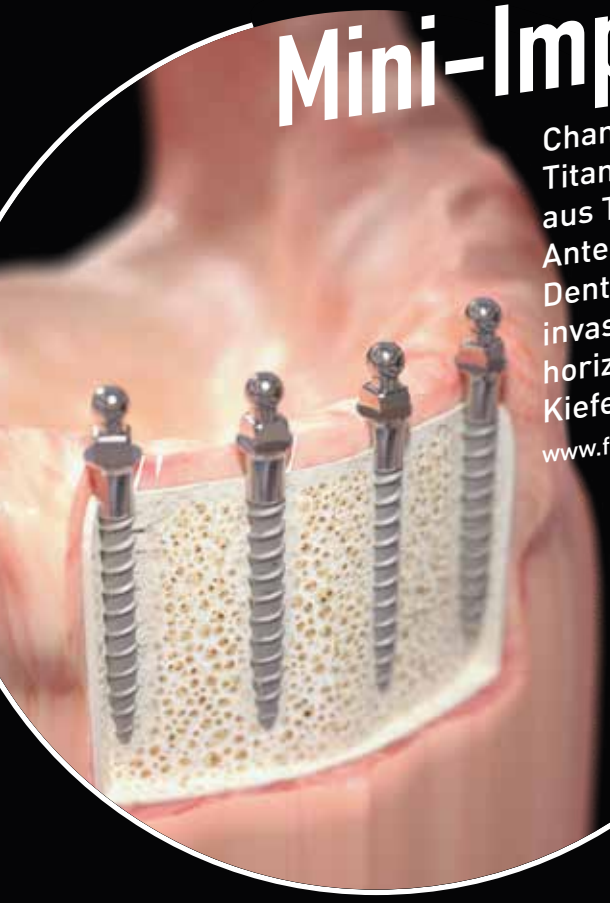

Champions Premium-Implantate aus Titan Grad 4b – statt Mini-Implantate aus Titan Grad 5 mit 6 % Aluminium-Anteil. In den Fortbildungen der Future Dental Academy lernen Sie die minimal-invasive Insertion ebenso kennen wie horizontale Distraktionen bei schmalen Kieferkämmen.

www.future-dental-academy.com

Titan Grad 4b
kaltverformt

Hohe Osseo-
integrationsrate

ø 2,5 – 3,0 – 4,0 mm
Längen 8 bis 16 mm

Made in Germany

Info-Hotline: +49 (0)6734 91 40 80
info@champions-implants.com

www.champions-implants.com

CHAMPIONS