www.dimagazin-aktuell.de

DENTALE IMPLANTOLOGIE & PARODONTOLOGIE

02
April 2021
25. Jahrgang
ISSN 1610-9988

IMPLANTOLOGIE

Misserfolge vermeiden: Die korrekte Implantatpositionierung

PARODONTOLOGIE

Zahnersatz auf parodontal kompromittierten Zähnen

INTERDISZIPLINÄRES

Erkrankungen des rheumatischen Formenkreises

spitta

DASS ÜBER UNS GEREDET WIRD, IST VERSTÄNDLICH.

AnyRidge® – DAS IMPLANTATKONZEPT.

Kompromisslos. Schnell. Sicher.

+49 6221 455 11 40 | www.megagen.de

MEGAGEN
For Lifetime Smiles

Vordergründiges mit Hintergedanken

Neben Pro und Contra gehören zu den Stimmen einer Krise auch noch die Verschwörungstheoretiker. Krude Theorien, aber die Täuschung wird offensichtlich, wenn man über das entsprechende „Fachwissen" verfügt. Der Klassiker in dieser Kategorie ist die Behauptung: „Die Amerikaner waren doch gar nicht auf dem Mond." Alles Betrug! Warum? Die US-Flagge würde in der windfreien Atmosphäre des Mondes nicht wehen. Oder eine rechtsmotivierte und emotionale Aussage: Die Flucht- und Flüchtlingskatastrophe 2015 würde dazu dienen, die deutsche Bevölkerung auszutauschen.

Auch die COVID-19-Pandemie und die Medienlandschaft hat den Verschwörungstheoretikern wieder Raum für quergedachtes Gedankenwerk gegeben: In mehreren europäischen Ländern wurden Mobilfunkmasten angezündet, weil 5G-Strahlung das Virus übertragen soll. Dem zugrunde lag die Behauptung, dass das Virus den Zweck verfolge, die Bevölkerung zu kontrollieren. Wer hat das Virus denn nun erfunden…? Die Russen? Ein chinesisches Labor oder gar Microsoft-Gründer Bill Gates, der seine Impfung verkaufen möchte, oder die Weltherrschaft an sich reißen? Natürlich besitze er ja bereits die entsprechenden Medien, um die objektive Berichterstattung zu unterdrücken. Und so weiter und so weiter…

Das Kochrezept von Verschwörungstheorien ist immer gleich: Einfache Erklärungen gegen ungewisse Zusammenhänge, ein Schuldiger (man, die Chinesen, der Russe, der CIA oder Frau Merkel), dem man grundlegend misstraut und eine emotional nationalistische Komponente (Gefährdung des Volkes, etc.), wenn das Gedankenkonstrukt aus dem rechten bzw. linken Lager kommt.

Warum solche Erzählungen leider oft lange Beine haben, lässt sich gerade in Zeiten der Corona-Pandemie leicht erkennen: Wenn überall Fragezeichen stehen, machen hinter vorgehaltener Hand oder in sozialen Netzen geäußerte Ausrufezeichen leicht Furore. Ihren Anhängern können die Mythen auch dazu dienen, die Grundpfeiler ihrer eigenen Gedankenwelt zu untermauern. Die Behauptung, es sei eine Zwangsimpfung gegen Corona geplant, alarmiert Personen, die sich ohnehin gegen Impfungen verwahren erst recht. Verschwörungstheorien scheinen zu bestätigen, was man schon immer ahnte – auch wenn sie im Ganzen noch so unplausibel sein mögen. Das macht sie attraktiv.

Das einzige Gegenmittel: Information in ihrer reinsten und solidesten Form. Fakten, neutral aufbereitet auf Basis solider wissenschaftlicher Methodik. Als Mittler kommt dem Journalisten hier eine elementare Bedeutung zu. Doch wie ist sicher zu gehen, dass der sprichwörtliche Bock nicht zum Gärtner gemacht wird? In diversen Verschwörungsszenarien sind Medien selbst Protagonisten. Egal ob es heißt, Journalisten bekämen morgens Anweisungen aus dem Kanzleramt, oder ob es heißt, Bill Gates habe ihre Berichterstattung gekauft: Unterstellt werden orchestrierte Aktionen, dirigiert im Zweifel von mächtigen Kräften unter Mitwirkung der sogenannten „System-" oder „Mainstream-Medien". So versuchen sich Verschwörungsideologinnen und -ideologen gegen Aufklärung und Recherche zu immunisieren.

Unser Fach, die dentale Implantologie und Parodontologie, ist auch von Vorurteilen und Theorien nicht ganz gefeit, jedoch nicht in dieser Tragweite und vor allem Emotionalität. Dies ist unserem anerzogenen Verlangen nach verlässlichen klinischen Daten und einem breiten fachlichen Konsens zu verdanken. Beispielsweise wurde sogar der „weiße Hirsch" der vertikalen Knochenaugmentation durch einschlägige Publikationen in die Welt des Machbaren befördert.

Von machbaren Herausforderungen in Sachen richtiger Implantatposition berichtet auch Dr. Jürgen Benz in unserer neuen Serie „Misserfolge vermeiden". Dass die digitale Planung und Umsetzung ein wesentlicher Bestandteil von qualitativ hohem Outcome sind, belegt uns Dr. Detlef Hildebrand aus Berlin. Welches Outcome von einem CAD/CAM gefertigten allogenen Knochenblock zu erwarten ist, erfahren wir von Dr. Fabian Schiml und Prof. Hans-Peter Jöhren. Fernab von Querdenkereien ist das Sliwowski Overdenture System angesiedelt. Eine Möglichkeit, digital und ohne großen Aufwand zum herausnehmbaren Unterkiefer-Zahnersatz zu kommen. Und zu guter Letzt greift Dr. Hermann Derks tief in die Taschen: Zahnersatz auf parodontal kompromittierten Zähnen. Dazu haben wir in dieser Ausgabe der DI DENTALE IMPLANTOLOGIE & PARODONTOLOGIE objektive Beiträge zum Praxisrecht und zum Wiederbeginn zahnmedizinischer Fortbildungen für Sie ausgewählt.

Wie auch immer die nächsten Wochen unserer neuen Pandemierealität ablaufen – von der DI geht keinerlei publizistische Gefahr aus. Vorurteilsfrei und mit überzeugendem Wahrheitsgehalt halten Sie sie nun in Händen. Viel Spaß damit!

Herzlichst

PD Dr. Dr. Dr. Oliver Seitz M.Sc.

Dr. Jan-Friedrich Dehner

P.S. Zuhausebleiber sollen sich angeblich besser fortbilden… Weitersagen!

IMPLANTOLOGIE

74 3D-Planung und Umsetzung: Guided Surgery Stand heute
Detlef Hildebrand

80 Augmentation eines CAD/CAM-gefertigten allogenen Knochenblocks zur Insertion dentaler Implantate
Fabian Schiml, Hans-Peter Jöhren

84 SOS – das Sliwowski Overdenture System: Eine innovative Methode zur minimalinvasiven Implantatversorgung des zahnlosen Unterkiefers
Christoph T. Sliwowski, Dominika Sliwowska

MISSERFOLGE VERMEIDEN

92 Die korrekte Implantatpositionierung: Conditio sine qua non für den implantatprothetischen Erfolg
Jürgen Benz

PARODONTOLOGIE

98 Zahnersatz auf parodontal kompromittierten Zähnen: Parodontale Behandlung und prothetische Rehabilitation
Hermann Derks

INTERDISZIPLINÄRES

107 Risikopatienten: Erkrankungen des rheumatischen Formenkreises

PRAXISFÜHRUNG

110 Versicherungsunternehmen dürfen die freie Zahnarztwahl nicht unlauter beeinflussen
Anna Stenger

HERSTELLER-INFORMATIONEN

112 Neuprodukte

INDUSTRIE-REPORT

114 5-Jahres-Garantie auf Zahnarzthonorare, Labor- und Materialkosten

116 25 Jahre MIMI-Verfahren: Die minimal-invasive Methodik der Implantation
Armin Nedjat

120 Camlog erweitert Garantie patient28PRO und baut Biomaterialien-Portfolio aus

FORTBILDUNG

121 Das Webinar zur Weltneuheit Nobel Biocare N1

122 Initiativ und Online – Aktuelles von der Deutschen ITI Sektion

124 Modern Dental Connect – die europäische Fortbildungsplattform ist online

VERBANDS-NEWS

125 ESCI: Aktuelle Umfrage zu Keramikimplantaten

RUBRIKEN

71 Editorial

126 Vorschau / Impressum

Titelbild:
Giuliano Dentalphotography
www.giuliano-dentalphotography.com

Nobel Biocare™

Nobel Biocare N1™

Reshaping IMPLANTOLOGY together

Live-Webinar am 21. April 2021

Informationen und Anmeldung unter
quint.news/neverstop-N1

DTX STUDIO™

WE FOLLOW NO ONE.

nobelbiocare.com/n1

GMT70839 © Nobel Biocare Services AG, 2020. All rights reserved. Nobel Biocare, the Nobel Biocare logotype and all other trademarks are, if nothing else is stated or is evident from the context in a certain case, trademarks of Nobel Biocare. Please refer to nobelbiocare.com/trademarks for more information. Product images are not necessarily to scale. All product images are for illustration purposes only and may not be an exact representation of the product. Disclaimer: Some products may not be regulatory cleared/released for sale in all markets. Please contact the local Nobel Biocare sales office for current product assortment and availability. See Instructions For Use for full prescribing information, including indications, contraindications, warnings and precautions.

Abb. 1: OP-Situation: Implantation mit perfekt eingespieltem OP-Team.

3D-Planung und Umsetzung

Guided Surgery Stand heute

Für die sichere und präzise chirurgische Implantatsetzung ist eine zuverlässige implantologische Planung unerlässlich. Mit Hilfe von integrierten Hard- und Software-Tools erreicht der Implantologe heutzutage ein hohes Maß an Präzision. Welche Voraussetzungen erfüllt sein müssen, um einen nachhaltigen Erfolg zu erzielen, darüber klärt dieser Artikel auf.

Die orale Implantologie hat sich zu einem wichtigen Baustein im Portfolio der zahnärztlichen Therapieangebote entwickelt. In den ersten 30 Jahren der implantologischen Basisarbeit wurden hauptsächlich klinische Konzepte entwickelt, die sich mit der Weiterentwicklung der Dentalimplantate verändert haben. In den letzten zwei Dekaden wurden vornehmlich Konzepte vorgestellt, die dabei helfen, mehr Sicherheit bei der klinischen Vorhersagbarkeit zu gewinnen und den nachhaltigen ästhetischen und funktionellen Standard zu verbessern. Zentrale Aufmerksamkeit hat hierbei die Digitalisierung der Radiologie erfahren, mit deren Hilfe es zu moderneren Lösungswegen bezüglich einer dreidimensionalen Diagnostik und damit einhergehenden Planungen kommen kann.

Gerade für die sichere und präzise chirurgische Implantatsetzung brauchen wir zuverlässige implantologische Planungswege, mit deren Hilfe wir alle Problemstellungen 1:1 lösen und umsetzen können. Mit Hilfe von integrierten Hard- und Software-Tools vermag der Implantologe heutzutage ein hohes Maß an Präzision an den Tag zu legen **(Abb. 1)**.

Safety First – Sicherheit wird großgeschrieben

Um den hohen Ansprüchen unserer Patienten gerecht zu werden, bedarf es neben den rechtlichen Voraussetzungen, wie ausführlicher präoperativer Anamnese und Befundaufnahme und Aufklärung auch und vor allem die individuelle Diagnostik und prospektive Planung auf Basis von digitalen radiologischen und klinisch-prothetischen Befunden. **Abbildung 2a-c** zeigt das Follow-up einer Implantatplanung.

In sogenannten Planungs-Centern bekommt der Implantologe den notwendigen Support, den er benötigt, um auch komplexe chirurgische Herausforderungen mit Hilfe von 3D-Guide-Schablonen meistern zu können.

Mitunter können selbst implantologische Einsteiger hiermit sofort erfolgreich zu Werke gehen. Dem noch unerfahrenen Implantologen kommt die Erfahrung von Planungsspezialisten zugute, mit deren Hilfe er komplexe Situationen managen kann. Dies ist gerade dann unverzichtbar, wenn sich innerhalb einer digitalen Planungs-Session ein sogenannter einfacher Fall im Nachhinein als schwierig oder problematisch erweist. Durch den Support von Spezialisten können schon im Vorfeld klinische Fehler oder Fehlbehandlungen nahezu ausgeschlossen werden. Gerade die Zusammenarbeit mit einem spezialisierten Zahntechniker in dieser Planungsphase schafft dann eine doppelte Absicherung bzgl. etwaiger Behandlungsmissverständnisse.

Nichtsdestotrotz gibt es weiterhin sehr anspruchsvolle klinische Fälle, deren Lösung unbedingt einem Spezialisten-Team vorbehalten bleiben sollte. Zu diesem Patienten-Klientel gehören i.d.R. Patientenfälle, die nur mittels der so genannten Sofortversorgungs-Methodik zu lösen sind. Dies bedeutet,

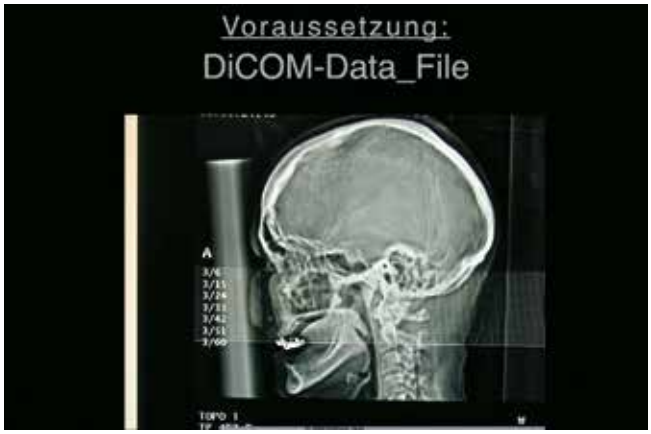

Abb. 2a: Follow-up einer Implantat-Planung: Digitale DVT-Schablone,...

Abb. 2b: … 3D-Planung (R2GATE)…

Abb. 2c: … bis hin zur 3D-Guide Schablone.

Abb. 3: Klinische Konzepte in der Implantologie im Wettstreit.

dass in diesen Fällen nicht nur die Planung der Implantatinsertion ansteht, sondern auch die direkte unmittelbare und intraoperative prothetische Sofortversorgung mit in den Lösungsprozess eingebaut werden muss. Dies erfordert vom gesamten Team aus Zahnarzt/Prothetiker, Implantologe und Zahntechniker den unbedingten Willen zum bestmöglichen Team-Approach.

Immediate Loading – alles fest: immer und sofort?

Die klassischen Versorgungswege in der Implantologie funktionieren zum Teil nur sehr langsam. Oft haben wir klinischen Abläufe wie Extraktion und Ausheilung, Augmentation und Implantation sowie anschließende Freilegung der eingeheilten Implantate und deren provisorische und abschließend definitive prothetische Versorgung. Addiert man die Phasen all dieser Behandlungsschritte, so kommen wir schnell auf eine Gesamt-Behandlungsdauer von 12 Monaten und mehr. Diese Behandlungszeiträume gehen mehr oder weniger häufig mit zum Teil großen Beeinträchtigungen im Bereich der jeweiligen provisorisch-immediaten Versorgung einher. So etwas macht keinen Patienten glücklich und hat zum Umdenken der bestehenden Konzepte geführt und uns den Weg zur sofortigen Versorgung (sog. Immediate Loading oder Immediate Restauration) gezeigt **(Abb. 3)**.

Die Geburtsstunde der Guided Implantoloy

Zahlreiche Fragen mussten zunächst beantwortet werden: Immediate Loading – was bedeutet das? Wann ist eine sofortige Versorgung notwendig? Was benötigen wir für dieses klinisch anspruchsvolle Prozedere?

Die Konzepte zur Sofortversorgung von Implantaten gibt es schon länger. Jedoch war es in der Vergangenheit kein Ergebnis anspruchsvoller, digitaler 3D-Diagnostik und -Planung, sondern vielmehr ein Marketing-Instrument, um den Patienten eine möglichst schnelle und preiswerte Versorgungsart anzubieten. So landeten diese Konzepte schnell in der ‚Schublade', unwissenschaftlich und unseriös zu sein. Dagegen mussten vielfach Widerstände überwunden und Überzeugungsarbeit geleistet werden.

Nüchtern betrachtet musste man sich mit einigen klinischen Umständen auseinandersetzen, um die Konzeption klinischer Sofortversorgungen in die prothetische Regelversorgung aufzunehmen. Die digitalen radiologischen Befunde mussten mit den prothetischen Planungen in Einklang gebracht werden. Dafür benötigen wir aufwändige 3D-Planungs-Programme, mit deren Hilfe wir nun in der Lage sind, sämtliche Schritte für einen operativen Eingriff vorauszusagen und die Lösungswege eindeutig vorhersagbar zu gestalten.

Die „Guided Implantology" war geboren! Mithilfe von geeigneten Planungsprogrammen und neuen 3D-Scan und -Fräsverfahren waren wir nun in der Lage, präzise Bohrschablonen mit Führungsfunktion für die speziellen Guide-Bohrer herzustellen. Unsere Chirurgie-Schablonen sind nun dreidimensional anwendbar: Sie führen unsere Bohrer präzise in axialer Richtung und ermöglichen in der vertikalen Dimensi-

Abb. 4a: Guide-Bohrer.

Abb. 4b: Guide-Schablone.

on einen Anschlag/Stopp, der unsere Implantate genau positioniert **(Abb. 4a-c)**.

Zuverlässige Implantat-Planungssoftware

Mit diesen digitalen Hilfsmitteln sind wir Implantologen in der Lage beinahe fast jeden Fall präzise und sicher zu lösen. Mittlerweile hat beinahe jeder Implantathersteller sein eigenes Implantat-Planungs-Modul. Jedoch gibt es dabei deutliche Unterschiede, die sich in der Planungsphase und auch in der chirurgischen Umsetzung bemerkbar machen. Die deutlichsten Unterschiede erfährt man im Umgang mit der Planungs-Software und in der Anwendung der Guide-Schablone. Hier sollte man unbedingten Wert auf ein hohes Maß an Anwenderfreundlichkeit, Einfachheit und Präzision legen. Dafür ist es unbedingt erforderlich, dass die chirurgische Guide-Schablone nicht nur dental abgestützt werden kann, sondern eine knöcherne Stabilisierung mittels so genannten Anchor-Pins gewährleistet werden kann. Dies ist gerade bei der präzisen Umsetzung in eine sofortige prothetische Versorgung unabdingbar! Wir haben im Umgang mit der R2Gate-Planungssoftware und den daraus produzierten Schablonen sehr gute klinische Ergebnisse erfahren. Diese von uns sterilisierbaren Schablonen haben sich klinisch als äußerst zuverlässig bewährt. Die Umsetzbarkeit unserer digitalen Planungen in die präzise Platzierung der Implantate ist für die Sofortversorgungskonzepte unabdingbare Voraussetzung und der Schlüssel zum klinischen Erfolg!

Implantate – wie entscheidet man sich für das Richtige?

Nicht nur die digitalen Planungssysteme und die Schablonenpräzision entscheiden über den Erfolg einer Implantat-Sofortversorgung, sondern auch das Implantat an sich, also: der Implantat-Typus ist eminent wichtig. Hier hat sich in den letzten Jahren nicht allzu viel getan. Unsere Implantate waren alle handelsübliche Titan-Implantate mit mehr oder weniger rauer Oberfläche. Die so genannte Osseointegration erfolgte durch eine Art primären Anpressdruck innerhalb der aufbereiteten Implantatlokalisation. Der wichtigste Parameter für eine geeignete Primärstabilität war der Eindrehwiderstand des jeweiligen Implantats. Diese rotative Kraftgröße wurde lange Zeit als einziger Erfolgsparameter zur Indikation für eine mögliche Implantat-Sofortversorgung herangezogen. Heute wissen wir, dass es neben dieser Kraftgröße eine deutlich bessere, weil verifizierbare Kenngröße für die so genannte Implantat-Stabilität im Knochen gibt: den ISQ-[Implant-Stability-Quotient]-Wert. Dieser kann direkt nach der Implantatinsertion gemessen werden. Natürlich kann/soll man mit Hilfe des jeweiligen ISQ-Mess-Pfostens auch die Implantatstabilität nach Einheilung bzw. nach initialer Belastung messen. Diese Messdaten sind verifizierbar und reproduzierbar, was wissenschaftliche Studien hinlänglich bewiesen haben **(Abb. 5a-c)**.

Abb. 4c: Guide-Bohrer.

Somit sind wir nun klinisch in der Lage, die Qualität bzgl. des Grades der Osseointegration zu dokumentieren. Moderne Chirurgie-Maschinen zeichnen diesen ISQ-Messwert mit auf und integrieren diesen in ihr hauseigenes Dokumentationsprogramm. Das ist gelebtes chirurgisches QM-Management: Qualifizierbare Messung von rekapitulierbaren Größen. Ein sehr wichtiger Aspekt in der modernen digitalen Implantologie **(Abb. 6)**.

Abb. 5a: RFA-Analyse (Osstell).

Das MEDENTiKA® **Preis-Plus hoch 4**

Ihr Vorteil: Vier Systeme für alle Indikationen

MICROCONE
QUATTROCONE
PROCONE
MINICONE
89,00 EUR
zzgl. gesetzl. MwSt.
89,00 EUR
zzgl. gesetzl. MwSt.
98,00 EUR
zzgl. gesetzl. MwSt.

ERFAHREN SIE MEHR unter
Kundenberatung und Service

www.straumanngroup.de
+49 (0)761 4501-333

Vertrieb:
Straumann Group
Heinrich-von-Stephan-Straße 21
79100 Freiburg
www.straumanngroup.de

Tel.: +49 (0)761 4501-333

MEDENTiKA®
A Straumann Group Brand



Abb. 5b: ISQ-Values-Scale.

Abb. 5c: ISQs: Ermittlung.

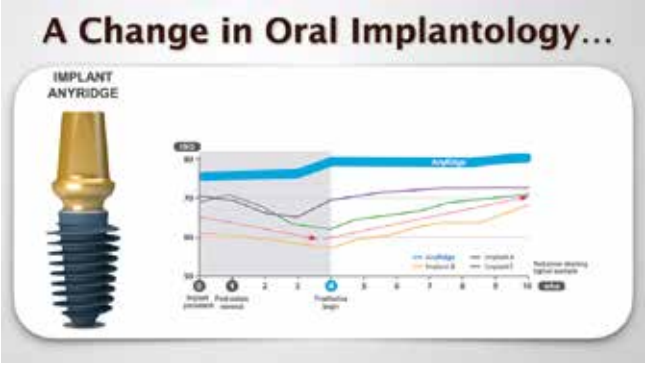

Abb. 6: Der Verlauf der gemessenen ISQ-Werte zeigt den Grad der gemessenen Implantatstabilität im Knochen an und entscheidet über den weiteren Behandlungsablauf.

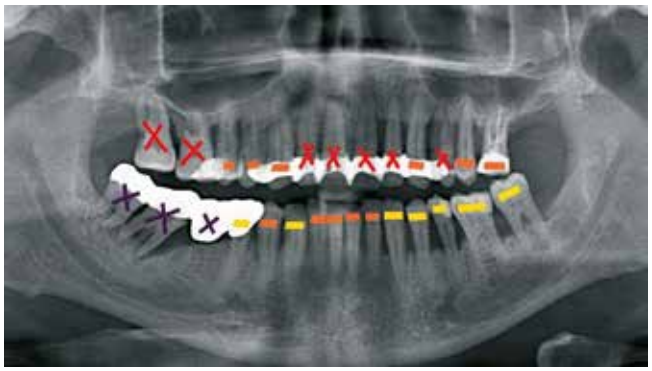

Abb. 7: OPG präoperativ.

Implantation: steril, präzise und sofort nach Extraktion

Um den klinischen Ansprüchen gerecht werden zu können, müssen wir präoperativ alles berücksichtigen, was wir vorab einschätzen können:

- Wie viele Zähne (ggf. alle) müssen extrahiert werden?
- Wie ist das zu erwartende quantitative Knochenlager (nach Extraktion)?
- Muss der Knochen/Kieferkamm auf ein Niveau eingeebnet werden?
- Kann eine Bohr-/Guide-Schablone diese Situation präzise übertragen?
- Wie ist meine zu erwartende Knochen-Qualität?
- Muss ich u. U. knochenverdichtende Maßnahmen ergreifen?
- Ist es aufgrund des Knochenlagers möglich, die Implantate sofort zu versorgen? Wenn nein, welche alternativen Versorgungsformen gibt es?
- Müssen nach der Insertion augmentative Maßnahmen ergriffen werden? - Das ist eigentlich bei jeder Implantation notwendig, vor allem bei Sofortimplantaten.
- Welches intraoperative Ablaufprotokoll soll umgesetzt werden?
- Was passiert, wenn meine ISQ-Werte nicht die notwendige Höhe haben?
- Kann ich intraoperativ u. U. auf andere Implantatdurchmesser zurückgreifen, um die Primärstabilität zu verbessern?

Fallpräsentation

Dieser extrem schwierige klinische Fall eines 53-jährigen Patienten dokumentiert, dass in diesem Fall – trotz geringem Restknochenangebot – eine sofortige festsitzende Versorgung die wohl einzige Art der Behandlung war. Eine Extraktion aller Zähne und eine immedia-

Abb. 8: Implantatauswahl.

Abb. 9: Postoperatives Ergebnis.

Abb. 10a: Ausgangssituation.

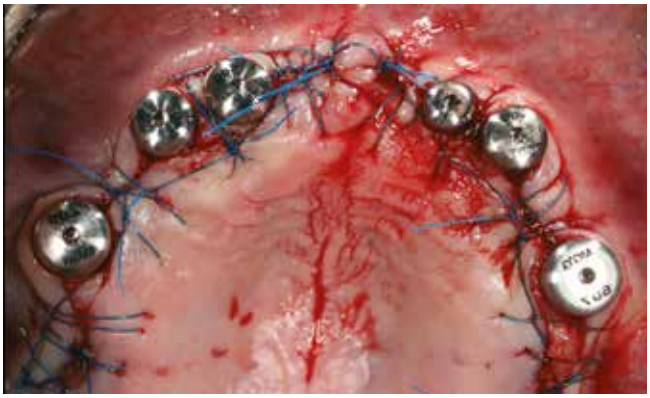

Abb. 10b: Zeit direkt nach Implantatsetzung und vor Eingliederung der Sofortversorgung.

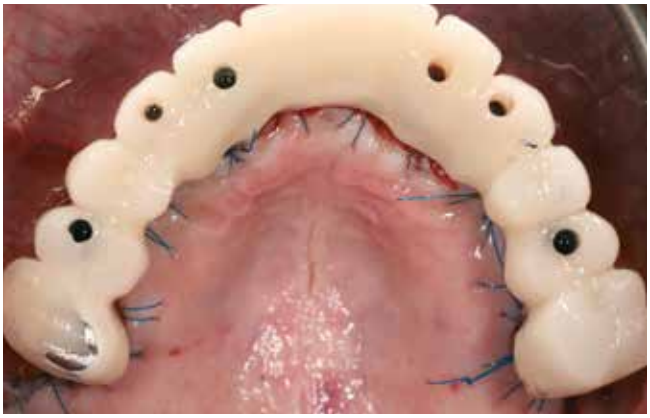

Abb. 10c: Immediate Restauration.

Abb. 10d: Abheilung.

te Versorgung mit einer Vollprothese hätte in kürzester Zeit zum Abbau des (extrem reduzierten) Restknochens und zur Verschlimmerung der funktionellen und ästhetischen sowie phonetischen Situation geführt.
Auch die komplette Ausheilung der parodontal geschädigten Hart- und Weichgewebe kann unter Funktion durch ein ‚Immediate-Loading-Prozedere' idealerweise viel besser erfolgen **(Abb. 10a-d)**.

Zusammenfassung

Mit Hilfe der digitalen Implantologie sind wir heute vorhersagbar in der Lage, auch komplexe Ausgangsprobleme zu planen und klinisch zu lösen. Dabei spielt die aktive Interaktion zwischen Zahnarzt/Prothetiker und Implantologe/Planungs-Center und Zahnlabor/Zahntechniker eine zentrale Rolle.
Nur wenn alle Faktoren bekannt sind und beherrscht werden können, gepaart mit klinischer Erfahrung und umfangreichem Know-how im digitalen Planungs-Center, wird eine digitale Behandlung mit dem Ziel einer sofortigen Versorgung der inserierten Implantate von nachhaltigem Erfolg gezeichnet sein. ■

Bilder, soweit nicht anders deklariert: © Hildebrand

Dr. Detlef Hildebrand
Praxis für Zahnheilkunde
Compentence-Center Orale Implantologie
Westhafenstrasse 1 · 13353 Berlin
www.zahnarztpraxis-hildebrand.de
hildebrand@dentalforum-berlin.de

Dr. Detlef Hildebrand

1984-1986	Ausbildung zum Zahntechniker in Dortmund
1987-1992	Studium der Zahnmedizin an der Albert-Ludwigs-Universität Freiburg
1992	Approbation als Zahnarzt
1993	Assistenzzahnarzt in der Klinik und Poliklinik für Zahnärztliche Prothetik in Freiburg (Ärztlicher Direktor: Prof. Dr. J. R. Strub)
1995	Promotion zum Dr. med. dent.
1995-1997	Oberarzt in der Klinik und Poliklinik für Zahnärztliche Prothetik in Freiburg
1997-2005	Auf- und Ausbau des Fachbereiches Implantologie an der CHARITÉ, Campus-Virchow-Klinikum, Klinik für MKG-/Plastische Chirurgie (Leitung: Prof. Dr. mult. h.c. J. Bier †)
seit 1998	Zahnärztliche Privatpraxis im Westhafen
seit 1999	Gründung und Angliederung des zahntechnischen Labors im Westhafen (Dental Concept Berlin)
seit 2005	Vorstandsmitglied des BDIZ EDI e.V.
seit 2007	Generalsekretär des Bundesverbandes der implantologisch tätigen Zahnärzte in Europa (BDIZ EDI e.V.)

Dr. Hildebrand ist Autor zahlreicher Publikationen. Er forscht zum Thema Implantologie und Prothetik sowie Navigation und Robotik zu dem er diverse wissenschaftliche Arbeiten verfasste. Weiterhin ist er ein geschätzter Referent auf nationalen und internationalen Fachtagungen und Kongressen.

Abb. 1: Die DVT-Aufnahme macht das Gesamtausmaß des Knochendefizites deutlich.

Augmentation eines CAD/CAM-gefertigten allogenen Knochenblocks zur Insertion dentaler Implantate

Die Augmentation ausgedehnter Knochendefekte stellt in der zahnärztlichen Implantologie und präprothetischen Chirurgie trotz verschiedener chirurgischer Optionen nach wie vor eine große Herausforderung dar. Überschreitet das Defizit vor allem in der Höhe ein gewisses Volumen, scheinen Blockaugmentate Mittel der Wahl [33]. Bis heute gilt in vielen Publikationen das autologe Transplantat als Goldstandard, wenn es darum geht, komplexe Dehiszenzen zu rekonstruieren [2,26,30].

Diese jahrzehntelang alternativlose Methodik geht u.a. mit längerer OP-Zeit, erhöhtem chirurgischen Risiko und gesteigerter Morbidität einher – vor allem bei der Transplantatentnahme aus extraoralen Donorregionen [5,6,18,23, 35]. Boehm et al. zeigten in ihrem systematic review auf, dass es bei 45,7 % zu akuten und bei 1,5 % der Patienten zu dauerhaften Mobilitätsstörungen nach Entnahme eines Beckenkammtransplantates für craniomandibuläre Operationen gekommen ist [4]. Darüber hinaus berichten bis zu 31 % der Patienten von anhaltenden Schmerzen in der Spenderregion über Monate bis Jahre [11,13,29]. Dies widerstrebt dem Wunsch von Patienten und Behandler nach minimaler Invasivität und Minimierung des operativen Risikos. Durch die rasante Entwicklung auf dem Gebiet der Knochenersatzmaterialien hat sich eine Vielzahl alternativer Behandlungsmethoden ergeben. Vielversprechend hierbei ist die Augmentation mit allogenen Transplantaten, welche zu vergleichbaren klinischen Ergebnissen zu führen scheinen, wie der oben beschriebene modus operandi [31]. Im folgenden Fall soll ein klinisches Augmentationskonzept mit patientenindividuellen CAD/CAM-gefrästen alloplastischen Knochenblöcken dargestellt werden.

Fallbericht

Die 59-jährige Patientin stellte sich mit Überweisung zwecks Implantation regio 44, 45 erstmalig 2019 in unserer Klinik vor. Die Allgemeinanamnese der nicht rauchenden Frau war bis auf das Vorliegen einer allergischen Rhinokonjunktivitis unauffällig. Bereits in der hauszahnärztlichen Praxis wurde eine klassische Brückenversorgung der Schaltlücke durch die Patientin abgelehnt. Bei der initialen Befundung mittels DVT-Aufnahme zeigte sich ein ausgeprägtes Knochendefizit drei Monate nach Extraktion der Zähne 44, 45. Vor allem die geringe Kieferkammbreite von ca. 2 mm machte eine Implantation zum damaligen Zeitpunkt unmöglich **(Abb. 1)**. Nach umfassender Aufklärung und entsprechender Bedenkzeit entschied sich die Patientin für das Augmentationsverfahren mittels alloplastischem Transplantat – es wurde ein zweizeitiges Vorgehen erwogen. Anhand der idealisierten Implantatposition wurde der vom Lebendspender aus der österreichischen Knochenbank Cells+Tissue Bank Austria stammende prozessierte allogene Spongiosablock (botiss biomaterials GmbH, Zossen) basierend auf den Daten der DVT-Aufnahme im CAD/CAM-Verfahren designt und gefräst **(Abb. 2)**. Der Eingriff erfolgte unter perioperativer Antibiose. Nach Bildung eines Mukoperiostlappens wurde das Transplantatbett erschlossen

und von sämtlichen Weichgewebsanteilen befreit. Der lagestabile und gut passende Knochenblock wurde via Osteosyntheseschrauben (Straumann GmbH, Freiburg) fixiert und mit einer nativen Perikardium-Membran Jason membrane (botiss biomaterials GmbH, Zossen) abgedeckt **(Abb. 3 und 4)**. Nach Periostschlitzung wurden die Wundränder spannungsfrei repositioniert und mit nicht resorbierbarem monofilem Nahtmaterial Marilon 5/0 (Catgut GmbH, Markneukirchen) fixiert. Am folgenden Tag zeigte sich klinisch eine leichte teigig-weiche Schwellung bei passagerer Parästhesie der Unterlippe. In den weiteren Wochen verlief die Heilung komplikationsfrei – es zeigte sich klinisch nach Abklingen der Schwellung ein deutlicher Volumengewinn **(Abb. 5)**. Nach sechsmonatiger Einheilzeit stellte sich das Transplantat als harter, gut vaskularisierter, aber auch initial resorbierter Kieferkamm mit ausreichender Höhe und Breite dar **(Abb. 6 und 7)**. Es erfolgte die Insertion von zwei Implantaten, je 3,3 x 10 mm SLA RN (Straumann GmbH, Freiburg), mit einer Primärstabilität von 30 Ncm **(Abb. 8 und 9)**. Die prothetische Weiterversorgung erfolgte beim überweisenden Hauszahnarzt.

Diskussion

Folgende Eigenschaften sollte ein Knochenersatzmaterial aufweisen: eine offene Porosität mit adäquater Porengröße (min. 100 µm, besser 300 µm) ermöglichen einerseits den Zugang von Blut und knochenbildenden Zellen und sichern andererseits den Abtransport von Abbauprodukten. Die Oberfläche sollte eine Adhäsion von Gefäßen und Knochenzellen begünstigen. Gute mechanische Druckstabilität, Elastizität, Dimensionstreue und eine vorhersagbare Resorptionsfähigkeit schützen vor Gewebekollaps und erleichtern die chairside Handhabung [9].

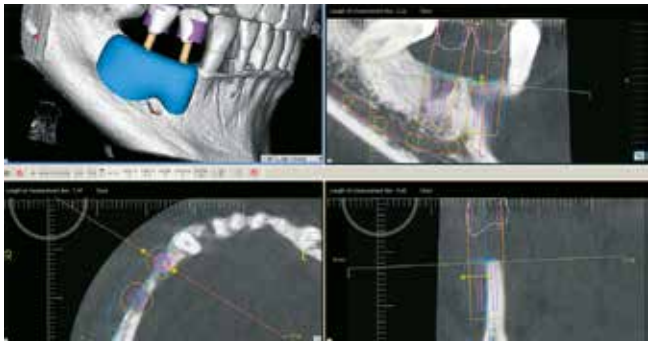

Abb. 2: Digitales backward-planning: die ideale Implantatposition gibt das nötige Augmentatvolumen wider, anhand dessen der allogene Knochenblock geplant und gefräst wurde.

Abb. 3: Der lagestabile Sitz des Knochenblocks erleichtert die Positionierung.

Abb. 4: Nach Fixierung des Spongiosablocks wird dieser direkt vom Empfängerblut durchströmt.

Abb. 5: Situation vor Re-Entry mit klinisch voluminöser Implantatregion und reizfreien Schleimhautverhältnissen.

Abb. 6: Knochenangebot vor Implantation mit erkennbarer stattgefundener Resorption.

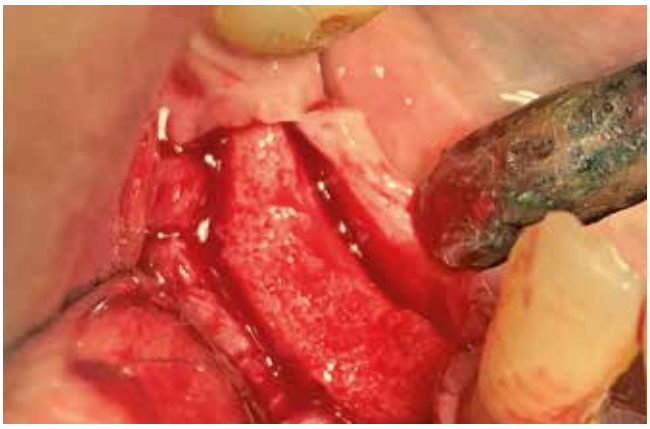

Abb. 7: Knochenangebot vor Implantation nach Lösen der Fixationsschrauben.

Abb. 8: Inserierte Tissue-Level-Implantate Straumann 3,3 x 10mm SLA RN.

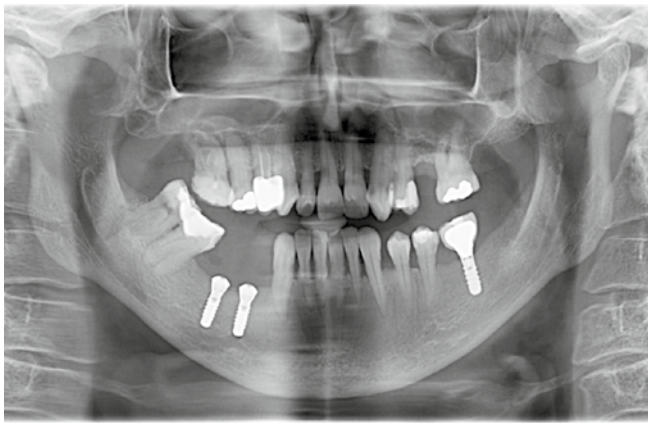

Abb. 9: OPG-Aufnahme nach Implantation.

Keith et al. konnten feststellen, dass die Hauptursache für den Verlust eines allogenen Blocks in einer schlechten Transplantatpassung liegt, was zu dessen Fraktur, Mindernutrition oder Infektion der Schleimhaut führen kann [12]. Einige Autoren erachten diesbezüglich vor allem die posteriore Mandibula als besonders komplikationsreiche Empfängerregion [22,24].

Neben den eingangs genannten Vorteilen gegenüber autologen Knochenblöcken muss vor allem die Passgenauigkeit und das damit einhergehende vereinfachte Handling der patientenindividuell gefrästen allogenen Blockaugmentate hervorgehoben werden. Die maximale Anlagerungsfläche zwischen Empfängerbett und Augmentat führt zu einer ossären Integration durch kontinuierliche Substitution aus dem ortsständigen Eigenknochen (creeping substitution) bei maximaler Revaskularisierung [8,10]. Dieser Prozess findet insgesamt langsamer statt als bei autologen Transplantaten, was vermutlich der residualen immunologischen Diskrepanz sowie der rein osteokonduktiven Eigenschaft zuzuschreiben sind [17,19,20].

Die fehlende Osteogenität und Osteoinduktivität allogener Transplantate zeigt sich histologisch in den ersten Monaten der Einheilung mit einer deutlich reduzierten Anzahl an Osteozyten in den Lakunen im Vergleich zum Eigentransplantat [19]. In langfristigeren Studien zeigen sich nach Jahren vollständig integrierte und vitale allogene Transplantate, welche sich histologisch kaum vom nativen Wirtsknochen unterschieden [7,16]. Andere Studien zeigen, dass die zusätzliche Kombination von Platelet-Rich Fibrin (PRF) oder Platelet-Rich Plasma (PRP) mit einem Knochenersatzmaterial, vor allem aber dem allogenen Transplantat, einen signifikant positiven Einfluss auf dessen Angiogenese hat und somit möglichweise die oben genannten fehlenden Eigenschaften kompensieren könnte [3,14].

Die Resorptionsrate autologer und allogener Knochenblöcke ist als gleichartig hoch einzustufen, werden diese mit xenogenen oder synthetischen Materialen verglichen, was eine zeitnahe Implantation erfordert [15,25,34].

Bezogen auf den Implantaterfolg nach Augmentation mit autologen oder allogenen Transplantaten kritisieren in einem früheren Review Motamedian et al. eine erschwerte Vergleichbarkeit aufgrund inhomogenen Studiendesigns – es wurden Daten bis 2014 inkludiert [21]. Neuere Untersuchungen verweisen auf einen gleichwertigen Outcome hinsichtlich des implantologischen Erfolges und des ästhetischen Ergebnisses [27,28]. Diese Isonomie bestätigten auch Starch-Jensen et al. in einem aktuelleren Review, bemängelten allerdings die geringe Anzahl von Langzeituntersuchungen [31].

Die Frage hinsichtlich möglicher Infektionen bzw. pathologischer Ereignisse muss für jedes allogene Material gesondert diskutiert werden, da die Aufbereitungsmethoden und somit auch die Risikoprofile variieren. Vor allem die in der Zahnmedizin kaum noch eingesetzten fresh-frozen bone allograft (FFBA) und cryopreserved bone allograft (CBA) gelten in der Literatur als komplikationsreich und infektionsgefährdend, da hierbei keine Dezellularisierung bei der Aufbereitung stattfindet [1,10]. Des Weiteren gibt es das mineralized-processed bone allograft (MPBA), das demineralized freeze-dried allograft (DFDBA), sowie das von uns verwendete freeze-dried bone allograft (FDBA). Letztere sind mehrfach durch Denaturierung, Lyophilisierung sowie Sterilisation bei erhaltenen strukturellen Eigenschaften prozessiert und gelten als immunologisch unbedenklich [32].

Fazit

CAD/CAM-gefräste patientenindividuelle allogene Knochenblöcke sind nicht zuletzt aufgrund der hohen Passgenauigkeit sowie zertifizierter und kontrollierter Augmentatqualität eine Weiterentwicklung im Bereich der Knochenersatzmaterialien. Sie stellen somit ein gutes Tool und Alternative zur Versorgung mittelgroßer Kammdefekte dar. Aktuelle Studien untersuchen die Kombination von allogenen Transplantaten mit empfängereigenen Substanzen zur weiteren Steigerung derer klinischen Performance. Das große Defizit der Allografts, die im Vergleich niedrige Evidenz aufgrund der geringen Patientenanzahl und der eingeschränkten Vergleichbarkeit der Studien, muss weiter verbessert werden. Hier haben andere Knochenersatzmaterialien Vorteile, da diese bereits länger und flächendeckender eingesetzt werden. Auch wenn sich eine mögliche Äquivalenz im Vergleich zum Goldstandard in der Wissenschaft andeutet, muss dies in Zukunft mittels Langzeitstudien weiter untersucht werden. Großlumige vertikale und horizontale Augmentationen bleiben bis dato das Hoheitsgebiet der autogenen Blöcke oder der mit partikulärem Material gefüllten resorptionsstabilen Barrieren. ■

Literaturverzeichnis unter
www.dimagazin-aktuell.de/literaturlisten

Bilder, soweit nicht anders deklariert: © Zahnklinik Bochum

Dr. Fabian Schiml
Prof. Dr. Hans-Peter Jöhren
Zahnklinik Bochum
Bergstraße 28 · 44791 Bochum
www.zahnklinik-bochum.de

Dr. Fabian Schiml

2007-2012	Ausbildung und Tätigkeit als Zahntechniker in Nürnberg
2010-2012	Mitglied des Prüfungsrates der Gesellenprüfung der Innung des Zahntechnikhandwerkes Nordbayern
2012-2017	Studium der Zahn-, Mund- und Kieferheilkunde an der Universität Witten/Herdecke
2017	Promotion
2018	Approbation
2018	Zahnarzt/Wissenschaftlicher Mitarbeiter der Universitätszahnklinik Witten/Herdecke, Abteilung für Prothetik und dentale Technologie
seit 05/2018	Zahnarzt/Weiterbildungsassistent zum Fachzahnarzt für Oralchirurgie bei Prof. Dr. Jöhren, Zahnklinik Bochum
2018	Preisträger Promotionspreis der Fördergemeinschaft Zahnmedizin e.V.
seit 2020	Curriculum Implantologie der DGI

Prof. Dr. Hans-Peter Jöhren

1984 – 1989	Studium der Zahn-, Mund- und Kieferheilkunde an der Johannes Gutenberg-Universität Mainz
1989	Approbation, Promotion
1989 - 1990	Antritt des Restwehrdienstes als Stabsarzt in München, Stabszahnarzt und stellv. Kompanieleiter der Sanitätsstaffel in Goch
1990 - 1993	Weiterbildung zum Fachzahnarzt für Oralchirurgie bei Prof. Dr. Dr. Dieckmann, Klinik für MKG- und plastische Chirurgie in Recklinghausen
1993	Oberarzt an der Universität Witten/Herdecke, Abteilung für zahnärztliche Chirurgie
1996	Leitender Oberarzt der Universitätszahnklinik
1997	Ärztlicher Direktor der Universitätszahnklinik (klinische Administration)
1998	Weiterbildungsberechtigung Zahnärztliche Oralchirurgie
2000	Habilitation, Ernennung zum Priv.-Doz. an der Fakultät für Zahn-, Mund- und Kieferheilkunde der Universität Witten/Herdecke
2001	Niederlassung in Bochum und Gründung der Zahnklinik Bochum und des Therapiezentrums für Zahnbehandlungsangst Gbr an der Augusta-Kranken-Anstalt in Kooperation mit der Bergischen Universität Wuppertal
2008	Fellow des International Implantology Teams (ITI)

45 JAHRE VOLLES PROGRAMM

Ultracain®

EIN PORTFOLIO, DAS SICH SEHEN LASSEN KANN

Ultracain®, der Klassiker unter den Lokalanästhetika, wird 45 – Grund genug für ein wenig Nostalgie! Wir von Sanofi haben stetig an der Weiterentwicklung unseres Portfolios & Services gearbeitet. So wurde aus unserem Piloten eine ganze Erfolgsserie:

- Ultracain® D ohne Adrenalin
- Ultracain® D-S 1:200.000
- Ultracain® D-S forte 1:100.000

Ultracain® D-S. **Ultracain®** D-S forte. **Ultracain®** D ohne Adrenalin. **Wirkstoffe:** Articain-HCl, Epinephrin-HCl. **Zusammens.:** U. D-S u. U. D-S forte: 1 ml Inj.-Lsg. enth.: *Arzneil. wirks. Bestandt.* 40 mg Articain-HCl, 6/12 µg Epinephrin-HCl. *Sonst. Bestandt.:* NaCl, Wasser f. Inj.-zw. Ultracain D oh. Adrenalin zusätzl.: NaOH, Salzsäure 10 % z. pH-Einst. D-S/D-S forte zusätzl.: Na-metabisulfit. D-S Amp. 1,7 ml zusätzl.: NaOH, Salzsäure 10 % z. pH-Einst. Zuber. i. Mehrfachentn.-fl. zusätzl.: Methyl-4-hydroxybenzoat, Salzsäure 10 % z. pH-Einst. **Anw.-geb.:** D-ohne Infiltrations- u. Leitungsanästhesie i. d. Zahnheilkunde. Eignet sich vor allem für kurze Eingriffe an Pat., d. aufgrund bestimmter Erkrank. (z. B. Herz-Kreislauf-Erkr. od. Allergie geg. d. Hilfsst. Sulfit) kein Adrenalin erhalten dürfen sowie z. Injekt. kleiner Volumina (Anwendung i. d. Frontzahnregion, im Ber. d. Gaumens). D-S: Routineeingriffe wie komplikationslose Einzel- u. Reihenextraktionen, Kavitäten- u. Kronenstumpfpräparat. D-S forte: Schleimhaut- u. knochenchirurg. Eingr., pulpenchirurg. Eingr., Osteotomie, läng. dau. chirurg. Eingr., perkut. Osteosynth., Zystektomie, mukogingivale Eingr., Wurzelsp.-resekt. **Gegenanz.:** Überempf. gg Articain u. and. Lokalanästh. v. Säureamidtyp od. e. d. sonst. Bestandt. *Wg Articain:* Schw. Störg d. Reizbildgs- od. Reizleitgssyst. am Herzen, akut dekompens. Herzinsuff., schw. Hypotonie. U. D-S u. U. D-S forte zusätzl.: Sulfitüberempfindlichkeit bei Bronchialasthmatikern. *Wg. Epinephringeh.:* Engwinkelglaukom, SD-Überfkt, paroxysm. Tachykardie od. hochfreq. absol. Arrhythmien, Myokardinfarkt innerh. d. letzten 3–6 Mo., Koronararterien-Bypass innerh. d. letzten 3 Mo., gleichz. Einn. v. nicht-kardioselekt. Betablockern, Phäochromozytom, schw. Hypertonie, gleichz. Einn. v. trizykl. Antidepr. od. MAO-Hemmern (bis 14 Tage nach Ende der MAO-Behandlung), Anästh. d. Endglieder von Extremitäten. Intravenöse Inj. Zusätzl. f. Mehrf.-entn.-fl.: Parabenallergie. **Warnhinw. u. Vorsichtsmaßn.:** Arzneimittel für Kinder unzugängl. aufbewahren. Die Fl./Amp. im Umkarton aufbewahren, um Inh. v. Licht zu schützen. Zusätzl. Zuber. i. Mehrfachentn.fl.: Nicht über 25 °C lagern. Nach Anbr. 2 Tage haltbar. **Nebenw.:** *Immunsyst.:* nicht bek.; Überempf.-reakt. (ödemat. Schwellg./Entzündg d. Inj.-st., Rötg., Juckreiz, Konjunktivitis, Rhinitis, Gesichtsschwellg, Angio-, Glottisödem m. Globusgef. u. Schluckbeschw., Urtikaria, Atembeschw. bis anaphylakt. Schock. *Nerven:* häufig: Parästhesie, Hypästhesie. Gelegentl.: Schwindel. Nicht bek.: dosisabh. ZNS-Störg w. Unruhe, Nervosität, Stupor, Benommenh., Koma, Atemstörung (bis -stillstand), Mskzittern u. -zucken (bis generalis. Krämpfe), Nervenläsionen b. fehlerh. Injektionstechn. o. anatom. Verhältn.: Fazialisparese, Geschmacksempfindl.vermind. *Augen:* nicht bek.: Sehstör. i. Allg. vorübergeh. *Herz u. Gefäße:* nicht bek.: Hypotonie, Bradykardie, Herzversagen, Schock (u. U. lebensbedrohl. *GIT:* häufig: Übelk., Erbrechen. Zusätzl. U. D-S u. U. D-S forte: *Nerven:* häufig: Kopfschm. *Herz u. Gefäße:* gelegentlich: Tachykardie. *Allg. Erkr.:* nicht bek.: b. versehentl. intravas. Inj. ischämische Zonen i. Inj.-ber. bis z. Nekrose. *Hinweise:* Selten: Natriummetabisulfit kann Überemf.-reakt. u. Bronchspasmen auslösen m. Erbrechen, Durchf., keuch. Atmg, ak. Asthmaanfall, Bewusstseinsstörg, Schock. Überempf.-reakt. auf Methyl-4-hydroxybenzoat (auch Spätreakt.), selten Bronchospasmen. **Verschreibungspflichtig.**
Sanofi-Aventis Deutschland GmbH, 65296 Frankfurt am Main. **Stand:** Ultracain D-S/D-S forte: September 2020. Ultracain D ohne Adrenalin: April 2017

2101_ULT_F–MAT-DE-21000745-2.0-02/21

SANOFI

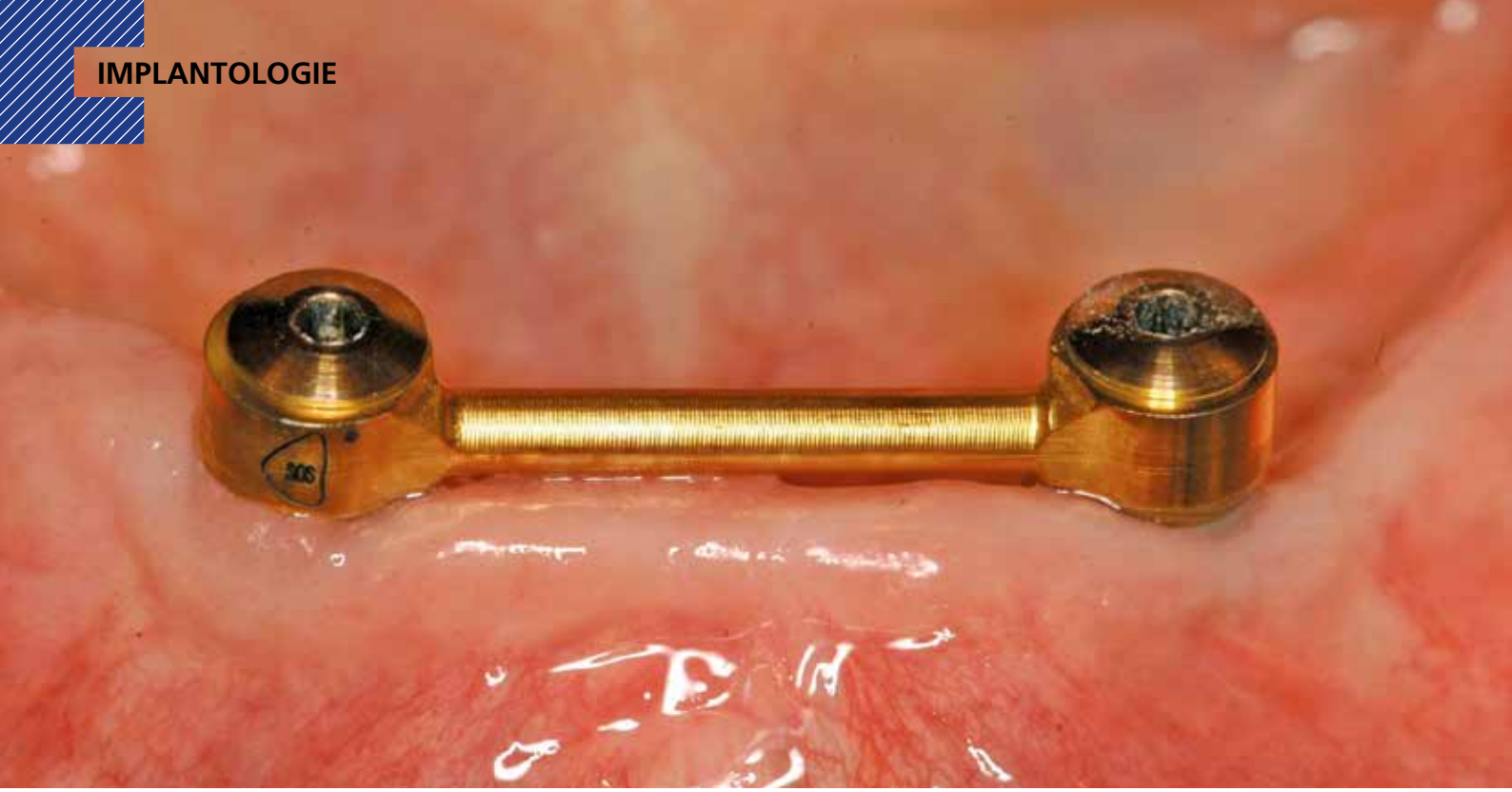

SOS – das Sliwowski Overdenture System

Eine innovative Methode zur minimalinvasiven Implantatversorgung des zahnlosen Unterkiefers

Der zahnlose Unterkiefer stellt eine der größten Herausforderungen der konventionellen Totalprothetik dar. Gleichzeitig bietet er in der Regel die besten Voraussetzungen für eine erfolgreiche Implantatbehandlung. Die „SOS – Sliwowski Overdenture System"-Methode bietet Patienten eine hochqualitative und gleichzeitig günstige definitive Sofortversorgung mit geringem operativen Aufwand.

Es gibt inzwischen zwei Varianten vom SOS-System: Die klassische mit dem gefrästen Steg und MK 1 Riegel **(Abb. 1)** und das „SOS-click" mit Rundsteg und zwei Servo-Kunststoffreitern **(Abb. 2)**.

Step I: Untersuchung und Vorbereitung der Prothese

Für das „SOS"-Verfahren sind ein ausreichend dimensionierter Kieferkamm und eine funktionsfähige totale Kunststoffprothese die Voraussetzungen. Bei einer klinischen Untersuchung sollte inspiziert werden, ob der Kieferkamm regio 33-43 ausreichend hoch und breit für eine Implantation ist (mind. 8 mm breit und 15 mm hoch) und ob er einigermaßen eben verläuft **(Abb. 3)**. Je breiter und regulärer der Kieferkamm, desto einfacher und sicherer kann die Implantation durchgeführt werden. Die meisten zahnlosen Patienten sind zwar mit einer totalen Prothese versorgt, es muss aber dennoch vor der Behandlung kontrolliert werden, ob die vorhandene Prothese keine Metallteile beinhaltet und ausreichende Funktionalität aufweist. Sollte dies nicht der Fall

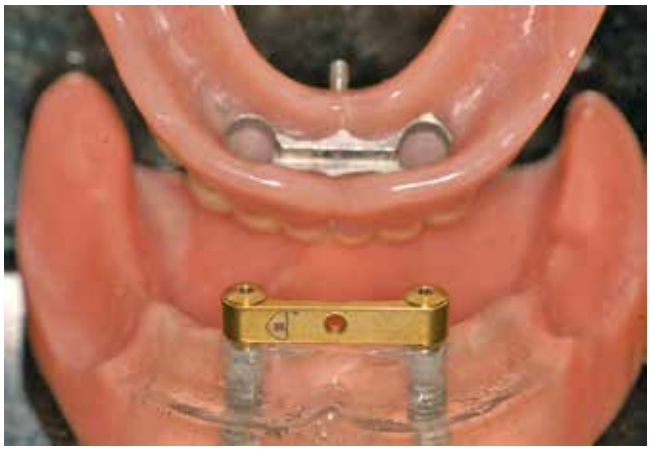

Abb. 1: Modell mit SOS mit dem MK 1 Riegel.

Abb. 2: Modell mit SOS-click mit dem Kunststoffreiter.

sein, muss im ersten Schritt eine neue Kunststoffprothese angefertigt werden. Für die Handhabung der Instrumente sollte noch geprüft werden, ob bei geöffnetem Mund vertikal ausreichend Platz von mindestens 30 mm vorhanden ist. Wenn alle Voraussetzungen erfüllt sind, kann mit der Vorbereitung der Prothese begonnen werden. Die Planung kann mit einem auf dem Markt erhältlichen 3D-Planungsprogramm erfolgen (z.B. SimPlant oder Magellan). Programmbedingt müssen verschiedene radiologische Marker in die Prothese bzw. Röntgenschablone eingearbeitet bzw. angebracht werden. Für eine Magellan-Planung werden in der Praxis oder im Labor mit Klebewachs an verschiedenen Stellen 7-8 kleine Glaskügelchen als röntgenopake Marker an die Prothese angebracht **(Abb. 4)**. Je weiter diese auseinanderliegen, desto präziser kann die Prothese im Doppelscanmodus positioniert werden.

Step II: DVT- bzw. CT-Aufnahmen

Für die Magellan-Planung der „SOS"-Schablone sind zwei Tomografien notwendig. Eine von der Prothese alleine und eine vom Patienten mit der Prothese in situ **(Abb. 5)**. Vor der Tomografie wird die Prothese im Mund des Patienten auf dem Kiefer positioniert und auf eine stabile Lage geprüft. Da die Tomografie (DVT oder CT) in einem zugebissenen Zustand durchgeführt wird, ist die stabile und reproduzierbare Lage der Prothese zwingend notwendig. In einigen Fällen, besonders bei Unsicherheiten, ist ein Bissregistrat indiziert.

Die Planung kann sowohl von dem Behandler, als auch von dem Magellan-Team bei Medentis Medical durchgeführt werden. Bei der zweiten Alternative werden beide Aufnahmen als Datei an Magellan geschickt und die fertige Planung muss anschließend „nur" noch vom Behandler akzeptiert werden.

Bei der Selbstplanung muss der Behandler in der 3D-Planung fit sein und alle drei Elemente in einer Aufnahme berücksichtigen. Dank der positionierten Glasmarker ist es möglich, nach dem Scannen die beiden Aufnahmen im „Doppelscan-Modus" als eine einzige Tomografieaufnahme darzustellen. Auf dem Bildschirm werden der Kiefer des Patienten und der Umriss der Prothese in unterschiedlichen Farben erscheinen **(Abb. 6)**. Als drittes Element wird ein STL-File vom Steg mit beiden Implantaten inklusive in die Aufnahme positioniert **(Abb. 7)**.

Auf dem axialen Schnitt und den Querschnitten (Crossectionals) sollen beide Implantate mittig im Kiefer zu liegen kommen und sowohl vestibulär als auch lingual eine intakte Knochenschicht von 2 mm oder mehr aufweisen.

Bei dem „SOS"-Verfahren werden die Implantatparameter standardmäßig schon bei der Planung festgelegt. Es werden in den meisten Fällen 15 mm lange ICX Active Implantate mit 3,75mm Durchmesser inseriert, die eine sehr gute Primärstabilität bieten. Bei Bedarf können ebenfalls schmalere (mindestens 3,5 mm) oder kürzere Implantate (mindestens 12 mm) inseriert werden.

Abb. 3: Ausreichend dimensionierter Kieferkamm.

Abb. 4: Röntgenopake Marker (Glaskügelchen) werden mit Wachs angeklebt.

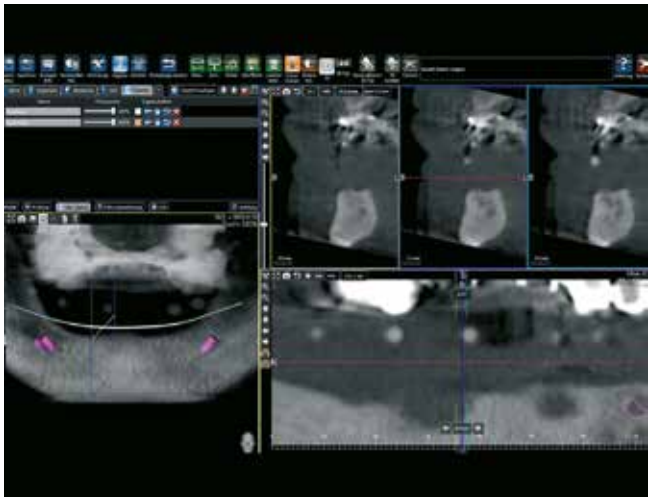

Abb. 5: DVT-Aufnahme des Patienten mit der Prothese.

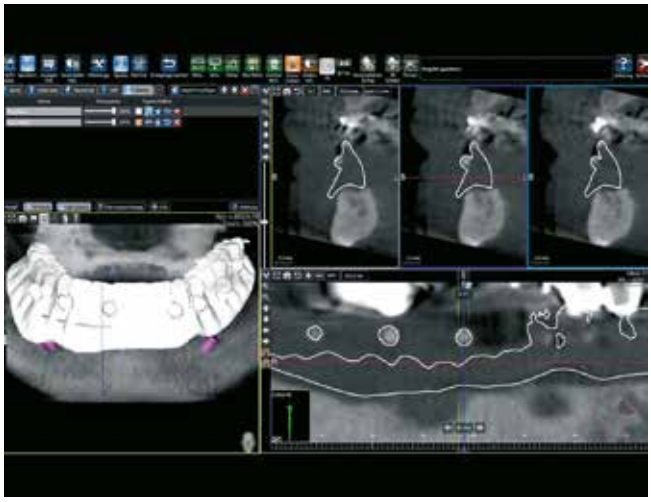

Abb. 6: Positionieren der Prothese auf dem Kiefer im Magellan-Programm.

Abb. 7: Positionieren des STL-Files von dem Steg im Magellan-Programm.

Abb. 8: Fertige „SOS"-Schablone.

Da die „SOS"-Schablone schleimhautgetragen ist, muss eine stabile Befestigung am Kiefer sichergestellt werden. Für die Befestigung werden drei horizontale Pins regio 34, 31-41 und 44 vestibulär in der Schablone geplant. Die Achsen der Pins dürfen nicht mit den Implantatachsen kollidieren und sollten einen Mindestabstand von 3 mm zu den foramina mentalia halten.
Nach der Abschlusskontrolle aller Elemente wird in das „Kommentar"-Fenster: „Sliwowski Overdenture System" bzw. „SOS-Schablone mit Magellan-Hülsen" eingetragen und online bei der Zentrale von Medentis Medical bestellt. Dort wird anhand der Daten die geplante Schablone hergestellt und die Magellan-Hülsen sowie die drei horizontalen Hülsen integriert.

Step III: Implantation und Abformung

Die „SOS"-Schablone **(Abb. 8)** wird normalerweise innerhalb von 5 bis 10 Tagen durch den Paketdienst geliefert. Für die Implantation wird außer der Schablone, noch das Magellan-Instrumentarium benötigt. In dem Instrumentarium sind die notwendigen Bohrhülsen, Pins, Bohrer sowie Hand- und Maschineninstrumente integriert **(Abb. 9)**. Vor der Implantation sollte die Schablone auf Passung und Stabilität in situ geprüft werden. Für den Eingriff wird der Unterkiefer fakultativ durch die beidseitige Leitungs- und/oder Infiltrationsanästhesie regio 35-45 anästhesiert. Es muss dabei bedacht werden, dass eine Nachbetäubung mit der montierten Schablone schwierig ist. Nach der Infiltrationsanästhesie sollte die Schablone für einige Minuten, mit dem Bissregistrat falls vorhanden, im Mund platziert werden und dem Patienten empfohlen werden fest zuzubeißen, um der Verdickung der Gingiva nach den Injektionen entgegenzuwirken. Nach dieser Zeit sollte der Patient nur leicht zugebissen halten, damit die Schablone, in gleicher Position wie bei der Röntgenaufnahme, stabil auf dem Kiefer ruht. In dieser Lage werden die horizontalen Bohrungen durch die Hülsen mit dem 1,5 mm Spiralbohrer durchgeführt. In die gebohrten Kanäle werden drei Ankerpins bis zum Anschlag eingesteckt. Der Patient kann jetzt den Mund öffnen und die Oberkieferprothese wird herausgenommen **(Abb. 10)**. Eine stabile Verankerung der Schablone wird geprüft. Die Präparation der Implantatbetten erfolgt komplett durch die Bohrhülsen in der Schablone.
Die erste Präparation erfolgt durch die Bohrhülse mit der Gingivastanze gelb, für eine straffe Gingivamanschette **(Abb. 11)** und danach mit dem roten Stop-Bohrer bis zum Anschlag. Weitere Bohrungen werden der Reihe nach mit den Bohrern rot für Knochen D4 (8, 10, 12 und 15 mm lang) in gleicher Weise durchgeführt **(Abb. 12)**. Die letzte Bohrung für den mittelharten Knochen erfolgt mit dem Bohrer rot 15 mm D2-D3 und für den harten Knochen mit dem Bohrer rot 15 mm D1 **(Abb. 12)**. Die Implantate ICX-Active 15 x

Abb. 9: Das Magellan-Instrumentarium.

Abb. 10: Schablone in situ.

PERMADENTAL – WEIT MEHR ALS NUR KRONEN UND BRÜCKEN.

REALISIEREN SIE MEHR IMPLANTAT-PLANUNGEN.

Der Mehrwert für Ihre Praxis: Als Komplettanbieter für zahntechnische Lösungen beliefern wir seit 35 Jahren renommierte Zahnarztpraxen und Implantologen. Und das in ganz Deutschland.

permadental®
Modern Dental Group

PERMADENTAL.DE
0 28 22 - 1 00 65

Abb. 11: Schleimhautstanze vor Präparation des Implantatbettes.

Abb. 12: Präparation des Implantatbettes.

3,75 mm werden mit einem Einbringinstrument für alle Implantate (außer ICX-plus) inseriert **(Abb. 13)**. Die Aufgabe des Einbringinstruments ist, während den letzten Umdrehungen bei der Insertion, das Implantat zu zentrieren und dadurch die Präzision und Passung des Steges zu erhöhen. Die Plattform des Einbringinstrumentes definiert auch die Insertionstiefe des Implantates.

Die Implantate werden durch die Schablone bis zum Anschlag des Einbringinstrumentes inseriert **(Abb. 14)**. Nach der Abnahme der Schablone **(Abb. 15)** wird die vertikale Position der Implantate geprüft. Zur Überprüfung der Tiefe wird der vorhandene Steg mit den fixierten Abutments, durch z. B. Chlorhexidin-Gel, verwendet **(Abb. 16)**.

Abb. 13: Das ICX-Active Implantat.

Abb. 14: Der Einbringpfosten zentriert das Implantat bei der Insertion.

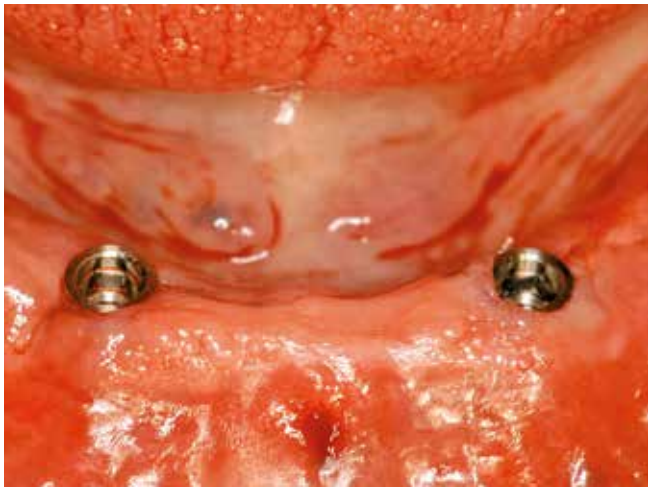

Abb. 15: Implantate nach Abnahme der Schablone.

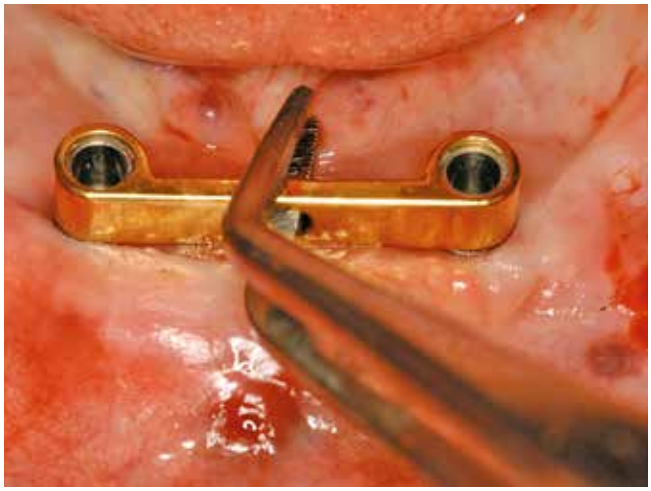

Abb. 16: Kontrolle der Insertionstiefe mit dem Steg.

Es handelt sich hier um speziell für dieses System entwickelte dezentrische „EBF"-Abutments (Eccentric Bar Fixation), mit einer Abweichung von 0,3 mm von der Mitte gemessen, die durch einen Schlitz gekennzeichnet ist **(Abb. 17)**. Die Schlitze in beiden „EBF"-Abutments werden zuerst auf Null-Position nach vestibulär gerichtet, damit der Steg ebenfalls maximal nach vestibulär platziert wird **(Abb. 18)**. Mit den dezentrischen Abutments ist es problemlos möglich, eventuelle Abstands-Abweichungen bei der Implantatinsertion von bis zu 0,6 mm auszugleichen. Falls eine Ungenauigkeit festgestellt wird, kann diese jetzt durch die Drehung eines oder beider Abutments korrigiert werden.
Wichtig bei der Tiefenkontrolle der Implantate ist, dass sich beide in der Endposition möglichst auf gleicher Höhe befinden. Wenn die Implantate zu hoch inseriert worden sind, sodass der Steg zu weit absteht oder zu tief, wenn der Steg auf das Zahnfleisch drückt, muss die Position beider Implantate jeweils um die gleiche Umdrehungszahl korrigiert werden.
Für die Befestigung des Steges stehen spezielle Schrauben zur Verfügung. Diese fixieren den Steg durch die Abutments auf den Implantaten und werden mit einem Drehmoment von 30N/cm festgezogen und normalerweise nicht mehr demontiert **(Abb. 19 und 20)**.
Im letzten Schritt wird durch eine Abformung die definitive Position des Steges auf das Arbeitsmodell übertragen. Dafür wird die Prothese vorbereitet, indem in der Unterseite ein ausreichender Hohlraum für die Abutments und den Steg ausgefräst und bei Bedarf abgedichtet wird **(Abb. 21)**. Für den Rundsteg sind 2,6 mm vertikaler Höhe und für den gefrästen Steg sind 4 mm notwendig. Die Abformung wird mit der Prothese und einem formstabilen Abdruckmaterial (z. B. Impregum) bei leicht geschlossenem Mund genommen **(Abb. 22)**. Ein zu starkes Zubeißen führt zu späteren Druckstellen. Die Abformung wird kontrolliert und ins Labor geschickt **(Abb. 23)**.
Im Labor wird ein Meistermodell angefertigt indem ein weiterer, gleicher Steg (rund oder gefräst) in die Abformung reponiert wird. Auf dem Modell wird das Steggehäuse in die Prothese eingearbeitet. Dafür wird die Prothese in einem Unterfütterungsgerät fixiert.
Im Fall des gefrästen Steges wird der Raum zwischen dem Gehäuse und der Prothese mit Kunststoff so ausgefüllt, dass der Riegel sich frei bewegen kann und die Prothese sich von dem Modell entfernen und auch wieder platzieren lässt. Anschließend wird der vestibuläre Zugangskanal für den Riegel ausgearbeitet. Der linguale Teil des Riegels wird entsprechend gekürzt und geglättet und die gesamte Prothese nach der Ausarbeitung noch poliert **(Abb. 24)**.
Alternativ, z. B. bei kürzeren Implantaten oder weichem Knochen, kann die Prothese mit einem weichbleibenden Material unterfüttert und das Einarbeiten des Gehäuses erst nach 2-3 Monaten, wenn die Implantate schon osseointegriert sind, durchgeführt werden. Diese Alternative wird besonders bei den ersten „SOS"-Behandlungsfällen empfohlen.

Step IV: Eingliederung des Zahnersatzes

Einige Stunden später bzw. am nächsten Tag kann die Prothese wieder eingegliedert werden. Normalerweise hat zu diesem

Abb. 17: Dezentrisches „EBF"-Abutment.

Abb. 18: Ausrichtung der „EBF"-Abutments nach vestibulär.

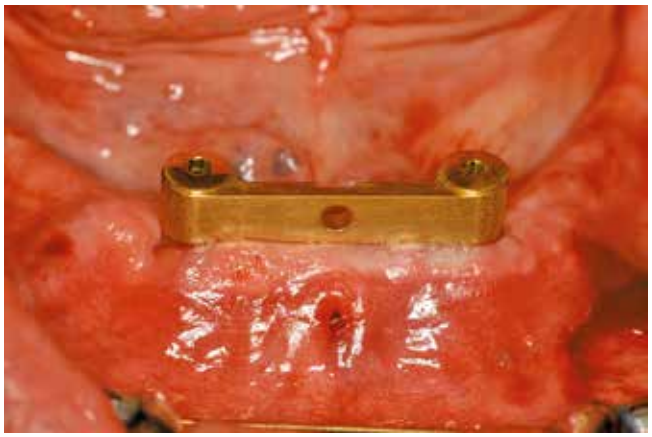

Abb. 19: Definitiv montierter gefräster Steg mit Riegel direkt nach der Implantation.

Abb. 20: Definitiv montierter „SOS-click"-Steg.

Abb. 21: Ausgefräste Prothese vorbereitet für die Abformung.

Abb. 22: Abformung bei geschlossenem Mund.

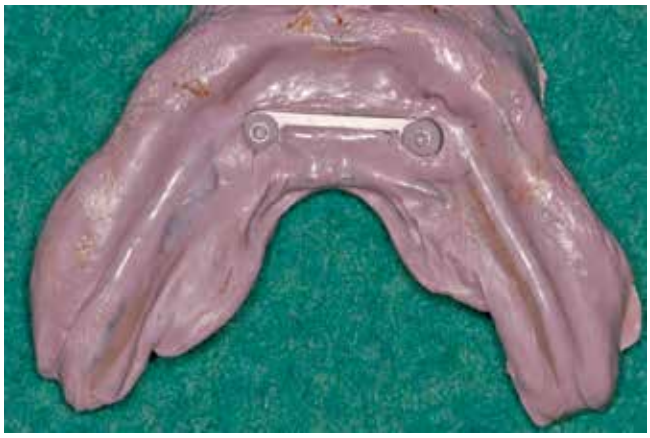

Abb. 23: Kontrolle der Abformung.

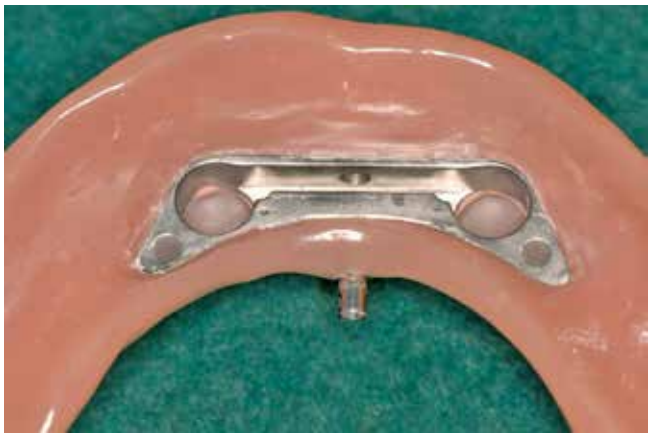

Abb. 24: Fertige Prothese mit integriertem Gehäuse.

Zeitpunkt die Betäubung schon nachgelassen und es blutet nicht mehr **(Abb. 25)**. Die Prothese wird eingesetzt und der Riegel zuerst vom Zahnarzt geschlossen **(Abb. 26)**. Mit einem speziellen MK 1 Schlüssel kann der Riegel durch Druck in Richtung lingual geöffnet werden **(Abb. 27 und 28)**. Nach dem Einsetzen durch den Zahnarzt wird der Patient über die Riegeltechnik aufgeklärt. Er sollte den Riegelmechanismus zuerst außerhalb des Mundes einmal mit dem Schlüssel öffnen und mit dem Finger wieder verschließen, um ein Gefühl für die Gängigkeit des Riegels zu bekommen und um beurteilen zu können, wann der Riegel komplett geöffnet bzw. geschlossen ist. Im zweiten Schritt sollte er eigenhändig die Prothese einsetzen und verriegeln, sowie später wieder herausnehmen.
Die Patientin hat am nächsten Tag nach der Implantation keine Schmerzen oder Schwellungen und ist von Anfang an fit in der Bedienung des Riegels **(Abb. 29)**.

Diskussion

Die vorgestellte Methode zeichnet sich durch zahlreiche Vorteile aus: Die Implantation ist ein minimalinvasiver chirurgischer

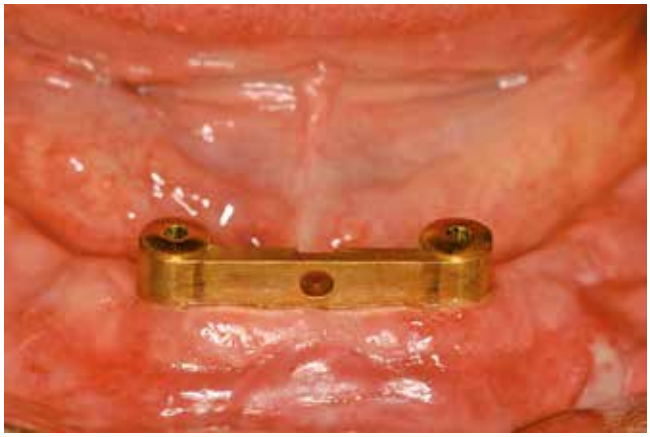

Abb. 25: Klinische Situation am Tag nach der Implantation.

Abb. 26: Der Riegel ist geschlossen und die Prothese fest verankert.

Abb. 27: Öffnung des Riegels mit dem Schlüssel.

Abb. 28: Der Riegel ist geöffnet und die Prothese kann herausgenommen werden.

Eingriff von ca. 15-20 Minuten mit kaum Schwellung und postoperativen Schmerzen. Der ganze Behandlungsablauf ist an einem Tag möglich. Die präfabrizierten Teile bieten eine hohe Qualität und präzise Passung, die in der traditionellen Prothetik kaum zu erreichen sind. Im Vergleich zu konventionellen Verfahren ist die gesamte Behandlung deutlich günstiger. Die Verriegelung der Prothese auf dem Steg garantiert einen hohen Tragekomfort und bietet Absicherung gegen einen unerwünschten Stabilitätsverlust. In dem Beobachtungszeitraum von 15 Jahren bei über 800 Patienten, die von dem Autor behandelt worden sind, sind nur wenige mechanische oder biologische Komplikationen zu beobachten.

Wie bei jeder anderen Methode, gibt es auch bei SOS bestimmte Voraussetzungen, die berücksichtigt werden sollten. Der Kieferkamm muss interforaminär ausreichend breit und hoch sein. Es sind zwei Tomografien für die Herstellung der chirurgischen Schablone notwendig: Zuerst die Prothese alleine und dann der Patient mit Prothese. Der Patient muss manuell in der Lage sein, den Riegel zu bedienen und die Konstruktion hygienisch zu pflegen. Dies war im Übrigen einer der Hauptgründe für die Entwicklung des „SOS-click". Hier ist die Handhabung auch bei eingeschränkten manuellen Fähigkeiten leichter.

Für eine Augmentation oder Osteoplastik sowie für die Rekonstruktion der Zone der befestigten Gingiva ist eine Eröffnung des Operationsgebietes notwendig. In diesen Fällen kann statt einer individuellen chirurgischen Schablone auch eine universelle SOS-Schablone angewendet werden. ■

Bilder, soweit nicht anders deklariert: © Dr. Sliwowski

Literaturverzeichnis unter
www.dimagazin-aktuell.de/literaturlisten

Dr. med. dent. Christoph T. Sliwowski
Dr. med. dent. Dominika Sliwowska, DDS
Cand. med. dent. Jan Sliwowski
Zahnimplantat-Klinik Düsseldorf
Schloßstr. 85-87
40477 Düsseldorf
www.zikd.de
www.system-sos.com

Abb. 29: Patientin am Tag nach der OP.

Dr. med. dent. Christoph T. Sliwowski

seit 1987	Zahnmedizinische Tätigkeit in Deutschland
1998-2008	Chefarzt der Implantologischen Abteilung der „Zahnklinik Rhein-Ruhr" – Spezialklinik für zahnärztliche Implantologie und Ästhetik in Mülheim an der Ruhr
seit 2003	Geprüfter „Spezialist für Implantologie" bei DGZI und BDIZ-EDI
seit 2005	Supervisor und Referent „Curriculum Implantologie" in Deutschland und Polen
seit 2007	Gutachter BDIZ EDI
2008	Patentautor: „Sliwowski-Overdenture-System — Ein neues Versorgungskonzept für den zahnlosen Unterkiefer"
seit 2010	Leitung der „Zahnimplantat-Klinik Düsseldorf im St. Vinzenz-Krankenhaus"

Dr. med. dent. Dominika Sliwowska, DDS

2004-2009	Studium der Zahnmedizin – amerikanischer Studiengang mit Abschluss „Doctor of Dental Surgery"
seit 2010	Zahnärztliche Tätigkeit in der Zahnimplantat Klinik Düsseldorf im St. Vinzenz Krankenhaus
seit 2014	Mitglied der DZOI

Schwerpunkte: Implantatgetragene Prothetik, Parodontitis und Periimplantitis-Therapie

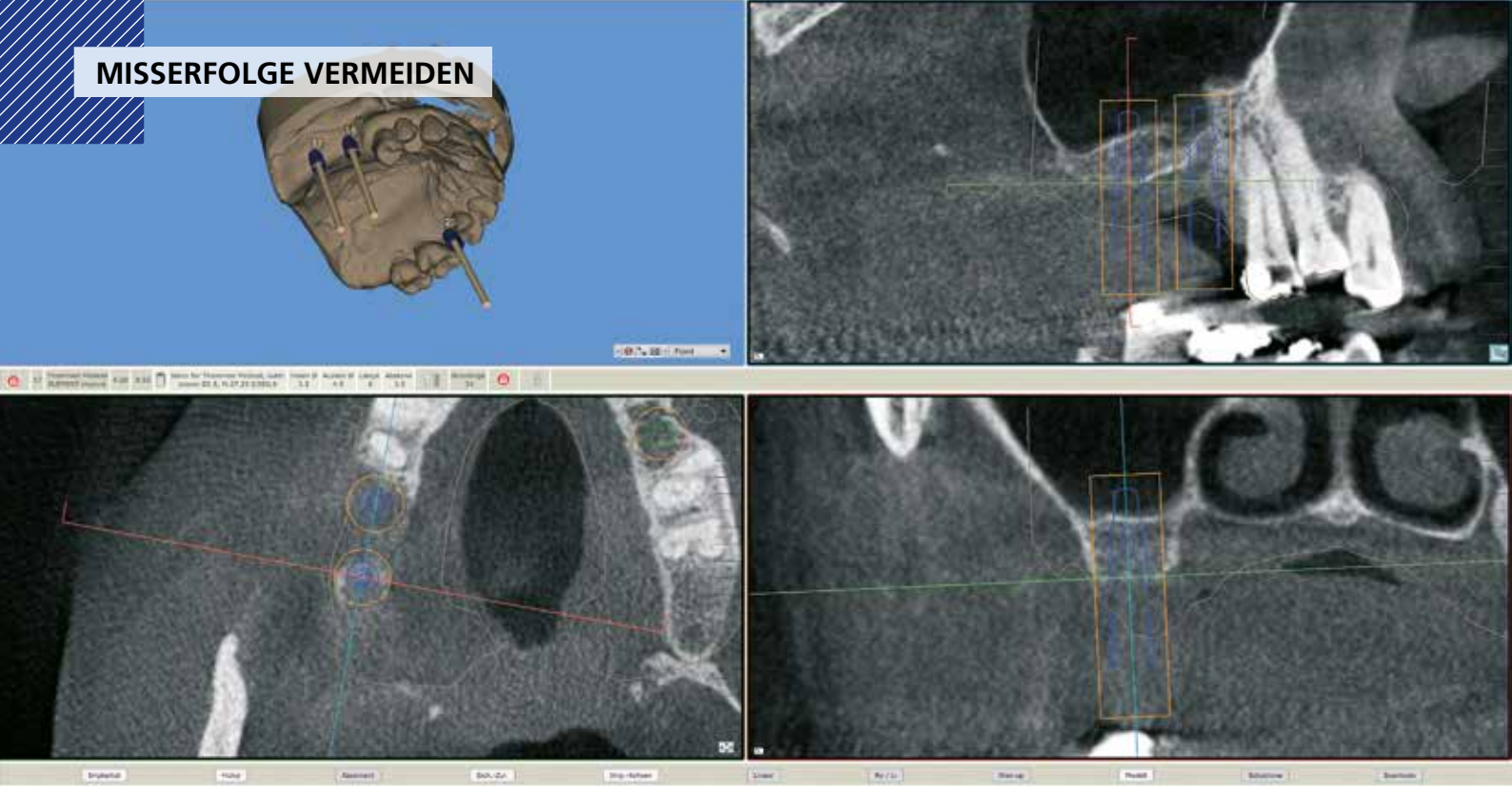

Die korrekte Implantatpositionierung

Conditio sine qua non für den implantatprothetischen Erfolg

Für fachgerecht ausgeführte Implantattherapien liegen die Erfolgsraten nach zehn Jahren zwischen 93 und 98 Prozent [2]. Misserfolge hingegen sind, abgesehen von Materialfehlern und nicht bekannten Risikofaktoren beim Patienten, nicht selten Folge unzureichender Kenntnisse und Erfahrungen des Behandlers. Als einer der wichtigsten Erfolgsfaktoren für eine Versorgung mit Implantaten ist daher vorrangig eine prothetisch optimal ausgerichtete Implantatposition anzustreben. Das gelingt präoperativ mit einer dreidimensionalen Planung der Implantatpositionen (Backward Planning) und einem navigierten chirurgischen Eingriff.

Im Praxisalltag wird ein Behandler nicht selten mit Defektsituationen konfrontiert, die ihn an die Grenzen seiner Erfahrung bringen (können). Noch schwieriger wird es, wenn aufgrund der persönlichen Situation des Patienten nur kompromissbehaftete Behandlungen möglich sind. Dann ist der Behandler gefordert, die Wünsche des Patienten und das klinisch Notwendige und Machbare unter ethischen wie finanziellen Aspekten in Einklang zu bringen.

Die 63-jährige, gesetzlich versicherte Patientin, bis dahin alio loco in Behandlung, wollte ihre fehlenden Molaren im Oberkiefer mit festsitzendem Zahnersatz ersetzt haben. Einen weitergehenden Behandlungsbedarf lehnte sie trotz augenscheinlicher multipler Defekte ab.

Befundung und Diagnose

Diffizile Defektsituationen erfordern einen standardisierten und strukturierten Workflow, um deren Therapierisiken beherrschbar zu machen. Eine dreidimensionale Bildgebung ist dabei unverzichtbar für die präimplantologische Diagnostik. Ausgehend von einer systematischen, klinischen und DVT-basierten röntgenologischen Befundung werden zunächst die anatomischen Strukturen erfasst und ein Dental-, Parodontal- und Funktionsstatus erstellt.

Funktional auffällig waren bei der Patientin inkongruente Zahnbögen, eine deutlich von der Regelbisslage abweichende Okklusion, ein Kreuzbiss im rechten Seitenzahnbereich sowie freiliegende Zahnhälse aufgrund parafunktioneller Aktivitäten. Im rechten Oberkiefer zeigten sich hart- und weichgewebige Rezessionen mit palatinal geringer Restknochenhöhe sowie ein gekammerter Sinus mit spitzem Septum und entsprechend geringen Abständen zwischen dem residualen Kieferkamm, der Kiefer- und der Nasenhaupthöhle. Die Molaren in regio 17, 16 und 25 waren infolge mangelbehafteter Wurzelkanalbehandlungen vor längerer Zeit verloren gegangen **(Abb. 1 bis 5)**.

Behandlungsplanung

In einem ausführlichen (und aus forensischen Gründen detailliert dokumentierten) Gespräch wurden der Patientin die Befunde und die damit verbundenen möglichen Risiken umfassend und für sie verständlich erläutert [3]. Dennoch zog die Patientin – abgesehen von ihrem Wunsch nach festsitzendem Zahnersatz – keine weiteren zahnmedizinisch angeratenen Therapieschritte in Betracht.

So blieben als „kleinster gemeinsamer Nenner" drei Behandlungsziele:

1. Die Zahnreihen im Oberkiefer durch eine physiologisch zur Zahnreihe des unveränderten Unterkiefers passende, funktionale Restauration ergänzen.
2. Dabei den einseitigen Kreuzbiss rechts auflösen.
3. Eine Stabilisierung des dentalen Status quo herbeiführen, um ein Fortschreiten der Defekte zumindest zu minimieren. Nach der Behandlung gegebenenfalls noch bestehende funktionelle Defizite durch eine Aufbissschiene ausgleichen.

Abb. 1 - 4: Klinische Ausgangssituation im Ober- und Unterkiefer mit Freiend- und Schaltlücke, Malokklusion, rechtsseitigem Kreuzbiss und resorbiertem Alveolarkamm sowie freiliegenden Zahnhälsen.

Aufgabe war es, die Freiendlücke in regio 17 und 16 mit zwei Einzelimplantaten und verschraubten und verblockten Kronen in transversal richtiger Position zu versorgen. Die verschraubte Lösung vermeidet das Risiko potenzieller Zementreste im Sulkus und deren Folgen [6,11] und ist bei eventuellen Revisionen komfortabler zu handhaben. Aufgrund der vertikalen Knochenresorption in diesem Bereich wurde eine externe, simultane Sinusbodenelevation vorgesehen. Die Schaltlücke in regio 25 sollte ebenfalls mit einer verschraubten Krone versorgt werden, ein Knochenaufbau war nicht notwendig.

Implantatplanung im Backward Planning

Ein Implantat ist ein prothetischer Eingriff mit chirurgischer Komponente. Umso wichtiger ist es, eine prothetisch orientierte Positionierung und Ausrichtung der Implantatachse möglichst sicher und exakt umsetzen zu können [9,12]. Bei einer risikobehafteten Defektsituation, wie der vorliegenden, ist daher nicht nur aus forensischen Aspekten eine navigierte Implantation angeraten. Navigiert inserierte Implantate weisen signifikant geringere Achs- und Positionsabweichungen auf als teilgeführte oder Freihand gesetzte Implantate [5,10].

Für die Planung werden die anatomischen Strukturen in einer DVT-Aufnahme erfasst. Mit diesen Informationen lassen sich Verletzungsrisiken benachbarter anatomischer Strukturen weitgehend ausschließen und entsprechend der Abstände die jeweiligen Implantatdurchmesser festlegen. In einer Planungssoftware wird die DVT-Aufnahme mit der gescannten Situationsabformung, dem Modelscan und dem analogen Wax-up gematcht.

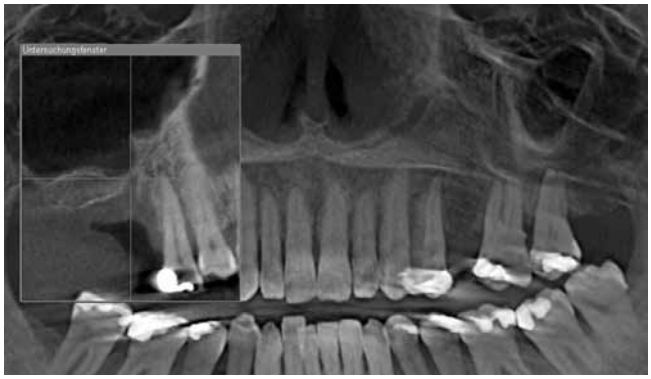

Abb. 5: Röntgenologische Ausgangssituation.

Backward Planning ermöglicht eine optimale prothetische Planung mit korrekt bemessenen, ausgerichteten und positionierten Implantaten, die, wie in diesem Fall, nur in die Kieferhöhle und nicht in die Nasenhöhle hineinragen **(Abb. 6 und 7)**.

Biofunktionelle Aspekte der Positionierung und Ausrichtung

Die mesiodistale Positionierung von Implantaten ist in der Regel durch die vorhandene Lückensituation vorgegeben, wobei vorangegangene Veränderungen wie Drehungen oder Kippungen von Nachbarzähnen eine ideale Positionierung erschweren können. Zu den Nachbarzähnen gilt ein Abstand von 1,5 bis 2 mm und zwischen zwei Implantaten von 3 mm als optimal [4,7,8]. Zu

geringe Abstände können aufgrund unzureichender Ernährung des Gewebes zu einem apikalen Verschieben der Biologischen Breite, zu Knochenabbau und als Folge zu Weichgewebsrezessionen führen. Darüber hinaus sind ungünstig positionierte Implantate schlechter zu reinigen und es kann sich leicht eine Periimplantitis ausbilden. Deren Therapie ist dann durch den knappen Abstand zwischen den anatomischen Strukturen und dem Implantatkörper erschwert. Eine nachträgliche Positionskorrektur eines fehlpositionierten Implantats wiederum ist mit einem erheblichen chirurgischen Aufwand verbunden [13].

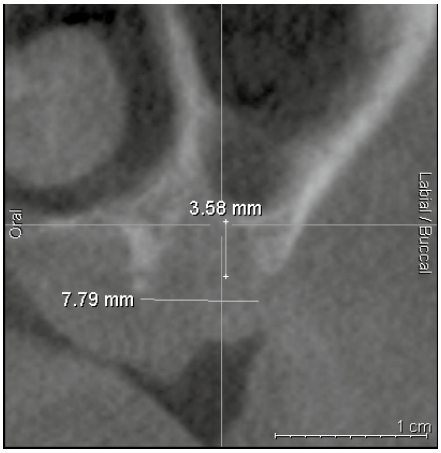

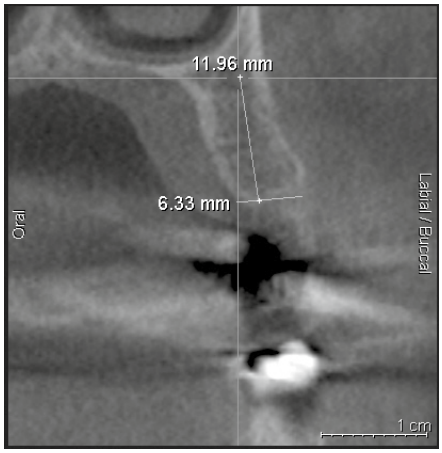

Abb. 6 und 7: Transversale Schichtaufnahme (TSA) zur Vermessung des Platzangebots in regio links und rechts.

Orovestibulär ist eine Implantatposition innerhalb der Tangente von Nachbarzähnen oder leicht palatinal davon ideal, wobei bukkal eine noch möglichst 2 mm starke Knochenlamelle stehen sollte [1]. Anderenfalls müsste augmentiert werden, um bukkale Rezessionen zu vermeiden. Zu sehr palatinal positionierte Implantate wiederum ziehen eine ungünstige, S-förmige Kontur („Ridge-lapping") zur Überlappung des Alveolarkamms nach sich.

Im vorliegenden Fall war das bukkale Knochenangebot im rechten Oberkiefer resorptionsbedingt knapp bemessen. Entsprechend schmal war der Korridor für eine optimale Ausrichtung des Implantats und einem „natürlichen" Aussehen der Restaurationen. Ziel war, den Kreuzbiss aufzulösen, indem Antagonist und Implantatkrone in weitgehend normaler Stellung verschleißarm okkludieren können und keinen schädigenden Überbelastungen mehr ausgesetzt sind.

Da die Patientin nur den Sinuslift zugelassen hatte, wurde die verbliebene vertikale Distanz zwischen Titan- und Kronenbasis mit zahnfleischfarbener Keramik überbrückt. In einem solchen Fall jedoch können bei einem gemäß der Implantatachse verlaufenden Schraubenkanal schon geringe Abweichungen zu einer ungünstig liegenden Austrittsöffnung des Schraubkanals führen. Hierbei kommt dem Behandler das Abutment des Thommen-Implantatsystems (Thommen Medical AG, CH) mit seinem schlanken Schraubenkanal entgegen. Er gibt dem Behandler mehr Freiheit bei der Austrittsöffnung, ohne Risiken für Morphologie, Ästhetik und zahntechnische Stabilität der Krone eingehen zu müssen. Zudem schließt die konische Form der Abutmentschraube mit ihrer Verspannung in der Längsrichtung das Risiko von Schraubenlockerungen weitestgehend aus.

Sind alle Planungsdaten erfasst und abgeglichen, wird auf dieser Datenbasis die Bohrschablone konstruiert, im additiven Verfahren hergestellt und mit passenden Führungshülsen (Steco, Hamburg) bestückt. Das verwendete Implantat vom Typ Thommen Medical INICELL® Element RC bietet die entsprechenden Durchmesser und Längen, um das Implantat optimal auf vorliegende anatomische Strukturen abstimmen zu können **(Abb. 8 bis 11)**.

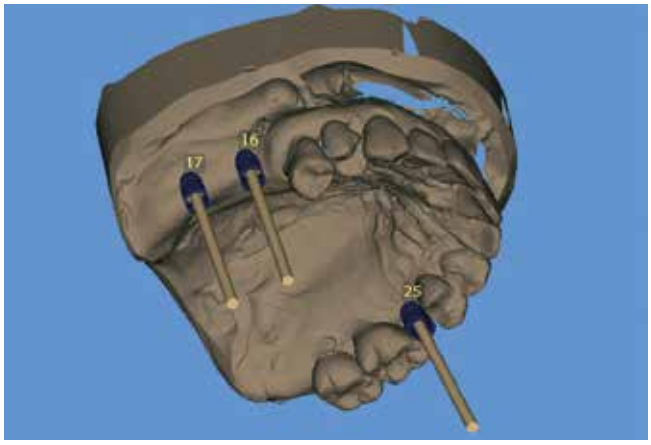

Abb. 8: Planung der Implantatpositionen und -ausrichtung (parallele Anordnung der Implantatkörper).

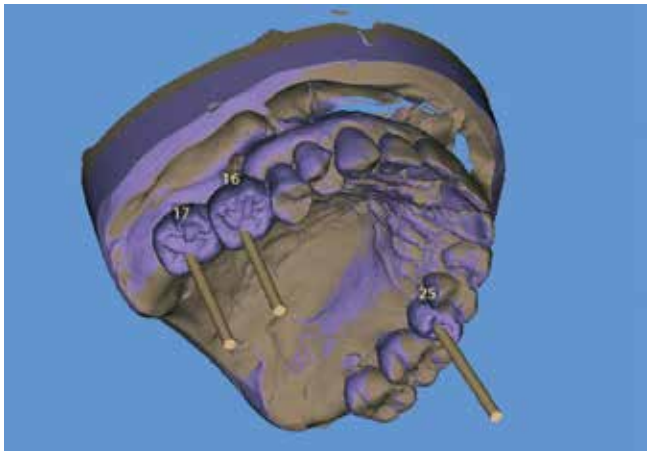

Abb. 9: Gematchtes Wax-up zur Überprüfung der Austrittskanäle.

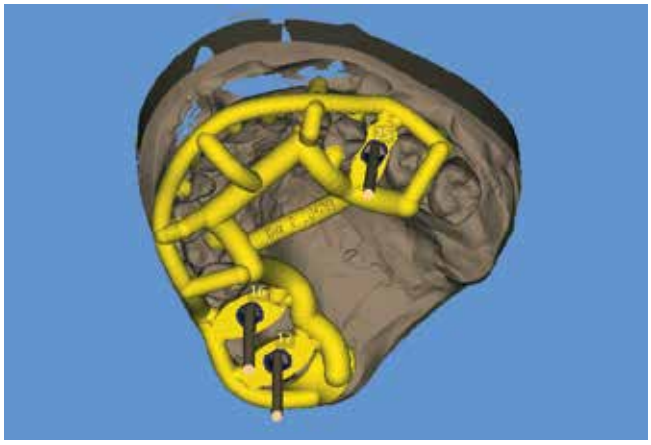

Abb. 10: Virtuelle Konstruktion der Bohrschablone.

IT'S MY CHOICE.

Entscheiden Sie jederzeit individuell und flexibel, welche Abutmentvariante für Ihren Patienten die beste ist – conical oder platform.

Mehr Informationen ⇨

DENTAURUM IMPLANTS

www.dentaurum-implants.com

Operatives Vorgehen

Die Aufbereitung der Bohrstollen und die Insertion der Implantate wurden gemäß Protokoll durchgeführt. In regio 17 und 16 wurden zwei Implantate (ø 4,5 mm, Länge 9,5 mm) und in regio 25 ein Implantat (ø 4,0 mm, Länge 9,5 mm) eingebracht. Der Eingriff erfolgte unter antibiotischer Abschirmung und die Implantate heilten ohne Komplikationen ein. Zur Verbreiterung der keratinisierten Mukosa wurde bei Freilegung der Implantate in regio 17 und 16 mit einem Spaltlappen befestigte Gingiva nach bukkal verschoben. Bei dem Implantat in regio 25 wurde die periimplantäre Mukosa mit einem Gingivaformer nach bukkal verdrängt **(Abb. 12 bis 18)**.

Fazit

Zwar konnte die Zahnreihe des Oberkiefers trotz bestehender prekärer Knochen- und Weichgewebsverhältnisse dergestalt wieder aufgebaut werden, dass mittels okklusal verschraubter Restaurationen physiologisch zur Zahnreihe des Unterkiefers passende Kronen auf den gut osseointegrierten Implantaten

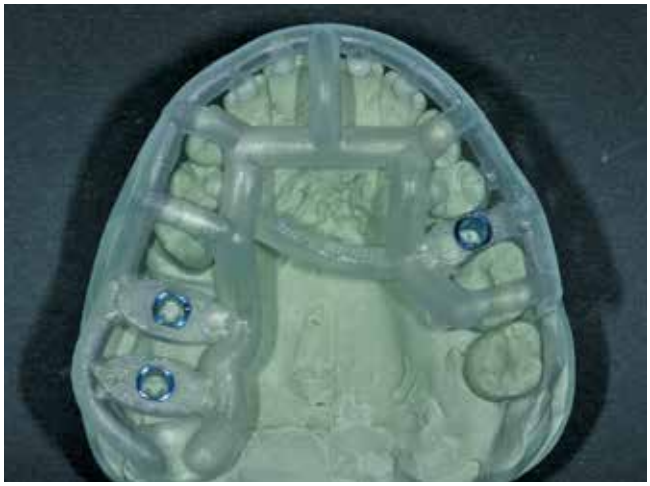

Abb. 11: Bohrschablone (smop, Swissmeda, CH) mit eingesetzten Bohrhülsen.

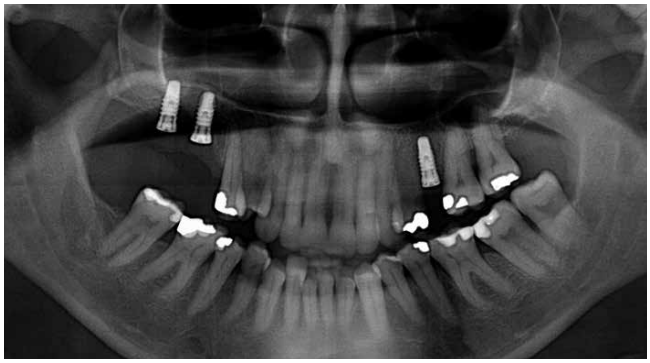

Abb. 12: Röntgenkontrollaufnahme nach dem Eingriff mit plangemäß inserierten Implantaten.

Abb. 13: Kronen (Keramik) mit mittigem Schraubenaustrittskanal.

Abb. 14 - 16: Die geschlossene Zahnreihe mit aufgelöstem Kreuzbiss und physiologischer Okklusion.

verschraubt werden konnten. Allerdings war aufgrund der engen patientenseitigen Vorgaben lediglich eine Rekonstruktion in habitueller Okklusion möglich. Werden mit einer regelmäßigen Parodontaltherapie (UPT) entzündungsfreie Verhältnisse stabilisiert und noch verbliebene funktionelle Defizite durch eine Aufbißschiene ausgeglichen, kann für die Versorgung eine günstige, wenn auch eingeschränkte Langzeitprognose gestellt werden **(Abb. 19 und 20)**. ■

Bilder, soweit nicht anders deklariert: © Dr. Benz

Literaturverzeichnis unter
www.dimagazin-aktuell.de/literaturlisten

Dr. Jürgen Benz

1991	Staatsexamen Zahnmedizin an der Medizinischen Hochschule Hannover
1991-2000	Truppenzahnarzt bei Marine und Luftwaffe in Flensburg und Kropp
2000	Niederlassung in eigener Praxis zusammen mit Dr. Karin Benz in Bielefeld

Schwerpunkte: Synoptische Diagnostik, Planung, Koordination und Realisation komplexer Sanierungsbehandlungen, interdisziplinäre Funktionsdiagnostik und Funktionstherapie, Implantolo-

Dr. med. dent. Jürgen Benz
Dr. Benz l Kollegen
Dr. Jürgen Benz und Dr. Karin Benz
Am Bach 20 · 33602 Bielefeld
Tel. 0521 986263-0 · www.drbenz.de

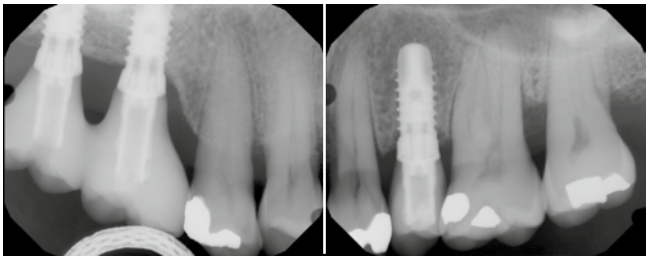

Abb. 17 und 18: Röntgenkontrollaufnahme der vollständig osseointegrierten Implantate nach prothetischer Versorgung.

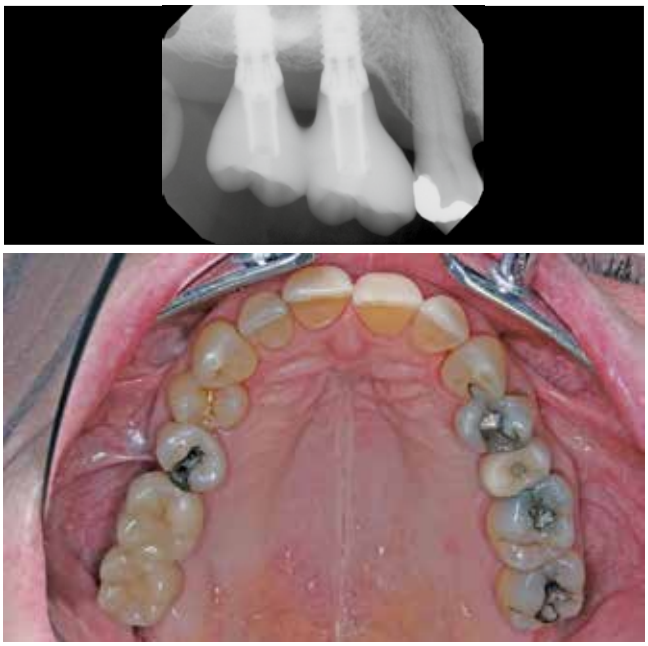

Abb. 19 und 20: Vier Jahre nach Versorgung mit stabilem Hartgewebe und spaltfreiem Interface für den form- und kraftschlüssigen Verbund zwischen Implantat und Aufbau.

MK1®

Traditionell und modern – Seit über 30 Jahren erfolgreich in Praxis und Labor

MK1 Dental-Attachment GmbH
Am Geeschendamm 2B
26345 Bockhorn
Bestellungen:
04453 - 97 80 97 – info@mk1.de
www.mk1.de

Ein Riegel, der funktioniert – einfach so.

Wir übersenden Ihnen gerne ausführliche Informationen und stellen Ihnen unser stl-File für Ihre CAD-Anwendung zur Verfügung.

Technische Fragen beantwortet:
ZTM Frank Thiemert
Mobil: 0162 25 98 447



Zahnersatz auf parodontal kompromittierten Zähnen

Parodontale Behandlung und prothetische Rehabilitation

Der vorliegende Beitrag beschreibt die Behandlung bei fortgeschrittener Parodontitis und prothetischer Rehabilitation. In den zwei beschriebenen Fallbeispielen wurde konservativ bzw. chirurgisch therapiert. Mit patientengerechten, festsitzenden provisorischen Versorgungen konnte die parodontale Behandlung mit geringer Belastung für die Patienten durchgeführt werden. Mit Freiend-Brückengliedern wurden in beiden Fällen zusätzliche Implantate vermieden.

Nach Initialtherapie und festsitzender provisorischer Versorgung konnte die Parodontalbehandlung mit angemessener Ausheilzeit, sowie die darauffolgende prothetische Rehabilitation des Patienten, ohne Zeitdruck durchgeführt werden. Neben den einzelnen Behandlungsschritten werden nachfolgend konkrete Überlegungen zur Therapieplanung dargestellt. Mit Freiend-Brückengliedern konnten in beiden Fällen zusätzliche Implantate vermieden werden. Die Therapie mit einer Cross-Arch-Bridge auf parodontal geschädigten, aber entzündungsfreien Zähnen ist eine wissenschaftlich fundierte Behandlungsmethode.

Fallbeispiel 1 – konservative Therapie

Der 55-jährige Patient stellte sich zur Untersuchung in der Praxis vor. Die Allgemeinanamnese war unauffällig. Er war bis vor 5 Jahren Raucher (10 Zigaretten/Tag) und hatte keine konzeptgerechte Zahnbehandlung über 10 Jahre. Mit Teilprothesen im Ober- und Unterkiefer waren die Frontzahnlücken geschlossen.

Abb. 1: Angle-Klasse I mit knapper inzisaler Stufe.

Er klagte über Zahnlockerung, ungenügende Kauleistung und war mit seinem Erscheinungsbild unzufrieden **(Abb. 1-3)**. Die klinische Untersuchung zeigte generelle Entzündungszeichen (BoP), erhöhte Sondierungstiefen und Furkationsbeteiligungen (PA-Status nach Extraktionen **Abb. 4)**. Radiologisch **(Abb. 5)** konnten ein genereller Attachmentverlust (bis zu über 50 %) und anguläre Knochendefekte festgestellt werden.

Diagnose

Folgende Diagnose wurde gestellt: Generelle schwere Parodontitis, Stadium IV Grad C.
Das Studium der Planungsmodelle, im teiljustierbaren Artikulator mit vorläufig festgelegter zentrischer Kondylenposition montiert, zeigte eine Angle-Klasse I mit knapper inzisaler Stufe.

Prognose (Zahn für Zahn)
Extraktion: 17, 16, 12, 11, 22, 24, 26, 27
42, 41, 31, 32
Fragwürdig: 47, 46

Erhaltungswürdig: 15, 14, 13, 23, 25
45, 44, 43, 33, 35, 36, 37

Die Behandlungsziele wurden gemeinsam mit dem Patienten erarbeitet, wobei der Wunsch nach einer festsitzenden prothetischen Lösung im Vordergrund stand.

1. Parodontale Gesundheit
2. Funktion OK 15-25, UK 37-47 mittels zahngetragenem, festsitzendem Zahnersatz
3. Funktionelle und ästhetische Verbesserung.

Für die zu erhaltenden Zähne wurde ein Taschenverschluss angestrebt (kein BoP und Taschentiefen ≤ 4 mm). Für den Oberkiefer wurde eine Cross-Arch-Bridge geplant, da sich die zu erhaltenden

Abb. 2: Leicht geöffnet.

Abb. 3: OPG vor der Behandlung.

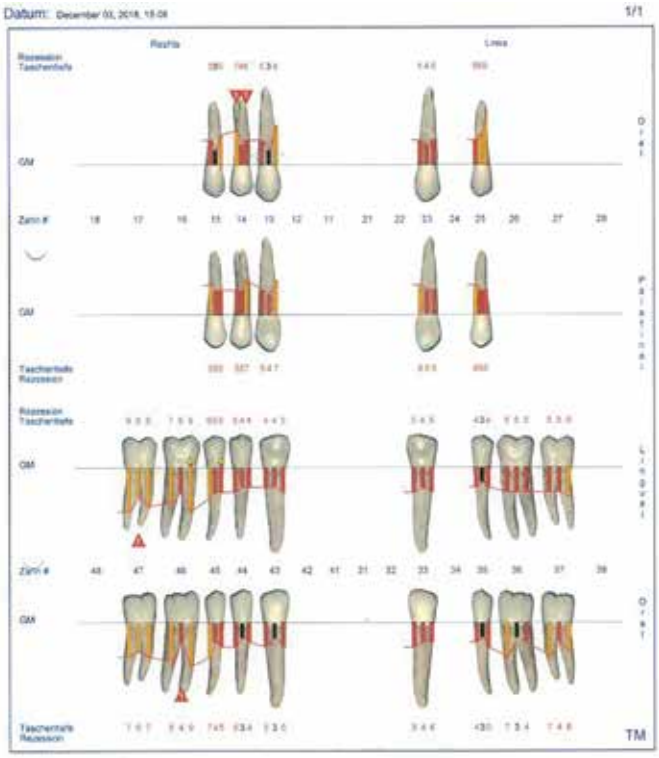

Abb. 4: PA-Status, Ausgangssituation.

Abb. 5: Rö-Status nach Extraktion.

Zähne in einer strategisch günstigen Position befanden – mit jeweils einem Freiend.

Im Unterkiefer wurden aufgrund der Anzahl von Pfeilerzähnen und der zahntechnischen Vorteile drei separate Brücken und Einzelkronen (35,36,37) geplant. Zahn 35 erhielt mesial ein gefrästes Geschiebe zur Vermeidung einer Brücke auf mehr als zwei Pfeilerzähnen (im Gegensatz zur Cross-Arch-Bridge zum Schutz vor Einzelbelastung von Zähnen mit erheblichem Attachmentverlust).
Ein Geschiebe an 37 mesial war vorgesehen, da kein Antagonist vorhanden ist **(Abb. 16)**. Für die prothetische Versorgung wurde ein funktionelles okklusales Konzept mit Front-Eckzahn-Führung angestrebt.
Das Vorgehen wurde detailliert geplant und mit dem Patienten besprochen.

Folgende Behandlungsschritte waren vorgesehen:
1) Initiale Behandlung
   a. Extraktion
   b. nicht-chirurgische Parodontalbehandlung, Kontrolle der Compliance
   c. provisorische Brücken im Ober- und Unterkiefer.
2) Reevaluation nach 3 Monaten.
3) Abdrucknahme zum Erzielen ungesägter Meistermodelle.
4) Definitive Prothetik mit Remontage.
5) Nachsorge (UPT).

Die initiale Parodontalbehandlung beinhaltete ausgiebige Mundhygieneinstruktionen und eine nicht-chirurgische Instrumentierung der erkrankten Taschen. Die Therapie erfolgte in mehreren Sitzungen, mit Schwerpunkt auf bestmöglicher Plaquekontrolle durch den Patienten. Parallel zur Extraktion wurden die zu erhaltenden Pfeilerzähne provisorisch beschliffen. Die Provisorien wurden nach dem erstellten Wax-up **(Abb. 6)** im Praxislabor in der gleichen Sitzung angefertigt und mit Carboxylatzement (Durelon) eingesetzt. An zwei aufeinanderfolgenden Tagen wurden so zuerst der Ober- und dann der Unterkiefer behandelt. Die UK-Provisorien wurden vor dem Zementieren mit einem neuen Registrat im Artikulator remontiert und eingeschliffen, um eine konzeptgerechte Okklusion sicherzustellen **(Abb. 7)**.
Die Auswertung der initialen Therapie erfolgte drei Monate später. Der Patient war zufrieden mit der Funktion der provisorischen Ver-

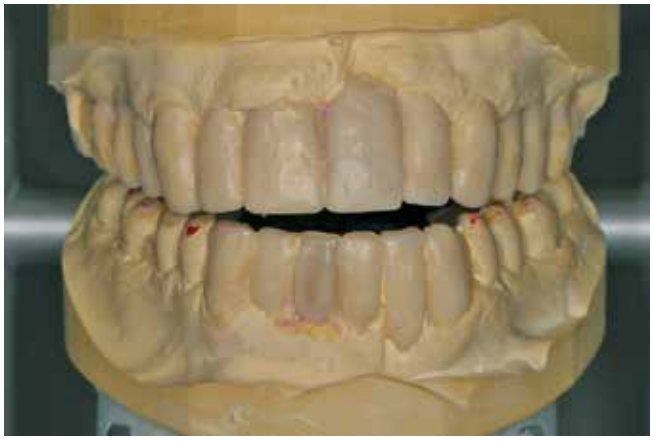

Abb. 6: Wax-up.

Abb. 7: Remontage der Provisorien.

sorgungen **(Abb. 8)** und seine Compliance war ausgezeichnet. Der erneute PA-Status **(Abb. 9)** zeigte eine deutliche Verbesserung der parodontalen Situation. Für die Zahnflächen mit verbleibender Pathologie wurde ein Re-Scaling durchgeführt. Der Zahn 46 wurde als nicht erhaltungswürdig eingestuft und nachträglich extrahiert.
Eine erneute Auswertung 6 Monate später zeigte entzündungsfreie parodontale Verhältnisse **(Abb. 10-12)**.
Nach endgültiger Präparation und Abdrucknahme wurde die definitive restaurative Behandlung im Ober- und Unterkiefer nach Plan durchgeführt. Die Brücken und Kronen wurden aus Gold mit Keramikverblendungen gefertigt **(Abb. 13-16)**. Die Präparation erfolgte bewusst supragingival und die Kronen wurden mit einem dünnen Metallrand gestaltet. Auch hier wurde vor der Eingliederung eine Remontage durchgeführt **(Abb. 17)**.
Die aktive Behandlung dauerte insgesamt 10 Monate. Der Patient war mit dem Resultat zufrieden und befindet sich in einem individuell angepassten Recall-Programm. Die Dokumentation erstreckt sich über ein Jahr nach Abschluss der aktiven Behandlung **(Abb. 18,19)**.

Fallbeispiel 2 – chirurgische Therapie

Die 65-jährige Patientin stellte sich zur Untersuchung in der Praxis vor. Die Allgemeinanamnese war unauffällig. Sie hatte einen Restzahnbestand, der im Oberkiefer mit Kronen versehen war und im Unterkiefer mit Kronen, Geschiebe und Teilprothese **(Abb. 20-22)**. Der letzte Zahnarztbesuch lag mehrere Jahre zurück.
Sie klagte über Zahnlockerung, ungenügende Kauleistung, entzündetes Zahnfleisch mit regelmäßigem Zahnfleischbluten. Die klinische Untersuchung zeigte generelle Entzündungszeichen (BoP), erhöhte Sondierungstiefen mit Furkationsbeteiligung (27). Radiologisch **(Abb. 23a-i, Abb. 23h** nach Endorevision) konnten ein genereller Attachmentverlust (bis zu über 50 %) und anguläre Knochendefekte festgestellt werden.

Abb. 8: Provisorien nach dreimonatiger Tragezeit.

Diagnose

Folgende Diagnose wurde gestellt: Multiple Karies, unvollständige Wurzelfüllung (43), generelle schwere Parodontitis, Stadium IV Grad C.
Das Studium der Planungsmodelle, im teiljustierbaren Artikulator mit vorläufig festgelegter zentrischer Kondylenposition montiert, zeigte eine Angle-Klasse II/2 und teilweise fehlende antagonistische Abstützung sowie starke okklusale Belastung der Front.

Prognose (Zahn für Zahn)
Extraktion: 27
Fragwürdig: 14, 23, 25, 44
Erhalten: 11, 13, 21, 22, 24
33, 43

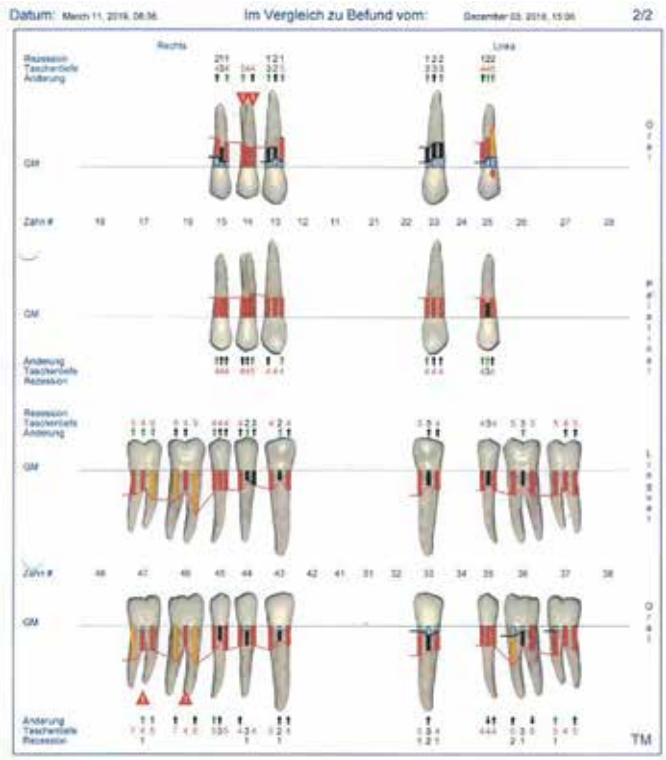

Abb. 9: PA-Status nach 3 Monaten.

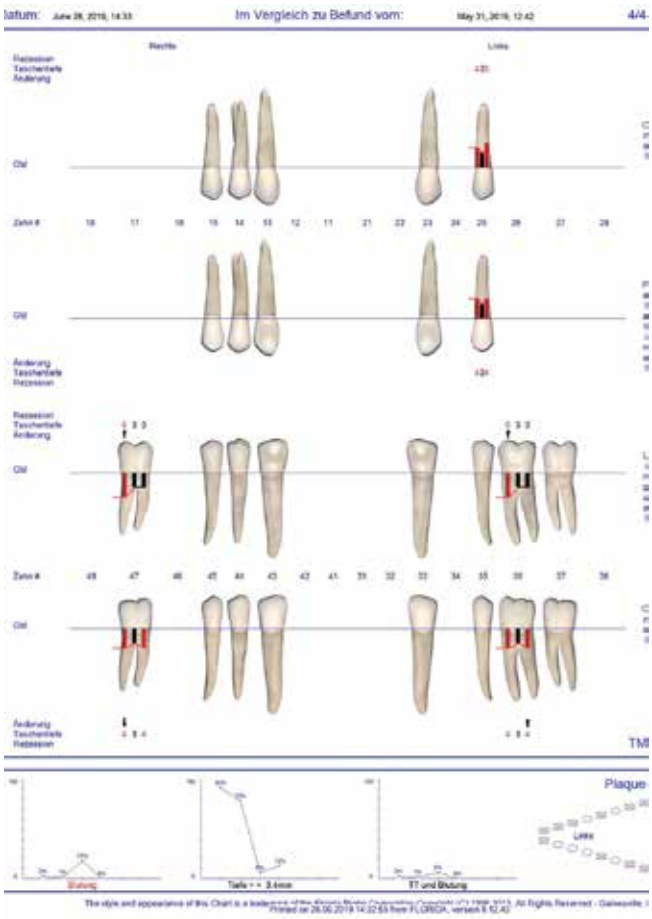

Abb. 10: PA-Status nach 6 Monaten.

Abb. 11: PA im Oberkiefer nach 6 Monaten.

Abb. 12: PA im Unterkiefer nach 6 Monaten.

Abb. 13-16: Zahntechnische Arbeit.

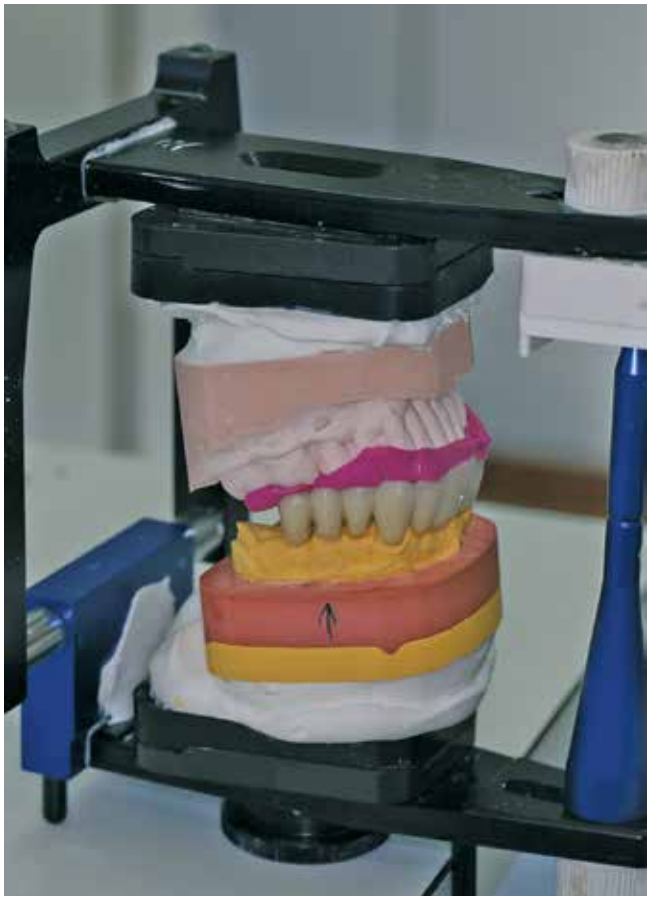

Abb. 17: Remontage der zahntechnischen Arbeit.

Abb. 18: Klinische Situation im Oberkiefer.

Abb. 19: Klinische Situation nach einem Jahr.

Abb. 20-22: Klinische Ausgangssituation.

Im Oberkiefer wurde eine festsitzende Lösung geplant und im Unterkiefer aufgrund der begrenzten wirtschaftlichen Möglichkeiten eine Teilprothese mit Teleskopen.

1. Parodontale Gesundheit.
2. Versorgung 14-25 mittels festsitzendem Zahnersatz und im Unterkiefer eine abnehmbare Teilprothese mit Teleskopen auf 33, 43, 44.
3. Funktionelle und ästhetische Verbesserung.

Für die zu erhaltenden Zähne wurde ein Taschenverschluss angestrebt (kein BoP und Taschentiefen ≤ 4 mm). Für den Oberkiefer wurde eine Cross-Arch-Bridge geplant mit jeweils einem Freiend, da sich die zu erhaltenden Zähne in einer strategisch günstigen Position befanden. Für die prothetische Versorgung war eine konzeptgerechte Okklusion mit Front-Eckzahn-Führung vorgesehen.
Folgende Behandlungsschritte wurden durchgeführt:

1. Initiale Behandlung
   a. Extraktion
   b. nicht-chirurgische Parodontalbehandlung, Kontrolle der Compliance
   c. provisorische Brücke im Oberkiefer.
2. Reevaluation nach 3 Monaten.
3. Resektive Parodontalchirurgie.

Abdrucknahme zum Erzielen ungesägter Meistermodelle.
Definitive Prothetik mit Remontage.
Nachsorge (UPT).

Die Behandlung wurde ähnlich wie in Fall 1 beschrieben durchgeführt. **Abbildung 24** zeigt den initialen PA-Status und **Abbildung 25** die multiple Karies nach Entfernung der alten Kronen. Die Provisorien wurden nach dem erstellten Wax-up **(Abb. 26)** im Praxislabor in gleicher Sitzung angefertigt und mit Carboxylatzement (Durelon) eingesetzt **(Abb. 27 nach dreimonatiger Tragezeit)**.

Abb. 23a-i: Rö-Status (23h Endorevision).

lege artis Pharma GmbH + Co. KG, D-72132 Dettenhausen, Tel.: +49 (0) 71 57 / 56 45 - 0, Fax: +49 (0) 71 57 / 56 45 50, E-Mail: info@legeartis.de, Internet: **www.legeartis.de**

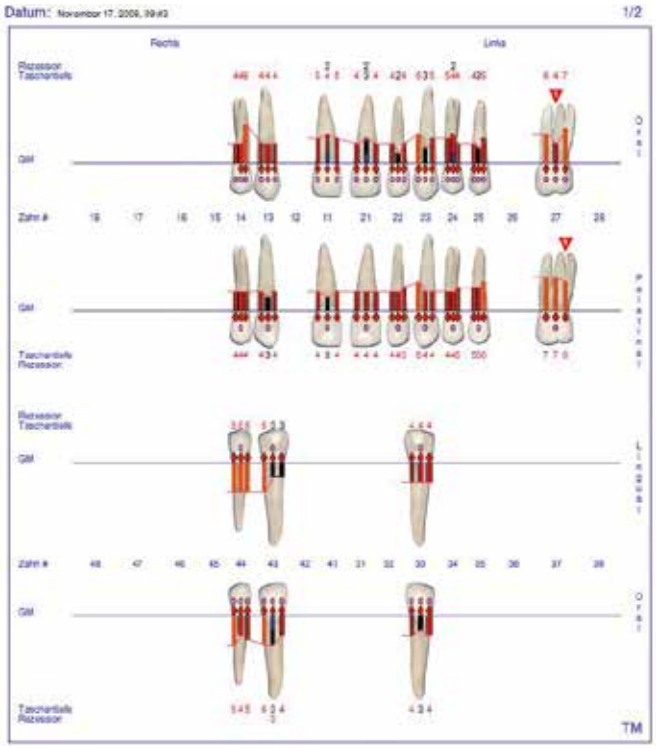

Abb. 24: PA-Status, Ausgangssituation.

Abb. 25: Klinische Situation nach Kronenentfernung.

Abb. 26: Wax-up.

Abb. 27: Langzeitprovisorien anch dreimonatiger Tragezeit.

Die erneute parodontale Untersuchung drei Monate später zeigte tiefe Taschen bei den Zähnen 14 und 23 aber eine deutliche Verbesserung der parodontalen Situation der übrigen Zähne. Für die verbleibende Pathologie wurde eine Parodontalchirurgie mit dem Ziel der Taschenelimination durchgeführt.
Drei Monate später zeigten sich im Oberkiefer entzündungsfreie parodontale Verhältnisse, die im Unterkiefer schon nach der nicht-chirurgischen Behandlung erzielt wurden **(Abb. 28 und 29)**.
Nach endgültiger Präparation **(Abb. 30-32)** und Abdrucknahme wurde die definitive restaurative Behandlung im Ober- und Unterkiefer nach Plan durchgeführt. Im Oberkiefer wurde die Brücke aus Gold mit Keramikverblendungen gefertigt **(Abb. 33 und 34)** mit besonderem Augenmerk auf die Hygienefähigkeit. Im Unterkiefer wurden Teleskopkronen mit Teilprothese erstellt **(Abb. 35 und 36)**.

Die Behandlung dauerte insgesamt 10 Monate. Die Patientin war mit dem Resultat zufrieden. **Abbildung 37** zeigt den Zustand 1 Jahr nach Fertigstellung. Die Patientin befindet sich in einem individuell angepassten Recall-Programm. Ein Rö- und PA-Status nach 11 Jahren **(Abb. 38 und 39)** zeigt Behandlungsbedarf an 14 (Sekundärkaries). Die Wurzel des Zahnes 14 wurde entfernt, ohne die Funktion der Cross-Arch-Bridge zu beeinträchtigen.
Die Dokumentation erstreckt sich über 12 Jahre nach Abschluss der aktiven Behandlung **(Abb. 40 und 41)**.

Diskussion

Im ersten Fall konnte die fortgeschrittene Parodontitis konservativ behandelt werden. Das Ergebnis der Parodontal-

Abb. 28 und 29: PA im Unterkiefer vor und nach nicht-chirurgischer Therapie.

Abb. 30-32: Entzündungsfreie Parodontien vor der Abdrucknahme.

Abb. 33-36: Hygienefähige Zahntechnik.

behandlung war gut, begünstigt durch die hervorragende Compliance des Patienten. Der Behandlungserfolg der „einfachen", nicht-chirurgischen Maßnahmen entspricht den in der Literatur beschriebenen Ergebnissen (Wennström et al. 2005; Cionca et al. 2009). Im zweiten Fall zeigten sich nach der nicht-chirurgischen Therapie bei den Zähnen 14 und 23 noch tiefe Taschen, die einer chirurgischen Behandlung bedurften. Es ist anzunehmen, dass die knöcherne Anatomie mit Knochentaschen der Heilung im Wege standen und eine chirurgische PA-Behandlung indizierte.

Insgesamt konnten die Weichgewebe über mehrere Monate heilen. Dieser verzögerte Ansatz erlaubte eine neue Begutachtung der

Abb. 37: Klinische Situation nach einem Jahr.

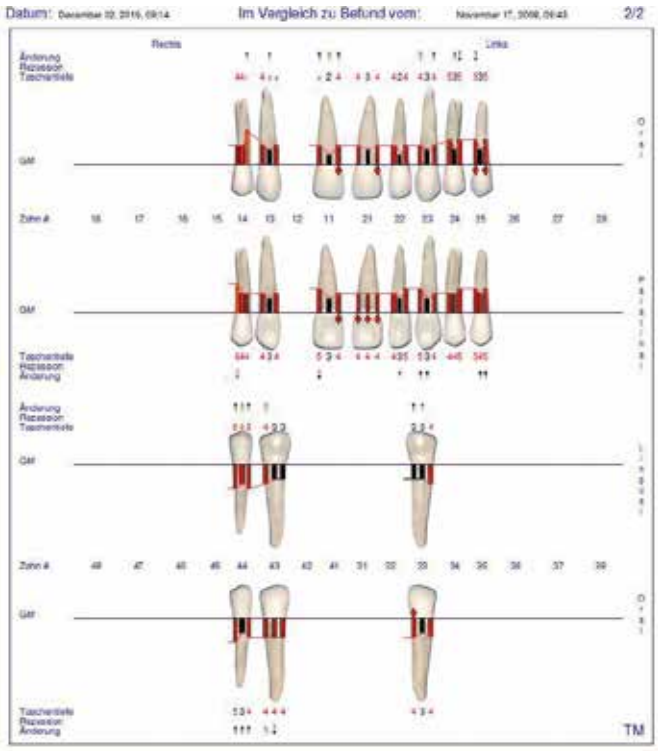

Abb. 38: PA-Status nach 11 Jahren.

Abb. 39: Rö-Status nach 11 Jahren.

Abb. 40 und 41: Klinische Situation nach 12 Jahren, Wurzel 14 ist extrahiert.

vorgesehenen Pfeilerzähne. Die Abwesenheit von Bluten auf Sondieren ist ein starker prognostischer Faktor auf Stabilität (Lang et al. 1990; Matuliene et al. 2008). Durch die komfortable und ästhetisch ansprechende provisorische Versorgung empfanden die Patienten diese „Wartezeit" nicht als störend.

Die Therapiewahl einer Cross-Arch-Bridge auf parodontal geschädigten (aber entzündungsfreien) Zähnen ist eine wissenschaftlich erprobte Behandlungsmethode (zur Übersicht: Lulic et al. 2007). Zu dem bereits erwähnten Vorteil der provisorischen Versorgung muss auch die Möglichkeit der Freiend-Brückenglieder genannt werden. So konnten in den vorliegenden Fällen Implantate vermieden werden.

Die durchgeführte Therapie hat der Literatur nach eine gute Prognose. Die potentiellen Risiken beinhalten endodontische (Bergenholtz & Nyman 1984) und technische Komplikationen (Nyman & Lindhe 1979). Das parodontale Risiko wurde aufgrund der guten Behandlungsresultate und der stabilen Compliance als gering eingeschätzt. Die erwähnten Risiken müssen mit denen von alternativen Therapieansätzen verglichen werden. Für den vorliegenden Fall wären dies eine Overdenture-Lösung oder eine Implantatlösung (Totalextraktion). Alternative 1 wurde von den Patienten abgelehnt, mit Hinsicht auf den Wunsch nach einer festsitzenden Lösung. Aufgrund der Menge des verbleibenden Parodontiums und dem Risiko für Periimplantitis (Derks & Tomasi 2015) wurde Alternative 2 nicht ernsthaft in Betracht gezogen. Im Fall 2 sprachen wirtschaftliche Gründe für die Teilprothese im Unterkiefer. ■

Bilder, soweit nicht anders deklariert: © Dr. Derks

Literaturverzeichnis unter www.dimagazin-aktuell.de/literaturlisten

Dr. Hermann Derks

studierte Zahnmedizin an der Justus-Liebig-Universität Gießen, wo er approbierte und promovierte. Seine kieferorthopädische Ausbildung absolvierte er bei Prof. Tammoscheit.
Dr. Derks ist in eigener, kassenloser Praxis in Emmerich als Zahnarzt niedergelassen. Er ist DG PARO-Spezialist für Parodontologie und Spezialist für Implantologie (BDIZ).

Dr. Hermann Derks
Steinstr. 12 · 46446 Emmerich
Tel. 02822 2595
dr.derks@t-online.de
www.drderks.de

Risikopatienten: Erkrankungen des rheumatischen Formenkreises

Etwa 20 Millionen Menschen leiden in Deutschland an „Rheuma" [1]. Doch „das eine Rheuma" gibt es nicht. Die Krankheitsbilder sind extrem vielfältig und nicht nur an Gelenken sichtbar, sondern auch im Mund. So besteht eine reziproke Beziehung zwischen rheumatoider Arthritis und Parodontitis – und insbesondere bei den immunologischen Ausprägungen zeigen sich weitere orale Manifestationen. Zahnärzte können bei genauem Hinsehen zur Früherkennung beitragen und dabei helfen, die Symptome zu lindern. Rheuma-Patienten sind auch Risikopatienten in der Zahnarztpraxis. Der Beitrag gibt einen Einblick in Arznei-Wechselwirkungen und OP-Vorkehrungen.

Insbesondere die immunologisch bedingten entzündlichen rheumatischen Erkrankungen weisen zum Teil sehr spezifische, fast pathognomonische orale Manifestationen auf. Dazu gehört die Rheumatoide Arthritis (RA) [2], bei der etwa die Hälfte der Patienten eine Xerostomie entwickeln [3]. Sie leiden dadurch auch unter Schluck- und Sprechbeschwerden, Aphthen, Brennen sowie Candidiasis oder Prothesenproblemen [4]. Zudem könnte ein höheres Kariesrisiko die Folge sein, hier sind jedoch weitere Studien unter Berücksichtigung des DMFT-Index nötig [5]. 15 bis 30 Prozent weisen eine Dysfunktion der Glandula parotis auf. Das Risiko, an einer Parodontitis zu erkranken, ist stark erhöht, außerdem leiden Patienten nicht selten an medikamenten-induzierter Stomatitis [3,6,7]. Bekannt, wenn auch seltener, ist das Sjögren-Syndrom (primär oder sekundär) [8]. Xerostomie ist hier das vorherrschende Symptom bei ca. 90 Prozent der Patienten. Hinzu kommt die Atrophie der filiformen Papillen auf dem Zungenrücken und die Schwellung der Glandula parotis (2/3 primäres Syndrom). Viele rheumatische Erkrankungen zeigen sich an der Mukosa. Kleine Ulzera an Mund- und Nasenschleimhaut (etwa 50% der Patienten), Lichen-planus-ähnliche-Dermatitis, Erosion (Erbrechen/Anorexie) sowie Parodontitis (bis zu 70 %) können orale Manifestationen eines Systemischen Lupus erythematodes (SLE) sein [3,6,7,9]. Sie müssen genau diagnostiziert werden, um „normale Läsionen" von anderen Erkrankungen abzugrenzen.

Die S2k-Leitlinie „Aphthen/aphthoide Läsionen" zeigt einen Algorithmus zur Differenzialdiagnostik auf, der auch Morbus Behçet einschließt. Ist nach zwei Wochen keine Besserung in Sicht, sollten Zahnärzte eine histologische Untersuchung veranlassen. Die Leitlinie empfiehlt darüber hinaus, vorrangig Lokalpräparate wie antiseptische Spülungen, kortisonhaltige Salben, Oberflächenanästhetika und topische Antibiotika anzuwenden. Die systemische Behandlung, z. B. mit Glukokortikoiden, ist nur in schweren Fällen zu erwägen [10]. Neben den entzündlichen Erkrankungen lassen sich auch Auswirkungen von selteneren Vaskulitiden [11] im Mundraum feststellen. Rezidivierende, aphthöse Ulzerationen, die gelblich nekrotisch über ein bis zwei Wochen persistieren, können insbesondere bei jüngeren Erwachsenen der Mittelmeerregion im Rahmen der Behçet-Krankheit auftreten [12]. Fast pathognomisch ist für die Granulomatose polyangiitis die wuchernde „Erdbeer-Gingivitis". Bei der Riesenzellarthritis können sich Claudicatio masticatoria (Kiefer-Klaudikation), Zahnschmerzen, Dysphagie, Dysarthrie zeigen. Ein stark erhöhtes Parodontitisrisiko besteht außerdem bei Patienten, die unter Spondyloarthritiden oder Arthrose leiden [3,6,7].

Rheuma betrifft auch das Kiefergelenk

Über die intraoralen Auswirkungen hinaus gilt die RA auch als die häufigste entzündliche Erkrankung des Kiefergelenks. Bis zu 88 Prozent der Patienten leiden im Laufe der Zeit an Symptomen des Temporomandibulargelenks [3]. Auf dem Röntgenbild zeigen sich typischerweise ein verkleinerter Gelenkspalt und ein abgeflachter Gelenkfortsatz sowie ggf. Erosionen, subchondrale Sklerosen, Zysten und Osteoporose [4]. Meist sind beide Gelenke betroffen. Da die Beschwerden oft bis zum Funktionsverlust verschleppt werden, sollten Zahnärzte hier wachsam sein. Patienten haben starke Schmerzen, die in die Kau- und Nackenmuskulatur ausstrahlen können, und reagieren druckempfindlich [6,13]. Kinder

mit juveniler idiopathischer Arthritis sind besonders gefährdet, bei etwa 60 Prozent lassen sich Veränderungen des Gelenks im Röntgen nachweisen. In diesen Fällen ist es wichtig, schnell zu handeln, um Fehlbildungen des Kiefers und des Gesichts vorzubeugen. Die kleinen Patienten können den Mund meist nur eingeschränkt oder asymmetrisch öffnen, auch Morgensteifigkeit wird berichtet. Neben der medikamentösen Behandlung können spezielle Zahnklammern, Schienen sowie Physiotherapie bei der Therapie helfen [14]. Einige Rheumatiker leiden zudem an Mikrostomie – bis zu 70 Prozent der Patienten mit Systemsklerose/systemische Sklerodermie sind davon betroffen [3].

Motorische Einschränkungen

Einen wichtigen Faktor bei der Mundhygiene stellt die Schwere der physischen Beeinträchtigung dar. Patienten mit rheumatischen Erkrankungen können sich häufig nicht so gut koordinieren, die Bewegung ist eingeschränkt. So zeigt sich die RA fast immer zuerst an den Gelenken der Hände. Durch die starke Schwellung und die Schmerzen in den Gelenken ist es leicht vorstellbar, dass die Mundhygiene mangels Geschicklichkeit nur noch rudimentär ausgeführt werden kann und sich Plaque ansammelt. Eine erhöhte Plaqueakkumulation wurde auch bei Patienten mit Spondyloarthritis ankylosans beobachtet, was zum Teil auf die starke Bewegungseinschränkung zurückzuführen sein könnte [7]. Zusätzlich trägt aber auch die Xerostomie bei vielen Patienten dazu bei [5]. Zahnärzte sollten daher für die optimale Mundhygiene individuelle Instruktionen geben und je nach Indikation folgende Maßnahmen in Erwägung ziehen: Speichelfördernde Medikamente, Verwendung elektrischer Zahnbürsten ggf. mit Grifferweiterung, Fluoridierung (z. B. Zahnpasta, Speisesalz, Lacke), Anwendung antibakterieller Mundspüllösungen.

Rheuma-Patienten als Risikogruppe: Was ist zu beachten?

Gerade bei längeren Behandlungen sollte das Praxisteam dafür sorgen, dass der Patient bequem liegen kann – die Stuhlposition ab und an zu verändern oder Kissen zur Verfügung zu stellen, hilft schon [4]. Darüber hinaus empfiehlt es sich, bei der Anamnese ein Risikoprofil zu erstellen, welches Infektionsrisiken, ASA-Klassifikation, Kontraindikationen, Wechselwirkungen durch Medikamente und die aktuelle Verfassung des Patienten (Schübe) einschließt.

Erhöhtes Infektionsrisiko

RA-Patienten weisen allgemein ein höheres Risiko für Bakteriämien auf [7], unter immunsuppressiver Therapie wurde eine höhere postoperative Infektionsrate (4-8 %) festgestellt [15]. Zudem können Wundheilungsstörungen beziehungsweise eine langsamere Heilung sowie Infektionen im Mundraum als Komplikation auftreten. Vor allem nach künstlichem Gelenkersatz ist bei zahnärztlichen Eingriffen Vorsicht geboten, denn sie können gefährliche bakterielle Infektionen im Gelenk auslösen. Eine Antibiose mit erweitertem Erregerspektrum (kein Penicillin und Clindamycin aufgrund von Resistenzen) sollte fallbezogen eruiert werden [16].

Anästhesie nach ASA-Klassifikation

Patienten mit Erkrankungen des rheumatischen Formenkreises werden der ASA-Klassifikation 3 zugeordnet [6,17]. Bei größeren Operationen sollte daher eine stationäre Behandlung abgewogen werden. Die Lokalanästhesie muss bei allen Eingriffen immer individuell angepasst werden. Warnhinweise und Gegenanzeigen in der Fachinformation sind dabei immer zu beachten. Die Tabelle nach Dr. Dr. Frank Halling zeigt, dass Zahnärzte bei Patienten der ASA-Gruppe 3 sowie Kindern und Menschen über 65 Jahren auf ein Lokalanästhetikum mit reduziertem Adrenalinzusatz zurückgreifen sollten. Rheuma-Patienten leiden häufig unter weiteren systemischen Folgen. Diese müssen als mögliche Kontraindikationen oder Risiko bei der Anästhesie berücksichtigt werden. Für Eingriffe unter 20 Minuten sowie Adrenalinkontraindikationen eignet sich oft auch Articain ohne Vasokonstriktor (Ultracain® D ohne Adrenalin, Sanofi-Aventis). Minimalinvasive Techniken, wie die intraligamentäre Anästhesie, können darüber hinaus bei Patienten mit erhöhter Blutungsneigung oder kardiovaskulären Erkrankungen helfen, die Belastung gering zu halten. Hier ist jedoch das Bakteriämierisiko zu beachten. Bei Endokarditisrisiko, erweitertem oder entzündetem Desmodontalspalt ist die ILA kontraindiziert [18].

ASA 1: Gesunde Patienten
ASA 2: Patienten mit leichter Allgemeinerkrankung ohne Leistungseinschränkung, wie Hypertonie, chronische Bronchitis, gut eingestellter Diabetes mellitus.
ASA 3: Patienten mit schwerer Allgemeinerkrankung, wie Herzrhythmusstörungen, Leberzirrhose und Lungenemphysem.
ASA 4: Patient mit schweren Allgemeinerkrankungen, die das Leben des Patienten bedrohen.
ASA 5: Moribunder Patient.
ASA 6: Patient vor der Organentnahme.
Zusätzlich „besondere Patienten": Kinder, Schwangere, Personen >65 Jahre

Tabelle 1: Patientenklassifikation auf der Info-Karte „Differenzierte Lokalanästhesie": ASA-Klassifikationen nach Saklad M. Grading of patients for surgical procedures. Anesthesiology 1941; 2:281-4. (ASA 6 später ergänzt), erweitert um besondere Patienten.*

Wechselwirkungen der Medikation

Bei der Therapie von RA kommen hauptsächlich vier Gruppen von Medikamenten zum Einsatz: Nichtsteroidale Antirheumatika (NSAR), Glukokortikoide (z. B. Methylprednisolon), DMARDs (disease-modifying antirheumatic drugs) sowie Biologika (z. B. Rituximab). Zu Beginn der Behandlung erhalten Patienten leitliniengerecht Methotrexat (csDMARD). Ergänzend werden Glukokortikoide empfohlen. Bei Kontraindikationen soll eine Therapie mit Leflunomid oder Sulfasalazin begonnen werden. Ist die Initialtherapie nicht erfolgreich, können die DMARDs untereinander kombiniert werden. Zudem haben sich Biologika zusammen mit Methotrexat etabliert [2,19]. Während bei Einnahme von Immunsuppressiva generell ein erhöhtes Infektionsrisiko besteht, können einige Arzneimittel zusätzliche Nebenwirkungen hervorrufen, die den Mundraum betreffen. Bei Methotrexat, Ciclosporin, Sulfasalazin und D-Penicillamin wurden Stomatitiden sowie Gingivahyperplasien beobachtet [3,6]. Bei Gingivitis und Stomatitis kann zum Beispiel eine prednisolonhaltige Salbe Linderung verschaffen.

Bei operativen Eingriffen können die meisten Medikamente fortgeführt werden, eine Rücksprache mit dem Rheumatologen sollte aber in jedem Fall erfolgen – auch um Risiken durch Folgeerkrankungen abschätzen zu können. Wenn Biologika erst weniger als ein Jahr eingenommen werden, sollten Ein-

griffe möglichst aufgeschoben werden [15]. Patienten, die NSAR erhalten, könnten zudem eine erhöhte Blutungsneigung aufweisen. Da diese die Wirkung und/oder Toxizität von DMARDs (Methotrexat, Ciclosporin) verstärken oder in Kombination mit Glukokortikoiden zu gastrointestinalen Nebenwirkungen führen können, ist es ratsam, vor der Gabe postoperativer Analgetika, Rücksprache mit dem behandelnden Rheumatologen zu halten. Das gilt ebenso für Antibiotika (z. B. Tetrazykline) [20].
Die Prävalenz von Osteoporose liegt bei RA-Patienten bei 20 bis 30 Prozent. Zum einen aufgrund der krankheitsbedingten Osteoklastenaktivierung, zum anderen medikamenten-induziert durch Glukokortikoide [2,6]. Diese Patienten erhalten unter Umständen Antiresorptiva wie Bisphosphonate zur Osteoklastenhemmung, welche mit der medikamenten-assoziierten Kieferosteonekrose (MRONJ) assoziiert sind [21].

Risiko bei Implantaten?
Diese Überlegungen sollten auch bei der Entscheidung über Zahnersatz eine Rolle spielen – vor allem bei Implantationen. Fallberichte zeigen, dass Implantate bei verschiedenen rheumatischen Erkrankungen möglich sind, jedoch existieren kaum Studien. Die Indikationsstellung erfolgt streng nach Abwägung des individuellen Risikos durch etwaige immunsuppressive oder Bisphosphonat-Therapie und damit einhergehenden Infektionsrisiken, Wundheilungsstörungen sowie Keimeintrittspforten durch Implantatdurchtrittsstellen [6].

Fazit
Zahnärzte sehen Patienten sehr regelmäßig und können daher orale Manifestationen rheumatischer Krankheitsbilder frühzeitig erkennen und somit zum schnelleren Therapiebeginn beitragen. Mundschleimhautveränderungen sollten daher gründlich differenzialdiagnostisch überprüft werden. Ist eine rheumatische Erkrankung bereits bekannt, können Zahnärzte auf Kiefergelenksprobleme aufmerksam machen und Schmerzen durch Schleimhautläsionen lindern. Die wichtigste Rolle aber spielt die Praxis in der Prävention von Karies und Parodontalerkrankungen, denn Rheuma-Patienten sind motorisch eingeschränkt und weisen eine schlechtere Mundhygiene auf. Sind Behandlungen notwendig, sollte vorab eine Risikostratifizierung erfolgen, die Infektionsrisiko und Wechselwirkungen durch Arzneimittel berücksichtigt. In jedem Fall ist eine interdisziplinäre Zusammenarbeit mit Hausärzten und Rheumatologen erstrebenswert, um Rheuma-Patienten adäquat behandeln zu können. ■

Hinweis: Das im Text beschriebene Vorgehen dient der Orientierung, maßgeblich sind jedoch immer die individuelle Anamnese und die Therapieentscheidung durch die behandelnde Ärztin/den behandelnden Arzt. Die Fachinformationen und aktuellen Leitlinien sind zu beachten.

Literaturverzeichnis und Pharmazeutische Informationen unter www.dimagazin-aktuell.de/literaturlisten

Sanofi-Aventis Deutschland GmbH
www.dental.sanofi.de
0800 5252 010

Mehr über besondere Patienten erfahren Zahnärzte quartalsweise im Sanofi Scientific Newsletter. Anmeldung unter: www.dental.sanofi.de/dental-scientific-news

* Info-Karte zur differenzierten Lokalanästhesie unter: https://dental.sanofi.de/bestellcenter/suchergebnisse

BioniQ®

Vollwertige Implantate von 2,9 mm

schmal & hydrophil

Komplettes Sortiment aller konventionellen prothetischen Komponenten

Mehr unter **www.lasak.dental**
oder **dental@lasak.com**

LASAK

© Bits and Splits/AdobeStock

Versicherungsunternehmen dürfen die freie Zahnarztwahl nicht unlauter beeinflussen

Private Krankenversicherer, die durch finanzielle Anreize versuchen, Patienten zu einem Wechsel ihres Zahnarztes zu bewegen, handeln wettbewerbswidrig, so das Oberlandesgericht (OLG) Dresden.

Private Krankenversicherer, die durch finanzielle Anreize versuchen, Patienten zu einem Wechsel ihres Zahnarztes zu bewegen, handeln wettbewerbswidrig, so das Oberlandesgericht (OLG) Dresden.

Das ist kein Einzelfall im Alltag vieler Zahnärzte: Patienten werden von ihrer Krankenversicherung ermuntert, die Behandlung bei einem anderen – vorzugweise günstigeren – Zahnarzt durchführen zu lassen. Jetzt hat sich eine zahnärztliche Gemeinschaftspraxis mit eigenem Praxislabor gegen diese Praxis zur Wehr gesetzt und nahm den privaten Krankenversicherer einer Patientin auf Unterlassung in Anspruch. Diese hatte versucht, die Patientin nach der Einreichung des Heil- und Kostenplans durch finanzielle Anreize zu einem Zahnarztwechsel zu bewegen. Das OLG Dresden stellte in seinem Urteil (14 U 807/20) klar, dass es ein wettbewerbswidriges Abfangen von Patienten darstellt und unzulässig in die freie Arztwahl eingreift, wenn eine Krankenversicherung versucht, Patienten durch das Anbieten einer Vergünstigung zu einem Wechsel des Zahnarztes zu bewegen.

Der Fall

Die Patientin bekam ein Schreiben ihrer privaten Krankenversicherung, nachdem sie dieser den Heil- und Kostenplan der Gemeinschaftspraxis für eine geplante zahnärztliche Behandlung übersandt hatte. In dem Schreiben forderte die Versicherung weitere Kostenvoranschläge ein und schrieb darüber hinaus:

„Als ihr Krankenversicherer möchten wir Ihnen gerne anbieten, ihre Behandlungskosten im vollen tariflichen Umfang zu zahlen. Aus diesem Grund haben wir uns mit verschiedenen Gesundheitspartnern, welche unsere Qualitätsansprüche erfüllen, zusammengeschlossen. Ihre Vorteile bei einer Behandlung durch unseren Gesundheitspartner:

- *bundesweites Qualitätsnetzwerk von Zahnarztpraxen und regionalen Zahnlaboren,*
- *qualitativ hochwertige Versorgung,*
- *preiswerter Zahnersatz zu 100 % aus Deutschland,*
- *schnelle Terminvereinbarung,*
- *erweiterte Öffnungszeiten,*
- *weitere Serviceleistungen zu vergünstigten Konditionen.*

Möchten Sie unser Angebot nutzen und unseren Gesundheitspartner kennen lernen?
Setzen Sie sich mit unserem Partner in Verbindung und reduzieren Sie ihren Eigenanteil:

YYY …

Entscheiden Sie sich für unseren Gesundheitspartner erhöht sich sogar ihr Erstattungsanspruch für zahntechnische Leistungen um 5 %.

Bitte beachten Sie:
Die Wahl ihres Zahnarztes sowie die des Labors steht Ihnen selbstverständlich frei. Der Hinweis auf unseren Gesundheitspartner ist lediglich ein Tipp von uns an sie, ihren Geldbeutel zu entlasten. …"

Die Gemeinschaftspraxis sah hierin ein wettbewerbswidriges Abfangen von Patienten und nahm die Krankenversicherung auf Unterlassung in Anspruch. Während die zahnärztliche Gemeinschaftspraxis in der ersten Instanz noch unterlag, gab das OLG Dresden ihr Recht. Das OLG Dresden sah in dem Verhalten der Krankenversicherung ein wettbewerbswidriges Abfangen von Kunden und verurteilte die Krankenversicherung zur Unterlassung.

Die Entscheidung:
Im Berufungsverfahren entschied das OLG Dresden, dass es ein nach § 4 Nr. 4 Gesetz gegen den unlauteren Wettbewerb (UWG) unlauteres Abfangen von Patienten darstelle und das Recht auf freie Arztwahl berühre, wenn ein Krankenversicherer seine Schlüsselposition dazu nutze, Patienten zu einem Wechsel zu Netzwerk-Zahnärzten des Krankenversicherers zu bewegen, indem er ihm eine Vergünstigung in Aussicht stelle.

Zwischen der Gemeinschaftspraxis und dem Versicherungsunternehmen besteht ein Wettbewerbsverhältnis

Das OLG Dresden bejahte ein Wettbewerbsverhältnis zwischen der Gemeinschaftspraxis und dem Versicherungsunternehmen, das für die Anwendbarkeit der Regelungen des UWG erforderlich ist. Zwar bestehe zwischen den beiden kein unmittelbares Wettbewerbsverhältnis, wohl aber ein mittelbares. Die geschäftliche Handlung könne sich nämlich auch auf die Förderung des Absatzes oder Bezugs von Waren oder Dienstleistungen eines fremden Unternehmens beziehen. Die Gemeinschaftspraxis und die Zahnärzte und -labore des Gesundheitsnetzwerks YYY seien auf demselben Markt tätig, da sie gleichermaßen zahnärztliche und labortechnische Dienstleistungen und Waren anbieten und in demselben Endverbraucherkreis abzusetzen versuchen. Wird ein Patient, der bereits einen Heil- und Kostenplan von der Gemeinschaftspraxis hat erstellen lassen und sich demnach für eine Behandlung bei dieser entschieden hat, durch das Schreiben der Krankenversicherung angeregt, einen Zahnarzt des Netzwerks YYY zu wählen, berührt das die wettbewerbsrechtlich geschützten Interessen der Gemeinschaftspraxis, so das OLG Dresden.

Verhalten der Krankenversicherung stellt gezielte Mitbewerberbehinderung und einen unzulässigen Eingriff in das Recht auf freie Arztwahl dar

Hier sei das Schreiben der Krankenversicherung objektiv geeignet und vorrangig darauf gerichtet, den Absatz von Dienstleistungen der Zahnärzte im Netzwerk YYY zu fördern. Zugleich fördere die Krankenversicherung durch das Versprechen einer um 5 % erhöhten Kostenerstattung die Erhaltung und Erweiterung ihres eigenen Kundenstamms.
Das OLG Dresden hob hervor, dass sich die Krankenversicherung in dem Streitfall nicht darauf beschränke, auf Veranlassung des Patienten hin, eine Zweitmeinung oder ein Gegenangebot anzubieten. Nach der Rechtsprechung des BGH zur „zweiten Zahnarztmeinung" verstößt ein Zahnarzt, der auf Bitte des Patienten ein Gegenangebot zu dem Heil- und Kostenplan eines anderen Zahnarztes abgibt, weder gegen das berufsrechtliche Kollegialitätsgebot noch gegen das Verbot berufswidriger Werbung. So liegt der vorliegende Fall gerade nicht.
Vielmehr wendete sich das Versicherungsunternehmen, noch vor Prüfung des Heil- und Kostenplans der Gemeinschaftspraxis, von sich aus, aktiv mit dem Angebot an den Patienten, dass dieser sich stattdessen auch bei einem ihrer Netzwerk-Zahnärzte behandeln lassen könne. Sie beschreibt die Behandlung dieser Gesundheitspartner sodann auch noch als qualitativ besonders hochwertig mit preiswertem Zahnersatz und verweist insbesondere auf eine schnelle Terminvereinbarung und vergünstigte Konditionen für weitere Serviceleistungen. Darin läge – würde dies der dem Netzwerk angehörende Zahnarzt selbst tun – eine verbotene aktive Werbung um Patienten, und damit ein berufs- und wettbewerbswidriges Verhalten. Geschieht dies durch den Krankenversicherer stelle sich dieses Verhalten ebenso als gezielte Mitbewerberbehinderung dar.
Das OLG betonte weiter, dass sich das Versicherungsunternehmen in einer vom Versicherungsnehmer als stärker empfundenen Position befinde, da es über den Umfang der Kostenübernahme aufgrund eines Heil- und Kostenplans entscheide. Diese Position habe die Krankenversicherung ausgenutzt, um die Nachfrage auf ihre Gesundheitspartner umzulenken, noch dazu durch das Angebot finanzieller Anreize. Der Patient könne so nicht unbeeinflusst abwägen, ob ihm das Angebot des Gesundheitspartners ausreichende Veranlassung für einen Wechsel des Zahnarztes gebe. Vielmehr könne der nicht unerhebliche finanzielle Anreiz Einfluss auf die Arztwahl gewinnen. Dadurch greife die Krankenversicherung unzulässig in die freie Arztwahl des Patienten ein.

Das Fazit
Die Entscheidung des OLG Dresden macht deutlich, dass ein Verhalten, das sich für konkurrierende Zahnärzte als unlauter darstellen würde, sich auch für Versicherungsunternehmen als wettbewerbswidrig darstellt. Zahnärzte müssen ein solches Geschäftsgebaren von privaten Krankenversicherern nicht dulden. Vielmehr bestehen Unterlassungsansprüche, wenn Krankenversicherer ihre Schlüsselposition ausnutzen, um Patienten noch vor Prüfung des Heil- und Kostenplans durch finanzielle Anreize zu einem Wechsel ihres Zahnarztes zu bewegen. ■

Anna Stenger, LL.M.

Rechtsanwältin Anna Stenger, LL.M, ist Fachanwältin für Medizinrecht, Master of Laws (LL.M.) Medizinrecht.
Den Fokus ihrer anwaltlichen Tätigkeit hat Anna Stenger auf das Medizinrecht und die Healthcare-Branche gelegt. Sie berät in diesem Spezialgebiet ausschließlich auf Seiten der Leistungserbringer: Ärzte, Zahnärzte, Healthcare-Unternehmen und Krankenhäuser.
Niedergelassene Ärzte und Zahnärzte begleitet sie vor allem im Bereich von Kooperationen. Dabei geht es zunächst um die Wahl der im Einzelfall besten Kooperationsform sowie im Anschluss um die gesellschaftsvertragliche Umsetzung.
Darüber hinaus berät sie im Heilmittelwerbe-, Berufs- und Wettbewerbsrechts und das sowohl für Ärzte und Zahnärzte als auch Healthcare-Unternehmen. Die werblichen Darstellung der Leistungen bzw. Produkte und die Zusammenarbeit zwischen Ärzten und Industrie gewinnen zunehmend an Bedeutung. Außerdem begleitet sie mit ihrer langjährigen Erfahrung M&A Transaktionen von Unternehmen im Gesundheitsmarkt in allen medizinrechtlichen und gesellschaftsrechtlichen Fragestellungen im gesamten Transaktionsprozess von der Anbahnung der Transaktion über die Durchführung der Due Diligence bis hin zur Verhandlung und Gestaltung der erforderlichen Verträge.
Healthcare-Unternehmen berät sie darüber hinaus im Medizinprodukterecht zu den nationalen und europäischen regulatorischen Anforderungen als auch im Compliance Management insbesondere im Bereich von Kooperationen.
Frau Rechtsanwältin Stenger publiziert regelmäßig in Fachzeitschriften und referiert zu den Themen Antikorruption im Gesundheitswesen, Compliance und dem Werbe- und Berufsrecht der Heilberufe.

Anna Stenger, LL.M.
Rechtsanwältin und Fachanwältin
für Medizinrecht
Lyck+Pätzold healthcare.recht
Nehringstr. 2 · 61352 Bad Homburg
www.medizinanwaelte.de

Optimierte Kamillenblüten-Zahncreme mit klinischen Studien positiv bestätigt

Je geringer ausgeprägt die Zahnfleischtaschen sind, umso weniger haben parodontopathogene Keime den Raum und die Bedingungen, zu siedeln. Damit leistet die medizinische Kamillenblüten-Zahncreme Aminomed einen wesentlichen Beitrag dazu, dass Entzündungen und Parodontitis gar nicht erst entstehen können. Das spezielle Doppel-Fluorid-System aus Aminfluorid (800 ppm) und Natriumfluorid (650 ppm) erhöhte Hersteller Dr. Liebe auf insgesamt 1.450 ppmF. Es härtet den Zahnschmelz, beugt Karies vor und zeichnet sich durch eine sehr gute Bioverfügbarkeit aus [2].

Bei zwei Mal täglicher Anwendung versiegelt das enthaltene Aminfluorid die offenen Dentintubuli und mindert Schmerzen für Verwender damit deutlich. In der Anwendungsstudie konnte nachgewiesen werden, dass die neue Aminomed schon nach sieben Tagen Anwendung das Schmerzempfinden von Zähnen und freiliegenden Zahnhälsen um 54,1 Prozent reduziert [1]. Bestehende Plaque verringerte sich in der Studie nach vier Wochen Anwendung um 56,9 Prozent. Damit hebt sich die Kamillenblüten-Zahncreme auch in ihrer Reinigungsleistung von anderen Zahncremes ab. Mit einem RDA-Wert von 31 ist sie dabei noch sanfter zur Zahnsubstanz [1]. Die neue Formulierung wirkt sich zudem positiv auf die Keimreduktion aus: Besonders der Anteil an Halitosis und Parodontitis auslösenden Keimen sinkt laut klinischer Anwendungsstudie [1].

Ausgerechnet Menschen mit erhöhtem Parodontitis-Risiko wissen oftmals nicht, dass sie einer Risikogruppe angehören! Dr. Liebe möchte für das Thema Parodontitis sensibilisieren. Dafür bietet das Unternehmen unter www.aminomed.de/PRT einen detaillierten und individuellen Parodontitis-Risiko-Test. Als Ergebnis erhält der Tester eine Einstufung der persönlichen Parodontitis-Risikofaktoren und ein ausführliches Feedback zu seinen Zahn- bzw. Mundpflege-Gewohnheiten sowie Pflege- und Prophylaxetipps. Dr. Liebe motiviert damit zum frühzeitigen Besuch in der Zahnarztpraxis und sensibilisiert dafür, wie wichtig es ist, dass Patienten auch außerhalb der Zahnarztpraxis dauerhaft akribisch an ihrer Zahngesundheit „mitarbeiten".

Aminomed mit ihren sehr wertvollen Eigenschaften für die tägliche Zahnpflege, ist besonders geeignet bei ersten Zahnfleischproblemen und für Sensitiv-Patienten. Natürliche Parodontitis-Prophylaxe leisten antibakterielle und entzündungshemmende Inhaltsstoffe wie Bisabolol, Panthenol und der Blütenextrakt der Echten Kamille. Sie helfen, das Zahnfleisch zu pflegen und zu kräftigen und bestehende Entzündungen abklingen lassen. Ein erhöhtes Parodontitis-Risiko haben zum Beispiel Diabetiker, Hypertonie-Patienten, Menschen mit hormonellen Veränderungen (etwa während Schwangerschaft oder in den Wechseljahren), Dauer-Gestresste, Raucher, Senioren und Patienten mit bestimmten Medikationen.

Quellen:
1 dermatest Research Institute for reliable Results, Dr. med. G. Schlippe, Dr. med. W. Voss, „Klinische Anwendungsstudie unter dermatologischer und dentalmedizinischer Kontrolle", Münster, 19.01.2021
2 E. Kramer, „Das Konzept einer Amin- und Natriumfluorid enthaltenden Zahnpasta", Pharmazeut Rundschau 8/1995

www.aminomed.de/PRT

Vollwertige schmale Implantate von 2,9 mm

Die Firma LASAK stellt seit fast 25 Jahren erfolgreich vollwertige durchmesserreduzierte Implantate mit einem Durchmesser von 2,9 mm her. Es gibt ein komplettes Sortiment aller konventionellen prothetischen Komponenten mit konischer Innenverbindung für zementierte und verschraubte Versorgungen sowie Hybridversorgungen. Komponenten für individuelle Lösungen, wie z. B. CAD/CAM-Suprakonstruktionen oder CEREC, stehen natürlich auch zur Verfügung. Falls Sie digital planen oder die schablonengeführte Chirurgie bevorzugen, sind auch alle Komponenten für den digitalen Workflow vorhanden. Die durchmesserreduzierten Implantate BioniQ® finden Sie auch integriert in gängige beliebte Software.

Die hydrophile Implantatoberfläche verkürzt die Heilungszeit. Bereits in der frühesten Heilungsphase bietet sie eine zunehmende sekundäre Stabilität. Die durchmesserreduzierten Implantate BioniQ® zeichnen sich dank den hochwertigen Materialien und der einzigartigen Konstruktion mit hoher Festigkeit aus, die in der klinischen Praxis seit mehreren Jahren überprüft wird. So können Sie Ihre Patientinnen und Patienten mit reduziertem Knochen- oder Platzangebot problemlos und kosteneffektiv behandeln, ohne dafür in den Knochenaufbau einzugreifen, was eine verlängerte Behandlungszeit und eventuelle Komplikationen mit sich bringen könnte.

www.schmale-implantate.de

Einfach und sicher, auch in schwierigen Fällen

Ein wesentlicher Erfolgsfaktor für die implantologische Versorgung im Kiefer ist ein minimalinvasives Arbeiten. Das fängt bei der Spreizung des Kieferkamms an: Erfolgt diese mit kleinstmöglichem Trauma für das umliegende Gewebe, werden die Chancen für eine erfolgreiche Behandlung erhöht. Aus diesem Grund hat REX Implants die rexpander® entwickelt: Die innovative Lösung ermöglicht die kontrollierte Spreizung des schmalen Kieferkamms. Rexpander® bestehen aus einer Titanlegierung. Sie sind keilförmig und für unterschiedliche Knochenanatomien in verschiedenen Dimensionen erhältlich. Somit bereiten sie den Kiefer optimal auf die Versorgung mit REX PiezoImplants vor.

Mit den REX PiezoImplants bietet mectron eine Lösung an, die Komplikationen bei der implantologischen Versorgung eines schmalen Kieferkamms auf ein Minimum reduziert. Denn warum zylindrische Schraubenimplantate verwenden, wenn keilförmige Implantate besser zur realen Anatomie des Kiefers passen und eine Knochenaugmentation überflüssig machen? Vor Kurzem erweiterte mectron sein REX PiezoImplant-Produktportfolio: Die innovativen keilförmigen Implantate sind neben einer 1,8-Millimeter-Stärke nun auch mit einer Breite von 2,9 Millimetern erhältlich. Selbstverständlich weisen REX PiezoImplants trotz ihres intraossären Designs eine Prothetikverbindung auf, die eine problemlose Versorgung ermöglicht. Weitere Implantateigenschaften wie eine transkortikale, säurepassivierte Oberfläche sowie Makro- und Mikrorillen sorgen für eine sorgenfreie Osseointegration.

Mectron bietet auch in diesem Jahr wieder eintägige REX PiezoImplant-Kurse in Deutschland an, bei denen Teilnehmer unter der Anleitung von Prof. Tomaso Vercellotti M.D., D.D.S., während Hands-On-Übungen die korrekte Anwendung der REX PiezoImplants erlernen. Weitere Informationen zu den Fortbildungen finden Sie unter www.mectron.de/fortbildung/piezoimplant-kurse/.

www.mectron.de

5-Jahres-Garantie auf Zahnarzthonorare, Labor- und Materialkosten

BEGO Implant Systems bietet seit geraumer Zeit seinen Kunden eine Rundum-Sorglos-Garantie. Was es damit auf sich hat, wie Patienten profitieren, welchen Vorteil sich für die Praxis ergeben und vor allem, was genau mit BEGO SECURITY Implants abgesichert ist, hat uns Zahnarzt Patrick Goedicke, Fachzahnarzt für Oralchirurgie aus Wiebelskirchen, im Interview verraten.

DI: Herr Goedicke, Patienten sind heute aufgeklärter als früher. Was wünschen sich Ihre Patienten neben einer schmerzfreien Behandlung und einem ästhetischen Ergebnis?

Patrick Goedicke: Die Patienten von Heute sind im Bereich der Implantologie sicher schon vor Behandlungsbeginn aufgeklärter als früher. Sie kommen häufig schon mit klaren Vorstellungen zum ersten Beratungsgespräch. Hierbei spielen oft Faktoren wie Ästhetik, Art der Versorgung, Schmerzfreiheit, Dauer der Therapie und Kosten eine Rolle. In Bezug auf die Erfolgssicherheit der geplanten Maßnahmen reichen die Erwartungen von sehr kritisch bis absolut sicher. Und jedem Patienten muss man – ich mache dies immer schon beim ersten Gespräch – die für ihn individuelle Nutzen-Risiko-Abwägung erläutern. Wir reden in der Implantologie über eine invasive ärztliche Therapie, die heute zum medizinischen Standard gehört, aber bei allen guten bzw. sehr guten Erfolgsaussichten auch Risiken und Nebenwirkungen haben kann.

Patrick Goedicke „Bei uns gibt es im Falle von Problemen keine Diskussion über entstehende Kosten – weder mit Patient oder Labor noch mit BEGO."

DI: Sie bieten Ihren Patienten die 5-Jahres-Garantie BEGO SECURITY Implants. Was genau ist abgesichert und was bedeutet das konkret?

Patrick Goedicke: Die Garantie sichert die Kosten für Honorare sowie Labor- und Materialkosten für BEGO Implantate und deren Prothetik für 5 Jahre ab. Damit werden die Kosten bzw. Eigenanteile des Patienten für Reparatur oder Neuanfertigung, im Falle von Problemen mit einem BEGO Semados Implantat, übernommen. Das heißt, dass der Patient oder die Patientin unter der Voraussetzung von regelmäßigen Kontrollen und Recalls innerhalb der ersten 5 Jahre nach Implantation pro Implantat bis 2.500 Euro und maximal 20.000 Euro bei Gesamtkonstruktionen abgesichert ist.

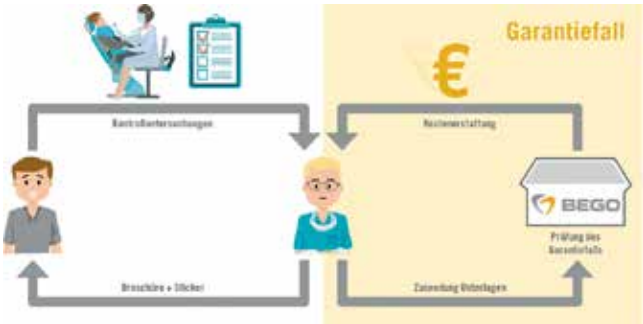

Die einfache Handhabung der Garantieverlängerung und der Schadensabwicklung macht das Angebot besonders attraktiv.

Damit haben die Patienten neben der sehr sicheren Therapievariante von Implantaten außerdem noch die Sicherheit, in dem unwahrscheinlichen Fall von Problemen, nicht noch ein finanzielles Risiko tragen zu müssen.

DI: Wie reagieren Patienten auf Ihr Angebot der verlängerten Garantie?

Patrick Goedicke: Zuerst ist es wichtig dem Patienten zu erklären, dass es bei medizinischen Maßnahmen per se keine Garantie oder Garantieansprüche gibt sondern „nur" eine Gewährleistung für zwei Jahre. Alle weiteren Zusagen über Umfang und Dauer sind individuell zu treffen. Als Implantologe kann man mit Problemen unmittelbar nach der OP und innerhalb der ersten Jahre sicher sehr kulant umgehen. Wenn in einer erfahrenen implantologischen Praxis ab und an ein Implantat nach kurzer Zeit neu gesetzt werden muss, dann ist dies so selten der Fall, dass die hierbei entstehenden Honorarkosten meist nicht das Problem darstellen. Aber die anfallenden Material- und Laborkosten sind nicht zu unterschätzen. Durch die BEGO SECURITY Implants ist ganz klar geregelt, dass weder Patient/in noch Zahnärztin/Zahnarzt in einem solchen Fall finanzielle Nachteile in Kauf nehmen müssen. Ein zunehmend größerer Teil der Patienten in der Implantologie sind gesetzlich versichert und müssen hierfür oftmals auch tief in die Tasche greifen. Eine finanzielle Absicherung erleichtert sicher manchmal die Entscheidung für ein Implantat.

DI: Müssen Patienten gewisse „Spielregeln" einhalten oder worüber müssen Sie Ihre Patienten aufklären, damit im Notfall die Garantieleistung abgerufen werden kann?

Patrick Goedicke: Die „Spielregeln" für die Patienten sind die gleichen wie bei jeder zahnärztlichen Maßnahme und meines Erachtens sowieso Grundlage für eine dauerhaft gute und solide Betreuung von Patienten. Regelmäßige Kontrollen, sogenannter Recall, 2 x jährlich und alle in diesem Rahmen notwendigen Maßnahmen, wie z. B. Zahnreinigung. Mehr muss von Seiten der Patienten nicht erbracht werden.

DI: Inwiefern profitieren Sie in der Praxisklinik von der Garantieverlängerung?

Patrick Goedicke: Für uns gibt es im Falle von Problemen keine Diskussion über entstehende Kosten, weder mit Patienten noch

mit dem zahntechnischen Labor oder der Firma BEGO Implant Systems. Viel wichtiger ist jedoch die Stärkung der Patientenbindung und es ist natürlich eine gute Grundlage für ein positives Vertrauensverhältnis zu unseren Patienten.

DI: Wie läuft die Garantieverlängerung konkret ab? Welchen administrativen Aufwand müssen Sie betreiben?
Patrick Goedicke: Die BEGO SECURITY Implants wird in unserer Praxis routinemäßig bei jeder BEGO Semados-Implantation abgeschlossen. Die Patienten erhalten nach der Implantat-Operation neben dem Implantat-Pass auch die BEGO-SECURITY Implants Unterlagen. Das Ausfüllen dieser Unterlagen, nämlich das „Aktivieren" der Garantie und Erläuterung für die Patienten dauert keine 5 Minuten. Wenn dies einmal zur Routine geworden ist, ist der Aufwand der Praxis nicht mehr als ein Rezept oder eine Krankmeldung auszustellen.

DI: Welche Komponenten sind über die Garantie abgesichert?
Patrick Goedicke: Die Garantie deckt das ärztliche Honorar, die BEGO Semados Implantate inklusive prothetischer Komponenten von BEGO Implant Systems sowie Laborleistungen und Material ab. Dies ist auch der große Unterschied zu den gängigen Garantie- oder Kulanzleistungen anderer Hersteller, die oft nur die Implantate und Aufbauteile erstatten.

DI: Sind auch augmentative Maßnahmen und die erforderlichen Materialien abgesichert?
Patrick Goedicke: Ja, auch augmentative Maßnahmen, die erforderlich sind, werden erstattet.

DI: Gibt es denn irgendwelche Limitationen?
Patrick Goedicke: Pro Implantat sind die Neuversorgungskosten auf 2.500 Euro begrenzt, bei umfangreichen Versorgungen ist die Gesamtversorgung auf maximal 20.000 Euro gedeckelt. Die Neuversorgung sollte im Regelfall nicht die Kosten der ursprünglichen Versorgung überschreiten.

Mehr als eine lebenslange Produktgarantie - durch Übernahme auch von externen Kosten.

DI: Das klingt ja alles ganz vorteilhaft und schlüssig. Was denken Sie, sind solche Zusatzleistungen auch in anderen Bereichen denkbar?
Patrick Goedicke: Sicher ja, natürlich vor allem in den Bereichen, für die beim Patienten Eigenanteile oder private Kosten entstehen. In den letzten Jahren hatte ich immer schon von zahntechnischen Laboren Garantieverlängerungen auf prothetische Versorgungen, meist auf zahntechnische Leistungen und Material, gesehen. Wichtig bei allen diesen Maßnahmen ist aber, dass der Garantieumfang und die Garantiebedingungen langfristig gleichbleiben. Dies war leider oftmals nicht gegeben. Für mich und meine Patienten wünsche ich mir – egal für welche Bereiche solche Zusatzleistungen angeboten werden – auf jeden Fall eine verlässliche Kontinuität.

DI: Danke, Herr Goedicke, dass Sie sich die Zeit genommen haben. ■

Bilder: © Bego

Straumann Group geht Kooperation mit Mectron ein

Die Straumann Group hat im März ihre Aktivitäten im Bereich Biomaterial um den Bereich der PRF-Konzepte erweitert. Durch die enge Zusammenarbeit mit Mectron wird die Straumann Group das Thema der Biologisierung von Knochenersatzmaterialien vorantreiben.

Ziel ist es, allen Kunden Lösungsanbieter für aktuelle und innovative Therapien im Bereich der Biomaterialien zu sein. Um das zu erreichen, haben die Firmen Straumann und mectron ihre Partnerschaft seit März 2021 intensiviert.
Mectron, der Erfinder der Piezosurgery®, blickt auf mehrere Jahre Erfahrung u.a. von PRF (Platelet-rich-fibrin) Zentrifugen-Systemen zurück. Bei dem LSCC-PRF handelt es sich um eine autologe, fibrinreiche, körpereigene Matrix, welche durch Zentrifugation von Eigenblut gewonnen wird. Die gewonnene Matrix fördert beispielsweise die Wundheilung.
Die Straumann Group Deutschland und mectron Deutschland werden ihre Kompetenzen vereinigen, um das Thema der PRF-Behandlungskonzepte im deutschen Markt voranzutreiben.
Straumann-Kunden profitieren von besonderen Konditionen für das PRF Duo quattro Starter-Paket von mectron, eine neue Generation natürlicher Regeneration mit der Methode LSCC-PRF (low speed centrifugation concept).

Weitere Informationen sind erhältlich über den zuständigen Straumann-Group Kundenberater oder den Straumann Kundenservice.

Straumann GmbH
Heinrich-von-Stephan-Str. 21
79100 Freiburg
www.straumann.de

25 Jahre MIMI-Verfahren

Die minimal-invasive Methodik der Implantation

Das MIMI®-Insertionsprotokoll – die minimalinvasive Methodik der Implantation – hat sich längst als „State of the Art" in der zahnärztlichen Implantologie etabliert. Kaum ein anderes Operationsverfahren konnte seit 1995 die zahnärztliche Implantologie so nachhaltig wie dieses Insertionsprotokoll beeinflussen. 25 Jahre MIMI! Unsere Patienten erwarten immer mehr, dass sie minimalinvasiv schonend behandelt werden – und das mit gutem Recht!

MIMI® ist sowohl ein chirurgisches als auch prothetisches Behandlungsverfahren: Kernpunkt ist, die Knochenhaut periimplantär maximal zu schonen. Die Knochenhaut, das Periost, ernährt den darunterliegenden Kieferknochen. Löst man sie nur einmal von seiner Unterlage – dem Knochen – ab, so „vernarbt" sie und die „Knochen-Ernährungs-Pumpe" kann um ca. 60-80% eingeschränkt sein. Nach iatrogener Periostablösung ist eine Mangelernährung des Knochens, auch Jahre später, sehr wahrscheinlich – mit der Folge einer iatrogenen Knochenresorption. Auch im Zuge einer klassisch-prothetischen „Implantat-Wiedereröffnung" mit „kleinem Lappen" wird das periimplantäre Periost unnötig verletzt.

Nomenklatur des MIMI®-Verfahrens

Die Nomenklatur ist in fünf Kategorien untergliedert **(Abb. 1)**: Sofortimplantate spielen eine immer wichtigere Rolle und es gibt sowohl aus chirurgischer als auch prothetischer Sicht keinen besseren Zeitpunkt für eine Implantation wie in der gleichen Sitzung wie die Zahnextraktion. Wir haben einen phantastischen Überblick, sehen sogar den Knochen, können zugleich das Weichteil durch Smart Grinder (autologes Knochenersatzmaterial), PlasmaSafe® (PRF) und andere Verfahren vollständig erhalten!

Psychologisch auch für die Patienten wichtig: Die kranke Wurzel ist draußen, die „gesunde Wurzel" in der gleichen Sitzung schon wieder drin! Über 60 % meiner Implantationen in der eigenen Praxis sind mittlerweile Sofortimplantate, die eine fast gleich hohe Langzeit-Erfolgsstatistik (> 96 %) aufweisen wie Spätimplantate! Dies wird durch aktuelle, wissenschaftliche Studien bestätigt!

Das MIMI II-Verfahren ist die horizontale Distraktion und wurde von Dr. Ernst Fuchs-Schaller entwickelt. Die Summers-Methodik des indirekten Sinuslifts (MIMI Va) wird mehr und mehr durch den internen, direkten Sinuslift (kurz IDS) ersetzt (MIMI Vb). Beide Methoden werden als Video erklärt, QR-Codes dazu am Ende des Artikels.

Die MIMI II-Methodik (nach Dr. Ernst „Erni" Fuchs-Schaller) beschreibt die horizontal-sagittale Verbreiterung schmaler Kieferkämme von z. B. 2 auf 6 mm, ohne Bildung von Mukoperiostlappen. Die drei Schichten – bukkale Knochenlamelle, intaktes Periost und die befestigte Gingiva – werden mit einfachen Hilfsmitteln (wie Winkelmodulatoren und Condenser) leicht nach bukkal mobilisiert und die zweiteiligen Implantate inseriert. Insertionen nach dem MIMI-Protokoll funktionieren am besten mit zweiteiligen Champions (R)Evolution-Implantaten, die für dieses Insertionsprotokoll optimiert wurden. Diese Implantate werden beispielsweise bereits ab Werk mit der definitiven Halteschraube und dem ersten Gingivaformer, dem Shuttle, ausgeliefert.

Das MIMI-Insertionsprotokoll unterscheidet sich aber noch in weiteren Punkten von einer reinen „Flapless" (lappenlos)-Technik. Denn MIMI-Indikationen gehen über das lappenlose Implantieren in „breite Kiefer" und deren prothetische Versorgung hinaus.

Entscheidende Grundlage des MIMI-Insertionsprotokolls ist CNIP, die „Cortical navigated implantation procedure" und wird uns als Insertionsnavigation von der Natur quasi „kostenlos" zur Verfügung gestellt. Hierbei benutzen wir niedrig-tourig (und ohne Wasserkühlung!) eingesetzte konische Dreikant-Bohrer, die nach Kompakta-Durchtritt (250 U/Min maximal!) in der Spongiosa mit 50-70 U/Min nicht die kortikalen Knochenstrukturen perforieren können, sondern „navigiert" immer in der spongiösen Knochenstruktur bleiben **(Abb. 11-13)**.

Bei korrektem Vorgehen und einer Knochen-Kavitäten-Kontrolle (‚KKK') mittels dünner, flexibler, ausreichend langer

Abb. 1: Die fünf Kategorien der Nomenklatur des MIMI®-Verfahrens.

Abb. 2-10: 2015 erfolgte eine MIMI II-Augmentation (GOZ Pos. 9130) mit anschließender Implantatinsertion regio 35 und 36. Im Jahr 2020, fünf Jahre später, erfolgte die Abnahme der damals provisorisch zementierten Kronen und das Wiedereinsetzen.

Metallsonde kann man wirklich „lappenlos" gezielt den Knochen für die Aufnahme eines Implantats aufbereiten **(Abb. 14)**.

Die zweite, „prothetische" Navigationshilfe sind die CHAMPIONS Implantat Guides (einer für Oberkiefer, der andere für den Unterkiefer). Sie sind sehr preiswert und als Schablone in der GOZ abrechenbar. Sie sind immer wieder verwend- und sterilisierbar und durch Verformung an jeden Kiefer anpassbar **(Abb. 15 und 16)**.

MIMI im D1-/D2-Knochen

Ein „Geheimnis" erfolgreicher Implantationen ist, dass die Implantat-Primärstabilität im (harten D1-/D2-) Knochen ausschließlich in der Spongiosa erreicht wird. Ideal ist eine Primärstabilität von 20-40 Ncm, die am besten mit Implantatsystemen erreicht wird, die über einen langen Innenkonus verfügen (z. B. Champions (R)Evolutions, Astra und Ankylos) und ca. 2 mm subkrestal inseriert werden. Möchte man im D1-/D2-Knochen „Bone-Level" Kavitäten aufbereiten, so empfehle ich eine „krestale Entlastung" im kortikal-krestalen (!) Bereich: Für ein ø 3,5 mm Implantat erfolgt

Abb. 11-13: Ablauf der Chirurgie und Prothetik einer MIMI®- Spätimplantation aus 2015.

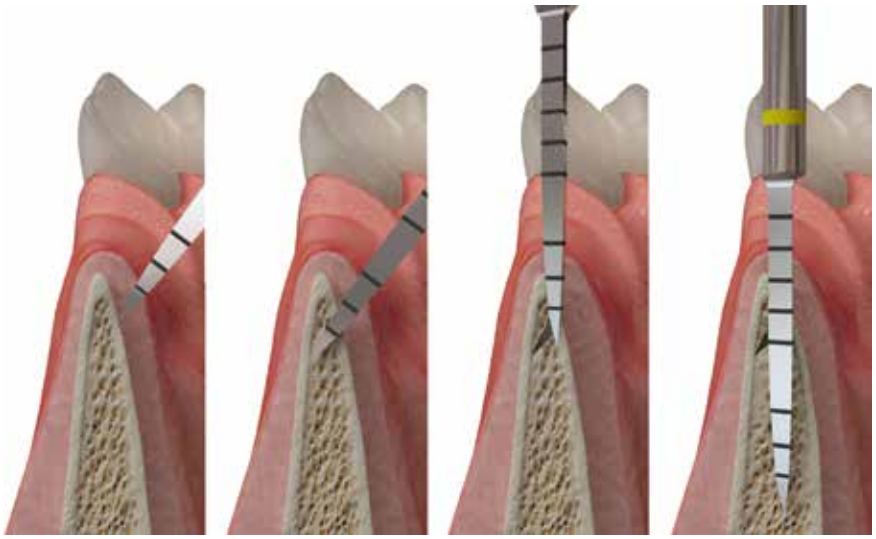

Abb. 14: CNIP – die Cortical navigated implantation procedure.

Abb. 15: Die CHAMPIONS Implant Guides sind sterilisierbar und an jeden Kiefer anpassbar.

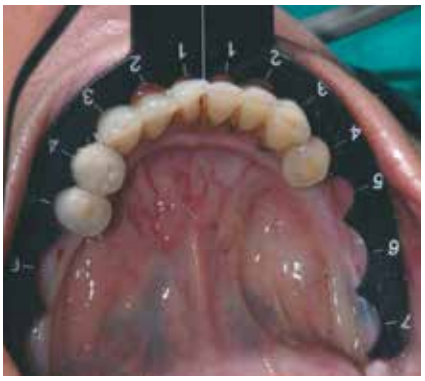

Abb. 16: Die CHAMPIONS Implant Guides gibt es für Ober- und Unterkiefer.

dies mit einem ø 4,0 mm Bohrer, bei einem ø 4,0 mm Implantat (für einen Einzel-Molaren) dann auch final mit einem ø 4,5 mm Bohrer. Wir simulieren so eine Sofortimplantation, bei dem die röntgenologischen Ergebnisse auf Jahrzehnte gesehen ebenso wie das „subkrestale Implantieren" als sehr gut zu bezeichnen sind.

MIMI im D3-/D4-Knochen

Im „weichen" Knochen (D3+D4) erfolgt die Pilotbohrung lediglich mit den ersten beiden konischen Dreikantbohrern und bereitet das Implantatbett weiter ausschließlich mit den CHAMPIONS Condensern auf. Condenser sind Knochen verdichtende Instrumente in den Durchmessern 2,4 / 2,8 / 3,0 / 3,3 / 3,8 / 4,3 / 4,8 / 5,3 mm **(Abb. 17)**. Erreicht man z. B. „handfest" (etwa 20 Ncm) mit einem Condenser ø 3,3 mm eine Stabilität, so inseriert man ein Implantat ø 3,5 mm. Würde man die Stabilität erst mit dem Condenser ø 5,3 mm erreichen, so würde ein (R)Evolution Implantat gleicher Länge mit Durchmesser 5,5 mm eingesetzt werden.

Eine zeitsparende, supragingivale Abformung (ohne mehrfach verschiedene Hilfsteile auf- und abzuschrauben, die das Implantat-Innengewinde malträtieren können) sowie die „Nicht-Wiedereröffnung" in der prothetischen Phase sind ebenfalls im MIMI-Protokoll definiert. Dies gilt auch für Multi-Unit Abutments.

Fazit

Die minimal-invasive Methodik der Implantation ist ein einfach zu erlernendes, zeitsparendes und für den Patienten „sanftes" Operationsverfahren, das als „State of the art" der zahnärztlichen Implantologie gilt. Das MIMI®-Verfahren (ohne Mukoperiostlappen-Bildung) inkl. der CNIP®-Navigation gewann 2013 den „Best Innovation in Medicin Award" (SENSUS) in Dubai und wurde 2017 in Berlin für den „German Medical Award" nominiert. Um dieses Verfahren zu beherrschen, werden Fort- und Weiterbildungen empfohlen. Eine technische Aufrüstung der Praxis ist nicht erforderlich, die prothetischen CHAMPIONS Implantat Guides, grünes Winkelstück an der Einheit und Kleinröntgen und OPG reichen völlig aus. Ein DVT ist nur bei den allerwenigsten Operationen notwendig.

Abb. 17: Die CHAMPIONS CONDENSER sind knochenverdichtende Instrumente in den Durchmessern 2,4 – 2,8 – 3,0 – 3,3 – 3,8 – 4,3 – 4,8 – 5,3 mm.

Mit dieser Ausstattung ist jede chirurgisch tätige Praxis, die auch Extraktionen durchführt, in der Lage, erfolgreich implantieren und prothetisch versorgen zu können. Ob Sofort- oder Spätimplantate, ob breiter oder schmaler Kiefer, ob mit oder ohne Sinuslift: Mit MIMI gelang der Implantologie der breite Einzug in die „normale" Allround-Zahnarztpraxis. Für das MIMI-Verfahren stehen als zweiteilige Implantatsysteme bis dato nur das (R)Evolution in Titan und Patent in Zirkon (Vertrieb: Champions-Implants) zur Verfügung, welche allesamt die beschriebenen MIMI-Kriterien erfüllen und einen optimierten Workflow bieten. Dank dem MIMI-Verfahren erleben viele Praxen einen „Implantologie-Boost", da ihre implantierten und prothetisch versorgten Patienten es ihnen danken und zu wahren „Fans" und „Botschaftern" der Praxis werden! ■

Bilder: © Armin Nedjat

Dr. Armin Nedjat,
Spezialist Implantologie
CEO Champions-Implants GmbH
Präsident des deutschen Vereins innovativ-praktizierender Zahnmediziner/innen e.V.
Präsident VIP-ZM
Champions Platz 1
55237 Flonheim
www.champions-implants.com

Bitte mit der Kamera Ihres Smartphones die QR-Codes abscannen und Filme abspielen:

Animations-Vergleich der Abläufe des konventionellen Implantationsverfahren mit fünf Patientensitzungen und des zeitsparenden und sanften MIMI-Verfahrens mit zwei Behandlungssitzungen.

Erklärung und Vorgehensweise des MIMI II-Verfahrens.

Minimal-invasiver IDS (interner, direkter Sinuslift), der in jeder Zahnarztpraxis sicher, erfolgreich und mit einem reduzierten Instrumentarium durchgeführt werden kann.

Film zur in den Abbildungen 2-10 dargestellten Operation.

OP-Video zu den Bildern 11–13.

Hier gibt es wissenschaftliche Studien zum MIMI-Insertionsprotokoll.

Das Wesen der Natur in unserer Hand.
BEGO IMPLANT SYSTEMS

Miteinander zum Erfolg
www.bego.com
BEGO

Camlog erweitert Garantie patient28PRO und baut Biomaterialien-Portfolio aus

Mit patient28PRO hat Camlog im Februar 2020 eine beispielhafte Garantie in den Markt eingeführt. Kommt es zum Implantatverlust, profitieren der Chirurg, der Prothetiker, der Zahntechniker und die Patienten von kostenlosen Ersatzmaterialien bis hin zur prothetischen Neuversorgung. Ab sofort sind im Garantiefall auch Knochenaugmentationsmaterialien mit abgedeckt – und dies rückwirkend für alle ab dem 1. Februar 2020 gesetzten Implantate. Darüber hinaus kündigte das Unternehmen an, das Portfolio an Biomaterialien in absehbarer Zeit weiter auszubauen.

Nach einem Zahn- oder Implantatverlust verliert der Knochen in der Regel an Volumen, was bei einer implantatprothetischen Rekonstruktion häufig eine Knochenaugmentation notwendig macht. Im Leistungsumfang von patient28PRO sind deshalb fortan auch Knochenaugmentationsmaterialien aus dem hochwertigen und wissenschaftlich fundierten Biomaterialien-Portfolio von BioHorizons Camlog enthalten – vorausgesetzt, es wurden auch bei der Erst-OP BioHorizons Camlog Biomaterialien verwendet.

Eine gute Garantie umfasst auch Biomaterialien

Markus Stammen, Geschäftsführer CAMLOG Vertriebs GmbH, erklärt: „Durch die Erweiterung der patient28PRO Garantieleistungen schaffen wir einen zusätzlichen Anreiz, bei der Versorgung von Implantaten konsequent auf Original-Implantatkomponenten und Biomaterialien von BioHorizons Camlog zu setzen. Denn nur dann kommen die umfangreichen Ersatzleistungen von patient28PRO bis hin zu den DEDICAM® Services zum Tragen."

Ausbau des Biomaterialien-Portfolios

BioHorizons Camlog baut außerdem das Portfolio an regenerativen Materialien aus. Martin Lugert, ebenfalls Geschäftsführer CAMLOG Vertriebs GmbH, sagt dazu: „Neben unseren bereits bestehenden Knochenersatzmaterialien werden wir mit der Markteinführung synthetischer und natürlicher Knochenersatzmaterialien humanen Ursprungs beginnen und unsere Produktpalette an Biomaterialien tierischen Ursprungs ergänzen. Dazu wird auch eine natürliche Kollagenmembrane zählen. Abgerundet wird die Erweiterung von einer nicht resorbierbaren PTFE Membrane. Die neuen Produkte in unserem Programm werden von der Firma botiss biomaterials GmbH hergestellt. Die Markteinführung beginnt in Europa bereits im zweiten Quartal 2021. In der DACH-Region startet der Roll-out im zweiten Halbjahr. Mit diesen Produkteinführungen deckt unser innovatives Gesamt-Portfolio an regenerativen Materialen nahezu alle denkbaren Material- und Anwendungspräferenzen ab."

patient28PRO ist die umfangreiche Garantie für Ihre Implantatversorgung. Im Falle eines Implantatverlusts steht das komplette BioHorizons Camlog Portfolio inkl. Knochenaugmentationsmaterialien für eine Neuversorgung zur Verfügung.

Die Garantie patient28PRO ist auf die geplante Portfolioerweiterung bereits vorbereitet. Die Produkte werden sich bei Markteinführung nahtlos und automatisch in das Garantieversprechen integrieren – sowohl in Deutschland als auch in Österreich und der Schweiz.

Aktion „Volle Felder für grüne Wälder"

Darüber hinaus haben Camlog-Kunden die Möglichkeit, sich aktiv an einer patient28PRO Nachhaltigkeitsaktion zu beteiligen. Dabei geht es darum, den Einsatz der verwendeten Implantate und Biomaterialien auf einer Sammelkarte zu dokumentieren. Hierfür können die den Produkten beiliegenden Klebeetiketten verwendet werden. Mit jeder vollständigen und online an Camlog übermittelten Sammelkarte wird in Zusammenarbeit mit der Schutzgemeinschaft Deutscher Wald e.V. ein Baumsetzling gepflanzt. Zum Start der Aktion „Volle Felder für grüne Wälder" geht Camlog in Vorleistung und wird die ersten 1.000 Bäume in der Nähe des Unternehmensstandorts Wimsheim pflanzen lassen.

Mit der vorbildlichen Nachhaltigkeitsaktion „Volle Felder für grüne Wälder" tun Sie gleichzeitig etwas Gutes für Umwelt und Klima!

Alle Informationen zu patient28PRO, den Garantiebedingungen sowie der Nachhaltigkeitsaktion finden Sie unter www.camlog.de/patient28pro. ■

CAMLOG Vertriebs GmbH
Maybachstraße 5
71299 Wimsheim
www.camlog.de

Das Webinar zur Weltneuheit Nobel Biocare N1™

Die Implantologie gestalten in nur drei Schritten

Nobel Biocare kündigt eine Revolution für die Implantologie an. Im interaktiven Webinar am 21. April stellen führende Experten Nobel Biocare N1 vor. Das umfassende System aus speziellen Instrumenten, prothetischen Komponenten und chirurgischen Protokollen wurde entwickelt, um Behandlerinnen und Behandler sowie deren Teams bei jedem Schritt zu unterstützen. Wenn Sie an der kostenlosen Veranstaltung teilnehmen, können Sie das Nobel Biocare N1 Implantatsystem auf die effektivste Art kennenlernen.

Basierend auf den neuesten wissenschaftlichen Erkenntnissen zur Osseointegration erfolgt die Präparation des Implantatbetts mit einem Instrument, das bei niedriger Geschwindigkeit nach biologischen Prinzipien eine implantatspezifische Osteotomie mit maximaler Kontrolle ermöglicht. Das chirurgische Protokoll hilft bei der Entscheidungsfindung während der Präparation des Implantatbetts, um Zahnärzten und ihren Patienten eine optimale Behandlungserfahrung zu ermöglichen.

Neu ist auch die triovalkonische Verbindung. Durch das Primärregistrat gleiten die Nobel Biocare N1 Abutments an ihren Platz, wodurch eine starke und stabile Passung entsteht.

Die Revolution der Implantologie in nur 3 Schritten

Im Rahmen des Webinars können Sie sich ganz einfach und sicher von den vielen Vorteilen dieser Neuentwicklung überzeugen. Erleben Sie Vorträge, Präsentationen und anhand einer aufgezeichneten Operation und vielen weiteren Fällen, wie der neue chirurgische Arbeitsablauf step-by-step aussieht. Direkt im Webinar können Sie Fragen stellen und interaktiv dabei sein. Die spannenden Themen und hilfreiche Informationen werden präsentiert von den Referenten PD Dr. Paul Weigl, Dipl.-Ing. und Dr. rer. med. Holger Zipprich und Dr. Stefan Scherg. ■

Zwei interessante Stunden für die Zukunft
Never Stop Webinar Nobel Biocare N1™ System –
Die Implantologie neu gestalten in nur 3 Schritten.

21. April 2021 – 18.00–20.00 Uhr
Die Teilnahme ist kostenfrei. Es gibt 2 Fortbildungspunkte.

Die Referenten:
PD Dr. Paul Weigl
Dipl.-Ing. und Dr. rer. med. Holger Zipprich
Dr. Stefan Scherg

Am besten melden Sie sich gleich unter folgendem Link an und sichern sich eine schöne Überraschung: **quint.news/neverstop-N1**

THOMMEN Medical

Das Thommen Implantatsystem
MULTIGUARD
Protection Solution

Driven by science, not trends.

Initiativ und Online – Aktuelles von der Deutschen ITI Sektion

Anders als gewohnt – nicht der frühlingshafte Rheingau war der Ausrichtungsort des 23. Meeting der Deutschen ITI-Sektion – pandemiebedingt trafen sich die deutschen ITI-Fellows 2021 online. Die fehlende Präsenz wurde zwar allgemein bedauert, doch der Attraktivität der Veranstaltung tat es keinen Abbruch. Ganz im Gegenteil: Fünf hochkarätige Vorträge und interessante Neuigkeiten aus der deutschen Sektion ließen den Freitagmittag schnell und kurzweilig verstreichen!

Im Grußwort zeigte sich das Leadership-Team der deutschen ITI-Sektion hocherfreut darüber, dass mit mehr über 60 Fellows sogar noch mehr Teilnehmer an dem Meeting teilnahmen, als in manchen Vorjahren die Reise in den Rheingau angetreten hatten.

„Unsere Sektion ist überaus gut aufgestellt und in der globalen ITI-Welt ein echter Aktivposten", mit dieser klaren Aussage leitete Sektions-Chair **Prof. Dr. Dr. Johannes Kleinheinz** das wissenschaftliche Programm ein. In der Tat – wie ein Beleg für seine Aussage – war es dem Leadership-Team gelungen, erneut facettenreiche und interessante Beiträge neuer ITI-Fellows in einem kurzweiligen Mini-Symposium zusammenzuführen. „Innovationen im Fokus des ITI", das wäre ein treffender Arbeitstitel für das hochkarätig besetzte wissenschaftliche Programm gewesen.

Das Leadership-Team der Deutschen ITI-Sektion: Prof. Dr. Dr. Johannes Kleinheinz (Chair), Prof. Dr. Dr. Bilal Al-Nawas (Education-Delegate), Dr. Anne Bauersachs (Study-Club-Coordinator), Thomas Kreuzwieser (Sektion-Manager) und Dr. Georg Bach (Communications-Officer).

Der besondere Vortrag zu Social Media

Dr. Jochen Tunkel hatte die Aufgabe des „icebreakers" übernommen. Diese nicht ganz einfache Aufgabe meisterte er mit Verve! „Social-Media-Perspektiven für die ITI Sektion Deutschland", vordergründig betrachtet nicht unbedingt ein Schwerpunktthema für eine implantologische Fachgesellschaft, doch Zweifel ließ der in Bad Oeynhausen niedergelassene Oralchirurg gar nicht aufkommen. Ganz im Gegenteil – mit einem wahren Social-Media-Feuerwerk überzeugte der Referent und dies vor allem mit „funktionierenden" Beispielen aus seiner eigenen Praxis. Keine Frage, die deutsche ITI Sektion muss dieses Potential mit dieser schier unglaublichen Reichweite und sehr hohen Anwenderzahlen nutzen und sie wird es!

Dr. Jochen Tunkel sprach im „besonderen Vortrag" über Social-Media-Aktivitäten.

Folgerichtig wird das ITI neben der bestehenden und erfolgreichen Facebook-Präsenz auch mit Instagram-Aktivitäten an den Start gehen. Der Fokus liegt ganz klar auf der Generation der jungen Implantologen.

Antrittsvorträge

Vier Kolleginnen und Kollegen referierten als Fellow-Nominees und überzeugten mit ihren Ausführungen. So überraschte es nicht, dass alle in der anschließenden Abstimmung eine einmütige Befürwortung ihrer Bewerbung als ITI-Fellows bekamen.

„Der virtuelle Patient in der Implantologie – Digitale Bilddaten und deren klinische Bedeutung" – mit **Prof. Dr. Tabea Flügge** referierte eine der renommiertesten Fachfrauen auf dem Gebiet der digitalen Implantologie. Sie leitet auch eine entsprechende Stiftungsprofessur an der Charité in Berlin. Wer glaubte, dass er bei Frau Professorin Flügge ausschließlich digitale Planungen für Implantate sehen würde, der sah sich rasch getäuscht. Es gibt nahezu keinen Bereich in der zahnärztlichen und in der Kieferchirurgie, der nicht mithilfe digitaler Tools besser und voraussagbarer würde. Mit Planungen von Kieferresektionen bei Tumorgeschehen (bis hin zur digital geplanten und hergestellten Resektionsplatte) bis zur letztendlichen Rekonstruktion des Defektes und zur Eingliederung eines finalen Zahnersatzes – digitale Optionen überall! Dadurch, dass sich nicht mineralisierte Strukturen im DVT nicht darstellen lassen, muss ergänzend auf virtuelle Modelle zurückgegriffen werden, um den kompletten virtuellen Patienten zu erhalten. Die Genauigkeit der Planungsdaten wird von Prof. Flügge als gut beurteilt. Bilddaten, CAD/CAM, das Credo der Berliner Professorin fiel eindeutig aus: „Die Digitale Implantologie hat viele Facetten!"

Der virtuellen Welt treu blieb **Dr. Martin Gollner**, der über „Rekonstruktive Implantatprothetik – Schnittstelle von Chirurgie, Funktion und Ästhetik" berichtete. Der in Bayreuth niedergelassene Oralchi-

Die neuen Fellows der deutschen ITI-Sektion: Prof. Dr. Tabea Flügge, Dr. Monika Bjelopavlovic, PD Dr. Sigmar Schnutenhaus und Dr. Martin Gollner.

rurg definierte „Oralchirurgie ist gleich Biologie", folgerichtig somit auch als Zusammenspiel aus Funktion, Prothetik und Parodontologie. Überzeugende und hervorragend dokumentierte Fallbeispiele belegten, dass Kollege Gollner diese Trias vollumfänglich beherrscht und dies ohne Rücksicht auf den zu betreibenden Aufwand um letztendlich ein Ergebnis im High-End-Bereich zu erzielen. Besonderen Wert legt der Referent auf die Bedeutung eines strikt patientenindividuellen Vorgehens.

Sowohl an der Universität Ulm, als auch in eigener Praxis tätig ist **PD Dr. Sigmar Schnutenhaus**, der über „Einteilige Keramikimplantate: Evidenz und mögliche klinische Indikationen" sprach. Ausgehend von einem potentiellen inflammatorischen Potential von Titanimplantaten stellte PD Schnutenhaus Keramikimplantate als hervorragende Alternative vor. Bei diesen favorisiert der in Hilzingen (Baden-Württemberg) niedergelassene Schnutenhaus klar die einteilige Form und berichtet über hervorragende ästhetische und funktionelle Ergebnisse. Auch die zitierten Langzeiterfahrungen weisen Keramikimplantaten eine ausgezeichnete Prognose zu. Die Überlebensrate ist mit der von Titanimplantaten vergleichbar, so die Einschätzung von PD Schnutenhaus. Fazit des Referenten: Bei Patienten mit Immundefekten und multiplen Allergien stellen Keramikimplantate für Schnutenhaus eine conditio sine qua non dar.

Dr. Monika Bjelopavlovic beleuchtete ein ganz anderes, außergewöhnliches Themenfeld: „Das andere Fachgebiet: Forensische Odonto-Stomatologie". Eigentlich in der prothetischen Abteilung der Mainzer Universitätszahnklinik tätig, hat sich Kollegin Bjelopavlovic früh einem weiteren, wie sie es nennt „sehr spannenden" Fachgebiet zugewandt – der forensischen Stomatologie. Sie definierte hier drei Teilgebiete: Identifikation, Altersschätzung und Bißspurenanalyse. Sie konfrontierte das Auditorium mit einigen durchaus unter die Haut gehenden Bildern, die dennoch alle belegten, wie wichtig dieser außergewöhnliche zahnärztliche Bereich ist und welche Bedeutung er auch für andere Disziplinen darstellt.

Kongress-Fazit

„Ein tolles Feuerwerk hochkarätiger Vorträge!" – treffender wie dies einer der lang gedienten deutschen ITI-Fellows der ersten Generation online formulierte, kann man es wohl nicht tun. Aber es war nicht nur die Qualität der Vorträge, die außerordentlich gut war, es war auch der klare Fokus auf die Bewertung neuer Verfahren und (digitaler) Techniken, der bei den deutschen ITI-Fellows außerordentlich gut ankam.

Was war? Was kommt?

Im Anschluss nutzte der Sektions-Chair **Prof. Dr. Dr. Kleinheinz** die Gelegenheit, zu einem kurzen Ausblick „Was war? Was kommt?" Er konnte über zahlreiche Aktivitäten und Projekte der deutschen ITI-Sektion berichten: Mit fast 1.100 Members und Fellows hat die Sektion nicht nur dem allgemeinen Corona bedingten Negativtrend getrotzt, mehr noch, sie ist sogar gewachsen. Mit einem gewissen Stolz konnte Kleinheinz auch über eine ausgezeichnete Renewal-Rate (zweitbester Wert weltweit!) der deutschen Sektion berichten. Für die jüngst verstorbenen Professoren Wilfried Schilli und Dieter Weingart, die beide auch das Amt des ITI Präsidenten innehatten, wird im Herbst dieses Jahres ein Erinnerungssymposium in ihrer früheren gemeinsamen Wirkungsstätte Freiburg stattfinden. Ebenfalls im Herbst 2021 wird im Rahmen des Young-ITI-Meetings in Hamburg ein Treffen der Study-Club-Direktoren stattfinden.

Erneut Neuland beschreitet die deutsche ITI Sektion mit einem ad-hoc-Webinar zum Thema Zygoma-Implantate, das vom Education-Delegate Prof. Dr. Dr. Bilal Al-Nawas auf den Weg gebracht wurde. Im Rahmen dieses Webinars wird dieses Verfahren kritisch hinterleuchtet und bewertet. Die positiven Erfahrungen, die in den vergangenen Jahren mit Taskforces zu Zukunftsthemen gewonnen werden konnte, hat die deutsche Sektion dazu bewogen, weitere Arbeitsgruppen zu gründen (Digitale Optionen/ Social Media), die bereits erfolgreich tätig sind.

Save the date

Neu ist das Engagement der deutschen ITI Sektion beim „Spezialpodium Zahntechnik", das im Frühjahr im Rahmen der Jahrestagung der südbadischen Zahnärzteschaft in Rust stattfinden wird. Und im nächsten Jahr findet am 25. und 26. März in Dresden der Kongress der Deutschen und Österreichischen ITI-Sektionen zum Schwerpunktthema „Nachhaltigkeit in der Implantologie" statt.

André-Schröder-Forschungspreis

Etwas sehr Erfreuliches zum Ende des Berichts von Professor Kleinheinz – der renommierte André-Schröder-Research-Prize der ITI ging dieses Jahr nach Deutschland. Die Preisträger sind zwei Aktivposten unter den Deutschen ITI-Fellows: Die gesamte deutsche ITI-Sektion freut sich mit Prof. Dr. Michael Gahlert und PD Dr. Stefan Röhling (beide München). ■

Dr. Georg Bach
Communications Officer der Deutschen ITI Sektion
Rathausgasse 36, 79098 Freiburg im Breisgau
www.iti.org

‚Modern Dental Connect' ist online

Die europäische Fortbildungsplattform bietet grenzenlose Wissensvermittlung

Am 31. März war es so weit: Die europäische Fortbildungsplattform mit dem verbindenden Namen 'Modern Dental Connect' – A smile is connecting people – ging nach längerer Vorbereitungszeit online. Mit dieser Europa-Initiative reagiert Modern Dental Europe, und somit auch PERMADENTAL, schnell und zielgerichtet auf die aktuelle Situation, die Reisen für eine nicht absehbare Zeit erschwert, und auf den Wunsch vieler Seminar-TeilnehmerInnen nach individueller und möglichst grenzenloser Wissensvermittlung.

Während in vielen Wirtschaftszweigen noch nach europäischen Lösungen für die aktuellen Fragen gesucht wird, hat die Modern Dental Group eine länderübergreifende digitale Fortbildungsplattform geschaffen: ‚Modern Dental Connect' (MDC) ermöglicht es Interessenten nicht nur an Webinaren auf europäischer Basis teilzunehmen, die nach Sprache, Zielgruppe und Themenkomplexen wählbar sind. Auch wird diese Dental-Plattform zukünftig die Möglichkeit bieten, in einen fachlichen Austausch auf europäischer Ebene einzusteigen.

So geht Fortbildung heute

PERMADENTAL Geschäftsführer Klaus Spitznagel: „Ich bin überzeugt davon, dass unser grenzübergreifendes Fortbildungsprojekt MDC in Europa beispiellos ist und für interessierte Praxen einen besonders schnellen und einfachen Zugriff auf spannende Fortbildungen bietet. Wir haben große Anstrengungen unternommen, mit ‚Modern Dental Connect' möglichst differenziert auf Ansprüche dentaler Fachleute aus verschiedenen europäischen Ländern einzugehen." Umgesetzt wurde das Projekt in den vergangenen Monaten vom Marketingteam Permadental unter der Leitung von Wolfgang Richter. Dazu die Projektmanagerin Margret Stilke-Volosyak „Ich bin stolz, dass ‚Modern Dental Connect' Zahnärztinnen, den Teammitgliedern in der Praxis und Studierenden der Zahnmedizin zukünftig die Möglichkeit eröffnet, an Fortbildungsangeboten, Webinaren und Events in ganz Europa teilzunehmen. Wir werden die Plattform schrittweise weiter ausbauen, damit sie zu einer zentralen Anlaufstelle für dentale Fortbildung auf europäischer Basis werden kann."

A smile is connecting people

Veranstalter der angebotenen Webinare oder Events ist jeweils eine europäische Niederlassung der Modern Dental Group, wie PERMADENTAL, Elysee Dental, Labocast oder Modern Dental Europe. Aber auch Webinare von kooperierenden Implantatfirmen und anderen Partnern des Dentalmarktes werden einem breiten Publikum in Europa mit nur wenigen Klicks zur Verfügung gestellt. Die Plattform startet von Beginn an viersprachig – Englisch, Französisch, Deutsch und Niederländisch. Während in 2021 voraussichtlich noch digitale Fortbildungsangebote überwiegen, werden nach Beendigung der Reiseeinschränkungen auch wieder Präsenzveranstaltungen organisiert. „Wir freuen uns schon heute darauf, wenn unsere TeilnehmerInnen wieder ihr Fortbildungsengagement mit ihrer Reiselust kombinieren können und ihren dentalen Fachaustausch mit persönlichen Begegnungen bereichern können", so Klaus Spitznagel.

Ein vielversprechender Start

Am 31. März ging ‚Modern Dental Connect' online und ist unter moderndentalconnect.de (oder moderndentalconnect.eu) erreichbar. Die Registrierung ist mit nur wenigen Klicks denkbar einfach und, wie auch die Nutzung der gesamten Fortbildungsplattform, unverbindlich und generell kostenfrei. Lediglich durch die Teilnahme an besonders gekennzeichneten Events könnten Kosten entstehen. Hierauf wird immer explizit hingewiesen. Das MDC-Fortbildungsportal steht ZahnärztInnen und MitarbeiterInnen in Zahnarztpraxen, kieferorthopädischen und implantierenden Praxen in ganz Europa offen – vollkommen unabhängig von einer Geschäftsbeziehung zur Modern Dental Group.
„Wo immer möglich, werden Fortbildungspunkte gemäß BZÄK/DGZMK vergeben. Wer an mehreren Fortbildungen teilgenommen hat, erhält darüber hinaus noch ein Extra-Zertifikat", unterstreicht Projektmanagerin Margret Stilke-Volosyak abschließend. ■

Fotos: © Permadental

www.moderndentalconnect.de

Aktuelle Umfrage zu Keramikimplantaten

Egal ob mit oder ohne Erfahrung – bei der ESCI ist Ihre Meinung gefragt!

Keramikimplantate beginnen sich in der modernen zahnärztlichen Implantologie als Ergänzung des Behandlungsspektrums mit Titanimplantaten zu etablieren. Noch immer fehlt jedoch neben Langzeitdaten auch ein konkreter Einblick in den täglichen Umgang mit Keramikimplantaten in der Praxis. Um Antworten auf möglichst viele der offenen Fragen zu bekommen, startet die European Society for Ceramic Implantology (ESCI) eine europaweite Umfrage.

Ein zunehmendes Interesse lässt sich nicht nur auf Seiten gesundheitsbewusster Patienten, sondern auch aufgrund fachlicher Vorteile in der Zahnärzteschaft beobachten. So liegen bereits vielversprechende kurz- und mittelfristige Daten zum erfolgreichen Einsatz von Keramikimplantaten vor. Trotzdem wird das Thema teilweise noch kontrovers diskutiert, da nach wie vor entsprechende langfristige Daten fehlen. Vor allem aber fehlen umfassende Erkenntnisse aus dem praktischen Umgang mit Keramikimplantaten und die Erfahrungen aus der täglichen zahnärztlichen Praxis.

Für einen sicheren Einsatz bei Ihren Patienten

Die European Society for Ceramic Implantology (ESCI) möchte mit ihrer europaweiten Umfrage Antworten auf möglichst viele dieser offenen Fragen generieren und einen Einblick in den täglichen Umgang mit Keramikimplantaten ermöglichen. Die Umfrage bringt wertvolle Hinweise für die Weiterentwicklung und leistet einen wichtigen Beitrag für die zuverlässige Anwendung von Keramikimplantaten – letztendlich für einen sicheren Einsatz bei den Patienten.

Fragebogen und Auswertung

Der Fragenkatalog wurde durch den wissenschaftlichen Beirat der ESCI entworfen und richtet sich sowohl an Anwender von Keramikimplantaten als auch an Anwender von Titanimplantaten, sowie an Zahntechniker. Die Ergebnisse der Umfrage werden durch die ESCI wissenschaftlich ausgewertet und in entsprechenden Fachjournalen publiziert, aber auch den Teilnehmern der Umfrage auf Wunsch direkt zugestellt. Die ESCI garantiert für eine unabhängige und neutrale Aufarbeitung – ohne kommerziellen Ziele. Es werden keine datenschutzrelevanten Daten erhoben, alle Teilnehmer und Antworten bleiben vollständig anonym.
Die gewichtigen Partner der Umfrage spiegeln die Relevanz des Themas auch in der allgemeinen dentalen Implantologie wider.

So wurde diese Umfrage u.a. in Zusammenarbeit entwickelt mit: Deutsche Gesellschaft für Orale Implantologie (DGOI), Österreichische Gesellschaft für Implantologie (ÖGI), Straumann AG, Camlog Biotechnologies AG, Nobel Biocare AG, Dentalpoint AG, Zibone, Ceramtec AG und Dental Campus Association.

Ziele der Umfrage

Zielsetzung der ESCI-Umfrage ist es, durch die Synergien mit den Partnern möglichst viele Teilnehmer ansprechen zu können und somit umfangreiche Daten zu generieren, welche helfen,

- den Markt für Keramikimplantate darzustellen und zu verstehen,
- die Bereitschaft für den Einsatz von Keramikimplantaten zu erfassen,
- mögliche Ressentiments gegenüber Keramikimplantaten aufzuzeigen,
- die tatsächliche Verbreitung und Zukunftsperspektive zu objektivieren,
- die praktische Umsetzung und mögliche Probleme im Umgang mit Keramikimplantaten zu analysieren.

Wer wird befragt?

Die Zielgruppen für die Umfrage sind vielfältig. Befragt werden:

- Zahnärzte, Oralchirurgen, MKG-Chirurgen mit Erfahrung in der Keramikimplantologie,
- Zahnärzte, Oralchirurgen, MKG-Chirurgen ohne Erfahrung in der Keramikimplantologie,
- Zahntechniker.

Machen Sie mit!

Leisten auch Sie ihren persönlichen Beitrag zum besseren Verständnis von Keramikimplantaten und nehmen Sie sich 5 bis 10 Minuten Zeit für die Umfrage!
Auf dem Computer gelangen Sie zur Umfrage über den Link auf der ESCI-Webseite www.esci-online.com. Für die Teilnahme per Mobiltelefon scannen Sie einfach den nebenstehenden QR-Code für Ihren sofortigen Zugang. ■

Bilder: © ESCI

European Society for Ceramic Implantology
Kreuzstr. 2 · CH-8802 Kilchberg
info@esci-online.com · www.esci-online.com

Die nächste Ausgabe der **DI** erscheint am **18. Mai 2021**

© El-Khatib

IMPLANTOLOGIE

Anhand eines Patientenfalles stellt Walid El-Khatib seinen Therapieweg aus Sofortimplantation, Augmentation des fazialen Spaltes und Erhalt der keratinisierten periimplantären Mukosa vor.

© Kinzel

IMPLANTOLOGIE

Dr. Robert Kinzel aus Greifswald gibt einen Einblick in sein erfolgreiches Behandlungskonzept zur Rekonstruktion des kompletten Oberkieferkamms mit Knochen aus der Tabula externa.

© Bits and Splits/AdobeStock

PRAXISFÜHRUNG

Mit aktuellen Fragestellungen zu den rechtlichen Herausforderungen in Zahnarztpraxen beschäftigt sich Fachanwalt für Medizinrecht Christian Erbacher von der Kanzlei Lyck+Pätzold.

Impressum

DENTALE IMPLANTOLOGIE & PARODONTOLOGIE
DI online: www.dimagazin-aktuell.de

Spitta GmbH
Ammonitenstraße 1, 72336 Balingen,
Postfach 10 09 63, 72309 Balingen,
Telefon 07433 952-0, Telefax 07433 952-111

Chefredaktion
PD Dr. Dr. Dr. Oliver Seitz M.Sc. (Implantologie)
oliver.seitz@spitta.de
Prof. Dr. Georg Gaßmann (Parodontologie)
georg.gassmann@spitta.de

Redaktion
Carmen Bornfleth, Tel. 07420 405216, Fax: 07420 4050578
E-Mail: carmen.bornfleth@spitta.de

Ständige Mitarbeiter:
Dr. Jan-Friedrich Dehner
jan-friedrich.dehner@spitta.de

Redaktionsbeirat
Dr. Eduardo Anitua, Prof. Dr. Nicole Arweiler Dr. Georg Bayer, Dr. Fred Bergmann, Dr. Robert Böttcher, Dr. Jörg Brachwitz, PD Dr. Dan Brüllmann, Dr. Hermann Derks, Dr. Marcus Engelschalk, Dr. Daniel Engler-Hamm, Prof. Dr. Dr. E. Fischer-Brandies, Dr. Michael Gahlert, Dr. German Gómez-Román, Dr. H.-J. Hartmann, Dr. Michael Hopp, Dr. Werner Hotz, Dr. Hans-Dieter John, Dr. Frank Kistler, Dr. Steffen Kistler, Dr. Heinz Kniha, Prof. Dr. Ralf Kohal, ZTM Heiner Kruse, Prof. Dr. K.-P. Lange, Dr. Philippe D. Ledermann, ZTM Reinhard Lucas, Dr. Ralf Masur, Dr. Robert Nölken, Prof. Dr. Dr. Winand Olivier, RA Björn Papendorf, Dr. Mathias Plöger, Dr. Florian Rathe, Prof. Dr. Dr. Dr. Robert Sader, Kerstin Salhoff, Dr. Dr. Markus Schlee, Dr. Karl-Heinz Schnieder, Dr. Achim Sieper, Dr. Christoph Sliwowski, Prof. Serge Szmukler-Moncler, Dr. Alexander Volkmann, Dr. Clemens Walter, Prof. Dr. Thomas Weischer, Dr. Jörg-Ulf Wiegner, Dr. Walter Wille-Kollmar, Prof. Dr. Murat Yildirim

Anzeigenleitung
Josefa Seydler, Tel. 07433 952-171
E-Mail: josefa.seydler@spitta.de

Anzeigenverkauf
Heike Möller, Tel. 07433 952-356
E-Mail: heike.moeller@spitta.de

Anzeigenservice/Aboverwaltung
Gundula Schwaner, Tel.: 07433 952-325
E-Mail: gundula.schwaner@spitta.de

Jahresabonnement 50 Euro zzgl. MwSt.

Bezugsmöglichkeiten:
Bestellungen nehmen der Verlag und alle Buchhandlungen im In- und Ausland entgegen. Sollte die Fachzeitschrift aus Gründen, die nicht vom Verlag zu vertreten sind, nicht geliefert werden können, besteht kein Anspruch auf Nachlieferung oder Erstattung vorausbezahlter Bezugsgelder.

Leserhinweis/Datenschutz:
Ihre dem Verlag vorliegenden Adressdaten werden unter strikter Einhaltung der Datenschutzvorschriften gespeichert, zur internen Weiterverarbeitung und für verlagseigene Werbezwecke genutzt. Fremdunternehmen werden Ihre Adressdaten zur Aussendung interessanter Informationen zur Verfügung gestellt. Sofern Sie die Speicherung und/oder Weitergabe Ihrer Adressdaten nicht wünschen, so teilen Sie uns dies bitte schriftlich an die Verlagsadresse oder per E-Mail an datenschutz@spitta.de mit.

Urheber und Verlagsrecht:
Für unverlangt eingesendete Manuskripte, Abbildungen und Bücher übernimmt die Redaktion keine Haftung. Mit Annahme eines eingereichten Manuskriptes gehen das Recht der Veröffentlichung sowie die Rechte zur Übersetzung, zur Vergabe von Nachdruckrechten, zur elektronischen Speicherung in Datenbanken oder Internet, zur Herstellung von Sonderdrucken, Fotokopien und Mikrokopien an den Verlag über. Jede Verwertung außerhalb der durch das Urheberrechtsgesetz festgelegten Grenzen ist ohne Zustimmung des Verlages unzulässig. Alle in dieser Veröffentlichung enthaltenen Angaben, Ergebnissen usw. wurden von den Autoren nach bestem Wissen erstellt und von ihnen und dem Verlag mit größtmöglicher Sorgfalt überprüft. Gleichwohl sind inhaltliche Fehler nicht vollständig auszuschließen. Daher erfolgen alle Angaben ohne jegliche Verpflichtung oder Garantie des Verlages oder der Autoren. Sie garantieren oder haften nicht für etwaige inhaltliche Unrichtigkeiten (Produkthaftungsausschluss).
Mit anderen als redaktionseigenen Signa oder mit Verfassernamen gezeichnete Beiträge geben die Auffassung der Verfasser wieder, die der Meinung der Redaktion nicht zu entsprechen braucht. Gekennzeichnete Sonderteile liegen außerhalb der Verantwortung der Redaktion.

Redaktioneller Hinweis:
Unter der Rubrik „Produkt-Highlight" veröffentlichte Artikel wurden mit freundlicher Unterstützung der Dentalindustrie erstellt; die Firmenbezeichnung ist im Beitrag ersichtlich. Die im Text genannten Präparate und Bezeichnungen sind zum Teil patent- und urheberrechtlich geschützt. Aus dem Fehlen eines besonderen Hinweises bzw. des Zeichens ® oder ™ darf nicht geschlossen werden, dass kein Schutz besteht.
Aus Gründen der besseren Lesbarkeit wird auf eine geschlechtsneutrale Differenzierung (z.B. Mitarbeiterinnen/Mitarbeiter) verzichtet. Entsprechende Begriffe gelten im Sinne der Gleichbehandlung grundsätzlich für beide Geschlechter.

Copyright Spitta GmbH,
Gerichtsstand Stuttgart

Druckauflage:
9.500 Exemplare, 7 Ausgaben jährlich, 25. Jahrgang,
zurzeit gilt die Anzeigenpreisliste Nr. 25/2020

Satz
B2H_Werbeagentur, Erlangen
www.b2h-werbeagentur.de

Druck, Verarbeitung, Versand:
F&W MEDIENCENTER, Kienberg

DENTAL KOMPAKT 2021

Das Jahrbuch für Dentalprodukte

Mehr als 2.500 Dentalprodukte zu Zahnmedizin und Zahntechnik direkt miteinander vergleichen – und das alles in einem Werk. So sparen Sie wertvolle Zeit bei Investitionsentscheidungen in der Zahnarztpraxis und im Dentallabor.

Jetzt bestellen:
www.spitta.de/dentalkompakt2021

DENTAL KOMPAKT 2021 – Das Jahrbuch

Nachschlagewerk, über 100 verschiedene Produktvergleiche
komplett in Farbe, DIN A4,
verstärkter Umschlag, gebunden
€ 50,– zzgl. Versandkosten und MwSt.
Best.-Nr. 1008097115

NEU
Nur € 50,–

spitta

Spitta GmbH | Ammonitenstraße 1 | 72336 Balingen

DENTAL KOMPAKT online

Das Vergleichsportal für Dentalprodukte



www.dentalkompakt-online.de

über 4.000 Dentalprodukte online vergleichen

10
JAHRE
Champions
(R)Evolution

IHR GESCHENK ZUM JUBILÄUM

Wir senden Ihnen ein
Workshop-Set für eine kostenlose
Implantologie-Fortbildung
in Ihrer Praxis

Das Set enthält:

- *Champions® OP-Tray*
- *Arbeitsmaterial zum Üben von minimal-invasiven Implantationen (MIMI I)*
- *Schmaler Knochen zum Üben von horizontalen Distraktionen (MIMI II)*
- *Winkelmodulatoren nach Ernie Fuchs-Schaller*
- *2 Champions (R)Evolution Implantate (+ PEEK-Pfosten)*
- *Video-Tutorials über die Insertion und die prothetische Versorgung*
- *Kostenfreier Versand*

Einlösen unter Telefon:
+49 (0)6734 91 40 80

NEUE VERLÄNGERTE SERVICEZEITEN
Montag, Dienstag, Donnerstag:
7:30 bis 18:30
Mittwoch: 7:30 bis 16:00
Freitag: 7:30 bis 14:00

CHAMPIONS
www.champions-implants.com