www.dimagazin-aktuell.de

DENTALE IMPLANTOLOGIE
& PARODONTOLOGIE

02
März 2022
26. Jahrgang
ISSN 1610-9988

IMPLANTOLOGIE

Optimierung des digitalen Arbeitsablaufes mit Kommunikationsplattform

INTERDISZIPLINÄRES

Risikopatienten in der zahnärztlichen Chirurgie und Implantologie

DGOI AKTUELL

Interview zum 18. Jahreskongress der DGOI im Juni in Mannheim

spitta

DGOI

UNTER DER SCHIRMHERRSCHAFT VON

Osteology Foundation

NETZWERK REGENERATION

Organisation | Registrierung | Information

Geistlich Biomaterials
Vertriebsgesellschaft mbH
Schöckstraße 4 | 76534 Baden-Baden
Tel. +49 7223 9624-0 | Fax +49 7223 9624-10
info@geistlich.de | www.geistlich.de

Kongressort

Kongresshaus Baden-Baden
Augustaplatz 10 | 76530 Baden-Baden

Unter der Schirmherrschaft der

Osteology Foundation
Landenbergstr. 35
6002 Luzern
Schweiz

WWW.OSTEOLOGY-BADEN-BADEN.ORG

Wissenschaftlicher Vorsitz

Prof. Dr. Dr. S. Jepsen | Prof. Dr. F. Schwarz

Referenten Workshops | Osteology Junges Forum

PD Dr. R. Cosgarea | PD Dr. T. Fretwurst
Prof. Dr. Dr. Dr. S. Ghanaati | PD Dr. K. Jepsen | Prof. Dr. Dr. S. Jepsen
PD Dr. Dr. H. Naujokat | Dr. A. Ramanauskaite PhD. | PD Dr. Dr. E. Schiegnitz
PD Dr. Dr. M. Schlee | Dr. C. Schmitt | Dr. M. Schulz
Dr. Dr. M. Tröltzsch | Dr. A. Volkmann

Referenten Wissenschaftliches Programm

PD Dr. T. Fretwurst | Dr. J. Derks | Prof. Dr. H. Dommisch
Dr. T. Gerlach | Prof. Dr. Dr. Dr. S. Ghanaati | Prof. Dr. R. Gruber
PD Dr. K. Jepsen | Prof. Dr. Dr. S. Jepsen | PD Dr. I. Mihatovic
PD Dr. Dr. H. Naujokat | Prof. Dr. Dr. Dr. R. Sader | PD Dr. Dr. M. Schlee
Prof. Dr. F. Schwarz | Prof. Dr. Dr. A. Sculean

DI&P 02-2022

Zeitenwende

Verehrte Leserschaft!

Ist es ihnen schon einmal untergekommen – das neue epische Wort: Zeitenwende? In seiner Rede am 27. Februar im Deutschen Bundestag legte Bundeskanzler Olaf Scholz dem deutschen Volk die Folgen der neuen Weltlage dar und selbiges Wort uns damit in den sprichwörtlichen Mund. Was verbirgt sich nun hinter diesem gigantischen Wort? Ein grundlegender, aber kontinuierlicher Wandel in bisher Dagewesenem oder ein abrupter geschichtlicher Bruch? Für beides gibt es Beispiele, beides ist nicht neu und die Einordnung der Deutung eines solchen Momentes scheint wie immer äußerst subjektiv oder zumindest verhandelbar. Was wäre ein gutes Beispiel für eine solche Zeitenwende? Christi Geburt? Die Renaissance? Die Erfindung des Buchdruckes? Der Mauerfall? Der 11. September 2001?
Allen Ereignissen ist gemein, dass es Gesellschaften oder Gesellschaftsgruppen gegeben haben mag, an welchen die Neuerung im positiven, wie im negativen Sinne komplett vorbeigezogen sind.
Wenn es denn so wäre…? Hat die Ukraine-Krise, die sich mittlerweile zum handfesten noch-bilateralen Konflikt eskaliert, das Zeug zu einer echten Zeitenwende? Das Szenario der sich mit gewetzten Messern gegenüberstehenden Machtblöcken ist uns allen aus dem Erleben von europäischer Zeitgeschichte noch allzu präsent.
Zeitenwende… auf jeden Fall eine Stilwende und ein Tabubruch. Nach 75 friedvollen Jahren und stetigem Streben nach Verständnis untereinander und einer diplomatischen Lösung ist der blutige Angriff auf einen souveränen Staat eine schwere Prüfung für Demokratie und Bündnisse in Europa. Wir verurteilen diese Geschehnisse zutiefst.
Weitere Einlassungen zu dem Thema halten wir von der DI DENTALE IMPLANTOLOGIE & PARODONTOLOGIE mit größtem Respekt vor allen Betroffenen für unpassend. Aus diesem Grunde wird es dieses Mal nicht gelingen, unser publizistisches Schaffen für Sie als Leserschaft in einen großen Gesamtzusammenhang einzuordnen.

Was diese Ausgabe wieder einmal zu einer für Sie unterhaltsamen Zusammenstellung aktueller Kenntnisse und Techniken aus dem Bereich der Implantologie machen soll, lesen Sie nun:
Yasser Sharaf Aldeen und Dr. Stefan Scherg stellen Ihnen eine neue Implantatgeometrie und deren Verwendung vor. Dr. Haki Tekyatan lässt uns am Follow-up seiner bereits im September präsentierten verzögerten Sofortimplantation teilhaben.
Nicht genug kann man auf das Schicksal von Risikopatienten im Rahmen von implantologischen Interventionen hinweisen, findet das Autorenteam aus der Praxis von Dr. Dr. Markus Tröltzsch.
In unserer beliebten Kategorie Praxisführung konnten wir Frau Rechtsanwältin Nadine Ettling dafür gewinnen, einen Beitrag zur Wichtigkeit der Patientenaufklärung vorzulegen. Den Zeichen der Zeit entsprechend und passend zum Namen richtet sich die DI auf die Digitale Implantologie aus. Dazu berichtet Prof. Dr. Jörg Neugebauer, wie die digitalisierten Arbeitsabläufe mit Hilfe von Online-Kommunikationsplattformen vereinfacht werden können. Und darüber hinaus begleiten wir Dr. Jan-Friedrich Dehner weiter auf seinem digitalen Weg. Heute zur Sofortversorgung.
Wir wünschen Ihnen viel Freude beim Lesen dieser Beiträge und hoffen Ihnen auf diese Weise „gute Nachrichten und erbauliche Information" geboten zu haben.

Herzlichst,

PD Dr. Dr. Dr. Oliver Seitz M.Sc.

Dr. Jan-Friedrich Dehner

© Neugebauer

© Tröltzsch

© Dehner

IMPLANTOLOGIE

74 Die neue Ära in der Implantologie
Yasser Sharaf Aldeen, Stefan Scherg

82 Optimierung des digitalen Arbeitsablaufes mit Hilfe von Online-Kommunikationsplattformen
Jörg Neugebauer et al.

90 Verzögerte Sofortimplantation und direktes Weichgewebemanagement – Follow-up nach zwölf Monaten
Haki Tekyatan

INTERDISZIPLINÄRES

92 Risikopatienten in der zahnärztlichen Chirurgie und Implantologie
Sebastian Müller, Markus Gogl, Markus Tröltzsch

PRAXISFÜHRUNG

104 Niederlassungsmöglichkeiten mit der Spezialisierung Implantologie
Hendrik Preisner

107 Aufklärung des Patienten – ohne Ausnahme?
Nadine Ettling

HERSTELLER-INFORMATIONEN

109 Neuprodukte

INDUSTRIE-REPORT

110 Meine Suche nach dem digitalen Weg: Mit Vorbereitung zum „Sofort“
Jan-Friedrich Dehner

114 „Implantologie wird erst durch das MIMI-Verfahren alltagstauglich“
Armin Nedjat

FORTBILDUNG

120 Globales Gipfeltreffen der Botschafter der CleanImplant Foundation

122 7. Nationales Osteology Symposium – Interview mit Dr. Ausra Ramanauskaite

123 „BEGO Dialoge“ – Kongress für Zahnmedizin & Zahntechnik in Bremen

124 5. MDI-Symposium in Hamburg

124 On-Ship 2022 – Fortbildung von Permadental

125 Fortbildungen 2022 von medentis medical

RUBRIKEN

71 Editorial

126 Vorschau / Impressum

DGOI WIR FÜR DICH NEXT TO YOU
DEUTSCHE GESELLSCHAFT FÜR ORALE IMPLANTOLOGIE

127 Editorial

128 18. Jahreskongress der DGOI am 24. und 25. Juni in Mannheim

130 Curriculum Implantologie „9+2“ der DGOI

134 DGOI global: Summer Dental Symposium in Marokko

134 Study Clubs der DGOI – ganz in der Nähe

LEADING REGENERATION

Geistlich
Biomaterials

Aus zwei wird EINS

Meta Technologies wird ein Teil der Geistlich Familie

Bitte senden Sie mir diese Broschüren mit weiteren Details:

- ☐ Broschüre | Das defektorientierte Geistlich-Konzept
- ☐ Biologisierung mit Eigenblutkonzentrat - Mythos oder Magie?
- ☐ Produktkatalog

Geistlich Biomaterials Vertriebsgesellschaft mbH
Schöckstraße 4 | 76534 Baden-Baden
Tel. +49 7223 9624-0 | Fax +49 7223 9624-10
info@geistlich.de | www.geistlich.de

DI&P 02-2022

Praxisstempel

Die neue Ära in der Implantologie

Nobel Biocare N1™ System – triovale Implantat-Komponenten

Dentale Implantatsysteme werden stetig weiterentwickelt. Insbesondere Implantatmaterialien, Makrodesigns und Oberflächenstrukturen standen in den letzten Jahrzehnten im Fokus. Auf diese Weise wurden die Primärstabilität und die Osseointegration kontinuierlich verbessert. Die runde Grundform der Implantate und die Aufbereitung des Implantat-Lagers wurden im Laufe der Zeit jedoch kaum verändert [1-3].

Seit Brånemark werden die Implantatlager mit runden Spiralbohrern präpariert, gefolgt von der Insertion runder Schraubenimplantate. Alternative Aufbereitungsprotokolle mit unrunden „low-speed" Werkzeugen gefolgt von unrunden Implantatkörpern eröffnen einen gänzlich neuen Blickwinkel auf die Primärstabilität und Osseointegration. Eine schonendere Knochenaufbereitung und ein triovales Dentalimplantat, ermöglichen rotatorische Funktionszonen mit erhöhter Primärstabilität und gleichzeitigem Erhalt der bukkalen Lamelle. Auf diese Weise können vermutlich die Vorhersehbarkeit und die Erfolgsrate erhöht werden [3,4].
Die meisten konventionellen chirurgischen Konzepte basieren darauf, dass der Behandler während des Bohrvorgangs die Knochenqualität evaluiert oder dies mit Hilfe eines Zusatzinstruments durchführt. Die bisherigen Aufbereitungsinstrumente arbeiten entweder komprimierend oder schneidend.

Chirurgisches Konzept

Das neue chirurgische Aufbereitungsprotokoll für das *Nobel Biocare N1™ System* soll dem Behandler die Evaluation der Knochenqualität abnehmen. Dies soll durch die Aufbereitungswerkzeuge erfolgen und auf diese Weise zu reproduzierbarerer Primärstabilität führen. Ergänzend dazu sorgen die „low-speed Tools" für eine deutlich schonendere Knochenaufbereitung. Die einzelnen Schritte sind im Folgenden näher erläutert.

Direct

Das neue Aufbereitungsprotokoll des *Nobel Biocare N1™ Systems* sieht im ersten Schritt *„Direct"* die Positionierung der Endlage des Implantates vor. Der *OsseoDirector™* ermöglicht mit Wasserkühlung und *„high-speed"* durch seine seitwärtsschneidenden Eigenschaften auch entsprechende Lageveränderungen während der Pilotbohrung.

Shape

Das Herzstück stellt jedoch das Einmalinstrument *OsseoShaper™ 1* dar. Der *OsseoShaper™ 1* gewährleistet während seines knochenschonenden Eindrehens mit 50 U/min ohne Wasserkühlung die Komprimierung des weichen Knochens, das Schneiden harter Knochenstrukturen und die Evaluation der Knochenqualität. Ist der *implantat-co-packed OsseoShaper™ 1* bis 40 Ncm knochenbündig in seiner Endlage, lässt sich unmittelbar im Anschluss das Implantat final inserieren.
Sollte der *OsseoShaper™ 1* in seltenen Fällen nicht in der finalen Endlage sein, kommt der *OsseoShaper™ 2* zum Einsatz. Dieser ist rein schneidend konfiguriert und ermög-

licht bei 50 U/min ebenfalls ohne Wasserkühlung eine schonende finale Aufbereitung des Knochenlagers.

Place

Nachdem die Osteotomie in Durchmesser, Länge und Form optimiert an das jeweilige *N1™ Implantat* vorbereitet wurde, kann das *N1™ Implantat* inseriert werden. Dank seiner Eigenschaften ist das *N1™ Implantat* für Sofortimplantation und -belastung auch in Extraktionsalveolen geeignet. Die *TiUltra™* Oberfläche fördert eine schnelle Osseointegration, was auch bei gedeckter Einheilung eine frühe funktionelle Belastung ermöglicht [3,4]. Zusätzlich ermöglicht das sehr effektive Osteotomie-Protokoll eine sehr effizientes chirurgisches Tray. Dies ist nicht nur intraoperativ durch Übersichtlichkeit und Handlichkeit von Vorteil, es unterstützt zusätzlich die Aufbereitung und Resterilisation durch das Fachpersonal.

Abbildung 1 zeigt den Ablauf des neuen Protokolls *Direct – Shape – Place*. Zusätzlich ermöglicht das sehr effektive Osteotomie-Protokoll eine sehr effizientes chirurgisches Tray.

Prothetisches Konzept

Nach der Insertion des *Nobel Biocare N1™ Implantats* kann intraoperativ entschieden werden, ob die prothetische Versorgung auf *Bone-Level* oder auf *Tissue-Level* erfolgen soll. Ergibt sich während der Insertion unerwartet eine zu niedrige Primärstabilität oder die Notwendigkeit einer umfangreichen Augmentation, kann das *Nobel Biocare N1™* Implantat klassisch als *Bone-Level-Implantat* gedeckt einheilen. Ist die Primärstabilität ausreichend, kann das *Nobel Biocare N1™ Implantat* mit Hilfe der neuen *Nobel Biocare N1™ Base* in ein *Tissue-Level-Implantat* „konvertiert" werden. Dank der neuen triovalen konischen Implantat-Abutment-Verbindung (IAV) TCC kann das *Nobel Biocare N1™ Implantat* in Kombination mit der *Nobel Biocare N1™ Base* als virtuell einteiliges Tissue-Level-Implantat versorgt werden. Über drei verschiedene Gingivahöhen der *Nobel Biocare N1™ Base* lässt sich die *Tissue-Level-Konfiguration* perfekt auf die Hart- und Weichgewebsverhältnisse anpassen und das *„one Abutment one Time Konzept"* umsetzen. Beeindruckend, dass diese Vielfalt mit nur einem Implantatsystem möglich ist.

Alle Abutments der triovalen konischen IAV *TCC* zentrieren sich bei der Eingliederung und Fixierung selbst, sodass keine Fehlpositionierungen möglich sind. Auch vermeidet der rotatorische Formschluss eine Lockerung und in Kombination mit der konischen Gestaltung lassen sich Mikrobewegungen vermeiden und eine erhöhte Dichtigkeit erzielen. Die *Nobel Biocare N1™ Base* ist steril verpackt und mit der *Xeal™* Oberfläche versehen, welche eine Mucointegration™ fördert. Das schlanke Emergenzprofil erzielt eine langfristige Gewebestabilität und Ästhetik unter Erhalt der prothetischen Flexibilität.

Das gesamte Konzept bietet eine konstante Implantatwandstärke über 360° und das günstige Platform-Switching für ein exzellentes Weichgewebsmanagement **(Abb. 2)**. Alle Nobel Biocare *N1™ TCC* Abutments erreichen ihren finalen Form- und Kraftschluss bei lediglich 20 Ncm und ermöglichen so schlanke prothetische Komponenten.

Ausgangssituation Patientenfall

Ein 69-jähriger Patient, Nichtraucher und ohne Vorerkrankungen, stellte sich mit Aufbißschmerzen am bereits wurzelbehandelten, druck- und klopfempfindlichen Prämolar 24 vor. Röntgenologisch wies der Zahn eine leichte apikale Aufhellung unklarer Genese auf **(Abb. 3)**.



Abb. 1: Systemkomponenten und chirurgisches Tray.

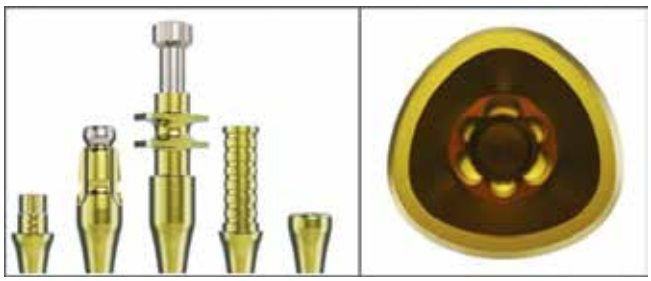

Abb. 2: Links: Prothetische Komponenten, rechts: triovale konische Verbindung (TCC).

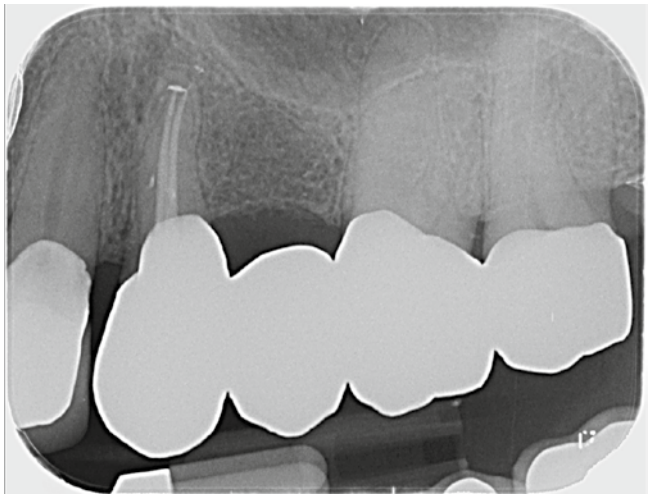

Abb. 3: Ausgangssituation.

Der Zahn war im Brückenverbund mit den Zähnen 26 und 27.
In einem Aufklärungsgespräch wurden dem Patienten die Behandlungsoptionen und -alternativen nach Entfernung des Zahns 24 erklärt. Der Patient entschied sich für implantatgetragene Kronen auf 24 und 25.

Chirurgisches Vorgehen
Die Extraktion von Zahn 24 wurde atraumatisch durchgeführt, um den bukkalen Knochen zu erhalten. Anschließend wurde die Extraktionsalveole kürettiert und das Granulationsgewebe entfernt.
Zunächst erfolgte die initiale Implantatpositionsvorgabe mit dem *OsseoDirector™*, welche die endgültige Implantatposition definiert. Im nächsten Schritt erfolgte die weitere Präparation mit dem *OsseoShaper™ 1* mit niedriger Geschwindigkeit und Verzicht auf Kühlung. Da dieser unterhalb von 40 Ncm in Endlage kam, war die Osteotomie hier bereits beendet.
Als nächstes erfolgte in regio 24 die Implantatinsertion (*Nobel Biocare N1™ TCC* RP 4,0 x 13 mm) mit 37 Ncm. Die gesamte Konzeption der Sofortimplantation können sowohl das Weich- als auch das Hartgewebe erhalten. Der Aufbereitung entsprechend des Implantatprotokolls schloss sich die leicht nach palatinal orientierte Platzierung des Implantats in die frische Extraktionsalveole an **(Abb. 4)**.
In regio 25 betrug die Restknochenhöhe etwa 7 mm. Hier wurde ein interner Sinuslift vorgenommen, um eine Implantatlänge von 9 mm nutzen zu können. Das Implantat (Nobel Biocare *N1™* TCC RP 4,0 x 9 mm) ist formkongruent mit 30 Ncm in das vorbereitete Implantatbett inseriert worden.
Zusätzlich erfolgte eine bukkale Weichgewebe-Verdickung durch eine resorbierbare Kollagenmatrix (Nobel Biocare, creos™ mucogain) **(Abb. 6)**.

Implantatprothetik
Um ein ideales Emergenzprofil für eine optimale Ästhetik bei stabilen biologischen Verhältnissen zu erreichen, wurden beide Implantate mit der *Nobel Biocare N1™ Base* (RP, 1,75 mm) versorgt **(Abb. 5)**. Zusätzlich erfolgte intraoperativ im digitalen Workflow (3Shape TRIOS 4) der Intraoralscan und die Herstellung der provisorischen Implantatkronen **(Abb. 7 und 8)**. Der Patient konnte innerhalb von vier Monaten mit der definitiven Restauration *NobelProcera® Zirconia Implant Crown N1™ Base* versorgt werden **(Abb. 9 bis 11)**. Diese zentral gefertigte monolithische Zirkon-

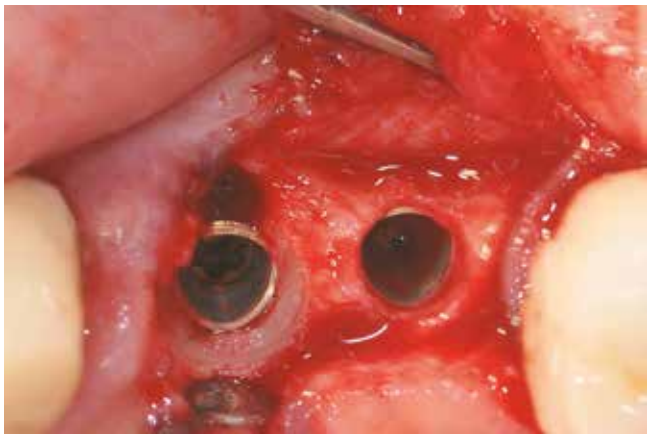

Abb. 4: Implantatinsertion.

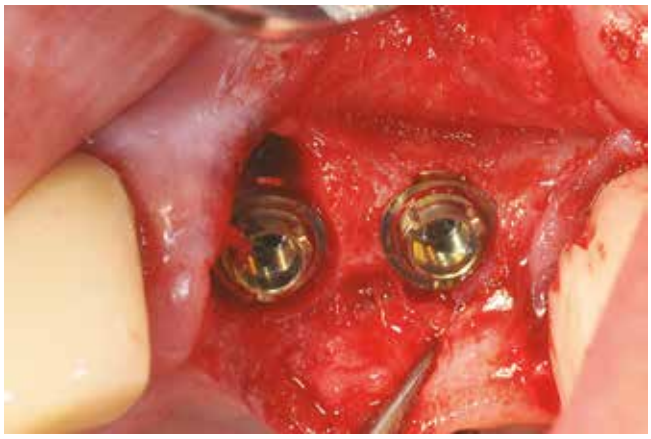

Abb. 5: Versorgung mit *Nobel Biocare N1™ Base Xeal™* Xeal TCC RP 1,75 mm.

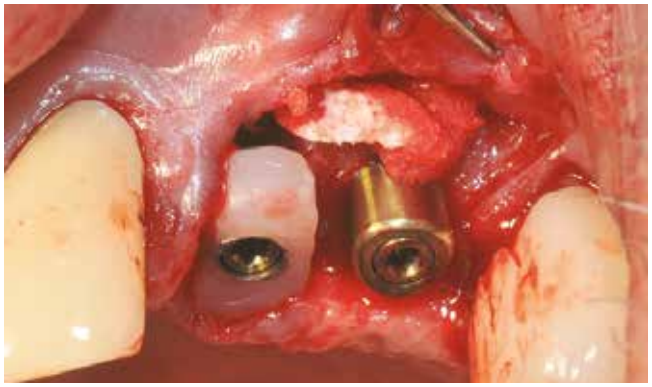

Abb. 6: Weichgewebsmanagement (Nobel Biocare, creos™ mucogain).

Abb. 7: Intraoperativer Intraoralscan für die provisorische Versorgung.

SETUP FOR SUCCESS!



MICROCONE QUATTROCONE PROCONE

Implantate von Medentika
für **89 EURO** *zzgl. MwSt.*

Königsklasse in Preis und Leistung

Machen Sie sich bereit für die Pole Position: Die ausgereiften Implantatsysteme von Medentika bieten Ihnen 1a-Qualität zum kleinen Preis. Damit machen Sie bei den verschiedensten Indikationen das Rennen. Und im Dreamteam mit der bewährten Medentika Prothetik fahren Sie den Doppelsieg ein.

Gehen Sie mit uns ins Rennen auf:
www.medentika.de/implantate

MEDENTiKA®
A Straumann Group Brand

Abb. 8a und b: Provisorische Versorgung.

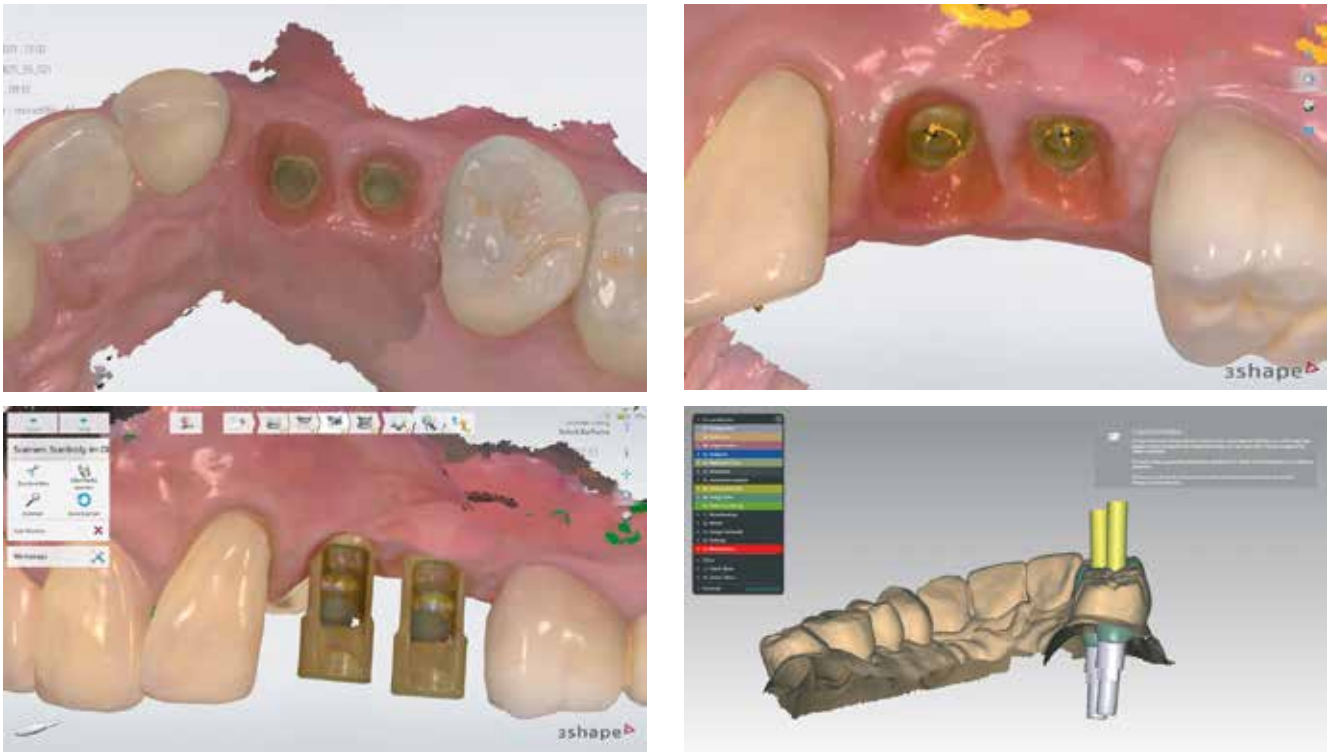

Abb. 9: Digitaler Workflow für die Endversorgung (3Shape TRIOS 4).

DENTAL KOMPAKT online
Das Vergleichsportal für Dentalprodukte
www.dentalkompakt-online.de

Abb. 10: Die definitive Versorgung ist fertig zur Eingliederung.

Abb. 11: Die definitiven implantatgetragenen Kronen unmittelbar nach dem Verschrauben im Mund des Patienten.

keramik kann ohne Klebebasis direkt auf die Base Plattform verschraubt werden. Sechs Monate nach Abschluss der Behandlung ist die Situation klinisch sowie radiologisch stabil und der Erhalt der buccalen Knochenlamelle nachweisbar **(Abb. 12 bis 14)**.

Eine erste klinische Auswertung aus der Praxis

In der Zahnarztpraxis Dr. Stefan Scherg in Karlstadt konnten seit dem Marktstart des *Nobel Biocare N1™ Implantats* 170 *Nobel Biocare N1™* Implantate bei 93 Patienten nachuntersucht werden. Hierbei wurden 32 Implantate mit einem Durchmesser von 3,5 mm und 138 Implantate mit einem Durchmesser von 4,0 mm inseriert. Es wurden 93 Implantate im Oberkiefer und 77 Implantate im Unterkiefer implantiert. Bei 64 der *Nobel Biocare N1™ Implantate* wurde das Konzept der Sofortimplantation eingesetzt. Bei 43 Implantaten wurde ein interner Sinuslift durchgeführt und bei 53 Implantaten musste lateral oder vertikal augmentiert werden. Prothetisch handelte es sich bei 64 Implantaten um Einzelzahnversorgun-

Abb. 12: Die klinische Situation nach sechs Monaten.

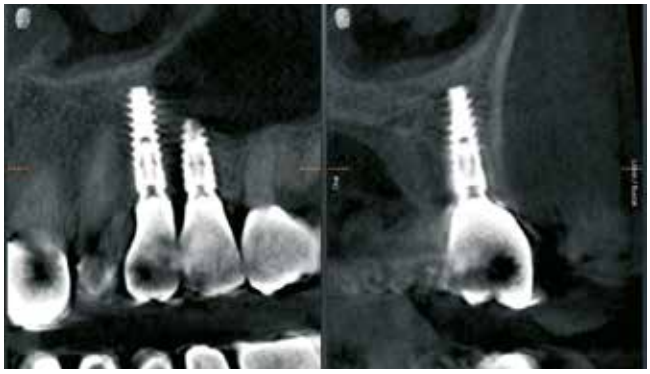

Abb. 13: Die radiologische Situation nach sechs Monaten (Implantatposition 24).

Abb. 14: Die radiologische Situation nach sechs Monaten (Implantatposition 25).

gen und das neue Konzept der *Nobel Biocare N1™ Base* kam bei 46 Versorgungen zum Einsatz.

Wie häufig muss der *OsseoShaper™ 2* eingesetzt werden?

Bei der Auswertung der *OsseoShaper™* Anwendungen wurde zwischen dem aktiven und passiven „Stoppen" der *OsseoShaper™* unterschieden. Beim aktiven „Stoppen" wurde der *OsseoShaper™* aktiv durch den Behandler gestoppt. Bei einem passiven „Stoppen" erfolgte das Ende des „Shape Vorgangs" durch den Chirurgiemotor bei einem Drehmoment von 40 Ncm. Bei 98 (71 OK / 27 UK) der insgesamt 170 inserierten *Nobel Biocare N1™ Implantate* wurde der *OsseoShaper™ 1* aktiv durch den Operateur „gestoppt". Das passive „Stoppen" durch den Chirurgiemotor" stellte sich bei 68 (20 OK / 48 UK) ein. Interessanterweise konnte der *OsseoShaper™ 1* bei lediglich 1 Oberkieferfall und 13 Unterkieferfällen nicht vollständig eingedreht werden. Aufaddiert musste bei nur 14 von insgesamt 170 inserierten *Nobel Biocare N1™ Implantaten* der *OsseoShaper™ 2* verwendet werden. Die gesamten Daten sind in **Tabelle 1** dargestellt. Hieraus folgt, dass über ein breites Spektrum an Fällen und Situationen bis auf 8,24 % der Fälle auf die Verwendung des *OsseoShaper™ 2* verzichtet werden konnte. In ***91,76 %*** aller Fälle wurden für die Osteotomie nur zwei Schritte benötigt – *Direct & Shape*. Die stets neuen *OsseoShaper™* gewährleisten ausnahmslos eine optimale Schärfe der Schneiden und haben ein effizientes OP-Tray zur Folge.

Diskussion

Neue mechanische triovale Komponenten ermöglichen ganz neuartige Osteotomien. Die Implantatbettpräparation erfolgt mit derart niedriger Rotationsgeschwindigkeit, dass die Notwendigkeit einer Wasserkühlung entfällt. Diese Präparation mit einer sehr geringen Wärmeentwicklung im Knochen erhält nicht nur die Vitalität der Osteozyten, sondern sorgt auch für ein Verbleiben sämtlicher Zytokine und Interleukine am Ort der Osseointegration. Die Präparation mit triovalen Komponenten führt zu einer verbesserten Osteogenese und einer beschleunigten Osseointegration [5].
Die triovalen Implantate können eine verbesserte Primärstabilität durch ein höheres Insertiondrehmoment gewährleisten, ohne den Druck auf den umliegenden Knochen zu erhöhen. Dies kann durch die tiefere Penetrationstiefe der Implantatgewinde in den Knochen im Vergleich zu rundförmigen Implantaten erklärt werden [4].
Das *N1™ Implantat-System* zeigt mit neuen triovalen Aufbereitungswerkzeugen und Implantaten, dass es möglich ist, im klinischen Praxisalltag nach einer Positionsbohrung über 90 % der Implantate mit lediglich einem Aufbereitungsschritt bei reproduzierbarer Primärstabilität zu inserieren. ■

Literaturverzeichnis unter
www.dimagazin-aktuell.de/literaturlisten

Bilder: © Dr. Scherg

Gesamtzahl		Implantat-Plattform		Verwendung des *OsseoShaper™ (OS)*				
170 (100 %)		Narrow	Regular	aktiv		passiv		
Oberkiefer	Unterkiefer	Platform (NP)	Platform (RP)	Oberkiefer	Unterkiefer	Oberkiefer	Unterkiefer	
93 (54,70 %)	77 (45,30 %)	32 (18,82 %)	138 (81,18 %)	71 (41,76 %)	27 (15,88 %)	22 (12,94 %)	50 (29,41 %)	OS 1
						1 (0.59 %)	13 (7,65 %)	OS 1+ OS 2

Yasser Sharaf Aldeen
ZMZ Gundelfingen
Prof.-Bamann-Str. 3
89423 Gundelfingen
an der Donau

Dr. Stefan Scherg
DrS Schöne Zähne
Am Steinlein 3
97753 Karlstadt
www.zahnarzt-scherg.de
praxis@zahnarzt-scherg.de

Yasser Sharaf Aldeen

2006-2011	Studium der Zahnmedizin, Universität Damaskus
2013	Deutsche Approbation als Zahnarzt, Anerkennungsprüfung- Frankfurt a. M.
2012-2015	Weiterbildung zum Fachzahnarzt für Oralchirurgie, Universitätsklinikum Frankfurt – Klinik für MKG Chirurgie
2014-2015	Curriculum Implantologie (DGI)
2015-2017	Fachzahnarzt für Oralchirurgie, Universitätsklinikum – Klinik für MKG Chirurgie
2015-2021	Studium der Humanmedizin, Universität Frankfurt a. M.
2021	Tätigkeitsschwerpunkt Implantologie (DGOI)
2017-Aktuell	Fachzahnarzt für Oralchirurgie, Praxisklinik ZMZ / Gundelfingen a. d. Donau

Dr. Stefan Scherg

1990-1995	Studium der Zahnmedizin an der Bayerischen Julius-Maximilians-Universität Würzburg
1995-1997	Assistenzzeit in Retzbach und Thüngen
1997	Praxisübernahme in Thüngen
2000	Gründung des Fortbildungsinstituts „Schöne Zähne“ mit eigenem Fortbildungsprogramm.
2002	Umzug der Praxis nach Karlstadt
2002	Zertifizierung zum Spezialisten Implantologie
2005	Promotion zum Dr. med. dent an der Friedrich-Alexander-Universität Erlangen-Nürnberg zum Thema „Stabilität der Schraubenverbindung bei konventionellen und abutmentfreien Implantatbrücken“.

Arbeitsschwerpunkte: Parodontologie, Implantologie, Endodontie und ästhetische Zahnheilkunde.

Medizinische Exklusiv-Zahncreme mit Natur-Perl-System

NEU OHNE TITANDIOXID

Hocheffektiv und ultrasanft – die neue Pearls & Dents

ORIGINAL 11 SEHR GUT 2021 dermatest®
★★★★★ 5-sterne-garantie.de KLINISCH GETESTET

Jetzt weiter optimiert:

- ➜ *ohne Titandioxid*
  Natürlichkeit, die man sehen kann
- ➜ *hocheffektive Reinigung*
  86,6 % weniger Plaque [1]
- ➜ *ultrasanfte Zahnpflege*
  RDA 28 [2]
- ➜ *optimaler Kariesschutz mit Doppel-Fluorid-System* ***1.450 ppmF***
- ➜ *100 % biologisch abbaubares Natur-Perl-System*

[1] Klinische Anwendungsstudie unter dermatologischer und zahnmedizinischer Kontrolle, durchgeführt von dermatest 11/2021
[2] Messmethode „Züricher Modell“. Pearls & Dents bisher: RDA 32

Kostenlose Proben
Bestell-Fax: 0711 75 85 779-71

Praxisstempel, Anschrift

Dentale Impl & Paro März 22

Datum, Unterschrift

Dr. Liebe Nachf. GmbH & Co. KG
D-70746 Leinfelden-Echterdingen
bestellung@pearls-dents.de

www.pearls-dents.de

Optimierung des digitalen Arbeitsablaufes mit Hilfe von Online-Kommunikationsplattformen

Durch die Möglichkeiten des digitalen Workflows kann mittels einer geführten Implantatinsertion in Kombination mit Sofortversorgung die Behandlungszeit und die postoperative Belastung des Patienten reduziert werden. Die Nutzung der verschiedenen digitalen Techniken benötigt aber eine spezielle Lernkurve und hohe Investitionskosten, die sich gerade in einer Praxis mit wenigen Behandlern erst nach längerer Zeit amortisiert. Damit die Techniken optimal genutzt werden, bieten sich Fertigungszentren an, die jedoch über eine effektive Kommunikationsplattform angeschlossen mit dem implantologisch tätigen Zahnarzt verbunden sein sollten.

Die Nutzung von digitalen Technologien in der zahnärztlichen Praxis kann auf verschiedenen Stufen erfolgen [11,15]. Dies erfordert oftmals einen hohen Investitionsbedarf und eine intensive Schulung und Lernkurve mit der spezifischen Software [12]. Gerade wenn eine Software nicht regelmäßig verwendet wird, kann die Anwendung zeitlich sehr aufwändig werden und es können sich Fehler einschleichen. Daher haben sich in der Vergangenheit zum Beispiel Zentren für die Durchführung der Implantatplanung etabliert [6]. Für die prothetisch orientierte Planung benötigt das Planungszentrum neben den Informationen über die gewünschte Position und Anzahl der Implantate und die Unterlagen über das Knochenangebot, die anatomische Struktur und die Bißlage. Diese Daten können über konventionelle Abdrücke oder intraorale Scans der Kiefer, sowie mittels dreidimensionaler Röntgenaufnahmen zur Verfügung gestellt werden **(Abb. 1-3)**. Mit diesen Unterlagen kann dann die Implantatplanung mit Umsetzung einer Navigationsschablone sowie die Herstellung eines Provisoriums erfolgen [4].

Problem: Kommunikation

Nachdem der Behandlungsplan mit dem Patienten definiert wurde, kann im Rahmen einer Vorbereitungssitzung die klinische Situation durch Abdrücke oder einen digitalen Scan erreicht werden. Beim digitalen Scan bieten die Aufnahmeeinheiten neben einem Abspeichern des Datensatzes im STL-Format auch die direkte Versendung über ein Portal an. Diese Portale sind aber lediglich zum Dateitransfer konzipiert und erlauben nicht eine weitere Angabe von Behandlungsschritten oder die integrative Weitergabe der dreidimensionalen Röntgendaten oder zusätzlicher klinischer Abbildungen. Somit erfordert die Kommunikation mit dem Zahntechniker in einem Planungs- und Fertigungszentrum weitere Datentransferportale, wie zum Beispiel Cryptshare zum verschlüsselten Übertragen von Röntgendaten.

Abb. 1: Klinischer Ausgangsbefund mit multiplen nicht erhaltungswürdigen Zähnen.

Abb. 2: Intraoralscan zur weiteren Planung und Sicherung der Ausgangsbisslage.

Für das implantologische Behandlungsmanagement bieten sich daher systemspezifische Kommunikationsplattformen an, bei denen der implantologisch tätige Zahnarzt das für den jeweiligen Fall notwendige Know-How aus einem spezialisierten Dentallabor abrufen kann. Sofern diese Plattform noch mit einem Hersteller zusammenarbeitet, können neben den individuell für den Patienten hergestellten Werkstücken, wie Bohrschablone und Provisorium für eine Sofortversorgung, auch die benötigen Systemkomponenten fallbezogen zusammengestellt und geliefert werden. Eine dieser Plattformen zwischen Zahnarzt, zahntechnischem Fertigungszentrum und Implantathersteller ist das System ReadyForUse von Bredent Medical.

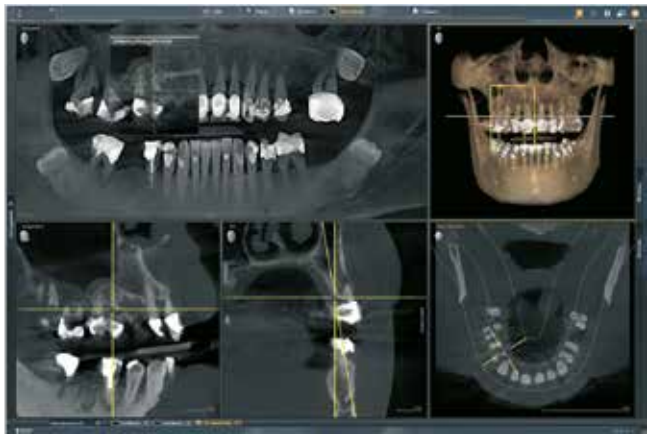

Abb. 3: DVT zur Abklärung der pathologischen Befunde und Lage der retinierten Weisheitszähne.

Vorgehensweise

Zunächst ist es wie bei der Nutzung jeder webbasierten Plattform notwendig, sich zu registrieren und seine Versand- und Rechnungsadresse zu hinterlegen. Dies ermöglicht dann die Nutzung der Plattform für unterschiedliche Auftragspakete **(Abb. 4)**. Diese bestehen aus:

- lediglich einer Implantatplanung,
- der Herstellung eines individuellen CAD/CAM-Abutments,
- einer Einzelzahnversorgung mit provisorischer Krone oder
- einem Komplettpaket zur Versorgung eines Kiefers mit einer temporären Sofortversorgung nach dem SKY fast & fixed Protokoll.

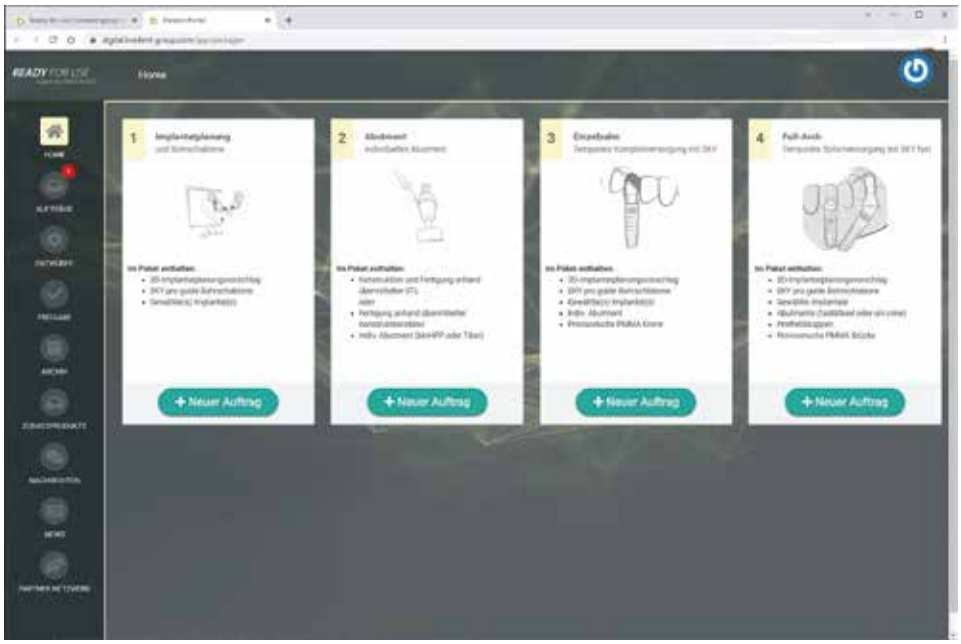

Abb. 4: Auswahl des digitalen Behandlungspakets in der Kommunikationsplattform (Ready For Use, Bredent Medical, Senden).

Obwohl es sich um ein geschlossenes und geschütztes System handelt, wird empfohlen keine patientenspezifischen Daten beim Hochladen von Daten anzugeben. Im nächsten Schritt wird für den Auftrag eine ID angelegt, damit in der Praxis die Zuordenbarkeit gewährleistet bleibt. Hier empfiehlt es sich zum Beispiel die Patientennummer aus der Praxisverwaltungssoftware anzugeben. Auf dieser Seite werden auch eventuelle Allergien abgefragt, die für den Zahntechniker bei der Auswahl des Materials relevant sein können. Zuletzt muss der gewünschte OP-Termin angeben werden, damit alle Unterlagen rechtzeitig versandt werden können. Auf der nächsten Seite werden dann nach Auswahl des präferierten Implantatsystems über das Zahnschema die Implantatpositionen und bei einer Sofortimplantation die zu extrahierenden Zähne angeben **(Abb. 5)**. Nach Festlegung der Therapie werden im nächsten Fenster die Daten bereitgestellt. Hier kann gewählt werden, ob physische Modelle und eine CD mit den Röntgendaten versendet werden sollen, oder ob alle Daten digital übermittelt werden. Auch größere Datenmengen, wie zum Beispiel ein kompletter DVT-Datensatz, können über eine Zip-Datei hochgeladen werden. Auch bei einer langsamen Internetverbindung erfolgt das Hochladen kontinuierlich. Die für die jeweilige Konstruktion benötigen Oberflächenscans können dann hochgeladen werden. Sofern für die Behandlung weitere Zusatzprodukte benötigt werden, besteht die Möglichkeit diese unabhängig vom geplanten Paket optional zu bestellen. Nachdem alle Behandlungsparameter und Unterlagen hochgeladen wurden, erfolgt als letzter Schritt die Auswahl des Referenzlabors. Hier kann zwischen unterschiedlichen Anbieter ausgewählt werden, sodass die Plattform international genutzt werden kann. Wie bei jeder Online-Bestellung kann der Warenkorb vor der verbindlichen Bestellung noch einmal überprüft werden. Danach erhält der Auftraggeber die Bestätigung im Portal und zusätzlich bei der hinterlegten E-Mail-Adresse.

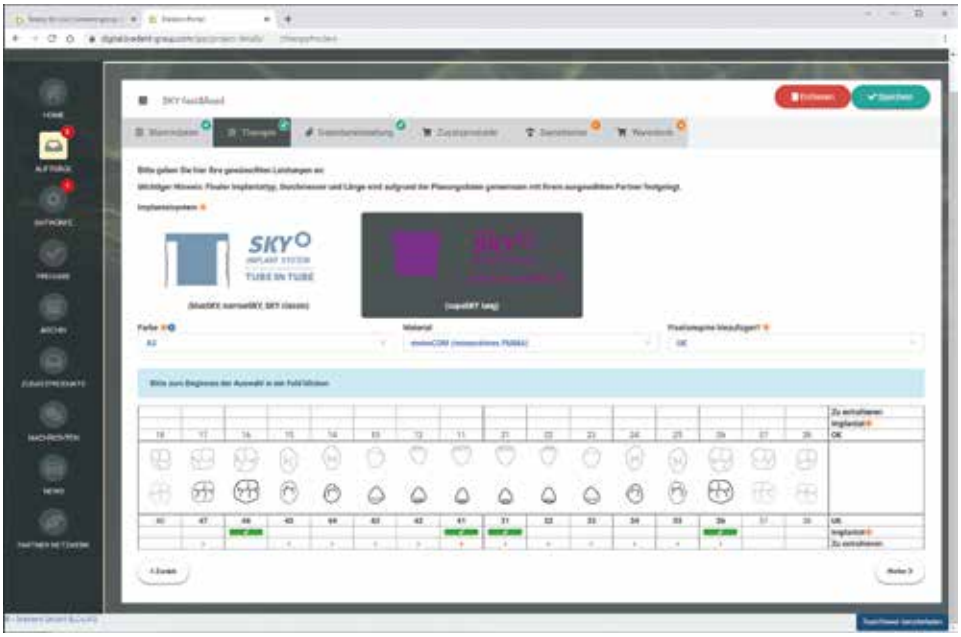

Abb. 5: Eingabe der Behandlungsparameter zur Informationsweitergabe an das Fertigungszentrum.

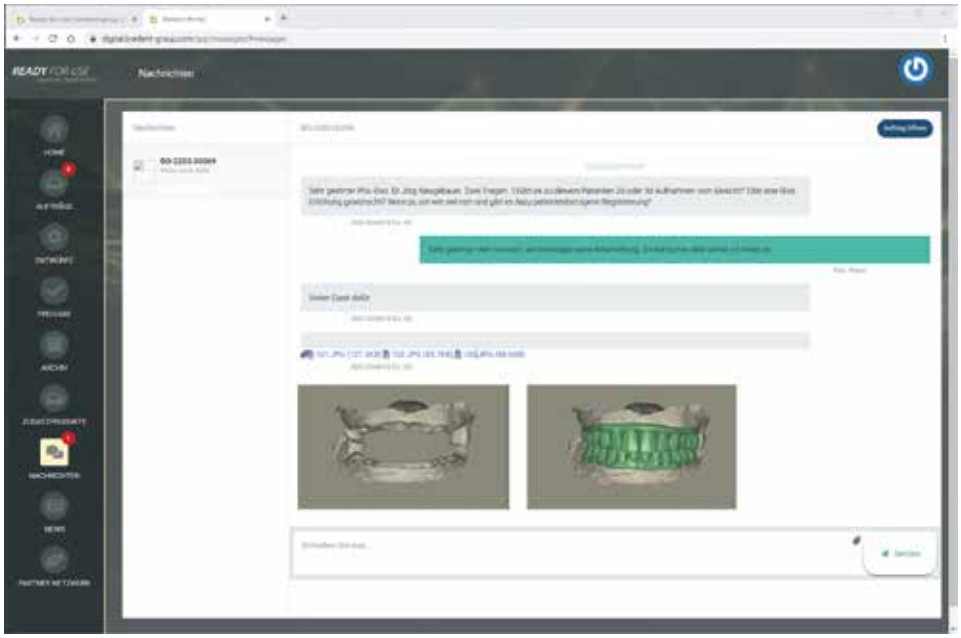

Abb. 6: Fallbezogene Kommunikation zwischen zahntechnischem Fertigungszentrum und Auftraggeber.

Die weitere Kommunikation erfolgt dann über das Nachrichtenfenster im Kommunikationsportal **(Abb. 6)**. Hier können erste Entwürfe als Screenshots gesendet oder Fragen beantwortet werden. Nach Abschluss aller Fragen erfolgt dann der finale Vorschlag für die Implantatplanung, die in einem mehrseitigen PDF, die räumliche Darstellung der Implantate im Planungsprogramm, zeigt **(Abb. 7)**. Zur genauen Abstimmung kann die Planung über

einen Online-Zugriff auf den Planungscomputer mittels eines Screen-Sharingsprogramms zwischen Behandler und Zahntechniker diskutiert werden. Sofern die Planung den Erwartungen des chirurgisch tätigen Zahnarztes entspricht, kann der Vorschlag angenommen und für die Produktion freigegeben werden **(Abb. 8)**. Die Produktion der Bohrschablone und des Provisoriums erfolgt dann im Fertigungszentrum. Nach Fertigstellung werden alle benötigen Systemkomponenten mit den zahntechnischen Werkstücken versandt. Durch den Versand aller für die Versorgung des Patienten benötigen Komponenten erleichtert sich die Logistik in der Praxis, da gerade bei komplexen Versorgungen, wie einer Sofortimplantation mit Sofortversorgung, keine weiteren Bestellungen oder Lagerzugriffe nötig werden. Bei der Verwendung von intraoralen Scans ist das Risiko von Passungenauigkeiten durch Verziehungen eines konventionellen Abdrucks oder bei Prozessschwankungen bei der Herstellung des Gipsmodells ausgeschlossen. Daher ist die Passung einer auf digitalen Daten hergestellten Navigationsschablone in der Regel sehr gut [3]. Für die Versorgung eines kompletten Kiefers stellt sich die Frage der Abstützung der Schablone. Im Oberkiefer ist dies in der Regel nach der Zahnextraktion durch die großflächige Auflage am Gaumen präzise möglich. Dies erfordert aber gerade beim digitalen Scan eine vollständige Darstellung des Gaumendachs bis zur A-Linie. Im zahnlosen Unterkiefer ist eine Abstützung über den retromolaren Bereich möglich, dieser lässt sich aber je nach Intraoralscanner oftmals nicht vollständig abbilden. Bei einer Sofortimplantation können die Zähne, die nicht durch ein Implantat ersetzt werden zunächst für die Abstützung der Schablone belassen werden. Alternativ hat sich auch die Verwendung von Fixationspins etabliert, mit denen die Schablone auf der Schleimhaut abgestützt werden kann [13] **(Abb. 9-10)**. Dieses Vorgehen wird vor allem bei der sogenannten Flapless-Surgery verwendet, wo auf eine Mobilisation des Mukoperiostlappens verzichtet wird [10].

Bei der Auswahl des Aufbereitungsinstrumentariums kann für eine Navigationsschablone lediglich mit einer Pilotbohrung gearbeitet werden und es folgt die weitere Aufbereitung mit dem standardmäßigen Instrumentarium. Alternativ wird ein schaftgeführtes Instrumentarium über eine Masterhülse verwendet [2]. Die Vorteile der voll geführten Aufbereitung zeigen sich in einem geringeren Risiko von Verkippungen oder einer zu tiefen Aufbereitung der Kavitäten. Beim

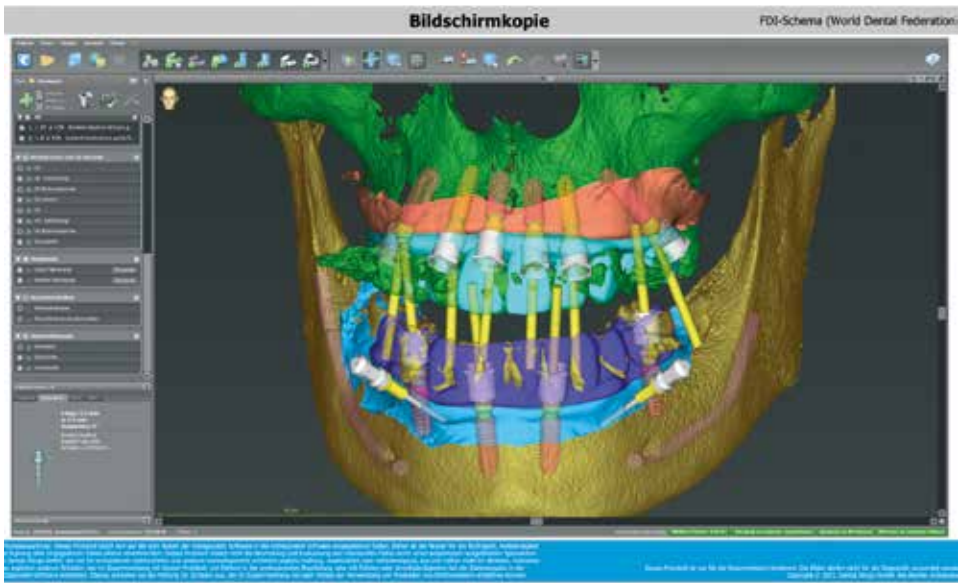

Abb. 7: Protokoll des Planungsvorschlages mit Definition der Implantatpositionen und der Fixationspins der Navigationsschablone.

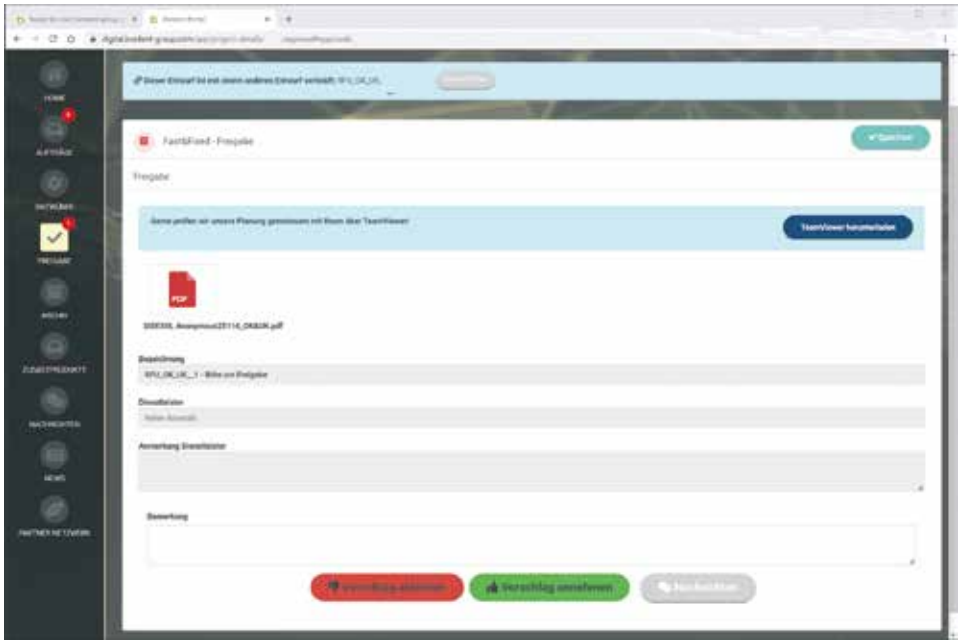

Abb. 8: Freigabe der Planung und der Konstruktion für die Anfertigung der Behandlungsunterlagen.

101%

Versprochen ist versprochen.

Stefan Lieb
Regionaldirektor DACH

Nobel Biocare™

Schade – das Büchlein mit unseren Serviceversprechen hat schon jemand anderes entdeckt. Wenn Sie trotzdem alles darüber wissen wollen, empfehlen wir Ihnen einen Besuch unserer Website. Vielen Dank.

nobelbiocare.de

WE FOLLOW NO ONE.

GMT75665 DE © Nobel Biocare Deutschland GmbH, 2021. Alle Rechte vorbehalten. Nobel Biocare, das Nobel Biocare Logo und alle sonstigen Marken sind, sofern nicht anderweitig angegeben oder aus dem Kontext ersichtlich, Marken von Nobel Biocare. Weitere Informationen finden Sie unter www.nobelbiocare.com/trademarks. Die Produktabbildungen sind nicht notwendigerweise maßstabsgetreu.

Abb. 9: Vorsichtige Zahnentfernung im geplanten Operationsbereich ohne Lappenbildung.

Abb. 10: Fixierung der Navigationsschablone für Implantation ohne Präparation eines Mukoperiostlappens.

Einsetzen der Bohrschablone mit Fixationspins können diese im Oberkiefer bei dünner Kortikalis oftmals durch ein festeres Einpressen positioniert werden. Im Unterkiefer wird über die Hülse für den Fixationspin in der Regel eine Vorbohrung notwendig. Nach der genauen Lagesicherung der Navigationsschablone kann dann die komplette Bohrerabfolge geführt bis zur Implantatinsertion angewendet werden.
Im Anschluss werden die bei der Planung definierten geraden und angulierten Abutments eingesetzt und die Titanzylinder für das Einkleben des Provisoriums fixiert [1]. Nach dem Einkleben der Zylinder in das Provisorium muss diese nochmals ausgearbeitet werden und die Sofortversorgung ist abgeschlossen **(Abb. 11-12)**.

Diskussion

Durch den Einsatz von modernen Technologien kann die Operationsdauer auch bei komplexen Fällen der Sofortversorgung gesamter Kiefer reduziert werden, da mit der Navigationsschablone und mit der vorbereiteten temporären Prothetik die wesentlichen Behandlungsunterlagen bereits zum OP-Beginn vorliegen [2]. Die Zeitersparnis während der Behandlungsphase erfordert eine intensive Vorbereitung mit unterschiedlicher Planungs- und Konstruktionssoftware [5, 9]. Hier werden auch neue Qualifikationen benötigt, z. B. die Herstellung einer provisorischen Versorgung auf Basis einer 3D-Implantatplanung. Dazu ist es notwendig, sowohl das Implantat-Planungsprogramm als auch das CAD-Programm zu beherrschen und vor allem auch den korrekten Datentransfer zwischen beiden Programmen. Der chirurgisch tätige Zahnarzt muss dann überprüfen, ob die vorhandene Struktur diese Qualifikation aufweist und eine sachgerechte Versorgung möglich wird [14].
Daher ermöglicht die Auslagerung von einzelnen kosten- und/oder lernintensiven Anwendungen an ein darauf spezialisiertes Zentrum die effektive Nutzung von modernen Technologien. Damit der Transfer der für die Behandlung notwendigen Daten effektiv und nach den gesetzlichen Bestimmungen erfolgt, empfiehlt sich eine standardisierte Kommunikationsplattform, die zum einen die wesentlichen Parameter abfragt, aber auch nicht mit zu vielen, nur in Ausnahmefällen benötigen Informationsabfragen überladen ist. Durch die Bereitstellung eines fallbezogenen Kommunikationskanals kann die von anderen Anwendungen bekannte Chatfunktion die offenen Punkte schnell klären. Dadurch ist auch die Dokumentation gesichert, damit die Verantwortung der Implantatpositionierung beim chirurgisch tätigen Behandler liegt und nicht eine zahnärztliche Verantwortung dem Zahntechniker überlassen wird [7, 8].
Wie auch bei der klassischen implantatprothetischen Versorgung ergibt sich auch bei der Nutzung der digitalen Techniken eine Lernkurve. Besonders wenn man sich mit Hilfe externer Unterstützung in diesen Bereich einarbeitet, sollte dies

Abb. 11: Radiologische Kontrolle der sofortversorgten Implantate im Ober- und Unterkiefer (copaSky, Bredent Medical, Senden).

Abb. 12: Kontrolle der Bisslage bei weiterer Anpassung mittels Tabletops vor Beginn der definitiven prothetischen Versorgung.

Abb. 13: Versorgung im Ober- und Unterkiefer mit zirkulärer Brücken auf axial verschraubten Abutments (unicone Abutment, copaSKY, Bredent Medical).

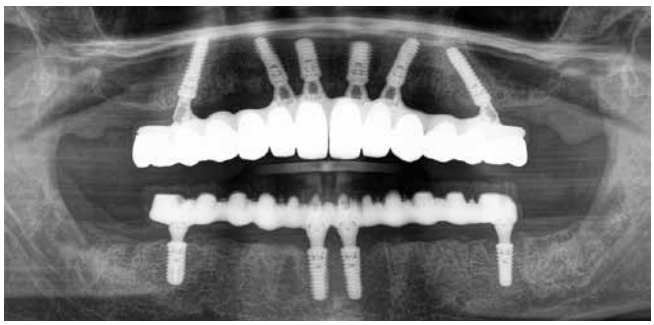

Abb. 14: Keramikverblendung im Oberkiefer und kunststoffverblendetes CrCoMd-gedrucktes Gerüst im Unterkiefer.

schrittweise erfolgen. Je nach eigener Erfahrung empfiehlt es sich zunächst mit Bohrschablonen die geführte Implantologie kennenzulernen. In einem nächsten Schritt kann man dann eine geführte Einzelzahnsofortversorgung durchführen. Der gezeigte Fall stellt den Abschluss einer solchen Entwicklung dar. Die Plattform erleichtert dem Anwender auch komplexe Versorgungen mit vertretbarem Aufwand sicher und mit einem geringen Komplikationsrisiko zu erreichen **(Abb. 13-14)**. Nach einer Einarbeitung mit dem digitalen Workflow, können dann wieder je nach Investitionsvolumen Arbeitsschritte in der eigenen Praxisstruktur etabliert werden, um den Leistungsumfang wieder stärker in der praxiseigenen Prozesskette einzubinden. ■

Literaturverzeichnis unter
www.dimagazin-aktuell.de/literaturlisten

Bilder: © Prof. Dr. Neugebauer

Prof. Dr. Jörg Neugebauer
Dr. Bayer und Kollegen
Von-Kühlmann-Str. 1
86899 Landsberg am Lech
Tel. 08191 9476660
neugebauer@implantate-landsberg.de
www.implantate-landsberg.de

Prof. Dr. Jörg Neugebauer

Er studierte Zahnheilkunde an der Universität Heidelberg. Danach erfolgte eine mehrjährige Tätigkeit in der Dentalindustrie, zuletzt als Leiter R&D Implantologie. Nach der Weiterbildung zum Fachzahnarzt für Oralchirurgie arbeitete, forschte und lehrte er als Oberarzt an der Interdisziplinären Poliklinik für Orale Chirurgie und Implantologie der Universität zu Köln unter Direktor Prof. Dr. Dr. J. E. Zöller. Seit August 2010 ist er in der Praxis Dr. Bayer & Kollegen, Landsberg am Lech, mit weiterer Lehr- und Forschungstätigkeit für die Universität Köln tätig. Seit März 2021 hat er zudem eine Professur für Digitalisierung in der Zahnheilkunde an der Steinbeishochschule Berlin. Seine Forschungsschwerpunkte sind: Digitalisierung in der Zahnheilkunde, Verlässlichkeit der Implantattherapie, antimikrobielle photodynamische Therapie, digitale Volumentomografie und Keramikimplantate.

Sergej Deutsch

Zahntechniker Sergej Deutsch ist seit Februar 2007 Laborleiter bei Kern Dentallabor / ADU GmbH & CO. KG. Er qualifizierte sich zunächst im September 2017 zum Bachelof of Science (B. Sc.) und dann im Oktober 2019 zum Master of Science (M. Sc.) Innovationsmanagement Dentale Technologie (IDT) by Prof. Slavicek.
Neben seiner Labortätigkeit ist er Partner für die Industrie in Forschung und Entwicklung, sowie als Kursleiter und Referent tätig für Bredent, Bredent Medical, IFZI (Internationales Fortbildungszentrum für zahnärztliche Implantologie GmbH), DCS (Dental Concept Systems) und Zirkonzahn.

Dr. Frank Kistler

ist seit 1996 implantologisch tätig. Er ist Mitglied und geprüfter Experte der DGOI und ebenfalls in der Gemeinschaftspraxis mit Dr. Georg Bayer in Landsberg am Lech tätig. Sein Tätigkeitsschwerpunkt liegt in der chirurgischen Implantologie. Dr. Frank Kistler ist als Autor sowie international als Referent tätig.

Dr. Steffen Kistler

absolvierte sein Studium der Zahnmedizin von 1990 bis 1995 an der FU Berlin und LMU München. Im Jahr 1996 folgte die Promotion. 1996 begann seine implantologische Tätigkeit. Von 1997 bis 1999 war er Oberarzt (Prothetik) an der ZMK-Klinik der LMU München. 2001 stieg er in die Gemeinschaftspraxis von Dr. Georg Bayer und Dr. Frank Kistler ein. Seit 2002 ist sein Tätigkeitsschwerpunkt die Implantologie (DGZI). Seit 2004 ist er Active Member der DGOI/Diplomate ICOI und seit 2008 geprüfter Spezialist für Implantologie der EDA (BDIZ/EDI). Er ist Mitglied verschiedener implantologischer Fachgesellschaften und mit mehr als 300 Vorträgen, Kursen und Veröffentlichungen im Bereich Fachfortbildung (inter-) national tätig.

Follow-up nach zwölf Monaten

Verzögerte Sofortimplantation und direktes Weichgewebsmanagement

Dieses Follow-up nach 12 Monaten bezieht sich auf einen bereits als Case Report dokumentierten und veröffentlichten Fall in der September-Ausgabe der DI DENTALE IMPLANTOLOGIE & PARODONTOLOGIE 2021. Um Patientenerwartungen gerecht zu werden und um ein ästhetisch voraussagbares sowie ein prognostisch sicheres ästhetisches Langzeitergebnis zu erzielen, ist es wichtig, den Erhalt des Weichgewebes sicherzustellen. Wie in diesem Fall helfen präventive vorausschauende und minimal-invasive Maßnahmen dabei, Knochen und Weichgewebe zu erhalten.

Die implantologische Versorgung erfolgte in regio 12. Das Follow-up beschreibt den klinischen und radiologischen Zustand nach 12 Monaten. Zusammenfassend ist zu sagen, dass in regio 12 ein endodontischer Misserfolg vorlag. Der nicht erhaltungswürdige Zahn 12 wurde minimalinvasiv extrahiert. Es erfolgte ein lokales Knochen- bzw. Alveolenmanagement mit biologisiertem (I-PRF/ A-PRF) CERASORB® Foam (curasan AG, Frankfurt), einer biomimetischen, regenerativen β-Tricalciumphosphat-Kollagenmatrix.

Sechs Wochen nach dem Alveolenmanagement erfolgte die verzögerte Sofortimplantation mittels schablonengeführter Implantation (Camlog Guide, Dedicam, Wimsheim) und intraoperativem Scan (Medit i500, Kulzer, Hanau). Der Scan diente dazu, einen neuartigen, speziellen, individualisierten PEEK Gingivaformer herzustellen (Camlog, Dedicam, Wimsheim).

Weitere sechs Wochen später erfolgte die Freilegung und ein direktes Weichgewebsmanagement in der Einheilphase mit dem speziellen PEEK Gingivaformer. Zum Abschluss erfolgte die prothetische Versorgung mit einer Keramikkrone. So war es möglich, unter entsprechenden Bedingungen und gezielt eingesetzten Verfahren günstige Voraussetzungen zu schaffen, um ein ästhetisches, prognostisch sicheres und voraussagbares Ergebnis zu erzielen. Nach 12 Monaten erfolgte eine klinische Untersuchung und eine radiologische Nachkontrolle. Diese Dokumentation ist unter den **Abbildungen 1 und 2** dargestellt.

Abb. 1: Klinische Situation 12 Monate nach Versorgung. Stabile, reizlose Weichgewebsverhältnisse, distal nahezu vollständige und mesiale teilweise Ausbildung papillärer Strukturen.

Schlussfolgerung

Vor allem in der ästhetisch relevanten Zone ist die Erwartungshaltung unserer Patienten in der Implantologie sehr hoch. Es ist von eminenter Bedeutung, unter Einsatz gezielter Verfahren und Methoden, Weichgewebe und Knochen für den funktionellen und ästhetischen Langzeiterfolg zu erhalten und die Voraussetzungen dafür sicher zu stellen. Das Follow-up nach 12 Monaten zeigte in unserem Fall stabile klinische und radiologische Verhältnisse, um weiterhin ein ästhetisches, sicheres und voraussagbares Ergebnis zu gewährleisten.

Über CERASORB® Foam

Die passgenaue Füllung von Knochendefekten hat auf die Knochenregeneration einen wichtigen Einfluss. Die biomimetische, vollständig resorbierbare, hydrophile und formbare β-Tricalciumphosphat-Kollagenmatrix CERASORB® Foam punktet hier in jeder Hinsicht.

CERASORB® Foam ist eine Matrix aus porcinem Kollagen (Typ-1) und hochporösem, phasenreinem β-Tricalciumphosphat Granulat (CERASORB® M, CERASORB® Classic) unterschiedlicher Größe und Dichte. Die Granulate sind in den Kollagenanteil eingebettet und werden durch dessen Fasern fixiert.

Komfortabel in der Anwendung

Das Kollagen verleiht CERASORB® Foam seine besonders anwenderfreundlichen Eigenschaften. Mit Blut aus dem Defekt benetzt, oder mit PRF angemischt, ist das zunächst trockene Material modellierbar und lässt sich dann passgenau und komfortabel im Defekt positionieren.

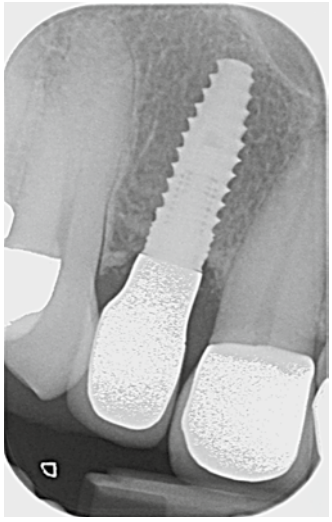

Abb. 2: Zahnfilm ein Jahr nach Implantation. Periimplantär zeigen sich stabile, gut ausgebildete knöcherne Strukturen sowie eine vollständige Integration des Implantats. Das biomimetische Knochenregenerationsmaterial CERASORB® Foam wurde vollständig resorbiert und in körpereigenen Knochen umgebaut.

Synergieeffekte durch die Kollagen-Matrix

Kollagen besitzt eine hohe Bindungskapazität für physiologische Flüssigkeiten. Die dadurch entstehende große Kontaktfläche zum umliegenden vitalen Knochen erlaubt knochenbildenden Zellen die Erschließung des Materials und erleichtert zudem die Aufnahme von Nährstoffen und Proteinen. So unterstützt Kollagen bereits in der frühen Phase die Knochenregeneration.

Die spezielle CERASORB®-Kollagen-Matrix hat zudem einen Granulatanteil von 85 % nach Gewicht und sichert dadurch eine hohe Volumenstabilität nach Abbau des schneller resorbierenden Kollagens. Die hohe Porosität des Granulats wiederum bietet dem sich neu bildenden Knochen ein stabiles Leitgerüst.

Vollständige Knochenregeneration

CERASORB® Foam wird vollständig abgebaut und durch autologen Knochen ersetzt. Die Degradation des Biomaterials bei gleichzeitiger Knochenneubildung führt zur Wiederherstellung von gesundem Knochen. Die Resorption geschieht in mehreren Phasen und ist radiologisch gut zu verfolgen. ■

Bilder: © Dr. Tekyatan

Dr. med. dent. Haki Tekyatan

1995-2001	Studium der Zahnheilkunde an der Johannes Gutenberg Universität Mainz
2002	Promotion
2001-2006	Wissenschaftlicher Mitarbeiter in der Poliklinik für Zahnerhaltung der ZMK Klinik Mainz
2006-2009	Weiterbildung Oralchirurgie in der Praxis Dr. Bergmann in Viernheim in Kooperation mit der Universität Frankfurt (Prof. Dr. G.-H. Nentwig)
2009	Fachzahnarzt Oralchirurgie
Seit Feb. 2010	niedergelassen in eigener Praxis in Simmern/Hunsrück
November 2010	Gründung der Studiengruppe Hunsrück der DGOI
2012	Tätigkeitsschwerpunkt Parodontologie der Landeszahnärztekammer Hessen
2012	Tätigkeitsschwerpunkt Implantologie der Landeszahnärztekammer Hessen

Dr. med. dent. Haki Tekyatan
Gemündener Straße 10 · 55469 Simmern
Tel. 06761 9161240
info@dr-tekyatan.de · www.dr-tekyatan.de

Risikopatienten in der zahnärztlichen Chirurgie und Implantologie

Als „Risikopatienten" werden definitionsgemäß Patienten eingestuft, bei denen durch lokale oder systemische Erkrankungen oder Veränderungen sich spezifische pathophysiologische Aspekte ergeben, die einen ungehinderten standardisierten Ablauf eines zahnärztlich chirurgischen Eingriffs erschweren, unmöglich machen oder die Erfolgsquote signifikant negativ beeinflussen.

Laut statistischem Bundesamt (DESTATIS Stand 17.2.2022) liegt die Lebenserwartung für Männer bei 78,8 Jahren und bei Frauen bei ca. 83,5 Jahren. Laut der deutschen Mundgesundheitsstudie V (DMS V) haben jüngere Senioren (65-74 Jahre) im Durchschnitt heute noch 16,9 eigene Zähne und damit verbunden auch den Wunsch nach festsitzendem Zahnersatz wie Kronen, Brücken oder Implantaten. Mit zunehmendem Alter nehmen allerdings auch die Anzahl der regelmäßig eingenommenen Medikamente und Erkrankungen zu. Damit gehen auch mögliche Komplikationen und Risiken bei zahnärztlich-chirurgischen und implantologischen Eingriffen einher. Folgender Artikel soll einen Überblick über mögliche Risikopatienten in der täglichen Praxis geben und jeweils anhand eines konkreten Patientenfalls ein möglichst praxisnahes, aber dennoch evidenzbasiertes Komplikationsmanagement vermitteln.

Patientenfall Antikoagulantien

Ein männlicher, 68-jähriger Patient stellte sich vier Tage nach Extraktion der Zähne 12 und 13 in unserer Sprechstunde vor. Allgemeinanamnestisch besteht eine dauerhafte Antikoagulationstherapie mit ASS 100 als Primärprophylaxe. Intraoperativ und direkt postoperativ stellten sich keine schwerwiegenden Blutungen dar. Besondere Maßnahmen zur Vermeidung von Blutungskomplikationen wurden durch den Hauszahnarzt nicht vorgenommen. **Abbildung 1** zeigt den Patienten vier Tage postoperativ mit ausgeprägtem Hämatom infraorbital, bukkal bis submandibulär rechtsseits. Klinisch stellte sich die Schwellung und das Hämatom weich, nicht druckdolent und nicht überwärmt dar. Bei Vorstellung in unserer Sprechstunde bestand keine akute Blutung. Mit dem Patienten wurde ein konservatives Vorgehen mit ausreichender Analgesie, Kühlung und weicher Kost besprochen. Bei Nahtentfernung zeigte sich die Schwellung und das Hämatom deutlich rückläufig.

Antikoagulierte Patienten

Laut aktueller Literatur werden in Deutschland ca. 1 % der Bevölkerung (etwa 1 Million Menschen) mit einer dauerhaften Antikoagulationstherapie behandelt, am häufigsten mit Phenprocoumon [30,40]. Gerade bei dauerhafter Antikoagulationstherapie in der Anamnese stellt das Gerinnungsmanagement prä-, peri- und postoperativ einen entscheidenden Faktor für den Erfolg der Behandlung dar, da auftretende Blutungen zu schweren Komplikationen führen können. Vorliegender Beitrag soll einen Überblick über die

häufigsten Medikationen von antikoagulierten Patienten und deren Management in der täglichen Praxis geben.
Indikationen für die Einnahme antikoagulierender Medikamente sind Vorhofflimmern, die koronare Herzkrankheiten, tiefe Beinvenenthrombosen und mechanische Herzklappen, außerdem werden Antikoagulanzien zur Prävention von thromboembolischen Ereignissen und bei operativen Eingriffen am Herzen verschrieben [10]. Die antikoagulative Therapie besteht im Wesentlichen aus drei großen Medikamentengruppen.

Thrombozytenaggregationshemmer

Hier sind vor allem Acetylsalicylsäure (Aspirin®) im Rahmen von Primär- und Sekundärprophylaxen, Clopidogrel (Plavix®) und Ticagrelor (Brilique®) zu nennen. Bei Monotherapie mit einem der genannten Präparate und bei „komprimierbaren" zahnärztlich-chirurgischen Eingriffen sollte die Therapie weitergeführt werden, da sonst das Risiko eines kardiovaskulären Ereignisses circa um den Faktor 3 ansteigt. Besteht allerdings eine Dual- oder sogar Tripletherapie, wie nach Stentimplantation oder akutem Koronarsyndrom, sind elektive zahnärztlich-chirurgische Eingriffe möglichst zu vermeiden und auf den Zeitraum nach Absetzen der Dual- oder Tripletherapie zu verschieben. Bei dringend notwendigen Eingriffen oder in Notfällen ist mit einem deutlich erhöhten Blutungsrisiko zu rechnen, wofür ggf. eine Überweisung an eine Fachklinik in Erwägung gezogen werden sollte [2,16,24].

Vitamin-K-Antagonisten

Der Hauptvertreter dieser Gruppe ist das Cumarinderivat Phenprocoumon (Marcumar®). Auch hier ist mit einem erhöhten Blutungsrisiko zu rechnen. Laut aktueller Leitlinie können zahnärztlich-chirurgische Eingriffe wie Zahnextraktionen, Osteotomien, Implantationen oder Weichgewebseingriffe unter laufender Therapie stattfinden. Eine vorherige INR Kontrolle und ggf. Zielwert-Einstellung auf INR unter 3,0 ist mit dem behandelnden Facharzt abzusprechen. Ein „Bridging" mit Heparin ist nicht mehr indiziert, da sich in aktuellen Studien ein noch höheres Blutungsrisiko bei Umstellung auf oder Absetzen des Heparins gezeigt hat [2,16,24].

Abb. 1: Antikoagulierter Patient vier Tage post OP mit ausgeprägtem Hämatom.

Neue/direkte orale Antikoagulantien (NOAK/DOAK)

Seit einigen Jahren werden die neuen oralen Antikoagulanzien („NOAKs") als Alternative zu den Cumarinen verschrieben. Zu den mittlerweile als DOAKs (direkte orale Antikoagulanzien) bezeichneten Faktor Xa-Inhibitoren zählen Dabigatran (Pradaxa®), Rivaroxaban (Xarelto®), Apixaban (Eliquis®) und Edoxaban (Lixiana®).
Vorteil der „NOAKs" ist die stark vereinfachte Dosierung (keine individuelle Dosierung und somit keine Bestimmung des Quick/INR-Wertes notwendig) und die bessere Steuerbarkeit durch eine geringere Halbwertszeit. Dennoch ist hier unter laufender Therapie ein generell hohes Blutungs- und Nachblutungsrisiko bei zahnärztlich-chirurgischen Eingriffen zu erwarten [2,16,24]. Oftmals ist hier ein Pausieren der Therapie unter Absprache mit dem behandelnden Haus- oder Facharzt aufgrund der kurzen Halbwertszeiten gut steuer- und zum OP-Tag hin koordinierbar.

Vor allen geplanten chirurgischen Eingriffen und Implantationen bzw. Augmentationen ist eine ausführliche Anamnese obligat. In Bezug auf die Antikoagulantien ist hier neben der Art des Antikoagulantiums auch die Einnahmefrequenz und die Dosierung von Bedeutung. Vor Eingriffen mit hohem Blutungsrisiko, wie z. B. Implantationen und großen Augmentationen wird empfohlen, mit dem jeweiligen Haus- oder Facharzt Rücksprache über den geplanten Eingriff zu halten und im Sinne einer Nutzen-Risiko-Analyse ein mögliches Pausieren der NOAKs/DOAKs zu besprechen [2,16,19,24]. Bei Gerinnungshemmung mit Vit-K-Antagonisten sollte die Medikation beibehalten werden und ein INR Monitoring (INR 2,0-3,0) in Absprache mit dem behandelnden Kollegen erfolgen [24].
Wichtig ist eine präoperative Aufklärung des Patienten über ein erhöhtes Nachblutungsrisiko und Verhaltensmaßnahmen bei Blutungen nach geplanten oralchirurgischen Eingriffen.
Während des operativen Eingriffs wird ein adrenalinhaltiges Anästhetikum empfohlen, auch wenn es nach der Operation bei Nachlassen der Adrenalinwirkung zu einem sogenannten Rebound, einer Nachblutung, kommen kann. Intraoperativ sollte auf eine möglichst atraumatische, schonende Operations- und Extraktionstechnik geachtet und lokale blutstillende Maßnahmen wie Kompression mit Tupfer und ein dichter,

spannungsfreier Wundverschluss durchgeführt werden. Außerdem können intraoperativ hämostyptische Maßnahmen, wie z. B. Tabotamp® eine sehr gute blutstillende Wirkung erreichen [2].
Gegebenenfalls können präoperativ Verbandplatten angefertigt werden, um möglichen Nachblutungen vorzubeugen [16,24]. Diese können mit einem Tiefziehgerät einfach im Labor hergestellt werden. Eine besonders gute Kompressionswirkung kann durch zusätzliches Einbringen von Tamponaden unter die Verbandplatte erzielt werden. Gegebenenfalls können auch Teilprothesen zu Verbandplatten umgearbeitet werden, die allerdings nur durch vorherige Unterfütterung von Nutzen sind. Im zahnlosen Kiefer ist eine Versorgung mit einer Verbandplatte allerdings nur mit Schraubenfixierung sinn- und wirkungsvoll.

Zusammenfassung und Kurzinfo zum Vorgehen bei Patienten mit dauerhafter Antikoagulation

Folgende Tabelle gibt eine Übersicht über die gängigsten Antikoagulantien mit Wirkmechanismus und das notwendige präoperative Management vor Augmentation bzw. Implantation [2,24]:

Substanz (Handelsname)	Wirkmechanismus	Präoperatives Management bei Implantation/Augmentation
Acetylsalicylsäure (Aspirin®)	COX-1-Hemmung,Inhibition Thromboxan-A2-Synthese	- Bei allen zahnärztlich-chirurgischen Eingriffen soll die Monotherapie mit ASS, Clopidogrel, Prasugel und Ticagrelor weitergeführt werden - Bei dualer Thrombozytenaggregationshemmung oder Tripletherapie sollen elektive Eingriffe (Implantation, Augmentation) verschoben werden
Clopidogrel (Plavix®) Prasugel (Efient®)	Irreversible Inhibition der ADP-abhängigen Thrombozytenaktivierung durch Inhibition der $P2Y_{12}$-Rezeptoren	
Ticagrelor (Brilique®)	Reversible Inhibition des thrombozytären $P2Y_{12}$-Rezeptors	
Phenprocoumon (Marcumar®)	Als Vitamin-K-Antagonist Hemmung der Carboxylierung der Gerinnungsfaktoren II, VII, IX und X	- Elektive Eingriffe unter fortlaufender Therapie im therapeutischen Bereich (INR = 2-3 ca. 24-48 Stunden vor dem Eingriff) möglich. - Bei Eingriffen unter höherem Blutungsrisiko Behandlung durch Spezialisten/Fachkliniken unter stationären Bedingungen
Dabigatran (Pradaxa®)	Kompetitive und reversible Bindung an Thrombin	- Bei chirurgischen Eingriffen im komprimierbaren Bereich kann die Antikoagulation für einen Tag unterbrochen werden - Bei höherem Blutungsrisiko geplanter Eingriff nicht früher als 12-24 Stunden nach letzter Einnahme bzw. in möglichst großem Abstand zur letzten Einnahme - Rücksprache mit behandelnden Internisten.
Ricaroxaban (Xarelto®), Apixaban (Eliquis®)	Direkte, reversible und selektive Inhibition des Faktors Xa	
Edoxaban (Lixiana®)	Direkte, reversible Inhibition des Faktors Xa	

Patientenfall Bisphosphonate

Eine weibliche, 72-jährige Patientin stellte sich acht Wochen nach Extraktion des Zahnes 44 alio loco in unserer Sprechstunde vor. Allgemeinanamnestisch besteht eine dauerhafte antiresorptive Therapie mit Bisphosphonaten für mehr als zehn Jahre zur Behandlung einer Osteoporose. Der operative Eingriff erfolgte ohne antibiotische Abschirmung. Klinisch zeigte sich in regio 44 vestibulär freiliegender Knochen. Beschwerden gab die Patientin keine an. Nach ausführlicher Aufklärung der Patientin erfolgte eine chirurgische Wundrevision mit Abtragung des nekrotischen Knochens und spannungsfreier plastischer Deckung. Eine antibiotische Abschirmung erfolgte vom Zeitpunkt der Vorstellung bis zehn Tage postoperativ. Bei Nahtentfernung zeigten sich reizfreie Wundverhältnisse **(Abb. 2)**.

Bisphosphonate und medikamentenassoziierte Osteonekrose des Kiefers

Laut Arzneimittelreport werden in Deutschland rund 156 Millionen definierte Tagesdosen Bisphosphonate und 37,9 Millionen definierte Tagesdosen Denosumab verschrieben. Somit sind vermutlich in der täglichen Praxis mehrere Patienten einer dauerhaften antiresorptiven Therapie unterzogen [40]. Grundsätzlich unterliegt das Knochengewebe einem kontinuierlichen Umbauprozess durch Osteolyse und Knochenneubildung. Hierbei sorgt ein komplexes Wechselspiel zwischen Osteoklasten und Osteoblasten für einen reibungslosen Ablauf. Sowohl alle Bisphosphonate als auch Denosumab beeinflussen die gleichen Zielzellen, die Osteoklasten. Bisphosphonate als Derivat des Pyrophosphats sind saure Verbindungen, die in stickstoffhaltige (Alendronat, Pamidronat) und stickstofffreie (Clodronat, Etidronat) unterschieden werden. Sie entfalten ihre Wirkung nur in den Resorptionslakunen der Osteoklasten, was sowohl bei den stickstoffreichen als auch stickstofffreien Bisphosphonaten zu einer initialen Hemmung der osteoklastischen Knochenresorption, später zu einer Hemmung der Knochenneubildung und damit zu einer Hemmung des Knochenumbaus führt [16,24]. Denosumab als monoklonaler Antikörper verhindert die Bildung und Aktivierung von Osteoklasten über eine Verhinderung der Interaktion von RANKL mit RANK [16]. Bisphosphonate werden in der Regel oral oder intravenös appliziert und binden an das Hydroxylapatit des Knochens. Bei geringer Plasmahalbwertszeit verbleiben sie allerdings sehr lange im Knochen, in der Regel mehrere Jahre [8,24]. Denosumab als mo-

Maximale Flexibilität

CERASORB® Foam

- Schneller Umbau des Augmentationsmaterials in körpereigenes 100 % bioaktives Knochengewebe
- Einfache Handhabung durch defektgerechte Modellierung und komfortable Positionierung

„Patienten wünschen sich ästhetische, funktionale und dauerhafte Ergebnisse in einer sehr kurzen Zeit. Wenn ich diese fundamentalen Faktoren erfüllen will, ist **CERASORB® Foam** für mich die erste Wahl."

Prof. Dr. Dr. Frank Palm
Konstanz, Deutschland

curasan
Regenerative Medicine

curasan AG
Lindigstraße 4
63801 Kleinostheim
cerasorb@curasan.de
www.curasan.de

mds

Medical & Dental Service GmbH
Am Damm 8
D-56203 Höhr-Grenzhausen
service@mds-dental.de
www.mds-dental.de
Exklusiver Vertriebspartner in Deutschland und Österreich.

MADE IN GERMANY
GUARANTEED QUALITY

noklonaler humaner Antikörper hat eine deutlich kürzere Halbwertszeit, hier wird in der Literatur eine Halbwertszeit von mehreren Wochen beschrieben [8,24].
Unerwünschte Nebenwirkungen bei dauerhafter antiresorptiver Therapie sind gastrointestinale Störungen, lokale Erosionen/Ulzerationen der Ösophagus Schleimhaut und der Mundschleimhaut, Kopfschmerzen sowie muskoskelettale Schmerzen. Auch kommt es unter Umständen zu aseptischen Knochennekrosen oder atypischen Frakturen [16]. Klinisch stellen sich diese durch freiliegenden nekrotischen Knochen (länger als acht Wochen) und den klassischen Entzündungszeichen der angrenzenden Weichgewebe (Calor, Rubor, Tumor, Dolor, Functio laesa) dar [8,24]. Möglicherweise tritt auch ein sogenanntes Vincent-Symptom auf, eine Einschränkung der Funktion des Nervus alveolaris inferior [12].

Besonderes Risiko für die Entstehung medikamentenassoziierter Kiefernekrosen des Kiefers stellen dentogene Infektionen dar. Daher sollte vor Beginn der antiresorptiven Therapie eine umfangreiche zahnärztliche Untersuchung und ggf. alle notwendigen konservierenden und chirurgischen Maßnahmen durchgeführt werden [8,24]. Bei vergangener oder laufender antiresorptiver Therapie lassen sich drei Risikogruppen einteilen:

- Niedriges Risikoprofil bei Patienten mit Osteoporose und Bisphosphonat-Therapie (oral oder i.v.) oder Denosumab Medikation.

- Mittleres Risikoprofil bei Patienten mit zusätzlichen Risikofaktoren oder Therapie mit Antiresorptiva für Prävention skelettbezogener Komplikationen bei Tumorerkrankung und i.v. Bisphosphonat-Medikation.

- Hohes Risikoprofil bei Patienten mit therapeutisch onkologischer Indikation und monatlicher i.v. Bisphosphonat-Medikation oder Denosumab-Medikation.

Abb. 2: Patientenfall Bisphosphonate und medikamentenassoziierte Osteonekrose des Kiefers.

Prophylaxe und Therapie in der täglichen Praxis
Vor Beginn der antiresorptiven Therapie sollte eine Vorstellung beim Hauszahnarzt erfolgen und ein ausführlicher zahnärztlicher Befund erhoben werden. Anschließend sollte die Mundhygiene des Patienten optimiert werden, alle möglichen konservierenden Maßnahmen durchgeführt und nicht erhaltenswerte Zähne extrahiert werden [8,24]. Gegebenenfalls ist eine prothetische Anpassung des Zahnersatzes zu erwägen, um mögliche Prothesendruckstellen zu vermeiden [8].
Unter laufender antiresorptiver Therapie sollte – wenn möglich – auf elektive invasive/chirurgische Maßnahmen verzichtet werden. Ziel aller Maßnahmen sollte es sein, das Risiko für eine mögliche AR-ONJ patientenspezifisch möglichst niedrig zu halten [8]. Nach Abschluss der Fokussanierung sollte der Patient zu Beginn der antiresorptiven Therapie patientenindividuell und risikoadaptiert in ein festes Recallprogramm eingegliedert werden [8].

Sollte es doch zu einer Entstehung einer medikamentenassoziierten Kiefernekrose kommen, stellen die gängigen radiologischen Techniken (OPG, DVT, CT) das Mittel der Wahl zur Diagnostik einer medikamentenassoziierten Kiefernekrose dar [8,24].
Entsprechend der „American Association of Oral and Maxillofacial Surgeons" (AAOMS) werden folgende Stadien der medikamentenassoziierten Knochennekrosen des Kiefers unterschieden [8,13,24]:

- Stadium 0: Keine klinischen Anzeichen für nekrotischen Knochen, aber unspezifische Symptomatik und/oder radiologische Hinweise.

- Stadium 1: Exponierter oder sondierbarer, nekrotischer Knochen in asymptomatischen Patienten ohne Anzeichen einer Infektion.

- Stadium 2: Exponierter oder sondierbarer, nekrotischer Knochen in symptomatischen Patienten (Schmerzen, Rötung) mit Anzeichen einer Infektion.

- Stadium 3: Exponierter oder sondierbarer, nekrotischer Knochen in symptomatischen Patienten (Schmerzen, Rötung) mit Anzeichen einer Infektion und einem oder mehrerer folgender Symptome:
  - Exponierter nekrotischer Knochen, der sich auf benachbarte Regionen (Kieferhöhle, Jochbein, Unterkieferbasis) ausbreitet
  - pathologische Frakturen
  - extraorale Fisteln
  - Mund-Antrum-Verbindungen.

Entsprechend der AAOMS wird eine chirurgische Intervention erst ab Stadium 2 empfohlen. Die Stadien 0 und 1 können konservativ mit Spülungen und ggf. Antibiotikatherapie behandelt werden. Allerdings gilt es zu bedenken, dass nekrotischer Knochen nicht wieder vital wird und somit eine dauerhafte Infektionsquelle darstellt. In neueren Studien konnte deshalb auch gezeigt werden, dass nach chirurgischer Intervention, auch in den Stadien 0 und 1, eine deutlich höhere Heilungsrate verzeichnet werden konnte als bei rein konservativer Therapie [4,24,38].
Bei notwendiger chirurgischer Intervention sind drei wesentliche Maßnahmen zur Prävention von Kiefernekrosen einzuhalten [24]:

1. Atraumatische Operationstechnik
2. Glättung scharfer Knochenkanten im Sinne einer modellierenden Osteotomie
3. Primär plastische Deckung und spannungsfreie Naht
4. Prolognierte perioperative antibiotische Abschirmung (1 g Amoxicillin 1-1-1 oder 600 mg Clindamycin 1-1-1; beginnend einem Tag präoperativ)
5. Orale flüssige oder passierte Kostform.

Zusammenfassung und Kurzinfo zur Therapie von Patienten während und nach antiresorptiver Therapie
In diesem Abschnitt wurde speziell auf Patienten mit Bisphosphonaten eingegangen. Patienten vor und nach Chemotherapie oder Radiatio fallen ebenfalls in die Gruppe der Patienten mit deutlich erhöhtem Risiko einer Osteonekrose. Diese sind ebenfalls in enger Abstimmung mit dem behandelnden Facharzt zu therapieren. Wenn möglich sollte vor Beginn der Chemotherapie oder Radiatio eine umfangreiche Fokussanierung und eine Einbindung in einen engmaschigen Recall erfolgen [22]. Entsprechend der Patienten mit dauerhafter antiresorptiver Therapie oder Bisphosphonaten in der Anamnese sollte eine präoperative Antibiose erfolgen, die bis zum Abklingen von Entzündungszeichen, mindestens bis zum Zeitpunkt der Nahtentfernung, beibehalten werden sollte. Ergänzend sei hier erwähnt, dass je nach Lage des Bestrahlungsfeldes ggf. ein Schleimhautretraktor oder Fluoridierungsschienen vom Hauszahnarzt angefertigt werden können [22].

Zusammenfassend stellt die AR-ONJ oder auch medikamentenassoziierte Kiefernekrose eine schwere Nebenwirkung für den Patienten dar. Deshalb sollte vor Beginn einer antiresorptiven Therapie eine ausführliche zahnärztliche Diagnostik und ggf. umfangreiche Fokussanierung erfolgen. Ein besonderes Augenmerk sollte ebenfalls auf die Einbindung des Patienten in ein individuelles und risikoadaptiertes Recallprogramm gelegt werden. Alle operativen Eingriffe unter und nach antiresorptiver Therapie sollten kritisch auf ihre Indikation hin geprüft und unter Einhaltung strenger, oben genannter Infektions- und Wundheilungs-Kautelen durchgeführt werden.

Patientenfall Diabetes mellitus
Es stellte sich eine 54-jährige Patientin mit einer extraoralen Fistel regio mentalis rechts in unserer Sprechstunde vor. Allgemeinanamnestisch bestand ein schlecht eingestellter Diabetes mellitus Typ II (HbA1c: 10,9). Klinisch zeigte sich intraoral ein tief zerstörter und auf Gingiva-Niveau frakturierter Zahn 43. Im Orthopantomogramm zeigte sich eine ausgedehnte Osteolyse regio 43. Nach ausführlicher Aufklärung der Patientin erfolgte die operative Entfernung des Zahnes 43 und entsprechende Zystektomie unter peri- und postoperativer antibiotischer Abschirmung mit Amoxicillin 1000 mg 1-1-1. Der Fistelgang nach extraoral wurde kürettiert und zum Teil exzidiert. An den postoperativen Nachkontrollen zeigte sich die Wundheilung regelrecht. Der extraorale Fistelgang heilte vollständig ab **(Abb. 3-5)**.

Diabetes mellitus
Diabetes mellitus (Zuckerkrankheit) ist ein Überbegriff für verschiedene Stoffwechselerkrankungen, welche zu einer Erhöhung des Blutzuckerspiegels führen. In Deutschland wurde an etwa 7,2 % der Bevölkerung (4,6 Millionen) zwischen 18 und 79 Jahren ein Diabetes mellitus diagnostiziert, bei weiteren ca. 2,0 % der Erwachsenen wird von einem noch unentdeckten Diabetes ausgegangen.
Typ-1 Diabetes (ca. 10 % der Diabetiker) ist eine Autoimmunkrankheit, welche durch Zerstörung der insulinproduzierenden Betazellen im endokrinen Anteil der Pankreas einen absoluten Insulinmangel hervorrufen. Typ-1 Diabetes betrifft vor allem Kinder, Jugendliche und junge Erwachsene und bedarf einer lebenslangen Insulintherapie.
Typ-2 Diabetes (ca. 90% der Diabetiker) ist gekennzeichnet durch eine Insulinresistenz und im späteren Verlauf durch eine gestörte Insulinsekretion. Die Betazellen im Pankreas geben das Insulin nach Mahlzeiten zu langsam ab. Risikofaktoren sind Bewegungsmangel und Übergewicht.

Abb. 3: Patientenfall Diabetes mellitus mit extraoraler Fistel.

Abb. 4: Tief zerstörter und auf Gingiva-Niveau frakturierter Zahn 43.

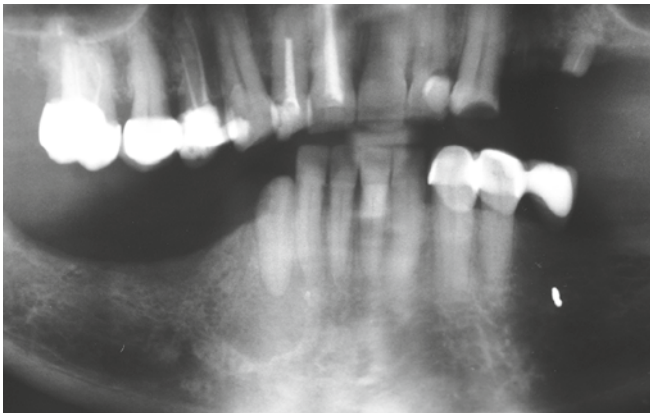

Abb. 5: Postoperative Nachkontrolle.

Außerdem ist die Gestationsdiabetes (Schwangerschaftsdiabetes, bei ca. 4 % der Schwangeren) zu erwähnen, welche durch eine in der Schwangerschaft auftretende Glukosetoleranzstörung gekennzeichnet ist und welche das Risiko für eine spätere Entwicklung eines Typ-2 Diabetes erhöht.
Therapeutisch werden gegen die Typ-2 Diabetes orale Antidiabetika (z. B. Metformin, Pioglitazon) in Kombination mit einer Insulintherapie angewandt.
Das glykierte Hämoglobin (HbA1c-Wert, „Blutzuckergedächtnis") gilt als Langzeitparameter für die metabolische Einstellung des Blutzuckerspiegels. Der HbA1c-Wert sollte bei bekanntem Diabetes mellitus in dreimonatigen Abständen kontrolliert werden, er gibt den Zuckergehalt im Blut der letzten sechs bis zwölf Wochen wider. Die Norm für Gesunde liegt bei unter 6,5 % (< 48 mmol/mol), für gut eingestellt Diabetiker bei 6,5 bis 7,5 % (48 – 58 mmol/mol).

Der Diabetiker in der Zahnarztpraxis

Der Diabetiker ist in der zahnärztlichen Praxis aufgrund der eingeschränkten Immunkompetenz als Risikopatient einzustufen.
Durch die chronisch erhöhten Blutzuckerwerte kommt es zu Polyneuropathie und mikro- und makroangiopathischen Gefäßkomplikationen, welche das Auftreten von KHK mit Herzinfarkt, Schlaganfall und Niereninsuffizienz verstärken [15,23,34].
Diabetes gehört zu den relativen Adrenalinkontraindikationen. Adrenalin ist ein Insulinantagonist und kann so die Insulinsekretion verringern, was den Blutzuckerspiegel ansteigen lässt (akute Hyperglykämie). Im Zweifel soll ein adrenalinreduziertes Lokalanästhetikum verwendet werden oder ganz auf den Vasokonstriktor verzichtet werden (z. B. durch Verwendung von Ultracain® D ohne Adrenalin) [33]. Eingriffe sollen unmittelbar nach dem Frühstück bzw. nach Insulininjektion vorgenommen werden.
Für den behandelnden Zahnarzt ist der HbA1c-Wert vor größeren chirurgischen Eingriffen oder Parodontaltherapien zur postoperativen Risikoeinschätzung zu erfragen. Elektive Eingriffe sollten bei schlecht eingestellten Diabetikern (HbA1c > 7,5 %, Blutzuckerwert > 250 mg/dl) verschoben werden.
Der behandelnde Zahnarzt hat die Pflicht, den Patienten über den Einfluss des Diabetes mellitus auf die Mundgesundheit aufzuklären. Grundlage einer jeden Therapie ist eine genaue Patientenanamnese mit Medikation. Bei Diabetikern werden regelmäßige zahnärztliche Kontrolluntersuchungen und professionelle Zahnreinigungen (PZR) empfohlen. Durch engmaschige Recalls wird die Mundhygiene optimiert und ein Bewusstsein für die möglichen Auswirkungen der Diabetes auf die Mundgesundheit geschaffen.
Durch die hoch frequentierte Konsultation des Zahnarztes hat dieser auch die Pflicht, Patienten über Risikofaktoren, Prophylaxe und zur Therapie einer Diabetes mellitus aufzuklären. Wichtige Säulen in der Diabetestherapie sind regelmäßige körperliche Aktivitäten und die richtige Ernährung, welche auf reduzierten Zuckerkonsum, der Frequenz der Nahrungsaufnahme und fettarmen Mahlzeiten beruhen.
Der Zahnarzt steht in der Verantwortung, einen Diabetes möglicherweise frühzeitig zu erkennen und den Hausarzt zu konsolidieren.

Orale Manifestationen

Diabetiker leiden häufiger an Wundheilungsstörungen nach Operationen. Eine antibiotische Abschirmung kann bei Maßnahmen, welche zu einer Bakteriämie führen (z. B. chirurgische Eingriffe), in Einzelfällen unter Kenntnis der metabolischen Kontrolle sinnvoll sein [11].
Außerdem leiden Diabetiker häufiger an Mundtrockenheit (Xerostomie), welche das Entzündungsrisiko steigert [21]. Die erhöhte Kariesprävalenz bei Diabetikern beruht neben der Mundtrockenheit auch auf erhöhten Glukosewerten im Speichel und im Sulkusfluid und der erhöhten Frequenz der Nahrungsaufnahme. Auch ist das Risiko für Wurzelkaries erhöht [14]. Weitere orale Manifestationen können persistierende Ulzerationen, das Burning-Mouth-Syndrom, Candidiasis, Leukoplakien, Erythroplakien, Prothesenstomatitis und eine erhöhte Infektionsneigung sein [3,26].

white
SKY

Wissenschaftlicher und klinischer Erfolg neu verkörpert

whiteSKY steht für höchste Ästhetik-Ansprüche, Sicherheit und Funktionalität und erbt damit alle langjährig erprobten Eigenschaften seines Vorgängers.

Open for next

Irrtum und Änderungen vorbehalten.

DENTAL INNOVATIONS
SINCE 1974

bredent group

bredent medical GmbH & Co. KG · Weissenhorner Str. 2 · 89250 Senden · Germany · T: +49 7309 872-600 · F: +49 7309 872-635 · www.bredent-medical.com · @: info-medical@bredent.com

Diabetes mellitus und Parodontitis beeinflussen sich gegenseitig negativ [7]. Das für den Diabetiker um den Faktor 3 erhöhte Risiko, an einer Parodontitis zu erkranken beruht auf der Ablagerung von Endprodukten aus dem Zuckerstoffwechsel (advanced glycation endproducts, AGE) in die Gingiva und ins Parodont, welche für die chronische Entzündung mit verantwortlich sind. Andersrum senkt eine bestehende Parodontitis die Insulinwirksamkeit und verstärkt somit den bestehenden Diabetes mellitus. Diabetiker weisen höhere Sondierungstiefen und mehr klinischen Attachmentverlust als Nichtdiabetiker auf [18]. Zahlreiche Studien belegen den Zusammenhang zwischen parodontaler Risikoerhöhung und metabolischer Kontrolle [5,9,28,31]. Der Zusammenhang spiegelt sich in einer Korrelation zwischen HbA1c-Wert und Taschensondierungstiefe wider, so sind parodontale Destruktion und Zahnverlust bei nicht gut eingestellten Diabetikern deutlich erhöht [17]. Gleichzeitig kann durch eine Parodontaltherapie der HbA1c-Wert um 0,4 % angehoben werden. Es konnte in Studien gezeigt werden, dass bei gut eingestellten Diabetikern mit einem ähnlichen Therapieerfolg nach Parodontalbehandlung zu rechnen ist wie bei Nichtdiabetikern [6,39]. So können unentdeckte Diabetiker, z. B. durch Nichtansprechen auf eine Parodontaltherapie oder allein durch den Zahnstatus, erkannt werden. Eine regelmäßige Kontrolle des HbA1c-Wertes sowie eine strikte Mundhygiene bzw. Parodontaltherapie und ein engmaschiger Recall (alle drei Monate) ist bei Diabetikern unerlässlich. Hierbei wird eine Reinigung des kompletten Mundraumes erreicht und der Patient bekommt eine individuelle Mundhygieneinstruktion, welche er in der häuslichen Zahn- und Mundpflege umsetzen kann. So wird einer Verschlechterung beider Krankheitsbilder entgegengewirkt.

Bei Diabetikern ist das Risiko für die Entwicklung einer Periimplantitis erhöht [25]. Weiteres konnte eine enge Korrelation zwischen schlecht eingestellten Diabetikern und der Implantverlustrate, welche bei Diabetikern um etwa 2,75-fach erhöht ist, gestellt werden. Durch den reduzierten Knochenstoffwechsel ist die Implantateinheilung verzögert und das Risiko von Implantatfrühverlusten erhöht [29].

Hypoglykämie

Eine häufige Komplikation des Diabetes mellitus auf dem zahnärztlichen Behandlungsstuhl ist die Hypoglykämie (Blutzuckerwerte von < 70 mg/dl), welche durch zu geringe Nahrungszufuhr oder körperliche Anstrengung auftritt. Präoperativ kann es daher hilfreich sein, über ein Blutzuckermessgerät (POC-Analysegerät) den aktuellen Blutzuckerwert zu bestimmen und so z. B. eine Hypoglykämie während der Zahnbehandlung zu vermeiden. Symptome können von Schwäche- und Schweißausbrüchen mit Zittern, Schwitzen, Tachykardie, Blässe im Gesicht bis hin zu Kopfschmerzen und Bewusstseinsverlust reichen. Als Sofortmaßnahme gilt die Gabe von oralem Traubenzucker oder Fruchtsaft, außerdem soll der Blutzucker mit einem Blutzuckermessgerät gemessen und beobachtet werden. Bei gestörtem Bewusstsein (hypoglykämischer Schock) sind Notfallmaßnahmen und die sofortige Alarmierung eines Notarztes unerlässlich [20].

Zusammenfassung und Kurzinfo zur Therapie von Patienten mit Diabetes mellitus

Zusammenfassend sollte bei zahnärztlich-chirurgischen Eingriffen, Implantationen und Augmentationen eine prophylaktische Antibiotikagabe (single shot präoperativ) gegeben werden und eine antiseptische Mundspüllösung verwendet werden. Eingriffe bei Diabetikern sollten, wenn möglich morgens nach dem Frühstück und mit Anästhetika ohne Adrenalinzusatz durchgeführt werden. Insgesamt zeigen augmentative Verfahren und Implantatüberlebensraten bei Diabetikern keine schlechteren Langzeitergebnisse als bei gesunden Patienten. Allerdings sollten aufwendige augmentative Eingriff möglichst zweizeitig in Bezug auf die Implantation erfolgen.

Patientenfall Allergien

Das **Bild 6** zeigt eine 69-jährige Patientin mit ausgeprägtem Quincke Ödem der Oberlippe nach Einnahme eines Penicillins. Zudem zeigte sich eine Quaddelbildung am Körperstamm mit ausgeprägtem Juckreiz. Die Antibiotikatherapie wurde sofort beendet und die Patientin stationär aufgenommen. Es erfolgte eine intravenöse Therapie mit Antihistaminika und Glukokortikoiden zur Behandlung der Typ-1-Reaktion. Unter dieser Therapie zeigte sich ein rascher Rückgang der Beschwerden, sodass die medikamentöse Behandlung ausgeschlichen werden konnte.

Allergien

Patienten und das zahnmedizinische Behandlungsteam sind im täglichen Praxisalltag einer Vielfalt von Materialien ausgesetzt, die allergische Reaktionen auslösen können.

Von den vier bekannten Allergietypen spielen in der zahnärztlichen Praxis zwei eine Rolle.

Die Typ-IV-Reaktion, welche zellulär durch sensibilisierte T-Lymphozyten vermittelt wird, tritt als Kontaktdermatitis auf. Die Ursache für die allergische Kontaktdermatitis ist der Kontakt mit Allergenen, welche eine überschießende, spezifische Reaktion des Immunsystems auslösen. Auslösende Stoffe sind z. B. das in Kunststoffen vorkommende Polymethylmethacrylat (PMMA), Füllungsmaterialien wie Bis-GMA oder UDMA sowie Latex. Symptome hierfür sind Hautjucken, Urtikaria oder Ödeme auf den Lippen [35,36]. Die Häufigkeit des allergischen Kontaktekzems wird mit 2-8 % angegeben [32]. Bei längerem Kontakt kann es zu Symptomen an den oberen Atemwegen (Rhinitis) oder an den unteren Atemwegen (allergisches Asthma) kommen.

Die Typ-I-Reaktion (Soforttyp) wird in der zahnärztlichen Praxis durch Stoffe wie Natriumdisulfide oder Paraben (beide in

permadental®
Modern Dental Group

PERMADENTAL.DE
0 28 22 -100 65

EVO+
by permadental

REALISIEREN SIE MEHR FULL-ARCH-IMPLANTATVERSORGUNGEN

EIN KOMPLETT DIGITALER WORKFLOW, wegweisende intraorale Scan-Gauges (Osteon) und eine einzigartige Scan-Strategie für ganze implantologisch versorgte Kiefer ermöglichen festsitzende und herausnehmbare moderne Versorgungen in bisher unerreichter Präzision.

- *Endlich „Passive Fit“: optimierte Verknüpfung von Weichteilscans und Implantaten.*
- *Nur 3 Patientensitzungen: smarter klinischer Workflow mit wirklich relevantem Try-In.*

EVO+-Infopaket
online bestellen

powered by Osteon medical

Abb. 6: Patientenfall Allergie nach Einnahme von Penicillin.

Lokalanästhesie vorhanden), Penicillinen oder Nickel hervorgerufen. Diese durch Immunglobulin-E-(IgE-) mit Mediatoren wie Interleukin-4, Histamin, Bradykinin und Serotonin vermittelte Sofortreaktion kann leichte Symptome wie Übelkeit, Kopfschmerzen, Juckreiz und Hypersekretion der Schleimhäute hervorrufen. In schwereren Fällen kann es zu Atembeschwerden (Bronchospasmus durch Kontraktion der glatten Muskulatur) kommen. Auch durch Allergien ausgelöste Schwellungen in Mundboden, Zunge und Rachen können zu einem inspiratorischen Stridor oder Schluckbeschwerden führen. Die Maximalform der Typ-1-Reaktion ist der anaphylaktische Schock [37]. Bei einem anaphylaktischen Schock kommt es zu einem sich verstärkenden Prozess, welcher in seiner Maximalform zu einem Kreislaufversagen führen kann und somit tödlich enden kann. Bei Verdacht auf Anaphylaxie ist der Rettungsdienst zu rufen, außerdem soll der Patient je nach Zustand gelagert werden (Schocklage, stabile Seitenlage). Bis zum Eintreffen des Notarztes soll ein i.v.-Zugang zur Gabe von Volumen (Natriumchlorid) gelegt und Notfallmedikamente (Antihistaminikum, Glukokortikoid) verabreicht werden [27].

Grundlage einer jeden zahnärztlichen Behandlung ist eine sorgfältige Anamnese des Patienten, bei der nach Allergien oder Unverträglichkeiten gefragt wird. Bei Unsicherheiten von Seiten des Patienten in Bezug auf eine Verträglichkeit soll das potenzielle Allergen gemieden werden.

Bei der mit einer Prävalenz von 8-12 % angegebenen Allergie gegen Penicilline soll der Wirkstoff sofort abgesetzt und gegebenenfalls durch ein Ausweichantibiotikum (z. B. Clindamycin) ersetzt werden [1].

Zur Verifizierung einer potentiellen Allergie soll ein spezialisierter Allergologe konsolidiert werden. Dieser kann durch sorgfältige Diagnostik wie Blutuntersuchungen (Nachweis von Antikörpern im Serum) oder Tests an der Haut (Provokationstests) Allergene identifizieren. ■

Bilder: © Dr. Tröltzsch

Literaturverzeichnis unter
www.dimagazin-aktuell.de/literaturlisten

ZA Sebastian Müller

Sebastian Müller absolvierte das Studium der Zahnmedizin von 2012-2017 an der Friedrich-Alexander-Universität Erlangen-Nürnberg. Anschließend promovierte er zum Thema „Vertical augmentation with an innovative block-shaped composite bone substitute material". Von September 2018 bis Mai 2019 absolvierte er seine zahnärztliche Assistenzzeit in der Praxis Dr. Fürstberger in Röthenbach a.d. Pegnitz. Seit Juni 2020 ist er in der Praxis Dr. Dr. Tröltzsch in Ansbach tätig.

Markus Gogl

Markus Gogl absolvierte das Studium der Zahnmedizin von 2014 bis 2020 an der LMU in München. Nach einer Famulatur in Nepal (Februar bis März 2020) mit dem Verein Dental Volunteers begann er im Mai 2020 mit der Assistenzzeit in der allgemeinzahnärztlichen Praxis von Dr. Hartig und Dr. Marquard in Waging a. See. Seit Juli 2021 ist er in der Praxis Dr. Dr. Tröltzsch tätig. 2022 promovierte er an der LMU München unter Betreuung von Prof. Dr. Hickel und Dr. Diegritz.

Dr. Dr. Markus Tröltzsch

Dr. med. Dr. med. dent. Markus Tröltzsch studierte Zahnmedizin und Medizin an der Universität in Erlangen und promovierte dort in beiden Fächern.
Nach Arbeits- und Studienaufenthalten an der Westmead Medical School in Sydney (Australien) und am Universitätsspital Zürich (Schweiz) arbeitete er an der Mund-, Kiefer- und Gesichtschirurgie der Ruhr Universität Bochum (Prof. Dr. Dr. Kunkel).
Anschließend wechselte er an die Universitätsmedizin in Göttingen (Prof. Dr. Dr. Schliephake), schloss dort seinen Facharzt für Mund-, Kiefer- und Gesichtschirurgie ab und wurde zum Oberarzt der Universitätsklinik für Mund-, Kiefer- und Gesichtschirurgie ernannt. Seit März 2017 ist er in Ansbach niedergelassen.
Im Jahr 2016 wurde Dr. Dr. Markus Tröltzsch zum Vorsitzenden der Akademie Praxis und Wissenschaften (APW) der Deutschen Gesellschaft für Zahn-, Mund-, und Kieferheilkunde (DGZMK) gewählt. Sei wissenschaftlicher Schwerpunkt liegt im Bereich Augmentation (Knochenaufbau der Kieferknochen) und Implantation und in der Schnittstelle zwischen Medizin und Zahnmedizin. Insbesondere in diesen Bereichen ist er national und international als Referent tätig. Zudem ist Dr. Dr. Markus Tröltzsch federführender Autor der Leitlinie „Implantologische Indikationen für die Anwendung von Knochenersatzmaterialien" und Mitherausgeber des Buches „Medizin in der täglichen zahnärztlichen Praxis" (Quintessenz Verlag).

Zahnärztliche Gemeinschaftspraxis
Dr. Dr. Volker Tröltzsch, Dr. Dr. Markus Tröltzsch
Fachärzte für Mund-Kiefer-Gesichtschirurgie
Maximilianstr. 5 · 91522 Ansbach
Tel. 0981 14000 · info@dr-troeltzsch · www.dr-troeltzsch

WELCOME TO THE MAGIC: MIMI

Insertionsprotokoll und Implantatsysteme aus einer Hand:
Das ist das minimalinvasive Insertionsprotokoll „MIMI“.

Keine Schnitte – keine Nähte – keine Narben
= schneller Heilungsverlauf mit weniger Komplikationen
= zufriedene Patienten

That’s the magic of Champions-Implants

- Titan Grad 4 (KV)
- in den Längen (mm): 6,5 - 8 - 10 - 12 - 14 - 16
- in den Durchmessern (mm): 3,5 - 4,0 - 4,5 - 5,5

CHAMPIONS (R)EVOLUTION TITAN-IMPLANTAT

oder

Das einzige Keramik-Implantat mit wissenschaftlichen Langzeitstudien (seit 2004), patentierter makrorauer Oberfläche sowie 95,8 % Osseo- und Biointegrationsrate

PATENT™ KERAMIK-IMPLANTAT

+

Chairside Aufbereitung von autologem Zahnmaterial

SMART GRINDER

Servicenummer: 06734 91 40 80
champions-implants.com

CHAMPIONS

© fotogestoeber/adobestock.com

Niederlassungsmöglichkeiten mit der Spezialisierung Implantologie

So finden Sie das optimale Praxiskonzept für den Weg in die Selbstständigkeit!

Viele Zahnärzte und Implantologen stellen sich früher oder später die Frage, ob sie sich selbstständig machen und den Weg in die eigene Praxis einschlagen sollen. Eigenverantwortliches Arbeiten, sein eigener Chef sein, die finanzielle Unabhängigkeit und keinerlei Zulassungsbeschränkungen sind nur einige gute Gründe. Dazu kommt häufig der Wunsch, das eigene Spezialgebiet, beispielsweise Implantologie, stärker in den Fokus der täglichen Arbeit zu rücken. Dieser Artikel soll zeigen, wie dies gelingen kann und soll unter Berücksichtigung mehrerer Aspekte einen Überblick über den groben Weg in die Selbstständigkeit skizzieren.

Gute Gründe für die Niederlassung gibt es eine Menge – großzügige Rechtslage, keine Zulassungsbeschränkungen, geringe Niederlassungskonkurrenz, gutes Umfeld für Übernahmen, extrem niedrige Zinsen und natürlich der Wunsch nach eigenverantwortlichem und freiem Arbeiten in Kombination mit deutlich höheren Verdienstmöglichkeiten.
Eine Zahnarztpraxis mit Schwerpunkt Implantologie nimmt im Gründungsprozess streng genommen kein Alleinstellungsmerkmal an. Die grundsätzlichen Regeln gelten auch hier. Hierbei gibt selbstverständlich nicht nur „den einen Weg" in die Selbstständigkeit.

Welche Niederlassungsvariante passt?

Heute gibt es viele verschiedene Möglichkeiten und Varianten: Einstieg in eine bestehende Praxis/Sozietät, Gründung einer neuen Praxis oder Übernahme einer bestehenden Praxis. Dazu stellt sich immer noch die Frage – alleine oder im Team?

Am Anfang einer jeden Gründung oder Selbstständigkeit steht die Gründerin oder der Gründer selbst. Wer den Weg in die eigene Praxis einschlagen will, sollte sich besser frühzeitig Gedanken darübermachen, inwieweit die Selbstständigkeit als solche in das persönliche Lebenskonzept und die individuelle Lebensplanung passt.
Nachdem diese Entscheidung getroffen wurde, stellt sich die Frage, wie ich gründen möchte. Welche Gründungsformen gibt es? Bei welchen Gründungsformen kann ich mich besser ausleben? Was passt zu mir?

Einstieg in eine bestehende Praxis/Sozietät

Der Einstieg in eine bestehende Praxis scheint auf den ersten Blick der komfortabelste Weg in die Selbstständigkeit zu sein. Das ist er meist auch.
Diese Variante ist natürlich grundsätzlich möglich, bietet aber häufig wenig Entscheidungsfreiheit. Sie kombinieren die Risiken eines Selbstständigen mit der Entscheidungsfreiheit eines Angestellten. Bei fehlerhafter oder ungünstiger Vertragsge-

staltung drohen Risiken, insbesondere das Thema Haftung für Behandlungsfehler älterer Partner darf nicht unterschätzt werden. Die Verdienstmöglichkeiten als Selbstständige und Selbstständiger sind im Vergleich zum Angestelltenverhältnis i. d. R. deutlich besser. Des Weiteren sind die Einnahmen – im Vergleich zur Neugründung oder Praxisübernahme – besser kalkulier- und planbar. Hier sollten Sie sich aufgrund der rechtlichen Komplexität jedoch immer durch einen spezialisierten Rechtsanwalt beraten lassen. Aus Platzgründen wird auf diese Variante nicht weiter eingegangen. Zudem ist die Ausgestaltung eines Tätigkeitsschwerpunkts tendenziell weniger gut umsetzbar.

Neugründung oder Übernahme?

Bei der Frage Neugründung oder Übernahme gestaltet sich die Entscheidung schon schwieriger. Diese Frage sollte genau abgewogen werden. Tendenziell hat man bei einer Neugründung mehr Gestaltungsfreiraum hinsichtlich der Praxiseinrichtung und Ausgestaltung sowie ggf. hinsichtlich des Standortes. Bei einer Neugründung steigt im Gegenzug natürlich auch der Finanzierungsbedarf. Praxiseinrichtung, Geräte und insbesondere der Umbau der Räumlichkeiten sind teuer. Die schwierigste Aufgabe wird die Suche nach passenden Räumlichkeiten sein. Auf das Thema Standort wird weiter unten eingegangen. Die Anlaufphase wird mitunter teurer und nimmt mehr Zeit in Anspruch. Das Praxiskonzept, sowie der Businessplan müssen hier äußerst genau kalkuliert sein. Die Neugründung ist derzeit daher nur in Einzelfällen die erste Wahl.

Bei einer Übernahme kauft man gewissermaßen etwas, das sich bereits bewiesen hat. Die Übernahme ist die risikoärmere Variante der Praxisgründung. Der Finanzierungsbedarf ist i.d.R. geringer und ein bestehender Patientenstamm gibt eine gewisse Sicherheit. Selbst bei einer kompletten Neuausrichtung der Praxis mit eigenem und spezialisierten Praxiskonzept ist die Übernahme häufig die bessere und wirtschaftlichere Wahl. Eine bestehende Praxis kann nach eigenen Vorstellungen umgebaut und umstrukturiert werden, Geräte und Einrichtungen können kostengünstiger erneuert und getauscht werden, da kein oder nur ein verringerter Umbau der Räume erforderlich ist. Ein Umbau muss vorab immer mit dem Vermieter abgestimmt sein und explizit im Mietvertrag geregelt werden. Zudem ist der Standort bereits als Zahnarztpraxis bekannt und die Räumlichkeiten sind gewerblich genehmigt.
Als weiterer Faktor kommt das derzeit extrem gute Marktumfeld für Übernahmen. Es gibt sehr viele gepflegte und umsatzstarke Praxen am Markt, die händeringend nach einem Nachfolger suchen.

Alleine oder im Team?

Die Frage, ob man alleine oder im Team gründen sollte, ist hochgradig individuell zu betrachten. Aus betriebswirtschaftlicher Sicht ist eine Kostenteilung eigentlich immer eine gute Sache. Raumkosten, Personal und Marketingkosten sind beispielsweise pro Kopf deutlich geringer. Es lassen sich Skaleneffekte, sprich Kostensenkungen, erzielen. Weitere positive Faktoren sind die höhere Flexibilität, der kollegiale Austausch und der ggf. geringere Finanzierungsbedarf.
Die Realität sieht leider häufig nicht ganz so positiv aus. Nicht selten gibt es Streit über Behandlungsmethoden, Arbeitszeiten und die Finanzen. Die Trennungsquote von Gemeinschaftspraxen oder Praxisgemeinschaften ist nicht

BioniQ®

Vollwertige Implantate ⌀ 2,9 mm

Komplettes Sortiment aller konventionellen prothetischen Komponenten

Mehr unter **www.schmale-implantate.de**
oder **dental@lasak.com**

LASAK

unbeachtlich. Wenn es zur Trennung kommt wird es teuer – für alle Beteiligten. Auch hier sollten Sie sich aufgrund der rechtlichen Komplexität immer durch einen spezialisierten Rechtsanwalt beraten lassen. Die Vertragsgestaltung ist bei der Gründung im Team das A und O. Die klassische Gemeinschaftspraxis (BAG) ist häufig aus juristischer Sicht nicht unbedingt die erste Wahl, wenn auch die am häufigsten verbreitete. Erst nach diesen Grundsatzentscheidungen geht es im Prinzip mit der eigentlichen Arbeit los.

Es gibt viel zu tun

Der Fahrplan zur eigenen Praxis beinhaltet neben den oben genannten Grundsatzentscheidungen eine Menge an To-Do's: Standortsuche und Praxissuche, KZV-Zulassung, Investitionsplan und Finanzierungsbedarf, Finanzierungskonzept, Kaufverträge, Mietverträge, Praxiskonzept, Marketing, Versicherungen und Steuern, sowie die gesamte Organisation der Praxis und vieles mehr. Diese Punkte gelten grundsätzlich für alle Arten von Praxen, unabhängig davon, ob Zahnarzt oder Zahnarzt mit Spezialisierung und Tätigkeitsschwerpunkt. Diese Aufgaben müssen Sie i.d.R. nicht alle alleine bewältigen, sondern können mit spezialisierter Hilfe eine Menge Zeit und Arbeit sparen.

Los geht es mit dem Praxiskonzept

Bei einer allgemeinzahnärztlichen Praxis mit dem Tätigkeitsschwerpunkt Implantologie muss dem Praxiskonzept und dem Marketing jedoch ein besonderer Stellenwert eingeräumt werden.

Sie sollten daher immer mit dem Praxiskonzept starten. Diese Aufgabe kann und sollte Ihnen vermutlich niemand abnehmen.

Das Praxiskonzept, der Businessplan und das Marketing sind bei einer Praxis mit Tätigkeitsschwerpunkt das A und O.

Der Tätigkeitsschwerpunkt muss vom Patienten wahrgenommen werden. Gehen Sie nicht davon aus, dass ein Patient unbedingt weiß, was „Implantologie" bedeutet. Hier spielt das Marketing eine zentrale Rolle. Hier sollten Sie sich von Anfang an mit einer spezialisierten Agentur für Praxismarketing zusammenarbeiten. Dem Patienten muss einfach und verständlich dargelegt werden, was für einen Mehrwert Sie ihm bieten können. Häufig denkt man dabei zu sehr in seiner eigenen (zahnärztlichen) Welt und vergisst, dass der Patient häufig nicht in Fachbegriffen und Behandlungsmethoden bewandert ist. Eine simple und kostenfreie Methode: Fragen Sie Freunde und Bekannte, ohne zahnärztlichen Bezug. Ist Ihr Alleinstellungsmerkmal (USP) direkt verständlich und erkennbar?

Der richtige Standort

Ein weiterer Kernpunkt ist der Standort der Praxis. Je nach Tätigkeitsschwerpunkt sind Sie ggf. auf Überweisungen angewiesen. Wenn Sie viel mit Zuzahlungen oder Privatliquidationen arbeiten, müssen die Einwohnerstruktur sowie die ökonomischen Rahmenbedingungen passen. Eine Landpraxis beispielsweise ist hier vermutlich keine gute Wahl.

Bewerbung des Tätigkeitsschwerpunktes

Grundsätzlich dürfen Sie einen Tätigkeitsschwerpunkt nur bewerben, wenn Sie als Allgemeinzahnärztin oder Allgemeinzahnarzt über ein abgeschlossenes Curriculum verfügen. Dieses muss von der zuständigen Kammer als „Kammerzertifikat Fortbildung" und/oder „Tätigkeitsschwerpunkt" anerkennt werden. Dazu muss die Zahnärztin oder der Zahnarzt einen zusätzlichen Antrag bei der jeweiligen Landeszahnärztekammer stellen.

Fazit

Der Weg in die Selbstständigkeit ist kein Hexenwerk. Es gibt eine Menge Punkte und To-Do's zu beachten. Vieles davon können Sie an einen spezialisierten Berater übergeben. Besonderes Augenmerk sollten Sie auf ein detailliertes Praxiskonzept mit einem guten Businessplan in Kombination mit fachgerechtem Marketing legen. Die Standortwahl spielt zudem bei einer spezialisierten Praxis eine noch größere Rolle. Die weiteren Punkte wie beispielsweise Finanzierungkonzept, Praxisanalyse und Vertragsgestaltung sind analog einer allgemeinzahnärztlichen Praxisgründung zu beachten. Hier kann spezialisierte Beratung und Unterstützung sehr hilfreich sein. Achten Sie auf diese Punkte und Ihrer Niederlassung steht nichts im Wege! ■

Hendrik Preisner

Studium: Betriebswirtschaftslehre mit Fachrichtung Versicherung / Finanzen an der Dualen Hochschule Baden-Württemberg Mannheim

Spezialisiert auf die finanz- und betriebswirtschaftliche Beratung von Zahnärzten und Ärzten mit dem Fokus auf die Niederlassungsberatung von Zahnärzten

- Niederlassungsberatung
- Finanz- und betriebswirtschaftliche Beratung von Zahnärzten und Ärzten
- Spezialist Immobilienfinanzierung

Hendrik Preisner
ERBACHER Wirtschaftsdienste
für Zahnärzte und Ärzte AG
Hauptstr. 139 · 63773 Goldbach
preisner@erbacher.de
Tel. 0176 60865013

© Drobot Dean/adobestock.com

Aufklärung des Patienten – ohne Ausnahme?

Neben der medizinischen Versorgung ist eine der Hauptpflichten des (Zahn-)arztes die Aufklärung des Patienten. In der Praxis bleibt dafür oft nur wenig Zeit und nicht selten wird die schematisch erfolgte Prozedur der Aufklärung von beiden Seiten als störender Formalismus empfunden. Dabei ist die Aufklärung dringende Folge des elementaren Selbstbestimmungsrechts des Patienten. Nur ein Patient, der rechtzeitig weiß, welcher Eingriff an ihm vorgenommen werden soll, warum und wie der Eingriff erfolgen wird und welche Risiken damit verbunden sind, kann wirksam in die Behandlung einwilligen oder sich dagegen entscheiden. Entsprechend eng ist der Rahmen, in dem eine Aufklärung entfallen kann.

Informations- und Aufklärungspflichten

Das Gesetz unterscheidet zwischen Informationspflichten einerseits (§ 630 c BGB) und den Aufklärungspflichten (§ 630 e BGB) andererseits.

Die Informationspflichten umfassen vor allem die sogenannte therapeutische Aufklärung. Der Patient ist über das adäquate, seinem Gesundheitszustand angemessene Verhalten vor und nach der Behandlung zu informieren. Ergänzend hierzu sind auch weitere Pflichten, so zum Beispiel die wirtschaftliche Aufklärung oder die Information über Behandlungsfehler mit umfasst.

In § 630 e BGB sind demgegenüber die Anforderungen an die klassische, ordnungsgemäße Einwilligungsaufklärung normiert. Der Patient ist frühzeitig mündlich durch einen für den Eingriff qualifizierten Arzt oder Zahnarzt über sämtliche für die Einwilligung wesentlichen Umstände aufzuklären. Dazu gehören in der Regel insbesondere Art, Umfang, Durchführung, zu erwartende Folgen und Risiken der Maßnahme sowie ihre Notwendigkeit, Dringlichkeit, Eignung und Erfolgsaussichten im Hinblick auf die Diagnose oder die Therapie. Bei der Aufklärung ist auch auf Alternativen zur Maßnahme hinzuweisen, wenn mehrere medizinisch gleichermaßen indizierte und übliche Methoden zu wesentlich unterschiedlichen Belastungen, Risiken oder Heilungschancen führen können.

Ausnahmen von der Aufklärungspflicht

Wie immer gibt es auch bei der Aufklärungspflicht Ausnahmen, die diese ganz oder teilweise entfallen lassen. Aufgrund der Bedeutung der Aufklärung für die wirksame Einwilligung des Patienten in einen medizinischen Eingriff werden diese sehr restriktiv ausgelegt und sind im jeweiligen Einzelfall durch den Behandler genau zu überprüfen.

Vor allem drei sich aufdrängende Fallkonstellationen kommen in Betracht: Notfallsituationen, bereits aufgeklärte Patienten und der ausdrückliche Verzicht des Patienten auf eine Aufklärung.

Aufklärung im Notfall

Offensichtlich und auch für den Laien nachvollziehbar sind in medizinischen Notfällen, in denen oft nicht nur keine Zeit

für ein gründliches Aufklärungsgespräch ist, sondern in denen der Patient vielleicht auch schon gar nicht mehr in der Lage dazu ist. Hier gilt: je dringender die Behandlung für die Gesundheit des Patienten ist, desto geringer sind die an eine Aufklärung zu stellenden Anforderungen. So kann im Einzelfall beispielsweise die erforderliche Bedenkzeit zwischen Aufklärung und Eingriff stark verkürzt sein. Ist darüber hinaus mit erheblichen Gefahren für die Gesundheit des Patienten zu rechnen, kann die Aufklärungspflicht im äußersten Fall sogar ganz wegfallen. Es gilt dann die hypothetische Einwilligung, also die Annahme, dass der Patient in Kenntnis der Umstände in den Eingriff eingewilligt hätte.

Der bereits aufgeklärte Patient

Handelt es sich bei dem Patienten ebenfalls um einen Mediziner oder sonstigen Heilkundigen, der den geplanten Eingriff vollumfassend überblicken kann oder hat der Patient sich bereits mehrere Male dem gleichen Eingriff unterzogen, kann die Pflicht zur Aufklärung ebenfalls entfallen. Hier sollte der Behandler allerdings Vorsicht walten lassen und lieber einmal zu viel als zu wenig aufklären.

Der Verzicht auf die Aufklärung

Eine Aufklärung kann schließlich auch dann entbehrlich sein, wenn der volljährige Patient von sich aus ausdrücklich auf die Information oder die Aufklärung verzichtet.

An die Wirksamkeit eines solchen Verzichts werden strenge Anforderungen gestellt. Der Patient muss den Verzicht deutlich, klar und unmissverständlich geäußert und die Erforderlichkeit der Behandlung sowie deren Chancen und Risiken zutreffend erkannt haben. Der Behandler ist verpflichtet, sich davon zu überzeugen, dass der verzichtende Patient die Erforderlichkeit des Eingriffs kennt, dessen Art und den Umstand, dass der Eingriff nicht ohne Risiko verlaufen kann. Der Verzicht auf Information oder Aufklärung sollte immer und unbedingt schriftlich dokumentiert werden. Zeitpunkt, Grund und Reichweite des Verzichts sollten hierzu durch eigenhändige Unterschrift vom Patienten bestätigt werden. Denn die (zahn-)ärztliche Aufklärungspflicht entfällt nur durch den wirksamen Verzicht des Patienten in dem vom Patienten gewünschten Umfang.

Fazit

Grundsätzlich ist jeder Patient vor einem medizinischen Eingriff ordnungsgemäß aufzuklären, so mühsam dies im Praxisalltag auch sein mag. Die fälschlicherweise nicht oder nicht korrekt vorgenommene Aufklärung führt zwar nicht automatisch zu einem Haftungsfall, kommt es allerdings zum Streit, liegt die Darlegungs- und Beweislast für eine entlastende hypothetische Einwilligung oder einen wirksamen Verzicht allerdings beim Behandler. ■

Nadine Ettling

Rechtsanwältin Nadine Ettling ist Fachanwältin für Medizinrecht. Schon während der Studienzeiten hat sie sich mit dem Medizinrecht befasst und sich diesem in ihrer Laufbahn als Rechtsanwältin voll und ganz verschrieben. Sie hat langjährige Erfahrung in der Begleitung außergerichtlicher und gerichtlicher Streitigkeiten und steht den Leistungserbringern aus dem Gesundheitswesen bei allen Fragen zur Durchsetzung und Abwehr zivilrechtlicher Ansprüche gerne zur Seite. Den klinischen Alltag hat sie aus Sicht der Akteure selbst kennengelernt und lässt dieses Verständnis heute in ihre Beratungen mit einfließen.

Nadine Ettling · Rechtsanwältin und Fachanwältin für Medizinrecht
Lyck+Pätzold. healthcare.recht
Nehringstr. 2
61352 Bad Homburg
www.medizinanwaelte.de

DENTAL KOMPAKT online
Das Vergleichsportal für Dentalprodukte
www.dentalkompakt-online.de

Volle Integration in die byzz® Nxt Software und als Cartversion

orangedental hat als einziger Anbieter seinen Intraoralscanner voll in die leistungsstarke und sehr erfolgreiche byzz® Nxt Software integriert. Die Scanner-Software wird über das PVS und die VDDS-Schnittstelle in der byzz® Nxt aufgerufen und die Scans werden in der digitalen Patientenakte als Modelldaten automatisch gespeichert. Somit sind die Scans sofort im Praxisnetzwerk verfügbar und können komfortabel in HD-Qualität und Echtfarbe als 3D-Modelle zur Patientenberatung und als STL-Daten im CAD-Workflow eingesetzt werden. Zitat eines Anwenders: „Die Darstellung der Scans nach der Datenverarbeitung ist hervorragend aufgrund der HD-Foto-Videoqualität in Echtfarben. Der Export der Daten, vor allem im PLY-Format, ist hochpräzise – insbesondere beim Export in ExoCAD. Überzeugt hat mich außerdem die extrem gute Passgenauigkeit der Prothetik nach dem CAD-Design und Fertigung auf Basis der PLY-Daten." Neben dem bekannten Stand Alone-Modell gibt es ab sofort eine Cartversion mit dem orangecart SV4. Das formschöne, kompakte Cart ist mit Höhenverstellung und Feststellrollen ausgestattet und bietet eine Ablage für die Tastatur. Informationen gibt es bei Ihrem Dentaldepot oder direkt bei der orangedental GmbH & Co. KG.

www.orangedental.de

Vollwertige schmale Implantate Ø 2,9 mm

Die Firma LASAK stellt seit fast 25 Jahren erfolgreich vollwertige schmale Implantate mit einem Durchmesser von 2,9 mm her. Sie zeichnen sich durch hohe Festigkeit aus, die in der klinischen Praxis seit mehreren Jahren überprüft wird. Es gibt ein komplettes Sortiment aller konventionellen prothetischen Komponenten mit konischer Innenverbindung für zementierte und verschraubte Versorgungen sowie Hybridversorgungen. Komponenten für individuelle Lösungen, wie z. B. CAD/CAM-Suprakonstruktionen oder CEREC, stehen natürlich auch zur Verfügung. Neu sind auch die universellen Titanbasen Uni-Base®, die eine zuverlässige prothetisch orientierte Behandlung anbieten. Sie können sowohl in eine konventionell gegossene, als auch in eine CAD/CAM gefräste Versorgung verklebt werden. Die Lösung für den abgewinkelten Schraubenkanal vergrößert das Indikationsspektrum für die Behandlung mit den verschraubten Versorgungen. Falls Sie digital planen oder die schablonengeführte Chirurgie bevorzugen, sind die schmalen Implantate BioniQ® auch in den beliebten Software-Programmen zu finden. Die hydrophile Implantatoberfläche verkürzt die Heilungszeit. Bereits in der frühesten Heilungsphase bietet sie eine zunehmende sekundäre Stabilität. Patienten mit reduziertem Knochen- oder Platzangebot können Sie so problemlos und kosteneffektiv behandeln, ohne dafür in den Knochenaufbau einzugreifen.

www.schmale-implantate.de

Neuer zweifach prämierter Scanner zum parallelen Auslesen von Speicherfolien

Mit dem VistaScan Ultra View stellt Dürr Dental ein High-End-Gerät zum Auslesen von Speicherfolien vor, welches für die hohen Anforderungen in Kliniken und Großpraxen konzipiert wurde und auch in Design und Ergonomie überzeugt. Dies wurde durch die Auszeichnung sowohl mit dem renommierten „Red Dot Product Design Award" als auch mit dem „good design award" von einer jeweils unabhängigen Jury bestätigt. Der Speicherfolienscanner zeichnet sich durch ein elegantes Design mit hochglänzenden sowie matten Flächen in einem hellen Farbschema aus. Für eine komfortable und intuitive Bedienbarkeit des Geräts steht das „Easy-Zuführungskonzept", zum schnellen Einscannen mehrerer Folien nacheinander, unterstützt durch ein hochauflösendes 7" Touch-Glas-Display. Zusätzlich zur PCS-Technologie für optimale Bildqualität verfügt der Ultra View über RFID und zwei Slots, um zwei Speicherfolien parallel zu digitalisieren.

www.duerrdental.com

Meine Suche nach dem digitalen Weg: Mit Vorbereitung zum „Sofort“

In meinen bisherigen Beiträgen in der DI DENTALE IMPLANTOLOGIE & PARODONTOLOGIE habe ich meine Überlegungen zum Aufbau eines digitalen Arbeitsablaufs in einer vorwiegend chirurgischen Praxis mit Ihnen geteilt. Lassen Sie uns nun eine weitere Herausforderung in Angriff nehmen: Das Sofortimplantat mit der provisorischen Sofortversorgung.

Ein Blick zurück: Unter Verwendung der DICOM-Daten aus der digitalen Volumentomographie in Kombination mit den intraoral gescannten oder von einem Gipsmodell übertragenen Oberflächendaten im *STL-Format habe ich die volldigitale Datengrundlage geschaffen. Wie ich am heimischen Arbeitsplatz mit diesen Daten eine Pilotschablone herstelle, und wie es im zahnlosen Kiefer funktioniert, habe ich an dieser Stelle bereits mit Ihnen erarbeitet. Heute geht es um die nächste Herausforderung: Das Sofortimplantat mit der provisorischen Sofortversorgung.

Patientenfall

Eine Patientin, 38 Jahre, stellt sich mit einem frakturierten Zahn 24 vor, welcher nicht mehr durch eine Krone

1

2

zu fassen ist. Die klinische Untersuchung zeigt einen makellosen marginalen Gingivasaum mit nicht kompromittiertem Verlauf der keratinisierten Gingiva und intaktem vestibulärem Bündelknochen. Röntgenologisch war keine apikale Ostitis erkennbar **(Abb. 1 und 2)**. Der Wunsch nach einer ästhetischen Versorgung ohne Wartezeit lag nahe. Es bestand grundsätzlich die Option, den Wurzelrest zu entfernen und die Heilung der Extraktionsalveole abzuwarten, oder sofort, ohne Konsolidierung der knöchernen Situation, die Implantation und die Sofortversorgung durchzuführen. Natürlich wählte die Patientin den anspruchsvollen Weg.

Matching der Daten und Auswahl des Implantates

Auf bereits beschriebene Art und Weise wurden in exoplan (exocad) die Bild- und Volumendaten gematcht und in den knöchern festen Bereich ein für die Sofortimplantation geeignetes, aggressives Implantat (hier Straumann BLX) hineingeplant. Besondere Bedeutung kommt neben der zu erwartenden maximalen Primärstabilität auch der Planung der späteren Höhe der Implantatschulter zu. Hier muss die Aufbauhöhe des provisorischen Abutments, die Biologische Breite und damit verbunden der suffiziente Verschluss der Extraktionsalveole in die Planung mit einbezogen werden **(Abb. 3)**.

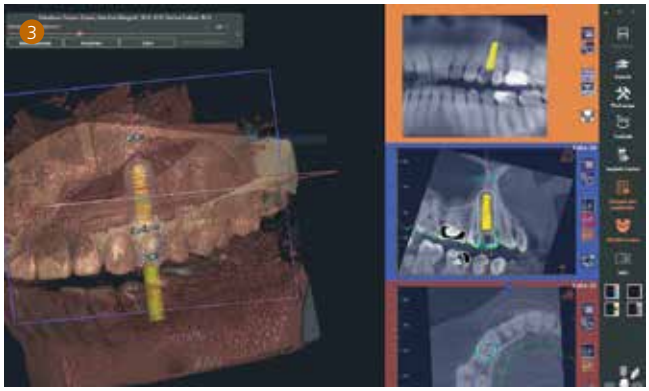

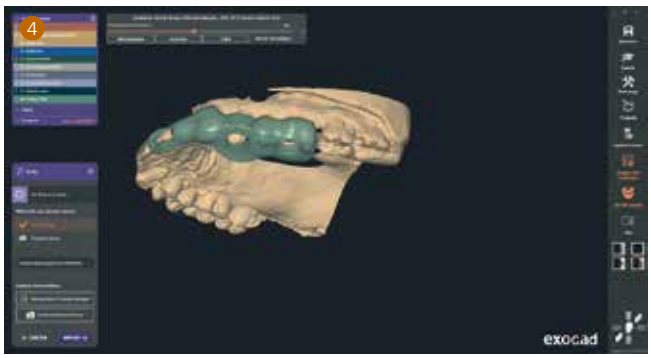

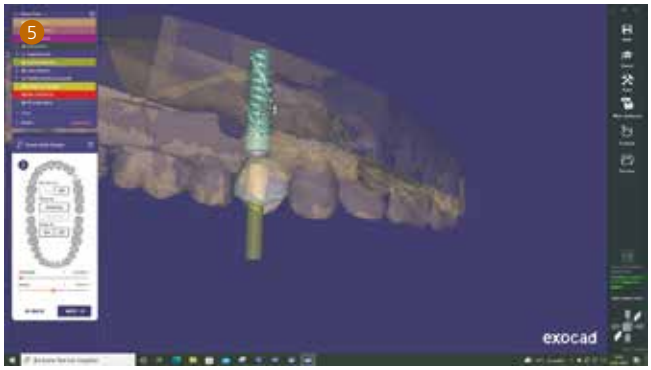

Korrekte Implantatplatzierung

Unter Missachtung der noch vorhandenen Zahnwurzel und Restkrone wird die Achse und Höhe des neuen Implantates festgelegt und die Implantatbohrschablone konstruiert. Statt der Pilotschablone wird eine zum Implantatsystem passende Guided Hülse ausgewählt **(Abb. 4 und 5)** – hier eine Straumann BLX Hülse aus PEEK. Da das vorher ausgewählte Implantat auch genau in der vorgeplanten Situation zum Liegen kommen muss, empfiehlt sich die Verwendung der systeminternen Guided Schlüssel und Einbringhilfen (Straumann BLX Guided).

Ein von exoplan generiertes Protokoll beschreibt die Details zum Aufbau der Bohrschablone, eine Empfehlung zum Bohrprotokoll und eine Detailaufschlüsselung zur Lage des Implantates in Bezug auf die Nachbarstrukturen **(Abb. 6)**.



Die Herstellung der provisorischen Krone
Der gesamte Datensatz wird in DentalCAD (exocad) überführt. Analog zur Situation nach einer digitalen Abformung kann hier die Krone/Brücke/Versorgung auf dem soeben geplanten Implantat gestaltet werden. In einem ersten Schritt wird eine generische Zahnkrone aus der Zahnbibliothek ausgewählt und hinsichtlich Okklusion und Kontaktpunkten angepasst. Zur Festlegung des Emergenzprofiles, welches die Extraktion verschließt und gleichzeitig die durch die atraumatische Extraktion bewahrte Gingivamanschette stützt, sind zwei Parameter zu bestimmen: 1. Der Übergang Zahn zu Gingiva und 2. Die Form des Übergangs in das vorausgewählte Abutment (hier Straumann Variobase) **(Abb. 7)**.
Nun – wichtig für eine Einzelzahnkrone einer Sofortversorgung – kann die fertige Krone noch hinsichtlich lateraler Kontaktpunkte und statischer Kontaktpunkte reduziert werden **(Abb. 8)**. Auch Form und Durchmesser des okklusalen Schraubkanals sind modifizierbar.

Übergabe an 3D-Drucker oder Fräseinheit
Zum Abschluss der Arbeit fehlt nun noch die Ausgabe des Datensatzes an einen 3D-Drucker oder an eine Fräseinheit. In diesem Fall verwende ich den Formlabs Drucker Form 3B mit dem Kunstharz Temporary CB Resin. Nach Ausarbeitung muss die Krone noch auf die Variobase geklebt werden.
Zur optimalen Umsetzung des Eingriffes wird die hausgefertigte Fully Guided Bohrschablone **(Abb. 9)** zur Aufbereitung des Implantatbettes eingesetzt **(Abb. 10 und 11)**. Das Implantat wird ebenfalls durch die Schablone mit dem Indexeinbringschlüssel punktgenau inseriert. An diesem Index orientierend wird die Krone eingesetzt und mit 15 Ncm schraubend fixiert. Nach Verschluss des Schraubkanals **(Abb. 12)** sollte noch die Kontrolle auf statische und dynamische Kontakte erfolgen. **Abbildung 13 und 14** zeigt das Ergebnis nach drei Monaten Einheilung unmittelbar vor der Abformung für die definitive Arbeit.

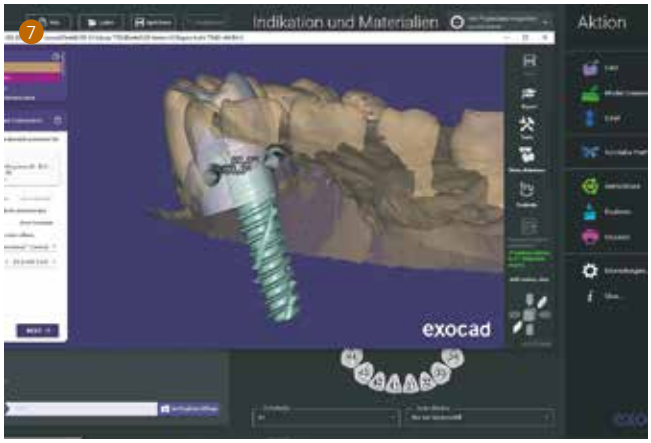

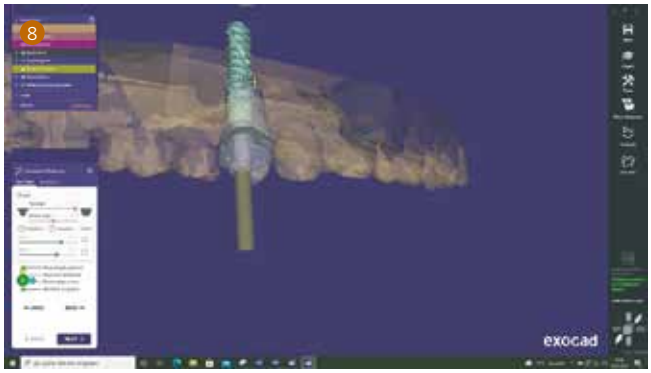

12

13

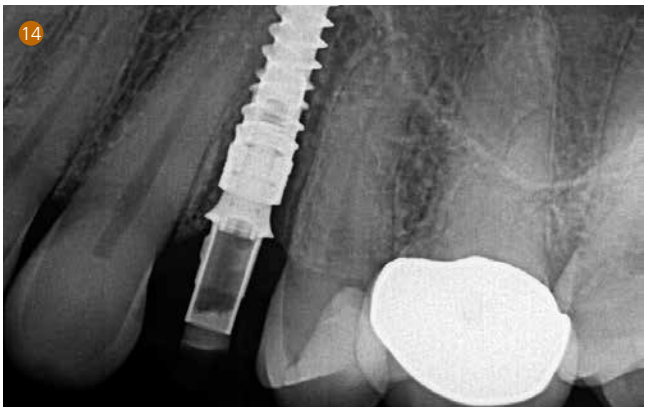
14

Schlussfolgerung

Neben dem überschaubaren zeitlichen Aufwand für den Eingriff bei maximaler, planbarer Sicherheit überzeugt mich die Unabhängigkeit von externen Zusatzleistungen.

Im weiteren Verlauf soll eine mehrgliedrige Frontzahnbrücke auf diesem Wege entstehen und im Rahmen einer Sofortimplantation eingegliedert werden.

Bleiben Sie also dran, wenn es wieder heißt: Meine Suche nach dem digitalen Weg. ■

Dr. Jan-Friedrich Dehner

2004-2008	Studium der Zahnheilkunde in Erlangen
2009-2013	Ausbildung zum Fachzahnarzt für Oralchirurgie, Universitätsklinik Frankfurt
2013-2014	ITI Scholarship im Eastman Dental Hospital in Rom
2014-2021	Fachzahnarzt für Oralchirurgie, Universitätsklinikum Würzburg
2021	Gründung einer eigenen Schwerpunktpraxis – Zentrum für digitale Implantologie in Ochsenfurt

OCD – Oralchirurgie Dr. Dehner
Dr. Jan-Friedrich Dehner
Marktbreiter Str. 54c
97199 Ochsenfurt
www.dr-dehner.de

DENTAL KOMPAKT online
Das Vergleichsportal für Dentalprodukte
www.dentalkompakt-online.de

„Implantologie wird erst durch das MIMI-Verfahren alltagstauglich“

sagt Dr. Armin Nedjat, Präsident VIP-ZM & Experte Implantologie & Implantatprothetik CIPC

MIMI – die minimal-invasive Methodik der Implantation – ist ein alltagstaugliches Standard-Verfahren und dabei chirurgisch und prothetisch leicht zu erlernen. Das MIMI-Insertionsprotokoll revolutioniert die dentale Implantologie seit über 25 Jahren: Mukogingivale Lappenbildungen, auch mit Periost-Ablösungen sowie Wiedereröffnungen in der prothetischen Phase mit mehrmaligen Manipulationen im Implantatinneren, sind zeitlich aufwändig und dabei unnötig. Gleichzeitig gehören sie zu den Hauptgründen für eine iatrogene Periimplantitis mit den daraus folgenden Komplikationen. Einer der Hauptvorteile des MIMI-Insertionsprotokolls liegt in seinem reduzierten Zeitaufwand. Damit ist Implantologie (auch „spontan“ im Sinne einer Sofortimplantation) zu einem ganz ‚normalen‘, entmystifizierten Fachbereich in einer Kassenpraxis geworden.

Spätestens als Prof. Dr. Jean-Pierre Bernard (Universität Genf) 2009 während der EAO in Monaco seine wissenschaftlichen Studie „Dental implants inserted in non-sterile conditions in private dental practises“ veröffentlichte, hielt Implantologie breiten Einzug in die „gewöhnliche, einfache Zahnarztpraxis“. Diese Studie mit 2.082 unter nicht sterilen Bedingungen inserierten Implantaten bestätigte einen Osseointegrations-Erfolg von 99,52 %. Bis dahin wurden Implantate immer unter sterilen Bedingungen inseriert. Es erfolgte „ein Umbau“ des Behandlungszimmers in einen sterilen OP, nur weil ein Metall- oder Zirkonschräubchen in einen Kieferknochen gedreht wurde!

Zu Beginn meiner implantologischen Tätigkeit deckte auch ich in meiner Praxis alles mit sterilen Tüchern ab, überklebte die Schläuche an der Einheit, kaufte mir einen hochwertigen und teuren Mikromotor und schulte mein Personal für implantologische Eingriffe! Implantologie war etwas ganz Besonderes – auch für mein Team. Seitdem ich allerdings das MIMI-Verfahren anwende, ist es so, dass ich kaum noch zählen kann, wie viele Implantate ich Woche für Woche inseriere. Implantologie nach dem MIMI-Protokoll ist zum Alltagsgeschäft geworden, eine Routine, die keiner besonderen Vorbereitungen und Anstrengungen mehr bedarf. Warum sollte ich es auch anders sehen, als bei einer gewöhnlichen Behandlung z. B. bei einer Zahnextraktion oder Endodontie?

MIMI schließt Chirurgie und Prothetik ein. Im Mittelpunkt steht die maximale periimplantäre Schonung der Knochenhaut. Zusätzlich und idealerweise findet keine aktive Wiedereröffnung der Gingiva mit mehrmaliger Manipulation des Implantat-Innengewindes statt. MIMI geht also viel weiter als nur „flapless“ (ohne Lappenbildungen) in der Chirurgie, wie aus der Tabelle deutlich hervorgeht **(Abb. 1)**! Wirtschaftlich gesehen ist MIMI nahezu unschlagbar, da die ‚MIMInologen‘ – bis auf die Nahtentfernung – nahezu die gleichen GOZ-Positionen abrechnen können, wie ihre Kollegen/innen des klassischen Implantologie-Verfahrens (KIV).

Durchstarten mit MIMI – was wird benötigt?

Zunächst einmal die technischen Ausstattungen, die wir NICHT benötigen:

	MIMI	Flapless	KIV
Vermeidung von mukogingivalen Lappenbildungen mit Periostablösungen in der Chirurgie	•	•	x
CNIP-Navigation	•	x	x
Vermeidung einer DVT-basierten Navigation mittels Schablonen	•	x	x
Gingivaformer mit Halteschraube schon ab Werk am Implantat	•	x	x
Vermeidung einer Deformation des Implantats bei Insertion von > 35 Ncm	•	x	x
Sterilität im Implantatinneren bis zur Eingliederung des Zahnersatzes	•	x	x
Vermeidung einer bakteriellen „Brutstätte“ in der Einheilungsphase im Implantatinneren	•	x	x
Formung eines Emergenzprofils ohne Implantatmanipulation	•	x	x
Vermeidung der Wiedereröffnung der Gingiva in der prothetischen Phase	•	x	x
Keine Manipulation des Implantatinnengewindes in der Ptothetik	•	x	x
Schonung des periimplantären Weichteils in der Prothetik	•	x	x
Supragingivale Abformung möglich	•	x	x
Behandlungssitzungen im Durchschnitt für eine implantatgetragene Krone	2	3	6
Gesamtbehandlungsdauer in Minuten im Durchschnitt	50	320	380

Abb. 1: MIMI geht weiter als nur „flapless“ in der Chirurgie.

- Kein DVT (wer es schon hat, kann es natürlich auch benutzen).
- Kein Piezosurgery-Gerät.
- Kein Mikromotor (wer ihn schon hat, kann ihn natürlich benutzen).

Zwingend brauchen wir dagegen ein grünes Winkelstück, das an unserer zahnärztlichen Einheit kontrolliert langsam (zwischen 20 und 250 U/min) mit ausreichender Kraft (30/40 Ncm) eingesetzt werden kann.
Als Navigation dient uns die natürliche CNIP-Navigation, die uns obendrein noch von der Natur kostenlos zur Verfügung gestellt wird. Außerdem die Champions Prothetik-Guides, das „Low-Speed"-Konzept mit grünem Winkelstück und die CHAMPIONS Titan-Implantate und PATENT Keramik-Implantate.

Die neue MIMI-Nomenklatur

Die MIMI-Nomenklatur umfasst seit Januar 2022 sieben statt bisher fünf Klassen **(Abb. 2)**. Da Sofortimplantate eine immer wichtigere Rolle spielen (also zum Zeitpunkt 0 nach Extraktion eines Zahnes), so beginnt die überarbeitete Nomenklatur mit MIMI 0. Es gibt sowohl aus chirurgischer als auch prothetischer Sicht keinen besseren Zeitpunkt für eine Implantation als in der gleichen Sitzung wie die Zahnextraktion. Wenn wir sofort nach Extraktion inserieren, haben wir einen phantastischen Überblick, sehen sogar den Knochen, können zugleich das Hart- und Weichgewebe durch im Smart Grinder aufbereitetes Knochenersatzmaterial, ergänzt durch PRF nach dem PlasmaSafe-Verfahren und anderen Verfahren, vollständig erhalten! Psychologisch ist dabei auch für Patienten wichtig: Die kranke Wurzel ist draußen, aber eine „gesunde Wurzel" wurde in der gleichen Sitzung wieder inseriert! Über 60 % meiner Implantationen in der eigenen Praxis sind mittlerweile Sofortimplantate, die beinahe eine gleich hohe Langzeit-Erfolgsstatistik (> 96 %) aufweisen wie Spätimplantate! Aktuelle wissenschaftliche Studien bestätigen diese Zahlen.
Spätimplantate (also 4 bis 8 Wochen nach Extraktion) werden in der Nomenklatur als MIMI I geführt.
Das MIMI II-Verfahren (Erklärung und Vorgehensweise QR Code 3) ist die horizontale Distraktion und wurde von Dr. Ernst Fuchs-Schaller entwickelt **(Abb. 4-12)**. Die Summers-Methodik des indirekten Sinuslifts (MIMI V) wird mehr und mehr durch den internen, direkten Sinuslift nach Nedjat, kurz IDS, ersetzt (MIMI VI). Beide Vorgehensweisen werden in Filmen anschaulich erläutert (siehe QR-Codes).

Abb. 3: Abb. 3: Spätimplantation eines Champion(R)Evolution-Implantats ø 4,5 & L 8 mm mit 40 Ncm mit synchronem IDS (interner, direkter Sinuslift).

Abb. 2: MIMI-Nomenklatur: Die MIMI-Klassen 0 bis VI.

Abb. 4-11: Selbst schmale Kiefer werden durch die MIMI II (GOZ Pos. 9130) ohne Lappenbildungen in der Chirurgie, ohne Wiedereröffnungen in der prothetischen Phase und transgingivalen Abformungen (über den Shuttle des (R)Evolution Implantatsystems durchgeführt.

Abb. 12: Schematischer Ablauf des MIMI II-Verfahrens.

Die zeitsparende, supragingivale Abformung (ohne diverse Male Hilfsteile ab- und abzuschrauben, die das Implantat-Innengewinde auch malträtieren sowie die „Nicht-Wiedereröffnung" in der prothetischen Phase sind ebenfalls im MIMI-Protokoll definiert. Dies gilt auch für Multi-Unit Abutments.

Die MIMI II-Methodik (nach Dr. Ernst Fuchs-Schaller) beschreibt die horizontal-sagittale Verbreiterung schmaler Kieferkämme z. B. von zwei auf sechs Millimeter – und dies ohne Mukoperiostlappen zu bilden! ‚Erni' war für viele der ‚Implantations-Lehrmeister' überhaupt und zugleich Vater des Bone-Managements! Die drei Schichten a) bukkale Knochenlamelle, b) intaktes Periost und c) die befestigte Gingiva werden mit einfachen Hilfsmitteln (Winkelmodulatoren und Condenser, Champions-Implants) leicht nach bukkal mobilisiert und Champions (R)Evolutions-Implantate (werkseitig mit definitiver Halteschraube und Shuttle / 1. Gingivaformer ausgestattet) implantiert **(Abb. 12)**.

Die **Abbildungen 13-15** zeigen den Ablauf von Chirurgie und Prothetik einer MIMI-Spätimplantation aus 2013.

Erhält man als Implantologe und Prothetiker vollständig das periimplantäre Periost, bildet keine Mukoperiostlappen, so wird die Knochen-Ernährung vollends aufrechterhalten. Doch gibt es noch andere entscheidende Unterschiede zu reiner „Flapless" (lappenlos) Technik. Die MIMI-Indikationen gehen sehr viel weiter, als dass man etwa nur „breite Kiefer" lappenlos implantieren und prothetisch versorgen könnte (Beispiele dafür sind MIMI II und IDS).

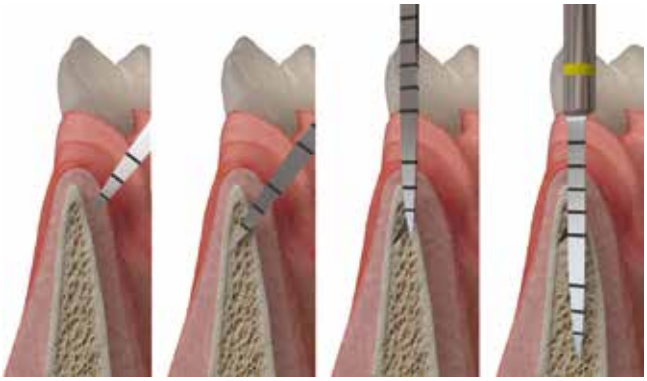

Abb. 16: Die kompakten Knochenstrukturen bukkal und oral sind die natürlichen, horizontalen Navigationshilfen.

Abb. 13-15: Ablauf der Chirurgie und Prothetik einer MIMI-Spätimplantation aus 2013.

Entscheidende Grundlage für MIMI ist die CNIP: die „Cortical navigated implantation procedure" und wird uns quasi „kostenlos" von der Natur zur Verfügung gestellt. Hierbei benutzen wir niedertourig (und ohne Wasserkühlung) konische Dreikant-Bohrer, die nach Kompakta-Durchtritt (250 U/min maximal) in der Spongiosa mit 50-70 U/min nicht die kortikalen Knochenstrukturen perforieren können, sondern „navigiert" immer in der spongiösen Knochenstruktur bleiben **(Abb. 16)**. Bei korrektem Vorgehen und einer ‚KKK' (Knochen-Kavitäten-Kontrolle) mit einer dünnen, flexiblen und ausreichend langen Metallsonde, kann man wirklich „lappenlos" den Knochen für die Aufnahme eines Implantats aufbereiten.

Die zweite, „prothetische" Navigationshilfe sind die CHAMPIONS GUIDES (eine für den Oberkiefer, die andere für einen Unterkiefer). Sie sind preiswert und dabei als Schablone GOZ-abrechenbar. Sie sind immer wieder verwendbar, sterilisierbar und pro Patientenfall gut verform- und händelbar **(Abb. 17 und 18)**.

MIMI im D1-/D2-Knochen

Ein Geheimnis erfolgreicher Implantologen ist, dass die Implantat-Primärstabilität im harten Knochen (D1 + D2) ausschließlich von der Spongiosa erreicht wird. Dies wird mit Hilfe mit ausreichend langem Innenkonus versehenen Implantatsystemen (z. B. Champions (R)Evolutions, Astra oder Ankylos) und einer 2 mm subkrestalen Insertion erreicht. Möchte man „Bone-Level" im D1+D2 Knochen Kavitäten aufbereiten, so empfehle ich eine „krestale Entlastung" im kortikal-krestalen Bereich: Für ein ø 3,5 mm Implantat setzt man final ei-

Abb. 17 und 18: Die zweite prothetische Navigationshilfe sind die CHAMPIONS GUIDES.

nen ø 4,0 mm Bohrer, bei einem ø 4,0 mm Implantat (für einen Einzel-Molaren) dann auch final einen ø 4,5 mm Bohrer ein. Wir simulieren so eine Sofortimplantation, bei dem die röntgenologischen Ergebnisse – auf Jahrzehnte gesehen – ebenso wie das „Subkrestale Implantieren" als sehr gut zu bezeichnen sind.

MIMI im D3-/D4-Knochen

Im „weichen" Knochen (D3+D4) und bei Sofortimplantationen kommt die „Iatrogene, ossäre Metamorphose" (IOM) zum Einsatz! Man führt „digital" (nur per Hand und Ratschenadapter) und mit Ahlen-artigen Bewegungen mit den ersten beiden konischen Dreikantbohrern, worauf hin dann ausschließlich die CHAMPIONS CONDENSER (knochen-verdichtende Instrumente in den Durchmessern 2,4 / 2,8 / 3,0 / 3,3 / 3,8 / 4,3 / 4,8 / 5,3 mm) zum Einsatz kommen.

In der zweiten Reihe des CHAMPIONS OP-Trays befinden sich die Condenser: Erreicht man im „weichen" Knochen z. B. „handfest" (etwa 20 Ncm) mit einem Condenser eine Primärstabilität mit dem „blauen" Condenser ø 4,3 mm, so inseriert man ein Implantat mit dem Durchmesser 4,5 mm. Auch die Länge des benötigten Implantats kann man optimal mit den Condensern intraoperativ einschätzen **(Abb. 19 und 20)**.

Nicht die Anatomie (ermittelt z. B. mit Hilfe eines präoperativen DVTs) entscheidet über den Implantat-Durchmesser, sondern die Knochendichte, die man im weichen Knochen oder bei Sofortimplantaten erst intraoperativ mit Condensern ermitteln kann **(Abb. 21 und 22)**.

Bei Sofortimplantaten beim ersten Molaren im Oberkiefer bereitet man das neue Implantatbett in der Trifurkation auf, prothetisch optimal! Auch Sofortimplantate im unteren Molarenbereich sind mit Hilfe der Condenser in wenigen Minuten erfolgreich machbar. Spongiöser Knochen ist sehr gut modellierbar, so dass man auch in ein dünnes Septum von nur 1,5 mm Breite eine primäre Stabilität mit einem ø 4,0 Implantat erreicht **(Abb. 23-25)**.

Abb. 19 und 20: Die Condenser im CHAMPIONS OP-Tray.

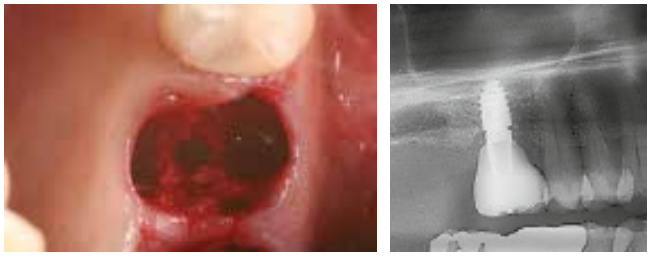

Abb. 21 und 22: Die Knochendichte entscheidet über den Implantatdurchmesser.

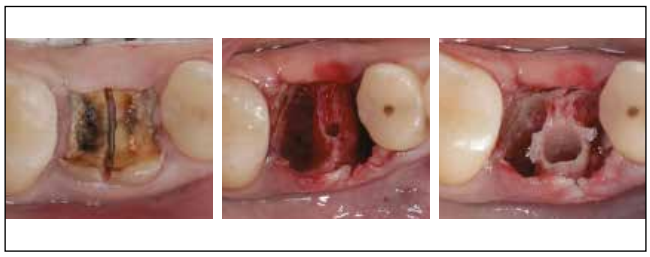

Abb. 23-25: Sofortimplantation step-by-step.

Abb. 26-31: Beispiel einer verzögerten Sofortimplantation regio 26 sowie Sofortimplantation regio 25. Die Eingliederung des definitiven Zahnersatzes **(Abb. 30)** als verschraubte Einzelkronen **(Abb. 29)** erfolgte eine Woche später.

Fazit

MIMI, die minimal-invasive Methodik der Implantation und Prothetik, öffnete der Implantologie den Einzug in die „normale" Allround-Zahnarztpraxis. Grundlage bilden natürlich Fort- und Weiterbildungen. Technisch gesehen werden lediglich CHAMPIONS® GUIDES, Winkelmodulatoren, ein grünes Winkelstück sowie ein Kleinröntgengerät und OPG benötigt. Mit dieser minimalen Ausstattung kann jede Praxis, die auch Extraktionen durchführt, erfolgreich implantieren und prothetisch versorgen. Ob Sofort- oder Spätimplantate, ob breiter oder schmaler Kiefer, ob mit oder ohne Sinuslift, alles ist mit MIMI möglich. Völlig verzichten kann man auf einen sterilen OP mit sterilen Kautelen, man reduziert so Stress für das Behandlungsteam und gewinnt einen enormen Zeitvorteil durch den optimierten MIMI-Workflow. Diese sanfte und unblutige Implantologie beschert Ihnen neue Patienten, denn Patienten wollen minimal-invasiv behandelt und nicht aufgeschnitten werden. Dies sichert nachhaltig den wirtschaftlichen Erfolg einer Zahnarztpraxis.

Für das MIMI®-Verfahren stehen als zweiteilige Implantatsysteme bis dato nur das Champion (R)Evolution® in Titan sowie das Patent® in Zirkon (Vertrieb: Champions-Implants) zur Verfügung. Diese ermöglichen den optimierten Workflow. Das MIMI®-Verfahren (ohne Mukoperiostlappen-Bildungen) inkl. seiner CNIP® Navigation gewann 2013 den „Best Innovation in Medicin Award" (SENSUS) in Dubai und wurde 2017 für den „German Medical Award" in Berlin nominiert. ■

Dr. Armin Nedjat
Spezialist Implantologie · CEO Champions-Implants GmbH
Präsident des deutschen Vereins
innovativ-praktizierender Zahnmediziner/innen e.V.
Präsident VIP-ZM
Champions Platz 1 · 55237 Flonheim
www.champions-implants.com

DENTAL KOMPAKT
Das Vergleichsportal für Dentalprodukte
www.dentalkompakt-online.de

Bitte mit der Kamera Ihres Smartphones die QR-Codes abscannen und Filme abspielen:

Animations-Vergleich eines konventionellen Implantations-Verfahrens mit fünf Patientensitzungen und des zeitsparenden bzw. sanften MIMI-Verfahrens mit nur zwei Behandlungssitzungen.

Erklärung und Vorgehensweise des MIMI II-Verfahrens.

Minimal-invasiver IDS (Interner, direkter Sinuslift), der in jeder Zahnarztpraxis sicher, erfolgreich und mit wenig Instrumentarium durchgeführt werden kann.

Ablauf von Chirurgie und Prothetik einer MIMI-Spätimplantation aus 2013.

MIMI im D1-/D2-Knochen.

Sofortimplantation step-by-step.

Hier geht es zu den Studien zu minimal-invasiven Implantationen.

Dr. Armin Nedjat

Prof. (Assoc. PMS College of Science & Research)
Spezialist Implantologie DGZI
Experte Implantologie & Implantatprothetik CITC
Diplomate ICOI
CEO Champions-Implants

SIC invent
the individual approach

SICwhite

Metallfrei.
Zementfrei.
Zweiteilig.

sic-invent.com

Globales Gipfeltreffen 2021 der Botschafter der CleanImplant Foundation

Gemeinsam gegen verunreinigte Implantatoberflächen

Die gemeinnützige CleanImplant Foundation hatte Anfang November 2021 die Mitglieder ihres wissenschaftlichen Beirats und internationale Experten zu einem globalen Gipfeltreffen eingeladen. 21 Botschafter aus 16 Ländern waren der Einladung zum wissenschaftlichen Dialog über aktuelle Studienergebnisse rund um die Themen verunreinigte Implantatoberflächen und periimplantäre Erkrankungen gefolgt. Das Treffen fand am Vorabend des DDS Global Congress 2021 im norditalienischen Como statt.

Die Stiftung war mit einem Stand in der Ausstellung des Kongresses der Digital Dentistry Society vor Ort, um implantologisch tätige Zahnärztinnen und Zahnärzte über die Sauberkeit von Implantatoberflächen als nachvollziehbares, klinisch relevantes Qualitätsmerkmal für Implantate zu informieren.

Prof. Tomas Albrektsson, Sahlgrenska Akademie Göteborg (Schweden), und Mitglied des CleanImplant Foundation Scientific Boards, betonte in seiner Online Key Lecture die Notwendigkeit, dass Hersteller ihre Implantate nicht nur steril, sondern auch frei von Fremdpartikeln zu liefern hätten. Denn: Die klinische Relevanz werksseitiger Verunreinigungen kann nicht mehr abgestritten werden. **Prof. Hugo de Bruyn, Universität Nijmegen** (Niederlande), stellte Zwischenergebnisse einer aktuellen Studie, die eine mögliche Korrelation von Titanabrieb im periimplantären Gewebe und dem jeweiligen Periimplantitis-Status untersucht, vor.

„Verunreinigte Implantate sind leider weltweit ein Problem zahlreicher Hersteller, ob international namhaft oder nicht," weiß **Dr. Dirk U. Duddeck**, Gründer und Head of Research der CleanImplant Foundation. Er stellte die Ergebnisse einer kürzlich durchgeführten vergleichenden Studie von über 100 Implantaten unterschiedlicher Hersteller vor. Er fand auf den Oberflächen von Implantaten auch etablierter Hersteller signifikante Mengen von Schadstoffen aufgrund werkseitig bedingter Verunreinigung. Trotzdem hatten alle Implantatsysteme eine CE-Kennzeichnung oder Zulassung der FDA (U.S. Food and Drug Administration) erhalten. Vor diesem Hintergrund war der Einblick in die Arbeit der FDA, den die Datenspezialistin und ehemalige FDA-Mitarbeiterin **Madris Kinard Tomes**, Pennsylvania (USA), per Livestream gab, sehr interessant. Beunruhigend sei, dass die Anzahl der problembehafteten Implantate rapide steige. „Das zeigt einmal mehr, dass die Notwendigkeit für das unabhängige Prüfsiegel der CleanImplant Foundation, gegeben ist", so Dr. Duddeck, und weiter: „Wer als Anwender sicher sein will, sollte auf die Auszeichnung mit der „Trusted Quality Mark" achten." Dieses Siegel tragen zurzeit ausgewählte Implantatsysteme der Hersteller Biotech Dental, bredent medical, BTI, Camlog, Global D, medentis medical, MegaGen, Nobel Biocare, NucleOss, Sweden&Martina, Zirkon Medical und SDS. Die CeramTec Gruppe hat das „Certified Production Quality"-Siegel für Auftragsfertiger erhalten.

Dr. Dirk Duddeck (vorne links) leitete das CleanImplant Gipfeltreffen 2021 in Como (Italien). 21 Botschafter und Mitglieder des Scientific Boards aus 16 Ländern waren dort zusammengekommen.

Für das Gipfeltreffen wurden ausschließlich Fördergelder der CleanImplant Stiftung verwendet. Nur unabhängig von Industrieinteressen kann das Ziel eines offenen Dialogs

erreicht werden, bei dem es um das kritische Reflektieren von Studienergebnissen und Produktversprechen geht. „Als gemeinnützige Stiftung sehen wir uns verpflichtet, einen solchen Raum zu schaffen. Denn der Einfluss marktführender Hersteller auf die Inhalte wissenschaftlicher Kongresse hat mittlerweile weltweit überhandgenommen", so Dr. Duddeck. So ging es zum Beispiel um Strategien zur Unterstützung von Medizinprodukteherstellern, die bei Herstellung und Verpackung ihrer Produkte kompromisslos höchste Qualitätsstandards einhalten, und darum, wie sich die Stiftung gegen Anfeindungen und ungerechtfertigte Klagen von Herstellern, die Implantate minderer Qualität liefern, verteidigen kann. ■

Fotos: CleanImplant Foundation

www.cleanimplant.org

CleanImplant Foundation: "Trusted Quality" Siegel für SDS2.2-Implantatsystem

Die CleanImplant Foundation hat das „Trusted Quality" Siegel für erstklassige Oberflächenreinheit im Jahr 2021 drei Mal vergeben: Swiss Dental Solutions (SDS), ein Schweizer Hersteller von Keramikimplantaten, erhielt diese Auszeichnung nach einem unabhängigen Peer-Review Verfahren für sein zweiteiliges Implantatsystem SDS2.2.

„Patienten und Zahnärzte verdienen den objektiv transparenten Nachweis, dass nur saubere Medizinprodukte zum Einsatz kommen" betonte Dr. Dirk U. Duddeck, Gründer und Head of Research der CleanImplant Stiftung. Am 15. Oktober 2021 überreichte er für die CleanImplant Foundation das Qualitätszertifikat an Dr. Karl Ulrich Volz, Gründer und CEO von SDS. Die Verleihung fand während des ersten Joint Congress for Ceramic Implants (JCCI) vor einem internationalen Auditorium mit insgesamt 300 – davon 130 im Fortbildungszentrum anwesenden – Teilnehmern in Kreuzlingen, Schweiz, statt. Die CleanImplant Foundation hat das „Trusted Quality" Siegel ins Leben gerufen, um Implantatsysteme mit einer erstklassigen Oberflächenreinheit* auszuzeichnen. Damit rückt die gemeinnützige Stiftung ein für Zahnärzte und Patienten nachvollziehbares, klinisch relevantes Qualitätsmerkmal für Implantate in den Vordergrund. „Die Auszeichnung mit dem CleanImplant Siegel beweist einmal mehr, dass SDS als Hersteller von Keramikimplantaten und als Verfechter einer biologischen Zahnheilkunde seinen hohen Qualitätsanspruch umsetzt", so Dr. Volz.

* Die Qualitätsleitlinie des wissenschaftlichen Beirats der CleanImplant definiert: Die Implantatoberfläche gemessen von der Schulter bis zum Apex in einem Betrachtungswinkel von 120 Grad soll insgesamt weniger als zehn Fremdpartikel wie Kunststoffreste mit einer Größe von höchstens 50 µm aufweisen (Duddeck DU, Albrektsson T, Wennerberg A, Larsson C, Beuer F. On the Cleanliness of Different Oral Implant Systems: A Pilot Study. J Clin Med. 2019;8(9)). Zudem muss die klinische Dokumentation des geprüften Implantatsystems eine Überlebensrate von mindestens 95 % über einen Zeitraum von mehr als zwei Jahren belegen. Das Prüfsiegel gilt für zwei Jahre und muss danach erneuert werden.

Die „CleanImplant Trusted Quality" Auszeichnung erhielt Dr. Ulrich Volz, CEO von SDS, von Dr. Dirk Duddeck, Gründer und Head of Research der CleanImplant Foundation für das Keramik-Implantatsystem SDS2.2 (von links).



Nachweislich saubere Oberfläche des SDS2.2 Implantats im Rasterelektronenmikroskop (aus 400 REM Einzelbildern zusammengesetzte Darstellung des gesamten Implantats in höchster Auflösung).

Netzwerk der oralen Geweberegeneration

7. Nationales Osteology Symposium in Baden-Baden

Am 6. und 7. Mai 2022 lädt die Osteology Stiftung ein nach Baden-Baden: Im Kongresshaus findet das nationale Osteology Symposium statt. Wir haben mit Dr. Ausra Ramanauskaite über das Junge Forum, das wissenschaftliche Programm und weitere Sessions gesprochen.

DI: Frau Dr. Ramanauskaite, am 6./7. Mai findet das nationale Osteology-Symposium in Baden-Baden statt. Warum sollten unsere Leserinnen und Leser den Besuch des Symposiums unbedingt einplanen?

Ausra Ramanauskaite: Dieses Osteology-Symposium ist dem Netzwerk Regeneration gewidmet – ein Thema von enormer klinischer Relevanz in der klinischen Praxis. Renommierte Referenten aus Deutschland und aus dem benachbarten Ausland werden Workshops und Vorträge zu den Themen Weich- und Hartgeweberegeneration, parodontale Regenerationstherapie, Management von Periimplantitis und Biologisierung der Biomaterialien halten. Dies ist eine großartige Gelegenheit, von Experten zu lernen und evidenzbasiertes Wissen zu erwerben.

Dr. Ausra Ramanauskaite ist als Referentin beim Jungen Forum dabei.

DI: Sie sind sehr engagiert beim „Jungen Forum". Was wird da geboten?

Ramanauskaite: Das Junge Forum lädt Studierende der Zahnmedizin sowie junge Kliniker und Praktiker auf eine Reise durch die orale Geweberegeneration ein. Die Teilnehmer werden die Möglichkeit haben, durch drei Fortbildungsstationen zu „reisen" und klinische Situationen in Theorie und Praxis Schritt für Schritt zu bewältigen, z. B. Extraktionen, Alveolenmanagement, gesteuerte Knochenregeneration mit anschließender Implantatinsertion und das Management von periimplantärem Weichgewebe.

DI: Warum braucht es eine extra Session für diese Zielgruppe?

Ramanauskaite: Wir möchten, dass die junge Generation von Zahnärztinnen und Zahnärzten die klinische Relevanz der oralen Geweberegeneration für die tägliche Praxis kennenlernt. Wir haben ein Konzept gewählt, das jungen Kolleginnen und Kollegen und auch Studierenden einen Überblick über die Techniken und Indikationen der oralen Geweberegeneration ermöglicht und sie gleichzeitig dazu anregen soll, sich in diesem Gebiet weiterzubilden.

DI: Womit befasst sich das restliche Programm?

Ramanauskaite: Am Freitagnachmittag sind die Teilnehmer dazu eingeladen, an Workshops teilzunehmen, die sich mit der Rezessionsdeckung, der plastisch-ästhetischen Parodontalchirurgie, der Verwendung von Eigenblutkonzentraten, der Pharmakologie in der Zahnmedizin, der Therapie von Periimplantitis und den Behandlungsmöglichkeiten nach der Explantation eines Implantats beschäftigen. Diese Themen werden am Samstag anhand komplexer klinischer Fälle in den Vorträgen näher erläutert.

Parallel zu den Workshops findet am Freitagnachmittag das Wissenschaftsforum statt, bei dem die besten Forschungsprojekte vorgestellt werden. Hier hatten alle KlinikerInnen und WissenschaftlerInnen die Gelegenheit, ihre Arbeiten und Abstracts bis Mitte März noch einzureichen.

DI: Was wird sonst noch geboten?

Ramanauskaite: Eines der Ziele des Symposiums ist das „social networking", daher wird am Freitag zum Get-together-Abend eingeladen. Dies ist immer eine gute Gelegenheit, sich untereinander, aber auch mit den Referenten und Experten zu vernetzen.

DI: Vielen Dank für das Interview. ■

Geistlich Biomaterials Vertriebsgesellschaft mbH
Schöckstraße 4 · 76534 Baden-Baden
www.osteology-baden-baden.org

Registrierung:
Maria Ramm
Tel. 07223 9624-40
events@geistlich.de

Workshops:
Bettina Schmitz-Bensberg
Tel. 07723 9624-13
bettina.schmitz-bensberg@geistlich.de

BEGO Dialoge bedeutet zwei Tage Workshops und Vorträge zu den Themen 3D-Druck, Intraoralscan und (navigierte) Implantologie in Bremen. © *iStock*

„BEGO Dialoge" – Kongress für Zahnmedizin & Zahntechnik in Bremen

Am 29. und 30. April 2022 lädt der Dentalspezialist BEGO Zahnmediziner und Zahntechniker in die schöne Hansestadt Bremen ein. Die zweitägige Veranstaltung bietet ein inspirierendes Programm aus Workshops und Vorträgen renommierter Referenten. Die Teilnehmer erwartet eine praxisrelevante Fortbildung auf höchstem Niveau mit Einblicken in aktuelle wissenschaftliche und praktische Erkenntnisse zu Themen wie 3D-Druck, Intraoralscan und (navigierte) Implantologie.

Als Referenten konnten **Prof. Dr. Dr. Hans-Peter Howaldt** (Gießen), **Prof. Dr. Dr. Philipp Streckbein** (Gießen), **Prof. Dr. Dritan Turhani** (Krems/Österreich), **Prof. Dr. Constantin von See** (Krems/Österreich), **Prof. Dr. Dr. Roland Garve** (Lüneburg), **PD Dr. Amelie Bäumer-König**, **PD Dr. Dr. Keyvan Sagheb** (Mainz), **Dr. Ingo Baresel** (Carolzburg) und **Dr. Mathias Siegmund** (Regensburg) gewonnen werden.
Die Vorträge werden diverse Aspekte rund um den digitalen Workflow abbilden sowie fachübergreifende Schnittstellen aufzeigen, wobei Prof. Dr. Dr. Garve mit dem „besonderen" Vortrag einen einzigartigen Einblick in rituelle und vermeintlich „therapeutische" Mutilationen an den Zähnen und im Orofazialbereich bei indigenen und traditionellen Völkern gewährt.
Workshops, z. B. zur patientenorientierten Prothetik im digitalen Workflow, ergänzen das Programm nachhaltig. Eine Abendveranstaltung beendet den ersten Kongresstag und gibt Gelegenheit zum Austausch in entspannter Runde. „Wir freuen uns schon sehr auf ein persönliches Wiedersehen mit unseren Kunden und wollen ihnen einen interdisziplinären und aktiven Austausch ermöglichen. Mit den BEGO Dialogen bieten wir unseren Gästen ein ausgewogenes Angebot zur fachlichen Weiterentwicklung, bei dem alle auch das Gespräch mit Kollegen und der BEGO Familie in persona genießen können", sagt Axel Klarmeyer, Geschäftsführer bei BEGO.

Für die Teilnahme an der Veranstaltung werden zwölf Fortbildungspunkte gemäß den Richtlinien der BZÄK/DGZMK vergeben. Weitere Informationen finden sich auf der BEGO Website. Die Anmeldung zur Veranstaltung erfolgt über eveeno. BEGO Dialoge findet unter Einhaltung der zum Zeitpunkt der Veranstaltung gültigen Corona-Schutzverordnung des Bundeslandes Bremen statt. ■

BEGO GmbH & Co. KG
Wilhelm-Herbst-Str. 1
28359 Bremen
Tel. 0421 20 28-267
www.bego.com

Wissenschaft trifft Praxis

5. MDI-Symposium am 3./4. Juni 2022 in Hamburg

Die Mini-Dental-Implantate und damit das Therapiekonzept „Minimalinvasive Implantologie", gehören in vielen Zahnarztpraxen inzwischen zum Standard. Mit den festen „Dritten" und der damit verbundenen gesünderen Ernährung verbessert sich der allgemeine Gesundheitszustand bei vielen Patienten. Beim 5. MDI-Symposium in Hamburg erleben Sie hochkarätige Referenten und profitieren von deren Erfahrungsschatz.

Mit schlecht haltenden Zahnprothesen zu leben, war noch nie ein Vergnügen und viele betroffene Patienten sehnen sich nach alter Lebensqualität zurück. Andererseits sind konventionelle Implantat-Behandlungen teuer und je nach oraler Situation auch nicht für Jeden geeignet. Mini-Dental-Implantate (MDI) bieten eine erschwingliche, einfache und bewährte Lösung zur Prothesenstabilisierung. Auch für Patienten, die für konventionelle, „große" Implantate über zu wenig Geld, Zeit oder Knochenmasse verfügen. Auf dem zweitägigen MDI-Symposium am 3./4. Juni 2022 veranstaltet von der condent GmbH in Hannover, werden namhafte Referenten ihre Erfahrungen berichten und Tipps und Tricks zur Implantattherapie mit MDI-Implantaten bereithalten. Mit dem Besuch des Symposiums können 13 CME-Punkte erworben werden. ■

Nähere Informationen und Anmeldung über die Hotline 0800 100 37070 oder die Homepage.

www.original-mdi.de

On-Ship 2022 – Fortbildung vor der Düsseldorfer Skyline

Angenehmer kann Fortbildung kaum sein: Im stylischen Ambiente der Düsseldorfer Rheinschifffahrt und mit außergewöhnlichem Entspannungseffekt. Das Programm dieser Kombination aus fachkompetenter Wissensvermittlung, einer beeindruckenden Tour auf einer der verkehrsreichsten Wasserstraßen der Welt und ausgezeichneter Bordverpflegung hat PERMADENTAL für ZahnärztInnen, KieferorthopädInnen, PraxismanagerInnen und PraxismitarbeiterInnen organisiert.

Die Veranstaltung findet am 1. Oktober 2022 von 16.30 bis 21.15 Uhr statt. Den Fortbildungsteil dieses mit vier Fortbildungspunkten (BZÄK/DGZMK) bewerteten Events wird von zwei renommierten Referenten gestaltet:

Dr. med. dent. Alexa von Schöll M.Sc. ist Zahnärztin und Spezialistin für Ästhetische Prothetik, Ultraschallchirurgie und Implantologie. In ihrem Referat „Extraktion mittels Piezo-Chirurgie neu gedacht" stellt sie die Zahnentfernung mit einem innovativen Verfahren vor. Es schont das Weichgewebe, minimiert Knochenverluste und gestaltet den operativen Eingriff trotz beeindruckender Leistung weniger invasiv. Der Prozess ist für Patienten mit reduzierten Schmerzen und mit geringeren Nebenwirkungen verbunden. Der Heilungsprozess ist deutlich verbessert. Der Vortrag zeigt eine Übersicht von „leichten" bis hin zu komplexen Fällen – aufbereitet für Generalisten in der Praxis.

RA Dr. Karl-Heinz Schnieder ist Fachanwalt für Medizinrecht, Mediator, Buchautor und Strategieberater. In seinem Referat „Von Generation Y/Z bis Zukunftsstrategie: Der dentale Markt im Wandel" stehen Anregungen für die Praxisstrategie 2023 genauso im Mittelpunkt wie die Auswirkungen der Feminisierung des Zahnarztberufes und Handlungsstrategien für die neue Art zu arbeiten. Anleitungen zum Umgang mit Private Equity & Co. und zum veränderten Gründungsverhalten sowie Rezepte für den Umgang mit neuen Gesetzen runden das Update des renommierten Fachanwaltes ab. ■

Permadental GmbH · Tel. 02822 71330 22
e.lemmer@permadental.de
www.permadental.de/fortbildungsevent/

Fortbildungen 2022 für junge Implantologen

Sie wollen mit der Implantologie starten oder haben bis jetzt nur wenige Implantate inseriert? Medentis medical veranstaltet einen Kurs zum perfekten Einstieg in die Welt der dentalen Implantologie – und das gleich an zwei Terminen in Freiburg. Als Referenten sind dabei Jun.-Prof. Dr. Florian Kernen und PD Dr. Tobias Fretwurst von der Universität Freiburg.

Prof. Dr. Tobias Fretwurst beschäftigt sich einleitend eine Stunde mit den wichtigen Grundlagen, wie Anatomie und Knochen sowie dem Aufbau eines Implantats.
Implantat-Planung und Diagnostik ist im Anschluss das Thema von Jun.-Prof. Dr. Florian Kernen.

Weitere Themen sind „Risikopatienten: Was überweise ich, was kann ich nach dem Kurs selbst in meiner Praxis durchführen?", „Implantation Schritt für Schritt" und „Chirurgisch-implantologische Prinzipien und prothetische Konzepte (virtual implant dentistry)".

Im anschließenden Workshop mit beiden Referenten wird den Teilnehmenden die Implantation am Kunststoffmodell und die digitale Planung mit der Planungs-Software ICX-MAGELLAN von medentis medical ausführlich nähergebracht.

Das Programm für den 29. April 2022 und den 1. Juli 2022 im Hotel Stadt Freiburg ist dasselbe. Die Veranstaltung dauert jeweils von 14 bis 19 Uhr. ■

Mehr Infos & Anmeldung:
https://medentis.com/event/junge-implantologen-fortbildungen-freiburg/all/

BEGO DIALOGE
Kongress für Zahnmedizin & Zahntechnik · 29.–30. April 2022 in Bremen
12 Fortbildungspunkte gem. Richtlinien der BZÄK/DGZMK · www.bego.com/dialoge

Ihr erster navigierter Implantatfall mit dem
BEGO Guide Starterpaket
EINFACH. SICHER. IMPLANTIEREN.

Hier wartet Ihr volles Erfolgspaket auf Sie:
https://guide.bego.com

BEGO

Die nächste Ausgabe der **DI** erscheint am **18. Mai 2022**

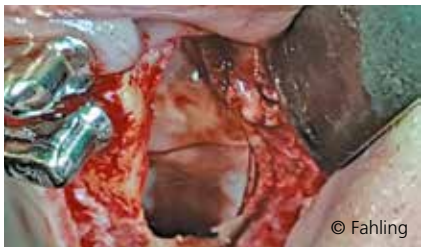

IMPLANTOLOGIE

Lucas Fahling berichtet über einen präimplantologischen externen Sinuslift nach MAV und Socket Preservation mit Biomaterialien im stark reduzierten Restgebiss.

IMPLANTOLOGIE

Dr. Efthymios Karinos aus Schwäbisch Gmünd stellt eine aktuelle Nachuntersuchung des Implantaterfolgs bei Patientenfällen mit Mini-Implantaten vor.

FORTBILDUNG

Ende Februar fand das 24. Fellow Meeting der ITI Sektion Deutschland statt. Im traditionellen Veranstaltungsort Eltville-Reinhartshausen wurden die Weichen für die Zukunft gestellt.

Impressum

DENTALE IMPLANTOLOGIE & PARODONTOLOGIE
DI online: www.dimagazin-aktuell.de

Spitta GmbH
Ammonitenstraße 1, 72336 Balingen,
Postfach 10 09 63, 72309 Balingen,
Telefon 07433 952-0, Telefax 07433 952-111

Chefredaktion
PD Dr. Dr. Dr. Oliver Seitz M.Sc. (Implantologie)
oliver.seitz@spitta.de
Prof. Dr. Georg Gaßmann (Parodontologie)
georg.gassmann@spitta.de

Redaktion
Carmen Bornfleth, Tel. 07420 405216, Fax: 07420 4050578
E-Mail: carmen.bornfleth@spitta.de

Ständige Mitarbeiter:
Dr. Jan-Friedrich Dehner
jan-friedrich.dehner@spitta.de

Redaktionsbeirat
Dr. Eduardo Anitua, Prof. Dr. Nicole Arweiler Dr. Georg Bayer, Dr. Fred Bergmann, Dr. Robert Böttcher, Dr. Jörg Brachwitz, PD Dr. Dan Brüllmann, Dr. Hermann Derks, Dr. Marcus Engelschalk, Dr. Daniel Engler-Hamm, Prof. Dr. Dr. E. Fischer-Brandies, Dr. Michael Gahlert, Dr. German Gómez-Román, Dr. H.-J. Hartmann, Dr. Michael Hopp, Dr. Werner Hotz, Dr. Hans-Dieter John, Dr. Frank Kistler, Dr. Steffen Kistler, Dr. Heinz Kniha, Prof. Dr. Ralf Kohal, ZTM Heiner Kruse, Prof. Dr. K.-P. Lange, Dr. Philippe D. Ledermann, ZTM Reinhard Lucas, Dr. Ralf Masur, Dr. Robert Nölken, Prof. Dr. Dr. Winand Olivier, RA Björn Papendorf, Dr. Mathias Plöger, Dr. Florian Rathe, Prof. Dr. Dr. Dr. Robert Sader, Kerstin Salhoff, Dr. Dr. Markus Schlee, Dr. Karl-Heinz Schnieder, Dr. Achim Sieper, Dr. Christoph Sliwowski, Prof. Serge Szmukler-Moncler, Dr. Alexander Volkmann, Dr. Clemens Walter, Prof. Dr. Thomas Weischer, Dr. Jörg-Ulf Wiegner, Dr. Walter Wille-Kollmar, Prof. Dr. Murat Yildirim

Anzeigenleitung
Josefa Seydler, Tel. 07433 952-171
E-Mail: josefa.seydler@spitta.de

Anzeigenverkauf
Heike Möller, Tel. 07433 952-356
E-Mail: heike.moeller@spitta.de

Anzeigenservice/Aboverwaltung
Gundula Schwaner, Tel.: 07433 952-325
E-Mail: gundula.schwaner@spitta.de

Jahresabonnement 50 Euro zzgl. MwSt.

Bezugsmöglichkeiten:
Bestellungen nehmen der Verlag und alle Buchhandlungen im In- und Ausland entgegen. Sollte die Fachzeitschrift aus Gründen, die nicht vom Verlag zu vertreten sind, nicht geliefert werden können, besteht kein Anspruch auf Nachlieferung oder Erstattung vorausbezahlter Bezugsgelder.

Leserhinweis/Datenschutz:
Ihre dem Verlag vorliegenden Adressdaten werden unter strikter Einhaltung der Datenschutzvorschriften gespeichert, zur internen Weiterverarbeitung und für verlagseigene Werbezwecke genutzt. Fremdunternehmen werden Ihre Adressdaten zur Aussendung interessanter Informationen zur Verfügung gestellt. Sofern Sie die Speicherung und/oder Weitergabe Ihrer Adressdaten nicht wünschen, so teilen Sie uns dies bitte schriftlich an die Verlagsadresse oder per E-Mail an datenschutz@spitta.de mit.

Urheber und Verlagsrecht:
Für unverlangt eingesendete Manuskripte, Abbildungen und Bücher übernimmt die Redaktion keine Haftung. Mit Annahme eines eingereichten Manuskriptes gehen das Recht der Veröffentlichung sowie die Rechte zur Übersetzung, zur Vergabe von Nachdruckrechten, zur elektronischen Speicherung in Datenbanken oder Internet, zur Herstellung von Sonderdrucken, Fotokopien und Mikrokopien an den Verlag über. Jede Verwertung außerhalb der durch das Urheberrechtsgesetz festgelegten Grenzen ist ohne Zustimmung des Verlages unzulässig. Alle in dieser Veröffentlichung enthaltenen Angaben, Ergebnissen usw. wurden von den Autoren nach bestem Wissen erstellt und von ihnen und dem Verlag mit größtmöglicher Sorgfalt überprüft. Gleichwohl sind inhaltliche Fehler nicht vollständig auszuschließen. Daher erfolgen alle Angaben ohne jegliche Verpflichtung oder Garantie des Verlages oder der Autoren. Sie garantieren oder haften nicht für etwaige inhaltliche Unrichtigkeiten (Produkthaftungsausschluss).
Mit anderen als redaktionseigenen Signa oder mit Verfassernamen gezeichnete Beiträge geben die Auffassung der Verfasser wieder, die der Meinung der Redaktion nicht zu entsprechen braucht. Gekennzeichnete Sonderteile liegen außerhalb der Verantwortung der Redaktion.

Für den Inhalt der Rubrik „DGOI aktuell“ ist die Deutsche Gesellschaft für Orale Implantologie e.V. verantwortlich. Weitere Informationen innerhalb der Rubrik.

Redaktioneller Hinweis:
Unter der Rubrik „Produkt-Highlight“ veröffentlichte Artikel wurden mit freundlicher Unterstützung der Dentalindustrie erstellt; die Firmenbezeichnung ist im Beitrag ersichtlich. Die im Text genannten Präparate und Bezeichnungen sind zum Teil patent- und urheberrechtlich geschützt. Aus dem Fehlen eines besonderen Hinweises bzw. des Zeichens ® oder ™ darf nicht geschlossen werden, dass kein Schutz besteht.
Aus Gründen der besseren Lesbarkeit wird auf eine geschlechtsneutrale Differenzierung (z.B. Mitarbeiterinnen/Mitarbeiter) verzichtet. Entsprechende Begriffe gelten im Sinne der Gleichbehandlung grundsätzlich für beide Geschlechter.

Copyright Spitta GmbH, Gerichtsstand Stuttgart

Druckauflage:
10.000 Exemplare, 7 Ausgaben jährlich, 26. Jahrgang, zurzeit gilt die Anzeigenpreisliste Nr. 26/2021

Satz:
B2H_Werbeagentur, Erlangen
www.b2h-werbeagentur.de

Druck, Verarbeitung, Versand:
F&W MEDIENCENTER, Kienberg

WIR FÜR DICH NEXT TO YOU

DEUTSCHE GESELLSCHAFT
FÜR ORALE IMPLANTOLOGIE

Liebe Kolleginnen und Kollegen,
liebe Freunde der DGOI,

die DGOI steht für praxisnahe Fort- und Weiterbildungen auf hohem wissenschaftlichem Niveau und für eine kollegiale Gemeinschaft, für die der Austausch auf Augenhöhe selbstverständlich ist. Zu erleben ist das im Curriculum Implantologie „9+2" (siehe S. 130), in den Study Club-Veranstaltungen und bei den Kongressen der DGOI: das Wintersymposium ImpAct Zürs Austria in Zürs am Arlberg und der 18. Jahreskongress am 24. und 25 Juni 2022 in Mannheim.

Treffpunkt 18. Jahreskongress

„Hart- und Weichgewebe in der täglichen Praxis" – unter diesem Leitthema kommen wir in wenigen Wochen im Congresscentrum Rosengarten zusammen. Mit diesem Jahreskongress sprechen wir alle Praktikerinnen und Praktiker an, für die Hart- und Weichgewebeaugmentationen in der täglichen Praxis ein Thema sind. Prof. Dr. Dr. Ralf Smeets, Fortbildungsreferent der DGOI, und Dr. Jan Klenke, Beisitzer im Vorstand der DGOI, planen das Programm (Interview siehe S. 128). Wir freuen uns auf 21 bekannte Speaker, davon ein Viertel hochkarätige Expertinnen. Für Beginner und Studierende ist am Freitag ein „Junges Forum" geplant. Daher ist für Studierende die Kongressteilnahme am Freitag kostenfrei.

Inhaltliche Verantwortung für die Rubrik ***DGOI Aktuell***
Herausgeber: Deutsche Gesellschaft für Orale Implantologie e.V. (DGOI)
Dr. Stefan Jung, Geschäftsführer der DGOI
Wilderichstraße 9, 76646 Bruchsal
Fon +49 7251 618996-0 · Fax +49 7251 618996-26 · mail@dgoi.info
Redaktion: Prof. Dr. Daniel Grubeanu (ViSdP)
Anschrift der Redaktion: Wilderichstraße 9, 76646 Bruchsal
CvD: Eva-Maria Hübner (emh); Fon +49 175 1931122; info@pluspunkt-pr.de;
Anzeigenverwaltung: Kathrin Knick, DGOI, media@dgoi.eu
Nachdruck, Vervielfältigung, Übersetzung der redaktionellen Beiträge in der Rubrik DGOI Aktuell einschließlich Speicherung und Nutzung auf optischen/elektronischen Datenträgern ist nur mit Zustimmung der DGOI möglich. Die Inhalte dieser Rubrik wurden von den Autoren nach bestem Wissen erstellt und mit größtmöglicher Sorgfalt von ihnen und der DGOI überprüft. Gleichwohl sind inhaltliche Fehler nicht vollständig auszuschließen. Alle Angaben erfolgen ohne jegliche Verpflichtung/Garantie der DGOI oder der Autoren. Sie garantieren oder haften nicht für etwaige inhaltliche Unrichtigkeiten (Produkthaftungsausschluss).

Die Vortragsthemen und -formate sind so gewählt, dass wir die Teilnehmenden auf ihren unterschiedlichen fachlichen Leveln abholen und mitnehmen. Diskutiert werden authentische Fälle unterschiedlicher fachlicher Level, wie sie in der täglichen Praxis vorkommen. Seien Sie gespannt auf die Keynote Lecture von Daniel Grubeanu, Präsident der DGOI. Er wird einige seiner Fälle aus 20 Jahren Implantologie reflektieren und im Experten-Talk zur Diskussion stellen.

„15-Minutes-One-Question" – mit diesem in Deutschland neuen Vortragsformat erhalten die Teilnehmenden eine klare Antwort auf eine konkrete Frage. Die DGOI gibt den ReferentInnen eine konkrete Frage vor, die sie in 15 Minuten beantworten. Dabei stehen die Methode und wissenschaftliche Evidenz im Fokus, jedoch kein Produktplacement. Es werden genau die Fragen rund um das Hart- und Weichgewebe beantwortet, mit denen wir PraktikerInnen uns täglich beschäftigen.

DGOI Study Clubs

Fortbilden und netzwerken mit den KollegInnen in der Region – das ist die Idee der über 30 aktiven DGOI Study Clubs in ganz Deutschland. Mehrmals im Jahr laden die jeweiligen Study Club-Leiter ihre implantologisch tätigen Kolleginnen und Kolleginnen im Umkreis zu zwei bis dreistündigen Fortbildungen ein. Bekannte ReferentInnen, aktuelle und praxisrelevante Vortragsthemen in Kombination mit Diskussionen und kollegialem Austausch zeichnen diese Veranstaltungen aus. Auch Nichtmitglieder sind herzlich willkommen (aktuelle Termine gibt es auf Seite 134).

Erweitern und vertiefen Sie mit der DGOI Ihr implantologisches Knowhow und besuchen Sie eine unserer zahlreichen Fortbildungsmöglichkeiten.

Wir freuen uns auf Sie!

Herzlichst Ihr
DGOI-Vorstand

Fragen aus der Praxis, Antworten für die Praxis

18. Jahreskongress der DGOI am 24. und 25. Juni 22 in Mannheim

„Hart- und Weichgewebe in der täglichen Praxis" lautet das Leitthema für den 18. Jahreskongress der DGOI, mit dem die implantologische Fachgesellschaft GeneralistInnen, SpezialistInnen und Beginner anspricht, die Hart- und Weichgewebsaugmentationen in der Praxis durchführen. Was den Kongress auszeichnet: Ehrliche, präzise Antworten auf ganz konkrete Fragen, die die Kolleginnen und Kollegen täglich in der Praxis beschäftigen. Was das konkret bedeutet, erläutern Prof. Dr. Dr. Ralf Smeets, Fortbildungsreferent der DGOI, und Dr. Jan Klenke, Beisitzer im Vorstand der DGOI. Sie gestalten das wissenschaftliche Programm.

Was erwartet die Teilnehmenden bei diesem DGOI-Jahreskongress?
Klenke: Ein klar strukturiertes Programm mit neun Workshops am Freitagmorgen und einem hochkarätigen Mainpodium.
Smeets: Wir freuen uns auf 21 Kollegen, darunter fünf brillante Kolleginnen, die als Speaker bereits zugesagt haben.
Klenke: Das Programm wird abwechslungsreich gestaltet mit unterschiedlichen Vortragsformaten wie freien Vorträgen, Keynote Lectures, einem ExpertInnen-Talk, „15-Minutes-One-Question"-Vorträgen und einem Jungen Forum speziell für Beginner. Diskutiert werden authentische Fälle unterschiedlicher fachlicher Level, wie sie in jeder Praxis vorkommen.
Smeets: Ehrliche Diskussionen sind uns wichtig. Das zeigt auch die Keynote Lecture von Daniel Grubeanu, Präsident der DGOI. „Nach 20 Jahren Erfahrung – was hätte ich heute „anders gemacht"?" unter dieser Fragestellung werden diese Fälle im Experten-Talk aus Sicht eines Endodontologen, Parodontologen, Zahntechnikers und Chirurgen mit dem Ziel diskutiert, einen Konsens zu formulieren.

Prof. Dr. Dr. Ralf Smeets, Fortbildungsreferent der DGOI, führt mit den „15-Minutes-One-Question"-Vorträgen ein neues Format ein. ReferentInnen müssen in 15 Minuten eine konkrete Fragestellung beantworten.
Bildquelle: UKE

Sie sprechen von „15-Minutes-One-Question"-Vorträgen. Was heißt das konkret?
Smeets: Das Prinzip lautet „klare Frage, klare Antwort". Die ReferentInnen erhalten von uns eine konkrete Fragestellung, die sie innerhalb von nur 15 Minuten präzise beantworten sollen. Beispiele für solche Fragen sind: Membran – ja oder nein? Und: Wieviel Weichgewebe braucht ein Implantat? Es wird auch konkrete Fragen individuell für SpezialistInnen geben, wie: Wann augmentierst du Weichgewebe? Wie sieht dein chirurgisches Periimplantitis-Konzept aus? Es werden also gezielt Fragen beantwortet, die die KollegInnen in der Praxis beschäftigen. Das „15-Minutes-One-Question"-Format ist in der deutschen Kongresslandschaft noch relativ unbekannt, international jedoch sehr aktuell. Mit der Einführung dieses Formats können wir hierzulande einen Trend für zukünftige Kongresse setzen.

Was nehmen die Teilnehmenden mit in ihre Praxen?
Klenke: Ob GeneralistIn oder SpezialistIn, sie erhalten klare Antworten in Bezug auf Methoden, Materialien, praktische Anwendbarkeit und den wissenschaftlichen Hintergrund.
Smeets: Beispielsweise erwarten wir konkrete Antworten zu Fragen hinsichtlich der Hart- und Weichgewebsaugmentationen sowie deren Alternativen, der Periimplantitistherapie, dem Weichgewebemanagement, der verschiedenen Abutmenttypen, zu Alignern in der Implantologie und zu Abrechnungsfragen, um nur einige zu nennen.
Klenke: Die Teilnehmenden werden mit einem umfassenden Update im Bereich Hart- und Weichgewebe und mit direkt anwendbarem Wissen in ihre Praxen zurückkehren.

„Die Teilnehmenden werden mit einem umfassenden Update im Bereich Hart- und Weichgewebe und mit direkt anwendbarem Wissen in ihre Praxen zurückkehren", erläutert Dr. Jan Klenke, Beisitzer im Vorstand der DGOI, den Mehrwert des 18. Jahreskongress der DGOI.
Bildquelle: DGOI

Herzlichen Dank für das informative Gespräch. ■

Das Interview führte Eva-Maria Hübner.

18. Jahreskongress

der Deutschen Gesellschaft für Orale Implantologie

"3000 Meilen übers Meer

Keine Fiktion – pure Wahrheit! Eine Erfolgsgeschichte aus der Praxis

24.-25. Juni 2022

Congress Center Rosengarten, Mannheim

Kongress-Thema:

„HART- UND WEICHGEWEBE IN DER TÄGLICHEN PRAXIS"

Special Guests:

Wellenbrecherinnen

REFERENTEN u.a.:

Ghazal Aarabi, Fred Bergmann, Maximilian Blume, Ralf Busenbender, Markus Engelschalk, Stefan Fickl, Peter Gehrke, Knut Grötz, Daniel Grubeanu, Amely Hartmann, Adrian Kasaj, Fouad Khoury, Rebecca Komischke, Pascal Marquart, Katja Nelson, Markus Reise, Thea Rott, Jens Schäfer, Eik Schiegnitz, Markus Schlee, Ralf Smeets, Leoni Spilker, Jochen Tunkel

DGOI

WIR FÜR DICH
NEXT TO YOU
DEUTSCHE GESELLSCHAFT
FÜR ORALE IMPLANTOLOGIE

www.dentalleaders.dgoi.info

Curriculum Implantologie „9+2“ der DGOI

Neun praxisorientierte Kursmodule

Wer den Einstieg in die Implantologie plant und sich eine konsequent praxisorientierte Weiterbildung wünscht, ist bei diesem Curriculum genau richtig. Namhafte Hochschullehrer und langjährig erfahrene Praktiker übersetzen evidenzbasiertes Wissen für die praktische Anwendung. Praxisnah und verständlich vermitteln sie die Grundlagen der oralen Implantologie in Theorie und Praktikum.

Wissenschaft und Praxis gehen bei diesem Curriculum Hand in Hand. Das heißt: Jedes Kurswochenende besteht aus einem theoretischen und einem praktischen Part. So vertiefen die Teilnehmenden ihre praktischen Erfahrungen bei Live-OPs, in Hands-on-Trainings und mit Übungen am Humanpräparat. Nach Anschluss der neun Wochenenden können die Teilnehmenden das Coaching-Angebot wahrnehmen und ihre zwei ersten eigenen Patientenfälle in Zusammenarbeit mit einem implantologisch erfahrenen Coach erarbeiten. Das Curriculum Implantologie „9+2“ gibt ein solides Basiswissen und ist der erste Schritt zum leidenschaftlichen Highpower-Implantogen.

1. Wochenende (WE): Implantologisch-chirurgische Propädeutik; Knochenmanagement
mit Prof. Dr. Georg-H. Nentwig in Frankfurt a.M.
Inhalte: Physiologie, basisdiagnostische Verfahren zur Analyse des Knochenangebotes, Knochenmanagement und Konstruktionsprinzipien von Implantatsystemen etc.
Praktikum: Hands-on-Übungen zu Präparationstechniken, Implantation in verschiedene Knochenqualitäten, Bone Condensing, Spreading und Splitting.

2. WE: Der Schlüssel zum implantatprothetischen Langzeiterfolg
mit Prof. Dr. Fred Bergmann und Prof. Dr. Daniel Grubeanu in Mannheim
Inhalte: Anatomie/Physiologie des Kauorgans, Funktionsanalyse, CMD-Diagnostik, Okklusionskonzepte und CMD-Therapie etc.
Praktikum: Interaktive Erstellung von implantatprothetischen Masterplänen und von Planungs-/Positionierungsschablonen. Hands-on am Tiermodell: Umgang mit dem periimplantären Hart-/Weichgewebe. Live am Patienten werden demonstriert: einfache/komplexe Fälle, Implantation (freihand/navigiert), ein volldigitaler Workflow.

3. WE: Festsitzende Implantat verankerte Prothetik, analog versus digital
mit Priv.-Doz. Dr. Paul Weigl in Frankfurt a.M.
Inhalte: 3D-Implantatposition/-durchmesser für Einzelkronen, Werkstoffe/Umsetzung drei/viergliedriger Brücken, analoge/digitale Abformung, Registrierung der Kieferrelation, Abutments (verschraubt/zementiert), prothetische Workflows für Formgebung des peri-implantären Weichgewebes, festsitzende Interimsversorgung und Totalrehabilitation.
Praktikum im zahntechnischen Labor: Livedemonstration enoraler Scanabdruck und CAD/CAM-Technologien.

4. WE: Der kompromittierte Patient: lokales und systemisches Risikomanagement
mit Prof. Dr. James Deschner und Prof. Dr. Dr. Ralf Smeets in Mainz
Inhalte: parodontale/periimplantäre Gewebestrukturen, Erkrankungsformen, etablierte Therapiekonzepte, Grenzen der Zahn-/Implantaterhaltung, allgemeine medizinische Anamnese, Risikoprofile bei relevanten Grunderkrankungen und deren Medikation, Begleitmedikation bei chirurgischen Eingriffen.

Das Curriculum Implantologie „9+2“ der DGOI verbindet die theoretische und praktische Wissensvermittlung. Zu allen neun Kurswochenenden gehört ein Praktikumsteil. Kollegiale Unterstützung bei den neun Kurswochenenden geben z.B. Dr. Sven Görrissen MSc (links) beim Training von Augmentations- und Membrantechniken bei periimplantären Defekten und Prof. Dr. Daniel Grubeanu lehrt im Hands-on-Training u. a. Schnitt-, Präparations- und Nahttechniken. *Bildquelle: DGOI*

CURRICULUM IMPLANTOLOGIE

Kursreihe 15 | 09. September 2022 - 22. April 2023

Konsequente Praxisorientierung

Bekannte Hochschullehrer, Zahlreiche Live-OPs, Übungen am Humanpräparat, Hands-On Übungen, herausragendes Coaching-Konzept - Direkt umsetzbares Wissen!

Kursgebühren:
DGOI Mitglieder: 6.400 EUR
Nichtmitglieder: 7.400 EUR

Ansprechpartner:
Fr. Desirée Kaluza,
Tel. +49 (0) 7251 618996-15
Mail: weiterbildung@dgoi.eu

JETZT ANMELDEN!

Alle weiteren Informationen, Anmeldung, sowie das gesamte Kursprogramm im Überblick unter: **www.9plus2.dgoi.info**

NEU
Noch mehr Implantologie
(erweiterte Kursinhalte)

Es gelten die AGB der DGOI.

✓ Coronakonformes Hygienekonzept

Praktikum: „Musterpatienten" mit Allergien, KHK, Diabetes etc. und mit Einnahme von Antikoagulanzien, Angiogenesehemmern, Bisphosphonaten etc.

5. WE: Implantat begleitendes Weichgewebsmanagement
mit Prof. Dr. Daniel Grubeanu und Prof. Dr. Dr. Ralf Smeets in Trier
Inhalte: Aufbau, Struktur, Funktion des gesunden periimplantären Weichgewebes, Freilegungstechniken, Formen des Emergenzprofils, chirurgische Verfahren zur Optimierung des Weichgewebes, Rezessionsdeckung am Zahn/Implantat.
Praktikum: Hands-on-Trainings zu Schnitt-, Präparations-/Nahttechniken, Schleimhaut-/Bindegewebstransplantat, Techniken zur Rezessionsdeckung.

6. WE: Augmentative Verfahren; Training am Humanpräparat
Referent und Ort werden noch bekannt gegeben
Inhalte: Materialien zur Hartgewebsaugmentation, Prinzipien für den Heilungserfolg, „Biologisierung" von Augmentationsmaterialien, 3D-Diagnostik, Indikationsfindung zur Methode/chirurgische Techniken.
Praktikum am Humanpräparat: Demonstration/Durchführung von Augmentationstechniken (Hart- und Weichgewebe), Implantation.

7. WE: Die professionell geführte implantologische Praxis
mit Dr. Kay Pehrsson in Herne
Inhalte: Ausstattung (personell/instrumentell), Hygieneaufwand, Aufklärung, Einwilligung, Dokumentation, Arbeitsabläufe, Kommunikation mit dem Labor, Marketingstrategien.
Praktikum: Hands-on-Übungen praktischer Notfallkurs, Fotodokumentation mit dem Handy.

8. WE: Herausnehmbare Implantat verankerte Prothetik, analog versus digital
mit Dr. Georg Bayer und Priv.-Doz. Dr. Paul Weigl in Landsberg a.L.
Inhalte: Indikation/zahntechnische Herstellung herausnehmbarer Deckprothesen, Verankerungsarten, Retentionstypen, prothetische Workflows.
Implantologie ‚Live around the clock': Demonstration von Live-Eingriffen in der Praxis (simple/advanced/complicated), Tipps/Tricks aus über 35 Jahren implantologischer Erfahrung.

9. WE: Komplikationen in der Implantologie: erkennen, vermeiden, managen
mit Dr. Sven Görrissen MSc und Prof. Dr. Dr. Ralf Smeets in Hamburg
Inhalte: typische Fehlerquellen (Planung, Chirurgie; Prothetik), biologische/mechanische Komplikationen und deren Ursachen, Präventions-/Therapiekonzepte der Periimplantitis, Titanunverträglichkeit.
Praktikum Hands-on-Training am Tierknochen: laterale Augmentations-/Membrantechniken bei periimplantären Defekten/zur Prävention, Explantation (Piezotechnik/Trepan). ■

(emh)

Weitere Informationen
Termine der 15. Kursreihe,
Beginn: 09./10. September 22, Ende: 21./22. April 23
Mehr über das Curriculum Implantologie „9+2" unter www.dgoi.info/fortbildung/curriculum-implantologie-92/
Ihre Ansprechpartnerin ist Desirée Kaluza
unter weiterbildung@dgoi.eu und
Tel. +49 (0) 7251 618996-15.

Expertenprüfung der DGOI am 25. November 2022

Für die implantologischen Routiniers findet am 25. November 2022 die Prüfung zum Geprüften Experten der Implantologie (DGOI) in der Frankfurter Unizahnklinik vor der DGOI-Prüfungskommission statt. Wer seine implantologische Expertise dokumentieren will, sollte seine Dokumente bis zum 14. Oktober 2022 im DGOI-Büro in Bruchsal einreichen. Und das sind die Prüfungsvoraussetzungen:

- mindestens vier Jahre implantologische Erfahrung
- und Nachweis über mindestens 200 inserierte Implantate oder 70 implantologisch versorgte Kiefer

Wer sich nach dem Curriculum noch intensiver in die Implantologie einarbeiten will und dies dann auch nach außen, zum Beispiel gegenüber Patienten, dokumentieren möchte, dem bietet die DGOI mehrere Zertifizierungsmöglichkeiten an:

1. Geprüfter Implantologe (DGOI)
2. Tätigkeitsschwerpunkt Implantologie (DGOI)
3. Geprüfter Experte der Implantologie (DGOI)
4. Zertifizierter Referent der (DGOI)

Weitere Informationen und Anmeldung
bei Desirée Kaluza unter weiterbildung@dgoi.eu und
Tel. +49 (0) 7251 618996-15
www.dgoi.info/fortbildung/zertifizierung/

Attraktive Sonderkonditionen* für Curriculum Teilnehmer

JOIN OUR

MISSION TO MASTER

★ of Science ★

Parodontologie und Implantologie

Start: 11. Juni 2022

MISSION TO MASTER
M.SC. PARO- & IMPLANTOLOGIE
MISSION ACCOMPLISHED

Jetzt Online bewerben!

Sie registrieren sich über das Online-Bewerbungsformular:
https://www.dtmd.eu/immatrikulation/

DTMD | BDO | DGOI

*Vorzugspreis für Curriculum Teilnehmer der DGOI und BDO. Ausführliche Informationen zum DGOI Masterstudiengang finden Sie unter: www.dgoi.info/master-studiengang/. Weitere Vorteile für Mitglieder des BDO mit abgeschlossener Weiterbildung unter: BDO-MGV@t-online.de

DGOI global: Summer Dental Symposium in Marokko

Seit mehreren Jahren arbeitet die DGOI mit der Privatuniversität International University of Agadir (Universiapolis) in Marokko zusammen. Ein gemeinsames Projekt ist das Summer Dental Symposium am 10. und 11. Juni 2022 in Agadir, dessen Chairman Dr. Ali Elmalih MSc ist.

Das Leitthema des Symposiums lautet „Future Trends in Modern Dentistry". International bekannte ExpertInnen wie Prof. Jaafar Mouhyi, Marokko, Prof. Dr. Fred Bergmann, Past-Präsident der DGOI, Prof. Dr. Dr Ralf Smeets, Fortbildungsreferent der DGOI, ZT Uli Hauschild, Italien, und Dr. Marcus Engelschalk, München, werden vor Ort referieren. Auch implantologisch tätige Zahnärztinnen und Zahnärzte aus Deutschland sind zu dem Summer Dental Symposium eingeladen. Kongresssprache ist Englisch. ■

Weitere Informationen erhalten Sie bei Dr. Stefan Jung, Geschäftsführer der DGOI, unter jung@dgoi.info

Study Clubs der DGOI: ganz in der Nähe

Fortbildung ohne lange Wege funktioniert mit den über 30 Study Clubs der DGOI, verteilt in ganz Deutschland. Jeder Study Club lädt mehrmals im Jahr die Kolleginnen und Kollegen im lokalen Umfeld ein. Die Treffen finden in der Regel an Nachmittagen, vorzugsweise am Mittwoch, statt und dauern zirka drei Stunden. In dieser Zeit stehen ein bis zwei aktuelle Vortragsthemen mit namhaften ReferentInnen auf dem Programm.

Im Anschluss an die Vorträge wird in der Regel ein kleiner Imbiss mit Getränken angeboten, damit die Kolleginnen und Kollegen noch in gemütlicher Atmosphäre networken und sich austauschen können. Denn das ist die Idee hinter den Study Clubs: Anspruchsvolle Fortbildung, die sich einfach mit dem Praxisalltag vereinbaren lässt, und ein Treffpunkt für den regelmäßigen kollegialen Austausch. Diese Fortbildungen sind in der Regel mit ein bis zwei Fortbildungspunkten bewertet. ■

Die nächsten Study Clubs:

20.04. Hannover
Thema: Biomaterialien und L-PRF
Referenten: Michael Schmidts und Dipl.-Bio. Branislav Kostadinov, Wimsheim
Leitung: Dr. Jan Struckmeyer

04.05. Nordbaden
Thema 1: Aligner in aller Munde: Wie kann ich die Alignertherapie in meiner Praxis erfolgreich integrieren?
Referentin: Dr. Rebecca Komischke, Medebach
Thema 2: Abrechnung 2.0 Betriebswirtschaftlich abrechnen – mehr als nur Gebührenpositionen
Referentin: Melanie Langmaack, Hamburg
Leitung: Dr. Regine Dressler

06.05. Hamburg
Thema: Implantologie 2.0 – Konzepte und Ergebnisse in der Implantologie optimieren
Referent: Dr. Dr. Manfred Nilius, Dortmund
Leitung: Dr. Christian Buhtz, MSc MSc

11.05. Bergstraße
Thema 1: Update in der 3D-Diagnostik
Referent: Dr. Manuel Waldmeyer, Kassel
Thema 2: Lean Management/Kaizen für die Zahnarztpraxis
Referent: Gerd Adler, Hamburg
Leitung: Prof. Dr. Fred Bergmann

18.05. Nürnberg
Thema: Teamentwicklung: Teamführung zum exzellenten Servicegedanken in der Praxis
Referentin: Frauke Reckord, Herzebrock
Leitung: Dr Jochen Klaus Alius, MSc MSc

18.05. Hunsrück
Thema: Periimplantitistherapie und Schirmschraubentechnik
Referent: Dr. Florian Rathe, Forchheim
Leitung: Dr. Haki Tekyatan

29.06. Vorderpfalz
Thema und Referent: N.N.
Leitung: Dr. Dr. Kai Haschemian, MSc MSc

Study Clubs, Termine und Orte unter
www.dgoi.info/die-dgoi/study-club/

FreeTel: 0800–1500055 | Freefax: 08000–400044

info@henryschein.de | www.henryschein-dental.de | www.alphatech-implantate.de

HENRY SCHEIN®
DENTAL

alphatech®
Implantate

Das DVT der Superlative

Green X

Endo & Speed Master

- Endo Master: Höchste Auflösung 49 µm; 3,5 lp/mm, FOV 4 x 4
- Speed Master: Ceph 1,9 Sek. DVT 2,9 Sek., OPG 3,9 Sek.
- Multi-FOV: 4x4, 5x5, 8x5, 8x8, 12x9, 16x9, 18x15
- Green: Low Dose + High Resolution Mode
- Free FOV Insight PAN 2.0 Multilayer mit 41 Schichten
- byzz® Suite - die Softwarefamilie für den offenen, digitalen Workflow inkl. 3D-Software mit speziellen Endo-Funktionen
- vatech Leader in 3D

Endo gut - alles gut

2D/3D Befundungsassistent jetzt NEU:

byzz® Suite KI

powered by Diagnocat

Jetzt NEU: byzz® Convert-Datenübernahme Ihrer vorhandenen Röntgen- und Kameraaufnahmen in das byzz® Nxt-Bildarchiv möglich.*

Tel.: +49 (0) 7351 474 990 | info@orangedental.de

*Sidexis (v2.6.3), Romexis (v2.92R, v5.2, v6), CliniView, Reveal, Dürr dbswin und Digora sind freigegeben - weitere auf Anfrage.

orangedental
premium innovations