03 | Mai | 2017

DI DENTALE IMPLANTOLOGIE international & Parodontologie

IMPLANTOLOGIE Chirurgische und prothetische Aspekte beim Bone Splitting

RECHT Augen auf beim Praxismietvertrag

PRAXISMARKETING Online-Marketing effektiv nutzen

DI online: www.dimagazin-aktuell.de

Schilli Implantology Circle

SIC®

SIC invent

Die mit dem neuen Konus!

Patientenzufriedenheit
– verkürzte Behandlungszeit

Sicherheit
– durch Kaltverschweißung

Zementitis-Prävention
– optional schraubenlose und zementfreie Prothetik

ab Ø 3,0 mm

SICvantage® max

Reversible Morse Taper Verbindung

Scan & watch

Klinisches Video
Dr. Georg Bayer

SIC invent AG, Birmannsgasse 3, CH-4055 Basel, Schweiz, T +41 61 260 24 60, contact.switzerland@sic-invent.com
SIC invent Deutschland GmbH, T 0800 742 46 83 68, contact.germany@sic-invent.com
SIC invent Austria GmbH, T +43 1 533 70 60, contact.austria@sic-invent.com

www.sic-invent.com

Qualitätsmanagement

Verehrte Leser,

das QM oder Qualitätsmanagement ist heutzutage in globalen Industrie- und Dienstleistungsunternehmen ein wesentlicher Bestandteil von integrierten Managementsystemen. Zunehmend lassen sich Unternehmen aber auch vorrangig das QM zertifizieren. Der Begriff Qualität ist definiert vom Deutschen Institut für Normung und den europäischen und internationalen Kooperationsgremien und Instituten. Qualität ist dabei nie objektiv, sondern immer subjektiv durch den Kunden definiert. Den Patienten als Kunden zu bezeichnen trifft den medizinischen Sachverhalt und das Vertrauensverhältnis natürlich nicht umfassend. Aber sich als Patient auf eine hohe, wenn möglich zertifizierte Qualität verlassen zu können, stärkt die Patienten-Arztbeziehung nachweislich.

Die Beschäftigung mit Qualität und den damit verbundenen Lösungsmöglichkeiten reicht bis ins frühe Altertum zurück. Im alten Ägypten durften Längenmessungen ausschließlich von qualifizierten Messkräften durchgeführt werden und der Codex Hammurabi ist berüchtigt wegen seiner drakonischen Strafen am Bau. Ein umfassenderes Qualitätsverständnis mit u. a Berücksichtigung der Kunden-Lieferanten-Beziehung setzte sich dann erst im 19. Jahrhundert durch. Allerdings wurde zuerst eine extreme Arbeitsteilung (Taylorismus) postuliert, die für ein nachhaltiges Qualitätsmanagement eher nachteilig war. Der zweite Weltkrieg mit seinen gewaltigen Mengen an Kriegsgerät, die Entwicklung der japanischen Industrie in den 60er und 70er Jahren des 20. Jahrhunderts und die Herausforderungen der Luft- und Raumfahrt förderten das Qualitätswesen in der Produktion. Erst seit den 90er Jahren wurde dann der Schritt von der Qualitätssicherung zum Qualitätsmanagement begangen, bis hin zu den modernen Ansätzen des „Total Quality Managements". Hierbei stehen die verstärkte Ausrichtung auf den Kunden und die Einbeziehung aller Mitarbeiter und Bereiche in die Qualitätsgedanken im Focus.

Ein gern gesehener Autor in der DI DENTALE IMPLANTOLOGIE & Parodontologie ist **PD Dr. Jörg Neugebauer,** welcher chirurgische und prothetische Aspekte beim Bone Splitting anhand der Versorgung eines hochatrophen Oberkiefers kritisch und konstruktiv zusammenträgt. Ein Zeichen für Qualität der DI ist die Vielzahl an Systemen, Lösungswegen und Spielweisen der Implantologie, von denen wir Ihnen keine vorenthalten wollen. So zum Beispiel das SOS-Konzept zur Sofortversorgung eines zahnlosen Unterkiefers von **Dr. Christoph T. Sliwowski**. Über eine Ebene tiefer – das Implantatbett – berichtet **Dr. Bernhard Giesenhagen**. Sein Spezialthema ist die vertikale Augmentation mit Knochenringen.

Management – der zweite Teil des vielbesungenen Wortes – fängt bei einem selbst an: Zeitmanagement. Frau **Sibylle David** berichtet über die Fehler im Umgang mit der so kostbaren Zeit. Online-Marketing effektiv zu nutzen ist das Thema eines weiteren Artikels von **Achim Wagner**, mit dem wir versuchen Sie bei der permanenten Optimierung Ihres Unternehmens zu unterstützen. Über die Relevanz eines ausführlichen und rechtssicheren Praxismietvertrages klärt Sie **Stephanie Lamp** auf.

In welchem Stadium des Qualitätsmanagements und der Qualitäts-Sicherungsmaßnahmen sich unsere werten Leserinnen und Leser befinden, können wir nicht wissen. Deshalb werden wir Ihnen auch in Zukunft immer wieder Fachinformationen mit höchster Qualität und auch direkte Informationen zum QM und weiteren Managementinformationen für Ihre Praxis zur Verfügung stellen.

Wir wünschen Ihnen viel Freude bei der vorliegenden Lektüre

PD Dr. Dr. Dr. M. Sc. Oliver Seitz Dr. Jan-Friedrich Dehner

Implantologie

142 Chirurgische und prothetische Aspekte beim Bone Splitting — Jörg Neugebauer, Herbert Sontheimer, Steffen Kistler, Frank Kistler

150 Knochenringtechnik für die vertikale Augmentation — Bernhard Giesenhagen

156 Implantologie in Bildern: SOS – Sliwowski Overdenture System — Christoph T. Sliwowski, Dominika Sliwowska

Leistungsvergleich

162 Marktübersicht Provisorische Implantate

Interdisziplinäres

164 Wenn Medikamente gegen Knochenabbau den Kieferknochen zerstören

165 Testverfahren unterstützen beim risikobewussten Einsatz von Antibiotika

Praxisführung

166 Augen auf beim Praxismietvertrag – oft wird dieser in seiner Bedeutung unterschätzt — Stephanie Lamp

168 Online-Marketing effektiv nutzen: Marketing-Controlling im Internet — Achim Wagner

172 Alles heute, alles sofort? – Vom klugen Umgang mit der Zeit im Praxisalltag — Sybille David

IDS-Nachlese

178 Neue Produkte und Lösungen

Produkthighlight

184 Der neue mysimplant-Planungsservice

Herstellerinformationen

185 Neuprodukte

Industrie-Report

186 Große Akzeptanz für „kleine" Implantate — Hans-Joachim Schulz

188 Sichere präimplantologische Diagnostik dank hoher Bildqualität — Annekatrin Metzger

Fortbildung

191 Nobel Biocare Regionenveranstaltungen 2017

192 PROSEC: „Wir haben die Chance gemeinsam etwas Großes zu bewegen!"

193 Bonner Parodontologe mit Socransky-Preis ausgezeichnet

194 10. Young ITI Meeting: Spannungsbogen zwischen Bewährtem und Neuem — Georg Bach

197 Botschafter für Implantatgesundheit ausgezeichnet

198 Update Implantologie: Praxisnah und nachhaltig gedacht

Verbands-News

200 DGOI stellt Fortbildungsprogramm für Kompetenz und Praxiserfolg vor

201 DGI: Interview mit Prof. Knut A. Grötz zur Aufklärung und Dokumentation

Rubriken

139 Editorial

202 Vorschau Impressum

Geistlich
Bio-Gide®

Genau hinschauen lohnt sich!

Der Unterschied liegt im Detail	Hervorragende Gewebetoleranz
Ungestörte Regeneration durch **echte Integration**	Neues Gewebe
Eine Fremdkörperreaktion findet nicht statt	Sicherheit für Therapieerfolg

1 | Histologie 60 Tage post-OP (100-fach vergrößert, Azan-Färbung, in-vivo Studie) Ghanaati S., Acta Biomater (2012)

LEADING REGENERATION

Bitte senden Sie mir: **per Fax an 07223 9624-10**

☐ Flyer | Echte Gewebeintegration statt Fremdkörperreaktion

☐ Produktkatalog

Geistlich Biomaterials Vertriebsgesellschaft mbH · Schneidweg 5 · D-76534 Baden-Baden
Telefon 07223 9624-0 · Telefax 07223 9624-10 · info@geistlich.de · www.geistlich.de

DI&P 3/2017

Praxisstempel

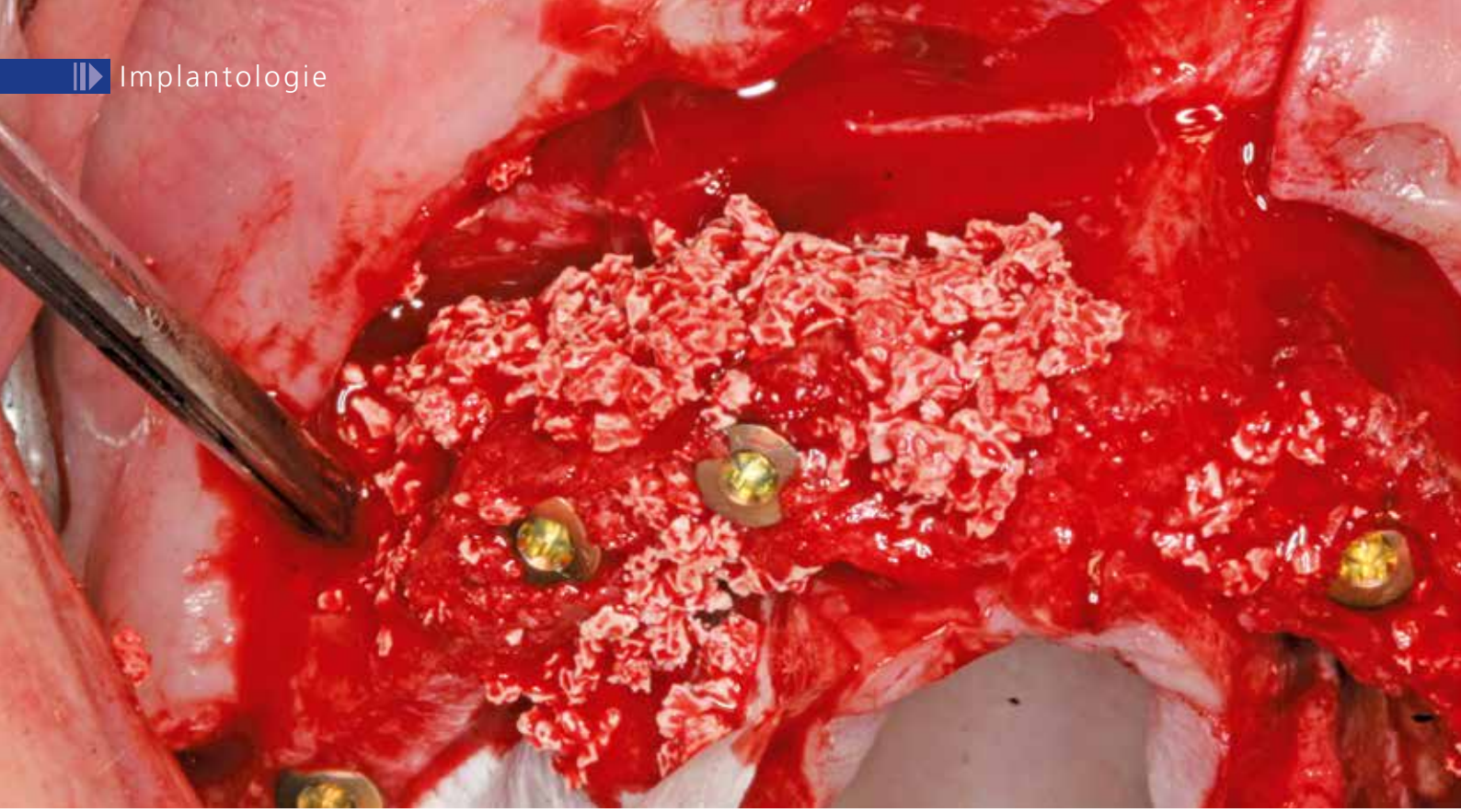

Chirurgische und prothetische Aspekte beim Bone Splitting

Indizes: Anguliert gesetzte Implantate, Bone Splitting, Resorptionsschutz

Im atrophierten Oberkiefer kann durch ein Bone Splitting eine zweizeitige Kieferkammaugmentation vermieden werden. Es ist jedoch bei der Patientenauswahl auf die Reduktion der vertikalen Dimension bei einer reduzierten apikalen Basis zu achten. Für die prothetische Versorgung kann es notwendig werden, die Angulation der Implantate mit den Komponenten für eine angulierte Implantatversorgung auszugleichen. Da es im Bereich des Übergangs vom Weichgewebe zur Suprakonstruktion zu ästhetischen Einschränkungen kommen kann, sollte diese Behandlungsoption besonders bei einer tiefen Lachlinie in Betracht gezogen werden.

Für die rekonstruktive Therapie des atrophierten Oberkiefers stehen heute verschiedene augmentative Techniken zur Verfügung. Im posterioren Bereich ist das Knochenangebot in der Regel breit und kann durch eine Sinusbodenelevation für die Implantatinsertion vorbereitet werden. Besonders im anterioren Bereich sind je nach Resorptionsmuster zur vertikalen und horizontalen Augmentation freie Transplantate notwendig, die eine zweite Operationsstelle zur Knochenentnahme erfordern. Da bei der Knochenentnahme aus dem Kinn stärkere postoperative Beeinträchtigungen beschrieben werden [16], empfiehlt sich die Entnahme aus dem Bereich des aufsteigenden Astes. Bei der Knochenentnahme aus dem Kieferbereich zeigt sich oftmals eine Limitation, dass aufgrund des umfangreich notwendigen Augmentationsmaterials nicht ausreichend Knochen aus dem Unterkiefer gewonnen werden kann.

Daher kann bei ausgeprägten Defekten diese umfangreich erforderliche Knochenentnahme aus dem Bereich der Crista iliaca erfolgen. Dies bedeutet aber, dass der Eingriff von einem Kieferchirurgen, Allgemeinchirurgen oder Orthopäden erbracht werden muss und dass eine Hospitalisierung des Patienten notwendig wird. Besonders die postoperativen Einschränkungen an der Entnahmestelle werden als Kontraindikationen angeführt, wobei diese nicht per se in der exoralen Knochenentnahme zu sehen sind, sondern eher auf die Durchführung der Augmentationstechnik [19]. Wird die Knochenentnahme aus der Innenseite des Beckenkamms entnommen, sind die postoperativen Beschwerden gering. Für ein langzeitstabiles Ergebnis der Augmentation empfiehlt sich die modifizierte Schalentechnik, bei der das Volumen mit monokortikalen Streifen aufgebaut wird, das dann mit komprimierter Spongiosa auf-

gefüllt wird [10]. Als Alternative dazu zeigt sich neben der Auflagerungsplastik mit Knochenersatzmaterial in Kombination mit der Membrantechnik die Möglichkeit des Bone Splittings [6].

Regionale Kieferkammaugmentation

Das Bone Splitting, besonders im Oberkiefer, wird seit vielen Jahren propagiert [13]. Da unterschiedliche Vorgehensweisen vorgeschlagen werden, sind diese in Abhängigkeit des Knochenangebotes, der Anzahl der zu ersetzenden Zähne und der angestrebten prothetischen Versorgung auszuwählen [9, 18] (Abb. 1 und 2).

Weichgewebspräparation

Die Diskussion erstreckt sich dabei sehr häufig, ob das vestibuläre Knochenangebot deperiostiert oder ob das Bone Splitting im Sinne eines gefäßgestielten Transplantates operiert werden soll [12]. Beim stärker atrophierten Kieferkamm zeigt sich dann die Problematik bei der gefäßgestielten Vorgehensweise häufig darin, dass durch das weite Aufdehnen des Kieferkamms krestal eine relativ breite Fläche entstehen kann, die durch die Auflagerung des Weichgewebes auf dem mobilisierten Kieferanteil nicht zu einem spannungsfreien Wundverschluss führen kann oder bei der Präparation eines Mukosalappens der gedehnte Bereich nicht mit Periost abdeckt wird. Ferner stellt sich die Problematik, dass bei einem zirkulären Vorgehen die Ernährung des Mukosalappens reduziert ist und es somit zu Wundheilungsstörungen kommen kann. Daher empfiehlt sich bei einem ausgedehnten Bone Splitting die Vorgehensweise mit der Präparation eines Mukoperiostlappens, da hier nach einer Periostschlitzung das Weichgewebe ausreichend mobilisiert werden kann, damit eine knöcherne Einheilung unter der geschlossenen Weichgewebsdecke erfolgt.

Knochendehnung

Für eine ausreichende Abdeckung der eingebrachten Implantate jeweils palatinal und vestibulär und Sicherstellung der Nutrition der Knochenlamellen ist eine Mindestbreite des Knochens von 2 bis 3 mm erforderlich. Für die Durchführung des Bone Splittings ist es notwendig, eine relativ tiefe Osteotomie des Kieferkamms zu erreichen. Dies kann heute entweder mit oszillierenden Sägen oder auch mit Hochleistungs-Piezochirurgiegeräten erfolgen [8] (Abb. 3). Bei der Anwendung der Piezochirurgie im Vergleich zur oszillierenden Säge kann die Präparation schonend erfolgen, gerade dann, wenn die Behandlung nicht in Intubationsnarkose erfolgt. Auch bei der Präparation eines Mukoperiostlappens ist es anzustreben, dass es zu keiner kompletten Loslösung des mobilisierten Knochensegmentes kommt. Diese sollte auch in der Basis weiterhin am Knochen fixiert sein und lediglich im Sinne einer Grünholzfraktur mobilisiert werden. Nach der Implantatinsertion wird der Spaltraum mit eventuell anfallenden Knochenspänen und Kollagenfleece oder auch mit einem resorbierbaren Knochenersatzmaterial aufgefüllt. Bei reduziertem vertikalen Knochenangebot im posterioren Bereich und der Notwendigkeit einer Sinusbodenelevation sollte dann die Osteotomielinie für das Bone Splitting nicht fortgeführt werden, da sonst keine ausreichende Primärstabilität für die Implantate erreicht werden kann (Abb. 4).

Resorptionsschutz

Durch die Mobilisation der Knochensegmente kann es zu Resorptionsvorgängen kommen. Dies bedeutet beim

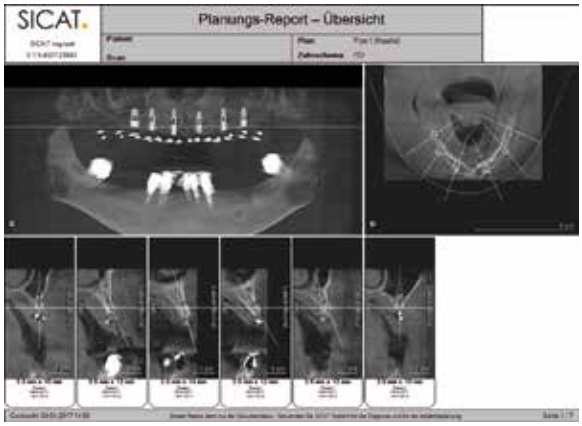

Abb. 2: Digitale Volumentomographie zur Operationsplanung und Definition des Augmentationsumfangs.

Abb. 1: Ausgeprägte Atrophie im Oberkiefer mit reduzierten apikaler Basis

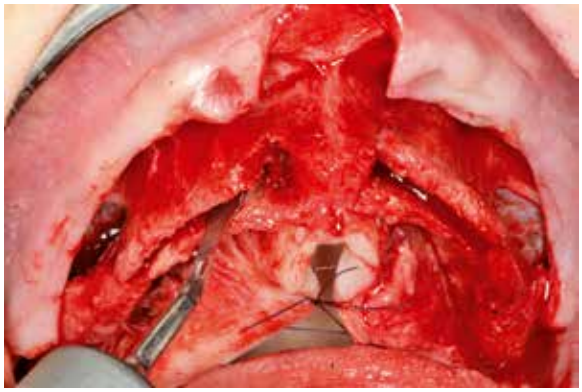

Abb. 3: Osteotomie des anterioren Oberkiefers mittels Piezochirurgie (Piezomed, W&H, A-Bürmoos).

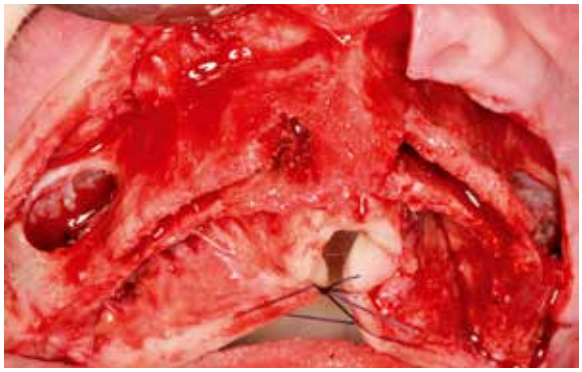

Abb. 4: Sinusbodenelevation und Bone Splitting mit Präparation eines Mukoperiostlappens.

Abb. 5: Augmentation des Osteotomiespaltes nach Implantatinsertion (narrow Sky, Bredent Medical, Senden) und lateraler Augmentation mit biphasischem Knochenersatzmaterial und Membrantechnik.

Abb. 6: Augmentierter Kieferkamm 4 Monate nach Implantation vor der Freilegungsoperation.

Abb. 7: Verschraubte Bissnahme zur Vorbereitung der Wachsaufstellung.

Bone Splitting den Verlust der vestibulären Lamelle mit einer Dehiszenz und dementsprechend ästhetischen Einbußen bzw. einem erhöhten Risiko einer Periimplantitis. Daher ist es empfehlenswert und durch tierexperimentelle Studien belegt, dass ein Resorptionsschutz am besten dadurch erreicht werden kann, dass neben dem Bone Splitting noch eine weitere Auflagerungsplastik erfolgt, die mit einer Membran abgedeckt wird [2, 7, 17]. Dadurch wird die Osseointegration des Implantates mit einer knöchernen Lamelle abgedeckt, sodass ein hoher Knochen-Implantat-Kontakt erreicht werden kann. Dies bedeutet eine langzeitstabile Versorgungsmöglichkeit der Implantate. Die laterale Augmentation unter der Membrantechnik sichert das Knochengewebe vor einer frühen Resorption, sodass mit einem erhöhten Periimplantitisrisiko nicht zu rechnen ist [2] (Abb. 5 und 6).

Chirurgische Limitationen

Durch das Bone Splitting ist die Anwendung von 3D-Bohrschablonen stark eingeschränkt, da das Knochenlager erst durch die Aufdehnung letztendlich genau bestimmt werden kann. Daher kann es auch zu Abweichungen der Implantatposition von der optimalen Positionierung kommen [15]. Dies stellt dann im weiteren Verlauf hohe Anforderungen an den Zahntechniker und prothetisch tätigen Kollegen, damit eine suffiziente prothetische Versorgung erreicht werden kann. Oftmals wird deshalb bei einem Bone Splitting auf eine festsitzende Versorgung verzichtet, um die ungünstige Implantatpositionierung durch eine Stegversorgung zu kompensieren. Da heutzutage die Insertion von angulierten Implantaten zur Vermeidung einer Sinusbodenelevation prothetisch etabliert ist, stehen aber weitere Bauteile zur Verfügung, die es gerade bei einem Bone Splitting mit einer geringen apikalen Basis erlauben, die Achsdivergenzen auszugleichen [3].
Für ein Bone Splitting ist es empfehlenswert, durchmesserreduzierte Implantate zu verwenden, damit der Spalt zwischen den beiden Lamellen nicht durch einen zu großen Implantatkörper übermäßig weit aufgedehnt wird. Somit kann die physiologische Knochenregeneration im Sinne eines „Jumping Distance“ genutzt werden, dass es zu einer Neubildung von Knochen im aufgedehnten Bereich kommen kann.

Prothetische Aspekte

Nach der Freilegung und der Auswahl der angulierten Aufbauten kann die weitere prothetische Versorgung erfolgen. Wenn angulierte Aufbauten nicht nur bei den posterioren Implantaten, sondern auch bei den anderen Implantaten notwendig werden, ist es empfehlenswert, aufgrund der systemimmanenten Restrotation der Sekundärteile, auf ein Auswechseln der Komponenten im Rahmen der prothetischen Versorgung zu verzichten Dies zeigt ferner den Vorteil, dass Mikrobewegungen am Übergang Aufbau Knochenniveau ver-

Straumann® BLT Ø 2,9 mm – the SmallOne
Eine weitere Legende ist geboren: schmal, stark und beständig.
WENIGER INVASIV*
Eine perfekte Kombination aus Implantatdesign, Festigkeit und Heilungswirkung.
NATÜRLICH WIRKENDE ÄSTHETIK
Neues prothetisches Design, das der Zahnanatomie nahekommt.
VOLLE FESTIGKEIT
Eine feste und zuverlässige Behandlungsoption – dank Roxolid®.
Lebenslange Garantie
Straumann®
Dental Implant System
Weitere Informationen zum SmallOne erhalten Sie von Ihrem Straumann® Vertriebsmitarbeiter vor Ort. Oder besuchen Sie www.straumann.de/smallone
*wenn sich eine GBR vermeiden lässt

straumann
simply doing more

mieden werden, was zu einer Stabilisierung des Knochenniveaus im Sinne des One-Time-Abutments führen soll [4, 11].

Nach einer initialen Abformung können vom Zahntechniker die optimalen Aufbauten nach der physiologischen Aufstellung und Wachseinprobe ausgewählt werden (Abb. 7 bis 9). Diese werden dann in die Implantate eingeschraubt und verbleiben dort, ohne dass sie wieder entnommen werden. Durch die Auswahl der Aufbauten vom Zahntechniker kann dort auch gleich eine Verblockung vorbereitet werden, mit der es möglich ist, die endgültig erreichte Position der angulierten Aufbauten direkt in das Labor zu übertragen. Somit stellt das Meistermodell eine identische Kopie der klinischen Situation dar. Dies ist notwendig, damit im Rahmen von CAD/CAM-Verfahren Gerüste für die weitere prothetische Versorgung gefräst werden [14]. Je nach Umsetzung der patientenindividuellen Aufstellung kann die definitive Versorgung hergestellt werden. Dort bestehen heute die Möglichkeiten der CAD/CAM-Technologien mit einem Titan- oder einem Keramikgerüst zur Verfügung. Sofern sich kein absolut passgenaues Gerüst erreichen lässt, kann dies durch eine Klebebasis kompensiert werden [5]. Dies wird in der Regel bei reinen Zirkonoxidgerüsten erforderlich. Im weiteren Ablauf kann die individuelle Charakterisierung der Vestibulärflächen und des Weichgewebsübergang erreicht werden (Abb. 10 bis 14).

Abb. 8: Anprobe der Wachsaufstellung.

Abb. 9: Auswahl der definitiven Abutments (17° Fast & Fixed-Abutments, bredent medical, Senden).

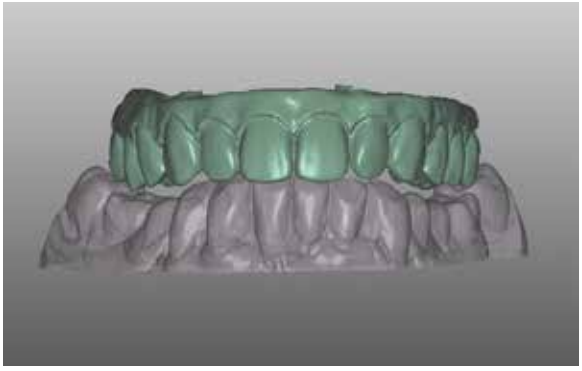

Abb. 10: Konstruktion des Gerüstes für CAD/CAM-Herstellung (ZirkonZahn, Gais, Italien).

Abb. 11: Finales Gerüst mit eingeklebten Titanhülsen zum Erreichen eines spannungsfreien Sitzes.

Abb. 12: Verschraubte Abutments zur Aufnahme der axial verschraubten zirkulären Brücke.

Abb. 13: Final eingegliederte Versorgung mit Kompensation des vertikalen Defizites in rosa Keramik mit sichtbarer Darstellung der angulierten Aufbauten.

Abb. 14: Röntgenkontrolle nach Eingliederung des Zahnersatzes.

Diskussionen

Durch die Anwendung des Bone Splittings kann im atrophierten Oberkiefer eine Implantatinsertion erfolgen, sofern ein ausreichend vertikales Knochenangebot vorliegt. Somit kann das sekundäre Risiko der Spendermorbidität bei einer Auflagerungsplastik mit Blöcken vermieden und die Behandlungszeit reduziert werden [1]. Wird das Bone Splitting bei entsprechender Atrophie extrem durchgeführt, stellt es im Vergleich zu Auflagerungsplastiken immer noch eine geringere Morbidität dar, da lediglich am Ort der Implantation operiert werden muss. Damit sinkt das Risiko in den Entnahmeoperationsgebieten mit Infektionen bzw. Bewegungseinschränkungen. Nichtsdestotrotz ist der Patient darauf hinzuweisen, dass es bei einem extensiv durchgeführten Bone Splitting auch zu starken postoperativen Belastungen, wie perioralen Schwellungen und Hämatombildungen, kommen kann.

Das Bone Splitting zeigt sich für den Behandler wirtschaftlicher, da hohe Materialkosten, wie diese bei der Anwendung von CAD/CAM-gefertigten allogenen Knochenblöcken auftreten, entfallen. Dadurch, dass die Implantate zwischen zwei vitalen körpereigenen Knochenlamellen eingebracht werden, ergibt sich eine hohe Osseointegrationsrate mit einem geringen Implantatverlustrisiko.
Nachteilig gerade bei einer geringen apikalen Basis und der Notwendigkeit, die Osteotomie und damit auch die Implantate zentripedal stark zu neigen, zeigt sich beim Bone Splitting der relative vertikale Verlust, da die Lamelle nach vestibulär mobilisiert wird und dadurch durch den Winkel eine vertikale Reduzierung erreicht wird. Dies kann aber je nach Lachlinie des Patienten durch eine Gestaltung der Suprakonstruktion mit rosaeingefärbter Keramik oder Kunststoff kompensiert werden.
Durch die Möglichkeiten der modernen Prothetik kann auch bei einer vermeintlich ungünstigen Im-

ÜBER DIE AUTOREN

PD Dr. Jörg Neugebauer studierte Zahnheilkunde an der Universität Heidelberg. Danach erfolgte eine mehrjährige Tätigkeit in der Dentalindustrie, zuletzt als Leiter R&D Implantologie. Nach der Weiterbildung zum Fachzahnarzt für Oralchirurgie arbeitete, forschte und lehrte er als Oberarzt an der Interdisziplinären Poliklinik für Orale Chirurgie und Implantologie der Universität zu Köln unter Direktor Prof. Dr. Dr. J. E. Zöller. Seit August 2010 ist er in der Praxis für Zahnheilkunde Dres. Bayer, Kistler, Elbertzhagen und Kollegen, Landsberg am Lech, mit weiterer Lehr- und Forschungstätigkeit für die Universität Köln tätig. Seine Forschungsschwerpunkte sind: Verlässlichkeit der Implantattherapie, antimikrobielle photodynamische Therapie, digitale Volumentomografie und Keramikimplantate.

Dr. Steffen Kistler absolvierte sein Studium der Zahnmedizin von 1990 bis 1995 an der FU Berlin und LMU München. Im Jahr 1996 folgte die Promotion. 1996 begann seine implantologische Tätigkeit. Von 1997 bis 1999 war er Oberarzt (Prothetik) an der ZMK-Klinik der LMU München. 2001 stieg er in die Gemeinschaftspraxis von Dr. Georg Bayer und Dr. Frank Kistler ein. Seit 2002 ist sein Tätigkeitsschwerpunkt die Implantologie (DGZI). Seit 2004 ist er Active Member der DGOI/Diplomate ICOI und seit 2008 geprüfter Spezialist für Implantologie der EDA (BDIZ/EDI). Er ist Mitglied verschiedener implantologischer Fachgesellschaften und mit mehr als 300 Vorträgen, Kursen und Veröffentlichungen im Bereich Fachfortbildung (inter-)national tätig.

Dr. Frank Kistler ist seit 1996 implantologisch tätig. Er ist Mitglied und geprüfter Experte der DGOI und ebenfalls in der Gemeinschaftspraxis mit Dr. Georg Bayer in Landsberg am Lech tätig. Sein Tätigkeitsschwerpunkt liegt in der chirurgischen Implantologie. Dr. Frank Kistler ist als Autor sowie international als Referent tätig.

Herbert Sontheimer begann seine Ausbildung 1987 nach einem einjährigen Praktikum zum Zahntechniker bei Zahntechnik Neudorfer in Mindelheim. Durch zahlreiche Fortbildungen im Bereich Edelmetall und Kombitechnik entwickelte er sich dort weiter bis zum stellvertretenden Laborleiter.
Von 2002 bis 2003 stellvertretender Laborleiter bei Richter Dental in Mindelheim.
2003 Technischer Leiter bei Pfeifer & Bach Zahntechnik in Landsberg am Lech und seit 2007 stellvertretender Laborleiter.
Seine Schwerpunkte liegen in den Bereichen Kombitechnik, Implantate und CAD/ CAM.

plantatpositionierung mithilfe von unterschiedlich stark angulierten Abutments eine Abdrucknahme auf Schleimhautniveau erreicht werden, die die Anfertigung einer präzisen Implantatversorgung ermöglicht.

Fazit

Durch ein tiefes Bone Splitting im anterioren Oberkiefer kann auch bei einer reduzierten apikalen Basis eine festsitzende Implantatversorgung eingegliedert werden, da mit den Komponenten für eine angulierte Implantatinsertion die operationsbedingten Achsdivergenzen ausgeglichen werden können.

Priv.-Doz. Dr. Jörg Neugebauer

Dres. Bayer, Kistler,
Elbertzhagen und Kollegen
Von-Kühlmann-Str. 1
86899 Landsberg am Lech
und
Interdisziplinäre Poliklinik für
Orale Chirurgie und Implantologie
Klinik und Poliklinik für Mund-, Kiefer- und
Plastische Gesichtschirurgie der Universität zu Köln
Direktor: Univ.-Professor Dr. Dr. J. E. Zöller
Kerpener Str. 32 · 50931 Köln
E-Mail: neugebauer@implantate-landsberg.de

Herbert Sontheimer

Pfeifer & Bach Zahntechnik GmbH
Von-Kühlmann-Straße 1
86899 Landsberg am Lech
Tel. 0 81 91 / 5 252
Fax 0 81 91 / 52 11
zahnbert@gmx.de

Dr. Steffen Kistler

Dres. Bayer, Kistler,
Elbertzhagen und Kollegen
Von-Kühlmann-Str. 1
86899 Landsberg am Lech
E-Mail: steffen.kistler@implantate-landsberg.de

Dr. Frank Kistler

Dres. Bayer, Kistler,
Elbertzhagen und Kollegen
Von-Kühlmann-Str. 1
86899 Landsberg am Lech
E-Mail: frankkistler@implantate-landsberg.de

LITERATUR

[1] Altiparmak N, Akdeniz SS, Bayram B, Gulsever S, Uckan S. Alveolar Ridge Splitting Versus Autogenous Onlay Bone Grafting: Complications and Implant Survival Rates. Implant Dent 2017; 26: 284-287.

[2] Bassetti MA, Bassetti RG, Bosshardt DD. The alveolar ridge splitting/expansion technique: a systematic review. Clin Oral Implants Res 2015.

[3] Bayer G, Kistler F, Kistler S, Sigmund F, Adler S, Neugebauer J. Treatment options without sinus floor elevation with angled implants. Implantologie 2012; 20: 195-204.

[4] Becker K, Mihatovic I, Golubovic V, Schwarz F. Impact of abutment material and dis-/re-connection on soft and hard tissue changes at implants with platform-switching. J Clin Periodontol 2012; 39: 774-780.

[5] Buzayan MM, Yunus NB. Passive Fit in Screw Retained Multi-unit Implant Prosthesis Understanding and Achieving: A Review of the Literature. J Indian Prosthodont Soc 2014; 14: 16-23.

[6] Gehrke SA, Mate Sanchez de Val JE, Ramirez Fernandez MP, Shibli JA, Rossetti PH, Calvo Guirado JL. Stability and Crestal Bone Behavior Following Simultaneous Placement of Multiple Dental Implants (Two or More) with the Bone Splitting Technique: A Clinical and Radiographic Evaluation. Clin Implant Dent Relat Res 2017; 19: 123-130.

[7] Han JY, Shin SI, Herr Y, Kwon YH, Chung JH. The effects of bone grafting material and a collagen membrane in the ridge splitting technique: an experimental study in dogs. Clinical oral implants research 2011; 22: 1391-1398.

[8] Jamil FA, Al-Adili SS. Lateral Ridge Splitting (Expansion) With Immediate Placement of Endosseous Dental Implant Using Piezoelectric Device: A New Treatment Protocol. J Craniofac Surg 2017; 28: 434-439.

[9] Kao DW, Fiorellini JP. Comparison of ridge expansion and ridge splitting techniques for narrow alveolar ridge in a Swine cadaver model. Int J Periodontics Restorative Dent 2015; 35: e44-49.

[10] Khoury F. Augmentative Verfahren in der Implantologie. Berlin: Quintessenz Verlag 1: 2009.

[11] Mate Sanchez de Val JE, Gomez-Moreno G, Perez-Albacete Martinez C, Ramirez-Fernandez MP, Granero-Marin JM, Gehrke SA et al. Peri-implant tissue behavior around non-titanium material: Experimental study in dogs. Ann Anat 2016; 206: 104-109.

[12] Mounir M, Beheiri G, El-Beialy W. Assessment of marginal bone loss using full thickness versus partial thickness flaps for alveolar ridge splitting and immediate implant placement in the anterior maxilla. Int J Oral Maxillofac Surg 2014; 43: 1373-1380.

13] Nentwig GH. [Technic of bone splitting for alveolar recession in anterior maxillary region]. Die Technik des Bone Splitting bei alveolaren Rezessionen im Oberkiefer-Frontbereich. Quintessenz 1986; 37: 1825-1834.

[14] Neugebauer J, Nickenig HJ, Zöller JE. Der digitale Workflow in der oralen Implantologie. In Konsensuspapier der 12. Europäische Konsensuskonferenz (EuCC) Köln: 2017.

[15] Nickenig HJ, Wichmann M, Hamel J, Schlegel KA, Eitner S. Evaluation of the difference in accuracy between implant placement by virtual planning data and surgical guide templates versus the conventional free-hand method - a combined in vivo - in vitro technique using cone-beam CT (Part II). Journal of cranio-maxillo-facial surgery : official publication of the European Association for Cranio-Maxillo-Facial Surgery 2010; 38: 488-493.

[16] Nkenke E, Schultze-Mosgau S, Radespiel-Troger M, Kloss F, Neukam FW. Morbidity of harvesting of chin grafts: a prospective study. Clin Oral Implants Res 2001; 12: 495-502.

[17] Stricker A, Stubinger S, Voss P, Duttenhoefer F, Fleiner J. The bone splitting stabilisation technique--a modified approach to prevent bone resorption of the buccal wall. Oral Health Dent Manag 2014; 13: 870-876.

[18] Talreja PS, Suvarna CR, Talreja PP. Alveolar ridge splitting for implant placement: a review of the procedure and report of 3 cases. Gen Dent 2015; 63: e20-23.

[19] Zöller JE, Neugebauer J, Lazar F. Kieferkammaugmentation und/oder Distraktion. In Horch H-H (Hrsg.) Praxis der Zahnheilkunde Bd. 10 Mund-Kiefer-Gesichtschirurgie, 4. München Jena: Elsevier Urban & Fischer 2006; 200-223.

alphatech® Implantate

INNOVATIV. EINFACH. SICHER

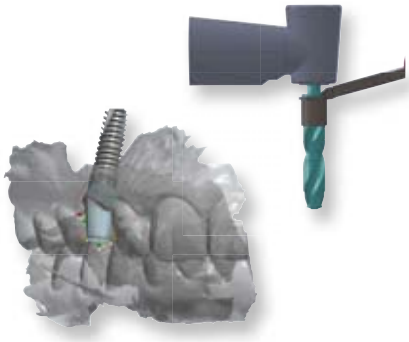

INNOVATIV.

Ob navigierte Implantation mittels Guided-Surgery, digitale Abformung oder die Herstellung von individuellen Abutments mit CAD/CAM Verfahren. Die Zukunft beginnt jetzt – mit alphatech®.

EINFACH.

Vom übersichtlichen OP-Tray mit allen benötigten Komponenten bis zum kompletten Spektrum an Versorgungsmöglichkeiten. Überflüssiges hat hier keinen Platz.

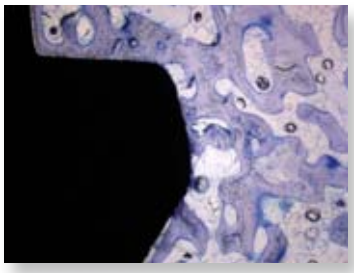

SICHER.

Sicherheit bietet das alphatech® System in allen Bereichen. Von der BONITex® Oberfläche, über Bohrer mit Tiefenstops bis hin zu einer separaten Schraube für alle prothetischen Aufbauten.

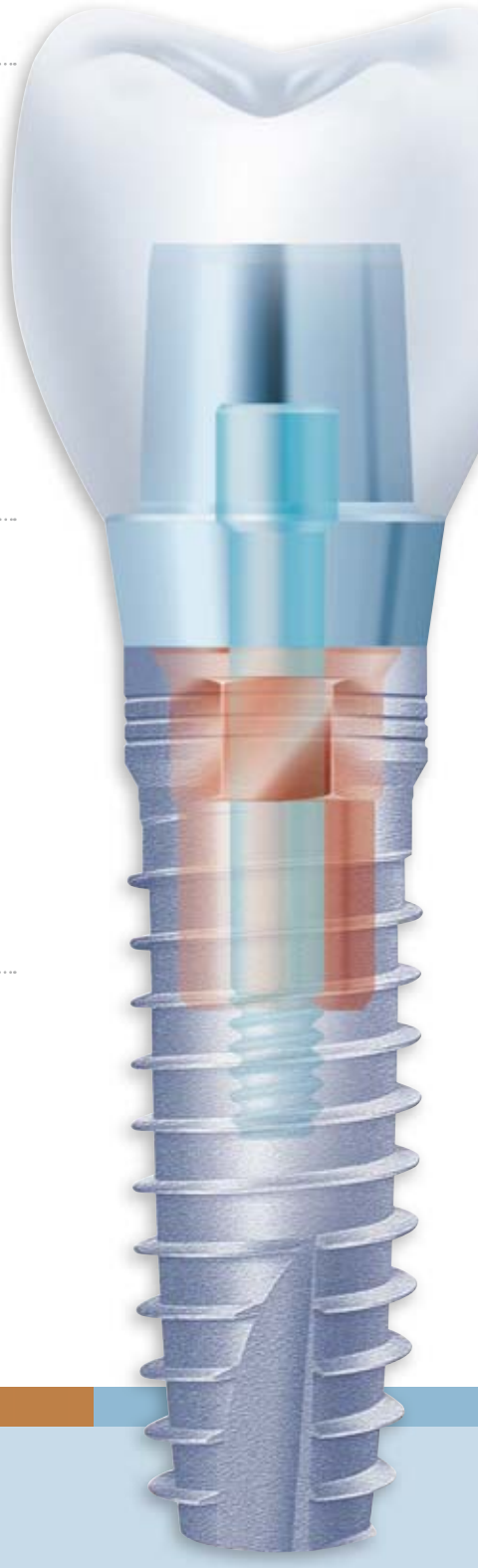

FreeTel: 0800-1500055
FreeFax: 08000-400044

www.alphatech-implantate.de
alphatech@henryschein.de

HENRY SCHEIN® DENTAL

alphatech® Implantate

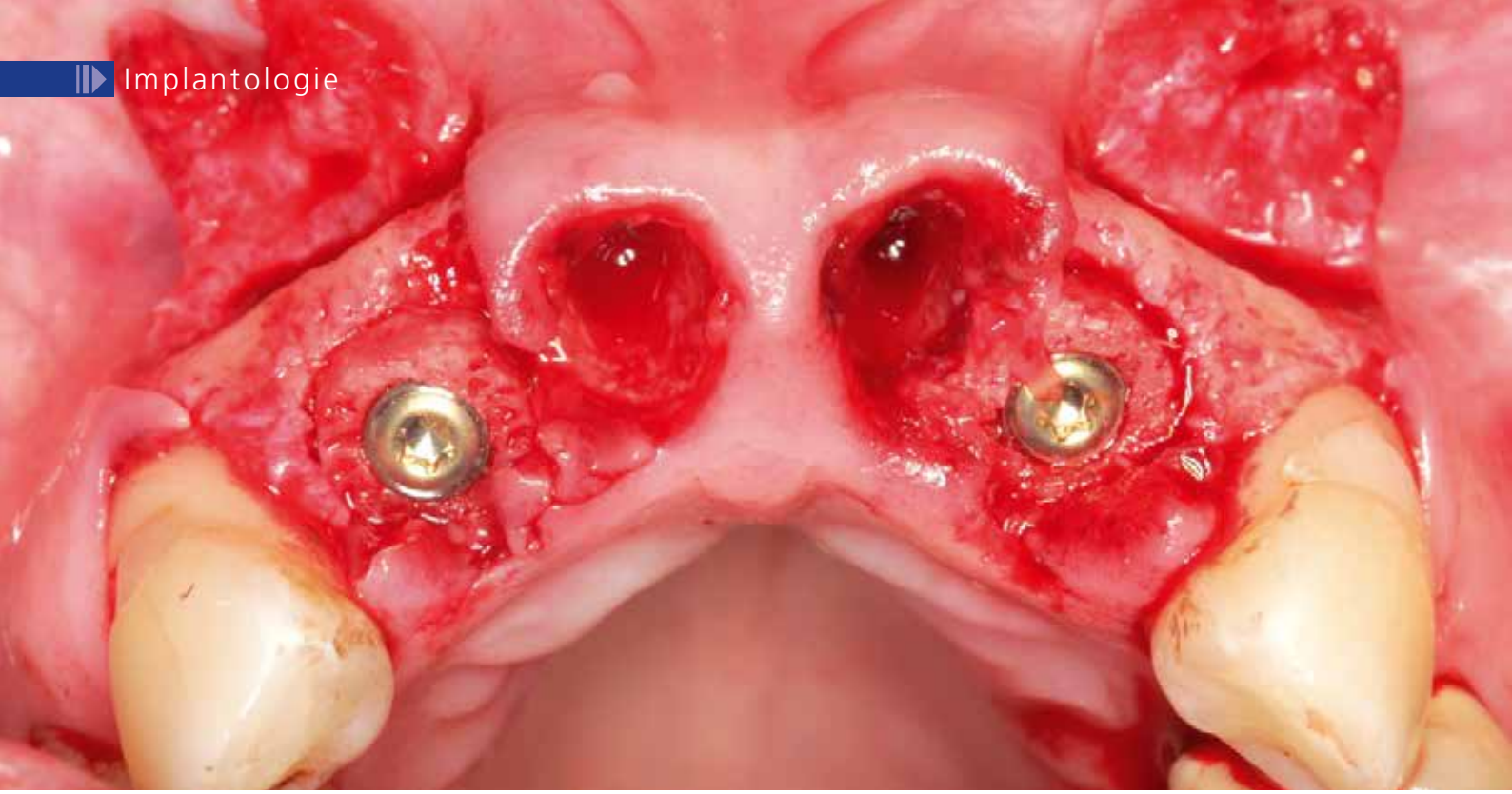

Knochenringtechnik für die vertikale Augmentation

Vertikale Augmentation mit allogenen Knochenringen und

Indizes: Knochenringtechnik, vertikale Augmentation

Der Autor entwickelte eine Technik, mit der in einer Operation vertikale Augmentation und Implantation möglich ist – die Knochenringtechnik. Dadurch wird der Behandlungszeitraum signifikant verkürzt. Vorgestellt wurde die Technik mit autologer Knochenentnahme erstmals 2004 und publiziert 2006 [1].

Im Hinblick auf schnelle Knochenregeneration gilt autologer Knochen als Goldstandard in der Therapie [2]. Jedoch sind hiermit Komplikationen an der Entnahmestelle und Schmerzen für den Patienten verbunden [3, 4]. Limitationen ergeben sich ferner in der Quantität von gewonnenem Knochen und unkontrollierter Resorption von autologen Knochenblöcken [5]. Um die Limitationen von autologem Knochengewebe zu überwinden, wurde in Kooperation mit Dr. Orcan Yüksel und botiss biomaterials die Technik mit allogenen prozessierten Knochenringen weiterentwickelt. Seit 2013 steht dem Anwender ein prozessierter gefriergetrockneter Knochenring aus spongiösem, humanem Knochen zur Verfügung (maxgraft® bonering, botiss biomaterials, Berlin, Vertrieb Deutschland durch Straumann Deutschland GmbH). Durch die Prozessierung bleibt die natürliche Knochenstruktur und mineralisiertes humanes Kollagen erhalten, das für optimale Knochenregeneration und Biokompatibilität sorgt. Nach Implantation wird das Transplantat schrittweise in körpereigenes Knochengewebe umgebaut.

Im vorliegenden Fall wurde die Augmentation mit maxgraft® bonering durchgeführt. Hierbei besteht der Vorteil in der Vermeidung der zweiten Entnahmestelle mit assoziierten Schmerzen und Komplikationen.

Ausgangssituation

50 Jahre alte Patientin, Nicht-Raucherin ohne größere Risikofaktoren. Die radiologischen Aufnahmen zeigten insuffiziente Versorgung der maxillaren Frontzähne (11, 12, 21 und 22) mit Lockerungsgrad 3 und Knochenabbau bis in das obere Wurzeldrittel (Abb. 1).

Behandlungsplan

Nach Extraktion aller vier Schneidezähne (Abb. 2 und 3) zeigte sich ein massiver Knochendefekt mit Verlust der bukkalen Wand (Abb. 4). Der Behandlungsplan sah eine Augmentation und Sofortimplantation mit-

Nutzen gegenüber Knochenblockaugmentation	Indikationen
- Reduktion der Operationszeit – Kein Zweiteingriff zur Implantation – Verkürzte Behandlungszeit bis zur prothetischen Versorgung um 3 bis 6 Monate	- Vertikale Augmentation - Einzelzahnlücke - Schaltlücke - Sinuslift (Restknochenhöhe 1 - 4 mm)

Tabelle: Nutzen und Indikationen maxgraft® bonering.

tels Knochenringtechnik der Zähne 12 und 22 vor. Die Extraktionsalveolen der Zähne 11 und 12 sollten mit Knochen-Schleimhaut-Transplantaten aus der tuber maxillae erhalten werden, da zwischen Implantat und ovate Pontik nach Socket Preservation in der Regel eine schönere Papille zu erwarten ist.

Ablauf der Behandlung

Nach Extraktion der Zähne 12, 22, 11, 21 wurde mit dem Behandlungsprotokoll für maxgraft® bonering begonnen. Nach Pilotbohrung zur Festlegung der Implantatposition wurde mit einem 6 mm Trepan die Augmentationsstelle des maxgraft® bonerings vorbereitet (Abb. 5). Danach folgte das Planieren des Ringbettes mit einem 6 mm Planator, um ein flaches Ringbett zu generieren (Abb. 6).

Abb. 1: Situation: Prä-OP.

Abb. 2: Extraktion der Schneidezähne.

Abb. 3: Situation nach Extraktion.

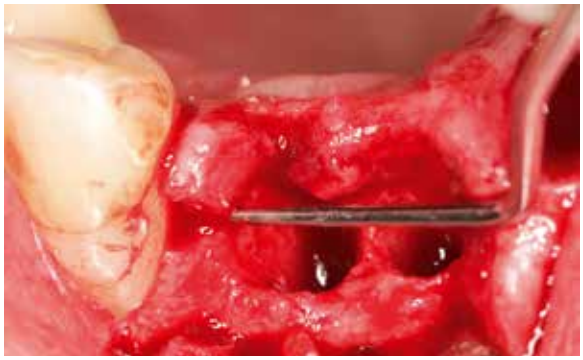

Abb. 4: Extraktionsalveolen (21, 22) mit starkem Knochenverlust.

Abb. 5: Instrumentatium des maxgraft® bonering kits passend für 6 mm oder 7 mm maxgraft® bonering.

Abb. 6: Planator 6 mm zum Schaffen eines flachen Ringbettes.

Abb. 7: Implantation maxgraft® bonering 6 mm und Implantatvorbereitung durch den Ring.

Anschließend wurde das Implantatbett durch den Ring vorbereitet und ein Straumann Bone Level Tapered (BLT) Implantat ø 3,3 mm gesetzt (Abb. 7 und 8). Insgesamt erfolgte die Implantation von zwei maxgraft® bonerings 6 mm und zwei Straumann BLT Implantat ø 3,3 mm 10 mm (Abb. 9). Zur Unterstützung der Weichgewebeheilung wurde platelet-rich fibrin (PRF) aus dem Blut der Patientin gewonnen (Abb. 10). Das PRF wurde sowohl in Verbindung mit dem Knochenersatzmaterial (cerabone®) (Abb. 11), als auch als Membran über der Barrieremembran (Jason® membrane) (Abb. 12) eingesetzt. Zum Erhalt der 1er Schneidezähne wurde eine Socket Preserva-

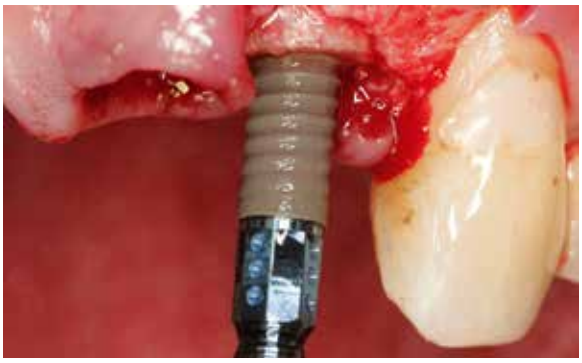

Abb. 8: Implantation Straumann BLT Implantat ø 3,3 mm.

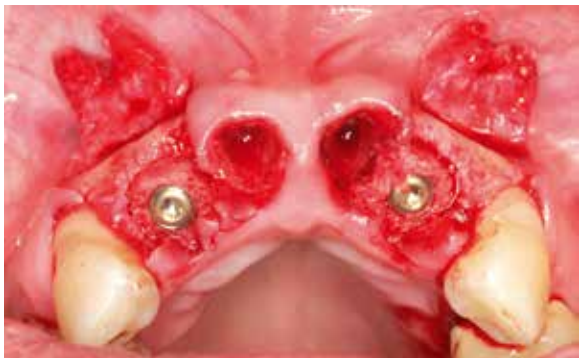

Abb. 9: Implantation von zwei Knochenringen und zwei Straumann BLT Implantaten ø 3,3 mm 10 mm (Zähne 21 und 22).

Abb. 10: Schneiden des platelet-rich fibrins

Abb. 11: Überschichten des Defektes mit cerabone® und Jason® membrane als Resorptionsschutz

Abb. 12: PRF-Membran zur Unterstützung der Wundheilung des Weichgewebes.

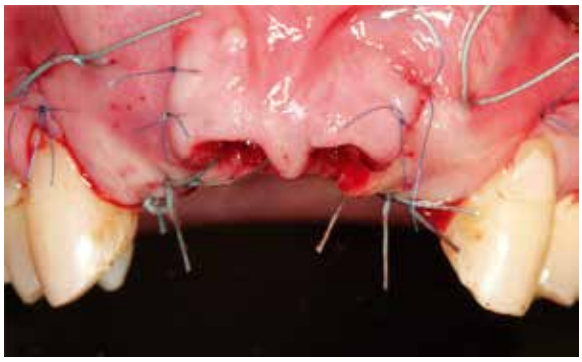

Abb. 13: Spannungsfreie Nähte und apikale Matratzennaht um Spannung der Lippe zu reduzieren

» Perfekt für **mich** «

Nur absolute Präzision führt zum Erfolg.

Mein perfekter Partner für Prothetik und Implantate:

MEDENTIKA®

Dr. Mark Lugenbühl
Zahnarzt, Landau

Vertrieb:
Instradent Deutschland GmbH
Hammweg 8
76549 Hügelsheim
www.instradent.de

Telefon 07229 69912-0

MEDENTIKA®
A Straumann Group Brand

Abb. 14: Explantation eines Knochen-Schleimhaut Transplantates für die Socket Preservation.

tion mit einem Knochen-Schleimhaut-Transplantat aus der tuber maxillae durchgeführt (Abb. 14 und 15). Explantation erfolgte mithilfe eines 6er Trepans rechts und links aus dem Kieferkamm (Abb. 14).

Ergebnis

Das post-operative Follow-up zeigte eine komplikationslose Heilung. Sechs Monate nach der Operation wurde das Re-entry durchgeführt und Gingiva-Former eingesetzt (Abb. 19). Die provisorische Brücke zeigte ästhetische Ergebnisse bereits sechs Monate nach Operation (Abb. 20). Das Röntgenbild zeigte stabile Knochenverhältnisse (Abb. 21).

Abb. 15: Knochen-Schleimhaut-Transplantat.

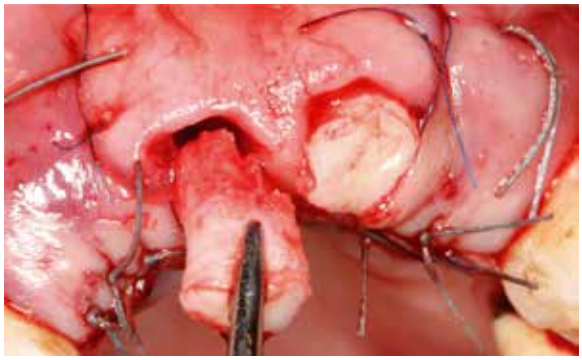

Abb. 16: Implantation von zwei Knochen-Schleimhaut-Transplantaten.

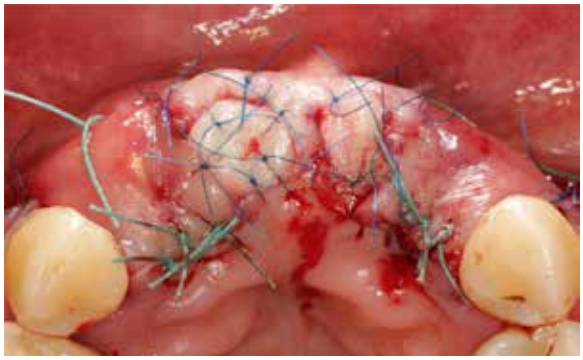

Abb. 17: Vernähen der Transplantate für optimale Revaskularisation.

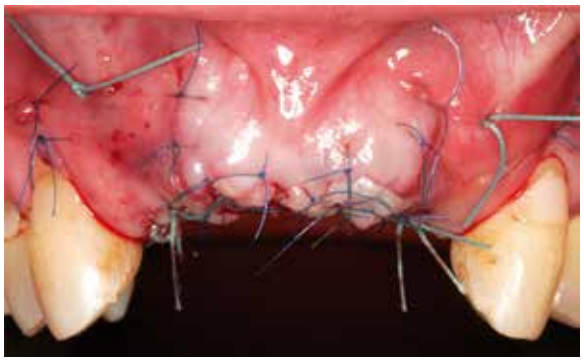

Abb. 18: Finales Ergebnis nach der Operation.

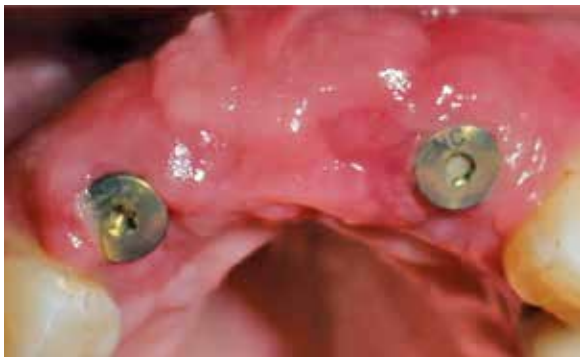

Abb. 19: Sechs Monate nach Operation: Ästhetische Weichgewebesituation.

Abb. 20: Sechs Monate nach Operation: Provisorische Versorgung ästhetisches Ergebnis.

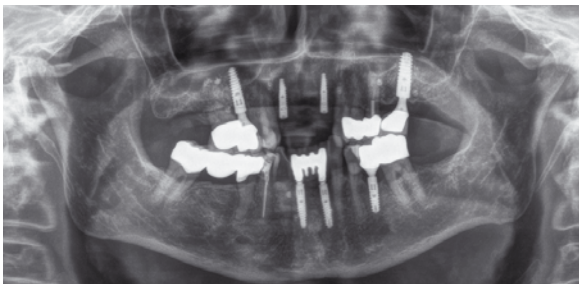

Abb. 21: Sechs Monate nach Operation: stabile Knochenverhältnisse.

Fazit

Die Knochenringtechnik mit allogenem Knochenersatzmaterial (maxgraft® bonering) ist eine geeignete Variante zur Augmentation von dreidimensionalen Defekten. Ebenso stellt sie eine geeignete Alternative zur Entnahme von autologem Knochen und Blockaugmentationen dar. Dabei wird dem Patienten die Entnahmestellenmorbidität erspart und darüber hinaus die Behandlungszeit verkürzt. Gleichzeitig ist die Patientenakzeptanz hoch wegen der schnelleren Versorgung des Patienten mit finaler Prothetik. Entscheidende Faktoren für den Erfolg der Augmentation stellen ausreichende Weichgewebemobilisation sowie spannungsfreie und speicheldichte Nähte dar [6] (Abb. 13, 17 und 18).

Literatur unter www.dimagazin-aktuell.de/literaturlisten

Dr. Bernhard Giesenhagen
Landgraf-Karl-Str. 1 · 34131 Kassel
www. giesenhagen-kassel.de
info@giesenhagen-kassel.de

ÜBER DEN AUTOR

- *Studium an der Christian-Albrechts-Universität Kiel*
- *Schulungstätigkeit als Gründer des Instituts Pro Implant in Melsungen*
- *Referent für implantologisch tätige Zahnärzte aus aller Welt in der Knochenringtechnik und anderen implantologischen Themen*
- *Honorardozent an der Johann Wolfgang Goethe Universität Frankfurt am Main*
- *Praktizierender Implantologe in Kassel*

Ich bin 29 ...

... mit 30 Jahren Erfahrung

- m&k Komplettangebot für die Implantologie: Regenerationsmaterialien, die Implantatlinien *ixx2® light* und *Trias®* (1– und 2–teilig), Prothetikkomponenten u.v.m.
- m&k Team: kompetent, engagiert, zuverlässig
- m&k akademie: praxisorientierte, vielfältige, topaktuelle Fortbildungen

Implantologie, das können die!

m&k dental Jena
Spezielle Dental-Produkte

Im Camisch 49
07768 Kahla
Fon: 036424 | 811-0
mail@mk-webseite.de

facebook.com/mk.gmbh

SOS – Sliwowski Overdenture System

Ein innovatives Konzept zur minimalinvasiven Implantatversorgung vom zahnlosen Unterkiefer

Indizes: minimalinvasiv, SOS, zahnloser Unterkiefer

Das „SOS – Sliwowski Overdenture System" ermöglicht eine minimalinvasive Sofortversorgung im zahnlosen Unterkiefer mit präfabrizierten Teilen, wie Abutments, Steg und Steggehäuse. Die Implantation erfolgt transgingival mit Hilfe einer anhand einer DVT-Aufnahme vorbereiteten 3D-Schablone.

Die Implantation ist ein minimalinvasiver chirurgischer Eingriff von etwa 15 Minuten mit kaum Schwellung und postoperativen Schmerzen. Der gesamte Behandlungsablauf ist an einem Tag möglich. Die präfabrizierten Teile bieten eine hohe Qualität und präzise Passung, die in der traditionellen Prothetik kaum zu erreichen sind. Im Vergleich zu konventionellen Verfahren ist die gesamte Behandlung deutlich schneller und günstiger.

Die Verriegelung der Prothese auf dem Steg garantiert einen hohen Tragekomfort und bietet Absicherung gegen einen unerwünschten Stabilitätsverlust.

In dem Beobachtungszeitraum von 11 Jahren bei über 300 Patienten, die von dem Autor behandelt worden sind, sind nur wenige mechanische oder biologische Komplikationen zu beobachten.

Abb. 1: Ein ausreichend dimensionierter, breiter Kieferkamm ist vorteilhaft für die Behandlung.

Abb. 2: An die vorhandene Kunststoffprothese werden vorübergehend für die DVT-Aufnahme die radiologischen Marker mit Wachs angeklebt.

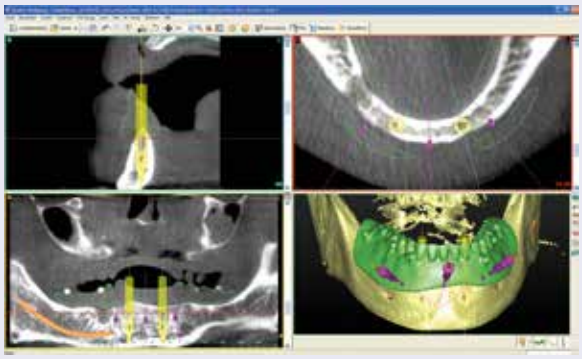

Abb. 3: Die Planung der Position der Implantate und der Befestigungpins für die SOS-Schablone erfolgt anhand einer DVT-Aufnahme, z. B. im SimPlant oder Magellan Programm.

Abb. 4: Die fertige SOS-Schablone wird nach der Online-Bestellung von Medentis oder Dentsply geliefert.



Abb. 5: Das Instrumentarium für das SOS beinhaltet unter anderem eine Sequenz von Bohrern mit den korrespondierenden Doppelbohrhülsen, sowie vertikale Pins.

Abb. 6: Die SOS-Schablone wird durch die Gegenbezahnung (hier OK-Totalprothese) in zugebissenem Zustand auf dem Unterkiefer stabilisiert, bevor sie mit den Pins befestigt wird.

Abb. 7: Die für die präzise Präparation der Implantatbetten notwendige Doppelbohrhülse ist kongruent zur Gehäusereplika (in der Schablone integriert) und wird zusätzlich auf der Schablone verschraubt.

Abb. 8: Die Präparation des Implantatbettes wird durch die Doppelbohrhülse durchgeführt, die zusätzlich mit einem vertikalen Pin auf dem Kiefer stabilisiert wird.

Abb. 9: Die Insertion der Implantate erfolgt ebenfalls durch die Schablone bis zum Anschlag der Einbringpfosten.

Abb. 10: Die Implantate sollten nach Abnahme der Schablone bündig oder ca. 0,5 mm subgingival sitzen.

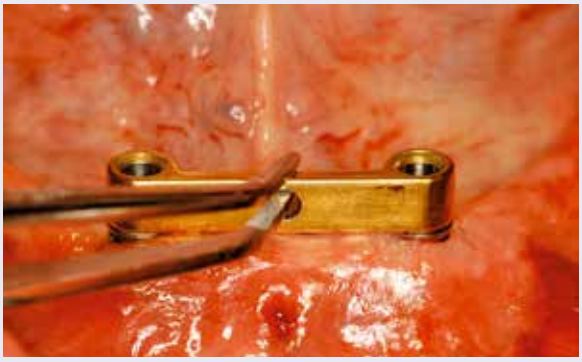

Abb. 11: Die Insertionstiefe kann mit dem Steg und eingesteckten Abutments kontrolliert werden.

Abb. 12: Diskrepanzen zu dem benötigten Abstand von 18 mm zwischen den Implantaten können durch die dezentrischen „EBF (Eccentric Bar Fixation)"-Abutments kompensiert werden.

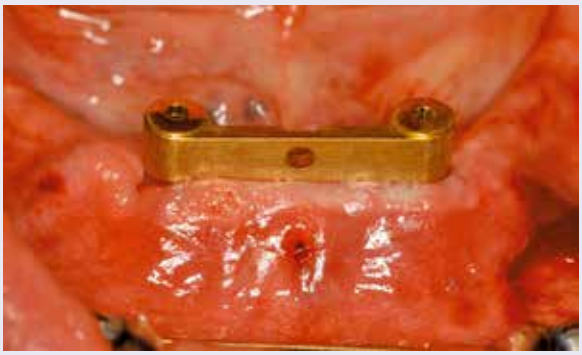

Abb. 13: Direkt nach der Implantation wird der Steg definitiv montiert und die Schrauben mit 30 N/cm festgezogen.

Abb. 14: Die Prothese wird im Stegbereich für die Abformung so weit ausgefräst, dass sie keinen Kontakt zu dem Steg hat.

Abb. 15: Die Abformung erfolgt auf der Prothese im leicht zugebissenen Zustand bei geschlossenem Mund.

Abb. 16: Im Labor wird das Gehäuse mit dem MK-1 Riegel in die Prothese eingearbeitet.

Abb. 17: Fertige Prothese mit dem integrierten Gehäuse.

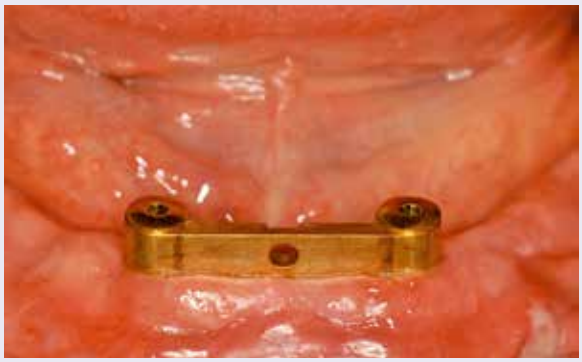

Abb. 18: Klinische Situation am Tag nach der Implantation. Sowohl die Schwellung als auch die Operationswunden sind minimal.

3267175-DE-1701 © 2017 Dentsply Sirona. Alle Rechte vorbehalten.

Symbios® Xenograft-Granulat

Porcines Knochenaufbaumaterial

- Mehr Raum für neue Knochenanlagerung – hochporös mit 88 bis 95 Prozent Hohlraum
- Unterstützt die Vaskularisierung, das Knochenwachstum und die Nährstoffzufuhr – interkonnektierende Makro- und Mikroporenstruktur
- Erleichtert die Zellanhaftung und das Knochenwachstum – raue Oberflächenstruktur
- Unterstützt den Knochenumbau des heilenden Knochens – Natürliches Karbonatapatit

dentsplysirona.com/implants/symbios

Dentsply Sirona
Implants

Abb. 19: Wenn der Riegel geschlossen ist, ist die Prothese fest auf dem Kiefer verankert. Der Bereich um den Riegel muss für die Zunge glatt sein.

Abb. 20: Der Riegel wird durch Drücken mit dem Schlüssel nach lingual geöffnet.

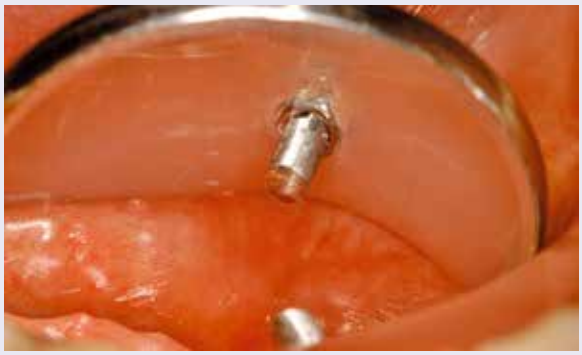

Abb. 21: Der Riegel ist geöffnet und die Prothese kann herausgenommen werden.

Abb. 22: Die Patientin hat am Tag nach der OP keine Schmerzen oder Schwellungen und ist schon jetzt von der Behandlung begeistert.

Abb. 23: Klinische Situation nach sechs Jahren in Funktion.

Abb. 24: Patientin ist nach sechs Jahren nach wie vor begeistert und macht Werbung für das Buch und das SOS.

Abb. 25: Alle Komponenten im Überblick.

Dr. Christoph T. Sliwowski
Dominika Sliwowska, DDS
Zahnimplantat-Klinik Düsseldorf
Schloßstr. 85-87
40477 Düsseldorf
Tel. 02 11 / 91 37 40 50
www.zikd.de
www.system-sos.com

hypo-A
Premium Orthomolekularia

CAM Award 2013
Parodontitis-Studie mit Itis-Protect I-IV
aMMP-8 Laborparameter zur Entzündungshemmung

Optimieren Sie Ihre Parodontitis-Therapie!

55% Reduktion der Entzündungsaktivität in 4 Wochen!

60% entzündungsfrei in 4 Monaten

durch ergänzende bilanzierte Diät

Registrieren Sie sich jetzt unter
10% Rabatt auf Ihre Erstbestellung*
* für Fachkreise
shop.hypo-a.de

Studien-geprüft!

Itis-Protect I-IV

Zur diätetischen Behandlung von Parodontitis

- Stabilisiert orale Schleimhäute!
- Beschleunigt die Wundheilung!
- Schützt vor Implantatverlust!

aMMP-8 - Parodontitis-Studie 2011, Universität Jena

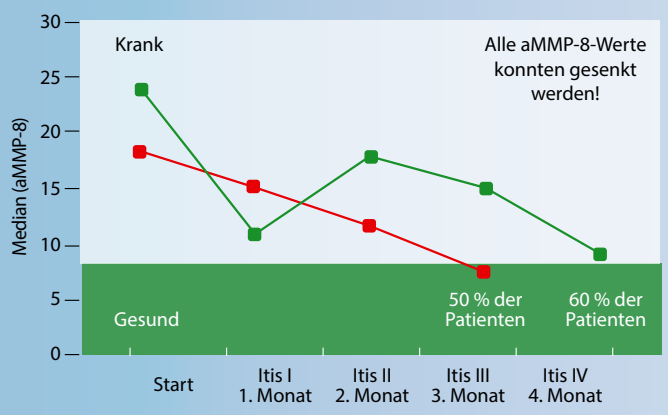

- Nach 3 Monaten wurde die Therapie in dieser Gruppe erfolgreich abgeschlossen.
- Nach Itis-Protect III wurde die Behandlung mit Itis-Protect IV in der auf 4 Monate angelegten Studie fortgeführt.

Info-Anforderung für Fachkreise

Fax: 0451 - 304 179 oder E-Mail: info@hypo-a.de

Name / Vorname

Str. / Nr.

PLZ / Ort

Tel.

E-Mail

IT-DI 3.2017

shop.hypo-a.de

hypo-A GmbH, Kücknitzer Hauptstr. 53, 23569 Lübeck
Hypoallergene Nahrungsergänzung ohne Zusatzstoffe
www.hypo-a.de | info@hypo-a.de | Tel: 0451 / 307 21 21

Hersteller/Vertrieb	BEGO Implant Systems GmbH & Co. KG Wilhelm-Herbst-Str. 1 28359 Bremen	Hi-Tec Implants Ltd. Israel / Michel Aulich Vertrieb Hi-Tec Implants Veilchenweg 11 / 12 26160 Bad Zwischenahn	LASAK GmbH Ceskobrodska 1047/46 190 01 Prague 9 – Hloubetin Tschechische Republik
Produktname	BEGO Semados® Provisorisches Implantat (PI)	TRX / TRX-TP / TRX-BA Implantate	ProImplant
Markteinführung	2012	1995	2009
Indikationen	Temporären Versorgung (max. 12 Monate) für eine der folgenden Anwendungen: - Stabilisieren von Brücken oder Prothesen in der Einheilphase der definitiven Implantate - zur Entlastung augmentierter Bereiche und des Weichgewebes - Interimsversorgung - Fixierung von Schablonen für die navigierte Chirurgie	-	provisorische Sofortversorgung
Einheilweise	transgingival	supragingival	transgingival
Sofortbelastung	ja	im Ermessen des Behandlers	ja
Implantatform/-design	selbstschneidendes, einteiliges Implantat	wurzelförmiges Schraubenimplantat einteilig	Kombination von Zylinder mit anatomischem Konus
Implantatlängen in mm	14 mm	10 / 11,5 / 13 mm	7 / 10 / 14 mm
Implantatdurchmesser in mm	2,8 mm	2,4 / 2,8 / 3,3 mm	2,1 mm
Material des Implantatkörpers	Titan Grade 5	Titanimplantat	Titan Grad V
Oberflächendesign	unbehandelte maschinierte Oberfläche	gestrahlt und geätzt	maschiniert, ohne Oberflächenbehandlung
Art der Verpackung	sterile Verpackung	sterile Verpackung	sterile Verpackung
Abutments (Arten, Design, Material, ...)	einteiliges Implantat mit zementierbaren Titankappen	Kugelkopfverbindung mit Nylonkappe, konische Verbindung mit zementierbarem Abutment	einteiliges Implantat
Verbindung	einteiliges Implantat mit zementierbaren Titankappen	-	zementierbar
Prothetikkomponenten (z. B. Kugelkopf-Abutment, verschraubtes Abutment, teleskopierendes Abutment etc.)	für festsitzenden, temporären Zahnersatz	-	-
Kompatibilität zu Navigations-/ Guided-Systemen	nein	-	nein
Steriles OP-Tray	ja	ja	ja
Prothetik-Tray	nein	nein	ja
Wissenschaftliche Dokumentation	auf Anfrage	ja	in Vorbereitung
Mittlerer Implantatpreis in Euro	35,- Euro / 1 Stück; 299,- Euro / 10 Stück	39,- bis 59,- Euro	37,- Euro
Anwender in Deutschland/weltweit	weltweit	ja	weltweit
Referenz-Praxen/Anwender	-	-	auf Anfrage erhältlich
Kundenservice-Telefon	08 00 / 20 28-0 00 (kostenfrei aus dem deutschen Festnetz)	0 44 03 / 53 56	+420 224 315 663
Homepage	www.bego.com/de/ implantologie-loesungen/	www.hitec-implants.de	www.lasak.com

DENTAL KOMPAKT 2017 www.dentalkompakt-online.de			
Hersteller/Vertrieb	Medical Instinct® Deutschland GmbH Graseweg 24 37120 Bovenden	Schütz Dental GmbH Dieselstr. 5-6 61191 Rosbach	Institut Straumann AG (Hersteller) Peter Merian-Weg 12 CH-4002 Basel / Straumann GmbH (Vertrieb) Heinrich-von-Stephan-Str. 21 79100 Freiburg
Produktname	BoneTrust® mini / BoneTrust® mini+	IMPLA Interim	Straumann® TempImplants
Markteinführung	2012	2009	2005
Indikationen	Interimsversorgungen (Prothesenfixierung, ästhetische Brückenversorgung)	temporäre Prothesenfixation, Scanschablonenfixation, Bohrschablonenfixation	temporäre Versorgungen
Einheilweise	transgingival, Entfernung nach max. 9 Monaten	offene Einheilung	transgingival, Entfernung nach 6 Monaten
Sofortbelastung	ja	ja	ja
Implantatform/-design	zweiteiliges und verschraubtes Schraubenimplantat	Schraube	einteiliges Schraubenimplantat
Implantatlängen in mm	11,5 / 13,0 mm; 10,0 / 13,0 mm	12,5 / 16,5 mm	10 und 12 mm (Gewindelänge)
Implantatdurchmesser in mm	2,3 / 2,5 mm	3,4 mm	Ø 2,0 mm
Material des Implantatkörpers	Reintitan Grade 4	Titan Grad 5	Titanlegierung Ti Al Nb
Oberflächendesign	maschinierte Oberfläche; raue Oberfläche	maschinierte glatte Oberfläche	maschinierte glatte Oberfläche
Art der Verpackung	doppelt sterile Verpackung	k. A.	sterile Verpackung
Abutments (Arten, Design, Material, ...)	gerade und angulierte Brückenaufbauten, Kugelkopfaufbauten	entfällt	Kugelkopf-System
Verbindung	verschraubbar, zementierbar	einteilig	-
Prothetikkomponenten (z. B. Kugelkopf-Abutment, verschraubtes Abutment, teleskopierendes Abutment etc.)	für herausnehmbaren Zahnersatz: BoneTrust® mini Kugelkopfschraube inkl. O-Ring Matrize, für festsitzenden Zahnersatz: BoneTrust® mini Esthetic Abutment 0° / 17,5° inkl. BoneTrust® mini Halteschraube M 1,4 und Poly Abdruckkappe	für herausnehmbaren Zahnersatz: Formteil für Zahntechnik vorhanden	für herausnehmbaren Zahnersatz: Dalbo®-Rotex®-Matrize
Kompatibilität zu Navigations-/ Guided-Systemen	ja	ja, IMPLA 3D	Straumann® Guided Surgery
Steriles OP-Tray	ja	ja	ja
Prothetik-Tray	ja	entfällt	nein
Wissenschaftliche Dokumentation	auf Anfrage erhältlich	vorhanden	ja
Mittlerer Implantatpreis in Euro	49,- Euro	38,40 Euro pro Stück (10er Pack)	33,75 Euro
Anwender in Deutschland/weltweit	ja / ja	weltweit	weltweit
Referenz-Praxen/Anwender	Dr. Joachim Schmidt, Privatzahnklinik Schloss Schellenstein	auf Anfrage	-
Kundenservice-Telefon	0 55 93 / 9 51 96	0 60 03 / 814-397	07 61 / 45 01-333
Homepage	www.medical-instinct.de	www.impla.de	www.straumann.com

Wenn Medikamente gegen Knochenabbau den Kieferknochen zerstören

In Deutschland steigt die Zahl der Menschen, bei denen Medikamente zur Behandlung der Osteoporose schwere Komplikationen am Kiefer auslösen. Warum es zur sogenannten Osteonekrose des Kiefers kommt, welche Behandlungsmethoden es gibt und wie man der Komplikation am besten vorbeugt, erläuterten Experten auf einer Pressekonferenz anlässlich des 134. Kongresses der Deutschen Gesellschaft für Chirurgie (DGCH).

Mehr als eine Million Menschen in Deutschland werden mit Medikamenten behandelt, die einen Knochenabbau im Alter, die Osteoporose, verhindern sollen. Ein zweites Einsatzgebiet dieser Präparate sind Knochenmetastasen bei Krebspatienten. Am häufigsten kommen die Wirkstoffe Alendronsäure, Risedronsäure, Ibandronsäure und Zoledronsäure zur Anwendung, die zu den Bisphosphonaten gehören. Eine noch selten genutzte Alternative ist der Antikörper Denosumab, der seit 2010 zugelassen ist.
„Die Medikamente können Knochenbrüche verhindern und bei Krebspatienten die Knochenzerstörung bremsen. Der Nutzen von Bisphosphonaten und Denosumab steht deshalb außer Zweifel", sagt Prof. Dr. med. Tim Pohlemann, Präsident der DGCH. „Auch die Verträglichkeit der Medikamente ist in der Regel gut", fügt Prof. Dr. Michael Ehrenfeld hinzu, Präsident der Deutschen Gesellschaft für Mund-, Kiefer- und Gesichtschirurgie (DGMKG). Allerdings könne eine gravierende Komplikation eintreten, die zunehmend die Mund-Kiefer-Gesichtschirurgen beschäftigt.
„Es beginnt mit Schmerzen und Schwellungen im Bereich des Kieferkammes", berichtet Ehrenfeld. „Daraus können sich Abszesse und Fisteln bilden, aus denen Sekrete, beispielsweise Eiter, fließen." Eine Röntgenaufnahme zeigt dann, dass Teile des Knochens abgestorben sind. Eine solche Osteonekrose des Kiefers wurde erstmals 2003 als seltene Komplikation nach der Behandlung mit Bisphosphonaten beschrieben. Die Komplikation tritt auch nach der Behandlung mit dem Wirkstoff Denosumab auf.

Sprechstunde für Osteonekrose-Patienten

Inzwischen sind die Fälle so häufig, dass einzelne Kieferkliniken, so in München, eigens Sprechstunden für die Patienten eingerichtet haben. „Betroffen sind meistens ältere Menschen mit Parodontose oder Infektionen der Zahnwurzeln", sagt Ehrenfeld, der die Klinik und Poliklinik für Mund-, Kiefer- und Gesichtschirurgie an der Universität München leitet. Die Nekrosen können auch nach Zahnextraktionen, Wurzelbehandlungen und bei Implantaten entstehen. Weitere Risikofaktoren für die Osteonekrose sind Alkohol und Rauchen oder eine Behandlung mit Kortison oder Zytostatika.
Die Ursache der Osteonekrose ist nicht ganz klar. „Wir vermuten, dass Entzündungen in der Nähe des Knochens die Toxizität der Bisphosphonate erhöhen und es deshalb zum Absterben des Knochens kommt", erläutert DGCH-Experte Ehrenfeld. Deshalb seien akute Infektionen oder auch mund-kiefer-gesichtschirurgische Eingriffe bei diesen Patienten gefährlich. „Jeder Eingriff sollte unter Antibiotika-Schutz durchgeführt werden, um eine Infektion des Knochens zu vermeiden", rät der Münchener Chirurg.

Vorbeugende Maßnahmen

Die Behandlung kann langwierig sein. In den Frühstadien können Mundspülungen und Antibiotika den Knochenverfall noch stoppen. Im fortgeschrittenen Stadium werden häufig Operationen erforderlich, bei denen abgestorbene Knochen abgetragen werden. „In besonders schweren Fällen müssen wir Teile des Kiefers entfernen und durch ein Transplantat ersetzen", so der Experte.
Ehrenfeld rät allen Patienten, die mit Bisphosphonaten oder Denosumab behandelt werden, zu vorbeugenden Maßnahmen. Die Behandlung sollte erst beginnen, wenn ein Zahnarzt das Gebiss saniert hat. „Zysten, desolate Zähne, Entzündungen im Mundraum müssen vorher beseitigt werden", fordert der Mund-Kiefer-Gesichtschirurg. Während der Osteoporose-Behandlung sollten die Patienten peinlich auf eine gute Mundhygiene achten. Dies gelte auch für Menschen mit dritten Zähnen. „Denn auch eine schlecht sitzende Prothese kann über Druckstellen die Entzündung des Knochens anstoßen", betont der Chirurg.

Quelle: Deutsche Gesellschaft für Chirurgie

DENTAL KOMPAKT
Das Vergleichsportal für Dentalprodukte
www.dentalkompakt-online.de

Testverfahren unterstützen beim risikobewussten Einsatz von Antibiotika

Eine Gruppe von Antibiotika, die Fluorchinolone, werden derzeit durch das Bundesinstitut für Arzneimittel (BfArM) überprüft, um das Nutzen-Risiko-Verhältnis der bekannten Nebenwirkungen neu zu bewerten.

Die betreffenden Fluorchinolone sind ein wirksames und daher auch in der Zahnmedizin verordnetes Arzneimittel – zu der Gruppe gehören unter anderem Wirkstoffe wie Levofloxacin, Ciprofloxazin und Moxifloxacin. Im Zuge des laufenden Risikobewertungsverfahrens empfiehlt das BfArM den verordnenden Ärzten zwar, diese Präparate weiterhin wie in der Fachinformation beschrieben, anzuwenden. Allerdings sollten Zahnärzte Indikation und Einsatz – wie immer bei Antibiotika – sorgfältig abwägen, mahnt Max Koltzscher, Laborleiter der Carpegen GmbH.

Fluorchinolone bei Zahnerkrankungen nur Mittel der zweiten Wahl

Die DGParo empfehle beispielsweise bei durch Keime des roten Komplexes hervorgerufenen entzündlichen Parodontalerkrankungen ohnehin Metronidazol – und eher nicht die aktuell in die Kritik geratenen Fluorchinolone. Gegen den Schlüsselkeim in der Parodontologie, Aggregatibacter actinomycetemcomitans, wirkt neben dem möglicherweise kritischen Ciprofloxacin vor allem Amoxicillin. „Ein Antibiotikum kann nur dann richtig wirken, wenn es richtig eingesetzt wird", erklärt Max Koltzscher. „Dazu gehört vor allem, dass man genau weiß, mit welchen Keimen man es zu tun hat."
PCR-Testverfahren wie die Perio Diagnostik von Carpegen, ermöglichen eine exakte Bestimmung von Art und Anzahl der krankheitsauslösenden Keime – und schaffen so die Grundlage für eine gezielte Antibiotika-Therapie.

Ungenaue Tests so wenig aussagekräftig wie ungefähre Telefonnummern

Die Aussagefähigkeit der Keimbestimmung ist entscheidend für eine gezielte Therapie: „Ein ungenaues Testergebnis kann man mit einer Telefonnummer vergleichen, die nur ungefähr stimmt: Solche unvalidierten Informationen sind nutzlos", warnt Koltzscher. Geschäftsführerin Dr. Anje Rötger erläutert: „Viel zu oft verordnen Zahnärzte standardmäßig eine Kombinationstherapie wie den van-Winkelhoff-Cocktail. Das ist bei gezielter Keimbestimmung nur selten nötig. Das Risiko der kombinierten Nebenwirkungen und Resistenzbildungen kann man den allermeisten Patienten ersparen, wenn man ein spezifisches Antibiotikum für die jeweilige Keimbelastung auswählt. In unseren Therapieempfehlungen weisen wir natürlich auf den aktuellen Status der Fluorchinolone hin und schlagen geeignete Alternativen vor."

Anbieter von Markerkeim-Tests legen ihren Testergebnissen häufig konkrete Therapieempfehlungen bei, doch deren Qualität steht und fällt mit der Spezifität und Reproduzierbarkeit des Testergebnisses.

NEU! 2017

Die Evolution der BEGO Semados® S-Line

Aus BEGO Semados® S-Implantaten werden SC- und SCX-Implantate.*

www.bego.com/sc

Miteinander zum Erfolg

*Weitere Informationen zu unseren neuen Produkten und der Verfügbarkeit finden Sie unter **www.bego.com/sc**

BEGO

© Thorben Wengert / pixelio.de

Lesen Sie stets auch das „Kleingedruckte"!

Augen auf beim Praxismietvertrag – oft wird dieser in seiner Bedeutung unterschätzt

Die Berufsausübung des selbstständigen Zahnarztes ist – wie die Berufsordnung dies vorschreibt – grundsätzlich an einen Praxissitz gebunden. Die Praxisräumlichkeiten sind daher die Basis der zahnärztlichen Existenz. Auch ist der Standort der Praxis für die Bindung der Patienten von erheblicher Bedeutung. Die angemieteten Praxisräume stellen insoweit einen wichtigen Faktor bei der Bestimmung des ideellen Wertes der Praxis dar. Daher sind die Konditionen des Mietvertrages für jeden Praxisinhaber sowohl während der eigenen Praxistätigkeit als auch im Falle eines Praxisverkaufs von entscheidender Bedeutung. Dennoch zeigt die Erfahrung, dass Mietverträge häufig nahezu ungelesen unterschrieben werden.

Vor dem Kauf eines medizinisch-technischen Gerätes für einen niedrigen vierstelligen Betrag wägen Praxisinhaber häufig lange den Nutzen des Gerätes ab, holen Vergleichsangebote ein, usw.. Bei der Bindung an einen Mietvertrag von 10 Jahren und mehr geht es jedoch schnell um höhere sechsstellige Beträge, so dass Praxisinhaber hierbei mindestens die gleiche Sorgfalt walten lassen sollten, bevor sie eine langfristige mietvertragliche Bindung eingehen.

Es ist daher unerlässlich, den Mietvertrag für die Praxisräume interessengerecht zu gestalten und dabei die Besonderheiten, die ein Praxisbetrieb erfordert, zu bedenken. Von einem Rückgriff auf die üblichen im Handel erhältlichen Geschäftsraummietformulare ist dringend abzuraten, da diese Besonderheiten selten berücksichtigen. Für den Praxisinhaber können nachteilige Klauseln in Mietverträgen eine erhebliche Risikoquelle darstellen, zumal im gewerblichen Mietrecht nicht die gleichen Schutzrechte zugunsten von Mietern greifen wie bei der Wohnraummiete. Einige der aus der Wohnraummiete bekannten Rechte gelten bei gewerblichen Mietverträgen von vornherein nicht oder können vertraglich ausgeschlossen werden. Daher sind bei Praxismietverträgen viele Klauseln Verhandlungssache. Aus diesem Grund sollten Praxisinhaber wissen, worauf sie beim Abschluss von Mietverträgen unbedingt achten sollten.

Der konkrete Praxismietvertrag muss die Gewähr für eine sichere berufliche Existenz des niedergelassenen Zahnarztes als Mieter bieten. Grundvoraussetzung dafür ist eine ausreichend lange gesicherte Laufzeit des Mietvertrages. Das allein reicht aber noch nicht aus. Vielmehr sind die unterschiedlichsten rechtlichen und tatsächlichen Gesichtspunkte zu berücksichtigen. Dabei ist in jedem einzelnen Fall gesondert zu prüfen und festzustellen, welche konkreten Regelungen tatsächlich erforderlich sind. Allgemeine oder pauschale Empfehlungen können dazu nicht gemacht werden. Allerdings gibt es einige Kernpunkte, welche bei Abschluss des Mietvertrages stets beachtet werden sollten.

Was ist zu beachten?

Bei Kooperationen zwischen Zahnärzten, sei es als Berufsausübungsgemeinschaft, Organisationsgemeinschaft, aber auch bei Betrieb eines Medizinischen Versorgungszentrums, sollte die hierzu gegründete Gesellschaft Mietvertragspartei sein und den Vertrag mit dem Vermieter abschließen. Hierdurch wird die Aufnahme neuer Partner und das Ausscheiden vorhandener Partner erleichtert.

Wird die Praxis als Einzelpraxis betrieben, sollte vorab die Zustimmung des Vermieters zur Aufnahme weiterer Part-

ner und gegebenenfalls zur Untervermietung eingeholt werden.

Für den Fall, dass der Zahnarzt für die Aufnahme seiner Praxistätigkeit in den anzumietenden Räumen auf die Zulassung zur vertragsärztlichen Tätigkeit angewiesen ist, muss der Mietvertrag eine Regelung enthalten, die den Bestand des Mietvertrages von der Zulassung des Zahnarztes abhängig macht.

Wie bereits angesprochen, muss der Mietvertrag eine ausreichend lange Vertragsdauer haben. Diese kann sich in eine Festmietzeit und eine sich möglichst mehrfach anschließende Verlängerung durch Ausübung einer entsprechenden Option aufteilen.

Der Mietvertrag selbst sowie sämtliche Vertragsänderungen müssen schriftlich abgeschlossen werden. Es sollte darauf geachtet werden, dass der Mietvertrag möglichst so gebunden ist, dass einzelne Seiten nicht ausgetauscht werden können. Auch Kündigungen und Optionserklärungen haben stets schriftlich zu erfolgen.

Häufig sehen Mietverträge die Vereinbarung einer Wertsteigerungsklausel vor. Diese wird der Zahnarzt aufgrund der angestrebten längeren Laufzeit meist akzeptieren müssen.

Da nicht ausgeschlossen werden kann, dass während der Laufzeit des Vertrages Mängel in der Mietsache auftreten, sollte niemals ein vollständiger Ausschluss des Minderungsrechts und der Zurückbehaltungsrechte vereinbart werden.

Bei Übergabe der Mietsache durch den Vermieter muss in einem vollständigen Protokoll festgehalten werden, ob die Mietsache in allen Punkten den mietvertraglich vereinbarten Bedingungen entspricht. Waren im Vorfeld Um- oder Ausbauarbeiten vereinbart, muss das Protokoll auch darauf hinweisen, ob die Arbeiten vollständig abgeschlossen sind, oder ob noch Restarbeiten – gegebenenfalls bis wann – zu erledigen sind.

Überdies ist festzulegen, in welchem Zustand das Mietobjekt bei Beendigung des Mietverhältnisses zurückzugeben ist. Vorsicht ist dabei insbesondere bei Rückbauklauseln geboten, da Rückbauten meist sehr teuer sind.

ÜBER DIE AUTORIN

Rechtsanwältin Stephanie Lamp unterstützt die Kanzlei tatkräftig in den Bereichen Handels- und Gesellschaftsrecht sowie im Medizinrecht. Sie berät neben Ärzten und Zahnärzten auch Medizinproduktehersteller und Unternehmen aus dem gesamten Healthcare-Bereich. Zu ihren Tätigkeitsschwerpunkten zählen unter anderem die Gründung und Beratung von MVZ, das ärztliche Gesellschaftsrecht sowie das Wettbewerbs- und Datenschutzrecht.
Derzeit absolviert Frau Lamp den berufsbegleitenden Masterstudiengang (Master of Laws) „Corporate & Business Law" an der Leuphana Universität Lüneburg, um ihre Kenntnisse auf dem Gebiet des Wirtschaftsrechts – insbesondere des Handels- und Gesellschaftsrechts – weiter zu vertiefen. Zudem hält sie regelmäßig Vorträge und publiziert in Fachzeitschriften.

Schließlich ist auf eine umfassende Regelung zum Schutz vor Konkurrenz und ein über das Ende des Mietverhältnisses hinausgehendes Recht auf Anbringung eines Hinweisschildes auf etwaige neue Praxisräumlichkeiten hinzuwirken.

Die soeben angesprochenen Kernpunkte zeigen, dass sich der Praxisinhaber vor dem Abschluss eines Mietvertrages eine Vielzahl an Fragen stellen muss. Zu bedenken ist dabei auch, dass Vermieter von Gewerbeimmobilien in der Regel anwaltlich beraten sind. Daher liegt es nahe, dass der Mietvertrag Regelungen enthält, die vor allem für die Vermieterseite günstig sind. Deswegen sollten vom Vermieter vorgelegte Mietverträge grundsätzlich geprüft werden, bevor sie unterzeichnet werden. Solche Verträge ungeprüft oder gar ungelesen zu unterschreiben birgt ein großes Risiko. Aus diesem Grund sollten sich Praxisinhaber für die Prüfung Zeit nehmen und sich nicht von der Vermieterseite zu einer vorschnellen Unterzeichnung drängen lassen. Ist der Mietvertrag erst einmal unterschrieben, sind Änderungen nicht mehr durchsetzbar. In aller Regel hilft da auch kein noch so gutes Verhältnis zum Vermieter.

Praxisinhaber sollten zudem bedenken, dass sie, sobald die Praxis an einem Standort etabliert ist, faktisch darauf angewiesen sind, die Praxis an diesem Standort fortzuführen. Eine Verlegung des Praxissitzes stellt neben dem damit verbundenen bürokratischen Aufwand immer auch eine finanzielle Belastung dar. Dies betrifft zum einen den Rückbau der alten und den Ausbau der neuen Praxisräumlichkeiten sowie den Umsatzausfall für die Zeit des Umzuges. Überdies ist ein Praxisumzug in aller Regel auch mit einem Verlust von Patienten verbunden.

Letztlich hängen vom Mietvertrag auch der Wert und die Attraktivität der Praxis für einen Nachfolger ab. Wer eine Praxis übernimmt, legt berechtigterweise großen Wert darauf, die Praxis in den bestehenden Räumlichkeiten fortführen zu können. Ist dies nicht oder nicht zu gleichen Konditionen möglich, verringert das den ideellen Praxiswert, wenn nicht sogar viele potentielle Nachfolger von einem Kauf der Praxis absehen werden.

Im Praxismietvertrag sollte daher sichergestellt sein, dass vom Einzug bis zur Nachfolge, die Interessen des Praxisinhabers angemessen berücksichtigt werden. Angesichts der Vielzahl der insoweit zu treffenden Regelungen sollte jeder zukünftige Mieter von Praxisräumen spätestens bei Abschluss des Praxismietvertrages und besser bereits im Rahmen der Vertragsverhandlungen einen spezialisierten Anwalt als Berater hinzuziehen.

Stephanie Lamp
Rechtsanwältin
Lyck+Pätzold. healthcare.recht
Nehringstraße 2 · 61352 Bad Homburg
Tel. 0 61 72 / 13 99 60
Fax: 0 61 72 / 13 99 66
www.medizinanwaelte.de
E-Mail: kanzlei@medizinanwaelte.de

© Fotolia.de/Kheng Guan Toh

Von der Zielsetzung bis zu Analyse und Optimierung – das regelmäßige Controlling Ihrer Maßnahmen ist entscheidend für den Erfolg Ihres Online-Marketings.

Online-Marketing effektiv nutzen: Marketing-Controlling im Internet

Werbemaßnahmen im Internet sollen kostengünstig sein und schnell zum Erfolg führen. Doch wie genau soll es eingesetzt werden und wann lohnt es sich? Investiert man in Marketingmaßnahmen, möchte man natürlich den Erfolg genau bemessen können. Genau hierum geht es beim Marketing-Controlling.

Zielgerichtete Werbemaßnahmen werden bezüglich ihrer Wirksamkeit und der Wirtschaftlichkeit überprüft. Die Wirksamkeit kann beispielsweise bei einer Werbekampagne mit Google AdWords anhand der Klickzahlen gemessen werden. Die Klickzahlen auf eine bestimmte Anzeige innerhalb eines gewissen Zeitraums sagen aus, wie wirksam die Werbung war.

Im Gegensatz hierzu geht es bei der Wirtschaftlichkeit darum, wie die Kosten-Nutzen-Relevanz aussieht. Das eingesetzte Budget wird dem erreichten Werbeziel gegenübergestellt.
Summa summarum lässt sich also sagen, dass Controlling im Marketing-Workflow ein nützliches Verfahren darstellt. Es eignet sich ideal zur regelmäßigen Überprüfung eines Projekterfolges.

Umsatzsteigerung durch Neupatienten

Will man den Erfolg einer Kampagne messen, kommt es natürlich stark auf die individuelle Zielsetzung an. Im bereits aufgegriffenen Beispiel von Google AdWords wird Erfolg nach selbst gesteckten Größen, den Conversions, bemessen. Als Richtgröße dient entweder die tatsächliche Zahl an Neupatienten in Ihrer Praxis. Auch die gezielte Gewinnung einer bestimmten Patientengruppe, beispielsweise Angstpatienten, Kinder oder Implantatpatienten, kann angestrebt werden. Je nach Zielsetzung sollte die Anzahl neuer Patienten in jedem Fall überwacht werden, denn dies ist letztendlich der Grund für Ihre Investition in Online-Marketing und somit das Primärziel!

Das A und O: Gute Zusammenarbeit von Agentur und Praxis

Eine gute und möglichst enge Zusammenarbeit ist wichtig. Vor allem im Bereich Controlling müssen Agentur und Praxis kooperieren, denn die Agentur kann nicht alle Daten erheben. Innerhalb der Praxis liegen durch Anamnese und EDV-Systeme Informationen über den tatsächlichen Zuwachs an Neupatienten vor. Auf diese können nur Sie als Praxis zugreifen und erkennen, ob das Primärziel erreicht wurde. Damit Ihr Marketinganbieter seine Strategie bilden und Maßnahmen planen und anpassen kann, benötigt er diese Daten.

In der Verantwortung der Agentur liegt die Erhebung und Weiterleitung internetbasierter Nutzerdaten, die während einer Kampagne wie Google AdWords oder während einer laufenden Betreuung (z. B. Website-Optimierung) gewonnen werden. Diese Zahlen sind zwar aussagekräftig, zeigen aber nicht Ihre tatsächliche Neugewinnung von Patienten.
Die Ergebnisse, die Ihre Marketingagentur ermittelt,

geben Aufschluss über Ihre Webpräsenzen. Sie zeigen, wie viel Aufmerksamkeit diese erzeugen, wie gut sie für potenzielle Neupatienten sind und wie Internet-User sie nutzen. Aus diesen Daten ergibt sich, ob in technischer Hinsicht gute Arbeit geleistet wurde. Wichtig ist letztendlich gute Teamarbeit, denn nur diese macht ein lückenloses und aussagekräftiges Controlling möglich.

Wie funktioniert das Controlling in der Praxis?

Die wichtigste Leistung, die Sie selbst für den Erfolg Ihres Onlinemarketings erbringen müssen, ist die Kontrolle der Neupatienten. Innerhalb des Projektzeitraums sollte genau beobachtet werden, wie viele Neuzugänge verbucht werden können. Wie bereits beschrieben ist das wichtig, damit überprüft werden kann, ob die Marketingmaßnahmen weiter angepasst werden müssen oder ob sich die Investition bereits gelohnt hat. Hierfür ist natürlich auch wichtig zu wissen, wie Neupatienten auf Ihre Praxis aufmerksam geworden sind. Um diese Punkte zu prüfen, können Sie verschiedene Wege nutzen, die wir Ihnen vorstellen möchten.

Umsatzsteigerung

Natürlich trifft ein gesteigerter Umsatz eine Aussage über den Erfolg der Marketing-Maßnahmen. Es sollte

Von der Zielsetzung bis zu Analyse und Optimierung – das regelmäßige Controlling Ihrer Maßnahmen ist entscheidend für den Erfolg Ihres Online-Marketings.

Die Event-Highlights der Region DACH 2017

Wir laden Sie herzlich zu unseren Veranstaltungen der Region DACH 2017 ein. Halten Sie sich jetzt schon folgende Termine frei:

– 2. Nobel Biocare Gipfeltreffen Schweiz
Weggis / Schweiz, Freitag, 23. Juni bis Samstag, 24. Juni 2017

– 5. VIP EVENT Region West
Hamburg / Deutschland, Freitag, 30. Juni bis Samstag, 01. Juli 2017

– 5. Nobel Biocare Gipfeltreffen Österreich
Saalfelden / Österreich, Donnerstag, 13. Juli bis Samstag, 15. Juli 2017

– 7. Nobel Biocare Ostseesymposium
Rostock / Deutschland, Freitag, 29. September bis Samstag, 30. September 2017

Mehr Informationen zu den Programmen und der Anmeldung erhalten Sie unter **fortbildung@nobelbiocare.com**
Freuen Sie sich auf interessante Vorträge und Workshops mit renommierten Referenten.

Wir freuen uns auf Sie!
Ihr Nobel Biocare Team

FOR SCIENCE EDUCATION HUMANITY
FOUNDATION FOR ORAL REHABILITATION

www.for.org
Jetzt freier Zugriff auf alle Videos, Patientenfälle, Checklisten und vieles mehr.

© Nobel Biocare Deutschland GmbH, 2017. Alle Rechte vorbehalten. Nobel Biocare, das Nobel Biocare Logo und alle sonstigen Marken sind, sofern nicht anderweitig angegeben oder aus dem Kontext ersichtlich, Marken von Nobel Biocare. Haftungsausschluss: Einige Produkte sind unter Umständen nicht in allen Märkten für den Verkauf zugelassen. Aktuelle Informationen zur Produktpalette und Verfügbarkeit erhalten Sie von Ihrer Nobel Biocare Niederlassung.

nobelbiocare.com

allerdings nicht nur die tatsächliche Wertschöpfung durch Neupatienten kontrolliert werden, sondern auch das Segment, in dem der Umsatz gemacht wurde. Dies kann zum Beispiel der Bereich Implantate und Zahnersatz sein. Mit diesen Informationen kann der Erfolg bestimmter Marketingleistungen geprüft werden.

Behandlungsfälle

Auch die Anzahl der Behandlungsfälle trifft eine Aussage über den Erfolg des Onlinemarketings. Wenn diese während der laufenden Marketingprojekte ansteigen, ist der Erfolg klar ersichtlich. Dennoch gibt es Methoden, die genauer sind, beispielsweise über einen regelmäßig geführten Anamnesebogen.

Anamnesebogen

Neupatienten füllen in den meisten Praxen zunächst einen Anamnesebogen aus. Über diesen lässt sich, bei geeigneter Fragestellung, gut nachvollziehen, wie die Patienten den Weg in Ihre Praxis gefunden haben. Im Bogen sollte abgefragt werden, über welches Medium/welche Plattform der Patient auf Sie aufmerksam geworden ist. So kann der Erfolg von Anzeigen über Plattformen oder Einträge in elektronischen Branchenbüchern und natürlich der eigenen Website überprüft werden. Mit den Ergebnissen können die Möglichkeiten der Kontaktaufnahme und die Bewerbung der Praxis weiter optimiert werden. Um diese Kontrollmaßnahme zu vereinfachen, eignet sich z. B. die Praxissteuerungssoftware infoskop® der Firma synMedico. Die Software vereinfacht die elektronische Auswertung struktureller Anamnesebögen und somit die Erhebung von Daten, die eine Aussage über den Erfolg des Onlinemarketings treffen.

Kommunikation von der Agentur zum Kunden

Wenn Sie die Messzahlen, die bereits beschrieben wurden, regelmäßig Ihrer Marketingagentur mitteilen, kann diese Rückschlüsse ziehen und die Marketingmaßnahmen je nach Bedarf weiter anpassen und optimieren. Ein Beispiel hierfür wären weniger Neupatienten, als Sie sich vorgestellt hatten. In einem solchen Fall kann Ihre Agentur reagieren und im Fall einer AdWords-Kampagne beispielsweise das Budget bei gestiegenen Klickpreisen erhöhen, die Kampagne qualitativ verbessern oder weitere Marketingmaßnahmen hinzunehmen. Mehrere Maßnahmen in Kombination sind meist nötig, wenn sich Ihre Praxis in einer Metropolregion befindet. Hier ist der Wettbewerb höher und es ist umso wichtiger, sich auf verschiedenen Ebenen von der Masse der Mittbewerber abzuheben.

Vordefinierte Etappen im Marketing-Workflow

Ein standardisierter Workflow wird von professionellen Onlinemarketing-Agenturen genutzt und dient mit vordefinierten Etappen, die Spielraum für notwendige Nachbesserungen lassen, dem Erreichen des Primär-Ziels, aber auch der regelmäßigen Kontrolle. Begonnen wird mit einer ersten Status quo-Analyse, nach der terminierbare und messbare Ziele (SMART) gesetzt werden. Die Einhaltung dieser Ziele wird spätestens zum Projektende überprüft. Die gesteckten Sekundärziele sollten den einzelnen Marketingmaßnahmen zugeordnet werden können und mit dem Primärziel, also der Gewinnung von Neupatienten, vereinbar sein, bzw. diesem angepasst werden.

Transparent und offen den Kunden gegenüber

Damit die Erfolge der Marketingmaßnahmen überprüft und dem Kunden kommuniziert werden können, stehen verschiedene professionelle Messinstrumente zur Verfügung. Mit diesen können Nutzerverhalten und -zahlen erfasst werden. Tracking-Tools wie Google Analytics ermöglichen die Überprüfung von Klickzahlen, Herkunftsquellen, Seitenverweildauer und vieles mehr und helfen dabei, Aussagen über den Erfolg der einzelnen Marketingmaßnahmen zu treffen. Zusätzlich können SEO-Tools ermitteln, wie es um die Sichtbarkeit einer Webpräsenz zu bestimmten Keywords steht und wie gut diese sichtbar ist. Auch über die Qualität der Suchmaschinenoptimierung treffen solche Tools verlässliche Aussagen.
Mittlerweile können auch brauchbare Daten über Traffic und Nutzerverhalten bei Social Media-Profilen, z. B. auf Facebook oder in Patientenportalen wie jameda gewonnen werden. Die erhobenen Daten und Kennzahlen dienen der stetigen Maßnahmenoptimierung und sollten auch ins Reporting einfließen. So behalten Sie den Überblick über Erfolge und Teilerfolge des Onlinemarketings. Das ist natürlich wichtig, um die Ergebnisse Ihrer Investitionen nachvollziehen zu können. Unserer Meinung nach kann das notwendige Vertrauen in größere Investitionen nur geschaffen werden, wenn eine gegenseitige Transparenz besteht und in festen Abständen Absprachen zwischen Agentur und Kunde stattfinden. Sie sollten Ihren Onlinemarketing-Anbieter in jedem Fall nach einem Reporting fragen, denn Sie sind ein Partner auf Augenhöhe. Nur so sind eine langfristig erfolgreiche Arbeit und das Erreichen der Ziele möglich!

Sie haben Fragen zu Ihrem Marketing Controlling oder möchten eine persönliche Beratung, wie Sie das Potenzial Ihres Online-Marketings optimal nutzen können? conamed – Agentur für Praxismarketing – ist gerne für Sie da.

Achim Wagner
Geschäftsführer
conamed – Agentur für Praxismarketing
Technologiepark 1
91522 Ansbach
www.conamed.de

kulzer.com

Ligosan®

Lokal-antibiotikum für die Parodontitis-therapie mit Doxycyclin

Ligosan® Slow Release
Der Taschen-Minimierer.

Das Lokalantibiotikum für die Parodontitis-Therapie von heute.

- **Für Ihren Behandlungserfolg:** Ligosan Slow Release sorgt für eine signifikant bessere Reduktion der Taschentiefe als SRP allein.
- **Für Ihre Sicherheit:** Dank des patentierten Gels dringt der bewährte Wirkstoff Doxycyclin selbst in tiefe, schwer erreichbare Parodontaltaschen vor.
- **Für Ihren Komfort:** Das Gel ist einfach zu applizieren. Am Wirkort wird Doxycyclin kontinuierlich in ausreichend hoher lokaler Konzentration über mindestens 12 Tage freigesetzt.

Jetzt gleich informieren auf **kulzer.de/ligosan**

Mundgesundheit in besten Händen.

KULZER
MITSUI CHEMICALS GROUP

© 2017 Heraeus Kulzer GmbH. All Rights Reserved.

Pharmazeutischer Unternehmer: Heraeus Kulzer GmbH, Grüner Weg 11, 63450 Hanau • **Ligosan Slow Release,** 14 % (w/w), Gel zur periodontalen Anwendung in Zahnfleischtaschen (subgingival) *Wirkstoff:* Doxycyclin • **Zusammensetzung:** 1 Zylinderkartusche zur einmaligen Anwendung enthält 260 mg Ligosan Slow Release. *Wirkstoff:* 1 g Ligosan Slow Release enthält 140,0 mg Doxycyclin entsprechend 161,5 mg Doxycyclinhyclat. *Sonstige Bestandteile:* Polyglykolsäure, Poly[poly(oxyethylen)-co-DL-milchsäure/glycolsäure] (hochviskos), Poly[poly(oxyethylen)-co-DL-milchsäure/glycolsäure] (niedrigviskos) • **Anwendungsgebiete:** Zur Behandlung der chronischen und aggressiven Parodontitis bei Erwachsenen mit einer Taschentiefe von ≥ 5 mm als Unterstützung der konventionellen nicht-chirurgischen Parodontitis-Therapie. • **Gegenanzeigen:** bei bekannter Überempfindlichkeit gegenüber Doxycyclin, anderen Tetracyclin-Antibiotika oder einem der sonstigen Bestandteile von Ligosan Slow Release; bei Patienten, die systemische Antibiotika vor oder während der Parodontaltherapie erhalten; während der Odontogenese (während der Frühkindheit und während der Kindheit bis zum Alter von 12 Jahren); während der Schwangerschaft; bei Patienten mit erhöhtem Risiko einer akuten Porphyrie; bei Patienten mit stark eingeschränkter Leberfunktion. • **Nebenwirkungen:** Nach Behandlung mit Ligosan Slow Release waren Häufigkeit und Ausprägung von Nebenwirkungen vergleichbar den Nebenwirkungen nach konventioneller Parodontitisbehandlung. *Gelegentlich auftretende Nebenwirkungen sind:* Schwellung der Gingiva (Parodontalabszess), „kaugummiartiger" Geschmack bei Austritt von Gel aus der Zahnfleischtasche. Da die Anwendung von Ligosan Slow Release nachweislich nur zu sehr geringen Doxycyclin-Plasmakonzentrationen führt, ist das Auftreten systemischer Nebenwirkungen sehr unwahrscheinlich. *Allgemeine Erkrankungen und Beschwerden am Verabreichungsort:* Überempfindlichkeitsreaktionen, Urticaria, angioneurotisches Ödem, Anaphylaxie, anaphylaktische Purpura. Innerhalb der Gruppe der Tetracyclin-Antibiotika besteht eine komplette Kreuzallergie. Bei Verabreichung von Doxycyclin an Kinder während der Zahnentwicklung ist in seltenen Fällen eine irreversible Zahnverfärbung und Zahnschmelzschädigung beobachtet worden • **Verschreibungspflichtig** • **Stand der Information:** 07/2013

© Rike / pixelio.de

Ein kluger Umgang mit der Zeit ist sinnvoll, damit diese nicht davon fliegt.

Alles heute, alles sofort?!

Vom klugen Umgang mit der Zeit im Praxisalltag

Es ist nicht zu wenig Zeit, die wir haben, sondern es ist zu viel Zeit, die wir nicht nutzen.
Seneca (Jahr 1 – 65 n.Chr.)

Das bemerkenswert aktuelle Zitat von Seneca entstand vor mehr als 2.000 Jahren und beschreibt doch unsere Zeit ganz vortrefflich. Insbesondere im beruflichen Alltag scheint es manchmal so, als könne man die Fülle der anstehenden Aufgaben gar nicht komplett bewältigen. Ist die eine Aufgabe erledigt, sind schon wieder neue Tätigkeiten dazu gekommen, die auch möglichst heute, möglichst, schnell, also jetzt sofort erledigt werden sollen. Gibt es Auswege aus dieser Zeitfalle? Die Antwort lautet: JA!

- Ein auf Ihre Persönlichkeit und Ihren Arbeitsbereich abgestimmtes Zeitmanagement ist der erste Schritt in die erfolgreiche Umsetzung Ihrer täglichen Aufgaben.
- Hinzu kommt die Fähigkeit, Wichtiges von weniger Wichtigem unterscheiden zu lernen, also Prioritäten zu setzen. Konsequent und effizient.
- Auch Delegieren von Aufgaben an Kolleginnen und der intelligente Umgang mit der Praxissoftware helfen, die zur Verfügung stehende Zeit optimal zu nutzen.
- Und last but not least sollten Sie lernen „nein" zu sagen, wenn Sie auch noch Aufgaben für andere übernehmen sollen, die jedoch Ihren eigenen Zeitplan in

Welcher Zeittyp sind Sie?

Wer möglichst viel in möglichst wenig Zeit erledigen möchte, der muss einen genauen Plan davon haben, was erledigt werden muss und wieviel Zeit realistisch für diese Aufgaben benötigt wird. Und Sie sollten wissen, welcher Zeittypus Sie sind und wie Sie mit der Ihnen zur Verfügung stehenden Zeit umgehen. Nachfolgend finden Sie Merkmale für die gängigsten Zeittypen und gleichzeitig Tipps, wie Sie ein besseres Zeitmanagement erlangen können.

Der „Alles ist wichtig"-Typ

Dieser Typus kann nur sehr schwer unterscheiden, was wichtig ist und was auch später noch erledigt werden kann. Muss ich jetzt Frau Meier anrufen, um den Präparationstermin zu vereinbaren oder im Labor, damit der Fahrer eine Arbeit abholt? Muss ich die Instrumente jetzt machen oder erst Material und Instrumente in Zimmer 3 auffüllen?

Tipp:
Klassifizieren Sie Ihre Aufgaben!
Hilfreich sind bewährte Einteilungen in A-, B- oder C-Kategorien, z. B. nach dieser Einteilung:

A – Erledigung sofort
B – Erledigung mittelfristig konkretes Datum setzen
C – Erledigung langfristig prüfen, ob auch jemand anderes dafür in Frage kommt.

Je nach Aufgabengebiet sind weitere Kategorien denkbar. Der Schlüssel zum Erfolg ist jedoch immer die konsequente Einhaltung der selbst gewählten Kategorie.

DENT IMPLANTOL 21, 3, 172 - 175 (2017)

Der Aufschieber

Schiebt auch wichtige Aufgaben immer wieder auf, erfindet für sich selbst und andere kreative Ausreden, um ungeliebte Aufgaben nicht erledigen zu müssen. Bei diesem Zeittypus handelt es sich nicht einfach um einen Faulpelz, sondern unter Umständen um ein ernst zu nehmendes Störungsbild, auch bezeichnet als Prokrastination (vgl. auch https://www.uni-muenster.de/Prokrastinationsambulanz/prokrastination.html).

Tipp:
Hier gibt es eine goldene Regel, die Sie ausnahmslos beherzigen sollten: Das Unangenehmste zuerst! Schieben Sie ungeliebte Aufgaben nicht auf, sie werden dadurch nicht einfacher.
Rufen Sie den Patienten, der sich über die Rechnung beschwert hat, sofort an und klären Sie die Angelegenheit umgehend. So entlasten Sie sich von dem Druck, diesen unangenehmen Anruf noch erledigen zu müssen und verblüffen dabei den Patienten noch positiv, der seine Beschwerde loswerden kann und sich verstanden fühlt.

Der „Ich kann nicht nein sagen"-Typ

Bitten wie „Kannst du mal eben kurz…", „Magst du mal schnell einspringen", „Ich hätte da mal eben eine Bitte an dich – geht auch ganz schnell…". etc. kann dieser Typus nicht abschlagen. Denn er kann nicht nein sagen, sondern übernimmt zu seinen eigenen Aufgaben auch noch die von anderen. Und das, obwohl schon die Zeit für die eigenen Aufgaben oft nicht reicht.

Tipp:
Mittels eigenem Tagesplan (s. u.) terminieren Sie täglich Ihr eigenes Arbeitspensum. Bei komplexen Aufgaben ist auch eine Wochen- und Monatsplanung hilfreich. Notieren Sie dabei Uhrzeit und die voraussichtlich benötigte Zeit für diese Aufgaben. So gewinnen Sie sehr schnell einen Überblick, ob die Ihnen zur Erledigung der anstehenden Aufgaben verfügbare Zeit auch wirklich ausreichen wird.
Kommen dann noch Anfragen von Kolleginnen, Patienten und/oder Chef hinzu, greifen Sie auf Ihre Prioritäten-Skalierung zurück. Es soll hier nicht der Eindruck entstehen, dass Sie mit Scheuklappen arbeiten sollen und kein offenes Ohr mehr für Anliegen Anderer haben. Es geht vielmehr darum, auch einmal nein zu sagen, wenn Ihr zu erledigendes Arbeitspensum keine weiteren Aufgaben mehr erlaubt.
Sagen Sie nicht ja, wenn Sie nein meinen. Bitten Sie Kollegen, Chef und Patient um Verständnis, wenn Sie etwas nicht gleich erledigen können. Bieten Sie sofort eine zeitliche Alternative für die Erledigung an, damit andere sehen, dass Sie sich nicht drücken wollen, sondern augenblicklich einfach nur Ihre verfügbare Zeit für andere wichtige Aufgaben benötigen, die keinen Aufschub dulden.

Die Perfektionistin

Perfektionisten können eine Arbeit nie wirklich beenden, denn schließlich gibt es ja immer noch etwas zu optimieren. Nie ist etwas gut genug erledigt worden, nicht von ihnen selbst und erst recht nicht von anderen. Der Perfektionist kann sich nicht über eine erledigte Arbeit freuen, denn es plagt ihn die Vorstellung, dass es noch besser hätte werden können, wenn man nur mehr Zeit zur Verfügung gehabt hätte.
Natürlich ist die Grundvoraussetzung für erfolgreiches Arbeiten der Anspruch an sich selbst, Aufgaben korrekt zu erledigen. Perfektionisten haben diesen Anspruch sehr stark ausgeprägt. Ihnen reichen 100 Prozent oft nicht, es sollen schon mindestens 200 Prozent oder mehr sein, damit sie sich wohl fühlen. Dabei geraten sie oft in die Falle, weniger wichtige Nebensächlichkeiten weiter verbessern zu wollen. Schnell gerät ihre Arbeit so in eine für andere nicht mehr tolerierbare Ineffizienz, die zu Konflikten führen kann.

Tipp:
Legen Sie gemeinsam mit Chef und Kollegen fest, in welcher Qualität eine Arbeit als erledigt betrachtet werden kann. Messen Sie die Zeit, die Sie dafür benötigen. Prüfen Sie, ob Sie diese Arbeiten mit technischen Hilfsmitteln schneller und effizienter durchführen können. Häufig ist es sinnvoller, durch z. B. Kurse oder Schulungen bzw. durch den Einsatz technischer Hilfsmittel zu lernen, die tägliche Praxis-Dokumentation, Abrechnung, Materialbestellung, Arbeiten im Bereich Steri und Hygiene und dergleichen effizienter durchzuführen, als alles immer noch ein bisschen schöner machen zu wollen. Manchmal ist weniger doch mehr …

Umgang mit der Zeit – Aufgabenpläne helfen

Am Anfang jedes Zeitmanagements steht die Überlegung, welche Aufgaben zu Ihrem persönlichen Aufgabengebiet gehören. Die Antwort ergibt sich aus der Stellenbeschreibung.
Klären Sie regelmäßig, ob diese Aufgaben noch aktuell sind und aktualisieren Sie sie gegebenenfalls. Seien Sie auch kritisch mit sich selbst und fragen sich, ob Sie zu den Menschen gehören, die sich auch noch Aufgaben anderer zusätzlich aufbürden. Gründe hierfür gibt es viele, sie reichen von „ich kann das am besten" bis zu „ ach, bis ich lange frage, mache ich es lieber gleich selbst". Neben dem persönlichen Aufgabengebiet gibt es Routineaufgaben, die täglich, wöchentlich, monatlich, jährlich erledigt werden müssen, z. B. Abgabetermin für Abrechnungsunterlagen, gesetzliche Bestimmungen, wie z. B. Mitarbeiterbelehrungen, Recall, Hygieneprüfungen etc.
Um den Überblick zu behalten, macht es Sinn, mit persönlichen Zielen und Tages- und Wochen-, Monats- und Jahresplänen zu arbeiten. Ob Sie diese Pläne in Ihrer Praxissoftware erstellen oder mit Excel o.ä. Programmen, bleibt Ihnen überlassen. Entscheidend ist, dass Ihre Zeitplanung verbindlichen Charakter hat, Sie realistische Zeiten für Ihre Aufgaben zugrunde legen und die Planung tagesaktuell ist.

Haken sie ab, was erledigt ist. Das verschafft Ihnen ein gutes Gefühl, wenn Sie sehen, wie viele Aufgaben Sie bereits erledigt haben!
Die Verteilung der Aufgabengebiete muss nicht über Jahre den gleichen Personen zugeordnet werden. Bewährt hat sich einmal jährlich gemeinsam zu überprüfen, ob Aufgaben noch bei den richtigen Personen angesiedelt sind. Häufig entwickeln sich bei Kolleginnen neue Fähigkeiten, die es erlauben, neue Aufgaben zu übernehmen und damit andere zu entlasten.
Beziehen Sie auch Ihre Auszubildenden in die Aufgabenverteilung mit ein. Das stärkt die Persönlichkeit, verschafft Erfolgserlebnisse und lehrt die jungen Kolleginnen, von Anfang an Verantwortung zu übernehmen.

Delegieren – klug verteilen, statt alles selbst zu erledigen

Ob es das Frankieren der Tagespost ist, die regelmäßige Kontrolle von Patienten-WC und Wartezimmer, das Lüften der Praxisräume, neu angekommene Ware verstauen, Instrumentenpflege, Hygienemaßnahmen etc. – nicht alles muss selbst erledigt werden.
Prüfen sie zuerst, welche Aufgaben nur Sie selbst aufgrund Ihrer Qualifikation und der Absprache mit dem Chef erledigen können und müssen. Diese Aufgaben sollten dann auch nur Sie selbst verrichten. Aber es gibt sicher eine Menge anderer Aufgaben, die auch Kollegen übernehmen können. Bitten Sie die Kollegin, deren PZR-Patient gerade ausgefallen ist, die Praxispost zu frankieren oder alles für den Laborboten vorzubereiten. Lassen Sie die Kollegin die Post mitbringen, die gerade zum Bäcker geht, um das Praxisfrühstück zu holen. Befähigen Sie andere, Aufgaben zu übernehmen, statt alles selbst zu machen. Und helfen Sie ebenfalls ganz selbstverständlich aus, wenn andere in Zeitnot geraten.

Um den Überblick zu behalten, macht es Sinn mit Tages-, Wochen-, Monats- oder Jahresplänen zu arbeiten.

Wir statt ich

Zu einer wertschätzenden Praxis- und Teamkultur gehört es dazu, nicht nur das eigene Aufgabengebiet als wichtig anzusehen, sondern den Erfolg der ganzen Praxis im Auge zu haben. Es geht um das gemeinsame Erreichen von Zielen. Dabei sollte kollegiale Unterstützung selbstverständlich sein. Dazu gehört dann eben auch so viel Verantwortungsgefühl, dass gegenseitige Hilfe unerlässlich für den gemeinsamen Erfolg ist.

Aufgaben schnell und professionell erledigen

Ein wesentlicher Zeitkiller sind unzulängliche Arbeitsmittel zur Erledigung von Routineaufgaben. Hier sei stellvertretend die Materialbestellung genannt. Das Wälzen von Katalogen, Suchen nach den letzten Lieferscheinen, auf denen die Bestellnummern stehen, das Nachsehen im Materiallager, ob noch genügend Ware vorhanden ist, kostet nicht zu unterschätzende Zeit.
Anstatt sich vor dieser unliebsamen Aufgabe zu drücken und damit zu riskieren, dass es Material-Engpässe gibt, sollten Sie überlegen, wie die Materialbestellung individuell für Ihre Praxis individualisiert werden kann. Es gibt einiges an Software auf dem Markt, in dem gängige Bestellungen gespeichert und der Verbrauch angezeigt wird. Darüber hinaus gibt es andere Programme, die neben der eigentlichen digitalen Materialverwaltung auch Preisvergleiche anstellen und Ihnen den jeweils günstigsten Anbieter anzeigen. Dabei wird die Bestellung online übertragen, es entfällt faxen, kopieren, abheften. Sicher gibt es in allen Bereichen Ihrer Praxis solches Optimierungspotenzial, das Sie entlastet und Zeit und Nerven spart. Selbst die tägliche Anwendung Ihrer Praxissoftware kann ein Zeitfresser sein, wenn Sie die Möglichkeiten der Software nicht optimal nutzen. Nur wenn Sie Ihre Software clever einsetzen, sparen Sie Zeit und Energie. So ist das Anlegen von individuellen Behandlungskomplexen, das Verknüpfen von Begründungen, aber auch die richtige Nutzung des digitalen Terminbuchs Grundvoraussetzung für den effizienten Umgang mit der knappen Ressource Zeit.

Tipp: Optimierungspotential finden

Einmal jährlich alle Routineaufgaben identifizieren und auf Effizienz überprüfen. So finden Sie Optimierungspotential, das Ihnen die tägliche Arbeit erleichtert. Regelmäßige Softwareschulungen buchen bzw. das gesamte Team von der Kollegin, die die Software optimal beherrscht, schulen lassen, sichert auch hier Ihre besondere Zeitqualität.

Telefonate und E-Mails

In diesen Bereichen lauert viel Zeitverschwendungspotential. Telefonate sind wahre Zeitfresser, wenn sie nicht zielgerichtet und zeitlich fixiert geführt werden. Das Lesen und Beantworten von E-Mails ist ebenso zeitaufwändig, lenkt von anderen Aufgaben ab.

Tipp: Telefonat vorbereiten

Führen Sie abgehende Telefonate ausschließlich in ruhigen Praxiszeiten bzw. ziehen Sie sich dafür in einen ruhigen Raum abseits von Rezeption und Sprechzimmern zurück. Bereiten Sie Telefonate perfekt vor, indem Sie alle benötigten Unterlagen bereithalten, sich Notizen machen und so schnell und erfolgreich arbeiten können.
Bieten Sie anrufenden Patienten, die mehr als einen Termin benötigen, einen Rückrufservice an, damit Sie in stark frequentierten Praxiszeiten für die persönliche Betreuung von Patienten da sein können. Alternativ verlegen Sie in Spitzenzeiten das Telefon in einen Raum abseits der Rezeption, von wo aus ausschließlich Telefonate angenommen werden, während an der Rezeption Patienten persönlich empfangen, betreut und verabschiedet werden.

Vermeiden Sie folgende Telefonsünden:
- Nachlässige Gesprächsvorbereitung
- Ungünstiger Zeitpunkt
- Suchen nach der Teilnehmernummer
- Keine Unterlagen vorbereitet
- Keine Dokumentation zum Gespräch
- Zu viel selbst reden statt zuzuhören
- Keine Gesprächsnotizen für den Fall, dass Kollegin oder • Chef das Anliegen weiter bearbeiten muss/will.

Richtiges, ergebnisorientiertes Telefonieren ist ein unverzichtbarer Teil Ihres Zeitmanagements. Störend sind Vielredner – also salopp gesagt Quasselstrippen. Sie sollten wissen, wie Sie solche Menschen, höflich und zielgerichtet zu einem Gesprächsergebnis/-ende führen können.

- Sprechen Sie Ihren Gesprächspartner zwischendurch mit seinem Namen an, den hört jeder Mensch gerne. Das verschafft Ihnen Aufmerksamkeit und Sie kommen zu Wort.
- Vermeiden Sie „W-Fragen" (wie, weshalb, warum) Diese Fragen ermuntern Vielredner regelrecht zum ausschweifenden Ausholen.
  Besser sind geschlossene Fragen, die man nur mit „ja" oder „nein" beantworten kann.
- Kürzen Sie ein Telefonat ab, z. B. mit diesen Worten: Frau XY, den Termin am … habe ich für Sie reserviert. Bis dahin alles Gute.
  oder
  Gerne würde ich noch weiter mit Ihnen plaudern, aber mein Chef/ meine Kollegin braucht mich dringend. Wir sehen uns ja bald. Auf Wiederhören Frau XY!

Tipp E-Mail:
Legen Sie für E-Mail-Verkehr Zeiten fest, in denen Sie diese lesen, beantworten und ggf. an zuständige Kolleginnen bzw. den Chef weiterleiten.
Hilfreich sind auch eigene Mailadressen für alle Mitarbeiter, die direkten Patientenkontakt haben. So muss nicht alleine die Rezeptionskraft alle Mails beantworten, sondern jeder ist für seine eigene Mailkorrespondenz zuständig.

Interne Dokumentation

Wenn mehrere Personen an einem Vorgang arbeiten, so ist eine lückenlose interne Dokumentation unerlässlich. Unterbleibt dies, sind häufige Nachfragen vorprogrammiert, Arbeiten müssen unterbrochen werden, weil Informationen fehlen, die man sich erst mühsam aus dem Team besorgen muss. Entwickeln Sie interne Kommunikationskanäle mit passendem Dokumentationssystem, das Transparenz und Übersicht verschafft. So können Aufgaben auch von unterschiedlichen Personen zielgerichtet und schnell erledigt werden.
Wenn beispielsweise Patienten wegen Erstattungs- oder Versicherungsfragen mit Ihnen Kontakt aufnehmen oder noch Nachfragen zu einer bevorstehenden Behandlung haben, sollte jedes Gespräch, jedes Telefonat schriftlich in Stichworten und mit dem aktuellen Ergebnisstand festgehalten werden. Nur so wird es möglich, dass das Anliegen des Patienten auch von weiteren Kolleginnen, dem Praxistechniker etc. kompetent weiterverfolgt werden kann. Transparenz spart Zeit, Nachfragen und beweist eine professionelle Praxisführung.

Fazit

Nur wenn alle wissen, was von Ihnen erwartet wird, wenn die Zeit zur Erledigung individueller Aufgaben realistisch geplant wird und jeder bestrebt ist, seine Aufgaben pünktlich und zuverlässig zu erledigen, ist erfolgreiches Zusammenarbeiten möglich.
Und nur wenn eine grundsätzliche Bereitschaft, andere zu unterstützen und zu entlasten da ist, gelingt Ihnen der optimale Umgang mit der Zeit. Wenn Nein-Sagen und Delegieren nicht als Affront oder Drückebergerei gewertet werden, können alle Mitarbeiter gerecht ausgelastet werden. Auch die ständige Weiterentwicklung eigener und technischer Fähigkeiten sind unumgängliche Faktoren, immer komplexere Aufgabenstellungen zeitsparend und erfolgreich zu verrichten. So gelingt Praxiserfolg!

Sybille David
Zahnärztliche Praxisberatung
Praxisknigge
Reiss Profile Master
Inhouse Trainings, z.B.

Praxisknigge
"zahnärztliche Qualität erlebbar machen"

Praxisknigge Live-Check
(bei laufendem Praxisbetrieb)
Im Anschluss Ergebnisworkshop und je nach Bedarf Prozessworkshops zu Themen, wie z. B.
- Patientenempfang/Rezeption/Telefon
- 5 Sterne-Patientenbetreuung
- Etablierung Beschwerdemanagement etc.

Anfragen unter
Tel.: 0 61 52 / 18 88 30
E-Mail: info@praxis-knigge.de · www.praxis-knigge.de

PRO SEC®

Progress in Science
and Education
with Ceramics

Gemeinsam mit **vitaclinical** wurde die Initiative **PRO**gress in **S**cience and **E**ducation with **C**eramics, kurz **PROSEC**, ins Leben gerufen. **PROSEC** ist das implantologische Spezialisten-Netzwerk für Wissenschaft und Fortbildung auf dem Gebiet der Keramik. Die Expertengruppe setzt sich aus national und international renommierten Wissenschaftlern, Klinikern und Anwendern zusammen. Als Weiterentwicklung der modernen Implantologie steht dabei die vollkeramische Implantologie und damit die vollkommen metallfreie Versorgung im Mittelpunkt.

PROSEC will wissenschaftlicher und praxisorientierter Schrittmacher der vollkeramischen Implantologie werden und dies durch Studien, Veröffentlichungen und Fortbildungen begleiten. Die von **PROSEC** initiierte interdisziplinäre Zusammenarbeit zwischen Chirurgie, Parodontologie, Prothetik, Dentallabor und Assistenz wird dabei helfen, die klinischen Vorteile keramischer Materialien aufzuzeigen und zuverlässige Standards für Anwender zu schaffen.

Koordiniert wird die **PROSEC**-Plattform dabei von einem Präsidium, das die Aktivitäten in den zwei Fachgremien **Wissenschaft** und klinische **Anwendung** steuert.

Zu den Aufgaben des **Fachgremiums Wissenschaft** gehört das Erarbeiten von neuen Qualitätsstandards in der vollkeramischen Implantologie in den Bereichen Implantatdesign, 3D-Planung und Implantatinsertion, Kombination mit augmentativen Maßnahmen, vollkeramische prothetische Versorgung und risikoadaptierte Nachsorge. Weitere Punkte wie Funktion, Ästhetik, Patientennutzen, Materialverträglichkeit, Praxistauglichkeit, digitaler Workflow und CAD-CAM-Fertigung des Zahnersatzes werden dabei stets berücksichtigt.

Das **Fachgremium Anwendung** kümmert sich um die praxisnahe Fortbildung der Anwender, der Assistenz und der Zahntechniker, wobei das klinische und zahntechnische Vorgehen Schritt für Schritt in Guidelines dokumentiert wird. Die Qualität und das Ergebnis der Therapie werden im höchsten Maß von der interdisziplinären Zusammenarbeit beeinflusst. Hierzu wird ein Workflow erarbeitet, der eine ergebnisorientierte Kommunikation der verschiedenen Partner erlaubt. Dieser spielt eine Schlüsselrolle in der Erreichung bestmöglicher langfristiger Therapieergebnisse. Es wird eine enge Zusammenarbeit zwischen führenden Implantologen, Fachgesellschaften und erfahrenen Anwendern keramischer Implantate angestrebt.

PROSEC wird dieses Netzwerk durch kompetente Partner ergänzen, welche die Fachgremien bei der Umsetzung der beschlossenen Aufgaben unterstützen.

Das spannende Fachgebiet der oralen Implantologie erweitert sich durch die konsequente Nutzung vollkeramischer Lösungen. Die **PROSEC**-Plattform und **vitaclinical** helfen dabei, die neuen keramischen Möglichkeiten in der oralen Implantologie mit zu gestalten.

PROSEC Founding Members

Prof. J. Strub | Prof. W. Wagner | Prof. Ch. Hämmerle | Prof. R. Jung

Prof. F. Beuer | PD G. Iglhaut | Dr. J. Brief

VITA 93 Jahre Keramikkompetenz

vitaclinical®

Integrierte Lösungsansätze von Dentsply Sirona

Integrierte Lösungen ermöglichen Zahnärzten einen sicheren und effizienten Behandlungsprozess, der für die Patienten komfortabel ist und zu mehr Lebensqualität verhilft. Zahnärzte profitieren von klinisch getesteten Technologien, Ausrüstungen und Materialien.

Das umfassende Angebot für den Bereich Implantologie reicht von bildgebenden Systemen für Diagnose und Behandlungsplanung bis hin zum computergestützten chirurgischen Eingriff. Dazu gehören auch Materialien für den Knochenaufbau. Mit verschiedenen individuellen CAD/CAM-Restaurationslösungen führt die prothetische Rekonstruktion zu einem Ergebnis, das sowohl funktionalen als auch höchsten ästhetischen Ansprüchen genügt.

Sichere Prozesse für jeden Behandlungsansatz

In Kombination fungieren die Daten aus der Bildgebung mit den 3D-Röntgengeräten Galileos oder Orthophos 3D und der digitalen Abformung mit der CEREC Omnicam als Grundlage für die virtuelle Implantatplanung sowie für das Einsetzen des Implantats mithilfe von Bohrschablonen. Um individuellen Anforderungen gerecht zu werden, wurden unterschiedliche Arbeitsabläufe entwickelt: mySimplant eignet sich für Zahnärzte, die sich bei der Planung von externen Experten unterstützen lassen möchten, SICAT-Bohrschablonen oder Simplant-Schablonen für Zahnärzte, die zwar selbst planen, aber die Schablonen zentral herstellen lassen wollen, oder CEREC Guide 2 für Zahnärzte, die den gesamten Arbeitsablauf in der eigenen Praxis umsetzen.

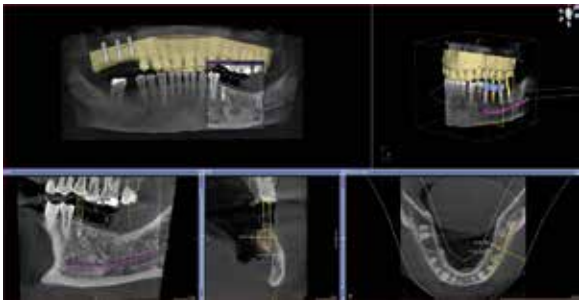

Dentsply Sirona hat bei der Implantatversorgung alle Arbeitsabläufe aufeinander abgestimmt.

Maximale Flexibilität bei der Implantatlösung

Dentsply Sirona bietet Implantatsysteme und Workflows für sämtliche Indikationen. Mit den Symbios-Lösungen zur Knochenregeneration steht eine breite Auswahl an Knochenaufbaumaterialien, Membranen und Instrumenten zur Verfügung. Über die integrierte „Implant"-Funktion in den Behandlungseinheiten Teneo und Sinius wird das Einsetzen des Implantats unterstützt: Drehzahl und Drehmoment des Motors sowie die Parameter der NaCl-Pumpe lassen sich einfach über das Display einstellen. Auch die Programmierung ausgewählter Behandlungsschritte ist über das Display möglich. Der SiroLaser Blue kann zur Behandlung des Weichgewebes während der Implantatversorgung eingesetzt werden. Zusätzlich bieten die vielen verschiedenen Möglichkeiten zur prothetischen Versorgung ein hohes Maß an Flexibilität. Mit CEREC lassen sich chairside sowohl Abutments als auch Kronen in einer einzigen Sitzung herstellen.

Weitere Informationen
www.dentsplysirona.com

Duale Oberfläche mit progressivem V-Gewinde für verstärkte Primärstabilität

Implant Direct gab auf der IDS die Einführung der LegacyP Implantate bekannt. Die neuen Legacy Implantate bieten eine duale Oberfläche mit progressiv tieferem V-Gewinde bei gleichbleibend schmaler Gewindeganghöhe. Dies ermöglicht eine erhöhte Primärstabilität, eine stärkere Osseointegration und dadurch eine hervorragende Patientenzufriedenheit.

Die wichtigsten Merkmale sind das V-Gewindedesign, Fixture-Mount und die Kompatibilität. Der maschinierte Oberflächenabschnitt von 0,5 µm ist sicherer, wenn er dem Mundmilieu ausgesetzt ist. Dies minimiert die Plaqueansammlung und das dadurch verursachte Entzündungsrisiko der Mukosa. Die Kombination aus primären V-Gewinden und sekundären progressiv tieferen V-Gewinden im mittleren und apikalen Abschnitt ermöglicht eine allmähliche Knochenkondensierung unter Erhaltung einer schmalen Gewindehöhe. Progressive V-Gewinde vergrößern die funktionelle Oberflä-

che an der Knochen-Implantat-Verbindung. Dies führt zu einer höheren Primärstabilität in Knochen von geringer Dichte und zu einer stärkeren Osseointegration.
Der Abutmentabschnitt ist 1 mm länger als bei Legacy 3 für Patienten mit dickerem Weichgewebe. Das abgerundete Profil mit reduzierter Stufe ermöglicht ein einfacheres Einsetzen in den Abdruck für genaueste Resultate. Die S-Form verhindert das Einklemmen von Abdruckmaterial, während eine reduzierte schmale Verbindung die Beeinträchtigung des Kortikalisknochens verhindert.
LegacyP Implantate sind kompatibel mit den Tapered Screw Vent Implantaten von Zimmer Biomet und den Internal & Tapered Internal Implantaten von BioHorizons.

Weitere Informationen
www.implantdirect.eu

Henry Schein unterstreicht Position im Bereich der zeitgemäßen Zahnheilkunde

Die IDS-Schwerpunkte des Full-Service Anbieters spiegelten die Trends der Dentalbranche wider. Digitale Transformation, zuverlässige Plattformen und durchdachte Hygienelösungen – am Messestand präsentierte das Unternehmen diverse Lösungen, mit denen Abläufe wirtschaftlich gestaltet werden können. Wie sehen die Arbeitswelten in Praxis und Labor zukünftig aus und wie ergreifen Zahnarzt und Zahntechniker jetzt die sichtbaren Chancen?

Um der Schnelligkeit in der Zahnheilkunde gewachsen zu sein, gewinnt die Verknüpfung digitaler Bausteine an Bedeutung. Dieser Tendenz begegnet Henry Schein mit ConnectDental. Unter der Marke wird ein breites Angebot an digital korrespondierenden Prozessen gebündelt. Im Bereich der intraoralen digitalen Abformung wurden Intraoralscanner vorgestellt, die komfortabel alle Möglichkeiten der digitalen Datenerfassung ausschöpfen. Im Bereich der Fertigung präsentierte Henry Schein neue Fräs- und Schleifgeräte. Zudem war die additive Fertigung ein Highlight. Neue 3D-Drucker überzeugen mit einem breiten Indikationsfeld und einem sinnvollen Preis-Leistungs-Verhältnis.

Intelligente Lösungen für ein effektives Hygiene-Management

Auch das Einhalten von Hygienestandards ist ein Kernthema von Henry Schein. Seit Jahren steht das Unternehmen für intelligente Lösungen und effiziente Arbeitsabläufe. Eine IDS-Neuheit in diesem Bereich ist das smarte Wasseraufbereitungssystem BacTerminator® Dental vom Hersteller Adept Water Technologies. Dieser ermöglicht eine hohe Desinfektionsrate bei niedrigen Konzentrationen von freiem Chlor. Als intelligentes System zum Prozessmanagement für die Hygienekette und die Lagerhaltung erfreute sich DOCma® am Messestand eines großen Interesses. Modulartig aufgebaut können mit diesem Software-System einzelne Prozesse oder ganze Prozessketten bequem dokumentiert und/oder sicher validiert werden.

Das Interesse an den Angeboten von Henry Schein war überwältigend.

Gründer Camp: neues Veranstaltungsformat für Praxisgründer

Für den Nachwuchs in der Zahnmedizin kündigte dent. talents. ein besonderes Highlight an: Vom 29.- 30. September findet das erste Mal das Gründer Camp in Frankfurt am Main statt. Teile des Programms werden von Praxisgründern gestaltet, die den Schritt in die eigene Praxis selbst vor kurzem gegangen sind und ihre Erfahrungen weitergeben. Dabei liegt der Fokus auf betriebswirtschaftlichen Themen wie Praxiskonzept, Businessplan, Marketing, Führung und Kommunikation. Ergänzt wird das Programm durch zahnmedizinische Workshops und Breakout Sessions. Die Module kann sich der Teilnehmer selbst zusammenstellen.

Weitere Informationen
www.denttalents.de/gruendercamp

Effizienter Weg in die 3D-Röntgenwelt von KaVo

Mit dem KaVo OP 3D fällt die Entscheidung für ein 3D-Röntgensystem leicht. Bei der Entwicklung wurde ein klares Ziel verfolgt: die Effizienz und Bedienerfreundlichkeit im Praxisalltag zu erhöhen. Dank des intuitiven Patientenpositionierungssystems und der übersichtlichen Benutzeroberfläche können Aufnahmen besonders schnell durchgeführt werden. Auch die Bildgebungsprotokolle wurden für einen effizienteren Arbeitsablauf optimiert.

Für 3D-Aufnahmen stehen vier individuelle Bildauflösungen und bis zu vier Volumendurchmesser für fundierte Diagnosen zur Auswahl. Zusätzlich können mittels SMARTVIEW™ 2.0 nach der Scout-Aufnahme der geeignete Durchmesser nachträglich gewählt, die Volumenhöhe individuell zwischen 5 und 9 cm angepasst und das Volumen frei positioniert werden. Mit Fast-Scan dauert die Erstellung einer Panoramaaufnahme nur 9 Sekunden und über die ORTHOfocus™ Funktion wird automatisch die optimale Bildschicht angezeigt. Alles ist einfach über den Laptop oder PC direkt in der Praxis bedienbar.

Intuitive Bedienung mit Anschluss an die Zukunft

Alle Funktionen können einfach, intuitiv und zeitsparend über Laptop oder PC im LAN-Netzwerk Ihrer Praxis bedient werden. Nur die Patientenpositionierung erfolgt noch am Gerät selbst. Für optimierte Arbeitsabläufe steht auch die ORTHOselect™-Funktion zur Verfügung: Ob einzelne Zähne, Ober-, Unterkiefer- oder Kiefergelenksaufnahmen – mit ORTHOselect™ kann der Nutzer den gewünschten Aufnahmebereich intuitiv auswählen. Das optimale Sichtfeld wird auf Grundlage der Auswahl automatisch eingestellt.

Der erste bleifreie ORTHOPANTOMOGRAPH™

Seit mehr als 50 Jahren steht der Name ORTHOPANTOMOGRAPH™ für höchste Zuverlässigkeit und klinisch korrekte Maxillofazialaufnahmen. Der OP 3D ist das erste Gerät in der ORTHOPANTOMOGRAPH™ Reihe, bei dem das Blei in den Röhrenköpfen durch eine umweltfreundliche Alternative mit denselben Strahlungsverminderungseigenschaften ersetzt wurde. Zusammen mit der Energiesparfunktion zur Reduzierung des Stromverbrauchs trägt der OP 3D damit maßgeblich zur Nachhaltigkeit der Praxis bei.

Innovation hat einen Namen: Der KaVo OP 3D eröffnet eine neue Welt an diagnostischen Möglichkeiten mit bis zu 36 frei positionierbaren FOVs für 3D-Aufnahmen.

Definierte Volumengrößen und frei einstellbare Volumen

Die Aufnahmevolumen sind auf die klinischen Anforderungen abgestimmt. FOV 5 x 5 mit Endo-Auflösung ist für die Einzelzahnaufnahme und die lokale Diagnose optimiert. FOV 6 x 9 ermöglicht die Aufnahme von Ober- oder Unterkiefer, FOV 9 x 11 Aufnahmen des gesamten Kiefers. Mit FOV 9 x 14 können Kiefergelenk und Atemwege untersucht werden. Zudem ist die Zahl der Volumengrößen extrem flexibel. Insgesamt stehen damit bis zu 36 verschiedene, frei positionierbare Volumen zur Verfügung – für individuell optimierte diagnostische Möglichkeiten.

Integrierte Programme zur optimierten Bilddarstellung

QUICKcompose, verfügbar für Panorama- und 3D-Aufnahmen, bietet eine schnelle Vorschau auf die Aufnahme und somit eine fast sofortige Auswertung. Die Vorschau erscheint automatisch nach Abschluss der Aufnahme auf der Benutzeroberfläche. Zusätzlich ist die Metallartefaktreduktion (MAR) standardmäßig bei allen Aufnahmen aktiviert und reduziert den Einfluss der Streustrahlung, die an sehr dichten Strukturen im Aufnahmevolumen entstehen. Damit wird insbesondere die Darstellung von Zähnen mit gefüllten Wurzelkanälen optimiert. Ein weiteres Highlight: ORTHOfocus™ ermittelt bei Panoramaaufnahmen automatisch die optimale Bildschicht und zeigt diese an. Damit wird die Patientenpositionierung signifikant erleichtert. Das Ergebnis: eine gleichbleibend hohe Bildqualität bei den Aufnahmen.

Weitere Informationen
www.kavo.com

Gesteuerte Gewebe- und Knochenregeneration

GUIDOR® – Innovative Technologien mit modernsten Materialien

Mit der bioresorbierbaren Dentalmembran GUIDOR® *matrix barrier* und dem Knochenersatzmaterial GUIDOR® *easy-graft* stehen Zahnärzten moderne Produkte zur Verfügung, die für eine größere therapeutische Vielfalt bei der individuell angepassten, gesteuerten Gewebe- und Knochenregeneration im Bereich des Kiefers sorgen.

Ziel jeder regenerativen Therapie ist es, verloren gegangene Strukturen des Parodonts nicht nur zu reparieren, sondern die verloren gegangenen Gewebestrukturen – Alveolarknochen und Desmodont – differenziert wiederherzustellen. Mittels gesteuerter Geweberegeneration *(Guided Tissue Regeneration, GTR)* soll das schnell proliferierende Saumepithel durch Barrieren am Tiefenwachstum gehindert werden, damit ausreichend Zeit bleibt, in der neu gebildete desmodontale Fasern sich mit der Wurzeloberfläche verbinden und neuer Alveolarknochen den Defekt füllt. Bei der gesteuerten Knochenregeneration *(Guided Bone Regeneration, GBR)* wird durch den Einsatz einer Barrieremembran die Regenerationsfähigkeit des Knochens genutzt, um durch den wieder aufgebauten Alveolarknochen z. B. das Setzen eines Implantats möglich zu machen.

Mehrschichtige Matrixbarriere – für eine optimale Regeneration

GUIDOR® *matrix barrier* erfüllt alle Voraussetzungen einer idealen Dentalmembran und ist sowohl für GTR als auch für GBR erhältlich. Die Matrix weist ein einzigartiges mehrschichtiges Design auf: Die zur Gingiva zeigende äußere Schicht besitzt entsprechend große rechtwinklige Perforationen, die das rasche Eindringen von gingivalem Bindegewebe in die Matrix zur Stabilisierung ermöglichen. Die innere, zum Zahn bzw. Knochen zeigende Schicht verfügt über zahlreiche kleinere runde Perforationen, die aufgrund ihrer geringen Größe die Gewebepenetration hemmen – also als Barriere fungieren – und dennoch für Nährstoffe durchlässig sind. Äußere Abstandshalter an dieser Schicht dienen

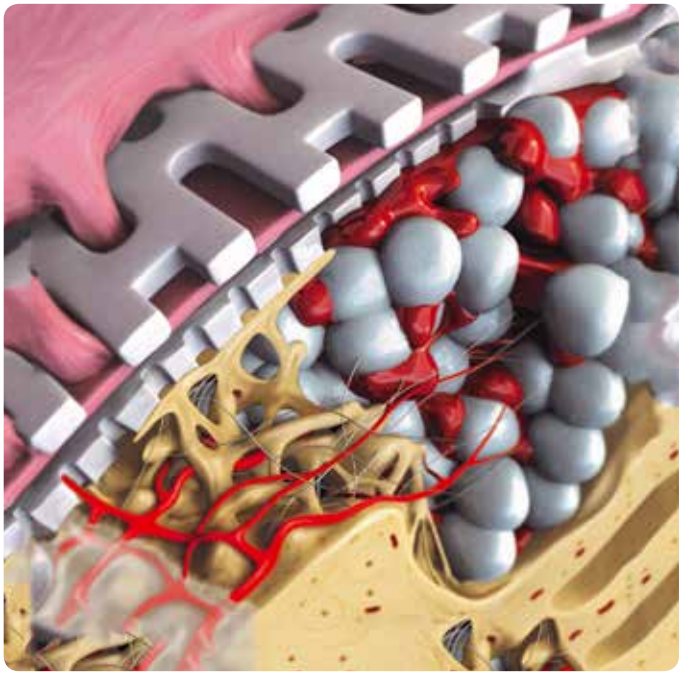

zudem dafür, den Raum für das natürliche koronale Wachstum des parodontalen Ligaments in Bereichen zu halten, in denen die Matrix nahe der Wurzel verläuft. Beide Schichten sind ebenfalls durch Abstandshalter getrennt, damit das Weichgewebe in den gebildeten Zwischenraum einwachsen kann.

Die **GUIDOR® *matrix barrier*** besteht aus bioresorbierbarer Polymilchsäure, kombiniert mit einem Zitronensäureester. Diese Zusammensetzung garantiert ihre Formbarkeit und gleichzeitige Festigkeit. Sie ist zu 100 % alloplastisch. Die Matrix ist darauf ausgelegt, ihre Stabilität und Funktion für mindestens 6 Wochen zu erhalten; in dieser Zeit bleiben ihre Strukturen stabil und ermöglichen so die Aufrechterhaltung des Raums, der für Zement, parodontales Ligament und Knochenregeneration notwendig ist. Danach wird das Produkt resorbiert und nach und nach durch parodontales Gewebe ersetzt.

SUNSTAR
GUIDOR®

- alloplastische Membran mit Matrix- und Barrierefunktion
- für die gesteuerte Gewebe- und Knochenregeneration
- kontrollierte Resorption

guiding ORAL REHABILITATION

Sunstar Deutschland GmbH · Aiterfeld 1 · 79677 Schönau · Tel. +49 7673 885 10 855 · service@de.sunstar.com · www.GUIDOR.com

Straumann Group präsentierte Produkte und Lösungen

Die Straumann Group lancierte in Köln eine Vielzahl neuer Produkte und Lösungen und stellte zudem zahlreiche Innovationen für das Premium- und Nicht-Premium-Segment im Dentalmarkt vor. Unter der neuen Dachmarke „Straumann Group" war das Unternehmen mit mehreren Ständen vertreten, an denen die Marken Straumann, Neodent und Medentika präsentiert wurden.

Der größte Stand bot, neben Informationen zu Produkten und Dienstleistungen, einen „Innovation Cube", der den Besuchern eine spannende virtuelle 3D-Reise in die Zukunft der Implantologie ermöglichte. Im riesigen Straumann-Truck, der auch in der Ausstellungshalle stand, konnten die Besucher die Palette an digitalen Lösungen entdecken.

Neue Lösungen im Implantatbereich

Mithilfe des Roxolid®-Materials mit seiner beispiellosen mechanischen Festigkeit zusammen mit der schnell einheilenden SLActive®-Oberfläche gelang es Straumann, ein starkes, zuverlässiges Bone Level-Implantat mit einem schmalen Durchmesser von nur 2,9 mm zu entwickeln. Es bietet wesentliche Vorteile bei dünnen Kieferknochen und/oder beschränktem Platzangebot zwischen den Zähnen. Implantate mit schmalem Durchmesser können zur Vermeidung von Knochentransplantationen beitragen und auch jenen Patienten Implantatbehandlungen ermöglichen, die nicht über genügend Knochen für größere konventionelle Implantate verfügen. Die Prothetikkomponenten für das SmallOne haben ein ovales Design, das der Anatomie natürlicher Zähne ähnelt. Sie bieten genügend Platz für das umgebende Weichgewebe, um im Frontzahnbereich ästhetisch ansprechende Ergebnisse zu erzielen.

Schmal, stark und beständig – das neue Straumann® BLT Ø 2,9 mm.

Zweiteiliges Keramikimplantat

Straumann lancierte sein erstes Keramikimplantat (mit Monotype-Design) vor drei Jahren. Angespornt von den hervorragenden klinischen Ergebnissen des Monotype-Implantats gelang es, mehrere mechanische Hürden zu überwinden und eine zweiteilige verschraubte Lösung zu entwickeln, die sich einfacher einsetzen und flexibler restaurieren lässt. Wie das Monotype-Implantat bietet auch das zweiteilige Keramikimplantat ein hochästhetisches, natürlich aussehendes Erscheinungsbild und verfügt über die ZLA®-Oberfläche für beschleunigte Osseointegration.

Das zweiteilige Keramikimplantat hat eine ZLA®-Oberfläche für beschleunigte Osseointegration.

Neue Prothetiklösungen

In manchen Situationen ist eine verschraubte Prothetikoption nur möglich, wenn die Befestigungsschraube anguliert werden kann, was beträchtliche technische Herausforderungen darstellt. Straumann hat erfolgreich eine Methode entwickelt, mit welcher der Schraubenkanal um bis zu 25° in jede Richtung abgewinkelt werden kann, um das bestmögliche funktionale und ästhetische Ergebnis zu erreichen. Gleichzeitig wurde der Durchmesser des Schraubenkanals auf ein Minimum reduziert. Ein Schlüsselelement dieser Lösung ist der angulierte, selbstfixierende Schraubendreher – ein Meisterwerk an Präzision.

Nicht-Premium-Lösungen

Um den Kundenbedürfnissen nach preislich attraktiven hochwertigen Zahnersatzlösungen zu entsprechen, hat die Gruppe in führende Marken wie Neodent und Medentika investiert, deren internationale Expansion über die Geschäftsplattform Instradent vorangetrieben wird. In der Folge hat sich die Gruppe zum weltweit drittgrößten Produzenten von Nicht-Premium-Implantaten entwickelt.

Starker Partner in der digitalen Zahnmedizin

Das Portfolio an digitalen Lösungen von Straumann ist mit neuen hochmodernen Intraoral-Scannern, Fräsmaschinen und 3D-Printern stark angewachsen. Alle tragen die Marke Straumann, sind vollständig in den validierten Workflow des Unternehmens integriert und aus einer Hand erhältlich – mit allen Service- und Supportdienstleistungen von Straumann.

Weitere Informationen: www.straumann.de

SIC invent – zementfrei – schraubenlos – keine Kompromisse

SIC invent präsentierte auf der IDS primär das konische Implantatsystem SICvantage® max. Das zweite Highlight der Messe war der Locator F-Tx von Zest Dental Solutions.

Die reversible Morse Taper Implantat-Innenverbindung von SICvantage® max bietet Sicherheit durch Kaltverschweißung. Eine erhöhte Patientenzufriedenheit durch die verkürzte Behandlungszeit zeichnet das Implantat ebenso aus wie die optional schraubenlose und zementfreie prothetische Versorgung zur Vermeidung von Periimplantitis.

Diese Philosophie findet sich auch beim Locator F-Tx von Zest Dental Solutions. Das neue System für festsitzende totalprothetische Versorgungen benötigt für die Insertion weder Zement noch Schrauben. Das einzigartige „Snap-fit"-Design des F-Tx Attachment-Systems trägt zur strukturellen Stabilität der Prothese bei und sorgt für deren Retention. Das zum Patent angemeldete Retentionssystem funktioniert ähnlich wie ein Kugelgelenk und ermöglicht ein sicheres Einrasten des Matrizengehäuses und das Schwenken in die gewünschte Position. Der Schwenkbereich von bis zu 20° erlaubt eine Divergenz beziehungsweise Konvergenz von bis zu 40° zwischen zwei Implantaten. Das schnelle und einfache Entfernen der Prothese bei Folgeterminen mit dem revolutionären Prothesen-Ablösesystem spart gegenüber konventionellen Techniken deutlich Zeit. Die All-in-one-Verpackung des Locator F-Tx enthält neben dem Abutment und den Retentionskugeln alle zur Fixierung nötigen Komponenten.
Alle Produkte von Zest Dental Solutions erhalten Sie für Deutschland, Österreich und die Schweiz über den Master-Distributor SIC invent AG oder online unter www.sic-zest.com

Weitere Informationen:
SIC invent Deutschland GmbH
Willi-Eichler-Str. 11 · 37079 Göttingen
contact.germany@sic-invent.com

DENT IMPLANTOL 21, 3, 178 - 183 (2017)

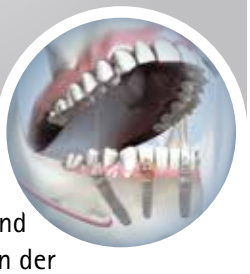

Trainiere den Knochen und bewahre das Gewebe mit bionischen Gerüst- und Verblendmaterialien. 10 Jahre Erfolg in der Sofortversorgung für den zahnloswerdenden Kiefer.

- **Einfach in der Anwendung**
- **Ästhetische Ergebnisse**
- **Gesteigerte Wirtschaftlichkeit**

Dental Therapy Systems · SCIENTIFICALLY PROVEN · Made in Germany

Mehr Informationen zu Indikationen und Vielseitigkeit der SKY® fast & fixed Therapie telefonisch unter 0 73 09 / 8 72-6 00.

SKY IMPLANT SYSTEM

DENTAL INNOVATIONS SINCE 1974 · bredent group

bredent medical GmbH & Co. KG | Weissenhorner Str. 2 | 89250 Senden | Germany

Flexibel, sicher und schnell

Mit dem mySimplant-Planungsservice macht Dentsply Sirona Implants die navigierte Implantatbehandlung für jeden Behandler zugänglich. Simplant bietet innovative Bohrschablonen, die für jeden Patienten individuell erstellt werden. Sie ermöglichen eine präzise und sichere Implantatplatzierung, die die Behandlung verkürzt und Risiken minimiert und stehen für vorhersagbare klinische Ergebnisse, auch bei komplexen Fällen. Die Planung und der Entwurf der Schablone kann ab sofort auf Wunsch an das Dentsply Sirona Implants Planungscenter ausgelagert werden.

Der Ablauf ist denkbar einfach: Die Bestellung basiert auf einem selbsterklärenden Onlinesystem, das keinen zusätzlichen Lernaufwand verlangt. Jede Leistung wird fallweise und ohne vertragliche Bindung erbracht. Der Planungsservice ist mit allen gängigen Implantatsystemen kompatibel und ideal für Praxen, die nur gelegentlich implantieren oder keine eigene Software bedienen möchten.

Intuitive Navigation

Nach dem Einloggen auf der Website www.mysimplant.de werden im Bestellvorgang Schritt für Schritt alle benötigten Daten abgefragt. Eine fehlerhafte Eingabe wird sofort angezeigt und kann korrigiert werden. Nach dem Übermitteln der klinischen 2D- und 3D-Bilddaten wird innerhalb von zwei Tagen ein Planungsvorschlag von einem Simplant-Techniker erstellt. Der Entwurf basiert auf der langjährigen Erfahrung von mehr als 100.000 patientenspezifischen Planungsfällen.
Über den Simplant-Viewer kann der Vorschlag überprüft werden. Sollen zum Beispiel Implantatpositionen oder Implantattypen verändert werden, können die Korrekturen in der Editor-Funktion vorgenommen werden. Nach der Freigabe wird die Schablone innerhalb von 48 Stunden angefertigt. Der gesamte Vorgang von der Bestellung bis zum Erhalt der Schablone kann in weniger als fünf Tagen abgeschlossen werden.

Mit dem Simplant-Viewer kann der Planungsvorschlag auch am Handy überprüft werden.

Verkürzte Behandlung – wirtschaftliche Attraktivität

Die Implantatbehandlung wird durch das Auslagern von Planungsaufgaben deutlich verkürzt und erleichtert. Der Simplant-Viewer macht zeitaufwendige Online-Meetings überflüssig: Zahnarzt und Zahntechniker können sich unabhängig voneinander einloggen und die Entwürfe bearbeiten. Der Schutz aller übermittelten Patientendaten ist dabei gewährleistet, da die Bestellsoftware ausschließlich gesicherte Übertragungswege nutzt.
Die fallweise Abrechnung macht das Planungstool wirtschaftlich attraktiv. Auch die Simplant-Schablonen an sich haben Einsparpotential. Eine Studie von Ludovic Beckers (Uni-Dent, Belgien) hat die Kosten-Nutzen-Relation der Schablonen untersucht und kam zu dem Ergebnis, dass deren Einsatz zu einer Kostensenkung von 13,2 Prozent führt. Die Gründe sieht der Autor in der Fehlerminimierung, die zu weniger Reproduktionen führt. Darüber hinaus sei aufgrund der hohen Präzision der Einsatz vereinfachter Suprastrukturen möglich.

MySimplant macht die navigierte Implantation für jeden Behandler zugänglich.

Hohe Patientenakzeptanz

Joanna Vorhauser ist niedergelassene Zahnärztin in Frankfurt am Main und als Nutzerin vom mySimplant-Planungsservice überzeugt: „Dank der 3D-Analyse und der präzisen Planung habe ich zu allen wichtigen anatomisch kritischen Bereichen genügend Sicherheitsabstand. Ich bin absolut von dem System überzeugt und kann mySimplant guten Gewissens jedem Zahnarzt weiterempfehlen."

WEITERE INFORMATIONEN

www.mysimplant.de
implants-de-info@dentsplysirona.com
Tel. 06 21 / 43 02-018

Die Informationen beruhen auf Herstellerangaben.

Kooperation von REGEDENT und Thommen Medical

REGEDENT ist seit 2014 in Deutschland und Österreich mit einem stetig wachsenden Portfolio von innovativen und wissenschaftlich erprobten Präparaten für den Bereich der Hart- und Weichgeweberegeneration sowie der unterstützenden Parodontal- und Periimplantitistherapie aktiv. Als klassischer spin-off eines führenden Konzerns im Bereich der oralen Implantologie sind alle Mitarbeiter auf diesem Gebiet hochspezialisiert.
Die REGEDENT Biomaterialien, allen voran die Ribose-kreuzvernetzte OSSIX PLUS Membran mit ihren einzigartigen Eigenschaften, erfreuen sich über alle Anwendergruppen hinweg einer stark wachsenden Beliebtheit (niedergelassene Praktiker, Anwender in Universitäten und Kliniken). Durch die Kooperation mit zahlreichen national und international renommierten Ärzten und Universitäten legt REGEDENT einen großen Fokus auf die Erarbeitung von evidenzbasierten Lösungen für die orale und maxillofaziale Regeneration.
Seit 2015 können einige REGEDENT Qualitätsprodukte, wie die resorbierbare native Perikardmembran SMARTBRANE und PERISOLV als antiinfektives Agens zum Biofilmmanagement in Deutschland und Österreich auch von der Thommen Medical GmbH bezogen werden.
Thommen Medical hat sich während den letzten Jahren als Anbieter eines präzisen und einfach anzuwendenden Implantatsystems einen hervorragenden Ruf in der Zahnmedizin erarbeitet und pflegt wie REGEDENT eine intensive Zusammenarbeit mit international führenden Zahnärzten und renommierten akademischen Institutionen. Aufgrund der Synergie und dem gemeinsamen Verständnis für die Notwendigkeit hochwertiger und wissenschaftlich fundierter Produkte und Lösungen wurde die Kooperation von REGEDENT und Thommen Anfang 2017 auf weitere regenerative Präparate, inklusive der OSSIX PLUS Membran, ausgeweitet. Das bedeutet, dass Sie die regenerativen Produkte in Deutschland und Österreich sowohl von REGEDENT als auch von Thommen Medical direkt beziehen können. Implantatkunden können so, ohne Umwege hochwertige Biomaterialen im Rahmen ihrer Thommen Implantatbestellung ordern.

Kontakt: Thommen Medical Deutschland GmbH, Weil am Rhein; www.thommenmedical.com

Erfolgsfaktoren in der GBR

Die GBR beruht auf dem Prinzip unerwünschtes Weichgewebe im Augmentationsraum zu verhindern. Neben der Barrierefunktion ist die gute Gewebeintegration einer Kollagenmembran ein entscheidender Faktor. Diese ist durch die frühzeitige Integration und ausgewogene Vaskularisation gekennzeichnet, ohne dabei eine Fremdkörperreaktion auszulösen [1-3]. Dank der Bilayerstruktur der Geistlich Bio-Gide® wird im Augmentat die rasche Ausbildung einer provisorischen Knochenmatrix gefördert, so dass bereits wenige Wochen nach dem Augmentationszeitpunkt der Wundbereich schon so weit stabilisiert ist, dass keine Weichgewebezellen mehr in den Defekt einwandern können [4].
In einer kürzlich publizierten Feldstudie wurden in einem Zeitraum von 20 Jahren mehr als 100.000 Implantate untersucht. Implantate, die im augmentierten Knochen mit Geistlich Biomaterialien eingesetzt wurden, wiesen die höchste Überlebensrate auf [5]. Der dokumentierte Erfolg zeigt, dass unter Einsatz von Geistlich Bio-Gide® und Geistlich Bio-Oss®, das Knochenvolumen und die Knochendichte besonders hoch ist [6-8]. Zudem treten signifikant weniger Dehiszenzen auf [9].

Kontakt: Geistlich Biomaterials, Baden-Baden; www.geistlich.de

[1] Barbeck M et al.; J Oral Implantol. 2014 Dec 29.
[2] Ghanaati S et al.; Biomed Mater 2011 Feb; 6(1):015010.
[3] Ghanaati S et al.; Acta Biomater 2012 Aug; 8(8):3061-72.
[4] Schwarz F et al.; Clin Oral Implants Res 2008;19:402-415
[5] Knöfler, Impdat
[6] Perelman-Karmon M et al.: Int J Periodontics Restorative Dent. 2012; 32 (4):459-65.
[7] Kim et al. 2008
[8] Gielkens et al. 2008
[9] Becker J et al.: Clin Oral Impl Res. 2009; 20: 742-749.

Maximale Ausnutzung des ortständigen Knochens

bredent medical führt ein neues Implantat ein. Das kurze Implantat SKYcopa vervollständigt die gesamte Implantatlinie. Nun hat bredent medical für jede Knochensituation das passende Implantat, um den vorhandenen Knochen optimal nutzen zu können. Mit den neuen, nur 5,2 mm langen Implantaten, mit einer neuen parallelwandig geführten und konisch stabilisierten Implantataufbauverbindung ist es möglich, im flachen Kieferkamm den ortständigen Knochen optimal auszunutzen und Augmentationen sowie Sinusbodenelevationen zu umgehen. Diese neuen kurzen Implantate sind in den Durchmessern 4.0, 5.0 und 6.0 verfügbar und decken damit das Indikationsspektrum insbesondere im molaren Bereich ab. Die neuen Implantate besitzen die gleiche DNA wie das SKY System: gleiche Plattform für alle Implantatdurchmesser, gleiche Instrumente und Bohrer, erfolgreiche Osseo-Connect-Surface® mit selbstschneidendem Gewinde, konisch-zylindrische Implantatform, knochenqualitätsorientiertes chirurgisches Protokoll, iso-crestale Implantatposition mit Backtaper und eigenständige Prothetik mit wenigen Teilen. Die neue Implantat-Linie SKYcopa ergänzt das bredent medical Produktportfolio. So kann noch mehr Patienten der Zugang zu einer Implantattherapie ermöglicht werden, weil die Angst vor großen chirurgischen Eingriffen wegfällt und die Gesamttherapie günstiger angeboten werden kann.

Kontakt: bredent medical, Senden; www.bredent.com

Große Akzeptanz für „kleine“ Implantate

Lange wurde in der dentalen Implantologie an dem Grundsatz festgehalten, dass längere und breitere Implantate automatisch mit einer höheren Erfolgsrate einhergehen. Heute wissen wir, dass die Verwendung von durchmesserreduzierten bzw. Mini-Implantaten (z. B. Trias® Mini-ball/-post, m&k gmbh) eine Option für minimalinvasive Implantatbehandlungen sein kann.

2016 hat die 11. Europäische Konsensuskonferenz (EuCC) unter Federführung des BDIZ EDI in ihrem Praxisleitfaden festgelegt: Implantate mit einem intraossären Durchmesser von < 3,5 mm sind durchmesserreduzierte Implantate (DRI), von < 2,7 mm Mini-Implantate. In der Kommunikation mit Patienten wird i.d.R. nicht so fein unterteilt, hier hat sich als verallgemeinernde Bezeichnung „Mini-Implantat“ bewährt. Auch die Produktnamen der Implantathersteller spiegeln dies wider, beispielsweise die Semados Mini-Implantate 2,7-3,1 von BEGO. Das thüringische Unternehmen m&k mit Sitz in Kahla, nahe Jena, geht – Anwenderwünschen folgend – sogar noch weiter: Nach der Einführung von Trias® Mini-ball 2,0 mm und 2,5 mm im Jahr 2012 folgte 2013 das Trias® Mini 3,3 und zur IDS 2015 schließlich das ebenfalls einteilige Trias® Mini 3,8.

Geht das wirklich?

Einteilige Implantatsysteme mit einem reduzierten Durchmesser von etwa 1,8 bis 2,4, höchstens jedoch 3,0 mm wurden in den USA schon in den 1970ern eingeführt. Noch bis vor einigen Jahren wurden sie vornehmlich zusammen mit konventionellen Implantaten inseriert und dienten während der Einheilphase als provisorische Lösung für die Stabilisierung von Zahnersatz [1]. Dabei konnte nie wissenschaftlich belegt werden, dass ein linearer Zusammenhang zwischen Implantatdimension und -überlebensrate besteht [2]. Die US-amerikanische Zulassungsbehörde FDA hat schließlich 1997 das erste Mini-Implantat (MDI, Imtec) für den langfristigen Einsatz freigegeben. Die Literaturübersicht von Sohrabi et al. zeigt, dass die Überlebensraten durchmesserreduzierter Implantate durchaus mit den Zahlen konventioneller Implantate vergleichbar sind [3]. Die „Kleinen“ können eingesetzt werden, um Teil- und Vollprothesen zu fixieren. Des Weiteren eignen sie sich in einigen Situationen – beispielsweise bei schmalen Zahnlücken – auch als Pfeiler für festsitzende Brücken [4].

Was ist wichtig?

Wie bei allen anderen Implantaten gilt auch bei Minis, dass das erforderliche Knochenvolumen adäquat ausgenutzt und das interimplantäre bzw. bukkolinguale Knochenvolumen nicht zu stark geschwächt wird. Wichtig für den langfristigen Erfolg ist zudem, die Implantate mit einer prothetisch möglichst stabil versorgbaren Angulation einzubringen. Bei den Trias® Mini-Implantaten ist es so, dass das Modell post vorzugsweise für festsitzenden, das Modell ball für herausnehmbaren Zahnersatz vorgesehen ist. Trias® Mini 3,3 und Trias® Mini 3,8 eignen sich gleichermaßen für abnehmbare und festsitzende Prothetik. Sie weisen einen kugelförmigen Implantatkopf mit einem Durchmesser von 1,8 mm auf, d. h. der Aufbau ist schon mit dem Implantat verbunden. Bei Bedarf können die zugehörigen Abutments auf dem Implantat mit jedem herkömmlichen Befestigungsmaterial verklebt werden. Alle Trias® Minis stehen in verschiedenen Längen und mit unterschiedlichen Gingivahöhen zur Verfügung. Die Abutments sind mit einer Abwinkelung von 0°, 15° und 25° erhältlich. Bei genauer Indikationsstellung und Beachtung der chirurgischen und prothetischen Behandlungsparameter

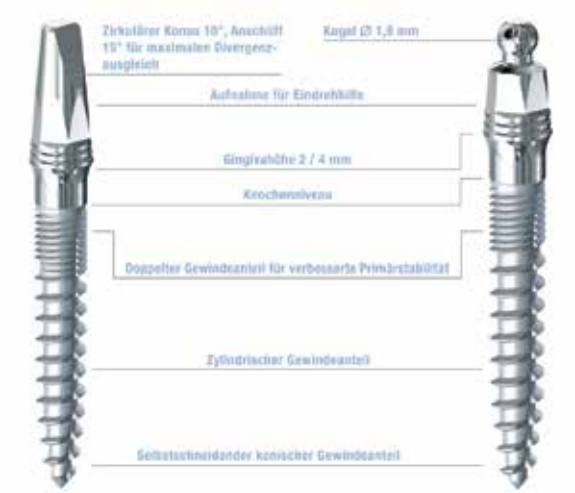

Abb. 1: Trias® Mini-post mit Konus und Trias® Mini-ball mit Kugelkopf von m&k.

Abb. 2: Trias® Mini 3,3 mit 0,5 mm und 2 mm Gingivahöhe.

Abb. 3: Das Abutment mit 0°, 15° und 25° Abwinkelung…

ermöglichen Mini-Implantate eine hohe Therapiesicherheit und Patientenzufriedenheit.

Was bringt's den Patienten?

Abb. 4: …wird für festsitzenden Zahnersatz mit dem kugelförmigen Implantatkopf verklebt.
Bildquelle: m&k gmbh

Minis ermöglichen eine Erweiterung des Behandlungsspektrums, da Knochenaugmentationen und die damit verbundene Patientenmorbidität verringert oder sogar vermieden werden können. Von einem weniger invasiven Vorgehen profitieren insbesondere ältere Patienten mit allgemeinmedizinischen Risikofaktoren und auch ängstliche Patienten. Die reduzierte Anzahl zweizeitiger Eingriffe und die damit kürzere Behandlungsdauer führen zu verringerten Kosten. Des Weiteren sind Implantationen auch bei engen Interdentalräumen von < 6 mm möglich.
Der schmalere Implantatdurchmesser sorgt für einen entsprechend breiteren interimplantären Abstand und kann so den periimplantären Strukturerhalt fördern.
Maßgeblich für die hohe Patientenakzeptanz gegenüber Mini-Implantaten sind erfahrungsgemäß aber eindeutig die Faktoren Minimalinvasivität und Kosten.

Dr. Hans-Joachim Schulz
Dillsteiner Str. 7
75173 Pforzheim
Tel. 0 72 31 / 21 64 1
info@dr-schulz-pf.de

LITERATUR

[1] English CE, Bohle GC: Diagnostic, Procedural, and Clinical Issues with the Sendax Mini Dental Implants. Compendium 2003; 24: (11 Suppl 1) 3-25.
[2] Pommer B, Haas R: Einsatzbereiche und Erfolgsstatistik. Längen- und durchmesserreduzierte Zahnimplantate. Zahn Krone 2014;2: 14-17.
[3] Sohrabi K, Mushantat A, Esfandiari S, Feine J: How successful are small-diameter implants? A literature review. Clin Oral Implants Res 2012; 23: 515-525.
[4] Streckbein P, Wiederhold S, Wilbrand JF, Streckbein R, Schaaf H.: Mini-Implantate sind im Kommen – eine Alternative zur Augmentation. Dent Implantol 2009; 13: 420-425.

© MIS Corporation. All Rights Reserved

MIS V3
Mehr Knochen.
Mehr Ästhetik.

Mehr über das neue V3 Implantat erfahren Sie unter mis-implants.de

MIS Implants Technologies GmbH
Simeonscarré 2 · D-32423 Minden
Tel.: 0571-972762-0 · Fax: 0571-972762-62

Die Patientenpositionierung ist dank der Positionierungslichtlinien einfach und klar und die Face-to-Face Positionierung vereinfacht die Kommunikation mit dem Patienten. Bei 3D-Aufnahmen ist eine Lichtlinie (Sagittale) für die Positionierung ausreichend, bei 2D-Aufnahmen ermöglichen drei Lichtlinien (Frankfurter Horizontale, Sagittale, Canini) die perfekte Positionierung (Bild: Praxis Dr. Metzger, Kirchzarten).

Sichere präimplantologische Diagnostik dank hoher Bildqualität

Das VistaVox S von Dürr Dental bietet 3D- und 2D-Röntgenaufnahmen in hervorragender Zeichenschärfe. Im nachfolgenden Beitrag führt die in Kirchzarten niedergelassene Zahnärztin Dr. Annekatrin Metzger aus, inwiefern das neue Kombigerät sowohl für chirurgisch und implantologische als auch allgemeinzahnärztliche ausgerichtete Praxen ideale Voraussetzungen bietet.

In der zahnmedizinischen Diagnostik ist vor chirurgischen Eingriffen, besonders vor geplanter Implantatinsertion, die Beurteilung der knöchernen Strukturen und der Zähne mithilfe bildgebender Verfahren notwendig. Dabei hat die dentale Volumentomographie (DVT) in der Implantologie einen hohen Stellenwert, denn die DVT stellt anatomische Strukturen in allen Raumrichtungen verzerrungsfrei dar und ermöglicht so die räumliche Zuordnung der Befunde ohne Dimensionsverlust. Auf diese Weise kann das vorhandene Knochenangebot dreidimensional präzise beurteilt werden und ideale Implantattypen und Implantatdimensionen und eine prothetisch opportune Positionierung der Implantate geplant werden. Risikostrukturen werden lokalisiert und können intraoperativ geschont werden, und das vorhandene Knochenangebot wird bestmöglich ausgenutzt [3-5].

Für meine allgemeinzahnärztlich ausgerichtete Praxis habe ich mir ein Röntgensystem gewünscht, mit dem verschiedene Anwendungen der täglichen Praxis abgebildet werden können. Das neue 3D-Röntgensystem VistaVox S von Dürr Dental hat mich überzeugt, denn es erstellt sowohl DVT-Aufnahmen als auch Orthopantomogramme in bestechender Klarheit und erleichtert die sichere Diagnostik bei oralchirurgischen und implantologischen Behandlungen ebenso wie in der täglichen zahnärztlichen Praxisroutine, zum Beispiel innerhalb endodontischer Fragestellungen: für mich ein überzeugendes ‚All-in-one'-System.

3D-Aufnahmen inklusive 2D-Panorama-Ansicht

Je nach Anwendungsgebiet kann ich das Kombigerät flexibel einsetzen, denn neben DVT-Aufnahmen lassen sich innerhalb sieben Sekunden zeichenscharfe Orthopantomogramme erstellen. Die außergewöhnliche Bildqualität basiert auf der innovativen S-Pan-Technologie, durch die es gelungen ist, bei der Bildschärfe extraoraler Aufnahmen einen neuen Maßstab zu setzen: Während konventionelle digitale Geräte Panoramaaufnahmen auf der Grundlage einer einzigen Schicht – vergleichbar mit einem Bogen Papier, den man dem Kiefer entlang legt – erzeugen, nutzt VistaVox S (wie bereits VistaPano S) für die Aufnahmen 20 Schichten, die übereinander liegen und den Kiefer umfassen respektive weiter hineinreichen. Beim Generieren des Röntgenbildes sucht das Gerät innerhalb dieser 20 Schichten, die jeweils in 1.000 Fragmente unterteilt werden, automatisch den jeweils schärfsten Bereich des Kiefers aus und setzt die Ergebnisse zu einem Gesamtbild

zusammen. Aus den automatisch durch VistaVox S gewählten Schichten werden jeweils die schärfsten Bildbereiche herausgefiltert, um das bestmögliche Panoramabild zu generieren. Dieser besonders markante Vorteil führt dazu, dass Ungenauigkeiten bei der Patientenpositionierung ausgeglichen werden und Wiederholungsaufnahmen entfallen: ein Gewinn in der Diagnostik, ein Zeitgewinn für Patient und Praxisteam.

VistaVox S punktet unter anderem damit, dass jede 3D-Aufnahme automatisch eine Panorama-Ansicht generiert, die dank der Software VistaSoft auf dem Bildschirm angezeigt wird und die Orientierung und Übersicht über die anatomischen Strukturen nochmals erleichtert. Röntgen-, 3D- und Video-Bilder lassen sich auf einem gemeinsamen Lichttisch wiedergeben und alle 3D-Ansichten sind zur Unterstützung einer professionellen Diagnostik dreh- und kippbar. Implantate können visualisiert werden, was die Patientenkommunikation erfahrungsgemäß erleichtert. Darüber hinaus sind die Software-Tools ausgesprochen anwenderorientiert, so dass auch das Importieren alter Daten von anderen Geräten in die Software sehr gut funktioniert hat und der Umstieg schnell und einfach gelungen ist [2].

Alleinstellungsmerkmal: kieferförmiges „Field of View“

Das 3D-Abbildungsvolumen orientiert sich an der menschlichen Anatomie und stellt genau den Bereich dar, um den es diagnostisch geht. Mit einem Volumen Ø 100 x 85 mm ist das kieferförmige „Field of View“ größer als übliche Volumen von Ø 80 x 80 mm. Das wird durch eine spezielle Umlaufkurve erreicht, für die das Gerät nur wenige Sekunden benötigt. Durch dieses kieferförmig angepasste Volumen bildet VistaVox S auch den Bereich des hinteren Molaren vollständig ab, eine grundlegende Voraussetzung beispielsweise zur Diagnostik eines retinierten Weisheitszahns, und für den mit konventioneller 3D-Technik teure Geräte eines Volumens mit 130 mm Durchmesser erforderlich wären [1].

Die besondere 3D-Technik und der hochempfindliche CsI-Sensor bilden auch die Grundlage dafür, die Strahlendosis möglichst niedrig halten zu können. Bei Auswahl des SQ-Modus (Standard Qualität-Modus), der sich zum Beispiel für die Implantatplanung empfiehlt, ebenso zur Untersuchung der Nebenhöhlen und um impaktierte Zähne zu lokalisieren, wird rund 62 Prozent weniger Röntgendosis als im HQ-Modus (Höchste Qualität-Modus) verwendet. Ein klarer Vorteil für das gesamte Praxisteam ist, dass bei VistaVox S die Technik auf höchstem Niveau bei der Bedienung anwender- und patientenfreundlich bleibt und einen reibungslosen Ablauf während des Röntgenvorgangs gewährleistet: Die Patientenpositionierung ist dank der Positionierungslichtlinien einfach und klar und die Face-to-Face Positionierung vereinfacht die Kommunikation mit dem Patienten. Bei 3D-Aufnahmen ist eine Lichtlinie (Sagittale) für die Positionierung ausreichend, bei 2D-Aufnahmen ermöglichen drei Lichtlinien (Frankfurter Horizontale, Sagittale, Canini) die perfekte Positionierung. Der Sieben-Zoll-Touchscreen, über den alle Funktionen erreichbar sind, ist übersichtlich gestaltet und lässt sich intuitiv und sicher bedienen.

ÜBER DIE AUTORIN

Nach Studium und Promotion im Fach Zahnmedizin an der Albert-Ludwigs-Universität Freiburg schloss Dr. Annekatrin Metzger von 2007 bis 2013 dort ihre Tätigkeit als Assistenzzahnärztin an. Sie absolvierte das Curriculum „Kinder- und Jugendzahnheilkunde“ 2011 und erwarb 2013 die „Fachkunde DVT in der Zahnmedizin“. Vor rund zwei Jahren erfolgte die Praxis-Neugründung in Kirchzarten.

THOMMEN
Medical Education

UNSERE MASTER-KURSE FÜR SIE.

EINIGE HIGHLIGHTS
JUNI–NOVEMBER

MÜNCHEN I 30.06–01.07.17
ALL-ON-THOMMEN – SOFORTBELASTUNG IM ZAHNLOSEN KIEFER
MIT DR. M. HINZE

TEGERNSEE I 15.–16.09.17
IMPLANTOLOGIE UND IMPLANTATPROTHETIK
MIT DR. S. MARQUARDT

BONN I 20.09.17
ÄSTHETIK IN DER IMPLANTOLOGIE
MIT DR. U. GRUNDER

MÜNCHEN I 26.–27.09.17
COMPREHENSIVE TREATMENT STRATEGIES WITH DENTAL IMPLANTS
MIT PROF. DR. M. HÜRZELER

GIESSEN I 28.09.17
HAND, HERZ UND HIRN – DIE TRIAS FÜR EINE ERFOLGREICHE PARODONTAL- UND IMPLANTATCHIRURGIE
MIT DR. R. BURKHARDT

MÜNCHEN I 3.–4.11.17
ALL-ON-THOMMEN – SOFORTBELASTUNG IM ZAHNLOSEN KIEFER
MIT DR. M. HINZE

Unser vollständiges Kursprogramm, sowie detaillierte Kurs- und Anmeldeunterlagen finden Sie auf www.thommenmedical.com oder kontaktieren Sie uns per mail info@thommenmedical.de oder telefonisch unter 07621/4225830.

SCHWEIZER MANUFAKTUR FÜR IMPLANTOLOGIE
www.thommenmedical.com

Abb. 1: Flexibel im Einsatz: Neben DVT-Aufnahmen lassen sich innerhalb sieben Sekunden zeichenscharfe 2D-Orthopantomogramme erstellen. Die außergewöhnliche Bildqualität basiert auf der in Systemlösungen von Dürr Dental bereits bewährten S-Pan-Technologie (Bild: Praxis Dr. Metzger, Kirchzarten).

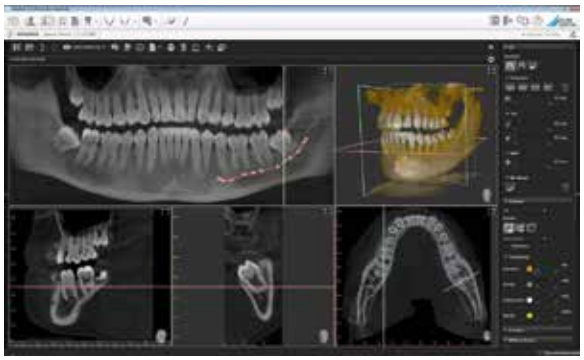

Abb. 3: Computer-Screen eines 3D-DVT aus der VistaSoft Software zusammengestellt. Besonderer Pluspunkt von VistaVox S: Jede 3D-Aufnahme generiert automatisch auch eine Panorama-Ansicht, die dank der Software VistaSoft auf dem Bildschirm angezeigt wird und die Orientierung und Übersicht über die anatomischen Strukturen nochmals erleichtert. Zu erkennen: Lage der Unterkieferweisheitszähne und Verlauf des N. mandibularis inferior (Bild: Praxis Dr. Metzger, Kirchzarten).

Fazit für die Praxis

Das neue 3D-Röntgensystem VistaVox S von Dürr Dental überzeugt durch die „All-in-one"-Lösung und unterstützt Oralchirurgen und Implantologen anwenderfreundlich bei der professionellen Diagnostik und Behandlungsplanung ebenso zuverlässig wie allgemeintätige Zahnärzte. Mit dem kieferförmigen 3D-Aufnahmevolumen, das sich an der menschlichen Anatomie orientiert, ist es gelungen, auch den Bereich der hinteren Molaren vollständig abzubilden. Die innovative S-Pan-Technologie schafft die Grundlage für die außergewöhnliche Bildqualität der 2D-Aufnahmen, und der hochempfindliche CSI-Sensor trägt zu einer reduzierten Strahlenexposition bei.

Seit der IDS im März in Köln ist bekannt: Ab Herbst 2017 wird VistaVox S eine Neuerung beinhalten. Dann können Anwender nach Bedarf ein kleineres „Field of View" anwählen und damit einen fokussierten Bereich von drei bis vier Zähnen erfassen. Das wird mit Ø 50 x 50 mm Volumen ermöglicht (an zehn sich überschneidenden Positionen, je fünf im Ober- und Unterkiefer), wahlweise mit 80 und 120 µm Voxelgröße ausgestattet. Alle bereits installierten VistaVox S-Geräte sind Upgrade-fähig.

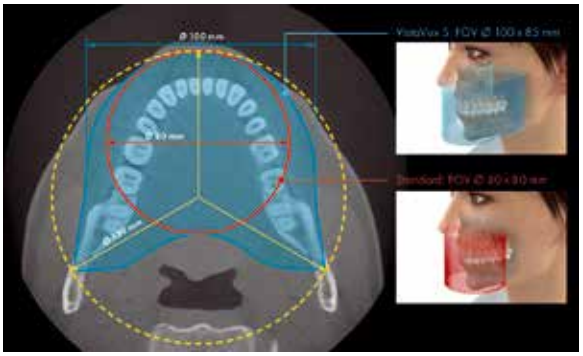

Abb. 2: Mit einem 3D-Abbildungsvolumen Ø 100 x 85 mm ist das kieferförmige „Field of View" bei VistaVox S (blau) größer als übliche Volumen von Ø 80 x 80 mm (rot). Dadurch bildet das Gerät auch den Bereich der hinteren Molaren vollständig ab, für den mit konventioneller 3D-Technik teure Geräte eines Volumens mit 130 mm Durchmesser erforderlich wären (Grafik: Dürr Dental).

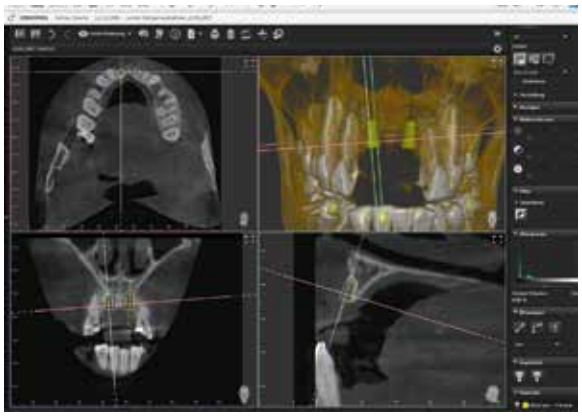

Abb. 4: Patientin mit fokaler Parodontitis im Bereich der Frontzähne 11 und 21. Z.n. Extraktion der nichterhaltungswürdigen Zähne und Socket Preservation. Durchgeführtes DVT zeigt ROI mit virtueller Implantatplanung. Der N. incisivus konnte mithilfe der Multiplanaransicht berücksichtigt werden. Es zeigt sich vestibulär ein ausreichendes Knochenangebot (Bild: Praxis Dr. Metzger, Kirchzarten).

Dr. Annekatrin Metzger
Schauinslandstraße 11
79199 Kirchzarten
Tel. 0 76 61 / 90 97 233
Fax 0 76 61 / 90 97 234
E-Mail:
metzger@zahnaerztin-kirchzarten.de
www.zahnaerztin-kirchzarten.de

LITERATUR

[1] Krause, J: Untersuchungen zum erforderlichen Field of View für die bildgebende 3D-Diagnostik in der Zahnmedizin. Dissertation aus dem Institut für 3D-Dentalradiologie, Mesantis Berlin, 2013.
[2] Pecanov-Schröder A. Mit gestochen scharfen Röntgenaufnahmen sicher diagnostizieren. DZW Kompakt März 2017.
[3] Schulze R et al: Dentale digitale Volumentomographie. s2k-Leitlinie Version Nr. 9 vom 5. August 2013. http://www.awmf.org/uploads/tx_szleitlinien/083-005l_S2k_Dentale_Volumentomographie_2013-10.pdf
[4] Stavropoulos A, Wenzel A. Accuracy of cone beam dental CT, intraoral digital and conventional film radiography for the detection of periapical lesions. An ex vivo study in pig jaws. Clin Oral Investig. Mar 2007;11(1):101-106.
[5] Zöller JE. Digitale Volumentomographie in der Zahn-, Mund- und Kieferheilkunde. Grundlagen, Diagnostik und Behandlungsplanung. Quintessenz; 2007.

Nobel Biocare Regionenveranstaltungen 2017

„Der Patient im Wandel – Gemeinsam Wege gehen“

Das Team von Nobel Biocare lädt 2017 wieder zu den traditionellen und beliebten D-A-CH-Regionenveranstaltungen. Unter dem Motto „Der Patient im Wandel – Gemeinsam Wege gehen“ haben ZahnärztInnen die Möglichkeit, gemeinsam mit Ihren Praxisteams praxisrelevante Vorträge, renommierte ReferentInnen und ein abwechslungsreiches Parallelprogramm mit spannenden Workshops zu erleben. Hands-on Sessions, Marketing- und Leadership-Vorträge runden die attraktiven Programme der Veranstaltungen ab.

Zwei der vier Veranstaltungen finden in Deutschland statt: Das 5. VIP-Event 2017 der Region West am 30. Juni und 1. Juli 2017 in Hamburg. Das 7. Nobel Biocare Ostseesymposium am 29. und 30. September 2017 in Warnemünde.
Weitere Regionenveranstaltungen finden in Österreich und der Schweiz statt: Nobel Biocare Gipfeltreffen Schweiz am 23. und 24. Juni 2017 in Weggis (CH) und das Nobel Biocare Gipfeltreffen Österreich vom 13. bis 15. Juli in Saalfelden (A).

Hamburg: Neue Entwicklungen, neue Kontraversen

„Bits & Bytes – Segen oder Fluch für die Implantologie?“ zu dieser Frage referiert Dr. Stefan Scherg (Karlstadt) über die zunehmende Digitalisierung in der Zahnmedizin. Mit Hilfe von Patientenfällen wird die praktische Umsetzung dieser digitalen Techniken demonstriert und der Vergleich mit konventionellen Verfahren gezogen. Werden Planung, Umsetzung und die Therapie effektiver und prognostisch sicherer? Wie verändern sich die Ablaufprozesse in Praxis und Labor. Was bringt das für die Behandlung und welche Vorteile haben Zahnarzt, Zahntechniker und Patient?
Antworten zu diesen Fragen bringt auch Dr. Annette Felderhoff-Fischer (München) in ihrem Vortrag „Nobel-Clinician® – 12 Jahre Guided Surgery, Erfahrungen, Daten, Fakten zum Mehrwert“. Dr. Felderhoff-Fischer ist NobelGuide-Anwenderin der ersten Stunde, die computerassistierte 3D-Planung von Implantaten und deren schablonengeführte Insertion haben in ihrer Praxis zunehmend an Bedeutung gewonnen. Hinzu kam der integrierte digitale Workflow. Die Vorteile dieser Verfahren sind u. a. die exakte Planbarkeit des chirurgischen Eingriffs, die Minimierung des OP-Traumas sowie auch die Möglichkeit einer prothetischen Sofortbelastung mit präimplantologisch gefertigtem Zahnersatz und die hohe forensische Sicherheit.

Dr. Stefan Scherg befasst sich mit dem digitalen Workflow.

Neben dem digitalen Workflow gehört heute die Sofortimplantation – mit oder ohne Sofortbelastung – zu den großen Themen der Implantologie. Sofortimplantate sind zu einem unverzichtbaren Bestandteil der alltäglichen Implantologie geworden. Dabei wird der Praktiker mit einer kaum überschaubaren Flut an Information konfrontiert. Klare Aussagen trifft Univ. Prof. DDr. Gabor Tepper (Wien) in seiner Präsentation „Die Sofortimplantation – Was haben wir gelernt? Klare Statements zu do’s und dont’s“. Was ist möglich? Wo liegen die Grenzen? Welche sind die häufigsten Fehler? Was ist gesichertes Wissen? Was muss ein Implantatsystem heute können, um in der Sofortimplantologie zu funktionieren? Der Vortrag spannt anhand klinischer Fälle einen Bogen über Indikationen und Kontraindikationen bis hin zu Komplikationen und deren Vermeidung sowie allfälliges Management.
Dem Patientenbedürfnis nach einer zeitnahen Versorgung kommt ebenso das All-on-4® Behandlungskonzept entgegen. Dr. Gerald Schillig (Hannover) beleuchtet die chirurgischen und prothetischen Aspekte des All-on-4® und Zygoma Behandlungskonzeptes während Dr. Dr. Alfons Eißing (Lingen) besonders die betriebswirtschaftlichen Aspekte und den operativen Aufwand in den Mittelpunkt der Betrachtungen stellt. Beide zeigen, wie sich der Wunsch der Patienten nach einer raschen Komplettversorgung des zahnlosen Kiefers kostengünstig mit möglichst wenigen Behandlungsschritten und in der Regel ohne aufwändige Augmentationen realisieren lässt.

Interessierte können unter fortbildung@nobelbiocare.com die vollständigen Programme der vier Veranstaltungen anfordern bzw. sich anmelden. StudentInnen und AssistenzärztInnen profitieren von besonders attraktiven Vergünstigungen.

Das erste Partner-Welcome Meeting der Initiative PROSEC stieß bei seinen potentiellen Partnern auf reges Interesse und soll ab jetzt jährlich einen gemeinsamen Austausch ermöglichen.

„Wir haben die Chance gemeinsam etwas Großes zu bewegen!"

Anfang März fand im SQUAIRE Conference Center im Frankfurter Flughafen das PROSEC Partner-Welcome Meeting statt. Die gemeinsam mit vitaclinical ins Leben gerufene Initiative Progress in Science and Education with Ceramics hat es sich zum Ziel gesetzt, eine metallfreie, vollkeramische orale Implantologie zu fördern und weiterzuentwickeln.

Das Expertennetzwerk aus renommierten Wissenschaftlern und Klinikern kam dafür mit namhaften Praktikern zusammen, um mit ihnen gemeinsam neue wissenschaftliche Erkenntnisse zukünftig auch direkt aus der Praxis zu gewinnen und deren klinische Erfahrung für die Weiterentwicklung von metallfreien implantologischen Versorgungskonzepten zu nutzen. Nach der Begrüßung der Teilnehmer durch den Geschäftsführer der VITA Zahnfabrik, **Dr. Emanuel Rauter**, stellte der amtierende PROSEC Präsident, **Prof. Dr. Dr. h.c. Jörg Rudolf Strub** aus Freiburg, den operativen Aufbau der Qualitätsinitiative vor, die sich aus den beiden spezialisierten Gremien Wissenschaft und Anwendung zusammensetzt.

Neues aus Wissenschaft und Forschung

Für neueste wissenschaftliche Erkenntnisse zum Thema Periimplantitis sorgte **Prof. Dr. Tomas Albrektsson** von der Universität Göteborg, indem er den PROSEC-Partnern die letzten Erkenntnisse aus dem Bericht zur Konsenskonferenz in Rom vermittelte. Wichtig war ihm hier, einen Unterschied zwischen Abstoßungsreaktion, Periimplantitis und Allergien herauszuarbeiten. Der Impulsvortrag von **Prof. Dr. Dr. Hendrik Terheyden** zum Thema Hart- und Weichgewebsstabilität fokussierte den Fremdkörperpartikeleinfluss im Rahmen bakterienbedingter Korrosion von Titanimplantaten. **Prof. Dr. Christoph Hämmerle** von der Universität Zürich berichtete über die intensive Entwicklungsarbeit des ceramic.implants von der Idee bis zur klinischen Anwendung. Mit den allerneuesten fünfjährigen klinischen Langzeitergebnissen zu dem Implantat aus Yttrium-stabilisiertem Zirkonoxid konnte **Prof. Dr. Ronald Jung**, ebenfalls Universität Zürich, aufwarten. Das ceramic.implant zeige demnach über den bisherigen Untersuchungszeitraum eine unveränderte klinische Erfolgsquote und weiterhin stabile Knochenverhältnisse.

Forschung in vier Fokusgruppen

„Wir haben die Chance keramische Implantate weiterzubringen. Lassen Sie uns die Chance ergreifen!", ermunterte **Prof. Dr. Florian Beuer** von der Charité Berlin das Auditorium, sich selbst aktiv bei PROSEC einzubringen und erklärte seine eigenen Beweggründe: „Es motiviert mich, wenn ich eine Implan-

Die beiden Gremien des Expertennetzwerks PROSEC möchten Kollegen aus der Praxis aktiv in die Wissenschaft einbinden. Im Bild Prof. Dr. Ronald Jung (links) und Prof. Dr. Dr. Hendrik Terheyden.

Prof. Dr. Florian Beuer ermunterte seine Kollegen, die Chance zu ergreifen.

tatlinie von Anfang an positiv mitgestalten kann." Jeder sollte nach dem Kick-off-Meeting Ideen mitnehmen und sich im Anschluss mit der metallfreien Implantologie wissenschaftlich auseinandersetzen. Dabei könne man sich je nach Interesse in den vier Fokusgruppen Hart- und Weichgewebsstabilität, Weiterentwicklung keramischer Implantate, prothetische Versorgung und bei einer gemeinsamen klinischen Feldstudie einbringen. In der Studie sollten mehrere Parameter in der Praxis erhoben und in einer gemeinsamen Datenbank eingepflegt werden, beschrieb Beuer die geplante „multizentrische Beobachtungsstudie unter der Federführung von **Prof. Dr. Dr. Wilfried Wagner.**" Abschließend gab er den Teilnehmern mit auf den Weg: „Wir sind auf die Mitarbeit vieler verschiedener Kollegen angewiesen, um bestimmte klinische Faktoren herauszuarbeiten. Wir haben die Chance gemeinsam etwas Großes zu bewegen!" In einem Jahr sollen die ersten Ergebnisse gemeinsam diskutiert werden.

Bonner Parodontologe mit Socransky-Preis ausgezeichnet

Der Bonner Parodontologe Priv.-Doz. Dr. Moritz Kebschull (Poliklinik für Parodontologie, Zahnerhaltung und Präventive Zahnheilkunde, Universitätsklinikum Bonn) wurde auf der Jahrestagung der International Association for Dental Research (IADR) in San Francisco mit dem IADR Sigmund S. Socransky Young Investigator Award (bis 2012: Anthony A. Rizzo Award) – einem der renommiertesten internationalen Forschungspreise in der Parodontologie – ausgezeichnet.

Der Preis wird jährlich international ausgeschrieben und richtet sich an Wissenschaftler, die das vierzigste Lebensjahr noch nicht vollendet haben, noch keine eigene Abteilung leiten und bei denen von einem Mitglied der Periodontal Research Group der IADR ein „signifikanter Beitrag zur parodontologischen Wissenschaft" festgestellt wurde. Eine Selbstbewerbung ist nicht möglich. Die Nominierungen für den Preis, in diesem Jahr eine Rekordanzahl, werden von drei internationalen Juroren aus Schweden, Japan und den USA bewertet.

Priv.-Doz. Moritz Kebschull (rechts) nimmt den Preis entgegen von Prof. Panos Papapanou, dem ersten Preisträger des Rizzo-Awards vor 21 Jahren.

Priv.-Doz. Dr. Moritz Kebschull ist neben Prof. Dr. Dr. Anton Sculean, der zur Zeit seiner Preisverleihung an der Universität Mainz tätig war, bislang der einzige deutsche Wissenschaftler, der mit dem seit 1996 ausgelobten Preis ausgezeichnet wurde.

Die ausgezeichneten Arbeiten von Kebschull beschäftigen sich mit den Ursachen und Folgen parodontaler Erkrankungen. Ein wesentlicher Schwerpunkt liegt hier in der Erforschung der molekularen Hintergründe verschiedener Parodontitisformen: Warum verlieren einige Patienten rapide Attachment, obwohl sie hervorragend pflegen, während andere Patienten trotz des Vorliegens von vielen ätiologischen Faktoren nur geringe Verluste parodontalen Gewebes erleiden?

In seinen Arbeiten konnte Kebschull zeigen, welche spezifischen molekularen Signalwege die aggressive Parodontitis von der chronischen Parodontitis unterscheiden – unter anderem wurde eine spezifische Aktivierung von natürlichen Killerzellen nachgewiesen. Basierend auf den molekularen Unterschieden von chronischer und aggressiver Parodontitis konnten Kebschull und Mitarbeiter eine alternative, auf molekularen Mustern basierende Klassifikation der Parodontitis vorstellen, die in der Zukunft eine deutlich bessere Differenzierung von verschiedenen Formen von Parodontalerkrankung erlauben könnte. Diese Arbeiten könnten angesichts einer erwarteten Revision der Klassifikation der Parodontalerkrankungen von 1999 durch einen von der EFP und AAP gemeinsam ausgerichteten World Workshop im November diesen Jahres in Chicago von besonderer Bedeutung sein.

10. Young ITI Meeting

Spannungsbogen zwischen Bewährtem und Neuem

Kaum zu glauben, das erfrischende, unkonventionelle und in der globalen ITI-Welt einzigartige Format „Young ITI" fand im März bereits zum 10. Mal statt. Keine Frage, für so ein „Jubiläum" musste die Hauptstadt als Austragungsort her und so trafen sich weit über 100 Teilnehmerinnen und Teilnehmer im andel's Hotel mitten im Schmelztiegel von Friedrichshain und Kreuzberg, wo sie eine hervorragende Fortbildungsveranstaltung erlebten.

Bewahren wollte man die klassischen Young-ITI-Qualitäten: Kommunikation während und nach den Vorträgen, ein kollegiales Miteinander, kontroverse Diskussionen und die Möglichkeit des Netzwerkens und des Austausches. Gleichzeitig wollte man praxistaugliche Konzepte darstellen und diese würdigen. Durchaus ein Spagat – ja ein Kraftakt! Den Machern des Meetings ist dieser Kraftakt gelungen und so kann ein überaus zufriedenes Resümee gezogen werden.

„Als wir das erste Young ITI Meeting auf den Weg gebracht haben, hat keiner gedacht, dass wir mal 10-Jähriges feiern dürfen?", treffender als Young-ITI-Urgestein **Prof. Dr. Dr. Andreas Schlegel**, der zu den Inauguratoren dieses Formats gehörte, kann man es nicht formulieren!
Den Spannungsbogen zwischen Bewährtem und Neuem in der Implantologie darzustellen war Aufgabe des Planungsteams um Dr. Dogan Kaner, welches seine Aufgabe hervorragend gelöst hat. Die Macher stellten die Praxistauglichkeit bewährter und neuer Konzepte in den Vordergrund, welche sie als Grundvoraussetzung für eine möglichst sichere, vorhersagbare und erfolgreiche implantologische Versorgung definierten. Nicht zu kurz kam hierbei – ganz im Sinne der Young-ITI-Tugenden – die aktive Teilnahme an Diskussionsrunden und am Streitgespräch.

Annual Fellow und Member Meeting

Nachdem am Vortag bereits ein Treffen der Study-Club Direktoren der Deutschen ITI-Sektion stattgefunden hatte, war auch der Auftakt des eigentlichen Fortbildungstages der Deutschen Sektion gewidmet, die in dem globalen Implantologienetzwerk ITI nicht nur eine der mitgliederstärksten, sondern zudem auch eine der echten Aktivposten ist. Belege für diese Einschätzung sind das jüngst gestartete „ITI Implantologie-Curriculum" und neben dem weltweit einzigartigen Format „Young ITI" gesellte sich im Herbst 2016 ein weiteres hinzu, welches für das Internationale Team für Implantologie komplett neu war – das „Online-Symposium" der Deutschen Sektion. Dieses wird auch dieses Jahr erneut im Oktober stattfinden und sich dem Thema „Zirkonoxid" in der Implantologie widmen.

In Berlin indes stand die Darstellung der Leistungsfähigkeit dieser rührigen Sektion und deren mannigfaltige Aktivitäten im Vordergrund. So konnte in Vertretung des verhinderten Vorsitzenden, Prof. Dr. Dr. Kleinheinz der Past-Vorsitzende der Deutschen ITI-Sektion, **Prof. Dr. Gerhard Wahl**, neben einem signifikanten Mitgliederzuwachs auch über das jüngst zu Ende gegangene Fellow-Meeting berichten. Auch das im vergangenen Jahr gestartete Curriculum hat in kürzester Zeit eine so hohe Nachfrage erfahren, dass nunmehr zwei Curricula pro Jahr parallel durchgeführt werden und ein englischsprachiges in Planung ist.
Hier knüpfte der Bericht des Education Delegate der Deutschen ITI-Sektion an: Für den erkrankten Prof. Dr. Dr. Bilal Al-Nawas berichtete Prof. Wahl nicht ohne Stolz, dass das attraktive ITI-Fortbildungsprogramm der Deutschen Sektion einen gründlichen Relaunch erhalten habe und nun – facettenreich und mit hervorragenden Referenten besetzt – keinen Vergleich zu scheuen braucht.
Ein ganz wichtiger Pfeiler für das ITI sind die Study Clubs, die es Members und Fellows ermöglichen, sich in ungezwungener Atmosphäre auszutauschen und vom Wissenspool ihrer Fachgesellschaft zu profitieren. In Deutschland zeichnet für die Study Clubs der Münchener Kieferchirurg **Prof. Dr. Dr. Andreas Schlegel** verantwortlich.
Waren die ersten Jahre seiner Tätigkeit von einem schier unglaublichen Wachstum und von zahlreichen Neugründungen gekennzeichnet, so hat sich das Tempo momentan deutlich verlangsamt, denn, so Schlegel, „eine derart große Zahl an Study Clubs muss auch mit Leben erfüllt und betreut werden". Folge dieser enormen Entwicklung ist auch eine massive Aufstockung des Personals bei der Deutschen ITI Sektion um die vielen Veranstaltungen auch in der gewohnten Professionalität betreuen zu können. Schlegels Fazit indes ist überaus positiv: „Es läuft gut bei den Deutschen ITI Study-Clubs!"
Dem Autor dieser Zeilen war es in seiner Funktion als Communications Officer zuteil, einen Überblick der Öffentlichkeitsarbeit, deren Präsenz in den Medien und einen Ausblick auf künftige Aktivitäten zu geben. Signifikant ist hier ein deutlicher Wandel der Medienpräsenz weg vom klassischen Printmedium und hin zu den webbasierten Online-Plattformen.

Young ITI Meeting

Nach Begrüßung der 150 Teilnehmerinnen und Teilnehmer durch **Dr. Georg Bach** stellte **Dr. Sascha Pieger** die ITI-Online-Academy vor.
Beim letzten ITI Weltkongress in Genf gestartet hat sich die webbasierte Wissensplattform rasant und überaus positiv entwickelt. Gerade im asiatischen Raum hat sich die Online-Academy zum Standardwerk für die Recherche und das Lernen rund um die Implantologie entwickelt. Die mannigfaltigen Möglichkeiten und das faszinierende Angebot stießen bei den Teilnehmern auf ungeteilte Zustimmung – hier war es tatsächlich so, dass das „richtige Angebot bei der passenden Zielgruppe" präsentiert wurde, wie es Pieger formulierte.

Unter der souveränen und eloquenten Moderation von **Dr. Dr. Stefan Kindler**(Greifswald) startet die erste Session des wissenschaftlichen Programms. Den ersten Beitrag hierzu steuerte der Marburger Kieferchirurg **Dr. Marcel Hanisch** (Münster) bei, der über seltene Erkrankungen mit Manifestationen im Zahn-, Mund- und Kieferbereich sprach.
Der Münsteraner Oberarzt der Mund-, Kiefer-, Gesichtschirurgie der dortigen Universitätszahnklinik definierte eine seltene Erkrankung als eine, die in einem geringeren Verhältnis als 1 : 2.000 trifft – statistisch sind dieser Definition folgend jedoch alleine in der Bundesrepublik über 4 Millionen Patienten betroffen.
Bis zur endgültigen Diagnose einer seltenen Erkrankung geht oftmals eine über 10-jährige Vorgeschichte – für die Patienten oftmals auch eine Leidensgeschichte – ins Land. Nicht selten stellen Kieferchirurgen und Zahnärzte die Erstdiagnose.
Derzeit sind 531 seltene Erkrankungen mit orofazialen Manifestationen bekannt, diese können in der ROMSE-Plattform abgerufen werden.
Zahlreiche faszinierende Fallbeispiele seltener Erkrankungen, wie z. B. das mit einem Zwergenwuchs und multiplen Zahnanomalien einhergehende Seckel-Syndrom rundeten die Ausführungen Hanischs ab, dessen zentrale Forderung ein flächendeckendes Angebot von entsprechenden Spezialsprechstunden für seltene Erkrankungen war.

„Praxistaugliche Strategien zur Vermeidung der Periimplantitis" ein überaus praxisrelevantes Thema, welches **Dr. Dogan Kaner** (Berlin) gewählt hatte. Kaner definierte Rauchen, schwere Parodontitis und fehlende Nachsorge als die Risikofaktoren für das Entstehen einer periimplantären Läsion, ferner Zementreste und schwierige Mukosaverhältnisse. Hier sieht Kaner das bewährte freie Schleimhauttransplantat nach wie vor als Methode der Wahl für eine Verbesserung der mukosalen Verhältnisse.
Als take home message forderte Kaner eine synoptische Behandlungsplanung nach dem „Freiburger-Prinzip nach Professor Strub", denn so der Berliner Referent, „Implantate muss man sich verdienen!"

Dr. Tabea Flügge (Freiburg) vermochte in eindrucksvollen Fallbeispielen zu erläutern, wie wichtig die virtuelle Implantatplanung in den vergangen Jahren geworden ist und wie etabliert dieses Verfahren zwischenzeitlich ist. Wer glaubte, dass die Breisgauer Oralchirurgin hierbei nur die mannigfaltigen Optionen der digitalen Planung hervorheben würde, sah sich getäuscht – die Darstellung der Limitationen war ebenfalls Bestandteil ihrer Ausführungen. Flügge definierte drei Teile einer virtuellen Implantatplanung – die (3D-) Datenakquisition, das Computer Aided Design (CAD) und letztendlich die CAM-Produktion des Zahnersatzes. Die Breisgauer Oralchirurgin wies darauf hin, was zwischen DVT-Rekonstruktion und Intraoralscan Abweichung von bis zu 0,5 mm bestehen können. Grund hierfür könnten Artefakte verursacht durch eingegliederte Restaurationen sein, eine klare Limitation, so Flügge. Dies vor allem weil sich der entsprechende Fehler durch die weitere Planung durchziehen, ggf. sogar noch verstärken wird. In-vivo sind die Abweichungen/ Ungenauigkeiten stets höher als in-vitro. Hier nimmt auch die Lagerung der Schablonen eine wesentliche Rolle ein.

Einem Megatrend der vergangenen Jahre folgend analysierte **Dr. Christian Schmitt** (Erlangen) aktuelle Konzepte des Weichgewebsmanagements in der Implantologie und definierte deren Einsatz und Notwendigkeit. Unbedingte Voraussetzung für ein ästhetisch ansprechendes Ergebnis,

Der Past-Präsident Prof. Dr. Gerhard Wahl übernahm souverän die Aufgaben des verhinderten Präsidenten Prof. Dr. Kleinheinz.

Dr. Kai Fischer: „Ridge Preservation verfolgt mich seit meinem Studium!"

so Schmitt ist eine korrekte Implantatposition in allen drei Dimensionen und ein Hartgewebssupport. Danach muss die Verbesserung der Weichteilsituation mit keratinisierter und attached gingiva im Vordergrund der Bemühungen stehen. Eine wichtige Hilfestellung kann hier der Einsatz von Biomaterialien darstellen. Schmitt wies jedoch darauf hin, dass sich Biomaterialien bei der Einheilung anders als autologe Materialien verhalten und so auch alternative chirurgische Vorgehensweise bedingen. Dies gilt vor allem zur Vermeidung der bei Biomaterialeinsatz typischen Schrumpfungstendenz, hier ist die „Überaugmentation" Methode der Wahl.
Vorteilhaft für den Patienten wirken sich hier die unbegrenzte Verfügbarkeit der Biomaterialien und die deutlich verkürzte OP-Zeit für den Patienten aus.

„Ridge Preservation – immer und überall?" – in Zeiten eines vieldiskutierten und in Frage gestellten generellen präimplantologischen Augmentationsbedarfs fürwahr ein „heißes" Thema, welches sich **Dr. Kai Fischer** (früher Witten, jetzt Würzburg) für seinen Beitrag zum wissenschaftlichen Programm ausgesucht hatte.
„Das Thema Ridge Preservation verfolgt mich seit meinem Studium!", so die Eingangsaussage des nunmehr in eigener Praxis tätigen Referenten. Ein von ihm anfangs vorgestelltes Review belegt, dass mit Hilfe der Ridge Preservation signifikante Verbesserungen zu erzielen sind. Das Ausmaß dieser Verbesserungen indes wird sehr unterschiedlich gewertet, eine einheitliche Datenlage liegt nicht vor. Hauptproblem sei der vertikale Verlust. Zur Komplikationsvermeidung indes kann man mit dem Einsatz von resorbierbarem Biomaterial, ggf. ergänzt durch den Einsatz von Hyaluronsäure, dienlich sein. Unabdingbare Bedingungen hierfür sind eine sorgfältige Degranulation, das Ausnutzen der approximalen Knochenwände und – dass der Patient Zeit hat!

Fazit Fischers: „Ridge Preservation immer und überall?" hier ein klares „Nein!". Zum Zeitpunkt der Extraktion sollte allerdings klar sein, welches Konzept später verwirklicht werden soll. Davon abhängig kann entschieden werden, ob erhaltende Maßnahmen erforderlich werden oder nicht.

Das Streitgespräch des Young ITI Meetings. Hier im Bild Dr. Dr. Stefan Kindler und Dr. Tabea Flügge.

Ein eidgenössisches Referentenduo steuerte die beiden letzten Vorträge bei – aus der französischen Schweiz kommend gab **Dr. Stefan Hicklin** (Genf) wichtige Entscheidungshilfen zu der kontrovers diskutierten Fragestellung „festsitzend versus abnehmbar": Auch wenn der Trend der vergangen Jahre – korrespondierend mit den Patientenvorstellungen und -wünschen – klar in Richtung festsitzender Versorgung ging, so wies Hicklin der abnehmbaren Versorgungsform nach wie vor hohe Wertigkeit zu.
Bezüglich Planungsbedarf, Erfordernis einer Augmentation und der Erzielung eines ästhetisch guten Ergebnisses auch beim kompromittierten Patienten hat die abnehmbare Konzeption sogar klare Vorteile und so – so das Fazit Hicklins – kommt es auf den Patienten und seine Zielvorgabe an, welchen der beiden Versorgungsphilosophien der Vorzug zu geben ist.
Beeindruckend die Kernaussage Hicklins, dass ein unerfüllter Implantatwunsch für die Patienten eine Verschlechterung ihrer Lebensqualität darstellt. Unabhängig von festsitzender und abnehmbarer Implantatprothetik bedeute die Insertion künstlicher Zahnpfeiler für die Patienten eine wesentliche Verbesserung der Lebensqualität.

„Sind kurze Implantate praxisreif?" – eine knifflige Frage fürwahr! **PD Dr. Philipp Sahrmann** (Zürich) analysierte, wertete und gab Antworten: Anhand wissenschaftlicher Daten und gut dokumentierter Fallbeispiele konnte er darstellen, dass sich in den vergangen Jahren wesentliche Verbesserungen und neue Erkenntnisse ergeben haben, die auch den sogenannten „shorties" eine klare Berechtigung zuweisen. Neue, verbesserte Oberflächen, minimalinvasive Insertionstechniken und ausgewogene Belastungskonzepte ermöglichen den Einsatz kurzer Implantate in vielen Fällen auch unter Vermeidung aufwändiger und invasiver augmentativer Eingriffe.

Das Streitgespräch

Der Klassiker – das Streitgespräch des Young ITI Meetings! Ausgewiesene Experten diskutieren zu einem relevanten Thema – traditionsgemäß am Ende eines Young ITI Meetings. In Berlin gaben Fallbesprechungen den äußeren Rahmen für das Streitgespräch an dem als Diskutanten Dr. Kai Fischer, Dr. Stefan Hicklin, Dr. Tabea Flügge, Dr. Dogan Kaner und Prof. Dr. Gerhard Wahl teilnahmen. Zufrieden konnten die Macher des 10. Young ITI Meetings am Samstagabend ein erstes Resümee ziehen – der Relaunch des Young-ITI ist geglückt, das Format 2.1 läuft.

Dr. Georg Bach
Rathausgasse 36 · 79098 Freiburg im Breisgau
doc.bach@t-online.de

V.l.n.r.: Dr. Christian Scheytt (Ulm), Drs. Heike & Torsten Strenger (Dortmund), Prof. Dr. Johannes Einwag (ZFZ, Stuttgart), Dr. Oliver Müller (Tuttlingen), ZA Christian Berger (BDIZ EDI, Kempten), Dr. Art Timmermeister (Bielefeld), Prof. Dr. Dr. Ralf Smeets (UKE, Hamburg), ZA Jan-Philipp Schmidt (Aktionsbündnis). Copyright: Becher/DÄV

Botschafter für Implantatgesundheit ausgezeichnet

Mehr als 60 ImplantatPflegeCenter in Deutschland setzen sich bereits in besonderem Maße für die Gesunderhaltung von Zahnimplantaten ein. Insbesondere durch intensive Aufklärung der Patienten – schon im Vorfeld der Implantation – aber auch durch professionelle Implantat-Prophylaxe und regelmäßige Recall-Intervalle, engagieren sich diese Praxen für eine nachhaltige Implantologie.

Das Aktionsbündnis gesundes Implantat, welches sich seit 2011 für die Aufklärung von Zahnmedizinern, Mitarbeitern und Patienten im Hinblick auf die Gesunderhaltung von Zahnimplantaten einsetzt, hat nun im Rahmen der IDS 2017 erstmals Zahnärztinnen und Zahnärzte als Botschafter für Implantatgesundheit ausgezeichnet, die sich in außergewöhnlichem Maße für die Belange der Patientenaufklärung, der wissenschaftlichen Forschung und der Implantat-Prophylaxe eingesetzt haben.

Prof. Dr. Johannes Einwag (ZFZ, Stuttgart), ZA Christian Berger (BDIZ EDI, Kempten), Prof. Dr. Dr. Ralf Smeets (UKE, Hamburg), PD Dr. Dirk Ziebolz (Uni Leipzig), Dr. Oliver Müller (Tuttlingen), Drs. Heike & Torsten Strenger (Dortmund), Dr. Ernst Vöpel (Remscheid), Dr. Christian Scheytt (Ulm) und Dr. Art Timmermeister (Bielefeld) sind die ersten Zahnmediziner, die sich über die Auszeichnung als Botschafter für Implantatgesundheit freuen konnten und beinahe vollzählig zur Urkundenverleihung im Rahmen der Internationalen Dental-Schau nach Köln gekommen waren.

Ebenfalls im Rahmen der IDS konnte das Aktionsbündnis gesundes Implantat erstmals das Kompendium Step-by-Step vorstellen. Die Zusammenstellung der wichtigsten Fakten zur Gesunderhaltung von Zahnimplantaten ist als Hilfestellung und Einstiegsinformation für das gesamte Praxis-Team konzipiert worden und mehr als 20 unterschiedliche Autoren haben intensiv an dem kompakten, ca. 60 Seiten umfassenden Nachschlagewerk mitgearbeitet.
Neue und bestehende ImplantatPflegeCenter bekommen das Step-by-Step Kompendium im Rahmen der Zusammenarbeit kostenfrei in digitaler Form zur Verfügung gestellt. „Die digitale Verbreitung in den Praxen ermöglicht es uns, für die engagierten Kolleginnen und Kollegen in den ImplantatPflegeCentern die Informationen des Kompendiums regelmäßig zu aktualisieren – gerade im Hinblick auf die Vermeidung von Periimplantitis müssen wir stets up to date sein", so Jan-Philipp Schmidt, Gründer und Geschäftsführer des Aktionsbündnis.

Damit noch mehr Patienten die notwendigen Infos und Tipps zur häuslichen Mundpflege von ihren Praxen an die Hand bekommen, hat das Bündnis außerdem die Schutzgebühr der stark nachgefragten Broschüre „Implantate brauchen Pflege" für die ImplantatPflegeCenter gesenkt. Möglich macht diesen Schritt die Unterstützung der Bündnispartner TePe, Ivoclar Vivadent, Electro Medical Systems EMS, Carestream, 3M Espe, Sunstar GUM, goDentis, ParoStatus, BeoCondis, Deutsche Gesellschaft für Dentalhygieniker/Innen DGDH, Gesellschaft für Präventive Zahnheilkunde (GPZ), Bundesverband der implantologisch tätigen Zahnärzte in Europa BDIZ EDI, VentureMedica, Oemus Media, Deutscher Ärzte-Verlag und Zahnmedizinischer Fach-Verlag.
Interessierte Praxen können sich unter http://www.gesundes-implantat.de/ipc auf die Auszeichnung als ImplantatPflegeCenter bewerben.

WEITERE INFORMATIONEN

Aktionsbündnis gesundes Implantat
Händelstraße 18 · 33604 Bielefeld
E-Mail: info@gesundes-implantat.de
Tel.: 0800 - 229 071-0

Prof. Dr. Markus Hürzeler mit den zufriedenen Teilnehmern.

Update Implantologie: Praxisnah und nachhaltig gedacht

Seit vielen Jahrzehnten steht die NEUE GRUPPE als unabhängige wissenschaftliche Vereinigung von Zahnärzten für das Thema „Fortbildung". Dieser Kernaufgabe widmet sich der Verein mit Kompetenz, Enthusiasmus und Engagement. So fand Ende März 2017 ein dreitägiges Seminar mit Prof. Markus Hürzeler statt, welches dem Credo der Gruppierung einmal mehr gerecht wurde.

Was macht eine Fortbildung erfolgreich? Bei der NEUEN GRUPPE sind es in erster Linie praxisrelevante Themen sowie authentische, hochqualifizierte Referenten, die mit ihrer Leidenschaft für die Zahnmedizin eine gezielte Wissensvermittlung ermöglichen. Vom 23. März bis 25. März 2017 fand in München das Seminar „Update Implantologie" statt. 25 Teilnehmer haben sich gemeinsam mit dem Referenten, Prof. Markus Hürzeler (München), einem Kaleidoskop an implantologischen Themen gewidmet. Behandlungskonzepte, ethische Fragen, Patientenbedürfnisse, fachliches Know-how, zahnärztliche Fertigkeiten ... – viele Themen aus dem Alltag wurden diskutiert und erörtert.

Konzeptioneller Ansatz in der Implantologie

Die bedarfsgerechte, patientenindividuelle Behandlung innerhalb eines implantologischen Konzeptes mündet für den Referenten im Therapieziel: Das „perfekte" Resultat. Aber was ist „perfekt"? „Nicht immer bedeutet dieses Wort für Zahnarzt und Patienten dasselbe", sensibilisierte Prof. Hürzeler. Entscheidungsbildend bei der Therapieplanung sind für den erfahrenen Implantologen jeweils zu einem Drittel die externe Evidenz, die interne Evidenz und die individuellen Patientenwünsche. Zudem setzt er im implantologischen Alltag auf Teamwork. Taktgebende Disziplin seien die Parodontologie und zunehmend auch die Kieferorthopädie. Im Kreis der implantologisch interessierten Teilnehmer betonte er, dass der Wert eigener Zähne durch Implantate nur mit großer Anstrengung erreicht und nie übertroffen werden könne. Sein Appell: Einwurzelige Zähne, besonders in der ästhetischen Zone, sollten nicht frühzeitig extrahiert werden. Die rekonstruktive Parodontalchirurgie, kombiniert mit adhäsiver Zahnheilkunde, böte wirkungsvolle Lösungswege für vermeintlich aussichtslose Zähne.

Prof. Markus Hürzeler zeigte anhand von Patientenfällen Vorgehensweisen, Limitationen, Alternativen und Lösungswege.

Die Teilnehmer konnten unter Anleitung des Referenten chirurgische Konzepte (hier die Nahttechnik) selbst ausprobieren.

Mit einem Feuerwerk an Fachwissen begeisterte Prof. Hürzeler die Teilnehmer und nahm sie mit auf eine Reise durch „seine" Welt der Implantologie. Die geringe chirurgische Morbidität sowie eine möglichst reduzierte Anzahl an Behandlungsterminen erachtet er als wesentlichen Bestandteil der modernen Zahnmedizin. Anhand von Fallbeispielen demonstrierte er sein behutsames Vorgehen bei der implantologischen Versorgung im Frontzahngebiet, stellte das effiziente „All-in-Two-Konzept" für den Seitenzahnbereich vor, sprach über navigierte Implantologie, Nahtverschluss, Weichgewebemanagement, Augmentations- und Freilegungstechniken. Er schaffte es, die Komplexität der Implantologie auf nachvollziehbarem Weg zu vermitteln. In thematisch angepassten Hands-on-Tutorials wurden die theoretischen Informationen bei der praktischen Anwendung vertieft.

„Wenn einer sagt, er ist schon gut, dann ist's vorbei…"

Dieses Zitat von Prof. Markus Hürzeler entspricht dem Credo der NEUEN GRUPPE. Der Referent sensibilisierte dafür, sich intensiv fortzubilden, sich zu fordern und zu fördern, bewährte Konzepte zu hinterfragen, diese weiter zu entwickeln bzw. ggf. neue Abläufe zu konzipieren. Das hohe fachliche Niveau und die ausgezeichnete Didaktik sorgten bei dem Seminar „Update Implantologie" für einen greifbaren Lernprozess. Der kollegiale Austausch unter den Teilnehmern und mit dem Referenten lies die Fortbildung zusätzlich zu einem Erfolg werden. Ergänzend zum Seminar wird ein besonderer Service geboten: Auf der Website ist ein umfassender Kursbericht mit vielen fundierten, praxisgerechten Fachinformationen nachzulesen.
In den kommenden Monaten finden weitere spannende zahnmedizinische Seminare zu unterschiedlichen Themen statt. Eine Übersicht hierzu gibt es auf der Website www.Neue-Gruppe.de.

spitta akademie

Die Spitta Akademie ist Ihr kompetenter Partner für zahnmedizinische und zahntechnische Fortbildungen. Als einer der größten Anbieter von Abrechnungsseminaren bieten wir Ihnen aktuelles und praxisnahes Expertenwissen aus den Bereichen Zahnmedizin und Zahntechnik. Mit der Spitta Akademie entscheiden Sie sich nicht nur für eine Fortbildung, Sie entscheiden sich für mehr als 40 Jahre Kompetenz und Erfahrung.

www.spitta-akademie.de

Spitta Akademie c/o Spitta Verlag GmbH & Co. KG | Ammonitenstraße 1 | 72336 Balingen
Telefon: 07433 952-701 | E-Mail: beratung@spitta-akademie.de | www.spitta-akademie.de

DGOI stellt Fortbildungsprogramm für Kompetenz und Praxiserfolg vor

Die Deutsche Gesellschaft für Orale Implantologie (DGOI) hat ein klar strukturiertes Fortbildungsprogramm entwickelt, das die Einsteiger in den Fachbereich Implantologie individuell auf dem Weg zum Experten der Implantologie (DGOI) begleitet. Dabei setzt die Fachgesellschaft konsequent auf das Nebeneinander von Gruppentrainings in den verschiedenen Curricula für das Erlernen des Basiswissens und individuellen implantologischen Trainings mit Coachings, Hospitationen und Supervisionen.

Ergänzend zum implantologischen Kompetenzaufbau kann in unterschiedlichen Curricula das Know-how in den Bereichen Praxismanagement und Implantatprothetik aufgebaut werden. Damit auch die implantologische Kompetenz des Teams gezielt gefördert wird, bietet die DGOI ein spezielles Curriculum für die Fachassistenz an. „Mit unserem neu strukturierten Fortbildungsangebot haben wir ein effektives Gesamtpaket vom sicheren Einstieg in die Implantologie bis zum Experten der Implantologie geschaffen", erklärt Dr. Fred Bergmann, Präsident der DGOI.

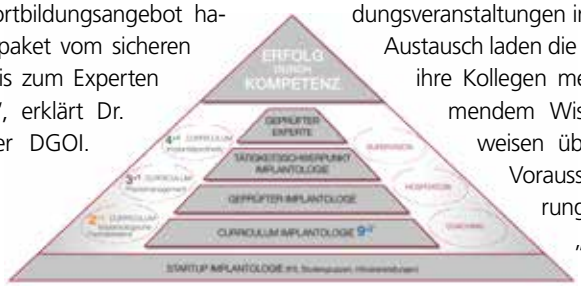

Vom Beginner zum Experten der Implantologie

Implantologische Kompetenz

So früh wie möglich in die Implantologie hineinschnuppern, das ist mit dem zweitägigen Startup Implantologie-Kurs für Studierende der Zahnmedizin und junge Zahnmediziner möglich. Zweimal im Jahr – im Sommer im Chiemgau, im Winter nördlich von Hamburg – lässt sich jeweils an einem Wochenende ein praxisnaher Einblick in die Implantologie mit vielen Hands-on-Trainings gewinnen. Wer sich danach ein fundiertes Basiswissen aneignen möchte, findet im Curriculum Implantologie „9+2" ein attraktives Gesamtpaket für den sicheren Einstieg in die Implantologie. An neun Kurswochenenden wird das aktuelle, evidenzbasierte Basiswissen vermittelt, jeweils mit einem hohen Hands-on-Anteil. Neu ist: Die Curriculum-Absolventen erhalten kostenfrei zwei Coaching-Standard-Einheiten, um mit der konstruktiven Begleitung erfahrener Implantologen die ersten eigenen Fälle sicher zu planen.

Darüber hinaus bietet die DGOI weitere Einzel- und Kleingruppentrainings, wie Supervision und Hospitation im sogenannten Coaching „plus" mit Experten der Implantologie an. Die Supervision findet in der Praxis der Kollegen statt, damit das gesamte Praxisteam Routine für die Abläufe der Implantatbehandlung bekommt. Zu regelmäßigen Fortbildungsveranstaltungen in der Region und zum kollegialen Austausch laden die zahlreichen Studiengruppenleiter ihre Kollegen mehrmals im Jahr ein. Mit zunehmendem Wissensstand und mit den Nachweisen über die erforderlichen fachlichen Voraussetzungen können die Zertifizierungen „Geprüfter Implantologe", „Tätigkeitsschwerpunkt Implantologie" und „Geprüfter Experte der Implantologie" der DGOI erworben werden.

Operative Kompetenzen

Für den Praxiserfolg hat die DGOI als implantologische Fachgesellschaft für den Praktiker unterschiedliche Curricula zur Förderung der operativen Kompetenzen ins Leben gerufen. Dazu gehören das Curriculum Implantatprothetik „4+1" für prothetisch orientierte Zahnärzte und Zahntechniker, das Curriculum Praxismanagement „3+1" und das Curriculum für die Implantologische Fachassistenz „2+1". Mit diesem rundum Angebot werden die Mitglieder der DGOI auf Wunsch auch bei Fragen rund um die Praxis-Infrastruktur, Abrechnung und den professionellen Umgang mit den Kostenträgern unterstützt.

Die Curricula 2017 im Überblick:

Startup Implantologie Süd für Studierende und junge Zahnmediziner am 22. und 23. Juli 2017 in Obing/Chiemgau
Curriculum Implantologie „9+2" mit Start am 14. und 15. Juli 2017
Curriculum Implantologische Fachassistenz „2+1" mit Start am 6. und 7. Oktober 2017
Curriculum Implantatprothetik „4+1" mit Start am 3. und 4. November 2017
Startup Implantologie Nord für Studierende und junge Zahnmediziner am 16. und 17. Dezember 2017 in Kaltenkirchen bei Hamburg

Weitere Informationen zu den Referenten, Orten und den weiteren Terminen der Curricula unter: www.dgoi.info/fortbildung/

Nachgefragt bei Prof. Knut A. Grötz

„Aufklärung und Dokumentation sind der rote Faden im Patientenrechtegesetz“

Die Arzthaftung ruht auf drei Pfeilern: Nummer eins ist der Behandlungsfehler im engeren Sinn, Nummer zwei ist ein Verstoß gegen die Aufklärungspflicht und Nummer 3 ist der Verstoß gegen die Dokumentationspflicht. Die Ärzte fühlen sich durch Studium und Weiterbildung auf dem ersten Gebiet, dem Behandlungsfehler im engeren Sinne, besser ausgebildet, als bei der Aufklärung und Dokumentation. Hinzu kommt, dass bei einem Behandlungsfehler im engeren Sinne der Patient beweispflichtig ist. Bei den Punkten Aufklärung und Dokumentation ist jedoch der Arzt beweispflichtig. Er muss eine korrekte Aufklärung und Dokumentation beweisen.

Können Sie diese Verunsicherung an Beispielen konkretisieren?

Prof. Grötz: Ich persönlich kenne solche Fälle aus der Perspektive des Gerichtssachverständigen. Nach meiner Erfahrung nutzen die Anwälte von Patienten wegen der Beweispflicht des Arztes Verstöße gegen die Aufklärungs- und Dokumentationspflicht oft als sogenannte „Aufhängetatbestände“. Wenn der Anwalt den Eindruck hat, dass sein Mandant einen Behandlungsfehler im engeren Sinne nicht beweisen kann, schwenkt er um auf den Bereich Aufklärung und Dokumentation, um so vielleicht doch noch eine Verurteilung des Arztes zu erreichen, wenn dieser hier in Beweisnot gerät. Das Thema spielt zunehmend auch eine Rolle in der zahnmedizinischen Fachpresse. Wenn man manche Beiträge von Rechtsanwälten zu diesem Thema liest, kann man sich des Eindrucks nicht erwehren, dass diese die Ängste eher fördern. Hinzu kommen falsche Ratschläge und Empfehlungen, etwa zur Verwendung standardisierter Aufklärungsformulare. Diese tragen jedoch nur eine sehr schwache Rechtssicherheit in sich. Hier müssen wir besser informieren.

Müssen sich Aufklärung und Dokumentation aufgrund des Patientenrechtegesetzes also verändern?

Prof. Grötz: Ja! Tatsächlich sind die Aufklärungs- und Dokumentationspflichten im Patientenrechtegesetz deutlich strenger gefasst als in der bisherigen Rechtsprechung. Aufklärung und Dokumentation ziehen sich wie ein roter Faden durch das Patientenrechtegesetz. Früher war es möglich, auch ohne exakte Dokumentation vor Gericht glaubhaft zu machen, dass die Aufklärung erfolgt ist. Jetzt steht im Gesetz: es muss dokumentiert werden. Wir müssen Kolleginnen und Kollegen also darin fit machen, die Aufklärung so zu dokumentieren, dass diese nicht den Routinebetrieb der Patientenversorgung aushebelt und dass ein Gutachter erkennen kann, dass beispielsweise die wichtigsten Komplikationen benannt wurden. Viel weniger wichtig ist ein Formular oder ein vom Patienten unterschriebener Zettel.

Was können Ihre Kollegen von der Tagung am 1. Juli in Frankfurt mit nach Hause nehmen?

Prof. Grötz: Wir haben als DGI Aufklärungsarbeit auf der Metaebene zu leisten. Wir müssen Unsicherheit und Ängste nehmen und zwar mit den richtigen Antworten auf Basis hoher wissenschaftlicher Standards und vor juristischem Hintergrund. Wir müssen die Kollegen fit machen, damit sie eine angemessene Aufklärung und die notwendige Dokumentation im genau richtigen Umfang vornehmen können – und beides mit möglichst geringem Zeitaufwand. Die Tagung erfüllt genau diese Funktion. Wichtig ist dabei auch die Kooperation mit den Landeszahnärztekammern. Es genügt nicht, einen Schriftsatz ins Internet zu stellen und die Kollegen aufzufordern, diesen zu lesen. Wir müssen in den Dialog eintreten. Denn nur im Dialog können wir Fragen aufnehmen.

DGI-Sommersymposium 2017:
Aufklärung und Dokumentation vor dem Hintergrund des Patientenrechtegesetzes und aktueller BGH-Urteile
Termin: Samstag, 01. Juli 2017, 9:30 - 16:30 Uhr,
Universitätsklinikum Frankfurt · Theodor-Stern-Kai 7
60590 Frankfurt am Main
www.dgi-ev.de/sommersymposium2017

VORSCHAU

Juni 2017

Parodontologie

Ein Artikel der Praxishochschule in Köln konzentriert sich auf die Zusammenhänge zwischen der rheumatoiden Arthritis und der Parodontitis. Zudem werden die Auswirkungen der medikamentösen Behandlungsmaßnahmen in der Therapie der rheumatoiden Arthritis auf die orale Gesundheit analysiert. Des Weiteren wird ein Behandlungskonzept erläutert, welches Zahnärzten und Rheumatologen den alltäglichen Umgang mit Rheumapatienten erleichtern soll.

Interdisziplinäres

Über die konkreten Zusammenhänge zwischen Diabetes und Parodontitis wissen wir bisher noch nicht so viel. Warum ein Blutzucker-Schnelltest mittelfristig zur Standard-Anamnese im Rahmen der zahnärztlichen Untersuchung gehören könnte, berichtet Dr. Christian Rath im Experteninterview.

IMPRESSUM

Verlag	Spitta Verlag GmbH & Co. KG Ammonitenstraße 1, 72336 Balingen Tel.: +49 7433 952-325 Fax: +49 7433 952-321 Internet: www.spitta.de www.dimagazin-aktuell.de
Chefredaktion Implantologie:	PD Dr. Dr. Dr. M.Sc. Oliver Seitz oliver.seitz@spitta.de
Chefredaktion Parodontologie:	Prof. Dr. Georg Gaßmann georg.gassmann@spitta.de
Redaktion:	Carmen Bornfleth carmen.bornfleth@spitta.de
Ständiger Mitarbeiter der Redaktion:	Dr. Jan-Friedrich Dehner jan-friedrich.dehner@spitta.de
Anzeigen:	Josefa Seydler josefa.seydler@spitta.de
	Heike Müller-Wüstenfeld heike.mueller-wuestenfeld@spitta.de
Anzeigenservice und Vertrieb:	Gundula Schwaner gundula.schwaner@spitta.de Tel.: +49 7433 952-325
Anzeigenpreisliste:	Nr. 21 vom 1. November 2016
Erscheinungsweise:	Februar, März, Mai, Juni, September, Oktober, November
Jahrgang:	21. Jahrgang 2017
Auflage:	9.500 Exemplare
Verbreitung:	Deutschland und europäisches Ausland
Jahresabonnement:	Euro 50,00 (Einzelpreis Euro 10,00)
Gestaltung:	www.b-2-h.de
Druckerei:	F&W MEDIENCENTER, Kienberg

Redaktionsbeirat:

Dr. Eduardo Anitua, Vitoria (E)
Prof. Dr. Nicole Arweiler, Marburg
Dr. Georg Bayer, Landsberg
Dr. Fred Bergmann, Viernheim
Dr. Robert Böttcher, Ohrdruf
Dr. Jörg Brachwitz, Remscheid, Schwelm
PD Dr. Dan Brüllmann, Mainz
Dr. Hermann Derks, Emmerich
Dr. Marcus Engelschalk, München
Dr. Daniel Engler-Hamm, München
Prof. Dr. Dr. E. Fischer-Brandies, München
Dr. med. Michael Gahlert, München
Dr. German Gómez-Román, Tübingen
Prof. Dr. Roberto Grassi, Bari (I)
Dr. H.-J. Hartmann, Tutzing
Dr. Michael Hopp, Berlin
Dr. Werner Hotz, Sigmaringen
Dr. Hans-Dieter John, Düsseldorf
Dr. Frank Kistler, Landsberg
Dr. Steffen Kistler, Landsberg
Dr. Heinz Kniha, München
Prof. Dr. Ralf Kohal, Freiburg
ZTM Heiner Kruse, Hamburg
Prof. Dr. K.-P. Lange, Berlin
Dr. Philippe D. Ledermann, Bern (CH)
ZTM Reinhard Lucas, Mönchengladbach
Dr. Ralf Masur, Bad Wörishofen
Dr. Robert Nölken, Lindau
Prof. Dr. Dr. Winand Olivier, M.Sc., Bottrop
RA Björn Papendorf, Münster
Dr. Mathias Plöger, Detmold
Dr. Florian Rathe, Forchheim
Prof. Dr. Dr. Dr. Robert Sader, Frankfurt
Kerstin Salhoff, Nürnberg
Dr. Dr. Markus Schlee, Forchheim
Dr. Karl-Heinz Schnieder, Münster
Dr. Achim Sieper, Kamen
Dr. Christoph Sliwowski, Düsseldorf
Prof. Serge Szmukler-Moncler, Basel (CH)
Dr. Alexander Volkmann, Saalfeld
Dr. Clemens Walter, Basel (CH)
Prof. Dr. Thomas Weischer, Essen
Dr. Jörg-Ulf Wiegner, Saalfeld
Dr. Walter Wille-Kollmar, Barletta (I)
Prof. Dr. Murat Yildirim, Düren

Die Zeitschrift und die enthaltenen Beiträge sowie die Abbildungen sind urheberrechtlich geschützt. Jede Verwertung ist ohne Zustimmung des Herausgebers unzulässig und strafbar. Dies gilt besonders für Vervielfältigungen, Übersetzungen, Mikroverfilmungen und die Einspeicherung und Bearbeitung in elektronischen Systemen. Nachdruck, auch auszugsweise, nur mit Genehmigung des Verlages. Bei Einsendungen an die Redaktion wird das volle Einverständnis zur vollständigen oder auszugsweisen Veröffentlichung vorausgesetzt. Für unverlangt eingesandte Manuskripte kann keine Gewähr übernommen werden. Gezeichnete Artikel geben nicht unbedingt die Meinung der Redaktion wieder. Eine Haftung aus unrichtigen oder fehlerhaften Darstellungen wird in jedem Falle ausgeschlossen. Es gelten die AGB.

DENTAL KOMPAKT 2017

Das Jahrbuch für Dentalprodukte

Mehr als 2.500 Dentalprodukte zu Zahnmedizin und Zahntechnik direkt miteinander vergleichen – und das alles in einem Werk. So sparen Sie wertvolle Zeit bei Investitionsentscheidungen in der Zahnarztpraxis und im Dentallabor.

Jetzt bestellen:
www.spitta.de/dentalkompakt2017

DENTAL KOMPAKT 2017 – Das Jahrbuch

Nachschlagewerk, über 100 verschiedene Produktvergleiche
komplett in Farbe, DIN A4,
verstärkter Umschlag, gebunden
€ 50,– zzgl. Versandkosten und MwSt.
Best.-Nr. 1008097111

NEU
Nur € 50,–

spitta

Spitta Verlag | Ammonitenstraße 1 | 72336 Balingen

DENTAL KOMPAKT online

Das Vergleichsportal für Dentalprodukte



www.dentalkompakt-online.de

über 4.000 Dentalprodukte online vergleichen

LegacyP
Progressives V-Gewinde

Die LegacyP Implantate kombinieren ein **progressiv tieferes V-Gewinde** mit einer gleichbleibend schmalen Gewindehöhe am Implantat. Dies ermöglicht eine **erhöhte Primärstabilität**, eine stärkere Osseointegration und dadurch eine hervorragende Patientenzufriedenheit.[1]

NEUES IMPLANTAT

3.2mmD | 3.7mmD | 4.2mmD
4.7mmD | 5.2mmD | 5.7mmD

6mmL | 8mmL | 10mmL
11.5mmL | 13mmL | 16mmL

Progressives V-Gewinde:
Verstärkte Primärstabilität[1]

Maschinierte Oberfläche:
Minimiertes Entzündungsrisiko der Mukosa[2]

Abgerundetes Vierkant-Profil:
Vereinfachtes Repositionieren in die Abformung für exakte Resultate

Kompatibel mit Zimmer Biomet-Dental und BioHorizon

Referenzen:
1 http://www.ncbi.nlm.nih.gov/pmc/articles/PMC4279055
2 Berglundh T., Gotfredsen K., Zitzmann N.U., Lang N.P., Lindhe J. (2007) „Spontaneous progression of liguture induced peri-implantitis at implants with different surface roughness: an experimental studi in dogs.", Clinical Oral Implants Research, 18 (5), 655-661

LegacyP bestellen:
www.implantdirect.de | 00800 4030 4030