www.dimagazin-aktuell.de

DENTALE IMPLANTOLOGIE & PARODONTOLOGIE

03
Mai 2019
23. Jahrgang
ISSN 1610-9988

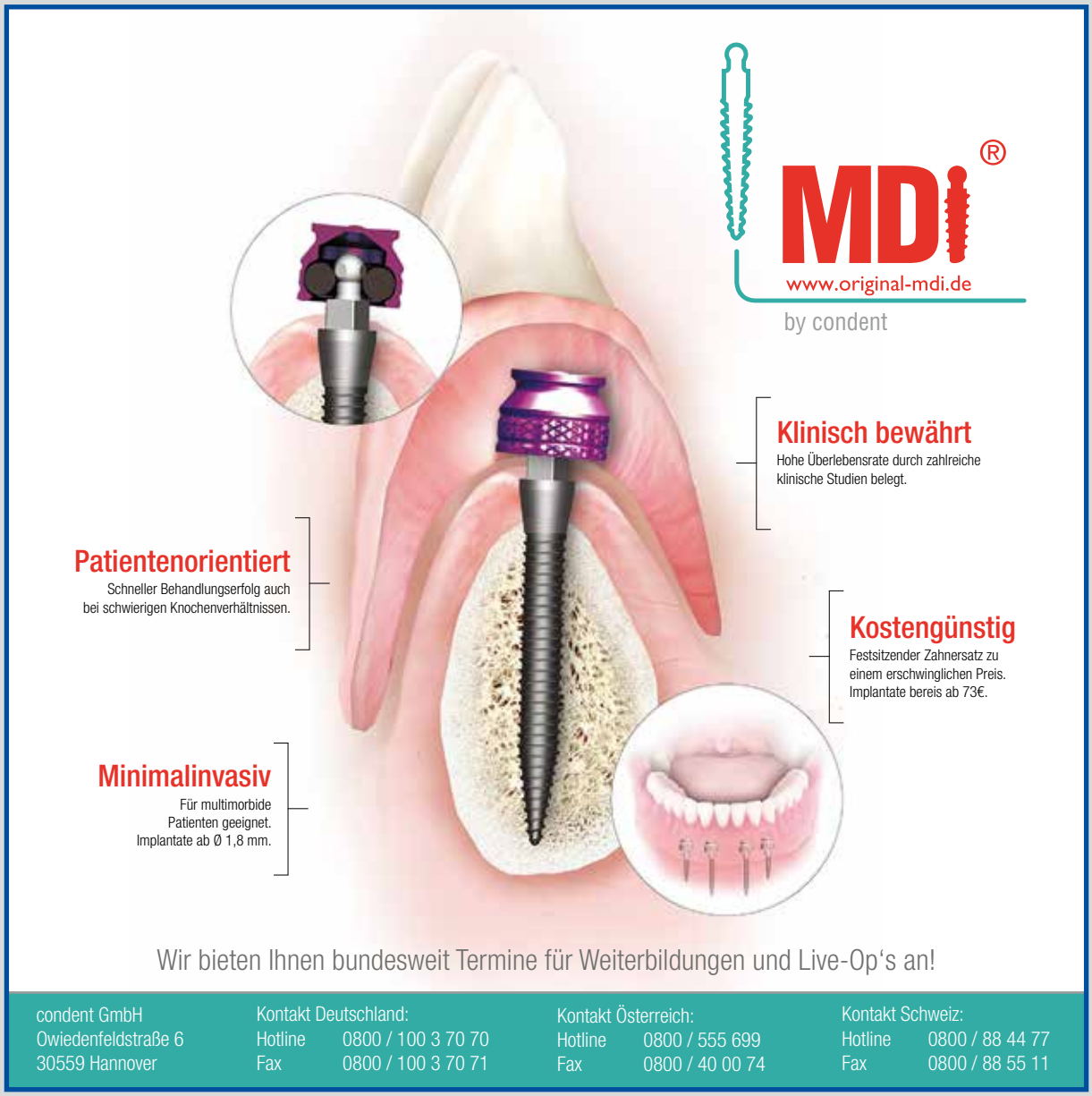

IMPLANTOLOGIE
Implantatrestauration mit Erhalt der periimplantären Strukturen

RECHT
Sinn und Unsinn: Das nachvertragliche Wettbewerbsverbot

INTERVIEW
Kein Metall mehr im Mund – Keramik ist auf dem Vormarsch

spitta

Einfach. Sicher. **Keramik.**

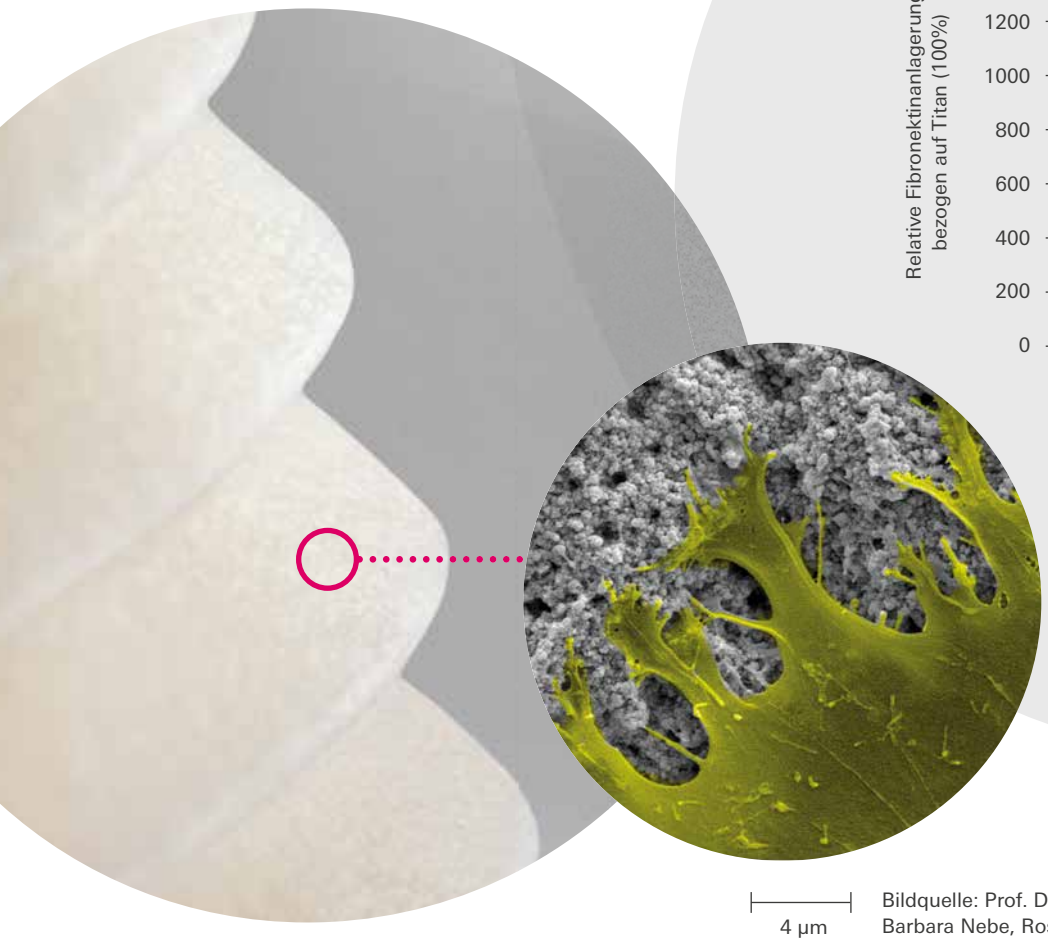

Bildquelle: Prof. Dr. Barbara Nebe, Rostock

ceramic.implant Zellausbreitung

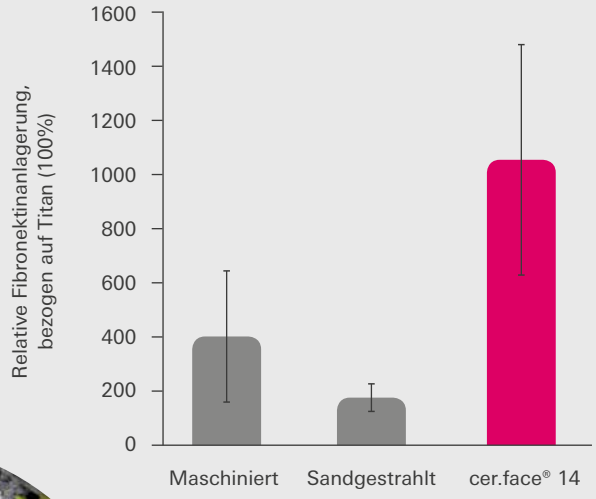

Bergemann C et al. Microstructured dental zirconia surfaces modulate osteogenic marker genes in human primary osteoblasts. J Mater Sci Mater Med. 2015 Jan;26(1):5350.

Implantatoberfläche in Bestform!

Auf der makro- & mikrostrukturierten Implantatoberfläche cer.face® 14 verankern sich die Knochenzellen fest mit ihren Zellausläufern – für die sehr gute Primärstabilität und sichere, schnelle Osseointegration von ceramic.implant.

Ein Implantat, viele Vorteile:

Weitere Informationen über ceramic.implant finden Sie online unter www.vitaclinical.com

vitaclinical®

Die Reifeprüfung

Verehrte Leserschaft,

wem kommt bei diesem Titel nicht der legendäre Hollywoodfilm von 1967 mit Dustin Hoffmann in den Sinn? Ein Hochschulabsolvent, der die kindliche Naivität ablegt… Reifeprüfung….? Ist dieses Wort wirklich nur auf die Summe der Grenzübertritte auf dem Weg zum Erwachsenwerden gemünzt? Impliziert das ausschließlich das Eintauchen in den Strudel von Ernsthaftigkeit, Vernunft und auch Resignation? Der Erwachsene hat den Kopf nicht mehr über den Wolken, sondern ist mit beiden Beinen auf dem Boden der Tatsachen angekommen: Kurzum … hat jeden Idealismus auf der Strecke gelassen.
Wer mit 20 noch kein Marxist sei, habe kein Herz, wer es mit 40 noch sei, keinen Verstand, so Winston Churchill. Der erhobene Zeigefinger hinter dieser Aussage ist offensichtlich: Irgendwann muss jeder erwachsen werden und den Lauf der Welt erkennen. Weder wird man den Kapitalismus abschaffen noch die Weltrevolution lostreten – also: Suche dir einen ordentlichen Job, baue ein Haus für Deine Familie und kaufe Dir ein repräsentatives Auto. Die Perspektive eines klassisch-spießigen Erwachsenenlebens schreckt eher ab, als es als klares Ziel zu definieren. Schließlich möchte man als junger Mensch ja alles, nur nicht das Leben der eigenen Eltern kopieren. Und doch sehnt man sich als Kind beziehungsweise heranwachsender Mensch nach der Freiheit der Erwachsenen. Endlich alles dürfen, selbst entscheiden, den eigenen Weg gehen. Sich lossagen von den Eltern, selbstständig sein – wer würde darauf verzichten wollen? Denn das bedeutet Erwachsenwerden offenbar auch: Eigenständigkeit, Verantwortung, Anerkennung. Vielleicht ist es aber auch diese Eigenständigkeit und Verantwortung, die das Wort „Reifeprüfung" in alle Etappen des Erwachsenenlebens trägt und Prüfungen, persönliche Meilensteile und Horizont erweiternde Grenzüberschreitungen – privat wie beruflich – flankiert. Beschert der private und berufliche Alltag nicht täglich Prüfungen, an welchen man die eigene Reife – bei entsprechender Betrachtung – messen kann?! Entscheidungen – zum eigenen Wohl und vor allem zum Wohl anderer. Unserer Mitarbeiter und unserer Patienten. Die DI DENTALE IMPLANTOLOGIE & PARODONTOLOGIE maßt sich nicht an, ein Lebensratgeber zu sein – aber eben ein Praxisratgeber und Wegbegleiter des professionellen Umfeldes.

Daher prüfen Sie Ihr Protokoll: Ist die postoperative Röntgenkontrolle in Zeiten von digitaler Planung noch zeitgemäß? Dr. Alevizakos und Prof. Dr. von See liefern hierzu interessante Gedanken. Werden sie sich bewusst für oder gegen die Verwendung von Originalteilen entscheiden? Werden Sie nach der Lektüre unseres Artikels zur Verwendung von PRF auch zum Anwender? Hätten Sie im Fall der Nichtanlage der Zähne 12 und 22 genauso wie unser Autor Dr. Plöger entschieden? Ein Zeichen höherer Reife ist auch ein ausgereiftes Zusammenspiel von Zahnarzt und Zahntechniker, wie Dr. Steveling und ZTM González zeigen. Und nicht zuletzt ereilen uns Reifeprüfungen im Umgang mit Personal und Kollegen: Frau Lamp aus unser Rechtssparte geht der Haltbarkeit von vertraglichen Vereinbarungen in einem Gesellschaftsvertrag nach und Praxiscoach Axel Thüne berichtet über die so wichtige Mitarbeiterbindung.

Niemand muss sich der puren Vernunft verschreiben, um Reife zu erlangen – keinesfalls braucht man ein Reihenhaus dazu. Im Gegenteil! Und das soll die Neugier und die immerwährende Konfrontation mit den Entwicklungen unseres Faches bewirken: Bleiben wir auf der Hut vor den Dingen im Leben, die uns den letzten Rest unseres Idealismus und unser Neugier rauben wollen!

Herzlichst,

PD Dr. Dr. Dr. Oliver Seitz M.Sc.

Dr. Jan-Friedrich Dehner

IMPLANTOLOGIE

150 Ästhetik in der Implantatprothetik – im Fokus: Die Zusammenarbeit von Zahnarzt und Zahntechniker
Helmut Steveling, José de an José Gonzàlez

158 Erfolgsfaktoren einer implantatprothetischen Therapie
Ahmad Ali Ludin

168 Rekonstruktive Behandlung bei Aplasie der lateralen Schneidezähne im Oberkiefer
Mathias Plöger

174 Das PRF-Konzept im praktischen Einsatz
Alexander Neubauer et al.

178 Kompatibilität oder die Frage nach dem systemischen Zusammenspiel der Implantatkomponenten
Pantelis Petrakakis et al.

182 Ist Röntgendiagnostik zur Behandlungsevaluation nach Implantation im Zeitalter der Digitalisierung überhaupt noch notwendig?
Vasilios Alevizakos, Constantin von See

PRAXISFÜHRUNG

186 Sinn und Unsinn von vertraglichen Regelungen: Das nachvertragliche Wettbewerbsverbot
Stephanie Lamp

188 Von der Mitarbeiterfluktuation zur Blindbewerbung
Axel Thüne

HERSTELLER-INFORMATIONEN

190 Neuprodukte

INDUSTRIE-REPORT

192 Kein Metall mehr im Mund – Keramik ist auf dem Vormarsch

194 Das MIMI-Verfaren – Zahnimplantologie 2.0
Armin Nedjat

199 Keramikimplantate vervollständigen das Portfolio - Indikationsbezogene Entscheidung für Titan oder Keramik

202 Das neue und sichere Therapiekonzept mit Miniimplantaten
Wolfram Olschowsky

204 Starke Bilder – starke Vernetzung

FORTBILDUNG

206 PROSEC – Fortschritt für eine metallfreie Implantologie und Prothetik

208 1. Bodensee Kongress für Ärzte und Zahnärzte in Radolfzell am Bodensee

VERBANDS-NEWS

209 DG Paro Frühjahrstagung 2019

RUBRIKEN

147 Editorial

210 Vorschau / Impressum

LEADING REGENERATION

Geistlich
Biomaterials

Geistlich Bio-Gide® fördert die frühe Periostregeneration

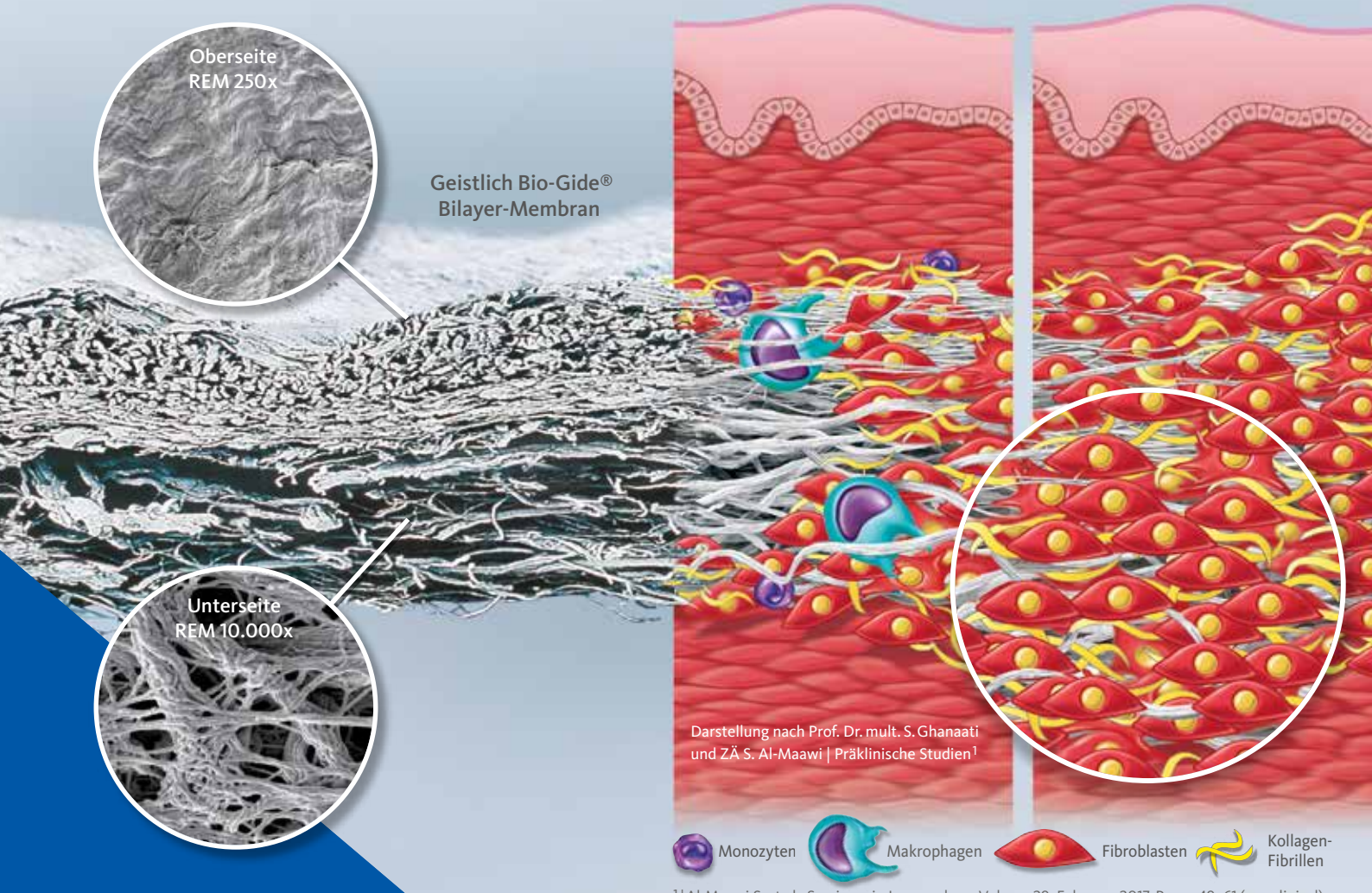

[1] | Al-Maawi S. et al., Seminars in Immunology, Volume 29, February 2017, Pages 49–61 (pre-clinical).

Das koordinierte Einwachsen unterschiedlicher Gewebezellen in der Bilayer-Struktur der Geistlich Bio-Gide® unterstützt eine physiologische Gewebe- und Periostregeneration an der Grenzfläche zwischen Weich- und Hartgewebe.

Bitte senden Sie mir folgende Informationen zu:

- ☐ Produktflyer Gewebeintegration statt Degradation
- ☐ Produktkatalog Geistlich Biomaterials
- ☐ Geistlich Fortbildungsprogramm

per Fax an 07223 9624-10

Geistlich Biomaterials
Vertriebsgesellschaft mbH
Schneidweg 5 | 76534 Baden-Baden
Tel. 07223 9624-0 | Fax 07223 9624-10
info@geistlich.de | www.geistlich.de

DI&P 3-2019

Praxisstempel

Ästhetik in der Implantatprothetik

Im Fokus: Die Zusammenarbeit von Zahnarzt und Zahntechniker

Implantologie ist Teamarbeit! Jeder Teampartner füllt seine Rolle mit fachspezifischer Kompetenz aus. Anhand einer Einzelzahnrestauration im Frontzahngebiet sensibilisiert das Autorenteam für die Wichtigkeit der prothetischen Arbeitsschritte, die das ästhetisch-funktionelle Ergebnis wesentlich beeinflussen. Vorgestellt wird ein implantatprothetisches Konzept, bei dem ein anatomisch geformtes Implantat die Basis bildet. Die prothetische Umsetzung beruht auf einem patientenindividuellen CAD/CAM-Abutment.

„Das Ganze ist mehr als die Summe seiner Teile". Was Aristoteles schon vor Jahrhunderten feststellte, hat bis heute nicht an Bedeutung verloren. Auch in der dentalen Implantologie zählt der Blick auf das Ganze. Das Summieren der einzelnen Arbeitsschritte bzw. das durchdachte Aneinanderreihen von Arbeitsabläufen erfolgen immer mit Blick auf das Ergebnis. Weder Implantologie noch Prothetik können losgelöst voneinander betrachtet werden. Diese komplexe Aufgabe kann das implantologische Arbeitsteam mit einem wohlüberlegten Vorgehen erfüllen. Ergänzend zum chirurgischen Können sind hohe prothetische Kompetenz und fundierte zahntechnische Fertigkeiten ausschlaggebend für ein gelungenes Ergebnis. Anhand eines Fallbeispiels wird nachfolgend ein durchdachter Workflow für ein vorhersagbares ästhetisches Ergebnis vorgestellt.

Ausgangssituation

Bei einem Patienten musste der Wurzelrest in regio 13 entfernt und ein Implantat inseriert werden. Ziel einer implantatgetragenen Restauration im Frontzahnbereich ist der ästhetische und funktionelle Langzeiterfolg, der mit geringem Trauma realisiert wird. Für das implantologische Team bedeutet dies eine Abstimmung der einzelnen Prozesse. Sowohl die patientenspezifischen Parameter (anatomische bzw. klinische Vorgaben, Patientenanspruch, monetäre Möglichkeiten etc.) als auch Materialien (z. B. Implantatsystem) und Technologien (z. B. CAD/CAM-Abutments) sind einzubeziehen.

Sofortimplantation

Wie in vielen Situationen schien auch in diesem Fall die Sofortimplantation Mittel der Wahl. Einer umfangreichen Knochenresorption kann auf diesem Weg ebenso vorgebeugt werden wie dem starken Rückgang des Weichgewebes. Massive Abbauprozesse bzw. ein hoher Volumenverlust von Hart- und Weichgewebe aufgrund einer unversorgten Extraktionsalveole lassen sich später prothetisch nur schwer korrigieren. Da in diesem Fall nichts gegen die Sofortimplantation sprach (entzündungsfreie Alveole, unversehrte labiale Knochenlamelle), wurde dieser Weg gewählt.

Implantatsystem und Insertion

Das OsseoSpeed-Profile-EV-Implantat (Dentsply Sirona Implants) bietet mit seinem abgeschrägten Design im Bereich der Implantatschulter beste Voraussetzungen für die sofortige Insertion in die Extraktionsalveole. Das Implantat ist in seiner Konfiguration dem Niveauunterschied zwischen palatinalem und vestibulärem Knochenprofil angepasst **(Abb. 1)**. Anstatt den Kieferknochen mittels augmentativer Maßnahmen dem Implantat anzupassen, ist das Implantatdesign entsprechend der Kieferkammanatomie konzipiert. Das Implantat folgt im Schulterbereich der natürlichen Form des abgeschrägten Kieferkammprofils. Ergebnis ist eine hohe Ästhetik bei optimalem Erhalt des marginalen Knochens. Je nach Implantatdurchmesser und -design beträgt die Höhendifferenz im Schulterbereich zwischen 1,3 bis 1,7 mm.

Nach der behutsamen Entfernung des Wurzelrestes unter Schonung der zirkulären Alveolenwände wurde das Implantat (OsseoSpeed Profile EV, PS 4.8) dem Protokoll entsprechend inseriert. Die Positionierung des Implantates erfolgte, indem die Markierung des Implant Drivers auf den tiefsten apikalen Punkt der Implantatschulter ausgerichtet worden ist. Das Implantat schloss bündig mit dem niedrigsten Knochenniveau ab. Somit dient der marginale Knochen rund um das Implantat als biomechanische Abstützung. Durch die Insertion des Implantates in die frische Alveole wurde das umliegende Gewebe gestützt. Der Patient entschied sich aus finanziellen Gründen gegen eine Sofortversorgung. Für die achtwöchige Einheilphase wurde das Implantat mit einem Healing-Abutment (HealDesign Profile EV) verschlossen **(Abb. 2)**.

Herstellen der prothetischen Versorgung

Acht Wochen später begann die prothetische Phase **(Abb. 3)**. Die Situation wurde konventionell mit einem offenen Löffel abgeformt. Der Abformpfosten (Implant Pick-Up Profile EV) ist selbstpositionierend und so konzipiert, dass die Schraube nur in korrekter Position greift **(Abb. 4)**. Zu beachten ist, dass die Schraube nach dem manuellen Festdrehen mit dem Schraubendreher nachgezogen wird (handfest, zirka 10 Ncm). Nur so ist der Abformpfosten wirklich fest und unverrückbar positioniert. Bei Einzelkronen wird dadurch vermieden, dass die approximalen Kontaktpunkte beim Eingliedern eingeschliffen werden müssen. Im Dentallabor wurden das Implantat-Analog (Implant Replica Profile EV) in die Abformung eingebracht **(Abb. 5)** und ein Modell mit weichbleibender Gingivamaske hergestellt **(Abb. 6)**. Die Gingivamaske ist in einem solchen Fall unverzichtbar. Das genaue Abbild der Mundsituation wird ebenso wiedergegeben wie das Durchtrittprofil. Der marginale Verlauf des Abutments kann somit idealisiert werden. Im ersten Schritt wurde ein Wax-up in anzustrebender Zahnform modelliert **(Abb. 7)**. Bereits hier flossen die Gedanken zur funktionellen und anatomischen Gestaltung der Implantatkrone ein.

Abb. 1a und b: Grafische Darstellung OsseoSpeed Profile EV. Die abgeschrägte Implantatschulter folgt der anatomischen Ausformung des Alveolarkammes (s. vestibulär).

Abb. 2: Healing-Abutment nach der Sofortimplantation (OsseoSpeed Profile EV, PS 4.8) in regio 13.

Abb. 3: Beginn der prothetischen Phase acht Wochen nach der Insertion.

Abb. 4: Aufbringen des Abformpfostens.

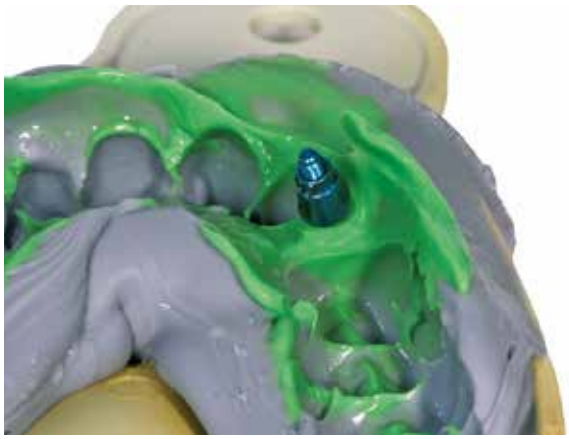

Abb. 5: Überabformung mit offenem Löffel.

Patientenindividuelles ATLANTIS-Abutment

Noch vor ein paar Jahren ein Novum, sind individuelle Abutments heutzutage in den meisten Situationen eine Selbstverständlichkeit. Mit konfektionierten Standard-Aufbauten kann aufgrund des runden Austrittprofils kaum eine ästhetisch zufriedenstellende implantatprothetische Restauration gefertigt werden. Eine sichere und effiziente Möglichkeit für patientenindividuelle Aufbauten sind die ATLANTIS-CAD/CAM-Abutments. Die bewährte Lösung nimmt eine Pionierrolle in diesem Bereich ein. Insbesondere für ein erfolgreiches Weichgewebemanagement bieten ATLANTIS-Abutments ideale Voraussetzungen. Gut dokumentiert sind die Funktionalität und die Möglichkeit, das Emergenzprofil optimal zu definieren. Zudem sprechen eine ideale Planbarkeit der Papillenausbildung und eine natürliche Rot-Weiß-Ästhetik für CAD/CAM-Abutments. Die gestalterische Freiheit ermöglicht Flexibilität in der prothetischen Umsetzung. So können beispielsweise anatomisch bedingte Abweichungen bis zu einem gewissen Maße ausgeglichen werden. Das Autorenteam arbeitet seit dem Jahr 2008 mit den ATLANTIS-CAD/CAM-Abutments und gehört damit in Deutschland zu den Pionieren dieser durchdachten Systematik.

Die Abutmentgestaltung erfolgt auf Basis der VAD-Software (Virtual Abutment Design), die von der idealen Formgebung der Krone ausgeht und Parameter wie umgebende Zähne oder Weichgewebeanatomie berücksichtigt. Abutmentform und Durchtrittsprofil werden auf Basis der Kieferanatomie gestaltet und das Weichgewebe optimal unterstützt.

Nach dem Wax-up beschränkten sich die Arbeitsschritte auf wenige „Klicks". Im „Atlantis-WebOrder" eingeloggt, wurden der Auftrag und individuelle Gegebenheiten eingegeben. Die „Web-Order" ähnelt einem Online-Portal, in welchem die Patientenparameter hinterlegt werden können.

Zeitgleich mit der Eingabe der patientenspezifischen Daten kann ein Auftrag an den Postdienstleister vergeben werden, der innerhalb kurzer Zeit das Meistermodell mit Wax-up abholt und zum Atlantis-Fertigungszentrum befördert. Alternativ können die Daten direkt im digitalen Workflow hochgeladen werden. Im Fertigungszentrum wird entweder das physische Modell mit Wax-up gescannt und in einen digitalen Datensatz umgewandelt oder direkt nach dem Daten-Upload weitergearbeitet.

Orientierend an der Modellation des Zahntechnikers erfolgte die Konstruktion des Abutments **(Abb. 8)**. Kurze Zeit später erhielt das Labor den virtuellen Planungsentwurf zur Kontrolle zugestellt. Der Zahntechniker kann im Freigabeprozess mit dem 3D-Editor jederzeit Einfluss auf das Design und die Gestaltung des Abutments nehmen, bevor die Freigabe zur Produktion erteilt wird.

Abutmentmaterial für ideale lichtoptische Eigenschaften

Als Material für das Abutment wurde goldfarbenes Titan (GoldHue) gewählt. Das Abutment wird aus einem Titanblock – Legierung 6Al-4V (Grade 5) – gefräst und ist oberhalb des Implantat-Abutment-Interface mit einer feinen Schicht aus biokompatiblem Titannitrid (TiN) überzogen. Insbesondere im ästhetischen Frontzahngebiet hat sich das goldfarbene Material bewährt. Während bei einem weißen Zirkonoxid im marginalen Anteil die Gefahr eines Durchscheinens durch die Gingiva besteht, unterstützt der warme Goldton das natürliche Aussehen in diesem sensiblen Bereich. Alternativ könnte ein eingefärbtes Zirkonoxid-Abutment verwendet werden, wobei jedoch die Sensibilität des Materials und seine vergleichsweise hohe Fehleranfälligkeit immer auch ein Risiko für den

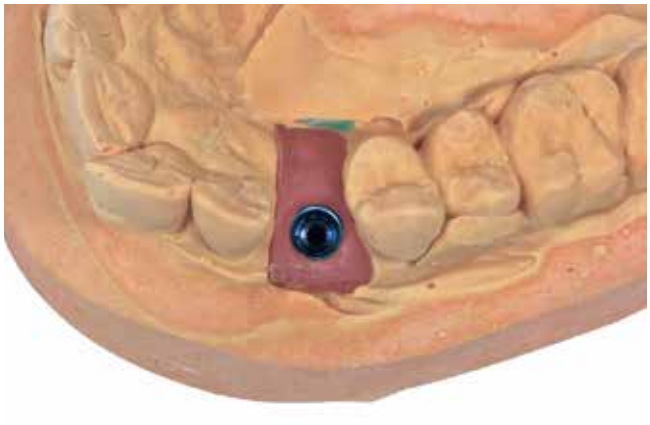

Abb. 6: Meistermodell mit Gingivamaske.

Abb. 7: Das Wax-up in anzustrebender Zahnform.

Abb. 8a –c: Konstruktion des Abutments regio 13 in der Atlantis-VAD-Software. Durch das Einblenden des Wax-ups kann die ideale verkleinerte anatomische Zahnform konstruiert werden.

permadental®
Modern Dental Group

PREISBEISPIEL

KRONE AUF INDIV. ABUTMENT

338,-€*

1 x Digitek Hybridabutment (Zirkon/Titan), individuell gefräst und 1 x e.max Krone

*inkl. MwSt., Artikulation, Material, Modelle und Versand

Mehr Ästhetik. Nutzen Sie die Vorteile des Komplettanbieters.

Der Mehrwert für Ihre Praxis: Als Komplettanbieter für zahntechnische Lösungen beliefern wir seit über 30 Jahren renommierte Zahnarztpraxen in ganz Deutschland. *Ästhetischer Zahnersatz zum smarten Preis.*

PERMADENTAL.DE
0 28 22 - 1 00 65

Abb. 9a – c: Konstruktion der Gerüstkrone basierend auf dem CoreFile-Datensatz (virtuelles ATLANTIS-Abutment). Das Vorgehen mit dem CoreFile-Datensatz ermöglicht eine extrem hohe Präzision, z. B. im Bereich des Zementspaltes.

Langzeiterfolg darstellen. Außer der etwaigen Discoloration im Weichgewebe spricht nichts gegen Titan-Abutments. Die Verträglichkeit ist ebenso gut wie bei keramischen Materialien. Das GoldHue-Abutment mit seiner warmen Farbe ist aus Sicht der Autoren gerade bei einer zementierten Restauration im Frontzahnbereich oft die bessere Wahl.

Implantatkrone

Parallel zum Abutment sollte im Labor die definitive Implantatkrone hergestellt werden. Hierfür waren als Vorlage die Daten des Abutment-Designs notwendig. Das Fertigungszentrum stellte einen ATLANTIS-CoreFile-Datensatz zur Verfügung, der sowohl die Außenkontur des Abutments und alle relevanten Informationen zum Weichgewebe sowie zu den Nachbarzähnen wiedergibt. Nach dem Import der CoreFile-Datei in die laboreigene CAD-Software (Exocad) lag ein digitales Arbeitsmodell zur Konstruktion der Gerüstkappe vor **(Abb. 9)**. Das Gerüst wurde aus einem Zirkonoxidblank gefräst und anschließend mit Keramik verblendet. Hierfür ist ein Modell (im digitalen Workflow gedruckt oder konventionell ausgegossen) unverzichtbar. Indessen lagen das vom Fertigungszentrum zugestellte ATLANTIS-Abutment sowie ein gedruckter Einsetzschlüssel vor. Die Krone passte exakt und konnte zusammen mit dem Abutment an die Praxis übergeben werden **(Abb. 10 bis 12)**.

Einsetzen der finalen Restauration

Zirka zwölf Wochen nach der Implantatinsertion konnte die definitive Restauration eingegliedert werden. Nach dem Entfernen des Healing-Abutments zeigte sich ein schönes,

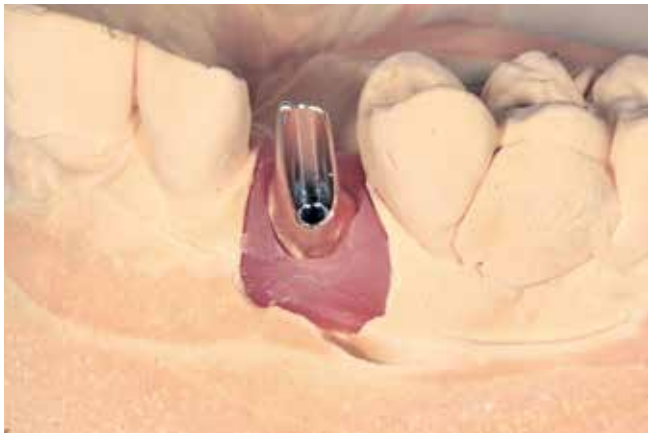

Abb. 10: Patientenspezifisches ATLANTIS-Abutment aus goldfarbenem Titan.

Abb. 11: ATLANTIS-Einsetzschlüssel auf dem Modell.

Abb. 12: Die im Labor erstellte vollkeramische Implantatkrone.

Abb. 13: Trichterförmige Emergenz nach Entnahme des Healing-Abutments.

Abb. 14: Einsetzen des Abutments mit dem gedruckten ATLANTIS-Schlüssel.

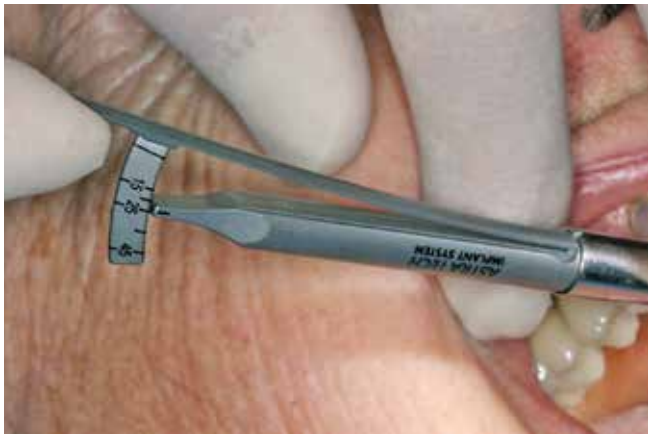

Abb. 15: Festziehen des Abutments auf dem Implantat mit dem Drehmomentschlüssel.

Abb. 16: Das inserierte Abutment ist für das Zementieren der Krone vorbereitet.

Abb. 17: Zementieren der Krone mit der Zementierhilfe.

trichterförmiges Emergenzprofil als ideale Basis für Abutment und Krone **(Abb. 13)**. Der zum Abutment mitgelieferte ATLANTIS-Einsetzschlüssel bot ein einfaches und zugleich sicheres Vorgehen bei der Eingliederung **(Abb. 14)**. Der Schlüssel ermöglicht die korrekte Positionierung des Abutments im Implantat. Bewegungen im Implantat und die möglichen Folgen werden vermieden. Das Abutment wurde mithilfe des gedruckten Schlüssels (desinfizierbar) und des Drehmomentschlüssels auf 25 Ncm festgezogen **(Abb. 15 und 16)**. Um bei der Zementierung der Implantatkrone das Eindringen von Zement in den Schraubenkanal zu verhindern, wurde dieser mit etwas Teflonband ausgefüllt. Die keramische Krone ist mit einem Zementierschlüssel konventionell auf dem Abutment befestigt worden **(Abb. 17)**. Als äußerst hilfreich erwies sich, dass der Zementspalt im zervikalen Bereich sehr klein angelegt war. Ein „Hauch" von Befestigungsmaterial genügte, um die Krone definitiv zu befestigen. Die wenigen übertretenden Zementreste wurden gründlich entfernt und der Patient konnte nach einem Röntgenkontrollbild aus der Praxis entlassen werden. Zu diesem Zeitpunkt zeigte sich im mesialen Bereich noch das sogenannte „schwarze Loch", welches sich jedoch im Laufe der Zeit mit Papillenregeneration schließen wird. Weichgewebe braucht Zeit. Die Normalisierung kann teilweise sechs bis neun Monate in Anspruch nehmen. Darüber sollten Patienten immer im Vorfeld aufgeklärt werden.

Diskussion des Ergebnisses

Bei einer Nachkontrolle 14 Monate später zeigte sich bereits die Regeneration der Papillen **(Abb. 18)**. Zwei Jahre später war die mesiale Papille dann komplett ausgebildet **(Abb. 19)**. Die Implantatkrone wächst wie ein natürlicher gesunder Zahn aus dem Weichgewebe und fügt sich völlig unauffällig in die Zahnreihe ein. Solche erfolgreichen Ergebnisse entstehen aus einem Zusammenspiel verschiedenster Faktoren.

Abb. 18: Die Situation 14 Monate nach Insertion …

Abb. 19: … und zwei Jahre später. Optimale Papillenregeneration, insbesondere mesial.

Fazit: Bausteine für die Ästhetik

Die Implantologie basiert auf Teamarbeit. Der ästhetische Fokus liegt bei der prothetischen Umsetzung nicht nur auf Gestaltung, Form und Farbe des Abutments bzw. der Krone, sondern auf dem Einhalten definierter Prinzipien. Multiple Faktoren beeinflussen das ästhetische Ergebnis und es bedarf einer guten Abstimmung im Team sowie den Blick auf das Ganze. Insbesondere für die Hart- und Weichgeweberegeneration sind vom Arbeitsteam unterschiedliche Dinge zu beachten. Folgende Bausteine unterstützten im vorliegenden Patientenfall das gute Ergebnis:

1. Sofortimplantation

Mit dem sofortigen Setzen eines Implantats in die Extraktionsalveole wurden umfangreiche Rezessionen von Hart- und Weichgewebe verhindert.

2. Healing-Abutment

Zum Stützen des umliegenden Hart- und Weichgewebe wurde ein Healing-Abutment eingesetzt.

3. Implantatsystem

Das OsseoSpeed Profile EV folgt im Schulterbereich dem abgeschrägten Kieferkammprofil. Ohne „Weichgewebeakrobatik" konnte eine hohe Ästhetik bei optimalem Erhalt des marginalen Knochens erzielt werden. Der Erhalt des bukkalen und lingualen Knochenniveaus ist in mehreren Studien untersucht worden [1-3].

4. Abutment

Mit einem patientenindividuellen ATLANTIS-Abutments konnte ein optimales Austrittprofil geschaffen werden. Das GoldHue-Abutment unterstützt die natürliche Farbwirkung im marginalen Bereich.

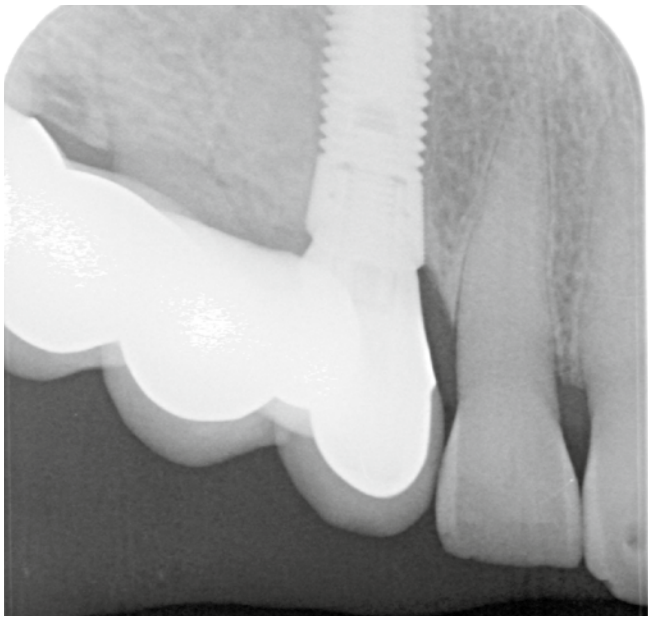

Abb. 20: Röntgenkontrollbild.

5. Ideale Gestaltung der Krone

Die nahezu perfekte Gestaltung der Krone im approximalen Bereich trug wesentlich zur Papillenregeneration bei. Der Abstand zwischen dem Kontaktpunkt und dem marginalen Knochen sollte zirka 5 mm betragen [4].

6. Einsetzprozedere

Der ATLANTIS-Schlüssel sowie der Zementierschlüssel sorgten für die sichere Positionierung von Abutment und Krone.

DENTAL KOMPAKT online
Das Vergleichsportal für Dentalprodukte
www.dentalkompakt-online.de

Das sind nur einige Bausteine innerhalb des komplexen Arbeitsablaufs. Die aufeinander abgestimmten Arbeitsschritte im Bereich der Implantologie und der Prothetik sowie das intelligente Therapiekonzept sind der Schlüssel für sichere, vorhersagbare ästhetische Ergebnisse. ■

Literaturverzeichnis unter
www.dimagazin-aktuell.de/literaturlisten

Bilder, soweit nicht anders deklariert:
© Dr. Steveling, ZTM Gonzàlez

Dr. Helmut G. Steveling
implantarium gernsbach
Bleichstr. 6-8 · 76593 Gernsbach
Tel. 07224 659121 · www.implantarium-gernsbach.de

ZTM José de an José González
González Zahntechnik
Hauptstraße 4c · 69469 Weinheim
Tel. 06201 340012 · www.gonzalez-zahntechnik.de

Dr. Helmut G. Steveling

1974 – 1977	Zahntechnische Lehre
1977 – 1982	Studium der Zahnmedizin Universität Würzburg
1983	Promotion
1982 – 1992	Wissenschaftliche Assistenz an der Universität Würzburg
Seit 1987	Implantologische Tätigkeit
1992 – 2009	Oberarzt MKG-Chirurgie Universität Heidelberg
Seit 2009	Praxis für Implantologie in Gernsbach

ZTM José de San José Gonzàles

1982 – 1986	Ausbildung zum Zahntechniker in Heidelberg
1994	Zahntechnikermeister Handwerkskammer Karlsruhe
1986 – 1999	Zahntechniker/meister in verschiedenen Laboren
seit 1999	Selbständig im eigenen Labor

Erfolgsfaktoren einer implantatprothetischen Therapie

Implantatversorgung mit dem SICvantage

Der Erfolg einer implantatprothetischen Therapie wird von vielen Faktoren bestimmt. Zusätzlich zu patientenspezifischen Vorgaben spielen das Implantatsystem sowie das Können und die Erfahrung des Zahnarztes bzw. des Behandlungsteams eine wichtige Rolle. Vorgestellt wird das Implantatsystem SICvantage, das den Autor durch mehrere praxisrelevante Vorzüge überzeugt. Zusätzlich zu einem echten Platform Switching und dem Einbinden des Systems in den digitalen Workflow ist die Möglichkeit einer selbsthemmenden Morse-Taper-Innenverbindung eine Besonderheit.

Die Auswahl des Implantatsystems erfolgt zunächst orientierend an der wissenschaftlichen Datenlage und den klinischen Fakten. Bezüglich der Osseointegration warten die meisten modernen Implantate mit ähnlich guten Zahlen auf. Zudem ist das Implantatdesign ein wichtiger Parameter, z. B. für die Regeneration der periimplantären Gewebe. Diesbezüglich unterscheiden sich Implantatsysteme teilweise stark. Wesentliche Unterschiede gibt es auch beim Implantat-Abutment-Interface, ein für die langlebige prothetische Versorgung anspruchsvoller Bereich. Letztlich ist das Handling des Implantats während des chirurgischen Eingriffs sowie im Rahmen der prothetischen Versorgung ein Entscheidungskriterium. Vorgestellt wird das SICvantage (SIC invent AG), ein modernes Implantatsystem, das im Praxisalltag mit mehreren Vorzügen überzeugt.

Echtes Platform Switching

Eine Forderung in der dentalen Implantologie ist der bestmögliche Erhalt der periimplantären Strukturen. Unabhängig davon, ob ein Implantat direkt nach der Extraktion oder zu einem späteren Zeitpunkt inseriert wird, tritt ein Knochenabbau auf. Die Ursachen dieser Resorptionsvorgänge beruhen auf verschiedenen Einflüssen. Um den Abbau des Knochens zu minimieren, wurde u. a. das Design einiger Implantatsysteme im Bereich der Implantat-Abutmentverbindung optimiert. Als effektive Methode für maximale Stabilität der periimplantären Strukturen wird der Platform Switch erachtet. Durch eine Differenz zwischen Implantatdurchmesser und kleinerem Abutment-Durchmesser entsteht eine Versiegelungszone, die u. a. die Gefahr von Bakterienansiedlungen reduzieren und das Eindringen externer Einflüsse weitestgehend verhindern soll. Der Knochenabbau nach der Implantation soll mit dieser Konstruktion minimiert und das Knochenwachstum um die Implantatschulter forciert werden. Eines der wenigen Implantate, die einen echten Platform Switch bietet, ist nach Ansicht des Autors das SICvantage. Die Grundform des Implantates ist zylindrisch. Implantatkern und Gewindemorphologie ahmen in Verbindung mit der leicht konvexen Implantatschulter die natürliche Zahnform nach. Im krestalen Bereich befindet sich eine Dekompressionszone, die in das integrierte Platform Switching übergeht. Diese konstruktionsbedingten Details fördern laut Hersteller den Erhalt und die Langzeitstabilität der periimplantären Gewebe, was sich auch im klinischen Alltag bestätigt.

Selbsthemmende Innenverbindung

Weitere Besonderheit des SICvantage ist zudem die Implantat-Aufbauverbindung. Es handelt sich um eine selbsthemmende, indexierte Morse-Taper-Innenverbindung (Steck-Konus-Verbindung) mit Konuswinkel. Die Haftreibung zwischen den konischen Flächen verhindert eine Bewegung der Komponenten gegeneinander. Ohne zu verschrauben oder zu zementieren kann eine belastbare und bei Bedarf lösbare Einheit geschaffen werden. Optional ist ein Verschrauben möglich. Betrachtet man

Abb. 1: Ausgangssituation; frakturierter Zahn 15 und diverse insuffiziente Füllungen.

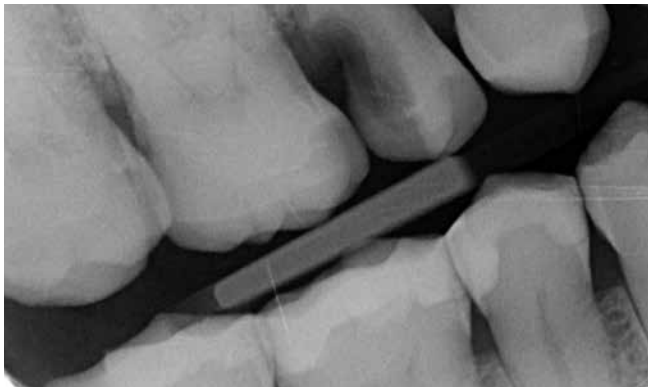

Abb. 2: Das Röntgenbild bestätigt die tiefe Fraktur des Zahnes.

Abb. 3a: Situation nach behutsamer Extraktion von Zahn 15.

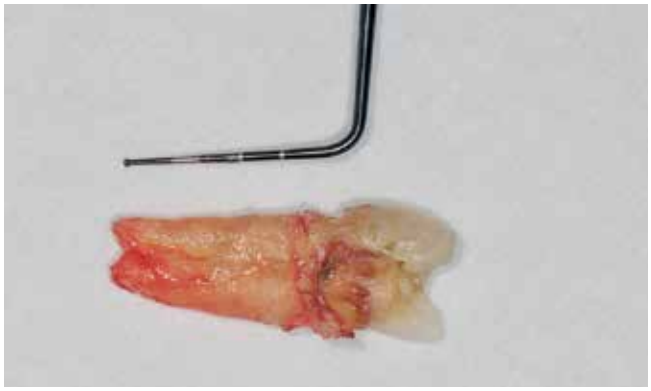

Abb. 3b: Der extrahierte Zahn 15.

die Studienlage, zeigt sich, dass klinische Komplikationen bei osseointegrierten Implantaten häufig die Schrauben betreffen, z. B. Schraubenverlust oder Schraubenfraktur. Die hohen Kräfte, die – insbesondere bei Einzelzähnen im Molarenbereich – auf die Restauration einwirken, treffen primär auf die Schraube. Durch den Verzicht auf dieses sensible Bauteil übertragen sich die Kräfte auf die gesamte Implantatfläche. Punktuell hohe Belastungen des periimplantären Knochens werden umgangen und beim SIC-vantage die Druck- und Biegekräfte über die Konuslänge von 3 mm gleichmäßig tief in das Implantat sowie den umgebenden Knochen verteilt.

Patientenfall

Der 60-jährige Patient konsultierte die Praxis mit einem frakturierten Zahn im oberen Prämolarenbereich und zahlreichen kariösen Läsionen **(Abb. 1)**. Trotz der relativ schlechten Mundhygiene war das Weichgewebe entzündungsfrei. Bei der radiologischen Diagnostik bestätigte sich die tiefliegende Fraktur des kariösen Zahnes 15 **(Abb. 2)**. Grundsätzlich stellt sich in einem solchen Fall die Frage nach dem Versuch eines Zahnerhaltens oder einer Extraktion. Allein die Diagnose „Fraktur" stellt den Zahnerhalt nicht infrage. In diesem Fall musste der Erfolg eines Zahnerhaltungsversuches aufgrund der tiefliegenden Faktur jedoch als gering beurteilt werden. Der Patient wünschte eine langfristige Lösung. Daher fiel die Entscheidung für die Extraktion des Zahnes und eine implantatprothetische Versorgung. Im Hinblick auf ein optimales Ergebnis wurde ein zweizeitiges Vorgehen geplant. Der Patient hatte keinen Zeitdruck; vielmehr stand für ihn das gute und langzeitstabile Ergebnis im Fokus. Gegen die Sofortimplantation sprach zudem, dass der Zahn klopfempfindlich war,

Abb. 4: OPG mit Röntgenmesskugel regio 15.

was ebenso auf eine apikale Entzündung hindeutete wie die Schmerzsensation.

Der Zahn konnte in einem schonenden Vorgehen extrahiert werden **(Abb. 3)**. Um die zirkuläre Anatomie zu erhalten und die knöcherne Alveole – insbesondere im bukkalen Bereich – nicht zu beschädigen, wurde bei der Extraktion auf traumatisierende, hebelnde Bewegungen verzichtet. Bei einer Palpation wurde tief im Vestibulum eine Perforation ertastet. Die Wundheilung verlief nach der Extraktion des Zahnes störungsfrei.

Implantatinsertion

Fünf Monate später zeigte sich eine gut abgeheilte Weichgewebe- und Knochensituation. Die kariösen Zähne waren zu diesem Zeitpunkt bereits restauriert, z. B. Zahn 16 mit keramischem Inlay (Cerec). Anhand eines OPG mit Röntgenmesskugel zur räumli-

Abb. 5a und b: Freilegung des Kieferkammes mit mesialem Entlastungsschnitt.

Abb. 6: Angekörnte Implantatposition; sichtbare Einziehung des bukkalen Kieferkammes in typischer Sanduhrform.

Abb. 7: Aufbereiten des Implantatbettes gemäß SIC-Protokoll.

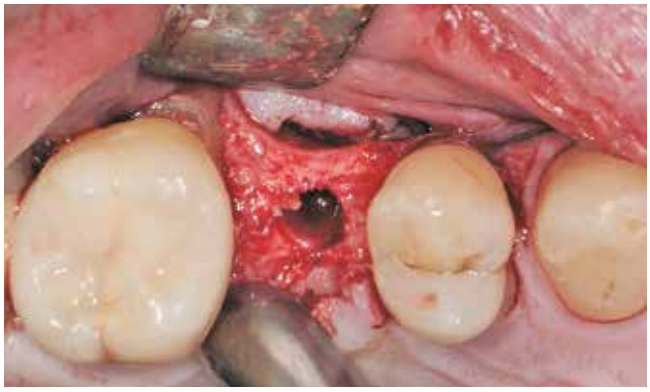

Abb. 8: Aufbereitetes Implantatbett nach Kortikalispräparation.

Abb. 9: Manuelle Insertion des Implantates (SICvantage).

chen Orientierung wurde die Implantatposition regio 15 definiert **(Abb. 4)**. Danach erfolgte unter Lokalanästhesie das Freilegen des Knochens. Um die Durchblutung von palatinal sowie vestibulär nicht zu unterbrechen, wurde der krestale Schnitt auf Kieferkammmitte gesetzt. Nach einem bukkalen Entlastungsschnitt mesial der Implantatregion konnte der Kieferkamm freigelegt werden **(Abb. 5)**. Im bukkalen Bereich offenbarte sich eine Knocheneinziehung in typischer Sanduhrform.

Implantatsystem der Wahl war das SICvantage, welches mit seinem Platform Switch gute Prognosen für die knöcherne Einheilung bietet. Die Implantationsstelle wurde mit dem Markierungsbohrer angekörnt **(Abb. 6)** und nach Pilotbohrung sowie Tiefenmessung das Implantatbett entsprechend dem SIC-Bohrprotokoll aufbereitet **(Abb. 7)**. Die systemintegrierten Tiefen- bzw. Bohrstopps ermöglichen das kontrollierte Bohren auf definitive Implantatlänge und sorgen für eine hohe Sicherheit. Um den Druck im Bereich der Implantatschulter zu reduzieren, erfolgte abschließend die Präparation der Kortikalis mit dem entsprechenden Bohrer **(Abb. 8)**. Da es sich um einen relativ weichen Knochen (D3) handelt, wurde das Implantat manuell inseriert und mit der Drehmomentratsche festgezogen **(Abb. 9 und 10)**. Zu beachten ist, dass das SICvantage Implantat so ausgerichtet wird, dass die Nut mit der Lasermarkierung des „Swiss Cross" (Implantat-Abutmentverbindung) nach bukkal ausgerichtet ist. Das Implantat wurde zirka 1 mm subkrestal gesetzt; damit werden erfahrungsgemäß bei Implantaten mit Platform Switch die besten Ergebnisse erzielt. Dem Knochen wird quasi die Möglichkeit gegeben, über das Implantat zu wachsen (siehe Abb. 27).

EXZELLENZ IN DER SOFORTVERSORGUNG

Straumann® BLX

Sicherheit und Vertrauen über die Sofortversorgung hinaus.

DYNAMIC BONE MANAGEMENT

Intelligentes Implantat-Design unterstützt Sofort-versorgungsprotokolle unabhängig von der Knochenklasse

ESTHETIC EASE CONCEPT

Nur eine Verbindung und unterkonturierte Prothetikkomponenten als Lösung für mühelose Ästhetik

ECHTES VERTRAUEN

Untermauert durch langfristige wissenschaftliche Studien für die Technologien Roxolid® Material und SLActive® Oberfläche

Das BLX Implantatsystem vereint ein progressives funktionales Design mit unserem Hochleistungsmaterial Roxolid® und der klinisch erprobten SLActive® Oberfläche – entwickelt für Zuverlässigkeit in allen klinischen Situationen. Innovationen wie das VeloDrill™ System, Straumann® Dynamic Bone Management und unser Esthetic Ease Concept zielen auf signifikante Verbesserungen der chirurgischen und prothetischen Workflows.

Informieren Sie sich bei Ihrem zuständigen Straumann Kundenberater oder besuchen Sie unsere Website unter **www.straumann.com**.

Roxolid®

SLActive®

A0016/de/A/00 03/19

straumann

Abb. 10: Arretierung des Implantats mit Drehmomentratsche.

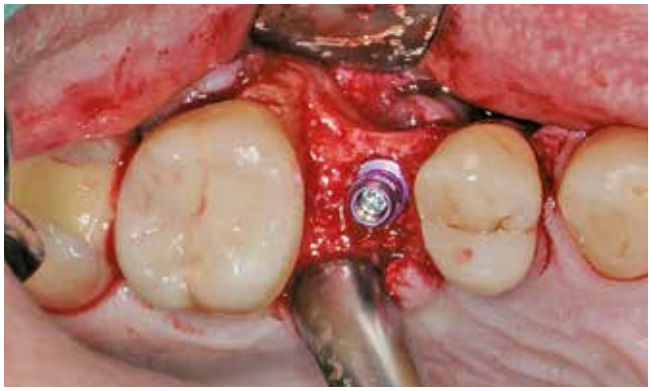

Abb. 11: Implantat in situ mit Verschlussschraube.

Abb. 12a und b: Augmentation mit allogenem Material und Abdeckung mit Kollagenmembran zur Verdickung der Gingiva.

Abb. 13: Nahtverschluss.

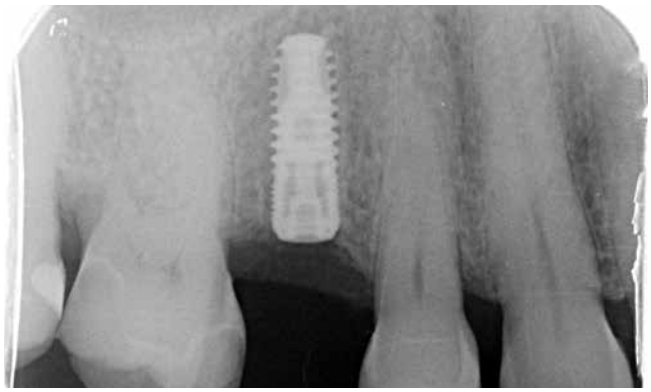

Abb. 14: Röntgenkontrollbild nach Insertion.

Da keine sofortige Versorgung geplant war, konnten die Einbringhilfe entfernt und der Verschlussdeckel aufgesetzt werden **(Abb. 11)**. Die bukkale Perforation in der Tiefe des Vestibulums sowie die bukkale Einziehung am Kieferkamm wurden augmentiert. Als Knochenersatzmaterial diente ein allogenes Material (Humanspongiosa). Abgedeckt worden ist die Situation mit einer Kollagenmembran, welche eine Verdickung der Gingiva forcieren sollte **(Abb. 12)**. Der Nahtverschluss erfolgte speicheldicht und spannungsfrei mit einer resorbierbaren 5.0-Naht **(Abb. 13)**. Nach einer Röntgenkontrolle wurde der Patient aus der Praxis entlassen **(Abb. 14)**. Bereits eine Woche später zeigte sich eine gut verheilte Weichgewebesituation **(Abb. 15)**.

Abb. 15: Nachkontrolle eine Woche postoperativ.

Einheilphase und Freilegung

Der Patient konsultierte während der kommenden Zeit die Praxis zu Kontrollterminen. Nach drei Monaten war das Weichgewebe

Abb. 16a und b: Behutsames Freilegen des Implantates. Das Implantat ist völlig mit Knochen bedeckt.

Abb. 17a bis c: Vorsichtiges Entfernen des Knochendeckels oberhalb des Implantates.

Abb. 18: Einsetzen des Gingivaformers (ohne Nahtverschluss).

Abb. 19: Gingivaformer in situ zirka drei Wochen nach der Freilegung.

völlig gesund und wirkte fast unberührt. Auch an den Papillen der Nachbarzähne waren keinerlei Dehiszenzen erkennbar. Das Implantat war osseointegriert und dies der Zeitpunkt für die minimalinvasive Implantatfreilegung. Der Kieferkammschnitt erfolgte nur durch die Mukosa. Rechts und links wurden im Bereich der befestigten Gingiva kleine Schnitte gesetzt und der Gingivalappen nach bukkal geschwenkt **(Abb. 16)**. Das Periost über dem Implantat blieb erhalten. Hier wird die Besonderheit des SICvantage deutlich. Der Bereich unterhalb des Gingivalappens war völlig mit Knochen bedeckt. Nur bei wenigen Implantatsystemen kann dieses Phänomen beobachtet werden. Der Knochen ist während der Einheilzeit über das Implantat gewachsen, was auf das Platform Switching zurückgeführt werden kann. Mit einem Skalpell wurde der „Knochendeckel" über dem Implantat vorsichtig gelöst und mit einer Pinzette entfernt **(Abb. 17)**. Die Kontrolle der Implantatachse bestätigte, dass später eine direkt verschraubte Krone als definitive Versorgung möglich ist. Das Implantat wurde mit dem Gingivaformer verschlossen **(Abb. 18)**. Die Heilung des Weichgewebes erfolgte ohne ein Vernähen. Erfahrungsgemäß werden durch eine solche sekundäre Wundheilung sehr gute Ergebnisse ohne Narbenbildung erreicht.

Herstellen der definitiven Restauration

Nach zirka drei Wochen war das Weichgewebe um den Gingivaformer sehr gut genesen und optimal für die Konturierung ausgebildet **(Abb. 19)**. Beim Entfernen des Gingivaformers präsentierte sich die gewünschte trichterförmige Emergenz **(Abb. 20)**, die eine Implantatrestauration wie gewachsen wirken lässt. Für das Herstellen der Implantatkrone wurde der Scanbody aufgesteckt, die Situation mit dem Intraoralscanner (Cerec Omni-

cam) erfasst und in die CAD-Software importiert. Hier erfolgte die Konstruktion der Krone 15 entsprechend morphologischer und gnathologischer Kriterien **(Abb. 21)**. Aus dem Datensatz der konstruierten Krone konnte innerhalb kurzer Zeit die Restauration geschliffen werden. Als Material kam Lithium(di)silikat (IPS e.max) zur Anwendung. Nach dem Kristallisationsbrand wurden Krone und Titanbasis konditioniert und mit einem Dualzement zu einer Einheit verklebt **(Abb. 22a und b)**. Trotz des Rotationsschutzes empfiehlt sich beim Verkleben von Titanbasis und Krone eine kleine Markierung, die der korrekten Ausrichtung dient. Mit dem gründlichen Entfernen der Kleberüberschüsse **(Abb. 22c)** und einer Politur der Klebefuge war das Herstellen der Implantatkrone beendet **(Abb. 23)**. Von der Entnahme des Gingivaformers bis zur fertigen Krone sind nur zwei Stunden vergangen. Auch dies ist ein Vorteil des modernen SICvantage; es kann unkompliziert in den bestehenden Chairside-Workflow integriert werden. Auch das Einsetzen der Restauration gestaltete sich einfach. Vor dem Einbringen der Krone wurde der Implantatschacht mit Chlorhexidin-Gel lokal desinfiziert und gereinigt. Anschließend konnte die Einheit aus Aufbau und Krone vorsichtig im Mund eingeklopft und – in diesem Fall – verschraubt werden **(Abb. 24)**. Der Schraubenkanal wurde mit Komposit verschlossen **(Abb. 25 und 26)**.

Schraubenfreies Vorgehen

Großer Vorzug: Das SICvantage bietet auch die Möglichkeit, gänzlich auf die Schraube zu verzichten. Die Indexierung sichert die Position. Durch den Effekt der Selbsthemmung wird eine Kaltverschweißung erreicht. Ohne Schraube und ohne Zement kann eine sichere, belastbare Einheit geschaffen werden. Das schraubenfreie Vorgehen ist ein großer Vorteil, denn Komplikationen wie Schraubenlockerung oder -verlust sind ausgeschlossen. Wird auf das Verschrauben verzichtet, kann der Schraubenkanal nach einer Einprobe extraoral (z. B. im Labor) verschlossen werden. Die Arbeitsschritte beschränken sich im schraubenfreien Vorgehen wirklich nur noch auf ein Minimum.

Abb. 20: Trichterförmige Emergenz als optimale Basis für die Implantatkrone.

Zusammenfassung

Die eingegliederte Implantatkrone erfüllt in Form, Funktion und Farbe alle Ansprüche des Patienten. Innerhalb eines Behandlungstermins (zwei Stunden) wurden die Situation digital abgeformt, die Krone gefertigt und direkt eingesetzt. Das Weichgewebe stellt sich bei einer Nachkontrolle gesund dar. Radiologisch war die knöcherne Einheilung ebenso gut erkennbar wie das Platform Switching **(Abb. 27)**. Deutlich sichtbar ist auf dem Röntgenbild der Knochen, der bereits über die Implantatschulter gewachsen ist, insbesondere im mesialen Bereich.

Abb. 21a bis c: Digitale Konstruktion der Implantatkrone nach intraoraler Datenerfassung des Implantats mit Scanbody SICvantage.

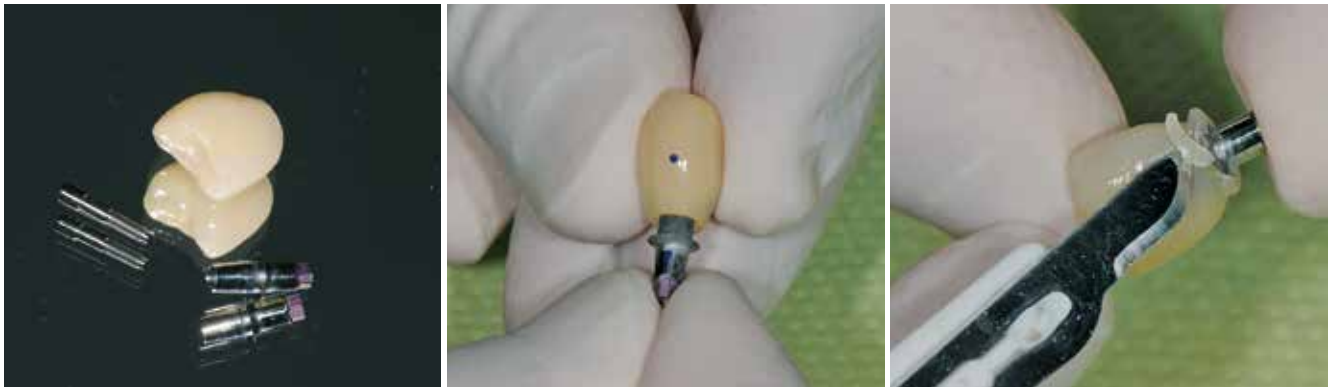

Abb. 22a bis c: Verkleben der geschliffenen Krone (Lithium(di)silikat) mit der Titanbasis.

Abb. 23: Implantatkrone zum Einsetzen vorbereitet.

Abb. 24: Auf das Implantat „geklopfte" Krone. Die Morse-Taper-Verbindung sorgt für Selbsthemmung zwischen Implantat und Abutment.

Abb. 25 und 26: Zahn 15 ist implantatprothetisch ersetzt. Es konnte eine sichere, belastbare Einheit geschaffen werden.

79 €*
je Planung / vollnavigierte Schablone
*unabhängig von der Implantatanzahl, zzgl. MwSt.

3D-IMPLANTAT-PLANUNG LEICHT GEMACHT

Unabhängig
Planungsservice für alle Implantatsysteme ohne Softwarekosten

Komfortabel
Onlinebestellung plus kompetente Beratung

Zuverlässig
Planungsentwurf zum nächsten Werktag, Fertigung in Deutschland

Jetzt kostenlos registrieren:
guide.bego.com

BEGO IMPLANT SYSTEMS
BEGO Guide Hotline
0421-20 28-488

Miteinander zum Erfolg

BEGO

Aus Sicht des Autors bringt das SICvantage vier nennenswerte Vorteile für den Praxisalltag.

1. Echtes Platform Switching
2. Komplexe und trotzdem übersichtliche Chirurgiekassette
3. Integration in den CAD/CAM-Workflow
4. Schraubenlose Verbindung zwischen Implantat und Abutment (Kaltverschweißung).

Die Erfahrung im Praxisalltag zeigt, dass das Platform Switching für eine ausgezeichnete knöcherne Einheilung sorgt. Nur wenige Implantatsysteme bieten diesbezüglich ein so optimales Design wie das SICvantage. Dies bestätigte sich u. a. beim dargestellten Patientenfall. Zudem führt die besondere Art der prothetischen Verankerung im Praxisalltag zu einer deutlichen Reduzierung etwaiger Komplikationen, die durch ein Verschrauben bedingt sein können (z. B. Schraubenlockerung). Durch den Effekt der Selbsthemmung zwischen Implantat und Abutment entsteht eine feste Einheit, wodurch der Stress auf das Implantat respektive den Knochen reduziert wird. Die Kräfte verteilen sich gleichmäßig und tief auf das Implantat und den umgebenden Knochen. Durch den Fügeprozess entsteht faktisch ein einteiliges Implantat mit hoher Steifigkeit. Aufgrund der Kaltverschweißung scheint auch eine funktionale Abdichtung gegen Kontamination möglich.

Fazit

Bei der Entscheidung für ein Implantatsystem steht der Praktiker vor einer großen Auswahl. Letztlich obliegt der Therapieerfolg vielen Faktoren. Neben der patientenspezifischen Eignung ist der wichtigste Aspekt das Können und die Erfahrung des Implantologen bzw. des Behandlungsteams. Das jeweilige Implantatsystem muss verstanden und richtig angewandt werden. Dann sind implantatprothetische Ergebnisse möglich, die den Patienten auf lange Zeit zufriedenstellen. ■

Literaturverzeichnis unter
www.dimagazin-aktuell.de/literaturlisten

Bilder, soweit nicht anders deklariert: © Dr. Ludin

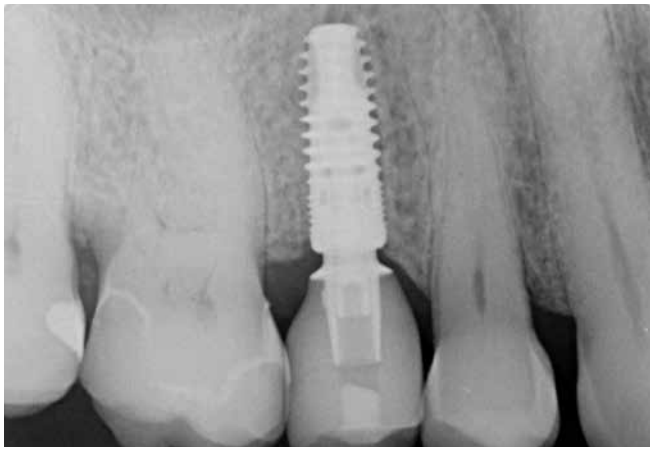

Abb. 27: Röntgenkontrolle sichtbarer Platform Switch. Der Knochen ist – insbesondere im mesialen Bereich – bereits über die Implantatschulter gewachsen.

Dr. Ahmad Ali Ludin M. Sc.

1996 – 2001	Studium der Zahnmedizin an der Albert-Ludwigs-Universität in Freiburg im Breisgau
2001 – 2005	Erlangung des Zahnmedizinischen Doktorgrades der Medizinischen Fakultät der Albert-Ludwigs-Universität Freiburg im Breisgau
2002 – 2006	Assistenzarzt in Siegen und Stuttgart
2006 – 2008	Gemeinschaftspraxis am Bodensee
seit 2008	Niedergelassen in eigener Praxis in Stuttgart
2014 – 2016	Master of Science orale Implantologie und Parodontaltherapie (DGI)

Dr. Ahmad Ali Ludin M. Sc.
Möhringer Landstraße 36
70563 Stuttgart
www.dr-ludin.de

DENTAL KOMPAKT
Das Vergleichsportal für Dentalprodukte
www.dentalkompakt-online.de

FÜR KNOCHEN-JOBS.

SOUVERÄN IN ALLEN KNOCHENQUALITÄTEN: PROGRESSIVE-LINE

SPEZIALIST FÜR WEICHEN KNOCHEN:

- Apikal konischer Bereich für hohe Primärstabilität ohne Umwege
- Gewinde bis zum Apex – ideal für Sofortimplantationen
- Sägezahngewinde mit verbreiterter Flankenhöhe
- Flexibles Bohrprotokoll, um jede Situation zu meistern

ERLEBEN SIE DEN PROGRESSIVE-EFFEKT.
NEUGIERIG? TELEFON 07044 9445-479

a perfect fit™

camlog

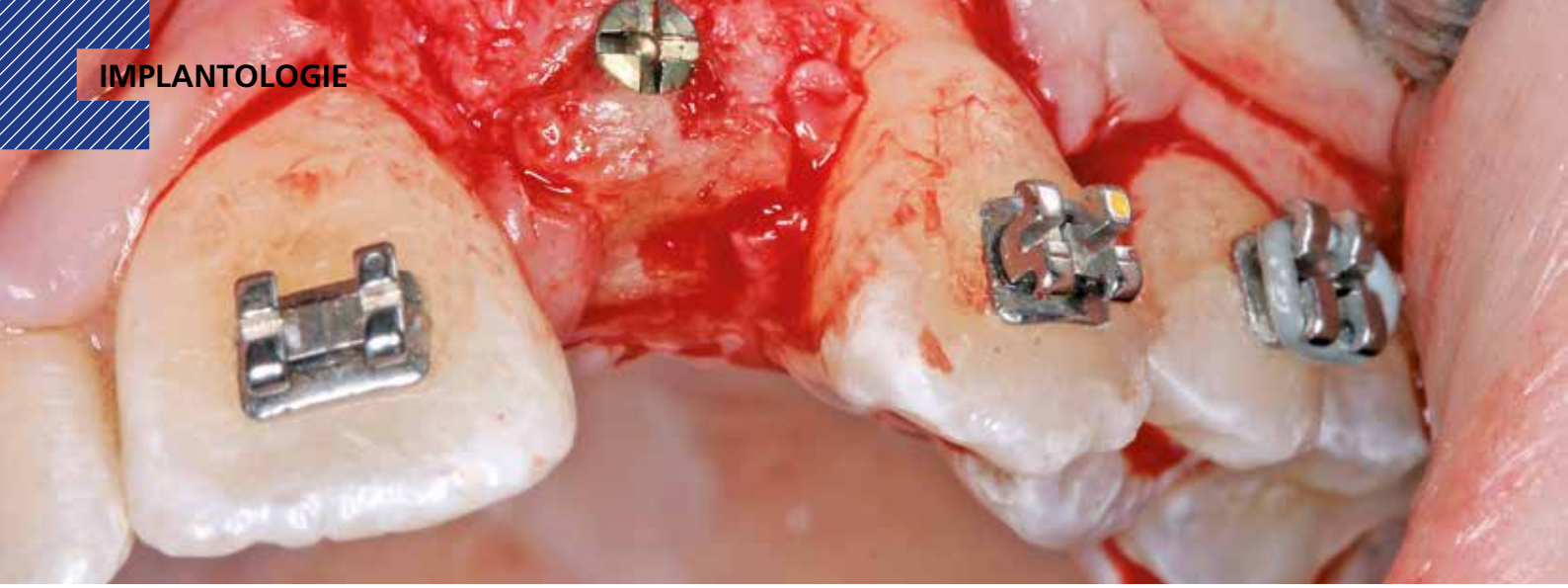

Rekonstruktive Behandlung bei **Aplasie der lateralen Schneidezähne** im Oberkiefer

Bei dreidimensionaler Alveolarfortsatzatrophie im Oberkiefer ist die Insertion von Dentalimplantaten insbesondere im ästhetisch sensiblen Frontzahnbereich bei Schaltlücken eine chirurgisch-prothetische Herausforderung. Der nachfolgende Fallbericht demonstriert, wie mit der Implantation allogener humaner Knochenblöcke ohne intra- oder extraoraler Knochenentnahme die beiden Schaltlücken regio 12 und 22 bei Aplasie der lateralen Schneidezähne im Teamapproach (prothetisch, kieferorthopädisch, chirurgisch) nach funktionellen ästhetischen Gesichtspunkten rekonstruiert werden kann.

Eine 17-jährige Patientin wurde an unsere Praxis mit dem Wunsch nach einer festsitzenden implantatprothetischen Versorgung der lateralen Schneidezähne 12 und 22 überwiesen. Nach entsprechender Aufklärung und intensiver Beratung wurde zunächst ein DVT erstellt, um das genaue Ausmaß der dreidimensionalen Knochenresorption in regio der fehlenden lateralen Schneidezähne regio 12 und 22 beurteilen zu können. Die röntgenlogische Auswertung ergab eine hochgradige horizontale Alveolarfortsatzbreite von knapp 3 mm in regio 12 respektive von knapp 2,5 mm in regio 22 mit stark ausgeprägter konkaver Kontur der bukkalen Lamelle **(Abb. 1)**. Allein das klinische Bild **(Abb. 2 und 3)** zeigte eine ausgeprägte horizontale Alveolarfortsatzatrophie in regio 12 und 22 mit ausgeprägten Konkavitäten in der bukkalen Lamelle.

Abb. 1: Röntgenbild Ausgangssituation regio 12 und 22.

Bei einer hochgradigen dreidimensionalen Alveolarfortsatzatrophie (Alveolarfortsatzbreite weniger als 3 mm) mit einer entsprechenden konkaven Alveolarfortsatzkontur müssen in der Regel autologe kortikospongiöse Knochenblocktransplantate respektive die Schalentechnik nach Professor Khoury et al. oder humane

Abb. 2 und 3: Ausgeprägte horizontale Alveolarfortsatzatrophie in regio 12 und 22 mit ausgeprägten Konkavitäten in der bukkalen Lamelle.

allogene Knochenblocktransplantate (humaner Knochenblock-P nach Plöger) auf den Restalveolarfortsatz aufgelagert werden, um ein entsprechendes Implantatlager zur konsekutiven Implantation zu erhalten.

Zunächst wurde ein intensives Beratungsgespräch mit dem behandelnden Kieferorthopäden durchgeführt, wo die Patientin aufgrund eines seitlich offenen Bisses und zur Etablierung einer eugnathen Okklusion mit Hilfe einer MB-Technik bereits in Behandlung war. Die kieferorthopädische Auswertung ergab ein mesiofaziales Wachstum mit dolichofazialer Tendenz. Bei diesem Wachstumstyp entwickelt sich das Mittelgesicht bei den Adoleszenten nach kausal und vestibulär, wobei die hier dolichofaziale Wachstumstendenz eher ein schmales Gesicht mit höher Gesichtshöhe ausbildet.
Bei dem hier vorherrschenden Counterclockwise-Wachstum muss die Implantatposition entsprechend den von Buser aufgestellten Winkeln der optimalen Implantatpositionierung (vestibulär, oral, apicocoronal, mesiodistal) mehr nach vestibulär modifiziert werden, da ansonsten die Unterkieferfrontzähne nach abgeschlossenem Wachstum möglicherweise in der prothetischen Versorgungslinie respektive sogar vestibulär vor dem inserierten Implantat stehen.
Eine prothetische Versorgung in einer eugnathen Bisssituation wäre somit nicht mehr durchführbar. Implantiert man bei dem dolichofazialen Wachstumstyp vor dem eigentlichen Wachstumsschub des Adoleszenten, dann besteht die Gefahr, dass das Implantat aufgrund des fehlenden vertikalen Wachstums in dieser Region nicht mitwächst und somit das Implantat respektive die prothetische Versorgung zu einer extrem langen unästhetischen Zahnkrone führt bei entsprechend hoher Lachlinie.

Es müsste dann mit einer aufwendigen Segmentosteotomie oder einer Distraktionsosteogenese die vertikale Position des Implantates chirurgisch kompensiert werden, was bei osteointegrierten Implantaten eine erhebliche Belastung und Komplikationsmöglichkeit für den adoleszenten Patienten darstellt. So wurde gemäß Absprache mit dem Kieferorthopäden neben der klassischen FRS-Auswertung und der Handröntgenaufnahme insbesondere eine Halswirbelkörper-Röntgenaufnahme zur Bestimmung des skelettalen Wachstums angefertigt. Sowohl nach der HWS-Methode nach San Roman (Konkavität und Form der Wirbelkörper) als auch nach der HWS-Methode nach Lamparski wurde entsprechend das skelettale Wachstum bestimmt.
Letztendlich bestand aus kieferorthopädischer Sicht keine Kontraindikation für eine unverzügliche chirurgische Intervention mit nachfolgender implantatprothetischer Versorgung bei derart fortgeschrittener horizontaler Atrophie in regio 12 und 22 (2,5 mm mit großer Konkavität). Insofern wurde nach erneuter intensiver dokumentierter Beratung und Aufklärung wie auch wirtschaftlicher Aufklärung nach entsprechender beidseitiger Leitungsanästhesie am Foramen infraorbitale und zusätzliche intraoralen und vestibulären Infiltrationsanästhesien zunächst ein breiter Mukoperiostlappen von regio 14 bis 24 gebildet **(Abb. 4)** und zur Förderung der Durchblutung des allogenen Transplantates wurden entsprechende Bleeding-Points (entsprechende Perforation der bukkalen Kortikalis) gesetzt **(Abb. 5)**. Die mit Hilfe von CAD/CAM durch das Labor ProDent (Zahntechnikermeister Thomas Blaschke) hergestellten kortikospongiösen Blöcke nach DVT-Auswertung wurden mit entsprechenden Osteosyntheseschrauben fixiert **(Abb. 6)** und mögliche Restspalträume mit allogener Spongiosa abgedichtet und lateral auskonturiert.

Abb. 4: Mukoperiostlappen von regio 14 bis 24.

Abb. 5: Bleeding-Points zur Förderung der Durchblutung des allogenen Transplantates.

Abb.6: Fixierung der kortikospongiösen Blöcke mit Osteosyntheseschrauben.

Abb. 7: Platzierung der PRGF-Fibrinmembrane oberhalb der Augmentate regio 12 und 22.

Die nach der Technik von Choukroun et al. (A-PRF™) hergestellten Fibrinmembrane wurden oberhalb der Augmentate regio 12 und 22 als autologe Fibrinmembran platziert und die Wunde nach entsprechender Split-Flap-Technik und nach entsprechender Periostschlitzung speichel- und wunddicht vernäht **(Abb. 7)**. Direkt postoperativ wurde die Patientin mit Amoxicillin 1000 mg 2 x1 täglich wie auch Arilin 500 mg 3x1 täglich antibiotisch abgeschirmt zur Verhinderung einer aeroben/anaeroben postoperativen Infektion. Die Wundheilung verlief komplikationslos. Die Nähte konnten nach 10 Tagen entfernt werden **(Abb. 8)**.

Nach viereinhalbmonatiger Einheilung der allogenen Knochenblöcke wurde wiederum ein Mukoperiostlappen mit einseitigem vertikalen Entlastungsschnitt gebildet und die Implantate prothetisch nach korrekter prothetischer Planung mit Hilfe einer Schablone in regio 12 und 22 inseriert **(Abb. 9 und 10)**. Zur erneuten Auskonturierung wurden allogene Knochenspäne bukkal unter den Mukoperiostlappen geschoben und zur Weichgewebsaugmentation eine erneute autologe L-PRF-Membran nach Choukroun appliziert **(Abb. 11 und 12)**. **Abbildung 13** zeigt das postoperative OPG nach Insertion der beiden Implantate. Zur provisorischen Versorgung erhielt die Patientin wiederum beidseitig eine palatinal verklebte Maryland-Brücke regio 12 und 22.

Nach Aufschraubung des Smartpegs konnte mit dem Ostell Festigkeitswerte von 72 respektive 75 für die beiden Implantate regio 12 und 22 nach vier Monaten festgestellt werden, sodass die prothetische Versorgung zunächst mit Hilfe langzeitprovisorischer Kronen (Zirkonzahn Multistratum Flex) durchgeführt wurde **(Abb. 14 und 15)**.

Nach weiterer mehrmonatiger Weichgewebsausformung durch die beiden Langzeitprovisorien 12 und 22 wurden dann reine Zirkoniumkronen zunächst provisorisch eingesetzt und die Patientin in die hauszahnärztliche Versorgung zurücküberwiesen **(Abb. 16)**.

Abb. 8: Komplikationslose Wundheilung. Entfernung der Nähte nach 10 Tagen.

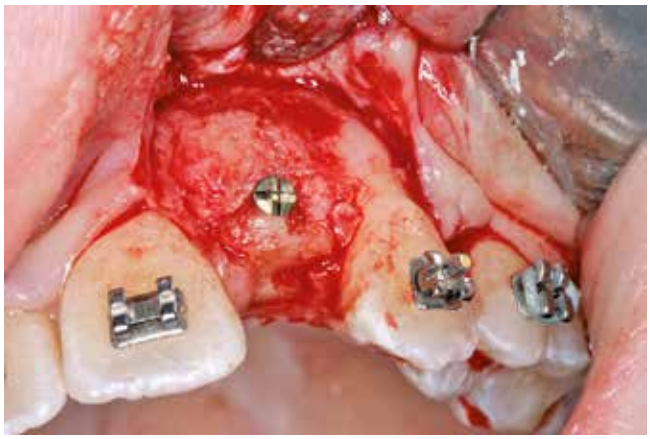

Abb. 9: Insertion der Implantate nach viereinhalbmonatiger Einheilung der allogenen Knochenblöcke.

Abb. 10: Insertion der Implantate mit Hilfe einer Schablone in regio 12 und 22.

Abb. 11 und 12: Allogene Knochenspäne werden bukkal unter den Mukoperiostlappen geschoben und zur Weichgewebsaugmentation eine erneute autologe L-PRF-Membran nach Choukroun appliziert.

WIR HABEN GELERNT IN KERAMIK ZU DENKEN

SDS-ANWENDERKURS (2 Tage)

Keramikimplantate und Biologische Zahnheilkunde „THE SWISS BIOHEALTH CONCEPT“ mit Dr. Ulrich Volz

KERAMIK IST EINFACHER - ABER ANDERS

Es zeigt sich immer wieder, dass bewährte Titan-Behandlungsprotokolle beim Implantieren mit Keramik häufig nicht funktionieren, da Keramik einem anderen Einheilmechanismus folgt als Titan. Aufgrund der hohen Biokompatibilität der Keramik und dem darauf abgestimmten SDS-Implantatdesign sind wir in der Lage über 85 % der SDS-Implantate sofort zu setzen. Dieses Wissen geben wir Ihnen gerne weiter!

Profitieren auch Sie von der Erfahrung von über 20.000 persönlich gesetzten Keramik-implantaten des SDS-Inhabers und Leiters der SWISS BIOHEALTH CLINIC, Dr. Ulrich Volz.

KURSTERMINE:

14./15. Juni 2019
26./27. Juli 2019
27./28. Sept. 2019
18./19. Okt. 2019
15./16. Nov. 2019
13./14. Dez. 2019

Komplettes Kursprogramm und Anmeldung unter:
www.swissdentalsolutions.com/fortbildung

SWISS BIOHEALTH® EDUCATION

SDS SWISS DENTAL SOLUTIONS®
swissdentalsolutions.com

Diskussion

Grundsätzlich ist die Implantatversorgung bei Kindern, Jugendlichen oder jungen Erwachsenen ein sehr komplexes zahnärztliches Gebiet, weil laut einer Studie von Terheyden et. al es bei Adoleszenten (12-18 Jahre) eine durchschnittliche Infraokklusion von 3 mm (max. 8 mm) resultieren kann und die Implantatprognose sich auf zirka 93% beläuft (gegenüber durchschnittlichen Implantaterfolgsquoten von 98-99%). Insofern fordert Terheyden et. al, dass bei „Adoleszenten, die bis jetzt tradierte harte Grenze des 18. Lebensjahres eher einer differenzierten Betrachtung weichen und ersetzt werden sollte durch das Abwarten des pubertären Wachstumsspurts". Des Weiteren fordert Terheyden et. al, dass eine möglich auftretende Infraokklusion therapeutisch antizipiert und die etwas reduzierte Implantatprognose den Patienten und Eltern mitgeteilt werden sollte. Die Kommunikation mit der Patientin respektive der Eltern der Patientin kommt eine ganz entscheidende Bedeutung zu, insbesondere da möglicherweise erneute Zirkoniumkronen bei vorausgesetzt richtiger Implantatpositionierung im Laufe der Phase des jungen Erwachsenen (18-31 Jahre) angefertigt werden müssen zum Ausgleich einer sich entwickelnden Infraokklusion. Auf der anderen Seite ist bei zu langem Warten des chirurgischen Behandlungsbeginns die Gefahr, dass die sowieso bestehende laterale/vertikale Atrophie soweit voranschreitet, dass eine Nutrition des aufzulagernden Blockes (autolog/allogen) aufgrund fehlender Spongiosa nicht mehr gegeben ist. Gerade bei hochgradiger Atrophie ist der eingeschmolzene Spongiosa-Anteil sowohl im Oberkiefer als auch im Unterkiefer aufgrund der Schrumpfung in der Horizontalen so ausgedünnt, dass letztendlich nur noch eine bukkal-palatinale oder bukkal-linguale Kompakta als Empfängergebiet für das Transplantat zur Verfügung steht mit entsprechender Mangelversorgung des Transplantates. Die Spongiosa ist von entscheidender Bedeutung, damit die Transplantate (autologe/allogene) entsprechend einheilen und durch eigene Knochenzellen ersetzt werden können. Nach Festlegung des richtigen Implantationszeitpunktes respektive Zeitpunkt der präoperativen Augmentation sollte berücksichtigt werden, dass die skelettale Entwicklung junger Mädchen zwei Jahre dem skelettalen Wachstum von Jungen voraus ist. Nach Björg und Helm 1967 tritt der erste Wachstumsspurt bei Jungen gemäß mit 13 Jahren und bei Mädchen mit 11 Jahren auf. Bezüglich des Augmentationsprotokolls und der verwendeten Techniken findet in den letzten Jahren ein Paradigmenwechsel von Seiten des autologen Knochentransfers (Goldstandard) zu minimalinvasiveren Alternativtechniken (allogene Schalentechnik nach Esser et. al., techniksensitiv) respektive bei guter Auflagemöglichkeit mit Hilfe von CAD/CAM erstellten kortikospongiösen Blocktransplantaten. Der Autor arbeitet seit 2005 mit den humanen allogenen Knochenblockimplantaten, die mittlerweile von mehreren Firmen (Argon, Osteograft, DIZG, Zimmer, Tutoplast, Botiss, Straumann, etc.) nach verschiedenen Herstellermethoden Tutoplast-prozessiert, γ-Sterilisierung, Peressigsäure etc. hergestellt werden und seitens des Autors bis dato 702 Mal verwendet wurden. Dabei wurden bei der Erfolgsrate Werte von 95,42% im Oberkiefer und 89,19% im Unterkiefer erzielt, was einer Gesamterfolgsquote von 93,45% entspricht.

Abb. 13: Postoperatives OPG nach Insertion der beiden Implantate.

	Oberkiefer	Unterkiefer	Gesamt
Anzahl inserierter Blöcke	480	222	702
Verluste	22	24	46
Erfolgsrate	95,42 %	89,19 %	93,45 %
Notwendigkeit von Maßnahmen (FST, BGT, apikaler Verschiebelappen, Rolllappentechniken, etc.)	338 70,42 %	185 83,33 %	523 74,50 %

Tabelle 1: Ergebnisse der DIZ-Studie – Erfolgsraten von humanen Knochenblöcken 2006-2018.

Abb. 14 und 15: Prothetische Versorgung zunächst mit Hilfe langzeitprovisorischer Kronen.

Abb. 16: Finaler Zustand vor Rücküberweisung an Hauszahnarzt.

Die **Tabelle 1** zeigt die Verlustraten der allogenen Transponate im Betrachtungszeitraum 2006 – 2018 für den Oberkiefer und den Unterkiefer mit anatomisch bedingten unterschiedlichen Werten sowie die Notwendigkeit von zusätzlichen weichgewebschirurgischen Maßnahmen wie FST, BGT, apikaler Verschiebelappen, Rolllappentechniken etc.

Während Chaushu und Nissan für den Anteil im Oberkiefer bei 60 rein spongiösen ftbm-Blöcken eine Transplantatverlustrate von 4,4 % mit einem Knochengewinn in horizontal und vertikaler Weise von durchschnittlich 5 mm und einer Implantatinsertionsrate von 95,6 % berichten, wiesen die spongiösen Blocktransplantate im Bereich des posterioren Unterkiefers mit einer hohen Verlustrate von 20,7 % und einer Resorptionsrate von 5 % auf. Auch Plöger und Schau haben eine Verlustrate im Bereich des posterioren Unterkiefers von 8,5 % beziehungsweise 9,5 %. Dagegen ist im Oberkieferbereich aufgrund der besseren anatomischen Ausgangssituation mit einer spongiöseren Struktur eine deutlich erhöhte Erfolgsquote laut neuester Statistik von 95,42 % laut Plöger et. al zu verzeichnen. Wobei die erneut höheren Erfolgsraten im Oberkiefer wie auch etwas verbesserter Erfolgsraten im Unterkiefer sicherlich der Tatsache geschuldet sind, dass durch mit CAD/CAM präfabrizierte humane Knochenblocktransplantate ein besserer spaltfreierer passgenauerer Sitz und somit eine bessere Einheilquote resultiert. Aufgrund differierender Empfänger- und Spenderregionen, sowie differierender Defektgeometrien, Knochenqualität/-quantität respektive der aufgeführten Techniken, Schalentechniken, Resorptionsschutz, Weichgewebsstatus, Timing der Implantation, Dicke und Durchblutung wird eine objektive vergleichende Betrachtung signifikant erschwert, welcher Methode (autolog, allogen, Block partikuliert vs. Block, GBR-Techniken/Splitting-Techniken) letztendlich der Vorzug gegeben werden sollte. Insofern muss vor jeder Augmentation/Implantation nach entsprechender kieferorthopädischer Auswertung ein individuelles Risikoprofil respektive individuelle Behandlungsmethode zur Erzielung eines erfolgreichen Abschlusses festgelegt werden.

In diesem Fall hätten alternative Techniken gemäß der Erfahrung des Autors bei einer Restbreite von ca. 2,5 mm im krestalen Bereich sowie einer extrem ausgeprägten Konkavität nicht den gewünschten Erfolg gebracht, wenn man mit GBR-Techniken/Splitting-Techniken gearbeitet hätte. Insofern blieb hier nur die Auswahl zwischen allogenen und autologen Knochenblock-Techniken, wobei sich die junge Patientin respektive die Eltern nach entsprechender Aufklärung aufgrund der Invasivität der autologen Knochenentnahme im Unterkiefer entschieden haben. Obwohl sich die Behandlung letztendlich in Kombination mit der kieferorthopädischen Behandlung bis zur definitiven Endversorgung mit Zirkoniumoxidkronen über einen Zeitraum von 1 1/2 Jahren erstreckte, war die Patientin mit der Vorgehensweise und dem erzielten Behandlungsergebnis sehr zufrieden. ■

Literaturverzeichnis unter www.dimagazin-aktuell.de/literaturlisten

Bilder, soweit nicht anders deklariert: © Dr. Plöger

Dr. Mathias Plöger

Studium der Zahnmedizin in Hannover
1983 Staatsexamen
1985 Promotion
1984-1986 Intensive oralchirurgische und parodontologische Assistentenausbildung
Seit 1986 Oralchirurgie, Implantologie und Parodontologie in eigener Praxis in Detmold
Referententätigkeit im In- und Ausland
Mehr als 50 wissenschaftliche Publikationen in implantologischen Fachzeitschriften und Produktion des IMZ-TwinPlus und Frialit-2 Video-Kompendiums
Autor und Herausgeber des Buches „Effiziente implantologische Therapieverfahren" sowie „Allogene Knochenblöcke in der zahnärztlichen Implantologie – Dreidimensionale Hart- und Weichge-

Dr. Mathias Plöger
DIZ – Deutsches Implantologie Zentrum
Lemgoer Straße 20
32756 Detmold
info@zahnarztpraxis-ploeger.de

Das **PRF-Konzept** im praktischen Einsatz

Bereits 2001 haben Dr. Joseph Choukroun aus Nizza und seine Kollegen ein innovatives Konzept zur Verbesserung der Wundheilung entwickelt: Platelet Rich Fibrin – kurz: das PRF-Konzept. Die fibrinreiche, körpereigene Matrix wird durch Zentrifugation von Eigenblut gewonnen. Mehr über die Herstellung, die Verwendung in der Zahnmedizin und die Vorteile für die Praxis lesen Sie im folgenden Bericht.

Das Ziel der regenerativen Chirurgie liegt in einer guten und schnellen Wundheilung. Bereits in den siebziger Jahren erkannte man das regenerative Potential von Plättchen, welche Wachstumsfaktoren enthalten. So führten Whitman et al 1997 das sog. PRP-Konzept ein, bei dem das Eigenblut des Patienten zentrifugiert wurde [1]. Das PRP oder Platelet rich plasma bietet wesentliche Vorteile in der Oralchirurgie. Zur Herstellung von PRP ist der Zusatz von nicht autologen Antikoagulantien notwendig, um nach der Zentrifugation ein flüssiges Blutkonzentrat zu erhalten. Ebenso ist eine mehrstufige Zentrifugation nötig [2]. So wurde bei der Herstellung von PRP bovines Thrombin benutzt, welches Antikörper der Faktoren 5 und 11 produziert und somit ein Gefäßstörungsrisiko verursachen kann. Um dieses und weitere klinische Risiken zu vermeiden, haben Choukroun und Kollegen 2001 ein neues innovatives Konzept entwickelt: Das PRF-Konzept. [1]

Was ist PRF?

PRF oder Platelet Rich Fibrin ist eine fibrinreiche, körpereigene Matrix, welche durch Zentrifugation von Eigenblut gewonnen wird. Diese Zentrifugation ermöglicht die Isolierung von Fibrin (= Protein, das zur Blutstillung sowie als natürliche Schutzbarriere dient) sowie von Wachstumsfaktoren (z. B. PDGF, VEGF, TGF-ß1, IGF-1) aus dem Blut. Neben Proteinen enthält die gewonnene Matrix viele weiße Blutkörperchen, in denen wichtige Informationen zum Gewebeaufbau gespeichert sind [1]. Dies trägt zu einer beschleunigten Wundheilung ohne den Einsatz zusätzlicher Antikoagulanzien bei. So macht sich das PRF-Konzept den natürlichen Wundheilungsprozess des menschlichen Körpers zunutze. Denn auch der Körper scheidet bei einer Verletzung natürlicherweise Proteine aus, die eine Schlüsselrolle bei der Reparation und Regeneration von Gewebe spielen.

Herstellungsprotokoll von PRF

Die PRF-Membran wird, wie oben beschrieben, durch Zentrifugation von Eigenblut ohne die Verwendung zusätzlicher Gerinnungshemmer gewonnen. Dabei führt der Kontakt des Blutes mit der Reagenzglaswand zur Koagulation der Thrombozyten [3]. Ziel ist es, die Blutplättchen und die freigesetzten Zytokine in einem Fibrin-Klumpen zu binden [4]. Der genaue Herstellungsprozess wird nachfolgend erläutert:

1. Blutentnahme:

Entnahme von venösem Blut in 10 ml-Röhrchen ohne zusätzliche Gerinnungshemmer **(Abb. 1)**.

2. Zentrifugation:

Zentrifugation des frisch entnommenen Blutes für 8 (10) Minuten bei 3.000 U/min [5,6,7].

> Bildung von 3 Schichten:
- obere Schicht: Blutserum (zelluläres Plasma),
- mittlere Schicht: Fibrinfraktion (PRF-Klumpen/Erythrozyten),
- untere Schicht: rote Blutkörperchen **(Abb. 2)**.

3. Entnahme des Koagulats:

Die Röhrchen 10 Minuten ohne Deckel stehen lassen; anschließend Entnahme des Koagulats.

4. Herstellung der Membran:

Pressung der Erythrozyten für 2 Minuten zwischen zwei sterilen Gazepads

> Fertige PRF Membran **(Abb. 3)** [5,3,8].

Beim Einsatz im zahnärztlichen Bereich hat sich das Bestäuben der Membranen mit reinem Metronidazol-Pulver bewährt **(Abb. 4)**. Neben erhöhtem Infektionsschutz zeigten Studien von Choukroun auch eine verbesserte, dichtere Knochenheilung in augmentierten Bereichen. So zeigten zum Beispiel die Augmentate im Sinus maxil-

Abb. 1: Gefüllte Röhrchen nach Blutentnahme.

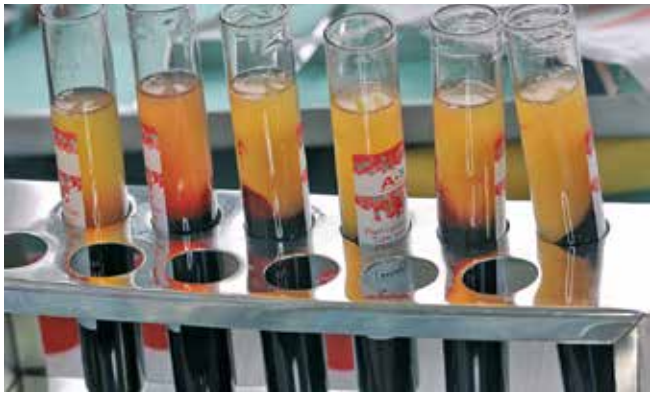

Abb. 2: Gefüllte Röhrchen nach Zentrifugation.

laris unter Verwendung von PRF-Membranen, welche mit Metronidazol-Pulver versetzt wurden, eine homogenere, dichtere Knochenstruktur nach 6 bis 9 Monaten, im Vergleich zur kontralateralen, augmentierten Kieferhöhle ohne Metronidazol-Zusatz. Vermutet wird, dass dies durch die Anwesenheit und Aktivität von Anaerobiern verursacht werden könnte.

Advanced PRF (A-PRF)

Die Reduktion der Umdrehungszahl von 3.000 U/min auf 1.500 U/min für 14 Minuten führte zur Herstellung der so genannte Advanced-PRF oder A-PRF. Dabei führt die geringere Umdrehungsgeschwindigkeit zu einer Reduktion der Thrombozyten im Buffy coat und einer Erhöhung der neutrophilen Granulozyten im distalen Anteil, welche die Differenzierung von Monozyten in Makrophagen beeinflussen. Dies führt zu einer verbesserten Knochen- und Weichgewebsregeneration [9].

Die i-PRF-Methode

Mit dieser Methode lässt sich flüssiges PRF gewinnen, das direkt aus der Spritze in das entsprechende Weichgewebe injiziert werden kann. Die Herstellung von i-PRF erfolgt in vier Schritten: der Blutentnahme, der Zentrifugation, der Aspiration und der abschließenden Applikation. Die i-PRF kann entweder mit der A-PRF kombiniert oder direkt in das Weichgewebe, das eingebrachte Knochentransplantat oder den aufgefüllten Sinus eingespritzt werden.

Verwendung in der Zahnmedizin

In der Zahnmedizin findet das PRF-Konzept verschiedene Anwendungsbereiche, wie beispielsweise beim Sinuslift, bei Augmentationen, der GBR (Guided Bone Regeneration) /GTR (Guided Tissue Regeneration), der Socket Preservation, zur Gewebeverdickung sowie bei Rezessionsdeckungen.

Sinuslift

In zahlreichen Studien wurde die klinische Relevanz der PRF-Membran im Bereich des Sinusliftes untersucht. So zeigten Masor et al., Simonpieri et al. sowie Tajima et al., die die PRF-Membran als alleiniges Augmentationsmaterial beim Sinuslift einsetzten, sehr vielversprechende Ergebnisse auch bei zeitgleicher Implantatinsertion.
Fünf weitere Studien durchleuchteten die Wirkung der PRF-Membran in Kombination mit Knochenersatzmaterial. Dabei konnte ein beschleunigender Effekt auf den Remodellingprozess von demineralisiertem, gefriergetrocknetem, alloplastischem Knochen beobachtet werden.
Zudem eignet sich die PRF-Membran zur Abdeckung des lateralen Knochenfensters zum Sinus maxillaris [8].

Abb. 3: Fertige PRF-Membrane.

Insgesamt kann eine kürzere Heilungsphase aufgrund der in der PRF enthaltenen Proteine und Wachstumsfaktoren beobachtet werden.

GBR und Extraktionsalveolenmanagement

Auch bei der GBR sorgt die PRF-Membran für eine verbesserte Dimensionsstabilität des Knochens im Vergleich zum natürlichen Heilungsprozess. Es konnte nachgewiesen werden, dass ein Auffüllen der Weisheitszahnextraktionsalveolen mit PRF das Osteomyelitisrisiko um das fast zehnfache senkt.
So sorgt die PRF-Membran für eine verbesserte Knochenregeneration und -heilung, ebenso wie für den Erhalt von Qualität und Dichte des residualen Alveolarkamms. Auch das Infektionsrisiko wird deutlich reduziert [10-13] **(Abb. 5 – 7)**.

Angiogenese

In-vitro wurde nachgewiesen, dass das L-PRF eine Schüsselrolle in der Angiogenese, also der endothelialen Proliferation, Migration und Blutgefäßbildung spielt. Darüber hinaus konnte gezeigt werden, dass das L-PRF die Blutgefäßbildung auch in-vivo hervorrufen kann.
Alle drei Komponenten des L-PRF können die Angiogenese beeinflussen:

> Die Leukozyten einschließlich Neutrophil und Makrophage können pro-angiogenic Moleküle ausschütten.
> Die Plättchen setzen Wachstumsfaktoren wie VEGF (vascular endothelial cell growth factor) frei.
> Da die Fibrin-Matrix die freigesetzten Biomoleküle aufnimmt, wird dafür gesorgt, dass diese im Laufe der Zeit wieder progressiv freigelassen werden.

Roy et al berichtete über eine langsame und stetige Freisetzung von VEGF und die Induktion der endothelialen Zellmitogenese [14].

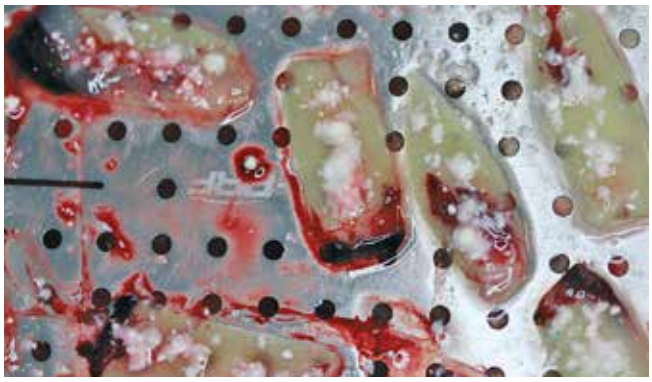

Abb. 4: Fertige PRF-Membrane bestäubt mit Metronidazol.

Abb. 5: Sofortimplantat aus Keramik – ohne PRF.

Abb. 6: PRF rund um das inserierte Implantat.

Abb. 7: Fertiges Sofortimplantat mit Provisorium.

Wachstumsfaktoren und anderen Mediatoren, die von aktivierten Blutplättchen freigesetzt werden, spielen eine wichtige Rolle bei der Geweberegeneration und Revaskularisierung.
Plättchenkonzentrate sind daher ein vielversprechendes therapeutisches Instrument in der regenerativen Medizin [14].

Vorteile des PRF

- Vollständig biokompatibel.
- Die Behandlung ist vollkommen natürlich: keine synthetischen oder tierischen Produkte.
- Leichte Anwendung, geringe Kosten [15].
- Schnelle Herstellung: ca. 20 Minuten.
- Keine Risiken für den Patienten, da ausschließlich eigenes Blut für den Prozess benötigt und verwendet wird.
- Minimale immunologische Reaktionen: allergische oder infektiöse Reaktionen sowie schädliche Wirkungen werden eliminiert [13].
- Patienteneigene Thrombozyten.
- Beschleunigte Wundheilung sowie beschleunigter Gewebeaufbau durch im PRF enthaltenen Proteine und weiße Blutkörperchen.
- Bessere Wundheilung im Weichgewebe und Knochen.
- Reduktion des Infektionsrisikos nach Zahnextraktionen sowie bessere Dimensionsstabilität des Knochens [11].

Fazit

Heutzutage findet die regenerative Chirurgie sowohl in der Medizin als auch in der Zahnmedizin immer mehr Anwendungsbereiche. Ziel ist es, die Weichgewebsregeneration und Knochenneubildung zu fördern. Nach der Erkennung des regenerativen Potenzials von Plättchen wurden verschiedene Präparate hergestellt und 2001 erstmals die PRF-Matrix von Prof. Choukroun vorgestellt. Dank seiner einfachen Handhabung und vollständig autologen Herstellung ermöglicht die PRF eine bessere Wundheilung und Geweberegeneration ohne Infektionsrisiken. Bereits jetzt wird es in verschiedenen Bereichen der Zahnmedizin eingesetzt. ■.

Literaturverzeichnis unter
www.dimagazin-aktuell.de/literaturlisten

Bilder, soweit nicht anders deklariert: © Dr. Neubauer

Dr. Alexander Neubauer

ist seit 2004 in eigener Praxis in Tittling tätig und ist Gründer von MEDIDENT BAVARIA® als Zentrum für biologische Zahnmedizin und Medizin.
Als einer der ersten Zahnärzte in Deutschland, Österreich und Schweiz erhielt er die Zertifizierung „Spezialist für biologische Zahnheilkunde und Keramikimplantate" durch die ISMI (International Society of Metalfree Implantology"). Neben zahlreichen Spezialisierungen und Zertifizierungen auf dem Gebiet der biologischen Zahnmedizin ist er auch gefragter Referent und bietet in der MEDIDENT BAVARIA ACADEMY auch Fortbildungen für ganzheitlich orientierte Therapeuten an.

Verena Huber

ist seit 2019 angestellte Zahnärztin bei MEDIDENT BAVARIA® Dr. Alexander Neubauer. Von 2016 bis 2018 war sie als Vorbereitungsassistentin in der Zahnarztpraxis Dr. Alexander Neubauer tätig. Ihr Studium der Zahnmedizin absolvierte sie an der Julius-Maximilians-Universität in Würzburg von 2010 bis 2015.

Yousra Jemaiel

ist seit Dezember 2018 als Zahnärztin bei MEDIDENT BAVARIA® Dr. Alexander Neubauer tätig. Ihr Studium der Zahnmedizin absolvierte sie an der Fakultät für Zahnmedizin in Monastir und schloss dieses im Februar 2016 ab.

MEDIDENT BAVARIA
Dr. Alexander Neubauer MVZ GmbH
Passauer Straße 20
94104 Tittling
www.medident-bavaria.de
kontakt@medident-bavaria.de

Planmeca Viso™ – Sehen Sie alles

Planmeca Viso™ ist die ideale Kombination aus erstklassiger Bildqualität und unvergleichlicher Benutzerfreundlichkeit.

Fernröntgen-Option

Möglichkeit zur Ausrüstung mit dem Planmeca ProCeph™-One-shot-Fernröntgengerät

Virtuelle Live-Positionierung des Aufnahmebereichs

Frei anpassbare und exakte Live-Positionierung des Aufnahmebereichs auf dem Bedienpanel.

Korrektur von Bewegungsartefakten

Innovativer Planmeca CALM™-Algorithmus eliminiert die Effekte der Patientenbewegungen – damit jedes Bild gelingt.

Bildgebung bei minimaler Patientendosis

Planmeca Ultra Low Dose™-Bildgebungsprotokoll ermöglicht DVT-Aufnahmen bei minimalen Patientendosen – ohne statistische Verringerung der Bildqualität.

Detaillierte 3D-Gesichtfotos

Erfassung detailreicher Planmeca Proface®-Fotos mit vier integrierten Kameras und LED-Lichtstreifen.

Planmeca PlanID™-Konnektivität

Intelligente Benutzeridentifizierung und schneller Zugriff auf persönliche Einstellungen mit einer RFID-Chipkarte.

Intelligente Positionierungshilfe

Hinterkopfstütze sorgt für Stabilität ohne Einschränkung des Patientenkomforts.

Finden Sie weitere Informationen und Ihren lokalen Händler auf **www.planmeca.com**

PLANMECA

Planmeca Oy Asentajankatu 6, 00880 Helsinki, Finland. Tel. +358 20 7795 500, fax +358 20 7795 555, sales@planmeca.com

Kompatibilität oder die Frage nach dem **systemischen Zusammenspiel der Implantatkomponenten**

Der Langzeiterfolg einer Implantatbehandlung hängt von vielen biologischen, mechanischen und patientenbezogenen Faktoren ab. Bei den mechanischen Faktoren ist ein Aspekt die Passung der Einzelkomponenten im Implantatsystem. Ein aufeinander abgestimmtes Implantatsystem strebt die höchstmögliche Passgenauigkeit der Systemkomponenten an, um die Langlebigkeit der implantat-prothetischen Rekonstruktion nicht zu gefährden. Die Validität und vermeintlich vergleichbare Einsetzbarkeit von Fremdkomponenten wird in diesem Beitrag kritisch hinterfragt.

Immer häufiger werden Prothetikkomponenten von Dritt- bzw. Fremdanbietern, sogenannte Copycats, beworben. Es stellt sich die Frage, ob diese preiswerteren und vermeintlich baugleichen Fremdkomponenten hinsichtlich Qualität und Sicherheit vergleichbar mit den Originalkomponenten des Implantatsystems sind.
Das Interface zwischen Implantat und prothetischem Aufbau ist ein sensibler Bereich, der durch vermeintlich baugleiche, aber nicht exakt passende Komponenten beeinträchtigt werden könnte.

Wo Signalmoleküle zu einem Orchester aufspielen und aus dem Zusammenspiel der Zellen Funktion und Ästhetik entsteht, muss ein Implantatsystem im Einklang mit dem physiologischen, anatomischen und mechanischem Geschehen stehen. Im Fokus eines Implantatsystems steht der Implantatkörper **(Abb. 1)**.
Die Besonderheiten anatomischer Strukturen und indikationsabhängige Charakteristiken werden in Geometrie und Design, Oberfläche und Verbindungsstelle der Implantatkörper berücksichtigt. Das Implantationsbett wird mit chirurgischen Werkzeugen aufbereitet, die auf den Implantatkörper abgestimmt sind. Die Schonung des Knochens und die kontrollierte Aufbereitung des Implantatbettes sind wichtige Schritte für eine erfolgreiche Osseointegration des Implantates.

Abb. 1: In einem Implantatsystem sind alle Komponenten aufeinander abgestimmt.

Die implantat-prothetische Verbindungsstelle ist ein sensibler Bereich, dem besondere Aufmerksamkeit gilt. Die Art und Konstruktion der Innenverbindung und das Design der prothetischen Komponenten sind bei allen Herstellern dentaler Implantate präzise aufeinander abgestimmt und in Kombination als Funktionseinheit mit der Prothetikschraube gemäß der DIN ISO 14801 getestet.
Die exakten Dimensionen, Toleranzen und Geometrien der prothetischen Schnittstelle sind die Basis für eine funktionelle und langlebige implantat-prothetische Versorgung der Patienten.

Die Verwendung von Fremdkomponenten in einem Implantatsystem

Bislang wurden wenige Untersuchungen zur Verwendung von Originalbauteilen im Vergleich zu Komponenten von Fremdanbietern, insbesondere Prothetikbauteile, veröffentlicht. Bereits in den 1990er-Jahren gab es Bestrebungen, Komponenten verschiedener Implantatsysteme zu kopieren und günstiger anzubieten (ZANARDI et al., 2012). Die Komponenten der Fremdhersteller gerieten bereits zum damaligen Zeitpunkt in die Kritik, da Passungsungenauigkeiten beobachtet wurden, die durch höhere Mikrobewegungen und Mikrospaltbildungen zu biomechanischen Nachteilen für die implantat-prothetische Rekonstruktion führten (BINON 1995; DELLOW et al., 1997). In Publikationen wird vor technischen und biologischen Problemen gewarnt, die bei einer unzureichenden Passform, insbesondere zwischen Aufbau und Implantat, entstehen können (HURSON, 2016; IVANOVSKI, 2015). Passungenauigkeiten führen sowohl zu einer Spannungserhöhung im Bereich der Implantat-Prothetik-Verbindung, als auch zu einer ungünstigen Spannungsübertragung in den periimplantären Knochen (ASSUNCAO et al., 2011).
Fremdaufbauten von unterschiedlichen Herstellern auf einem Implantatsystem anzuwenden, birgt für den Behandler die Möglichkeit die Implantattherapie kostengünstiger anzubieten. Dass Anbieter mit ihren Implantatsystem-fremden Produkten immer stärker auf den Markt drängen, macht die Wichtigkeit umfassender experimenteller In vitro- und klinischer Humanstudien, insbesondere unter dem Aspekt der zahnärztlichen Verpflichtung zur Aufklärung sowie der Patientensicherheit, besonders deutlich.

Diskrepanzen in der Passung und Komplikationen beim Einsatz von Fremdkomponenten im Implantatsystem

Die Verwendung von Implantatsystem-fremden Komponenten bei einer implantat-prothetischen Versorgung kann zu Passungenauigkeiten und technischen Problemen führen **(Abb. 2)**. Mikrobewegungen zwischen Implantat und Prothetik können große Probleme verursachen, sowohl im Bereich der Materialien als auch im biologischen Bereich. So kommt es bei der Verwendung von Fremdkomponenten zu größeren Mikrobewegungen als es beim Einsatz von Originalkomponenten der Fall ist. Die Ergebnisse einer aktuellen In vitro-Studie zeigen, dass bei einer Schrägbelastung mit einer einwirkenden Kraft von 200 N eine bis zu dreimal höhere mittlere Spaltbildung an der Implantat-Prothetik-Schnittstelle beim Einsatz von Fremdkomponenten im Vergleich zu Original-Bauteilen auftreten (BERBERI et al., 2016).

Eine weitere Besonderheit sind individuell gefertigte Aufbauten. In einer systematischen Übersichtsarbeit konnten teilweise mittlere vertikale Spaltbildungen zwischen 50 bis 160 µm ermittelt werden (LALITHAMMA et al., 2014; PEREIRA et al., 2017). Dabei werden zervikale Diskrepanzen von 70 µm (BAE et al., 2017) bzw. bis zu 100 µm (PEREIRA et al., 2017) als klinisch akzeptabel bezeichnet. Andere Autoren weisen darauf hin, dass bislang eine klare, konsentierte Definition des Grenzwerts für Toleranzen in der Passform zwischen Implantat und Suprastruktur fehlt (ABDUO & JUDGE, 2014; KANO et al., 2007; de MORAIS ALVES DA CUNHA et al., 2012).

Eine gesonderte Rolle nehmen die vorgefertigten deutlich überdimensionierten Rohlinge, sog. Premilled Blanks oder Preface abutments, ein. Sofern vom Implantathersteller gefertigt, weisen diese Bauteile die originale Anschlussstelle zum Implantat auf. Nach dem Scan und Designprozess werden diese Aufbauten durch standardisierte Werkstückhalterungen in meist laborseitig vorhandene Fräsmaschinen eingespannt und entsprechend der klinischen Situation individualisiert, die originale Verbindungsstelle zum Implantat bleibt dabei unberührt.

In einer Laborstudie von GIGANDET et al. (2014) wurden Implantate von drei verschiedenen Herstellern mit den Originalaufbauten versorgt. Auf einem der Implantatsysteme wurden anhand eines Wax-Up Aufbauten hergestellt und anschließend mit dem jeweiligen Scansystem der anderen beiden Implantatsysteme gescannt und individuell mittels CAD/CAM aus Titan. Grade V gefräst. Die CAD/CAM-gefertigten Aufbauten unterschieden sich stark im Design der Verbindungsflächen zwischen Implantat und Aufbau und zeigten einen höheren mittleren Rotationsspielraum. Die Autoren folgerten, dass die schlechtere Passform zu einem höheren Risiko von Implantat- und Aufbaufrakturen führt und empfahlen den Einsatz von systemeigenen Aufbauten.

Eine In vitro-Untersuchung bestätigt die Ergebnisse dieser Studie. Bei Kombination von individuell gefrästen Aufbauten eines Fremdanbieters auf verschiedenen Implantaten konnten signifikant höhere Spaltbildungen im Implantat-Prothetik-Interface beobachtet werden als bei originalen Aufbauten (de MORAIS ALVES DA CUNHA et al., 2012).

In einer weiteren In vitro-Studie konnten zwischen Titanaufbauten verschiedener Hersteller große Unterschiede in der Passform auf dem gleichen Implantat sowie Passungenauigkeiten beobachtet werden (MATTHEOS et al., 2017).

SUI et al. (2014) berichteten, das in dem System aus Implantat und Aufbau die bevorzugte Stelle einer Ermüdungsfraktur abhängig von den Materialeigenschaften der Komponenten ist. Sind die Materialeigenschaften von Implantat und Aufbau gleich, werden Ermüdungsfrakturen eher im Bereich der Schraube beobachtet, bei unterschiedlichen Materialeigenschaften ist

Passungenauigkeit (!)

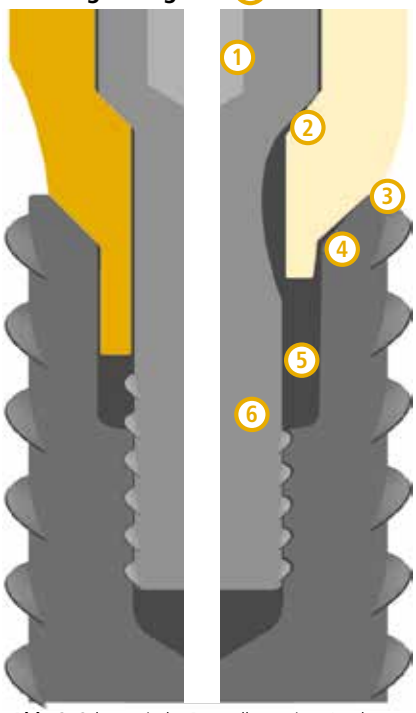

Designstruktur / Designabweichung	Mögliche Folgen
(1) Abweichende Schlüsselweiten der Prothetikwerkzeuge	• Mangelnde Übertragung des Drehmomentes
(2) Inkongruenz der Geometrien von Schraubenkopf und Auflagefläche im Aufbau	• Schraubenlockerung • Ungewollte Krafteinleitung in das Implantat
(3) Design und Geometrie-Abweichungen eines Fremdaufbaus an der Implantatverbindungsstelle	• Positive Effekte des Platform Switchs im Implantatdesigns werden prothetisch nicht genutzt • Nischen mit erhöhtem Risiko für bakterielle Besiedlungen können entstehen • Kein Formschluss zwischen Implantat und Aufbau bei subkrestal platziertem Implantaten
(4) Unterschiedliche Konuswinkel bei Implantat und Fremdaufbau	• Spannungsspitzen und Fehlbelastungen können zu Implantschäden führen • Risiko für Knochenabbau durch krestale Überbelastung steigt • Risiko bei undichten Verbindungen sind Pumpeffekte und Bakterieneinlass
(5) Verkürzter Innensechskant des Fremdkomponenten-Aufbaus	• Geringe Kraftübertragung bei Schubverteilungkräften • Mangelnder Rotatíonsschutz des Aufbaus
(6) Fremd-Prothetikschrauben mit abweichenden Design	• Mangelnder Formschluss • Sollbruchstelle • Mangelnde Übertragung der Drehmomente • Torsion im Schraubenkörper

Abb. 2: Schematische Darstellung eines Implantates mit einer prothetischen Versorgung mit Originalkomponenten (links) und einer Versorgung mit Fremdkomponenten (rechts). Bezeichnet werden mögliche Designstrukturen, bei denen es zu Passungenauigkeiten kommen kann

die jeweilige Bruchanfälligkeit des Materials entscheidend. So führten bei individuellen, nicht exakt passenden Aufbauten aus Zirkonoxid auf Titan-
implantaten die Mikrobewegungen nicht zu Frakturen der Prothetikschrauben, sondern zu einer erhöhten Frakturanfälligkeit im Bereich der Aufbauten.
Über die Art der Implantat-Prothetik-Verbindung und daraus resultierende Mikrobewegungen durch Passungsungenauigkeiten und ihre biologischen Auswirkungen liegen in der wissenschaftlichen Literatur zum Teil widersprüchliche Informationen vor.
Die Ergebnisse eines aktuellen systematischen Reviews zeigen, dass bei einer unzureichenden Passform der Aufbauten hohe Spannungen an den Knochen weitergegeben werden. Diese inadäquaten Spannungszustände und die marginale Spaltbildung haben jedoch nicht die zu erwartenden biologischen Konsequenzen wie krestale Knochenverluste und/oder einen negativen Einfluss auf die Osseointegration der Implantate zur Folge. Eher wurden technische Komplikationen, wie Brüche der Prothetikschraube beobachtet (KATSOULIS et al., 2017).
Die bakterielle Besiedlung des Mikrospalts ist, neben einer inadäquaten Spannungsübertragung auf den krestalen Knochen, ein weiteres Problem, das infolge von Passungsungenauigkeiten an der Implantat-Prothetik-Verbindungsstelle entsteht und zu biologischen Komplikationen führen kann.

Die Rolle der Materialeigenschaften in einem Implantatsystem

Im Zusammenspiel der Komponenten eines Implantatsystems spielen die Materialeigenschaften der Bauteile eine entscheidende Rolle (SUI et al., 2014). Um Komplikationen wie Ermüdungsfrakturen innerhalb der Implantat-prothetischen Versorgung zu vermeiden, führen die Hersteller von Implantatsystemen regulatorisch notwendige umfangreiche Untersuchungen und Prüfungen durch, in denen Implantat, Aufbau und Schraube immer bis zum Bruch getestet werden (ISO 14801). Selbst innerhalb eines Implantatsystems können in der Entwicklungsphase unterschiedliche Materialeigenschaften der Komponenten zu messbaren Abweichungen führen, deren Auftreten in der Entwicklung und in der Prüfung der Implantatsysteme durch Designoptimierungen Berücksichtigung finden.
In einer aktuellen In vitro-Untersuchung wurde ein Implantattyp mit Fremdaufbauten aus Zirkonoxid, Titan und Gold verschraubt. Sowohl zwischen den verschiedenen Materialgruppen der Aufbauten, als auch innerhalb der Materialgruppen wurden bei Aufbauten und Prothetikschrauben Diskrepanzen und Passungenauigkeiten gefunden (FOKAS et al., 2018). In einer weiteren In vitro-Studie konnten zwischen Titanaufbauten verschiedener Fremdanbieter auf einem Implantat große Unterschiede in der Passform sowie Passungenauigkeiten beobachtet werden (MATTHEOS et al., 2017). Die erhöhte Frakturanfälligkeit von Zirkonoxidaufbauten mit schlechter Passform wurde in einer weiteren in vitro-Studie beschrieben (SUI et al., 2014).
Schraubenlockerungen zwischen Implantat und Aufbau führen, insbesondere bei zementierten Suprakonstruktionen, zu einem prothetischen Misserfolg. Daher ist eine geeignete Vorspannung (Preload) bei Befestigung der Prothetikschraube eine zwingende Voraussetzung für den Implantat-prothetischen Erfolg.
Das Material der Prothetikschrauben hat eine große Bedeutung für die Erzeugung der geeigneten Vorspannung bei der Fixierung des Aufbaus auf dem Implantat. Eine zu geringe Vorspannung führt zu einer Lockerung der Prothetikschraube, während zu hohe Werte häufig in Schraubenfrakturen enden (DOOLABH et al., 2014).
Bei der Verwendung von Fremdaufbauten und deren Prothetikschrauben auf einem Implantat ist das Risiko für technische Komplikationen bei einer prothetischen Neuversorgung sehr hoch. Verschiedene Gründe wie Wohnortwechsel des Patienten oder der sogenannte Gesundheitstourismus können dazu führen, dass zum Implantat original zugehörige Prothetikschrauben in prothetischen Fremd-Aufbauten verwendet werden, was zu einem mangelhaften Kraftschluss führt. Neben der Frage ob die Materialeigenschaften eine langlebige Funktion zulassen, ist die Passung der Schraubenauflagefläche im Aufbau ein weiterer Aspekt. Für diese Kombinationen der 2. Generation aus Original und Fremdbauteilen ergeben sich Risiken für technische und biologische Komplikationen, die unkalkulierbar sind.

Diskussion und Fazit

Die Möglichkeit, Fremdkomponenten statt systemeigener Originalbauteile bei implantat-prothetischen Versorgungen einzusetzen, stellt zunächst eine kostengünstigere Lösung in Aussicht. Ob diese Möglichkeiten hinsichtlich Qualität und Sicherheit vergleichbar mit den Originalkomponenten des Implantatsystems sind, wird sich erst mit Langzeitbeobachtungen herausstellen **(Abb. 3)**.
Bei vorsichtiger Betrachtung der aktuell verfügbaren Evidenz zu technischen Komplikationen sollte in Betracht gezogen werden, dass die Verwendung von Fremdkomponenten bei Systemen mit bereits bestehenden systemimmanenten Passungenauigkeiten eher zu einer weiteren Verschlechterung der Passform führen.
Unabhängig von den bisherigen Betrachtungen bei Verwendung von Implantat-systemfremder Prothetik ergaben experimentelle Untersuchungen, dass auch zwischen originalen Aufbauten und Implantaten des gleichen Systems die Passung aufgrund von Limitationen während des Herstellungsprozesses nicht die erforderliche Präzision aufweisen kann (ALVES, et al., 2016, LALITHHAMMA, et al., 2014, ZANARDI, et al., 2012). Während des Herstellungsprozesses von Implantaten und Aufbauten kann es zur Generierung von Oberflächendefekten kommen, die sich negativ auf die Passung auswirken und zu einer Erhöhung des Mikrospalts beitragen können (LOPES, et al., 2018). Fehlpositionierungen sind infolge von herstellungsbedingten Rotationstoleranzen möglich und führen zu einer fehlerhaften Befestigung des Aufbaus und in der Folge zu einer weniger präzisen Passgenauigkeit der prothetischen Suprastrukturen (NICOLL, et al., 2013, SEMPER-HOGG, et al., 2013).
Aus juristischer Sicht ist der Einsatz von Copycats unter Umständen fraglich. Ein Urteil des Frankfurter Landgerichts aus 2012 bestätigt (Az 2-03 O 84/12), dass Komponenten von verschiedenen Anbietern nicht ohne eine spezielle Zertifizierung der Konformität kombiniert werden dürfen. Demnach darf eine Heilbehandlung unter Einsatz von Fremdkomponenten bzw. Copycats mit Systemteilen anderer Hersteller aus Sicht des Gerichts infolge der eingeschränkten Konformitätsbewertung nicht durchgeführt werden. Anhand der aktuellen Studienlage ist erkennbar, dass vermeintlich baugleiche Komponenten von Fremdanbietern in erster Linie mit einem erhöhten Risiko für technische Komplikationen einhergehen.



Originalprothetik auf Semados® Implantat

Fremdprothetik auf Semados® Implantat

1 Die Original Semados® Prothetik hat einen passgenauen Schraubensitz im Aufbau.

A Die Fremdprothetik hat deutlich unterschiedliche Konuswinkel für den Schraubensitz und dem Schraubenkopf der Prothetikschraube.

2 Das Implantat weist im Bereich der Schulter einen integrierten Platform Switch auf, die Originalprothetik ist darauf abgestimmt und führt dadurch den vollständigen Platform Switch erst herbei.

B Die Aufbaugeometrie der Fremdkomponente mit dem deutlich größerem Durchmesser im Bereich des integrierten Platform Switches nutzt den Vorteil nicht aus.

3 Die Original Semados® Prothetik mit der Sechskantführung im Implantatinneren hat einen passgenauen und symmetrischen Sitz für bestmögliche mechanische Eigenschaften.

C Die Fremdprothetik weist ungleiche Spaltmaße rechts und links des Sechskants im Implantatinneren auf.

Abb. 3: Die Überlegenheit der Passform und des Zusammenspiels von Originalkomponenten lassen sich an markanten Punkten deutlich aufzeigen.

Ein erhöhtes Risiko für biologische Komplikationen ist derzeit noch unklar, kann aber nicht ausgeschlossen werden.
Im Falle notwendiger Nachversorgungen müssen haftungsrechtliche Erwägungen in Betracht gezogen werden. Werden Fremdbauteile verwendet, kann keine Gewährleistung erfolgen, was zu einem erhöhten Kostenaufwand führt. Daher sollte mit Bedacht erwogen werden, in wie weit sich Copycats als Ersatz für aufeinander abgestimmte, qualitätsgeprüfte und klinisch bewährte originale Systemkomponenten eignen und ob sie letztendlich lohnenswert sind. Diese Entscheidung sollte stets unter Einbeziehung des Patienten und nach dessen Aufklärung in Form eines informed consent geschehen. ■

Erstveröffentlichung im „Close up – The Open Access | Magazin 2019 Allerhand Prothetik, BEGO Implant Systems“.

Literaturverzeichnis unter
www.dimagazin-aktuell.de/literaturlisten

Bilder: © Bego

Dr. Pantelis Petrakakis
Freier Journalist und Zahnarzt, Düsseldorf

ZTM Christoph F. Staufenbiel
BEGO Implant Systems, Bremen

Dr. Nina Rätscho
BEGO Implant Systems, Bremen

Dr. Pantelis Petrakakis

Jahrgang 1962	
1984 bis 1990	Studium der Zahnmedizin an der Friedrich-Wilhelms-Universität in Bonn
1990	Zahnmedizinisches Staatsexamen und Zahnärztliche Approbation
1990 bis 1994	Wissenschaftlicher Mitarbeiter in der Abteilung für Zahnerhaltung und Parodontologie des Zentrums für Zahn-, Mund und Kieferheilkunde der Friedrich-Wilhelms-Universität in Bonn
1994 bis 1996	Assistenzzahnarzt in freier Praxis (Dr. A. Alexandridis) in Köln
1996 bis 1998	Wissenschaftlicher Mitarbeiter in der Poliklinik für Zahnerhaltung und Parodontologie des Zentrums für Zahn-, Mund und Kieferheilkunde der Universität zu Köln
1998 bis 2008	Zahnärztlicher Dienst des Gesundheitsamtes der Stadt Köln
2005:	Fachzahnarzt für Öffentliches Gesundheitswesen
2008 bis 2010	Leitung des Zahnärztlichen Dienstes und des Arbeitskreises Jugendzahnpflege im Fachbereich Gesundheit des Landkreises Marburg-Biedenkopf/Hessen
2010 bis 2013	Leitung des Zahnärztlichen Dienstes und des Arbeitskreises Zahngesundheit des Gesundheitsamtes der Stadt Wuppertal
2013 bis heute	Leitung des Zahnärztlichen Dienstes und des Arbeitskreises Zahngesundheit des Gesundheitsamtes des Rhein-Erft-Kreises
Seit 2010	Medical Writer, Autor und Koautor nationaler und internationaler Fachpublikationen

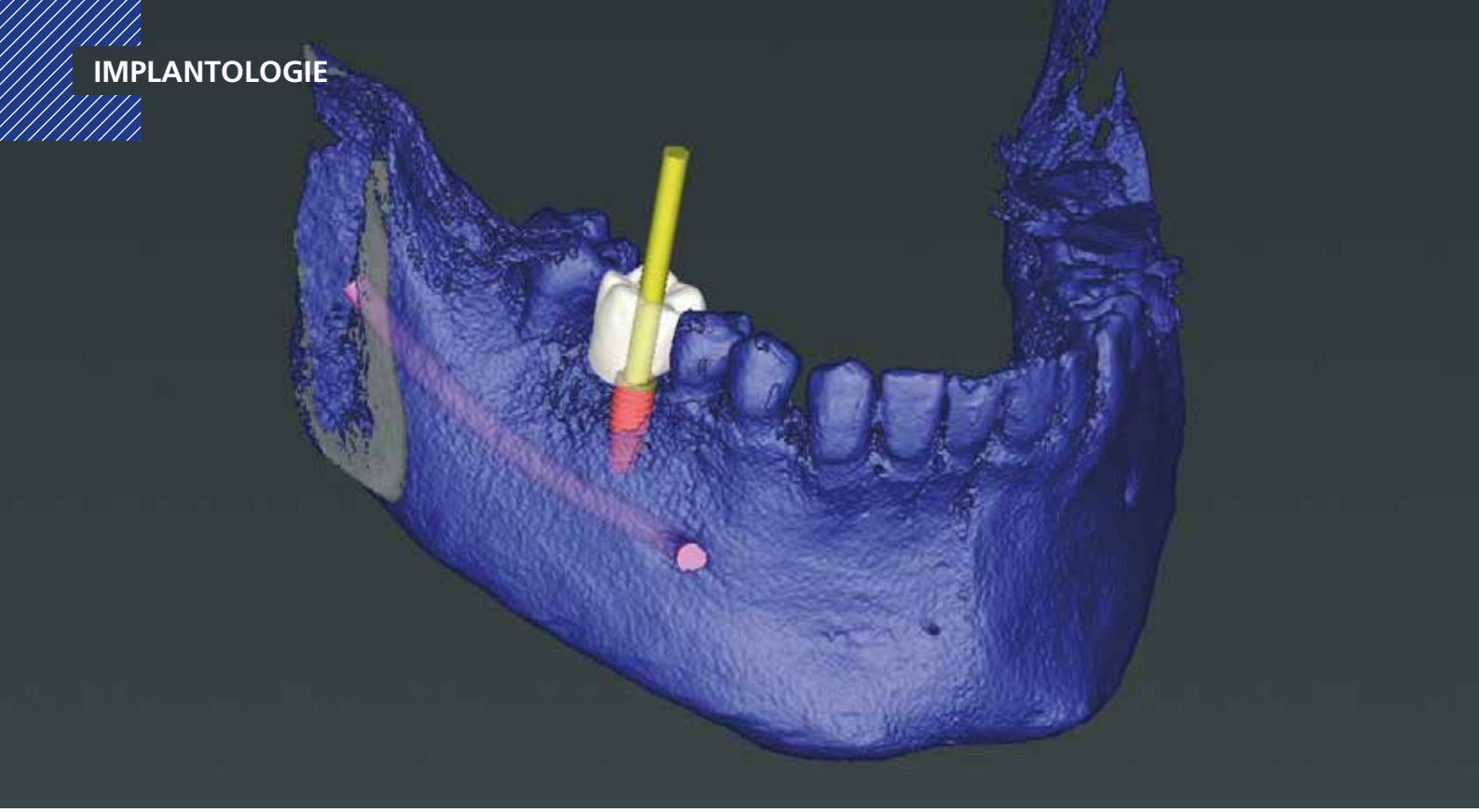

Abb. 1: Das Implantat wird entsprechend der Prothetik positioniert (coDiagnostiX 9.12, Dental Wings).

Ist **Röntgendiagnostik** zur Behandlungsevaluation **nach Implantation** im Zeitalter der Digitalisierung überhaupt noch **notwendig**?

Heutzutage werden chirurgische Eingriffe präoperativ geplant – im Sinne des Backward Plannings. So wird neben der Funktion auch die Ästhetik vorhersagbar. Um nach der Implantation die korrekte Positionierung zu überprüfen, wird in der Regel eine postoperative Röntgenaufnahme angefertigt. Aber ist das überhaupt notwendig?

Mit der Zunahme an chirurgischen Möglichkeiten und dem immer größer werdenden Wunsch der Patienten nach festsitzendem Zahnersatz, steigt auch das Streben nach einer ästhetischen Rehabilitation. Das Ziel ist es, auch in Situationen mit geringem Knochen- und Weichgewebsangebot den ästhetischen Vorstellungen des Patienten nachzukommen.

Zu Zeiten des präoperativen Planens von chirurgischen Eingriffen, den Prinzipien des Rückwarts-Planens folgend, können neben der funktionellen Rehabilitation auch die ästhetischen Probleme vorhersagbar und reproduzierbar gelöst werden. Ein Beispiel dafür stellt die schablonengestützte Implantation dar [1]. Mithilfe eines präoperativen Wax-ups, einer dreidimensionalen Röntgenaufnahme und einem Planungsprogramm, können die Implantate entsprechend der Position der zu erzielenden Zahnaufstellung platziert werden **(Abb. 1)** [2]. Nach der prothetisch orientierten Positionierung der Implantate kann nun die Knochen- bzw. Weichgewebssituation beurteilt werden **(Abb. 2)**. Dabei entscheidet sich, ob Hartgewebs- und/oder Weichgewebsaugmentationen indiziert sind, um die spätere Prothetik ausreichend stützen zu können. Nach Umsetzung der präoperativen Planung mittels einer chirurgischen Bohrschablone zeigt die klinisch erreichte Implantatposition im Vergleich zur geplanten Position Abweichungen eine Differenz im Zehntelmillimeter-Bereich **(Abb. 3)** [3].

Um nach der Implantation die erreichte Implantatposition beurteilen zu können, wird üblicherweise eine postoperative Röntgenaufnahme durchgeführt. Diese kann ein Einzelbild oder zur Beurteilung von mehreren und weit von einander inserierten Implantaten ein Orthopantomogramm darstellen [4]. Sie gibt Auskunft über die cranio-caudale und mesio-distale Lage des inserierten Implantats. Dadurch kann festgestellt werden, ob angrenzende anatomische Strukturen, wie benachbarte Zähne, der Unterkiefernerv und die Kieferhöhle, verletzt wurden. Auskunft über den genauen Abstand zu benachbarten Strukturen und die vestibulo-orale Lage des Implantats kann nicht oder nur unter Umständen, unter Verwendung einer Röntgenschablone, gegeben werden [4].

Zu diesem Zwecke können 3D-Röntgenaufnahmen in Form eines digitalen Volumentomogramms oder Computertomogramms gemacht werden [5-7]. Dafür muss der Patient einer vielfach höheren Strahlenbelastung ausgesetzt werden, die beim DVT der bis zu 10-fachen und beim CT der

bis zu 50-fachen Strahlenbelastung eines Orthopantomogramms entsprechen kann [8]. Mit dem Ziel, die Strahlenbelastung der Patienten während der Behandlung soweit wie möglich zu reduzieren entsprechend dem ALARA-Prinzip, wurden in den letzten Jahren digitale Verfahren zur strahlungsfreien postoperativen Evaluation der Implantatposition entwickelt und untersucht. Im Jahr 2007 stellte Stopp et al. in ihrer Veröffentlichung ein neues Verfahren zur strahlungsfreien Kontrolle dynamisch navigiert gesetzter Implantate vor. Ähnlich wie in der dynamisch navigierten Chirurgie bedienten sie sich hier ei-

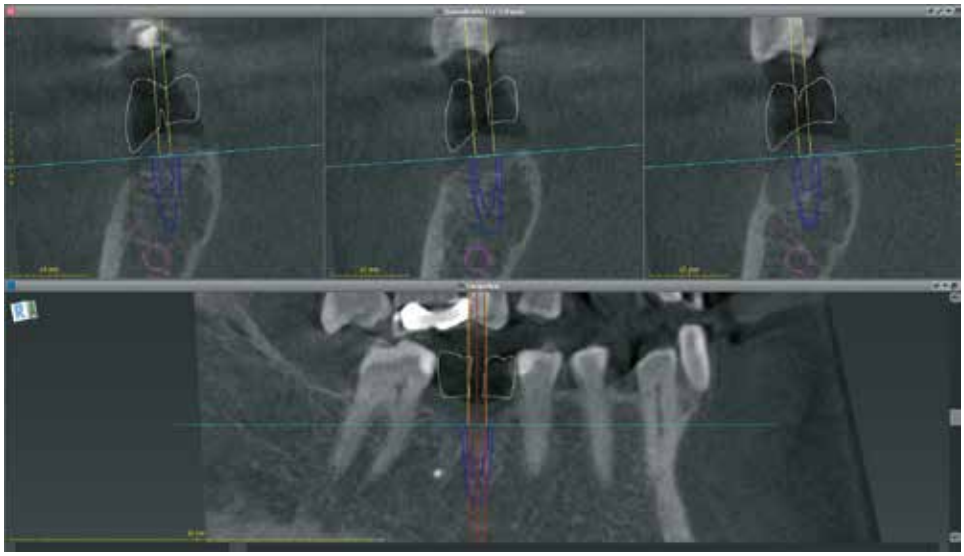

Abb. 2: Beurteilung der prothetisch orientierten Implantatposition in Querschnitts- und Tangentialachse (coDiagnostiX 9.12, Dental Wings).

1. Bodensee Kongress für Ärzte und Zahnärzte 21.-22.09.2019

Univ.-Prof. Dr. Dr. Ralf Smeets ¦ Dr. Sigmar Frank Schnutenhaus ¦ Dr. Dr. Martin Roser ¦ ZA M.-Salim Doueiri ¦ Gerda-Marie Wittschier ¦ Sabine Finkmann ¦ Henry Maske

pvs»reiss
bodensee-kongress.de

bodensee kongress
für Ärzte und Zahnärzte
Radolfzell

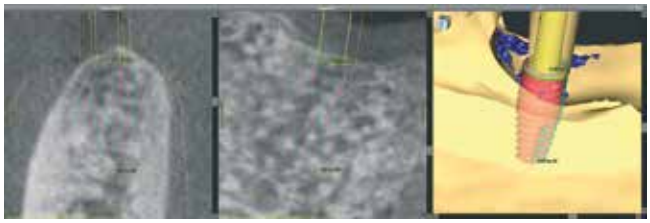

Abb. 3: Postoperative Evaluation der erreichten Implantatposition mittels Scanpfosten und 3D-Scandaten (coDiagnostiX 9.12, Dental Wings).

nes optischen Messsystems. Mit der Übertragung der präoperativen Implantatplanung im CT-Scan auf das Bildkoordinatensystem des Patienten, mittels Referenzrahmen, besteht eine Relation zwischen geplanter Implantatposition und Bilddaten. Durch das Schrauben eines speziellen Adapters auf das Implantat und das Stecken des navigierten Handstücks auf diesen, kann die aktuelle Implantatposition relativ zum Patienten ermittelt werden. Aus den erhaltenen Daten und der geplanten Implantatposition kann die Abweichung ermittelt werden [9].
Drei Jahre später, im Jahr 2010, stellten Nickenig et al. eine Methode vor, die zwar eine postoperative 3D-Röntgenaufnahme benötigt, hier jedoch nicht der Patient, sondern das Meistermodell nach Implantabformung geröntgt wird. Der Röntgen-Datensatz wurde in die Planungssoftware importiert, der prä- und postoperative Röntgen-Datensatz anhand von gemeinsamen Punkten überlagert und die erkennbaren Implantatanaloge mit der digitalen Silhouette der geplanten Implantate virtuell überdeckt. Somit konnten Abweichungen von der erreichten Implantposition zur Geplanten ermittelt werden [10].

Im den Jahren 2013 und 2014 starteten Stoetzer et al. und von See et al. mit einer Methode, direkt am Patienten strahlungsfrei die erreichte Implantatposition zu ermitteln. Sie nutzten dafür Scanpfosten, schraubten diese auf die gesetzten Implantate und formten die Situation mit einem Intraoralscanner digital ab. Der erhaltene Datensatz wurde wie bei Nickenig et al. in die Planungssoftware importiert und mit dem präoperativen Planungsdatensatz ähnlich wie zuvor überlagert. In diesem Fall ist es nun so, dass keine Silhouette der geplanten Implantate auf den Datensatz überlagert werden kann, da die postoperativen Implantate nicht zu sehen sind. Hier ist es so, dass die Software den aufgeschraubten Scanpfosten erkennt und automatisch das zuvor geplante Implantat unter diesen positioniert. In Relation zu den umliegenden Strukturen und dem Überlagern der Datensätze anhand gemeinsamer Punkte, können Abweichungen in Millimeter und Grad von der erreichten zur geplanten Implantatposition ermittelt werden [11, 12].

Fazit

Mit diesem Ansatz der postoperativen Evaluation der erreichten Implantatposition ist die übliche Röntgendiagnostik zur Behandlungsevaluation nach Implantation nicht mehr notwendig. Hiermit kann nicht nur die postoperative Strahlenbelastung des Patienten vermieden, sondern auch der bisherige digitale Workflow erweitert werden. Des Weiteren erhält der Behandler durch die Kalkulation der Abweichungen Informationen, die er im Rahmen des Qualitätsmanagements verwenden kann. ■

Literaturverzeichnis unter www.dimagazin-aktuell.de/literaturlisten

Bilder, soweit nicht anders deklariert: © Dr. Alevizakos

Dr. med. dent. Vasilios Alevizakos

2012 – 2018	Studium der Zahnmedizin an der Danube Private University in Krems (Österreich)
2016 – 2018	Studentischer Mitarbeiter im Zentrum für CAD/CAM und digitale Technologien an der Danube Private University in Krems (Österreich)
Seit Mai 2018	Assistenzarzt im Zahnambulatorium Krems der DPU in Krems (Österreich)
Seit August 2018	Zahnarzt in der Zahnarztpraxis Alevizakos in Berlin

Prof. Dr. Constantin von See

Bis 2001	Studium der Zahnmedizin an der Georg-August Universität, Göttingen
2001-2005	Stabsarzt in der Zahnarztgruppe der Bundeswehr in Hildesheim/Hannover
2005-2008	Fachzahnärztliche Weiterbildung zum Fachzahnarzt für Oralchirurgie an der medizinischen Hochschule Hannover
2011	Habilitation an der Medizinischen Hochschule Hannover
2011-2012	Weiterbildung in der strukturierten Fortbildung (Curriculum) der DGOI
2013-2016	Studium „Master of Health Management" an der Apollon Hochschule Bremen
2014	Berufung auf die ordentliche Professur Oralchirurgie an der Danube Private University
2016	Übernahme der Leitung des Masterstudienganges „Master für ästhetisch-rekonstruktive Zahnmedizin" der PUSH GmbH

Dr. Vasilios Alevizakos
Kaiserdamm 21
14050 Berlin
implantation.planen@gmail.com

Prof. Dr. Constantin von See
Danube Private University
Steiner Landstr. 124
A-3500 Krems

UNSERE HIGHLIGHTS

BioWin!

Das sichere Zirkon-Implantat

Seit 2004 klinische Erfolge mit 95,8%-iger Osseointegration!

KEM in 8 MINUTEN chair-side erzeugt!

Champions® Smart Grinder

Partikuliertes und gereinigtes Zahnmaterial als autologes KEM! Ein MUSS für jede Praxis zur „Socket Preservation".

Champions® Titan-Implantate ein- und zweiteilig

Premium-Implantate (Titan Grad 4b) für alle Indikationen

Champions® (R)Evolution

Shuttle = Gingivaformer
Insertionstool
Verschlussschraube
Abformungstool

Doppelkonus 9,5°

ab 69 € + MwSt.

UNSERE TAGESKURSE

FUTURE DENTAL ACADEMY

Fortbildung MIMI®

Für alle Umsteiger auf die minimalinvasive Methodik der Implantation (MIMI®) und Implantologie-Einsteiger.

Freitag

Fortbildung BioWin! Zirkon-Implantat, Smart Grinder, Socket Shield

„Zirkon ist nicht schwieriger, aber anders."
Lernen Sie alle Tipps und Tricks kennen.

Samstag

ZFA Marketing-/Assistenzkurs

Machen Sie Ihre Praxis fit für die Zukunft!

Freitag/Samtag

SIE ERHALTEN FORTBILDUNGSPUNKTE, DAS „CHAMPIONS® BBQ" AM FREITAGABEND & EIN A3 ZERTIFIKAT!

Melden Sie sich online zu einem der Termine der „Future Dental Academy" im CHAMPIONS FUTURE CENTER in D-55237 Flonheim an:

August 30./31.
September 13./14.
Oktober 25./26.
November 08./09.
Dezember 13./14.

fon +49 (0) 6734 91 40 80

10 FORTBILDUNGSPUNKTE PRO TAG

Champions-Implants GmbH | Champions Platz 1 | D-55237 Flonheim | fon +49 (0) 6734 91 40 80 | info@champions-implants.com

Wissenschaftliche Studien und weitere Informationen auf:
www.champions-implants.com

champions implants

© fotoknips / Fotolia

Sinn und Unsinn von vertraglichen Regelungen: **Das nachvertragliche Wettbewerbsverbot**

Häufig enthalten Gesellschaftsverträge von (zahn)ärztlichen Berufsausübungsgemeinschaften Regelungen zum nachvertraglichen Wettbewerbsverbot. Ob diese aber wirksam sind, lässt sich von den Beteiligten hingegen meist kaum beantworten. Zwar ist die Zulässigkeit eines Wettbewerbsverbotes heute durch die Rechtsprechung anerkannt. Jedoch darf die Vereinbarung inhaltlich nicht dazu führen, dass die Regelung einem Berufsverbot gleichsteht. Was genau ist also zu beachten? Hierüber gibt der nachfolgende Beitrag einen kurzen Überblick.

Zunächst ist zu beachten, dass die Rechtsprechung die Grenzen für ein nachvertragliches Wettbewerbsverbot im Gesellschaftsvertrag einer Berufsausübungsgemeinschaft in den vergangenen Jahren immer enger gesteckt hat.
Die Wettbewerbsklausel ist danach zeitlich und räumlich einzuschränken.

Räumliche Grenze

In räumlicher Hinsicht wird die Regelung in städtischen Gebieten allenfalls einige Kilometer betragen können, während sie in ländlichen Gebieten weiträumiger ausgelegt sein kann.
Die räumliche Grenze exakt zu bemessen und diese innerhalb des von der Rechtsprechung akzeptierten Rahmens zu halten, ist auch deshalb von immenser Bedeutung, weil dieser örtliche Umfang der Verbotsklausel nicht im Nachhinein korrigiert werden kann. Ist die räumliche Grenze zu weit gewählt worden, führt dies zur Gesamtnichtigkeit eines Wettbewerbsverbotes.

Zeitliche Grenze

In zeitlicher Hinsicht ist ein zulässiges Maximum von zwei Jahren zu beachten.
Ist im Gesellschaftsvertrag eine längere Dauer des Wettbewerbsverbotes vereinbart worden und ist dies der einzige Mangel der Vereinbarung, kann eine geltungserhaltende Reduktion auf zwei Jahre erfolgen *(Bundesgerichtshof, Urteil vom 29.09.2003, Az. II ZR 29/02)*.

Sachliche Grenze

Überdies muss die Wettbewerbsklausel sachlich gerechtfertigt sein. Gehört beispielsweise ein nicht am Kapital beteiligter Gesellschafter nur kurze Zeit zur Gesellschaft, so besteht ein relativ geringes Schutzinteresse. Auch ist eine unterschiedliche Schwerpunkttätigkeit innerhalb eines Fachgebietes zu beachten. Eine solche kann ebenfalls das Schutzinteresse einschränken.
Zwar schützt die Rechtsprechung den Besitzstand des zurückbleibenden (Zahn)Arztes. Gleichzeitig will sie aber auch nicht den Aufbau einer neuen Praxis durch den ausscheidenden Gesellschafter behindern. Je einschneidender das Wettbewerbsverbot ist, desto mehr muss als Kombination an eine Abfindungsregelung im Vertrag gedacht werden. Einige Gerichte vertreten insoweit die Auffassung, dass der ausscheidende (Zahn)Arzt für die Einschränkung seiner beruflichen Tätigkeitsmöglichkeiten durch ein nachvertragliches Wettbewerbsverbot, das in einem Gesellschaftsvertrag einer Berufsausübungsgemeinschaft enthalten ist, finanziell entschädigt werden muss *(analog dem Handelsvertreter nach § 74 Abs. 2 HGB, Oberlandesgericht Stuttgart, OLGR 1998, 275)*. Problematisch ist nämlich der Fall, in dem der ausscheidende Gesellschafter keine Abfindung für den Patientenstamm erhält, gleichwohl aber ein Wettbewerbsverbot einzuhalten hat. Dies führt gegebenenfalls zur Unwirksamkeit der Wettbewerbsklausel.
Bedenklich ist ebenso eine Regelung, welche die Weiterbehandlung der bisherigen Patienten durch den ausscheidenden Gesellschafter untersagt. Ein (Zahn)Arzt kann die ihn aufsuchenden Patienten nicht abweisen, da er nach vertrags(zahn)ärztlichen Regelungen zur Behandlung verpflichtet ist.

Geltungserhaltende Reduktion

Nach ständiger Rechtsprechung wird eine geltungserhaltende Reduktion nur dann angenommen, wenn eine Wettbewerbsklausel im Gesellschaftsvertrag der Berufsausübungsgemeinschaft ausschließlich die zulässigen zeitlichen Grenzen überschreitet. Bei Verstoß gegen die räumlichen und gegenständlichen Grenzen ist eine geltungserhaltende Reduktion hingegen nicht möglich, so dass das vertragliche Wettbewerbsverbot in diesem Fall insgesamt nichtig ist.
Aber auch, wenn das Wettbewerbsverbot unwirksam ist, sollte der ausgeschiedene Gesellschafter beachten, dass sich eine Tätigkeit

in direktem Wettbewerb zu der bisherigen Praxis auf seinen Abfindungsanspruch auswirken kann.

Vertragsstrafe
Wird zur Absicherung des Wettbewerbsverbots eine Vertragsstrafe festgelegt, bestehen hiergegen keine berufsrechtlichen Bedenken.

Kein Anspruch auf Goodwill-Zahlung
Für den Fall, dass sich der ausscheidende Gesellschafter aus einer Berufsausübungsgemeinschaft im Einzugsbereich der bisherigen Praxis neu niederlässt oder eine Praxis übernimmt, erhält dieser keine Goodwill-Zahlung. *Das Oberlandesgericht Celle (Az. 9 U 310/06)* geht davon aus, dass ein ausscheidender (Zahn)Arzt in seiner neuen Praxis seine Patienten weiterbehandeln wird und deshalb ein Anspruch auf Zahlung des Goodwills nicht bestehen kann. So sieht es auch das *Oberlandesgericht Frankfurt am Main* in seinem *Urteil vom 07.10.2010 (Az. 3 U 50/09).*
Nach der überwiegenden Auffassung in Rechtsprechung und Literatur reicht insoweit bereits die rechtlich nicht beschränkte Möglichkeit der Mitnahme von Patienten aus, um den Abfindungsanspruch als erfüllt anzusehen (so z. B. *Bundesgerichtshof, Urteil vom 06.12.1993, Az. II ZR 242/92; Oberlandesgericht Celle in MedR 03, 102; Oberlandesgericht Karlsruhe in NZG 01, 654*). Es kommt danach also nicht darauf an, ob und in welchem Umfang sich diese Möglichkeit tatsächlich verwirklicht hat.

Fazit
Unsere Erfahrung zeigt, dass je älter der Gesellschaftsvertrag der Berufsausübungsgemeinschaft ist, desto größer ist die Wahrscheinlichkeit, dass das nachvertragliche Wettbewerbsverbot darin nicht rechtsprechungskonform geregelt ist. Die Folge ist, dass sich der ausscheidende Gesellschafter überall, also auch in unmittelbarer Nähe zu der bisherigen Gemeinschaftspraxis, niederlassen kann. Es macht daher Sinn, die im bestehenden Gesellschaftsvertrag vereinbarte Wettbewerbsklausel auf ihre Rechtmäßigkeit hin überprüfen zu lassen, um im Fall der Fälle nicht die nachteiligen – insbesondere wirtschaftlichen – Folgen eines unwirksamen Wettbewerbsverbotes tragen zu müssen. ■

Stephanie Lamp

Frau Rechtsanwältin Lamp, LL.M., setzt sich für die zivilrechtliche Anspruchsverfolgung und -sicherung von Ärzten und Zahnärzten ein. Vom gewerblichen Mietrecht über die gesellschaftsrechtlichen Herausforderungen, der Gründung und Beratungen von MVZ bis hin zu arbeitsrechtlichen Fragestellungen. Frau Rechtsanwältin Lamp berät insbesondere zu Fragen im Rahmen der Gründung von Gesellschaften und der Übertragung von Unternehmensanteilen. Ihr Schwerpunkt liegt in der Vertragsprüfung und Vertragsgestaltung. Ein Schwerpunkt ist das vertragliche Compliance-Management.

Frau Rechtsanwältin Lamp schloss erfolgreich den berufsbegleitenden Masterstudiengang (Master of Laws) „Corporate & Business Law" an der Leuphana Universität Lüneburg ab und absolvierte parallel zu ihrem Studium die Zusatzqualifikation im Pharmarecht an der Philipps-Universität Marburg.

Frau Rechtsanwältin Lamp hält regelmäßig Vorträge und publiziert in Fachzeitschriften.

Stephanie Lamp, LL.M.
Rechtsanwältin
Lyck + Pätzold. healthcare.recht
Nehringstr. 2 · 61352 Bad Homburg
www.medizinanwaelte.de · kanzlei@medizinanwaelte.de

© onephoto / Fotolia

Von der **Mitarbeiterfluktuation** zur **Blindbewerbung**

Ihre Praxis läuft, Sie sind in Ihrer Region gut etabliert, erhalten regen Zulauf von Neupatienten und zelebrieren Zahnmedizin auf hohem Niveau. Hört sich richtig gut an, wenn da nicht die neue Herausforderung wäre, die Ihren Erfolg nachhaltig bedroht – das Thema Mitarbeiter. In den letzten Jahren wurde immer deutlicher, dass Mitarbeiterführung das zentrale Erfolgskriterium in der Zahnarztpraxis wird.

Bei diesem Thema liegt die Konzentration meist auf der Mitarbeitersuche. Jetzt stellt sich die Frage: „Was kommt zuerst, Henne oder Ei?" Mitarbeiter suchen oder Mitarbeiter halten. In diesem Beitrag beschäftigen wir uns damit, die passenden Mitarbeiter zu halten.

Mitarbeiter halten

In vielen Praxen gibt es die Problematik, dass händeringend nach neuen Mitarbeitern gesucht wird. Wenn neue Mitarbeiter in der Praxis starten, müssen sie schnellstmöglich in den Praxisablauf integriert werden. Oftmals bekommen sie ihre Chefs nur zwischen Tür und Angel zu Gesicht. Dadurch sind Missverständnisse und beiderseitiger Frust vorprogrammiert. Wenn Sie die Mitarbeitersituation in Ihrer Praxis entscheidend verbessern wollen, dann legen Sie einen ganz besonderen Fokus auf die Eingewöhnungsphase von neuen Mitarbeitern. Am besten erarbeiten Sie, je nach Praxisgröße, mit Ihren Führungskräften und/oder Mitarbeitern einen Plan für die perfekte Eingewöhnung. Details hierzu wurden bereits in weiteren Beiträgen in der DI beschrieben.

Nach der Eingewöhnungsphase stellen sich folgende Fragen:

- Welche Haltung haben Inhaber und Führungskräfte zu Mitarbeitern?
- Wie sollen sich Mitarbeiter fühlen?
- Wann erfolgen Feedbackgespräche, damit Mitarbeiter wissen, wo sie stehen und wie ihre Leistung wahrgenommen wird?
- Was können wir tun, dass unsere Mitarbeiter in ihrem Umfeld von der Praxis „schwärmen"?
- Wie entstehen daraus „Blindbewerbungen" von passenden Mitarbeitern?

Die wahren Schätze Ihrer Praxis

Es ist bemerkenswert, dass ein Großteil der Praxen über Mitarbeitermangel klagt und andere durch Blindbewerbungen, immer passende Mitarbeiter in der Hinterhand haben. Wenn dies verlockend für Sie klingt, dann klären Sie zunächst für sich und danach mit Ihren Führungskräften, welche Haltung Sie gegenüber Mitarbeiter haben. Sind es Erfüllungsgehilfen, die zu funktionieren haben, da sie schließlich dafür entlohnt werden oder sind es die „Schätze" der Praxis, die dafür sorgen, dass sich Patienten wohl fühlen und Vertrauen entwickeln? Welche Motivation und Begeisterung kann entstehen, wenn Mitarbeiter spüren, dass sie und ihr Tun wichtig sind?

Machen Sie sich bitte intensiv Gedanken darüber, wie sich Mitarbeiter bei Ihnen fühlen. Möglicherweise arbeiten Sie schon längst an Ihrem Wohlfühlprogramm für Patienten. Wie sieht es mit dem Wohlfühlprogramm für Mitarbeiter aus? Wenn Sie eine optimale Lösung finden wollen, dann fragen Sie am besten die, die es betrifft – die „Schätze" Ihrer Praxis. Wir empfehlen Ihnen, dies persönlich (auch gerne in der Teambesprechung) zu tun. Personalzufriedenheitsbögen gibt es mittlerweile wie Sand am Meer. Wenn dann die Auswertung und Umsetzung nicht perfekt funktioniert, lösen solche Maßnahmen eher Demotivation aus.

Feedbackgespräche etablieren

Für Menschen ist es sehr wichtig, zu wissen, wie und ob ihre Leistung wahrgenommen wird. Dafür eignen sich fest etablierte Feedbackgespräche. Der wichtigste Part in solchen Gesprächen ist das ehrliche Interesse am Gegenüber. Wenn dieses ehrliche Interesse vorhanden ist, entstehen auch automatisch die passenden Fragen. Konzentrieren Sie sich hierbei hauptsächlich darauf gut zuzuhö-

ren. Dies gilt besonders für die extrovertierten Leser. Es geht nicht darum, Mitarbeitern viel nahe zu bringen, sondern um das Gefühl gehört und verstanden zu werden. Hier ein paar Beispielfragen:

- Was läuft für Sie in der Praxis gut?
- Was sind Selbstläufer, die einfach so mitlaufen und kaum Energie benötigen?
- Was fällt eher schwer?
- Welche Hindernisse treten immer wieder auf?
- Wie kann ich Sie bei der Lösung unterstützen?

Diese Fragereihe lässt sich beliebig erweitern. Das wichtigste dabei ist, dass Sie sich auf Ihre Gegenüber einlassen und nicht eine vorgefertigte Struktur stur durchziehen. Mit einigen Mitarbeitern kann sich dieses Vorgehen zunächst etwas zäh gestalten, weil sie in der Regel solch eine Anteilnahme nicht gewöhnt sind. Nach und nach werden sich diese Gespräche in Ihrer Praxiskultur verankern. Dann können Sie die Gespräche in verschiedene Richtungen lenken. Die Frage „was müsste passieren, dass Sie in Ihrem Umfeld von dieser Praxis als Mitarbeiter/in schwärmen? Dies ist eine Möglichkeit, um einen wesentlichen Schritt weiter in Richtung Blindbewerbungen zu gehen. Wir wünschen Ihnen von Herzen, dass Sie die passenden Mitarbeiter für sich finden. ■

Axel W. Thüne

Jahrgang 1965, ist Trainer, Moderator und Coach. Nach seiner Ausbildung zum Groß- und Außenhandelskaufmann, Fachrichtung Dental durchlebte er alle Facetten der Dentalbranche und lehrt an der Zahnärztlichen Akademie Karlsruhe. Seit 2001 begleitet er Praxen, die ihre Anziehungskraft auf die passenden Mitarbeiter und Patienten verstärken wollen. Dies geschieht unter Berücksichtigung der Ethik des Berufsstandes.

training + moderation + coaching
Axel Thüne
Eisinger Str. 46 · 75249 Kieselbronn/Pforzheim
Tel.: 07231 601981
E-Mail: info@axelthuene.de · www.axelthuene.de

Frühe Periostregeneration

Was auf den ersten Blick ähnlich erscheint, kann sich auf zellulärer Ebene im Augmentationsgebiet unterschiedlich auf das klinische Ergebnis auswirken. Aktuelle präklinische Studien zeigen, dass durch die unterschiedlichen Kollagenquellen und Aufbereitungsprozesse von Kollagenmembranen, die Gewebereaktion wesentlich beeinflusst werden kann [1]. Die GBR-Membran Geistlich Bio-Gide® beschleunigt die initiale Regenerationskinetik [2]. Aufgrund der reizlosen Integration unterstützt sie eine komplikationslose physiologische Wundheilung und Geweberegeneration. Während bei anderen untersuchten Kollagenmembranen eine entzündliche Degradation, infolge einer materialbedingten Fremdkörperreaktion, zum Membranabbau führte [3]. Die Integration der Geistlich Bio-Gide® in das Gewebe fördert die Defektreduktion und gewährleistet dadurch höhere Implantatüberlebensraten. Eine Verwendung von Membranen mit einer verlängerten Standzeit ist demnach nicht notwendig und kann unter Umständen den physiologischen Heilungsprozess verzögern.

Quellen:
[1] Al-Maawi S. et al., Seminars in Immunology, Volume 29, February 2017, Pages 49–61 (pre-clinical).
[2] Gielkens PF, et al.: Clin Oral Implants Res 2008; 19 : 516-21. (pre-clinical)
[3] Barbeck M. et al. J Oral Implantol. 2015;41(6): e238-51 (pre-clinical)

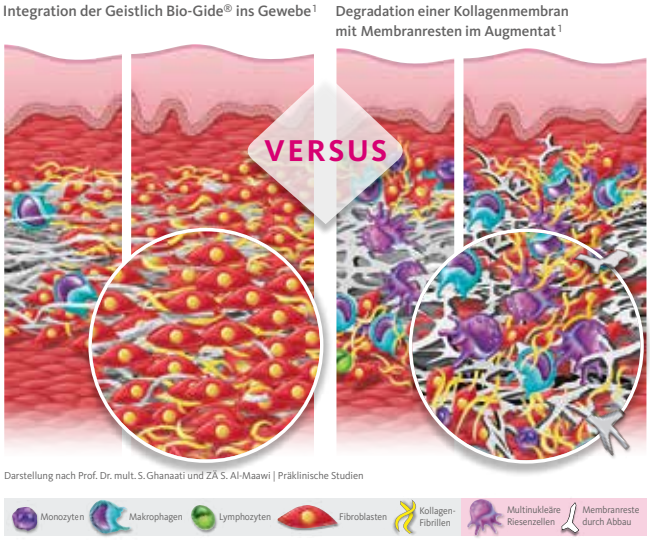

[1] Al-Maawi S. et al., Seminars in Immunology, Volume 29, February 2017, Pages 49–61. (präklinisch)

Schematische Gegenüberstellung der Integrations- und Degradationsmuster nach Prof. Dr. mult. S. Ghanaati und ZÄ S. Al-Maawi | Präklinische Studien

www.geistlich.de

permawhite optimiert die Ästhetik implantologischer Ziele

Das professionelle Zahnaufhellungssystem permawhite bringt jedes Lächeln zum Strahlen: individuell und schonend lassen sich schon vor einem implantologischen Eingriff Zahnverfärbungen entfernen und natürliche, aber als zu dunkel empfundene Zahnfarben aufhellen. Unabhängig davon, ob vor einer implantologischen Behandlung einzelne Zähne, partielle Zahnreihen oder die kompletten Zahnreihen aufgehellt werden sollen, mit permawhite beginnt das Home-Bleaching grundsätzlich in der Praxis. „Das professionelle Zahnaufhellungssystem mit dem Omni White Smile 10 % Gel kombiniert durch seine spezielle Formel eine schonende Aufhellung der Zähne mit optimiertem Ergebnis", so Wolfgang Richter, Marketingleiter bei PERMADENTAL. „Durch die Gel-Konzentration aus 10 % HP Carbamid Peroxid und 3,5 % HP Wasserstoffperoxid werden Dehydrationen und Sensibilitäten während der Behandlung vermieden."

Erst nach der instruierenden Einführung in das Zahnaufhellungssystem durch den Behandler oder unter Aufsicht durch einen eingewiesenen Mitarbeiter können Patienten die weiteren Anwendungen zuhause durchführen und dabei sowohl die Anwendungszeit pro Tag als auch die Anwendungsdauer ganz nach ihren Wünschen bestimmen. Das entspricht auch der geltenden EU-Kosmetikverordnung [1], nach der Zahnaufheller- oder Bleichprodukte nur von Behandlern an Patienten abgegeben werden und die erste Anwendung nur von ihnen oder unter ihrer Aufsicht erfolgen dürfen.

Für das Praxisteam ist mit der Patientenaufklärung und einem Kieferabdruck zur Anfertigung der Bleaching-Schiene auch alles Weitere ebenso einfach wie zeit- und kostensparend: Abdruck oder ein Modell werden zusammen mit dem Auftrag an PERMADENTAL geschickt und nach rund neun Tagen liegt das Bleaching-Set in der Praxis vor: die individuell gefertigte und sicher verpackte personalisierte Schiene und das Bleaching-Gel Omni White Smile 10 %. Das permawhite Zahnaufhellungssystem beinhaltet eine individuelle Behandlungsschiene und 2 x 3 ml Omni White Smile 10 % Gel. Das Bleaching-Set für einen Kiefer kostet 54,99 Euro und für beide Kiefer 99,99 Euro; ein Nachfüllpack mit 2 x 3 ml Omni White Smile 10 % Bleaching-Gel 19,99 Euro (alle Preise inkl. MwSt., zzgl. Versand).

www.permadental.de

Beiträge dieser Rubrik beruhen auf Herstellerangaben und geben nicht die Meinung der Redaktion wieder. Bilddaten, wenn nicht anders vermerkt, von den Herstellern.

Info zu Windows Updates bei orangedental/Vatech

Microsoft wird den Support von Windows 7 nächstes Jahr einstellen und bringt dadurch viele Anwender älterer Vatech Geräte in die schwierige Entscheidungssituation eventuell auf Windows 10 umstellen zu müssen. Bei der Entwicklung und Inverkehrbringung der Röntgengeräte seit 2007 war Windows XP Stand der Technik. Seit 2007 hat die Firma Microsoft das Betriebssystem Windows durch neue Programmversionen (Windows Vista, Windows 7, Windows 8, Windows 10) und signifikante Programmupdates stark verändert und bedauerlicherweise den technischen Support ihrerseits eingestellt. An diese schnellen und signifikanten Änderungen des Betriebssystem Windows konnten die Entwickler der Röntgensysteme seiner Zeit nicht denken, wodurch heute leider ein erhöhter Aufwand zum Update eines Röntgensystems, welches ursprünglich für Windows XP konzipiert wurde, entsteht. Diese unangenehme und teure Erfahrung wird Anwendern der aktuellen Vatech-Geräte erspart. Durch die Vereinfachung der Plattform der aktuellen 2D und 3D-Röntgengeräte wird orangedental/Vatech in Zukunft die Röntgengeräte den jeweiligen Anforderungen entsprechend auf das entsprechend aktuelle Betriebssystem updaten können. Der koreanische Hersteller bestätigte, dass zukünftige Updates der aktuellen Geräte ohne höheren finanziellen Aufwand ermöglicht werden. Falls Sie zu den Anwendern älterer Vatech-Geräte gehören und unter Umständen jetzt vor der Entscheidung stehen, eine ältere Software updaten zu müssen, nehmen Sie bitte Kontakt mit orangedental auf. Durch entsprechende Rückkauf-Aktionen oder Sonderangebote geht das Unternehmen auf Ihre aktuelle Situation ein und schlägt Ihnen eine individuelle Lösung vor.

www.orangedental.de

Mit neuer Webseite zur Aufklärung und einfachen Zahnarztsuche bei Parodontitis

Dass eine gesunde Ernährung und die Zufuhr von Mikronährstoffen gegen Parodontitis helfen können, ist vielen Patienten und auch Therapeuten bisher weitgehend unbekannt. Wer sich bereits mit orthomolekularer Medizin beschäftigt hat, weiß jedoch, dass verschiedene Nährstoffe im Körper eine entzündungsauflösende Wirkung entfalten. Die neue Webseite www.itis-protect.de verdeutlicht das Konzept der hypoallergenen orthomolekularen Medizin und bietet Patienten zusätzlich viele allgemeine Informationen rund um das Krankheitsbild der Parodontitis. Unter verschiedenen Reitern werden Informationen zur Genese und herkömmlichen Behandlung von Parodontitis, zur Funktion und Rolle des Darms bei der Entstehung entzündlicher Erkrankungen sowie zu Itis-Protect® nachvollziehbar dargestellt. Bei Itis-Protect® handelt es sich um eine bilanzierte Diät zum Diätmanagement von Parodontitis. Die viermonatige Kur mit einer hochwertigen Kombination aus Omega-3-Fettsäuren, Vitaminen, Spurenelementen und Mineralien sowie speziellen Darmbakterien reduziert die Entzündungsaktivität im Mundraum nachweislich.

Außerdem bietet die Webseite spannende Forschungsergebnisse und Expertenstimmen. Eine Zahnarztsuche ermöglicht es Patienten, schnell einen Therapeuten in der Nähe zu finden, der mit der orthomolekularen Behandlung von Parodontitis und Periimplantitis sowie dem Konzept von Itis-Protect® vertraut ist: nutzerfreundlich, klar im Aufbau und gewinnbringend im Kampf gegen Parodontitis!

Wenn Sie bereits erfolgreich mit hypo-A und Itis-Protect® arbeiten, schon einige der Vortragsveranstaltungen besucht haben, sich aber bisher nicht auf der Seite finden, kontaktieren Sie hypo-A gerne, damit Sie in die Zahnarztsuche aufgenommen werden.

Sollten Sie bisher noch nicht zu den Therapeuten gehören, die eine Parodontitis begleitend orthomolekular behandeln, informieren Sie sich jetzt über Itis-Protect® und binden Sie Ihre Patienten mit Hilfe einer systemischen Therapie an Ihre Praxis, die spätestens seit der EuroPerio in Amsterdam 2018 auch wissenschaftlich unumgänglich ist.

www.itis-protect.de
www.hypo-a.de

Links: ZERAMEX® XT mit VICARBO-Schraube, rechts: ZERAMEX® P6.

Philip Bolleter und Adrian Hunn geben im Interview Auskunft darüber, worauf es bei Keramikimplantaten ankommt und wie die Zukunft in Sachen prothetische Versorgung in Zusammenhang mit der Digitalisierung aussehen wird.

Kein Metall mehr im Mund – Keramik ist auf dem Vormarsch

Neben der Digitalisierung ist die Implantologie mit Keramikimplantaten derzeit einer der am schnellsten wachsenden und innovativsten Bereiche in der Zahnmedizin. Intensive Forschung und Weiterentwicklung besonders der Bereiche Materialeigenschaften, Oberflächengestaltung und restaurative Versorgung haben dazu geführt, dass sich Implantate aus Zirkonoxid in Ergänzung zu Titanimplantaten zu einem ernst zu nehmenden Faktor in der zahnärztlichen Implantologie entwickelt haben. Dentalpoint mit der Marke Zeramex gilt als Pionier der „weissen Implantate".

DI: Herr Hunn, welche Eindrücke haben Sie von der IDS 2019 mitgenommen?

Adrian Hunn: Zwei Kernthemen und Trends stehen klar im Mittelpunkt aller Anbieter auf dem Markt: Die Digitalisierung und neue Materialien. Verschiedenste Anbieter sind auf den Zug mit Keramikimplantaten aufgesprungen und haben mindestens ein Keramikimplantat ins Portfolio aufgenommen. Das freut uns natürlich sehr! Es bestätigt uns in unserem Tun und unterstreicht, dass wir auf dem richtigen Weg sind und in welche Richtung der Trend geht. Zeramex spielt naturgemäss bei den Materialien mit. Wir haben uns von Anfang an auf Implantate aus Keramik fokussiert und fühlen uns darin bestärkt. Nimmt man die neue Generation der Keramikimplantate unter die Lupe, gilt Zeramex als Pionier in der Branche. Das zweite grosse Thema ist natürlich die Digitalisierung und da werden wir die Lücke nicht nur schliessen, sondern mit unseren Produkterweiterungen und Neuheiten in 2019 ganz vorne mitspielen.

DI: Bevor wir über die Möglichkeiten der Zeramex-Systeme sprechen, was unterscheidet Zeramex von den anderen Keramikimplantatherstellern?

Philip Bolleter: In erster Linie unterscheidet uns, dass wir mittlerweile 12 Jahre Erfahrung in der Entwicklung und Bearbeitung von Keramikimplantaten haben. Dentalpoint hat sich der Keramik und den metallfreien Systemen verschrieben und macht seither nichts anderes. Im Unterschied zu anderen verwenden wir für die Herstellung des Zeramex Implantates nur ausgesintertes und gehipptes ATZ-Zirkondioxid. Mit dem eigens entwickelten Herstellungsverfahren ist es uns möglich, die höchsten Festigkeitswerte und die erforderliche Präzision zu garantieren. Durch die Einführung der metallfreien, karbonfaserverstärkten Verbindungsschraube VICARBO® im Jahr 2014 konnten wir eine stabile und keramikgerechte Innenverbindung am Markt etablieren. Diese Entwicklungen und die langjährige Erfahrung unterscheiden uns von anderen Keramikimplantatsystemen. Ohne einen Titanhintergrund konnten wir uns völlig frei und ohne systembedingte Einschränkungen an die Entwicklung eines Keramikimplantates machen und so die Materialeigenschaften optimal ausnützen und umsetzen. Man kann es ein wenig mit der amerikanischen Automarke Tesla vergleichen. Tesla revolutioniert den Markt für Elektroautos. Auch sie haben nie etwas anderes gemacht und gingen unbeeinflusst an die Entwicklung der Sache ran. Der Erfolg gibt uns hoffentlich recht.

DI: Werden Implantate aus Keramik diejenigen aus Titan verdrängen?

Adrian Hunn: Obwohl ich mir das natürlich wünschen würde, glaube ich das nicht. Was wir aber definitiv sehen, ist eine massiv steigende Nachfrage nach metallfreien Implantaten vor allem von Seiten der Patienten. Immer mehr Patienten wollen natürliche und gut verträgliche Produkte und fragen bei ihrem Zahnarzt nach Alternativen zu Titan. Das übt natürlich Druck aus auf die Behandler und bringt diese in die Situation, Implantate sowohl aus Titan als auch aus Keramik anzubieten. Wenn Behandler ihre Patienten also nicht verlieren wollen, werden sie an Keramikimplantaten nicht vorbeikommen. Gemäss Marktstudien beträgt der Marktanteil von Keramikimplantaten heute etwa 3-5%. Bis zum Jahr 2022 soll der Anteil bis auf 24 % ansteigen. Für uns heißt das, dass in einem so wachsenden Markt noch überdurchschnittliches Wachstum mit Keramikimplantaten möglich ist. Obwohl eine Verdrängung der Titanimplantate durch jene aus Keramik in naher Zukunft doch eher unwahrscheinlich ist, stimmt uns das natürlich positiv.

DI: Hören Sie noch oft, dass Implantate aus Keramik brechen?

Adrian Hunn: Zum Glück immer weniger. Es wird in vereinzelten Fällen noch auf die Tübinger Implantate verwiesen, aber solche Aussagen schwinden und werden weniger. Die meisten oder eigentlich fast alle Zahnärzte sind sehr gut informiert. Diverse Gespräche mit Professoren von verschiedenen Universitäten in Deutschland und der Schweiz bekräftigen mich, dass es keine Fragezeichen mehr gibt, ob unsere Implantate brechen oder nicht einheilen. Wir haben die gleichen Osseointegrationsquoten wie führende Titanimplantate. Osseointegration ist kein Thema mehr. Diese Entwicklungsphase bezüglich Einheilung der Zeramex Implantate ist abgeschlossen. Aus diesem Grund haben wir unser Augenmerk und den Fokus auf die Prothetik gelegt und warten mit Fortschritten auf. Wir werden in diesem Jahr noch die eine oder andere Neuheit präsentieren dürfen.

DI: Kann jeder Patient, der Zahnersatz benötigt, mit Zeramex versorgt werden? Was ist mit den Systemen von Zeramex alles möglich?

Philip Bolleter: Grundsätzlich ist mit Zeramex jede konventionelle Einzelzahn- oder Brücken-Versorgung möglich. Natürlich gibt es neben den gängigen Kontraindikationen auf der Patientenseite auch gewisse Indikationseinschränkungen für reduzierte Durchmesser oder für spezielle Abutments. Generell steht den Behandlern aber jede Möglichkeit offen. Bald werden auch die neuen verschraubbaren LOCATOR® lanciert, die dann auch die metallfreie Hybridversorgung für den zahnlosen Kiefer ermöglichen werden.

DI: Was für Fortschritte – im speziellen von digitalen Abläufen – dürfen wir von Zeramex in 2019 erwarten? Auf welche Neuheiten darf sich die Branche freuen?

Philip Bolleter: Die größten Neuerungen passieren sicher auf der digitalen Seite, wo wir die volle Integration des Digital Workflows einführen werden. Seit März steht der Workflow für die digitale Abformung mittels Intraoralscanner des neueren Systems Zeramex XT bereits zur Verfügung. Die CAD Bibliotheken für exocad und 3shape sind verfügbar und können eingesetzt werden. Im Verlauf des Jahres soll auch die Fertigung von voll individualisierten Abutments oder monolithischen Kronen aus Zirkondioxid verfügbar sein. Zur optimalen Unterstützung der Behandler, Zahntechniker und Labors bei der digitalen Versorgung hat Zeramex die neue Abteilung «Zeramex Digital Solutions» gegründet, welche in den nächsten Monaten den Betrieb aufnehmen wird. Es handelt sich dabei, wie der Name schon sagt, um ein Servicecenter für digitale Lösungen. Es wird dem Zahntechniker zum Beispiel ein umfassendes Servicepaket bereitgestellt, bei dem er Daten einsenden kann und innerhalb kurzer Bearbeitungszeit eine fertige Versorgung geliefert bekommt. Natürlich steht das Servicecenter per Hotline und E-Mail den Behandlern auch beratend zur Seite. Die Zukunft wird immer digitaler und da wollen wir unseren Kunden Ende des Jahres das volle Paket anbieten können. Sonstige Neuerungen sind zum einen, wie schon erwähnt, die neuen metallfreien LOCATOR®. Zusätzlich wird im Verlaufe des Herbstes ein reduzierter Durchmesser für das Zeramex XT System eingeführt werden. Es sind aber noch weitere Neuheiten und Überraschungen in der Pipeline, doch die lassen wir vorerst noch verhüllt. Da darf sich die Branche aber jetzt schon freuen.

Philip Bolleter fungierte in den Gründungsjahren von Dentalpoint als Leiter der Forschung & Entwicklung und ist heute Leiter der Abteilung Technik und Produktion. Er ist der intelligente Kopf hinter der Entwicklung der führenden innovativen Technologie von Zeramex.

Adrian Hunn: Ich darf noch hinzufügen, dass in Zusammenhang mit den vielen Neuheiten in diesem Jahr, bestehend auf dem bisherigen, noch ein neuer Markenauftritt folgen wird. So werden wir Ende des Jahres auf der geplanten Roadshow unsere Neuheiten auch in einem etwas frischeren Look präsentieren dürfen. Da freue ich mich schon drauf!

Adrian Hunn ist seit 2018 bei Zeramex. Er ist Mitglied der Geschäftsleitung und zuständig für Marketing & Sales. Er verfügt über eine langjährige internationale Erfahrung in leitenden Positionen im Bereich Marketing und Vertrieb.

DI: Was würden Sie Behandlern raten, die sich unsicher mit Keramikimplantaten fühlen?

Adrian Hunn: Ich würde Ihnen raten, sich bei Kollegen umzuhören, was für Erfahrungen diese gemacht haben und welches System sie empfehlen. So werden oft gleich wichtige und interessante Erfahrungswerte ausgetauscht. Da taucht, so hoffen wir, dann immer wieder der Name Zeramex auf. Es besteht natürlich auch immer die Möglichkeit sich direkt an uns zu wenden, um zum Beispiel eine unverbindliche Probe-OP zu vereinbaren. Unsere langjährigen Fachberater stehen den Anwendern in Sachen Beratung zur Seite und betreuen diese bei Bedarf auch bei der OP. Für viele Anwender ist dies der angenehmste und einfachste Start in die metallfreie Implantologie. Jeder Mitarbeiter in unserer Firma denkt in Keramik und kann dementsprechend professionelle Hilfestellung geben und viele Fragen beantworten.

DI: Danke für das Gespräch und viel Erfolg.

Locator® ist eine eingetragene Marke der Firma Zest Anchors, Inc., USA.

Bilder: © Zeramex

Das MIMI-Verfahren

Zahnimplantologie 2.0

Wer von Konzepten in der Implantologie spricht, muss auch über minimalinvasive Implantationsmethoden und speziell über das MIMI-Verfahren sprechen. Kein anderes Insertionsprotokoll schont so umfänglich anatomische Strukturen und vor allem das Periost – und gehört nach Meinung des Autors gleichzeitig zu den überdurchschnittlich sicheren Insertionsmethoden.

Die Knochenhaut ernährt den unter ihr liegenden Knochen. Schont man bei der chirurgischen Intervention das Periost und verletzt es kaum, so wird über die kommenden Jahrzehnte die Ernährungsleistung der periimplantären Knochenstruktur nicht eingeschränkt. Es wird mittlerweile wissenschaftlich diskutiert, ob man nicht die konventionelle Implantat-Chirurgie – mit Mukoperiostlappenbildung – als die wichtigste Ursache bzw. Faktor für die Entstehung einer Periimplantitis ansehen kann.

Kaum ein anderes Feld der Zahnmedizin erfuhr in den vergangenen 20 Jahren einen derart wachsenden Zuspruch wie die zahnärztliche Implantologie. Ganz zu Recht, wie ich finde, denn die Statistik zeigt, dass nach 20 Jahren immer noch über 90 % der Implantate inkorporiert sind. Das ist die höchste Erfolgsrate einer Therapie in der Zahnmedizin: kein Zahnersatz, keine Füllung, keine KFO-Therapie, keine Wurzelbehandlung kann eine vergleichbare Erfolgsstatistik aufweisen.

Dass diese Erfolgsstatistik so hoch ist, liegt auch an der Einführung minimalinvasiver Insertionsverfahren, z. B. dem seit 30 Jahren bewährten Insertionsprotokoll „MIMI". Das MIMI-Verfahren, die minimalinvasive Methodik der Implantation, gewann 2013 in Dubai den „Oscar" als „Beste Innovation in der Medizin" und wurde 2017 für den „German Medical Award" nominiert!

Implantation und Einsetzen der Krone im Standardfall.

Mittlerweile verstehen rund ein Fünftel der bundesweit tätigen Zahnärzte Implantologie als eine ganz „normale" Therapie im Alltag ihrer Praxen. Das Champions-Implantatsystem mit seinem fast schon spartanisch kleinen OP-Tray (lediglich 29 Insertionsteile für Titan- und Keramik-Implantate inkl. Drills und Condensern) lenkt den Behandler nicht ab. Das zweiteilige Champions (R)Evolution® System wurde speziell für das MIMI-Verfahren konzipiert. Statt einer chirurgischen Verschlussschraube verfügt das System über einen Shuttle, der lediglich 1x abgenommen werden muss.

98 % aller Patientenfälle können wir im MIMI-Verfahren durchführen, welches z. B. für eine Einzelzahnversorgung lediglich zwei Patientensitzungen benötigt, im Gegensatz zu fünf oder sechs Sitzungen im konventionellen Verfahren:

Abb. 1-8: Bei Spätimplantaten einer Einzelzahnversorgungen warten wir 6-8 Wochen, um das Implantat von der Primärstabilität in die sekundäre Osseointegrationsphase zu überführen. Sofern ein Gingiva-Clix (Abb. 1) über den Shuttle gesteckt wurde (aus PEEK für ein besseres Emergenzprofil) nimmt man ihn ab, entfernt die kleine Halteschraube, die den Shuttle mit dem Implantatkörper verbindet, löst danach mit dem ‚Shuttle-Lifter'-Instrument erstmalig den Shuttle vom Implantat, steckt das vom Labor kommende Abutment (mit oder ohne ‚Führungsschlüssel' – Abb. 5) in den Doppelkonus, verschraubt mit der gleichen Halteschraube, die man zuvor entfernt hat, das Abutment mit 25 Ncm, verschließt den Schraubkanal mit Cavit oder Teflonband und zementiert die Krone.

- Erste Sitzung: Implantation mit eventuell simultan durchgeführter, horizontaler Augmentation von schmalen Kieferkämmen (MIMI II) und interner, direkter Sinuslift (IDS, MIMI V) – gänzlich ohne Mukoperiostlappenbildung, Abformung und Bissnahme.
- Zweite Sitzung: Eingliedern der Krone(n) **(Abb. 1 bis 8)**.

Der Shuttle im Champions (R)Evolution®Implantat vereint vier Funktionen in Einem:

1) Insertionstool
2) Chirurgische Verschluss-Schraube
3) Gingiva-Former
4) Abformungs-Tool

Das Champions (R)Evolution® System wurde auf das MIMI-Verfahren entwickelt und ist seit 2011 mehr als 300.000-mal erfolgreich eingesetzt und prothetisch versorgt worden. Das Besondere ist der „Shuttle", der ab Werk auf dem Implantat montiert wurde und bis zum Schluss (2. Sitzung) steril im mDoppelkonus 9,5° mit integriertem Hexadapter des Implantats integriert bleibt. Während der wichtigen Einheilungszeit 6-8 Wochen post OP bleibt das Implantatinnere steril.

Keramik-Implantatsystem

Seit 2004 ist das einteilige und seit 2010 das zweiteilige BioWin! Zirkon-/Keramik-Implantatsystem auf dem Markt verfügbar. Das zweiteilige Implantat verfügt über ein Glasfaser-Abutment das spaltfrei auf den Implantatkörper zementiert wird. Die Oberfläche beider Systeme ist, dank eines patentierten Herstellungsverfahrens, besonders rau – den Osseointegrationserfolg von 95,8 % belegt eine Zwei-Jahres Studie (2014–2016) der Universität Düsseldorf. Das BioWin! Ist mit den gleichen Werkzeugen wie die Champions Titan-Implantate auch im MIMI-Verfahren einsetzbar. Interessant für das Labor: Es bedarf keiner Übertragungspfosten oder Laboranaloge **(Abb. 9 und 10)**.

Das MIMI-Insertionsprotokoll in der Praxis

MIMI ist ein etwa 25 Jahre altes „Schlüsselloch"-Verfahren, das die Zahnimplantologie wirklich revolutioniert hat. Die Zusammenarbeit mit Prof. Dr. Jean-Pierre Bernard, der in einem einjährigen, klinischen von ihm entwickelten Curriculum Zahnärzte/Innen zum „Experten Implantologie & Implantatprothetik" CITC ausbildet, bestätigt, dass ich zu Recht auf Distanz zu Verfahren gehe, die immer noch – wie vor 30 Jahren – Implantate mit Sicht auf den Knochen und Wiedereröffnung der Gingiva inserieren. Aber nicht nur das hat sich in den letzten 30 Jahren geändert. Mittlerweile haben sich einige Thesen bestätigt:

Abb. 9 und 10: Das Glasfaser-Abutment beim Champions BioWin! wird idealerweise mit Relyx Unicem (3M Espe) eingeklebt. Der Kronenrand liegt immer unterhalb der bakteriendichten Klebefuge und Komplikationen sind somit praktisch ausgeschlossen.

1) Eine DVT-Aufnahme im Vorfeld einer Standard-Implantation ist nicht notwendig. Nur bei extremen, anatomisch sehr schwierigen Situationen kann sie sinnvoll sein. Ebenfalls nicht im Patienteninteresse kann es sein, anhand einer dreidimensionalen Aufnahme standardmäßig Länge und Durchmesser der Implantate zu planen und die Insertion durchzuführen. Insbesondere bei der Längenmessung per DVT-Aufnahme erlebt man in der Praxis oftmals eine große Diskrepanz von bis zu mehreren Millimetern zwischen Planung und Realität. Als Folge davon kann es zu völlig falschen und damit katastrophalen Einschätzungen kommen. Die deutlich erhöhte Strahlenbelastung eines DVTs gegenüber einem OPTG oder einem Zahnfilm steht niemals einem derart hohen diagnostischen Nutzen gegenüber, dass ein DVT für den Patienten-Standardfall indiziert wäre.
2) Darauf aufbauend ist eine DVT-basierte Schablonen-geführte Navigation ebenfalls kritisch anzusehen: Sie funktioniert „flapless" (ohne Mukoperiostlappen) i. d. R. nur, wenn die Gingiva weniger als 3 mm dick ist. Ansonsten ist eine richtige Positionierung der Schablonen nicht gewährleistet und somit diese Art der Navigation ein großes Wagnis mit signifikant großen Abweichungen zur Planung. Zweitens warnen wir eindringlich davor, das eigene chirurgische Gefühl auf dem Altar eines angeblichen Fortschritts und einer – nur suggerierten – „Mehr-Sicherheit" zu opfern. Nicht vergessen darf man dabei, dass man bei verschiedenen Navigations-Schablonen nicht von der ersten Bohrung bis zur eigentlichen Implantation mit Schablonen implantiert, sondern lediglich nur wenige Bohrungen navigiert ausführt, die man jedoch noch später manuell deutlich verändern kann oder gar verändern wird. Im Durchschnitt beträgt die Abweichung der vom Labor oder der Industrie gefertigten Hülsen-Positionierung 2° und führt so durchschnittlich zu einer koronalen Abweichung von 0,91 mm und apikal gar von 1,12 mm.
   Das Thema ‚Bohrer-Wasserkühlung' ist ebenfalls ein Thema: Wie kühlt man die Bohrerspitzen im Knochen, wenn man sein „altes Bohrprotokoll" von mehr als 250 U/Min und mehr als 70 U/Min in der Spongiosa beibehält? Innengekühlte Bohrer wurden inzwischen – aus hygienischen Gründen – vom Gesetzgeber verboten.

3) Ohne Nachzudenken werden immer noch Mukoperiostlappen standardmäßig durchgeführt! Bildung von Mukoperiostlappen, teilweise sehr riskante Knochentransplantationen, Zygoma-Implantationen, die Wiedereröffnung der Gingiva, das mehrmalige Manipulieren des Implantatinnengewindes bis zur Fertigstellung des Zahnersatzes führen jedoch eindeutig zu vermehrten Komplikationen in Chirurgie und Prothetik (Abutment-Lockerungen), zu mehr Schmerzen post OP und zu einem völlig überzogenen Mehraufwand und mehreren Sitzungen in den Praxen – damit schlussendlich zu erheblichen Mehrrisiken für den Patienten.

Mehr und mehr Unternehmen der Implantatbranchen erkennen mittlerweile den immensen Vorteil von minimalinvasiven Insertionen und wollen auf diesen Zug aufspringen, obwohl sie über kein Produkt dafür in ihrem Portfolio verfügen. Übertragen auf die Herzchirurgie würde das so aussehen: Ein Herzchirurg erklärt Ihnen, dass der Stent-Eingriff minimalinvasiv sei, da seine eingesetzten Stents etwas kürzer und kleinere Durchmesser aufweisen, er jedoch den Brustkorb mit Riesenschnitten aufklappt und diesen nach der Stentinsertion aufwändig in drei Schichten vernäht. Exakt das Gleiche passiert jedoch in vielen implantologischen Praxen und Kliniken. Wie wird heutzutage ein Stent gesetzt? Minimalinvasiv durch einen Zugang im Oberarm oder der Leiste und der Patient verlässt am Folgetag der OP die Klinik – ohne Komplikationen und gut gelaunt!

4) Ein aktuelles OPTG (Panorama-Übersichtsbild) ist für den seitlichen Unterkiefer zur Längenbestimmung indiziert, sowohl in anterioren Regionen des Unterkiefers als auch Planungen im Oberkiefer kann man auf zweidimensionale Zahnfilm-Aufnahmen zurückgreifen. Notieren sollte sich das Behandlerteam auch die Längen der extrahierten Wurzeln, denn dadurch können Sie mit Hilfe einem gewöhnlichen Dreisatz ermitteln, welche Implantatlängen Sie zukünftig einsetzen können, entweder als Sofort- oder eben zu einem späteren Zeitpunkt als Spätimplantat.

Wie wird MIMI definiert?

- Keine Mukoperiostlappen-Bildungen während Chirurgie und Prothetik! Dadurch wird die den Knochen ernährende Knochenhaut (Periost) nicht verletzt und dadurch auch langfristig die „Ernährungs-Pumpe" für den periimplantären Knochen nicht eingeschränkt.
- Als sichere Navigations-Medien bedienen wir uns der CNIP-Navigation und den Champions-Guides (beides wird später ausführlich erklärt)
- Krestale Entlastung im harten D1- & D2-Knochen
- Primärstabilität sollte von der spongiosen Knochenstruktur kommen
- Kontrollierte laterale Knochen-Kondensationen
- Knochen-Kavitäten-Kontrollen mittels langer, flexibler Knochensonden
- Keine Wiedereröffnung der Gingiva in der prothetischen Phase („No-Re-Entry").

80 % meiner Implantate (als niedergelassener Zahnarzt inserierte ich über 2.000 Implantate pro Jahr nach dem MIMI-Protokoll) waren und sind Sofortimplantationen, d. h. Extraktion und Implantation erfolgen in der gleichen Sitzung. Dies ist jedoch nur möglich, wenn man logistisch und organisatorisch in der Praxis keinen größeren Aufwand betreibt als bei einer „kleinen Chirurgie", wie etwa die einer Zahnentfernung: „Normal" heißt: Kein Extra-Aufbau/Umbau von Instrumentarium und Behandlungsstuhl, kein „steriles" Abdecken oder „Astronauten"-Bekleidung – weder für das Behandler-Team noch für den Patienten. Meiner Meinung nach müssen für eine implantologisch tätige Praxis keine großen Investitionen getätigt werden: Weder DVT noch Piezo, noch nicht einmal ein Mikromotor werden benötigt, lediglich ein grünes Winkelstück am Behandlungsstuhl, was die allermeisten bereits haben.

Insertion von zwei BioWin!-Implantaten (Realfilm kombiniert mit Computer-Animation)

Der Smart Grinder (KometaBio, Vertrieb: Champions-Implants GmbH) ist für mich einer der „Meilensteine" auf dem Gebiet der KEM. Er ist eine Revolution und eine einleuchtende, geniale Innovation, die sogar der autologen Knochentransplantation den Rang als „Goldstandard" des KEM ablaufen wird: Das Zahnmaterial wird nicht so schnell resorbiert wie augmentierter Knochen, ein zweites Operationsfeld (zur Knochenentnahme) ist überflüssig und die Zahnsubstanz selbst enthält sogar mehr Knochenwachstumsfaktoren als der eigentliche Knochen! Nutzen wir also die wissenschaftliche Datenlage, entsorgen zukünftig keine extrahierten Zähne in den Müll, arbeiten tagtäglich „mit der Natur" und recyceln patienteneigenes Material zum Erhalt deren Weich- und Hartgewebes. Nicht zuletzt müssen wir unsere Patienten über die aktuellen, evidenzbasierten Möglichkeiten zur Vermeidung eines Knochen-Kollapses post extraktionem aufklären, um uns nicht dem Vorwurf der in Kauf genommenen Körperverletzung (Resorptionsprozesse nach Extraktion) auszusetzen.
Die Aufbereitung extrahierter Zähne ist für die Patienten faszinierend und für Sie als Zahnarzt denkbar einfach. In

MIMI-Nomenklatur

MIMI Ia:	Sofortimplantationen (auch Socket Shield und Smart Grinder-Anwendung zur Gewinnung autologem Material aus aufbereitetem Zahnmaterial extrahierter Zähne)
MIMI Ib:	Spätimplantationen
MIMI II:	Horizontale Distraktion (nach Dr. Ernst Fuchs-Schaller)
MIMI III:	Vertikale Distraktion
MIMI IV:	Horizontale & vertikale Distraktion
MIMI Va:	Indirekter Sinuslift
MIMI Vb:	Interner, direkter Sinuslift (IDS, nach Armin Nedjat)

den Zähnen sind mehr Knochenwachstumsfaktoren vorhanden als im Knochen selbst! Eine geschulte ZFA ist in der Lage, innerhalb von 8 Minuten den zuvor mechanisch gereinigten Patientenzahn aufzubereiten. Interessant finde ich den Ansatz einiger zahntechnischer Labore, einen Smart Grinder ihren Zahnarztpraxen zur Verfügung zu stellen, um auf diese Weise „Kundenbindung" zu betreiben. ‚Smarter Implantology' mit minimalinvasiver Chirurgie und hochwertiger Prothetik – zum Wohle der Patienten – ist die Zukunft in unseren Praxen **(Abb. 11 bis 13)**.

Insertion von sechs (R)Evolutions im MIMI-Verfahren.

6) Generell sind wir im Laufe des letzten Jahrzehnts zur Überzeugung gekommen, nicht das uns zur Verfügung stehende Platzangebot ausnutzen zu wollen: Eine Implantatlänge von z. B. 12 oder 14 mm ist die große Ausnahme geworden: In den meisten Fällen bedienen wir uns eher 10er oder gar „nur" 8er Implantat-Längen!
7) Auch beim Durchmesser bedienen wir uns prinzipiell eher den ø 3,5 mm Implantaten (mit Ausnahme des Einzel-Molaren, bei dem wir ø 4,0 mm empfehlen), insofern der Test mit Condenser ø 3,3 mm bzw. ø 3,8 mm handfeste Primärstabilität aufweist. Nur in seitlichen Oberkiefer-Regionen greifen wir auch auf ø 4,5 oder gar ø 5,5 mm zurück, wenn die entsprechenden Condenser ø 4,3 bzw. ø 5,3 mm erst die Primärstabilität von 20-30 Ncm erreichen. Nicht die Anatomie entscheidet über die Länge und Durchmesser eines Implantats, sondern lediglich die intraoperativ feststellbare Knochendichte. Bei einem harten D1- und D2-Knochen empfehlen wir eine krestale Entlastung: Für ein ø 3,5 mm Implantat erweitern wir krestal 1-2 mm mit einem ø 4,0 mm Bohrer, um die periimplantäre Ernährung nicht einzuschränken. Die erforderliche Primärstabilität wird ausschließlich von der Spongiosa erreicht!

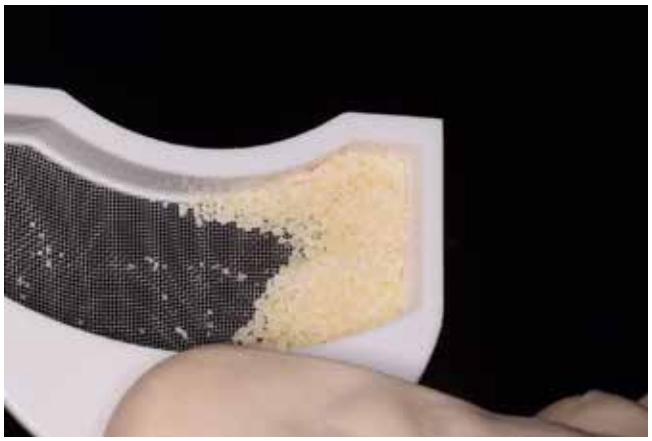

Abb. 11 und 12: Prof. Dr. Itzhak Binderman (Universität Tel Aviv/Israel) ist der Entwickler des Smart Grinder-Verfahrens und stellte es im März 2017 der deutschen Kollegenschaft im Rahmen des VIP-ZM-Symposiums vor.

flowlist
So läuft's in der Praxis
Die einzigartige Checklisten-App für die Praxisorganisation
Aufgaben schnell & fehlerfrei erledigen
Praxisabläufe optimieren und Zeit sparen
Checklisten downloaden, individualisieren & direkt verwenden
Mitarbeiter ganz einfach in neue Arbeitsbereiche einlernen
30 Tage kostenlos testen!
Erhältlich für
iOS
Android
www.flowlist.de

Abb. 13: Der Smart Grinder.

8) Der BIC (Bone-Implant-Contact) spielt bei der Auswahl der Implantatlängen und -durchmesser keine Rolle mehr! Dies bedeutet, dass eine Praxis nicht mehr alle Größen und Längen eines Systems auf Lager halten muss!
9) Sowohl für die Zahntechniker als auch Zahnärzte ist es wichtig, auf ein System zurückgreifen zu können, das nur eine Abutmentlinie für alle Implantatdurchmesser aufweist.
10) MIMI-Navigation: Beim MIMI-Verfahren bedienen wir uns einerseits der CNIP-Navigation (sagittale Navigation) und andererseits prothetischer Schablonen (mesial/distal orientierte Navigation), die für den Unter- und Oberkiefer immer wieder benutz-, sterilisier- und einsetzbar sind: Diese von Prof. Dr. A. El-Hamid (Casablanca) entwickelten Schablonen sind wirklich praktisch in der Handhabung: Man formt die Schablone extraoral entsprechend des Kieferkamms, legt sie am jeweiligen Kiefer an und erhält auf diese Weise die bestmögliche prothetische Position der zu inserierenden Implantate mit jeweils ausreichenden intraimplantären Abständen **(Abb. 14**). Die sagittal ausgerichtete CNIP-Navigation begleitet die Champions-Guides! Vergleichen kann man CNIP mit der Handaufbereitung von Wurzelkanälen bei einer Endodontie-Behandlung, bei der auch kein Kanal auf diese Weise perforiert werden kann. Analog des „weichen" Nervkanals lassen die kompakten Außenwände (bukkal und oral) die konischen Dreikantbohrer nur in der „weichen" Spongiosa des Knochens arbeiten, in die Tiefe gelangen und Kavitäten aufbereiten. Alle Bohrungen werden nur mit konischen Dreikantbohrern und 50–70 U/Min in der Spongiosa durchgeführt. Eine Perforation nach bukkal oder oral ist mit diesen Instrumenten bei diesen niedrigen Touren und deshalb auch mit Implantaten gänzlich ausgeschlossen! Dies gilt auch bei MIMI II-Behandlungen (Distraktion von schmalen Kieferkämmen ohne Mukoperiostlappen-Bildungen) **(Abb. 15)**. ■

Abb. 14: Die Champions-Guides, entwickelt von Prof. Dr. A. El-Hamid (Casablanca), sind ein wichtiges Tool zur prothetisch korrekten Lagebestimmung von Zahnimplantaten bei zahnlosen Kiefern. Eine Schablone ist für den Unterkiefer, die andere für den Oberkiefer, immer wieder form-, sterilisier- und einsetzbar!

Abb. 15: Die sagittal ausgerichtete CNIP-Navigation begleitet die Champions-Guides!

Bilder: © Champions Implants

Dr. med. dent. Armin Nedjat
Zahnarzt, Experte für Implantologie & Implantatprothetik, CITC, Präsident des VIP-ZM (Verein innovativ-praktizierender Zahnmediziner/innen)
info@vip-zm.de

Keramikimplantate vervollständigen das Portfolio

Indikationsbezogene Entscheidung für Titan oder Keramik

Straumann, Marktführer im Bereich der Titanimplantate und nun auch Anbieter des breitesten Angebots an Keramikimplantaten, und Z-Systems, seit der Gründung auf Keramikimplantate spezialisiert, gaben kürzlich ihre strategische Partnerschaft bekannt. Im Interview haben wir von Frank Hemm, Mitglied der Geschäftsleitung Straumann, und Rubino Di Girolamo, Geschäftsführer Z-Systems, mehr über die Beweggründe und die verschiedenen Keramikimplantat-Linien erfahren.

DI: Herr Hemm, wie reagieren Ihre Kunden darauf, dass Straumann sowohl Titan als auch Keramik im Portfolio hat?

Hemm: Interessanterweise kam dieser Wunsch direkt aus dem Markt. Auf einem Expert Team Meeting im Jahr 2004 zum Straumann Portfolio der Zukunft wurde explizit hervorgehoben, dass sich die Kunden eine sichere keramische Alternative wünschen. Damals stand der Markt noch stark unter den Eindrücken schlechter klinischer Ergebnisse der allerersten Generationen an Keramikimplantaten. Straumann hat diese Herausforderung angenommen und für die Entwicklung und Produktion noch stringentere Sicherheitskriterien angelegt als bei Titanimplantaten. Ergebnis ist das PURE Keramikimplantatsystem, das in vielen klinischen und wissenschaftlichen Studien bewiesen hat, dass es genau so sicher ist wie Titanimplantate.

DI: Herr Di Girolamo, Z-Systems hat sich von Anfang an auf Keramikimplantate spezialisiert. Wie haben sich die Nachfrage und der Implantatmarkt in den letzten Jahren insgesamt verändert?

Di Girolamo: Wir starteten 2004 mit dem ersten CE zertifizierten Implantat. Zu Beginn konnten wir eine kontinuierliche, langsam steigende Nachfrage feststellen, die sich in den letzten Jahren beschleunigt hat. Der Markt für Zirkonoxidimplantate hat sich in den letzten 10 Jahren wesentlich dadurch verändert, dass mehrere Hersteller mit zum Teil unterschiedlichen Herstellverfahren und Implantattypen, wie z.B. verschraubte oder verklebte und zweiteilige Implantate, auf den Markt gekommen sind. Z-Systems hat heute die 5. Generation im Markt und steht in Entwicklung mit der 6. Generation.

Rubino Di Girolamo (links) und Frank Hemm beantworten auf der IDS die Fragen der Redakteurin Carmen Bornfleth.

DI: Herr Hemm, Straumann PURE hat eine ZLA®-Oberfläche. Wodurch zeichnet sich diese aus?

Hemm: Die ZLA®-Oberfläche zeichnet sich durch eine Makro- und Mikrorauigkeit aus, die mit der SLA®-Oberfläche vergleichbar ist. Auch die Osseointegrationseigenschaften und Einheilzeiten der ZLA®-Oberfläche sind wissenschaftlich nachgewiesen – ebenso wie bei SLA®. Einige Daten, z.B. von Dr. Röhling, weisen zudem auf eine geringere Plaqueadhäsion hin – ein wichtiger Faktor für den langfristigen Implantaterfolg.

DI: Und was sind weitere Besonderheiten von PURE?

Hemm: Das Design unserer Keramikimplantate ist darauf ausgelegt, grössten klinischen Belastungen standzuhalten. Deshalb wird jedes einzelne Straumann® PURE Ceramic Implantat vor dem Verlassen der Produktionsstätte einem rigorosen Belastungstest unterzogen. Dieser 100 %-Belastungstest ist von Anfang an fest in den Produktionsablauf integriert und ein Garant für Qualitätssicherung und maximale Sicherheit. Ein weiteres Alleinstellungsmerkmal ist unsere Lifetime+ Guarantee für alle PURE Implantate. Im Fall eines Implantatbruchs erfolgt Ersatz durch ein gleichwertiges Implantat, falls erforderlich ein gleichwertiges Sekundärteil sowie die Erstattung der Behandlungskosten. PURE ist übrigens nicht rein-weiss, sondern der natürlichen Farbe der Zahnwurzel nachempfunden.

DI: Ist PURE in den digitalen und chirurgischen Workflow von Straumann integriert?

Hemm: Ja, PURE kann zum Beispiel mit dem Bohrset und Protokoll wie ein Titan Bone Level Implantat gesetzt werden. Der Kunde muss keine neue Chirurgiekassette kaufen, was von unseren Kunden sehr geschätzt wird. Beim zweiteiligen PURE wurde zudem Wert auf die digitale Integration und die geführte Chirurgie gelegt.

DI: Herr Di Girolamo, was ist das Besondere an den Keramikimplantaten von Z-Systems?

Di Girolamo: Z-Systems fokussiert sich in der Entwicklung auf höchstmögliche Festigkeit und Langlebigkeit bei Einhaltung der ISO 13356 Norm für Keramikmaterial als Basis ihrer ZrO_2 Implantate. Dazu gehörte auch der Wechsel von Dampfsterilisation der Implantate auf Plasmasterilisation. Weiterhin wurden nach Austestung verschiedenster Oberflächenbehandlungen der Fokus auf eine lasermodifizierte Oberfläche gelegt. Dieses patentierte Verfahren wird nach einem Sandstrahlprozess auf die Gewindekanten appliziert und stellt sicher, dass die Implantate nicht geschwächt werden und eine hervorragende Osseointegration erreichen. Letzteres wurde anhand einer Studie, publiziert im IJOMI 2012, an der Loma-Linda Universität in Los Angeles bestätigt.

DI: Wie sieht es insgesamt mit der wissenschaftlichen Datenlage Ihrer Keramikimplantate aus?

Hemm: Die Studien sind selbstverständlich die Basis und das Rückgrat. Bevor PURE 2014 auf den Markt kam, wurden seit 2011 im kontrollierten Rahmen klinische Daten gesammelt. Seit Einführung wurden mehrere unabhängige klinische, präklinische und Material- sowie Oberflächenstudien durchgeführt und publiziert. Aktuell laufen über 30 klinische Aktivitäten. Für das PURE Monotype Implantat zeigte kürzlich eine randomisierte Multicenter-Studie stabile Knochenverhältnisse und 5-Jahres-Überlebens- und Erfolgsraten von > 97 %.

Di Girolamo: Von Z-Systems gibt es etliche kleinere Studien, welche Teilbereiche beleuchten, und die Erfahrungen von über 60.000 verkauften Implantaten bestätigen. Die jüngste Studie – eine dynamische Kausimulation mit Temperaturwechsel über einen simulierten Zeitraum von 40 Jahren – wurde von der Universität Freiburg/Prof. Kohal veröffentlicht. Unsere Resultate waren sehr gut, alle zweiteiligen, verschraubten Implantate überlebten den Test. Die längste uns bekannte Studie mit Z-Implantaten stammt von Prof. Gahlert mit mittlerweile 10-Jahres Resultaten.

DI: Herr Hemm, was ist das Besondere an dem ersten metall- und kunststofffrei verschraubten zweiteiligen Keramikimplantat-System von Z-Systems, das zukünftig von Straumann unter dem Name SNOW exklusiv vertrieben wird?

Das neue Straumann® SNOW.

Das Straumann® PURE Portfolio.

Hemm: Es vervollständig unser Portfolio dadurch, dass SNOW ein Bone Level Taper Design hat. Es ist vollkommen metall- aber auch kunststofffrei. Somit ist es das erste zweiteilige 100 % keramische Bone Level Implantat mit einer prothetischen Flexibilität, die an ein Titanimplantat heranreicht.

DI: Herr Di Girolamo, was hat Z-Systems dazu motiviert, den Vertrieb für das Implantat abzugeben?

Di Girolamo: Z-Systems ist eine auf Keramikinnovationen fokussierte Firma. Unser sehr kleiner Vertrieb kann diese Neuigkeiten gar nicht adäquat vertreiben – unsere Kernkompetenz ist Entwicklung und Produktion, nicht der Vertrieb. Dies ist eine große Stärke unseres Partners Straumann. Wir können uns jetzt auf die Entwicklung neuer Implantatlinien und eines neuen Verfahrens zur Produktion von Keramikrohlingen focussieren. Erste Ergebnisse sind sehr vielversprechend und deuten darauf hin, dass wir bei gleicher Zusammensetzung der Keramikmischung (gemäss ISO 13356) die Festigkeit weiter erhöhen können. Das würde uns dann erlauben, sichere Modellreihen mit kleinerem Durchmesser zu entwickeln.

DI: Wo sehen Sie die Zukunft der Keramikimplantologie: ein- oder zweiteilige Lösungen?

Di Girolamo: Wir sind der Meinung, dass beide Varianten ihre Berechtigung haben, wobei die zweiteiligen Implantate, sofern sie dem heutigen Arbeitsablauf in der Implantologie entsprechen, in einigen Jahren den Löwenanteil ausmachen werden, wahrscheinlich 60% - 80%.

Hemm: Ich glaube es geht nicht um die Frage ein- oder zweiteilig, sondern vielmehr um Flexibilität im Allgemeinen. Keramikimplantate sind für einen großen Markt attraktiv, wenn sie sicher und bezüglich der prothetischen Flexibilität und dem allgemeinen Handling vergleichbar mit dem Goldstandard Titan sind. Die Integration in digitale Abläufe, einfaches Implantieren und die Möglichkeit zur Sofortversorgung sind sicher weitere Aspekte. Längerfristig dann auch ein Preisniveau vergleichbar mit der metallischen Implantologie.

DI: Was denken Sie, welchen Anteil Keramikimplantate in zehn Jahren einnehmen werden?

Di Girolamo: Wir sehen eine steigende Nachfrage in entwickelten Märkten. Der Trend zu immer umweltbewussterem Leben führt auch im Dentalbereich zu einer langsam zunehmenden Bevorzugung von Keramiklösungen – kein Metall im Mund. Dies war der Trend mit Amalgam, dann mit Kronen und wird sich auch bei Implantaten fortsetzen. Gleichzeitig stellt man auch über längere Frist eine hervorragende rote Ästhetik fest, welche aus ästhetischer Sicht entscheidend ist. Auf Anwenderseite stellen wir den Druck zur Abgrenzung gegenüber Konkurrenten fest und eines der Mittel ist das Angebot an Keramikimplantaten, die aus gesundheitlicher Sicht überzeugen. Da die Herstellung selbst im Spritzgussverfahren in naher Zeit kaum die Herstellkosten der Titanimplantate erreichen wird, werden bis auf weitere Zeit keine wirklich günstigen, soliden Keramikimplantate auf den Markt kommen. Markttechnisch werden deshalb Keramikimplantate in erster Linie im mittleren bis oberen Preissegment positioniert sein. Auch die Einstiegshürden für Hersteller sind wesentlich höher als bei Titanimplantaten. Aufgrund der vorgängig beschriebenen Vorteile aus Patientensicht, der beschleunigten Nachfrage, der besseren Anwendungsmöglichkeiten im Bereich zweiteilige, geschraubte Implantate können wir uns einen Marktanteil in zehn Jahren von bis zu 20% vorstellen.

Das einteilige und zweiteilige Produktportfolio von Z-Systems.

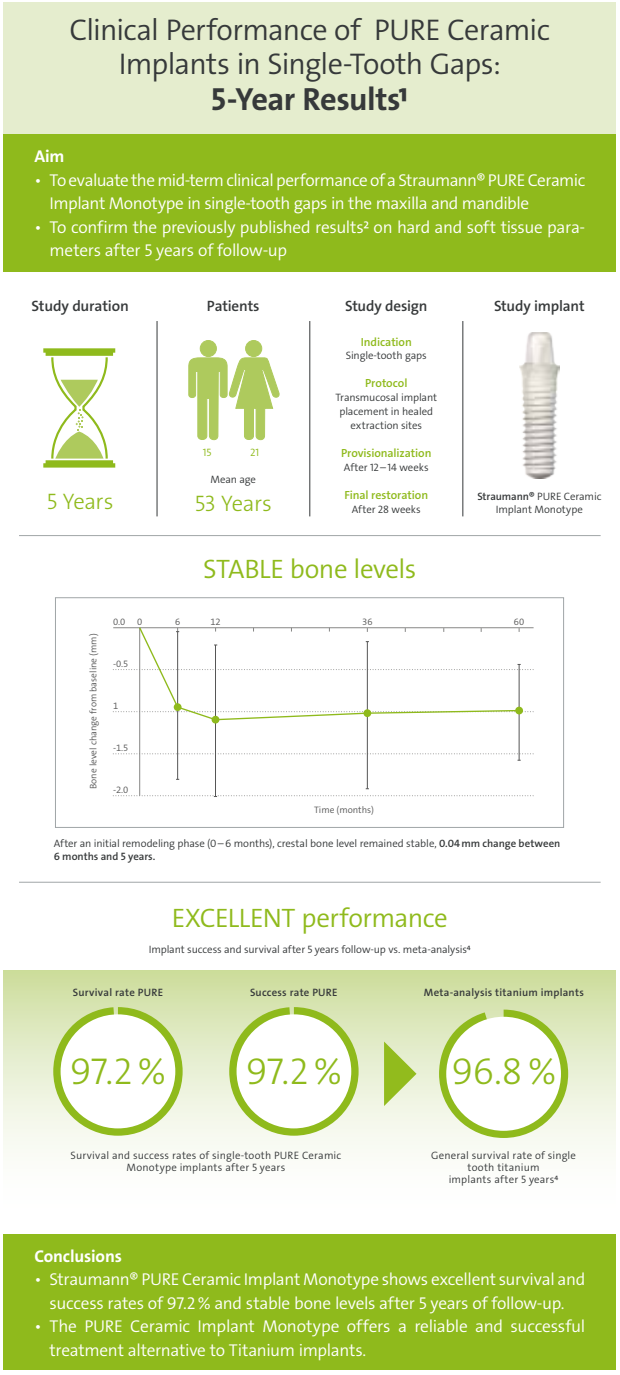

Infografik zu den 5-Jahresdaten von Straumann® PURE.

Hemm: Wir bei Straumann sind sogar noch etwas optimistischer und können uns auch 30 % vorstellen, allerdings basierend auf der Annahme, dass Preise gesenkt werden können, die Flexibilität der Behandlungsprotokolle vergleichbar mit Titan sind und keine Anbieter mit minderwertigen Keramikimplantaten auf den Markt kommen, die den allgemeinen guten Ruf für alle anderen Anbieter beeinträchtigen. Initiale Studienergebnisse bestätigen, dass es weniger Plaqueanlagerungen und längerfristig gesündere periimplantäre Zustände um Keramikimplantate gibt. Wenn sich das bestätigt, sind vielleicht sogar mehr als 30 % Anteil möglich.

DI: Herzlichen Dank für diese interessanten Einblicke.

Spannende Gespräche brachten interessante Erkenntnisse.

Das neue und sichere Therapiekonzept mit Miniimplantaten

Stabilisierung von totalen Prothesen oder Pfeilervermehrung bei kombiniertem Zahnersatz

Zahnlosigkeit ist immer noch eine der anspruchsvollsten Therapien innerhalb der Zahnheilkunde. Viele ältere zahnlose und multimorbide Patienten können mit ihrem Zahnersatz nur bedingt gesunde Nahrung aufnehmen. Der Halt der unteren totalen Prothese, insbesondere bei starker Atrophie des knöchernen Fundamentes, ist sehr schlecht. Häufige Druckstellen verbunden mit einer ständigen Bewegung auf dem Schleimhautfundament sorgen für eine Verringerung der Lebensqualität. Die Folge sind Mangelernährungsphänomene verbunden mit häufiger Erkrankung und eingeschränkter Vitalität.

Eine signifikante sofortige Verbesserung des Prothesenhaltes ist mit MDI-Miniimplantaten der Firma condent im Unterkiefer möglich. In der Regel kann bei entsprechender diagnostischer Vorplanung die Implantation transgingival durchgeführt werden. Somit reduzieren sich die operativen Komplikationen rapide. Selbst Hochrisikopatienten welche Blutverdünner, orale Bisphosphonate oder Cortikoidtherapie erhalten, können mit dieser minimalinvasiven Therapie leicht und sicher behandelt werden. Die Investitionskosten sind im Vergleich zur konventionellen implantologisch-prothetischen Versorgung wesentlich geringer.

Ein weiterer Vorteil besteht in der Sofortversorgung nach Implantation, wenn eine ausreichende Primärstabilität von 35 Ncm pro Miniimplantat erreicht wird. Unmittelbar nach dem operativen Eingriff werden die Retentionselemente (Metall Housings) in die vorhandene Prothese vom Behandler einpolymerisiert und der Patient verlässt die Praxis mit festsitzenden Zähnen.

Funktionsprinzip des Therapiekonzeptes der condent GmbH mit MDI Mini-Implantaten.

Im Unterkiefer ist die Versorgung mit vier Miniimplantaten und einer Sofortversorgung möglich, wenn im Oberkiefer eine totale oder subtotale Prothese vorhanden ist. Sollte der Gegenkiefer vollbezahnt sein, so empfiehlt es sich die Anzahl der Implantate zu vermehren bzw. auf eine Sofortbelastung zu verzichten.

Die Versorgung des zahnlosen Oberkiefers erfolgt mit mindestens sechs Miniimplantaten. Diese werden in Region 14-24 positioniert, um das Areal der Nasennebenhöhle zu schonen. Eine bikortikale Verankerung ist im Oberkiefer möglich, jedoch nicht

Patient, 82 Jahre, totale Zahnlosigkeit.

Vier Mini-Implantate in situ zur Prothesenstabilisierung, eine Stunde postoperativ.

zwingend erforderlich. Auf Grund des weicheren Oberkieferknochens ist eine Einheilzeit von 4-6 Monaten vom Hersteller empfohlen. In dieser Übergangszeit kann die Oberkieferprothese weichbleibend unterfüttert werden. Nach entsprechender Osseointegration der Oberkieferimplantate werden die Retentionselemente vom Zahnarzt im Mund einpolymerisiert und die Prothese kann gaumenfrei umgearbeitet werden. Somit wird dem Patienten zusätzlich zu einem festen oberen Prothesenhalt wieder die Möglichkeit der Geschmacksfindung über die Gaumenrezeptoren gegeben.
Zusammenfassend kann man sagen, dass das Konzept der Prothesenstabilisierung mit Miniimplantaten eine Verbesserung der Lebensqualität für die jeweiligen Patienten mit sich bringt. Als Behandler ist man in der Lage die Erwartungen der Patienten zu übertreffen.
Die Überlebensrate von MDI-Miniimplantaten der Firma condent mit der Länge größer 10 mm ist in einem Beobachtungszeitraum von 5 Jahren > 95% (Th. Mundt et al. DZZ 2014 S.262-270).
Dies gibt dem Behandler die Sicherheit, auf diese schonungsvolle Therapieoption zu vertrauen. Die Studienlage erlaubt einen zusammenfassenden Überblick über einen Zeitraum von über 10 Jahren.

Regelmäßig finden Weiterbildungen – auch mit Live OPs – zum Thema Miniimplantate statt. Nähere Informationen dazu erhalten Sie unter der Rufnummer 0800 10037030. ■

Vier in die Unterkieferprothese einpolymerisierte Metall-Housings, welche die Prothese stabilisieren „Implantat gehalten, Schleimhaut getragen".

Autor: Dr. Wolfram Olschowsky
Bahnhofstraße 13 · 33820 Hörrelberg-Hainich

condent GmbH
Owiedenfeldstraße 6 · 30559 Hannover

DENTAL KOMPAKT 2019

Das Jahrbuch für Dentalprodukte

Mehr als 2.500 Dentalprodukte zu Zahnmedizin und Zahntechnik direkt miteinander vergleichen – und das alles in einem Werk. So sparen Sie wertvolle Zeit bei Investitionsentscheidungen in der Zahnarztpraxis und im Dentallabor.

Jetzt bestellen:
www.spitta.de/dentalkompakt2019

DENTAL KOMPAKT 2019 – Das Jahrbuch

Nachschlagewerk, über 100 verschiedene Produktvergleiche
komplett in Farbe, DIN A4,
verstärkter Umschlag, gebunden
€ 50,– zzgl. Versandkosten und MwSt.
Best.-Nr. 1008097113

NEU
Nur € 50,–

spitta

Spitta GmbH | Ammonitenstraße 1 | 72336 Balingen

Starke Bilder – starke Vernetzung

Seit der Internationalen Dental-Schau 2019 muss man verschiedene Fehleinschätzungen revidieren – besser: Man darf! Zum Beispiel braucht ein digitales Volumentomogramm nicht zwingend zu einer vergleichsweise hohen Strahlenbelastung des Patienten zu führen. Auch die Aufnahmezeit hat sich stark reduziert und leichte Kopfbewegungen führen mit moderner Software nicht mehr zu Unschärfen oder Artefakten.

Digitale dentale Volumentomographie-Aufnahmen geben dem Zahnarzt neue diagnostische und therapierelevante Möglichkeiten. Wie ist das Knochenvolumen einzuschätzen und wo kann dementsprechend implantiert werden? Wo genau verläuft der Alveolarnerv? Wie kann ich einen chirurgischen Eingriff maximal schonend vornehmen?

Vergleichsweise geringe Strahlendosen

Diese und ähnliche Fragen lassen sich umso besser beantworten, je genauer man die räumlichen Verhältnisse in der Mundhöhle kennt. Zuweilen hilft auch eine umfassende Strukturanalyse im gesamten Kopf/Hals-Bereich, insbesondere bei der MKG-Chirurgie.

Abb. 1: Aktuelle dentale digitale Volumentomographen liefern diagnostisch aussagekräftige 3D-Aufnahmen bei komfortabler Bewegungsfreiheit für den Patienten und geringer Strahlendosis.

Innovative Kegelstrahl-Computertomographen heben jetzt die Qualität und Aussagekraft in der bildgebenden Analyse auf ein höheres Niveau (z. B. Planmeca Viso G5, Planmeca, Helsinki/Essen). Solche Geräte räumen zum Beispiel mit der Auffassung auf, die dreidimensionale Aufnahme erfordere stets eine besonders hohe Strahlendosis. Denn bei den modernen Modellen kann diese sogar unter den Werten für konventionelle zweidimensionale Aufnahmen liegen.

Bewegungsfreiheit für Patienten

Ein weiteres „Vorurteil" lautete einmal: „Der Patient muss den Kopf sehr lange stillhalten, ähnlich wie in der frühen Fotografie. Sonst wird alles unscharf." Anwender der ersten Gerätegeneration erinnern sich noch an die vielen Abstützungshilfen. Sie mussten den Kopf teilweise über 30 Sekunden in ein und derselben Position halten.
Heute erlaubt der Aufnahmearm eine individuelle Positionierung mit leichter Kopfbewegung, und dennoch entstehen scharfe Aufnahmen – dank kurzer Umlaufzeiten von 5 Sekunden und softwaretechnischer Reduktion von Bewegungsartefakten.

Vernetzung macht 3D-Aufnahmen noch wertvoller

Weitere Vorteile ergeben sich durch die immer engere Einbindung in umfassende implantologische Workflows. Das Prozedere startet mit einem Foto des Patienten für die Analyse sowie die Simulation des „neuen Lächelns" (z. B. Romexis Smile Design, Planmeca). Es folgt die DVT-Aufnahme, und bereits an dieser Stelle zeigt sich die Stärke der Software-Integration: Sollte doch einmal ein Artefakt auftreten, kann es in der Regel einfach „herausgerechnet" werden.

Abb. 2: Von der Behandlungsplanung über den Intraoralscan und das computergestützte Restaurations-Design bis hin zur Fertigung der passenden Bohrschablone – eine lückenlose Prozesskette für den digitalen Implantat-Workflow

Abb. 3: Implantologie auf dem Stand der Technik. Heute führen Softwareplattformen sämtliche Daten zusammen und vernetzen alle Geräte in einem intelligenten Workflow.

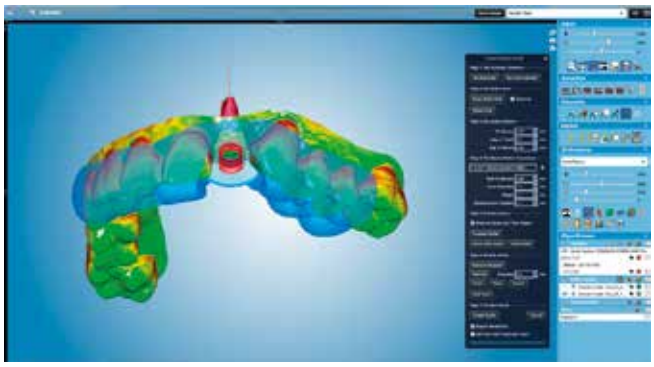

Abb. 4: Zum Implantat-Workflow gehören zum Beispiel ein Planungs- und ein CAD/CAM Modul (z. B. Planmeca Plan CAD Easy) sowie ein Modul für das Design eigener Bohrschablonen (z. B. Planmeca Implant Guide). So bietet sich Zahnärzten eine außerordentlich hohe Flexibilität – beispielsweise indem sie die Arbeit sowohl mit 2D- als auch mit 3D-Bildgebungsdaten erlaubt.

Abb. 5: Mit intelligenter Vernetzung zu einer effektiveren Zahnheilkunde: Die Zukunft der Zahnmedizin wird von Daten bestimmt.

Für die prothetische Versorgung von Implantaten erfolgt ein Intraoralscan (z. B. Planmeca Emerald S). Die unterschiedlichen Bilddaten werden gegebenenfalls um einen Modellscan ergänzt, und auf dieser Grundlage lässt sich dann am Bildschirm eine Suprastruktur entwerfen (z. B. mit der Software Planmeca PlanCAD Easy). Das fertige Design ist in der Software unmittelbar für die Implantatplanung verfügbar. Diese führt den Anwender bis zur Bohrschablone. Sie entsteht zunächst virtuell auf dem Bildschirm (z. B. in der Planmeca Romexis Implant Guide Software) und danach real in 3D-gedruckter Form (z. B. mit dem Planmeca Creo C5 3D-Drucker). Am Schluss steht die Fertigung der Restauration im CAD/CAM-Verfahren (z. B. mit der Planmeca PlanMill 30 S Fräsmaschine).

Ein letztes „Vorurteil" gilt es hier abzubauen: Zeitgemäße Angebote für die Implantologie sind keineswegs nur als geschlossene Systeme sinnvoll nutzbar. Das hier aufgeführte Beispiel ist wegen der Verwendung von Standarddatenformaten sogar komplett offen und gibt dem Implantologen alle Freiheiten, die er sich wünscht. ■

Bilder: © Planmeca

Planmeca Vertriebs GmbH
Nordsternstr. 65
45329 Essen
www.planmeca.de

DENTAL KOMPAKT
Das Vergleichsportal für Dentalprodukte
www.dentalkompakt-online.de

PROSEC – Fortschritt für eine metallfreie Implantologie und Prothetik

Auf der IDS präsentierte Progress in Science and Education with Ceramics (PROSEC) seine neue gemeinnützige Organisationsform, aktuelle Studienprojekte und gab einen Ausblick auf die Positionierung und Weiterentwicklung in einem internationalen Umfeld. PROSEC ist mit seinem Experten-Netzwerk und den Gremien Wissenschaft und Fortbildung die weltweit erste unabhängige Non-Profit-Organisation für neue und evidenzbasierte Lösungsansätze auf dem Gebiet der keramischen Implantologie und metallfreien Prothetik.

Immer mehr Patientinnen und Patienten legen nicht nur Wert auf eine funktionelle und ästhetische Versorgung. Auch die Biokompatibilität der verwendeten Restaurationsmaterialien rückt immer mehr in den Fokus. Gerade metallische Werkstoffe wie Titan stehen in der Implantologie trotz langjährig belegter, klinischer Erfolge in der wissenschaftlichen Diskussion, da deren Biokorrosion eine Rolle bei Unverträglichkeiten spielen könnte. Die korrosiven Eigenschaften von Titan sollen dabei mit einem veränderten Zellstoffwechsel einhergehen.

Paradigmenwechsel zur Metallfreiheit

Das Ausmaß der klinischen Relevanz ist noch nicht abzusehen und damit auch ein fokussiertes Forschungsthema von PROSEC. Gerade wegen der wachsenden Zahl an Herstellern und der immer größeren Nachfrage nach keramischen Implantaten sind wissenschaftlich fundierte Belege als Ergebnis systematischer Forschung notwendig, um Implantologinnen und Implantologen bei der Anwendung sowie Patientinnen und Patienten im klinischen Langzeitverlauf Sicherheit zu geben. Um diesem Bedarf nachzukommen und um neue Erkenntnisse zu den Möglichkeiten und Grenzen zu erarbeiten, wurde PROSEC ins Leben gerufen. Ziel ist es alternative metallfreie Werkstoffe und deren klinischen Einsatz evidenzbasiert über interdisziplinäre PROSEC-Kurse sowie qualitätsgesicherte und interprofessionelle PROSEC-Lehrveranstaltungen in Labor und Praxis zu implementieren.

Hochkarätiges Spezialisten-Netzwerk

Gesteuert und weiterentwickelt wird PROSEC von einer national und international renommierten Expertengruppe aus unabhängigen Wissenschaftlern, Klinikern und Praktikern. Unter dem Dach von PROSEC stehen sie für eine exzellente wissenschaftliche und klinische Dokumentation sowie für eine objektive Auseinandersetzung mit der aktuellen Literatur und Forschung zu Keramikimplantaten und metallfreien Werkstoffen für die Suprakonstruktion. Sie sind der professionelle Begleiter und Schrittmacher für einen wissenschaftlich und klinisch gestützten Paradigmenwechsel hin zur Vollkeramik und Metallfreiheit. Das Scientific Board um den Vorsitzenden Prof. Dr. Dr. h.c. Jörg Rudolf Strub (Freiburg) gliedert sich für einen effizienten Erkenntnisgewinn konsequent in zwei interdisziplinär besetzte Fachgremien. Das Gremium „Wissenschaft" hat das Ziel, die grundlegende Forschung voranzutreiben. Aus einer systematischen Sichtung der Literatur und deren evidenzbasierter Bewertung sollen konkrete PROSEC Scientific Statements als klinische Handlungsempfehlung für die Anwenderinnen und Anwender entwickelt werden. Das Gremium „Wissenschaft" setzt sich aus Prof. Dr. Christoph Hämmerle (Zürich), Prof. Dr. Barbara Nebe (Rostock) und Prof. Dr. Dr. Wilfried Wagner (Mainz) zusammen. Zum Gremium „Anwendung", mit dem Ziel innovative klinische Protokolle und Versorgungskonzepte zu entwickeln und als PROSEC-Clinical Expert Statements zu vermitteln, gehören Prof. Dr. Florian Beuer (Berlin), PD Dr. Gerhard Iglhaut (Memmingen), Prof. Dr. Ronald Jung (Zürich) und Dr. Michael Tholey (Bad Säckingen).

Gemeinnützige Organisationsstruktur: PROSEC gGmbH

PROSEC ist die erste etablierte gemeinnützige Organisation für Wissenschaft und Anwendung in der keramischen Implantologie und metallfreien Prothetik. Unter dem Präsidium von Prof. Dr. Dr. h.c. Jörg R. Strub hat sich PROSEC seit 2015 zu einem anerkannten und stetig wachsenden Kompetenznetzwerk entwickelt. Als Qualitätsinitiative der VITA Zahnfabrik gestartet, ist

Das jährliche PROSEC Symposium mit nationalen und internationalen Referenten hilft dabei, den aktuellen Stand zu dokumentieren und Wissen aus aller Welt zu bündeln.

ZTM Axel Appel demonstriert, wie eine Restauration aus der Hybridkeramik VITA ENAMIC charakterisiert werden kann.

PROSEC jetzt eine unabhängige Non-Profit-Organisation. Als eingetragene gemeinnützige Gesellschaft mit beschränkter Haftung (gGmbH) werden alle Mittel zukünftig für gemeinnützige Zwecke verwendet. Damit setzt PROSEC nicht nur wissenschaftliche und klinische Maßstäbe, sondern wird durch seine gezielte Forschungsförderung und Wissensvermittlung auch seiner gesellschaftlichen Verantwortung gerecht. Zu den zukünftigen Aktivitäten gehört die Vergabe von gezielten Forschungsaufträgen, die Förderung zur Durchführung wissenschaftlicher Studien, wissenschaftlich-klinischer Symposien und zielgerichteter Fortbildungsveranstaltungen sowie die Unterstützung und Herausgabe von wissenschaftlichen Publikationen rund um eine keramische Implantologie und metallfreie prothetische Versorgungen.

Umfassende Literaturrecherche: Zirkondioxid versus Titan

Um Praktikern, Praktikerinnen, Forscherinnen und Forschern die momentane wissenschaftliche Essenz der oralen Implantologie mit keramischen Implantaten anbieten zu können, hat PROSEC beispielsweise bereits eine unabhängige Literaturrecherche bei einer DEKRA-zertifizierten Contract Research Organisation (CRO) durchführen lassen. Dabei wurden die wissenschaftlichen Erkenntnisse über Titan- und Zirkonoxidimplantate systematisch miteinander verglichen. Die kompakt zusammengefassten Ergebnisse sind als „Documentation Summary" kostenfrei über PROSEC erhältlich und bieten in kurzer Form eine grundlegende wissenschaftliche Orientierung.

PROSEC-Forschungsförderung

Die wesentlichen Ziele des PROSEC Spezialisten-Netzwerks sind, die Wissenschaft zu keramischen Implantaten und metallfreien Restaurationen durch die evidenzbasierte Aufbereitung von Literatur und durch Forschungsprojekte zu unterstützen. Für eine unbürokratische und zielgerichtete Förderung wurde der PROSEC Research Grant (PRG) ins Leben gerufen. Die PROSEC gGmbH vergibt diesen nach jährlicher Ausschreibung auf Antrag für wissenschaftliche Studien im Sinne der Ziele des PROSEC Kompetenz-Netzwerks. Als Anschub- und Kofinanzierung können wissenschaftliche Projekte sowie klinische Studien mit einer Laufzeit von zwei Jahren mit maximal 100.000 Euro pro Antrag gefördert werden. Durch die finanzielle Unterstützung wird eine unabhängige Forschung ermöglicht. Folgende Themenschwerpunkte können in präklinischen oder klinischen Studien beziehungsweise in der Grundlagenforschung gefördert werden:

- Keramikrestaurationen auf Implantaten und natürlichen Zähnen
- Indikationen und Anwendungsstrategien von Keramikimplantaten
- unterschiedliche biologische Reaktionen insbesondere anderer nichtmetallischer Werkstoffe im Vergleich zur Keramik
- biologische, mechanische und zahntechnische Grundlagenforschung zu nichtmetallischen Werkstoffen
- patientenzentrierte vergleichende Outcome-Studien.

Erste Forschungsanträge von PROSEC genehmigt

Für die Förderperiode 2019/2020 wurden verschiedene Projekte beantragt. Es handelt sich um Projekte in der Grundlagenforschung, präklinische Studien sowie eine randomisierte klinische Studie. Vier Projekte wurden nach leichten Änderungen bereits genehmigt. Bemerkenswert ist beispielsweise die randomisierte, multizentrische Split-Mouth-Vergleichsstudie mit Titan und Keramikimplantaten und die aufwendige, vergleichende klinische Untersuchung mit modernsten Laboranalysen zu den immunologisch-entzündlichen Weichgewebsreaktionen. Erste wichtige Ergebnisse sind nach Ablauf der zweijährigen Studienzeit zu erwarten, die dann als Langzeitstudie fortgesetzt werden soll.

Interprofessionelle Organisationsstruktur

Die von PROSEC initiierte und geförderte interdisziplinäre Zusammenarbeit zwischen Wissenschaftlerinnen, Wissenschaftlern, Anwenderinnen und Anwendern wird dabei helfen, die klinischen Vorteile keramischer und metallfreier Materialien aufzuzeigen und zuverlässige Standards und Empfehlungen für den Einsatz in Praxis und Labor zu schaffen. Das PROSEC Netzwerk integriert deswegen als interprofessionelles Gesamtkonzept ganz bewusst auch Experten und Expertinnen aus dem Bereich der Grundlagenwissenschaften sowie der Zahntechnik und Fachkräfte aus der Prophylaxe, damit alle Detailaspekte der Therapie und Nachsorge in die wissenschaftlichen Erkenntnisse und Empfehlungen sowie in Forschungsvorhaben einfließen. Die Forschungsarbeit von PROSEC findet in drei Arbeitsgruppen statt, in denen die PROSEC Partnerinnen und Partner mit unterschiedlichem Fokus zusammenarbeiten:

- Arbeitsgruppe 1: „Hart- und Weichgewebsstabilität"
- Arbeitsgruppe 2: „Restaurative Zahnmedizin und dentale Technologie mit keramischen und nichtmetallischen Werkstoffen"
- Arbeitsgruppe 3: „Weiterentwicklung der keramischen Hardware".

Im Herbst werden die aktiven Mitglieder der Arbeitsgruppen auf dem PROSEC Expert-Partnerworkshop wieder zusammenkommen, um ihre neuen Forschungsfragen und -vorhaben zu diskutieren und zu beschließen. Am 17. Januar 2020 findet für alle Fortbildungsorientierten das nächste PROSEC Symposium statt. Dort werden die neuesten wissenschaftlichen Ergebnisse zur keramischen Implantologie und metallfreien prothetischen Versorgung vorgestellt.

PROSEC goes international

Seit drei Jahren agiert PROSEC erfolgreich im deutschsprachigen Raum. Das Thema keramische Implantologie und metallfreie Prothetik bewegt auch international Forscher, Klinikerinnen, Praktikerinnen und Patienten. Das wurde an dem weltweit regen Interesse an dem Engagement von PROSEC deutlich, das sich in der

Reizlose Mukosa am transgingival eingeheilten ceramic.implant in regio 16.

Die Referenten der PROSEC PK (von links) Dr. Michael Tholey, Prof. Dr. Wilfried Wagner, Prof. Dr. Florian Beuer und Moderator Dr. Johannes Löw.

Fachwelt und bei Patientinnen und Patienten herumgesprochen hat. Weltweit angesehene Experten und Wissenschaftlerinnen möchten sich zukünftig an den Aktivitäten von PROSEC beteiligen. Deswegen ist der nächste logische Schritt, das Engagement international auszuweiten. Neben der weiteren Integration europäischer Länder werden zunächst neue Partnerschaften im asiatischen Raum entstehen, direkt gefolgt von den USA. Sukzessive sollen dann noch weitere Regionen folgen, um das weltweite Wissen und eine zukünftige internationale Forschung kooperativ unter dem Dach von PROSEC zusammen zu bringen. Langfristig wird sich PROSEC global positionieren, um den Paradigmenwechsel zur keramischen Implantologie und metallfreien Prothetik mit gebündelter Kompetenz und Kraft voranzutreiben. ■

1. Bodensee Kongress für Ärzte und Zahnärzte in Radolfzell am Bodensee

Am 21. und 22. September 2019 lädt die Verrechnungsstelle für Heilberufe PVS Reiss GmbH zum 1. Bodensee Kongress für Human- und Dentalmediziner ins Tagungszentrum Milchwerk ein. In Fachvorträgen erhalten Ärzte und Zahnärzte wertvolles Spezialwissen für den fachübergreifenden Anwendungs- und Abrechnungsbereich. Mit Top Act Henry Maske gewinnt das Netzwerk- und Fachtreffen einen eloquenten Gastredner.

„Der ganzheitliche Patient", das bedeutet, den Patienten nicht nur vor dem Hintergrund seiner individuellen Bedürfnisse und Voraussetzungen zu betrachten, sondern ihn auch fachübergreifend zu behandeln. Gerade im Grenzbereich zwischen Medizin und Zahnmedizin ergeben sich dadurch neue Aufgabenfelder, die sowohl auf dem Gebiet der Behandlung als auch bei der Abrechnung spezielle Kenntnisse voraussetzen.

Mit dem 1. Bodensee Kongress für Ärzte und Zahnärzte etabliert die PVS Reiss GmbH nun ein Fortbildungsforum, in welchem international renommierte Referenten aus dem Dental- und Medizinbereich neueste wissenschaftliche Erkenntnisse vorstellen und Spezialwissen für innovative, ganzheitliche Behandlungsformen und deren Abrechnung vermitteln. Dabei rücken aktuelle Fragen zur Abrechnung nach GOZ, BEMA, GOÄ und dem EBM genauso in den Fokus, wie Fachdiskussionen zu folgenden Kernthemen:

- **„Kreidezähne": Kinderärztliche Behandlung der Molaren-Inzisiven-Hypomineralisation (MIH)**
- **Digitalisierung in der zahnärztlichen Praxis**
- **Risikopatienten in der zahnärztlichen Praxis: Was macht der Zahnarzt und was der Notarzt?**

Hochkarätige Speaker und facettenstarkes Rahmenprogramm

Als anerkannte Experten im Dentalbereich setzen Univ.-Prof. Dr. Dr. R. Smeets, PD Dr. S. F. Schnutenhaus, Dr. Dr. M. Roser und ZA M.-Salim Doueiri auf dem 1. Bodensee Kongress für Ärzte und Zahnärzte zukunftsorientierte Impulse für fachübergreifende Diskussionen. Ex-Boxweltmeister Henry Maske führt zudem eloquent in die Kunst der Selbstmotivation ein und steht anschließend für Fragen und Autogramme zur Verfügung.

Als weiteres Highlight erwartet die Teilnehmer am Abend eine von Live-Musik und Kulinarik untermalte Schifffahrt auf dem Bodensee, dabei bereichert den Abend ein Vortrag von „Ärzte ohne Grenzen".

Der 1. Bodensee Kongress für Ärzte und Zahnärzte findet am 21. und 22. September 2019 in Radolfzell am Bodensee statt.

Über die PVS Reiss GmbH
Seit 1985 ist die PVS Reiss GmbH starker Partner von medizinischen Praxen in ganz Deutschland. Als inhabergeführtes Factoring-Unternehmen auf das privatärztliche Abrechnungswesen spezialisiert, betreut die PVS Reiss GmbH ihre Kunden von den Standorten Radolfzell, Köln und Minden. Mit dem 1. Bodensee Kongress für Ärzte und Zahnärzte beschreitet die PVS Reiss GmbH neue Wege in der interdisziplinären Fortbildung.

PVS Reiss GmbH
Strandbadstr. 8 · 78315 Radolfzell
Tel. 07732 9405-400 · www.pvs-reiss.de
info@bodensee-kongress.de · www.bodensee-kongress.de

DG PARO Frühjahrstagung 2019

Parodontalchirurgie: Wann, wie und mit allem, was dazu gehört!

Vom 22.-23.03.2019 fand am Campus Westend in Frankfurt die diesjährige Frühjahrstagung der DG PARO statt. Die über 400 Teilnehmer zeigten, dass die Gesellschaft mit dem praxisnah ausgelegten Programm wieder einmal genau das Interesse der Kollegen getroffen hat. Die beiden Tagungspräsidentinnen Dr. Lisa Hezel (Magdeburg) und Frau Prof. Bettina Dannewitz (Weilburg) leiteten souverän durch das Wochenende.

Die Tagung wurde dieses Jahr durch einen Vorkurs eingeleitet, der sich der seit letztem Jahr geltenden neuen Klassifikation der Parodontalerkrankungen widmete. Prof. Peter Eickholz arbeitete systematisch die neue Klassifizierung auf und verdeutlichte Unterschiede und Parallelen zur alten Einteilung. Durch anschauliche Patientenbeispiele wurde die Anwendung vorgestellt und das System des „Grading" und „Staging" genauer erläutert. Der Teufel stecke im Detail, so **Frau PD Dr. Katrin Nickles** und begründete ausführlich ihre Diagnosestellungen der entsprechenden Fälle.

Die erste Session des Hauptprogramms näherte sich dem Thema chirurgische Parodontitistherapie von drei Richtungen. **Dr. Stefanie Kretschmar** stellte Grundlagen vor, welche wichtig seien, um erfolgreiche chirurgische Ergebnisse erzielen zu können. **Prof. Jamal Stein** referierte anschließend über verschiedene chirurgische Zugangstechniken. Systematisch stellte er dabei Methoden für regenerative und resektive Engriffe vor. Den Abschluss machten **Dr. Michael Striebe** und **Dr. Kai Worch**. Der gemeinsame Vortrag war eine Neuerung der diesjährigen Frühjahrstagung: Der Experte im Gebührenrecht **Dr. Michael Striebe** erläuterte Abrechnungsmöglichkeiten anhand der von Dr. Worch vorgestellten Fallbeispiele.

In der zweiten Session wurde der Themenkomplex „Resektive Furkationstherapie – ein komplexer Behandlungsablauf" behandelt. Den Auftakt machte **Dr. Dennis Schaller.** Er gab Entscheidungshilfen an die Hand, um geplante Therapien besser vorhersagbar zu machen. Der Endodontologe **Dr. Christoph Kaaden** beleuchtete den endodontischen Aspekt bei der Vorbereitung für die resektive Furkationstherapie. Dabei schaffte er es, seinen Enthusiasmus für das Fachgebiet auf das Publikum zu übertragen. Zum Abschluss der Session erfolgte von **Prof. Anton Friedmann** eine Gegenüberstellung der Vor- und Nachteile der chirurgischen Furkationsbehandlungen und der Extraktion und Implantation. Detailliert kategorisierte er dabei verschiedene Ausgangssituationen und definierte einen klaren Abschluss, wann Zahnerhalt unmöglich und die Implantation die bessere Wahl sei.

Die rege Diskussion am Ende der Sessions verdeutlichte das große Interesse der teilnehmenden Kolleginnen und Kollegen. *Foto: DG Paro*

Am Samstag ging es thematisch mit der resektiven Parodontalchirurgie weiter. Als „Glück des Prothetikers" bezeichnete **Dr. Raphael Borchard** die Möglichkeit der chirurgischen Kronenverlängerung. Ohne Skalpell sei für ihn bei tief zerstörten Zähnen keine vernünftige Prothetik möglich. **Prof. Michael Stimmelmayr** fasste das Thema chirurgische Kronenverlängerung auf und stellte Behandlungskonzepte im Frontzahnbereich vor. **Dr. Frank Bröseler** und **Dr. Christina Tietmann** erläuterten im Anschluss systematisch und mit Evidenz gestützt, wann parodontalchirurgisch-regenerative Eingriffe möglich sind.
„Der Behandler ist eigentlich immer schuld!". So war zumindest das Fazit von **Prof. Fickl** bezüglich des (Miss)Erfolgs in der Mukogingivalchirurgie. Mit eigenen Fällen und Erfolgen wie Fehlern teilte er seine Erfahrungen. Besonders deutlich wurde, dass mukogingivale Eingriffe an Implantatflächen auch in seinen Händen noch nicht vorhersagbar behandelbar sind.
Den Abschluss dieses Kongresses formte der Vortrag **Dr. Olivier Carcuac**, welcher sich mit dem Thema periimplantäre Chirurgie beschäftigte und herausarbeitete, welche Techniken zu einer sicheren Beseitigung der Infektion führen.
Am Ende der Veranstaltung konnten die Teilnehmer viele Erkenntnisse und Tricks für den Praxisalltag mit nach Hause nehmen. Als besonderes Highlight der DG PARO-Mitgliedschaft können sich registrierte DG PARO-Mitglieder Videomitschnitte der Vorträge der Frühjahrstagung auf der Homepage kostenlos anschauen.

Deutsche Gesellschaft für Parodontologie e.V.
Neufferstraße 1
93055 Regensburg
Tel. 0941 942799–0
kontakt@dgparo.de
www.dgparo.de

Die nächste Ausgabe der **DI** erscheint am **19. Juni 2019**

IMPLANTOLOGIE

Die Einzelzahnversorgung eines Unterkiefermolaren mit dem Straumann® PURE Ceramic Implant ist das Thema von Dr. Frank Hoffmann aus Hamburg.

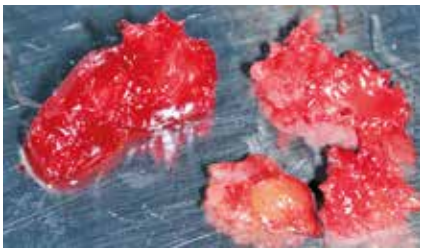

INTERDISZIPLINÄRES

Prof. Dr. Marcel Wainwright und DDr. Angelo Trödhan beschäftigen sich mit der Fragestellung „Kavitätenbildende Osteonekrosen des Kieferknochens – Mythos oder Realität?

IMPLANTOLOGIE

Dr. Nikolaos Papagiannoulis stellt eine Gesamtkiefer-Rekonstruktion mit verschraubbarer Suprakonstruktion vor – ein bewährtes Vorgehen für die Praxis und den alternden Patienten.

Impressum

DENTALE IMPLANTOLOGIE & PARODONTOLOGIE
DI online: www.dimagazin-aktuell.de

Spitta GmbH
Ammonitenstraße 1, 72336 Balingen,
Postfach 10 09 63, 72309 Balingen,
Telefon 07433 952-0, Telefax 07433 952-111

Chefredaktion
PD Dr. Dr. Dr. Oliver Seitz M.Sc. (Implantologie)
oliver.seitz@spitta.de
Prof. Dr. Georg Gaßmann (Parodontologie)
georg.gassmann@spitta.de

Redaktion
Carmen Bornfleth, Tel. 07420 405216, Fax: 07420 4050578
E-Mail: carmen.bornfleth@spitta.de

Ständige Mitarbeiter:
Dr. Jan-Friedrich Dehner
jan-friedrich.dehner@spitta.de

Redaktionsbeirat
Dr. Eduardo Anitua, Prof. Dr. Nicole Arweiler Dr. Georg Bayer, Dr. Fred Bergmann, Dr. Robert Böttcher, Dr. Jörg Brachwitz, PD Dr. Dan Brüllmann, Dr. Hermann Derks, Dr. Marcus Engelschalk, Dr. Daniel Engler-Hamm, Prof. Dr. Dr. E. Fischer-Brandies, Dr. Michael Gahlert, Dr. German Gómez-Román, Dr. H.-J. Hartmann, Dr. Michael Hopp, Dr. Werner Hotz, Dr. Hans-Dieter John, Dr. Frank Kistler, Dr. Steffen Kistler, Dr. Heinz Kniha, Prof. Dr. Ralf Kohal, ZTM Heiner Kruse, Prof. Dr. K.-P. Lange, Dr. Philippe D. Ledermann, ZTM Reinhard Lucas, Dr. Ralf Masur, Dr. Robert Nölken, Prof. Dr. Dr. Winand Olivier, RA Björn Papendorf, Dr. Mathias Plöger, Dr. Florian Rathe, Prof. Dr. Dr. Dr. Robert Sader, Kerstin Salhoff, Dr. Dr. Markus Schlee, Dr. Karl-Heinz Schnieder, Dr. Achim Sieper, Dr. Christoph Sliwowski, Prof. Serge Szmukler-Moncler, Dr. Alexander Volkmann, Dr. Clemens Walter, Prof. Dr. Thomas Weischer, Dr. Jörg-Ulf Wiegner, Dr. Walter Wille-Kollmar, Prof. Dr. Murat Yildirim

Anzeigenleitung
Josefa Seydler, Tel. 07433 952-171
E-Mail: josefa.seydler@spitta.de

Anzeigenverkauf
Heike Möller, Tel. 07433 952-356
E-Mail: heike.moeller@spitta.de

Anzeigenservice/Aboverwaltung
Gundula Schwaner, Tel.: 07433 952-325
E-Mail: gundula.schwaner@spitta.de

Jahresabonnement 50 Euro zzgl. MwSt.

Bezugsmöglichkeiten:
Bestellungen nehmen der Verlag und alle Buchhandlungen im In- und Ausland entgegen. Sollte die Fachzeitschrift aus Gründen, die nicht vom Verlag zu vertreten sind, nicht geliefert werden können, besteht kein Anspruch auf Nachlieferung oder Erstattung vorausbezahlter Bezugsgelder.

Leserhinweis/Datenschutz:
Ihre dem Verlag vorliegenden Adressdaten werden unter strikter Einhaltung der Datenschutzvorschriften gespeichert, zur internen Weiterverarbeitung und für verlagseigene Werbezwecke genutzt. Fremdunternehmen werden Ihre Adressdaten zur Aussendung interessanter Informationen zur Verfügung gestellt. Sofern Sie die Speicherung und/oder Weitergabe Ihrer Adressdaten nicht wünschen, so teilen Sie uns dies bitte schriftlich an die Verlagsadresse oder per E-Mail an datenschutz@spitta.de mit.

Urheber und Verlagsrecht:
Für unverlangt eingesendete Manuskripte, Abbildungen und Bücher übernimmt die Redaktion keine Haftung. Mit Annahme eines eingereichten Manuskriptes gehen das Recht der Veröffentlichung sowie die Rechte zur Übersetzung, zur Vergabe von Nachdruckrechten, zur elektronischen Speicherung in Datenbanken oder Internet, zur Herstellung von Sonderdrucken, Fotokopien und Mikrokopien an den Verlag über. Jede Verwertung außerhalb der durch das Urheberrechtsgesetz festgelegten Grenzen ist ohne Zustimmung des Verlages unzulässig. Alle in dieser Veröffentlichung enthaltenen Angaben, Ergebnissen usw. wurden von den Autoren nach bestem Wissen erstellt und von ihnen und dem Verlag mit größtmöglicher Sorgfalt überprüft. Gleichwohl sind inhaltliche Fehler nicht vollständig auszuschließen. Daher erfolgen alle Angaben ohne jegliche Verpflichtung oder Garantie des Verlages oder der Autoren. Sie garantieren oder haften nicht für etwaige inhaltliche Unrichtigkeiten (Produkthaftungsausschluss).
Mit anderen als redaktionseigenen Signa oder mit Verfassernamen gezeichnete Beiträge geben die Auffassung der Verfasser wieder, die der Meinung der Redaktion nicht zu entsprechen braucht. Gekennzeichnete Sonderteile liegen außerhalb der Verantwortung der Redaktion.

Redaktioneller Hinweis:
Unter der Rubrik „Produkt-Highlight" veröffentlichte Artikel wurden mit freundlicher Unterstützung der Dentalindustrie erstellt; die Firmenbezeichnung ist im Beitrag ersichtlich. Die im Text genannten Präparate und Bezeichnungen sind zum Teil patent- und urheberrechtlich geschützt. Aus dem Fehlen eines besonderen Hinweises bzw. des Zeichens ® oder ™ darf nicht geschlossen werden, dass kein Schutz besteht.
Aus Gründen der besseren Lesbarkeit wird auf eine geschlechtsneutrale Differenzierung (z.B. Mitarbeiterinnen/Mitarbeiter) verzichtet. Entsprechende Begriffe gelten im Sinne der Gleichbehandlung grundsätzlich für beide Geschlechter.

Copyright Spitta GmbH,
Gerichtsstand Stuttgart

Druckauflage:
9.500 Exemplare, 7 Ausgaben jährlich, 23. Jahrgang,
zurzeit gilt die Anzeigenpreisliste Nr. 23/2018

Satz:
www.b-2-h.de

Druck, Verarbeitung, Versand:
F&W MEDIENCENTER, Kienberg

PERIODESIGN

ÄSTHETISCHE VERSORGUNGEN VERWIRKLICHEN

SICvantage® tapered

ab Ø 3.0 mm

- Selbsthemmende, konische Steckverbindung
- Minimale Mikrobewegungen, maximale bakterielle Versiegelung
- Keine Abutmentschraube nötig
- Kein intraorales Zementieren
- Verbesserte Ästhetik, da keine Schraubenkanäle sichtbar sind

Implantate von SIC invent mit konischer Implantatform sind verfügbar mit **Innensechskant** und selbsthemmender, **konischer Steckverbindung**.

sic-invent.com

RÜCKKAUFAKTION 2019*

8x9 Modell NEU
>> Nachrüstbar auf 12x9 und 16x9

inkl. GREEN Benefit

NEU

LIMITED EDITION

- >> 10 Jahre Garantie auf Sensor und Röhre
- >> GREENCT.com Mitgliedschaft gültig ab sofort (nur solange Vorrat reicht)
- >> uvm.

PaX-i3D 8/12/16/18 Green nxt

- >> WELTREKORD 3D Umlauf: 4,9 Sek. → Minimale Bewegungsartefakte
- >> WELTREKORD: Fast Scan CEPH: 1,9 Sek.
- >> WELTKLASSE in Bildqualität, Homogenität und Geometrie!
- >> Minimale Metallartefakte und Strahlendosis!

>> Rückkaufaktion 2019:

Wir gewähren Ihnen für Ihr altes OPG oder DVT einen attraktiven Rückkaufpreis. Arbeiten Sie in Zukunft mit neuester und innovativer Technologie von orangedental/Vatech. Panorama- oder 3D-Aufnahmen in bestechender und brillanter Qualität!

Gültig für folgende Geräte:

2D PaX-i HD/FSC
>> 2.000 € sparen

2,5D PaX-i FAST Insight/FSC
>> 3.000 € sparen

3D PaX-i 3D 10 Green/SC, PaX-i 3D Green nxt 12/FSC, PaX-i 3D 17 Green/SC, PaX-i 3D Green nxt 16/FSC
>> bis zu 6.000 € sparen

www.orangedental.de / Tel.: 0049 7351 474 990
Fragen Sie Ihren orangedental Fachhändler.

*Die Rückkaufaktion ist gültig bis zum 30.06.19

orangedental
premium innovations
DDI inside