04 | Juni | 2016

DI DENTALE IMPLANTOLOGIE international & Parodontologie

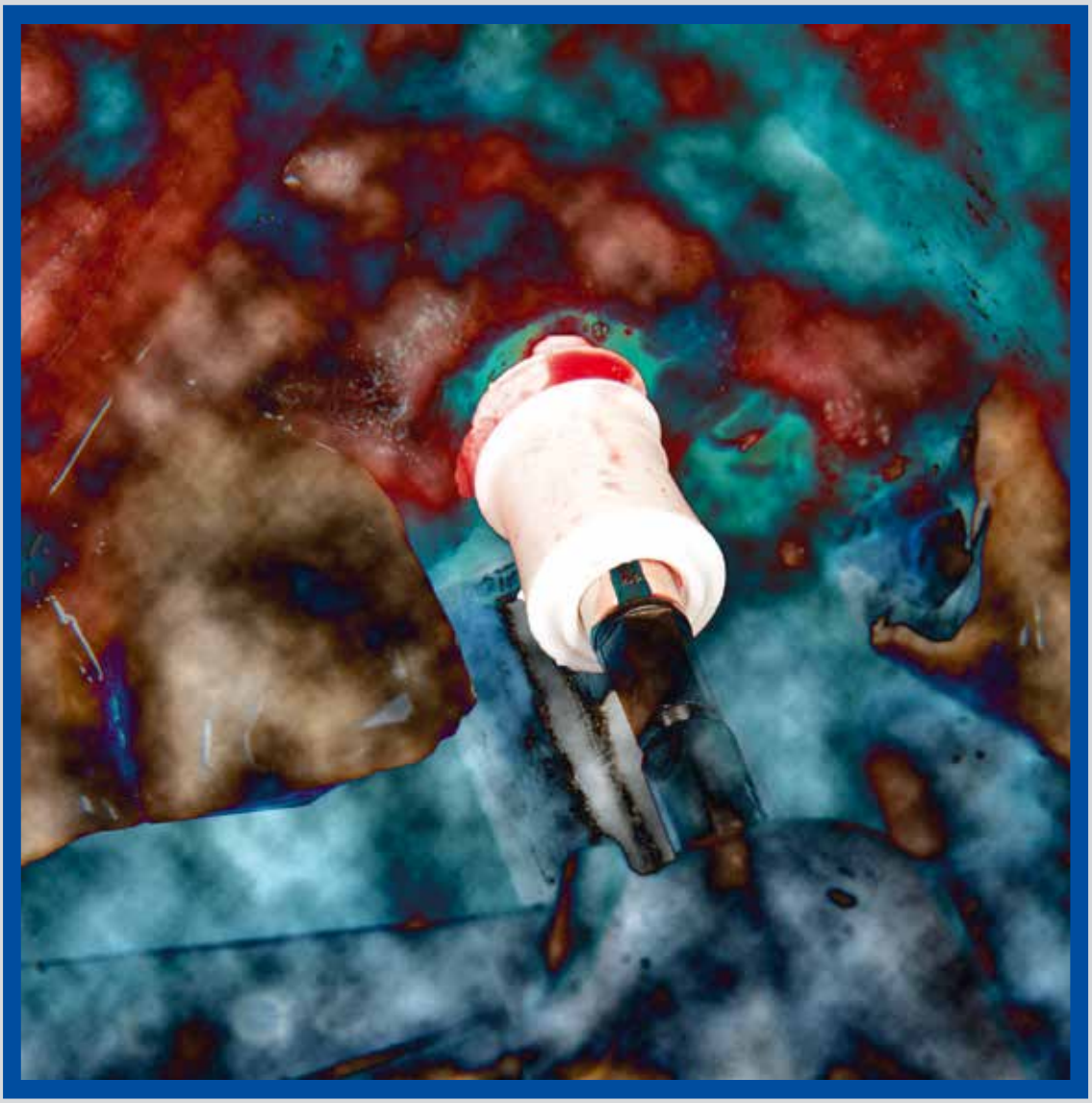

IMPLANTOLOGIE Sofortimplantation und Sofortversorgung im digitalen Workflow

RECHT Das zahnärztliche MVZ – Chancen und Risiken

INDUSTRIE-REPORT Neuer Ansatz zur Nachbehandlung von Implantaten

DI online: www.dimagazin-aktuell.de

Heraeus Kulzer
Mitsui Chemicals Group

5 JAHRE Ligosan®

Jetzt gleich informieren auf
heraeus-kulzer.de/ligosan

Ligosan®

Das Lokalantibiotikum für die Parodontitis-Therapie von heute.

- **Für Ihren Behandlungserfolg:** Ligosan Slow Release sorgt für eine signifikant bessere Reduktion der Taschentiefe als SRP allein.
- **Für Ihre Sicherheit:** Dank des patentierten Gels dringt der bewährte Wirkstoff Doxycyclin selbst in tiefe, schwer erreichbare Parodontaltaschen vor.
- **Für Ihren Komfort:** Das Gel ist einfach zu applizieren. Am Wirkort wird Doxycyclin kontinuierlich in ausreichend hoher lokaler Konzentration über mindestens 12 Tage freigesetzt.

Mundgesundheit in besten Händen.

© 2016 Heraeus Kulzer GmbH. Alle Rechte vorbehalten. „Heraeus" ist eine eingetragene Marke der Heraeus Holding GmbH, die auf Grundlage einer durch die Heraeus Holding GmbH gewährten zeitlich befristeten Lizenz genutzt wird. Weder die Heraeus Holding GmbH noch deren verbundene Unternehmen sind für die Herstellung des Produktes/der Produkte verantwortlich.

heraeus-kulzer.com

Pharmazeutischer Unternehmer: Heraeus Kulzer GmbH, Grüner Weg 11, 63450 Hanau • **Ligosan Slow Release,** 14 % (w/w), Gel zur periodontalen Anwendung in Zahnfleischtaschen (subgingival) *Wirkstoff:* Doxycyclin • **Zusammensetzung:** 1 Zylinderkartusche zur einmaligen Anwendung enthält 260 mg Ligosan Slow Release. *Wirkstoff:* 1 g Ligosan Slow Release enthält 140,0 mg Doxycyclin entsprechend 161,5 mg Doxycyclinhyclat. *Sonstige Bestandteile:* Polyglykolsäure, Poly[poly(oxyethylen)-co-DL-milchsäure/glycolsäure] (hochviskos), Poly[poly(oxyethylen)-co-DL-milchsäure/glycolsäure] (niedrigviskos) • **Anwendungsgebiete:** Zur Behandlung der chronischen und aggressiven Parodontitis bei Erwachsenen mit einer Taschentiefe von ≥ 5 mm als Unterstützung der konventionellen nicht-chirurgischen Parodontitis-Therapie. • **Gegenanzeigen:** bei bekannter Überempfindlichkeit gegenüber Doxycyclin, anderen Tetracyclin-Antibiotika oder einem der sonstigen Bestandteile von Ligosan Slow Release; bei Patienten, die systemische Antibiotika vor oder während der Parodontaltherapie erhalten; während der Odontogenese (während der Frühkindheit und während der Kindheit bis zum Alter von 12 Jahren); während der Schwangerschaft; bei Patienten mit erhöhtem Risiko einer akuten Porphyrie; bei Patienten mit stark eingeschränkter Leberfunktion. • **Nebenwirkungen:** Nach Behandlung mit Ligosan Slow Release waren Häufigkeit und Ausprägung von Nebenwirkungen vergleichbar den Nebenwirkungen nach konventioneller Parodontitisbehandlung. *Gelegentlich auftretende Nebenwirkungen sind:* Schwellung der Gingiva (Parodontalabszess), „kaugummiartiger" Geschmack bei Austritt von Gel aus der Zahnfleischtasche. Da die Anwendung von Ligosan Slow Release nachweislich nur zu sehr geringen Doxycyclin-Plasmakonzentrationen führt, ist das Auftreten systemischer Nebenwirkungen sehr unwahrscheinlich. *Allgemeine Erkrankungen und Beschwerden am Verabreichungsort:* Überempfindlichkeitsreaktionen, Urticaria, angioneurotisches Ödem, Anaphylaxie, anaphylaktische Purpura. Innerhalb der Gruppe der Tetracyclin-Antibiotika besteht eine komplette Kreuzallergie. Bei Verabreichung von Doxycyclin an Kinder während der Zahnentwicklung ist in seltenen Fällen eine irreversible Zahnverfärbung und Zahnschmelzschädigung beobachtet worden • **Verschreibungspflichtig** • **Stand der Information:** 07/2013

Neue Ansätze

Liebe Leserinnen,
liebe Leser,

die dentale Implantologie und Parodontologie sind unverrückbar miteinander verbunden. Für dieses Verständnis steht dieses Journal mit seinem Titel seit seiner Gründung vor 20 Jahren. Dies zeigt sich auch immer mehr in den verschiedenen Fort- und Weiterbildungsprogrammen. Zwei Beispiele dafür sind die Ankündigungen für den Master Online Parodontologie und periimplantäre Therapie auf Seite 269 sowie der „All in two"-Kurs auf Seite 265.
Es muss klar sein, dass dentale Implantate nur in entsprechend parodontal vorbehandelten Situationen gesetzt werden dürfen, wobei dies andererseits nicht heißen soll, dass zur Durchsetzung von bestimmten implantologischen Behandlungskonzepten erhaltungsfähige Zähne extrahiert werden sollten.
Die Parodontitis ist zwar klinisch mit dem Verlust des letzten Zahnes nicht mehr sichtbar, bleibt aber als Hintergrund bestehen und kann sich an den dann gesetzten Implantaten wiederholen.
Bei allen Gemeinsamkeiten zwischen Parodontitis und Periimplantitis stehen wir noch immer vor der Tatsache, dass es keine evidenzbasierten therapeutischen Ansätze für die Behandlung der Periimplantitis gibt. Es muss also schon in der Planung implantologischer Versorgungen darum gehen, stabile periimplantäre hart- und weichgewebliche Verhältnisse zu schaffen, damit in der Ermöglichung optimaler periimplantärer Hygiene periimplantäre Mukositis als Ausgangspunkt für Periimplantitis vermieden wird. So beschäftigt sich der Beitrag von Herrn Kollege **Dieter Bilk** mit dem Alveolenmanagement.
Es mehren sich die Hinweise, dass in der Ätiopathogenese der Periimplantitis auch Phänomene wie bakteriell bedingte Titankorosion, sowie korrosionsbedingte bakterielle Virulenzsteigerung und gesteigerte proinflammatorische Wirtszellreaktionen eine Rolle spielen könnten. Sicher lohnt es sich, das Augenmerk zukünftig auf die weitere Forschung als neuen Ansatz in dieser Fragestellung zu richten.
Da trifft es sich gut, dass auf der Basis langjähriger Entwicklungsarbeiten inzwischen eine Reihe von Firmen Keramikimplantate anbieten, sodass wir Ihnen in dieser Ausgabe eine Übersicht zu den auf dem deutschen Markt verfügbaren Produkten präsentieren können.

Immer mehr Patienten wünschen sich eine schnelle Lösung nach ihrem Zahnverlust und so widmen sich **Dr. Michael Weiss** und **ZTM Guido Gäßler** mit ihrem Beitrag der Sofortimplantation und Sofortversorgung im digitalen Workflow. Ebenfalls im Teamwork zwischen Zahnarzt und Zahntechniker stellen **Dr. Helmut Steveling** und **ZTM José de San José González** ihre Einzelzahnrestauration im Oberkiefer mit patientenindividuellem Aufbau vor.
Von **Achim Wagner** erhalten Sie Tipps zur Gestaltung einer erfolgreichen Praxiswebsite und **RA Julia Wörner** liefert wertvolle Hinweise rund um das Thema betriebliche Urlaubsplanung. **RA Karl-Heinz Schnieder** befasst sich in seinem Artikel mit den rechtlichen und steuerlichen Aspekten bei der Gründung eines MVZ.

Neue Ansätze lassen sich auch in der Rubrik „Industrie-Report" wiederfinden. Zum einen in der Diagnostik, wie mit dem Projekt zur Detektion von bakteriellen Resistenzen gegenüber Antibiotika sowie in der Behandlung unter Verwendung der topischen Oral-Sauerstofftherapie.

Bleibt mir im Namen des gesamten Teams der DI DENTALE IMPLANTOLOGIE & Parodontologie Ihnen Freude und Erbauung in der Lektüre dieser Ausgabe zu wünschen, auf dass Sie den ein oder anderen neuen Ansatz für sich entdecken mögen.

Es grüßt Sie herzlich

Dr. Georg Gaßmann

Das Titelbild wurde uns freundlicherweise zur Verfügung gestellt von Dr. Michael Leistner (Merzhausen), www.dent-design.de

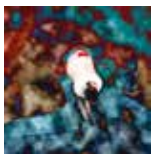

Implantologie

214 Sofortimplantation und Sofortversorgung im digitalen Workflow — Michael Weiss, Guido Gäßler

222 Einzelzahnrestauration im Oberkiefer mit patientenindividuellem Aufbau — Helmut G. Steveling, José de San José González

228 Alveolenmanagement – Vorgehen, Abrechnung und Mehrwert für Praxis und Patient — Dieter Bilk

Leistungsvergleich

232 Aktuelle Marktübersicht: Keramikimplantate

Parodontologie

237 Intraligamentäre Anästhesie: Spritzenkurz komplettieren — Wolfgang Bender, Lothar Taubenheim

Praxisführung

240 Sommerzeit ist Urlaubszeit – Winterzeit ist Planungszeit — Julia Wörner

243 Erfolgreiche Praxiswebsite: Darauf kommt es an! — Achim Wagner

246 Das zahnärztliche MVZ – Chancen und Risiken — Karl-Heinz Schnieder

Herstellerinformationen

250 Neuprodukte

Industrie-Report

252 Qualitätsführer bei Parodontitis-Test engagiert sich in der Resistenzdiagnostik

253 Aktuelle randomisierte retrospektive 5-Jahresstudie bestätigt klinischen Erfolg der ICX-Implantate

254 Neuer Ansatz zur Nachbehandlung von Implantaten

Fortbildung

258 Osteology Symposium 2016: Das „Warum“ und „Wie“ der regenerativen Therapie

262 2. Anwendertreffen von Dentaurum Implants: Facettenreiche zahnmedizinische Disziplin

264 Kurs am Humanpräparat: Augmentative Verfahren der Hart- und Weichgewebe, Sofortversorgung und Prothetik

265 „All-in-two“ – Verschraubte Implantat-Restaurationen als prothetisches Konzept

266 3. MIS Global Conference: VCONCEPT und 4MATRIX im Fokus

268 Welcher QM-Typ sind Sie?

269 MasterOnline Parodontologie & Periimplantäre Therapie

Verbands-News

270 DGZI: Bedeutung von Ästhetik in der Implantologie

271 13. Jahreskongress der DGOI: Der Kongress für das gesamte Praxisteam

272 30. Kongress der DGI: Qualität sichern

273 INTERNA der DGÄZ: Konservierende Ästhetik – maximal minimalinvasiv

Rubriken

211 Editorial

274 Vorschau Impressum

NEU

Geistlich Bio-Gide® Shape

Ihre Trumpfkarte für den Kieferkammerhalt

Ihre Vorteile

- Vorgeformt – reduziert Präparationszeit
- Einfaches Einsetzen durch erhöhte Steifigkeit
- Repositionsmöglichkeit durch adaptierte Feuchtigkeitsaufnahme

LEADING REGENERATION

Bitte senden Sie mir: **per Fax an 07223 9624-10**

- ☐ Informationsbroschüre Geistlich Bio-Gide® Shape
- ☐ Broschüre Therapiekonzepte für die Extraktionsalveole
- ☐ Bitte nehmen Sie Kontakt mit mir auf: Telefon ..... Name .....

Geistlich Biomaterials Vertriebsgesellschaft mbH · Schneidweg 5 · 76534 Baden-Baden
Telefon 07223 9624-0 · Telefax 07223 9624-10 · info@geistlich.de · www.geistlich.de

D I&P 04/2016

Praxisstempel

Bohrschablone mit integrierten Bohrhülsen.

Sofortimplantation und Sofortversorgung im digitalen Workflow

Einzelzahnversorgung mit dem BioHPP SKY elegance-Abutment als One-Time-Abutment

Indizes: Abutment, Einzelzahn, Sofortimplantation, Sofortversorgung, Workflow

Der Erfolg einer implantatprothetischen Versorgung wird zu einem großen Teil von der Patientenzufriedenheit bestimmt. Diese ist unter anderem von einem kurzen Therapieablauf abhängig. Mit einer atraumatischen Sofortimplantation und einer sofortigen Versorgung kann das Therapieziel auf vergleichsweise schnellem Weg realisiert werden. Die Autoren stellen anhand einer Einzelzahnversorgung ein innovatives Konzept vor. Alle individuellen Prothetikkomponenten werden auf digitalem Weg vor der Implantation gefertigt. Unmittelbar nach der Implantation wird das Abutment aufgebracht und temporär versorgt. Für die definitive prothetische Therapie muss das Abutment nicht mehr entfernt werden.

Die Patientenakzeptanz einer Implantattherapie steigt mit der Möglichkeit einer kurzen Behandlungsdauer. Zudem ist ein individuelles, funktionell sowie ästhetisch hochwertiges Ergebnis anzustreben. Um diese Forderungen vereinen zu können, bieten neue Therapie- und Materialkonzepte hilfreiche Unterstützung. Auf Grundlage der digitalen Technologien kann der operative Eingriff im Vorfeld geplant werden, so dass zum Zeitpunkt der Implantation alle individuellen Komponenten (Abutment und provisorische Versorgung) vorliegen. Wir arbeiten seit zirka zwei Jahren mit dem BioHPP SKY elegance-Abutment (bredent medical, Senden), das optimal in den digitalen Workflow eingebunden werden kann. Ergebnis ist eine schnelle und ästhetisch-funktionelle Versorgung einer Einzelzahnlücke. Das BioHPP-Abutment fungiert als temporäres und zugleich als definitives Abutment und muss somit nach der Einheilphase nicht mehr entnommen werden. Das am Abutment angelagerte Binde- und Epithelialgewebe wird demnach nicht mehr zerstört und die periimplantäre Gingiva nicht traumatisiert. So kommt die hervorragende Adaption des Weichgewebes an die BioHPP-Oberfläche optimal zum Tragen. Anhand eines Fallbeispiels wird das Vorgehen Schritt für Schritt dargestellt.

Ausgangssituation

Die Patientin konsultierte die Praxis mit Beschwerden am wurzelbehandelten Zahn 25 (Abb. 1). Bei eingehender Untersuchung wurde eine periradikuläre Ostitis nach Wurzellängsfraktur diagnostiziert. Auf dem Röntgenbild war eine Osteolyse in regio 25 erkennbar (Abb. 2). Der Zahn musste als nichterhaltungsfähig eingestuft werden. Bei einem Aufklärungsgespräch wurden die verschiedenen Versorgungsoptionen erörtert. Eine lange Behandlungsdauer sollte ebenso ausgeschlossen werden, wie das Beschleifen der gesunden Nachbarzähne. Daher wurde einer Implantattherapie der Vorzug gegeben.

Richtiger Implantationszeitpunkt?

Grundsätzlich sind die Indikationen für eine Sofortimplantation eng gesteckt, aber bei entsprechender Voraussetzung sind Langzeitergebnisse vergleichbar mit Spätimplantationen möglich [1]. Ebenso kann heutzutage der Sofortversorgung eine sehr gute Erfolgsprognose bescheinigt werden, wenn die klinisch indizierten Vorgaben eingehalten werden [5].

Voraussetzungen für die Sofortimplantation:

1. entzündungsfreies Implantatbett,
2. dicker parodontaler Biotyp,
3. intakte vestibuläre Knochenlamelle und
4. ausreichendes Knochenvolumen.

Je nach Ausgangssituation wird der angemessene Therapieweg gewählt. Im vorgestellten Patientenfall wurden die Sofortimplantation und die sofortige Versorgung des Implantates mit einem individuellen Abutment geplant. In unserer Praxis hat sich für solche Indikationen ein digitales Behandlungsprotokoll etabliert, das auch in diesem Fall zum Ziel führen sollte.

Digitale Behandlungsplanung

Die digitalen Bausteine werden so miteinander verknüpft, dass Planung und Fertigung (Abutment, temporäre Versorgung) zeitgleich erfolgen. Dreidimensionale Bildgebung, virtuelle Planung der Implantatposition und CAD/CAM-gestützte Verfahren können zusammengeführt und auf digitalem Weg alle erforderlichen Komponenten angefertigt werden. Hierfür ist die Abstimmung zwischen dem Zahnarzt, dem Zahntechniker und ggf. dem Fräszentrum unerlässlich.

Zunächst wurde die Situation konventionell abgeformt und auf dem Gipsmodell der Ausgangssituation Zahn 25 „extrahiert". Beim Radieren des Gipszahnes haben wir auf ein adäquates Emergenzprofil geachtet. Mit dem Laborscanner konnte die Situation nun digitalisiert und nach dem Daten-Import in die CAD-Software der Zahn digital ersetzt werden (virtuelles Wax-up). Daraus ergaben sich einerseits der Datensatz für die temporäre Krone und andererseits die Vorlage für die Konstruktion des individuellen Abutments (Abb. 3 und 4).)

Abb. 1: Zahn 25 hat eine periradikuläre Ostitis nach einer Wurzellängsfraktur.

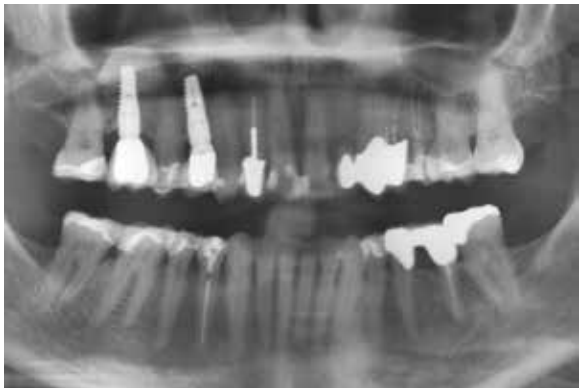

Abb. 2: Auf dem Röntgenbild ist in regio 25 eine Osteolyse erkennbar.

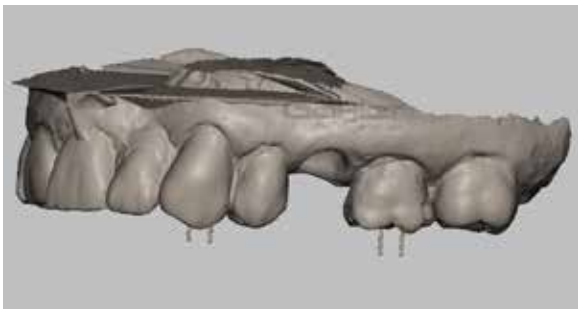

Abb. 3: Digitalisiertes Situationsmodell nach dem Radieren des Zahnes 25.

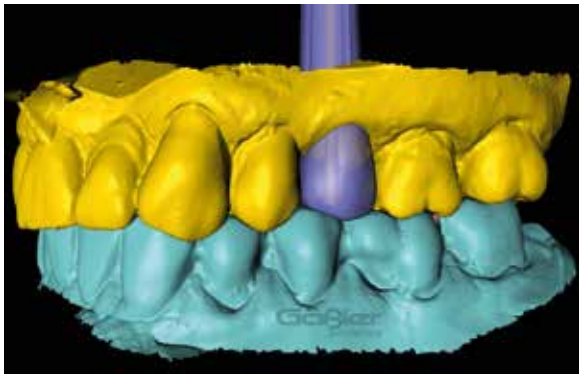

Abb. 4: Virtuelles Set-up. Zahn 25 wurde ersetzt.

3D-Planung der Implantatposition

Aus Basis einer digitalen Volumentomographie (Picasso Trio, orangedental) wurde ein dreidimensionaler DICOM-Datensatz erstellt und in die Planungssoftware (coDiagnostiX) importiert. In Anlehnung an die CAD-Konstruktion des virtuellen Set-ups wurde die anatomisch ideale Implantatposition im palatinalen Bereich der Alveole definiert (Abb. 5). Auf Basis dieser Informationen konnte das Abutment konstruiert werden. BioHPP SKY elegance kann einfach in den digitalen Workflow integriert werden, denn es ist auf einer Titanbasis vorkonfektioniert. Ähnlich wie ein Däumling umschließt das BioHPP-Material die Titanbasis mit Original-Anschlussgeometrie zum blueSKY-Implantatsystem. Dem individualisierbaren Abutment wurde in der CAD-Software das ideale Design verliehen (Abb. 6). Die Stufe wurde 1 mm unterhalb des Sulkusbereichs gelegt, um Zementüberschüsse kontrolliert entfernen zu können. Da die Kronenform definiert war, konnten mittels Bool-Operator (Kombination von Objekten) die provisorische Krone und das Abutment zeitgleich im Fräszentrum erstellt werden (Abb. 7).

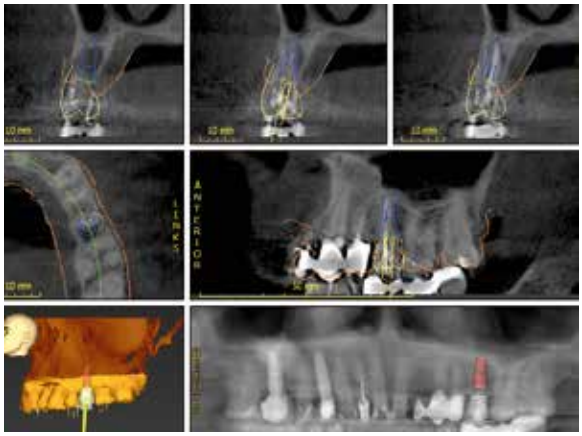

Abb. 5: 3D-Planung der Implantatposition.

Abb. 6: Konstruktion des Abutments entsprechend der definierten Implantatposition und des Set-ups der Krone.

Abb. 7: Datensatz der temporären Krone und des individuellen Abutments.

Zeitgleiche Herstellung von Abutment und Krone

Das Fräsen der temporären Krone (Komposit) und der Abutments (BioHPP) erfolgte im Fräszentrum (Mack Dentaltechnik, Ulm) (Abb. 8 bis 10). Für die Übergabe der beiden Datensätze wurde mit einer ZIP-Datei gearbeitet. Somit war für den Techniker eine entsprechende Zuordnung gegeben. Labor und Fräszentrum sollten gut eingespielt sein, denn in diesem Stadium wird ausschließlich im virtuellen Raum gearbeitet. Es gibt zunächst keine realen Kontrollmöglichkeiten. Die x- und y-Koordinaten der CAD-Konstruktion von Abutment sowie Krone müssen aufeinander abgestimmt sein. Das geht nur mit einem Partner, der perfekt auf den Ablauf eingestellt ist.

Herstellen der Bohrschablone

Die Bohrschablone für die schablonengeführte Implantatinsertion wurde auf Basis der Implantatplanung konstruiert (coDiagnostiX und Freeform). Bestimmte Vorlieben an Form und Design können eingebracht werden. Die Umsetzung der Schablone sowie der Einbringhilfe für das Abutment erfolgte im Labor mittels 3D-Drucker (Stratasys). Hierbei ist auf die hohe Präzision und eine materialgerechte Verarbeitung zu achten. Jedwede Ungenauigkeiten und/oder ein Verzug des Schablonenmaterials müssen ausgeschlossen werden. Die Bohrhülse (SKYplanX) wurde eingebracht und die Schablone für die Insertion vorbereitet (Abb. 11).

Implantation

Zum Zeitpunkt der Implantation lagen folgende Komponenten vor:

1. Bohrschablone (im Labor gedruckt)
2. Implantatsystem (blueSKY, 4 mm ø, 10 mm Länge)
3. individualisiertes Abutment (BioHPP Sky elegance, gefräst)
4. Einbringhilfe für das Abutment (im Labor gedruckt)
5. temporäre Krone (Komposit, gefräst).

Da der komplette Eingriff im Vorfeld digital definiert worden war, konnte die klinische Umsetzung vorhersagbar, sicher und schnell erfolgen. Die Bohrschablone wurde vor dem Eingriff desinfiziert. Nach einer Lokalanästhesie konnte der Zahn beziehungsweise der frakturierte Wurzelrest behutsam entfernt werden (Abb. 12). Mit grazilen Instrumenten wurden die parodontalen Fasern gelöst, die Wurzel in rotierender Bewegung extrahiert sowie zu-

straumann
simply doing more

gleich der Zystenbalg entfernt. Durch Exkochleation des Granulationsgewebes und der osteolytischen Gewebeanteile konnten apikale und marginale Entzündungsherde beseitigt werden. Nach der gründlichen Kürettage der Alveole erfolgte eine Desinfektion mittels Helbo (antimikrobielle photodynamische Therapie, bredent medical).

Bei der Sondierung der Alveole wurde eine intakte bukkale Knochenlamelle festgestellt. Die Bohrschablone wurde aufgesetzt und das Implantatbett entsprechend dem Bohrprotokoll aufbereitet (Abb.13). Das Implantat konnte mit dem für das System typischen Doppelgewinde sanft und gleichmäßig primärstabil inseriert werden (Abb. 14). Somit war die Voraussetzung für eine Sofortversorgung gegeben. Die Jumping-Distance zwischen Implantatschulter und bukkalem Knochen haben wir mit Knochenersatzmaterial aufgefüllt. Das individuelle BioHPP-Abutment konnte dank der Originalanschluss-Geometrie einfach und präzise aufgebracht sowie verschraubt werden (Abb. 15).

Abb. 8: Das BioHPP SKY elegance-Abutment für die CAD/CAM-gestützte Umsetzung. Ähnlich wie ein Däumling umschließt das BioHPP-Material die Titanbasis mit Original-Anschlussgeometrie zum blueSKY-Implantatsystem.

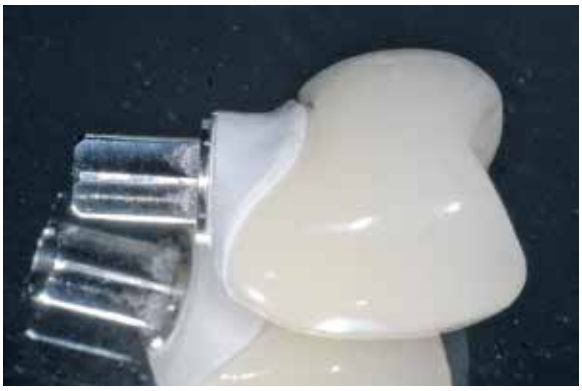

Abb. 9 und 10: Das gefräste individualisierte BioHPP SKY elegance-Abutment (mit Titanbasis) und die temporäre Kompositkrone wurden zeitgleich im Fräszentrum gefertigt.

Abb. 11: Die Bohrschablone wurde im Labor gedruckt und mit der Bohrhülse versehen.

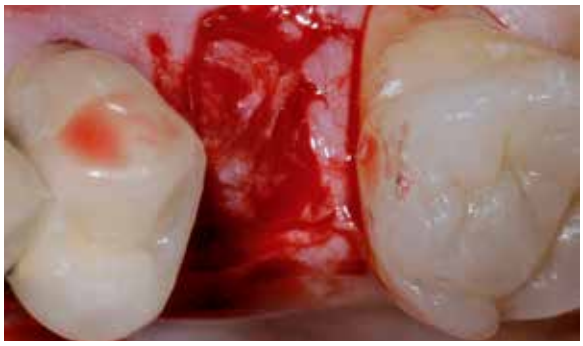

Abb. 12: Nach Extraktion von Zahn 25 und der Exkochleation des Granulationsgewebes.

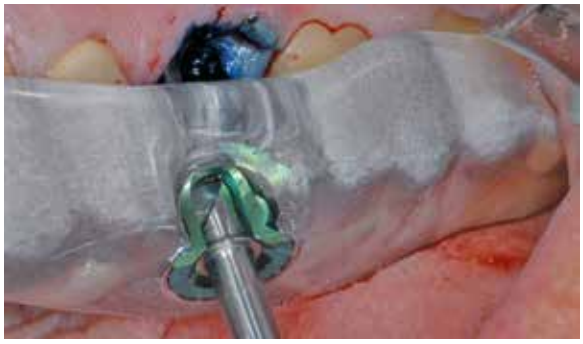

Abb. 13: Schablonengeführte Implantatbett-Aufbereitung nach einer HELBO-Therapie.

Abb. 14: Primärstabil inseriertes Implantat.

Nach dem Inklinieren der temporären Kompositkrone ist vorsorglich eine Fixationsnaht gelegt worden (Abb. 16). Um osseointegrationshemmende Mikrobewegungen zu umgehen, wurde bei einer abschließenden Kontrolle darauf geachtet, dass die Krone nicht in Kontakt mit den Antagonisten stand. Die Patientin konnte am Tag der Extraktion und Implantation mit einer adäquaten Sofortversorgung aus der Praxis entlassen werden (Abb. 17).

Abb. 15: Das BioHPP-Abutment wurde auf dem Implantat verschraubt...

Abb. 16: ... und die temporäre Krone aufgebracht.

Abb. 17: Kontrollröntgenaufnahme unmittelbar nach der Sofortimplantation und Sofortversorgung.

Definitive Versorgung

Die Einheilphase des Implantats verlief komplikationslos und die Patientin war zu keinem Zeitpunkt eingeschränkt. Die provisorische Versorgung verblieb drei Monate im Mund. Währenddessen lagerte sich die Gingiva optimal an das BioHPP elegance-Abutment an, so dass sich nach Entnahme der Krone das gewünschte Emergenzprofil präsentierte (Abb. 18 und 19). Für die definitive Versorgung standen mehrere Möglichkeiten offen. Die Entscheidung fiel für eine keramische Krone. Ohne das Abutment zu entfernen, wurde die Situation abgeformt, die Krone hergestellt und ähnlich wie bei einem Pfeilerzahn auf das Abutment zementiert (Abb. 20 bis 23).

Zusammenfassung

Der Therapieweg der Sofortimplantation mit Sofortversorgung erwies sich als effizient. Mit der 3D-Planung und der schablonengeführten Implantation konnte das Implantat auf präzisem Weg an optimaler Position inseriert werden. Durch die zeitgleiche Herstellung des individuellen Abutments und der temporären Versorgung wurden im Vorfeld des eigentlichen Eingriffs die Prothetikkomponenten angefertigt. Dies ließ das Vorgehen schnell, vorhersagbar und sicher werden. Das BioHPP SKY elegance-Abutment scheint für ein derartiges Konzept ideal geeignet zu sein. Das keramikverstärkte PEEK-Material hat eine knochenähnliche Biegeelastizität (4 GPa) und wirkt auf das Implantat wie ein Puffer. Durch die sogenannten Off-Peak-Eigenschaften werden Kaukraftspitzen abgedämpft und die Krafteinleitung über das Implantat auf den Knochen gleichmäßig verteilt. Daraus kann sich ein progressives Bone loading [4] ergeben, bei welchem der ortsansässige Knochen wenig belastet wird [3].
Dank der hellen Farbe des BioHPP-Materials wird ein graues Durchscheinen durch die Gingiva verhindert [2, 6]. Ein weiteres wesentliches Argument für das Abutment-Material ist das ausgezeichnete Weichgewebeverhalten. Die periimplantäre Gingiva lagert sich während der Einheilphase hervorragend an. Für die temporäre Versorgung muss das unmittelbar nach der Insertion eingebrachte Abutment nicht entfernt

Abb. 18 und 19: Nach einer dreimonatigen Einheilphase. Hervorragende Weichgewebeanlagerung. Das BioHPP SKY elegance-Abutment wird für die finale Versorgung nicht mehr entnommen.

Abb. 20 und 21: Definitiv eingegliederte Keramikkrone in regio 25. Die Krone konnte adäquat zu einem natürlichen Pfeilerzahn auf dem Abutment zementiert werden.

werden. Das bedeutet, dass das bereits angelagerte Binde- und Epithelialgewebe nicht zerstört und die periimplantäre Gingiva nicht traumatisiert werden.

Fazit

Das beschriebene Vorgehen ist patientenorientiert und erhöht die Akzeptanz einer Implantatbehandlung. Mit der Kombination aus digitaler Implantatplanung, individueller Abutment-Gestaltung und schablonengeführter Implantatinsertion wird ein sicheres und präzises Ergebnis unterstützt und auf vergleichsweise schnellem Weg erreicht. Wir arbeiten seit zirka 24 Monaten mit den BioHPP SKY elegance-Abutment und folgen – bei entsprechender Indikation – dem beschriebenen Protokoll. Bislang haben wir auf diesem Weg 52 Patientenfälle realisiert und können bei allen Patienten nach einem Jahr von einem Erfolg sprechen. Komplikationen (zum Beispiel Implantatverlust oder ästhetische Probleme) wurden nicht verzeichnet.

Abb. 22 und 23: Zustand beim Recall.

ÜBER DIE AUTOREN

Dr. Michael Weiss absolvierte nach seiner Ausbildung zum Zahntechniker das Studium der Zahnheilkunde und beendete es im Jahr 1991. Danach war er als wissenschaftlicher Mitarbeiter in der Zahnklinik der Universität Ulm tätig. Im Jahr 1994 ließ er sich in einer eigenen Praxis nieder und spezialisierte sich auf die Implantologie, Ästhetik und Parodontologie. Dr. Weiss ist international als Referent tätig. In seinen Seminaren und Workshops beschäftigt er sich insbesondere mit implantatprothetischen Behandlungskonzepten.

ZTM Guido Gäßler entschied sich nach seiner Zahntechniker-Lehre zunächst für eine ergänzende Ausbildung zum Industriemechaniker, bevor er dann im Jahr 1996 die Meisterschule besuchte und den Zahntechniker-Meisterbrief erhielt. Seit 1998 ist er Mitglied der Geschäftsleitung des Labors Gäßler Zahntechnik Ulm. Er beschäftigt sich seit vielen Jahren intensiv mit der Implantatprothetik und insbesondere mit den Möglichkeiten einer Implantat-Planungssoftware. Sein Wissen gibt ZTM Gäßler beispielsweise als Referent und Kursleiter weiter. Zudem agiert er für viele Zahnärzte als Dienstleister bei der Planung und Herstellung von Bohrschablonen.

Dr. Michael Weiss
OPUS DC dental clinic GmbH & Co. KG
Neue Straße 72-74
89073 Ulm

ZTM Guido Gäßler
Gäßler Zahntechnik
Raiffeisenstraße 4
89079 Ulm

LITERATUR

[1] Chen S, Wilson TJ, Hämmerle C: Immediate or early placement of implants following tooth extraction: Review of biologic basic, clinical procedures, and outcomes. Int J Oral Maxillofac Implants 2004;19(Suppl.):26-28
[2] Kistler F. et al, PEEK – Hochleistungskunststoffe im implantatprothetischen Workflow, Implantologie Journal 7/2013, 42-50
[3] Manolakis A, Direktverschraubtes Kronen-Abutment aus dem Hochleistungspolymer BioHPP, Dent Implantol 17 6/2013; S. 446-453
[4] Misch CE., Progressive loading of bone with implant prostheses, J Dent Symp. 1993 Aug;1:50-3
[5] Nkenke E, Schliephake H. Sofortbelastung und Sofortversorgung von Implantaten: Indikationen und Überlebensraten. Z Zahnärztl Impl. 2009; 25 (2): 151-159
[6] Neugebauer J, Ästhetische Versorgung mittels Hochleistungskunststoffen in der Implantatprothetik, cosmetic dentistry 3/2013; 3: 16-19

Introducing Innovative and High-Quality Restorative Solutions

INCLUSIVE®
TAPERED IMPLANT SYSTEM

Industry-standard Internal Hex Connection



NEW!

HAHN™
TAPERED IMPLANT

Industry-standard Conical Connection

For more information

+49 (0) 69-2475 144 30

glidewelldirect.com | orders@glidewelldental.de

Glidewell Direct is actively seeking distribution channels

GLIDEWELL DIRECT EUROPE

CLINICAL AND LABORATORY PRODUCTS

Eine ästhetisch und funktionell gelungene Versorgung.

Einzelzahnrestauration im Oberkiefer mit patientenindividuellem Aufbau

Indizes: Abutment, Ästhetik, Einzelzahnversorgung, Funktion

Mit einer Zahnlücke regio 25 stellte sich eine 41-jährige Patientin in unserer Praxis vor. Sie wünschte ausschließlich den Schluss der Lücke mittels einer implantatgetragenen Einzelkrone. Um ein ästhetisch und funktionell optimales Ergebnis zu erhalten, wählten wir für die Versorgung das neue ASTRA TECH Implant System EV und ein patientenindividuelles ATLANTIS Abutment aus Titan.

Eine 41-jährige Patientin mit einem fehlenden Zahn 25, der drei Monate zuvor alio loco aufgrund endodontischer Probleme extrahiert worden war, stellte sich in unserer Praxis vor. Sie wünschte ausschließlich eine Behandlung zum Lückenschluss. Daher entschieden wir uns, die Zahnlücke mit einem geraden OsseoSpeed EV-Implantat mit einem Durchmesser von 4,2 mm und einer Länge von 9 mm zu schließen. Wir planten eine offene Einheilung mit einem HealDesign EV Gingivaformer und einer definitiven prothetischen Versorgung nach vollständiger Osseointegration des Implantats. Diese Versorgung bestand aus einem individuellen CAD/CAM-gefertigten ATLANTIS Abutment aus Titan und einer Metallkeramikkrone. Das Abutment wurde mit der ATLANTIS VAD-Software (Virtual Abutment Design) geplant.

Abb. 1: Klinische Ausgangssituation.

Ausgangssituation

Die klinische Untersuchung bei der ersten Vorstellung der Patientin zeigte eine Zahnlücke regio 25 mit reizlosen Weichgewebsverhältnissen und nur geringem horizontalen und vertikalen Knochenabbau (Abb. 1).

Aufbereitung des Implantatbetts

Der Knochen wurde mittels einer krestalen Inzision freigelegt. Zur Aufbereitung des Implantatbetts be-

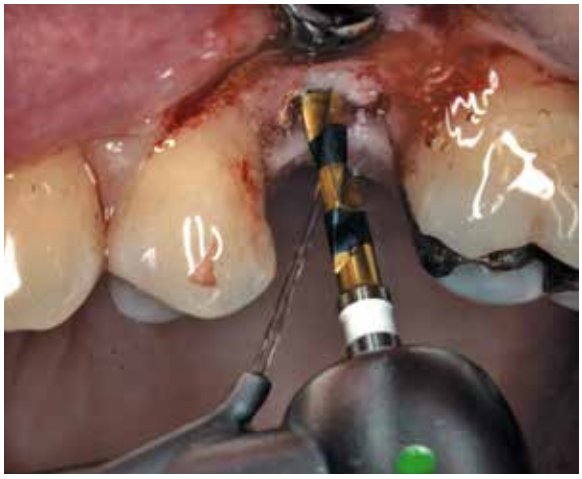

Abb. 2: Knochenaufbereitung mit dem Spiralbohrer EV.

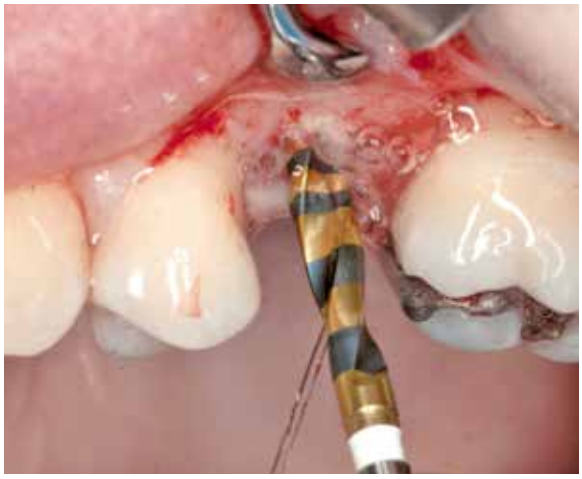

Abb. 3: Aufbereitung mit dem Stufenbohrer EV.

gannen wir mit dem Spiralbohrer EV bei 1.500 Umdrehungen pro Minute und Kühlung mit Kochsalzlösung (Abb. 2). Die weitere Aufbereitung erfolgte mit den Stufenbohrern EV (Abb. 3).
Das Design dieser Bohrer garantiert eine gute Führung während des Bohrvorgangs und ermöglicht eine schrittweise Aufbereitung des Implantatbetts. Da im vorliegenden Fall der kortikale Knochen relativ dick war, benutzten wir zur Aufbereitung dieses Knochenabschnitts den B-Kortikalisbohrer EV 4,2 (Abb. 4). Dieser findet Anwendung für die Aufbereitung des marginalen kortikalen Knochens, um den Druck auf den Knochen um die Implantatschulter zu reduzieren.

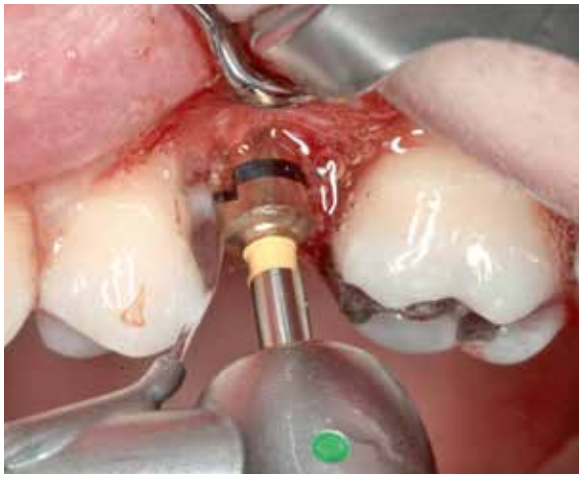

Abb. 4: Aufbereitung des kortikalen Knochens mit dem B-Kortikalisbohrer EV 4,2.

Implantatinsertion und Einheilung

Anschließend wurde das Implantat aus der Packung mit dem Implantat-Eindreher EV 4,2 genommen (Abb. 5) und von Hand eingebracht (Abb. 6). Hierbei wurde darauf geachtet, das Eindrehmoment von 45 Ncm nicht zu überschreiten.
Die korrekte Positionierung des Implantats erfolgte mit dem Implantat-Eindreher EV 4,2, indem eine der Markierungen auf dem Instrument exakt nach bukkal ausgerichtet wurde, um die optimale Platzierung des präfabrizierten Abutments zu gewährleisten (Abb. 6).

Abb. 5: Aufnahme des Implantats mit dem Implantat-Eindreher EV 4,2.

Abb. 6: Einbringen des Implantats.

Abb. 7: Epikrestal platziertes Implantat.

Abb. 8: HealDesign EV Gingivaformer sechs Monate nach der Implantation.

Das Implantat wurde epikrestal platziert. Anschließend wurde ein HealDesign EV 4,2 Gingivaformer mit einem Durchmesser von 5,0 mm auf dem Implantat befestigt (Abb. 7 und 8). Dieser ermöglichte eine optimale Ausformung des Weichgewebes während der offenen Einheilung über sechs Wochen. Nach dieser Einheilphase wurde der Gingivaformer entfernt: Es stellte sich ein schön ausgeprägtes

Abb. 9: Klinische Situation nach Abnahme des Gingivaformers.

Abb. 10: Abformpfosten für die offene Löffeltechnik.

Abb. 11: Anprobe des ATLANTIS Abutments auf dem Meistermodell.

Abb. 12: Die definitive Metallkeramikkrone auf dem Modell.

Emergenzprofil ohne jedes klinische Entzündungsanzeichen dar (Abb. 9). Das neue Indexierungsmerkmal, das die One-position-only-Platzierung des ATLANTIS Abutments garantiert, ist in dieser Abbildung deutlich an der bukkalen Seite des Implantats zu sehen.

Abformung

Daraufhin wurde der Implantat-Abdruckpfosten EV zur Vorbereitung der Abformung in offener Löffeltechnik in das Implantat inseriert (Abb. 10). Seine selbstpositionierende Eigenschaft (beim Festziehen der Schraube dreht sich der Pfosten in die richtige Position) garantiert dabei ein einfaches, präzises und zeitsparendes Vorgehen mit nur einer Hand.

Patientenindividuelles Abutment

Nach der Abformung wurde im Labor ein Meistermodell erstellt und alle Unterlagen an das DENTSPLY Implants Fertigungszentrum in Schweden versandt. Dort erfolgte die Planung mittels der ATLANTIS VAD-Software und die Fertigung des patientenindividuellen Abutments aus Titan.
Beim Design des Abutments wurden die optimalen Dimensionen unter Berücksichtigung der Nachbarzähne berücksichtigt. Die Positionierungshilfe, die die One-position-only-Platzierung des Abutments im Implantat unterstützt, ist deutlich im basalen Abutmentanteil zu erkennen (Abb. 13).
Nach Auslieferung ans Labor wurde die Passung auf dem Meistermodell überprüft. Als definitive prothetische Versorgung wurde anschließend eine Metallkeramikkrone angefertigt (Abb. 11 und 12).

Endgültige Versorgung

Zum Zeitpunkt der Eingliederung der endgültigen Versorgung wurde das Abutment mit der Einbringhilfe im Implantat fixiert (Abb. 14). Klinisch zeigte sich nach Befestigung eine leichte Weißfärbung der Gingiva bedingt durch eine vorübergehende Verdrängung des Zahnfleischs um das Abutment (Abb. 15).

Abb. 13: ATLANTIS Abutment aus Titan.

Anzeige

FairWhite™ setzt Maßstäbe

www.fairimplant.de

Fair Implant

Implantieren kann so einfach sein.

SCAN ME:
Video (ca. 2 min.) „Implantation FairWhite“

FairImplant · Kieler Straße 103-107 · 25474 Bönningstedt · Tel 040 25 33 055-0 · Fax-29

Abb. 14: Einbringen des Abutments mit dem Sechskant-Schraubendreher.

Abb. 15: Klinische Situation nach Einsetzen des Abutments.

Abb. 16: Klinische Situation unmittelbar nach Einsetzen der finalen Krone.

Anschließend wurde die Krone auf das Abutment zementiert und überschüssiges Material sorgfältig entfernt, um Periimplantitis-Risiken sicher zu vermeiden (Abb. 16).

Abb. 17: Klinische Situation sechs Monate nach Einsetzen der Krone.

Abb. 18: Röntgenkontrolle sechs Monate nach prothetischer Versorgung.

Die klinische und röntgenologische Kontrolle nach sechs Monaten zeigte ausgezeichnete Hart- und Weichgewebsverhältnisse um die ästhetisch und funktionell gelungene Versorgung herum (Abb. 17 und 18).

Dr. Helmut Steveling
Praxis für dentale Implantologie
Bleichstr. 6-8
76593 Gernsbach
Tel. 0 72 24 / 659121
www.implantarium-gernsbach.de

ZTM José de San José González
González Zahntechnik
Hauptstraße 4c
69469 Weinheim
Tel. 0 62 01 / 34 00 12
www.gonzalez-zahntechnik.de

ÜBER DIE AUTOREN

Dr. Helmut G. Steveling

- 1974 Abitur
- 1974-1977 Zahntechnische Lehre
- 1977-1982 Studium der Zahnmedizin an der Universität Würzburg
- 1982 Staatsexamen
- 1983 Promotion
- 1982-1985 Wissenschaftlicher Assistent, Poliklinik für zahnärztliche Prothetik, Universität Würzburg
- 1985-1992 Wissenschaftlicher Assistent, MKG-Chirurgie, Universität Würzburg
- 1987 Implantologische Tätigkeit
- 1988 Oberarzt, MKG-Chirurgie, Universität Würzburg
- 1992-2009 Oberarzt, MKG-Chirurgie, Universität Heidelberg
- seit 2009 Praxis für Implantologie in Gernsbach

ZTM José de an José González:

- 1982-1986 Ausbildung bei Strubel-Zahntechnik in Heidelberg
- 1994 Zahntechnikermeister, Handwerkskammer Karlsruhe
- seit 1994 Mitglied der Gesellenprüfungskommission und Fachreferent an der Meisterschule Karlsruhe
- seit 1996 praktische Kurse an der Meisterschule Karlsruhe zur Vorbereitung auf die praktische Prüfung (KFO, Riegel-Technik, Aufwachstechnik, Fräs-Technik)
- seit 1999 selbständig im eigenen Labor, 14 Angestellte
- seit 2000 Fachvorträge für Zahnärzte und Zahntechniker in der Funktionsanalyse und Kommunikation zwischen Praxis und Labor
- seit 2008 nationale/internationale Fachvorträge für Zahnärzte und Zahntechniker für implantatprothetische Lösungen bei schwierigen Ausgangssituationen
- Fachvorträge zum Thema Individuelle Abutments, Herstellung mit CAD/CAM
- seit 2008 Anwender von ATLANTIS™ Abutments

SUNSTAR GUIDOR®

Knochenersatzmaterial

GUIDOR® *easy-graft*

- 100 % alloplastisches Knochenersatzmaterial
- Soft aus der Spritze
- Im Defekt modellierbar
- Härtet in situ zum stabilen Formkörper

www.guidor.com

Verkauf:

Sunstar Deutschland GmbH · Aiterfeld 1 · 79677 Schönau
Fon: +49 7673 885 10855 · Fax: +49 7673 885 10844
service@de.sunstar.com

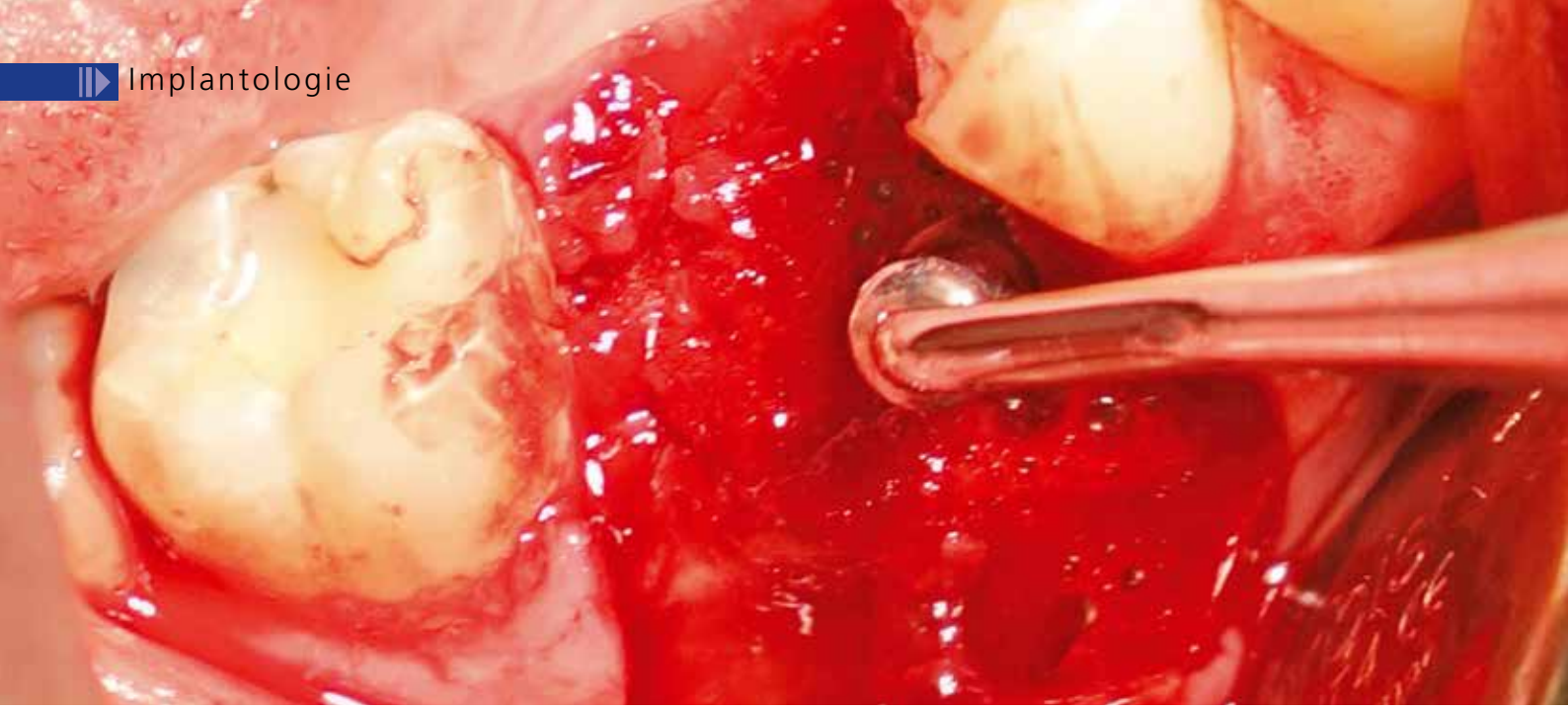

Alveolenmanagement – Vorgehen und Mehrwert für Praxis und Patient

Indizes: Alveolenmanagement, Kieferknochenabbau, Knochenerhalt, Zahnextraktion

Nach einer Zahnextraktion kommt es in der Regel zu einem Abbau des Kieferknochens, sei es durch fehlende funktionale Belastung, Traumatisierung des Kieferknochens während der Extraktion oder auch durch die Notwendigkeit einer zusätzlichen Behandlung, wie zum Beispiel einer Zystektomie. Dem drohenden Knochenverlust kann durch knochenerhaltende Maßnahmen erfolgreich entgegengewirkt werden.

Im nachfolgend vorgestellten Fall wird die Behandlung eines Patienten mit Verlust des Alveolarknochens dargestellt. Nach einer endodontischen Behandlung war Zahn 46 nicht mehr zu erhalten. Es hatten sich an beiden Wurzeln Zysten gebildet.
Beim Entfernen des Zahnes ist darauf zu achten, dass sämtliches infiziertes Gewebe und die Zyste restlos entfernt werden. Ein Versäubern des Defektes mit einer Kugelfräse ist hierfür angeraten; dabei läuft eine Kugel mit Querverzahnung ruhiger und vermittelt mehr Sicherheit.

Trotz vorsichtiger Zahnentfernung kam es in diesem Fall zu einem größeren vestibulären Defekt. Da eine spätere Implantatversorgung geplant war, wurde eine Augmentation nötig.

Gesunder Knochen

Das Ziel lautete, durch Augmentation gesunden Knochen zu gewinnen. Wir entschieden uns, Cerasorb Foam zur Augmentation zu verwenden. Mit Cerasorb machen

Abb. 1: Röntgenaufnahme Zahn 46 zeigt Zysten an mesialer und distaler Wurzel.

Abb. 2: Zahn 46 vor Extraktion.

Abb. 3: Der entfernte Zahn.

Abb. 4: Situation nach Entfernung des Granulationsgewebes aus der infizierten Alveole (mit chirurgischer Kugel, querverzahnt). Versäuberung der Alveole bis auf den gesunden Knochen.

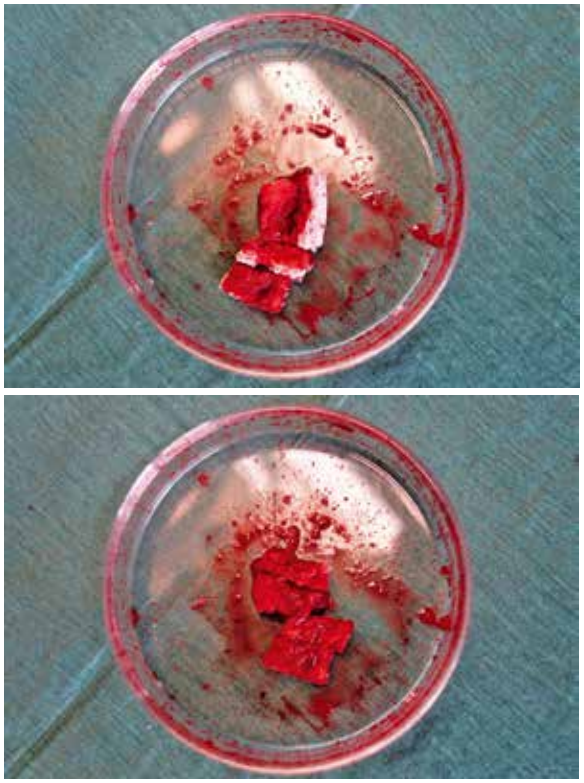

Abb. 5 und 6: Benetzt mit Blut wird Cerasorb Foam sehr schnell bestens form- und modellierbar. Das Material nimmt Blut innerhalb von wenigen Sekunden auf.

Abb. 7: Distale Alveole gefüllt mit Cerasorb Foam.

Abb. 8: Adaptation von Cerasorb Foam mit leichtem Druck an die Alveolarränder.

Abb. 9: Speicheldichter Wundverschluß.

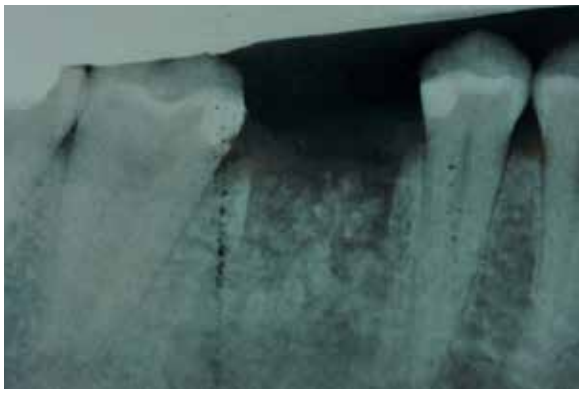

Abb. 10: Röntgen nach Abschluss der Augmentation – die dichteren Cerasorb-Granulatanteile im Cerasorb Foam sind erkennbar.

wir schon seit mehr als 15 Jahren gute Erfahrungen. Der Schaum verspricht einfacheres Arbeiten bei gleichbleibender Sicherheit bezüglich des Ergebnisses. Es handelt sich bei Cerasorb Foam um eine Kombination aus unterschiedlichen Cerasorb-Granulaten und -Kollagen. Die Granula sind in das Kollagen fest eingebunden. In trockenem Zustand fühlt sich das Material an wie ein fester Schaum.

Abb. 11: Reizlose Heilung des OP-Gebietes. Zustand drei Wochen post OP.

Abb. 12: Auf dem Röntgenbild sind keine Cerasorb-Reste erkennbar. Die Implantation hätte zu diesem Zeitpunkt (sechs Monate post OP) erfolgen können. Auf Bitte der Patientin wurde die Implantation jedoch einige Wochen verzögert.

Abb. 13: Die Freilegung des Augmentationsgebietes zur Insertion des Implantates zeigt neu gebildeten Knochen ohne Reste von Granula. Zustand neun Monate post OP.

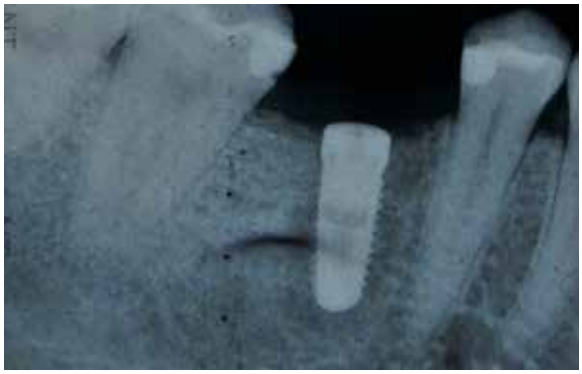

Abb. 14: Röntgenbild des inserierten Implantates.

Klinisches Vorgehen

Mit Blut aus dem Defekt getränkt lässt sich Cerasorb Foam zügig und komfortabel anpassen. Es wird mit engem Kontakt zum gesunden Knochen in den Defekt eingebracht. Hierbei kann eine Modellierung auf die für die spätere Weiterbehandlung gewünschte Form erfolgen.
Danach wird der Defekt mit einer geeigneten Membran gedeckt und die Wunde vernäht. Ein speicheldichter Verschluss ist anzustreben. In Abhängigkeit von der verwendeten Membran ist jedoch eine leichte Membranexposition unbedenklich.
Der weitere Verlauf war ohne Komplikationen.
Nach acht Monaten wurde das Implantat inseriert. Nach dem Freilegen des OP-Gebietes zeigte sich eine vollständige Regeneration ohne erkennbare Reste von Augmentationsmaterial. Die Insertion des Implantats gelang problemlos mit ausgezeichneter Primärstabilität mit mehr als 30 Ncm Eindrehmoment.

Fazit

Cerasorb Foam hat sich in dieser Situation bewährt. Zwischenzeitlich wurden weitere Behandlungen mit unterschiedlichen Indikationen, wie Sinuslift und Ridge Preservation, durchgeführt. Auch hier waren die Ergebnisse ausgezeichnet.

ZA Dieter Bilk
Ober-Hörgener-Straße 7
35516 Münzenberg
Tel. 0 60 33 / 6 34 73

ÜBER DEN AUTOR

- 1967 - 1974 Studium der Chemie in Giessen, Abschluss mit Diplom
- 1974 - 1978 Studium der Zahnmedizin in Giessen, Abschluss mit Staatsexamen
- 1978 - 1980 Assistenzzeit in diversen allgemeinzahnmedizinischen Praxen
- seit 1980 Niederlassung in Münzenberg
- seit 1990 implantologische Tätigkeit
- seit 1992 Gemeinschaftspraxis mit Christine Walz-Becker
- seit 2000 Referententätigkeit und Veröffentlichungen in Fachzeitschriften im In- und Ausland – Schwerpunkt Hart- und Weichgewebsregeneration sowie Implantologie

Das FAIRE Premium Implantat-System ICX

59,– €*
je ICX-Implantat
Alle Längen, alle Durchmesser
*zzgl. MwSt.

... UND DIE JUNGEN WILDEN WERDEN IMMER MEHR!

SEIT 10 JAHREN DER KONISCHE ICX-STANDARD.

Über 200.000 verkaufte ICX-Implantate in 2015 können sich nicht irren.

- *Die konische Innenverbindung steht für einen optimierten, krestalen Knochenerhalt.*
- *Die ICX-Innenverbindung steht für eine vereinfachte Eingliederung der ICX-Prothetik*
- *umfangreiche Prothetikkomponenten zukunftssicher ausgerichtet*
- *ICX – das **FAIRE** Premium-Implantat-System der Zukunft*

medentis medical

Service-Tel.: +49 (0)2643 902000-0 · www.medentis.de
Mo.-Fr.: 7.30 bis 19 Uhr

DENTAL KOMPAKT 2016 www.dentalkompakt-online.de			ZERAMEX® P6
Hersteller/Vertrieb	bredent medical GmbH & Co. KG Weissenhorner Str. 2 89250 Senden	Champions-Implants GmbH Champions Platz 1 55237 Flonheim	Dentalpoint AG Hohlstrasse 614 CH-8048 Zürich
Produktname	whiteSKY Zirkonimplantat	Champions WIN!® PEEK	ZERAMEX® P6
Indikationen	alle Indikationen	alle Indikationen bevorzugt UK, interforaminal ab 12 mm Länge	alle Indikationen
Systemteile für KFO- und extraorale Anwendungen	nein	k. A.	nein
Einheilweise	transgingival	transgingival	sub- und transgingival
Sofortbelastung	kontrollierte Sofortbelastung - geschützt durch die Nachbarzähne mit großen Kontaktflächen außerhalb der Okklusion	ja, wenn Stabilität ausreichend vorhanden und da das WIN!® PEEK iso-Knochen-elastisch ist	nein
Implantatform	konisch und zylindrische Mischform, für hohe Primärstabilität	einteiliges, zylindrisches Design	zylindrisch
Implantatlängen in mm	8 / 10 / 12 / 14 / 16 mm	20 mm, intraoperativ kürzbar bis auf 6 mm	8 / 10 / 12 mm
Implantatdurchmesser in mm	3,5 / 4,0 / 4,5 mm	3,5 mm	3,3 / 4,1 / 4,8 mm
Material des Implantatkörpers	Zirkonoxid	WIN!® PEEK	Zirkonoxid ATZ, ZrO_2-ATZ-BIO-HIP
Oberflächendesign	gestrahlt	anderes (zum Patent angemeldet)	ZERAFIL™ (gestrahlt/geätzt)
Doppelt sterile Verpackung	einfach	einfach, Sterilität 5 Jahre gewährleistet	ja, mit selbstklebendem Label für Patientendatei
Farbkodierung	gelb 3,5 mm, rot 4,0 mm, schwarz 4,5 mm	grüne Verpackung	ja
Material des Abutments	inklusive, da einteilig	obligatorisch: auf den Vierkant zementierbare Prep Caps aus Zirkon	Zirkonoxid ATZ, ZrO_2-ATZ-BIO-HIP
Kopplungsdesign zum Abutment	entfällt	k. A.	verschraubt mit VICARBO Schraube, 100 % metallfrei
Prothetikkomponenten für die Angusstechnik	entfällt	nicht erforderlich	nicht erforderlich
Prothetikkomponenten für die Titantechnik	entfällt	nicht erforderlich	nicht erforderlich
Spezielle Ästhetikkomponenten	Zirkon weist beste Voraussetzungen für die Weichgewebsanlagerung und führt zu einer optimalen Rot-Weiß-Ästhetik; weißes Implantat verhindert Gingivaschatten; Prothetikkappe zur Ausformung der Gingiva für Rot-Weiß-Ästhetik	Prep-Caps aus Zirkon	verschraubte CADCAM-Basis; verschraubte gerade und abgewinkelte Zirkonabutments; verschraubtes Provisorium
CNC-gefräste Teile für die Lasertechnik	entfällt	nicht erforderlich	nein
Verbindungen schraub- oder zementierbar?	entfällt	zementierbar	verschraubbar oder zementierbar, 100 % metallfrei
Systemkonformes Chirurgiewerkzeug in Trays, sterilisierbar?	ja	ja	ja
Systemkonformes Prothetikwerkzeug in Trays, sterilisierbar?	entfällt	ja	ja
Drehmomentschlüssel	ja	nicht erforderlich	ja
Mittlerer Implantatpreis	348,- Euro	ab 99,- Euro	417,- Euro zzgl. gesetzl. MwSt.; inkl. Einheilkappe
Auf dem Markt seit:	2006	2014	2013
Anwender in Deutschland/weltweit	-	weltweit	k. A.
Wissenschaftliche Referenzen	5-Jahres-Veröffentlichungen im Scientific Book 2012, weitere Veröffentlichungen auch in Peer-reviewed-Journals auf Anfrage	auf Anforderung	auf Anfrage erhältlich
Kundenservice-Telefon	0 73 09 / 872-600	0 67 34 / 91 40 80	Bestellhotline: 00800 93 55 66 37 (Mo-Fr 8.00 - 17.00 Uhr)
Homepage	www.bredent-medical.com	www.champions-implants.com	www.zeramex.com

Dentalpoint AG Hohlstrasse 614 CH-8048 Zürich	FairImplant™ FairImplant GmbH Kieler Straße 103-107 25474 Bönningstedt
ZERAMEX® T	FairWhite™
alle Indikationen	alle Indikationen
nein	ja, optimiert für maximale Primärstabilität und IBIC, metallfreie Chirurgie möglich
sub- und transgingival	einphasig und transgingival
nein	ja
konisch-zylindrisch	Keramik gerecht, konisch-zylindrisch, selbstschneidendes Gewinde und prothetischer Kopf
8 / 10 / 12 / 14 mm	9 / 12 / 14 mm
3,5 / 4,2 / 5,5 mm	3,7 / 4,4 / 5,4 mm
Zirkondioxid TZP ZrO_2-TZP-A-BIO-HIP (4,2 / 5,5 mm); Zirkondioxid ATZ ZrO_2-ATZ-A-BIO-HIP (3,5 mm)	Ziraldent®
ZERAFIL™ (gestrahlt/geätzt)	ossäre Oberfläche ZircaPore®, rau aufgesintert ohne Rissinduktion durch Strahlen oder Schleifen
ja, mit selbstklebendem Label für Patientendatei	ja
ja	ja
Zirkondioxid ATZ, ZrO_2-ATZ-BIO-HIP	k. A.
ZERALOCK™-Bajonettverbindung, zementierbar	k. A.
nicht erforderlich	k. A.
nicht erforderlich	k. A.
CAD/CAM-Basispfosten für individuelle Abutments, gerade, abgewinkelte und LOCATOR®-Abutments aus Zirkondioxid	Kopf ist präparierbar
nein	k. A.
Bajonettverbindung, zementierbar	zementierbar
ja	ja, optimiert für maximale Primärstabilität und IBIC, metallfreie Chirurgie möglich
ja	nicht notwendig
ja	ja
417,- Euro zzgl. gesetzl. MwSt.; inkl. Einheilkappe	429,- Euro zzgl. MwSt.
2008	2012
k. A.	k. A.
auf Anfrage erhältlich	auf Anfrage erhältlich
Bestellhotline: 00800 93 55 66 37 (Mo-Fr 8.00 - 17.00 Uhr)	0 40 / 25 33 055 0
www.zeramex.com	www.fairimplant.de



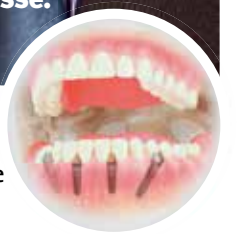

Die SKY® fast & fixed Sofortversorgung wurde in Zusammenarbeit mit erfahrenen Implantologen, Prothetikern und Zahntechnikern entwickelt.

Schnell | Überwiegend nach nur einem Eingriff - implantatgetragen und festsitzend.

Reproduzierbar | Standardisiertes Protokoll. Ein Anbieter für Chirurgie und Prothetik.

Bezahlbar | Wiedergewinnung der Lebensfreude für Ihre Patienten, zu einem fairen Preis.

Mehr Informationen zu Indikationen und Vielseitigkeit der **SKY® fast & fixed** Therapie telefonisch unter
0 73 09 / 8 72-6 00.

SKY IMPLANT SYSTEM

Dental Therapy Systems – SCIENTIFICALLY PROVEN – Made in Germany

40 YEARS DENTAL INNOVATIONS 1974 2014

bredent group

bredent medical GmbH & Co. KG | Weissenhorner Str. 2 | 89250 Senden | Germany

DENTAL KOMPAKT 2016 www.dentalkompakt-online.de			
Hersteller/Vertrieb	medentis medical GmbH Gartenstr. 12 53507 Dernau	Institut Straumann AG, CH-Basel / Straumann GmbH Jechtinger Str. 9 79111 Freiburg	SDS Swiss Dental Solutions AG Zollstrasse 8 CH-8280 Kreuzlingen / SDS Deutschland GmbH Lohnerhofstrasse 2 78467 Konstanz
Produktname	ICX-WHITE	Straumann® PURE Ceramic Implantat	SDS1.0dt / SDS1.0rd
Indikationen	allgemeine Indikationen, Einzelzahnversorgung, Brücken- und Stegversorgung, Totalprothetikversorgung	Einzelzahnkronen und Brücken	alle Indikationen
Systemteile für KFO- und extraorale Anwendungen	entfällt	entfällt	-
Einheilweise	transgingival	transgingival / einzeitig	transgingival
Sofortbelastung	möglich	nein	bei Verblockung von drei oder mehr Implantaten + ausreichender Primärstabilität
Implantatform	parallelwandiges, nach apikal wurzelförmiges Schraubenimplantat	zylindrisch	RD = root design; DT = dynamic thread; CAD/CAM-fähiges Abutment
Implantatlängen in mm	8 / 10 / 12,5cm	8 / 10 / 12 / 14 mm	8 / 11 / 14 mm
Implantatdurchmesser in mm	4,1 mm	3,3 / 4,1 mm	RD: 3,7 / 4,4 / 5,4 mm; DT: 3,8 / 4,6 mm
Material des Implantatkörpers	Keramik	Zirkondioxid (Y-TZP)	ZIRALDENT® ATZ
Oberflächendesign	mikrorauh	ZLA™ Oberfläche mit Mikro- und Makro-Rauigkeiten	ATZ - Zircapore-Oberfläche aus TZP-BIO HIP®
Doppelt sterile Verpackung	ja	ja	ja, mit selbstklebendem Label für Patientendatei + HIBC-Code
Farbkodierung	nein	ja	-
Material des Abutments	Zirkondioxid (Y-TZP)	Zirkondioxid (Y-TZP)	ZIRALDENT® ATZ
Kopplungsdesign zum Abutment	einteiliges Implantat	einteiliges Implantat	einteilig (Monoblock)
Prothetikkomponenten für die Angusstechnik	entfällt	entfällt	-
Prothetikkomponenten für die Titantechnik	entfällt	entfällt	-
Spezielle Ästhetikkomponenten	entfällt	zahnfarbenes Keramikimplantat	im einteiligen Implantat integriert
CNC-gefräste Teile für die Lasertechnik	entfällt	entfällt	-
Verbindungen schraub- oder zementierbar?	zementierbar	einteiliges Implantat: zementierbar	-
Systemkonformes Chirurgiewerkzeug in Trays, sterilisierbar?	ja	ja	Chirurgieinstrumente aus ATZ-Zirkonoxid
Systemkonformes Prothetikwerkzeug in Trays, sterilisierbar?	entfällt	entfällt	-
Drehmomentschlüssel	ja	ja	25 - 65 Nm
Mittlerer Implantatpreis	222,- Euro	489,- Euro	495,- Euro
Auf dem Markt seit:	2015	2012	2007 (Weiterentwicklung Z-Look 1 + 2 + 3 seit 2001)
Anwender in Deutschland/weltweit	k. A.	ca. 250 in Deutschland	300 Deutschland / 350 weltweit
Wissenschaftliche Referenzen	auf Anfrage	ja, auf Anfrage	auf Anfrage
Kundenservice-Telefon	0 26 43 / 90 20 00-0	07 61 / 45 01-333	0 75 31 / 6 97 33-0
Homepage	www.medentis.de	www.straumann.com/pure	www.swissdentalsolutions.com

SDS Swiss Dental Solutions AG Zollstrasse 8 CH-8280 Kreuzlingen / SDS Deutschland GmbH Lohnerhofstrasse 2 78467 Konstanz	SDS Swiss Dental Solutions AG Zollstrasse 8 CH-8280 Kreuzlingen / SDS Deutschland GmbH Lohnerhofstrasse 2 78467 Konstanz	VITA Zahnfabrik H. Rauter GmbH & Co. KG Postfach 13 38 79704 Bad Säckingen	Z-Systems AG / Z-Systems GmbH Bismarckallee 22 79098 Freiburg	Z-Systems AG / Z-Systems GmbH Bismarckallee 22 79098 Freiburg
SDS1.1	SDS2.0	ceramic.implant	Zirkolith® Z5c (zweiteilig)	Zirkolith® Z5m (monobloc)
alle Indikationen	alle Indikationen	Einzelzähne im Front- und Seitenzahngebiet, dreigliedrige Brücken	alle Indikationen	alle Indikationen
-	-	k. A.	k. A.	-
transgingival	gedeckte Einheilung (tissue-level)	transgingival	sub- und transgingival	transgingival
bei Verblockung von drei oder mehr Implantaten + ausreichender Primärstabilität	bei Verblockung von drei oder mehr Implantaten und ausreichender Primärstabilität	indirekt ja (Einheilung mit Provi außer Kontakt)	ja, bei ausreichender Primärstabilität und Knochenqualität	ja, bei ausreichender Primärstabilität und Knochenqualität
DT (dynamic thread®) mit Mikrogewinde 0,04 mm im belasteten Bereich	DT (dynamic thread®) mit Mikrogewinde 0,04 mm im belasteten Bereich	zylindrokonisch	Zylinderschraube mit verschiedenen Abutments	Standardimplantat: Zylinderschraube einteilig mit CAD-CAM-fähigem Pfosten, LC-Implantat, LockBall-Implantat
8 / 11 / 14 mm	8 / 11 / 14 mm	8 / 10 / 12 / 14 mm	8 / 10 / 12 mm	8 / 10 / 11,5 / 13 mm
3,2 / 3,8 / 4,6 / 5,4mm	3,8 / 4,6 / 5,4 / 9,0 mm	4,0 / 4,5 / 5,0 mm	4 / 5 mm	3,6 / 4 / 5 mm
Zirkonoxid (TZP-A) Biokeramik	Zirkonoxid (TZP-A) Biokeramik	Zirkonoxid	Zirkolith® / hochstabile, beschleifbare Biokeramikimplantat mit proprietärer Fertigungstechnologie (ISO 13356:2008)	Zirkolith® / hochstabile, beschleifbare Biokeramikimplantate mit proprietärer Fertigungstechnologie (ISO 13356:2008)
gestrahlt mit Zirkonoxid	gestrahlt mit Zirkonoxid	subtraktiv erzeugte Mikro- und Makrorauigkeit cer.face14®	micro-macrorauhe Oberfläche, nicht säuregeätzt, sandgestrahlt und laserstrukturiert (SLM®)	micro-macrorauhe Oberfläche, nicht säuregeätzt, sandgestrahlt und laserstrukturiert (SLM®)
ja, mit selbstklebendem Label für Patientendatei + HIBC-Code	ja, mit selbstklebendem Label für Patientendatei + HIBC-Code	ja	ja, mit selbstklebendem Label für Patientendatei, keramikschonende Plasma-Sterilisation	ja, mit selbstklebendem Label für Patientendatei, keramikschonende Plasma-Sterilisation
-	-	ja	ja, zur Vereinfachung des OP-Handlings	ja, zur Vereinfachung des OP-Handlings
Zirkonoxid (TZP-A) Biokeramik	Zirkonoxid (TZP-A) Biokeramik	Zirkonoxid	Zirkolith®-Keramik mit proprietärer Fertigungstechnologie	Zirkolith®-Keramik mit proprietärer Fertigungstechnologie
Hybridimplantat: einteilig oder verschraubt	Schrauben aus Titan, Gold oder Pekkton	einteilig	zweiteilig geklebt (Panavia SA Zement Automix)	einteilige Implantate (Monobloc)
-	-	entfällt	Abutment ist direkt nach der Implantation beschleifbar, wie ein natürlicher Zahn	Abutment ist direkt nach der Implantation beschleifbar, wie ein natürlicher Zahn
-	-	entfällt	entfällt, da Keramik	entfällt, da Keramik
im einteiligen Implantat integriert, Mesioabutment	Standardabutment +1,5 mm, abgewinkeltes Abutment	spezielle Prothetikkomponenten VITA ENAMIC für Seitenzahnbereich und VITA SUPRINITY für FZ	Abutment ist direkt nach der Implantation beschleifbar, wie ein natürlicher Zahn; Abutment gerade und anguliert (15 °), ohne Indexeinschränkung; positionierbar in jeder Position	Abutment ist direkt nach der Implantation beschleifbar, Weiterverarbeitung wie ein natürlicher Zahn
-	-	entfällt		-
verschraubbar, zementierbar	verschraubbar, zementierbar	entfällt	zementierbar	entfällt, da einteilig
Chirurgieinstrumente aus ATZ-Zirkonoxid	Chirurgieinstrumente aus ATZ-Zirkonoxid	ja, surgical.tray	ja, in Zirkonoxid	ja, in Zirkonoxid
-	ja	entfällt	ja	ja
25 - 65 Ncm	25 - 65 Nm	ja, im surgical.tray – torque. wrench	10 - 50 Ncm	10 - 70 Ncm
395,- Euro	310,- Euro	456,- Euro	auf Anfrage	auf Anfrage
2014 (Weiterentwicklung von SDS 1.0 (seit 2012))	2015 (Weiterentwicklung SDS2.0 (seit 2012))	2014	2013	2004 / 2011 mit Laseroberfläche SLM®
300 Deutschland, 350 weltweit	300 Deutschland / 350 weltweit	k. A.	k. A.	k. A.
auf Anfrage	auf Anfrage	ja, u.a. klinische Multicenter Studie	auf Anfrage	auf Anfrage
0 75 31 / 6 97 33-0	0 75 31 / 6 97 33-0	0 77 61 / 56 22 36	Hotline: 0800 500 44 10 (kostenlos) Telefon aus dem Ausland: +49 (0)761 21773210 Fax: 0 18 02 / 999 100	Hotline: 0800 500 44 10 (kostenlos) Telefon aus dem Ausland: +49 (0)761 21773210 Fax: 0 18 02 / 999 100
www.swissdentalsolutions.com	www.swissdentalsolutions.com	www.vita-clinical.com	www.zsystems.com	www.zsystems.com

Hersteller/Vertrieb	Z-Systems AG / Z-Systems GmbH Bismarckallee 22 79098 Freiburg	ZV3 – Zircon Vision GmbH Hans-Urmiller-Ring 46c 82515 Wolfratshausen	ZV3 – Zircon Vision GmbH Hans-Urmiller-Ring 46c 82515 Wolfratshausen
Produktname	Zirkolith® Z5m(t)	ZV3 (I)ndividuell, 1-teilig und 2-teilig	ZV3 (S)tandard, 1-teilig und 2-teilig
Indikationen	alle Indikationen	alle Indikationen, Teilabutment und Gewinde individualisierbar, dadurch Augmentation oft vermeidbar	alle Indikationen
Systemteile für KFO- und extraorale Anwendungen	-	entfällt	entfällt
Einheilweise	transgingival	sub- und transgingival	sub- und transgingival
Sofortbelastung	ja, bei ausreichender Primärstabilität und Knochenqualität	bei Verblockung von mehreren Implantaten und ausreichender Primärstabilität	bei Verblockung von mehreren Implantaten und ausreichender Primärstabilität
Implantatform	konisch, wurzelförmig	konisch - zylindrisch	konisch - zylindrisch
Implantatlängen in mm	8 / 10 / 12 mm	von 6 bis 14 mm alle Längen möglich	9 / 11 / 13 mm
Implantatdurchmesser in mm	4 / 5 mm	4,1 / 4,5 / 5 / 5,5 / 6 mm	4,1 / 4,5 / 5 mm
Material des Implantatkörpers	Zirkolith® / hochstabile, beschleifbare Biokeramikimplantate mit proprietärer Fertigungstechnologie (ISO 13356:2008)	Zirkonoxid	Zirkonoxid
Oberflächendesign	micro-macrorauhe Oberfläche, nicht säuregeätzt, sandgestrahlt und laserstrukturiert (SLM®)	subtraktiv erzeugte Mikro- und Makrorauigkeit (patentiertes Verfahren)	subtraktiv erzeugte Mikro- und Makrorauigkeit (patentiertes Verfahren)
Doppelt sterile Verpackung	ja, mit selbstklebendem Label für Patientendatei, keramikschonende Plasma-Sterilisation	ja, mit selbstklebendem Label für Patientendatei	ja, mit selbstklebendem Label für Patientendatei
Farbkodierung	ja, zur Vereinfachung des OP-Handlings	ja	ja
Material des Abutments	Zirkolith®-Keramik mit proprietärer Fertigungstechnik	Glasfaserkunststoff (Material in USA für Herzschrittmacher zugelassen)	Glasfaserkunststoff (Material in USA für Herzschrittmacher zugelassen)
Kopplungsdesign zum Abutment	einteilige Implantate (monobloc)	Dreikanal-Innen-Klebeverbindung	Dreikanal-Innen-Klebeverbindung
Prothetikkomponenten für die Angusstechnik	Abutment ist direkt nach der Implantation beschleifbar wie ein natürlicher Zahn	k. A.	k. A.
Prothetikkomponenten für die Titantechnik	entfällt, da Keramik	entfällt	entfällt
Spezielle Ästhetikkomponenten	Abutment ist direkt nach der Implantation beschleifbar wie ein natürlicher Zahn	entfällt, aufgrund individualisierbarem Teilabutment	dntfällt, aufgrund individualisierbarem Teilabutment
CNC-gefräste Teile für die Lasertechnik	k. A.	k. A.	k. A.
Verbindungen schraub- oder zementierbar?	entfällt, da einteilig	zementierbar (aufgrund des Materials leicht auswechselbar)	zementierbar (aufgrund des Materials leicht auswechselbar)
Systemkonformes Chirurgiewerkzeug in Trays, sterilisierbar?	ja, in Zirkonoxid	ja	ja
Systemkonformes Prothetikwerkzeug in Trays, sterilisierbar?	ja	nicht notwendig	nicht notwendig
Drehmomentschlüssel	10 - 70 Ncm	ja, im Chirurgie-Tray	ja, im Chirurgie-Tray
Mittlerer Implantatpreis	auf Anfrage	Implantat 490,- Euro, Abutment 60,- Euro; keine weiteren Kosten für z. B. Laborreplika und Übertragungspfosten	Implantat 490,- Euro, Abutment 60,- Euro; keine weiteren Kosten für z. B. Laborreplika und Übertragungspfosten
Auf dem Markt seit:	2014	2005	2005
Anwender in Deutschland/weltweit	k. A.	k. A.	k. A.
Wissenschaftliche Referenzen	auf Anfrage	Universitäre 5-Jahresstudie + 2-Jahresstudie, auf Anfrage erhältlich	Universitäre 5-Jahresstudie + 2-Jahresstudie, auf Anfrage erhältlich
Kundenservice-Telefon	Hotline: 0800 500 44 10 (kostenlos), Telefon aus dem Ausland: +49 (0)761 21773210, Fax: 0 18 02 / 999 100	0 81 71 / 90 89 5 26	0 81 71 / 90 89 5 26
Homepage	www.zsystems.com	www.zv-3.com	www.zv-3.com

Intraligamentäre Anästhesie: Spritzenkurs komplettieren

Nur ein kleiner Teil der praktizierenden Zahnärztinnen und Zahnärzte hat während des Studiums im Spritzenkurs auch die Anästhesie eines einzelnen Zahns (intraligamentäre Anästhesie) als Methode der oralen Schmerzausschaltung erlernen können. Diese Lücke kann aktuell nur durch Empirie und Fortbildungen geschlossen werden.

Nur wenige Institute und Zahnärztekammern, z. B. das Philipp-Pfaff-Institut, die Bezirkszahnärztekammer Pfalz und die Harannie-Academie, bieten Fortbildungskurse zur Thematik Schmerzausschaltung – intraligamentäre Anästhesie an. Die teilnehmenden Zahnärztinnen und Zahnärzte haben die Möglichkeit, diese Alternative der Infiltrations- und der Leitungsanästhesie in Theorie und Praxis – am frischen Schweinekiefer – kennenzulernen. Die tägliche Anwendung der intraligamentären Anästhesie (ILA) als primäre Methode der Lokalanästhesie und die Substitution der während des Studiums erlernten, konventionellen Methoden der örtlichen Betäubung ist noch nicht „State of the art".

Wie ein roter Faden zieht sich durch alle aktuellen ILA-Fortbildungen die Parole: „Langsam, langsam, langsam!". Gemeint ist die intraligamentale Injektion ins Desmodont des zu behandelnden Zahns. Die Injektion von 0,2 ml Anästhetikum pro Zahnwurzel muss gegen den interstitiellen Widerstand des dichten Desmodontalgewebes erfolgen: 20 Sekunden ist die Mindestzeit bei der ersten Wurzel. Bei der zweiten und ggf. dritten Wurzel ist sie zu verlängern auf ≥ 25 Sekunden – für besagte 0,2 ml Anästhetikum.

Als Anästhetikum sollte eine bewährte Substanz injiziert werden, z. B. 4 %ige Articain-Hydrochloridlösung mit Adrenalin [3]. Im Prinzip das gleiche Anästhetikum, das auch bei den konventionellen Lokalanästhesien appliziert wird.

Diese langsame Applikation des Anästhetikums ist erforderlich, da zur Ausbreitung des Anästhetikums im Desmodontalgewebe und im Alveolarknochen der Gewebewiderstand überwunden werden muss. Dieser ist umso geringer, je langsamer das Anästhetikum angedient wird [2].
Der Zeitaufwand für die Injektion wird mehr als kompensiert durch den unmittelbaren Anästhesieeintritt – ohne Latenz. Wartezeit und „Room hopping" kann vollständig entfallen.

Sehr wesentlich für eine erfolgreiche intraligamentale Anästhetikum-Applikation ist die richtige Positionierung der Kanüle im Desmodontalspalt. Die Kanüle ist etwa 1 bis 2 mm maximal 3 mm in den Spalt zwischen Gingiva und Zahnhals einzuführen, bis fester Widerstand zu spüren ist. Dann wird das Anästhetikum – ganz, ganz langsam – injiziert, eigentlich nur „angedient". Das Gewebe resorbiert das angediente Anästhetikum, es diffundiert ins Gewebe und breitet sich entlang der Zahnwurzel und viel mehr über die vaskularisierten Markräume des Alveolarknochens aus. Nach etwa 20 Sekunden hat es das Foramen apicale erreicht. Der Anästhesieeffekt tritt ein (Abb. 1).

Bei der Applikation von 0,2 ml Anästhetikum pro Zahnwurzel, bei einem zweiwurzeligen Zahn also etwa 0,4 ml eines vasokonstriktorhaltigen Anästhetikums, ergibt sich eine Injektionszeit von etwa 45 bis 50 Sekunden und eine Anästhesiedauer von etwa 30 Minuten. Bei länger dauernden Eingriffen kann die Dauer der Anästhesie durch intraligamentale Nachinjektionen verlängert werden. Diese sollten an einem anderen Injektionspunkt als die primären Injektionen erfolgen, z. B. in der Furkation, um dem Risiko von Drucknekrosen vorzubeugen.
Aufgrund der geringen injizierten Anästhetikummengen

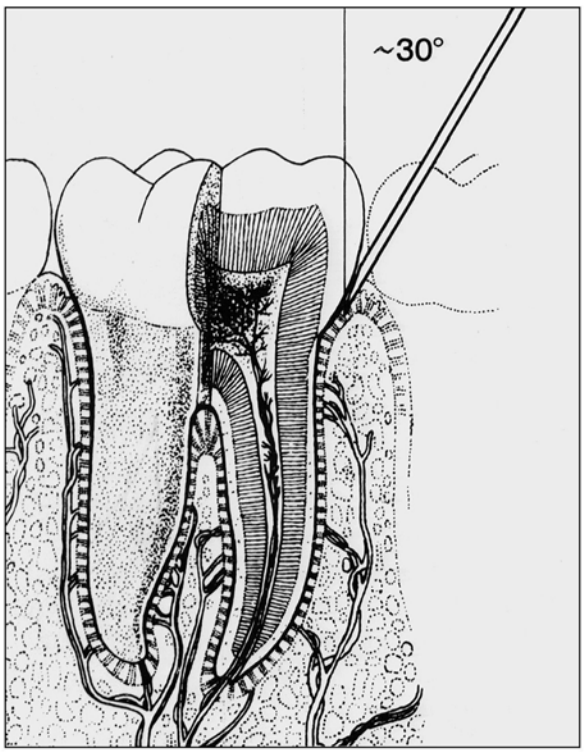

Abb. 1: Die Kanülenspitze wird entlang des Zahnhalses in den Desmodontalspalt eingeführt, bis fester Kontakt spürbar ist. *(Bild: Taubenheim/Schäfers)*

von Ø 0,45 ml pro Zahn wird das Herz-/Kreislauf-System weniger belastet, sodass die ILA auch bei Risikopatienten und Kindern problemlos angewandt werden kann.
Entscheidender Vorteil der intraligamentären Anästhesie ist ein hoher Patientenkomfort. Die Wirkung der ILA ist eng begrenzt, der Patient verspürt kein Taubheitsgefühl im zahnumgebenden Gewebe und hat keine über die Zeit der Behandlung hinausgehenden mastikatorischen und artikulatorischen Beeinträchtigungen.

Das Patientenrechtegesetz (BGB § 630) gibt vor, dass der Patient über die Risiken und die Alternativen einer geplanten Maßnahme aufzuklären ist. Bei einer notwendigen zahnärztlichen Lokalanästhesie muss also auch die intraligamentäre Anästhesie, in Abhängigkeit von der Indikation, als Alternative mit dem Patienten besprochen werden. Zu seiner rechtlichen Absicherung sollte der Zahnarzt die vom aufgeklärten Patienten getroffene Entscheidung dokumentieren [1].

Die intraligamentäre Anästhesie in der Praxis

Bereits zu Beginn des letzten Jahrhunderts wurde die intraligamentäre Anästhesie in Frankreich beschrieben. Einzug gehalten in die zahnärztliche Praxis in Deutschland als primäre Methode der Lokalanästhesie hat sie bisher nur in sehr wenigen zahnärztlichen Praxen. Der Grund ist einfach: Während des Studiums nicht gelernt und jetzt die mentale Umstellung auf eine neue Methode, an die man sich erst herantasten muss. Nur wenige ILA-Fortbildungen werden angeboten, wo sich interessierte Zahnärztinnen und Zahnärzte mit dieser Patienten schonenden Methode vertraut machen können. Dass auch der Zahnarzt bei einer Konversion von den konventionellen Lokalanästhesie-Methoden auf die ILA einen enormen Nutzen hat, sei hier nur am Rande erwähnt: Zeitgewinn, weniger Anästhesieversager, sehr zufriedene Patienten.

Der Stand von Technik, Wissenschaft und Klinik im Jahre 2016 ermöglicht eine problemlose Umstellung auf die „primäre Methode intraligamentäre Anästhesie". Andrea Langbein (2011) hat im Rahmen ihrer Studie nach Umstellung auf die ILA alle in einem Zeitraum von drei Monaten (60 Behandlungstage) anstehenden zahnärztlichen Maßnahmen, die unter Lokalanästhesie durchzuführen waren, dokumentiert und pseudonymisiert ausgewertet [4].

In allen Fällen wurde mit den Patienten vor der angezeigten Behandlung auch die Frage thematisiert, ob die Behandlung unter Schmerzausschaltung erfolgen sollte und welche Methode ggf. anzuwenden sei. Insgesamt wurden 115 Patienten in 136 Sitzungen behandelt. In toto standen 212 Zähne zur Behandlung an: 126 Caries profunda-Behandlungen, 36 endodontische Behandlungen, 6 Kronenpräparationen, 4 Parodontalbehandlungen (Exzisionen), 3 chirurgische Maßnahmen und 37 Extraktionen bzw. Osteotomien. Die intraligamentäre Anästhesie (ILA) wurde bei 178 Zähnen (83,9 %) als primäre Methode appliziert.

Die ILA ist für alle Zähne sowohl im Ober- als auch im Unterkiefer applikabel. Selbst retinierte Weisheitszähne können unter ILA osteotomiert werden, wie A. Langbein (2012) in ihrer klinischen Studie zeigen konnte [4, 5] (Abb. 2).

Die Umstellung auf ILA in der Praxis

Voraussetzung für eine erfolgreiche Umstellung von den konventionellen Lokalanästhesie-Methoden Infiltrations- und Leitungsanästhesie auf die intraligamentäre Anästhesie (ILA) als primäre Methode der zahnärztlichen Lokalanästhesie sind

- die Beherrschung der Methode durch den behandelnden Zahnarzt
- die Anwendung sensibler Instrumentarien, mit denen die individuellen Strukturen des Patienten gut wahrgenommen werden können und
- die Applikation von bewährten Anästhetika mit Adrenalin.

Für den Erwerb der erforderlichen Detailkenntnisse kann man sich natürlich auf evidenzbasierte Artikel in Fachzeitschriften stützen, Fachbücher studieren (z. B. „Die intraligamentäre Anästhesie – Primäre Methode der dentalen Lokalanästhesie" von Benz, Prothmann und Taubenheim (2015)) oder sich DVDs ansehen (z. B. von Taubenheim und Bayer (2014) [2, 5, 6]). Am einfachsten ist es allerdings, ILA-Fortbildungsseminare zu besuchen, wo man die verschiedenen Instrumentarien selbst in die Hand nehmen kann und wo auch praktische Übungen am frischen Schweinekiefer möglich sind (Abb. 3).

Sicher wird es nicht mehr sehr lange dauern, dann wird auch an den Universitäten in Deutschland die intraliga-

Abb. 2: Die langsame intraligamentale Injektion löst sofort eine ausgeprägte Ischämie aus.
(Bild: W. Bender)

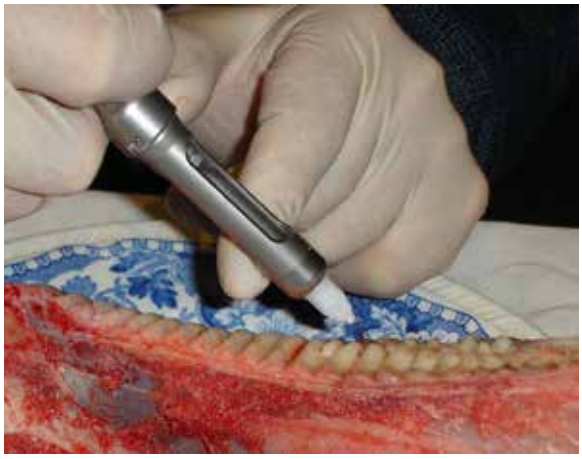

Abb. 3: Am frischen Schweinekiefer ist es leicht möglich, ein Gefühl für den zu überwindenden interstitiellen Gegendruck zu erlangen. *(Bild: Taubenheim)*

mentäre Anästhesie als primäre Methode der zahnärztlichen Lokalanästhesie Einzug halten und die nachwachsenden jungen Zahnärztinnen und Zahnärzte brauchen sich dann das erforderliche Wissen nicht mehr empirisch aneignen.

Die Patienten werden dankbar sein und auch die Zahnärztinnen und Zahnärzte werden substanziell davon profitieren. Die unerwünschten methoden-immanenten Effekte – vor allem der Leitungsanästhesie – gehören dann der Vergangenheit an.

Dr. med. dent. Wolfgang Bender
Flachskampstraße 65
40627 Düsseldorf
E-Mail: dr.w.bender@gmx.de

Lothar Taubenheim
Am Thieleshof 24
40699 Erkrath
E-Mail:
lt.lothar.taubenheim@t-online.de

LITERATUR

[1] Bender W, Taubenheim L. Intraligamentäre Anästhesie – Eine ernst zu nehmende Alternative? Zahnärztl Mitt 2016; 4: 48-52.

[2] Benz C, Prothmann M, Taubenheim L. Die intraligamentäre Anästhesie – Primäre Methode der dentalen Lokalanästhesie. Deutsch Zahnärzte Verlag, Köln, 2015.

[3] Gray RJM, Lomax AM, Rood JP. Periodontal ligament injections: with or without a vasoconstrictor? Br Dent J 1987; 11: 263-265.

[4] Langbein A. Patientenschonende Lokalanästhesie bei zahnärztlichen therapeutischen Maßnahmen unter besonderer Betrachtung der intraligamentären Anästhesie als primäre Methode der Schmerzausschaltung. Diss 2011, Uni München.

[5] Langbein A, Taubenheim L, Benz C. Die intraligamentäre Anästhesie – primäre Methode der Schmerzausschaltung? ZWR Deutsch Zahnärztebl 2012; 7/8: 334-342.

[6] Taubenheim L, Bayer G. Intraligamentäre Anästhesie – primäre Methode der zahnärztlichen örtlichen Betäubung. i-med Akademie, Forum Verlag Herkert, Merching, 2014.

Ich bin 29 ...

... mit 30 Jahren Erfahrung

- m&k Komplettangebot für die Implantologie: Regenerationsmaterialien, die Implantatlinien *ixx2® light* und *Trias®* (1- und 2-teilig), Prothetikkomponenten u.v.m.
- m&k Team: kompetent, engagiert, zuverlässig
- m&k akademie: praxisorientierte, vielfältige, topaktuelle Fortbildungen

10. Implantologie-Tagung
29. Oktober 2016 im Zeiss-Planetarium Jena
www.mk-akademie.info

Implantologie, das können die!

m&k dental Jena
Spezielle Dental-Produkte
Im Camisch 49
07768 Kahla
Fon: 03 64 24 | 811-0
mail@mk-webseite.de
facebook.com/mk.gmbh

Regelmäßiger Urlaub ist nicht nur für die Erholung, sondern auch für die Arbeitsmotivation wichtig.

© Andreas Hermsdorf / pixelio.de

Sommerzeit ist Urlaubszeit – Winterzeit ist Planungszeit

Der Sommer steht vor der Tür und wie jedes Jahr beginnen spätestens jetzt die Planungen für den Sommerurlaub. Wie jeder Praxisinhaber weiß, bedeutet dies meist, dass jeder Mitarbeiter mit seinen eigenen Urlaubsplanungen auf ihn zukommt und diese umgesetzt haben möchte. Das kann im Chaos enden, wenn man nicht frühzeitig mit den Planungen beginnt.

In rechtlicher Hinsicht hat selbstverständlich jeder Arbeitnehmer Anspruch auf Urlaub, den er mindestens einmal im Jahr auch zumindest für zwei Wochen am Stück nehmen sollte, um sich angemessen erholen zu können und die Arbeitsmotivation aufrecht zu erhalten. Der Praxisinhaber steht allerdings dadurch vor der Herausforderung, für die jeweiligen Zeiten Ersatzpersonal zu finden oder sonst seine Praxisorganisation für diese Zeiten entsprechend anzupassen. Solche Entscheidungen rund um die Handhabung der Urlaubsorganisation werden meist aus dem Bauch heraus getroffen. Dabei sind die dabei zu beachtenden rechtlichen Vorgaben relativ leicht zusammenzufassen. Dieser Artikel soll Aufschluss darüber geben, welche rechtlichen Themen rund um den Urlaub den Praxisinhaber beschäftigen können bzw. in jedem Fall werden, was der Arbeitnehmer darf und was der Arbeitgeber andererseits verlangen darf.

Frühzeitig planen, insbesondere einplanen

Eine effektive und durchdachte Urlaubsplanung gehört zu einem Praxisbetrieb wie die Butter zum Brot. Leider kommt es bei der jährlichen Urlaubsplanung häufig zu Auseinandersetzungen. Dies insbesondere in der Sommerzeit, in der nicht nur die Mitarbeiter, sondern auch der Praxisinhaber selbst Urlaub nehmen möchten. Gerade bei Mitarbeitern mit schulpflichtigen Kindern, denen der Zeitraum für einen möglichen Urlaub eng vorgegeben ist, ist das Konfliktpotential groß. Grundsätzlich hat an dieser Stelle der Praxisinhaber das letzte Wort. Dennoch gilt es, die im Bundesurlaubsgesetz (BUrlG) und in Tarifverträgen aufgestellten Mindestanforderungen einzuhalten. Daneben ist für einen konfliktfreien Umgang mit den Mitarbeitern anzuraten, bereits bei der konkreten Gestaltung der Urlaubsplanung auch die Wünsche und Vorstellungen der Angestellten zu berücksichtigen, soweit dies möglich ist.

Sofern Urlaub einmal gestattet wurde, darf hiervon nur abgewichen werden, wenn dringende betriebliche Gründe oder Urlaubswünsche anderer Arbeitnehmer vorgehen. Sollte ein solcher Fall einmal eintreten, ist an erster Stelle ein klärendes Gespräch mit dem/den betroffenen Arbeitnehmer/n zu führen und die zusammenhängenden Umstände zu erörtern. Welche (gesetzlichen) Regeln sind hierbei zu beachten?

Entstehung und Dauer des Urlaubs

In aller Regel werden die Urlaubsansprüche der Mitarbeiter im Arbeitsvertrag geregelt. Nur wenn dort keine entsprechende Regelung vorgesehen ist, gelten die gesetzlichen Bestimmungen des BUrlG. Danach hat jeder Arbeitnehmer einen gesetzlich festgelegten, jährlichen Mindesturlaubsanspruch von 24 Werktagen pro Jahr bei einer 6-Tage-Woche.

Als Werktage zählen insoweit alle Kalendertage, die nicht Sonn- oder gesetzliche Feiertage sind (vgl. § 3 BUrlG). Der Urlaubsanspruch muss daher bei einer tatsächlich bestehenden 5-Tage-Woche eine entsprechende Anpassung erfahren und beträgt dann (gesetzlich) nur 20 Tage. Dies gilt überdies auch und gerade für Teilzeitbeschäftigte.

Daneben finden sich in einigen Bundesländern tarifvertragliche Regelungen, wie beispielsweise dem Manteltarifvertrag für Zahnmedizinische Fachangestellte/Zahnarzthelfer-Innen in Berlin, Hamburg, Hessen, Landesteil Westfalen-Lippe, die die Bestimmungen des BUrlG überlagern. Sofern die Parteien des Arbeitsvertrages tarifgebunden sind bzw. in dem Arbeitsvertrag die Anwendung des Tarifvertrages vereinbart wurde, gelten somit die dort näher festgelegten Urlaubsvorschriften.

Aufstellen eines Urlaubsplans

Um Streit und Missgunst bei der Urlaubsplanung von Anfang an zu vermeiden, raten wir dazu, möglichst frühzeitig einen für alle verbindlichen Urlaubsplan aufzustellen, in dem die Urlaubswünsche der Mitarbeiter einzutragen sind. So ist auf einen Blick ersichtlich, wer zu welchem Zeitpunkt bereits Urlaub eingetragen hat bzw. zu welchen Zeiten eine Inanspruchnahme von Urlaub noch möglich ist. Dabei ist zu beachten, dass es durch die Urlaubsplanung der einzelnen Mitarbeiter nicht zu Störungen im Betriebsablauf der Zahnarztpraxis kommen darf. So sieht auch das Gesetz vor, dass bei der zeitlichen Festlegung des Urlaubs zum einen die Urlaubswünsche des Arbeitnehmers zu berücksichtigen sind. Zum anderen dürfen jedoch keine dringenden betrieblichen Belange oder Urlaubswünsche anderer Arbeitnehmer, die unter sozialen Gesichtspunkten den Vorrang verdienen, entgegenstehen.

Unter die genannten „betrieblichen Belange" fallen beispielsweise Störungen im Praxisablauf oder eine Unterbesetzung. Der Praxisbetrieb muss selbstverständlich aufrecht erhalten bleiben können. Bei der Urlaubsplanung muss daher auch die jeweilige Position des Mitarbeiters und das entsprechend ihm zugewiesene Aufgabengebiet Beachtung finden. Kommt es tatsächlich zu Überschneidungen und kann aus diesem Grund nicht sämtlichen Urlaubsanträgen entsprochen werden, sollten die Betroffenen an einen Tisch geholt werden. Erst für den Fall, dass eine Einigung hierbei nicht erzielt werden kann, sollten objektive Kriterien wie schulpflichtige Kinder, Alter, Dauer der Betriebszugehörigkeit u. ä. zur Lösung des Konflikts herangezogen werden.

Bei der Urlaubsgewährung sollten Sie weiter im Hinterkopf behalten, dass ein einmal genehmigter Urlaub in aller Regel nicht mehr widerrufen werden kann. Der Mitarbeiter erlangt durch die Genehmigung seines beantragten Urlaubs eine schützenswerte Rechtsposition, die ihm nicht mehr ohne weiteres entzogen werden kann. Auch aus diesem Grund sollte die Urlaubsplanung und -erteilung sorgfältig erfolgen.

Anordnung von Betriebsurlaub

Dem Inhaber einer Zahnarztpraxis steht grundsätzlich das Recht zu, für alle Mitarbeiter geltende Betriebsferien anzuordnen (vgl. LAG Düsseldorf, Urteil vom 20.06.2002, Az.: 11 Sa 387/02). Es ist daher möglich, die Zahnarztpraxis für eine gewisse Zeit unter Gewährung von (Zwangs-)Urlaub zu schließen. Aus Gründen der Fairness und zur Vermeidung unnötiger Diskussionen sollten Sie Ihr Praxisteam hierauf möglichst frühzeitig, bestenfalls bereits im Bewerbungsgespräch, hinweisen. Auch ist es durchaus denkbar, die Tatsache des Betriebsurlaubs bereits im Arbeitsvertrag festzulegen.
Die Dauer des angeordneten Betriebsurlaubs darf selbstver-

ständlich nicht alle Urlaubstage der Mitarbeiter aufbrauchen. Eine individuelle Urlaubsplanung muss daneben möglich bleiben. Eine konkrete Höchstgrenze, bis zu der Betriebsurlaub angeordnet werden kann, existiert an sich nicht, jedoch sollte der Arbeitgeber mehr als zwei Drittel des Urlaubsanspruchs seiner Angestellten nicht durch die Einführung von Betriebsferien verplanen.

Vergütung während des Urlaubs

Während des Urlaubs erhält der Arbeitnehmer wie gewohnt seinen durchschnittlichen Arbeitsverdienst, den er in den letzten 13 Wochen vor Beginn des Urlaubs erhalten hat. Zu der Vergütung zählen insoweit auch Vergütungen für die Übernahme von Bereitschaftsdiensten sowie sonstige Zulagen. Dazu gehören nicht Überstunden- bzw. Mehrarbeitszuschläge sowie reine Aufwandsentschädigungen wie Fahrgeld und ähnliches.
Hiervon zu unterscheiden ist das so genannte Urlaubsgeld. Die Zahlung von Urlaubsgeld steht jedem Arbeitgeber frei.

Verfall des Urlaubs und Urlaubsabgeltung

Die Arbeitnehmer sind gehalten, sämtliche Urlaubstage vor dem 31. März des nächsten Jahres zu nehmen. Danach entfällt der Urlaubsanspruch. Dieser Grundsatz gilt auch für als Urlaub vereinbarte gesammelte Überstunden. Daher müssen auch diese bis zu diesem Zeitpunkt „abgefeiert" werden.

Eine Auszahlung des gesetzlich festgelegten Mindesturlaubs ist nicht möglich. Der Europäische Gerichtshof hat hierin unter Stützung auf die ergangene Richtlinie 2003/88 eine unzulässige Setzung eines Anreizes gesehen, auf den Erholungsurlaub zu verzichten. Art. 7 der Richtlinie besagt explizit, dass der bezahlte Mindestjahresurlaub außer bei einer Beendigung des Arbeitsverhältnisses nicht durch eine finanzielle Vergütung ersetzt werden darf. Somit ist eine Urlaubsabgeltung in Geld nur bei Beendigung des Arbeitsverhältnisses und bei Unmöglichkeit einer vorherigen Gewährung aus betrieblich bedingten Gründen denkbar.
Insoweit obliegt es dem Praxisinhaber, seinen Arbeitnehmern unter Umständen sogar anzuordnen, dass Resturlaub genommen wird.

ÜBER DIE AUTORIN

Julia Wörner unterstützt in der Kanzlei Lyck+Pätzold tatkräftig und zuverlässig die Bereiche Handels- und Gesellschaftsrecht sowie Arbeitsrecht. Die durch das GKV-Versorgungsstärkungsgesetz vermehrt zu erwartenden MVZ-Gründungen begleitet sie dabei ebenso wie die Auseinandersetzung einer Praxis, indem sie die erforderlichen Verträge erstellt, notwendige Anträge bei den entsprechenden Behörden stellt sowie zielführend und konstruktiv Verhandlungen führt. Ihren LL.M.-Degree erwarb sie an der University of Wisconsin in Madison, USA. Rechtsanwältin Wörner publiziert regelmäßig in Fachzeitschriften.

Was gilt bei Krankheit im Urlaub?

Sofern der Arbeitnehmer während seines Urlaubs erkrankt, muss er dies dem Arbeitgeber unverzüglich, d.h. „aus dem Urlaub heraus", anzeigen. Die während des Urlaubs angefallenen Krankheitstage müssen dem Urlaub unter Vorlage der Krankschreibung gutgeschrieben werden. Auch dies ist Ausdruck der Erholungsmaxime des Urlaubsanspruchs. Der Arbeitnehmer ist jedoch nicht befugt, die Tage ohne jede Abstimmung mit dem Arbeitgeber an den gewährten Urlaub anzuhängen. Ein solches Verhalten des Arbeitnehmers würde einen Abmahnungsgrund darstellen. Entsprechendes gilt für sonstige eigenmächtige Urlaubsverlängerungen.

Anderweitige Betätigung im Urlaub

Den hohen Stellenwert der Erholung des Arbeitnehmers während des Urlaubs lässt sich auch den Bestimmungen des BUrlG entnehmen, die besagen, dass es einem Arbeitnehmer nicht erlaubt ist, während des Urlaubs eine dem Urlaubszweck widersprechende Erwerbstätigkeit auszuüben. Die Abgrenzung dessen, was noch zulässig ist, ist fließend. Als Faustformel gilt: Entgeltliche Gefälligkeiten, Tätigkeiten mit Freizeitwert und ehrenamtliche Tätigkeiten sind möglich, solange die Betätigung nicht dem Erwerb dient.
Arbeitsvertraglich sollte insoweit klar gestellt werden, dass eine Nebentätigkeit – generell – nur mit Erlaubnis des Praxisinhabers ausgeübt werden darf.

Fazit

Eine klare und frühzeitige Urlaubsplanung in der Zahnarztpraxis ist unerlässlich. Das dahinter steckende Streitpotential wird oft unterschätzt. Dabei geben die zu beachtenden rechtlichen Vorgaben einen klaren Rahmen für die Handhabung der Urlaubsplanung, wodurch sowohl Klarheit für die Praxisplanung als auch Sicherheit für die Arbeitnehmer entstehen. Der vorliegende Artikel zeigte Ihnen diesen rechtlichen Rahmen auf, so dass Sie bei der Handhabung des Themas Urlaub in Ihrer Praxis mit diesem rechtlichen Rahmen statt aus dem Bauch heraus argumentieren können. Unbeschadet aller Planungs- und weiteren Maßnahmen zur Sicherheit treten rund um das Thema Urlaub im Einzelfall aber immer wieder rechtliche Fragen und Probleme auf, die sich nicht so pauschal beantworten lassen. Sollten Ihnen einmal in diesem Zusammenhang eine solche rechtliche Einzelfallfrage begegnen, empfiehlt es sich, einen Rechtsanwalt zu Rate zu ziehen, der nicht nur arbeitsrechtlich beraten kann, sondern auch die medizinrechtlichen Besonderheiten in einer Zahnarztpraxis kennt.

Julia Wörner, LL.M.
Rechtsanwältin
Master of Laws (UW-Madison, USA)
Lyck+Pätzold. healthcare. recht.
Nehringstraße 2 · 61352 Bad Homburg
Tel.: 0 61 72 / 13 99 60 · Fax: 0 61 72 / 13 99 66
E-Mail: kanzlei@medizinanwaelte.de
www.medizinanwaelte.de

Darstellung einer responsiven Website auf Tablet und Smartphone.

Erfolgreiche Praxiswebsite: Darauf kommt es an!

Bevor Sie eine Website realisieren, sollten Sie sich zuvor eingehend damit beschäftigen, womit Sie sowohl bei Ihren Patienten als auch bei Google punkten können. Die Erfahrung zeigt, dass die meisten Nutzer entweder zu einer kostengünstigen Baukasten-Website oder zu einer Design orientierten Lösung tendieren. Übersehen werden dabei leider häufig wichtige Qualitätsfaktoren, die einer Website zum Erfolg verhelfen: Denn schließlich soll Ihre Website nicht nur kostenrelevant und schön, sondern auch auffindbar und nützlich sein.

Jede Website gilt zugleich als die virtuelle Visitenkarte eines Unternehmens. Sie ist ein wichtiges Akquise-Instrument zur Kontaktaufnahme durch Ihre potenziellen Neupatienten. Betrachten wir uns eine Praxishomepage aus dieser Perspektive, wird schnell klar, dass für die Realisierung einer Website neben einem attraktiven Design auch eine aktuelle Seitenprogrammierung und interessante Inhalte wie audiovisuelle Bilder und Texte von großer Bedeutung sind. Für einen Laien oder ein reine „Designer-Website" ist es daher kaum möglich, gegen den steigenden Wettbewerb professioneller Websites anzukommen, die von einer ausgewiesenen Online-Marketing-Agentur erstellt und laufend betreut werden. Wir möchten Ihnen im Folgenden diejenigen Rankingfaktoren erläutern, mit denen Sie bei Google punkten können.

Was bringt eine Website?

Zunächst einmal sollten Sie sich darüber im Klaren sein, was Sie mit Ihrer Homepage erreichen möchten. In der Regel dient eine praxiseigene Webpräsenz zur Steigerung der Bekanntheit in Ihrem Zielgebiet, um möglichst viele potenzielle Neupatienten zur Kontaktaufnahme mit Ihrer Praxis zu bewegen. Ihre Praxishomepage muss also relevant für Ihre Zielgruppe sein. Zugleich bedarf Ihre Website natürlich einer bestimmten Sichtbarkeit in den Suchmaschinen.

Google Ranking: Schön ist nicht gleich sichtbar!

Wenn eine Website bei einer Suchanfrage im Browser, z. B. mit „Zahnarzt Musterstadt" nicht mindestens die Antwort-Seiten 1-3 erreicht, ist sie für Nutzer praktisch nicht aufzufinden. Danach wird die Suche meist abgebrochen. Fragen Sie daher bei Ihrem Online Marketing-Anbieter nach konkreten Leistungen, wie die Erstellung von individuellem Content, Website-Konzeption oder einer endgeräteunabhängigen Programmierung!

Verfügen Sie bereits über eine eigene Praxishomepage, sollten Sie selbst zur Kontrolle den lokalen Sichtbarkeits-Check machen, den wir in unserem ersten Beitrag in der Mai-Ausgabe erläutert haben. So können Sie feststellen, ob Sie bei Google unter den meist gesuchten Keywords in Ihrer Zielregion auffindbar sind. Bedenken Sie, dass auch eine hohe Wettbewerbsdichte Ihres

Zahnarzt Musterstadt | Praxis Dr. Mustermann und Kollegen
www.zahnarzt-musterhausen.de/implantate
Herzlich Willkommen in unserer Praxis. Zahnarzt Dr. Mustermann ist spezialisiert auf Implantate, Zahnersatz und Zahnarztangst. Jetzt Termin vereinbaren?

Beispielhaftes Suchergebnis einer Zahnarztpraxis bei der Google-Suche.

Standorts die Sichtbarkeit Ihrer Website möglicherweise negativ beeinflusst.

Suchmaschinenoptimierung: Was bedeutet SEO?

Wenn Ihre Website hingegen trotz niedriger Wettbewerbsdichte nicht auffindbar ist, könnte das daran liegen, dass Sie Ihren Besuchern nicht die richtigen Inhalte bieten. In diesem Fall ist eine Suchmaschinenoptimierung (SEO) mit bestimmten Maßnahmen zu empfehlen, die Ihre Website im Internet sichtbar macht.

Unter Suchmaschinenoptimierung versteht man übrigens nicht mehr die Optimierung von Inhalten auf bestimmte Keywords. Diese missverstandene SEO hat in der Vergangenheit dazu geführt, dass viele Online-Agenturen eine Website durch die unreflektierte Keyword-Anhäufung „krampfhaft" nach oben bringen wollten. Heute müssen Keyword lastige Texte, die nicht in den Seitenkontext passen, mit einer Herabstufung beim Google Ranking rechnen. Da sich Google zunehmend zu einer Antwort-Maschine auf komplexe Suchanfragen entwickelt, erkennt der Suchalgorithmus automatisch zielgruppenrelevante Texte mit hochwertigem Informationsgehalt.

Eine Sonderstellung beim Content nimmt der zielgruppenrelevante Seitenquelltext – auch bekannt als Meta Tags – ein. Diese sind normal nicht im Lieferumfang einer herkömmlichen Website enthalten, aber dennoch für die Suchmaschinenoptimierung unverzichtbar: Meta Tags sind Kurzbeschreibungen pro Unterseite und werden bei einer Anfrage als Ergebnisse in der Suchmaschine aufgelistet. Dabei ist entscheidend, dass der Text eines Suchergebnisses möglichst ansprechend gestaltet und auf die Suchanfrage des Nutzers abgestimmt ist. Dadurch erhöht sich auch die Wahrscheinlichkeit der Klicks auf die Homepage.

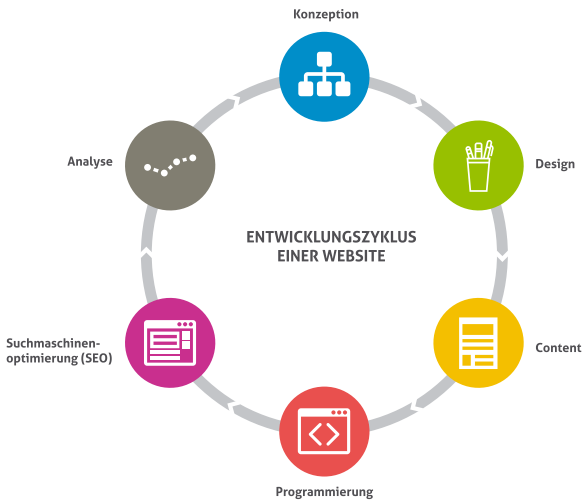

Der Entwicklungszyklus einer Website.

Nur Qualität führt langfristig zum Ziel – auch wenn hierfür Kosten anfallen:

- Persönliche Beratung und Projektbegleitung inkl. Zieldefinition: Was möchte ich erreichen?
- Nutzerfreundliche Website-Konzeption (Usability)
- Ansprechende Gestaltung (Repräsentation, CI/CD)
- Zeitgemäße Programmierung (entwicklungsfähiges CMS, responsives Design)
- Medizinische Expertise bei der Texterstellung (Praxismarketing)
- Onsite-Suchmaschinenoptimierung durch individuellen Content (Alleinstellungsmerkmale) statt vorkonfektionierte Standardtexte (Duplicate Content)
- Offsite-Suchmaschinenoptimierung (Social Media Netzwerke, Branchenportale)

Patientenbindung durch Content Marketing

Sie sollten Ihren Patienten nützlichen Mehrwert bieten, indem Sie ihn mit interessanten Texten binden – idealerweise nimmt er gleich mit Ihrer Praxis den ersten Kontakt auf. Hochwertiger Content definiert sich nicht nur durch Texte, sondern auch durch Bilder und Videos. Der Trend geht immer mehr zu übersichtlichen bildhaften Darstellungen, komplexen Leistungen (Info-Graphiken) oder zu Praxis- und Erklärvideos (Video-Marketing). Content Marketing befasst sich also mit allen möglichen Inhalten, die dazu dienen, sich Ihren Patienten mitzuteilen und diese für sich zu gewinnen. Dabei kann auch die Integration vorhandener Social Media Profile wie Facebook oder YouTube eine gute Strategie sein, um die Interaktion mit Ihren Patienten zu steigern.

Individuelles Branding für den Wiedererkennungswert

Das Internet ist ein schnelllebiges Medium und eine Website muss ihre Besucher in wenigen Sekunden überzeugen. Ihre Website sollte dabei die Markenbotschaft Ihrer Praxis wiederspiegeln und Ihre Alleinstellungsmerkmale zielgruppengerecht kommunizieren. Es muss auf den ersten Blick klar sein, was Ihre Praxis attraktiv macht und warum ein Patient, auf der Suche nach einer bestimmten Lösung, gerade Ihre Praxis aufsuchen sollte. Dazu zählen maßgeblich das Corporate Design, das Branding und aussagekräftige professionelle Fotos oder Image-Videos Ihres Praxisunternehmens.

Sind Sie schon Mobile Friendly?

Google hat aufgrund der steigenden mobilen Internetzugriffe die Mobilfähigkeit von Websites zu einem wich-

tigen Rankingfaktor erhoben. So zeigt die „TNS Google Global Connected Consumer Study“, dass sich zwischen den Jahren 2011 bis 2014 die Nutzung der Smartphones mit rund 50 Prozent mehr als verdoppelt hat, während die sinkende Nutzung der Desktops nur noch 42 Prozent beträgt. Ähnlich sieht es mit der Nutzung der mobilen Tablets aus. Ihre Website sollte auf diese „mobile Revolution“ vorbereitet sein und sich mit einem responsiven Design jedem Bildschirmformat anpassen können. Bedenken Sie also, dass Ihre Website auf jedem Endgerät gut bedienbar sein sollte. Zu empfehlen ist deshalb eine übersichtliche Startseite mit zentralen Schaltflächen wie „Menü“ oder „Kontakt“, die für die mobile Nutzung geeignet ist.

Höhere Verweildauer durch übersichtliches Seitenkonzept

Neben der Mobilfähigkeit einer Website ist ein weiteres Kriterium für die Nutzerfreundlichkeit auch die Orientierung des Nutzers auf der Praxishomepage. Besitzt das Medium eine übersichtliche Seitenstruktur und Navigation, so empfiehlt es sich, bereits vor Realisierung Ihrer Website die spätere Sitemap zu planen und service-orientierte Features wie ein Kontaktformular oder eine Anfahrtsbeschreibung zu integrieren. Bieten Sie Ihren Patienten neben der Information durch hochwertige Inhalte auch die Interaktion mit Ihrer Praxis an und machen Sie es sich leicht, Sie zu finden. Auch zusätzliche Downloads wie Anamnesebögen erhöhen die Seitenverweildauer und -rückkehrquote – und damit die Wahrscheinlichkeit einer Terminvereinbarung.

Laufende Website-Optimierung ist Pflicht

Auch wenn Ihre Website die genannten Qualitätsfaktoren erfüllt, ist der dauerhafte Erfolg Ihrer Website langfristig noch nicht gesichert. So können Google-Updates in der Zukunft oder ein erhöhter Wettbewerb an Ihrem Standort eine gute Position bei Google auf Dauer gefährden. Nehmen Sie deshalb rechtzeitig rettende Maßnahmen vor, bevor Ihre Website möglicherweise „abstürzt“. Zudem können Sie durch regelmäßige Analysen das Verhalten Ihrer Website-Besucher für weitere Optimierungen Ihrer Website noch besser kennenlernen.

Expertise aus einer Hand spart Kosten

Die Realisierung und Pflege einer Website besteht aus zahlreichen Teilschritten, die am besten von einer erfahrenen Online-Marketing-Agentur durchgeführt werden sollte. Weder Gestaltung noch Suchmaschinenoptimierung alleine können Ihnen den gewünschten Erfolg verschaffen. Deshalb sollten Sie auf möglichst viele Kompetenzen „aus einer Hand“ wert legen. So lassen sich überflüssige Kosten und zeitlicher Aufwand minimieren, die Ihnen durch eine parallele Beauftragung mehrerer Dienstleister entstehen würde.

Kostenloser Website-Check

Sie wissen nun, welche Qualitätsfaktoren eine erfolgreiche Praxishomepage ausmachen. Wenn Sie weitere technische Details Ihrer Website überprüfen möchten, machen Sie jetzt auf **www.conamed.de/website-check** unseren kostenlosen Website-Check! Gerne stehen wir auch unter info@conamed.de für weitere Fragen zur Verfügung.

Achim Wagner
conamed –
Agentur für Praxismarketing
Technologiepark 1 · 91522 Ansbach
E-Mail: info@conamed.de
www.conamed.de

ÜBER DEN AUTOR

conamed ist eine Online-Agentur für individuelles Praxismarketing im Internet. conamed Gründer und Inhaber Achim Wagner verfügt über langjährige Vertriebserfahrung in der Dentalbranche und berät hauptsächlich niedergelassene Praxen bei der Akquise von Neupatienten im Internet. Lesen Sie seine Serie über webbasiertes Praxismarketing, um komplexere Zusammenhänge und die Möglichkeiten des digitalen Marketings aufzudecken.

DENTAL KOMPAKT
Das Vergleichsportal für Dentalprodukte
www.dentalkompakt-online.de

Bei der Gründung eines MVZ gilt es viele rechtliche Hintergründe zu berücksichtigen.

Bildquelle: Tim Reckmann / pixelio.de

Das zahnärztliche MVZ – Chancen und Risiken

Die nachfolgende Zusammenfassung soll interessierte Zahnärzte über die verschiedenen abzuwägenden Aspekte hinsichtlich der Gründung eines MVZ informieren. Berufs- und vertragszahnärztliche Hintergründe werden ebenso beleuchtet, wie Fragen des Gesellschaftsrechts, insbesondere die Frage der individuell richtigen Rechtsformwahl. Des Weiteren werden steuerrechtliche Vor- und Nachteile betrachtet sowie abschließend ein strategischer Ausblick gegeben, ob bzw. für wen sich die Gründung eines MVZ mittel- bis langfristig lohnen kann.

Das GKV-Versorgungsstärkungsgesetz (GKV-VSG) ist nach mehrmonatiger Beratung in seinen wesentlichen Teilen in Kraft getreten. Seit Anfang 2016 finden sämtliche Regelungen des GKV-VSG Anwendung. Zukünftig werden auch fachgruppengleiche MVZ zugelassen. Nach langen Jahren ist es damit auch Zahnärzten endlich möglich, sich als MVZ zusammen zu schließen.

Berufs- und Vertragszahnarztrecht

Um das Grundverständnis der Konstruktion eines MVZ zu fördern, soll im Folgenden zunächst auf dessen berufs- und vertragszahnarztrechtliche Besonderheiten eingegangen werden:
Das MVZ ist als selbständiges Konstrukt Leistungserbringer im Sinne des SGB V. Da das MVZ aber nur durch seine Angestellten und Gesellschafter handeln kann, sieht das Gesetz vor, dass das MVZ unter einer eigens in Person zu benennenden zahnärztlichen Leitung stehen muss. Die zahnärztliche Leitung muss in den Händen mindestens eines Zahnarztes liegen, der durch die Einbindung in die Organisations- und Versorgungsstrukturen des MVZ in die Lage versetzt wird, auf Abläufe im MVZ einzuwirken und sicher zu stellen, dass zahnärztliche Entscheidungen unabhängig von sachfremden Erwägungen getroffen werden.
Weitere Gründungsvoraussetzung für ein MVZ ist, dass am Standort des MVZ wenigstens zwei Zahnärzte, sei es als Gesellschafter oder als Angestellte, tätig sind.
Liegen diese Voraussetzungen vor, erhält das MVZ eine eigene Zulassung und nimmt auf Basis dieser an der vertragszahnärztlichen Versorgung teil. Da das MVZ über einen eigenen Leistungserbringerstatus verfügt, sind angestellte Zulassungen direkt mit der Zulassung des MVZ verknüpft. Durch diese enge Verknüpfung wird erreicht, dass eine angestellte Zulassung nicht von dem Verbleib eines zugelassenen Gesellschafters abhängig ist. Dieses Maß an Kontinuität und Stabilität der MVZ-Struktur ist zudem durch eine Neuregelung des GKV-VSG noch untermauert worden.
Nunmehr ist es auch Gesellschaftern des MVZ möglich, auf ihre Zulassung zu Gunsten einer Anstellung im MVZ zu verzichten, gleichzeitig aber ihren Gesellschafterstatus im betroffenen MVZ zu wahren.
Das MVZ ist deutlich stärker darauf ausgelegt, in wesentlichem Umfang Leistungen durch Angestellte zu erbringen. Die Regelungen des Bundesmantelvertrages für Zahnärzte, wonach jeder Vertragszahnarzt höchstens zwei Vollzeit beschäftigte Zahnärzte anstellen darf, erfasst MVZ nicht.

Der Gesetzgeber des GKV-VSG hat zudem die Leistungserbringung durch angestellte Ärzte und Zahnärzte aufgegriffen und neben den üblichen Vertretungsgründen auch die Möglichkeit einer Vertretung von Angestellten im Fall einer Beendigung des Arbeitsverhältnisses aufgrund von Tod, Kündigung oder sonstigen Gründen in der Zulassungsverordnung verankert. Auch insoweit wird der vermehrten Leistungserbringung durch angestellte (Zahn-) Ärzte Rechnung getragen, was selbstverständlich aber sowohl auf MVZ-Strukturen, als auch auf die bekannten Berufsausübungsgemeinschaften zutrifft.
Das MVZ hat darüber hinaus die Möglichkeit, auch an weiteren Standorten jenseits seines Hauptstandortes in Form von Filialen tätig zu sein. Der hieraus erwachsene Vorteil kann von Zahnärzten, die an diversen Standorten Filialen gründen wollen, genutzt werden. Dabei ist jedoch zu beachten, dass das Vertragszahnarztrecht die Gründung einer Filiale nur dann gestattet, wenn die Versorgung der Versicherten am Filialort verbessert wird. In Gebieten mit hoher Zahnarztdichte dürfte also die Filialgründung nicht möglich sein.

Gesellschaftsrecht und Rechtsformwahl

Mit Inkrafttreten des GKV-Versorgungsstrukturgesetzes ist die Möglichkeit der Gründung eines MVZ in der Rechtsform einer Personengesellschaft, einer eingetragenen Genossenschaft oder einer GmbH möglich. Damit läuft die grundsätzliche Entscheidung üblicherweise darauf hinaus, ob eine Personengesellschaft in Form einer GbR oder PartG oder einer juristischen Person in Form der GmbH gegründet werden soll.
Wie ihr Name bereits andeutet, ist die Haftung bei einer GmbH begrenzt – und zwar auf deren Vermögen. Im Alltag wirkt sich diese Haftungsbegrenzung bei zahnärztlichen Gesellschaften jedoch kaum aus. So sieht das SGB V vor, dass sämtliche Gesellschafter einer GmbH eine selbstschuldnerische Bürgschaft für Forderungen von Kassenzahnärztlichen Vereinigungen und Krankenkassen gegen das MVZ aus dessen vertragszahnärztlicher Tätigkeit abgeben müssen.
Honorarrückforderungen oder Regresse, die das Vermögen der GmbH überschreiten, können damit von jedem MVZ-Gesellschafter eingefordert werden, so dass die Haftungsprivilegierung insoweit ins Leere läuft. Da erfahrungsgemäß auch andere Großgläubiger, wie Vermieter anlässlich des Abschlusses eines langjährigen Mietvertrages sowie Banken vor der Finanzierung größerer Kredite, eine solche Bürgschaftserklärung von den GmbH-Gesellschaftern verlangen, sind in der Regel nur vertragliche Verbindlichkeiten aus Alltagsgeschäften und damit überschaubarer Größe vom Haftungsprivileg der GmbH umfasst. Daneben treten etwaige Ansprüche aus denkbaren Behandlungsfehlern. Hier kann die GmbH, mit der der Behandlungsvertrag zustande kommt, von ihrer Haftungsprivilegierung profitieren. Indes haftet der die Behandlung ausführende Zahnarzt jedoch auch stets selbständig neben den vertraglichen Vorschriften auch aus dem deliktischen Schadenersatzrecht, da eine fehlerhafte zahnärztliche Behandlung eine Körperverletzung darstellt. Einzig die weiteren GmbH-Gesellschafter, die nicht an der zahnärztlichen Behandlung mitgewirkt haben, sind insoweit vor einer Inanspruchnahme geschützt.
Entscheiden sich die Gesellschafter hingegen für die Gründung einer Personengesellschaft, haften sie grundsätzlich im Außenverhältnis gesamtschuldnerisch. Der Vorteil einer Haftungsbeschränkung für Behandlungsfehler, an denen nur einer oder bestimmte zahnärztliche Gesellschafter mitgewirkt haben, lässt sich allerdings auch im Bereich der Personengesellschaften dadurch realisieren, dass statt einer GbR eine PartG gegründet wird.
Sowohl PartG als auch GmbH müssen notariell beurkundet sowie im Partnerschafts- bzw. Handelsregister eingetragen werden, so dass neben dem Sitz der Firma und sämtlichen Filialen auch die vertretungsberechtigten Personen ebenso erkennbar sind wie die Rechtsform des Unternehmens sowie bei der GmbH zudem das Stammkapital.
Diese Veröffentlichungspflicht wird bei einer GmbH um weitere handelsrechtliche Offenlegungspflichten ergänzt. So muss die GmbH als Kapitalgesellschaft im öffentlich einsehbaren elektronischen Bundesanzeiger jedes Jahr den festgestellten und gebilligten Jahresabschluss der Gesellschaft sowie den Lagebericht mit entsprechendem Bestätigungsvermerk spätestens ein Jahr nach dem Abschlussstichtag einreichen. Neben den hiermit verbundenen Kosten führt die entsprechende Veröffentlichungspflicht selbstverständlich auch zu einer nicht unbedingt gewünschten Transparenz gegenüber Dritten.

Eine GmbH ist zudem von Gesetzes wegen verpflichtet, für den Jahresabschluss zu bilanzieren, statt die für Personengesellschaften übliche Einnahmen-Überschuss-Rechnung zu verwenden. Der entscheidende Nachteil einer solchen Bilanzierungspflicht kann darin liegen, dass Rechnungen bereits mit ihrer Fälligkeit unabhängig vom tatsächlichen Geldeingang in die Bilanz einzustellen und damit auch zu versteuern sind. Hierdurch kann es durchaus zu Liquiditätsverschiebungen und nicht unerheblichen steuerlichen Belastungen der Gesellschaft kommen. Daneben ergeben sich weitere Vor- und Nachteile der Rechtsformwahl zwischen der Personengesellschaft auf der einen und der GmbH auf der anderen Seite durch das Zusammenspiel des Gesellschaftsrechts einerseits und des zahnärztlichen Vergütungsrechts andererseits. Diese stellen insoweit „Nebeneffekte" der Rechtsformwahl dar, die aber dennoch von nicht unerheblicher Bedeutung sein können und damit in die Erwägungen des Einzelfalles hinsichtlich der Wahl der richtigen Rechtsform einzubeziehen sind.
Rechnet man in einem MVZ, das in der Rechtsform einer GbR betrieben wird, privatzahnärztliche Leistungen ab, ist dieses an die GOZ gebunden. Das bedeutet, dass insbesondere die jeweiligen Leistungen höchstpersönlich erbracht werden müssen, damit eine Abrechnung möglich ist.

Auch eine Abrechnung von Leistungen angestellter Zahnärzte ist möglich, falls diese Leistungen nach den Vorschriften der GOZ unter Aufsicht und nach fachlicher Weisung erbracht wurden. Dieses Kriterium soll sicherstellen, dass der Zahnarzt an der Leistungserbringung im Einzelfall je nach der Art der Leistung, mehr oder weniger intensiv mitwirken muss. Ein organisatorisches Weisungsrecht alleine ist hingegen nicht ausreichend, um dem Zahnarzt eine vom Mitarbeiter erbrachte Leistung als eigene zuzurechnen. Die entsprechenden Vorschriften der GOZ sind damit deutlich enger, als die des Bundesmantelvertrages für Zahnärzte im Bereich der gesetzlichen Krankenversicherung. Insbesondere falls es an einer Aufsicht sowie Anwesenheit des zuständigen Gesellschafters in der Praxis oder einer gegebenenfalls möglichen kurzfristigen Erreichbarkeit fehlt, gerade auch im Bereich reiner Filialpraxen ohne Anwesenheit eines MVZ-Gesellschafters, dürfte es insoweit im GOZ-Bereich zu Abrechnungsproblemen kommen.

Wird das MVZ hingegen in der Rechtsform einer GmbH betrieben, wird mit Blick auf den Anwendungsbereich der GOZ vertreten, dass die Gebührenordnung für eine juristische Person – wie eine GmbH – keine Anwendung findet. Denn die GOZ will nur die beruflichen Leistungen der Zahnärzte bestimmen, worunter eine GmbH als juristische Person nicht fällt. Dennoch ist zu empfehlen, dass sich das MVZ auch als GmbH an der GOZ als „üblicher Taxe" im Sinne der Preisfindungsvorschriften des Bürgerlichen Gesetzbuches (BGB) bedient. Allerdings entfällt die zuvor dargestellte Pflicht zur persönlichen Leistungserbringung. Denn dieser Pflicht kann eine juristische Person nicht nachkommen. Mithin stellt sich die Abrechnung von Leistungen zahnärztlicher Angestellter in Form der GmbH aus Sicht der GOZ als deutlich weniger problematisch dar.

Hingegen ist zu berücksichtigen, dass aufgrund der fehlenden Anwendbarkeit der GOZ auf die Abrechnung durch zahnärztliche GmbHs bei vielen privaten Krankenversicherern Vorbehalte gegen eine Erstattungsfähigkeit der in Rechnung gestellten Leistungen bestehen. So wird insbesondere bei Abrechnung durch eine GmbH argumentiert, dass aufgrund des in den Musterbedingungen der Krankenversicherer enthaltenen Niederlassungsverbots einzig Rechnungen niedergelassener Zahnärzte für die Inanspruchnahme ambulanter Heilkunde erstattungsfähig sind. Da jedoch weder die GmbH als juristische Person ein niedergelassener Zahnarzt ist, noch die im MVZ angestellten Zahnärzte formal niedergelassen sind, ist es denkbar, dass private Krankenversicherer eine Erstattung privatzahnärztlicher Rechnungen des MVZ verweigern.

Allerdings ist bei den meisten privaten Krankenversicherern zumindest für MVZ-GmbHs zu verzeichnen, dass die anfänglichen Vorbehalte geringer werden, da jedenfalls der Bundesgesetzgeber im SGB V die Rechtsform der GmbH explizit für Medizinische Versorgungszentren vorgesehen hat. Ganz auszuschließen sind Erstattungsschwierigkeiten in diesem Bereich jedoch nicht.

Auch steuerliche Aspekte müssen vor der Gründung eines MVZ beachtet werden.
Bildquelle: Timo Klostermeier / pixelio.de

Steuerrechtliche Besonderheiten

Für die Frage, wie viel Steuern insgesamt zu zahlen sind, gilt es genau zu beachten, dass die GmbH eine juristische Person ist, die auf ihren Gewinn Körperschaftsteuer und Gewerbesteuer, zusammen rund 30 % Gewinnsteuern, zahlt. Der Steuertarif ist nicht progressiv. Der Arzt in einer Personengesellschaft dagegen zahlt auf seinen Gewinn Einkommensteuer. Dieser Tarif ist progressiv, d. h. bei höheren Einkommen fällt überproportional höhere Einkommensteuer an, bis zu insgesamt 45 % als Höchststeuersatz.

Im direkten Vergleich sehen die 30 % Steuerbelastung auf den Gewinn der GmbH viel günstiger aus, als 45 % bei der Einkommensteuer. Dabei wird jedoch übersehen, dass die GmbH bis hierhin auch noch Eigentümerin der erwirtschafteten Gewinne ist und nicht etwa der Arzt als Gesellschafter der GmbH. Um diese in den Privatbereich der Gesellschafter zu bringen, müsste zunächst eine Gewinnausschüttung an die Gesellschafter erfolgen.

Darauf fielen nochmals 25 % Abgeltungssteuer, also 25 % auf 70 % = 17,5 % weitere Steuerbelastung für die GmbH an. Bis der Gesellschafter der GmbH über seinen Gewinn verfügen kann, fallen somit 47,5 % Gesamtsteuerbelastung an.

Nun schlägt die große Stunde der Berater, die dieses Problem der GmbH minimieren, indem die Ärzte dort Anstellungsverträge erhalten und Gehalt beziehen, Praxisräume an die GmbH vermieten oder auf andere Weise Geld aus der GmbH beziehen. Auf diese Einkünfte zahlt der Bezieher die normale Einkommensteuer, genauso wie der Arzt in der Personengesellschaft. Wenn aber die Kreativität der GmbH-Berater zu ausufernd wird, werden diese Versuche, den Gewinn der GmbH zu mindern, als sogenannte „verdeckte Gewinnausschüttung" qualifiziert.

Will ein Gesellschafter seinen Gesellschaftsanteil verkaufen, ergeben sich erneut Unterschiede:

Exemplarisch sei der Fall beleuchtet, dass ein Gesellschafter in den Ruhestand geht, aus der Gesellschaft austritt und seine Kollegen oder ein Nachfolger seinen Anteil kaufen möchten. In der Personengesellschaft hat der Käufer den Vorteil, dass er den Kaufpreis für den Gesellschaftsanteil über mehrere

Jahre verteilt steuermindernd geltend machen kann, in der Regel über 6 bis 10 Jahre. In der GmbH kann der Käufer eines GmbH-Anteils den Kaufpreis zunächst steuerlich gar nicht geltend machen. Er kann diesen erst später, z. B. wenn er selbst den Anteil wieder verkauft, von seinem Veräußerungserlös steuermindernd abziehen.

Strategische Überlegungen und Ausblick

Die aufgezeigten, umfassenden Aufarbeitungen des Themas „Zahnärzte-MVZ" zeigen deutlich auf, dass es ein „Hurra, das Zahnärzte-MVZ ist da!" nicht gibt.
In jedem Einzelfall gilt es, unter Berücksichtigung der persönlichen, wirtschaftlichen, rechtlichen, steuerlichen wie auch der marktstrategischen Verhältnisse, die für den konkreten Planungsfall geeignete Kooperationsform zu finden. Dies kann (im Einzelfall) auch das Zahnärzte-MVZ sein; gleichwohl dürften aber nach aller Erfahrung die traditionellen Kooperationsformen, wie die Gemeinschaftspraxis & Co., den Sprint um die individuell beste Kooperationsform gewinnen.
Auch in den Traditionskooperationsformen werden die bestehenden Möglichkeiten vielerorts noch nicht oder nicht ausreichend genutzt. Zu nennen ist hier insbesondere die wirtschaftlich und marktstrategisch oft angezeigte Sonderform der Gemeinschaftspraxis als sog. Überörtliche Berufsausübungsgemeinschaft, in der u. a. Marktabdeckung, Personaleinsatz, Schwerpunktausschöpfung, Kosteneffizienz etc. optimal ein- und umgesetzt werden können.
Unabhängig von der am Ende tatsächlich ausgesuchten Form der kollegialen Zusammenarbeit; ohne qualifizierte Fachberater lässt sich im Dschungel der anzustellenden Überlegungen wohl kaum die richtige Entscheidung treffen.

Rechtsanwalt **Dr. Karl-Heinz Schnieder** ist als Fachanwalt für Medizinrecht und Mediator in der Kanzlei kwm Münster, Hamburg, Berlin tätig.
Foto: kwm

Rechtsanwalt **Dr. Sebastian Berg** ist als Fachanwalt für Medizinrecht in der Kanzlei kwm Münster, Hamburg, Berlin tätig.
Foto: kwm

Steuerberater **Bernd Siegmüller** ist in der auf die Fachberatung für Heilberufe spezialisierten Kanzlei Schirmer & Siegmüller in Northeim tätig.
Foto: Siegmüller

All-on-4® – Das Original

Nobel Biocare®

Das effiziente Behandlungskonzept mit Sofortbelastung

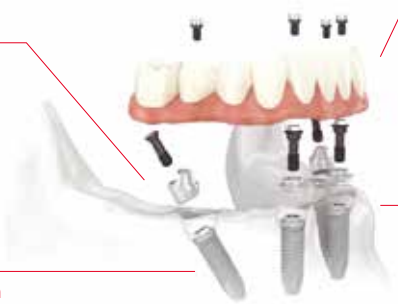

*Dr. Bernd Quantius gehört mit seiner Mönchengladbacher Praxis zu den insgesamt **25 All-on-4® Kompetenzzentren von Nobel Biocare D-A-CH** und gründete im Mai 2015 die erste MaloClinic im deutschsprachigen Raum.*

All-on-4® Kompetenzzentrum 2016/2017

Fortbildung

All-on-4® nach dem MaloClinic Protokoll Fortbildung mit Live-OP

Aufgrund der hohen Nachfrage wieder in Deutschland!
Samstag, 03. September 2016,
09.00 bis 17.00 Uhr, Neuss
Dr. Bernd Quantius, Prof. Dr. Paulo Malo & Dr. Ana Ferro

Nutzen Sie die Gelegenheit!
Melden Sie sich jetzt für einen der begehrten Plätze an: **fortbildung@nobelbiocare.com** oder Tel: **+49 (0)221/500 85-184**

Für Ihren klinischen Erfolg und zum Wohle Ihrer Patienten. Wissenschaftlich belegt.

nobelbiocare.com

Wasch-Tray für die maschinelle Reinigung

CAMLOG erweiterte das Produktportfolio um ein Wasch-Tray für die Instrumente der CAMLOG®/CONELOG® SCREW-LINE und CAMLOG® ROOT-LINE 2 Implantatlinien. Das Tray ist für die maschinelle Reinigung, Desinfektion und Sterilisation der chirurgischen Instrumente konzipiert. Während der gesamten Prozesskette zur Wiederaufbereitung verbleiben diese im Wasch-Tray. Das Tray eignet sich für alle Arztpraxen sowie für Kliniken mit zentralen Aufbereitungszentren und erfüllt die Validierungsvorgaben der RKI-Hygienerichtlinien. Es wird unbestückt ausgeliefert. Zum leichten Einsortieren der Instrumente und zur optimalen Orientierung während des chirurgischen Eingriffs steht eine farbkodierte Schablone für die Implantatlinien zur Verfügung. Die Anordnung auf der Schablone ähnelt stark der Instrumentenanordnung der bekannten Chirurgie-Trays. Somit bleibt der gewohnte Ablauf während der Operation erhalten. Das Tray kann komplett bestückt der maschinellen Wiederaufbereitung zugeführt werden. Die chirurgischen Instrumente werden durch spezielle Metallfedern sicher im Tray fixiert, während Kleinteile und zerlegbare Komponenten in die dafür vorgesehenen Siebschalen gelegt werden. Zum maschinellen Reinigen wird die Schablone abgenommen und separat vom geschlossenen Tray in den Thermodesinfektor gestellt. Dabei erlaubt die Gitterstruktur des Wasch-Trays eine optimale Umspülung aller Produkte und ein vollständiges Abfließen der Spülflüssigkeit im Thermodesinfektor. Für die Praxis bedeutet dies mehrere Mehrwerte: Geld- und Zeitersparnis, reproduzierbare maschinelle Wiederaufbereitungsprozesse, optimale Umspülung der Komponenten sowie ein einfaches und sicheres Handling.

Kontakt: CAMLOG Vertriebs GmbH, Wimsheim; www.camlog.de

Chirurgische Absaugung: sicher und intuitiv

Die stuhlintegrierte Absaugung des Behandlungsstuhls funktioniert plötzlich nicht mehr – das Behandlungszimmer kann vorrübergehend nicht verwendet werden, denn die Praxis hat keinen praxistauglichen Chirurgiesauger als Backup – ein Horrorszenario für jeden Zahnarzt. Die Patienten müssen längere Wartezeiten in Kauf nehmen und am Ende des Tages werden weniger Patienten behandelt.
Nur 20 % aller Zahnärzte in Deutschland sorgen vor und besitzen ein mobiles chirurgisches Absauggerät. Die Devise ist, nicht auf den Zeitpunkt des Ausfalls warten, sondern sich rechtzeitig um eine Lösung kümmern. Die mobilen chirurgischen Absauggeräte von ATMOS MedizinTechnik bieten hohe Flexibilität und unterstützen in der Praxis.

Nicht nur als Backup für die stuhlintegrierte Absaugung, sondern auch als Standardlösung (oder Allrounder) im Bereich der Mund-, Kiefer- und Gesichtschirurgie, der Implantologie und der Parodontologie werden die mobilen Chirurgiesauger eingesetzt. Die Vorteile, die für die Anwender überwiegen: Immer freie Sicht dank der punktgenauen Absaugung größerer Spül- und Kühlflüssigkeiten, sowie Sekret-, Gewebe- und Knochenresten, patientenschonendere Behandlung, schnelles Arbeiten – Zeitersparnis der Behandlung, einfacher Transport und Reinigung in der Praxis sowie einfache und intuitive Bedienung.

Kontakt: ATMOS MedizinTechnik, Lenzkirch; www.atmosmed.de

Mehr Freude am Implantat!

Zahnfleisch und Mundschleimhaut, besonders auch bei Patienten, die zu Entzündungen neigen, benötigen spezielle Aufmerksamkeit. Mit durimplant Implantat-Pflege-Gel wird das Gewebe rund um Implantate und Zähne vor Erkrankungen wie Periimplantitis oder Parodontitis geschützt. Nicht nur in der Zahnarztpraxis kommt das Implantat-Pflege-Gel zum Einsatz, sondern der Zahnarzt empfiehlt es auch für die Pflege zu Hause. Die Anwendung ist für den Patienten kinderleicht: Das Gel auf die saubere Fingerkuppe, ein Wattestäbchen oder ein Bürstchen aufbringen und danach auf das feuchte Zahnfleisch, um das Implantat herum oder auf die entzündete Stelle auftragen und leicht einmassieren. Die Anwendung kann abends, nach dem Zähneputzen, bis mehrmals täglich erfolgen.

Kontakt: lege artis, Dettenhausen; www.legeartis.de

Die Informationen beruhen auf Herstellerangaben.

GUM® PerioBalance zum Einsatz in der Parodontaltherapie

Gemäß der Definition der Weltgesundheitsorganisation WHO sind Probiotika lebende Mikroorganismen, die in geeigneter Dosierung einen gesundheitlichen Nutzen bewirken können. Dies macht man sich seit langem bei der Behandlung gastrointestinaler Infektionen zunutze. Seit einigen Jahren weiß man, dass Probiotika auch in der unterstützenden Therapie von Parodontalerkrankungen wirksam sind. Studien zeigen, dass der probiotische Keim Lactobacillus reuteri Prodentis im oralen Nahrungsergänzungsmittel GUM® PerioBalance® eine wirksame Therapieergänzung bei der Behandlung entzündlicher Parodontalerkrankungen aufweist. Einige Studien konnten zeigen, dass der probiotische Keim in der Lage ist, das Wachstum parodontalpathogener Keime effizient zu hemmen.

Teughels et al. (J Clin Periodontol 2013, 1025-35) konnten nachweisen, dass die Einnahme von GUM® Periobalance als Therapieergänzung bei Scaling- und Root planing die klinischen Parameter Reduktion der Sondierungstiefe, Blutungsindex (BoP) und Plaqueindex (PBI) erheblich verbessert.

Vicario et al. (Acta Odont Scand 2012, 1-7) bestätigten in einer Doppelblindstudie diese Aussagen eindrücklich.

Segerer et al. (Z Geburtshilfe Neonatol 2011; 215 - PO16_10) konnten feststellen, dass bei der Anwendung von GUM® PerioBalance nach drei Monaten im Vergleich zur Placebo-Gruppe eine signifikante Senkung des Gingiva-Index, des Papillen-Blutungsindex, des Plaque-Index und der Kolonisation mit Streptokokkus mutans beobachtet wurde.

Neuere Arbeiten deuten weiterhin darauf hin, dass Lactobacillus reuteri Prodentis auch bei Mucositis unterstützend wirkt (Flichy, et al (J Periodontal Res. 2015 Feb 25. doi: 10.1111/jre.12264).

Zusammenfassend zeigen die bisher vorliegenden Studien, dass der Konsum von Lutschbonbons mit Lactobacillus reuteri Prodentis eine signifikant verbesserte Plaquekontrolle, eine signifikant reduzierte gingivale Entzündung und signifikant reduzierte Taschentiefen bewirkt.

Kontakt: Sunstar Deutschland GmbH, Schönau; www.gum-professionell.de

Ab sofort Abholservice für Gipsmodelle

Mit dem BEGO Guide Orderportal betreibt die BEGO Implant Systems in Bremen seit mehreren Jahren erfolgreich ihr Planungszentrum für Bohrschablonen. Implantologen können auf einfachem Wege eine Bohrschablone online bestellen. Hierzu wird neben einer CT- oder DVT-Aufnahme bei restbezahnten Fällen ein Gipsmodell benötigt. Auch ein Modell mit einem prothetischen Wax-up kann von den Experten in Bremen in die Planung integriert werden. Für den Versand der Gipsmodelle steht den Anwendern jetzt der neue komfortable Abholservice zur Verfügung. Nach Anlage des Falles im Portal ist es möglich, eine Abholung der Modelle über den Logistikpartner DHL zu beauftragen. Hierbei kann das Zeitfenster zwischen 9:00 und 16:30 Uhr frei gewählt werden. Bei Beauftragung bis 14:00 Uhr kann die Abholung noch am selben Tag erfolgen. Der Kunde erhält im Portal einen Versandaufkleber, der ausgedruckt und auf das Paket geklebt werden muss. Stehen zum Zeitpunkt der Fallanlage die Modelle noch nicht für den Versand zur Verfügung, kann der Abholauftrag auch zu einem späteren Zeitpunkt über das Portal ausgelöst werden. Der Abholservice wird mit 7,50 Euro berechnet, sämtliche Sendungen erfolgen per Express und sind am nächsten Werktag in Bremen. Weitere Informationen unter guide.bego.com

Kontakt: Bego Implant Systems, Bremen; www.bego.com

THOMMEN Medical

RAFFI-NIERT.

DIE KLEINSTE ABUTMENTSCHRAUBE; NATÜRLICH VON THOMMEN MEDICAL.

SCHWEIZER MANUFAKTUR FÜR IMPLANTOLOGIE
www.thommenmedical.com

Qualitätsführer bei Parodontitis-Tests engagiert sich in der Resistenzdiagnostik

Die Carpegen GmbH, Entwickler des Parodontitis-Testverfahrens Carpegen Perio Diagnostik, beteiligt sich an einem neuen Verbund-Forschungsprojekt zur schnellen Identifizierung von Antibiotika-Resistenzen.

„Im Rahmen des ‚PathoSept'-Projekts werden wir gemeinsam mit dem Fraunhofer-Institut FIT ein neues, hochsensitives molekularbiologisches Nachweissystem entwickeln. Das Know-how aus dem Projekt soll dann auch in unsere Parodontitis-Diagnostik zurückfließen", erklärt Geschäftsführerin Dr. Antje Rötger.

Carpegen-Geschäftsführerin Dr. Antje Rötger möchte Zahnärzte besser unterstützen.

Carpegen Perio Diagnostik gilt bereits als Qualitätsführer unter den Parodontitis-Tests. Im Forschungsprojekt „PathoSept", das vom Fraunhofer-Institut für Angewandte Informationstechnik (FIT) koordiniert wird, entwickelt Carpegen gemeinsam mit Partnern ein nutzerfreundliches Komplettsystem für den Nachweis von Sepsis-Erregern mit Resistenzen gegen verschiedene Antibiotika. Bisherige Nachweise beruhen auf Kulturverfahren, die oft mehrere Tage in Anspruch nehmen.

Entsprechend hoch ist bislang die Mortalitätsrate: Allein in Deutschland sterben mehr als 50.000 Menschen pro Jahr an Sepsis. „PathoSept wird es ermöglichen, Erreger und ihre Resistenzen binnen Stunden zu identifizieren und die Überlebenschance betroffener Patienten ganz maßgeblich zu verbessern", gibt Dr. Antje Rötger das Ziel vor.

Das Forschungsprojekt, an dem sich neben dem Fraunhofer-Institut FIT und Carpegen zwei weitere Industriepartner und zwei Universitätskliniken aus Nordrhein-Westfalen beteiligen, startet im Juni 2016. Das Projektvolumen beläuft sich auf 3,5 Millionen Euro.

Zahnärzte können pathogene Keime mit Hilfe quantitativer Parodontitis-Tests schnell und exakt ermitteln.

Resistenzen auch in der zahnärztlichen Praxis relevant

In der zahnärztlichen Praxis ist die schnelle und zuverlässige Erkennung von Erregern mit Testverfahren wie Carpegen Perio Diagnostik bereits gang und gäbe. Allerdings sieht Dr. Antje Rötger noch zu wenig Aufmerksamkeit hinsichtlich der Vermeidung von Resistenzen: „Wenn etwa die beliebte Kombinationstherapie aus Amoxicillin und Metronidazol ohne vorherige Diagnostik der beteiligten Keime eingesetzt wird, bedeutet das für drei von vier Patienten eine Übertherapie", warnt die promovierte Molekularbiologin.

Forschungsergebnisse zeigten zudem, dass solch synergistische Antibiotikakombinationen die Entstehung von Resistenzen sogar beschleunigen können. Es kommt also darauf an, in jedem Einzelfall genau das richtige Antibiotikum zu wählen."

Hier will Carpegen Zahnärzte besser unterstützen: Carpegen Perio Diagnostik bestimmt die für eine Parodontitis verantwortlichen pathogenen Bakterien und gibt Auskunft über die individuell wirksame antibiotische Therapie. Diese liegt in Form eines konkreten Therapievorschlags dem Ergebnis bei. So erhält der Zahnarzt zusätzliche Sicherheit in Therapieplanung, um den Behandlungserfolg zu verbessern und zugleich Fehl- bzw. Übertherapien und damit die Entstehung neuer Resistenzen zu vermeiden.

WEITERE INFORMATIONEN

Carpegen GmbH
Mendelstr. 11
48149 Münster
www.carpegen.de

Aktuelle randomisierte retrospektive 5-Jahresstudie bestätigt den klinischen Erfolg der ICX-Implantate

Im Rahmen einer retrospektiven Auswertung klinischer und radiologischer Verhältnisse von insgesamt 43 ICX-Implantaten bei 19 Patienten hat sich Herr Dr. Oliver Stupar im Rahmen seiner Masterarbeit mit der bewusst provokanten Fragestellung beschäftigt: „Ist ein preiswertes Implantat weniger erfolgreich?".

Die Arbeit, eingereicht an der renommierten Danube Private University in Krems und begutachtet durch Herrn Prof. Dr. Dr. Dr. Christian Foitzik, kategorisiert und bewertet den Implantaterfolg des ICX-Implantatsystems nach internationalen Erfolgskriterien der modernen dentalen Implantologie.

Insgesamt zeigt der Autor anhand überzeugender Langzeitergebnisse beeindruckend, dass die ICX-Implantate, gemessen an modernen Erfolgskriterien der dentalen Implantologie, die Anforderungen von Praxis und Patienten erfüllen. Im Einzelnen leitet der Autor aus dem Datenbestand einer ambulanten Praxis u. a. folgende Ergebnisse ab:

- 98 % der untersuchten ICX-Implantate haben über einen Zeitraum von 63 Monaten keinen, geringen oder nur mäßigen periimplantären Knochenabbau.
- In der untersuchten Patientengruppe von 19 zufällig ausgewählten Patienten mit 43 Implantaten sind keine Implantatverluste bei der Routinekontrolle aufgetreten.
- Implantatrisikofaktoren, wie Diabetes, Rauchen, Osteoporose und Rheuma, zeigen keine nennenswerte Beeinflussung des Implantaterfolges.

Diese Langzeitauswertung bestätigt im Wesentlichen auch die Ergebnisse verschiedener anderer prospektiver und retrospektiver Studien zu ICX-Implantaten:

So dokumentieren beispielweise Karbach et al. [1] in einer randomisierten, prospektiven Crossover-Studie mit ICX-Implantaten lediglich einen Verlust von zwei Implantaten bei Hochrisiko-Patienten mit atrophiertem Knochen und damit eine Implantat-Überlebensrate von 98,3 % nach einem Jahr.

Auch die Arbeit von Sertgöz [2], der u. a. den periimplantären Knochenerhalt bei ICX-Implantaten untersuchte, dokumentiert nach einem Jahr Follow-up

selbst bei schwierigen Verhältnissen ein insgesamt stabiles Knochenniveau, das gemäß moderner Erfolgskriterien als wichtiger Faktor für den Implantaterfolg gilt.

Die aktuelle vollständige 5-Jahresstudie ist auf den Downloadseiten der medentis medical GmbH verfügbar.

QUELLEN

[1] Karbach J, Hartmann S, Jahn-Eimermacher A, Wagner W. Int J Oral Maxillofac Implants. 2015 Sep-Oct;30(5):1143-8. doi: 10.11607/jomi.3987)

[2] Pelin Karasu, Faysal Ugurlu, Atilla Sertgöz: Complete endentulous rehabilitation with immediate function and All-on-Four Concept, Wissenschaftliches Poster, European Prosthodontic Association EPA, Istanbul 25. - 27. September 2014

WEITERE INFORMATIONEN

medentis medical GmbH
53507 Dernau
Gartenstr. 12
Tel. 0 26 43 / 90 20 00-0
Fax: 0 26 43 / 90 20 00-20
www.medentis.de

Neuer Ansatz zur Nachbehandlung von Implantaten

Implantate haben sich als nachhaltige Versorgungsmethode in der Zahnmedizin längst etabliert, allerdings scheitert immer noch ein gewisser Prozentsatz aufgrund von Entzündungen, schlechter Wundheilung und mangelnder Knochenbildung. Eine Hauptursache dafür ist meist die erhöhte Hypoxie im Bereich der Wunde, was die Ausschüttung notwendiger Wachstumsfaktoren behindert, die Energieerzeugung der Zellen hemmt und die Proliferation sowie die Immunabwehr einschränkt.

Eine Erhöhung der Sauerstoffversorgung hat sich entsprechend bei allgemeinen Verletzungen bereits als sehr effizient erwiesen, jedoch eignen sich gängige Behandlungsformen wie HBO oder CDO wenig für eine Anwendung in der Enge und dem feuchten Milieu des Mundraums. Eine Alternative dazu bietet die topische Oral-Sauerstofftherapie (TOOTh), bei der Vorstufen zu aktiven Sauerstoffspezies und reaktive Enzyme in Gelform auf die Wunde aufgetragen werden. Unter anderem in den Niederlanden konnten damit bereits signifikante Behandlungserfolge erzielt werden. Inzwischen ist die komplexe Mischung auch als komplette Serie bei dentalline erhältlich.

Die positive Wirkung von Sauerstoff auf den Metabolimus im Allgemeinen und die Wundheilung im Speziellen war in der jüngeren Vergangenheit Thema vieler Untersuchungen und ist mittlerweile gut belegt [1]. Dabei zeigte sich, dass die O_2-Versorgung in praktisch allen Bereichen, von der Bereitstellung von Energie über die Anregung des Zellwachstums bis zur Aktivierung der Immunabwehr, Einfluss auf den Heilungsprozess nimmt. So ist die Grundbedingung jeglicher Vorgänge zum Schließen einer Wunde die Produktion von ATP über den Zitronensäurezyklus und die Oxidation von Fettsäuren, die wiederum auf Sauerstoff basieren [2]. Gleichzeitig benötigt das NADPH-Oxidase-System O_2 als Reagenz zur Katalyse von reaktiven Sauerstoffspezies (ROS) für den respiratorischen Burst, der die Bakterienabwehr bestimmt [3]. ROS stimulieren zudem die Ausschüttung und Funktion von Zytokinen, die zum einen Neutrophile und Makrophagen rekrutieren und zum anderen die Abgabe von Wachstumsfaktoren wie PDGF, EGF und TGF-b1 erhöhen. Diese ziehen Leukozyten und Fibroblasten an und bringen dadurch die Proliferation in Gang [4]. Darüber hinaus stellt molekularer Sauerstoff einen wesentlichen Baustoff für die Hydroxylasen bei der Bildung von Kollagen dar [5].

Angesichts dessen ist eine starke Hypoxie, wie sie sich beispielsweise in entzündeten Zahntaschen findet, für den Heilungsprozess abträglich. Während eine leichte Sauerstoffunterversorgung im Wundbereich normal und sogar vorteilhaft ist, da sie die Angiogenese fördert [6], lassen ab einem gewissen pO_2-Minimum die Profliferationsprozesse nach. Neutrophile etwa verloren in Versuchen unter 40 mm Hg ihre bakterizide Wirkung [7]. In der Implantationsmedizin ist dann oft eine Periimplantitis die Folge, wodurch das Abheilen und das Einwachsen verzögert bis verhindert werden kann. Eine verstärkte O_2-Zufuhr hat sich aufgrund dessen bei Patienten mit Wundheilungsstörungen bewährt, allerdings eignen sich etablierte Verfahren wie die hyperbare Sauerstofftherapie (HBO) oder die kontinuierliche Sauer-

Abb. 1: In einer niederländischen Studie zu ROS zeigte sich bei allen Periimplantitis-Fällen bereits nach wenigen Wochen eine Besserung. Nach drei Monaten war die Entzündung bei 75 % der Teilnehmer abgeheilt, bei 15 % hatte zudem eine merkliche Osseointegration eingesetzt (Quelle: Berendsen JLM. et al. Adjunctive topical Reactive Oxygen Species (...).

Abb. 2: Als ideale Einsatzform erweist sich ein von niederländischen Zahnärzten, Kieferchirurgen und Implantologen entwickeltes Gel, das einen hohen Sauerstoffanteil enthält sowie Natriumperborat und das Enzym Glucose-Oxidase, die im Wundbereich H_2O_2 in niedriger Konzentration freisetzen (Quelle: Dr. Ronald Muts).

stoffdiffusion (CDO) kaum für eine Anwendung in der Mundhöhle. Um hier die Erfolgschancen beim Setzen von Implantaten zu erhöhen, entwickelten Kieferchirurgen und Implantologen in den Niederlanden daher eine Möglichkeit zur lokalen, topischen Applikation von zusätzlichen ROS.

Zusammensetzung

Hauptwirkstoffe des farblosen und geschmacksneutralen Gels, welches inzwischen unter dem Namen „blue m" erhältlich ist, sind – neben über 100 mg/l O_2 – Natriumperborat sowie das Enzym Glucose-Oxidase, das in Form von Honig-Extrakt zugesetzt wird. Beide Stoffe setzen beim Auftrag auf die Verletzung kontrolliert H_2O_2 in niedriger Konzentration von 0,003 bis 0,015 % frei. Im Gegensatz zu hochkonzentriertem Wasserstoffperoxid, das zur Desinfektion eingesetzt wird und das Gewebe schädigen kann, fungieren diese geringen Mengen von ROS und deren Derivaten unter anderem als Botenstoffe, welche die Heilung anstoßen und unterstützen [8]. Außerdem wirkt das gebildete H_2O_2 bakterizid [9].

Der Honig-Anteil verstärkt zusätzlich die Zytokin-Ausschüttung, unter anderem von TBF-α, und wirkt als Immunmodulator, indem es beispielsweise durch die enthaltenen Anti-Oxidantien einer zu hohen ROS-Konzentration entgegenwirkt [10]. Auch zeigte eine in-vitro-Studie an Porphyromonas gingivalis eine signifikante Wachstumshemmung durch Zugabe von Honig [11]. Darüber hinaus enthält die Rezeptur Xylitol als Anti-Kariogen und zur Plaque-Kontrolle sowie Lactoferrin, um eine Bakterienvermehrung zu unterbinden und das Knochenwachstum anzuregen. Auf Fluorid wird dagegen verzichtet, da es die Korrosionsbeständigkeit von Titan-Implantaten beeinträchtigen kann [12].

Abb. 3: Aufgetragen – beziehungsweise in die Zahntasche eingebracht – wird das Gel am einfachsten mit einer Einwegspritze mit Mini-Kanüle (Quelle: dentalline).

Fallbeispiel 1

In den Niederlanden wird das TOOTh-Verfahren mit ROS-Gel mittlerweile seit einigen Jahren angewendet und hat bereits in zahlreichen Fällen zu deutlichen Verbesserungen des Gewebezustands um das Implantat bis hin zu echten Einheilungserfolgen geführt. So berichtet Dr. Ronald Muts, allgemein-praktizierender Zahnarzt in Apeldoorn, etwa von einem 39-jährigen Patienten mit Periimplantitis samt einem zirkulären Knochendefekt und einer Tasche von 9 mm. Nach Kürettage der Mukosa wurde das Gel direkt auf das Wundbett appliziert und in der Folge wie vorgeschrieben vom Patienten weiter versorgt. Eine Reinigung der Implantatoberfläche fand in diesem Fall nicht statt. Dennoch zeigte sich bei einer Kontrolle nach einem Jahr neues Knochenwachstum um das Implantat in vertikaler und horizontaler Richtung. Zudem verringerte sich die Taschentiefe auf 4 mm, Rötung und Schwellung des Gewebes, das jetzt wieder eng am Implantat anlag, waren verschwunden. Nach einem weiteren Jahr war die Tasche nur noch 3 mm tief und der Knocheneinwuchs hatte sich durchgesetzt (Abb. 4).

Fallbeispiel 2

Ähnlich positiv verlief der Fall einer 62-jährigen Patientin, die mit Periimplantitis und einer Taschentiefe von 12 mm vorstellig wurde. Hier wurde das Implantat in einer Lappenoperation freigelegt und gründlich gereinigt, da noch Zementreste vorgefunden wurden. Anschließend wurde auf die Implantatoberfläche wie auf die genähte Stelle das ROS-produzierende Gel aufgebracht. Außerdem sollte die Patientin aufgrund der Schwere des Befunds dreimal täglich das Gel um das Implantat auftragen und

Abb. 4: Der Zahnarzt Dr. Ronald Muts in Apeldoorn setzt das Gel schon seit längerem ein. Bei einem Patienten mit Periimplantitis mit einer Taschentiefe von 9 mm ließ sich mit dieser Behandlung in zwei Jahren deutliches Knochenwachstum und eine Reduzierung der Tasche um 6 mm erreichen (Quelle: Dr. Ronald Muts).

die zur Serie gehörende Mundspülung, die auf denselben Wirkstoffen basiert, verwenden. Zwei Jahre später hatte sich ein deutlich sichtbares Knochenwachstum eingestellt und die Taschentiefe war auf 4 mm zurückgegangen (Abb. 5).

Aktuelle Studie

Eine Studie der Mondzorgkunde Hogeschool Utrecht, des Rijnstate Hospital Arnhem und der Radboud University Nijmegen zur Wirkung des ROS-Gel bei Parodontitis und Periimplantitis bestätigt diese Ergebnisse: Bei allen 34 Teilnehmern mit Periimplantitis zeigte sich bereits nach drei bis sechs Wochen eine Besserung. Nach drei Monaten war die Entzündung in 75 % der Fälle abgeheilt, bei 15 % der Patienten hatte zudem eine merkliche Osseointegration eingesetzt. Nur eines von insgesamt 40 beobachteten Zahnimplantaten war in diesem Zeitraum verloren gegangen. Weitere drei Monate später wurde bei 15 % der Teilnehmer ein Einwachsen um 3 mm sowie bei 60 % um 2 mm festgestellt, während bei nur vier Teilnehmern keine Osseointegration stattfand [13].

Abb. 5: Bei einer 62-jährigen Periimplantitis-Patientin mit einer Taschentiefe von 12 mm wurde das ROS-Gel nach einer Reinigung des Implantats eingesetzt. Zudem sollte die Dame es 3 x täglich zu Hause auftragen und ebenso oft eine Mundspülung mit denselben Wirkstoffen einsetzen. Zwei Jahre später war das Implantat gut eingewachsen und die umgebende Tasche nur noch 4 mm tief (Quelle: Dr. Ronald Muts).

Abb. 6: Die komplette Produktlinie „blue m" zur topischen Anwendung von Sauerstoff in der Zahnmedizin umfasst eine Mundspülung, eine Zahncreme, ein Spray und ein Fluid (Quelle: dentalline).

Anwendungsempfehlungen

Dank seiner eher zähflüssigen Konsistenz lässt sich das Gel gezielt auftragen. Bei Bedarf kann es auch in eine Tiefziehschiene oder unter einer Prothese eingebracht werden, so dass sich eine höhere Einwirkzeit ergibt. Idealerweise sollte bei einer anstehenden Implantation bereits im Vorfeld 14 Tage mit dem Mundwasser gespült werden, um das Zahnfleisch vorzubereiten. Nach der Operation kann der Arzt das Gel mittels einer 2,5 ml Einwegspritze und einer Mini-Kanüle direkt auf die Wunde aufbringen, wodurch der Heilungsprozess angestoßen wird. Anschließend sollte der Patient noch für zwei Wochen weiter das Mundwasser sowie die blue m-Zahncreme verwenden. Bei einer Periimplantitis sollte zunächst ein akutes Wundbett mittels Kürettage und Wurzelglättung geschaffen werden. In diese Tasche wird das Oral-Gel eingebracht. Im weiteren Verlauf sollte der Patient zweimal täglich Mundwasser und Zahncreme verwenden sowie abends das Gel mit einer Interdentalraumbürste auftragen oder – falls möglich – mit der Spritze in die Tasche einführen.

Das blue m ROS-Gel, die Mundspülung und die Zahncreme sind in Deutschland einzeln oder als Set bei dentalline erhältlich. Zusätzlich ist eine zweite Serie mit Fluorid-Zusatz sowie ein Fluid mit noch höherem Sauerstoffanteil geplant.

WEITERE INFORMATIONEN

dentalline GmbH & Co. KG
Goethestr. 47 · 75217 Birkenfeld
Tel. 0 72 31 / 97 81-0 · Fax: 0 72 31 / 97 81-15
E-Mail: info@dentalline.de · www.dentalline.de

LITERATUR

[1] Unter anderem: Hopf H. and Rollins M. Wounds: An Overview of the Role of Oxygen. Antioxidants & Redox Signaling 9, 2007.
Schreml S., Szeimies R.M. et al. Oxygen in acute and chronic wound healing. British Journal of Dermatology 2010.
Sen CK. Wound Healing Essentials: Let There Be Oxygen. National Institutes of Health Public Access.

[2] Gordillo GM. and Sen CK. Revisiting the essential role of oxygen in wound healing. American Journal of Surgery 186, 2003.
Tandara AA. and Mustoe TA. Oxygen in wound healing – more than a nutrient. World Journal of Surgery 28, 2004.

[3] Edwards S., Hallett M. and Campbell A. Oxygen-radical production during inflammation may be limited by oxygen concentration. Biochemical Journal 217, 1984.
Gabig TG., Bearman SI. and Babior BM. Effects of oxygen tension and pH on the respiratory burst of human neutrophils. Blood 53, 1979.

[4] Schreml S. et al. Oxygen. 2010 (Siehe 1).

[5] Berthod F., Germain L. et al. Extracellular matrix deposition by fibroblasts is necessary to promote capillary-like tube formation in vitro. Journal of Cellular Physiology 207, 2006.
Hopf H., Gibson JJ. et al. Hyperoxia and angiogenesis. Wound Repair and Regeneration 13, 2005.
Hunt TK., Aslam RS. et al. Aerobically Derived Lactate Stimulates Revascularization and Tissue Repair via Redox Mechanisms. Antioxidants & Redox Signaling 9, 2007.

[6] Hopf H. et al. Hyperoxia. 2005
Knighton DR., Hunt TK. et al. Oxygen tension regulates the expression of angiogenesis factor by macrophages. Science 221, 1983.
Sen CK., Khanna S. et al. Oxidant-induced vascular endothelial growth factor expression in human keratinocytes and cutaneous wound healing. The Journal of Biological Chemistry 277, 2002.

[7] Hohn DC., MacKay RD. et al. Effect of O_2 tension on microbicidal function of leukocytes in wounds and in vitro. Surgical forum 27, 1976.
Jonsson K., Hunt TK. et al. Oxygen as an isolated variable influences resistance to infection. Annals of Surgery 208, 1988.

[8] Sen CK. Redox signaling and the emerging therapeutic potential of thiol antioxidants. Biochemical Pharmacology 55, 1998.
Stone JR., Yang S. Hydrogen peroxide: a signaling messenger. Antioxidants & Redox Signaling 8, 2006.
Rhee SG. Cell signaling. H_2O_2, a necessary evil for cell signaling. Science 312, 2006.

[9] Kwakman P., te Velde A. et al. How honey kills bacteria. FASEB Journal 24, 2010.

[10] Majtan J. Honey: An immunomodulator in wound healing. Wound Repair and Regeneration 22, 2014.
Majtan J., Kovacova E. et al. The immunostimulatory effect of the recombinant apalbumin 1-major honeybee royal jelly protein-on TNFαrelease. International Immunopharmacology 6, 2006.
Van den Berg AJ., van den Worm E. et al. An in vitro examination of the antioxidant and anti-inflammatory properties of buckwheat honey. Journal of Wound Care 17, 2008.

[11] Eick S., Schäfer G. et al. Honey – a potential agent against Porphyromonas gingivalis: an in vitro study. BMC Oral Health 14:24, 2014.

[12] Noguti J., de Oliveira F. et al. The role of fluoride on the process of titanium corrosion in oral cavity. Biometals 25, 2012.
Milošev I., Kapun B. et al. The effect of fluoride ions on the corrosion behaviour of Ti metal, and Ti6-Al-7Nb and Ti-6Al-4V alloys in artificial saliva. Acta Chimica Slovenica 60, 2013.

[13] Berendsen JLM., el Allati I. et al. Adjunctive topical Reactive Oxygen Species (ROS) in periodontitis and periimplantitis – a pilot study.

mds www.mds-dental.de

CERASORB® Foam
Intelligentes Alveolen-Management

NEU! 0,5 cc

CERASORB® Foam
CERASORB® in Kollagen-Matrix

Einfache Handhabung
- defektgerecht modellierbar
- komfortabel positionierbar

Attraktive Angebote und Abrechnungstipps unter www.mds-dental.de (auch telefonisch oder per E-Mail)

CERASORB®
... mit Sicherheit Knochen

exklusiv bei mds
Spitzenprodukte der curasan AG

mds Medical & Dental Service GmbH
Jacques-Remy-Straße 17
D – 56203 Höhr-Grenzhausen
E-Mail: service@mds-dental.de
Tel.: +49(0) 26 24 - 94 99 - 0
Fax: +49(0) 26 24 - 94 99 - 29

Im Grimaldi Forum in Monaco trafen sich im April über 2.300 Wissenschaftler und Praktiker.

Osteology Symposium 2016 in Monaco:

Das „Warum“ und „Wie“ der regenerativen Therapie

Vom 21. bis 23. April war Monaco der Treffpunkt für alle, die an oralen regenerativen Therapien interessiert sind. 2.311 Wissenschaftler und Zahnärzte aus 67 Ländern waren zum 5. Internationalen Osteology Symposium gekommen. Im Rahmen der Veranstaltung wurde THE BOX vorgestellt. Die globale Community Plattform stellt Hilfsmittel und Informationen zur Verfügung und soll alle vernetzen, die in der oralen Regeneration tätig sind.

Alle drei Jahre wird das Symposium von der Osteology organisiert. Wissenschaftler und Zahnärzte aus der ganzen Welt nahmen an den interessanten Präsentationen, Workshops und Kursen teil. Das diesjährige Motto „Das WARUM und WIE der regenerativen Therapie lernen“ hatte es in sich. Los ging es am Donnerstag mit 12 Partner-Workshops und 8 Osteology-Workshops. Diese boten die Gelegenheit, neueste Techniken und Materialien selbst auszuprobieren. Erstmals wurden bei einem internationalen Osteology Symposium drei Master-Clinician-Kurse angeboten. Auch diese trafen auf großes Interesse. Der offizielle Startschuss folgte am Donnerstagabend mit einem Welcome Drink in der Industrieausstellung. 49 Aussteller präsentierten hier während der Veranstaltung ihre Produkte.

Das Plenum war fast bis auf den letzten Platz gefüllt.

Wissenschaftliches Programm

Am Freitagmorgen eröffnete der Präsident der Osteology Stiftung, **Prof. Dr. Mariano Sanz** aus Spanien, das wissenschaftliche Programm. Gemeinsam mit dem

Fortbildungskomitee hatten die beiden Vorsitzenden des Symposiums, **Prof. Dr. Friedrich W. Neukam** (Deutschland) und **Dr. Myron Nevins** (USA) ein Programm zusammengestellt, das versprach, offene Fragen zu beantworten. Denn Zahnärzte stehen in der täglichen Praxis unzähligen Fragestellungen gegenüber: „WARUM sind bestimmte Verfahren notwendig?", „WARUM treten Komplikationen auf?", „WARUM ist Ästhetik so wichtig?" aber auch „WIE heilt Gewebe optimal?", „WIE können wir das beste Ergebnis erzielen?" oder „WIE soll ich mit Komplikationen umgehen?".
Anhand von Präsentationen im Rahmen von interaktiven Sessions und Diskussionen sollten innerhalb von zwei Tagen möglichst viele dieser Fragen beantwortet werden. International anerkannte Referenten vermittelten den Teilnehmern wichtige Kenntnisse für deren Praxisalltag. Durch die Verknüpfung von Wissenschaft und Praxis (gemäß dem Motto der Osteology: Linking Science with Practice in Regeneration) wurden diese Themen auf Grundlage von Erkenntnissen aus der Forschung sowie anhand von Studiendaten erörtert.
„Behandlungsschemata und Konzepte müssen immer wieder überprüft werden, da sich das Wissen, insbesondere in der regenerativen Therapie, geändert hat und sich auch in Zukunft rasch ändern wird", so Prof. Neukam. „Das Gespräch über das WARUM und WIE umfasst auch die Vorstellung von neuesten Forschungsergebnissen."
Diese wurden teils im Klinischen Forum behandelt, aber auch in der Posterausstellung auf beachtlichen 161 Postern präsentiert.

Klinisches Forum

Dauerhafter Implantaterfolg im regenerierten Knochen war das Thema der ersten Session. **Prof. Dr. Daniel Buser** (Schweiz) stellte Techniken und Ergebnisse der zwei am besten dokumentierten Augmentationstechniken vor. Sowohl bei der Sinusbodenelevation als auch der GBR werden Knocherersatzmaterialien und Membrane verwendet. Buser ermahnte junge Kollegen, sich auf Forschung und Studien zu verlassen und gut dokumentierte Produkte zu verwenden.

Prof. Dr. Stephen Chen (Australien) sprach über Strategien beim Paro-Patienten. Denn hier sei das Risiko eine Periimplantitis zu entwickeln erhöht. Somit bekommt bei Prof. Chen kein Patient ein Implantat, bevor die Paro-Behandlung abgeschlossen ist. Es besteht hier ein hoher Behandlungsbedarf. Behandler müssen die Risikofaktoren für biologische Komplikationen verstehen, um die richtigen Behandlungsstrategien entwickeln zu können.
Prof. Dr. Massimo Simion (Italien) sprach über Implantatoberflächen. Nach einer praxisinternen Auswertung nach 15 Jahren kam er zum Ergebnis: „Maschinierte Oberflächen sind am sichersten. Es passieren damit die wenigsten Fehler. Manch andere Oberflächen sind auch gut, jedoch manche sind gefährlich."
Mit kurzen Implantaten beschäftigte sich **Prof. Dr. Franck Renouard** (Frankreich). Er stellte fest, dass diese nichts für Anfänger seien. Denn deren Überlebensrate ist schlecht, es existiert ein biomechanisches Risiko und sie sind schwer zu platzieren. Aber die Alternative lautet Sinuslift – und der sei erst recht nichts für Anfänger...
Dr. Hadi Antoun (Frankreich) befasste sich vor der Diskussionsrunde aller Referenten mit der Sofortimplantation in der Molarenregion. Am Samstag sprach **Dr. Istvan Urban** aus Ungarn über die vertikale Kieferkammaugmentation. Mit beeindruckenden Aufnahmen und seinem breiten Wissen über neueste Studienergebnisse fesselte er die Zuhörer.
Innovationen der minimal-invasiven Chirurgie waren im Anschluss das Thema von **Dr. Marc Nevins**. **Dr. Jan Derks** aus Schweden sprach über die Häufigkeit und Diagnose von Periimplantitis, **Dr. Mario Roccuzzo** (Italien) über deren regenerativen Ansatz und **Prof. Dr. Jürgen Schwarz** (Deutschland) befasste sich mit der chirurgischen Therapie der Periimplantitis.

Förderung der Wissenschaft

Im Rahmen einer Pressekonferenz stellte der Vorsitzende des Wissenschaftlichen Komitees der Osteology Stiftung, **Prof. Dr. William Giannobile** aus den USA, verschiedene Programme vor, mit denen die Stiftung die Wissenschaft unterstützt. Denn eine der Kernaktivitäten sei die Bereitstellung von Geldern für Forscher. Im Jahr

Die Workshops am Donnerstag waren fast restlos ausgebucht.

Nach den einzelnen Referaten blieb noch genügend Zeit zur Diskussion (von links): Prof. Dr. William Giannobile, Prof. Massimo Simion und Prof. Dr. Daniel Buser.

Der Präsident der Osteology Stiftung, Prof. Dr. Mariano Sanz und...

... Prof. Dr. Friedrich W. Neukam stellten sich den Fragen der Presse.

2015 wurden sechs Advanced Researcher Grant und fünf Young Researcher Grants bereitgestellt. Damit hat die Osteology Stiftung seit ihrer Gründung im Jahr 2004 bereits 67 Forschungsprojekte finanziert, von denen einige zu bedeutsamen Erkenntnissen und Publikationen geführt haben.
Giannobile berichtete auch, dass das neue Research-Scholarship-Programm, das 2015 gestartet wurde, ein großer Erfolg geworden ist. Die Stiftung hat zahlreiche Bewerbungen aus der ganzen Welt erhalten. Bis jetzt wurden acht Stipendiaten ausgewählt. Sie stammen aus Brasilien, Deutschland, Iran, USA, Japan, Litauen und Südkorea und werden ein Jahr an einem der Osteology Research-Scholarship-Zentren in Ann Arbor, Bern, Boston, Düsseldorf, Göteborg, Madrid, Wien und Zürich verbringen.
Und zur Förderung der besten Praktiken in der Wissenschaft wurden Osteology Research Guidelines Bücher für klinische und präklinische Forschung der Osteology Community online zur Verfügung gestellt, erklärte Giannobile.

Hector Rios aus Michigan präsentierte THE BOX.

Strategische Weiterentwicklung der Osteology

Der Stiftungsrat der Osteology Stiftung wird sich darauf konzentrieren, mehr und bessere Fortbildungen für Zahnärzte und Wissenschaftler anzubieten. Dazu wurde eine Arbeitsgruppe mit Mitgliedern aus dem Vorstand, dem Expertenrat und der Verwaltung der Stiftung geschaffen, die zurzeit an einem Zukunftskonzept arbeitet.
Die geografische Expansion wird hier als sehr wichtig erachtet. Darum ist die weltweite Expansion der Aktivitäten der Stiftung ein wichtiges Ziel, das aktuell intensiv verfolgt wird.
Um die Fortbildungsaktivitäten und die geografische Entwicklung zu stärken, ist die Osteology auch zahlreiche Partnerschaften mit Universitäten, Gesellschaften und anderen professionellen Organisationen weltweit eingegangen. „Gemeinsam sind wir stärker als alleine", betonte Mariano Sanz. „Daher versuchen wir, Synergien zu nutzen, sodass alle Beteiligten davon profitieren können und wir mehr und bessere Fortbildungen für Wissenschaftler und Zahnärzte auf der ganzen Welt anbieten können."

Globale Vernetzung

Ein wichtiges Ziel der zukünftigen strategischen Entwicklung ist ein weltweites Netzwerk, das Forscher und Zahnärzte in der oralen Regeneration auf globalem Niveau verbindet.
Sanz erklärte, dass das zwar nicht einfach sei: „Es ist eine große Herausforderung, Wissenschaftler und Zahnärzte in einem ständig wachsenden globalen Kontext zu verbinden." Aus diesem Gedanken heraus wurde die neue Onlineplattform THE BOX ins Leben gerufen. Diese spielte auch gleich in Monaco eine wichtige Rolle.

Was ist in „THE BOX“?

Projektleiter **Hector Rios** aus den USA erklärte, dass es das Ziel sei, einen Ort zu schaffen, den man zum Thema orale Regeneration aufsucht, der alle Menschen in diesem Bereich verbindet und der neue und einzigartige Vorteile für Wissenschaftler und Zahnärzte bietet.
„Zahnärzte können das Tool CASE BOX nutzen, um klinische Fälle in der oralen Regeneration zu dokumentieren und zu bewerten. Der Benutzer entscheidet, ob er seine Fälle mit dem Netzwerk teilen, mit einem Kollegen besprechen oder doch lieber privat halten möchte.“
Weiterhin bietet THE BOX mit dem Research Wizard ein neues Tool für junge und unerfahrene Wissenschaftler. „Er führt den Benutzer Schritt für Schritt durch den Prozess der Erstellung eines Forschungsprojekts und leitet ihn zu den relevanten Ressourcen.“
THE BOX biete auch reale Zusatzvorteile für die Live-Symposien der Stiftung, und zwar nicht nur während, sondern auch nach der Veranstaltung. Auf der Osteology Monaco konnten Benutzer online auf das Programm zugreifen, alle Abstracts durchsuchen und alle Poster in einer Online-Posterausstellung ansehen. Die Autoren der Poster konnten direkt kontaktiert werden, und Fragen an die Referenten wurden während des Kongresses online gestellt.
Rios erklärte weiter, dass THE BOX auch tolle Möglichkeiten zum Netzwerken biete: Eine weltweite Interaktion wird möglich, das persönliche Netzwerk wird erweitert, neue Kontakte werden gefunden und Gespräche mit Experten können begonnen werden. Im persönlich anpassbaren Bereich findet der User die neuesten Nachrichten und Updates aus seinem Netzwerk.
Rios lud ein, sich anzumelden und Teil der globalen Osteology Community zu werden. Nur so kann diese wachsen und zu der Plattform werden, die man zum Thema orale Regeneration aufsucht. „Und das Beste“, so Rios abschließend, „ist, dass die Nutzung von THE BOX kostenlos ist“.
Sanz schloss die Pressekonferenz mit den Worten: „Wir glauben, dass wir sehr gut für die Zukunft aufgestellt sind. Mit THE BOX haben wir einen ersten großen Schritt in die Zukunft getan, in der wir unsere Mission und Vision verfolgen, alle Menschen in der oralen Regeneration miteinander zu verbinden, um so Fortschritte in diesem Bereich zu machen und bessere Behandlungen zum Vorteil aller Patienten weltweit anzubieten.“

Fazit und Ausblick

Es waren wieder einmal sehr aufschlussreiche Tage in Monaco – mit sicherlich zahlreichen neuen Erkenntnissen für das internationale Fachpublikum. Es wurden sehr viele offene Fragen beantwortet, so dass die jeweils schwierigste Entscheidung – sprich die klinische Entscheidung – zukünftig leichter beantwortet werden kann.
Das nächste Osteology Symposium wird 2019 stattfinden. Termin und Ort sind bis jetzt noch offen!

Carmen Bornfleth

DENT IMPLANTOL 20, 4, 258 - 261 (2016)

Messe Stuttgart
Mitten im Markt

FACH DENTAL SÜDWEST

21. – 22. OKTOBER 2016
MESSE STUTTGART

Besuchen auch Sie die wichtigste Fachmesse für Zahnmedizin und Zahntechnik in Süddeutschland.

2016 mit den Top-Themen:
- Digitaler Workflow – vom Scan bis zum Zahnersatz
- Hygiene in Praxis und Labor
- Zahnerhaltung – Prophylaxe, Reinigung und Therapie

Partner:
LANDESZAHNÄRZTEKAMMER BADEN-WÜRTTEMBERG
LZK Körperschaft des öffentlichen Rechts

www.fachdental-suedwest.de

Eintrittskarten-Gutscheine erhalten Sie bei Ihrem Dental-Depot!

2. Anwendertreffen von Dentaurum Implants:

Facettenreiche zahnmedizinische Disziplin

Den Facettenreichtum der Implantologie stellte Dentaurum Implants auf seinem zweiten internationalen Anwendertreffen vom 22. bis 24. April im Berliner Meliá Hotel heraus. Unter dem Leitgedanken „Experience – the significant difference" berichteten 18 Referenten über Aktuelles aus Wissenschaft und Praxis. Mehr als 300 Zahnärztinnen und Zahnärzte aus vielen Regionen der Welt folgten der „International Dental Conference" mit großer Aufmerksamkeit und viel Detailinteresse.

Dentaurum Implants konzipierte ein die vielen Facetten der Implantologie widerspiegelndes, themenreiches Programm. 18 Referenten vermittelten in Workshops und Vorträgen Aktuelles aus Wissenschaft und Praxis von der Patientenvorbereitung über die Diagnostik, Planung, Chirurgie bis hin zur Implantatinsertion und Prothetik. Weiter waren auch Beiträge zur Notfallmedizin sowie Hilfestellungen für Patientengespräche Bestandteil der Veranstaltung. Damit war die Konferenz rundum auf den Nutzen der implantologisch arbeitenden oder interessierten internationalen Veranstaltungsteilnehmerinnen und -teilnehmer ausgerichtet. Sie bestätigten durch ihre große Aufmerksamkeit und detailinteressierten Nachfragen die hohe Alltagsrelevanz der dargebotenen Informationen.

Zahl der Implantatpatienten steigt

Bei aller Unterschiedlichkeit der Informationen gab es einige Gemeinsamkeiten in den Aussagen der Referenten. So wurde mehrfach konstatiert, dass die Anzahl an Patienten wächst, die erst in fortgeschrittenem Alter (teil-)prothetisch versorgt werden müssen. Auch, dass sich Patienten zunehmend für implantatgetragene Rehabilitationen entscheiden, da ihnen der damit verbundene hohe Prothetikkomfort und der Erhalt bzw. die Wiedererlangung ihrer Lebensqualität plausibel ist. Ergänzend wurden auch die Vorteile von den Referenten wiederholt erwähnt, die sich durch die Anwendung digitaler Verfahren in Praxis und Labor für die Implantatplanung, das Prothetikdesign oder die Fertigung ergeben.

Insbesondere **Dr. Sigmar Schnutenhaus** (Hilzingen) ging auf den digitalen Wandel in der Implantatprothetik ein, durch den sich Abläufe in Praxis und Labor verkürzen lassen – aber auch eine größere Sicherheit entstehe. Neben der Nutzung von CT- oder DVT-Daten für Diagnose und Planung sieht der Referent auch Vorteile in einer schablonengeführten Implantologie, sofern die Bohrschablonen lagerichtig auf Schleimhaut und/oder Zähnen fixiert sind. Weitere Vorteile liegen für ihn in der Verkürzung von Behandlungszeiten, der reduzierten Patientenbelastung durch geringeren Schmerz, Schwellungen und Hämatome, der möglichen minimalinvasiven Nutzung von Mini-Implantaten und des damit verbundenen Entfalls von Augmentationen. Auch die Herstellung der Prothetik mit (zahnfarben-kolorierten) Monowerkstoffen, wie Vollzirkonoxid oder Lithiumdisilikat, sprach der Referent an, der in der Verwendung der digitalen Verfahren auch einen Beitrag zur Gesundheitsökonomie sieht.

Bevor mit einer implantatprothetischen Rehabilitation begonnen wird, sollten jedoch die jeweiligen Patienten auf mögliche muskulär-skelettale Dysfunktionen untersucht werden – dies empfahl **Dr. Dieter Lazik** (Slow med, Potsdam) in seinem Workshop „Das craniosacrale System im zahnärztlichen Kontext". In seinen Ausführungen stellte der Referent heraus, dass in einer wechselseitigen Beziehung mögliche Dysfunktionen zu einer falschen Okklusionseinstellung führen, umgekehrt auch eine falsche Okklusionseinstellung Dysfunktionen auslösen könne. Lazik machte dies an einigen Teilnehmern durchgeführten bio-mechanischen Muskelstimulationen eindrucksvoll

Tobias Grosse (Dentaurum Implants) und PD Dr. Friedhelm Heinemann (Konferenzleiter) begrüßten die Teilnehmer.

Dank Simultanübersetzung konnten die Teilnehmer den Vorträgen wahlweise auf Deutsch oder Englisch folgen.

deutlich: Aus seinen manuellen Interventionen manifestierten sich bei diesen sofort muskulär-skelettale Veränderungen.

Mini-Implantate als Alternative

Die „Strategische Pfeilervermehrung mit Standard- und Mini-Implantaten" – wie mit dem ab Spätsommer erhältlichen CITO mini® – oder von Shorties wurde in zwei getrennten Beiträgen von **Prof. Dr. Christoph Peter Bourauel** (Bonn) und dem Konferenzleiter **PD Dr. Friedhelm Heinemann** (Morsbach) sowie **PD Dr. Torsten Mundt** (Greifswald) thematisiert. Heinemann zeigte am Beispiel der Zahn/Implantat getragenen „Greifswalder Brücke" die „Klinik" der auftretenden Kaukräfte und ihre unterschiedliche Ableitung. Dies wiederholte er später auch an einer Teleskopkronen-Zahn- sowie Kugelkopfanker-Implantatgetragenen (mit O-Ring als „Stressbreaker"!) herausnehmbaren Restauration. In diesem Zusammenhang empfahl der Referent die Wahl des Implantatdurchmessers immer auch vom jeweiligen Patienten abhängig zu machen, da dessen Konstitution die Kaukräfte – sie können zwischen 50 und 1.000 N liegen – beeinflusst, die über die Restauration auf die Implantate wirken.

Bourauel stellte die Designentwicklung von Implantaten vor, in die simulierte Belastungsberechnungen nach der Finite-Element-Methode (FEM) sowie biomechanische Untersuchungen unter klinischen Parametern einfließen. Durch seine Ausführungen ließ sich gut nachvollziehen, wie auch die geometrische Form (unter anderem Optimierung der Spannungsreduktion) des durchmesserreduzierten CITO mini® Implantates entstanden ist, das eine minimalinvasive Insertion möglich macht. **Mundt** fragte zu den Shorties, ob der „Trend wissenschaftlich evident" sei. Dazu stellte er zunächst deren Vorteile heraus, wie: „Vermeidung von Augmentationen, Verkürzung der Behandlungsdauer, Senkung postoperativer Beschwerden, einfache Anwendung, geringe Risiken, Kostenreduktion" – die in der Aussage mündete: „Mehr Patienten entscheiden sich für Implantate". Aber auch die Nachteile der kurzen Implantate machte der Referent deutlich und führte dazu aus: „Geringerer Knochen-Implantat-Kontakt, höherer Stress bei Belastung auf den umliegenden Knochen, Knochenabbau erreicht schneller (sein) Limit, primäre Stabilität eingeschränkt, Indikationseinschränkungen." Zu Letzterem folgte die Information: „In der Regel keine Sofortbelastung". In der Zusammenfassung seines Vortrages sieht Mundt bei der Verwendung von „Implantate kleiner 10 mm heute wahrscheinlich kein Problem!" und empfahl dazu: „Implantate mit rauer Oberfläche, Aufbereitung und Insertion entsprechend Knochenqualität, keine Sofortbelastung, keine Extensionsbrücken, Erhöhung Implantatanzahl (Zahn für Zahn), primäre Verblockung bei mehreren Implantaten, Front-Eckzahnführung/okklusale Adjustierung."

Sofortbelastung – wann erfolgreich?

Neben ihrem vorgenannten Workshop-Beitrag referierten **Prof. Dr. Christoph Peter Bourauel** und **PD Dr. Friedhelm Heinemann** am zweiten Veranstaltungstag zum Thema der „Sofortbelastung von tioLogic®-Implantaten". Unter Bezugnahme auf Studienergebnisse sowie eigenen Erfahrungen äußerten sie, dass die Implantatgeometrie sowie die Einhaltung des Bohrprotokolls die Primärstabilität unterstützen. Weiter führten sie aus, dass eine Sofortbelastung unter anderem dann erfolgreich ist, wenn die klinische Indikation und eine starre Verbindung zwischen den Implantaten gegeben ist. Kritischer sei eine Sofortbelastung bei Einzelzahnrestaurationen zu bewerten. Die Verbesserung der Primärstabilität war auch ein Anliegen von **Dr. Stefan Möller** (Göttingen). In seinem Vortrag „Kortikale Mikrofixation von Schraubenimplantaten mit Osteosyntheseplatten – Satellitenimplantate" zeigte er, wie durch die Integration einer fortlaufenden Osteosyntheseplatte, die sich aus horizontalen Kräften ergebenden „rotatorisch lösenden Drehmomente" aufgenommen werden. Nach den klinischen Erfahrungen von Möller erhöhen die so mikrofixierten Schraubenimplantate die Primärstabilität um mindestens eine Stufe.

Komplikationen und Periimplantitistherapie

Die Vermeidung von „Komplikationen in der Implantologie" war ein Anliegen von **Prof. Dr. Dr. Kai-Olaf Henkel** (Hamburg). Für ihn beginne eine Fehlervermeidung bereits im Patientengespräch zu Beginn einer Behandlung. So beispielsweise in der Anamnese, die unbedingt auch die Frage nach „weiteren Krankheiten" beinhalten sollte, um sich mit einem gegebenenfalls vom Patienten niedergeschriebenem „Nein" als Zahnarzt abzusichern. Des Weiteren würde dazu auch das Aufklärungsgespräch („Krankheitsaufklärung (inklusive Verlauf), Therapie-, Risiko-, Alternativ-, Kosten- sowie Verhaltensaufklärung) „unter Zeugen" gehören. Zur Vermeidung von Planungsfehlern empfahl Henkel, die computergestützte Implantatplanung zu

Viele internationale Teilnehmer verfolgten aufmerksam das Vortragsprogramm…

… und zeigten ihr Interesse an dessen Inhalten durch aktives Nachfragen. *Bildquelle: Dentaurum Implants, Ispringen*

nutzen, da sie viele relevante Informationen liefere, die für eine Implantatinsertion unverzichtbar sind.
Über „Fortschritte der Periimplantitistherapie" berichtete **Prof. Dr. Klaus K.-F. Roth** (Hamburg). Die Zusammenfassung seines Vortrages mündete in diesen Aussagen: „Sehr unbefriedigende Studienlage", ein „regelmäßiger Recall und exzellente Mundhygiene reduzieren das Erkrankungsrisiko erheblich", „Okklusal verschraubte Konstruktionen sind reparaturfreundlicher und therapeutischen Interventionen besser zugänglich (keine Zementitis)", „Airflow, Laser & PACT können die Dekontamination optimieren" sowie „Keine Re-Osseointegration – selbst bei erfolgreicher regenerativer Therapie".
Empfehlungen zum Notfallmanagement in der zahnärztlichen Praxis gab der Anästhesist **Dr. Peter Schablin** (Bonn). Er ging damit auch auf die Entwicklung ein, dass künftig mehr alte, multiple vorerkrankte Patienten in die Praxen kommen werden. Seine Ausführungen schlossen in der Aufforderung: „Machen Sie nur das, was Sie können und rufen sie bei darüber hinausgehend notwendigen Maßnahmen den Rettungsdienst." In Zusammenhang mit dieser Aussage war es Schablin wichtig darauf hinzuweisen, dass gegebenenfalls ein Notarzt explizit mit angefordert wird. Dies sei auch aus Gründen des Haftungsrechts unbedingt zu beachten.

Workshops und Patientenberatung

Auch einige Veranstaltungsbeiträge, die ganz besonders durch ihre visuellen Darstellungen getragen waren, wurden angeboten. So der Workshop von **Dr. Daniel Schulz** (Henstedt-Ulzburg) zu „Tipps und Tricks rund ums Weichgewebe – vor, während und nach der Implantation". Hier zeigte der Referent an Operationsbeispielen, wie sich das Weichgewebe verändern beziehungsweise optimieren lässt. Und auch der Vortrag „Ein risikobehafteter Bereich: Anatomische und chirurgische Überlegungen zum lateralen Unterkiefer" des Referentenpaares **Dr. Joachim Hoffmann** und **Dr. Gudrun Stoya** (beide Jena) gehört dazu. Stoya machte den Verlauf der Blut- und Nervenbahnen des Unterkiefers an Präparaten der lateralen Schädelhälfte deutlich. Hoffmann kommentierte dazu seine in Videoeinspielern vorgestellten chirurgischen Vorgehensweisen. Nicht zuletzt sind hierzu auch die histologischen Aufnahmen zu nennen, mit denen **Prof. Dr. Werner Götz** (Bonn) seine Ausführungen zur „Einheilung und Abbau von Knochenersatzmaterialien im Kieferknochen – eine Zwischenbilanz nach 10 Jahren Forschung" eindrucksvoll illustrierte.
Als letzter Vortragender eines inhaltsreichen Veranstaltungstages motivierte **Dipl.-Päd. Herbert Prange** (Mallorca) mit seinem Thema „Dentale Intelligenz und Gehirnforschung – Dopamin puschen und was dann geschieht". Schlaglichter seiner Empfehlungen für die Patientenberatung sind: „Jede Information hat eine Emotion, Kernberatung maximal sieben Minuten, Ähnlichkeiten aufbauen, Bilder entwerfen (dadurch Vertrauen schaffen), Qualitätserwartungen ermitteln, Neugierde wecken, Zuversicht ausstrahlen". Und auch für die Teamarbeit in der Praxis hatte Prange eine wichtige Botschaft: „füreinander – nicht nur miteinander".

Internationale Ausrichtung

Die Internationalität dieser Veranstaltung zeichnete sich neben den ausländischen Teilnehmern auch durch die Referenten aus. So referierten **Prof. Dr. Mohamed A. Al-Shahat** sowie **Prof. Ahmet Barakat** (beide Ägypten), **Dr. M. Akif Eskan** und **Dr. Ali H. Özoğlu** (beide Türkei). Am letzten Veranstaltungstag waren die Workshops inhaltlich verstärkt auf die internationalen Gäste zugeschnitten und wurden daher auf Englisch abgehalten. Ein großes Thema war die computergestützte Implantatinsertion unter Einbeziehung von tioLogic® digital und der Versorgung mit AngleFix-Aufbauten. Wie schon am Freitag hatten die Besucher die Möglichkeit, an allen vier Workshops teilzunehmen.

Jürgen Pohling, Hamburg

Kurs am Humanpräparat:

Augmentative Verfahren der Hart- und Weichgewebe, Sofortversorgung und Prothetik

Neben der Vermittlung der notwendigen theoretischen Grundlagen, steht das praktische Üben am unfixierten Humanpräparat im Vordergrund des viertägigen Kurses in Budapest.



Mit einem ebenso attraktiven wie anspruchsvollen Programm wenden sich **Prof. Dr. Dr. K. A. Schlegel** und **Prof. Dr. S. Eitner** an den niedergelassenen Kollegen, der sich einen praxisorientierten Workshop in einem kollegialen Rahmen von maximal 20 Teilnehmern wünscht. Die Teilnehmer haben die Möglichkeit realitätsnah „Neues auszuprobieren", vorhandene Kenntnisse „komplikationslos" zu vertiefen und vorhandene Hemmschwellen abzubauen.

Termin:
6. – 9. Oktober 2016
Ort:
Budapest
Fortbildungspunkte:
35
Info & Anmeldung:
www.straumann.de/budapest2016

All-in-two – Verschraubte Implantat-Restaurationen als prothetisches Konzept

Am 12. Oktober 2016 findet in München, in der Praxis für Zahnheilkunde von Otto Zuhr und Markus Hürzeler, eine neuartige Fortbildung statt. Im Mittelpunkt des Kurses mit Prof. Dr. Markus Hürzeler stehen verschraubte Implantat-Restaurationen als prothetisches Konzept. Was die Teilnehmer erwartet, hat uns Prof. Hürzeler in einem Kurz-Interview verraten.

DI: Sie bieten im Oktober bereits zum zweiten Mal den Kurs „All-in-two" an. Worum geht es?
Prof. Hürzeler: In der Implantologie reden wir sehr viel – oft zu viel – über hochästhetische Frontzähne bei jungen Patientinnen und vergessen dabei, dass wir auch im Seitenzahnbereich innovative, schonende und haltbare Lösungen anbieten müssen. All-in-two steht für eine Seitenzahnversorgung in zwei Terminen. Der erste Termin ist umfangreicher, da hier operiert, gescannt und provisorisch versorgt wird. Der zweite Termin ist hingegen kurz und knapp. Hier werden lediglich das Provisorium oder die Heilungskappen durch die definitive Versorgung ersetzt.

DI: Und was ist das Neue beim All-in-two-Konzept?
Prof. Hürzeler: Die Möglichkeiten in der Implantologie entwickeln sich sehr schnell und ermöglichen uns heute den Patienten innovative, schonende und haltbare Lösungen anzubieten. Sie müssen nicht mehr zehn Mal zu uns in die Praxis kommen. Und sie müssen sich auch nicht mit einer schlecht zu reinigenden Lösung zufriedengeben. Die Patienten von heute verlangen Lösungen ohne Kompromisse. Mit den neuen Technologien, wie verschraubte Implantatrestaurationen mit möglichst kleinen Abutmentschrauben und die schnelle Herstellung von perfekt sitzenden provisorischen Lösungen, wird dies durchaus möglich. Und genau das wollen wir in den Kursen aufzeigen.



DI: Wie läuft dieser Kurs konkret ab?
Prof. Hürzeler: Wir stellen den ganzen Prozess anhand eines Patienten dar. Ich zeige erst, wie wir den Patienten für den Eingriff vorbereiten, wie wir digital Scannen, die temporäre Lösung herstellen und zuletzt, wie wir die definitive Versorgung einsetzen. Im Anschluss daran üben die Teilnehmer des Kurses dann selbst. Sie scannen, sie bereiten eine provisorische Lösung vor, sie setzen Implantate in ein Kunststoffmodell und erleben so das ganze Konzept von A bis Z. Die Teilnehmer bekommen in nur einem Tag Vorträge, Live-Präsentationen, prothetische Hands-on sowie Diskussionen geboten.

Prof. Hürzeler stellt ein neues Konzept vor.

Zitat eines Teilnehmers des ersten Kurses, der Mitte März in München stattgefunden hat:

Ich habe in diesem Kurs Wege gelernt, wie ich präzise und schnell Implantatversorgungen mit wenigen Sitzungen und ohne viele für den Patienten belastende Abformungen gestalten kann – zudem sehr behandler- und patientenfreundlich. Die Arbeit wird schon beim Implantieren für die definitive Versorgung vorbereitet und dann ohne Stress während des Einheilens gefertigt.

Dr. Dieter Kappesz aus Hamburg

WEITERE INFORMATIONEN

Thommen Medical Deutschland GmbH
Am Rathaus 2 · 79576 Weil am Rhein
Tel. 0 76 21 / 4 22 58 38
www.thommenmedical.com

Die beeindruckende Eröffnungsfeier der 3. MIS Global Conference im Stadion des FC Barcelona.

3. MIS Global Conference:

VCONCEPT und 4MATRIX im Fokus

Vom 26. bis 28. Mai 2016 hatte der israelische Implantatspezialist MIS zu seiner 3. MIS Global Conference eingeladen. 2.400 Teilnehmer aus 65 Ländern waren nach Barcelona gekommen, um sich unter dem Slogan „360° Implantology" über die Förderung von Weichgewebs- und Knochenvolumen zu informieren.

Unter der Leitung von Dr. Mariano Sanz Alonso aus Madrid präsentierten Referenten von Weltrang in wissenschaftlichen Vorträgen, klinischen Fallpräsentationen und Hands-on-Workshops verschiedene Möglichkeiten, um das Volumen von Weichgewebe und Knochen zu fördern.

Produktneuheiten und Zukunftspläne präsentierten (von links): Product Manager Elad Ginat, CEO Idan Kleifeld und Doron Peretz, Senior V.P. Marketing & Products Development.

„Wir wollen die Implantologie einfacher machen"

Als eines der weltweit führenden Unternehmen bei der Entwicklung und Fertigung innovativer Produkte zur Vereinfachung der dentalen Implantologie hat es das Unternehmen seit seiner Gründung vor 20 Jahren geschafft, von einem aufstrebenden israelischen Implantathersteller zum Global Player auf dem Implantatmarkt zu werden. Mittlerweile ist MIS der fünftgrößte Implantatanbieter weltweit, vertreibt seine Produkte in über 70 Ländern und beschäftigt mehr als 450 Mitarbeiter.

Das Unternehmensmotto „Make it simple" zieht sich wie ein roter Faden durch alle Produktentwicklungen und Serviceleistungen. **CEO Idan Kleifeld** betonte während der Pressekonferenz, dass jeder Prozess – von der Implantation bis zur Restauration – vereinfacht

werden soll. Denn MIS möchte das innovativste Dentalunternehmen der Welt werden!

Produktneuheiten vorgestellt

Mit dem VCONCEPT wurde eine echte Innovation vorgestellt, die in einigen Referaten aus dem wissenschaftlichen und klinischen Blickwinkel thematisiert wurde. Das im letzten Jahr auf der Europerio in London gelaunchte V3-Implantat bildet die Basis. Es besteht aus einem ganz neuen Implantatdesign. Mit seinem dreieckigen Hals wird eine feste Verankerung an drei Stellen im krestalen Bereich kombiniert mit drei kompressionsfreien Lücken. Dies verspricht biologische Vorteile: Mehr Knochen und mehr Weichgewebe soll an den Stellen entstehen, wo beides am meisten gebraucht wird. Dadurch wird die Primärstabilität erhöht, die Knochenkompression reduziert und eine krestale Knochenresorption erreicht. Ergebnis ist eine optimale Osseointegration, eine schnellere Heilung sowie verbesserte ästhetische Ergebnisse.
Als weitere Produktneuheit wurde erstmals das neue Knochenersatzmaterial 4MATRIX präsentiert. Es eignet sich für nahezu alle Verfahren des dentalen Knochenaufbaus, zeichnet sich durch eine besonders fortschrittliche Zusammensetzung und einen optimalen Wirkmechanismus aus und ist zudem denkbar einfach in der Anwendung. Das innovative All-in-One-Produkt vereinfacht den Knochenaufbau. Denn durch die Zusammensetzung des Verbundmaterials aus purem biphasischem Kalziumphosphat und Hydroxylapatit wird eine schnelle Knochenregeneration möglich. Auch die raumerhaltenden Eigenschaften sorgen für eine große Bandbreite an Augmentationsverfahren. Das Material ist biokompatibel, ermöglicht die schnelle Infiltration von Blut und fördert Knochenwachstum, Angiogenese und Zellproliferation. „Ich bin davon überzeugt, dass 4MATRIX innerhalb kurzer Zeit zum bevorzugten Augmentationsprodukt für viele Implantologen werden wird. Das Feedback auf der 3. MIS Global Conference war überwältigend", erklärt **Michael Wierz**, CEO von MIS Germany.
Durch die Darreichungsform in einer Automix-Spritze wird das Anmischen überflüssig und die Handhabung und die Platzierung vereinfacht. Für die Aktivierung des Zements wird ein vorgemischtes Pulver mit der in der Spritze enthaltenen Kochsalzlösung hydratisiert. Danach kann die Mischung direkt mit der Spritze im Defektbereich appliziert werden. Aufgrund seiner Zement-Eigenschaften ist die Verwendung einer Membran-Abdeckung möglich, aber nicht notwendig. Das spart Arbeitszeit und Materialkosten.



Dr. Mariano Sanz Alonso präsentierte Histologien und Ergebnisse zum Volumenerhalt beim V3-Implantat.

Beim neuen Knochenersatzmateril 4MATRIX ist Anmischen überflüssig.

Als weitere Premiere wurde die neue Implantatoberfläche b+ vorgestellt. Die bioorganische Oberfläche wurde in der Schweiz entwickelt. Sie wird in Zukunft als alternative Oberfläche für die V3, C1 und SEVEN-Implantate angeboten. Am Samstagmorgen konnte sich das internationale Publikum in einer speziellen Session einen ersten Überblick über die Eigenschaften und Vorteile verschaffen.

Fazit

Das hohe fachliche Niveau der internationalen Fortbildungsveranstaltung verdeutlichte die enge Vernetzung von Produktentwicklung, Anwendung und Wissenschaft. Neben der Vermittlung von Expertenwissen stand bei der Konferenz auch das Netzwerken im Fokus. Möglichkeiten dazu gab es reichlich – sie es im Rahmen des wissenschaftlichen Programms, beim Sport-Event, beim Willkommens-Gala Dinner im Camp Nou oder auch bei der Abschlussparty im legendären Opium Club direkt am Strand.

Carmen Bornfleth

Welcher QM-Typ sind Sie?

Für Vertragszahnärzte besteht schon seit einiger Zeit die Verpflichtung, ein einrichtungsinternes Qualitätsmanagement einzuführen und weiterzuentwickeln. Im Rahmen der Fortbildungsveranstaltungen der m&k akademie zum Thema QM wurde festgestellt, dass sich unter den Zahnärzten im Wesentlichen drei QM-Typen unterscheiden lassen.

Die erste Gruppe möchte einfach nur die gesetzlichen Mindestanforderungen erfüllen. Die zweite Gruppe legt Wert auf ein praxisspezifisch aufgestelltes QM-System. Die dritte Gruppe möchte eine Zertifizierung.
Der erste Schritt auf dem Weg zum Ziel ist für alle dieselbe – die Selbstdiagnose. Außerdem muss einiges an Zeit und Geld investiert werden. Aber die Mühe lohnt sich!

Zeit- und Kostenaufwand

Die Realisierung eines Qualitätsmanagement-Systems erfordert i. d. R. einen Zeitaufwand von mindestens 18 Monaten. Die Phase der Ersteinführung wird dabei mit etwa 37 Wochen beziffert. Dabei entfallen wöchentlich 5,7 Stunden auf den Zahnarzt und 7,8 Stunden auf das Praxisteam. Nach Abschluss der Implementierungsphase liegt der laufende zeitliche Aufwand für den Zahnarzt bei etwa 1,6 Stunden, für das Praxisteam bei ca. 3,3 Stunden pro Woche.

Die internen Kosten für die Implementierung in Euro umzurechnen ist schwierig. Die preisgünstigsten Schulungen zum Thema werden von den Zahnärztekammern angeboten. Allerdings handelt es sich hier häufig um recht große Gruppen und die Anleitung basiert auf dem spezifischen System der jeweiligen Landeszahnärztekammer. Die Anwendung und Umsetzung des Erlernten muss in Eigenregie erfolgen. Preisgünstige Einführungen gibt es natürlich auch von den Anbietern entsprechender Softwareprogramme, die bei der Gelegenheit – mal mehr, mal weniger deutlich – ihr Produkt bewerben. Bei individueller Implementierung eines QM-Systems unter Anleitung eines Beratungsunternehmens ist – je nach Zeitaufwand – mit Kosten in Höhe von 5.000,- bis 8.000,- Euro zu rechnen. Die Tagessätze freier Berater liegen bei etwa 850,- bis 1.200,- Euro. Bei einer Zertifizierung des Systems sind für den Erhalt zusätzlich ca. 400,- bis 600,- Euro pro Jahr zu veranschlagen.

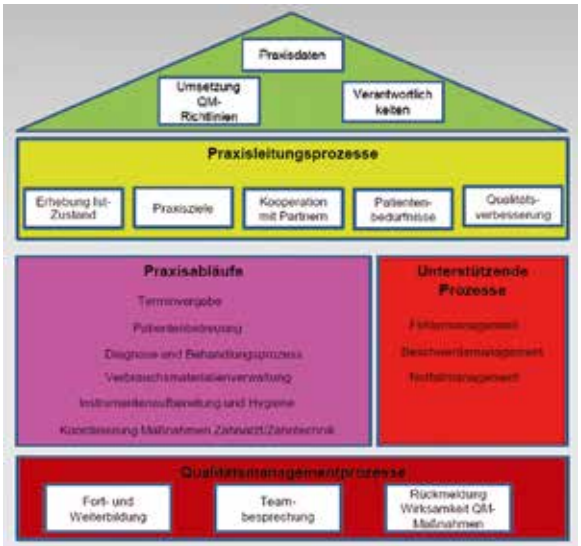

QM setzt sich aus vielen Bausteinen zusammen.

Dr. Anja Lohse, Vorsitzende des wissenschaftlichen Beirats der m&k akademie.

Nicht abschrecken lassen

Tatsächlich erfüllt jede gut geführte Zahnarztpraxis bereits zu etwa 90 bis 95 % die Anforderungen moderner Qualitätsmanagementsysteme. In den meisten Fällen hapert es „nur" an einer systematischen Dokumentation. Aber speziell die Vorlage einer schriftlichen Dokumentation fordern die Kassenzahnärztlichen Vereinigungen jährlich von mindestens 2,0 % zufällig ausgewählter Vertragszahnärzte zur Vorlage ein. Die Ergebnisse sind der Kassenzahnärztlichen Bundesvereinigung (KZBV) zu melden, die dem Gemeinsamen Bundesausschuss jährlich über den Umsetzungsstand des einrichtungsinternen Qualitätsmanagements in den zahnärztlichen Praxen berichtet.

Unser Finanz-Tipp: Es gibt diverse Fördermöglichkeiten, u.a. über den Europäischen Sozialfonds und die BGW (Berufsgenossenschaft für Gesundheitsdienst und Wohlfahrtspflege). Eine weitere Option ist der Beratungszuschuss „Förderung unternehmerischen Know-hows", dessen Höhe sich an den maximal förderfähigen Beratungskosten (Bemessungsgrundlage) und dem Standort des Unternehmens orientiert. Die Antragstellung erfolgt online über die Antragsplattform des Bundesamtes für Wirtschaft und Ausfuhrkontrolle (www.bafa.de).

Nach einer wahren Begebenheit

Bei Eingliederung von Kronen und Brücken musste Zahnarzt B. regelmäßig in erheblichem Umfang einschleifen. Es gab offensichtlich Übertragungsfehler. Es wurde daher ein

DENT IMPLANTOL 20, 4, 268 - 269 (2016)

Gesichtsbogen eingeführt und ein gemeinsamer Schulungsnachmittag für Zahnarzt und Zahntechniker veranstaltet, bei dem der Fehler und mögliche Ursachen besprochen werden konnten. In der Folge wurde bei der Eingliederung von Kronen und Brücken eine Zeitersparnis von im Schnitt sieben Minuten festgestellt. Bei einem Stundensatz von 203,- Euro entspricht das 23,68 Euro. Hinzu kommen der geringere Instrumentenverschleiß und – das vor allem – die Optimierung der Behandlung aus Patientensicht. Dieses ganz praktische Beispiel aus dem Arbeitsalltag verdeutlicht die eigentliche Funktion von QM und ihren wahren Wert.

Fortbildungsangebot

Die m&k akademie veranstaltet an verschiedenen Standorten in Deutschland regelmäßig Workshops, die einen kompakten Überblick zum Thema Qualitätsmanagement bieten. Besprochen werden Aspekte wie Arbeitsschutz, Hygiene-, Patienten-, Beschwerde-, Notfallmanagement, Aufbewahrungsfristen etc. in Hinblick auf ihre Relevanz im QM. Anhand von Beispielen werden konkrete Möglichkeiten der Umsetzung aufgezeigt und praxisnah erklärt.

Gelebtes QM unterstützt ein gesundes Arbeitsklima.

WEITERE INFORMATIONEN

m&k akademie
Im Camisch 49 · 07768 Kahla
Katrin Metsch · k.metsch@mk-dental.de
Tel 03 64 24 / 811-15 · www.mk-akademie.info

MasterOnline Parodontologie & Periimplantäre Therapie

Jetzt mit neuen Modulen Implantologie und Ästhetik

Der seit vielen Jahren erfolgreiche Studiengang MasterOnline Parodontologie & Periimplantäre Therapie kann 2016 mit vielen Neuerungen aufwarten. Das Curriculum wurde aktualisiert und bietet zwei völlig neu konzipierte Module: Implantologie sowie Ästhetik und Funktion.

Hochrangige Experten haben exklusiv für den Master-Studiengang Inhalte aus den Bereichen Implantologie, Ästhetik, Prothetik und Funktionslehre erstellt. Zu den Experten zählen u. a. PD Dr. Stefan Fickl (Würzburg), Prof. Dr. Gabriel Krastl (Würzburg), Prof. Dr. Marc Schmitter (Heidelberg), Prof. Dr. Katja Nelson (Freiburg) und Prof. Dr. Ralf Kohal (Freiburg). Weitere Referenten, wie Prof. Dr. Tord Berglundh (Göteborg) und Dr. Jan Derks (Göteborg), konnten für die Präsenzphasen gewonnen werden. Den Teilnehmern wird außerdem die Möglichkeit einer Hospitation im Rahmen des Studiums angeboten. Interessierte Zahnärztinnen und Zahnärzte haben ab sofort die Möglichkeit sich für den Beginn des Studiengangs im Oktober anzumelden.

Auch die Internationalisierung des MasterOnline nimmt Gestalt an. Nachdem 2015 die Inhalte des Studiengangs aktualisiert und übersetzt wurden, werden jetzt die Weichen für die Implementierung des neuen Master-Programms gestellt. Geplant ist der Einstieg mit einem Angebot einzelner Module ab dem Sommersemester 2017. Ab Oktober 2017 soll dann der komplette Masterstudiengang für ein englischsprachiges Publikum angeboten werden.

Eine weitere Neuerung ist die Vermarktung einzelner Module des Studiengangs. Ab Sommersemester 2017 können ausgewählte Module einzeln gebucht werden. Gestartet wird zunächst mit dem Modul *Prophylaxe und Behandlungskonzept*. Zu einem späteren Zeitpunkt folgen Module aus den Bereichen *Chirurgische PA-Therapie, Ästhetik und Funktion und Implantologie*. Sie können flexibel einzelne oder auch mehrere Module buchen und sind dabei an keinen strengen Ablaufplan gebunden. Und falls Sie sich doch noch entscheiden sollten, den gesamten Master zu machen, lassen sich die bereits absolvierten Module problemlos anrechnen.

WEITERE INFORMATIONEN

www.masteronline-parodontologie.de
E-Mail: info@masteronline-parodontologie.de
Tel. 07 61 / 27 04 72 90

Bedeutung von Ästhetik in der Implantologie

Das wird spannend: Die 46. Internationale Jahreskonferenz der Deutschen Gesellschaft für Zahnärztliche Implantologie widmet sich vom 30. September bis 1. Oktober 2016 in München der Frage „Wieviel Ästhetik braucht die Implantologie?“

Auf diese zum Kongressthema erhobene Fragestellung gibt es keine einheitliche und verbindliche Antwort. Denn viele Wege führen bekanntlich nach Rom. Es spielt aber sicher eine entscheidende Rolle, woher man kommt. Das zeigen die Antworten von vier Experten aus unterschiedlichen zahnmedizinischen und zahntechnischen Fachrichtungen, die sich auf Einladung der DGZI vorab mit dieser Thematik beschäftigten. Beim Kongress in München werden sich diese und weitere namhafte Referenten aus dem In- und Ausland damit auseinandersetzen, die von den Kongress-Machern um den DGZI-Präsidenten Prof. Dr. Herbert Deppe und DGZI-Vizepräsident Prof. (CAI) Dr. Roland Hille gewonnen werden konnten.

Woran sich Ästhetik in der Implantologie festmachen lässt, das beschreibt der Prothetiker Prof. Dr. Dr. h.c. Jörg R. Strub (Uni Freiburg) so: „Das Maß aller Dinge ist der Frontzahnbereich, speziell im Oberkiefer. Hier ist die Erzielung eines ästhetisch ansprechenden Ergebnisses sehr wichtig, stellt jedoch auch eine große Herausforderung dar, da nach Zahnverlust auch Knochen und Weichgewebe verloren gehen“. Für den Oralchirurgen Prof. Dr. Herbert Deppe (TU München) spielt bei diesem Thema nicht so sehr der Zeitgeist eine Rolle, nach dem Ästhetik definiert wird: „Das ist keine konstante Größe. Für mich sind die natürlichen Verhältnisse des gesunden orofazialen Systems als Vorbild für rekonstruktive Behandlungen anzusehen. Also muss das Ziel immer eine patientenindividuelle Ästhetik sein, keine stereotype.“

Ähnlich sieht es der Hamburger Kieferchirurg und Beisitzer Prof. Dr. Dr. Kai-Olaf Henkel. Nur beschreibt er es anders: „Ästhetik in der Implantologie, das heißt für mich eine nicht verformte Gingivagirlande und eine exakte Nachbildung von Juga alveolaria. Letzteres natürlich nur, wenn diese beim Patienten vorhanden war.“ Natürlich wirkende Zahnkronen und kein Durchschimmern von Implantaten durch die Schleimhaut sind demnach weitere Faktoren. Für den Freiburger ZTM Christian Müller, langjähriges DGZI-Vorstandsmitglied, lassen sich implantatprothetische Versorgung und Ästhetik nicht trennen. Er setzt auf sorgfältige prothetisch orientierte Planung: „Jede Versorgung in einer ästhetisch relevanten Zone ist immer eine klinische und technische Herausforderung. Nur wenn alle Beteiligten ihr Handwerk verstehen und eine gemeinsame Sprache sprechen, kann sich ein Erfolg einstellen.“

Viele Übereinstimmungen und Schnittmengen, aber auch vornehmlich fachspezifische Differenzen kennzeichnen die Diskussion um die Ästhetik in der Implantologie. Auf dem Kongress zur 46. Jahrestagung der ältesten europäischen implantologischen Fachgesellschaft in München wird das Thema noch intensiver beleuchtet.

13. Jahreskongress der DGOI:
Der Kongress für das gesamte Praxisteam

Die Deutsche Gesellschaft für Orale Implantologie (DGOI) setzt mit ihrem 13. Jahreskongress am 30. September und 1. Oktober 2016 in Rust auf ein neues zukunftsweisendes Fortbildungsformat: Mehr als 16 verschiedene Workshops mit Hands-On-Trainings rücken den praxisnahen Erfahrungsaustausch mit namhaften Referenten in den Mittelpunkt dieses Kongresses.

„Wir sehen in der reinen Frontalveranstaltung, bei der vom Podium herab referiert wird, ein Auslaufmodell und entwickeln unsere Fortbildungen hin zu einem kollegialen Mentor-Ship mit mehr praktischer Wissensvermittlung", erklärt Dr. Fred Bergmann, Präsident der DGOI, das neue Fortbildungsformat. Die Fachgesellschaft setzt ihrem Leitgedanken „Wir für dich – next to you" entsprechend auf ein Mentoren-Konzept, bei dem erfolgreiche Implantologen die Mitglieder auf ihrem individuellen Weg zum implantologischen Spezialisten unterstützen.

Von A wie Augmentation bis Z wie Zirkonoxid-Implantate

An den zwei Vormittagen beleuchten die Referenten jeweils ein aktuelles Thema in einem halbstündigen Vortrag im wissenschaftlichen Kontext. Am Nachmittag demonstrieren sie die praktische Umsetzung in einem Workshop und stehen den Teilnehmern während der Hands-On-Übungen als Mentoren zur Seite. Zu den Themen gehören: die Hart- und Weichgeweberegeneration, Augmentationstechniken und alternative Therapiekonzepte für den atrophierten Kiefer ohne Augmentation, verschraubte oder zementierte Suprakonstruktionen, ein- oder zweiteilige Implantate sowie zweiteilige Keramikimplantate. Auch aktuelle rechtliche und wirtschaftliche Themen, wie das Antikorruptionsgesetz und die Praxisdigitalisierung, sind präsent.

Zusätzlich finden zwei weitere Podien statt: Am Freitagmorgen startet Dr. Fred Bergmann parallel zum Main-Podium eine englischsprachige Breakout-Session primär für die internationalen Teilnehmer des Kongresses. Im Fokus stehen anspruchsvolle chirurgische Techniken, die sowohl theoretisch wie auch mit Hands-On erlernt werden.
Da der Kongress das gesamte Praxisteam anspricht, wird auch für die Zahnmedizinische Fachassistenz ein eigens für sie konzipiertes Programm angeboten.

Optimized Work-Life-Balance

Mit dem Hotel Colosseo in Rust hat die Fachgesellschaft bewusst einen freizeitorientierten Kongressort gewählt. Hier finden mitreisende Partner und Kinder ein attraktives Rahmenprogramm, zum Beispiel im angrenzenden Europa-Park Rust, im Hotel mit Wellness-Oase, auf den nahe gelegenen Golfplätzen und im landschaftlich reizvollen Breisgau. Am Freitagabend wird dann gemeinsam im Silver Lake Saloon gefeiert. Die Teilnehmer erwartet dort ein Western-Menü sowie ein abwechslungsreiches Show-Programm.

Mit dem Hotel Colosseo in Rust hat die DGOI für den 13. Jahreskongress einen Veranstaltungsort gewählt, der ein professionelles Tagungsumfeld und außergewöhnliches Freizeitangebot bietet.

(Bildquelle: Europa Park Rust)

Die Referenten des 13. Jahreskongress 2016:
ZA Muzafar Bajwa M.Sc. (Frankfurt a. M.), Dr. Georg Bayer (Landsberg a. L.), Dr. Fred Bergmann (Viernheim), PD Dr. Dr. Roland Bucher (Baden-Baden), Dr. Wolfgang Buß (Mainz), Peter Brunzel (Karlsruhe), Dr. Jens-Peter Damas (Berlin), Dr. Till Gerlach (Oppenheim), Prof. Dr. Daniel Grubeanu (Trier), Dr. Henriette Lerner (Baden-Baden), Markus von Malottki (Hannover), Prof. Dr. Mauro Marincola (Rom), Dr. Jochen Mellinghoff (Ulm), Dr. Martin Müllauer (Markdorf), Prof. Dr. Georg-H. Nentwig (Frankfurt a. M.), Dr. Monika Raidl (Fischen a. Ammersee), ZTM Björn Roland (Klein-Winternheim), Dr. Marcus Seiler (Filderstadt), Jan Schellenberger (Hamburg), Dr. Angelo Troedhan (Wien), Iris Wälter-Bergob (Meschede) und Martina Wiesemann (Essen).

30. Kongress der DGI: Qualität sichern

Der 30. DGI-Kongress kommt vom 24. bis 26. November 2016 nach sechs Jahren zurück in die Hansestadt Hamburg. Das Thema lautet „Der Erfolgskorridor in der Implantologie". Dieser Korridor soll beim Kongress beschrieben werden. Kongresspräsident ist – wie auch schon 2010 – PD Dr. Gerhard M. Iglhaut.

Kongresspräsident PD Dr. Gerhard Iglhaut hat ein vielfältiges Programm vorbereitet.
Bildquelle: David Knipping

Wenn der DGI-Kongress 2016 zum zweiten Mal in Hamburg stattfindet, ist auch der Kongresspräsident derselbe: DGI-Pastpräsident Priv. Doz. Dr. Gerhard Iglhaut (Memmingen) hat diese Aufgabe übernommen. Das Motto der Tagung lautet: „Qualität sichern – der Erfolgskorridor in der Implantologie." Damit soll an den erfolgreichen DGI-Kongress im Jahr 2010 in Hamburg angeknüpft werden. Doch während die Teilnehmer damals darüber diskutierten, wie sich Misserfolge erkennen und beherrschen lassen, geht es dieses Mal darum, jene Faktoren zu beschreiben, welche eine Therapie erfolgreich machen. Rund 90 Experten aus neun Ländern werden diese Faktoren in allen Foren des Kongresses beleuchten – in der Implantatchirurgie ebenso wie in der Implantatprothetik. Die Erfolgsfaktoren Material und Therapiekonzept, Technologie und Innovation und die Ästhetik stehen im Mittelpunkt des Forums Implantatprothetik und Zahntechnik. Das Forum Wissenschaft befasst sich mit aktuellen Entwicklungen bei Materialien und chirurgischen Techniken. Im Forum Assistenz geht es um die präventive Betreuung des Implanttpatienten, aber auch um das Gehirn zwischen Reizüberflutung und Multitasking sowie um den professionellen Umgang mit Erstattungsschwierigkeiten.

Blick über den fachlichen und nationalen Tellerrand

Dieser Ansatz ist dem Kongresspräsidenten ebenso wichtig wie dem DGI-Präsidenten Prof. Dr. Frank Schwarz (Düsseldorf). Dies spiegelt das Programm der Tagung wider, in dem internationale Referenten sowie Experten anderer Fachrichtungen zu Wort kommen. Die Internationalität und Interdisziplinarität wird etwa deutlich im Forum Praxis und Wissenschaft, in dem Referenten aus Ungarn, Spanien, Frankreich und Italien ihre Sicht der Dinge beschreiben (Vorträge werden simultan übersetzt). Zu den Höhepunkten gehören sicherlich auch die Präsentation der Peri-X-Studie der DGI zur Implantat-Unverträglichkeit sowie die Diskussion der aktuellen Leitlinien für die Implantologie, an denen viele Fachgesellschaften mitgewirkt haben.

next^{e} Generation

Die next^{e} Generation der DGI bestreitet nicht nur gemeinsam mit der Osteology Foundation ein eigenes Forum, sondern organisiert die Tischdemonstrationen „Implantologie für Einsteiger" und zeichnet vor allem auch für den Festabend verantwortlich, der unter dem Motto steht: „Never stand still." Die AG Keramik beteiligt sich ebenfalls wieder an der Tagung und hat ihr 16. Symposium integriert.

Bewährte Struktur

Eine bereits bekannte Struktur mit verschiedenen Foren macht den Kongress zu einer Plattform für das ganze Team. Dieses Konzept wird in Hamburg beibehalten – allerdings wird es kleine Änderungen geben. Beispielsweise werden die DGI-Landesverbände stärker in die Programmgestaltung eingebunden. Sie erhalten erstmals ein eigenes Forum, welches die Landesverbände Norddeutschland und Niedersachsen gestalten. Wie immer sind dem Kongress sieben Workshops der Sponsoren vorgeschaltet und die begleitende internationale Fachmesse „Implant expo" bietet Überblick und Orientierung zu den neuesten Trends und Produkten der Implantologie.

Nach sechs Jahren kehrt der DGI-Kongress nach Hamburg zurück.

WEITERE INFORMATIONEN

www.dgi-kongress.de

INTERNA der DGÄZ:
Konservierende Ästhetik – maximal minimalinvasiv

Traditionell stand die INTERNA der DGÄZ auch im Jubiläumsjahr der wissenschaftlichen Fachgesellschaft unter einem spannenden fachlichen Motto und brachte auf der Bühne der Stadthalle in Westerburg die Expertise aus Wissenschaft und Praxis zusammen. Am 22. und 23. April ging es um „Minimalinvasive konservierende Ästhetik".

Es habe sich in der Zahnerhaltung in den letzten Jahren viel verändert, insbesondere in Richtung Minimalinvasivität, meinte Tagungsleiter **Wolfgang M. Boer** von der DGÄZ in seiner Einleitung. Dies führe zu einer Veränderung des Denkens in der Praxis. Bekräftigt wurde dies seitens **Prof. Dr. Roland Frankenberger** (Marburg). In seinem Übersichtsvortrag sagte er: „Minimalinvasive Zahnerhaltung – das ist mehr als man erst einmal denkt!" Als Beispiel zeigte er einen Fall aus dem Praxisalltag: „Wenn eine Füllung wie diese 22 Jahre hält, ist auch eine mittelgroße Füllung minimalinvasiv!"
Der Redendistry-Circle, die Erneuerung von Füllungen, fresse „mehr Zahnsubstanz als alle Karies der Welt." In einer Zeitschiene beschrieb er direkte Füllungsmaterialien wie Amalgam oder Komposit als hilfreich für den Substanzerhalt. Die Adhäsivtechnik sei ein Segen für die Erhaltung der Zahnsubstanz, sie sei nicht nur ästhetisch ein Gewinn, sondern schütze auch die Pulpa, da umfangreiche Präparationen nicht nötig seien.

Zu einem Dogmenwechsel lud **PD Dr. Falk Schwendicke** (Berlin) ein: Unter der Überschrift „Karies belassen, Karies versiegeln" stellte er die Kariesinfiltration vor und beschrieb deren Möglichkeiten und Grenzen. Karies als „Infektionskrankheit" habe ausgedient: Karies sei das Ergebnis eines ökologischen Ungleichgewichtes im Mund. Um das Gleichgewicht wieder herzustellen, mache es Sinn, pathogene Keime „zu versiegeln" und unschädlich zu machen. Bei kleinflächigen und eher flachen Läsionen gelinge das Vorgehen gut, weshalb frühzeitiges Intervenieren auch therapeutisch Sinn mache.

Tagungsleiter Wolfgang M. Boer stellte das das spannende Programm rund um das Thema „Minimalinvasivität in der Ästhetischen Zahnmedizin" vor.

Prof. Dr. Christian Gernhardt (Halle) beschrieb minimalinvasives Vorgehen bei post-endodontischer Restauration. „Schonen Sie so viel wie möglich Substanz", sagte er. Heiß geführte Debatten um das richtige Vorgehen seien letztlich nicht zielführend: „Bei Langzeitstudien lesen sie nichts von Spülungen oder maschineller Aufbereitung: Erfolgsentscheidend ist eindeutig die post-endodontische Versorgung am Schluss!"

Nach dem Festabend auf Schloß Westerburg, der auch dem 25-jährigen Jubiläum der DGÄZ gewidmet war, und dem Anschnitt einer großen DGÄZ-Geburtstagstorte am Samstag im Kongressbereich, ging es fachlich konzentriert weiter mit der minimalinvasiven „Kons" und ästhetischen Zielen.
Als Beispiel für neue Technik, die neue Verfahren ermöglicht, stellte **Dr. Jens Nolte** (Bad Segeberg) die Inman Aligner-Technik vor, die leichtere Zahnstellungsprobleme ohne invasive Methoden korrigieren könne. Um minimalinvasive Präparation ging es bei **Dr. Norbert Bernard** (Bonn): Im Frontzahnbereich solle, wenn überhaupt nötig, möglichst im Schmelz präpariert werden. Im Seitenzahnbereich solle die Präparation, wenn der Defekt dies zulasse, oberhalb des Zahnäquators enden. Eine non-invasive und hochästhetische direkte Veneering-Methode ermöglicht der Einsatz von Komposit: **Dr. Hanni Lohmar** (Bonn) verwies auf die steigende Lebensspanne und die Verantwortung der Zahnärzte für den Substanzerhalt. Bei direktem Komposit-Veneering könne ohne Beschleifen Ästhetik und Lebensqualität erreicht werden. Nach spezifischen Abrechnungstipps seitens **Sabine Schmidt** (DZR) stellte abschließend **Prof. Dr. Stefan Rüttermann** (Frankfurt) „Aktuelles aus der Adhäsivtechnik" vor: Als Beispiele nannte er Universaladhäsive, Bulk-Fill-Materialien und selbstätzende Produkte. „Ich würde mir wünschen", so Rüttermann zu Minimalinvasivität, „dass häufiger der Versuch einer Reparaturfüllung unternommen wird. Aufwändige Neurestaurationen haben mehr Verlust der gesunden natürlichen Zahnhartsubstanz zur Folge!" Es gelte, die „Restaurationsspirale" zu verlangsamen, um die Lebenszeit des Zahnes in der Mundhöhle zu verlängern.

VORSCHAU

September 2016

Implantologie

In der zeitgemäßen Implantatprothetik ist die interdisziplinäre Zusammenarbeit unabdingbar. Zu einer guten Partnerschaft zwischen Zahnarzt und Zahntechniker gesellt sich ein weiterer „Mitspieler" – ein auf die patientenindividuelle Implantatprothetik spezialisiertes Industrieunternehmen. Anhand eines Patientenfalles stellen die Autoren **ZA Till Does** und **ZTM Olaf Stenzel** die Umsetzung einer bedingt abnehmbaren Prothese im zahnlosen Oberkiefer vor.

Praxisführung

Die eigene Praxishomepage besitzt beim Online-Marketing als „virtuelle Visitenkarte" eine Schlüsselposition. Dies allein reicht für eine umfassende Sichtbarkeit in den Suchmaschinen jedoch längst nicht mehr aus. Google Adwords, Linkaufbau, Online-PR, Social Media Marketing und Bewertungsmanagement werden immer wichtiger. Doch was ist das genau? **Achim Wagner** klärt auf.

IMPRESSUM

Verlag	Spitta Verlag GmbH & Co. KG Ammonitenstraße 1, 72336 Balingen Tel.: +49 7433 952-325 Fax: +49 7433 952-321 Internet: www.spitta.de www.dimagazin-aktuell.de
Chefredaktion Implantologie:	PD Dr. Dr. Dr. Oliver Seitz oliver.seitz@spitta.de
Chefredaktion Parodontologie:	Prof. Dr. Georg Gaßmann georg.gassmann@spitta.de
Redaktion:	Carmen Bornfleth carmen.bornfleth@spitta.de
Ständiger Mitarbeiter der Redaktion:	Dr. Jan-Friedrich Dehner jan-friedrich.dehner@spitta.de
Anzeigen:	Josefa Seydler josefa.seydler@spitta.de
	Heike Müller-Wüstenfeld heike.mueller-wuestenfeld@spitta.de
Anzeigenservice und Vertrieb:	Gundula Schwaner gundula.schwaner@spitta.de Tel.: +49 7433 952-325
Anzeigenpreisliste:	Nr. 20 vom 1. November 2015
Erscheinungsweise:	Februar, März, Mai, Juni, September, Oktober, November, Dezember
Jahrgang:	20. Jahrgang 2016
Auflage:	9.500 Exemplare
Verbreitung:	Deutschland und europäisches Ausland
Jahresabonnement:	Euro 50,00 (Einzelpreis Euro 10,00)
Gestaltung:	www.b-2-h.de
Druckerei:	F&W MEDIENCENTER, Kienberg

Redaktionsbeirat:

Dr. Eduardo Anitua, Vitoria (E)
Prof. Dr. Nicole Arweiler, Marburg
Dr. Georg Bayer, Landsberg
Dr. Fred Bergmann, Viernheim
Dr. Robert Böttcher, Ohrdruf
Dr. Jörg Brachwitz, Remscheid, Schwelm
PD Dr. Dan Brüllmann, Mainz
Dr. Hermann Derks, Emmerich
Dr. Marcus Engelschalk, München
Dr. Daniel Engler-Hamm, München
Prof. Dr. Dr. E. Fischer-Brandies, München
Dr. med. Michael Gahlert, München
Dr. German Gómez-Román, Tübingen
Prof. Dr. Roberto Grassi, Bari (I)
Dr. H.-J. Hartmann, Tutzing
Dr. Michael Hopp, Berlin
Dr. Werner Hotz, Sigmaringen
Dr. Hans-Dieter John, Düsseldorf
Dr. Frank Kistler, Landsberg
Dr. Steffen Kistler, Landsberg
Dr. Heinz Kniha, München
Prof. Dr. Ralf Kohal, Freiburg
ZTM Heiner Kruse, Hamburg
Prof. Dr. K.-P. Lange, Berlin
Dr. Philippe D. Ledermann, Bern (CH)
ZTM Reinhard Lucas, Mönchengladbach
Dr. Ralf Masur, Bad Wörishofen
Dr. Robert Nölken, Lindau
Prof. Dr. Dr. Winand Olivier, M.Sc., Bottrop
RA Björn Papendorf, Münster
Dr. Mathias Plöger, Detmold
Dr. Florian Rathe, Forchheim
Prof. Dr. Dr. Dr. Robert Sader, Frankfurt
Kerstin Salhoff, Nürnberg
Dr. Dr. Markus Schlee, Forchheim
Dr. Karl-Heinz Schnieder, Münster
Dr. Achim Sieper, Kamen
Dr. Christoph Sliwowski, Düsseldorf
Prof. Serge Szmukler-Moncler, Basel (CH)
Dr. Alexander Volkmann, Saalfeld
Dr. Clemens Walter, Basel (CH)
Prof. Dr. Thomas Weischer, Essen
Dr. Jörg-Ulf Wiegner, Saalfeld
Dr. Walter Wille-Kollmar, Barletta (I)
Prof. Dr. Murat Yildirim, Düren

Die Zeitschrift und die enthaltenen Beiträge sowie die Abbildungen sind urheberrechtlich geschützt. Jede Verwertung ist ohne Zustimmung des Herausgebers unzulässig und strafbar. Dies gilt besonders für Vervielfältigungen, Übersetzungen, Mikroverfilmungen und die Einspeicherung und Bearbeitung in elektronischen Systemen. Nachdruck, auch auszugsweise, nur mit Genehmigung des Verlages. Bei Einsendungen an die Redaktion wird das volle Einverständnis zur vollständigen oder auszugsweisen Veröffentlichung vorausgesetzt. Für unverlangt eingesandte Manuskripte kann keine Gewähr übernommen werden. Gezeichnete Artikel geben nicht unbedingt die Meinung der Redaktion wieder. Eine Haftung aus unrichtigen oder fehlerhaften Darstellungen wird in jedem Falle ausgeschlossen. Es gelten die AGB.

DENTAL KOMPAKT 2016

Das Jahrbuch für Dentalprodukte

Mehr als 2.500 Dentalprodukte zu Zahnmedizin und Zahntechnik direkt miteinander vergleichen – und das alles in einem Werk. So sparen Sie wertvolle Zeit bei Investitionsentscheidungen in der Zahnarztpraxis und im Dentallabor.

Jetzt bestellen:
www.spitta.de/dentalkompakt2016

DENTAL KOMPAKT 2016 – Das Jahrbuch

Nachschlagewerk, über 100 verschiedene Produktvergleiche
komplett in Farbe, DIN A4,
verstärkter Umschlag, gebunden
€ 50,– zzgl. Versandkosten und MwSt.
Best.-Nr. V008097110

NEU
Nur € 50,–

spitta

Spitta Verlag | Ammonitenstraße 1 | 72336 Balingen

DENTAL KOMPAKT online

Das Vergleichsportal für Dentalprodukte



www.dentalkompakt-online.de

über 4.000 Dentalprodukte online vergleichen

hypo-A
Premium Orthomolekularia

CAM Award 2013
Parodontitis-Studie mit Itis-Protect I-IV
aMMP-8 Laborparameter zur Entzündungshemmung

Optimieren Sie Ihre Parodontitis-Therapie!

55% Reduktion der Entzündungsaktivität in 4 Wochen!

60% entzündungsfrei in 4 Monaten

durch ergänzende bilanzierte Diät

Studien-geprüft!

Itis-Protect I-IV

Zur diätetischen Behandlung von Parodontitis

- Stabilisiert orale Schleimhäute!
- Beschleunigt die Wundheilung!
- Schützt vor Implantatverlust!

aMMP-8 - Parodontitis-Studie 2011, Universität Jena

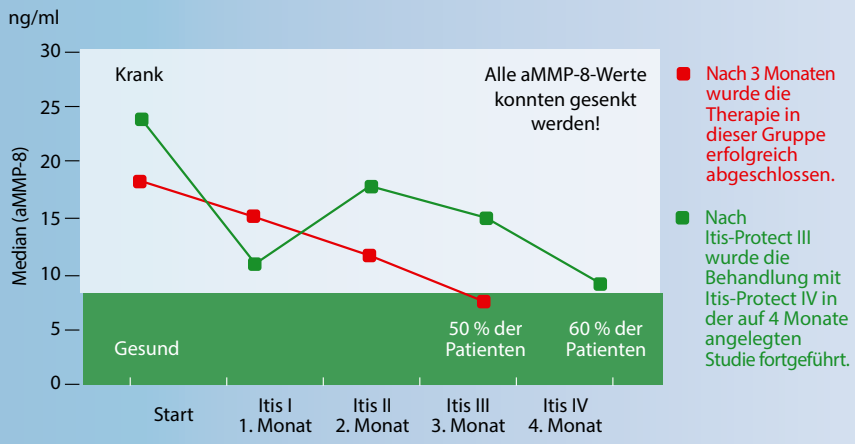

Info-Anforderung für Fachkreise

Fax: 0451 - 304 179 oder E-Mail: info@hypo-a.de

◯ Studienergebnisse und Therapieschema
◯ hypo-A Produktprogramm

Name / Vorname

Str. / Nr.

PLZ / Ort

Tel.

E-Mail

IT-DI 4.2016

hypo-A GmbH, Kücknitzer Hauptstr. 53, 23569 Lübeck
Hypoallergene Nahrungsergänzung ohne Zusatzstoffe
www.hypo-a.de | info@hypo-a.de | Tel: 0451 / 307 21 21

shop.hypo-a.de