www.dimagazin-aktuell.de

DENTALE IMPLANTOLOGIE & PARODONTOLOGIE

04
Juni 2018
22. Jahrgang
ISSN 1610-9988

INTERDISZIPLINÄRES

Der Zusammenhang zwischen Parodontitis und COPD

PARODONTOLOGIE

Dentalhygieniker als Spezialisten für zahnmedizinische Prävention

IMPLANTOLOGIE

Die implantologische Versorgung bei multiplen Allergien

spitta

Einfach.
Sicher.
Keramik.

Neue Studienergebnisse zu ceramic.implant.
Fordern Sie den Sonderdruck aus 'Clinical Oral Implants Research' an: kontakt@vitaclinical.com

vitaclinical®

www.vitaclinical.com

3-D Denken!

Liebe Leserinnen und Leser,

je bewusster wir uns werden, welche Einflüsse dazu beitragen, dass wir angemessene Entscheidungen treffen, desto deutlicher wird, weshalb wir in unserer Diagnostik mehrdimensional sein sollten. Dies, um zum Wohle der einzelnen Patienten dazu beizutragen, dass wir gemeinsam mit ihnen gemäß einer partizipativen Entscheidungsfindung die für sie beste therapeutische Entscheidung treffen. Die Welt, in der wir uns bewegen – und damit unsere Vorstellungswelt – ist dreidimensional. Insofern wird verständlich, warum uns diagnostische Verfahren, wie die Dentale Volumentomographie (DVT) und die damit digital technisch verknüpfbaren therapeutischen Verfahren, größere Sicherheit für den erzielbaren Therapieerfolg bescheren. Mehrdimensional zu diagnostizieren meint aber sicher nicht nur die Verwendung dreidimensionaler Bildgebungsverfahren, sondern impliziert auch den Blick in alle medizinischen Bereiche zu lenken, was wir mit Interdisziplinarität bezeichnen.

Im besten Sinne dieser Interdisziplinarität finden Sie in dieser Ausgabe der DI DENTALE IMPLANTOLOGIE & PARODONTOLOGIE den Artikel zum Zusammenhang zwischen Parodontitis und chronisch obstruktiven Lungenerkrankungen (COPD) von Prof. Dr. Nicole Arweiler und Kollegin Vivien Rahmel von der Philipps-Universität Marburg. Neben den Informationen zu den ätiopathogenetischen Verknüpfungen finden Sie praktische Hinweise zum kompetenten Umgang mit diesen Patienten, die, wie die epidemiologischen Untersuchungen und demographischen Entwicklungen erwarten lassen, in Zukunft häufiger unsere zahnärztliche Hilfe in Anspruch nehmen werden.

In ähnlichem Zusammenhang zeigt der Beitrag von Dr. Julia Blank und Co-Autoren, dass die Dentalhygiene insbesondere vor dem Hintergrund des zum 1. Juli diesen Jahres in Kraft tretenden § 22a SGB V einen wichtigen Beitrag in der Unterstützung zur Erfüllung der damit verbundenen Aufgaben leisten kann.

Der Ausgleich von Zahnverlust durch die dentale Implantologie bringt unbestritten hohe Erfolgsraten hervor. Dennoch zeigt eine Übersichtsarbeit zur Epidemiologie von Derks und Tomasi (2015), dass nahezu inzwischen jedes fünfte Implantat mit periimplantären entzündlichen Vorgängen nach einer Funktionszeit von 3,4 bis 11 Jahren behaftet ist. In letzter Zeit mehren sich die Anzeichen, dass von sich aus der Oberfläche der Implantate lösende Titanpartikel Einflüsse sowohl auf die Virulenz der Bakterien wie auch auf die Modifikation der Wirtsantwort ausgehen könnten und so einen Beitrag zum entzündungsbedingten Gewebsverlust um die Implantate herum beitragen. Dies bringt Wasser auf die Mühlen der Idee, dentale Implantate aus einem anderen biokompatiblen Material zu fertigen und zu verwenden. Dementsprechend finden Sie in dieser Ausgabe eine aktualisierte Marktübersicht zu den verfügbaren Keramikimplantatsystemen. Dies wird durch praxisnahe Falldokumentationen von Dr. Michael Leistner und derer von Dr. Sigmar Schnutenhaus und Frau Kollegin Edelmann untermauert. Im Interview gibt Dr. Sandro Matter interessante Einblicke zu einem neuen Keramikimplantatsystem.

Eine zentrale Bedeutung für den Erfolg dentaler Implantation hat die funktionsgerechte Positionierung des Implantats. Dies setzt vielfach die Schaffung entsprechender hart- und weichgeweblicher Verhältnisse um das Implantat voraus, denen sich insbesondere aus der knöchernen Perspektive der dritte Teil des Beitrages von Prof. Dr. Dr. Troedhan zur Knochengewinnung und Implementierung im Empfängerbett widmet. Wie mit einem allogenen Knochenring im Zusammenhang mit einem Sinuslift in einer Sofortimplantation optimierte knöcherne Verhältnisse erzielbar sein können, zeigt der Beitrag von Dr. Alevizakos und Prof. Dr. von See.

Wie digitale 3-D-Verfahren auf dem Weg zu mehr Patientenkomfort und höherer Präzision in der Fertigung das zahnärztliche Umfeld im Denken und Tun beeinflusst, eröffnet uns im Industrie-Report der Artikel von Dr. Aneta Pecanov-Schröder.

Wie wir unser Denken und Tun kommunizieren dürfen, um es im Sinne eines in allen Richtungen korrekten Marketings gewinnbringend für die Praxis umsetzen zu können, dazu erhalten Sie wertvolle Hinweise in dem Beitrag von Rechtsanwältin Stephanie Lamp.

Wir hoffen, Ihnen mit der Auswahl der Beiträge in diesem Heft den Blick in die verschiedenen Richtungen Ihres Interesses lenken zu können und wünschen Ihnen viel Freude und Erbauung in der Lektüre dieser Ausgabe der DI DENTALE IMPLANTOLOGIE & PARODONTOLOGIE.

Stellvertretend für das gesamte Team grüßt Sie herzlich

Ihr Dr. Georg Gaßmann

INTERDISZIPLINÄRES

218 Der Zusammenhang zwischen Parodontitis und COPD
Nicole Arweiler, Vivien Rahmel

PARODONTOLOGIE

226 Dentalhygieniker als Spezialisten für zahnmedizinische Prävention bei Risikogruppen
Julia Blank et al.

IMPLANTOLOGIE

230 Intraalveoläre Sinusbodenelevation mit Sofortimplantation unter Verwendung eines allogenen Knochenrings
Vasilios Alevizakos, Constantin von See

236 Kieferknochen schneiden und bohren mit Fräsen, Bohrern, Laser und Piezotomen – Teil 3
Angelo Troedhan et al.

240 Die implantologische Versorgung bei multiplen Allergien
Sigmar Schnutenhaus

244 Vollkeramische Seitenzahnbrücke auf verschraubten zweiteiligen Keramikimplantaten
Michael Leistner

250 Genialität durch Simplifizierung
Armin Nedjat

LEISTUNGSVERGLEICH

254 Marktübersicht Keramikimplantate

PRAXISFÜHRUNG

260 Die Adhärenz in der Parodontitis-Therapie – Effiziente Gesprächsführungstipps während der Therapie
Brigitte Godizart

262 Praxiswerbung richtig gemacht
Stephanie Lamp

HERSTELLER-INFORMATIONEN

264 Neuprodukte

INDUSTRIE-REPORT

266 „3D-Druck verändert unser Denken“
Aneta Pecanov-Schröder

270 Nobel Biocare präsentiert NobelPearl

FORTBILDUNG

272 Biologie und Therapie dentaler Weichgewebe

273 11. Fachtag Implantologie: Die Erfolgsgeschichte setzt sich fort

VERBANDS-NEWS

274 15. Jahreskongress der DGOI: Fit für das Einzelzahnimplantat

276 DGParo: Master – was nun? – Der MSc. in der Praxis

RUBRIKEN

215 Editorial

278 Vorschau / Impressum

LEADING REGENERATION

Geistlich Biomaterials

Individualisierte Knochenregeneration

Innovative Lösungen für komplexe Knochendefekte

Yxoss CBR®
hergestellt von ReOss®



3D animiertes Chirurgie-Video

Yxoss CBR® Backward

Implantation mit Orientierungshilfe

Kombinierte 3D Implantat- und Augmentatplanung

Einbringen von Augmentationsmaterial, wahlweise vor oder nach der Fixierung

Geistlich Biomaterials Vertriebsgesellschaft mbH
Schneidweg 5 | 76534 Baden-Baden
Tel. 07223 9624-15 | Fax 07223 9624-10
info@geistlich.de | www.geistlich.de

www.geistlich.de/yxoss
www.reoss.eu

Bitte senden Sie mir:
☐ Geistlich Biomaterials Produktkatalog
☐ Informationsmaterial YXOSS CBR®
per Fax an 07223 9624-10

Dentale Implantologie 4/2018

Praxisstempel

Der Zusammenhang zwischen **Parodontitis und COPD**

Zahnmedizinische Aspekte der chronisch obstruktiven Lungenerkrankung

Eine Reihe wissenschaftlicher Studien zeigt, dass die unbehandelte Parodontitis nicht nur lokal Schäden anrichtet, sondern auch eine ernstzunehmende Gefahr außerhalb der Mundhöhle darstellt. So sollte und wird auch zunehmend vom zahnärztlichen Team auf ein erhöhtes Risiko für Herz-Kreislauf-Erkrankungen, rheumatische Arthritis, Diabetes oder Schwangerschaftskomplikationen hingewiesen. Die Auswirkungen einer chronischen Parodontitis auf die Atemwege sind dagegen in der Zahnärzteschaft weniger bekannt. Dabei begegnet das Praxispersonal immer häufiger Patienten mit einer COPD – eine Erkrankung, die längst den Status einer Volkskrankheit erreicht hat.

Berechnungen zufolge leiden weltweit etwa 250 Millionen Menschen an der chronisch obstruktiven Lungenerkrankung – kurz COPD. Allein in Deutschland liegt die Prävalenz bei aktuell rund 13 Prozent der über 40-Jährigen. Zudem ist die Dunkelziffer hoch. Laut Schätzungen bleiben etwa 40 Prozent aller Erkrankungsfälle unentdeckt [13].

COPD – was ist das?

Die COPD zählt zu der Gruppe der obstruktiven Ventilationsstörungen und beschreibt als Sammelbegriff die Kombination aus der chronischen Bronchitis und dem Lungenemphysem. Das Krankheitsbild der COPD ist maßgeblich durch die verstärkte Immunantwort der Lunge auf inhalative Noxen gekennzeichnet und zeigt sich in einer zunehmend irreversiblen und progredient verlaufenden Verengung der Atemwege mit einer Hyperinflation der Alveolen [9] **(Abb. 1)**.

Erstmalig tritt die COPD vor allem in der zweiten Lebenshälfte in Erscheinung, die Inzidenz steigt mit dem Alter [1]. Trifft es jüngere Patienten, muss ein Mangel an Alpha-1-Antitrypsin, einer Antiprotease, die das pulmonale Gewebe vor enzymatischer Zerstörung schützt, ausgeschlossen werden [7]. Neben diesem seltenen genetischen Risikofaktor können auch frühere wiederholte Atemwegsinfektionen und kindliches Asthma [28] zur Entstehung einer COPD beitragen. Die Erkrankung wird jedoch in erster Linie durch eingeatmete Gase oder Partikel verursacht. So entwickeln Personen, die in einer Region mit hoher Luftverschmutzung leben oder berufsbedingt Stäuben ausgesetzt sind, häufiger eine COPD als Nichtexponierte [20, 6].

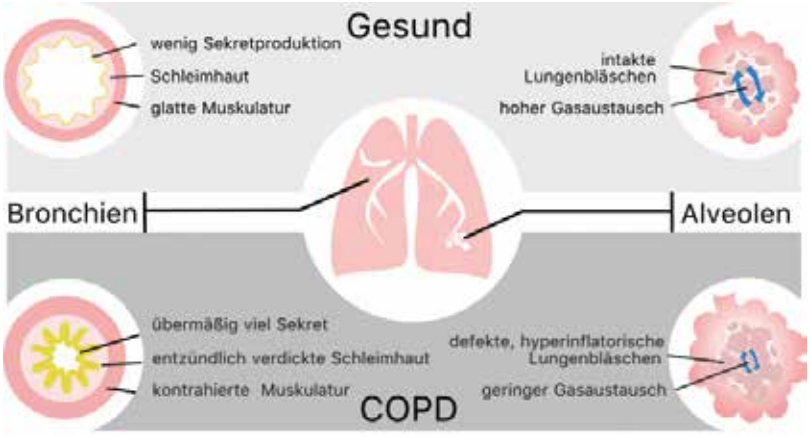

Abb. 1: Veränderungen in der Lungenstruktur bei COPD: chronische Bronchitis (links) und Emphysem (rechts).

Risikofaktor Zigarette – nicht nur Verursacher dicker Luft

Der „Morbus Marlboro" birgt jedoch mit Abstand das größte Risiko [8] **(Abb. 2)**. Zwar entsteht nur bei etwa 15-20 Prozent der Tabakraucher eine COPD [43], aber viele Betroffene sind ehemalige oder noch immer aktive Raucher. Das Erkrankungsrisiko ist letztlich umso

größer, je höher die kumulative Rauchdosis einer Person, gemessen in Packungsjahren oder Englisch pack years, ausfällt. Die Einheit definiert die Menge der täglich konsumierten Zigarettenschachteln multipliziert mit der Anzahl der Jahre, in denen bisher geraucht wurde. Zum Beispiel ergeben sich 30 Packungsjahre, wenn ein Patient über 30 Jahre hinweg 1 Schachtel oder 15 Jahre lang 2 Packungen täglich geraucht hat [22]. Aufklärungsbedarf ist daher geboten, wenn Patienten ihre Beschwerden aus Unwissenheit als „Raucherlunge" abtun – dahinter könnte sich eine COPD verbergen.

AHA – typische Symptome einer COPD

Die COPD geht mit der sogenannten AHA-Symptomatik – Auswurf, Husten, Atemnot – einher **(Abb. 3)**. Ist das Anfangsstadium durch anhaltenden Auswurf, Husten und Kurzatmigkeit bei starker körperlicher Anstrengung geprägt, kommt es in der Regel frühestens im weiteren Verlauf zu schwererer Luftnot. Diese schleichende Progression und die von Betroffenen oft nicht ernst genommenen Krankheitsanzeichen führen dazu, dass die Diagnose COPD meist erst gestellt wird, wenn die Patienten wegen verstärkter Belastung durch die charakteristische Symptom-Trias ärztliche Hilfe aufsuchen. Zu diesem Zeitpunkt hat sich die Schädigung des Respirationstraktes bereits manifestiert, für eine wirksame Prävention ist es dann zu spät [34].

Jede Exazerbation ist eine zu viel

COPD-Patienten erleiden im Durchschnitt bis zu dreimal jährlich einen akuten Schub der Erkrankung. Diese Phase der gravierenden Verschlechterung der Lungenfunktion wird auch als Exazerbation bezeichnet und ist für die Patienten mit massiven Einschränkungen im Alltag und folglich mit einem Verlust ihrer Lebensqualität verbunden. Auslöser sind überwiegend virale oder bakterielle Infekte. Exazerbationen werden deshalb besonders in Herbst und Winter gefürchtet – verursachen sie doch ein rasches Fortschreiten der Erkrankung mit nicht selten lebensbedrohlichen Komplikationen [15, 37]. 1990 lag die COPD an 6. Stelle der weltweit häufigsten Todesursachen, 2020 wird sie laut Prognosen der WHO an dritter Position stehen [25]. COPD-Patienten erliegen allerdings nicht immer den direkten Begleiterscheinungen ihrer Lungenerkrankung wie einer Pneumonie oder respiratorische Insuffizienz. Beispielsweise

Abb. 3: Charakteristisches Beschwerdebild (AHA-Symptome).

erhöht sich durch die chronische Überlastung des Herz-Kreislaufsystems die Wahrscheinlichkeit, an kardialen Folgeschäden zu sterben, im Vergleich zur gesunden Bevölkerung [36].

Therapieoptionen: Grenzen und Chancen

Da die COPD nicht heilbar ist, zielt die medizinische Versorgung primär darauf, die Symptome zu lindern und den Krankheitsverlauf zu verlangsamen. In der Dauermedikation kommen standardmäßig Bronchodilatatoren und Glukokortikoide zum Einsatz. Im Falle einer Exazerbation ist die Gabe von Antibiotika oft unumgänglich [30]. Unterstützend dazu wird in fortgeschrittenen Stadien mit einer Langzeit-Sauerstoff-Therapie bzw. einer nicht-invasiven Beatmung gearbeitet, um der chronischen Hypoxämie entgegen zu wirken [41]. Eine Lungenvolumenreduktion oder -transplantation findet prinzipiell nur in ausgesuchten Patientenfällen statt [26]. In dem speziell für COPD-Erkrankte angebotenen Lungensport bietet sich für Betroffene die Möglichkeit, ihre körperliche Leistungsfähigkeit und damit auch ihre Autonomie im Alltag durch Atemtraining zu erhalten [18]. Sogar Gesangsstunden sollen die Lungenfunktion positiv beeinflussen [29].

Gesund beginnt im Mund – Parodontitis: ein potentieller Risikofaktor?

Charakterisiert durch die körpereigene Abwehrreaktion gegen parodontalpathogene Bakterien äußert sich die chronische Pa-

Abb. 2: Rauchen gilt als der größte Risikofaktor für die Ausbildung einer COPD.

Abb. 4: Erhöhte Sondierungstiefen bergen eine große Gefahr für COPD-Patienten.

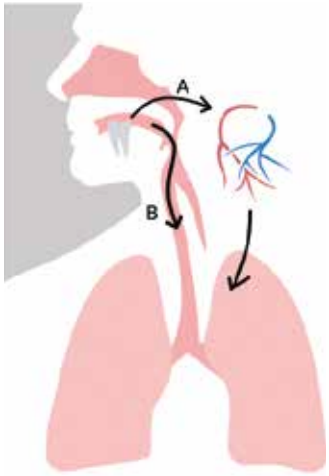

Abb. 5: Wege der pathogenen Keime und Entzündungsmediatoren von der Mundhöhle in die Lunge über den Blutkreislauf (A) und/oder direkt durch Aspiration (B).

rodontitis in einer schrittweisen Zerstörung des Zahnhalteapparates. Die Destruktion von Desmodont und Alveolarknochen resultiert in einem klinischen Attachmentverlust, der sich vor allem durch erhöhte Sondierungstiefen aufgrund der sog. Taschenbildung zeigt **(Abb. 4)**. Die bakterielle Plaque, als ein dynamisches und komplexes System, das Mikroorganismen und extrazelluläre Matrix verbindet, begünstigt und unterhält somit eine chronische Parodontitis [44].

Im Rahmen der Immunantwort sezernieren die parodontal erkrankten Gewebe verschiedene entzündliche Mediatoren, die über den Ort des eigentlichen Geschehens hinaus in die Blutbahn gelangen und die Inflammation in anderen Bereichen des Körpers stimulieren können. Als Indikator für das anhaltende Entzündungsgeschehen steigt der Level des systemischen C-reaktiven Proteins [4]. Etliche wissenschaftliche Studien belegen, dass die chronische Parodontitis mit einem höheren Risiko für zahlreiche Allgemeinerkrankungen einhergeht, darunter Erkrankungen des Gefäßsystems, des rheumatischen Formenkreises, Diabetes mellitus und andere [19, 2, 14, 39].

Mund- und Lungengesundheit gehen Hand in Hand

Unlängst ist auch die COPD in den Fokus von Wissenschaft und Forschung gerückt. Galt die COPD jüngst noch als eine rein auf die Lunge beschränkte Erkrankung, gibt es Indizien, dass die pulmonalen entzündlichen Prozesse durchaus mit einer systemischen Inflammation assoziiert sind [32]. So stehen lokale Infektionen des Körpers, welche möglicherweise zu einem „hyperreaktiven Phänotypen" beitragen, in Verdacht, an der Pathogenese einer COPD beteiligt zu sein [31].

Die Arbeitsgruppen um Scannapieco [40] und Hayes [16] waren unter den ersten, die eine potentielle Verbindung zwischen schlechter oraler Mundgesundheit und COPD diskutierten. Inzwischen haben zahlreiche epidemiologische Studien einen positiven Zusammenhang zwischen den beiden Krankheitsbildern bestätigt [46, 38, 33]. Dabei ist nicht nur eine Streuung oraler Bakterien in die Lunge und eine Entzündungsförderung durch mikrobielle Virulenzfaktoren und inflammatorische Mediatoren über den Blutkreislauf denkbar. Aufgrund der anatomischen Lage der Mundhöhle als Teil der oberen Atemwege stellt die Aspiration eine weitere direkte Möglichkeit für die Kontamination des unteren respiratorischen Traktes mit Pathogenen dar. Keime, Toxine, Zytokine und andere biologisch aktive Stoffe gehen kontinuierlich von der subgingivalen Plaque, dem oralen Reservoir für gramnegative pulmonale Erreger, sowie vom erkrankten Parodont erst in die Sulkusflüssigkeit und dann in den Speichel über [3] **(Abb. 5)**.

Die Pathophysiologie der COPD ähnelt auf zellulärer Ebene stark den Mechanismen, die auch bei der chronischen Parodontitis eine Rolle spielen. In beiden Fällen tragen im Wesentlichen rekrutierte neutrophile Granulozyten zusammen mit einem Anstieg von Interleukinen und Matrixmetalloproteasen (MMP´s) dazu bei, die Entzündungskaskade und den destruktiven Abbau lokaler Strukturen anzufachen und zu unterhalten [37].

Ob die chronische Parodontitis einen Risikofaktor für die Entstehung einer COPD darstellt oder sich eventuell nur gemeinsame Risikofaktoren teilt, ist zum jetzigen Zeitpunkt indes nicht hinreichend geklärt [10]. Der Nachweis gestaltet sich recht schwierig, da der Tabakkonsum als potentielle krankheitsauslösende Ursache mit beiden Erkrankungen eng gekoppelt ist [17]. Dafür scheint die chronische Parodontitis die Entwicklung einer COPD, d. h. das Auftreten bzw. die Frequenz von Exazerbationen, zu beeinflussen [21, 47, 42, 23] **(Abb. 6)**.

Die systematische PA-Therapie als Erfolgsfaktor?

Inwiefern kann aber der Zahnarztbesuch für COPD-Patienten einen Gewinn darstellen? Welche Auswirkungen ergeben sich durch die systematische Therapie einer bestehenden Parodontitis auf die Lebensqualität von Betroffenen?

Bisher haben allerdings nur zwei klinische Studien mit geringer Probandenzahl untersucht, inwieweit sich eine systematische Parodontitis-Therapie auf die Exazerbationsrate von Betroffenen auswirkt. Die Studie von Kucukcoskun et. al. [21] zeigte bei 40 COPD-Patienten mit einer chronischen Parodontitis, dass die zahnärztliche Intervention die Frequenz von drei auf zwei Exazerbationen innerhalb von zwölf Monaten nach der Behandlung reduzieren konnte. In einer zweiten Studie mit 60 Probanden stellten Zhou et.al. [47] ebenfalls eine Verringerung der Anzahl an Exazerbationen fest. Auch verbesserte sich die Lungenfunktion bei den Patienten, die eine Parodontitis-The-

Abb. 6: Schlechte Mundhygiene und eine unbehandelte chronische Parodontitis haben negative Auswirkungen auf den Verlauf einer COPD.

hypo-A
Premium Orthomolekularia

CAM Award 2013
Parodontitis-Studie mit Itis-Protect I-IV
aMMP-8 Laborparameter zur Entzündungshemmung

Optimieren Sie Ihre Parodontitis-Therapie!

55% Reduktion der Entzündungsaktivität in 4 Wochen!

60% entzündungsfrei in 4 Monaten

durch ergänzende bilanzierte Diät

Studien-geprüft!

Itis-Protect® I-IV

Zur diätetischen Behandlung von Parodontitis

- Stabilisiert orale Schleimhäute!
- Beschleunigt die Wundheilung!
- Schützt vor Implantatverlust!

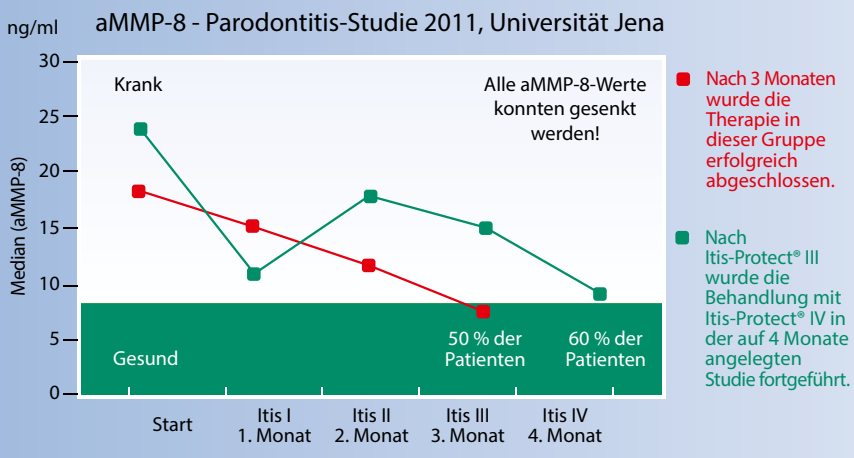

Info-Anforderung für Fachkreise

Fax: +49 (0)451 30 41 79 oder E-Mail: info@hypo-a.de

Name / Vorname

Str. / Nr.

PLZ / Ort

Tel.

E-Mail

IT-DI 4.2018

hypo-A GmbH, Kücknitzer Hauptstr. 53, D-23569 Lübeck
hypoallergene Nahrungsergänzung ohne Zusatzstoffe
www.hypo-a.de | info@hypo-a.de | Tel. +49 (0)451 3072121

shop.hypo-a.de

rapie erhalten hatten, im Vergleich zur entsprechenden Kontrollgruppe ohne Therapie.
Noch lässt die Datenlage aber keine definitive Aussage über die Wirksamkeit einer Parodontalbehandlung auf die systemische Inflammation und Prävention von Exazerbationen bei Patienten mit COPD zu. Mit dem Ziel neue Antworten hinsichtlich dieser Fragestellung geben zu können, fördert das Deutsche Zentrum für Lungenforschung (DZL) ein Kooperationsprojekt von Zahn- und Lungenkliniken hier in Marburg sowie Heidelberg **(Abb. 7)**. Die aktuell begonnene Pilotstudie soll zunächst notwendige Informationen über die Erfolgsaussichten einer Phase III-Studie liefern, um dann Patienten in größerem Rahmen untersuchen zu können.

Empfehlungen für die Praxis

Da die COPD eine hohe Einschränkung körperlicher Funktionsfähigkeit und Selbständigkeit einschließt, mag die Behandlung von COPD-Patienten auf den ersten Blick herausfordernd erscheinen. Dabei ist besonders diese Patientengruppe auf eine regelmäßige zahnärztliche Betreuung angewiesen. Nur so kann das Risiko einer Aspiration von pathogenen Keimen aus der Mundhöhle in die Lunge bzw. deren Verschleppung über die Blutbahn nachhaltig minimiert werden. Demgegenüber ist der Gebrauch inhalativ verwendeter Pharmaka in der Behandlung einer COPD von hoher zahnmedizinischer Relevanz. Glukokortikosteroide wirken immunsupressiv, ß-Sympathomimetika sowie Anticholinergika senken die Speichelsekretion und führen auf Dauer zu einer Xerostomie. Es resultiert eine höhere Anfälligkeit für Gingivitis, Candidainfektionen und Karies [27].
Im Rahmen einer systematischen Parodontitis-Therapie ist daher die Motivation und Instruktion dieser Patienten zu adäquater häuslicher Mundhygiene von entscheidender Bedeutung **(Abb. 8)**. Die intensive Vorbehandlungsphase bildet die Grundvoraussetzung für den Erfolg des daran anschließenden subgingivalen Biofilmmanagements, das als Basis die klassische nicht-chirurgische Parodontitis-Therapie sowie je nach Situation weitere adjuvante und/oder additive Maßnahmen beinhaltet. Der Schlüssel zur Sicherstellung der Ergebnisse und nachhaltiger Entzündungskontrolle ist dabei die lebenslange Einbindung des Patienten in eine konsequent durchgeführte unterstützende Parodontitistherapie (UPT). So lassen sich bei engmaschigen, individuell abgestimmten Nachsorgeterminen und guter Patienten-Compliance stabile parodontale Verhältnisse aufrechterhalten. Ferner kann im Falle von Rezidiven zeitnah interveniert werden [12].
Bei einer Abkehr vom Tabakkonsum profitieren an Parodontitis und COPD Erkrankte doppelt. Die Zahnärzte sollten ihre Patienten daher unabhängig vom Alter motivieren, das Rauchen aufzugeben, und sie dahingehend aufklären [11].
Um Patienten mit COPD den Zahnarztbesuch möglichst stressfrei zu gestalten, sollten jegliche Maßnahmen ergriffen werden, die eine weitere Einschränkung der Atmung verhindern **(Tab. 1)**. Von daher wird zu einer guten Belüftung des Behandlungszimmers und aufrechte Positionierung des Patienten geraten. Der Einsatz von Pulverstrahlgeräten ist kontraindiziert, weil das Gemisch aus Luft, Wasser und Pulver Atembeschwerden hervorruft [5] **(Abb. 9)**. Das Anlegen von Kofferdam sollte vermieden bzw. die

Abb. 7: Das Deutsche Zentrum für Lungenforschung (DZL) fördert ein Projekt zur Untersuchung der Wirksamkeit einer Parodontitis-Therapie bei COPD-Erkrankten (Foto: Universität Gießen).

DOS und DON´TS:

- auf eine gute Belüftung des Behandlungszimmers achten
- Patienten möglichst aufrecht positionieren
- keine Pulverstrahlgeräte verwenden
- das Anlegen von Kofferdam vermeiden bzw. modifizieren
- keine bilaterale Leitungsanästhesie legen
- Lokalanästhetika mit wenig bzw.ohne Adrenalin einsetzen
- eine orale Sedierung sorgfältig abwägen

Tab.1: Empfehlungen für die zahnärztliche Behandlung von COPD-Patienten.

Abb. 8: Die häusliche Interdentalraumpflege sollte im Zuge der Vorbehandlung mit dem Patienten geübt werden.



Abb. 9: Da die Verwendung von Pulverstrahlgeräten bei Lungenkranken kontraindiziert ist, muss auf Handinstrumente und Schall-/Ultraschallscaler zur Entfernung von harten Belägen und Verfärbungen zurückgegriffen werden.

Nur weil es passt, heißt das noch nicht, dass es funktioniert.

Setzen Sie den klinischen Erfolg nicht aufs Spiel! Verwenden Sie nur Implantatversorgungen mit präziser Passung, die als Komplettsystem entwickelt, getestet und geprüft wurden

Besuchen Sie nobelbiocare.com/precision

Nobel Biocare®

GMT 51646 GB 1706 © Nobel Biocare Services AG, 2017. Alle Rechte vorbehalten. Vertrieb durch Nobel Biocare. Nobel Biocare, das Nobel Biocare Logo und alle sonstigen Marken sind, sofern nicht anderweitig angegeben oder aus demKontext ersichtlich, Marken von Nobel Biocare. Weitere Informationen finden Sie unter www.nobelbiocare.com/trademarks. Die Produktabbildungen sind nicht notwendigerweise maßstabsgetreu. Haftungsausschluss: Einige Produkte sind unter Umständen nicht in allen Märkten für den Verkauf zugelassen. Bitte wenden Sie sich an Ihre Nobel Biocare Vertriebsniederlassung, um aktuelle Informationen zur Produktpalette und Verfügbarkeit zu erhalten. Nur zur Verschreibung. Achtung: Laut US-Bundesgesetzen dürfen diese Produkte nur an Ärzte oder auf deren Anordnung verkauft werden. Für die vollständigen Informationen zur Verschreibung, einschließlich Indikationen, Gegenanzeigen, Warnungen und Vorsichtsmaßnahmen ziehen Sie die Gebrauchsanweisung zu Rate.

Abb. 10: Anästhetika mit wenig oder ohne Adrenalin sollten denen mit hohem Epinephrin-Gehalt vorgezogen werden.

Anwendungs-Technik so modifiziert werden, dass die Patienten keine zusätzliche Behinderung der Atmung empfinden [24].
Mitunter tritt während einer Leitungsanästhesie durch die Betäubung kleinerer Bereiche des Rachens und der Nase eine subjektiv empfundene Atemnot ein. Eine Leitungsanästhesie sollte daher nicht zeitgleich auf beiden Kieferseiten erfolgen. Generell empfiehlt es sich, ein Lokalanästhetikum mit geringem bzw. ohne Epinephrinzusatz zu verwenden **(Abb. 10)**. Vor allem bei Patienten, die zusätzlich Asthmatiker sind, dürfen adrenalinhaltige Lokalanästhetika nur mit Vorsicht eingesetzt werden, da das in allen Lösungen mit Katecholaminen enthaltene Antioxidanz Disulfit einen Asthmaanfall provozieren kann.
Eine orale Sedierung mit den in der Zahnmedizin gängigen Sedativa ist nur nach vorheriger sorgfältiger Abwägung angezeigt. Benzodiazepine, Barbiturate und Antihistaminika führen nicht selten zu einer zentralen Atemdepression. Auch die Sedierung mit Lachgas bietet keine sichere Alternative. Die damit verbundene Gabe einer hohen O_2-Konzentration vermindert bei COPD-Patienten den Atemantrieb, der über den arteriellen Sauerstoffpartialdruck gesteuert wird, und löst unter Umständen sogar eine Apnoe aus [35].

Im Notfall vorbereitet sein

Kommt es trotz aller Vorkehrungen zu einem respiratorischen Notfall, ist es entscheidend, dass das gesamte Praxisteam weiß, wie die notwendige Ersthilfe effektiv geleistet werden kann. Die Soforttherapie einer akuten Exazerbation einer COPD gleicht den erforderlichen Maßnahmen bei einem Asthmaanfall, denn beide Akutproblematiken basieren auf einem Bronchospasmus. Günstig erweist sich die Hochlagerung des Oberkörpers. Der Patient wird vermutlich automatisch eine atemerleichternde Körperhaltung wie den Kutschersitz einnehmen und die dosierte Lippenbremse, eine spezielle Atemtechnik zur Erhöhung des intrabronchialen Drucks einsetzen, um einen Bronchialkollaps zu verhindern. Die Applikation eines Beta-2-Mimetikums, wie z.B. Salbutamol über ein Dosieraerosol, ist das Mittel der ersten Wahl in der medikamentösen Akutbehandlung; ergänzend können inhalative Anticholinergika angewandt werden. Theophyllin dagegen nimmt nur noch eine untergeordnete Rolle ein, weil die bronchodilatatorische Wirkung vergleichsweise gering ist.
Den zweiten Pfeiler der Notfalltherapie stellt die intravenöse Injektion von Kortikosteroiden dar. Angesichts der entzündlichen Prozesse, die für eine rapide Verschlechterung verantwortlich sind, ist die rasche Gabe vorteilhaft, auch wenn bis zum Wirkeintritt einige Stunden vergehen. Die empfohlene Dosis liegt bei etwa 20-40 mg Prednisolonäquivalent [45].
Fällt die Blutsauerstoffsättigung unter 90 Prozent, ist die Sauerstoffverabreichung über eine Atemmaske indiziert. Der Patient muss streng überwacht werden, da die erhöhte O_2-Konzentration, wie bereits erklärt, bei einer COPD-Erkrankung gegebenenfalls eine Atemdepression verursacht. Darüber hinaus kann eine künstliche Beatmung auch dann notwendig werden, sobald die in- und exspiratorische Muskulatur infolge von Hypoxie und erhöhter Atemtätigkeit ermüdet. Es sollte daher grundsätzlich immer – und das frühzeitig – ein Notarzt hinzugezogen werden [11].

Fazit

Eine bestehende Parodontitis ist kein streng auf die Mundhöhle isoliertes Krankheitsbild. Vielmehr begünstigt und unterhält die Entzündung des Zahnhalteapparates eine Reihe von Erkrankungen. Auch zwischen schlechtem oralen Zustand und COPD besteht eine Assoziation, die die Notwendigkeit einer interdisziplinären Behandlung von Betroffenen durch den Zahnarzt und Allgemeinmediziner bzw. Pneumologen fordert. Nach aktuellem Kenntnisstand leistet die zahnmedizinische Betreuung inklusive parodontaler Diagnostik, Akut- und Erhaltungstherapie für COPD-Patienten einen großen Beitrag zur Verbesserung der Lungenfunktion und Symptomatik. Demnach dient jeder Schritt in Richtung einer guten Mundgesundheit der ganzheitlichen Gesundheit und führt zu einem Mehr an Lebensqualität.

Literaturverzeichnis unter
www.dimagazin-aktuell.de/literaturlisten

ZÄ Vivien Rahmel
Klinik für Parodontologie
Georg-Voigt-Str. 3
35033 Marburg
Tel. 06421 58 63279
Fax 06421 58 63270
E-Mail: vivien.rahmel@staff.uni-marburg.de

ZÄ Vivien Rahmel

2012-2017 Studium der Zahnmedizin an der Philipps-Universität Marburg, Abschluss mit Staatsexamen
2017 Arbeit als wissenschaftliche Mitarbeiterin an der Philipps-Universität Marburg, Klinik für Parodontologie

Promovierende im Rahmen des von der DZL geförderten Projekts „Exploring efficacy of periodontal treatment on systemic inflammation and for prevention of exacerbations in patients with chronic obstructive pulmonary disease (COPD): A multi-center, prospective, randomized, controlled, parallel-group pilot study - ExperTENTION Trial"

Prof. Dr. Nicole Arweiler

1990 - 1996 Studium der Zahnheilkunde an der Universität des Saarlandes, Deutschland
1996 Approbation als Zahnärztin
1997 – 2000 wissenschaftliche Mitarbeiterin in der Abteilung für Parodontologie und Zahnerhaltung der Universität des Saarlandes, Deutschland (Ärztlicher Direktor Prof. Dr. E. Reich)
1999 Promotion zum Dr. med. dent.
2001-2009 Wissenschaftliche Assistentin in der Abteilung für Zahnerhaltungskunde und Parodontologie der Albert-Ludwigs-Universität Freiburg, Deutschland (Ärztlicher Direktor Prof. Dr. E. Hellwig)
2002 Ernennung zur Oberärztin in der Abteilung
2003 Ernennung zur Juniorprofessorin
2003 Habilitation und Venia legendi für das Fach Zahn-, Mund- und Kieferheilkunde an der Albert-Ludwigs-Universität Freiburg
2006 Ernennung zur Apl-Professorin der Albert-Ludwigs-Universität Freiburg
2007-2009 Prüfungsvorsitzende für Vorphysikum und Physikum
2009 Ruf auf die Professur (W3) für Parodontologie der Philipps-Universität Marburg
seit 02/2010 Ordinaria und Direktorin der Abteilung Parodontologie, der Uniklinik der Philipps-Universität Marburg
seit 10/2012 Mitglied des Lehr- und Studienausschusses der Medizinischen Fakultät
seit 12/2015 Mitglied der Ständigen Habilitationskommission der Medizinischen Fakultät
Autorin zahlreicher Artikel in nationalen und internationalen Fachzeitschriften, Mitglied in zahlreichen Fachgesellschaften, verschiedene Preise und Auszeichnungen der Fachgesellschaften DGZ und DGP sowie „Meridol-Preise".

Dentalhygieniker als **Spezialisten für zahnmedizinische Prävention** bei Risikogruppen

Die Bedeutung von Dentalhygienikern (DH)[1] in der zahnärztlichen Praxis ist heute unbestritten. Insbesondere die Versorgung von parodontal erkrankten Patienten ist aufgrund der hohen Prävalenz der Parodontitis und der Notwendigkeit einer lebenslangen Weiterbetreuung im Rahmen der Erhaltungstherapie ohne Unterstützung durch Dentalhygieniker nicht denkbar.

Jedoch bedeutet dentalhygienische Tätigkeit mehr als die Durchführung von delegierbaren Maßnahmen in der Praxis. Als Spezialisten für zahnmedizinische Prävention sind Dentalhygieniker in der Lage, Prophylaxekonzepte für Patienten mit erhöhtem Risiko für orale Erkrankungen zu entwickeln, diese bei der Zielgruppe direkt umzusetzen und somit zur Bewältigung der aktuellen gesundheitspolitischen Herausforderungen beizutragen.

Die Ratifizierung der UN-Behindertenkonvention

Im Jahr 2009 wurde die UN-Behindertenrechtskonvention von Deutschland ratifiziert und ist seitdem rechtlich bindend. Die Konvention schreibt Menschen mit körperlichen und/oder kognitiven Einschränkungen das Recht auf vollständige Teilhabe in allen gesellschaftlichen Lebensbereichen zu, wozu auch die Gesundheitsfürsorge gehört. So garantiert Artikel 25 der Konvention das Recht auf *„das erreichbare Höchstmaß an Gesundheit ohne Diskriminierung aufgrund von Behinderung."* Angehörige der Gesundheitsberufe sind demnach verpflichtet, Betroffenen eine Versorgung von gleicher Qualität wie nicht behinderten Menschen zukommen zu lassen. Diese Verpflichtung schließt Maßnahmen zur Prophylaxe und Früherkennung oraler Erkrankungen ein [1].

Die Umsetzung der Forderungen, die sich aus der Ratifizierung der UN-Konvention ergeben, stellt für zahnmedizinische Behandler eine große Herausforderung dar. So weisen Patienten mit Behinderung oftmals einen erhöhten zahnmedizinischen Betreuungsaufwand auf. Häufig lassen die kognitiven oder motorischen Einschränkungen der Betroffenen eine selbstständige Mundhygiene nicht zu. Da Mikroorganismen aus der dentalen Plaque den Hauptrisikofaktor für die Entstehung von Karies, Gingivitis und Parodontitis darstellen, ist eine Unterstützung bei der häuslichen Mundhygiene zur Verhütung von Mundhöhlenerkrankungen erforderlich. Gerade Menschen mit schweren Behinderungen können zudem einen Zahnarzt nicht selbstständig und oft nur mit einem erhöhten Aufwand aufsuchen, so dass es nicht verwundert, dass Behinderte in allen Altersgruppen eine schlechtere orale Gesundheit aufweisen als Menschen ohne Behinderung [3]. Zur Wiederherstellung der Mundgesundheit behinderter Patienten sind dann umfangreiche zahnärztliche Maßnahmen erforderlich, die häufig in Intubationsnarkose durchgeführt werden müssen. Der resultierende hohe logistische und zeitliche Aufwand für die Gebisssanierung birgt nicht nur ein größeres medizinisches Risiko für die Patienten, sondern belastet auch das Gesundheitssystem überproportional.

Diesen Beobachtungen Rechnung tragend wurde im Jahr 2015 das Gesetz zur Verhütung von *Zahnerkrankungen bei Pflegebedürftigen und Menschen mit Behinderung* (§ 22a SGB V) verabschiedet, welches am 01.07.2018 in Kraft treten wird. Demnach haben gesetzlich versicherte Angehörige der genannten Personengruppen zweimal jährlich Anspruch auf die Durchführung zahnmedizinischer Prophylaxemaßnahmen in ihrer häuslichen Umgebung. Die Leistungen beinhalten die Erhebung eines Mundgesundheitsstatus, eine Aufklärung über die Bedeutung der Mundhygiene und ihre praktische Umsetzung, die Erstellung eines Planes zur individuellen Mund- und Prothesenpflege sowie die einmal jährliche Entfernung von Zahnstein.

Diese Leistungen können gemäß Delegationsrahmen nahezu vollständig von entsprechend qualifizierten Dentalhygienikern ausgeführt werden. Ihr regelmäßiger Einsatz in Pflegeeinrichtungen oder im häuslichen Umfeld behinderter Menschen wäre eine medizinisch und ökonomisch sinnvolle Möglichkeit, den gesetzlichen Forderungen Genüge zu leisten und die Mundgesundheit von Behinderten zu verbessern, ohne durch ausgedehnte Praxisschließzeiten die zahnmedizinische Versorgung der übrigen Patienten oder den wirtschaftlichen Erfolg der Zahnarztpraxis zu gefährden.

Die Migration von Flüchtlingen

Aufgrund der sogenannten Flüchtlingskrise sind in Deutschland nach letzten Zählungen ca. 300.000 minderjährige Flüchtlinge[2] registriert [18]. Insgesamt ist bei dieser Personengruppe von einer höheren Kariesprävalenz auszugehen als bei deutschstämmigen Kindern derselben Altersgruppe. Diese Annahme leitet sich aus den bekannten Risikofaktoren für die Entstehung kariöser Zahnläsionen ab. Nach Keyes (1962) und König (1987) wird Karies durch die vier ätiologischen Faktoren Wirt, Mikroorganismen, Substrat und Zeit verursacht [8,9]. Neben diesen Kausalfaktoren werden für die Kariesentstehung weitere Risikofaktoren diskutiert. Hier konnten insbesondere ein niedriger sozioökonomischer Status, ein geringes Inanspruchnahmeverhalten präventiver (zahn-)medizinischer Leistungen sowie Aufklärungsdefizite über die

[1] Wegen der besseren Lesbarkeit wird im Text die männliche Form für beide Geschlechter verwendet.

[2] Nach der Genfer Konvention ist ein Flüchtling eine Person, die sich aus begründeter Furcht vor Verfolgung außerhalb des Staates befindet, dessen Staatsangehörigkeit sie besitzt. Die Bezeichnung bezieht sich auf männliche und weibliche Personen.

Entstehung und Vermeidung von Zahnkaries herausgestellt werden [5].

Bei Familien aus anderen Kulturkreisen, die vorübergehend oder dauerhaft in Deutschland leben, kumulieren oftmals mehrere der genannten Einflussfaktoren. So erweisen sich Sprachschwierigkeiten als Hindernis bei der Mundgesundheitsaufklärung. Der kulturelle Hintergrund bedingt häufig eine reduzierte Inanspruchnahme von Prophylaxemaßnahmen. Zudem gehören migrierte Familien überdurchschnittlich häufig den unteren sozioökonomischen Schichten an, in denen Zahnprophylaxe allein aus finanziellen Gründen eine untergeordnete Rolle spielt. Insgesamt ergibt sich daraus bei Kindern aus Migrantenfamilien eine Erhöhung der Kariesprävalenz um 70% [15]. Wie hoch das Kariesaufkommen bei minderjährigen Flüchtlingen in Deutschland tatsächlich ist, muss im Rahmen von Reihenuntersuchungen erst ermittelt werden. In internationalen Studien wurde Zahnkaries bereits als hauptsächliches Gesundheitsdefizit von Kindern aus Flüchtlingsfamilien beschrieben. Die Autoren berichten über ein Vorliegen kariöser Läsion bei >60% der untersuchten Kinder [7,19].

Da insbesondere bei Kindern die bisherige Karieserfahrung noch immer als zuverlässigster Prädiktor für zukünftigen Befall anzusehen ist, muss bei Kindern aus Flüchtlingsfamilien auch weiterhin von einem hohen Risiko für das Auftreten kariöser Läsionen ausgegangen werden. Dieser Befund stellt das deutsche Gesundheitssystem vor erhebliche finanzielle Herausforderungen. Langfristig kann der durch den Flüchtlingszustrom entstehende enorme Versorgungbedarf weder von den Leistungs- noch von den Kostenträgern des Gesundheitssystems gedeckt werden und muss daher durch geeignete Präventionsprogramme reduziert werden. Dass diese Programme tatsächlich geeignet sind, das Kariesrisiko von Kindern zu verringern, konnten epidemiologische Studien zeigen. So wurde die in der Fünften Deutschen Mundgesundheitsstudie (DMS V) verzeichnete Abnahme der Kariesprävalenz bei Kindern mit einer regelmäßigen Inanspruchnahme von Maßnahmen im Rahmen der Individual- und Gruppenprophylaxe assoziiert [16].

Da nach nationalen (Kinder- und Jugendhilferecht SGB VIII) und internationalen (UN-Kinderrechtskonvention, europäische Grundrechtecharta) Richtlinien allen in Deutschland lebenden Kindern unabhängig von ihrer Herkunft und ihrem rechtlichen Status gleiche Gesundheitsrechte zustehen, ist die Einbindung von minderjährigen Flüchtlingen in zahnmedizinische Präventionsprogramme auch ein juristisches Erfordernis. Hierbei müssen jedoch kulturelle und organisatorische Besonderheiten berücksichtigt werden. Wie oben erwähnt weisen Flüchtlingsfamilien ein eher beschwerdeorientiertes Inanspruchnahmeverhalten präventiver Gesundheitsleistungen auf. Von Prophylaxemaßnahmen in der Zahnarztpraxis werden Flüchtlingskinder daher kaum profitieren. Zudem konnten Studien zeigen, dass bei Flüchtlingen die soziale Gemeinschaft mit Angehörigen des eigenen Kulturkreises eine wichtige Rolle für die Entwicklung von Gesundheitskompetenz spielt [10]. Die Gestaltung eines niederschwellig erreichbaren Präventionsprogramms, seine Integration in das Alltagsleben der Flüchtlinge und der Einbezug der gesamten, mehrere Generationen umfassenden kulturellen Gemeinschaft, lässt einen nachhaltigeren Effekt der Maßnahme erwarten [11] **(Abb. 1)**.

Abb. 1: Generationenübergreifende Mundgesundheitsschulung in einer Flüchtlingseinrichtung.

Die Entwicklung und Durchführung dieser gruppenprophylaktischen Maßnahmen zur Verbesserung der Mundgesundheit von Kindern aus Flüchtlingsfamilien können ökonomisch und medizinisch sinnvollerweise von qualifizierten Dentalhygienikern durchgeführt werden.

Der demographische Wandel

Fast drei Millionen Menschen sind aktuell in Deutschland pflegebedürftig, etwa ein Drittel von ihnen wird in stationären Einrichtungen betreut. Aufgrund der im demographischen Wandel ablesbaren steigenden Lebenserwartung ist zukünftig sogar von einer Vergrößerung dieser Personengruppe auszugehen [17].

Laut DMS V weisen hochbetagte, pflegebedürftige Senioren eine beeinträchtigte Mundgesundheit auf. So besitzen sie durchschnittlich weniger natürliche Zähne, sind häufiger zahnlos, haben eine schlechtere Mundhygiene und nehmen seltener zahnmedizinische Leistungen in Anspruch als gleichaltrige Personen ohne Pflegebedarf [12].

Aufgrund ihrer altersbedingten Beeinträchtigungen sind viele Bewohner von Pflegeeinrichtungen nicht mehr in der Lage, geeignete Maßnahmen zur Aufrechterhaltung oder Wiederherstellung ihrer Mundgesundheit zu ergreifen. Einerseits benötigen sie Unterstützung bei der Zahn- und Prothesenpflege, zum anderen fehlt ihnen die Möglichkeit, selbstständig die Zahnarztpraxis aufzusuchen, um dort präventive oder therapeutische Leistungen in Anspruch zu nehmen. Vielmehr sind die Pflegebedürftigen darauf angewiesen, dass die betreuenden Personen zahnmedizinischen Behandlungsbedarf erkennen und eine Therapie veranlassen. Altenpflegekräfte sind jedoch häufig nicht ausreichend geschult, um die Senioren beim Erhalt ihrer Mundgesundheit unterstützen zu können. Dazu konnten Studien zeigen, dass die Pflegekräfte nur geringe Kenntnisse über die Folgen oraler Erkrankungen besaßen, den Mundgesundheitszustand der Bewohner häufig falsch einschätzten und Schwierigkeiten bei der Ein- und Ausgliederung von Zahnersatz sowie ein geringes Wissen über geeignete Techniken und Hilfsmittel für die Mund- bzw. Prothesenpflege hatten [6,13].

Zahnmedizinische Prophylaxe bei pflegebedürftigen Senioren schließt also die Schulung von Altenpflegekräften unbedingt ein. Dabei sollten nicht nur die o.g. Wissenslücken bei den Pflegern geschlossen, sondern auch gemeinsam interdisziplinäre Prophylaxekonzepte für die Bewohner der Einrichtung erstellt werden. Dazu müssen die zahlreichen Produkte und Hilfsmittel für die Mund- und

Abb. 2: Mundhygieneschulung in einer Senioreneinrichtung: Altenpfleger trainieren geeignete Putztechniken in gegenseitigen Übungen unter Supervision durch Dentalhygieniker.

Prothesenpflege vorgestellt, im Hinblick auf ihre Evidenz bewertet und das jeweils geeignete für den Patienten herausgesucht werden. Hier wird deutlich, dass eine solche Pflegerschulung zum Erhalt der Mundgesundheit pflegebedürftiger Senioren regelmäßig stattfinden und an die sich ändernden Bedürfnisse der Bewohner angepasst werden sollte. Hierzu haben sich jährliche Besuche von Dentalhygienikern in Pflegeeinrichtungen mit theoretischen und praktischen Unterweisungen unter Einbezug der Bewohner bewährt **(Abb. 2)**.

Ausblick

In der Literatur konnten individual- und gruppenprophylaktische Maßnahmen bei den o. g. Patientengruppen zu einer Verbesserung der Mundgesundheit beitragen.

Bei Menschen mit Behinderung zeigte sich, dass durch die Teilnahme an Präventionsprogrammen die Prävalenz von Karies und Parodontalerkrankungen signifikant gesenkt wurde. Regelmäßige Kontrolluntersuchungen, professionelle Unterstützung bei der Mundhygiene und Fluoridapplikationen führten bei behinderten Kindern zu einem signifikanten Anstieg der Anzahl naturgesunder Gebisse [2].

Auch in Flüchtlingsfamilien konnten Studien den positiven Effekt von zahnmedizinischen Präventionsprogrammen herausstellen. So zeigten Flüchtlingsfamilien, die frühzeitig gute Erfahrungen mit zahnmedizinischen Maßnahmen im Gastland gemacht haben eine höhere Bereitschaft zur Wahrnehmung präventiver Leistungen und eine insgesamt bessere Mundgesundheit [11].

Durch regelmäßige dentalhygienische Schulungen in Altenpflegeeinrichtungen konnte wiederum der Wissens- und Fertigkeitsstandart der Pflegekräfte angehoben und die Mundhygiene sowie der gesamte Mundgesundheitszustand bei den Bewohnern verbessert werden [4,14].

Vor diesem Hintergrund stellt die Einbindung von Dentalhygienikern in die zahnmedizinische Prävention bei Patienten mit erhöhtem Risiko für orale Erkrankungen und einer eingeschränkten Möglichkeit zur Inanspruchnahme von Präventionsleistungen in der zahnärztlichen Praxis ein medizinisches, ethisches sowie rechtliches Erfordernis da, und ist darüberhinaus eine ökonomisch sinnvolle Möglichkeit, den gesellschaftlichen Herausforderungen im Gesundheitssystem zu begegnen.

Weitere Autoren:

- *Wally Zimmermann Dentalhygienikerin (BSc.) Zahnarztpraxis Dr. Krusche Neckarsteinach*
- *Prof. Dr. Georg Gaßmann, praxisHochschule Köln*

Dr. Julia Blank

seit 9/2007	Fachzahnärztin für Oralchirurgie
6/2003 – 5/2007	Assistenzzahnärztin in der Weiterbildung zur Oralchirurgin an der Poliklinik für Mund-Kiefer-Gesichtschirurgie der Ruprechts-Karls-Universität in Heidelberg
6/2007 - 6/2013	Wissenschaftliche und zahnärztliche Mitarbeiterin der Abteilung für Zahnerhaltungskunde und Parodontologie der Albert-Ludwigs-Universität in Freiburg (Schwerpunkt Parodontologie sowie Betreuung des berufsbegleitenden postgraduierten Studiengangs MasterOnline Parodontologie und Periimplantäre Therapie)
7/2013 - 12/2013	Zahnärztliche Tätigkeit in freier Praxis in Heitersheim
seit 03/2014	Wissenschaftliche Mitarbeiterin an der praxisHochschule Köln und zahnärztliche Tätigkeit in eigener Praxis in Köln

Forschungsschwerpunkte:

- Auswirkung unterschiedlicher Prophylaxemaßnahmen auf das Karies- und Parodontitisrisiko bei Risikopatienten
- Lerntransfer in der zahnmedizinischen Aus- und Weiterbildung
- Manifestation allgemeinmedizinischer Erkrankungen in der Mundhöhle

Klinische Tätigkeitsschwerpunkte:

- Antiinfektiöse, chirurgische und regenerative Parodontitistherapie
- Zahnärztliche Behandlung und Prophylaxe von Risikopatienten

Dr. Julia Blank
praxisHochschule Köln
Neusser Str. 99 · 50670 Köln
Tel. 0221 / 500033012
E-Mail: j.blank@praxishochschule.de

Anmeldung unter www.geistlich.de

Geistlich
Biomaterials

ABENDVERANSTALTUNGEN

Biologie und Therapie dentaler Weichgewebe

Geistlich Biomaterials ist Ihr zuverlässiger Partner im Bereich der dentalen Geweberegeneration. Über Jahrzehnte begleiten wir vorhersagbare Therapiemöglichkeiten mit Materialien, auf die Sie sich verlassen können. Geistlich Produkte sind der Maßstab, an dem sich andere Materialien messen dürfen.

Aber es sind nicht nur die bewährten Produkte allein, die Sie und uns zu Partnern machen – unsere Kompetenznetzwerke in vielen Bereichen sorgen dafür, dass Sie von der Expertise renommierter Anwender profitieren können.

Lernen Sie bei unseren Abendveranstaltungen zum Thema *Biologie und Therapie dentaler Weichgewebe* das jüngste Kind unserer Produktpalette kennen. Mit Geistlich Fibro-Gide® ist die erste volumenstabile Kollagenmatrix zur Weichgewebeverdickung am Kieferkamm erhältlich.

An exklusiven Veranstaltungsorten gibt Ihnen das Referententeam umfassende Einblicke in klinische Ergebnisse, Therapieoptionen und Abrechnungsmöglichkeiten.

Verbringen Sie mit uns einen informativen Abend, wir freuen uns auf Sie!

5 Fortbildungspunkte

Aus der Praxis für die Praxis

BERLIN — **Mittwoch, 19. September 2018**

Dr. Holger Janssen, Berlin
Dr. Frank Bröseler, Aachen
Sabine Schmidt (DZR), Stuttgart

KÖLN — **Mittwoch, 26. September 2018**

Prof. Dr. Ralf Roessler, DTMD Universität, Luxemburg
Prof. Dr. Hans-Joachim Nickenig, MSc, Köln
Dr. Frank Bröseler, Aachen
Sabine Schmidt (DZR), Stuttgart

HAMBURG — **Mittwoch, 17. Oktober 2018**

Dr. Jan Behring, M.Sc., Hamburg
Dr. Holger Janssen, Berlin
Sabine Schmidt (DZR), Stuttgart

SALACH — **Mittwoch, 24. Oktober 2018**

Dr. Karl-Ludwig Ackermann, Filderstadt
Dr. S. Marcus Beschnidt, Baden-Baden
Sabine Schmidt (DZR), Stuttgart

ETTLINGEN — **Mittwoch, 14. November 2018**

Dr. S. Marcus Beschnidt, Baden-Baden
Prof. Dr. Ralf Roessler, DTMD Universität, Luxemburg
Sabine Schmidt (DZR), Stuttgart

Kurszeiten: 17:00 – ca. 21:00 Uhr, anschließend Get-together
Gebühr: 95,– € zzgl. MwSt. inkl. Verpflegung

Fragen zur Anmeldung:
Geistlich Biomaterials Vertriebsgesellschaft mbH
Schneidweg 5 | 76534 Baden-Baden | www.geistlich.de
Bianca Alilović | Vertriebsassistentin
Tel.: 07223 9624-16 | Fax 07223 9624-9916
E-Mail: bianca.alilovic@geistlich.de

Fragen zu Kursen & Veranstaltungen:
Bettina Schmitz-Bensberg | Fortbildungsmanagement
Tel.: 07223 9624-13
E-Mail: bettina.schmitz-bensberg@geistlich.de

Mit freundlicher Unterstützung von DZR Deutsche Zahnärztliche Rechenzentren – der Dr. Güldener Gruppe –

DI&P 4/2018

Intraalveoläre Sinusbodenelevation mit Sofortimplantation unter Verwendung eines **allogenen Knochenrings**

Für die vertikale und horizontale Kieferkammaugmentation existieren verschiedene Methoden, die sich in Schwierigkeitsgrad und Erfolgwahrscheinlichkeit unterscheiden. In dem hier vorgestellten Fall wird die Augmentation mittels der Knochenringtechnik vorgestellt. Aufgrund der möglichen simultanen Implantatinsertion kann die Behandlungszeit deutlich verkürzt werden.

Die Implantologie stellt heutzutage in der Zahnmedizin eine sehr zuverlässige Methode dar, um teilbezahnte oder zahnlose Patienten in Funktion und Ästhetik ihres Kausystems erfolgreich zu rehabilitieren [1,2]. Dabei erreichen die langfristigen Implantatüberlebensraten über 90 % [3].

Um den Erfolg einer durchzuführenden Implantation zu erhöhen, wurden unter anderem Positionierungskriterien eingeführt, um das Risko möglicher Komplikationen zu minimieren [4]. So lassen sich unter bestmöglicher Ausnutzung der knöchernen Situation neurovaskuläre Strukturen des Sinus maxillaris schonen und eine sichere Rehabilitation ermöglichen [4]. Mit dem Fortschritt in der oralen Chirurgie konnten Verfahren zur Kieferkammaugmentation entwickelt werden, die Kieferbereiche mit ungenügendem Knochenangebot aufbauen und somit eine suffiziente Implantation möglich machen können [5-8]. Gerade um dem Patientenwunsch einer frühestmöglichen Versorgung nachzukommen, wurden in den letzten Jahren neue Methoden entwickelt und erfolgreich klinisch umgesetzt.

Material und Methode

Ein 21-jähriger Patient stellte sich mit einer Perkussionsempfindlichkeit in regio 26 vor. Die klinische Untersuchung zeigte einen tiefzerstörten Zahn 26, dessen gesamte palatinale Wand tief fraktruiert

Abb. 1: Tief zerstörter Zahn 26.

Abb. 2: Orthopantomogramm der Ausgangssituation.

Abb. 3: Einzelzahnbildaufnahme Zahn 26.

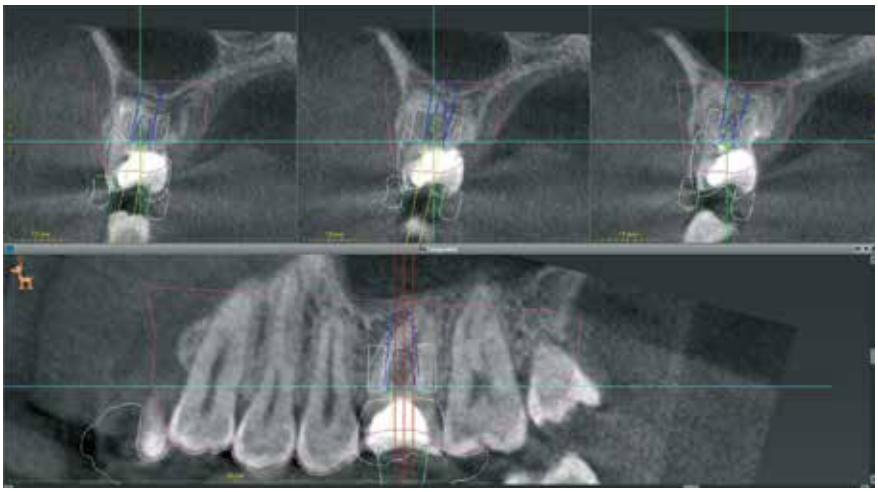

Abb. 4: Virtuelle Planung des Implantats samt Knochenring in regio 26.

war. Die Frakturgrenze verlief dabei weit unter dem palatinalen Zahnfleischrand **(Abb. 1)**. Nach Erstellung eines Orthopantomogramms und einer radiologischen Einzelzahnbildaufnahme war eine längliche Verschattung am Apex der palatinalen Wurzel des Zahn 26 zu erkennen **(Abb. 2)**, die den Verdacht einer überinstrumentierten Wurzelkanalaufbereitung der palatinalen Wurzel und einer Überstopfung des Füllmaterials bestätigte **(Abb. 3)**. Nach konservierender Theapie wurde die Indikationsstellung für die Extraktion des Zahnes 26 mit einer Sofortimplantation gestellt. Der Periodontal-Screening-Index wies in allen Sextanten Grad 2 auf.

Es folgte die Erstellung einer dreidimensionalen Röntgenaufnahme (Orthophos XG 3D, Dentsply Sirona, Bensheim) zur virtuellen Planung der Implantatposition. Die operative Planung erfolgte in der Planungssoftware coDiagnostiX 9.5 (dental wings, Montreal, Kanada) **(Abb. 4)**.

Operation

Der Patient begann 24 Stunden vor dem Eingriff mit der 7-tägigen Antibiose (1 g Augmentin; morgens und abends) und direkt vor dem Eingriff mit der 3-tägigen Schmerzmedikation (Ibuprofen 600 mg, morgens und abends), welche bei Schmerzfreiheit auch vorzeitig beendet werden kann.

Die Operation erfolgte in Lokalanästhesie (Ultracain® D/S forte, Aventis, Frankfurt) in Form einer Infiltrationsanästhesie bukkal und palatinal der Region 26. Mittels der Instrumentenspitze EXP4-L (Piezosurgery, Mectron, I-Genua) wurden die dentogingivalen Fasern vorsichtig durchtrennt und der Desmodontalspalt geweitet **(Abb. 5 und 6)**. Nach Durchtrennung der Wurzeln wurde der Zahn mit einer Extraktionszange aus dem gelockerten Zahnfach vollständig entfernt **(Abb. 7 und 8)**.

Nach der Präparation des Weichgewebes wurde ein Mukoperiostlappen mit Hilfe der Instrumentenspitze PR2 (Piezo-

Abb. 5: Trennung der einstrahlenden Fasern des Parodonts.

Abb. 6: Zustand nach Weitung des Parodontalspalts.

Abb. 7: Entfernung des Zahns 26 mittels Extraktionszange.

Abb. 8: Leeres Zahnfach regio 26.

surgery, Mectron, I-Genua) vorsichtig präpariert, um eine suffiziente Deckung der Wunde zu gewährleisten **(Abb. 9 und 10)**. Nach Vorbereitung des Weichgewebes wurde die 3D-gedruckte Bohrschablone auf den Zahnbogen gesetzt und ein Führungsschlüssel mit 2 mm Durchmesser eingesetzt, durch den ein Osteotom einführt wurde, um eine Führung für den nachfolgenden Trepanbohrer in den Knochen kondensierend zu präparieren **(Abb. 11)**. Entlang des Führungskanals wurde das Bett für den allogenen Knochenring (maxgraft bonering; botiss biomaterials GmbH, Berlin) trepaniert **(Abb. 12)**. Der allogene Knochenring wurde extraoral passgenau zugeschnitten und anschließend in die Extrationsalveole platziert **(Abb. 13 und 14)**. Mittels eines breiten Osteotoms wurde der Knochenring samt

Abb. 9: Vertikale Entlastungsschnitte mesial und distal der Extraktionsalveole.

Abb. 10: Bildung eines Mukoperiostlappens mittels Piezochirurgie.

Abb: 11: Einsetzen der 3D-gedruckten Bohrschablone mit Führungsschlüssel.

Abb. 12: Trepanation entlang des Führungskanals (Durchmesser: 7 mm).

Abb. 13: Zuschneiden des Knochenrings extraoral.

Abb. 14: Platzieren des passgenauen Knochenrings in die Extraktionsalveole.

Abb. 15: Insertion des Implantats in den Knochenring.

Abb. 16: Setzen der Fixierungskappe.

Abb. 17: Applikation von Knochenersatzmaterial um den Knochenring.



"Die biologische Zahnheilkunde und die Verwendung von Keramikimplantaten ist für mich ein Meilenstein in der Zahnmedizin."

Dr. Alexander Neubauer, Tittling

"Die biologische Zahnheilkunde und die Verwendung von Keramikimplantaten ist für mich ein Meilenstein in der Zahnmedizin. Die Möglichkeiten in diesem Bereich als Zahnarzt Gutes für die Gesundheit der Patienten zu tun, sind unglaublich groß. Neben den Kursen waren die Hospitationen bei Dr. Volz und seinen Live-OP's immer ein Erlebnis und sehr beeindruckend. Die Umsetzung in der eigenen Praxis fand bei den Patienten von Beginn an großen Zuspruch. Auch Kurse im Bereich Stressmanagement, Praxismanagement und Ernährung trugen zu einer umfassenden Ausbildung auch im Bereich der eigenen Persönlichkeit bei, die ich nicht mehr missen möchte."

SDS SWISS DENTAL SOLUTIONS

SDS Swiss Dental Solutions AG
Konstanzerstrasse 11 · CH-8280 Kreuzlingen
info@swissdentalsolutions.com

swissdentalsolutions.com

basalem Knochensegment schablonengestützt nach apikal in den Sinus maxillaris verschoben. Ein parallelwandiges Implantat (Bone Level Roxolid, SLActive, Straumann) mit einem Durchmesser von 4,1 mm und einer Länge von 10 mm wurde zentral in den positionsstabilen Knochenring primärstabil inseriert, mit einer Fixierungkappe (Durchmesser 5,5 mm) versehen und die umliegende Extrationsalveole mit granulärem bovinem Knochenersatzmaterial ausgefüllt **(Abb. 15-17)**. Anschließend wurde die Wunde mit dem Mukoperiostallappen gedeckt und speicheldicht vernäht **(Abb. 18)**. Zur postoperativen Kontrolle wurde ein Orthopantomogramm aufgenommen, auf dem keinerlei Verletzungen benachbarter anatomischer Strukturen zu erkennen sind **(Abb. 19)**. Es folgten zwei radiologische Verlaufskontrollen, vier und sechs Monate nach dem Eingriff, ohne Besonderheiten **(Abb. 20 und 21)**.

Ergebnisse

Nach einer sechsmonatigen Einheilzeit wurde das Implantat freigelegt und die Fixierungskappe entfernt. Es folgte die handfeste Insertion des Healingabutments. Das Healingabutment wurde für drei Wochen getragen, um das Emergenzprofil zu formen. Nach Ausformung des Emergenzprofils wurde das Healingabutment temporär für die Implantatabformung entfernt und der Abformpfosten eingeschraubt und radiologisch auf Passgenauigkeit kontrolliert **(Abb. 22)**. Die offene Abformung erfolgte mittels individuellem Abformlöffel und Vinyl-Polyether-Silikon. Es wurde eine verschraubbare Krone aus Lithium-Disilikat-Glaskeramik (IPS e-max CAD, Ivoclar Vivadent, FL-Schaan) angefertigt

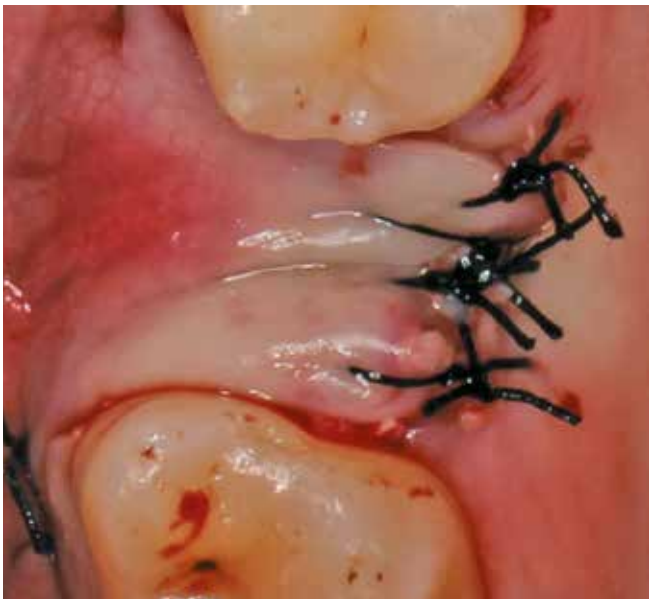

Abb. 18: Speicheldichte Deckung der Wunde.

Abb. 19: Postoperatives Orthopantomogramm.

Abb. 20: Radiologische Verlaufskontrolle (vier Monate post OP).

Abb. 21: Radiologische Verlaufskontrolle (sechs Monate

Abb. 22: Radiologische Kontrolle des eingesetzten Abformpfostens auf Passgenauigkeit.

Abb. 23: Einsetzen der Implantatkrone.

Abb. 24: Acht Monate nach Versorgung des Implantats weiterhin stabile ossäre Verhältnisse.

und mit 20 Ncm festgeschraubt. Die Schraube im Schraubenkanal wurde mit einem Schaumstoffpellet isoliert und der Kanal mit niedrig viskösem Kunststoff versiegelt **(Abb. 23)**.
Eine Verlaufskontrolle acht Monate nach Versorgung des Implantats zeigte keine Veränderungen und somit stabile Verhältnisse **(Abb. 24)**.

Diskussion

Zur vertikalen und horizontalen Kieferkammaugmentation gibt es mehrere Methoden mit unterschiedlicher Erfolgswahrscheinlichkeit und Schwierigkeitsgraden für den Operateur [9-14]. Die Augmentation mittels der Knochenringtechnik ist eine relativ einfach zu erbringende Leistung, die aufgrund der möglichen simultanen Implantatinsertion die Behandlungszeit deutlich verkürzt [8,9]. Zudem zeigen Studien eine gute Prognose für diese Art der Kieferkammaugmentation [8,15]. Die übliche Gewinnung von Knochenringen ist die Entnahme aus der Kinnregion des selbigen Patienten [16]. Der hier verwendete Knochenring entstammt Spenderknochen, wodurch eine sonst durchgeführte Entnahme von Eigenknochen sowie die damit einhergehenden möglichen Komplikationen entfallen [17].
In dem hier vorgestellten Fall wurde der eingebrachte Knochenring in den Sinus gedrängt, um wie ein interner Sinuslift zur Aufnahme und Stabilisierung eines sonst zu langen und dadurch in die Kieferhöhle ragenden Implantats genutzt zu werden.

Schlussfolgerung

Die hier angewandte Methode scheint eine Möglichkeit zu sein, den Indikationsbereich des allogenen Knochenrings zu vergrößern. Für eine gesicherte Prognose dieser Methode sind weitere Fälle dieser Art notwendig, die im Rahmen einer randomisierten klinischen Studie untersucht werden müssen.

Literaturverzeichnis unter
www.dimagazin-aktuell.de/literaturlisten

Dr. Vasilios Alevizakos

2012-2018	Studium der Zahnmedizin an der Danube Private University in Krems (Österreich)
2016-2018	Studentischer Mitarbeiter im Zentrum für CAD/CAM und digitale Technologien an der Danube Private University in Krems (Österreich)
seit Mai 2018	Assistenzarzt im Zahnambulatorium Krems der DPU in Krems (Österreich)

Prof. Dr. Constantin von See

2001	Studium der Zahnmedizin an der Georg-August Universität, Göttingen
2001-2005	Stabsarzt in der Zahnarztgruppe der Bundeswehr in Hildes-heim/Hannover
2005	Dreimonatiger Auslandseinsatz im Rahmen der International Security Assistant Force (ISAF) in Afghanistan
2005-2008	Fachzahnärztliche Weiterbildung zum Fachzahnarzt für Oralchirurgie an der medizinischen Hochschule Hannover
2011	Habilitation an der Medizinischen Hochschule Hannover für das Fach Zahn-, Mund- und Kieferheilkunde (insbesondere Oralchirurgie) in der Klinik und Poliklinik für Zahn-, Mund- und Kieferheilkunde
2011-2012	Weiterbildung in der strukturierten Fortbildung (Curriculum) der DGOI
2013-2016	Studium „Master of Health Management" an der Apollon Hochschule Bremen (MaHM)
2014	Berufung auf die ordentliche Professur Oralchirurgie an der Danube Private University
2016	Übernahme der Leitung des Masterstudienganges „Master für ästhetisch-rekonstruktive Zahnmedizin" der PUSH GmbH

Dr. med. dent. Vasilios Alevizakos
Steiner Landstraße 124 · A-3500 Krems
E-Mail: implantation.planen@gmail.com

Kieferknochen schneiden und bohren mit Fräsen, Bohrern, Laser und Piezotomen

Eine aktuelle systematische Überprüfung des Standes der Technik und Empfehlungen für den Kliniker – Teil 3

In den letzten Jahren wurden chirurgische Geräte zum Schneiden und Bohren von Kieferknochen entwickelt und in die Praxis eingeführt. In Teil 1 (DENTALE IMPLANTOLOGIE März 2018) wurden die Grundlagen und Unterschiede der Technologien zum Knochenschneiden erläutert. In der Mai-Ausgabe (Teil 2) wurde der aktuelle Stand der Technik einer kritischen Überprüfung unterzogen. Im vorliegenden abschließenden Artikel folgt nun die ausführliche Diskussion der Ergebnisse, abgerundet mit praxisrelevanten Empfehlungen für den klinisch tätigen Implantologen.

In allen Bereichen der Chirurgie werden traditionelle althergebrachte Operationsmethoden und Operationsinstrumente zunehmend von modernen minimalinvasiven Verfahren mit neu entwickelten Operationsinstrumenten ersetzt. In der Herz-, Lungen- und Bauchchirurgie können auf diese Weise große klaffende Hautschnitte zur Eröffnung der Körperhöhlen durch minimalinvasive endoskopische Verfahren ersetzt werden, was zu einer dramatischen Verbesserung der Überlebensraten und Operationserfolge geführt hat.

Diskussion

Das medizinisch-ethische Diktat und die ärztegesetzliche Verpflichtung des „nihil nocere" („Schade niemandem") gilt auch für den an Kliniken tätigen oder niedergelassenen Zahnarzt, Oral- und Kieferchirurgen. Dabei muss gewährleistet werden, dass neue Technologien auch tatsächlich bewiesene (evidenzbasierte) signifikante und im täglichen Einsatz messbare Verbesserungen für den Patienten bringen, was den Prozentsatz der Operationserfolge und die Reduktion des Leids betrifft.

Vor allem die niedergelassene KollegInnenschaft steht hier im Spannungsfeld zwischen der gesetzlichen Verpflichtung zum Fortschritt („state of the art", „Goldstandard"), dem Bestreben der Dentalindustrie möglichst viele (und teure) mehr oder minder „fortschrittliche" Medizinprodukte zu verkaufen und den ökonomischen Aspekten (Kosten versus „return of investment") der Betriebsführung und Investition in den eigenen „Betrieb" (Praxis) und die Fortbildung. Der grundlegende Wechsel von althergebrachten und gewohnten rotierenden Instrumenten zu Lasern oder Piezotomen muss daher wohl überlegt werden.

Lasersysteme wurden bereits im vorigen Jahrtausend erfolgreich in fast allen chirurgischen Disziplinen eingeführt und sind in vielen Bereichen der Weichgewebschirurgie dem klassischen Skalpell weitaus überlegen, da sie ein kontaktloses Schneiden oder Abtragen von Weichgewebsschichten mit hoher Präzision ermöglichen und der Laser-Hitzestrahl gleichzeitig eine optimale Blutstillung durch Hitzekoagulation ermöglicht. Die gewebeschneidenden Lasertypen (z. B. Er:YAG, Nd:YAG, CO_2) sind in den allgemeinmedizinischen chirurgischen Fächern hierbei die Gleichen, die auch für die Zahnheilkunde, Oral- und Kieferchirurgie vermarktet und an den Schleimhäuten der Mundhöhle erfolgreich zum Schneiden von Weichgewebe angewendet werden (z. B. Implantatfreilegung, Frenulum-OP, Fibromentfernung, Gingivektomien etc.).

In den letzten Jahren wurde auch der Einsatz von Lasern (Er:YAG, Er,Cr:YSSG) in der Therapie der immer stärker zunehmenden Notwendigkeit einer Behandlung von Periimplantitis diskutiert **(Abb. 9)**, jedoch mangelt es dieser Therapieform an klinischer Evidenz erfolgreicher zu sein als andere vorgeschlagene Therapieformen [143].

Oft bedenkt der Kliniker auch nicht, dass Laser nicht gleich Laser ist und die mittlerweile nur schwer überblickbare Zahl an unterschiedlichen Lasersystemen mit unterschiedlichen Wellenlängen (CO_2-, Dioden-, Nd:YAG-, Er:YAG-, Er,Cr:YSGG-, Hol:YAG-, experimentelle Femtosekunden- und Excimer-UV-Laser, **Abb. 10A**) und Energiedichten völlig unterschiedliche Wirkungsweisen besitzen, noch keine evidenzbasierten klinischen Vorteile vorweisen können und hohe Investitionskosten verursachen (ab 40.000,- Euro aufwärts).

Lasersysteme zum Knochenschneiden basieren zwar auf nur wenigen Laserlicht-Wellenlängen (CO_2, Er:YAG, Er,Cr:YSSG, Hol:YAG, **Abb. 10A**), jedoch ist die Datenlage bezüglich evidenzbasierter tatsächlicher Vorteile in der klinischen Praxis mehr als zweifelhaft. In allen untersuchten Studien, die seit dem Jahr 2006 publiziert wurden, lassen die Autoren präzise Informationen über die physikalischen Parameter der in den Studien verwendeten Laser bis auf die Wellenlänge gänzlich vermissen (z. B. exakte Brennpunktweite, Einhalten des präzisen Brennpunktabstandes während des Knochenschnitts, Energiedichte im Brennpunkt, Dauer, Frequenz und Amplitudenqualität der Laserpulse, Kühlmittel-Flussrate etc.). Dies legt den Schluss nahe, dass die Autoren möglicherweise die Komplexität der Laserphysik und die Interaktionen des Laserstrahls mit verschiedenen Körpergeweben nicht vollständig durchdrungen haben. Möglicherweise können die von Physikern bereits ermittelten optimalen Laser-Einstellungsparameter **(Abb. 10B)** für das Schneiden von Knochen (standardisierte Parameter) technisch noch gar nicht in käuflichen Medizingeräten umgesetzt werden.

Ein zweites Problem bei Lasersystemen ist die Übertragung des Laserstrahls (=infraroter Lichtstrahl) vom Entstehungsort zur Knochenoberfläche. Spiegel-, Linsensysteme oder Licht-Hohlwellenleiter müssen hochpräzise justiert sein, um die notwendige Energiedichte auf einem möglichst kleinen Brennpunkt zu konzentrieren, damit die für das kontaktlose Schneiden von Knochen notwendigen Pa-

rameter für die Photodisruption und Photoablation des Knochens (Abb. 10B „Desired effects for bone cutting" grün) einzuhalten sind. Verschmutzte Spiegel- oder Linsensysteme, aber vor allem das Fehlen jeglicher optischer oder mechanischer Vorrichtungen zur Einhaltung des korrekten Arbeitsabstandes des Laserhandstückes zum Knochen in der Hand des Chirurgen, führen zu einer Defokussierung (Streuung) des Laserbrennpunktes am Knochen, damit zu einem Unterschreiten der optimalen Energiedichte für einen schonenden kontaktlosen Knochenschnitt und dem Auftreten der unerwünschten Eigenschaften des Laserstrahls am Knochen (Hitzenekrosen, Karbonisation; Abb. 10B: „undesired effects for bone-cutting").

Fiberoptische Laserapplikatoren (Quarzfasern) könnten zwar das Problem der Einhaltung des exakten Arbeitsabstandes zur Knochenoberfläche beheben (die Quarzfaser bleibt stets mechanisch in Kontakt zur Knochenoberfläche), jedoch verhindern bei diesem Laser-Kontakt-Schneiden durch die Laserhitze koagulierte Weichgewebsreste (Periost, Bindegewebe) an der Spitze einen präzisen Brennpunkt und führen erneut zu einer Defokussierung (Streuung) des Laserstrahls **(Abb. 3)** mit einem Energieabfall in den Bereich unerwünschter Lasereffekte **(Abb. 10B)**.

Vor jeder Operation sollte die Quarzfaser auch mit speziellen Instrumenten unter dem Mikroskop exakt eben beschnitten werden, um einen optimalen Fokus zu erzielen. Durch den photoakustischen Effekt (120 dB Schalldruck) und die sich explosionsartig ausbreitenden Kavitationsblasen supererhitzten Wassers kommt es jedoch bereits während des Knochenschnitts zu Splitterungen der Quarzfaser und somit zu einer unvermeidbaren Defokussierung des Laserstrahls.

Diese bisher für den praktischen klinischen Einsatz ungelösten technischen Probleme sind möglicherweise dafür verantwortlich, dass die Ergebnisse der untersuchten experimentellen und klinischen Studien selbst für einen einzigen Lasertyp (Er:YAG) höchst widersprüchlich sind und die meisten Studien im Vergleich zu rotierenden Instrumenten von substantiellen hitzeinduzierten Knochennekrosen berichten. Neben diesen in Zukunft möglicherweise lösbaren technischen Problemen von Lasern steht für den praktisch tätigen Kliniker jedoch ein noch wichtigerer Aspekt im Vordergrund, der Laser zum Knochenschneiden als denkbar ungeeignet erscheinen lassen: der

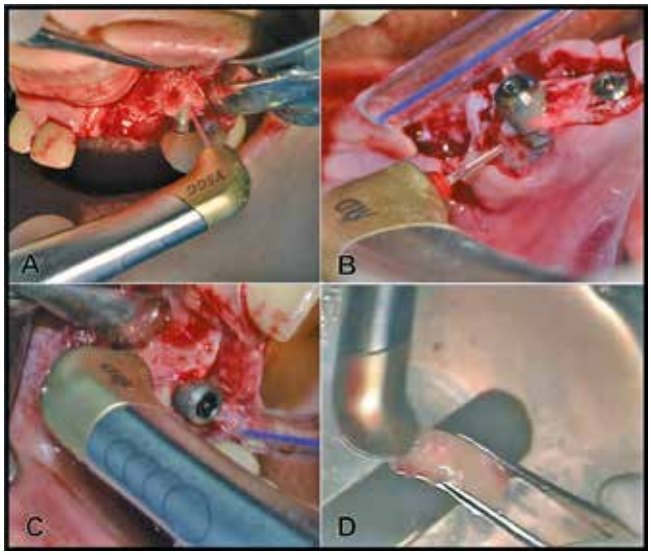

Abb. 9: Darstellung von Anwendungen des Er,Cr:YSGG-Lasers.
A) bis C) Weich- und Hartgewebsresektive Periimplantitis-Operation mit Entfernung nekrotischer Knochenanteile. Die Implantatoberfläche wird mit einem defokussierten Brennpunkt des Laserstrahls dekontaminiert. Wichtig zu wissen ist, dass der rote Lichtpunkt NICHT der eigentlich aktive (unsichtbare) Laserstrahl ist, sondern lediglich ein „Laserpointer" zur Positionsbestimmung. D) Verwendung des Lasers für extrakorporale Bearbeitung (Formung) von autologen Knochentransplantaten.

Weichgewebs-Schutz. Bereits das unbeabsichtigte Betätigen des Fußschalters, wenn das Laserhandstück noch nicht exakt auf das Operationsgebiet ausgerichtet ist, kann zu schweren Verletzungen von Mundschleimhäuten führen. Es gilt zu bedenken, dass der schneidwirksame Laserstrahl unsichtbar ist und sich geradlinig in Luft unbeschränkt ausbreitet.

Da schneidende Laserstrahlen Weichgewebe schneller durchtrennen als Knochen, ist die Anwendung von „Knochen-Lasern" (mit einer höheren Energiedichte als reine Weichgewebslaser) in der Nähe kritischer Weichgewebsstrukturen (N.mandibularis, N.mentalis, N.infraorbitalis, N.lingualis, Schneider'sche Membran, A. facialis, A.palatina, A.lingualis) vor allem für Novizen absolut kontraindiziert zumal Laser (=Hitzelichtstrahl) – wie hier bereits mehrfach angeführt – nicht die geringste Kontrolle der Osteotomietiefe zulassen.

Der für den klinischen Routineeinsatz noch nicht vollständig ausgereiften komplexen Lasertechnologie steht die Technologie der ultraschallchirurgischen Instrumente gegenüber, die bereits von der grundlegenden Konstruktionsweise einem präzise bekannten, erforschten und konstruktionstechnisch umsetzbaren physikalischen „Korsett" unterliegen:

Die Frequenz der zwingend linearen (rein geradlinigen) Oszillationen (präzisen zweidimensionalen Schwingungen) muss zwischen 26.000 und 36.000 Schwingungen pro Sekunde (!) liegen (26-36 kHz) und die modulierte Schwingungsweite („Knochen-Feedback-Amplitude")

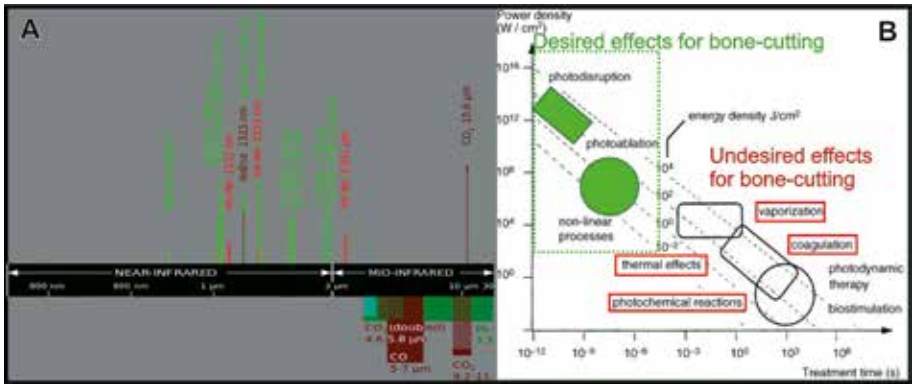

Abb. 10: A) Infrarot-Lichtwellenfrequenzen für kommerziell erhältliche Lasertypen für Weich- und Hartgewebschirurgie, B) Physikalische Parameter für die optimale Wirksamkeit von Infrarot-Laserlicht auf lebenden Knochen: die Parameter „Energiedichte im Brennpunkt", Laserpuls-Dauer und -Frequenz bestimmen, ob der Laserstrahl nur die gewünschten Effekte am Knochen hervorruft („Desired effects for bone-cutting" grün). Eine Defokussierung des Laserstrahls (= Verringerung der Energiedichte im Brennpunkt), eine zu lange Laser-Pulsdauer und/oder zu hohe Laser-Pulsfrequenzen führen zu Überhitzung des Knochens und Karbonisation und Devitalisierung („Undesired effects for bone-cutting" rot).

zwischen 60 und 200 µm (0,06 – 0,2 mm) je nach Knochenqualität im Osteotomiegebiet. Nur in dieser Oszillationsbandbreite können die Arbeitsspitzen von Piezotomen für das Schneiden und Bohren von Knochen, Weichgewebe nicht verletzen (nicht schneiden) und den optimalen Kavitationseffekt zum präzisen Aufbrechen der Hydroxylapatit-Kristalle des Knochens bereitstellen. Der Kavitationseffekt basiert bei Piezotomen im Gegensatz zu Lasern nicht auf supererhitzten mikroskopischen Wasserdampfblasen, sondern Unterdruck-Gasblasenbildung bei Körpertemperatur **(Abb. 6)**.

Die Gefahr von Hitzenekrosen des Knochens besteht (wie bei Fräsen und Bohrern) nur, wenn der Chirurg die vorgeschriebenen Kühlmittel-Flußraten unterschreitet (Bedienungsfehler), die Arbeitsspitzen (wie bei Fräsen und Bohrern) mit zu hohem Druck auf den Knochen aufgesetzt werden oder falsch konstruierte ultraschallchirurgische Geräte unbekannter Hersteller ohne Expertise in der Ultraschalltechnologie verwendet werden. Ansonsten berichten nahezu alle experimentellen und klinischen Studien von signifikant geringeren thermischen Nebenwirkungen im Vergleich zu rotierenden Instrumenten.

Die Umstellung von hohen Handkräften zum Aufsetzen und präzisem Halten von Handstücken für rotierende Instrumente auf die Handhabung von Piezotomen mit nur geringem Druck kann al-

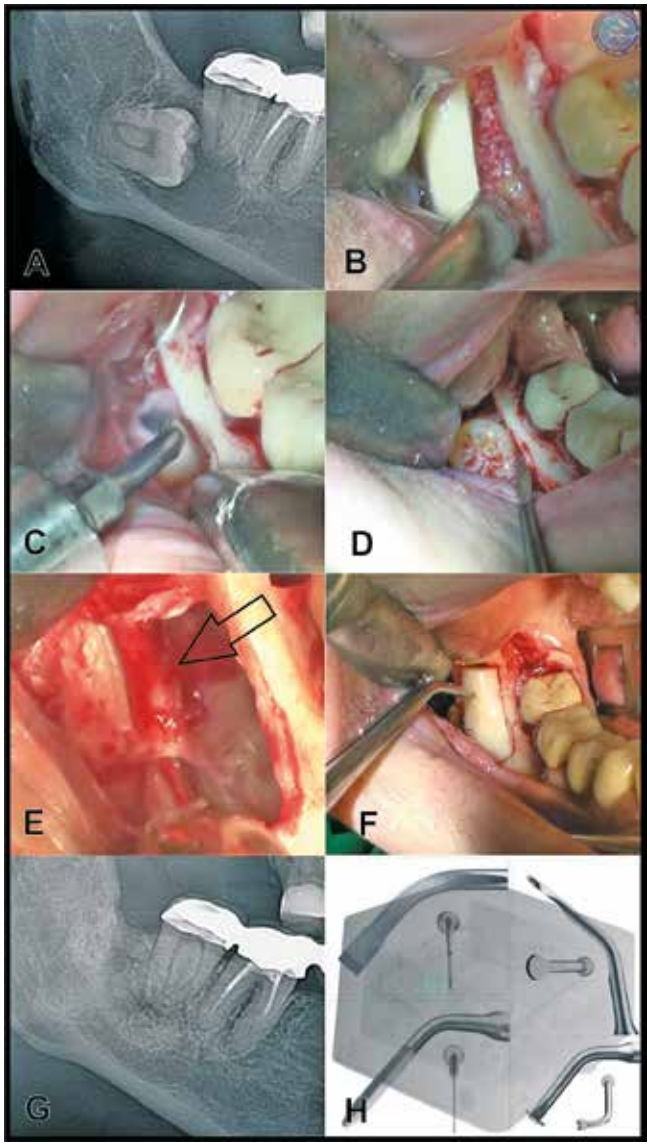

Abb. 11: Chirurgische Entfernung eines impaktierten Weisheitszahnes mit koronarer Zyste, die den N. mandibularis und den vitalen Zahn 47 umschließt, mit einem Piezotome. A) Präoperatives Röntgen, B) Knochenverlustfreie Präparation eines bukkalen Kompakta-Knochendeckels mit dem Piezotome-Knochenskalpell (analog zur autologen Knochenblockgewinnung), C) Lockerung des WZ mit einem Piezotome-Periotom („ligament cutter"), D) Gewaltfreie Hebung des gelockerten WZ aus dem Knochensitus, E) Nach Entfernung des Zystenbalgs in toto mit der Piezotome-Sinuslift-Arbeitsspitze. Darstellung des vollständig unverletzten N. mandibularis (schwarzer Pfeil), F) Vollständige und anatomisch korrekte Rekonstruktion des Kieferwinkels mit dem zuvor osteotomierten Kompaktadeckel, G) Heilungsergebnis nach 6 Monaten, F) Darstellung der verwendeten Piezotome-Arbeitsspitzen.

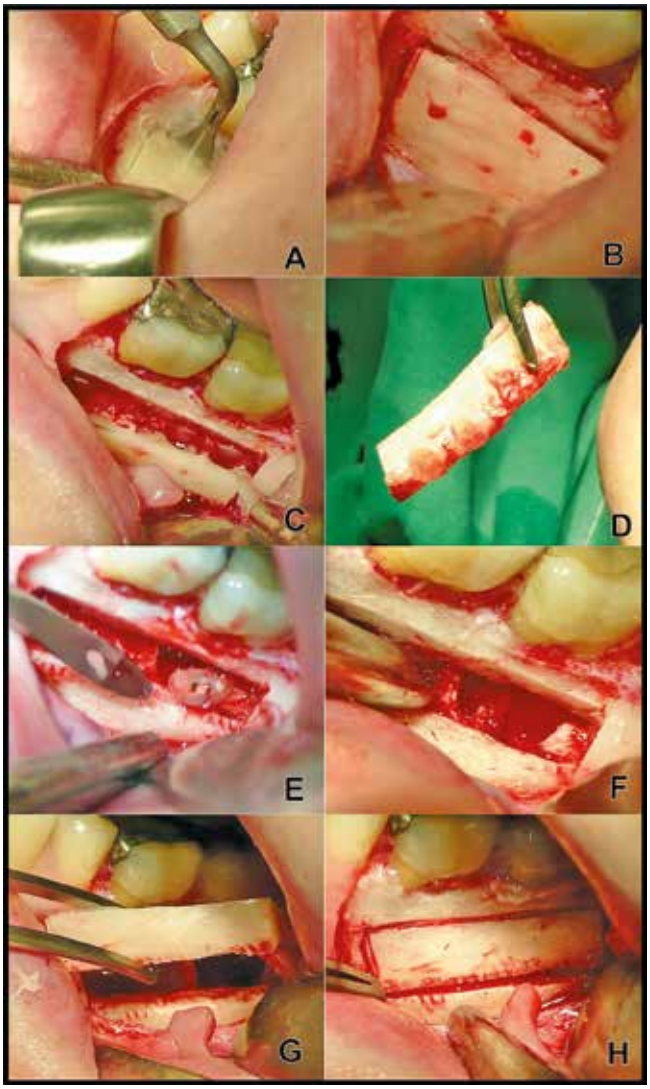

Abb. 12: Wurzelspitzenresektion von beherdeten Zähnen 36 und 37 mit dem Piezotome. A) Knochenverlustfreie Präparation eines bukkalen Knochenblocks mit der TKW-Crest-Splitter Arbeitsspitze 1 für Piezotome, B) Situs nach Präparation und erster Luxation des bukkalen Knochenblocks, C) Situs nach vollständiger Luxation des bukkalen Knochenblocks und Darstellung der Alveolenfächer und Wurzelspitzen der Zähne 36 und 37, D) Der bukkale Knochenblock wird für die abschließende Rekonstruktion des OP-situs in steriler Kochsalzlösung verwahrt, E) Resektion und Luxation der mesiobukkalen (längsfrakturierten) und undicht gefüllten Wurzelspitze des Zahnes 37. Man beachte die mikrometergenaue präzise Schnittfläche der Wurzel, die eine sofortige mikroskopische Untersuchung erlaubt. F) OP-situs nach Resektion und Piezotome-Curettage aller vier Wurzelspitzen. Man beachte die für Piezotome signifikante Blutungsarmut des OP-Gebietes. G) Reposition des bukkalen Knochenblockes (der auch für Augmentationen in anderen Kieferabschnitten genutzt werden könnte). H) Vollständige anatomische Wiederherstellung des OP-Gebietes.

lerdings sehr schnell und ohne großen zeitlichen Aufwand erlernt werden, wie diesbezügliche Studien berichten. Auch betragen die Investitionskosten für Piezotome (Anschaffung und Einschulung) nur einen Bruchteil der Kosten für Lasersysteme (ab 8.000 Euro).
Ultrastrukturell-morphologisch erzielen Piezotome wie Laser vergleichbar präzise und saubere Knochenschnitte ohne Mikrofragmentierung, wie sie rotierende Instrumente verursachen. Jedoch bieten nur Piezotome beim Knochenschneiden den geringstmöglichen Knochenverlust **(Abb. 1)** und eine wissenschaftlich zweifelsfrei abgesicherte bessere Knochenheilung.
Wie Laser geben auch Piezotome dem Oral- und Kieferchirurgen erstmals die Möglichkeit in die Hand, präzise und dreidimensional gekrümmte Osteotomien durchzuführen. Allerdings sind für Laser die wissenschaftlich abgesicherten Indikationen noch sehr beschränkt während Piezotome vielerorts bereits alle rotierenden Instrumente ersetzt haben. Der nahezu verlustfreie präzise und krümmbare Knochenschnitt mit Piezotomen ermöglichte auch die Entwicklung völlig neuer minimalinvasiver Operationstechniken in der Implantologie, Oral- und Kieferchirurgie **(Abb. 11-13)**. Die Technik wird auch zunehmend in der HNO-, kosmetischen und Neurochirurgie eingesetzt, da auch in diesen Fächern Piezotome der Forderung von Klinikern nach höchstmöglicher Weichgewebsschonung und geringstmöglicher intra-und postoperativer Patientenmorbidität gerecht werden.

Fazit

Die Lasertechnologie benötigt noch große Anstrengungen in der technischen Entwicklung, der Präzisierung von technischen und Anwendungsparametern und klinischer Studien, um für sich mögliche Vorteile gegenüber klassischen rotierenden Instrumenten geltend machen zu können. Ob der völlig fehlende Weichgewebsschutz und die fehlende Tiefenkontrolle von Osteotomien bei Knochenschnitten mit Lasern technisch gelöst werden können ist zurzeit nicht absehbar.
Piezotome dagegen haben sowohl in experimentellen als auch umfassenden klinischen Studien, nicht nur in der Oral- und Kieferchirurgie sondern auch in anderen chirurgischen Fächern der Allgemeinmedizin, mit signifikanter Evidenz bewiesen, dass im Vergleich zu rotierenden Instrumenten präzisere und knochenverlustfreie (und auch gekrümmte) Knochenschnitte möglich sind. Die Knochenheilung wird signifikant verbessert und die Patientenmorbidität signifikant reduziert. Erst der Einsatz von Piezotomen hat die Entwicklung von neuen und minimalinvasiven Operationstechniken ermöglicht.
Nach dem heutigen Wissensstand und auf Basis dieser aktuellen kritischen Überprüfung des Standes der Technik scheinen sich Piezotome als neuer Goldstandard für alle Osteotomieformen in der Oral- und Kieferchirurgie etabliert zu haben.

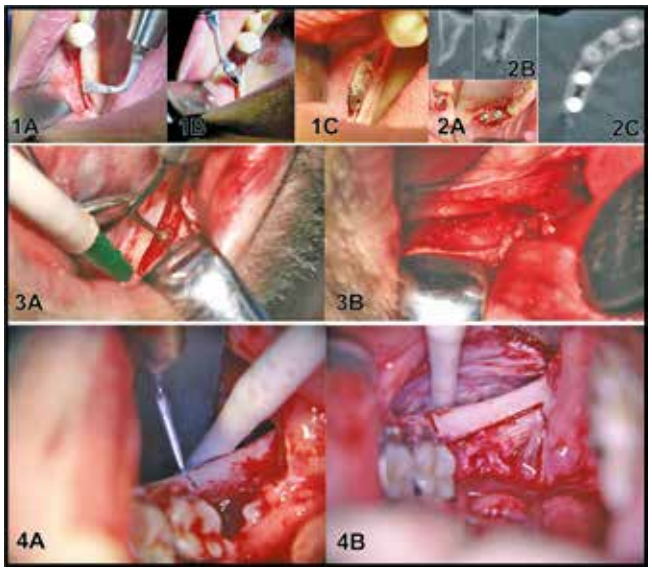

Abb. 13: Verschiedene Operationstechniken, die teilweise erst durch Piezotome ermöglicht werden bzw. nur mit Piezotome gefahrlos durchgeführt werden können. 1 A-C) die mucoperiostlappenfreie vertikale Kieferkammspaltung und horizontale Dehnung („Crest Split") eines nur 1 mm breiten Unterkiefer-Kieferkammes im Molarenbereich mit simultaner Implantatsetzung, 2 A-C) Dieselbe OP unter gleichen Bedingungen im Oberkiefer mit intraoperativer DVT-Kontrolle. 3 A-B) Verlagerungs-OP des N. mandibularis für die Implantatinsertion im vertikal atrophen Unterkiefer-Kieferkamm. Der N. mandibularis wird durch die überragende Weichgewebsschonung von Piezotomen nicht verletzt. 4 A-B) Orthognathe Chirurgie: sagittale Kieferspaltung mit dem Piezotome. Man beachte die Blutungsarmut des OP-situs bei grossflächigen Osteotomien mit dem Piezotome.

Literaturverzeichnis unter
www.dimagazin-aktuell.de/literaturlisten

Prof. Dr. Dr. Angelo Troedhan

1988 – 1995	Universitätsassistent an der Universitätsklinik für MKG-Chirurgie AKH Wien
1992 – 1994	Facharztausbildung Zahn-, Mund- und Kieferheilkunde in Wien
1995 – 1997	Krankenhaus St. Pölten, Abt. für MKG-Chirurgie
1994	Facharztdekret Zahn-, Mund- und Kieferheilkunde
1997	Facharztdekret Mund-, Kiefer- Gesichts-Chirurgie
Seit 1995	Leiter des Zentrums für Gesichtsästhetik Wien
Seit 1995	Konsiliar-Facharzt
Seit 2009	Vorsitzender der International Academy for Ultrasonic Surgery and Implantology (IAUSI, www.iausi.org/)
2006	Gründer der TKW-Research-Group (Prof. Troedhan, Dr. Kurrek, Prof. Wainwright)
Seit 209	Mitglied der International Biomaterial Experts Group (CH)

Gast-Professor der Faculty of Dentistry & Maxillofacial Surgery der Alexandria University/Ägypten und der Health Science University Vientiane/PDR Laos
Seit vielen Jahren Referent und Autor zahlreicher (inter-) nationaler Publikationen.

Prof. Dr. Dr. Angelo Troedhan
Krankenhaus Hietzing der Gemeinde Wien
Institut für Zahnheilkunde & Kiefer-Gesichtschirurgie
Wolkersbergenstraße 1 · A-1130 Wien
Tel. +43 664 5009246 · Fax: 0043 1 544912821
E-Mail: dr.troedhan@gmail.com

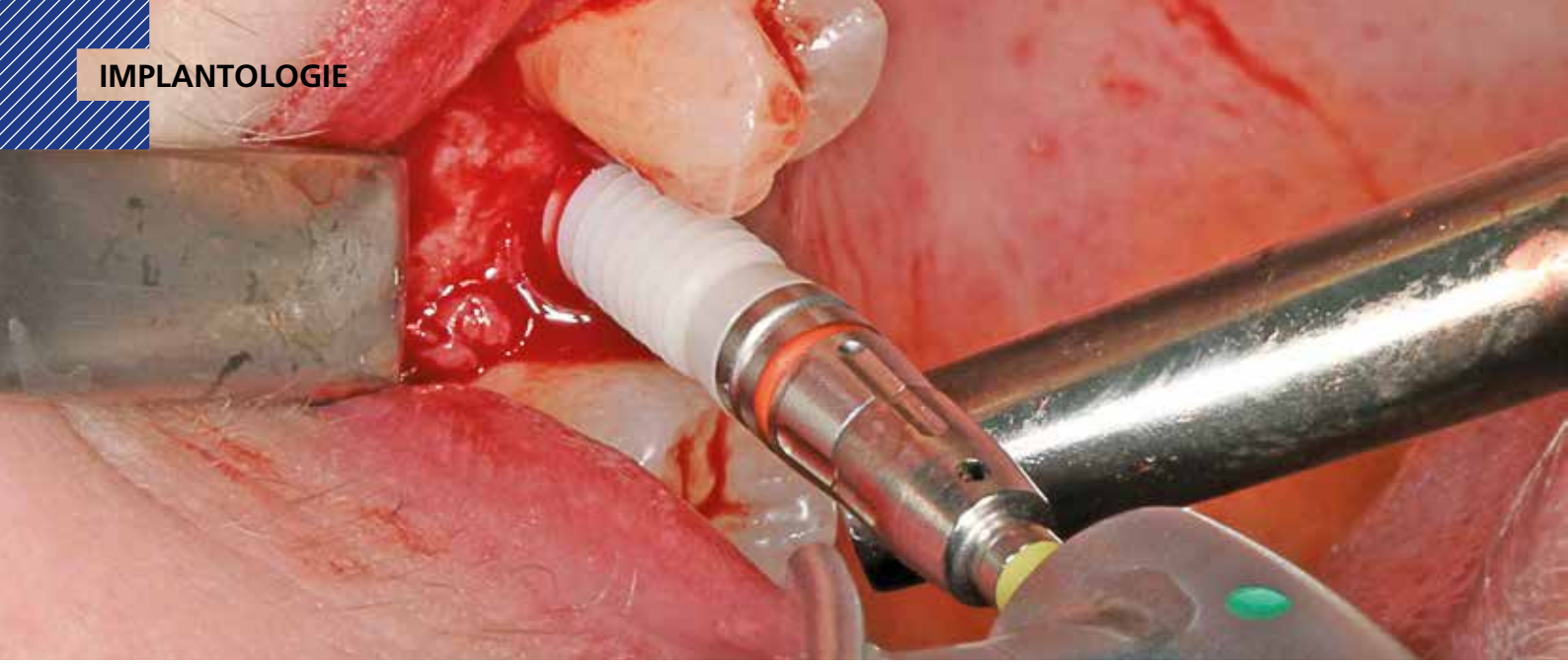

Die implantologische Versorgung bei multiplen Allergien

Warum das vollkeramische Implantat hier die richtige Wahl ist

Schon 2010 dokumentierte das „Weißbuch Allergie in Deutschland" einen dramatischen Anstieg von Allergien unter den Bundesbürgern [1]. 20 bis 30 Millionen Menschen sollen demnach in Deutschland an Allergien leiden. Eine veröffentlichte Untersuchung aus dem Jahr 2013 bestätigt diesen Trend: Bei etwa 36 % der Frauen und 24 % der Männer in Deutschland wird im Laufe des Lebens eine allergische Erkrankung diagnostiziert [2]. Die Biokompatibilität und Verträglichkeit von zahnmedizinischen Werkstoffen rückt auch hinsichtlich dieser Daten immer mehr in den Fokus, da Patienten vermehrt den Wunsch nach einer Versorgung mit biokompatiblen Materialien äußern.

Titan als Goldstandard?

Die korrosive Eigenschaft von Titanimplantaten, die mit einem veränderten Zellstoffwechsel einhergeht, wurde schon mehrfach nachgewiesen [3-6]. Dies könnte eine relevante Rolle in Bezug auf Periimplantitis und Implantatverlust spielen [7]. Die Suche nach metallfreien Alternativen für die Medizin hat bereits begonnen. Beim Verlust von Hüftprothesen ist das Phänomen der aseptischen Osteolyse durch Titanpartikel schon seit Längerem bekannt. In diesen Fällen wurde eine erhöhte Titankonzentration im Blut nachgewiesen, was zu entzündlichen Prozessen und Organschädigungen führen kann [8,9]. Das Ausmaß der klinischen Relevanz ist momentan noch nicht abzusehen. 2014 zeigte eine Studie, dass Patienten mit multiplen Allergien hinsichtlich Knie- und Hüftprothesen aus Metall zu mehr Komplikationen neigten [10]. In der Endoprothetik kommt aufgrund dessen vermehrt Zirkonoxid zum Einsatz. Gerade bei diesen Patienten könnten Dentalimplantate aus Zirkonoxid auch eine entsprechende Alternative für die Zahnmedizin sein. Klinische Studien zeigen lokal und systemisch keine Toxizität von Zirkonoxid, wonach das Material als biokompatibel zu betrachten ist [11-13]. Im Folgenden soll anhand eines klinischen Falls gezeigt werden, bei welchen Patienten aufgrund der Studienlage eine Implantation mit einem Zirkonoxidimplantat in Erwägung gezogen werden kann.

Der klinische Fall

Eine 39-jährige Patientin wurde mit Aufbissbeschwerden im ersten Quadranten in der zahnärztlichen Praxis vorstellig. Anamnestisch berichtete die Patientin von multiplen Allergien auf Penizillin, Pflaster, Pollen, Tierhaare, Hausstaub und Schimmelpilz. Sie klagte in diesem Zusammenhang symptomatisch über Asthma bronchiale und Heuschnupfen. Bei der klinischen Untersuchung zeigte sich, dass Zahn 15 frakturiert war. Eine Scherbelastung am palatinalen Höcker hatte zu einer tief subkrestalen Fraktur geführt. Funktionsstörungen im stomatognathen System wurden nicht diagnostiziert. Der Zahn 15 wurde als nicht erhaltungsfähig eingestuft und in der Folge knochenschonend extrahiert. In einem separaten Termin wurde die Patientin über die verschiedenen Möglichkeiten einer Versorgung der entstandenen Lücke in regio 15 aufgeklärt. Im Rahmen der Beratung kristallisierte sich der Patientenwunsch nach einer festsitzenden implantologischen Versorgung heraus. Dabei legte der behandelnde Zahnarzt hinsichtlich der Erkenntnisse bezüglich Hüft- und Knieprothesen aus Metall bei multiplen Allergien [10] Wert auf eine biokompatible Versorgung. Dieser Therapieansatz entsprach dem Wunsch der Patientin nach einer metallfreien Versorgung. Die Hochleistungskeramik Zirkonoxid zeigt im Vergleich zu den gängigen Titanimplantaten in der oralen Implantologie keine Unterschiede in der Osseointegration [14-16]. Die gingivale Einheilung und die Reaktion des Weichgewebes auf Zirkonoxid wird von Wissenschaftlern und Klinikern im Vergleich zu Titanimplantaten und -aufbauten sogar als besser eingestuft [17,18]. Für die Versorgung wurde das Keramikimplantat ceramic. implant (vitaclinical, VITA Zahnfabrik, Bad Säckingen, Deutschland) ausgewählt. Das aus Yttrium-stabilisiertem Zirkonoxid gefertigte Implantat ist bereits über fünf Jahre klinisch dokumentiert worden

und bietet so dem Praktiker und der Patientin die nötige Sicherheit. Die Einjahresdaten wurden 2016 bereits publiziert [19]. Eine Materialunverträglichkeit wurde durch einen Allergietest dermatologisch ausgeschlossen. Für die chirurgische und prothetische Planung mit dem einteiligen Keramikimplantat wurde ein DVT erstellt. Die Implantation erfolgte im Sinne einer Spätimplantation sechs Monate nach der Extraktion.

Das chirurgische Protokoll

Nach lokaler Anästhesie wurde der Kieferknochen in regio 15 mittels Kieferkammschnitt und mukoperiostaler Lappenbildung freigelegt. Der Lappen wurde mesio-vestibulär von 16 vertikal entlastet **(Abb. 1)**. Die geplante Insertionsstelle wurde daraufhin mit einem Rosenbohrer markiert **(Abb. 2)**. Anschließend konnte mit einem Pilotbohrer (pilot.drill) die initiale Bohrung auf die geplante Tiefe durchgeführt **(Abb. 3)** und die prothetische Einschubrichtung mit einem Parallelisierungsstab (paralleling.pin) kontrolliert werden **(Abb. 4)**. Ein Profilbohrer (profile.drill) ermöglichte danach eine kontrollierte Erweiterung des Implantatbetts **(Abb. 5)**. Zur Schonung des Knochens und der Gewindespitzen und zur Erzielung einer optimalen Geometrie wurde zur finalen Präparation des Implantatbettes ein Gewindeschneider (thread.cutter) eingesetzt **(Abb. 6)**. Das ceramic.implant (Länge: 10 mm; Durchmesser: 4 mm) wurde nun mit

Abb. 1: Durch einen Kieferkammschnitt und Lappenbildung wurde regio 15 chirurgisch eröffnet.

Abb. 2: Mit einem Rosenbohrer wurde die Insertionsstelle initial markiert.

Abb. 3: Die Pilotbohrung wurde mit dem pilot.drill auf die geplante Tiefe gebracht.

Abb. 4: Die prothetische Einschubrichtung wurde mit dem paralleling.pin überprüft.

Abb. 5: Mit dem profile.drill wurde das Knochenbett entsprechend dem Implantatdurchmesser ausgeformt.

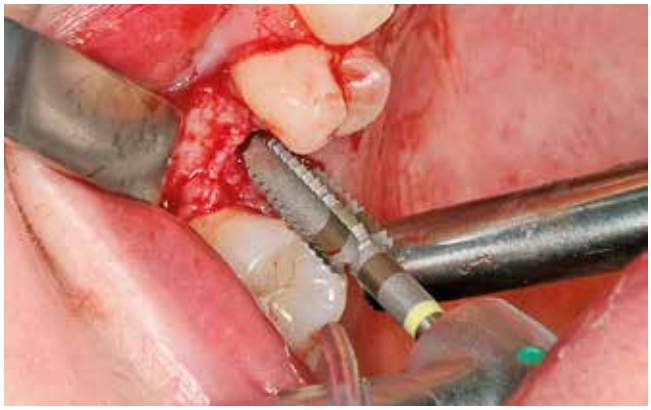

Abb 6: Der thread.cutter sorgte für eine abschließende knöcherne Anpassung an die Gewindearchitektur.

dem Eindrehinstrument (insertion.mount) mit einer niedrigen Drehzahl von 12 U/Min inseriert **(Abb. 7)**, wobei das Gewinde komplett versenkt werden konnte **(Abb. 8)**. Die Primärstabilität betrug abschließend 35 Ncm **(Abb. 9)**. Zur Ausformung der gingivalen Strukturen und für ein vorhersehbares Pontic Design wurde das Implantat mit einem individuellen Gingivaformer, der im Vorfeld im CAD/CAM-Verfahren aus einem Hochleistungskunststoff hergestellt worden war, versehen und der Wundverschluss mit Einzelknopfnähten vorgenommen **(Abb. 10)**. Im Verlauf der Ein- und Wundheilung gab es keine Anzeichen für eine Unverträglichkeit. Nach einer Abheilzeit von drei Monaten zeigte sich nach der Entfernung des Gingivaformers eine entzündungsfreie periimplantäre Weichgewebssituation **(Abb. 11)**. Die Gingivaadaption bis zur marginalen Schulter entlang des hochglanzpolierten Implantathalses war vergleichbar mit natürlichen Zähnen. Der Implantatpfosten wurde mit einer Bürste und einer herkömmlichen Polierpaste gereinigt. Die Übertragungskappe (impression. transfer) wurde lagestabil auf den Implantatpfosten gesteckt. Ein Klick beim Einrasten signalisierte dabei die korrekte Passung bündig zur marginalen Implantatstufe. Im Anschluss erfolgte die geschlossene Fixationsabformung mit Polyether (Permadyne Garant, 3M ESPE, Seefeld). Nach der Abformung und erneuter Versorgung des Implantatpfostens mit dem Gingivaformer wurde das Implantatanalog (lab.replica) in der fixierten Übertragungskappe

Abb. 7: Das ceramic.implant wurde mit niedriger Drehzahl auf die geplante Tiefe gebracht.

Abb. 8: Nach Abschluss der Insertion war die komplette Gewindestruktur im Knochen versenkt.

Abb. 9: Dank der knochenverdichtenden Gewindestruktur betrug die Primärstabilität 35 Ncm.

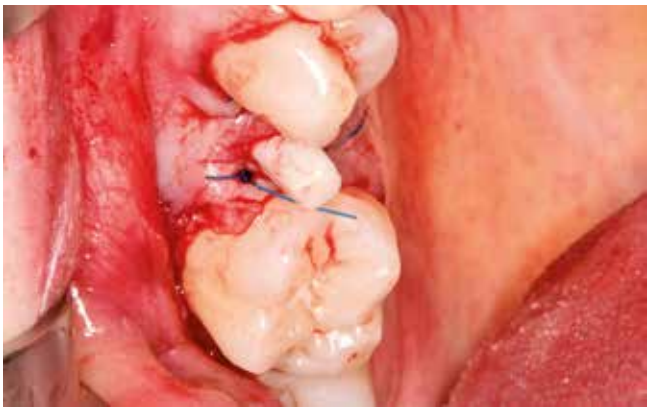

Abb. 10: Der Mukoperiostlappen wurde sorgfältig und spannungsfrei mit Einzelknopfnähten adaptiert.

Abb. 11: Nach dreimonatiger Einheilung mit einem PMMA-Gingivaformer zeigt sich ein optimales Emergenzprofil.

Abb. 12: Zur Versorgung des Implantats wurde eine Glaskeramikkrone CAD/CAM-gestützt hergestellt.

Abb. 13: Das finale klinische Ergebnis fügte sich harmonisch in die Restzahnsubstanz ein.

Abb. 14: Von vestibulär zeigte sich eine symptomlose gingivale Architektur.

positioniert. Auch hier gab ein Klicken Auskunft über den präzisen Sitz. Ein Meistermodell mit scanbarer Gingivamaske aus Silikon wurde aus Superhartgips hergestellt und mit einem Laborscanner digitalisiert. Eine vollkeramische Krone aus Glaskeramik wurde auf dieser Grundlage CAD/CAM-gestützt hergestellt, individuell charakterisiert **(Abb. 12)** und definitiv selbstadhäsiv eingegliedert. Bei den Kontrolluntersuchungen zeigten sich keinerlei Anzeichen für eine Unverträglichkeit. Röntgenologisch waren nach drei Monaten keine Auffälligkeiten erkennbar **(Abb. 15)**, die gingivale Architektur zeigte sich reiz- und entzündungsfrei. Auch rezessive Prozesse konnten klinisch nicht festgestellt werden **(Abb. 13 und 14)**.

Fazit

Es ist bereits bekannt, dass eine Titanunverträglichkeit gegenüber oralen Implantaten möglich ist [7]. Die Risikokonstellationen bezüglich korrosiver Titanimplante und einer Unverträglichkeit sind allerdings keineswegs abschließend geklärt und momentaner Forschungsgegenstand. Bisher gibt es hierzu noch keine klinische Evidenz. Einen ersten Anhaltspunkt für dentale Implantologen in der Praxis können Forschungsergebnisse aus der endoprothetischen Orthopädie geben. Endoprothesen aus Metall neigten laut einer Studie bei multiplen Allergien zu mehr Komplikationen [10]. Eine zuverlässige und standardisierte Unverträglichkeitsdiagnostik existiert allerdings noch nicht. Hier sind Forschungsarbeit und weitere Studien notwendig, um Praktikern und Patienten prognostisch abschließend Sicherheit zu geben.

Literaturverzeichnis unter
www.dimagazin-aktuell.de/literaturlisten

Dr. Sigmar Schnutenhaus MSc.
Breiter Wasmer 10
78247 Hilzingen
Tel.: 0 77 31 / 18 27 55
Fax: 0 77 31 / 18 27 66
info@schnutenhaus.de
www.schnutenhaus.de

Abb. 15: Das Röntgenkontrollbild zeigte nach drei Monaten keine Auffälligkeiten und die optimale Nutzung des Knochenangebots.

Dr. Sigmar Schnutenhaus MSc.

Dr. Sigmar Schnutenhaus approbierte im Jahr 1991. Danach arbeitete er an verschiedenen Standorten als Sanitätsoffizier. 1998 ließ sich Dr. Schnutenhaus in eigener Praxis in Hilzingen nieder. Seine Tätigkeitsschwerpunkte liegen auf dem Gebiet der Parodontologie und Implantologie. In diesen beiden Fächern hat er postgraduierte Masterstudiengänge erfolgreich abgeschlossen. Neben seiner Berufsausübung als Zahnarzt ist Dr. Schnutenhaus als Autor und Referent tätig. Zudem ist er wissenschaftlicher Kooperationspartner der Klinik für Zahnärztliche Prothetik der Universität Ulm.

Dr. Cornelia Edelmann

Dr. Cornelia Edelmann absolvierte das Studium der Zahnmedizin an der Universität Ulm und erhielt nach erfolgreichem Staatsexamen ihre Approbation im Juni 2015. Anschließend arbeitete sie in der Privatpraxis Dr. Schnutenhaus in Hilzingen als Vorbereitungsassistentin. Im Februar 2018 folgte die Promotion zum Dr. med. dent. an der Universität Ulm. Seit Anfang 2018 ist Dr. Edelmann in der Abteilung für computergestützte restaurative Zahnmedizin und dentale Informatik in Zürich als Assistenzärztin tätig.

Vollkeramische Seitenzahnbrücke auf verschraubten zweiteiligen Keramikimplantaten

Patientenfall in Bildern

Das ZERAMEX® XT Implantat ist die neueste Innovation in der Familie der zweiteilig, reversibel verschraubbaren ZERAMEX® Keramikimplantate. Durch das wurzelförmige Design lässt sich eine hohe Primärstabilität erreichen. Die neue Innenverbindung bietet eine hohe prothetische Flexibilität. Im vorliegenden Patientenfall wird die Behandlung step-by-step in Bildern erläutert.

Die 72-jährige Patientin ist seit über 20 Jahren mit sieben Implantaten der Fa. Straumann und einem beidseitigen Sinuslift im Oberkiefer versorgt. Die beiden Implantate an 24 und 25 mussten auf Grund einer starken Periimplantitis und Knochenabbau entfernt werden. Die Patientin kam mit der Frage in die Praxis, ob eine weitere Implantatversorgung möglich ist. Nach Auswertung der Röntgenbilder wurde eine Neuversorgung auf Basis von drei Implantaten im zweiten Quadranten vorgeschlagen, im distalen Bereich einen Knochenaufbau über einen internen Sinuslift. Die Patientin fragte an, ob eine metallfreie Versorgung möglich ist. Die daraufhin verwendeten Implantate waren die neuen Zeramex XT Implantate mit verschraubten Aufbauten (Dentalpoint). Als Knochenersatzmaterial wurde maxresorb inject (botiss) verwendet.

Abb. 1: OPG zwei Jahre vor erneuter Implantation.

Abb. 2: OPG drei Monate nach Entnahme der alten Implantate.

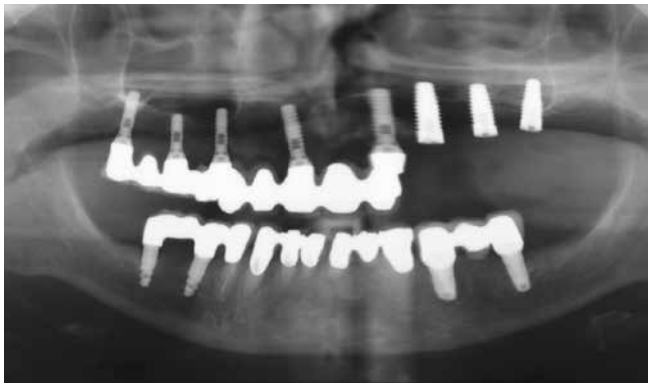

Abb. 3: OPG nach Implantation.

Abb. 4: OPG nach prothetischer Versorgung.

Abb. 5: Ansicht des OP-Bereichs, Brückenglied 23 wurde entfernt.

Abb. 6: Zugang zum Knochen durch Stanzung.

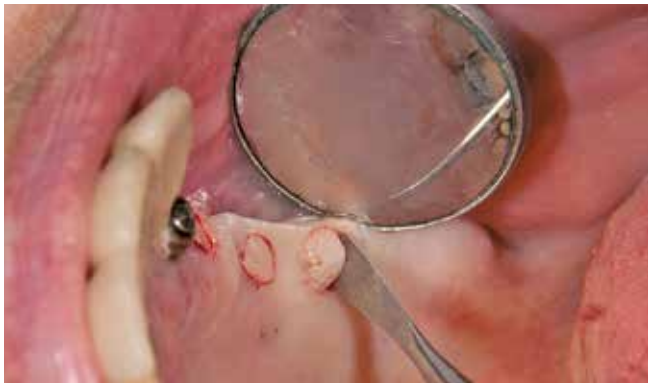

Abb. 7: Entfernen der gestanzten Gingiva mit einem Rasparatorium.

Abb. 8: Nach Ankörnen und Pilotbohrung, Ausformen der Implantatalveole mit ZERADRILL.

Abb. 9: Nach Gewindeschneiden, Einbringen des Implantats.

Abb. 10: Einbringen des Knochenersatzmaterials für den internen Sinuslift.

Abb. 11: Vorsichtiges Eindrehen des Implantats mit der Handratsche.

Abb. 12: Eingeheilte Implantate nach drei Monaten.

Abb. 13: Freilegen der Implantate bzw. Healingcaps.

Abb. 14: Freigelegte Implantate.

Abb. 15: Aufgeschraubte Abdruckpfosten zur geschlossenen Abformung.

Abb. 16: Aufgeschraubte Abdruckpfosten zur geschlossenen Abformung.

Abb. 17: Nach der Abformung Verschluss der Implantate mit Healingcap und Gingivaformer.

Abb. 18: Okklusale Ansicht des CAD-Gerüsts.

Abb. 19: Bukkale Ansicht des CAD-Gerüsts.

Abb. 20: Palatinale Ansicht des CAD-Gerüsts.

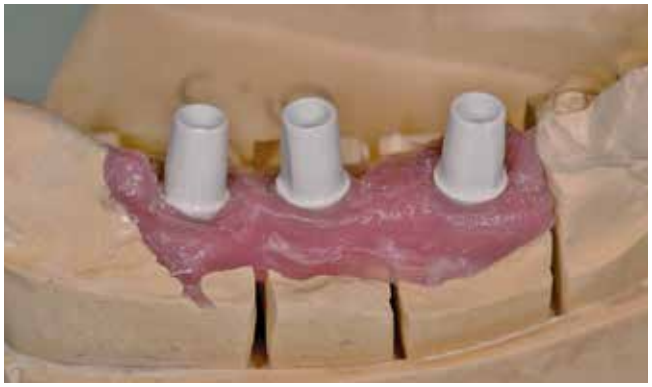

Abb. 21: Aufgeschraubte Abutments auf dem Modell.

Abb. 22: Einbringschlüssel aus Palavit G (Kulzer).

Abb. 23: Fertige Brücke auf dem Modell.

Abb. 24: Nach drei Wochen verheilte Gingiva.

Abb. 25: Ansicht der neuen Implantat-Anschlussgeometrie.

Abb. 26: Reinigung des Innenlebens mit Curaprox Rotobürstchen.

Abb. 27: Reinigung des Innenlebens mit H_2O_2.

Abb. 28: Einschrauben der Abutments mit dem Einbringschlüssel.

Abb. 29: Kontrolle nach dem Verschrauben.

Abb. 30: Festziehen der VICARBO Schraube mit der Ratsche auf 25 N/cm.

Abb. 31: Verschließen der Schrauben mit Teflonband.

Abb. 32: Aufbringen von Monobond Plus vor der Verklebung.

Abb. 33: Einfüllen von Kleber (Multilink Automix, Ivoclar Vivadent).

Abb. 34: Inkorporierte Versorgung von palatinal.

Abb. 35: Inkorporierte Versorgung von okklusal.

Abb. 36: Inkorporierte Versorgung von bukkal.

Dr. Michael Leistner

1978-1981	Ausbildung Zahntechnik
1989	Examen, Approbation und Promotion an der Albert-Ludwigs-Universität Freiburg
1990-1991	Assistenzzeit
1991	niedergelassen in eigener Praxis
1994	Referent zum Thema Vollkeramik
2007	Gründung einer überregionalen Praxisgemeinschaft
2009	Zahnärztliche Zulassung in Porto (Portugal)

Referent und Autor zu verschiedenen Themenbereichen

Dr. Michael Leistner
Dent-design
Ziegelgasse 2
79249 Merzhausen
info@dent-design.de · www.dent-design.de

Stark. Ästhetisch. Metallfrei.

✓ Zweiteilig, reversibel verschraubbar ✓ 100% metallfrei ✓ Starke Verbindung mit VICARBO® Schraube

Eine Innovation aus der Schweiz, basierend auf 10 Jahren Erfahrung in der Entwicklung von Keramikimplantaten.
www.zeramex.com

ZERAMEX®

Genialität durch Simplifizierung

Ein Blick in die Zukunft von Keramikimplantaten

Die große Selbstverständlichkeit, mit der wir seit 36 Jahren Titanimplantate als fast einziges Material einsetzen, schwindet spürbar, nicht nur aufgrund der stark ansteigenden Nachfrage seitens unserer Patienten zugunsten „weißer Keramik" als Werkstoff osseointegrierender Implantate. Mittel- und langfristig könnte Titan fast gänzlich ersetzt werden.

Der Verband innovativ-praktizierender Zahnmediziner/innen e.V. (VIP-ZM) schätzt nach Studienlage, dass der deutsche Marktanteil innerhalb der nächsten fünf Jahre erdrutschartig von zurzeit nur 2 % auf 30 bis 40 % Einsatz von Zirkonimplantaten ansteigen wird.
Auch die Industrie weiß um die Titanoxid-Problematik und reagiert bereits mit Zukäufen oder Eigenentwicklungen, die jedoch teilweise mehr als nur bedenklich sind. Der Artikel widmet sich der Fragestellung: Warum man bestimmten Zirkonsystemen voll vertrauen kann, anderen wiederum nicht.

Was wollen Zahnärzte? Was Patienten?

Zwischen Februar und Mai 2016 wurden 25 VIP-ZM-Praxisinhaber zu ihren Bedenken bzw. Befürchtungen gegenüber der Verwendung von Keramik-/Zirkon-Implantaten in ihrer eigenen Praxis befragt **(Abb. 1)**. Die größten Bedenken hatten die befragten Verantwortlichen (Mehrfachantworten möglich) gegenüber Keramikfrakturen während und nach Implantatinsertion. Wichtige Aspekte, wie der übermäßig hohe Aluminiumoxid-Anteil von 25% (!!) in diversen Zirkon-Mischungen bestimmter Implantatsysteme oder die der Patienten-Titanoxid-Unverträglichkeit waren vor zwei Jahren zumindest noch relativ unbekannt. Es herrscht allgemein eine große Verunsicherung innerhalb der Zahnärzteschaft in Deutschland. Viele offene Fragen müssen sachlich diskutiert und Lösungen erläutert werden.
Interessant ist die parallel verlaufende Studie, durchgeführt mit 1.024 Patienten aus den 25 VIP-ZM Zahnarztpraxen **(Abb. 2)**: Fast drei Viertel der Patienten (74 %, weißer Balken) wünschten sich Keramik-/Zirkon-Implantate in ihrem Körper, wenn man ihnen die Wahl überlassen würde. Nur 12 % (grauer Balken) würden sich für Titan als Werkstoff entscheiden. 14 % würden die Wahl ausschließlich ihrem behandelnden Zahnarzt/Chirurgen überlassen (blauer Balken).

Versorgung mit Zirkonimplantaten

Ich selbst hatte zunächst auch Bedenken bezüglich Zirkonimplantaten. Nachfolgend stelle ich einen Fall vor, wo das BioRevo® Implantat (Produktion und CE: ZV-3, Vertrieb: Champions-Implants, Deutschland) zum Einsatz kommt.
Das BioRevo Zirkonimplantat wird – wie bei einer Zahnpräparation – mit einem hochpräzisen Polyether- oder Silikonmaterial mit Konfektionslöffel bzw. einem Intraoralscanner abgeformt. Es bedarf keiner Transferpfosten, keiner Verschraubung, keinem Kontrollröntgenbild oder Verschraubung mit „offener Abformung" **(Abb. 3-5)**.

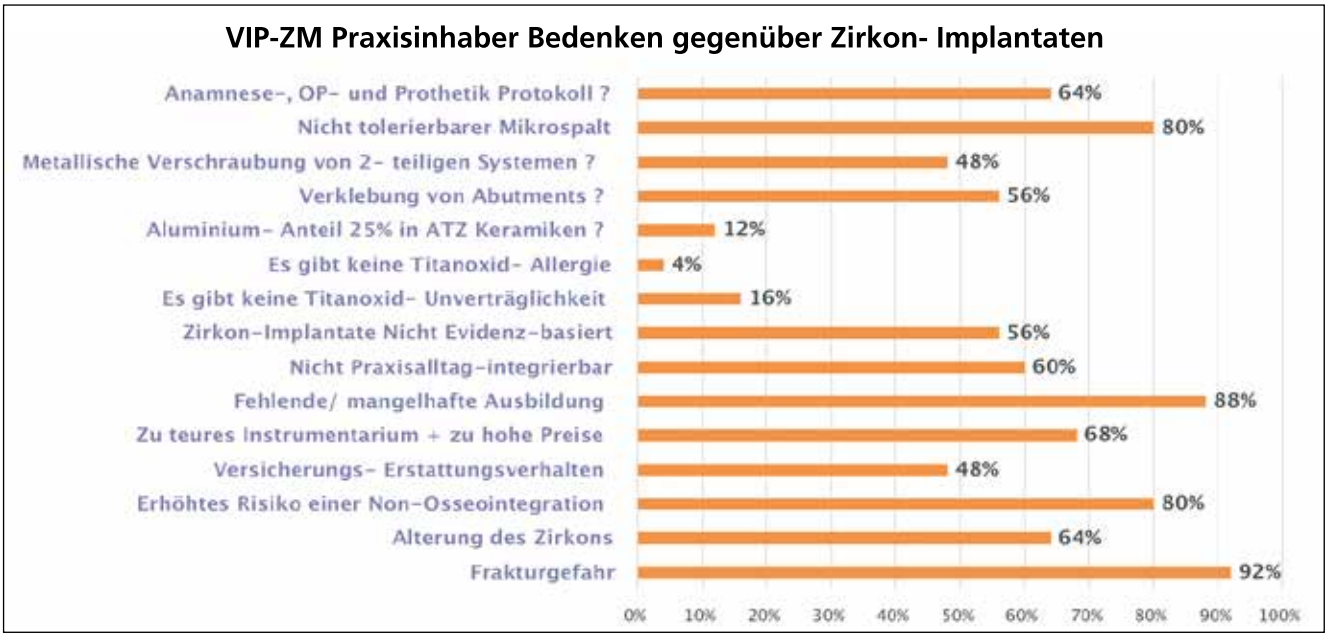

Abb. 1: Ergebnis der Umfrage bei Zahnärzten.

Das zahntechnische Labor gießt das Modell in Superhartgips mit evtl. Zahnfleischmaske aus (ohne Laboranalog!). Man fixiert und präpariert den Glasfaser-Abutment-Aufbau, den man mit der Lieferung des Implantates gleich mitgeliefert bekommt und fertigt die Krone **(Abb. 6-8)**.
Beim einzeitigen Einsetzen sowohl des Abutments als auch der Zirkonkrone bedient man sich optimaler Weise dem dualhärtenden Relyx Unicem 2 (3M Espe, Seefeld), welches etwa dreifach höhere Haftwerte wie andere, konventionelle Zemente hat. Die Überschüsse werden entfernt und mit einem UV-Lichthärtegerät ausgehärtet **(Abb. 9-11)**.

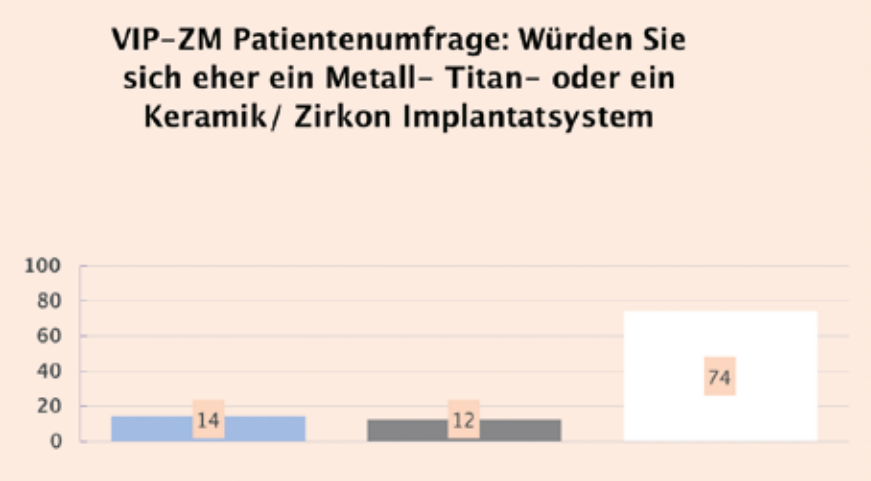

Abb. 2: Ergebnis der Patientenumfrage. 1024 Patienten zwischen 18 und 75 Jahren in fünf VIP-ZM Praxen: 14% blau Mein Zahnarzt soll entscheiden!, 12% Titan (Metall), 74% Zirkon (Keramik).

Abb. 3: BioRevo Implantat in situ.

Abb. 4: Abformung mit Polyether- oder Silikonmaterial.

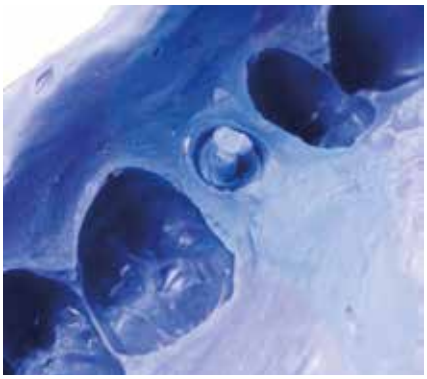

Abb. 5: Fertige Abformung.

Abb. 6-8: Das Labor gießt das Modell in Superhartgips aus, fixiert den Glasfaser-Abutment-Aufbau und fertigt Krone.

Abb. 9-11: Dualhärtender, selbstadhäsiver universaler Composite-Befestigungszement zum Einsetzen mit anschließendem Härten.

Abb. 12: Nach drei Monaten ist die Restauration abgeschlossen.

Abb. 13: QR-Code abscannen: Film einer BioRevo-Implantation und Einsetzen der Krone.



Abb. 14: Aluminium-Anteil von 0,25 % – dunkle Moleküle auf dem Elektronen-Mikroskop.





Abb. 15-17: Links die Oberfläche eines rauen BioRevo-Implantats. Rechts ein Zirkonimplantat mit „glatter Oberfläche".

Abb. 18: Das zweiteilige BioRevo-Implantat.

Drei Monate nach Implantation ist die Versorgung mit den Keramikrestaurationen abgeschlossen **(Abb. 12)**.

Diskussion

Die Bedenken, die auch ich bezüglich Zirkonimplantaten hatte, konnten mit dem BioRevo Zirkonimplantat allesamt verworfen werden:

1) Frakturen sind durch das besondere Gefüge der Zirkon-Matrix beim BioRevo auszuschließen.
2) Der bei etlichen renommierten Systemen verifizierte Aluminiumoxid Anteil von 25 % (wieso kann man dabei dann eigentlich von „metallfreien Implantaten" sprechen?) ist auf nur 0,25 % erfolgreich reduziert worden, ohne dass es biomechanisch und langfristig (Alterung) zu Problemen bzw. Frakturen kommen kann. Ein Aluminium-Anteil von nur 0,25% (dunkle Moleküle auf dem Elektronen-Mikroskop-Bild) reicht vollkommen aus, um die hydrothermale Alterung des Zirkons zu verhindern. Das Zirkon-Granulat sollte zudem nicht eine Korngröße von mehr als 0,4 microns aufweisen **(Abb. 14)**.
3) Völlige Metallfreiheit! Keine metallischen oder Karbon-Verbindungsschrauben, keine Zirkon- oder Pekkton-Abutments, sondern sicheres, supragingivales Verkleben eines Glasfaser-Composite Aufbaus gänzlich ohne Mikrospalt!
4) Auf die 10-15 % genetisch disponierte Titanoxid Patienten-Unverträglichkeit verfügt BioRevo alternativlos über die beste, einfachste, preislich interessanteste Alternative zu modernen Titan-Implantatsystemen, die ich an dieser Stelle auch nicht „verteufele".
5) Die prä-implantologische Anamnese bzw. Patienten-Substitution von Vitamin D3 + K2 + Magnesium (in Absprache mit dem Hausarzt) ist vor und während einer Zirkonimplantat-Insertion zu beachten.
6) Durch patentiertes Herstellungsverfahren (Strahlung des Implantats VOR dem Zirkon-härtenden Sinterungsprozess!) erhält man beim BioRevo Implantat sogar eine noch rauere Zirkon-Oberfläche als bei konventionellen Titan-Implantaten. Diese Rauigkeit scheint bei Zirkon-Implantaten generell extrem wichtig für eine zuverlässige Osseointegration zu sein! Eine oftmalige NON-Osseointegration bei Systemen „glatter Oberflächen" war und ist ansonsten zu beobachten!

Abbildung 16 zeigt links die Oberfläche eines rauen BioRevo Implantats, rechts die der eines bekannten Zirkon-Implantats mit „glatter Oberfläche" (Laser und Bestrahlung nach Sinterung eines gehippten Zirkons).

7) Der zweite Clou zur optimalen Osseointegration eines bereits mikrorauen Zirkon-Implantats scheint die „chair-side“ Bio-Aktivierung mittels Kaltplasma direkt vor der Insertion zu sein: Der VIP-ZM empfiehlt hierbei das Handtischgerät Piezobrush, mit dessen man schon seit Jahren aus einer hydrophoben eine bioaktive, hydrophile Oberfläche gestaltet. Nach einer zweiminütigen, ‚chair-side‘ Zirkon-Plasma-Aktivierung mit dem Piezobrush inklusive dem Nadel-Düsenaufsatz und einer Distanz von 2 mm sinkt der Wassertropfen-Kontakt von 40 auf 14 Grad, was nochmals die Osseointegration begünstigt. Dadurch wird das inerte Material Zirkon nochmals hydrophiler und energetisch positiv „aufgeladen“.
8) Die Chirurgie ist optimalerweise ohne (durch umfangreiche Mukoperiostlappen-Bildung verursachende) Periostverletzungen nach dem MIMI®-Verfahren mit fast dem gleichen CHAMPIONS® Operationsprotokoll und Instrumentarium wie bei Implantationen von Titan-Implantaten durchzuführen. Auch die Prothetik ohne Übertragungspfosten, ohne Laboranaloge und verschraubten Zirkon-Abutments mit sicher verklebten Fiberglas-Abutments erlauben nicht nur wirtschaftlich gesehen eine optimale Versorgungsmöglichkeit für unsere Patienten durch „Hauszahnärzte“.
9) Klinische, röntgenologische und wissenschaftliche (Langzeit-) Studien des BioRevo Zirkonimplantats (u.a. Universität Düsseldorf, Prof. Becker) geben nicht nur uns Behandlern und Patienten Sicherheit und 95,8 %ige Erfolgsgarantie, sondern ermöglichen ein positives Erstattungsverhalten auch der Krankenversicherungen.
10) Auch die Möglichkeit eines individuell selbst designten Implantats (Produktionszeit lediglich eine Woche) ist revolutionär, höchst innovativ und einfach im Handling.

Fazit

Mit dem seit 12 Jahren zugelassenen und im klinischen Einsatz befindlichen ein- und zweiteiligen BioRevo® Keramikimplantat **(Abb. 18)** steht uns eine optimale Alternative zu Titanimplantaten zur Verfügung. Genialität durch Simplifizierung sowohl aus Sicht des Chirurgen als auch aus Sicht des Prothetikers ist der Erfolgsfaktor moderner Implantologie, in der Zirkonimplantate eine immer größere Bedeutung erlangen.

Dr. Armin Nedjat

Prof. (Assoc. PMS College of Science & Research)
Spezialist Implantologie DGZI
Experte Implantologie & Implantatprothetik CITC
Diplomate ICOI
CEO Champions-Implants

Prof. (Assoc. PMS College of Science & Research)
Dr. Armin Nedjat
Präsident VIP-ZM
Silvaner Str. 13a · 55129 Mainz
E-Mail: info@vip-zm.de · www.vip-zm.de

MARKTÜBERSICHT KERAMIKIMPLANTATE

DENTAL KOMPAKT 2018 www.dentalkompakt-online.de			
Hersteller/Vertrieb	bredent medical GmbH & Co. KG Weissenhorner Str. 2 89250 Senden	Hersteller: ZV-3 Exklusiv-Vertrieb: Champions-Implants GmbH Champions Platz 1 55237 Flonheim	Hersteller: ZV-3 Exklusiv-Vertrieb: Champions-Implants GmbH Champions Platz 1 55237 Flonheim
Produktname	whiteSKY Zirkonimplantat	BioRevo 1-teiliges Keramik-Implantat	BioRevo 2-teiliges Keramik-Implantat
Indikationen	alle Indikationen	alle Indikationen für festsitzenden und herausnehmbaren Zahnersatz	alle Indikationen für festsitzenden und herausnehmbaren Zahnersatz
Systemteile für KFO- und extraorale Anwendungen	nein	n. a.	n.a.
Einheilweise	transgingival	transgingival	subgingival-, äqui- oder supragingival
Sofortbelastung	kontrollierte Sofortbelastung - geschützt durch die Nachbarzähne mit großen Kontaktflächen außerhalb der Okklusion	ja, da Champions Primärstabilität	ja, da Champions Primärstabilität
Implantatform	konisch und zylindrische Mischform, für hohe Primärstabilität	konisch-zylindrisch	konisch-zylindrisch
Implantatlängen in mm	8 / 10 / 12 / 14 / 16 mm	9,0 / 11 / 13 mm individuelle Implantatformen (Längen & Durchmesser) per Software selbst konfigurierbar	9,0 / 11,0 / 13 mm individuelle Implantatformen (Längen & Durchmesser) per Software selbst konfigurierbar
Implantatdurchmesser in mm	3,5 / 4,0 / 4,5 mm	3,5 / 4,1 / 4,5 mm + individuelle Durchmesser	4,1 / 4,5 / 5,0 mm + individuelle Durchmesser
Material des Implantatkörpers	Zirkonoxid	Yttrium-stabilisiertes Mikro-Zirkon, TZP, zahnfarben	Yttrium-stabilisiertes Mikro-Zirkon, TZP, zahnfarben
Oberflächendesign	gestrahlt	gestrahlt im Spezialverfahren (patentiert)	gestrahlt im Spezialverfahren (patentiert)
Doppelt sterile Verpackung	einfach	einfach, Sterilität 5 Jahre gewährleistet	einfach, Sterilität 5 Jahre gewährleistet
Farbkodierung	gelb 3,5 mm, rot 4,0 mm, schwarz 4,5 mm	BioRevo: schwarze Verpackung	BioRevo: schwarze Verpackung
Material des Abutments	inklusive, da einteilig	einteilig, daher kein Abutment fakultativ: auf den Vierkant zementierbare Prep-Caps aus Zirkon oder Titan Grad 5; fakultativ: LOCs aus Titan Grad 5	Glasfaser
Kopplungsdesign zum Abutment	entfällt	k. A.	k. A.
Prothetikkomponenten für die Angusstechnik	entfällt	nicht erforderlich	nicht erforderlich
Prothetikkomponenten für die Titantechnik	entfällt	nicht erforderlich	Klebebasis
Spezielle Ästhetikkomponenten	Zirkon weist beste Voraussetzungen für die Weichgewebsanlagerung und führt zu einer optimalen Rot-Weiß-Ästhetik; weißes Implantat verhindert Gingivaschatten; Prothetikkappe zur Ausformung der Gingiva für Rot-Weiß-Ästhetik	Prep-Caps aus Zirkon, diese sind fakultativ einsetzbar, insbesondere bei großen Pfeilerdivergenzen und Sofortimplantationen (GTR & GBR)	Zirkon ICAs und Zirkon Prep-Caps
CNC-gefräste Teile für die Lasertechnik	entfällt	nicht erforderlich	nicht erforderlich
Verbindungen schraub- oder zementierbar?	entfällt	zementierbar	zementierbar
Systemkonformes Chirurgiewerkzeug in Trays, sterilisierbar?	ja, OP-Tray und Bohrerprotokoll identisch mit SKY Titanimplantaten	ja	ja
Systemkonformes Prothetikwerkzeug in Trays, sterilisierbar?	entfällt	ja	ja
Drehmomentschlüssel	ja	ja, von 15 - 80 Ncm	ja, von 15 - 80 Ncm
Mittlerer Implantatpreis	348,- Euro	450,- Euro individuelles Implantat: 490,- Euro	390 ,- Euro + 60,- Euro Abutment individuelles Implantat: 490,- Euro
Auf dem Markt seit	2006	2005	2005
Anwender in Deutschland/weltweit	-	k. A.	k. A.
Wissenschaftliche Referenzen	5-Jahres-Veröffentlichungen im Scientific Book 2012, weitere Veröffentlichungen auch in Peer-reviewed-Journals auf Anfrage	universitäre 5-Jahres-Studie	universitäre 5-Jahres-Studie
Kundenservice-Telefon	0 73 09 / 872-600	0 67 34 / 91 40 80	0 67 34 / 91 40 80
Homepage	www.bredent-medical.com	www.champions-implants.com	www.champions-implants.com

Dentalpoint AG Bodenäckerstrasse 5 CH-8957 Spreitenbach	Dentalpoint AG Bodenäckerstrasse 5 CH-8957 Spreitenbach	Dentalpoint AG Bodenäckerstrasse 5 CH-8957 Spreitenbach	FairImplant™ FairImplant GmbH Kieler Straße 103-107 25474 Bönningstedt
ZERAMEX® P6	ZERAMEX® T	ZERAMEX® XT	FairWhite™
alle Indikationen	alle Indikationen	alle Indikationen	alle Indikationen
nein	nein	nein	ja, optimiert für maximale Primärstabilität und IBIC, metallfreie Chirurgie möglich
sub- und transgingival	sub- und transgingival	sub- und transgingival	einphasig und transgingival
nein	nein	nein	ja
zylindrisch	konisch-zylindrisch	konisch-zylindrisch	Keramik gerecht, konisch-zylindrisch, selbstschneidendes Gewinde und prothetischer Kopf
8 / 10 / 12 mm	8 / 10 / 12 / 14 mm	8 / 10 / 12 / 14 mm	9 / 12 / 14 mm
3,3 / 4,1 / 4,8 mm	3,5 / 4,2 / 5,5 mm	4,2 / 5,5 mm	3,7 / 4,4 / 5,4 mm
Zirkonoxid ATZ, ZrO_2-ATZ-BIO-HIP	Zirkondioxid TZP ZrO_2-TZP-A-BIO-HIP (4,2 / 5,5 mm); Zirkondioxid ATZ ZrO_2-ATZ-A-BIO-HIP (3,5 mm)	Zirkondioxid ATZ ZrO_2-ATZ-A-BIO-HIP (4,2 / 5,5 mm)	Ziraldent®, hochfest 4-Punkt-Biegefestigkeit 2.000 MPa
ZERAFIL™ (gestrahlt/geätzt)	ZERAFIL™ (gestrahlt/geätzt)	ZERAFIL™ (gestrahlt/geätzt)	ossäre Oberfläche ZircaPore®, rau aufgesintert ohne Rissinduktion durch Strahlen oder Schleifen
ja, mit selbstklebendem Label für Patientendatei	ja, mit selbstklebendem Label für Patientendatei	ja, mit selbstklebendem Label für Patientendatei	ja
ja	ja	ja	ja
Zirkonoxid ATZ, ZrO2-ATZ-BIO-HIP	Zirkondioxid ATZ, ZrO2-ATZ-BIO-HIP	Zirkondioxid ATZ, ZrO2-ATZ-BIO-HIP	entfällt
verschraubt mit VICARBO Schraube, 100 % metallfrei	ZERALOCK™-Bajonettverbindung, zementierbar	verschraubt mit VICARBO Schraube, 100 % metallfrei	entfällt
k. A.	k. A.	k. A.	entfällt
k. A.	k. A.	k. A.	entfällt
verschraubte CADCAM-Basis; verschraubte gerade und abgewinkelte Zirkonabutments; verschraubtes Provisorium	CAD/CAM-Basispfosten für individuelle Abutments, gerade, abgewinkelte und LOCATOR®-Abutments aus Zirkondioxid	verschraubte CADCAM-Basis; verschraubte gerade und abgewinkelte Zirkonabutments; verschraubtes Provisorium	Kopf ist präparierbar
nein	nein	nein	k. A.
verschraubbar oder zementierbar, 100 % metallfrei	Bajonettverbindung, zementierbar	verschraubt mit VICARBO Schraube, 100 % metallfrei	zementierbar
ja	ja	ja	ja, optimiert für maximale Primärstabilität und IBIC, metallfreie Chirurgie möglich
ja	ja	ja	nicht notwendig
ja	ja	ja	ja
367,- Euro (im 10er Paket 278,- Euro) zzgl. gesetzl. MwSt.; inkl. Einheilkappe	367,- Euro (im 10er Paket 278,- Euro) zzgl. gesetzl. MwSt.; inkl. Einheilkappe	367,- Euro (im 10er Paket 278,- Euro) zzgl. gesetzl. MwSt.; inkl. Einheilkappe	429,- Euro zzgl. MwSt.
2013	2008	2017	2012
k. A.	k. A.	k. A.	k. A.
auf Anfrage erhältlich	auf Anfrage erhältlich	auf Anfrage erhältlich	auf Anfrage erhältlich
Bestellhotline: 00800 93 55 66 37 (Mo-Fr 8.00 - 17.00 Uhr)	Bestellhotline: 00800 93 55 66 37 (Mo-Fr 8.00 - 17.00 Uhr)	Bestellhotline: 00800 93 55 66 37 (Mo-Fr 8.00 - 17.00 Uhr)	0 40 / 25 33 055 0
www.zeramex.com	www.zeramex.com	www.zeramex.com	www.fairimplant.de

MARKTÜBERSICHT KERAMIKIMPLANTATE

Hersteller/Vertrieb	Medical Instinct® Deutschland GmbH Graseweg 24 37120 Bovenden	Nobel Biocare Deutschland GmbH Stolberger Str. 200 50933 Köln	Institut Straumann AG, CH-Basel / Straumann GmbH Heinrich-von-Stephan-Str. 21 79100 Freiburg
Produktname	BoneTrust® balance	NobelPearl™	Straumann® PURE Ceramic Implantat
Indikationen	ästhetische Einzelzahn- und Brückenversorgungen	alle Indikationen	Einzelzahnkronen und Brücken
Systemteile für KFO- und extraorale Anwendungen	n. a.	-	entfällt
Einheilweise	offen	sub- und transgingival	transgingival / einzeitig
Sofortbelastung	ja	nein	Sofortversorgung durch ein Provisorium ohne Belastung ist möglich
Implantatform	Zylinderschraube	konisch-zylindrisch	zylindrisch
Implantatlängen in mm	10 / 11,5 / 13 mm	8 / 10 / 12 / 14 mm	8 / 10 / 12 / 14 mm
Implantatdurchmesser in mm	4,0 / 5,0 mm	4,2 / 5,5 mm	3,3 / 4,1 mm
Material des Implantatkörpers	Zirkonoxid	Zirkondioxid ATZ ZrO2-ATZ-A-BIO-HIP (4,2 / 5,5 mm)	Zirkondioxid (Y-TZP)
Oberflächendesign	laserstrukturiert	ZERAFIL™ (gestrahlt/geätzt), hydrophil	ZLA™ Oberfläche mit Mikro- und Makro-Rauigkeiten, ZrO-gestrahlt und geätzt
Doppelt sterile Verpackung	mit selbstklebendem Label für Patientenpass + HIBC-Code	ja	ja
Farbkodierung	ja	ja	ja
Material des Abutments	entfällt, da einteilig	Zirkondioxid ATZ ZrO2-ATZ-A-BIO-HIP	Zirkondioxid (Y-TZP)
Kopplungsdesign zum Abutment	entfällt, da einteilig	verschraubt mit VICARBO Schraube, 100 % metallfrei	einteiliges Implantat
Prothetikkomponenten für die Angusstechnik	entfällt	N. a.	entfällt
Prothetikkomponenten für die Titantechnik	entfällt, da einteilig	N. a.	entfällt
Spezielle Ästhetikkomponenten	Der prothetische Anteil des Implantates kann wie ein natürlicher Zahn beschliffen und abgeformt werden.	verschraubte CADCAM-Basis; verschraubte gerade und abgewinkelte Zirkonabutments; verschraubtes provisorisches Abutment	zahnfarbenes Keramikimplantat, prothetische Flexibiltät durch unterschiedliche Aufbauhöhen, vollästhetische Versorgung via C/C und moderner Keramikmaterialien
CNC-gefräste Teile für die Lasertechnik	entfällt	nein	entfällt
Verbindungen schraub- oder zementierbar?	Zement / Kleber	verschraubt mit VICARBO Schraube, 100 % metallfrei	einteiliges Implantat: zementierbar
Systemkonformes Chirurgiewerkzeug in Trays, sterilisierbar?	ja	ja	ja
Systemkonformes Prothetikwerkzeug in Trays, sterilisierbar?	entfällt	ja	entfällt
Drehmomentschlüssel	ja	ja	ja
Mittlerer Implantatpreis	275,- Euro	auf Anfrage	489,- Euro
Auf dem Markt seit:	2017	2018	2012
Anwender in Deutschland/weltweit	k. A.	k. A.	k. A.
Wissenschaftliche Referenzen	k. A.	auf Anfrage	ja, auf Anfrage
Kundenservice-Telefon	0 55 93 / 9 51 96	02 21 / 500 855 90 Montag - Donnerstag: 08:00-18:00 Uhr, Freitag 08:00-17:00 Uhr	07 61 / 45 01-333
Homepage	www.medical-instinct.de	www.nobelbiocare.com/pearl	www.straumann.com/pure

SDS Swiss Dental Solutions AG Konstanzerstrasse 11 CH-8280 Kreuzlingen / SDS Deutschland GmbH Lohnerhofstrasse 2 78467 Konstanz	SDS Swiss Dental Solutions AG Konstanzerstrasse 11 CH-8280 Kreuzlingen / SDS Deutschland GmbH Lohnerhofstrasse 2 78467 Konstanz	SDS Swiss Dental Solutions AG Konstanzerstrasse 11 CH-8280 Kreuzlingen / SDS Deutschland GmbH Lohnerhofstrasse 2 78467 Konstanz	SDS Swiss Dental Solutions AG Konstanzerstrasse 11 CH-8280 Kreuzlingen / SDS Deutschland GmbH Lohnerhofstrasse 2 78467 Konstanz
SDS1.0dt / SDS1.0rd	SDS1.1	SDS1.1 / SDS2.0 bone growing implants	SDS2.0
alle Indikationen	alle Indikationen	Sinuslift / Sofortimplantation	alle Indikationen
-	-	-	-
transgingival	transgingival	transgingival / gedeckte Einheilung	gedeckte Einheilung (tissue-level)
bei Verblockung von drei oder mehr Implantaten + ausreichender Primärstabilität	bei Verblockung von drei oder mehr Implantaten + ausreichender Primärstabilität	bei Verblockung von drei oder mehr Implantaten und ausreichender Primärstabiliät	bei Verblockung von drei oder mehr Implantaten und ausreichender Primärstabilität
RD = root design; DT = dynamic thread; CAD/CAM-fähiges Abutment	DT (dynamic thread®) mit Mikrogewinde 0,04 mm im belasteten Bereich	DT (dynamic thread®) mit Mikrogewinde 0,04 mm im belasteten Bereich	DT (dynamic thread®) mit Mikrogewinde 0,04 mm im belasteten Bereich
8 / 11 / 14 mm	8 / 11 / 14 mm	11 / 14 mm	8 / 11 / 14 mm
RD: 3,7 / 4,4 / 5,4 mm; DT: 3,8 / 4,6 mm	3,2 / 3,8 / 4,6 / 5,4 mm	3,8 / 4,6 / 5,4 mm	3,8 / 4,6 / 5,4 / 9,0 mm
ZIRALDENT® ATZ	Zirkonoxid (TZP-A) Biokeramik	Zirkonoxid (TZP-A) Biokeramik	Zirkonoxid (TZP-A) Biokeramik
ATZ - Zircapore-Oberfläche aus TZP-BIO HIP®	gestrahlt mit Zirkonoxid	gestrahlt mit Zirkonoxid	gestrahlt mit Zirkonoxid
ja, mit selbstklebendem Label für Patientendatei + GS-1 Barcode	ja, mit selbstklebendem Label für Patientendatei + GS-1 Barcode	ja, mit selbstklebendem Label für Patientendatei + GS-1 Barcode	ja, mit selbstklebendem Label für Patientendatei + GS-1 Barcode
-	-	-	-
ZIRALDENT® ATZ	Zirkonoxid (TZP-A) Biokeramik	Zirkonoxid (TZP-A) Biokeramik	Zirkonoxid (TZP-A) Biokeramik
einteilig (Monoblock)	Hybridimplantat: einteilig oder verschraubt	einteilig oder verschraubt: Schrauben aus Titan, Gold oder Pekkton	Schrauben aus Titan, Gold oder Pekkton
-	-	-	-
-	-	-	-
im einteiligen Implantat integriert	im einteiligen Implantat integriert, Mesioabutment	im einteiligen Implantat integriert, Mesioabutment zweiteilig: Standardabutment, Standardabutment + 1,5 mm, abgewinkeltes Abutment 15	Standardabutment, Standardabutment +1,5 mm, abgewinkeltes Abutment 15°
-	-	-	-
-	verschraubbar, zementierbar	verschraubbar, zementierbar	verschraubbar, zementierbar
Chirurgieinstrumente aus ATZ-Zirkonoxid	Chirurgieinstrumente aus ATZ-Zirkonoxid	-	Chirurgieinstrumente aus ATZ-Zirkonoxid
-	-	Chirurgieinstrumente aus ATZ-Zirkonoxid	ja
25 - 65 Nm	25 - 65 Ncm	25 - 65 Nm	25 - 65 Nm
495,- Euro	395,- Euro	SDS1.1: 445,- Euro, SDS2.0: 360,- Euro	310,- Euro
2007 (Weiterentwicklung Z-Look 1 + 2 + 3 seit 2001)	2014 (Weiterentwicklung von SDS 1.0 (seit 2012))	2017	2015 (Weiterentwicklung SDS2.0 (seit 2012))
500 Deutschland / 600 weltweit	500 Deutschland, 600 weltweit	500 Deutschland, 600 weltweit	500 Deutschland / 600 weltweit
auf Anfrage	auf Anfrage	auf Anfrage	auf Anfrage
0 75 31 / 89 16 86 0	0 75 31 / 89 16 86 0	0 75 31 / 89 16 86 0	0 75 31 / 89 16 86 0
www.swissdentalsolutions.com	www.swissdentalsolutions.com	www.swissdentalsolutions.com	www.swissdentalsolutions.com

MARKTÜBERSICHT KERAMIKIMPLANTATE

DENTAL KOMPAKT 2018 www.dentalkompakt-online.de			
Hersteller/Vertrieb	VITA Zahnfabrik H. Rauter GmbH & Co. KG Postfach 13 38 79704 Bad Säckingen	Z-Systems GmbH Bismarckallee 22 79098 Freiburg	Z-Systems GmbH Bismarckallee 22 79098 Freiburg
Produktname	ceramic.implant	Zirkolith® Z5c (zweiteilig)	Zirkolith® Z5m
Indikationen	Einzelzähne im Front- und Seitenzahngebiet, dreigliedrige Brücken	alle Indikationen	alle Indikationen
Systemteile für KFO- und extraorale Anwendungen	k. A.	-	-
Einheilweise	transgingival	sub- und transgingival	transgingival
Sofortbelastung	indirekt ja (Einheilung mit Provi außer Kontakt)	ja, bei ausreichender Primärstabilität und Knochenqualität	ja, bei ausreichender Primärstabilität und Knochenqualität
Implantatform	zylindrokonisch	Zylinderschraube mit verschiedenen Abutments	Standardimplantat: Zylinderschraube einteilig mit CAD-CAM-fähigem Pfosten, LC-Implantat, LockBall-Implantat
Implantatlängen in mm	8 / 10 / 12 / 14 mm	8 / 10 / 12 mm	8 / 10 / 11,5 / 13 mm
Implantatdurchmesser in mm	4,0 / 4,5 / 5,0 mm	4 / 5 mm	3,6 / 4 / 5 mm
Material des Implantatkörpers	Zirkonoxid	Zirkolith® / hochstabile, beschleifbare Biokeramik mit proprietärer Fertigungstechnologie (ISO 13356:2008)	Zirkolith® / hochstabile, beschleifbare Biokeramik mit proprietärer Fertigungstechnologie (ISO 13356:2008)
Oberflächendesign	subtraktiv erzeugte Mikro- und Makrorauigkeit cer.face®14	mikro-makrorauhe Oberfläche, nicht säuregeätzt, sandgestrahlt und laserstrukturiert (SLM®)	mikro-makrorauhe Oberfläche, nicht säuregeätzt, sandgestrahlt und laserstrukturiert (SLM®)
Doppelt sterile Verpackung	ja	ja, mit selbstklebendem Label für Patientendatei, keramikschonende Plasma-Sterilisation	ja, mit selbstklebendem Label für Patientendatei, keramikschonende Plasma-Sterilisation
Farbkodierung	ja	ja, zur Vereinfachung des OP-Handlings	ja, zur Vereinfachung des OP-Handlings
Material des Abutments	Zirkonoxid	Zirkolith®-Keramik mit proprietärer Fertigungstechnologie	Zirkolith®-Keramik mit proprietärer Fertigungstechnologie
Kopplungsdesign zum Abutment	einteilig	zweiteilig, konische Innenverbindung, geklebt (Panavia SA Zement Automix)	einteilige Implantate
Prothetikkomponenten für die Angusstechnik	entfällt	-	-
Prothetikkomponenten für die Titantechnik	entfällt	-	-
Spezielle Ästhetikkomponenten	spezielle Prothetikkomponenten VITA ENAMIC für Seitenzahnbereich und VITA SUPRINITY y® pc	Abutment gerade und anguliert (15 °), ohne Indexeinschränkung; frei positionierbar, Abutment ist nach der Zementierung beschleifbar, wie ein natürlicher Zahn	Abutment ist direkt nach der Implantation beschleifbar, Weiterverarbeitung wie ein natürlicher Zahn
CNC-gefräste Teile für die Lasertechnik	entfällt	-	-
Verbindungen schraub- oder zementierbar?	entfällt	zementierbar	entfällt, da einteilig
Systemkonformes Chirurgiewerkzeug in Trays, sterilisierbar?	ja, surgical.tray	ja, in Zirkonoxid	ja, in Zirkonoxid
Systemkonformes Prothetikwerkzeug in Trays, sterilisierbar?	entfällt	ja	ja
Drehmomentschlüssel	ja, im surgical.tray – torque.wrench	10 - 50 Ncm	10 - 70 Ncm
Mittlerer Implantatpreis	456,- Euro	390,- Euro inkl. Einheilkappe	490,- Euro inkl. Einheilkappe
Auf dem Markt seit:	2014	2013	2004
Anwender in Deutschland/weltweit	k. A.	k. A.	k. A.
Wissenschaftliche Referenzen	ja, u.a. klinische Multicenter Studie	auf Anfrage	auf Anfrage
Kundenservice-Telefon	0 77 61 / 56 22 36	Hotline: 0800 500 44 10 (kostenlos) Telefon aus dem Ausland: +49 (0)761 21773210 Fax: 0 18 02 / 999 100	Hotline: 0800 500 44 10 (kostenlos) Telefon aus dem Ausland: +49 (0)761 21773210 Fax: 0 18 02 / 999 100
Homepage	www.vitaclinical.com	www.zsystems.com	www.zsystems.com

Z-Systems GmbH Bismarckallee 22 79098 Freiburg	Z-Systems GmbH Bismarckallee 22 79098 Freiburg
Zirkolith® Z5m(t)	Zirkolith® Z5s
alle Indikationen, speziell für Extraktions-alveole und schlechte Knochenqualität	alle Indikationen
-	-
transgingival	subgingival
ja, bei ausreichender Primärstabilität und Knochenqualität	ja, bei ausreichender Primärstabilität und Knochenqualität
konisch, wurzelförmig	Zylinderschraube mit verschiedenen Abutments
8 / 10 / 12 mm	8 / 10 / 12 mm
4 / 5 mm	4 / 5 mm
Zirkolith® / hochstabile, beschleifbare Bio-keramik mit proprietärer Fertigungstechno-logie (ISO 13356:2008)	Zirkolith® / hochstabile, beschleifbare Biokeramik mit proprietärer Fertigungs-technologie (ISO 13356:2008)
mikro-makrorauhe Oberfläche, nicht säure-geätzt, sandgestrahlt und laserstrukturiert (SLM®)	mikro-makrorauhe Oberfläche, nicht säure-geätzt, sandgestrahlt und laserstrukturiert (SLM®)
ja, mit selbstklebendem Label für Patientendatei, keramikschonende Plasma-Sterilisation	ja, mit selbstklebendem Label für Patientendatei, keramikschonende Plasma-Sterilisation
ja, zur Vereinfachung des OP-Handlings	ja, zur Vereinfachung des OP-Handlings
Zirkolith®-Keramik mit proprietärer Ferti-gungstechnik	Zirkolith®-Keramik mit proprietärer Ferti-gungstechnologie
einteilige Implantate	zweiteilig, konische Innenverbindung, verschraubt
-	-
-	-
Abutment ist direkt nach der Implantation beschleifbar wie ein natürlicher Zahn	Auswahl von Abutments, rotationsgesi-chert
-	-
entfällt, da einteilig	verschraubt
ja, in Zirkonoxid	ja, in Zirkonoxid
ja	ja
10 - 70 Ncm	10 - 50 Ncm
490,- Euro inkl. Einheilkappe	390,- Euro inkl. Einheilkappe
2014	2016
k. A.	k. A.
auf Anfrage	auf Anfrage
Hotline: 0800 500 44 10 (kostenlos), Telefon aus dem Ausland: +49 (0)761 21773210, Fax: 0 18 02 / 999 100	Hotline: 0800 500 44 10 (kostenlos) Telefon aus dem Ausland: +49 (0)761 21773210 Fax: 0 18 02 / 999 100
www.zsystems.com	www.zsystems.com

Fair Implant

FairWhite™

setzt Maßstäbe

präparierbarer prothetischer Kopf

hochfest durch Spezialkeramik und keramikgerechte Formgestaltung

ZircaPore®-Schicht für verbesserte Knochenanlagerung

Implantieren kann so einfach sein.

SCAN ME:
Kurzvideo (ca. 2 min.)
„Implantation FairWhite“

FairImplant · Kieler Str. 103-107 · 25474 Bönningstedt
www.fairimplant.de

Die **Adhärenz** in der **Parodontitis-Therapie**

Effiziente Gesprächsführungstipps während der Therapie

Der weitere Bedarf an Dentalhygienikerinnen (DH) für die Vorbereitung und Nachsorge im Rahmen der PARO-Behandlung steigt! Begleitende, wertschätzende Therapiegespräche durch Praxisteams sind das A&O für die langfristige Patientenbindung. Die zeitliche Majorität der parodontalen Vorbehandlung und Reevaluation leistet die Dentalhygienikerin, da die therapeutischen Prophylaxe- und Oralhygiene-Programme, sowie das Biofilmmanagement mit anschließender unterstützender Parodontitis Therapie (UPT) in ihren Aufgabenbereich fällt.

Aufgrund der demographischen Entwicklung und der Verlagerung von chronischen Munderkrankungen in ein höheres Lebensalter ist ein steigender Behandlungsbedarf zu prognostizieren. Trotz abnehmender Prävalenzen (laut DMS V Studie aus 2016) ist mit der Zunahme des parodontalen Behandlungsbedarfs zu rechnen. Man geht davon aus, dass im Jahr 2030 der Großteil der Bevölkerung Senioren sein werden.

Kurzübersicht der Parodontitis-Prognose laut DMS V

Erfreulicherweise hat die Auswertung der neuesten DMS V gezeigt, dass sich bei den jüngeren Erwachsenen (35-44 Jährigen) die schwere Parodontitis seit 2005 halbiert (DMS IV: 17,4 Prozent; DMS V: 8,2 Prozent).

Ebenso ist die Anzahl der an Parodontitis erkrankten Zähne leicht rückläufig. Allerdings sind immer noch 52 Prozent (also jeder 2. jüngere Erwachsene) davon betroffen, wobei 43,4 Prozent eine moderate Parodontitis und jeder Zehnte bereits eine schwere Parodontitis aufweist.

Zum Glück haben Senioren heutzutage durch regelmäßig wahrgenommene Prophylaxe viel länger ihre eigenen Zähne. In der Altersgruppe der 65 bis 74-Jährigen ist somit erfreulicherweise ein deutlich rückläufiger Trend beim Auftreten der schweren Parodontitis zu erkennen(DMS IV: 44,1 Prozent; DMS V: nur 19,8 Prozent). Bei jüngeren Senioren wurde zwar auch ein Rückgang der moderaten und schweren Parodontalerkrankungen erkannt, jedoch hat immer noch jeder Zweite in dieser Altersgruppe eine moderate (44,8 Prozent) und jeder Fünfte eine schwere Parodontitis. Bei den älteren Senioren in der Altersgruppe (75 bis 100) verstärkt sich dieser Trend. Aufgrund von vermehrten systemischen Erkrankungen und persönlichen Handicaps weisen neun von zehn Menschen eine moderate bis schwere Parodontitis auf (Quelle: Fünfte Deutsche Mundgesundheitsstudie DMS V; die am 16.08.2016 erstmals veröffentlicht wurde).

Erklärung der Parodontitis-Entstehung. © *Godizart*

Übertragung in die Praxis

Langfristig positive Behandlungserfolge bei moderaten und schweren Verläufen der PARO-Patienten sind nur dann erreichbar, wenn es dem ganzen Praxisteam gelingt, diese in ein dauerhaftes Therapiekonzept einzubinden. Das setzt voraus, dass ein regelmäßig geschultes und gut ausgebildetes Praxisteam „Hand in Hand" arbeitet.

Das bedeutet im Praxisalltag die Behandlungsverläufe über Jahrzehnte individuell zu betreuen und sie wachsam und konsequent im Auge zu behalten. Das beginnt schon mit dem telefonischen Erstkontakt und Patientenempfang. Des Weiteren setzt es im täglichen Praxisablauf ausführliche Anamnesegespräche mit Medikamentenindikation, die Erstellung von Risikoprofilen, Aufklärungsgespräche, die praktische Unterstützung in der Oralhygiene, die Durchführung von therapeutischen Prophylaxe- und Mundhygieneprogrammen sowie ein mehrstufiges Biofilmmanagement zur Vorbereitung der PARO-Therapie mit anschließender Reevaluation in einer unterstützenden Parodontitis Therapie (UPT-Recall in der Nachsorge) voraus.

Gewinnen Sie mündige Patienten und aktive Partner

Bei der Adhärenz geht es in erster Linie darum, dass die Praxisteams mit den Patienten gemeinsam daran arbeiten, wie das Therapiekonzept und die Therapieempfehlung der häuslichen Oralhygiene in den Patientenalltag eingebaut werden können. Dazu sind mündige, aufgeklärte Patienten als aktive Partner notwendig, die der zahnärztlichen Empfehlung überzeugt zustimmen. Die Gespräche verlaufen stets auf Augenhöhe, ohne Hierarchien. In der Zahnarztpraxis ist es daher hilfreich, diese zwei Szenarien „Nicht-intentionale Non-Adhärenz" und „Intentionale Non-Adhärenz" zu charakterisieren:

Nicht-intentionale Non-Adhärenz

Der Patient beabsichtigt, die Empfehlungen seines Zahnarztes bzw. des Teams umzusetzen, stößt dabei jedoch auf Schwierigkeiten oder ist einfach überfordert!

Die unten aufgeführten Fragen sind als respektvolle Unterstützung zu verstehen, die es ermöglichen, mehr Verständnis für die Sichtweisen des Patienten zu bekommen. Mit Ehrlichkeit, Wertschätzung und Offenheit gilt es, die Ursache für die alten „Überzeugung und Glaubenssätze" herauszufinden, diese gezielt gemeinsam anzuschauen und im günstigsten Fall aufzulösen.

Tipps für offene und interessierte Fragen:

1. Welcher Art sind die Schwierigkeiten oder Überzeugungen? *(finanziell, intellektuell, soziokulturell, psychologisch, elterngeprägt)*
2. Gibt es emotionalen Blockaden, wenn ja, welche?
3. Hat der Patient ein Wissens-, Informations- oder Umsetzungs-Defizit?
4. Welchen konkreten Nutzen erwartet der Patient von seiner Verhaltensänderung?
5. Wie schätzt der Patient seine eigene Kernkompetenz in der Umsetzung ein?
6. Welche Modellpersonen könnten Sie beschreiben, die es nach anfänglichen Schwierigkeiten bereits geschafft haben und nun begeistert sind?
7. Welches realistische Ziel hat sich der Patient selber gesetzt?
8. Gibt es eine Problemlösung, wenn die tägliche Mitarbeit einschläft?
9. Welche Ressourcen sind schon da und könnten dabei gezielt genutzt werden?
10. Welche konkrete Unterstützung benötigt der Patient gerade?
11. Welche Hilfsmittel sind notwendig *(diese direkt anpassen und mitgeben!)*

Intentionale Non-Adhärenz

Der Patient hat gar nicht vor, die zahnärztlich notwendige Therapie oder häusliche Empfehlungen umzusetzen!
Sollte sich ein Patient gegen eine Behandlung oder eine Verhaltensänderung entscheiden, muss diese selbstverständlich respektiert werden. Die Entscheidung trifft ein mündiger Patient stets selber. Die Erfahrung hat gezeigt, dass durch respektvolles Hinterfragen und Prüfen der ablehnenden Faktoren und alten Überzeugungen plötzlich eine Neubewertung möglich wird. Das wäre ein Gewinn für den Patienten, denn im Vordergrund steht seine Zahn- und Mundgesundheit.

Hilfreiche Gedanken

1. Wie schätzt der Patient sein persönliches Risiko ein, wenn er nicht aktiv mitarbeitet oder regelmäßig UPT-Termine einhält?
2. Welchen unbekannten bzw. versteckten Gewinn hat der Patient, wenn er krank bleibt? *(will Mitleid, muss nicht arbeiten, hat Schonfrist, will alleine bleiben)*
3. Welchen Bezug hat der Patient zum Zeit-Kosten-Nutzen-Verhältnis bezüglich der Therapie und seiner aktiven Mitarbeit?
4. Wie vertrauensvoll und offen ist die Beziehung zwischen Zahnarzt/Praxisteam und Patient?
5. Welche blockierenden Faktoren könnten aufgelöst werden?
6. Was benötigt der Patient, um authentisch und überzeugt „JA" zu sagen?
7. Die oben genannten Fragestellungen 1-11 können auch hier angesetzt werden

Positive Gesprächsführung

Erst wenn ein Patient verstanden hat, wo sein Risiko liegt, ist er auch offen für die notwendige Zeit und das Geld, welches er „lebenslang" in sich investieren „darf". Erklären Sie mit verständlichen Worten die kausalen Zusammenhänge und Risiken einer unbehandelten Parodontitis. Chronisch und genetisch bedingte Risikofaktoren, Medikamentenwechselwirkungen, hormonelle Umstände, ungesunde Lebensumstände wie Rauchen und Drogen oder Stress können zu überschießenden Immunreaktionen an Zahnfleisch und Zahnhalteapparat führen. Der Körper bildet auf die unvermeidbar bakterielle Infektion Botenstoffe, die zum Abbau des zahnfixierenden Fasernetzwerkes und des knöchernen Zahnfaches führen.
Der Patient versteht dadurch vielleicht erstmals, wie es um seine Zahn- und Mundgesundheit gestellt ist und was er zukünftig als Teamplayer, unterstützt durch die DH/ ZMF/ZMP, in Eigenverantwortung tun kann.

Brigitte Godizart

Brigitte Godizart ist praktizierende ZMF, Kommunikations-, Lehrtrainerin und Coach nach DVNLP. Sie verfügt über jahrelange Praxiserfahrung in den Spezialbereichen Prophylaxe, Patientenberatung, interne Kommunikation, Wahrnehmung und Sprache. Im Jahr 2003 gründete sie ihre Firma „Fachberatung & Konzepte für die zahnärztliche Praxis". Seither etabliert sie neben ihrer Teilzeit-Praxistätigkeit professionell erfolgreiche Prophylaxe-Basis- und Aufbaukonzepte mit Servicegedanken. Weitere Merkmale ihrer Arbeit sind ein patientenfreundlicher Erstkontakt, eine ethische Patientenberatung und eine wertschätzende Kommunikationskultur als Garant für nachhaltigen Praxiserfolg, volle Prophylaxe-Zimmer und zufriedene Patienten sowie Mitarbeiter! Brigitte Godizart hält regelmäßig Vorträge, gibt Kommunikations- und Prophylaxe-Workshops, Inhouse-Schulungen und publiziert in Fachzeitschriften.

Fachberatung & Konzepte für die zahnärztliche Praxis
Boisheimer Straße 196
41751 Viersen
E-Mail: brigitte@godizart.de

Praxiswerbung richtig gemacht

Zahnärzte unterliegen bei der Durchführung von Werbemaßnahmen festen Spielregeln. Das Spannungsfeld bilden die Berufsordnung und das Gesetz gegen den unlauteren Wettbewerb. Welche Möglichkeiten Zahnärzten offenstehen und wo die Grenzen liegen, zeigt dieser Beitrag.

Immer mehr Zahnärzte nutzen das Internet, um auf ihre Leistungen aufmerksam zu machen. Das Internet bietet unzählige Möglichkeiten für Marketingmaßnahmen. Die Zeitungsanzeige und das Praxisschild als wesentlicher Kern der Außendarstellung waren gestern. Heute sind es Praxishomepage, Bewertungsportale, Social-Media-Angebote und diverse Register und Listen im Internet. Durch zunehmende Werbung steigt der Druck auf den Einzelnen, eigene Werbemaßnahmen zu ergreifen, um sich im Markt zu positionieren. Aber wo liegen hier die Grenzen?

Trotz zunehmender Lockerung der Anforderungen im Laufe der letzten Jahre, bewegt sich die zahnärztliche Werbung nach wie vor in einem engen rechtlichen Rahmen. Regeln zur Werbung finden sich insbesondere im zahnärztlichen Berufsrecht (Musterberufsordnung – MBO-Z), dem Heilmittelwerbegesetz (HWG) und dem Gesetz gegen den unlauteren Wettbewerb (UWG).

§ 21 MBO-Z verfolgt den Zweck, Patientenschutz durch sachgerechte und angemessene Information zu gewährleisten und möchte vermeiden, dass der Zahnarztberuf kommerzialisiert wird. Es soll das Vertrauen der Patienten darauf erhalten werden, dass der Zahnarzt nicht aus Gewinnstreben bestimmte Untersuchungen vornimmt, Behandlungen vorsieht oder Medikamente verordnet. Die zahnärztliche Berufsausübung soll sich nicht an ökonomischen Erfolgskriterien, sondern an medizinischen Notwendigkeiten orientieren. Ausdrücklich erlaubt ist die sachliche und berufsbezogene Information. Solche sachlichen Informationen umfassen insbesondere das Behandlungsspektrum der Praxis, Informationen zur organisatorischen Inanspruchnahme der Praxis sowie besondere Kenntnisse und Fertigkeiten des Zahnarztes.

Untersagt ist anpreisende, irreführende und vergleichende Werbung.

Anpreisende Werbung

Werbung ist anpreisend, wenn sie sich geradezu marktschreierisch aufdrängt und reißerische Formen annimmt. Das kann schon dann der Fall sein, wenn die Informationen für den Patienten als Adressaten inhaltlich überhaupt nichts aussagen oder jedenfalls keinen objektiv nachprüfbaren Inhalt haben. Aber auch Informationen, deren Inhalt ganz oder teilweise objektiv nachprüfbar ist, können aufgrund ihrer reklamehaften Übertreibung anpreisend sein. Anpreisende Werbung liegt insbesondere in Fallgestaltungen vor, wenn Übertreibungen, Hervorhebungen, Suggestionen und ähnliche Wirkungen die Werbung bestimmen.

© fotolia.de/ kamasigns

Irreführende Werbung

Irreführende Werbung ist generell verboten. Überdies ist sie nach Maßgabe des UWG unzulässig.

Werbung ist dann irreführend, wenn unwahre oder zur Täuschung geeignete Angaben über die Person, Vorbildung, Befähigung oder Erfolge gemacht werden.

Eine Irreführung ist im zahnärztlichen Bereich insbesondere dann anzunehmen, wenn Zahnärzte unrichtige Angaben und Äußerungen über ihre eigenen Leistungen, ihre Praxis oder ihre persönlichen oder geschäftlichen Verhältnisse machen. Für die Beurteilung des Werbeverhaltens ist dabei nicht eine möglicherweise besonders strenge Auffassung der zuständigen Kammer maßgebend, sondern der Standpunkt der angesprochenen Verkehrskreise. Es ist auf den Maßstab der Beurteilung eines durchschnittlich informierten, verständigen Verbrauchers abzustellen.

Vergleichende Werbung

Auch darf sich ein Zahnarzt nicht mit Kollegen vergleichen. Auch dann nicht, wenn sich der Vergleich mittelbar oder unmittelbar auf deren Leistungen bezieht.

Im zahnärztlichen Bereich ist eine vergleichende Werbung selbst dann verboten, wenn diese Werbung objektiv nachprüfbar und weder herabsetzend noch irreführend ist. Nicht zuletzt aufgrund des Kollegialitätsgebots (§ 8 MBO-Z) ist diese Einschränkung der werblichen Darstellung durchsetzbar.

Unzulässig ist zudem die Werbung für eigene oder fremde gewerbliche Tätigkeit oder Produkte im Zusammenhang mit der zahnärztlichen Tätigkeit.

Neben dem Berufsrecht gelten für Zahnärzte weitere Verbote: So gilt auch das Heilmittelwerbegesetz für Zahnärzte. Das Gesetz umfasst nämlich nicht nur Arzneimittel und Medizinprodukte, sondern auch die Werbung für Verfahren und Behandlungen. Diesen darf insbesondere keine Wirkung oder Wirksamkeit zugesprochen werden, welche sie tatsächlich nicht besitzen. Zudem darf die Werbung nicht den Eindruck erwecken, dass ein Erfolg mit Sicherheit erwartet werden kann.

Zahnärzte müssen zudem das Gesetz über den unlauteren Wettbewerb beachten. Verboten sind danach Maßnahmen, die dazu bestimmt sind, Verbraucher zu Unrecht zu beeinflussen. Nicht erlaubt sind nach dem UWG irreführende oder anpreisende Werbemaßnahmen.

Fazit

Zusammenfassend ist festzuhalten, dass

- nur sachliche und berufsbezogene Werbung zulässig ist.

Unzulässig ist

- anpreisende, irreführende und vergleichende Werbung,
- Werbung für eigene oder andere gewerbliche Tätigkeiten,
- Werbung für die Wirksamkeit von Handlungen, die wissenschaftlich nicht belegt sind.

Bei Verstößen gegen die für Zahnärzte geltenden Werberegeln drohen dem Zahnarzt berufsrechtliche Sanktionen sowie zivilrechtliche Unterlassungs- und Schadensersatzansprüche. Daher sollten Zahnärzte, bevor sie Werbung schalten, prüfen, ob diese mit dem zahnärztlichen Werberecht konform ist.

Stephanie Lamp

Frau Rechtsanwältin Lamp, LL.M., setzt sich für die zivilrechtliche Anspruchsverfolgung und -sicherung von Ärzten und Zahnärzten ein. Vom gewerblichen Mietrecht über die gesellschaftsrechtlichen Herausforderungen, der Gründung und Beratungen von MVZ bis hin zu arbeitsrechtlichen Fragestellungen. Frau Rechtsanwältin Lamp berät insbesondere zu Fragen im Rahmen der Gründung von Gesellschaften und der Übertragung von Unternehmensanteilen. Ihr Schwerpunkt liegt in der Vertragsprüfung und Vertragsgestaltung. Ein Schwerpunkt ist das vertragliche Compliance-Management.

Frau Rechtsanwältin Lamp schloss erfolgreich den berufsbegleitenden Masterstudiengang (Master of Laws) „Corporate & Business Law" an der Leuphana Universität Lüneburg ab und absolvierte parallel zu ihrem Studium die Zusatzqualifikation im Pharmarecht an der Philipps-Universität Marburg.

Frau Rechtsanwältin Lamp hält regelmäßig Vorträge und publiziert in Fachzeitschriften.

Stephanie Lamp, LL.M.
Rechtsanwältin
Lyck + Pätzold. healthcare.recht
Nehringstr. 2 · 61352 Bad Homburg
www.medizinanwaelte.de
kanzlei@medizinanwaelte.de

BioRevo®

Seit 12 Jahren klinische Erfolge mit 95,8%-iger Osseointegration.

HIGHLIGHTS

- Ein- und zweiteilige Implantate
- Standard:
  Länge: 9 – 11 – 13 mm
  Durchmesser: 4,1 – 4,5 – 5,0 mm
- Individuelle Designs der Implantate nach eigener Planung möglich (emergence profile)!
- Kein Mikrospalt
- Komplett metallfrei
- Wissenschaftliche Studien
  (u. a. Prof. Becker, Universität Düsseldorf)
- Patientenbegeisterung durch die unkomplizierte minimal-invasive Insertion „MIMI®"
- Bestes Preis-/Leistungs-Verhältnis für Ihren Erfolg

Info-Hotline:
0 6734 91 40 80

champions implants
www.champions-implants.com

FairWhite setzt Maßstäbe

Seit dem Jahre 2009 ist das FairWhite Zahnimplantat im klinischen Einsatz. Es entspricht seitens des Behandlungsprotokolls dem bewährten FairOne Zahnimplantat aus Reintitan. Beide verfügen über einen präparierbaren Kopf. Dieser ist so gestaltet, dass typische Präparationen keinen Einfluss auf die Gesamtfestigkeit haben und lässt sich puderfrei intraoral scannen. Abweichend sind das hochfeste und alterungsfeste Zirkon, die keramikgerechte Gestaltung und die scherfeste Zircapore®-Oberfläche anstelle der BONIT®-Beschichtung. Die Osseointegrations-Einheilquoten von FairWhite und FairOne, wie auch die günstigen Knochenumwandlungen während der Einheilung, sind bei diesen Implantattypen vergleichbar gut. Seitens der Schleimhautintegration scheint der verwendete Zirkonwerkstoff Vorteile gegenüber Reintitan aufzuweisen.

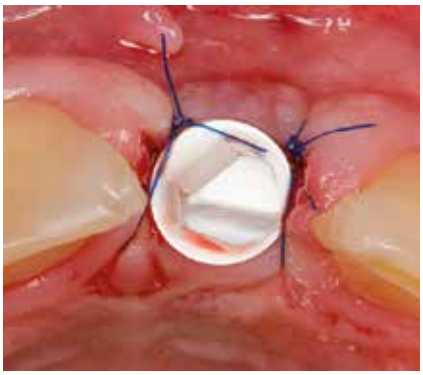

www.fairimplant.de

Mini-Implantate für die Langzeitanwendung

Inclusive® Mini-Implantate mit O-Kugelkopf aus dem Hause Glidewell sind selbstschneidende, oberflächenbehandelte Titanimplantate für Langzeitanwendungen. Entwickelt wurden sie als preiswerte Behandlungsoption für Patienten, die aufgrund inadäquater Knochenverhältnisse keine Implantate mit konventionellem Durchmesser erhalten können. Mini-Implantate halten die Prothese mit einem einfachen und effektiven O-Ring System – dadurch werden die prothetische Funktion und Stabilität erheblich erhöht. Sie können auch dazu verwendet werden, um temporäre Versorgungen während der Einheilphase herkömmlicher Implantate zu unterstützen. Durch das universelle Design sind die Implantate auch mit Instrumenten anderer Hersteller verwendbar. Sie bieten eine hohe Primärstabilität und ein einfaches Bohrprotokoll. Es kann zwischen verschiedenen Durchmessern und Längen gewählt werden. Zudem haben sie eine bewährte RBM (Resorbable Blast Media)-Oberflächenbeschichtung. Glidewell Dental bietet auch komplette Lösungen vom Implantat bis zur fertigen Versorgung von der Frankfurter Niederlassung an.

http://eu.glidewelldental.com

100% metallfreie VICARBO® Implantat-Schraube für die dentale Implantologie

ZERAMEX® ist aus dem Verständnis heraus entstanden, andere Materialien und neue Fertigungsmethoden im Hinblick auf eine 100% metallfreie Versorgung in Zusammenhang zu bringen. Das hoch innovative Ergebnis zeigt sich heute in den zweiteiligen „low-" und „tissue-level" Keramikimplantaten XT und P6 mit der von ZERAMEX® eigens entwickelten, metallfreien Karbonschraube VICARBO® als Verbindung. Die Schraube hat auch die Funktion eines Bolzens, welcher den Aufbau im Implantat verankert. Sie schmiegt sich dank der sehr unterschiedlichen Härte von Keramik und der Schraube beim Anziehen in die vorgegebene Kontur des Gewindes und verschließt die Verbindung zwischen Implantat und Abutment hermetisch. Es kommt zu keiner Kontaminierung des Patienten mit belasteten Flüssigkeiten aus dem Implantat infolge der Mikrobewegungen. ZERAMEX® fühlt sich verpflichtet, die hohe Technologie-Kompetenz im eigenen Haus zu nutzen und immer wieder an neue Anforderungen anzupassen. Dabei stehen Kunden und Patienten immer im Vordergrund.

www.zeramex.com

Die Geistlich Kollagen Expertise – Exactly like no other

Kollagen dient u.a. den Körperzellen als Leitschiene für ihr Wachstum sowie als schutz- und haltgebendes Gerüst. Die Geistlich Kollagenfamilie – Geistlich Bio-Gide®, Geistlich Mucograft® und Geistlich Fibro-Gide® – beeinflusst die Regenerationsfähigkeit des Körpers mit den jeweiligen Eigenschaften maßgeschneidert für Anwendungen in der regenerativen Medizin. Eine hohe Biokompatibilität, kombiniert mit dem funktionellen Design des jeweiligen Kollagenproduktes von Geistlich, unterstützt die rasche und schonende Geweberegeneration bei Ihren Patienten. Das Indikationsspektrum reicht von der gesteuerten Geweberegeneration mit Hilfe der Geistlich Bio-Gide® Membran, über die matrixgestützten Indikationen der Verbreiterung keratinisierten Gewebes / Vestibulumplastik (Geistlich Mucograft®) bis hin zur Verdickung von Mukosa am Zahn, Implantat oder unter Brückengliedern sowie der Deckung von Rezessionsdefekten (Geistlich Fibro-Gide®).

www.geistlich.de

Keramische Implantologie wissenschaftlich auf den Punkt gebracht!

Im kostenfrei erhältlichen Documentation Summary finden Sie alles, was Sie über eine metallfreie Implantologie wissen sollten. Seit April steht die gebundene Neuauflage zur Verfügung, die die aktuelle Studienlage thematisch geordnet zusammenfasst. Auf den kompakten 272 Seiten werden beispielsweise die Eigenschaften von Titan- und Zirkonoxid-Implantaten miteinander verglichen und die metallfreie implantatprothetische Versorgung fokussiert.

Die DEKRA-zertifizierte Literaturrecherche für das Documentation Summary III wurde von der Qualitätsinitiative PROSEC (PROgress in Science and Education with Ceramics) in Auftrag gegeben und resümiert die relevanten Studien der letzten fünf Jahre. Das Kompendium soll damit als evidenzbasierte Orientierung und Entscheidungshilfe für den Praktiker dienen. Die Studien sind übersichtlich nach Themengebieten gegliedert, was eine gezielte thematische Vertiefung ermöglicht. In den 14 Kapiteln werden u. a. die Bereiche Biokompatibilität und Osseointegration, ein- und zweiteilige Implantate, keramische Restaurationen auf Zirkonoxidimplantaten und der klinische Erfolg zusammengefasst.

Diese Schlussfolgerungen lassen sich aus dem Documentation Summary III ableiten:

- Langzeitstudien zeigen, dass sich einteilige Zirkonoxidimplantate mit nachbearbeiteter Oberfläche hervorragend bewähren.
- Zähne und Implantate können erfolgreich mit monolithischen Keramiken (Lithiumdisilikat, Zirkonoxid) versorgt werden.
- Bevor zweiteilige Zirkonoxidimplantate für den täglichen Gebrauch in der Praxis empfohlen werden können, müssen klinische Daten über längere Zeit vorliegen.

Das Documentation Summary kann über die PROSEC-Website www.prosec.network/sum kostenfrei angefordert werden.

www.prosec.network

„3D-Druck verändert unser Denken“

Straumann-Forum „Markt & Strategie“ zu wegweisenden Veränderungen in der Implantologie

Der ITI-Kongress ist ein relevantes Forum für alle, denen qualitative Implantologie am Herzen liegt. Denn hier gibt es gebündelt aktuelles Wissen zu chirurgischen und prothetischen Strategien von hochkarätigen Referenten aus Hochschule und Praxis. Am Kongressvortag im März in Bonn lud erstmals die Straumann Group, der Industriepartner des Internationalen Team für Implantologie (ITI), zum exklusiven Forum „Markt & Strategie“ ein. Dabei ging es vor mehr als 250 Gästen um Trends in Praxis und Labor sowie deren Bedeutung für die globale Unternehmensstrategie.

„Wir bewegen Zahnmedizin“

„Die digitale Welt ist komplex und steckt noch in der Anfangsphase – die große Welle, die kommt erst noch“, legt sich Marco Gadola, Vorstandschef der Straumann Group, fest. Digitale Technologien und ein digitaler Workflow seien klar die Zukunft, denn „sie machen die Arbeitsprozesse effizienter, effektiver und ermöglichen patientenfreundlichere Abläufe“. In diesem Zusammenhang haben beispielsweise Intraoralscanner eine zentrale Bedeutung, „doch in Deutschland beispielsweise arbeiten die überwiegende Mehrzahl der Zahnarztpraxen immer noch konventionell, nur 15 Prozent nutzen einen Intraoralscanner“, führt Gadola aus.

Dagegen sei die Digitalisierung der Dentallabore heute schon viel weiter fortgeschritten, und in Deutschland setzen „drei von vier Laboren Scanner ein“. Gleichwohl sieht das Unternehmen weltweit enorme Wachstumsmärkte und nennt Brasilien, wo „mehr als 70 Prozent der Labore noch konventionell arbeiten“. Digitale Technologien werden in Zahntechnik und Zahnmedizin zunehmend an Bedeutung gewinnen. Hinsichtlich 3D-Druck sei das Interesse stark gewachsen und mit der Teil-Akquise von Rapid Shape, die bei 3D-Drucktechnologien führend ist,

soll 3D-Druck auch in der Breite angewandt werden können. Bei den Intraoralscannern wurden in Deutschland sehr hohe Wachstumsraten („30 Prozent in 2017“) erzielt, und „in drei bis vier Jahren wird die Durchdringungsrate weit über 50 Prozent liegen“, ist Gadola überzeugt. Denn „die Intraoralscanner heute, wie unser 3Shape Trios, funktionieren präzise und anwenderfreundlich“ und die Indikationsbreite nehme stetig zu („Prothetik, Orthodontie, auch Prävention“). Das Unternehmen habe sich durch Partnerschaften und Akquisen gut auf den Wandel innerhalb der Zahnmedizin aufgestellt und investiere weiter stark in Wachstumsmärkte, u.a. im asiatischen Raum.

Die Straumann Group investiert auch weiterhin nicht nur in digitale Technologien: „Voraussichtlich 2019 kommt das erste vollkonische Straumann-Implantat auf den Markt. verrät Marco Gadola, CEO Straumann Group. „Wir wollen mitunter die Besten sein, wenn es um ästhetische Zahnmedizin geht.“ (Foto: ITI)

„Bei den Installationen des 3Shape Trios sind wir im dreistelligen Bereich“, so Holger Haderer, Geschäftsführer Straumann Deutschland. Entscheidend sei, dass Straumann nicht nur digitalgestützte Lösungen für Labore und Praxen anbieten könne, sondern auch Service und Kundenkontakt stärkt. (Foto: ITI)

Werden 3D-Printer die Zahnmedizin revolutionieren? Mit dieser Frage griff **Prof. Dr. Dr. Bilal Al-Nawas**, Direktor der Klinik und Poliklinik für Mund-, Kiefer- und Gesichtschirurgie der Uni Mainz, ein hochspannendes Thema auf und ging während seines Vortrages auf verschiedene Anwendungen in der Zahnmedizin und in der Mund-, Kiefer- und Gesichtschirurgie („Im 3D-Druck steckt extrem viel") ein.

Unterschiedliche Verfahren für den 3D-Druck

„Ein dreidimensionales Objekt wird in Scheibchen zerlegt und anschließend im 3D-Drucker additiv wieder zusammengebaut", skizziert Prof. Al-Nawas das Prinzip der so genannten additiven Fertigung (additive manufacturing). Den Umbruch von konventionellen abtragenden Verfahren hin zur additiven Fertigung leitete der Amerikaner Charles W. Hull („Chuck Hall") ein, der 1983 mit einem ersten 3D-gedruckten Objekt die Stereolithografie begründet. Dabei wird ein flüssiges Harz (Resin) per Laser Schicht für Schicht zusammengeschmolzen und in feste Objekte verwandelt. Die Stereolithografie (SLA) gilt als Mutter aller 3D-Druck-Verfahren.

Inzwischen kommen bei der 3D-Herstellung sehr unterschiedliche Verfahren zum Einsatz. Das „Fused Deposition Modeling" (FDM) bezeichnet ein 3D-Druck-Verfahren, bei dem ein draht- oder strangförmiger Kunststoff (Filament) in Schichten zu einem dreidimensionalen Objekt aufgeschmolzen respektive aufgebaut wird – ähnlich wie bei einer Heißklebepistole. Die limitierenden Aspekte dieser 3D-Herstellung sind die geringe Druckgeschwindigkeit und die Qualität der Oberfläche, die deutliche Rillen aufweist. Eine in der Zahntechnik relevante Technik und „industriell hochinteressant", so Al-Nawas, ist „das Selective Laser Melting oder Sintering" (Laserschmelzen). Hierbei wird schichtweise Metallpulver (z. B. Titan- oder Co-Cr-Mo-Legierungspulver) mithilfe eines Hochleistungs-CO_2-Lasers verschmolzen [10]. Die Technologie wird beim digitalen Modellguss, bei größeren Brückenspannen und komplexen Implantatsuprakonstruktionen, die sich schwer fräsen lassen, eingesetzt. Das Verfahren punktet durch kostengünstige Produktionen und passgenaue zahntechnische Werkstücke („Damit lassen sich feinste Strukturen herstellen").

„Das für uns in der Zahnmedizin interessante Verfahren ist das so genannte Digital Light Processing (DLP)", erklärt Al-Nawas, auf dessen Initiative hin in Mainz im Mai bereits zum dritten Mal der Kongress „3D Print in der Medizin" stattgefunden hat. DLP funktioniert nach dem gleichen Prinzip wie die Stereolithografie, doch wird als Lichtquelle ein DLP-Projektor verwendet. DLP stellt aktuell die schnellste Produktionsmethode dar (Produktionszeiten von rund zehn Minuten für vier Zahnkränze), die je nach Hersteller für beeindruckende Oberflächenqualitäten sorgt und „extrem detailreiche Strukturen herstellen" (Al-Nawas) [14].

Die Drucker von RapidShape/Straumann basieren auf der DLP-Technologie im Wellenlängenbereich von 385 nm (UV-LED). Das LED-Licht wird über eine spezielle Spiegeltechnologie auf die auszuhärtenden Bereiche projiziert. Im Drucker befindet sich eine beschichtete Materialwanne mit Kunstharz, und man kann während des Vorgangs zusehen, wie das gedruckte Objekt aus der Flüssigkeit heraus entsteht. Modelle, Bohrschablonen, Zahnfleischmasken, Abformlöffel, Provisorien, Retentionsschienen oder Platzhalter in der Kieferorthopädie, selbst Kronen und Brücken sind damit chairside realisierbar [1,2,4,8,9,12].

Von Bohrschablonen, Provisorien und Epithesen

„Die Präzision ist beeindruckend" und Al-Nawas ist davon überzeugt, dass es eine „Technik sein wird, die bei uns Eingang findet. Der Neubau unserer Zahnklinik sieht schon gar kein Lager mehr für Gipsmodelle vor. Natürlich wird gescannt und dann werden die Modelle ausgedruckt, wenn man sie braucht." Vom eingesetzten Material hinge ab, verdeutlicht der Fachmann, wie breit die Anwendungsgebiete mit Blick auf die Suprakonstruktionen mit DLP sein können. Al-Nawas: „Im Moment wird häufig PEEK eingesetzt, auch das ist schon extrem unterschiedlich, je nachdem wie der Druckprozess ist. Im Vergleich zum abtragenden Bearbeiten stört noch die raue Oberfläche." Polyetheretherketon, kurz PEEK, ist ein hochtemperaturbeständiger, thermoplastischer Kunststoff, der wegen des hohen Schmelzpunktes bis vor kurzer Zeit nur beim 3D-Druckverfahren SLS (Stereolithografie) verwendet wurde. Es ist bis zu 70 Prozent leichter als Metalle bei gleichen thermischen

Die Referenten des Forums „Markt & Strategie" (von links): Thomas Kreuzwieser, Sections Manager ITI Section Deutschland sowie Leiter Kliniken und Wissenschaftliche Kooperationen Straumann Deutschland, Frank Hemm, Head Customer Solutions Straumann Group, Kongresspräsident und Chairman ITI Section Deutschland Prof. Dr. Dr. Johannes Kleinheinz, Universität Münster, Holger Haderer, Geschäftsführer Straumann Group Deutschland, Prof. Dr. Dr. Bilal Al-Nawas, Universität Mainz, und Marco Gadola, CEO Straumann Group. *(Foto: ITI)*

Eine in der Zahntechnik relevante Technik und industriell hochinteressant ist das selektive Lasersintern für qualitativ hochwertige und zugleich kostengünstige Fertigung von Zahnersatz. *(Foto: ITI)*

Prof. Al-Nawas: „Der Chirurg der Zukunft wird sich mit dem Überweiser abstimmen und unter Einsatz des 3D-Planungssystems die entsprechende Bohrschablone chairside ausdrucken." *(Foto: ITI)*

und mechanischen Eigenschaften und bietet Resistenz gegen viele chemische Stoffe. [5]
„Der Chirurg der Zukunft wird sich mit dem Überweiser abstimmen und unter Einsatz des 3D-Planungssystems die entsprechende Bohrschablone chairside ausdrucken." Al-Nawas hält die Option, zukünftig mit PEEK preisgünstig Suprakonstruktionen drucken zu können, um auf diese Weise neben „Highend"-Zahnmedizin auch Alternativen anbieten zu können und keinen Patienten aus Kostengründen auszuschließen, für ausgesprochen reizvoll. „Ich habe meinen Datensatz und kann die Suprakonstruktion leicht erneut ausdrucken." Dennoch müssten andere Materialien her: „3D gedruckte Kalziumphosphate als Ersatz von PEEK für Knochen stehen kurz vor der CE-Zertifizierung" [7].

Die Welt der Kieferorthopädie sei ohne 3D-Druck schon nicht mehr vorstellbar, so sehr habe das Printing die Kieferorthopädie (Al-Nawas: „Stichwort ‚Aligner'") bereits stark verändert. Auch bei der Lingualtechnik würden für Übertragungsmodelle und Lingualbrackets digitale Verfahren und 3D-Drucker eingesetzt, um die komplexe Technik zu vereinfachen. „Aber warum soll ich ein Titan-Implantat drucken, von dessen Objekt-Eigenschaften ich dann gar nichts mehr weiß?", bemerkt er kritisch. Nichtsdestoweniger stelle die Anwendung von 3D-Druck-Verfahren in der Mund-, Kiefer- und Gesichtschirurgie eine wichtige Entwicklung dar, und der „MKG-Chirurg der Zukunft wird einen 3D-Drucker in seiner Klinik haben", prophezeit Al-Nawas, „unter anderem für In-house gedruckte Operationsschablonen." Hochinteressant seien auch „individuell hergestellte Titan-Meshes", die als Alternative zum Beckenkammknochen bei umfangreichen Augmentationen eingesetzt werden können. Er stellt einen beeindrucken Fall aus der Klinik vor, einen Patienten mit einem Ameloblastom mit Riesendefekt. „Das vorhersagbar zu regenerieren ist extrem schwierig." Das Titan-Mesh sei der erste Schritt, „jetzt muss man das blöde Titan aber irgendwann entfernen", die weitere Forschung bemühe sich, andere Materialien – vielleicht Polymere für den 3D-Druck – zu entwickeln.

Auch der Epithetiker, dem „wir eine 3D-gedruckte Form zur Verfügung stellen", profitiert von der Digitalisierung und dem 3D-Druck. „Irgendwann wird er sein Silikon für eine Epithese auch im 3D-Druck herstellen", ist Al-Nawas sicher. Digitalisierung und 3D-Druck würde schon heute die Kommunikation im Team, auch mit dem Patienten, deutlich beschleunigen und vereinfachen. „Wenn der Patient das Modell sieht, versteht er, was wir machen wollen." Al-Nawas führt aus, wie auch bei kurzfristig anberaumten Operationen heutzutage die Planung „übers Wochenende" am Bildschirm vorgenommen wird und „die Chirurgen dann am Montag mit der fertigen Schiene in den Operationssaal" gehen. Mit eindrucksvollen Bildern veranschaulicht Al-Nawas, wie auch bei komplexen Fällen – einem Patienten fehlt das Kinn – sowohl Patienten als auch dem Ärzte-Team dank Digitalisierung und 3D-Druck das Leben erleichtert werden kann. „Dann wird auf Wunsch des Prothetikers die Implantatprothetik schon vor der Operation am Kopf in die Fibula eingesetzt. „So kann das Weichgewebe schöner ausgeformt werden." Dank digitaler Planung und 3D-Druck können „auch jüngere Kollegen in einen so komplexen Fall einsteigen" und insgesamt sieht Al-Nawas es als großen Vorteil an, dass „ich gezwungen bin, mich vor der Operation mit dem Fall auseinanderzusetzen."

Bioprinting

Gehen Materialwissenschaftlern beim Thema 3D-Druck vor allem Polymere und Metalle durch den Kopf, denkt der Biologe an lebendes Gewebe und damit an Bioprinting. 3D-Biodrucker, bei denen

3D-Drucktechnologien: die P-Series indiziert für Modelle, Zahnfleischmasken, Bohrschablonen uvm. *(Foto: Straumann)*

Flexible Einheit für die Zahnarztpraxis: der neue Trios Move mit 3Shape Trios Intraoralscanner, Touchscreen-Monitor und leistungsstarkem PC. So können Informationen zur Behandlung mit dem Patienten geteilt und die Behandlungsakzeptanz gestärkt werden. (Foto: Straumann)

Hydrogel als Trägermaterial und ein Stützbad aus Gelatine eingesetzt wird, sollen das Drucken lebendiger Zellen ermöglichen. „Die Idee des Bioprinting ist es, bei den Gefäßen anzufangen und dann die komplexe Architektur eines Organs in die virtuelle Welt zu übertragen. Das ist phänomenal, wenn man sieht, wie klein diese Architektur wird", ist Al-Nawas begeistert und ergänzt: „Stellen Sie sich vor, wenn wir eines Tages einfach 3D-gedruckte Gefäße von einer Rolle entnehmen können – reproduzierbar, unendlich verfügbar. Dann muss auch der Gefäßchirurg keinen Eingriff am Bein vornehmen, um eine Vene zu erhalten... „In ersten Tiermodellen hat es funktioniert: Dabei verwendeten die Forscher Hydrogel- und Endothelzellen und setzten das DLP-Verfahren ein, um 3D-gedruckte Blutgefäß-Netzwerke herzustellen. Zwei Wochen nach der Implantation waren die künstlichen Adern mit dem vorhandenen Gerüst verschmolzen und Blut konnte zirkulieren. Doch noch sind die 3D-gedruckten Gefäße nicht in der Lage, Nährstoffe und Abfallprodukte zu transportieren. [15]

Al-Nawas sieht großes Potenzial für den Bereich des Tissue Engineerings. [3,6,11,13]. „Firmen beschäftigen sich bereits damit, Gewebe zu drucken. So ließen sich perspektivisch vielleicht auch Tierexperimente vermeiden." In drei bis vier Jahren, prophezeit Al-Nawas, werden wir noch ganz andere Anwendungen kennen lernen. „3D-Druck ist viel mehr, als ein Objekt dreidimensional darzustellen. Es verändert unser Denken."

Dr. med. dent. Aneta Pecanov-Schröder, Bonn

Literaturverzeichnis unter
www.dimagazin-aktuell.de/literaturlisten

THOMMEN Medical

PURE MUSKEL-KRAFT.

ELEMENT RC
PF 3.0 IMPLANTAT.

SCHWEIZER MANUFAKTUR FÜR IMPLANTOLOGIE
www.thommenmedical.com

Nobel Biocare präsentiert NobelPearl

Dr. Sandro Matter im Interview zum neuen Keramikimplantat

Bereits im vergangenen Oktober gab Nobel Biocare im Rahmen der EAO 2017 in Madrid seine Partnerschaft mit Dentalpoint, dem Schweizer Hersteller von Keramikimplantaten, bekannt. Jetzt ist es soweit: Nobel Biocare erweitert sein Portfolio der Titanimplantate durch eine keramische metallfreie Implantatlinie. Dr. Sandro Matter, Vice President Multi-Brand Strategy Nobel Biocare, berichtet im Interview über diese Entwicklung.

Das neue Keramikimplantat NobelPearl von Nobel Biocare.

DI: Was hat Nobel Biocare dazu veranlasst jetzt in den Markt für Keramikimplantate einzusteigen?

Dr. Sandro Matter: Das Patienteninteresse an Keramikimplantaten nimmt seit einigen Jahren stetig zu. Patienten wünschen sich eine metallfreie Lösung und schätzen die ästhetischen Vorteile von Keramikimplantaten. Gleichzeitig haben Entwicklungen in der Werkstoffkunde die Festigkeit, Stärke und Bruchzähigkeit von Zirkondioxid erheblich verbessert. Wir realisierten, dass Keramikimplantate mittlerweile unsere hohen Anforderungen an die Qualität erfüllen können und eine reale Chance darstellen, unser Angebot zu erweitern. Keramik ist ein spannender zukunftsweisender Schritt für uns, wir erwarten in diesem Bereich signifikantes Wachstum.

DI: Warum haben Sie kein eigenes System entwickelt, sondern setzen auf die Kooperation mit Dentalpoint?

Matter: Dentalpoint verfügt über 10 Jahre Erfahrung mit der Technologie und ist weltweit führend im Bereich zweiteiliger Keramikimplantate. Nach jahrelanger Forschungsarbeit hat Dentalpoint das erste metallfreie, zementfreie, zweiteilige Keramikimplantat entwickelt. Die zugrundeliegende Wissenschaft ist durch exzellente klinische Daten belegt. Uns war sehr schnell klar, dass diese neue Generation von Keramikimplantaten wirklich etwas Besonderes ist: zweiteilig, reversibel verschraubbar und 100 % metallfrei.

DI: Wie wird das System hergestellt und aus welchem Material besteht es?

Matter: Das vollständig metallfreie Keramikimplantat wird aus harten und gehippten Zirkonoxid-ATZ-Rohlingen mit einer neuartigen Bearbeitungstechnik hergestellt. Nach der finalen Formgebung des Implantats findet keine Nachbearbeitung durch thermische Prozesse (Sintern) oder Ähnliches statt. So wird sichergestellt, dass eine hohe Präzision mit engen Toleranzen erreicht wird und es zu keiner weiteren Veränderung im Materialgefüge kommen kann, weil direkt aus dem harten Material gefertigt wird. Dieses Verfahren wurde durch Dentalpoint neu für Dentalimplantate entwickelt und setzt viel Erfahrung und Know-how voraus. Jedes einzelne Implantat wird geröntgt und auf potenzielle Fehler kontrolliert.

Die Innenverbindung „Inter-X" hilft, die bakterielle Besiedlung zu minimieren. In Kombination mit der VICARBO® Schraube entsteht eine feste und formschlüssige, doch spannungsfreie, verschraubte Keramik-Keramik-Verbindung.

Die Innenverbindung von NobelPearl wurde speziell für Keramik entwickelt. Die hochpräzise Geometrie ermöglicht das einfache Einbringen des Abutments und eine sichere und formschlüssige Passung.

Das weisse Material ist besonders vorteilhaft für Patienten mit dünnem Gingiva-Biotyp.

Das zweiteilige, reversibel verschraubbare Design gewährt eine hohe prothetische Flexibilität.

Ansicht vor Insertion eines 10 mm langen Keramikimplantates RB (Regular Base, 4,2mm DM) in regio 15 *(Bildquelle: Univ.-Prof. DDr. Werner Zechner, Wien).*

Okklusale Ansicht nach Implantatinsertion und der Innenverbindung des zweiteiligen Keramikimplantatsystems NobelPearl™ *(Bildquelle: Univ.-Prof. DDr. Werner Zechner, Wien).*

Postoperative Kontroll-OPTG des Keramikimplantates nach Summers-Osteotomie unterstützter Empfängerbett- und Gewinde-Präparation mit 45 Ncm Primärstabilität *(Bildquelle: Univ.-Prof. DDr. Werner Zechner, Wien).*

DI: Wird das Implantat verschraubt oder zementiert?

Matter: Die Verschraubbarkeit ist für uns ein unverzichtbares Merkmal. Das bei den früheren Generationen der Keramikimplantate notwendige Verkleben im Mund birgt große Fehlerquellen und stellt ein vermeidbares Risiko für den klinischen Erfolg dar. Unser zweiteiliges Keramikimplantat gibt dem Behandler die Möglichkeit, seine Patienten komplett metallfrei zu versorgen und dabei genauso vorzugehen, wie er es von zweiteiligen Titanimplantaten gewohnt ist. Zudem bietet die verschraubte zweiteilige Lösung eine höhere Flexibilität bei der Restauration als einteilige oder zweiteilig verklebte Systeme.

DI: Wo sehen Sie Unterschiede und vor allem entscheidende Vorteile des NobelPearl Keramikimplantats gegenüber anderen Systemen?

Matter: Die entscheidende Weiterentwicklung ist die passgenaue Innenverbindung, die dank der Carbon-Keramik-Technologie eine hohe Verbindungsstärke mit hohen Ermüdungswerten erreicht. Kernstück ist die VICARBO® Schraube aus karbonfaserverstärktem Hightech-Kunststoff, der sich durch eindrückliche isoelastische Eigenschaften auszeichnet. Ähnliche Werkstoffe werden heute im Flugzeugbau verwendet. Die hochfeste und formschlüssige, verschraubte Keramik-Keramik-Verbindung ist durch die neue „Inter-X" Innenverbindung quasi spannungsfrei. Das Design der Verbindung wurde mit dem Ziel entwickelt, die bakterielle Besiedelung oder Einlagerung zu minimieren.

DI: Welche prothetischen Optionen bieten sich dem Behandler?

Matter: Dem Behandler stehen gerade und abgewinkelte Abutments zur Verfügung als auch eine sogenannte Klebebasis in Zirkondioxid mit und ohne Rotationsschutz. Mit wenigen Teilen ist ein breites Anwendungsspektrum möglich. Das System ist in den gängigen Bibliotheken von 3Shape, exocad und in Kürze auch in DTX Studio aufgeführt und mit dem verfügbaren Scankörper auch im digitalen Workflow einsetzbar.

DI: Wie sieht es mit der Studienlage aus?

Matter: Keramikimplantate der neuesten Generation verfügen heute leider noch nicht über solch eine breite Studienlage, wie sie bei Titanimplantaten innerhalb der letzten 40 Jahre erarbeitet worden ist. Dentalpoint hat bereits einige klinische Daten publiziert. Weitere Forschungsarbeiten bzw. Studien sind bei Nobel Biocare in Vorbereitung.

DI: Herzlichen Dank, Dr. Matter, für diesen interessanten Einblick.

Dr. Sandro Matter, Vice President Multi-Brand Strategy, gibt Einblicke in die Entwicklung.

Biologie und Therapie dentaler Weichgewebe

Mehr erfahren bei den Abendveranstaltungen von Geistlich Biomaterials

Mit Geistlich Fibro-Gide® ist die erste volumenstabile Kollagenmatrix zur Weichgewebeverdickung am Kieferkamm erhältlich. Geistlich Biomaterials präsentiert ab September 2018 bei fünf Abendveranstaltungen an exklusiven Veranstaltungsorten das jüngste Kind ihrer Produktpalette.

Als zuverlässiger Partner im Bereich der dentalen Geweberegeneration ist es Geistlich Biomaterials sehr wichtig, nur solche Produkte anzubieten, die vorhersagbare Therapien ermöglichen und auf die sich die Kunden jederzeit verlassen können. Durch ein breites Kompetenznetzwerk profitieren Kunden von der Expertise renommierter Anwender.
Um nun auch beim neuesten Produkt, der Fibro-Gide® zur Verdickung von Mukosa am Zahn, Implantat oder unter Brückengliedern sowie zur Deckung von Rezessionsdefekten, umfassende Einblicke in klinische Ergebnisse, Therapieoptionen und Abrechnungsmöglichkeiten zu geben, wurden Referententeams gewonnen, die an fünf exklusiven Veranstaltungsorten referieren und für Fragen zur Verfügung stehen.

19. September in Berlin

Los geht es am 19. September im Humboldt Carré in Berlin. **Dr. Holger Janssen** spricht über „Weichgewebemanagement um Zähne und Implantate – Geht es ohne autologe Techniken?". **Dr. Frank Bröseler** präsentiert neue Daten zur parodontalen Regeneration und neue Optionen zur Verbesserung regenerativer und implantologischer Ergebnisse durch Anwendung einer kollagenen Matrix zur Weichgewebeunterstützung. **Sabine Schmidt** (DZR Stuttgart) gibt Unterstützung für die optimale Honorierung beim Weichgewebemanagement.

26. September in Köln

Gleich vier Referenten erwarten Sie am 26. September im Köln SKY: **Prof. Dr. Ralf Roessler** gibt Einblicke in die Verbreiterung und Verdickung von Weichgewebe mit verschiedenen kollagenen Matrices. **Dr. Frank Bröseler** präsentiert neue Daten und Optionen durch die kollagene Matrix. **Prof. Dr. Hans-Joachim Nickenig** spricht über die Bedeutung des weichgewebigen Aufbaus bei periimplantären Defekten und **Sabine Schmidt** berichtet über die Abrechnung der verschiedenen Methoden oder Techniken.

17. Oktober in Hamburg

Im Radisson BLU Hotel in Hamburg sprechen **Dr. Jan Behring**, **Dr. Holger Janssen** und **Sabine Schmidt**. Auch hier steht das Vorgehen in der täglichen Praxis und die Honorierung mit Mittelpunkt. Ebenso beschäftigt die Frage: Geht es ohne autologe Techniken?

24. Oktober in Salach

Auf Burg Staufeneck geben **Dr. Karl-Ludwig Ackermann** und **Dr. S. Marcus Beschnidt** eine Standortbestimmung in Theorie, Praxis und Wissenschaft zum Bindegewebetransplantat versus Weichgewebematrix – autogen oder xenogen? **Sabine Schmidt** hilft bei der Honorierung.

14. November in Ettlingen

Last but not least können Sie sich im Hotel Erbprinz in Ettlingen freuen auf **Dr. S. Marcus Beschnidt**, **Prof. Dr. Ralf Roessler** und **Sabine Schmidt**. „Bindegewebetransplantat oder Weichgewebematrix?", „Verbreiterung und Verdickung von Weichgewebe mit verschiedenen kollagenen Matrices" sowie „Weichteilmanagement – Wie gelingt die optimale Honorierung?" sind die Themen.

Geistlich Biomaterials Vertriebsgesellschaft mbH
Schneidweg 5
76534 Baden-Baden
www.geistlich.de

Ansprechpartner für Ihre Anmeldung:
Bianca Alilovic / Maria Wonnenberg
Tel. 07233 9624-16 / 07223 9624-40
E-Mail: bianca.alilovic@geistlich.de /
maria.wonnenberg@geistlich.de

Fragen zu Kursen & Veranstaltungen:
Bettina Schmitz-Bensberg
Tel. 07223 9624-13
E-Mail: bettina.schmitz-bensberg@geistlich.de

Die Erfolgsgeschichte setzt sich fort

Der 11. Fachtag Implantologie in Lübeck steht in den Startlöchern

Nach nun mehr 10 Jahren Erfahrung und insgesamt über 1.700 Teilnehmern, findet am 15. September 2018 an der Universität zu Lübeck der 11. Fachtag Implantologie statt. Hierfür hat Dentaurum Implants wieder ein spannendes und informatives Programm mit namhaften Referenten zusammengestellt.

Als erster Vortragender informiert **Prof. Dr. Dr. Samer George Hakim** von der Universität zu Lübeck über Scraping, Splitting und Spreading – einfache Maßnahmen mit großem Effekt. Über aktuelle zahnmedizinische und rechtliche Empfehlungen zur differenzierten Lokalanästhesie spricht **PD Dr. Peer Kämmerer** von der Universitätsmedizin Mainz. **Dr. Joachim Hoffmann** aus Jena stellt implantologische Therapieoptionen bei ausgewählten klinischen Problemstellungen vor und **Prof. Dr. Werner Götz** von der Universität Bonn weist auf altersmedizinische Aspekte in der Implantologie hin. Der Frage „Was tun, wenn der Patient beim Zähneputzen Blut sieht?" geht **PD Dr. Christian Graetz** vom Universitätsklinikum Schleswig-Holstein, Kiel, nach und gibt Handlungsempfehlungen zur Therapie und Prophylaxe von Gingivitis/Parodontitis.

Zahnärztliche Praxis als Center of Excellence

Den Abschlussvortrag beim 11. Fachtag Implantologie hält **Prof. Dr. Gerhard F. Riegl** aus Augsburg, Gründer und wissenschaftlicher Leiter des Instituts für Management im Gesundheitsdienst. Professor Riegl ist seit 40 Jahren Pionier und Wegbereiter für professionelles zahnärztliches Marketing. Er präsentiert den Weg zur Zahnarztpraxis der Zukunft und zum Center of Excellence nach den Wünschen der Patienten.

Rechtzeitig anmelden

Auch die hohe Zahl an „Wiederholungstätern" bei den Teilnehmern spricht für den Erfolg der Veranstaltung. Einige Fachtagsbesucher haben sich bereits im Vorjahr ihren Platz gesichert.

Der Fachtag Implantologie ruft: 2018 zum elften Mal in Lübeck.
© stgrafix - Fotolia.com

Aufgrund der limitierten Teilnehmerzahl wird eine baldmögliche Anmeldung empfohlen. Bei der begleitenden Dentalausstellung haben die Teilnehmer die Möglichkeit, sich über aktuelle Produkte von Dentaurum Implants und den Kooperationspartnern zu informieren. Die Universität zu Lübeck, 1964 als medizinische Akademie gegründet, bildet wieder einmal den perfekten Rahmen für diesen hochkarätigen Event.

DENTAURUM IMPLANTS GmbH
Centrum Dentale Communikation
Turnstr. 31, 75228 Ispringen
Tel. 07231 803-470
Fax: 07231 803-409
E-Mail: kurse@dentaurum.com
Web: www.dentaurum.com

DENTAL KOMPAKT
Das Vergleichsportal für Dentalprodukte
www.dentalkompakt-online.de

Fit für das Einzelzahnimplantat

15. Internationaler Jahreskongress der DGOI in München mit Pre-Congress der Digital Dentistry Society (DDS)

„Das Einzelzahnimplantat – the State of the Art" – um dieses Thema dreht sich der 15. Internationale Jahreskongress der DGOI vom 20. bis 22. September 2018 im Hilton Munich Park Hotel, München. Mehr als 35 führende Spezialisten aus dem In- und Ausland beleuchten das Thema. Zudem runden ein Workshop-Tag und der Pre-Congress der Digital Dentistry Society (DDS) das höchst spannende Programm ab. Im Interview erklärt Dr. Fred Bergmann, Präsident der DGOI, warum es heute wichtig ist, fit für das Einzelzahnimplantat zu sein.

DI: Warum hat die DGOI das Einzelzahnimplantat zum Fokusthema des diesjährigen Jahreskongresses in München gemacht, Herr Dr. Bergmann?

Dr. Fred Bergmann: Das Einzelzahnimplantat ist heute die häufigste Indikation in der zahnärztlichen Implantologie. Damit ist dieses Thema für uns Praktiker höchst relevant. Nur selten finden wir in diesen Fällen eine Ausgangssituation mit einer optimalen, gesunden Hart- und Weichgewebsstruktur vor. In der Regel sind wir mit einem Gewebeschaden oder -verlust konfrontiert. Die Einzelzahnversorgung stellt sich in der Praxis also häufig als komplexer Fall dar.



Bild (privat): Dr. Fred Bergmann, Präsident der DGOI, zum 15. Internationalen Jahreskongress der DGOI vom 20. bis 22. September 2018, der das Einzelzahnimplantat zum Thema hat: „In München beleuchten über 35 international führende Spezialisten die aktuellsten Erkenntnisse und Therapiekonzepte aus Wissenschaft und Praxis zum Einzelzahnimplantat. Ein solcher internationaler Wissensaustausch zu diesem Thema ist einmalig in Deutschland."

Deshalb werden wir alle Faktoren von der Planung über Implantationszeitpunkt, augmentative Hart- und Weichgewebemaßnahmen, Abutmentwahl und Provisoriumsgestaltung bis zum Einsetzen der definitiven Krone anhand der aktuellsten Erkenntnisse und Therapiekonzepte aus der Wissenschaft und Praxis beleuchten.

DI: Wie ist das Kongressprogramm strukturiert?

Bergmann: Wir haben über 35 der weltweit führenden Spezialisten zum Thema Einzelzahnersatz nach München eingeladen. Ein so internationaler Wissensaustausch zu diesem Thema ist in Deutschland einmalig. Die wissenschaftlichen Leiter Dr. Paul Weigl und Dr. Henriette Lerner haben das Programm des Mainpodiums mit dem Ziel zusammengestellt, dass die Referenten das aktuellste Wissen aus evidenzbasierter Wissenschaft und Praxis auf das Wesentliche für die tägliche Praxis konzentrieren. Deshalb werden sie erfolgversprechende Therapiekonzepte prägnant in kurzen Vorträgen von 18 Minuten zusammenfassen. Die Teilnehmer dürfen klare Resümees erwarten, die ihnen konkrete Impulse für den implantologischen Alltag geben. Am Donnerstag gibt es für die Teilnehmer die Gelegenheit, unterschiedliche Workshops zu besuchen, um beispielweise Augmentationstechniken, digitale Planung, prothetische Aspekte und auch Themen rund ums Praxismanagement praxisnah zu vertiefen. Einige Workshops sind mit Hands-on-Training.

DI: Warum in diesem Jahr die internationale Ausrichtung des Kongresses?

Bergmann: „Think global and act local" – mit diesem Leitgedanken haben wir im vergangenen Jahr neue internationale Partnerschaften geknüpft, über die wir unseren Mitgliedern ein Netzwerk weltweit führender Implantologen eröffnen. Denn aufgrund zunehmender Digitalisierung und dem Austausch über internationale Datenbanken präsentiert sich die Medizin heute multizentrisch und global: Nicht allein das evidenzbasierte Wissen einzelner Zentren und Länder, sondern komplexes und global eruiertes Wissen erhöht die Signifikanz und erreicht durch umfassend aufbereitetes Datenmaterial höchste Relevanz für den Praktiker. Diesen Trend sehen wir auch in der zahnärztlichen Implantologie. Unser Fachgebiet ist hierzulande sehr weit entwickelt, den-

noch findet Implantologie mit unterschiedlichen Ansätzen auf hohem Niveau weltweit statt. Das werden die Teilnehmer unseres Jahreskongresses in München erleben.

DI: Es gibt am Mittwoch noch einen Pre-Congress der Digital Dentistry Society, worum geht es?

Bergmann: Die Digital Dentistry Society (DDS) ist eine unserer neuen Partnergesellschaften, mit der wir eng verbunden sind. So ist Dr. Henriette Lerner Präsidentin und Uli Hauschild Vizepräsident der DDS – beide gehören auch dem Vorstand der DGOI an. Wir freuen uns deshalb, dass wir die DDS für den Pre-Congress am 19. September 2018 gewinnen konnten. Das Thema digitale Zahnmedizin ist ja hoch aktuell. Führende Spezialisten in der digitalen Zahnmedizin und exzellente Zahntechniker sprechen an diesem Tag über unterschiedliche Aspekte des digitalen Arbeitsablaufs, neue Materialien und geben einen Ausblick auf den „virtuellen Patienten" – sicher sehr spannend.

DI: Worauf freuen Sie sich persönlich?

Bergmann: Ich freue mich auf den inspirierenden Austausch mit den vielen Kollegen und Meinungsbildnern aus dem In- und Ausland und dass wir uns am Freitagabend mit einem zünftigen Wies´n Warm-up in bayerischer Atmosphäre auf das beginnende Oktoberfest einstimmen.

DI: Vielen Dank für das interessante Gespräch.

Weitere Informationen und Anmeldung:
www.dgoi-jahreskongress.de
Bis zu 24 Fortbildungspunkte möglich.

Referenten des Mainpodiums am 21. und 22. September: Wael Att (DE), Muzafar Bajwa (DE), Georg Bayer (DE), Fred Bergmann (DE), Graham Blackbeard (ZA), Nitzan Bichacho (IL), Attilla Bodrogi (HU), Christian Capelle (DE), Marco Degidi (IT), Mahmoud Ezzat (EG), Mirela Feraru (IL), Peter Fairbairn (GB), Peter Gehrke (DE), Uli Hauschild (DE), Fabrizia Luongo (IT), Giuseppe Luongo (IT), Carlo Mangano (IT), Francesco Mangano (IT), Domenico Massironi (IT), Katja Nelson (DE), Georg-H. Nentwig (DE), Sammy Noumbissi (US), Kwang Bum Park (KR), Bernd Reiss (DE), Daniel Rothamel (DE), Robert Sader (DE), Henry Salama (US), Karl Andreas Schlegel (DE), Devorah Schwartz Arad (IL), Kianor Shah (US), Ralf Smeets (DE), Bruno Spindler (DE), Marius Steigmann (DE), Giorgia Trimpou (DE), Anca Vereanu (RO), Michael Weiß (DE), Raquel Zita (PT), Holger Zipprich (DE) und Kai Zwanzig (DE)

(englischsprachige Vorträge werden simultan übersetzt)

Workshops mit den Referenten: Torsten Bahr (Bremen); Georg Bayer (Landsberg aL); Fred Bergmann (Viernheim); Jens Damas (Berlin); Marcus Engelschalk (München); Mirela Feraru (Israel); Stefan Fickl (Fürth); Matthias Godt (Hamburg); Sven Görrissen (Kaltenkirchen); Götz Grebe (Dortmund); Melanie Grebe (Dortmund); Dr. Frank Kloss (Österreich); Henry Salama (USA); Karl Andreas Schlegel (München); Jörg Schönthal (Bretten); Sebastian Stavar (Niederlande); Michael Weiß (Ulm); Susanne Woitzik (Düsseldorf).

(Bilder: privat): Dr. Henriette Lerner (Baden-Baden) und Dr. Paul Weigl (Frankfurt am Main) sind die wissenschaftlichen Leiter des 15. Internationalen Jahreskongresses der DGOI und haben das Programm des Mainpodiums mit dem Ziel konzipiert, das aktuellste Wissen aus evidenzbasierter Wissenschaft und Praxis auf das Wesentliche für die tägliche Praxis zu konzentrieren.

Digital Dentistry Society
Leader in Digital Science & Education

Referentenliste Pre-Congress Digital Dentistry Society: Alessandro Agnini (IT), Krzysztof Chmielewski (PL), Ioana Datcu (IT), Daniel Edelhoff (DE), Daniel Grubeanu (DE), Annette von Hajmasy (DE), Karsten Kamm (DE), Henriette Lerner (DE), Roberto Mangano (IT), Andrea Mastorosa Agnini (IT), Amandine Para (FR), Björn Roland (DE), Kenneth van Stralen (US), Christos Tsamis (GR), Matteo Valoriani (IT), Paul Weigl (DE).

Master – was nun? – Der MSc. in der Praxis

In den letzten 10 Jahren haben 230 Zahnärztinnen und Zahnärzte aus Deutschland, den Niederlanden, Österreich, Norwegen, Polen, der Schweiz, Irland und Italien den Masterstudiengang für Parodontologie und Implantattherapie der DG PARO/DIU erfolgreich abgeschlossen. Das bedeutete jeweils zweieinhalb Jahre Studium neben dem Beruf, 24 Module in 13 verschiedenen deutschen Städten, 6 komplexe Falldokumentationen und eine Masterarbeit.

War es das? – Mitnichten!

Neben Freundschaften entstanden vor allem Netzwerke, Arbeitsgruppen, Interessenvertretungen, Arbeitsgemeinschaften, Praxisgemeinschaften, Arbeitsverhältnisse, u.v.a.m.

Die Spezialisten

Einige der Absolventinnen und Absolventen sind inzwischen zum DG PARO-Spezialisten für Parodontologie® aufgestiegen, zum Teil über die Spezialistenausbildung in einer akkreditierten Ausbildungsstätte, aber einige auch – weiter berufsbegleitend, ohne Unijahr – über das Aufstiegsweiterbildungsprogramm der DG PARO für MasterabsolventInnen.

Im Rahmen der DG PARO-Frühjahrstagung 2018 in Berlin wurde Herrn Dr. Antonio Renatus, MSc. aus Leipzig, die Ernennungsurkunde zum DG PARO-Spezialisten für Parodontologie® überreicht. Er ist nach Dres. Kern, Swaneburg, Petsos und Victorov bereits der fünfte DG PARO/DIU-Masterabsolvent, der diese Hürde gemeistert hat – einige weitere befinden sich zurzeit noch in der Vorbereitung.

Das neue Praxiskonzept

Nach dem Studium hat Herr Dr. Ingo Bungart, MSc., ein Pionier unseres Studienganges, sein gesamtes Praxiskonzept auf den Prüfstand gestellt und ganz neu ausgerichtet. Heute 10 Jahre später meint er: „Die Erinnerungen an die Zeit des Masterstudiengangs sind nach wie vor nur positiv. Für mich persönlich zeigte sich das Studium als wahrer „game-changer". Eine „Lern"-Zeit, die zu einer signifikanten Änderung meiner Sichtweise auf mein zahnärztliches Schaffen führte und mein gesamtes Praxiskonzept veränderte. Rückblickend sind diese Änderungen erfolgreich, aus wirtschaftlicher Perspektive, vor allem aus meiner inneren Zufriedenheit heraus hinsichtlich der Behandlungsergebnisse. Viele Mitstreiter von damals sind auch heute noch gute Freunde. Würde ich es noch einmal machen? Ja, sicherlich!"

Die Arbeitsgruppe

Milena Hopp, MSc. aus Mönchengladbach, Dr. Stefan Kirchmayr, MSc. aus Meran (IT) und Dr. Benno Offermanns, MSc. aus Herzogenrath, allesamt Absolventen 2017 treffen sich regelmäßig, um gemeinsam zu arbeiten und sich auf den Spezialisten vorzubereiten. Herr Dr. Kirchmayr berichtet: „Mehr als ein kollegialer Austausch entwickelte sich während des Masterstudiengangs, wir sind Freunde geworden. Zudem ergänzen wir uns in der Umsetzung fachlicher Behandlungskonzepte, planen und operieren komplexe Behandlungsfälle gemeinsam. Ein Poster zur Jahrestagung der DG PARO 2017 in Dresden ist darüber hinaus das Ergebnis wissenschaftlicher Zusammenarbeit."

Die neue Freude am Beruf

Dr. Petra Vogel, MSc. aus Freiberg stellte ihre Praxis komplett um und gründete in der Folgezeit ein Zahnarztzentrum, Sie meint dazu: „Neben dem Update auf den neuesten, evidenzbasierten Wissensstand ist der strukturelle Umbau meines Z-MVZ, weg von der restaurativen hin zu einer prophylaktisch orientierten Zahnmedizin, eine direkte Folge des Masterstudienganges. Diese Ausrichtung und die damit einhergehenden strukturellen Verbesserungen haben mir die Freude an meinem Beruf zurückgebracht sowie dem drohenden Burnout vorgebeugt. Ich bin in der Lage, das Gelernte qualitativ auf hohem Niveau umsetzen."

Haben den Masterstudiengang für Parodontologie und Implantattherapie der DG PARO/DIU erfolgreich abgeschlossen (von links): Dr. I. Bungart, MSc.; Dr. P. Vogel, MSc. (Mitte); M. Hopp, MSc.; D. Niehues, MSc. *(Fotos: privat).*

Urkundenübergabe: Prof. Dr. C. Dörfer, Dr. A. Renatus, MSc., Prof. Dr. Dr. H. Jentsch *(Foto: DGPARO)*.

Das qualifizierte Team

Konzeptionell völlig neu aufgestellt hat sich auch Herr Niehues (MSc. FZA für Oralchirurgie) im Ergebnis der vielfältigen Impulse des DG PARO/DIU-Masterstudiengangs, den er, wie sein angestellter ZA, Herr D. Jäger, MSc., absolvierte. Er fasst es folgendermaßen zusammen: „Der Weiterbildungsmarkt ist inzwischen sehr vielfältig. In unserer fachzahnärztlichen Praxis für Oralchirurgie haben wir sehr schnell festgestellt, dass gerade die Parodontologie eine notwendige Schnittstelle zwischen den Fachgebieten darstellt. Wir wollten frühzeitig ein klares Konzept umsetzen und damit die Stellung der Praxis am Markt auf die Zukunft ausrichten. Inzwischen sind 1/3 der Zuweisungen mit parodontologischen Fragestellungen. So ganz nebenbei haben wir unser chirurgisches Konzept einer deutlich mehr zahnerhaltenden Struktur unterworfen. Von der Endodontie über die Implantologie bis in die ästhetische Prothetik und konservierende Zahnheilkunde, es gibt keinen Bereich in dem wir von unserer Teilnahme am Masterstudiengang für Parodontologie und Implantattherapie fachlich und wirtschaftlich nicht profitieren konnten. Die Möglichkeit praxisbegleitend auch noch den „Spezialisten für Parodontologie" erwerben zu können setzt der Sache das Sahnehäubchen auf."

Das wissenschaftliche Arbeiten

Viele Studentinnen und Studenten nutzten die Masterarbeit, ein Manuskript in namhaften Journalen zu platzieren. Diese Publikationen können auf der Website: www.dgparo-master.de eingesehen werden. Auch die Abstracts der anderen Masterarbeiten sind dort zu finden, ein breit gefächerter Bogen interessanter Studien und Forschungsergebnisse. Ein Blick dahin lohnt sich immer!

Die DG PARO unterstützt junge Zahnärzte

Des Weiteren erleichtert die DG PARO, auch dank der Unterstützung einiger Industriepartner, die Teilnahme junger, angestellter Zahnärztinnen und Zahnärzte am Masterstudiengang mit ihrem Stipendienprogramm.

DG PARO/DIU-Master
Neufferstraße 1
93055 Regensburg
E-Mail: info@dgparo-master.de
www.dgparo-master.de

Messe Stuttgart
Mitten im Markt

FACH DENTAL LEIPZIG
28.–29.09.2018
LEIPZIGER MESSE

FACH DENTAL SÜDWEST
id infotage dental
12.–13.10.2018
MESSE STUTTGART

Innovationen, Fortbildung, Beratung:
Die wichtigsten Dental-Fachmessen in Südwest- sowie Mittel- und Ostdeutschland decken alle Themen ab, die Ihre Branche bewegen.

Informieren Sie sich schnell und kompakt über:

- **Prophylaxe**
- **Hygiene**
- **Praxisführung**
- **und vieles mehr**

Mehr Informationen unter:
www.fachdental-suedwest.de
www.fachdental-leipzig.de

Eintrittskarten-Gutscheine erhalten Sie von Ihrem Dental-Depot!

Die nächste Ausgabe der **DI** erscheint am **14. September 2018**

IMPLANTOLOGIE

Dr. Alexander Volkmann berichtet in seinem Fachartikel über die Rekonstruktion eines zahnlosen Unterkiefers nach dem Verlust von vier Implantaten durch schwere Periimplantitis.

INTERDISZIPLINÄRES

Dr. Tim Wolff und Prof. Dr. Dr. Knut Grötz liefern einen umfangreichen Überblick über die Osseointegration von Implantaten bei unterschiedlichsten Medikamenten.

DENTALHYGIENE

Brigitte Godizart befasst sich mit der Compliance in der Parodontitis-Therapie und gibt wertvolle Ernährungstipps für die Zeit während einer PA-Therapie.

Impressum

DENTALE IMPLANTOLOGIE & PARODONTOLOGIE
DI online: www.dimagazin-aktuell.de

Spitta GmbH
Ammonitenstraße 1, 72336 Balingen,
Postfach 10 09 63, 72309 Balingen,
Telefon 07433 952-0, Telefax 07433 952-111
E-Mail: info@spitta.de

Chefredaktion
PD Dr. Dr. Dr. Oliver Seitz M.Sc. (Implantologie)
oliver.seitz@spitta.de
Prof. Dr. Georg Gaßmann (Parodontologie)
georg.gassmann@spitta.de

Redaktion
Carmen Bornfleth, Tel. 07420 405216, Fax: 07420 405216
E-Mail: carmen.bornfleth@spitta.de

Ständige Mitarbeiter:
Dr. Jan-Friedrich Dehner
jan-friedrich.dehner@spitta.de

Redaktionsbeirat
Dr. Eduardo Anitua, Prof. Dr. Nicole Arweiler Dr. Georg Bayer, Dr. Fred Bergmann, Dr. Robert Böttcher, Dr. Jörg Brachwitz, PD Dr. Dan Brüllmann, Dr. Hermann Derks, Dr. Marcus Engelschalk, Dr. Daniel Engler-Hamm, Prof. Dr. Dr. E. Fischer-Brandies, Dr. Michael Gahlert, Dr. German Gómez-Román, Dr. H.-J. Hartmann, Dr. Michael Hopp, Dr. Werner Hotz, Dr. Hans-Dieter John, Dr. Frank Kistler, Dr. Steffen Kistler, Dr. Heinz Kniha, Prof. Dr. Ralf Kohal, ZTM Heiner Kruse, Prof. Dr. K.-P. Lange, Dr. Philippe D. Ledermann, ZTM Reinhard Lucas, Dr. Ralf Masur, Dr. Robert Nölken, Prof. Dr. Dr. Winand Olivier, RA Björn Papendorf, Dr. Mathias Plöger, Dr. Florian Rathe, Prof. Dr. Dr. Dr. Robert Sader, Kerstin Salhoff, Dr. Dr. Markus Schlee, Dr. Karl-Heinz Schnieder, Dr. Achim Sieper, Dr. Christoph Sliwowski, Prof. Serge Szmukler-Moncler, Dr. Alexander Volkmann, Dr. Clemens Walter, Prof. Dr. Thomas Weischer, Dr. Jörg-Ulf Wiegner, Dr. Walter Wille-Kollmar, Prof. Dr. Murat Yildirim

Anzeigenleitung
Josefa Seydler, Tel. 07433 952-171
E-Mail: josefa.seydler@spitta.de

Anzeigenverkauf
Heike Müller-Wüstenfeld, Tel. 07433 952-356
E-Mail: heike.mueller-wuestenfeld@spitta.de

Abo-Verwaltung
Tel. 07433 952-0
Jahresabonnement 50 Euro zzgl. MwSt.

Bezugsmöglichkeiten:
Bestellungen nehmen der Verlag und alle Buchhandlungen im In- und Ausland entgegen. Sollte die Fachzeitschrift aus Gründen, die nicht vom Verlag zu vertreten sind, nicht geliefert werden können, besteht kein Anspruch auf Nachlieferung oder Erstattung vorausbezahlter Bezugsgelder.

Leserhinweis/Datenschutz:
Ihre dem Verlag vorliegenden Adressdaten werden unter strikter Einhaltung der Datenschutzvorschriften gespeichert, zur internen Weiterverarbeitung und für verlagseigene Werbezwecke genutzt. Fremdunternehmen werden Ihre Adressdaten zur Aussendung interessanter Informationen zur Verfügung gestellt. Sofern Sie die Speicherung und/oder Weitergabe Ihrer Adressdaten nicht wünschen, so teilen Sie uns dies bitte schriftlich an die Verlagsadresse oder per E-Mail an datenschutz@spitta.de mit.

Urheber und Verlagsrecht:
Für unverlangt eingesendete Manuskripte, Abbildungen und Bücher übernimmt die Redaktion keine Haftung. Mit Annahme eines eingereichten Manuskriptes gehen das Recht der Veröffentlichung sowie die Rechte zur Übersetzung, zur Vergabe von Nachdruckrechten, zur elektronischen Speicherung in Datenbanken oder Internet, zur Herstellung von Sonderdrucken, Fotokopien und Mikrokopien an den Verlag über. Jede Verwertung außerhalb der durch das Urheberrechtsgesetz festgelegten Grenzen ist ohne Zustimmung des Verlages unzulässig. Alle in dieser Veröffentlichung enthaltenen Angaben, Ergebnissen usw. wurden von den Autoren nach bestem Wissen erstellt und von ihnen und dem Verlag mit größtmöglicher Sorgfalt überprüft. Gleichwohl sind inhaltliche Fehler nicht vollständig auszuschließen. Daher erfolgen alle Angaben ohne jegliche Verpflichtung oder Garantie des Verlages oder der Autoren. Sie garantieren oder haften nicht für etwaige inhaltliche Unrichtigkeiten (Produkthaftungsausschluss).
Mit anderen als redaktionseigenen Signa oder mit Verfassernamen gezeichnete Beiträge geben die Auffassung der Verfasser wieder, die der Meinung der Redaktion nicht zu entsprechen braucht. Gekennzeichnete Sonderteile liegen außerhalb der Verantwortung der Redaktion.

Redaktioneller Hinweis:
Unter der Rubrik „Produkt-Highlight“ veröffentlichte Artikel wurden mit freundlicher Unterstützung der Dentalindustrie erstellt; die Firmenbezeichnung ist im Beitrag ersichtlich. Die im Text genannten Präparate und Bezeichnungen sind zum Teil patent- und urheberrechtlich geschützt. Aus dem Fehlen eines besonderen Hinweises bzw. des Zeichens ® oder ™ darf nicht geschlossen werden, dass kein Schutz besteht.
Aus Gründen der besseren Lesbarkeit wird auf eine geschlechtsneutrale Differenzierung (z.B. Mitarbeiterinnen/Mitarbeiter) verzichtet. Entsprechende Begriffe gelten im Sinne der Gleichbehandlung grundsätzlich für beide Geschlechter.

Copyright Spitta GmbH,
Gerichtsstand Stuttgart

Druckauflage:
9.500 Exemplare, 7 Ausgaben jährlich, 22. Jahrgang,
zurzeit gilt die Anzeigenpreisliste Nr. 22/2017

Satz:
www.b-2-h.de

Druck, Verarbeitung, Versand:
F&W MEDIENCENTER, Kienberg

DENTAL KOMPAKT 2018

Das Jahrbuch für Dentalprodukte

Mehr als 2.500 Dentalprodukte zu Zahnmedizin und Zahntechnik direkt miteinander vergleichen – und das alles in einem Werk. So sparen Sie wertvolle Zeit bei Investitionsentscheidungen in der Zahnarztpraxis und im Dentallabor.

Jetzt bestellen:
www.spitta.de/dentalkompakt2018

DENTAL KOMPAKT 2018 – Das Jahrbuch

Nachschlagewerk, über 100 verschiedene Produktvergleiche komplett in Farbe, DIN A4, verstärkter Umschlag, gebunden
€ 50,– zzgl. Versandkosten und MwSt.
Best.-Nr. 1008097112

NEU
Nur € 50,–

spitta

Spitta GmbH | Ammonitenstraße 1 | 72336 Balingen

DENTAL KOMPAKT online

Das Vergleichsportal für Dentalprodukte



www.dentalkompakt-online.de

über 4.000 Dentalprodukte online vergleichen

Erweiterung der C-Serie

Durch die deutlich erweiterte Produktvielfalt finden Sie optimale Versorgungsmöglichkeiten Ihrer Camlog* und Procone Implantate.

JETZT NEU IN DER C-SERIE

Gingivaformer

In drei Gingivahöhen erhältlich. Steril verpackt.

Abformpfosten offener Löffel

kurz lang

Abformpfosten geschlossener Löffel

Inkl. Positionierkappe

Standardabutment gerade



Standardabutment abgewinkelt 18°

In zwei Gingivahöhen erhältlich, mit anatomischem Gingivaverlauf.

Aufeinander abgestimmtes Emergenzprofil – komfortables und optimiertes Handling – attraktive Preise.

Jetzt im E-Shop erhältlich unter www.medentika.de/eshop

* **Altatec** Camlog Screw-Line - Root- Line 2
Camlog is a product name of an independent third party

MPS
Multi Platform Systems

ALTATEC **Camlog**
MEDENTiKA® **Procone**

Vertrieb:
Straumann Group
Heinrich-von-Stephan-Straße 21
79100 Freiburg
www.straumanngroup.de

Tel.: +49 (0)761 4501-333

MEDENTiKA®
A Straumann Group Brand