www.dimagazin-aktuell.de

DENTALE IMPLANTOLOGIE & PARODONTOLOGIE

04
Juni 2020
24. Jahrgang
ISSN 1610-9988

IMPLANTOLOGIE

Immunologische und toxikologische Aspekte bei Titan- und Zirkonoxidimplantaten

INTERDISZIPLINÄRES

Immundefizienz durch HIV/AIDS - eine interdisziplinäre Betrachtung für die Praxis

PRAXISFÜHRUNG

Verunsicherung durch Covid-19: Der Umgang mit SARS-CoV-2 in der Zahnarztpraxis

spitta

Puros® Allograft Portfolio

ZIMMER BIOMET
Your progress. Our promise.®

Lösungen für die Hartgeweberegeneration

Die Familie der Puros Knochenersatzmaterialien wird zur Füllung von Knochendefekten bei Patienten, die eine Knochenaugmentation im Unter- und Oberkiefer benötigen, eingesetzt. Puros Allografts werden durch den Tutoplast®-Prozess verarbeitet, der das Bereitstellen steriler Produkte bei gleichzeitiger Erhaltung der Biokompatibilität und strukturellen Integrität ermöglicht.[1]

Bitte kontaktieren Sie uns unter 0800 101 64 20, um weitere Informationen zu erhalten.
www.zimmerbiometdental.de

[1] Daten liegen bei RTI Surgical, Inc. vor.

Bezeichnung des Arzneimittels: PUROS ALLOGRAFT | **Zusammensetzung:** Humane Spongiosa (mit Kortikalis-Anteil bei der Variante Puros Allograft Blend), Tutoplast konserviert, gamma-strahlensterilisiert. | **Anwendungsgebiete:** Zur Knochendefektdeckung oder -auffüllung oder zur Herstellung knöcherner Strukturen in der Kiefer - und Gesichtschirurgie. Positive Erfahrungen liegen u.a. vor für folgende Anwendungsgebiete: Regenaration parondonataler Knochendefekte, Regeneration von Furkationsdefekten, Regeneration nach Zysten- und Wurzelspitzenresektionen, Regeneration von Extraktionsalveolen, Regeneration von Lücken zwischen Alveolenwand und Zahnimplantaten, Regeneration von Defekten nach Blockentnahme, Regeneration von Lücken um Blocktransplantate, Horizontale Kieferkammaugmentation (Partikel), Sinusaugmentation, Dreidimensionale (horizontale und/oder vertikale) Kieferkammaugmentation (Blockaugmentation). Weitere Einsatzmöglichkeiten in anderen operativen Fachdisziplinen sind beschrieben. | **Gegenanzeigen:** keine bekannt. | **Nebenwirkungen** (Häufigkeit auf Grundlage der verfügbaren Daten nicht abschätzbar): Transplantat-Abstoßung, Reaktion an der Implantatstelle, Transplantatversagen. Wie bei jeder Operation/Transplantation besteht die Möglichkeit einer Infektion oder anderer Reaktionen durch den Eingriff. | **Warnhinweise:** Trocken, sonnenlichtgeschützt und nicht über 30 °C lagern. Nicht einfrieren. Nicht verwendetes Material verwerfen; nicht erneut sterilisieren! Gebrauchsinformation beachten. Für Kinder unzugänglich aufbewahren. | **Verkaufsabgrenzung:** verschreibungspflichtig. | **Weitere Informationen:** siehe Packungsbeilage; | **Stand der Information:** 07/2017 „10". | **Pharmazeutischer Unternehmer:** Tutogen Medical GmbH, Industriestraße 6, 91077 Neunkirchen am Brand | **Mitvertreiber:** Zimmer Dental GmbH, Wilhelm-Wagenfeld-Str. 28, 80807 München.

Alle Marken in diesem Dokument sind Eigentum von Zimmer Biomet, wenn nicht anders angegeben. Alle Produkte wurden von einer oder mehreren der zahnmedizinischen Tochtergesellschaften von Zimmer Biomet Holdings, Inc. hergestellt und werden von Zimmer Biomet Dental vertrieben und vermarktet (und im Fall des Vertriebs und der Vermarktung von dessen autorisierten Marketing-Partnern). Puros-Produkte werden von RTI Biologics, Inc. hergestellt. Tutoplast ist eine eingetragene Marke der Tutogen Medical GmbH. Weitere Produktinformationen sind den jeweiligen Produktetiketten oder Gebrauchsanweisungen zu entnehmen. Die Produktzulassung und -verfügbarkeit können auf bestimmte Länder/Regionen beschränkt sein. Diese Unterlagen wurden nur für Zahnärzte erstellt und stellen keinen medizinischen Rat oder medizinische Empfehlungen dar. Dieses Material darf ohne ausdrückliches schriftliches Einverständnis von Zimmer Biomet Dental nicht vervielfältigt oder nachgedruckt werden. ZB0287DE REV A 12/17 ©2017 Zimmer Biomet. Alle Rechte vorbehalten.

ZahnMedizin – jetzt erst recht!

Liebe Leserinnen und Leser,

nachdem für die ZahnMedizin von Seiten der Politik in der Frage der Systemrelevanz Nachrangigkeit zugeschrieben worden ist und der zunächst viel zu spät angedachte und angekündigte Rettungsschirm für die durch Corona in finanzielle Not geratenen Zahnarztpraxen nun wieder zugeklappt wurde, ist es mal wieder an der Zeit, zu betonen, wie viel Medizin in der ZahnMedizin steckt.

Die Zahnheilkunde ist in ihrer tagtäglichen Praxis, was die strikte Einhaltung von Hygienerichtlinien anbelangt, ein glänzendes Beispiel. Nur so ist es erklärbar, weshalb bei aller Diskussion der Rolle von Aerosolen in der Transmission von Viren und Bakterien die Transfektionsrate von COVID-19 durch die zahnmedizinische Betreuung sich als gering erwiesen hat. Das darf natürlich im Umkehrschluss nicht dazu führen, dass die ZahnMedizin im Ranking der Systemrelevanz als nachrangig betrachtet wird. Prof. Dr. Roland Frankenberger hat es eindrücklich formuliert, welche vehemente Rolle der oralen Immunkompetenz in der Abwehr von Infektionen zukommt, die ihren Eintritt auch und gerade über die Mundhöhle finden. Die hohen hygienischen Standards in der zahnmedizinischen Betreuung ermöglichen weiterhin eine individuell auf den Patienten zugeschnittene Behandlung unter der Maßgabe, dass die unter COVID-19 geschärften Hygienerichtlinien eingehalten werden. Angst ist als negativer Einfluss auf die Immunfunktion in dieser Situation ein schlechter Berater. Natürlich finden Sie in dieser Ausgabe der DI DENTALE IMPLANTOLOGIE & PARODONTOLOGIE Beiträge zu diesem aktuellen Thema, die dazu betragen mögen, in möglichen Fragestellungen, die sich für Sie und Ihr Team in Zeiten von Corona ergeben, entsprechende Hilfestellung und Sicherheit in der Entscheidungsfindung zu geben. Natürlich sind auch Beiträge dabei, die dokumentieren, wie viel Medizin in der ZahnMedizin steckt und wie viel Freude wir auch deshalb an unserem Beruf haben dürfen.

Aus der Sicht der Umweltzahnmedizin vergleicht Dr. Elisabeth Jacobi-Gresser in ihrem Beitrag Titan- und Keramikimplantate und geht dabei sowohl auf grundlagenorientierte als auch klinische Aspekte ein. Eine Übersicht über auf dem deutschen Markt erhältliche ein- und mehrteilige Keramikimplantate bekommen Sie passend dazu in unserem Auszug aus dem Jahrbuch DENTAL KOMPAKT 2020.

Schon vor der Markteinführung im Mai 2020 konnte der Oralchirurg, Parodontologe und Implantologe Andreas van Orten Erfahrungen mit einer azellulären dermalen Matrix in der weichgeweblichen Augmentation um Zähne und Implantate sammeln, an denen er uns anhand dreier Fallbeispiele teilhaben lässt. Weitere Informationen zu dieser azellulären dermalen Matrix erhalten Sie im Industrie-Report. Dort finden Sie auch einen Beitrag von Dr. Henrik-Christian Hollay, der auf die Vorteile eines synthetischen Knochenmaterials eingeht. Zudem gibt es Informationen zu einer neu auf dem deutschen Markt erhältlichen nicht resorbierbaren Polytetrafluorethylenmembran.

Einen komplexen Fall mit einer Dokumentation über 12 Jahre präsentiert uns Dr. Simone Esser. Dabei geht sie darauf ein, wie bei einem Raucher mit einem parodontal kompromittierten Gebiss unter Einsatz eines allogenen Knochenblocks und Implantaten die festsitzende Rehabilitation im Oberkiefer gelungen ist. Anhand einer Versorgung im Unterkiefer zeigt ZA Gerhard Quasigroch den anwenderfreundlichen Workflow mit seit 16 Jahren am deutschen Dentalmarkt verfügbaren Zirkonimplantaten.

Der Fachzahnarzt für Oralchirurgie Dr. Tim Wolff und Prof. Dr. Dr. Knut A. Grötz analysieren aus interdisziplinärer Sicht die Auswirkungen der HIV-Infektion und der AIDS-Erkrankung auf den Umgang mit diesen Patienten und deren Behandlung in der zahnärztlichen Praxis. Sie verdeutlichen damit einmal mehr, wie durch den rationalen, hygienischen Umgang mit der potenziellen Infektionsquelle Mensch in der ZahnMedizin umgegangen werden muss.

Rechtsanwältin Nadine Ettling vermittelt wichtige Informationen zum Thema Kurzarbeit oder Kündigung in Zeiten von Corona. Dazu passt der Artikel von Rolf Leicher, der wertvolle Tipps für die Vermeidung hoher Mitarbeiterfluktuation und den richtigen Umgang mit dem Thema Kündigung unterbreitet.

Unser herzlicher Glückwunsch geht an Prof. Dr. Dr. Anton Sculean für die Verleihung des IADR Distinguished Scientist Award 2020 – Research in Periodontal Diseases Award. Einen Beitrag dazu finden Sie in der Rubrik „Fortbildung".

Im Namen des gesamten Teams der DI DENTALE IMPLANTOLOGIE & PARODONTOLOGIE wünsche ich Ihnen als Leserinnen und Leser unserer Sommerausgabe viel Erbauung und Freude! Und – bleiben Sie gesund!

Ihr

Prof. Dr. Georg Gaßmann

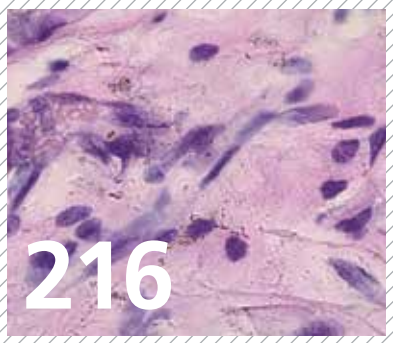

IMPLANTOLOGIE

202 Weichgewebeverdickung um Zähne und Implantate mit einer neuartigen azellulären, porcinen dermalen Matrix
Andreas van Orten

208 Der komplexe Fall: Einsatz eines allogenen Knochenblocks im parodontal kompromittierten Gebiss eines Rauchers
Simone Esser

216 Titan- und Zirkonoxidimplantate im Vergleich: Immunologische und toxikologische Aspekte
Elisabeth Jacobi-Gresser

MARKTÜBERSICHT

222 Leistungsvergleich Keramikimplantate

INTERDISZIPLINÄRES

228 Immundefizienz durch HIV/AIDS – eine interdisziplinäre Betrachtung mit Bezug zur Behandlung in der Zahnarztpraxis
Tim Wolff, Knut A. Grötz

PRAXISFÜHRUNG

232 Der Umgang mit SARS-CoV-2 in der Zahnarztpraxis

234 Kurzarbeit oder Kündigung in Coronazeiten
Nadine Ettling

236 Fluktuation: Wenn die ZFA kündigt
Rolf Leicher

HERSTELLER-INFORMATIONEN

238 Neuprodukte

INDUSTRIE-REPORT

240 Das Zirkon-Implantat für den „Allround"-Zahnarzt
Gerhard Quasigroch

242 Implantatprothetik at its best

244 Verkaufsstart der neuen azellulären dermalen Matrix

245 Zimmer Biomet Dental erweitert Portfolio um nicht resorbierbare Membrane

246 Knochenersatzmaterial patientenindividuell einsetzen

247 Initiative #TogetherStrong zur Unterstützung von Praxis und Labor

FORTBILDUNG

248 40 Jahre ITI – 40 Jahre ITI in Deutschland
Georg Bach

250 Die weltweit höchste Auszeichnung in der Parodontologie geht an Prof. Dr. Dr. Anton Sculean

VERBANDS-NEWS

252 DGI-Event in der Vorweihnachtszeit in Rust

RUBRIKEN

199 Editorial

254 Vorschau / Impressum

Titelbild:
© Dr. Michael Leistner,
www.dent-design.de

LEADING REGENERATION

Geistlich Biomaterials

Das defektorientierte Geistlich-Konzept

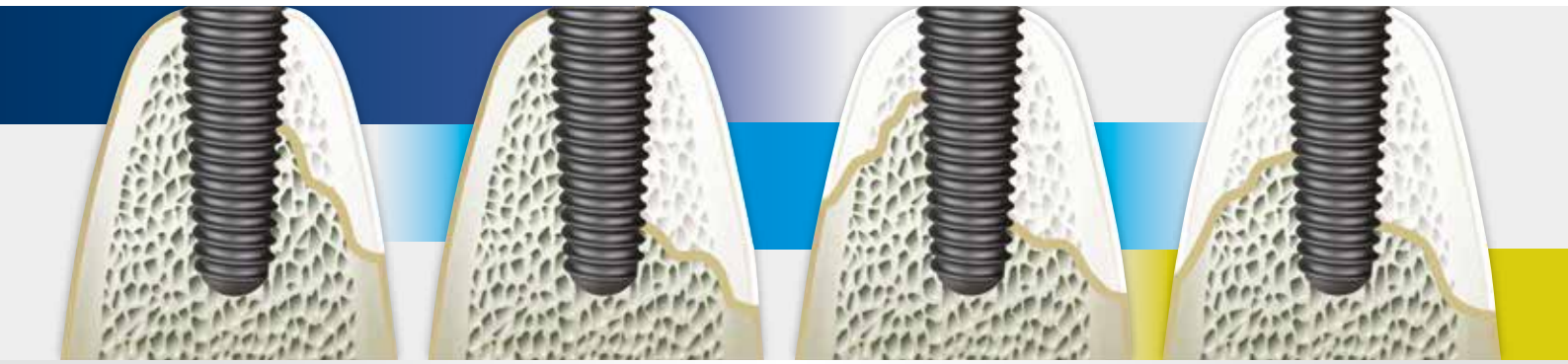

KLASSIFIKATION DER ALVEOLARKAMMDEFEKTE*

Guided Bone Regeneration

kleine Knochendefekte

Stabilized Bone Regeneration

kleinere komplexe Knochendefekte

Customized Bone Regeneration

größere komplexe Knochendefekte

EMPFOHLENE MATERIALIEN

* modifiziert nach Terheyden H. (2010). DZZ 65:320-331

Bitte senden Sie mir folgende Broschüren zu:

- ☐ Informationsbroschüre | Das defektorientierte Geistlich-Konzept
- ☐ Therapiekonzepte | Kleinere Knochenaugmentationen
- ☐ Broschüre | Instrumente und Zubehör
- ☐ Yxoss CBR® Produktkatalog mit Therapiekonzepten

Mehr Stabilität und Sicherheit

Geistlich Biomaterials Vertriebsgesellschaft mbH
Schneidweg 5 | 76534 Baden-Baden
Tel. 07223 9624-0 | Fax 07223 9624-10
info@geistlich.de | www.geistlich.de

DI&P 4/2020

Praxisstempel

Weichgewebeverdickung um Zähne und Implantate

mit einer neuartigen azellulären, porcinen dermalen Matrix

Der Ersatz von Zähnen durch implantatgetragene Suprakonstruktionen zeichnet sich durch sehr hohe Überlebensraten sowohl beim Einsatz von Standard- als auch beim Einsatz von kurzen und durchmesserreduzierten Implantaten aus. Für Standardimplantatgrößen wird eine Überlebensrate von 95 % bis 100 % bei einer Nachbeobachtungszeit von ein bis zehn Jahren berichtet, für kurze Ausführungen von durchschnittlich 96 % nach fünf Jahren. Die Überlebensraten von durchmesserreduzierten Implantaten unterliegen einer größeren Heterogenität, aber im Besonderen die Gruppe der Implantate mit einem Durchmesser zwischen 3,3 und 3,5 mm weist auf Sicht von ein bis neun Jahren ebenfalls eine sehr hohe Überlebensrate von > 90 % auf [1].

Für die in der Praxis oder in der Klinik tätigen Implantologen, Prothetiker, Zahntechniker und auch den Patienten ist neben der Überlebensrate darüber hinaus der Implantaterfolg abzugrenzen [2].

Aus Sicht der Patienten scheinen folgende Parameter einen besonderen Stellenwert zu besitzen, wenn das Langzeitergebnis einer Behandlung aus ihrem Blickwinkel evaluiert werden soll: der allgemeine Komfort, das äußere Erscheinungsbild, die Kaufunktion, die Fähigkeit zu schmecken als auch die grundsätzliche Zufriedenheit mit der Rehabilitation [3].

Das Vorhandensein oder die Schaffung einer adäquaten periimplantären Weichgewebsmanschette scheint sowohl einen entscheidenden Einfluss auf die knöchernen und weichgeweblichen Volumendimensionen, als auch die Fähigkeit der Suprakonstruktion sich unauffällig in das periimplantäre Umfeld zu integrieren und die Etablierung einer langfristigen Entzündungsfreiheit zu nehmen [4].

Zum aktuellen Zeitpunkt gibt es keinen allgemeingültigen Konsens in Bezug auf die Notwendigkeit des Vorhandenseins von keratinisierter Mukosa um Implantate oder des genauen Volumens an Weichgewebe, um periimplantäre Erkrankungen möglichst sicher zu vermeiden. Es gibt jedoch Hinweise darauf, dass die Augmentation von Weichgewebe einen langfristig positiven Einfluss auf die periimplantäre Gesundheit nimmt [5].

Ab einem Schwellenwert von knapp über 3 mm Gewebedicke scheint es für das menschliche Auge nicht mehr möglich zu sein, Diskolorationen durch Implantate zusammen mit prothetischen Komponenten zu detektieren – für Implantate scheint bereits eine Gewebedicke von 2 mm auszureichen [6,7].

Der Schwellenwert, ab welchem das Ausmaß des postoperativen Remodellings um Implantate abzunehmen scheint, beträgt > 2 mm. Dieser Wert scheint die Untergrenze zu sein, um eine adäquate biologische Breite zu gewährleisten [8]. Es gibt jedoch auch Untersuchungen, die einen Wert favorisieren, der annähernd 3 mm betragen könnte [9,10].

Nicht jede Implantatmorphologie ist geeignet, um durch eine subkrestale Platzierung eine Vergrößerung der biologischen Breite zu erreichen. Wenn das Problem einer dünnen Mukosa im Bereich des Insertionsortes durch eine subkrestale Implantatplatzierung gelöst werden soll, können sich konsekutiv andere Probleme wie ein ungünstiges Kronen-/ Implantatlängenverhältnis oder auch ein eingeschränkter Sicherheitsabstand zu relevanten Strukturen wie Nervkanälen ergeben. Wenn die Option einer subkrestalen Insertion präferiert wird, sollte einem Implantat mit der Option eines sogenannten „platform-switching" der Vorzug gewährt werden, auch wenn das Nichtvorhandensein einer adäquaten Weichgewebsdicke möglicherweise nicht vollständig kompensiert werden kann. Sogenannte „tissue level"-Implantate sollten möglichst nicht subkrestal positioniert werden [11].

Zum heutigen Zeitpunkt besteht der Konsensus, dass – wenn eine Modifikation des Weichgewebevolumens und eine Verbreiterung der Zone der keratinisierten Mukosa um Implantate angestrebt wird – das autologe Bindegewebstransplantat als der „Goldstandard" betrachtet werden sollte [12-14].

Nachteile der intraoralen Entnahme

Die Nachteile der intraoralen Entnahme der Transplantate sind unschwer zu benennen: es handelt sich vor allem um postoperative Schmerzen, mögliche Wundheilungsstörungen an der Entnahmestelle, das begrenzte Entnahmevolumen, die verlängerte Operationsdauer und bei belassenem Epithel bei kombinierten Bindegewebs- oder bei freien Schleimhauttransplantaten die hochwahrscheinliche Farbabweichung von der „donor" zur „recipient site" [13,15-17].

Bei der Versorgung von Rezessionsdefekten an Zähnen gibt es starke Hinweise darauf, dass Patienten von der zusätzlichen Verwendung xenogener Matrices im Vergleich zur Anwendung von koronalen Verschiebelappen ohne ein Transplantat profitieren: der Anteil der gedeckten Wurzeloberflächen ist größer, das Band der keratinisierten Mukosa wird verbreitert und es kommt zu einer Zunahme der Gewebedicke [18].

Die Tunneltechnik in Kombination mit autologen Bindegewebstransplantaten

Zur Anwendung der Tunneltechnik in Kombination mit autologen Bindegewebstransplantaten oder xenogenen Matrices lassen sich aktuell folgende Aussagen tätigen: Bezogen auf die Zunahme der Breite an keratinisierter Schleimhaut und bezogen auf die durchschnittliche Rezessionsdeckung an Zähnen können xenogene Matrices zu gleichwertigen Ergebnissen führen. Bezogen auf den Parameter der vollständigen Wurzeldeckung ist das autologe Bindegewebstransplantat der „Goldstandard" [19].

Kieferorthopädisch behandelte Patienten

Zur Fragestellung, ob bei kieferorthopädisch behandelten Patienten grundsätzlich im Langzeitverlauf in einem vermehrten Maße mit gingivalen Rezessionen im Vergleich zu unbehandelten Individuen gerechnet werden muss, ermöglicht die verfügbare Datenlage nur sehr eingeschränkte Aussagen. Es gibt Hinweise darauf, dass besonders in der Retentionsphase das Risiko für die Entwicklung einer Rezession erhöht sein könnte [20]. Es wäre wünschenswert, wenn zukünftig gefährdete Individuen bereits in der Planungsphase der kieferorthopädischen Behandlung sicher detektiert, aufgeklärt und möglicherweise auch schon konsiliarisch parodontologisch betreut werden könnten [21,22].

Die Weichgewebeverdickung

Nachfolgend wird die Weichgewebeverdickung mit einer neuartigen azellulären Matrix in unterschiedlichen Indikationen dargestellt.

Patientenfall 1

Ein selbständiger Lebensmittelproduzent, der möglicherweise auch berufsbedingt seit langem unter plaque-assoziierten Problemen seiner Mundgesundheit gelitten hatte, äußerte den Wunsch, seine verkürzte Zahnreihe im linken Unterkiefer festsitzend zu rehabilitieren. Neben der implantatprothetischen Versorgung in regio 37 wurde auch der Austausch der insuffizienten Krone 36 geplant. Für den langfristigen Erfolg der implantatprothetischen Spätversorgung wurde neben der Etablierung einer adäquaten häuslichen Hygiene sowie einer regelmäßigen unterstützenden Parodontitistherapie auch die Vergrößerung des periimplantären Weichgewebevolumens angestrebt, um die Etablierung der biologischen Breite ohne Knochenverlust im Sinne einer „Saucerization" ermöglichen zu können. Durch die beruflich starke Beanspruchung des Patienten und auch der Notwendigkeit vielfach täglich die Qualität der produzierten Speisen sicher beurteilen zu können, sollte eine Weichgewebsentnahme am Gaumen möglichst vermieden werden.

Folgender Behandlungsablauf wurde geplant:

1. Implantation mit simultaner Weichgewebsmodifikation durch eine porcine azelluläre dermale Matrix, sowie Eingliederung eines individualisierten Emergenzprofil gestaltenden Abutments.
2. Präparation des Zahnes 36 und gemeinsame Abformung zusammen mit der Implantatsituation 37. Hierzu wurde ein formkongruenter, individualisierter Abformpfosten vorbereitet.
3. Eingliederung der Suprakonstruktion 37 und der Krone 36 **(Abb. 1-6)**.

Patientenfall 2

Eine kieferorthopädische Behandlung erwachsener Patienten ist heute integraler Bestandteil einer interdisziplinären Therapieform in der ästhetischen Zahnheilkunde. Dabei ist die Vorbehandlung parodontal geschädigter Zähne im Sinne der Entzündungsreduktion und -ausschaltung essenziell. Orthodontische Maßnahmen können flankierend zur Parodontaltherapie ablaufen. Mit Reduktion der marginalen Entzündungen und einer Weichgewebeaugmentation zur Stabilisierung der Gingiva wird die Schmerzempfindlichkeit der Zähne gesenkt und die allgemeine Hygienefähigkeit erhöht. Durch die Verdickung der bukkalen Weichgewebe kann das Risiko von Rezessionen, die im Verlauf und der Retentionsphase einer kieferorthopädischen Behandlung – vor allem, wenn der Zahnbogen erweitert werden muss – vermindert werden. Vor der kieferorthopädischen

Abb. 1: Ausgangssituation Hart- und Weichgewebedefizit in regio 37.

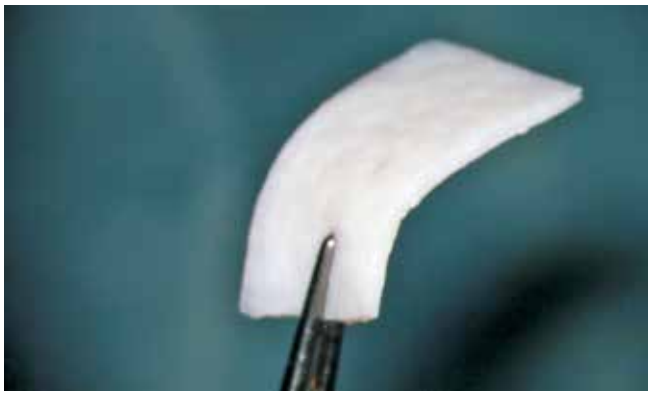

Abb. 2: NovoMatrix, nativ, hydriert aus sterilem Innenblister entnommen.

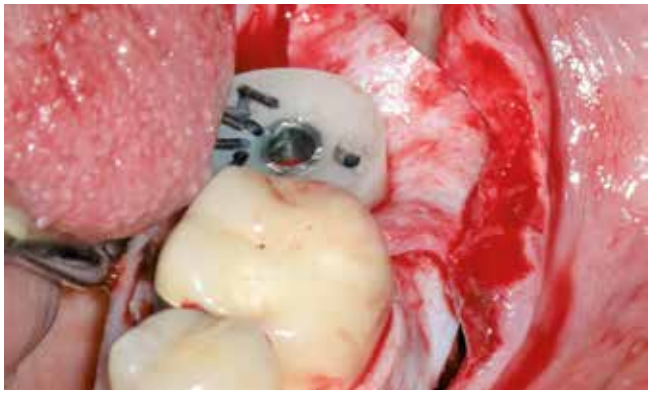

Abb. 3: Simultan zur Implantation erfolgte die Transplantation der Matrix, die mithilfe eines individuellen Gingivaformers und Umschlingungsnähten fixiert wurde.

Abb. 4: Nach vier Monaten zeigte sich das verbreiterte und verdickte Weichgewebe um Zahn und Ginigivaformer, bukkaler Aspekt.

Abb. 5: In der Aufsicht der Situation aus Abb. 4 ist die Verdickung und Verbreiterung der keratinisierten Weichgewebe besonders gut sichtbar.

Abb. 6: Eingliederung der definitiven Versorgung.

Behandlung erfolgte die Weichgewebeverdickung, indem nach Präparation eines Split-Thickness-Full-Thickness-Splitt-Thickness-Lappens, Glättung der Zahnwurzeln und der Reinigung mit Zuhilfenahme eines EDTA-Gels die Matrix eingelegt wurde. Die Matrix wurde mit gekreuzten Umschlingungsnähten und leichtem Druck auf die Unterlage sicher in ihrer Position fixiert. Konsekutiv wurde der Lappen nach koronal verschoben und einen Millimeter oberhalb der Schmelzzementgrenze positioniert **(Abb. 7 und 8)**.

Abb. 8: Ein gesundes und verdicktes Weichgewebe reduziert das Risiko von Rezessionsbildungen, die eine KFO-Behandlung initiieren könnte.

Abb. 7: Vor der kieferorthopädischen Behandlung erfolgte die Weichgewebeverdickung.

Patientenfall 3

Auch in Behandlungsfällen, in denen nicht primär aus Gründen der Schaffung einer biologischen Breite die Notwendigkeit einer Weichgewebstransplantation besteht, kann die Anwendung porciner azellulärer dermaler Matrices deutliche Vorteile für den Patienten und den Behandler bieten. Folgend soll eine Fallvorstellung erfolgen, bei der das Weichgewebevolumen aus ästhetischen Gründen einfach, unkompliziert und ohne weitere Komorbiditäten oder zusätzliche Termine vermehrt werden konnte **(Abb. 9-17)**.

PREISBEISPIEL

KRONE AUF INDIV. ABUTMENT

338,-€*

1x Digitek Hybridabutment (Zirkon/Titan), individuell gefräst und 1 x e.max Krone

*inkl. MwSt., Artikulation, Material, Modelle und Versand

Mehr Ästhetik. Nutzen Sie die Vorteile des Komplettanbieters.

Der Mehrwert für Ihre Praxis: Als Komplettanbieter für zahntechnische Lösungen beliefern wir seit über 30 Jahren renommierte Zahnarztpraxen in ganz Deutschland. *Ästhetischer Zahnersatz zum smarten Preis.*

PERMADENTAL.DE
0 28 22 - 1 00 65

Abb. 9: Nach Ridge Preservation mit autogenem Dentin in der Oberkieferfront imponierte ein ausreichend dimensioniertes knöchernes Lager für eine Spätimplantation.

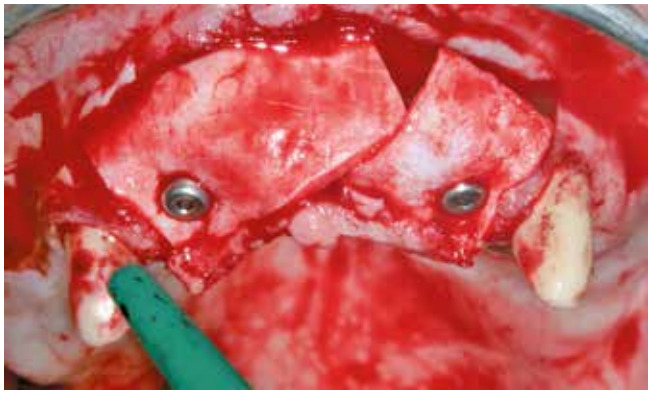

Abb. 10: Intraoperativ erfolgte die Fixierung der Matrices mit konfektionierten Gingivaformern und Umschlingungsnähten.

Abb. 11: Ein spannungsfreier Wundverschluss – in diesem Fall durch die Kombination von tiefen horizontalen Matratzennähten und doppelten Schlingnähten zum Verschluss des Kieferkammschnittes – ermöglicht eine ungestörte Wundheilung. Bereits jetzt ist der vertikale Volumenzuwachs zu erkennen.

Abb. 12: Follow-up nach 24 Stunden.

Abb. 13: Follow-up nach 10 Wochen. Eine deutliche Gewebereifung ohne nennenswerten Volumenverlust ist erkennbar.

Andreas van Orten M. Sc., M. Sc.
Dortmunder Straße 24-28 · 45731 Waltrop
www.zahnaerzte-do24.de

Andreas van Orten M. Sc., M. Sc.

1998	Staatsexamen Zahnmedizin (WWU Münster)
1998	Niederlassung in eigener Zahnarztpraxis
Seit 2005	Zahnärzte Do24 in Waltrop
2016	Master of Science für orale Chirurgie und Implantologie (DPU Krems)
2016	Spezialist Implantologie DGZI
2019	Master of Science für Parodontologie und Implantattherapie (DIU Dresden)

Internationaler Referent für Implantologie, Parodontologie, computergestützte Zahnheilkunde
Gemeinsame klinische Forschungsprojekte mit den Universitäten Bonn, Witten und Basel zu den Themen Biomaterialien, minimalinvasiver Sinuslift, Implantat- und Abutmentdesigns etc.

Abb. 14: Vor der Implantatfreilegung nach 5 Monaten: in der Aufsicht stellt sich ein entzündungsfreies und gut ausgereiftes Gewebe dar.

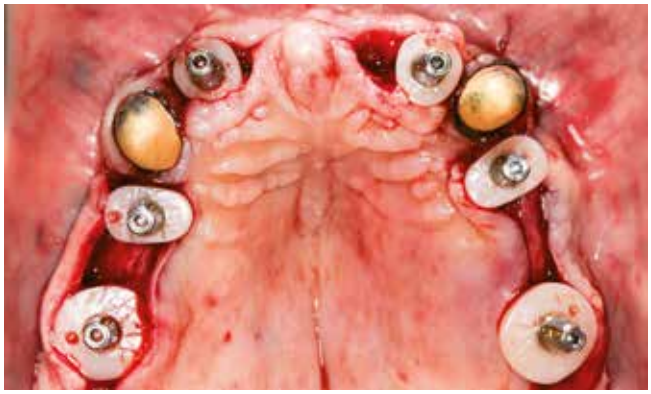

Abb. 15: Nach der Implantatfreilegung in Kombination mit einer dezenten Verschiebeplastik erfolgte die Abformung mit individualisierten Abform-Abutments (Cervico-System).

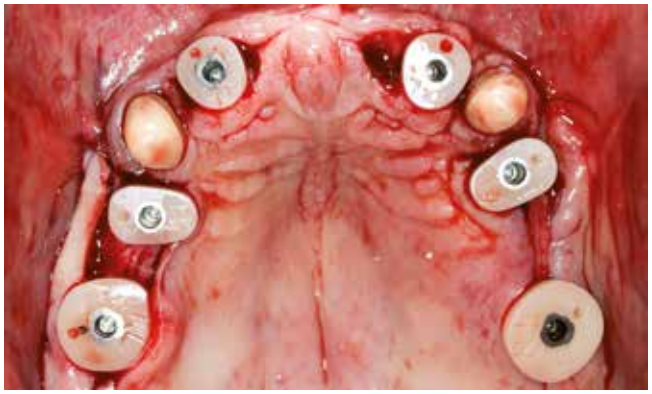

Abb. 16: Nach Entfernung der Abformpfosten erfolgte die Insertion formkongruenter individualisierter Healing Abutments.

Abb. 17: Zum Abschluss der chirurgischen Behandlung erfolgte eine radiologische Kontrolle. Bei genauer Betrachtung ist der vertikale Weichgewebezuwachs regio 12-22 im Vergleich zum benachbarten Weichgewebe darstellbar.

Literaturverzeichnis unter
www.dimagazin-aktuell.de/literaturlisten

Bilder: © van Orten

Der komplexe Fall

Einsatz eines allogenen Knochenblocks im parodontal kompromittierten Gebiss eines Rauchers

Nikotinabusus und andere Risikofaktoren gelten oft als Kontraindikation für eine Versorgung mit Implantaten – vor allem, wenn eine invasive Knochenaugmentation erforderlich ist. Der vorliegende Patientenfall soll verdeutlichen, dass die Sanierung umfangreicher Gebisssituationen auch bei Patienten mit erhöhtem Risiko erfolgreich sein kann, allerdings möglicherweise einen Behandlungszeitraum von Jahren erfordert und eine verzögerte Wundheilung nach sich ziehen kann.

Allogene Knochenblöcke erweisen sich gerade als Alternative zu autologen Transplantaten, da das Risiko durch eine weitere OP an der Entnahmestelle entfällt. Der Behandler muss sich in diesen Fällen allerdings an den jeweiligen Stand der Regeneration anpassen, deren Verlauf auch aufgrund des Risikofaktors Nikotin nicht immer genau vorhersagbar ist. Zudem muss gewährleistet werden, dass der Patient stets provisorisch so versorgt sein muss, dass er gesellschafts- und arbeitsfähig bleibt.

Der Patientenfall

Ein 53-jähriger männlicher Patient, Raucher mit einem durchschnittlichen Zigarettenkonsum von 15 bis 20 Zigaretten pro Tag, stellte sich 2013 in unserer Praxis mit einer konservierend und prothetisch anbehandelten Gebisssituation mit Schaltlücke im linken Oberkieferseitenzahnbereich vor. Durch umfangreiche parodontale, chirurgische und augmentative sowie implantologische Maßnahmen konnte der kompromittierte Zustand im Jahr 2020 rehabilitiert werden. Ausschlaggebend für die letztlich erfolgreiche nachhaltig angelegte Therapie war unter anderem die Transplantation eines allogenen Knochenblocks mit anschließender Implantation.

Anamnese

Der Patient war über mehrere Jahre nur unregelmäßig in zahnärztlicher Behandlung gewesen. Aufgrund seiner berufsbedingten zeitlichen Beschränkungen wollte er eine umfangreiche Sanierung seines Gebisszustandes so lange wie möglich hinauszögern. Im Jahr 2008 war zwar eine geschlossene, an eine mikrobiologische Keimanalysenauswertung angelehnte, adjuvante Antibiotikatherapie und Kürettage erfolgt, eine regelmäßige unterstützende Parodontitis-Therapie (UPT) konnte der Patient allerdings nicht einhalten. Im Jahr 2013 führte ihn die Fraktur des apikal beherdeten Zahnes 17 in die oralchirurgische Praxisklinik **(Abb. 1 und 2)**.

Befund und Therapie

Im November 2013 erfolgte die operative Entfernung des frakturierten Zahnes 17, bei der sich eine Resorption der vestibulären Lamelle zeigte **(Abb. 3)**. Die Alveole wurde mit einem xenogenen Material (Bio-Oss® Collagen, Geistlich Biomaterials, Baden-Baden) augmentiert. Nachdem im Januar 2015 auch der Zahn 27 entfernt werden musste, entschied sich der Patient letztlich zu einer Gesamtsanierung seines Gebisses.

Präoperative Überlegungen und Planungen

Nach dem Entfernen der insuffizienten Versorgung von 14 auf 22, stellten sich die Zähne 14, 13, 21 und 22 als nicht erhaltungswürdig heraus. Präoperativ wurde ein Eierschalenprovisorium gefertigt, welches im März 2015 auf den Zähnen 15 und 23 sowie auf temporären Implantaten regio 013, 014, 021 und 022 (Bone Trust® mini, Medical Instinct, Bovenden) intraoperativ angepasst und verankert werden sollte **(vgl. Abb. 8-13)**. Im Verlauf des Eingriffs, bei dem die genannten Zähne operativ entfernt wurden, zeigten sich ausgedehnte radikuläre Zysten, die mit einer Resorption der vestibulären Knochenlamelle einhergingen und ektomiert werden mussten **(Abb. 4-6)**. Diese klinische Situation legte die Notwendigkeit einer umfangreichen Kieferkammaugmentation nahe, um die vertikale und sagittale Atrophie ausgleichen zu können. Bestätigt wurde dies durch das dentale Computertomogramm **(Abb. 7)**, das mittels der Software NobelClinician (Nobel Biocare, Zürich, Schweiz) ausgewertet wurde. Durch die ausgeprägten horizontalen und vertikalen Alveolarkammdefekte zeigte sich die

Abb. 1: OPG der Ausgangssituation im Jahr 2008.

Abb. 2: Klinische Ausgangssituation im Jahr 2008.

Abb. 3: Entfernung von Zahn 17.

Notwendigkeit eines zweizeitigen Vorgehens. Aufgrund der Volumennotwendigkeit entfiel die Option des autologen Knochentransplantates. Die Option des Beckenkammtransplantates schied für den Patienten aus. Auf dieser Grundlage ergab sich der folgende Behandlungsplan:

- **Juli 2018:** Transplantation eines durch digitalisierte Planung individuell an die Defektregion des Patienten angepassten allogenen Knochenblocks **(Abb. 15)**.
- **Januar 2019:** Insertion von definitiven Implantaten im allogenen Knochenblocktransplantat regio 015, 013,021,022 sowie direkter Sinuslift regio 026 und 027.
- **Juni 2019**: Operative Freilegung 015, 013, 021, 022 und Implantation regio 026, 027.
- **Februar-März 2020:** Freilegung regio 026, 027, prothetische Versorgung des Oberkiefers, Implantation 037.

Operationsprotokoll I – Juli 2018

Im Juli 2018 erfolgte in Intubationsnarkose die Präparation eines vestibulären Schleimhaut-Periostlappens durch vertikale Entlastungen distal von 15 und mesial von 21. Die Inzisionen wurden tief im Vestibulum verbunden, um das Dehiszenzrisiko zu minimieren. Eine dritte Inzision wurde regio 023 angelegt, um hier eine Tunnelierungstechnik zu ermöglichen, die eine Einheilung des Transplantats optimieren sollte. Eine komplette Tunnelierung des Transplantatbettes war

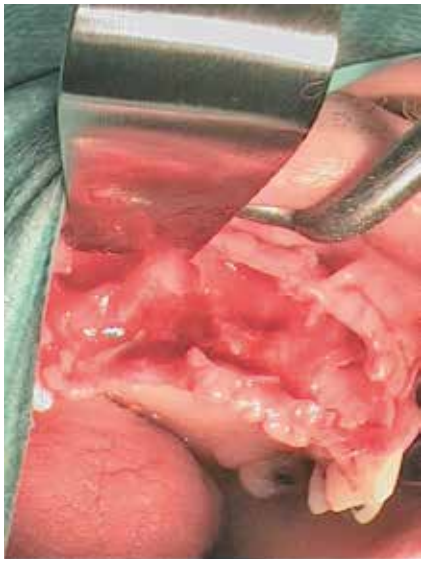

Abb. 4: Zustand intraoperativ nach OK-Extraktion.

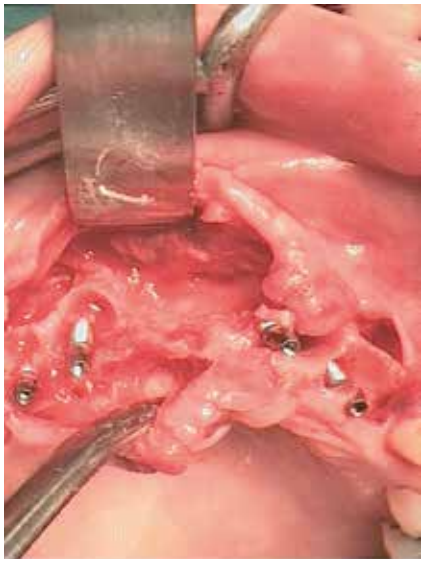

Abb. 5: Zustand in der Front 2015.

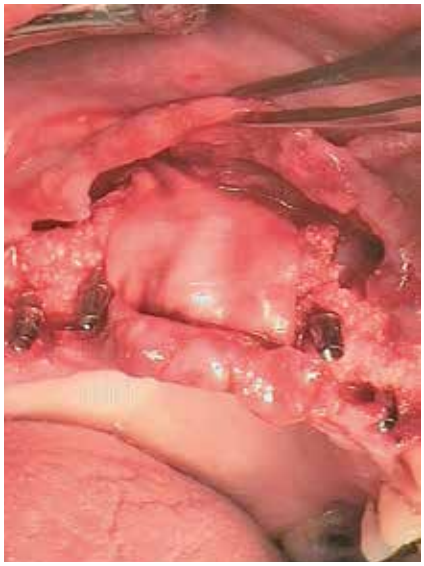

Abb. 6: GBR und GTR in der OK-Front.

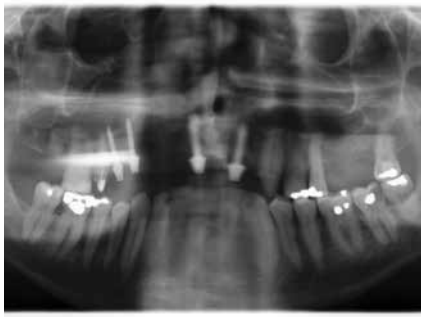

Abb. 7: Postoperatives OPG mit Interimsimplantaten.

Abb. 8: Das Eierschalen-Provisorium.

Abb. 9: Das Eierschalen-Provisorium nach drei Jahren in situ.

Abb. 10: Bissnahme für das Langzeitprovisorium.

Abb. 11: Das metallverstärkte Langzeitprovisorium.

Abb. 12: Das metallverstärkte Langzeitprovisorium in situ.

Abb. 13: Okklusale Ansicht des Langzeitprovisoriums.

aufgrund der Größe des Allografts nicht möglich **(Abb. 16)**.

Zeitgleich wurde das allogene Knochenblocktransplantat (Puros Allograft Patientenindividueller Block, Zimmer Biomet Dental, München) mit NaCl vorbereitet **(Abb. 17-18)**. Das Material, aus dem die individuellen Knochenblöcke hergestellt werden, ist ausschließlich aus Lebendspenden gewonnene und aufbereitete humane Spongiosa (vgl. Würzler, 2015) [1].
Der Knochenblock, dessen teilweises Einbringen in den Tunnel sich aufgrund seiner Größe als diffizil gestaltete, wurde mit Osteosyntheseschrauben (Ustomed Instrumente, Tuttlingen) fixiert **(Abb. 19-20)** und kleine Unebenheiten und Nischen zum Alveolarkamm zusätzlich mit partikulärem allogenen Ersatzmaterial ausgeglichen (Puros Allograft Spongiosa Partikel, Zimmer Biomet Dental). Die Transplantatregion wurde mit einer resorbierbaren Kollagenmembran von 30 mm x 40 mm (CopiOs Pericardium Membran, Zimmer Biomet Dental) abgedeckt und mit 2 Titanpins (Ustomed Instrumente) fixiert **(Abb. 21)**. Es folgte ein spannungsfreier Nahtverschluss mittels 31 resorbierbarer Nähte (Glycolon® 6/0, Resorba, Nürnberg).
Geplant war, dass die temporären Implantate während der Einheilzeit des Knochenblocks belassen werden können, um die augmentierten Regionen vor mechanischer Belastung zu schützen. Entgegen dieser ursprünglichen

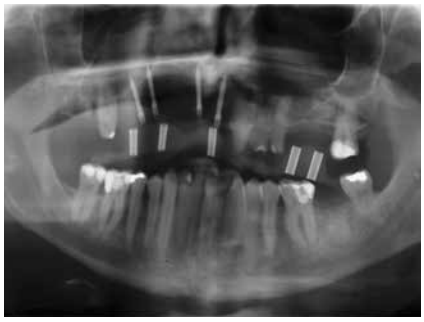

Abb. 14: OPG vor dem Knochenblock.

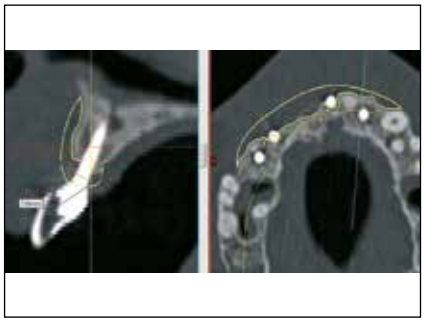

Abb. 15: Simulation des Knochenblockes.

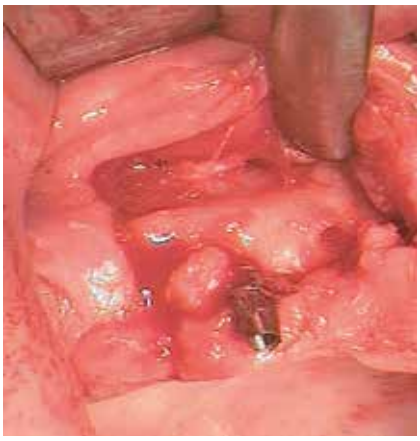

Abb. 16a und b: Lappenpräparation.

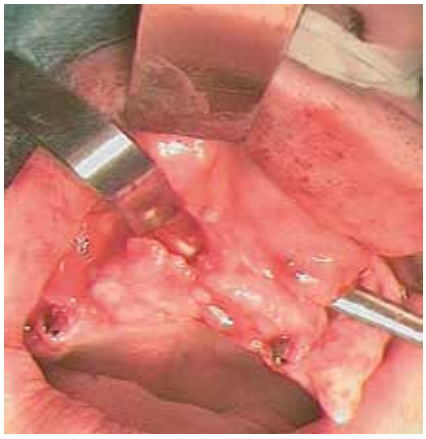

Abb. 16c und d: Tunnelierung.

Abb. 17: Allogener Knochenblock vor Rehydration.

Abb. 18: Rehydratisierter allogener Knochenblock.

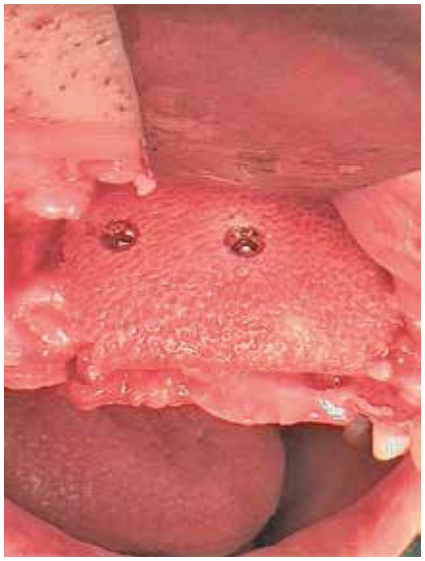

Abb. 19: Der Knochenblock in situ.

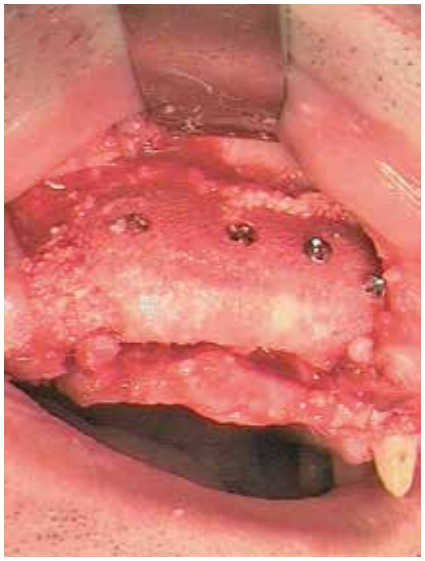

Abb. 20: Der angeschraubte Knochenblock.

Abb. 21: Abdeckung des Knochenblocks mit einer resorbierbaren Kollagenmembran.

Planung mussten sie jedoch aufgrund der ausgedehnten vertikalen Augmentation von crestal ca. 3 mm entfernt werden. Eine druckfreie Einheilung des Augmentats war dennoch gewährleistet, da das Langzeitprovisorium metallverstärkt war und auch auf den natürlichen Zähnen 16 und 23-25 durch die Geschiebekonstruktion und durch das Ausschleifen an der Basis spannungsfrei fixiert werden konnte **(Abb. 8-13)**. Eine perioperative antiinfektiöse Therapie erfolgte mit einer intravenösen Gabe von 600 mg Clindamycin, gefolgt von Clindamycin 600 mg 1-1-1 oral über 10 Tage postoperativ. Sechs Wochen postoperativ ließ sich bereits klinisch die Ausrundung des OK-Bogens durch das Knochenblocktransplantat erkennen **(Abb. 23)**.

Abb. 22: OPG post Knochenblocktransplantation.

Operationsprotokoll II – Januar 2019

Nach sechsmonatiger Einheilzeit des Augmentats **(Abb. 22-23)** erfolgte im Januar 2019 das Re-Entry **(Abb. 24)**. Die Mikrofixturen/Osteosyntheseschrauben wurden entfernt und vier definitive Implantate (T3, Zimmer Biomet Dental) mit einem Drehmoment von 30 Ncm nach vorherigem Gewindeschneiden (Abb. 25) inseriert: regio 015 (4,0 mm x 13 mm; simultaner direkter Sinuslift), 013 (4,0 mm x 13 mm), 021 (4,0 mm x 13 mm), 022 (3,25 mm x 13 mm). Der Knochenblock zeigte eine gute Osseointegration und Vaskularisierung, lediglich in regio 012 war er leicht gelockert, je-

Abb. 23: Klinische Ansicht post Knochenblocktransplantation.

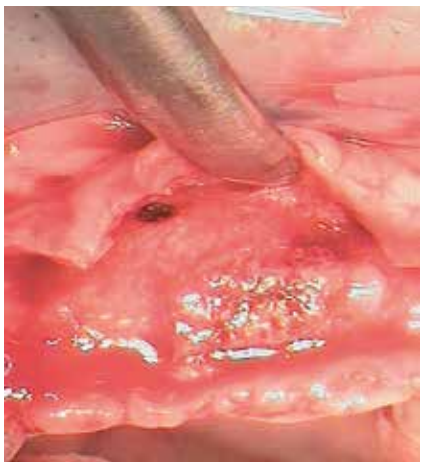

Abb. 24: Re-Entry nach sechs Monaten.

doch periostal gestielt **(Abb. 26)**. Gaps wurden mit Allograft Spongiosa aufgefüllt und mit einer resorbierbaren CopiOs Membran von 20 mm x 30 mm abgedeckt **(Abb. 28)**. In regio 015 erfolgte ein direkter Sinuslift mit Augmentation von allogenen Knochenpartikeln (Puros Allograft Spongiosa Partikel, Zimmer Biomet Dental), gemischt mit Eigenknochen aus dem Knochenfilter. Ebenso erfolgte in regio 026, 027 ein direkter Sinuslift mit Augmentation mittels Puros Allograft Spongiosa und Eigenknochen aus dem Knochenfilter. Aufgrund der stark reduzierten crestalen Restlamelle und der Ausdehnung des Sinus **(Abb. 27)** wurde hier die Entscheidung zum zweizeitigen Implantationsvorgehen getroffen. Abgedeckt wurde regio 026, 027 mit einer resorbierbaren Bio-Gide Compressed Membran (Geistlich Biomaterials), die mit 2 Titanpins fixiert wurde **(Abb. 28)**.
Das metallverstärkte Langzeitprovisorium wurde an die neue Operation angepasst, so dass weiterhin eine geschützte, druckfreie Abheilung möglich war **(Abb. 30)**. Der Patient wurde intraoperativ mit Amoxicillin 1000 mg intravenös sowie postoperativ zehn Tage lang oral mit Amoxicillin 1000 mg 1-1-1 und Metronidazol 500 mg 1-1-1 antibiotisch abgeschirmt. Er wurde angewiesen, mit Chlorhexidinlösung 0,2 % zu spülen und eine Zahnpflege zusätzlich mit Chlorhexidin-Gel durchzuführen.

Operationsprotokoll III – Juni 2019

Im Juni 2019 erfolgte nach einer weiteren Einheilzeit der Implantate von sechs Monaten die operative Freilegung der Implantate regio 015, 013, 021 und 022 mittels kombinierter Weichgewebsplastiken, da durch die Augmentation und damit verbundenen Schleimhautmobilisierungen die mukogingivale Grenze nach crestal verschoben war. Neben einer Vestibulumplastik kamen die Palacci Technik sowie die Applikation eines Scaffolds (botiss mucoderm®, Straumann, Freiburg, **Abb. 31)** zum Einsatz. Um eine erneute Denudierung des Knochens zu vermeiden, wurden die Mikrofixturen belassen. Ferner erfolgte die Insertion von zwei Implantaten im zuvor augmentierten Sinus regio 026, 027 (T3, Zimmer Biomet Dental, 4,0 mm x 11,5 mm).

Operationsprotokoll IV – Februar 2020 bis März 2020

Nach Freilegung der Implantate regio 026,027 im Februar 2020, bei der auch die Implantation regio 037 (T3, Zimmer Biomet Dental, 4,0 mm x 13,0 mm) vorgenommen wurde **(Abb. 32** OPG nach Freilegung), erfolgte im März nach Abformung mit offenem Löffel (open tray technique) und Gesichtsbogenregistrat die prothetische Versorgung mittels CAD/CAM gefräster Abutments (Dentaltechnik Hessel und Lutgen, Trier) und transversal verschraubter, verblockter VMK-Kronen **(Abb. 33-36)**. Die Freilegung und Versorgung des Implantates 037 ist zusammen mit der Entfernung des Zahnes 38 für Juli 2020 geplant.

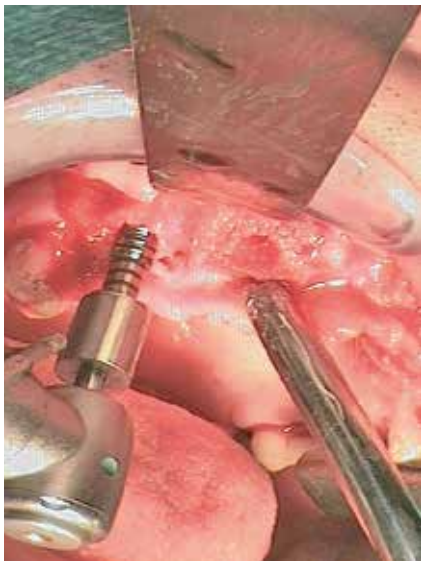

Abb. 25: Gewindeschneiden.

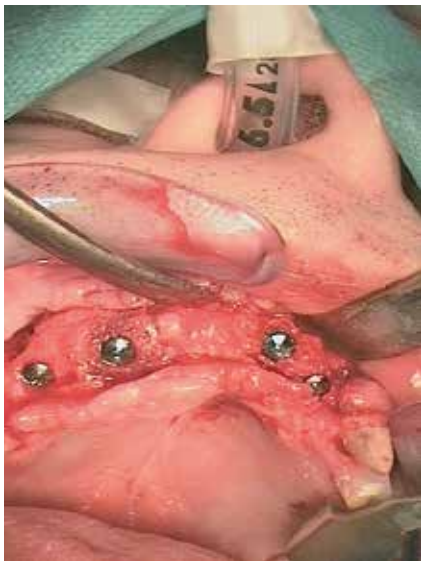

Abb. 26: Vier definitive Implantate in situ.

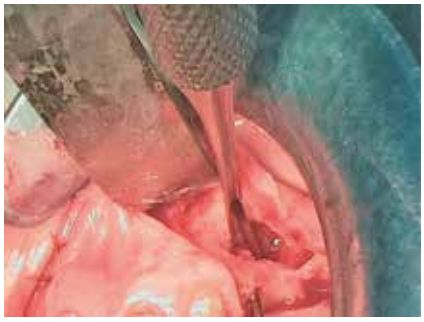

Abb. 27: Sinuslift in regio 026.

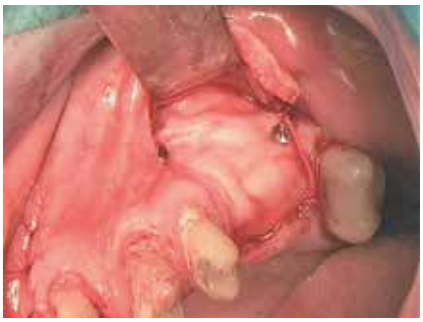

Abb. 28: Membran in regio 026.

Abb. 29: OPG post OP.

Abb. 30: Umgearbeitetes Langzeitprovisorium.

Abb. 31: Scaffold.

Abb. 32: OPG post OP nach Freilegung.

Abb. 33: Gerüst der definitiven Versorgung.

Abb. 34: CAD/CAM-Abutments.

Abb. 35: Transversal verschraubte Implantatversorgung.

Abb. 36. Finale Lösung in situ.

Diskussion

Der vorliegende Patientenfall zeigt die Herausforderungen, denen wir im Alltag als Behandler ausgesetzt sind: Patienten mit einem umfangreichen Sanierungsbedarf und gleichzeitigen Risikoparametern wie Nikotinabusus, Stresskomponenten durch berufliche Belastung sowie zeitlichen Einschränkungen. Den angeblichen Kontraindikationen für eine implantologische, vor allem mit Augmentationsbedarf einhergehenden Sanierung müssen wir uns daher immer wieder neu stellen. Levin und Schwartz-Arad [2] stellen fest, dass beim Rauchen einer Zigarette nahezu 400 verschiedene Gase freigesetzt würden, darunter Kohlenmonoxid, Kohlendioxid und Stickstoff. Daher gehe mit dem Rauchen eine höhere Komplikationsrate bei Augmentation und Implantationen einher. Bonfante et al. [3] kommen zu dem Schluss, dass Nikotin den frühen Heilungsprozess von autologen Knochenblöcken in Ratten gefährdet, ihn aber nicht verhindert. Zieht man das Ergebnis von Kloss et al. [4] hinzu, dass ähnliche Resorptionsraten bei autologen und alloge-

Das Wesen der Natur in unserer Hand.
BEGO IMPLANT SYSTEMS

Miteinander zum Erfolg

www.bego.com

BEGO

nen Transplantaten festgestellt werden können, kann der vorliegende Patientenfall nur ermutigen, auch komplexe Sanierungsfälle bei Rauchern anzugehen. Letztgenannte Autoren berichten zudem, dass nach einer Einheilzeit von sechs Monaten 30 % neue Knochenformationen in allogenen Knochenblöcken gefunden werden konnten. Per definitionem handelt es sich bei Allografts um ein Knochenersatzmaterial, welches hinsichtlich Struktur und Zusammensetzung am ehesten dem Eigenknochen entspricht, andererseits aber auch die Vorteile der Knochenersatzmaterialien (osteogen, osteoinduktiv, osteokonduktiv und volumenstabil) mit sich bringt (vgl. Rutkowski, Gosau, Smeets) [5]. Hinzu kommt die fehlende Entnahmemorbidität im Vergleich zum autologen Transplantat und die unbegrenzte Verfügbarkeit des allogenen Materials (Al-Nawas, Schiegnitz) [6].

Fazit

Es spricht nichts dagegen, auch Patienten mit Risikofaktoren wie Stress und Rauchen zu augmentieren und implantieren. Unerlässlich für den Erfolg der Therapie sind allerdings eine umfassende Aufklärung und Compliance des Patienten sowie die Bereitschaft von Patient und Behandler, nach den einzelnen Etappen der Behandlung das Therapiekonzept immer wieder an das jeweilige Ergebnis anzupassen. ■

Literaturverzeichnis unter
www.dimagazin-aktuell.de/literaturlisten

Dr. med. dent. Simone Esser MOM M.Sc. M.Sc.
Am Markt 27
53937 Schleiden
Tel. 02445 89795-0
praxisklinik@dr-simone-esser.de
www.dr-simone-esser.de

Bilder, soweit nicht anders deklariert: © Dr. Simone Esser

Dr. med. dent. Simone Esser

1992-1997	Studium der Zahnmedizin an der Rheinischen-Friedrich-Wilhelms-Universität zu Bonn
1997	Approbation
1999	Promotion
1997-2000	Assistenzzeit bei Dr. Ortner, Euskirchen
2000-2002	Praxisgemeinschaft Dr. Valentin, Köln
2001-2002	Advanced Education in Oral Implantology an der Boston University/ USA
2002-2003	Kieferchirurgische Praxis Dr. Dr. Wessels, Wittmund
2003-2005	Privatklinik Dr. Dr. Jakobs, Speicher
2005	Fachzahnärztin für Oralchirurgie Landeskammer Rheinlandpfalz
2005-2007	Oberarzttätigkeit in der Privatklinik für Implantologie und ästhetische Zahnheilkunde bei Dr. Dr. Jakobs, Speicher
2006-2007	Tätigkeit als Fachzahnärztin für Oralchirurgie in Gemeinschaftspraxis Dr. Prünte, Unna
2007-2011	Niederlassung als Fachzahnärztin für Oralchirurgie und Übernahme der Praxis Dr. Vossemer, Schleiden
2010	Master of Oral Medicine in Implantology, IMC Münster
2012	Gründung der oralchirurgischen Praxisklinik Dr. Esser, Schleiden
2014	Master of Science in Implantology and Dental Surgery, Universität Münster
2014	Heilpraktikererlaubnis
seit 2015	Lehrpraxis des IMC Münster
2016	Master of Science in Periodontology, IMC Münster

PROCONE

Mehr als easy

89,–** 45 % Preisvorteil ***

- **Mehr Freiheit.**
  Kompatibel zur Tube-in-Tube® Implantat-Abutment-Verbindung von Camlog® * und zum Camlog® Screw Line*-Bohrer und -Werkzeug
- **Mehr Sicherheit.**
  Hohe Qualität und lebenslange Garantie
- **Mehr Möglichkeiten.**
  Umfangreiches prothetisches Sortiment

* Camlog®-Produkte werden von der Camlog Biotechnologies AG angeboten, die in keiner rechtlichen oder wirtschaftlichen Beziehung zu MEDENTiKA® steht. Tube-in-Tube® ist eine Marke von Camlog®.
** Zuzüglich der gesetzlichen MwSt. von 7 %
*** Gegenüber Listenpreis eines Camlog® Screw Line-Implantates

Einfach mehr erfahren.
www.medentika.de/mehr

MEDENTiKA®
A Straumann Group Brand

Titan- und Zirkonoxidimplantate im Vergleich

Immunologische und toxikologische Aspekte

In den vergangenen fünf Jahrzehnten hat die dentale Implantologie die rekonstruktiven Konzepte in der Zahnheilkunde grundlegend verändert. Die Vorzüge eines festsitzenden, ästhetisch anspruchsvollen Zahnersatzes überwogen bei Weitem die als gering eingeschätzten Risiken durch eine Implantation von Fremdmaterial in den Kieferknochen. Trotz der unbestritten guten Erfolge in der Titanimplantologie in Bezug auf eine langjährige Funktionsfähigkeit von Implantaten, lassen präklinische und klinische Studienergebnisse zu materialbedingten Auswirkungen auf den Organismus deren Bewertung kritischer werden.

Im Zeitalter zunehmender chronischer systemischer Erkrankungen durch proentzündliche Aktivierung des Immunsystems rücken auch die Implantatmaterialien Titandioxid und Zirkondioxid in den Fokus der Betrachtung. Es werden die inzwischen bekannten möglichen immunologischen und toxikologischen Pathomechanismen dargestellt.

Titan und Zirkon gehören im Periodensystem der Elemente der Gruppe der Übergangsmetalle an, allerdings unterscheiden sich die physikochemischen Eigenschaften sowohl der Metalle als auch die ihrer Oxyde wesentlich.

Während Titan im biologischen System in Abhängigkeit von der Oberflächenmorphologie mehr oder weniger der Tribocorrosion unterliegt und in der Folge immunologische und toxikologische Reaktionen auslösen kann, zeichnet sich das vollkommen oxidierte und gesinterte Implantatmaterial Zirkondioxid durch bessere Korrosionsresistenz aus und besitzt aufgrund dessen eine höhere biologische Verträglichkeit [1].

Passivierung durch Titanoxidschicht

Implantate aus Reintitan mit rauen Oberflächen gelten als biokompatibel und finden nicht nur in der dentalen Implantologie, sondern auch zunehmend in der Orthopädie Anwendung. Mit der weltweit stetig wachsenden Anzahl inserierter Titanimplantate steigt allerdings auch die Rate sich entwickelnder Gewebeentzündungen um das Implantat. Der Periimplantitis wird in der wissenschaftlichen Literatur zunehmend Aufmerksamkeit geschenkt, gleichwohl die Angaben zur Prävalenz auch erheblich schwanken. Die in einer Metaanalyse gewichteten Mittelwerte betragen für die periimplantäre Mucositis 43 % und für die Periimplantitis 22 % [2]. Es besteht eine Korrelation von Periimplantitisprävalenz und verkürzter Implantat-Funktionszeit.

Marginaler Knochenabbau

Da die periimplantäre Osseointegration als eine immunologisch modulierte Interaktion mit dem implantären Fremdmaterial gesehen wird, bedeutet der marginale Knochenabbau den Verlust des „foreign body equilibrium", einer ausgeglichenen, balancierten Fremdkörperreaktion [3]. Die prädisponierenden Faktoren für eine periimplantäre Entzündung oder einen daraus resultierenden Implantatverlust sind hinreichend beschrieben worden. Neben Knochenqualität, Art des Implantatsystems, Fehlpositionierung und Fehlbelastung des Implantates, Immunkompetenz des Patienten sowie negativen Gewohnheiten wie Rauchen wird in erster Linie der Biofilmausbildung als mikrobielle Ursache für eine periimplantäre Entzündung eine ursächliche Bedeutung beigemessen.

Vor- und Nachteile von Titan

Als ein sehr oxidationsfreudiges Metall bildet Titan im physiologischen Milieu Oxidschichten auf seiner Oberfläche aus, die zur Passivierung führen und vor Korrosion schützen [4]. Einerseits för-

dert die Rauigkeit der Oberfläche die Osseointegration, anderseits begünstigt sie aber auch einen Partikelabrieb [5].
Bereits die mechanische Reibung beim Inserieren eines Implantates als auch Mikrobewegungen bei der Belastung führen zum Partikelabrieb der im Nanometerbereich liegenden dünnen Oxidschicht. Weitere Partikelabsiedlung resultiert aus den Mikrobewegungen am Implantat-Abutment-Interface. Dies führt zu einer Partikeldissemination in umliegende und auf dem Blut- und Lymphweg in entferntere Gewebe und Organe.
Der Vorgang der Bio-Tribokorrosion wird als ein kombinierter mechanischer und chemischer bzw. elektrochemischer Prozess in biologischen Geweben betrachtet. Mechanischer Abrieb und korrosive Prozesse verstärken sich dabei gegenseitig. Der Vergleich verschiedener Implantatoberflächen ergab eine unterschiedliche Gewebebelastung mit Titannanopartikeln in Abhängigkeit von Merkmalen wie Rauigkeit und mechanischer Verbundstabilität der aufgebrachten Oberfläche. Bereits am Tag nach der Implantatinsertion in den Kieferknochen der Versuchstiere waren Partikel im periimplantären Gewebe nachweisbar. Die Autoren schlussfolgern, dass mit der Zeit eine kritische Partikelbeladung im periimplantären Gewebe erfolgen könne, die eine Schädigung der Osteoblasten zur Folge habe [6].
Bereits in den frühen Jahren der wissenschaftlichen Implantologie gab es Untersuchungen zum Partikelnachweis in Geweben und Organen nach Implantatinsertion in den Kieferknochen und auch nach orthopädischem Gelenkersatz [7,8].
Untersuchungen im Tiermodell zeigten, dass sich Titanpartikel (NP, MP) unterschiedlicher Größe und Menge im Gewebe um Einheilkappen während der Phase der Osseointegration anreichern [9]. Die Untersucher zogen den Schluss, dass die biologischen Langzeiteffekte durch Partikelbeladung der periimplantären Mukosa den Implantaterfolg beeinträchtigen könnten. In Präparaten mit immunhistochemischer Färbung (CD 68) konnten sie mit energie-disperser Röntgentechnik (EDX) zeigen, dass sich die Titanpartikel sowohl in der Nähe von Makrophagen befanden, sich aber auch mit Titanpartikeln beladene Makrophagen im Granulationsgewebe um gelockerte Implantate darstellen ließen [10].

Inflammation durch Makrophagenaktivierung

Titan hat aufgrund seiner im Gegensatz zu anderen Metallen herausragenden Oxidationsfähigkeit in der Regel kein allergisierendes Potenzial, da es nicht als Ion, sondern als partikuläre Struktur in Geweben vorliegt und damit unter physiologischen Bedingungen primär keine T-lymphozytäre Reaktion auslöst. Wenn sich allerdings im Titan verunreinigende Metalle oder Legierungsbestandteile wie Nickel, Vanadium, Aluminium oder andere befinden, kann eine Sensibilisierung auf diese Metalle erfolgen **(Abb. 1)**.
Aufgrund des Partikelreizes wird stattdessen das monozytäre Abwehrsystem aktiviert. Dieser Vorgang führt zur Ausschüttung von proentzündlichen Zytokinen wie Tumornekrosefaktor-a (TNF-a) und Interleukin-1b (IL-1b) durch Aktivierung der Monozyten/Makrophagen. Der Pathomechanismus des Knochenabbaus durch die proinflammatorischen Zytokine TNF-a und IL-6 aufgrund von Makrophagenaktivierung durch Titanpartikel aus Implantaten ist beschrieben [11,12]. Das Ausmaß der Aktivierung humaner Makrophagen wurde in-vitro gemessen und korreliert zum Ausmaß der gefundenen Zytokinausschüttung. Makrophagen reagieren nach Kontakt mit Titanoxidpartikeln mit einer Ausschüttung der proentzündlichen Zytokine TNF-a und lL-1 was, u.a. analog zur Pathogenese der Parodontitis, eine Osteoklastenaktivierung und damit einhergehend eine Osteolyse zur Folge hat [13]. Titanoxidpartikel zeigen im Vergleich mit anderen Oxidpartikeln aus Aluminium- oder Zirkonkeramik eine deutlich höhere immunstimulative Potenz [14]. Toxikologische Auswirkungen von Titan sind vielfach beobachtet worden und in einem Review zusammenfassend beschrieben [15]. Diese finden sich nicht nur begrenzt im lokalen periimplantären Bereich, sondern auch systemisch. Hohe Titanakkumulationen im Zusammenhang mit Titanimplantaten konnten in Hautanhangsgebilden wie Nägeln gefunden werden und nachweislich als Ursache beim yellow nail syndrome detektiert werden [16]. In Kenntnis der Tribocorrosion werden diverse Anstrengungen unternommen, die Titanimplantatoberfläche durch bioaktive Beschichtungen zu verbessern und korrosionsresistenter zu machen **(Abb. 2)**.
Die Bildung der Zytokine TNF-a und IL-1 hat nicht nur lokale, sondern auch systemische Auswirkungen. Als proentzündliche „Alarmzytokine" lösen sie komplexe Immunreaktionen aus. Diese Zytokin-vermittelten Effekte dienen einer effizienten Immunantwort bei der Gefahrenabwehr im Organismus. Dies ist sehr sinnvoll bei einer bakteriellen oder viralen Infektion, indem die krankmachende Noxe durch Lyse beseitigt wird; sie ist aber nicht zielführend bei einer andauernden Titanoxidpartikel-induzierten Immunreaktion. Physiologischerweise reagieren Makrophagen nach Kontakt mit Titanpartikeln mit Freisetzung der genannten proentzündlichen Zytokine, wobei das Ausmaß individuell verschieden ist. Die Grundlage für gesteigerte Immunreaktionen auf Titanoxidpartikel scheint sehr komplex zu sein, vermutlich sind

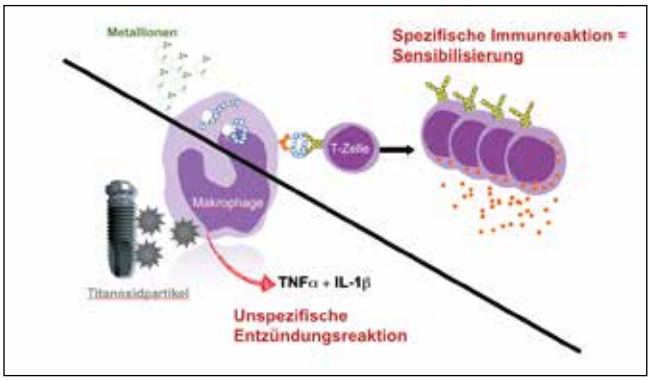

Abb. 1: Unterschiedliche Pathomechanismen der Makrophagenaktivierung: zum einen über Titanpartikel und zum anderen über an Proteine gebundene Metallionen, die das spezifische Immunsystem (T-Lymphozyten) aktivieren.

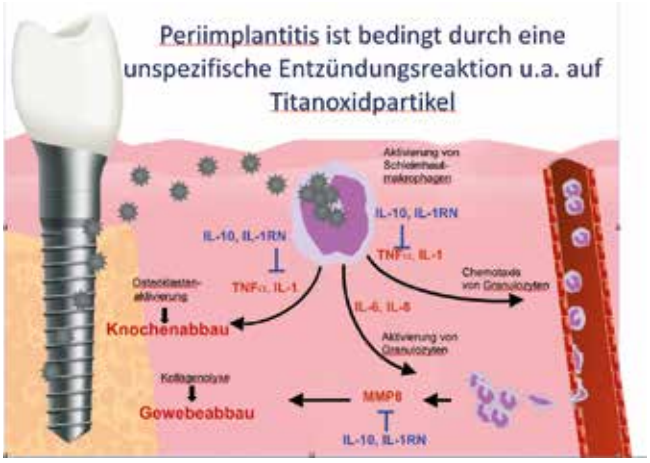

Abb. 2: Immunologischer Pathomechanismus der Mukositis- und Periimplantitisentwicklung.

hieran individuelle Veränderungen (Polymorphismen) der Zytokinproduzierenden Gene, vor allem der Schlüsselzytokine wie Tumornekrosefaktor-a, Interleukin-1 und Interleukin-1-Rezeptorantagonist, aber auch weiterer immunregulierender Gene, beteiligt. Es gibt Hinweise darauf, dass eine Kombination mehrerer genetischer Risikofaktoren die proentzündlichen Immunreaktionen begünstigen und damit eine langfristige Integration von Titanimplantaten gefährden können [17-19].
Da es sich um einen äußerst komplexen und kontrovers diskutierten Sachverhalt handelt, sind weitere Studien unter Berücksichtigung synergistischer Effekte zwischen verschiedenen Polymorphismen und dem Einfluss epigenetischer und weiterer extrinsischer Faktoren notwendig, um mögliche Clustereffekte zu evaluieren.

Zirkonoxidimplantate in klinischer Bewährung

Die Zahl inserierter Zirkonoxidimplantate nimmt seit der Markteinführung Ende der 1990er Jahre beständig zu, erreicht heute aber erst einen geschätzten Anteil von ca. 3 – 5 % an der Gesamtzahl aller inserierten dentalen Implantate weltweit [20].
Diese Tendenz ist dem zunehmenden Vertrauen in den Werkstoff, der Weiterentwicklung von Einteiligkeit zur Zweiteiligkeit der Implantatsysteme und der optimierten Verbindung der Aufbaustrukturen auf den keramischen Implantaten geschuldet.
Ein in den frühen Jahren der Keramikimplantologie vor allem bei den Aluminiumoxidimplantaten beobachtetes Bruchereignis ist bei den weiterentwickelten keramischen Werkstoffen (Y-TZP, ATZ) eher selten, wurde allerdings bei Y-TZP-Implantaten der ersten Generation aufgrund von Verwendung durchmesserreduzierter Implantate, aggressiver Oberflächenbehandlung (Alu-Pulverstrahlen) in der Herstellung, Fehlbelastung bei ungünstiger Implantat-Kronen-Achse, bei okklusaler Überbelastung und bei Bruxismus beobachtet [21].
In dynamischen Belastungsversuchen und Tests zur hydrothermalen Alterung von ATZ-Implantaten konnte eine zu Titanimplantaten vergleichbar hohe Frakturresistenz (> 1.100 N), eine geringe Ausdehnung der monoclinen Phase-Schicht an der Oberfläche und keinerlei Veränderung der Oberflächenrauhigkeit festgestellt werden [22].
Die Erfolgsrate für die Zirkonoxidimplantate der neuen Generation ist vergleichbar mit der bei Titanimplantaten [23-26].
Einteilige Zirkonoxidimplantate zeigen in klinischen Untersuchungsreihen hinsichtlich ihrer Osseointegrationsfähigkeit im Vergleich zu Titanimplantaten nicht nur ebenso gute Erfolge, sondern sie haben auch noch Vorteile in Bezug auf die Weichgewebeakzeptanz [27].
Eine prospektive randomisierte klinische Vergleichsstudie von zweiteiligen Zirkonoxid- und Titanimplantaten als Einzelzahnersatz an einer kleinen Kohorte (14 Zr- und 14 Ti-Implantate) ergab nach einem Zeitraum von 80 Monaten keine signifikanten Unterschiede in Bezug auf Belastungsstabilität in Funktion und untersuchte parodontale Marker [28].

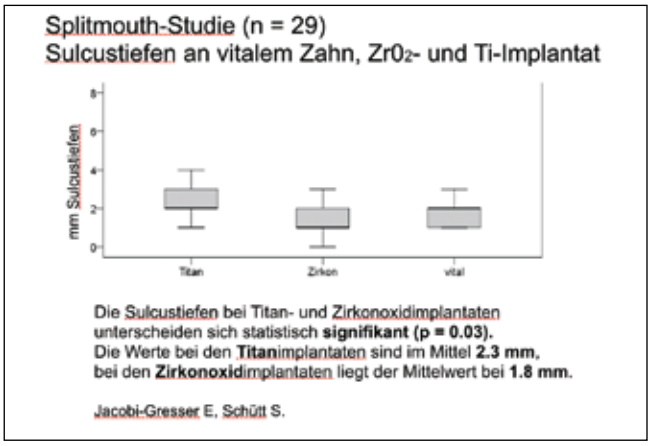

Abb. 3: Sulcustiefen Titan vs. Zirkon.

Bakterien und Materialpartikel als Trigger für Periimplantitis

Die Bedeutung der oralen mikrobiellen Belastung als synergistischer Faktor zur Partikel-induzierten Aktivierung der Inflammasom-Kaskade in den Makrophagen wurde beschrieben. Die Aktivierung der Inflammasome führt zur Bildung des proentzündlichen Zytokins IL-1 b. In-vivo- und in-vitro-Studien belegen die verminderte Biofilmausprägung an der Zirkonoberfläche im Vergleich zu der des Titans [29,30]. Die Biofilmakkumulation wird beeinflusst durch Oberflächenmerkmale der eingebrachten Materialien, wie ihre chemische Zusammensetzung, Beschichtung und deren Rauigkeit sowie der freien Oberflächenenergie [31]. Die mikrobielle Belastung im Mundraum fördert die Korrosionstendenz an der Titanimplantatoberfläche zusätzlich. Dieser milieuverändernde mikrobielle Einfluss durch parodontale Frühkolonisierer zeigt sich in einer Entwicklung zur Mucositis- und Periimplantitis und hat zudem zur Folge, dass die Oberflächenkorrosion am Titanimplantat getriggert wird und vermehrt Metallabsiedlungen entstehen [32]. Korrosionsprozesse wiederum führen zu einer Verschiebung des Mikrobioms von der „gesunden" diversifizierten zur pathologischen weniger diversifizierten Keimbeladung. Die Menge an Titankorrosionsprodukten im periimplantären Gewebe und der Periimplantitis korrelieren nachweislich [33,34].
Im entzündeten periimplantären Gewebe wurden 8-fach höhere Partikelmengen gefunden als um „gesunde" Implantate, die keine oder eine geringe Partikellast aufwiesen. Die Autoren schlussfolgern, dass diese Befunde eine Assoziation von Korrosi-

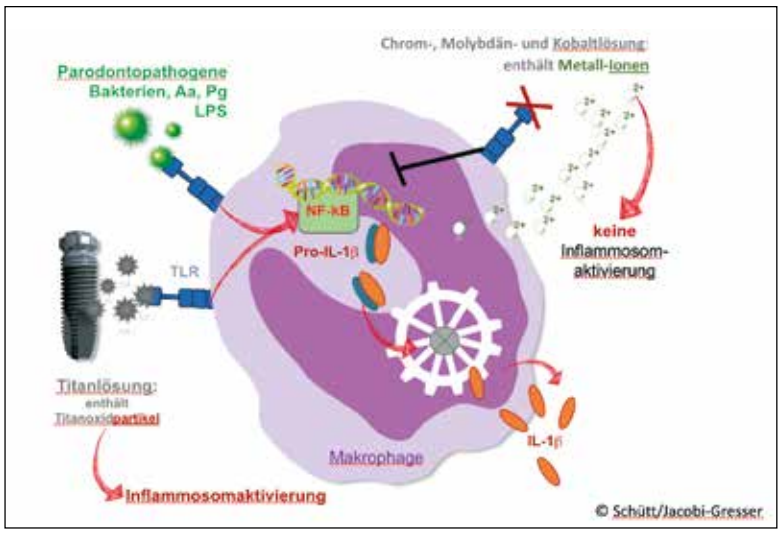

Abb. 4: Modell der Inflammasom-Aktivierung in Makrophagen durch LPS von Bakterien und durch Titanpartikel.

onsprodukten und Periimplantitis bestätigen und die Rolle von Korrosionsprodukten auf die Modifizierung der periimplantären Mikrobiomstruktur und -diversifität bekräftigen. Wenn auch der Einfluss der mikrobiellen Kontamination der Implantatoberfläche auf die periimplantäre Entzündung nicht zu leugnen ist, unterscheidet sich die Periimplantitis in ihrer Komplexität von einer Parodontitis aufgrund von zusätzlichen Korrosionsprodukten des Implantatmaterials, welche durch leicht saure pH-Verhältnisse und Bakterien-LPS getriggert wird [35].
Präklinische und klinische Untersuchungen zu parodontologischen Parametern um „gesunde" Titan- und Zirkonimplantate zeigen in Bezug auf die Sulcustiefen statistisch signifikante Unterschiede [36,37]. Die Werte erweisen sich sowohl im Tiermodell als auch beim Patienten höher bei den Titanimplantaten im Vergleich zu den Zirkonoxidimplantaten. Erfahrungsgemäß ist eine Sulcus-Sondierung am Zirkonoxidimplantat allerdings aufgrund der dichten fibrösen Gewebestruktur erschwert **(Abb. 3)**.

Lipopolysacharide (LPS) in Bakterienmembranen der Parodontopathogenen als auch Titanpartikel stimulieren Inflammasome in den Makrophagen und verursachen eine IL-1b-Ausschüttung. Der Effekt der Stimulation durch Titanpartikel war bei LPS-exponierten (Aa, Pg, e.coli) Makrophagen verstärkt. Titan-Ionen allein führen nicht zur Transkription der Inflammasome. Die in periimplantären Geweben gefundenen Ti-Mengen waren ausreichend um die IL-1b-Ausschüttung in-vitro zu stimulieren [38,39].
Eine Evaluation von diversen Inflammations-Markern im Gewebe um Implantateinheilkappen aus Titan im Vergleich zu Zirkonoxid ergaben einen signifikant höheren Nachweis von diversen Entzündungsparametern bei Verwendung von Titan in Bezug auf alle untersuchten Marker [40]. Deutlich erhöhte systemische Marker für silent inflammation-Prozesse fanden sich bei Patienten mit Titanimplantaten Grad 5 (Titanlegierung Ti-Al6-V4), die mehr als 10 Jahre in situ waren in Kombination mit Amalgamfüllungen im Vergleich zur Kontrollgruppe ohne Implantat und Füllungen und auch zur Patientengruppe mit Amalgamfüllungen aber ohne Implantate [41].

Abb. 5: Röntgenologischer Ausgangsbefund.

aMMP-8 und Calprotectin als Entzündungsfrühmarker

Die aktivierte Matrix-Metalloproteinase-8 gilt als eine der destruktivsten Kollagenasen bei Parodontitis und Periimplantitis. Sie hat Bedeutung als Früherkennungsmarker bei Parodontitis und Periimplantitis. Ergebnisse einer aMMP-8-Studie an Patienten mit Titan- oder Zirkonabutments im Split-Mouth-Design zeigten, dass sich die aMMP-8-Werte als Ausdruck einer Kollagenolyse zu jedem der Messzeitpunkte als statistisch signifikant niedriger im Gewebe um Zirkonabutments im Vergleich zu den Werten um Titanaufbauten erwiesen [42].
Bisher unveröffentlichte Ergebnisse von Untersuchungsreihen der Autorin zur Entzündungsreduktion bei Biofilm-initiierter Parodontitis und auch Periimplantitis durch den Einsatz natürlicher ätherischer Ölmischungen zeigten in Laboranalysen eine deutliche Abnahme der aMMP-8-Werte als Ausdruck einer effektiven antientzündlichen Wirkung. Dieser Effekt ist inzwischen in der eigenen Klientel auch für den noch frühzeitiger gebildeten parodontalen Entzündungsmarker Calprotectin bestätigt. Die eigene über 10-jährige klinische Erfahrung bestätigt die stabilen entzündungsfreien periimplantären Weichgewebeverhältnisse und die geringere Inzidenz einer Periimplantitis um zweiteilige ATZ-Implantate. Periimplantitiden konnten beobachtet werden bei Verbleib von Kleberresten nach Einbringen von Abutment und Krone oder auch bei Titanpartikelbelastung im Gewebe nach Verlust eines Titanimplantates und Reimplantation eines Zirkonoxidimplantates an gleicher Stelle oder in unmittelbarer Umgebung. Analysen zur Struktur und Reinheit von Keramikimplantatoberflächen wurden an vier verschiedenen Y-TZP-Implantaten und einem ATZ-Implantat durchgeführt. Alle Systeme unterschieden sich in der Oberflächenmorphologie und wiesen keinerlei Verunreinigungen auf, die Anlass zu unerwünschten immunologischen Reaktionen geben könnten [43].
In der Literatur werden neben den Vorteilen von Zirkonoxid-Implantaten in der ästhetischen Zone aufgrund der hellen Farbe, die geringere Biofilmadhäsion in in-vitro- und in-vivo-Studien [44-46] und die höhere Korrosionsfestigkeit gegenüber dem Implantatwerkstoff Titan hervorgehoben [1].
Augenscheinlich sind die ästhetischen Vorteile des Zirkonoxid-Implantatwerkstoffes im Vergleich zum Titan insbesondere in der anterioren ästhetischen Zone bei Patienten mit dünner Gingiva unter 2 mm [47] **(Abb. 5-8)**.

Abb. 6: Klinischer Ausgangsbefund.

Abb. 7: Zustand nach Eingliederung der E-max-Krone auf Implantat 22.

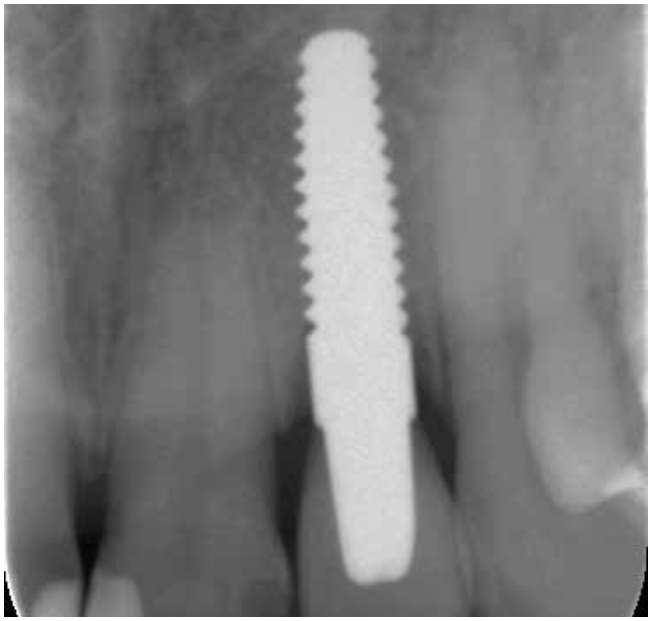

Abb. 8: Kontrolle nach zwei Jahren.

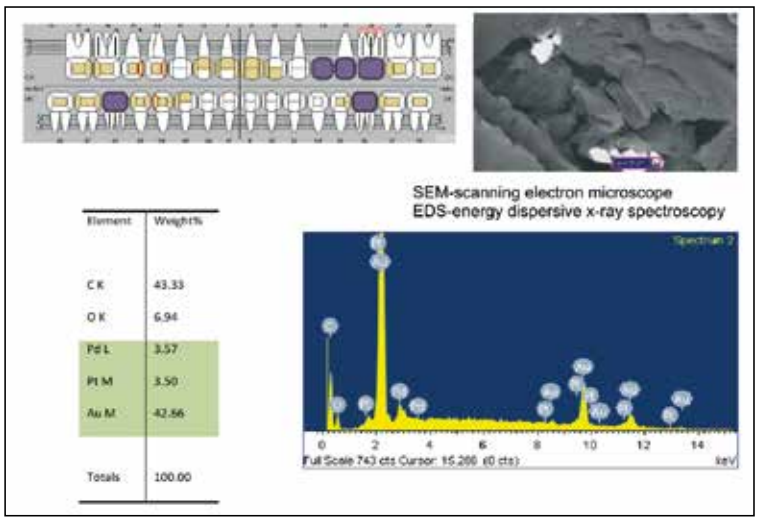

Abb. 9: SEM-Nachweis von Zr und Al.

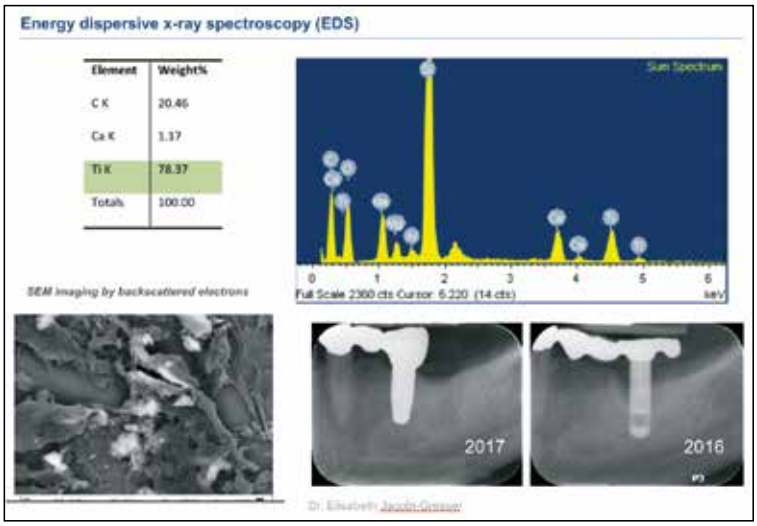

Abb. 10: EDS-Nachweis von Zr und Al.

Gewebeuntersuchungen an Zirkonoxidimplantaten

Bei der Implantatfreilegung gewonnene humane Gewebe um eingeheilte ATZ-Implantate weisen ein feinpartikuläres, gleichmäßig verteiltes Material auf, zeigten eine epitheliale Hyperplasie, fibröse Strukturen, Immunzellen und dichte Zellinfiltrate ohne Nachweis von Fremdkörperriesenzellen. Die histologischen Befunde unterscheiden sich grundlegend von jenen um Titanimplantate, die eine lockere Gewebestruktur, fokale Anhäufungen von Titanpartikeln unterschiedlicher Form- und Größe mit stärkeren Makrophagen- und Lymphozyteninfiltrationen als auch eine höhere Anzahl an Blutgefäßen aufweisen [9]. Neben diversen in der EDS-Analyse nachgewiesenen Elementen fällt die Häufung von Aluminium auf, welches neben einer ubiquitären Verbreitung in unserer Umwelt auch bis zu 20 % in der ATZ-Zirkonoxidkeramik vorhanden ist [48]. Aluminium konnte im Rahmen dieser Untersuchungsreihe allerdings in geringer Menge auch im Gewebe gesunder Probanden ohne Implantate nachgewiesen werden. Weitere Elemente, wie z. B. Gold, Silber, Palladium, Titan, die nicht aus den Zirkonoxidimplantaten abgesiedelt sein können, sind auf die prothetischen Versorgungen zurückzuführen, die sich über Jahre in der Mundhöhle befunden haben oder noch befinden **(Abb. 9-11)**.

Studien an der Universität Buenos Aires zu periimplantären Gewebeproben aus der Nackenhaut der Wistar-Ratte, in die ATZ-Implantatscheiben implantiert und nach 6 Monaten freigelegt worden waren, wurden geteilt und einerseits einer histologischen Untersuchung und der Evaluation von Partikeln unterzogen (EDS) und andererseits spektrometrisch (ICP-MS) zur Darstellung von Elementen wie Aluminium- und Zirkonium analysiert. Neben dem histologischen Nachweis von Aluminium- und Zirkonoxidpartikeln zwischen Zellen aber auch intrazellulär im Makropha-

gen konnte eine signifikant höhere Anzahl von Mastzellen im Vergleich zu gesunden Kontrollgeweben dargestellt werden [49] **(Abb. 12)**.

Aktuelle Daten aus einer Vergleichsstudie im Tiermodell zur Partikeldissemination um Schraubenimplantate in der Maxilla von Minischweinen nach einer 12-wöchigen Liegezeit ergaben eine mehr als doppelt so hohe Materialbeladung des periimplantären Gewebes bei Titan- im Vergleich zu Y-TZP-Implantaten. Die jeweils maximale Anreicherung fand sich im Bereich der äußeren Schraubengewindespitzen; dies lässt auf eine durch mechanische Reibung (Tribosion) beim Inserieren verursachte Absiedlung von Mikro- und Nanopartikel schließen. Die toxische Auswirkung auf Zellen und die Schädigung ihrer DNA war bei Zirkonoxid signifikant geringer als jene von Titan in humanen Zellen gemessenen und lag unterhalb des als toxisch geltenden Bereichs [50]. In einer komparativen Studie, die neben immunologisch-entzündlichen Parametern die toxikologischen Auswirkungen von Nano-/Mikropartikellast im Gewebe untersuchte, war eine verstärkte Bildung von freien Radikalen (ROS) bei Titanpartikeln im Vergleich zu Zirkonoxidpartikeln zu finden [51].

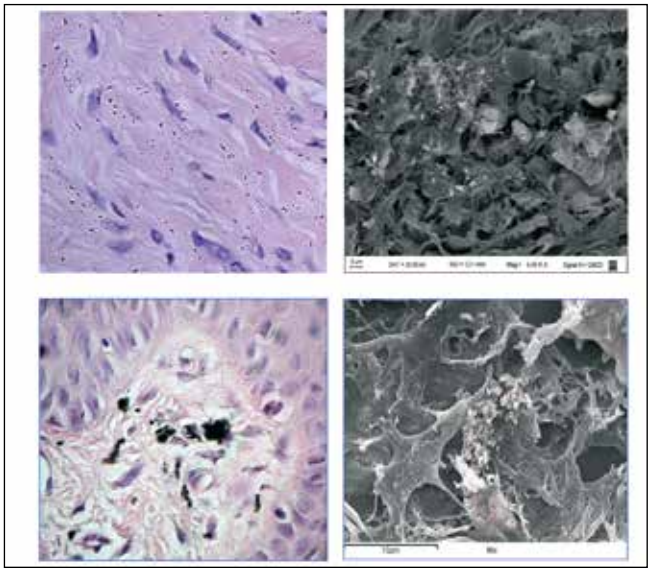

Abb. 11: Oben: Partikel im Gewebe um Zirkonoxid-Implantate, unten: Titanpartikel im Gewebe (Darstellung jeweils Licht- und Elektronenmikroskopisch).

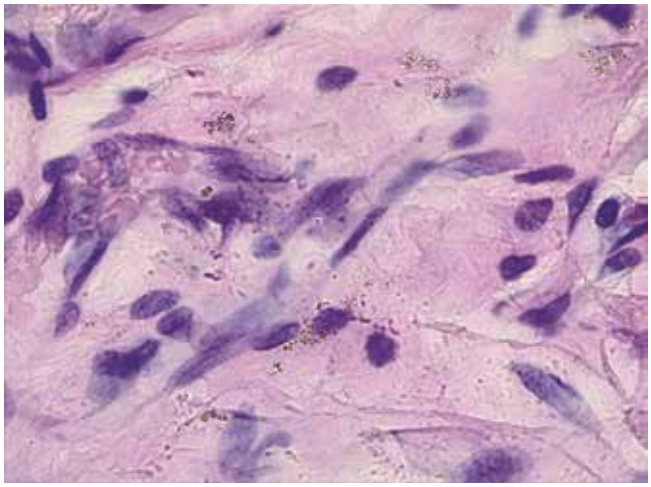

Abb. 12: Feinpartikuläre Ablagerungen im Gewebe um Zirkonoxidimplantat.

Fazit

Weitere systemische Belastungen durch oral eingebrachte Metalle, aber auch durch andere zahnärztliche Werkstoffe, können einen entzündlichen Dauerreiz für das Immunsystem darstellen. Schon die Reduktion von oralen Metallen und deren negativen Auswirkungen durch den überlegten Einsatz moderner Hochleistungskeramiken kann eine Entlastung des Immunsystems bewirken. Hierzu zählt auch der bevorzugte Einsatz von Zirkondioxid als Implantatmaterial und als Werkstoff in der prothetischen Rehabilitation.

In präklinischen und klinischen Studien zeichnen sich Zirkonoxidimplantate durch gute Osseointegration, gute Materialstabilität, gute immunologische und toxikologische Verträglichkeit, gute Hart- und Weichgewebestabilität und optimale Ästhetik aus. Reversibel verschraubbare zweiteilige Implantatsysteme erlauben eine Erweiterung der prothetischen Indikationsbereiche über den Einzelzahn- und Brückenersatz hinaus und ermöglichen hybridprothetischen Ersatz mit Teleskopen und Locatoren als Verbindungselemente. Für die Beurteilung eines Langzeiterfolges und assoziierter biologischer Komplikationen über 10 Jahre hinaus stehen entsprechende wissenschaftliche Studien für Zirkonoxidimplantate noch aus. ■

Literaturverzeichnis unter
www.dimagazin-aktuell.de/literaturlisten

Bilder: © Dr. Jacobi-Gresser

Dr. Elisabeth Jacobi-Gresser

1972-1977	Studium der Zahnmedizin an der Johannes-Gutenberg-Universität in Mainz
1977-1980	Wissenschaftliche Mitarbeiterin der ZMK-Klinik der Johannes-Gutenberg-Universität Mainz und Ausbildung zur Oralchirurgin, Oberärztin (Prof. Dr. Dr. P. Tetsch)
1978	Beginn der operativen Tätigkeit in der Implantologie
1982	Gründung der Praxisgemeinschaft mit Dr. Peter Gresser
1999	Tätigkeitsschwerpunkt Implantologie
2004	Praxismerkmal Homöopathie LZK-RLP
2009	Gründungsmitglied der Deutschen Gesellschaft für UmweltZahnmedizin
2010	Tätigkeitsschwerpunkt UmweltZahnmedizin
2014–2018	Konzeption und wissenschaftliche Leitung des Curriculums „Integrative Zahnmedizin" der LZK RPL.
2018	Praxisübergabe und seither tätig in GP Dres. Igiel, Knierim und Kollegen

Dr. Elisabeth Jacobi-Gresser
c/o GP Dres. Igiel, Knierim und Kollegen
Zahnärztin für Oralchirurgie
Heidesheimerstr. 20 · 55124 Mainz
www.jacobi-gresser.de · mail@jacobi-gresser.de

LEISTUNGSVERGLEICH KERAMIKIMPLANTATE

DENTAL KOMPAKT 2020 www.dentalkompakt-online.de			
Hersteller/Vertrieb	bredent medical GmbH & Co.KG Weißenhornerstr. 2 89250 Senden	Hersteller: ZV-3 Vertrieb: Champions-Implants GmbH Champions Platz 1 55237 Flonheim	Hersteller: ZV-3 Vertrieb: Champions-Implants GmbH Champions Platz 1 55237 Flonheim
Produktname	whiteSKY	BioWin! 1-teiliges Keramik-Implantat	BioWin! 2-teiliges Keramik-Implantat
Indikationen	alle Indikationen	alle Indikationen für festsitzenden und herausnehmbaren Zahnersatz	alle Indikationen für festsitzenden und herausnehmbaren Zahnersatz
Systemteile für KFO- und extraorale Anwendungen	k. A.	k. A.	k. A.
Einheilweise	transgingival	transgingival	subgingival-, äqui- oder supragingival
Sofortbelastung	kontrollierte Sofortbelastung, geschützt durch die Nachbarzähne mit großen Kontaktflächen außerhalb der Okklusion	ja, da Champions Primärstabilität	ja, da Champions Primärstabilität
Implantatform	konisch und zylindrische Mischform für hohe Primärstabilität	konisch-zylindrisch	konisch-zylindrisch
Implantatlängen in mm	8 / 10 / 12 / 14 / 16 mm	6,0 / 8,0 / 9,0 / 11,0 / 13,0 mm; individuelle Implantatformen (Längen und Durchmesser) per Software selbst konfigurierbar	6,0 / 8,0 / 9,0 / 11,0 / 13,0 mm; individuelle Implantatformen (Längen und Durchmesser), per Software selbst konfigurierbar
Implantatdurchmesser in mm	3,5 / 4,0 / 4,5 mm	4,1 / 4,5 / 5,0 / 5,5 mm + individuelle Durchmesser	4,1 / 4,5 / 5,0 / 5,5 mm + individuelle Durchmesser
Material des Implantatkörpers	Zirkonoxid (Y-TZP)	Yttrium-stabilisiertes Mikro-Zirkon, TZP, zahnfarben	Yttrium-stabilisiertes Mikro-Zirkon, TZP, zahnfarben
Oberflächendesign	gestrahlt	gestrahlt im Spezialverfahren (patentiert)	gestrahlt im Spezialverfahren (patentiert)
Doppelt sterile Verpackung	einfach	einfach, Sterilität fünf Jahre gewährleistet	einfach, Sterilität fünf Jahre gewährleistet
Farbkodierung	gelb 3,5 mm, rot 4,0 mm, schwarz 4,5 mm	BioWin!: schwarze Verpackung	BioWin!: schwarze Verpackung
Material des Abutments	inklusive, da einteilig	einteilig, daher kein Abutment; fakultativ: auf den Vierkant zementierbare Prep-Caps aus Zirkon oder Titan Grad 5; fakultativ: LOCs aus Titan Grad 5	Glasfaser
Kopplungsdesign zum Abutment	einteiliges Implantat	k. A.	k. A.
Prothetikkomponenten für die Angusstechnik	entfällt	nicht erforderlich	nicht erforderlich
Prothetikkomponenten für die Titantechnik	entfällt	nicht erforderlich	Klebebasis
Spezielle Ästhetikkomponenten	Zirkon weist beste Voraussetzungen für die Weichgewebsanlagerung auf und führt zu einer optimalen Rot-Weiß-Ästhetik; weißes Implantat verhindert Gingivaschatten; Prothetikkappe zur Ausformung der Gingiva für Rot-Weiß-Ästhetik	Prep-Caps aus Zirkon – diese sind fakultativ einsetzbar, insbesondere bei großen Pfeilerdivergenzen und Sofortimplantationen (GTR & GBR)	Zirkon ICAs und Zirkon Prep-Caps
CNC-gefräste Teile für die Lasertechnik	entfällt	nicht erforderlich	nicht erforderlich
Verbindungen schraub- oder zementierbar?	entfällt	zementierbar	zementierbar
Systemkonformes Chirurgiewerkzeug in Trays, sterilisierbar?	ja, OP-Tray und Bohrerprotokoll identisch mit SKY Titanimplantaten	ja	ja
Systemkonformes Prothetikwerkzeug in Trays, sterilisierbar?	entfällt	ja	ja
Drehmomentschlüssel	ja	ja, von 15-80 Ncm	ja, im Champions OP-Tray, maximales Drehmoment 30 Ncm
Mittlerer Implantatpreis	348,- Euro	390,- Euro	450,- Euro inkl. Post (Stiftaufbau)
Auf dem Markt seit:	2006	2005	2009
Anwender in Deutschland/weltweit	k. A.	k. A.	weltweit
Wissenschaftliche Referenzen	10-Jahres-Langzeitergebnisse, Veröffentlichungen in Peer-reviewed-Journals; auf Anfrage erhältlich	universitäre 5-Jahres-Studie	universitäre 2-Jahres-Studie
Kundenservice-Telefon	073 09 / 872 600	067 34 / 914 080	067 34 / 914 080
Homepage	www.bredent-medical.com	www.champions-implants.com	www.champions-implants.com

LEISTUNGSVERGLEICH KERAMIKIMPLANTATE

Dentalpoint AG Bodenäckerstrasse 5 CH-8957 Spreitenbach	Dentalpoint AG Bodenäckerstrasse 5 CH-8957 Spreitenbach	FairImplant™ FairImplant GmbH Kieler Straße 103–107 25474 Bönningstedt
Zeramex P6	Zeramex XT	FairWhite™
alle Indikationen	alle Indikationen	alle Indikationen; optimiert für hohe Festigkeit, maximale Primärstabilität und IBIC, metallfreie Chirurgie möglich
nein	nein	k. A.
sub- und transgingival	sub- und transgingival	einphasig und transgingival
nein	nein	ja
zylindrisch	konisch-zylindrisch	Keramik-gerecht, konisch-zylindrisch, selbst-schneidendes Gewinde und prothetischer Kopf; Austrittsform Parallel: Implantat passt sich der gegebenen Knochensituation an; Austrittsform Schulter: vorgegebene Austrittsform
8 / 10 / 12 mm	8 / 10 / 12 / 14 mm	8 / 10 / 13 mm
3,3 / 4,1 / 4,8 mm	4,2 / 5,5 mm	3,5 / 4,2 / 5,0 mm
Zirkonoxid ATZ, ZrO_2-ATZ-BIO-HIP	Zirkondioxid ATZ ZrO_2-ATZ-A-BIO-HIP (4,2 / 5,5 mm)	Ziraldent®, hochfest Biegefestigkeit 2.000 MPa
Zerafil™ (gestrahlt / geätzt)	Zerafil™ (gestrahlt / geätzt)	ossäre Oberfläche ZircaPore®, rau aufgesintert ohne Rissinduktion durch Strahlen oder Schleifen
ja, mit selbstklebendem Label für Patientendatei	ja, mit selbstklebendem Label für Patientendatei	ja
ja	ja	ja
Zirkonoxid ATZ, ZrO_2-ATZ-BIO-HIP	Zirkondioxid ATZ, ZrO_2-ATZ-BIO-HIP Zirkondioxid TZP-A, ZrO_2-TZP-A (individualisiertes Abutment)	entfällt
verschraubt mit Vicarbo® Schraube, 100 % metallfrei	verschraubt mit Vicarbo® Schraube, 100 % metallfrei	entfällt
k. A.	k. A.	entfällt
k. A.	k. A.	entfällt
verschraubte CAD/CAM-Basis; gerade, abgewinkelte und zementierte LOCATOR®- Abutments aus Zirkondioxid	verschraubte CAD/CAM-Basis; verschraubte Zirkonabutments (gerade, abgewinkelte und individualisierte); verschraubtes Provisorium	Kopf ist präparierbar
nein	nein	k. A.
verschraubbar oder zementierbar, 100 % metallfrei	verschraubt mit Vicarbo® Schraube, 100 % metallfrei	zementierbar
ja	ja	ja, optimiert für maximale Primärstabilität und IBIC, metallfreie Chirurgie möglich
ja	ja	nicht notwendig
ja	ja	ja
380,- Euro (im 10er-Paket 278,- Euro) zzgl. gesetzl. MwSt.; inkl. Einheilkappe	380,- Euro (im 10er-Paket 278,- Euro) zzgl. gesetzl. MwSt.; inkl. Einheilkappe	429,- Euro zzgl. MwSt.
2013	2017	2011
k. A.	k. A.	k. A.
auf Anfrage erhältlich	auf Anfrage erhältlich	auf Anfrage erhältlich
00 800 / 935 566 37	00 800 / 935 566 37	0 40 / 25 33 05 50
www.zeramex.com	www.zeramex.com	www.fairimplant.de

LEISTUNGSVERGLEICH KERAMIKIMPLANTATE

DENTAL KOMPAKT 2020 www.dentalkompakt-online.de			
Hersteller/Vertrieb	medentis medical GmbH Walporzheimer Str. 48-52 53474 Ahrweiler	Medical Instinct® Deutschland GmbH Graseweg 24 37120 Bovenden	Nobel Biocare AG, CH-Kloten / Nobel Biocare Deutschland GmbH Kranhaus Süd, 12. OG Im Zollhafen 24 50678 Köln
Produktname	ICX-ACTIVE WHITE	BoneTrust® balance	NobelPearl™
Indikationen	allgemeine Indikationen, Einzelzahnversorgung, Brücken- und Stegversorgung, Totalprothetikversorgung	ästhetische Einzelzahn- und Brückenversorgungen	alle Indikationen
Systemteile für KFO- und extraorale Anwendungen	entfällt	k. A.	k. A.
Einheilweise	transgingival	offen	sub- und transgingival
Sofortbelastung	möglich	ja	nein
Implantatform	konischer Implantatkern mit doppel-läufigem Kompressionsgewinde und schneidenden Gewindeflächen im Apexbereich	Zylinderschraube	konisch-zylindrisch
Implantatlängen in mm	8 / 10 / 12,5 / 15	10 / 11,5 / 13 mm	8 / 10 / 12 / 14 mm
Implantatdurchmesser in mm	4,1	4,0 / 5,0 mm	4,2 / 5,5 mm
Material des Implantatkörpers	Keramik (Y-TZP Zirkonoxid)	Zirkonoxid	Zirkondioxid ATZ ZrO_2-ATZ-A-BIO-HIP (4,2 / 5,5 mm)
Oberflächendesign	mikrorau	laserstrukturiert	ZERAFIL™ (gestrahlt/geätzt), hydrophil
Doppelt sterile Verpackung	ja	mit selbstklebendem Label für Patientenpass + HIBC-Code	ja
Farbkodierung	nein	ja	ja
Material des Abutments	Zirkondioxid (Y-TZP)	entfällt, da einteilig	Zirkondioxid ATZ ZrO_2-ATZ-A-BIO-HIP
Kopplungsdesign zum Abutment	einteiliges Implantat, erhältlich in zwei unterschiedlichen Gingivahöhen (2,5 mm und 4,5 mm)	entfällt, da einteilig	verschraubt mit VICARBO Schraube, 100 % metallfrei
Prothetikkomponenten für die Angusstechnik	entfällt	entfällt	k. A.
Prothetikkomponenten für die Titantechnik	entfällt	entfällt, da einteilig	k. A.
Spezielle Ästhetikkomponenten	entfällt	Der prothetische Anteil des Implantates kann wie ein natürlicher Zahn beschliffen und abgeformt werden.	verschraubte CAD/CAM-Basis; verschraubte, gerade und abgewinkelte Zirkonabutments; verschraubtes, provisorisches Abutment
CNC-gefräste Teile für die Lasertechnik	entfällt	entfällt	nein
Verbindungen schraub- oder zementierbar?	zementierbar	Zement / Kleber	verschraubt mit VICARBO Schraube, 100 % metallfrei
Systemkonformes Chirurgiewerkzeug in Trays, sterilisierbar?	ja	ja	ja
Systemkonformes Prothetikwerkzeug in Trays, sterilisierbar?	entfällt	entfällt	ja
Drehmomentschlüssel	ja	ja	ja
Mittlerer Implantatpreis	333,- Euro	325,- Euro	auf Anfrage
Auf dem Markt seit:	2018	2017	2018
Anwender in Deutschland/weltweit	k. A.	k. A.	k. A.
Wissenschaftliche Referenzen	auf Anfrage	k. A.	auf Anfrage
Kundenservice-Telefon	026 41 / 911 00	055 93 / 951 96	02 21 / 500 855 90
Homepage	www.medentis.de	www.medical-instinct.de	www.nobelbiocare.com/pearl

DENTAL KOMPAKT 2020 www.dentalkompakt-online.de			
Hersteller/Vertrieb	Institut Straumann AG, CH-Basel / Straumann GmbH Heinrich-von-Stephan-Str. 21 79100 Freiburg	Institut Straumann AG, CH-Basel / Straumann GmbH Heinrich-von-Stephan-Str. 21 79100 Freiburg	SDS Swiss Dental Solutions AG Konstanzerstraße 11 CH-8280 Kreuzlingen; SDS Deutschland GmbH Lohnerhofstraße 2 78467 Konstanz
Produktname	Straumann® PURE Ceramic Implantat	Straumann® PURE Ceramic Implantat	SDS1.1
Indikationen	Einzelzahnkronen und Brücken	Einzelzahnkronen und Brücken	alle Indikationen
Systemteile für KFO- und extraorale Anwendungen	entfällt	entfällt	k. A.
Einheilweise	transgingival / einzeitig	transgingival und gedeckt möglich	transgingival
Sofortbelastung	Sofortversorgung durch ein Provisorium ohne Belastung ist möglich	Sofortversorgung durch ein Provisorium ohne Belastung ist möglich.	bei Verblockung von drei oder mehr Implantaten und ausreichender Primärstabilität
Implantatform	zylindrisch	zylindrisch	Makrogewinde DT (dynamic thread®); Mikrogewinde 0,04 mm im belasteten Bereich
Implantatlängen in mm	8 / 10 / 12 / 14 mm	8 / 10 / 12 / 14 mm	8 / 11 / 14 / 17 mm
Implantatdurchmesser in mm	3,3 / 4,1 mm	4,1 mm	3,2 / 3,8 / 4,6 / 5,4 mm
Material des Implantatkörpers	Zirkondioxid (Y-TZP)	Zirkoniumdioxid (Y-TZP)	Zirkonoxid (TZP-A) Biokeramik
Oberflächendesign	ZLA™ Oberfläche mit Mikro- und Makro-Rauigkeiten, ZrO-gestrahlt und geätzt	ZLA™ Oberfläche mit Mikro- und Makro-Rauigkeiten, ZrO-gestrahlt und geätzt	gestrahlt mit Zirkonoxid
Doppelt sterile Verpackung	ja	ja	ja, mit selbstklebendem Label für Patientendatei + GS-1 Barcode
Farbkodierung	ja	ja	k. A.
Material des Abutments	Zirkondioxid (Y-TZP)	Kernaufbau aus TAN-Legierung	Zirkonoxid (TZP-A) Biokeramik
Kopplungsdesign zum Abutment	einteiliges Implantat	Flat-Top-Verbindung, CI RD	Hybridimplantat: einteilig
Prothetikkomponenten für die Angusstechnik	entfällt	entfällt	k. A.
Prothetikkomponenten für die Titantechnik	entfällt	entfällt	k. A.
Spezielle Ästhetikkomponenten	zahnfarbenes Keramikimplantat, prothetische Flexibiltät durch unterschiedliche Aufbauhöhen, vollästhetische Versorgung via C/C und moderner Keramikmaterialien	zahnfarbenes Keramikimplantat, Gingivaformer aus Zirkoniumdioxid, prothetische Flexibiltät durch unterschiedliche Aufbauhöhen, vollästhetische Versorgung via CAD/CAM und moderner Keramikmaterialien	im einteiligen Implantat integriert, Mesioabutment
CNC-gefräste Teile für die Lasertechnik	entfällt	entfällt	k. A.
Verbindungen schraub- oder zementierbar?	einteiliges Implantat: zementierbar	zementierbar und reversibel verschraubt	verschraubbar, zementierbar
Systemkonformes Chirurgiewerkzeug in Trays, sterilisierbar?	ja	ja	Chirurgieinstrumente aus ATZ-Zirkonoxid
Systemkonformes Prothetikwerkzeug in Trays, sterilisierbar?	entfällt	ja	k. A.
Drehmomentschlüssel	ja	ja, Eindrehmoment 35Ncm	25–65 Ncm
Mittlerer Implantatpreis	489,- Euro	390,- Euro	395,- Euro
Auf dem Markt seit:	2012	2018	2014 (Weiterentwicklung von SDS 1.0 seit 2012)
Anwender in Deutschland/weltweit	k. A.	k. A.	500 Deutschland, 800 weltweit
Wissenschaftliche Referenzen	ja, auf Anfrage	ja, auf Anfrage	auf Anfrage
Kundenservice-Telefon	07 61 / 450 13 33	07 61 / 450 13 33	D: +49 75 31 / 891 68 60, CH: +41 71 55 / 636 70
Homepage	www.straumann.com/pure	www.straumann.com/pure	www.swissdentalsolutions.com

LEISTUNGSVERGLEICH KERAMIKIMPLANTATE

DENTAL KOMPAKT 2020 www.dentalkompakt-online.de			
Hersteller/Vertrieb	SDS Swiss Dental Solutions AG Konstanzerstraße 11 CH-8280 Kreuzlingen; SDS Deutschland GmbH Lohnerhofstraße 2 78467 Konstanz	SDS Swiss Dental Solutions AG Konstanzerstraße 11 CH-8280 Kreuzlingen; SDS Deutschland GmbH Lohnerhofstraße 2 78467 Konstanz	Z-Systems GmbH Bismarckallee 22 79098 Freiburg
Produktname	SDS1.1 / SDS2.0 bone growing implants „balcony“, „oval“, „sinus“, „disk“ und „short“	SDS2.0	Z5c (zweiteilig)
Indikationen	Sinuslift / Sofortimplantation / geringes Knochenangebot	alle Indikationen	alle Indikationen
Systemteile für KFO- und extraorale Anwendungen	k. A.	k. A.	k. A.
Einheilweise	transgingival / gedeckte Einheilung	gedeckte Einheilung (tissue-level)	sub- und transgingival
Sofortbelastung	bei Verblockung von drei oder mehr Implantaten und ausreichender Primärstabiliät	bei Verblockung von drei oder mehr Implantaten und ausreichender Primärstabilität	ja, bei ausreichender Primärstabilität und Knochenqualität
Implantatform	Makrogewinde DT (dynamic thread®); Mikrogewinde 0,04 mm im belasteten Bereich	Makrogewinde DT (dynamic thread®); Mikrogewinde 0,04 mm im belasteten Bereich	Zylinderschraube mit verschiedenen Abutments
Implantatlängen in mm	08 / 11 / 14 mm, short 06 mm	8 / 11 / 14 mm	8 / 10 / 12 mm
Implantatdurchmesser in mm	3,8 / 4,6 / 5,4 mm	3,8 / 4,6 / 5,4 / 7,0 / 9,0 mm	4 / 5 mm
Material des Implantatkörpers	Zirkonoxid (TZP-A) Biokeramik	Zirkonoxid (TZP-A) Biokeramik	Zirkolith® / hochstabile, beschleifbare Biokeramik mit proprietärer Fertigungstechnologie (ISO 13356:2008)
Oberflächendesign	gestrahlt mit Zirkonoxid	gestrahlt mit Zirkonoxid	mikro-makrorauhe Oberfläche, nicht säuregeätzt, sandgestrahlt und laserstrukturiert (SLM®)
Doppelt sterile Verpackung	ja, mit selbstklebendem Label für Patientendatei + GS-1 Barcode	ja, mit selbstklebendem Label für Patientendatei + GS-1 Barcode	ja, mit selbstklebendem Label für Patientendatei, keramikschonende Plasma-Sterilisation
Farbkodierung	k. A.	k. A.	ja, zur Vereinfachung des OP-Handlings
Material des Abutments	Zirkonoxid (TZP-A) Biokeramik	Zirkonoxid (TZP-A) Biokeramik	Zirkolith®-Keramik mit proprietärer Fertigungstechnologie
Kopplungsdesign zum Abutment	einteilig oder verschraubt: Schrauben aus Titan, Gold oder Pekkton	Schrauben aus Titan, Gold oder Pekkton	zweiteilig, konische Innenverbindung, geklebt (Panavia SA Zement Automix)
Prothetikkomponenten für die Angusstechnik	k. A.	k. A.	k. A.
Prothetikkomponenten für die Titantechnik	k. A.	k. A.	k. A.
Spezielle Ästhetikkomponenten	im einteiligen Implantat integriert, Mesioabutment zweiteilig: Standardabutment, Standardabutment + 1,5 mm, abgewinkeltes Abutment 15	Standardabutment, Standardabutment +1,5 mm, abgewinkeltes Abutment 15°	Abutment gerade und anguliert (15°), ohne Indexeinschränkung; frei positionierbar, Abutment ist nach der Zementierung beschleifbar, wie ein natürlicher Zahn
CNC-gefräste Teile für die Lasertechnik	k. A.	k. A.	k. A.
Verbindungen schraub- oder zementierbar?	verschraubbar, zementierbar	verschraubbar, zementierbar	zementierbar
Systemkonformes Chirurgiewerkzeug in Trays, sterilisierbar?	k. A.	Chirurgieinstrumente aus ATZ-Zirkonoxid	ja, in Zirkonoxid
Systemkonformes Prothetikwerkzeug in Trays, sterilisierbar?	Chirurgieinstrumente aus ATZ-Zirkonoxid	ja	ja
Drehmomentschlüssel	25–65 Nm	25–65 Nm	10-50 Ncm
Mittlerer Implantatpreis	SDS1.1: 445,- Euro, SDS2.0: 360,- Euro, SDS2.0 short: 310,- Euro	310,- Euro	390,- Euro inkl. Einheilkappe
Auf dem Markt seit:	2017 / 2019 (disk und short)	2015 (Weiterentwicklung SDS2.0 seit 2012)	2013
Anwender in Deutschland/weltweit	500 Deutschland, 800 weltweit	500 Deutschland / 800 weltweit	k. A.
Wissenschaftliche Referenzen	auf Anfrage	auf Anfrage	auf Anfrage
Kundenservice-Telefon	D: +49 75 31 / 891 68 60 CH: +41 71 55 / 636 70	D: +49 75 31 / 891 68 60 CH: +41 71 55 / 636 70	08 00 / 500 44 10 aus dem Ausland: +49 (0)761 / 217 732 10 Fax: 018 02 / 999 100
Homepage	www.swissdentalsolutions.com	www.swissdentalsolutions.com	www.zsystems.com

DENTAL KOMPAKT 2020 www.dentalkompakt-online.de			
Hersteller/Vertrieb	Z-Systems GmbH Bismarckallee 22 79098 Freiburg	Z-Systems GmbH Bismarckallee 22 79098 Freiburg	Z-Systems GmbH Bismarckallee 22 79098 Freiburg
Produktname	Z5m	Z5m(t)	Z5s (zweiteilig, bone-level)
Indikationen	alle Indikationen	alle Indikationen, speziell für Extraktionsalveole und schlechte Knochenqualität	alle Indikationen
Systemteile für KFO- und extraorale Anwendungen	k. A.	k. A.	k. A.
Einheilweise	transgingival	transgingival	subgingival
Sofortbelastung	ja, bei ausreichender Primärstabilität und Knochenqualität	ja, bei ausreichender Primärstabilität und Knochenqualität	ja, bei ausreichender Primärstabilität und Knochenqualität
Implantatform	Standardimplantat: Zylinderschraube einteilig mit CAD-CAM-fähigem Pfosten; LC-Implantat, LockBall-Implantat	konisch, wurzelförmig	Zylinderschraube mit verschiedenen Abutments
Implantatlängen in mm	8 / 10 / 12	8 / 10 / 12 mm	8 / 10 / 12 mm
Implantatdurchmesser in mm	3,6 / 4 / 5 mm	4 / 5 mm	5 mm
Material des Implantatkörpers	Zirkolith® / hochstabile, beschleifbare Biokeramik mit proprietärer Fertigungstechnologie (ISO 13356:2008)	Zirkolith® / hochstabile, beschleifbare Biokeramik mit proprietärer Fertigungstechnologie (ISO 13356:2008)	Zirkolith® / hochstabile, beschleifbare Biokeramik mit proprietärer Fertigungstechnologie (ISO 13356:2008)
Oberflächendesign	mikro-makrorauhe Oberfläche, nicht säuregeätzt, sandgestrahlt und laserstrukturiert (SLM®)	mikro-makrorauhe Oberfläche, nicht säuregeätzt, sandgestrahlt und laserstrukturiert (SLM®)	mikro-makroraue Oberfläche, nicht säuregeätzt, sandgestrahlt und laserstrukturiert (SLM®)
Doppelt sterile Verpackung	ja, mit selbstklebendem Label für Patientendatei, keramikschonende Plasma-Sterilisation	ja, mit selbstklebendem Label für Patientendatei, keramikschonende Plasma-Sterilisation	ja, mit selbstklebendem Label für Patientendatei, keramikschonende Plasma-Sterilisation
Farbkodierung	ja, zur Vereinfachung des OP-Handlings	ja, zur Vereinfachung des OP-Handlings	ja, zur Vereinfachung des OP-Handlings
Material des Abutments	Zirkolith®-Keramik mit proprietärer Fertigungstechnologie	Zirkolith®-Keramik mit proprietärer Fertigungstechnik	Zirkolith®-Keramik mit proprietärer Fertigungstechnologie
Kopplungsdesign zum Abutment	einteilige Implantate	einteilige Implantate	zweiteilig, konische Innenverbindung, verschraubt
Prothetikkomponenten für die Angusstechnik	k. A.	k. A.	k. A.
Prothetikkomponenten für die Titantechnik	k. A.	k. A.	k. A.
Spezielle Ästhetikkomponenten	Abutment ist direkt nach der Implantation beschleifbar, Weiterverarbeitung wie ein natürlicher Zahn	Abutment ist direkt nach der Implantation beschleifbar wie ein natürlicher Zahn	Auswahl von Abutments, rotationsgesichert
CNC-gefräste Teile für die Lasertechnik	k. A.	k. A.	k. A.
Verbindungen schraub- oder zementierbar?	entfällt, da einteilig	entfällt, da einteilig	verschraubt
Systemkonformes Chirurgiewerkzeug in Trays, sterilisierbar?	ja, in Zirkonoxid	ja, in Zirkonoxid	ja, in Zirkonoxid
Systemkonformes Prothetikwerkzeug in Trays, sterilisierbar?	ja	ja	ja
Drehmomentschlüssel	10-70 Ncm	10-70 Ncm	10-50 Ncm
Mittlerer Implantatpreis	490,- Euro	490,- Euro	390,- Euro inkl. Einheilkappe
Auf dem Markt seit:	2004	2014	2016
Anwender in Deutschland/weltweit	k. A.	k. A.	k. A.
Wissenschaftliche Referenzen	auf Anfrage	auf Anfrage	auf Anfrage
Kundenservice-Telefon	08 00 / 500 44 10, aus dem Ausland: +49 (0)761 / 217 732 10, Fax: 018 02 / 999 100	08 00 / 500 44 10, aus dem Ausland: +49 (0)761 / 217 732 10, Fax: 018 02 / 999 100	08 00 / 500 44 10, aus dem Ausland: +49 (0)761 / 217 732 10, Fax: 018 02 / 999 100
Homepage	www.zsystems.com	www.zsystems.com	www.zsystems.com

© 3D generator – stock.adobe.com

Immundefizienz durch HIV/AIDS

Eine interdisziplinäre Betrachtung mit Bezug zur Behandlung in der Zahnarztpraxis

Das Thema HIV bzw. AIDS polarisiert immer noch viele Patienten beim Arzt oder Zahnarzt. Durch neuere Ansätze in der Therapie sowie rezente Studienergebnisse sind jedoch viele ältere Lehrmeinungen überholt. Sowohl im Umgang mit dem Patientenkontakt als auch in der Prognose zahnärztlicher Chirurgie verändern neue Erkenntnisse die Behandlungsbedingungen.

HIV ist die Abkürzung für: „Human Immunodeficiency Virus", was in etwa mit „menschliches Abwehrschwäche-Virus" übersetzt werden kann. Ohne eine Behandlung der Virus-Infektion kann der menschliche Körper Krankheitserreger wie Bakterien, Pilze oder Viren nicht mehr suffizient bekämpfen. Nach einer meist längeren Phase der Latenzzeit können opportunistische Infektionen deshalb das kompromittierte Immunsystem angreifen.
Es entsteht das sogenannte AIDS (Acquired Immune Deficiency Syndrome, „erworbenes Immundefektsyndrom / erworbenes Immunschwächesyndrom"), welches eine spezifische Kombination von Symptomen beschreibt, die Folge der Zerstörung der Immunabwehr sind. Bei den Erkrankten kommt es zu lebensbedrohlichen Infektionen und Tumoren, das heißt die Patienten sterben nicht direkt an dem HI-Virus, sondern an einer Krankheit, die das Immunsystem nicht mehr hinreichend bekämpfen kann.

In Deutschland gibt es ca. 86.000 Individuen, die HIV-positiv sind. Nach Schätzungen wissen ca. 11.000 von diesen nicht, dass sie infiziert sind (Dunkelziffer).

Das RKI (Robert-Koch-Institut) unterscheidet drei „Risikogruppen":
- Männer, die Sex mit Männern haben
- Menschen, die sich über Drogenspritzen anstecken
- Menschen, die sich bei heterosexuellem Geschlechtsverkehr infizieren.

Die meisten Infizierten sind der ersten Gruppe zuzuordnen (ca. 53.000 Menschen). Die Zahl der Neuinfektionen ist zwar insgesamt eindeutig rückläufig, jedoch in den beiden anderen Gruppen leicht ansteigend. Pro Jahr liegt die Zahl der Neuinfektionen bei ca. 2.600. Zusätzlich gibt es noch zwei sehr kleine weitere Gruppen, die sich an dem HI-Virus anstecken können: Kinder, Jugendliche oder junge Erwachsene (ca. 800), die sich vor, während oder nach der Geburt über ihre Mutter infiziert haben. Die zweite kleine Gruppe sind diejenigen, die sich während einer Bluttransfusion angesteckt haben. Jedoch ist hierbei anzumerken, dass aufgrund neuerer Medikamente und Behandlungen, sowie hohen Sicherheitsstandards in der Transfusionsmedizin praktisch keine neu HIV-Infizierten hinzukommen.

Wie groß ist die Ansteckungsgefahr?

Die Übertragung des HI-Virus erfolgt nur durch Körperflüssigkeiten, wie Blut, Sperma, Vaginalsekret, Liquor und Muttermilch. Hierbei ist anzumerken, dass eine Übertragung im Alltag relativ selten ist. Es benötigt eine ausreichende Menge an Viren, die in den Körper eindringen. Das bedeutet, dass eine intakte Haut eine sichere Barriere für HI-Viren ist. Im alltäglichen Leben ist demnach eine Übertragung so gut wie ausgeschlossen. Beim Anhusten oder Anniesen, bei Berührungen oder Küssen, beim alltäglichen Zusammenleben oder auch gemeinsamer Benutzung von Tellern, Gläsern und Toiletten kommt es nicht zur Übertragung. Dementsprechend kann das auch für die Behandlung in der Zahnarztpraxis übernommen werden.

Keine Sorgen vor HIV-Übertragung in der Zahnarztpraxis

„Mit einer gemeinsamen Broschüre engagieren sich die Bundeszahnärztekammer (BZÄK) und die Deutsche AIDS-Hilfe (DAH)

gemeinsam für einen diskriminierungsfreien und entspannten Umgang mit HIV-Patienten/-innen in der Zahnarztpraxis. Die Broschüre „Keine Angst vor HIV, HBV und HCV! Informationen für das zahnärztliche Behandlungsteam" macht deutlich: Sorgen vor einer HIV-Übertragung sind unbegründet. HIV-Patienten/-innen können behandelt werden wie alle anderen."[1] Eine kostenlose Bestellung dieser Broschüren gibt es unter: www.aidshilfe.de/shop.

Behandlung

Als Maß für die Zerstörung des Immunsystems dient die Anzahl der T-Helfer-Zellen im Blut eines HIV-Infizierten. Diesem Wert wird heutzutage eine sehr große Bedeutung beigemessen. Des Weiteren sind die Viruskopien pro ml ein Wert, wie hoch das Übertragungs- bzw. Infektionsrisiko ist. Angaben zu den konkreten Zahlen sind im nächsten Kapitel aufgeführt.
Die Behandlung der HIV-Infektion wird mit der „Highly active antiretroviral therapy (HAART)" erzielt. Diese beschreibt eine Therapiekombination aus mindestens drei antiretroviralen Wirkstoffen. Das Ziel der Behandlung ist die Unterdrückung der Vermehrung des Virus bzw. von Viruskopien im Körper. Eine erfolgreiche Therapie unterdrückt die Viruslast unter die laborchemische Nachweisgrenze im Blut und unterdrückt damit das Auftreten von AIDS.

Postexpositionsprophylaxe (PEP)

Falls es jedoch doch in der Praxis oder im täglichen Leben zu einer eventuellen Übertragung von Virus-belastetem Blut kommen würde, so sollte die sogenannte Postexpositionsprophylaxe (PEP) erfolgen. Eine grobe Übersicht über die Behandlung liefert **Grafik 1** aus der sich zur Zeit in Überarbeitung befindlichen Leitlinie [2]. Die korrekte Behandlungsmethode sollte der Betriebsarzt oder Durchgangsarzt entscheiden. Hierzu finden sich aktuelle Leitlinienempfehlungen auf der AWMF Webseite (https://www.awmf.org/leitlinien/aktuelle-leitlinien/ll-liste/deutsche-aids-gesellschaft.html). In der zahnärztlichen Praxis sollte, falls es zu einer Nadelstichverletzung gekommen ist, die Wunde sofort ausgedrückt werden, so dass die Blutung aus der Wunde angeregt wird. Die gründliche Desinfektion der Wunde folgt anschließend. Nach Abschätzung der Infektionsgefahr und Dokumentation des Vorfalls, sollte eine serologische Untersuchung beim entsprechenden Betriebsarzt erfolgen. Die weitere Behandlung und Betreuung wird der ärztliche Kollege übernehmen.

Expositionsereignis	VL bei Indexperson >50 Kopiel/ml oder unbekannt	VL bei Indexperson <50 Kopien/ml
Massive Inokulation (>1 ml) von Blut oder anderer (Körper-) Flüssigkeit mit (potentiell) hoher Viruskonzentration	Empfehlen	Empfehlen
(Blutende) Perkutane Stichverletzung mit Injektionsnadel oder anderer Hohlraumnadel; Schnittverletzung mit kontaminiertem Skalpell, Messer o.ä.	Empfehlen	Anbieten
Oberflächliche Verletzung (z. B. mit chirurgischer Nadel) ohne Blutfluss Kontakt von Schleimhaut oder verletzter/geschädigter Haut mit Flüssigkeit mit potentiell hoher Viruskonzentration	Anbieten	Nicht indiziert
Perkutaner Kontakt mit anderen Körperflüssigkeiten als Blut (wie Urin oder Speichel) Kontakt von intakter Haut mit Blut (auch bei hoher Viruskonzentration) Haut- oder Schleimhautkontakt mit Körperflüssigkeiten wie Urin und Speichel	Nicht indiziert	Nicht indiziert

Die Postexpositionsprophylaxe (PEP) gibt eine grobe Übersicht über die Behandlung.

HIV in der zahnärztlichen Behandlung

Ein häufig sensibles Thema ist, neben der Behandlung von HIV-positiven Patienten und der damit verbundenen ggf. abwehrgeschwächten Immunlage mit Gefahren für den Patienten selbst, das Risiko einer HIV-Ansteckung für das Behandlungsteam und/oder anderen Patienten. Für das sogenannte HIV-Transmissionsrisiko führt die S2k-Leitlinie der Deutschen AIDS Gesellschaft folgendes aus:

„Die antiretrovirale Therapie reduziert das Risiko einer HIV-Transmission. Bei stabiler Senkung der ***Viruslast unter 50 Kopien/ml*** *ist eine HIV-Übertragung sehr unwahrscheinlich (9,78-81). Kohortendaten sprechen gegen eine HIV-Übertragung innerhalb HIV-diskordanter Paare bei unter 50 Kopien/ml supprimierter Plasmavirämie. Die Bedeutung der Viruslast hinsichtlich des Transmissionsrisikos sollte mit allen Patienten thematisiert werden." [2].*

Das bedeutet, dass bei einer HIV-Infektion des Patienten die Viruslast bekannt sein muss. Solange diese bei unter 50 Viruskopien/ml liegt, ist keine relevante Infektionsgefahr für das Behandlungsteam gegeben. „Für die Behandlung von HIV-Patienten müssen (unabhängig von der Viruslast) in der Zahnarztpraxis keine zusätzlichen Maßnahmen zur Hygiene und zum Arbeitsschutz getroffen werden" [3].
Selbstverständlich bestehen die üblichen Standardmaßnahmen weiterhin, die auch bei allen anderen Patienten getroffen werden, wie Einmalhandschuhe, Schutzbrille, Mund- und Nasenschutz, ggf. Schutzkittel. Alle benutzten Instrumente in der Praxis müssen nach der Einstufung der Risikoklassen sachgerecht gereinigt, desinfiziert und ggf. sterilisiert werden. Der Behandlungsraum wird wie üblich danach gereinigt (Desinfektion der patientennahen Flächen) [3].

Wenn die CD4-Zahl des HIV-Patienten über 200/µl liegt und keine weiteren Risikofaktoren vorliegen, sind keine besonderen perioperativen Kautelen zur Minderung des Patientenrisikos zu treffen, sofern der Eingriff bei der gesunden Normalbevölkerung ebenfalls keine Kautelen auslöst.
Falls der oben genannte Referenzbereich nicht gegeben ist, sind die

Betroffenen als Risikopatient einzustufen. Bei zahnärztlich-chirurgischen Eingriffen sollten dann ggf. eine perioperative Antibiose, plastische Deckung von Wunden und prolongierte Nachsorgen erfolgen.

HIV und Implantate – aktuelle Studienlage

Der folgende Abschnitt stammt zum Teil aus dem aktuellen MKG Update 2020 [4]. In der rezenten S3-Leitlinie „Dentale Implantate bei Patienten mit Immundefizienz" (AWMF-Registernummer: 083-034, 2019) wird zur HIV-Vorerkrankung folgendes ausgeführt [5]:
„Die HIV-Infektion und später das Acquired Immune Deficiency Syndrome (AIDS), zunächst als Epidemie mit verheerender Schwächung der Patienten wahrgenommen, entwickelte sich in den letzten 30 Jahren unter Therapie zu einer stabilen, chronischen Krankheit. Dementsprechend gibt es eine ständig steigende Anzahl von Patienten in verschiedenen Krankheitsstadien, die zu einer Implantat basierten kaufunktionellen Rehabilitation anstehen. Bei HIV-seropositiven Patienten mit einer CD4-Zellzahl > 200 Zellen/µl konnte in der Literatur keine signifikant höhere Implantatverlustrate im Vergleich zu gesunden Patienten gefunden werden. Mehrere Studien hinsichtlich der Heilungsreaktion, der allgemeinen Infektionsrate bei Implantaten oder der postoperativen Komplikationen in Verbindung mit immunologischen Werten konnten keinen signifikanten Unterschied zu gesunden Patienten zeigen [6-8].
Darüber hinaus befassen sich nur wenige Studien mit Patienten in einem stark immungeschwächten Zustand mit einer CD4-Zahl von weniger als 200 Zellen/µl. Diese Patienten sind anfällig für die Entwicklung von AIDS-Symptomen, wie opportunistische Infektionen und Neoplasien. Dennoch gab es keine Hinweise auf eine direkte Beziehung zwischen der CD4-Zahl und dem Risiko von postoperativen Infektionen nach Implantatversorgungen (59-61). In einem systematischen Überblick wurde die Verabreichung von Antibiotika als einer der Haupteinflussfaktoren bei der Analyse der Osseointegration von Zahnimplantaten bei HIV-positiven Patienten angegeben (62). Ebenso wurden in 75 % der analysierten Studien verschiedene Formen der Antibiotikatherapie bei Implantatchirurgie angewendet. Die prophylaktische Anwendung von Antibiotika reduzierte nachweislich das Risiko eines Implantatversagens, beeinflusste das Risiko postoperativer Infektionen jedoch nicht (63,64). Entsprechend empfiehlt es sich, bei der Behandlung HIV-seropositiver Patienten auf deren Anwendung zu achten" [5].

Mit einem Blick auf die aktuellen Studien zeigt sich, dass die prognostischen Implantat-Daten (Überleben, Erfolg, crestaler Knochenabbau, Raten periimplantärer Infektionen) sich in allen Studien und Metaanalysen nicht signifikant von den gesunden Kontrollen unterscheiden.

Blick in die Literatur

In einem systematischen Literatur-Review mit Metaanalyse wurden 6 kontrollierte Studien mit insgesamt 821 Implantaten (n = 493 bei 169 HIV-positiven Patienten und n = 328 bei 135 Gesunden) durch zwei unabhängige Gutachter ausgewertet. Bei einem mittlerem Follow-up von 47,9 Monaten unterschieden sich die durchschnittlichen Überlebens- und Erfolgsraten in der HIV-Gruppe auf Patientenebene (94,76 % bzw. 93,81 %) und auf Implantatebene (94,53 % bzw. 90,37 %) sowie der mittlere marginale Knochenverlust von 0,83 mm auf Patientenebene und 0,99 mm auf Implantatebene nicht von den Werten bei den gesunden Kontrollen. Die Autoren der Studie verweisen auf eine gute Implantatprognose bei HIV-Patienten mit kontrollierten Risikofaktoren und normalen CD4+ Zellzahlen [9].

In einer weiteren Studie zeigten 484 Implantate bei HIV positiven Patienten versus 805 Implantate bei HIV negativen Patienten zwischen 2006 und 2015 keine höheren Verlustraten bei HIV-Patienten insgesamt (HR = 1,4; p = 0,34). Als jedoch weitere Risikofaktoren hinzukamen, kam es zu einer signifikant höheren Verlustrate!

- HIV(+)-Patienten mit Baseline-CD4% ≤ 20 (HR = 2,72, p = 0,04)
- post-placement CD4% ≤ 20 % (HR = 2,71, p = 0,04)
- Nikotin-Abusus (HR = 2,61, p = 0,05)
- anteriores Oberkiefer-Implantat (HR = 5,82, p < 0,01)
- Protease-Inhibitor-Therapie (HR = 2,74, p = 0,04).

Demgegenüber zeigten eine Hepatitis-C-Koinfektion, viraler Titer (Viruslast), Geschlecht, Implantattyp und Restaurationstyp keinen Einfluss [10].

In einer retrospektiven Studie wurden aus 6.092 Patienten insgesamt 73 HIV-Patienten mit 261 nach Alter, Geschlecht, ethnischer Zugehörigkeit und Rauchgewohnheiten gematchten, HIV-negativen Patienten verglichen. Es zeigten sich keine Gruppenunterschiede zu Mundgesundheits-Befunden (Karies, Notwendigkeit einer Wurzelkanalbehandlung, Gingivitis, Parodontitis und Haar-Leukoplakie). Die Prävalenz an Parodontitis war bei HIV-positiven Patienten mit 16,4 % geringer als bei den gesunden Kontrollen (19,2 %) aber nicht signifikant unterschiedlich [11].

Fazit

Die anfängliche Furcht vor der HIV-Infektion zu behandelnder Patienten, einerseits bezüglich der Prognose betroffener Patienten und andererseits auch dem Ansteckungsrisiko für das Gesundheitspersonal ist durch neue Erkenntnisse und Studien einer nüchternen Einschätzung gewichen. Die Bestimmung der CD4-Lymphozyten ist vor der zahnärztlichen Behandlung ein essentieller Faktor, um den individuellen Schweregrad der Immundefizienz einschätzen zu können. Bei einer CD4-Zahl > 200/µl und dem Fehlen weiterer Risikofaktoren unterscheiden sich die perioperativen Kautelen nicht von denen bei gesunden Patienten. Die prognostischen Implantat-Daten (Überleben, Erfolg, crestaler Knochenabbau, Raten periimplantärer Infektionen) unterscheiden sich in allen Studien und Metaanalysen nicht signifikant von gesunden Kontrollen. Allerdings basiert diese Studienlage auf der Tatsache einer sehr strengen Patientenauswahl bezüglich der o. g. Risikofaktoren und dem Einhalten strenger perioperativer Kautelen. Diese Auswahlkriterien und Kautelen sollten deshalb auch außerhalb von Studien eingehalten werden. ■

Literaturverzeichnis unter www.dimagazin-aktuell.de/literaturlisten

Dr. Tim F. Wolff

2005-2010	Studium der Zahnmedizin in Witten/Herdecke
2011	Approbation und Promotion
2011-2012	Vorbereitungsassistent in allgemeinzahnärztlicher Praxis
2013	Fachkunde DVT
2013-2016	Fachausbildung zum Oralchirurgen in Wiesbaden
2015	Methodiker und Teilnahme der S3-Leitlinie „Zahnimplantate bei medikamentöser Behandlung mit Knochenantiresorptiva (inkl. Bisphosphonate)“
2016	M.Sc. in Oral Implantology
2016-2018	Leitender Fachzahnarzt für Oralchirurgie in Bad Kreuznach, Simmern und Kirn
2017/2018	Referent für Implantologie und Antiresorptiva assoziierte Kiefernekrosen
seit 2018	Angestellter Fachzahnarzt für Oralchirurgie und Juniorchef der Praxis Zahnarztpraxis am Rathaus in Karlstein am Main

Prof. Dr. Dr Knut A. Grötz

Ab 1981	Studium der Human- und Zahnmedizin sowie Philosophie (Grundstudium) an der Johannes Gutenberg-Universität Mainz
1986	Promotion zum Dr. med. dent.
1992	Promotion zum Dr. med.
1991	Zahnarzt für Oralchirurgie
1995	Facharzt für Mund-Kiefer-Gesichtschirurgie Zusatzbezeichnungen und zertifizierte Tätigkeitsschwerpunkte (TSP): Homöopathie (1997), Plastische Operationen (1999), TSP Implantologie (2001), Ultraschall-Seminarleiter Sektion Kopf-Hals, DEGUM-Stufe III (2001), Referent der Konsensuskonferenz Implantologie von BDZI, DGMKG, BDO, DGI, DGZI (2002), TSP Funktionsdiagnostik/-therapie (2004), Fachkunde „Digitale Volumentomografie, DVT“ (2007)
1999	Habilitation, Venia legendi und Priv.-Dozentur Universität Mainz
bis 2000	Wissenschaftlicher Mitarbeiter und Oberarzt an der Univ.-Klinik für Mund-, Kiefer- und Gesichtschirurgie Mainz (Prof. Dr. Dr. med. W. Wagner)
Seit 2000	Lehrauftrag der Johannes-Gutenberg-Universität
Seit 2012	Fellow des ITI

Präsident der Deutschen Gesellschaft für Implantologie im Zahn-, Mund- und Kieferbereich e.V. (DGI)

Dr. Tim F. Wolff
Zahnärzte am Rathaus
Am Oberborn 2 · 63791 Karlstein
Tel. 06188-77177 · Wolff.Tim@gmx.de

Prof. Dr. Dr. Knut A. Grötz
Tagesklinik für Mund-Kiefer-Gesichtschirurgie
Burgstraße 2-4, 65183 Wiesbaden und
Klinik für Mund-, Kiefer- und Gesichtschirurgie Helios Dr. Horst Schmidt Kliniken
Ludwig-Erhard-Str. 100 · 65199 Wiesbaden

DGI
Deutsche Gesellschaft für Implantologie

Vor Ort und Online

DGI EVENT RUST

27./28. November 2020

Implantattherapie im Spannungsfeld Ästhetik – Funktion – Zahnerhalt

THEMEN

- Disputatio: Relevanz der Ästhetik in der Implantologie
- Materialwahl in Implantologie und Implantatprothetik: Metall oder Keramik?
- Implantat-Therapie in der ästhetischen Zone: Welches ist der beste Weg?
- Rezessionsdeckung an Zahn und Implantat: Was ist möglich?
- Regenerative Therapie an Zahn und Implantat: Was ist möglich?
- Der teilbezahnte und parodontal vorgeschädigte Patient: Wie sollen wir versorgen?
- Versorgung des zahnlosen Patienten: Festsitzend oder herausnehmbar?
- Laterale Augmentation: Schalentechnik oder Blöcke?
- Therapie des vertikalen Kieferkammdefizites: Wieviel Augmentation ist nötig?
- Implantationszeitpunkt bei Jugendlichen: Wann sollen wir implantieren?
- Disputatio: Implantate im parodontal kompromittierten Gebiss

PARALLELPROGRAMM FÜR DAS PRAXISTEAM

„Wir freuen uns auf Sie beim DGI Event im Europapark Rust!“

Knut A. Grötz & Christian Hammächer
Tagungsleitung

BUCHUNG: www.dgi-fortbildung.de/rust

DGI Fortbildung / Organisation · youvivo GmbH
Tel. +49 (0) 89 55 05 209-10 · info@dgi-fortbildung.de

Der Umgang mit SARS-CoV-2 in der Zahnarztpraxis

Interview mit Prof Dr. Georg-Hubertus Nentwig zur aktuellen Corona-Situation

Covid-19 stellt Patienten und Praxispersonal vor ein riesengroßes Problem der Verunsicherung. Nicol Konrad vom MKG-PALAIS in Hanau hat mit Prof. Dr. Georg-Hubertus Nentwig, Vizepräsident der DGOI und Ärztlicher Mitarbeiter im MKG-PALAIS über die aktuelle Lage gesprochen. Auf Basis gefilterter Informationen vom RKI und der Fachgesellschaften hat er ein „Ampelsystem" und einen „Anamnesebogen" für die implantologisch-chirurgische Zahnarztpraxis entwickelt, um eine sichere Behandlung zu ermöglichen.

Prof. Nentwig, welches sind denn die Hauptprobleme, die in der niedergelassenen Zahnarztpraxis durch Corona entstanden sind?

Prof. Nentwig: Es gab große Verunsicherung auf beiden Seiten – sowohl bei den Patientinnen und Patienten als auch beim Praxispersonal. Es wurde ja von Anfang an Kontaktvermeidung und Distanz gefordert– das ist bis heute der sicherste Weg, um eine Infektion zu umgehen. Diese Prämisse lässt eine zahnärztliche Behandlung eigentlich nicht zu.

Prof. Dr. Georg-Hubertus Nentwig über den Umgang mit SARS-CoV-2 im MKG-PALAIS.

Wie sieht die heutige Situation in der Praxis aus?

Prof. Nentwig: Wir wissen seit langem, dass Barrieren eine Tröpfchen- und Aerosolübertragung – und das ist ja auch der Infektionsweg von SARS-CoV-2 – bei zahnmedizinischen Behandlungen effektiv unterbinden, und dass es ausreichend ist, wenn die zahnmedizinische Seite diese Barrieren benutzt. Gemeint sind Mund-, Nasen- und Augenschutz, die empfindliche, nicht oder nur gering keratinisierte Hautareale abdecken und damit Empfang oder Aussendung viral kontaminierter Tröpfchen verunmöglichen. Die üblichen Desinfektionsmaßnahmen tun ein Übriges, um Kontaminationsquellen weitestgehend auszuschalten.

Was hat sich konkret in Ihrem Praxisablauf verändert?

Prof. Nentwig: Änderungen gab es insbesondere im Patientenmanagement, sprich Händedesinfektion bei Betreten der Praxis, Abstandseinhaltung zu anwesenden Personen, Mund-und Nasenschutz. Hier folgen wir den aktuellen Empfehlungen des RKI und der BZÄK. Wir haben darüber hinaus eine Risikoklassifizierung in Form eines „Ampelsystems" entwickelt. Patienten der Risikokategorie „rot" werden immer erst am Ende der Sprechzeit einbestellt.

Eine wichtige Anpassung gab es auch bei der Patientenerfassung: Mit dem von uns entworfenen Covid-19-Anamnesebogen erfragen wir das aktuelle Risikoprofil unserer Patienten und vermerken das in unserer digitalen Patientenakte. Bei Aufruf der Akte poppt zeitgleich der entsprechende Risiko-Button (rot/gelb/grün) auf.

Nicol Konrad ist im MKG-PALAIS für die Praxispositionierung zuständig.

Wie hat sich das Verhalten Ihrer Patienten verändert?

Prof. Nentwig: Die Verunsicherung war zu Beginn der Krise bis etwa Anfang Mai deutlich zu spüren; viele – insbesondere ältere – Patienten sagten Behandlungen, die nicht schmerzbedingt waren, ab, um sie auf einen späteren Termin zu verschieben. Der größte Teil dieser Patienten hat sich aber jetzt wieder gemeldet, um begonnene Behandlungen – auch Prophylaxemaßnahmen – weiterzuführen oder Neutermine zu vereinbaren. Sie nehmen die Hinweise und Fürsorge hinsichtlich der Covid-19 Infektionsprophylaxe als vertrauensbildende Maßnahmen in unserer Praxis gerne zur Kenntnis.

Welche Hygiene-Maßnahmen sind Ihnen besonders wichtig zum Schutz von Personal und Patienten?

Prof. Nentwig: Alle hier erwähnten Maßnahmen bilden die Glieder der Hygienekette; reißt ein Glied, ist die Hygienekette unterbrochen und möglicherweise unwirksam. Die Barrieresituation während der Behandlung stellt dabei immer den finalen Schutzschild dar.

Gibt es spezielle Maßnahmen, die Sie seit Corona im MKG-Palais eingeführt haben?

Prof. Nentwig: Ja, wir führen intensiver und durchaus unter den Augen von Patienten und Praxispersonal Desinfektionsmaßnahmen von Griff- und Berührungsflächen, wie Türklinken und Tastaturen durch. Und es finden im Rahmen der Teambesprechungen entsprechende Unterweisungen und Briefings statt.

Covid-19
Empfehlung des RKI und der Fachgesellschaften angepasst an das MKG-PALAIS:

MKG-PALAIS

Nach den aktuellen Statements der DGZMK (Prof. Frankenberger, 16.04.20), der DGI (Prof. Grötz, 02.04.20), des RKI (23.03.20) und der DGOI (Prof. Nentwig, 21.04.2020) in Bezug auf Patientenbehandlungen in implantologisch-chirurgisch ausgerichteten Zahnarztpraxen empfiehlt sich unter Bezug auf das Patientenrisiko folgende Kategorisierung hinsichtlich des Behandlungsspektrums in unserem Zentrum MKG-PALAIS:

Kategorie ROT:

Personen, die eine typische Symptomatik aufweisen oder nachweislich mit SARS-CoV-2 infiziert bzw. an SARS-CoV-2 erkrankt sind sowie Patienten während ihrer Quarantäne-Situation.

- Behandlungsspektrum:
  Nur Schmerzbehandlung, Behandlung akuter Infektionen, Traumaversorgung, Tumordiagnostik und -therapie schnell wachsender Tumore
- Isolierter Wartebereich. Behandlung möglichst am Ende der Praxiszeit, sodass keine weitere Behandlung am selben Platz und Tag erfolgt.
- Diese Personengruppe wird Kategorie grün, sobald die Infektion ausgeheilt ist oder eine Infektion labordiagnostisch nicht nachgewiesen wurde.

Kategorie GELB:

Personen, die im Falle einer Infizierung einem erhöhten Risiko für einen schweren Covid-19-Erkrankungsverlauf unterliegen (Alter > 60 Jahre, Herzkreislauferkrankungen, Diabetes, Erkrankungen des Atmungssystems, der Leber und der Niere sowie Krebserkrankungen; medikamentöse Immunsupprimierung)

- Behandlungsspektrum:
  Wie Kategorie rot; zusätzlich alle Eingriffe, deren Unterlassung mittelfristig eine deutliche Prognoseverschlechterung bedeuten würde. Dazu zählen auch prophylaktische Maßnahmen.
- Isolierter Wartebereich unter Einhaltung der Abstandsregel. Vermeidung jeglicher Aerosolbildung.
- Diese Personengruppe wird Kategorie grün, sobald eine Immunisierung (z.B. durchlaufene Infektion, Impfung) nachweislich vorliegt.

Kategorie GRÜN:

Personen, die nicht infiziert sind, keine entsprechende Symptomatik aufweisen und keinem erhöhten Risiko in Bezug auf einen möglicherweise schweren Covid-19- Krankheitsverlauf unterliegen

- Behandlungsspektrum:
  Nicht eingeschränkt
- Isolierter Wartebereich unter Einhaltung der Abstandsregel. Vermeidung jeglicher Aerosolbildung.

MKG-PALAIS

Es obliegt den verantwortlichen ärztlichen Behandlern, eine entsprechend sorgfältige personalisierte Anamnese tagesaktuell durchzuführen, ggf. unter Rücksprache mit den behandelnden Haus- und Fachärzten. Nur auf dieser Grundlage kann die praxisinterne Einordnung in die Kategorien rot, gelb oder grün vorgenommen werden.

Die geltenden Hygienerichtlinien zum Schutz der Patienten und des Praxispersonals in Zahnarztpraxen sind einzuhalten und mit unserer Hygienefachkraft besprochen.

Zusätzlich sind in Zeiten der durch Covid-19 ausgelösten Pandemie folgende Maßnahmen obligat:

Griffflächen, die von Patienten kontaktiert werden (Türklinken, Theken etc.) sind möglichst unmittelbar nach einem Griffkontakt zu desinfizieren.

Das **gesamte Praxispersonal**, das Kontakt zu Patienten hat (Rezeption), soll einen Mund- und Nasenschutz tragen. **Ein zusätzliches Faceshield ist zu empfehlen.**

Zur Eindämmung/Vermeidung von **Aerosolen** ist der Einsatz von Turbinen, Pulverstrahlgeräten und Ultraschallscalern derzeit zu unterlassen. Der Einsatz von Kofferdam ist generell da empfehlenswert, wo er möglich ist.

Zusätzlich sollten räumliche, zeitliche und ablauftechnische Maßnahmen entsprechend der lokalen Gegebenheiten einer Einrichtung/Praxis eingeleitet werden, um die vom Robert-Koch-Institut geforderte **Abstandshaltung** möglichst effektiv umzusetzen.

Dies wurde alles mit unserer Hygienefachkraft umgesetzt.

Das Ampelsystem des MKG-PALAIS hilft bei der Risikoklassifizierung.

Und was hat sich dadurch verändert?
Prof. Nentwig: Ganz allgemein das Bewusstsein für die Verantwortung, die Jedem von uns obliegt, die Praxis als einen sicheren Ort vor Infektionen zu betreiben.

Was denken Sie, wie sich die Pandemie in den kommenden Monaten noch entwickeln und auswirken wird?
Prof. Nentwig: Ich persönlich hoffe, dass unter der Verantwortung unserer Standesorganisationen in Zusammenarbeit mit der DGZMK Datenerhebungen durchgeführt werden, die nachweisen werden, dass unter den der aktuellen Situation angepassten Hygienemaßnahmen in zahnärztlichen Praxen kein erhöhtes Infektionsrisiko der Übertragung von SARS-CoV-2 besteht.

Vielen Dank, Herr Prof. Nentwig für diesen Einblick in Ihren Praxisalltag mit Covid-19 und die Formulare, die sicherlich auch für andere Praxen eine sinnvolle Unterstützung bieten. ■

www.mkg-palais-hanau.de

MKG-PALAIS

Tagesaktueller Fragebogen
zur Einschätzung des Infektions- und Übertragungsrisikos mit SARS-CoV-2

Patientendaten:

Nachname: ..... Patienten-Nr. : .....

Vorname: .....

Haben oder hatten Sie **in letzter Zeit** eine oder mehrere dieser Beschwerden:

Bitte ankreuzen	ja	nein
• Husten	☐	☐
• Fieber	☐	☐
• Schüttelfrost	☐	☐
• Kopf- und Gliederschmerzen	☐	☐
• Atembeschwerden oder Luftnot	☐	☐
• Müdigkeit oder Appetitlosigkeit	☐	☐
• Verlust des Geruch- oder Geschmacksinns	☐	☐
Sind Sie wegen Kontakt zu mit Covid-19 infizierten Personen derzeit in Quarantäne	☐	☐
Sind Sie aktuell mit SARS-CoV-2 infiziert (durch Labortest nachgewiesen)	☐	☐

Bitte ankreuzen	ja	nein
Sind Sie über 60 Jahre alt	☐	☐
Bestehen bei Ihnen:		
• Herzkreislauferkrankungen	☐	☐
• Diabetes (Zuckerkrankheit)	☐	☐
• Erkrankungen des Atmungssystems /der Lunge	☐	☐
• Erkrankungen der Leber	☐	☐
• Erkrankungen der Nieren	☐	☐
• Krebserkrankungen	☐	☐
• Beeinträchtigungen des Immunsystems	☐	☐

Datum _____ Unterschrift _____

Der Anamnesebogen wurde auch angepasst.

© Sebastian Duda / fotolia.com

Kurzarbeit oder Kündigung in Coronazeiten

Spätestens seit Erlass der Corona-Verordnungen im März 2020 hat die Pandemie die deutsche Gesellschaft und Wirtschaft fest im Griff. In rasantem Tempo und oft nicht ganz durchdacht wurden Regeln zur Eindämmung des Virus geschaffen, gelockert und interpretiert. Auch die Zahnärztekammern des Bundes und der Länder sorgten immer wieder einmal für Unsicherheiten und Verwirrung bei ihren Mitgliedern.

Zahnärzte wie Juristen philosophierten wild über die Auslegung von im Medizinrecht unbekannten Formulierungen wie „dringende medizinische Notwendigkeit" oder „akute Behandlung". Eine klare Handlungsanweisung dafür, welche zahnmedizinischen Behandlungen denn nun sicher zulässig und welche unzulässig sein sollten, ließ sich den verschiedenen Verordnungen jedenfalls nicht entnehmen. Entsprechend vielfältig war auch die Situation in den Zahnarztpraxen. Einige Praxen stellten den Betrieb vollständig ein, andere strichen die Prophylaxebehandlungen und andere behandelten weitestgehend normal weiter. Aber auch der Patientenzufluss schwankte stark und gerade zu Beginn der gesellschaftlichen Einschränkungen wurden zahlreiche Behandlungen auch von Patientenseite abgesagt. Wohl jede Zahnarztpraxis hat damit die finanziellen Folgen der Pandemie deutlich zu spüren bekommen und nicht wenige gingen bereits den vereinfachten Weg in die Kurzarbeit oder sprachen überstürzte Kündigungen aus, um die laufenden Kosten zu verringern. Nun zeigen sich aber auch bei den weniger betroffenen Praxen die Langzeitfolgen der zurück gegangenen Umsätze und natürlich werden auch hier die Personalkosten einer genaueren Begutachtung unterzogen. Wie auch zuvor sollten hierbei aber die zu treffenden Entscheidungen gut abgewogen werden und rechtssicher erfolgen, um späteren, teuren Rechtsstreitigkeiten vor den Arbeits- oder Sozialgerichten vorzubeugen.

Kurzarbeit „anordnen"

Wenn der Arbeitgeber seine Mitarbeiter aufgrund der Pandemie nicht mehr ausreichend beschäftigen kann, kann nicht einfach Urlaub gegen den Willen der Arbeitnehmer pauschal angeordnet werden. Dies kann nur im Einvernehmen mit den Mitarbeitern erfolgen. In Betracht kommt in dieser Situation die Einführung von Kurzarbeit. Hierbei müssen allerdings auch die gesetzlichen Voraussetzungen dazu vorliegen, insbesondere kann die Kurzarbeit nicht einseitig vom Arbeitgeber angeordnet werden, sondern es muss eine entsprechende vertragliche Vereinbarung zwischen Arbeitgeber und Arbeitnehmer getroffen werden, denn die Kurzarbeit verändert das bestehende Arbeitsverhältnis einschneidend. Die zuvor vereinbarte Arbeitszeit reduziert sich und entsprechend verringert sich der Entgeltanspruch des Praxispersonals. Das ursprünglich vereinbarte Arbeitsverhältnis darf der Praxisinhaber deshalb grundsätzlich nicht einseitig und ohne Einverständnis seiner Beschäftigten verändern.

Kurzarbeit durchführen

Die Durchführung von Kurzarbeit ist erst dann möglich, wenn 10 % der in der Praxis Beschäftigten einen Arbeitsausfall haben und von einem Entgeltausfall von jeweils mehr als 10 % ihres monatlichen Bruttoentgelts betroffen sind. Hier gilt es die Werte der Beschäftigten mit allen rechtlichen Besonderheiten korrekt zu berechnen.

Die verkürzten Arbeitszeiten sind der Bundesagentur für Arbeit für den Leistungsantrag darzulegen und glaubhaft zu machen. Selbstverständlich müssen diese der Wahrheit entsprechen. Hierbei ist besondere Sorgfalt an den Tag zu legen. Denn zeigt ein Praxisinhaber verkürzte Arbeitszeiten an und stellt einen darauf basierenden Leistungsantrag, allerdings mit fehlerhaft dargelegten Arbeitszeiten, ist der Tatbestand des Sozialversicherungsbetruges gemäß § 266a StGB erfüllt. Es drohen eine Geldstrafe oder sogar bis zu 10 Jahre Freiheitsstrafe in besonders schweren Fällen.

Da es gerade in der Corona-Anfangszeit zu zahlreichen überstürzten Anträgen gekommen ist und viele sich auch auf in diesem Bereich unerfahrene Berater verlassen haben, häufen sich die hierbei entstandenen Fehler. Es sollte daher genau geprüft werden, ob und welche Voraussetzungen für die Antragstellung vorliegen.

Kündigung aussprechen

Wie auch außerhalb der Coronazeit ist die Kündigung von möglicherweise hoch qualifizierten Mitarbeitern ein gut abzuwägender Schritt. Denn auch die Krise geht vorbei und gerade dann werden für das Erzielen höherer Umsätze die zuvor gekündigten Fachkräfte plötzlich dringend benötigt. Sollte die Kündigung dennoch unumgänglich sein, gelten die üblichen arbeitsrechtlichen Regelungen. Eine coronabedingte Kündigung gibt es nicht. Es bleibt im Grundsatz dabei, dass regelmäßig ein Kündigungsgrund im Sinne des KSchG – sofern dieses anwendbar ist – vorliegen muss.

Kündigungsgrund

Es muss sich also um Gründe handeln, die entweder in der Person oder im Verhalten des Arbeitnehmers begründet oder um solche, die dringend betrieblich erforderlich sind. Eine Kündigung „wegen" Corona ist damit nicht möglich.

Eine **personenbedingte Kündigung** ist – wie der Wortlaut schon sagt – ein Grund, der in der Person des Arbeitnehmers begründet liegt. Wenn der Arbeitnehmer an Corona erkrankt ist, könnte eine krankheitsbedingte Kündigung in Betracht kommen. Die Voraussetzungen an eine solche Kündigung sind von der Rechtsprechung des BAG allerdings sehr hoch gesetzt und dürften in der Regel schon daran scheitern, dass es sich nicht um eine permanente Erkrankung handelt.

Um eine **verhaltensbedingte Kündigung** zu rechtfertigen, muss ein Pflichtenverstoß des Arbeitnehmers vorliegen. Das mehrfache oder längerfristige Nichterscheinen zur Arbeit wegen der Schul- oder Kitaschließungen genügt hierbei allein nicht. Arbeitnehmer haben in dem Fall sogar das Recht, die Arbeitsleistung nach § 275 Abs. 3 BGB zu verweigern, wenn sie betreuungsbedürftige Kinder, also Kinder unter 12 Jahren, haben und keine andere Betreuung möglich ist.

Eine **betriebsbedingte Kündigung** ist während Corona wohl der praxisrelevanteste Grund. Bei einer solchen ist zwingend darauf zu achten, dass eine ordnungsgemäße Sozialauswahl durchgeführt wird. Ob ein solcher Fall vorliegt, ist jeweils explizit im Einzelfall zu prüfen und sollte nicht ohne rechtliche Unterstützung erfolgen.

Aber auch, wenn das KSchG nicht gilt, weil regelmäßig zehn oder weniger Arbeitnehmer tätig sind oder das Arbeitsverhältnis noch keine sechs Monate besteht, so ist eine Willkürkontrolle erforderlich. Ein gewisses Maß an Verhältnismäßigkeit ist also auch hierbei erforderlich.

Fazit

Auch wenn aufgrund der wirtschaftlichen Situation der Praxis kein Weg an Einsparungen bei den Mitarbeitern vorbeiführt, sollten die zu ergreifenden Maßnahmen gründlich abgewogen und vor allem korrekt durchgeführt werden. Denn weder ein behördlich versagtes Kurzarbeitergeld noch ein teurer Arbeitsrechtsprozess führen die Praxis erfolgreich aus der Krisenzeit. ■

Nadine Ettling

Rechtsanwältin Nadine Ettling ist Fachanwältin für Medizinrecht. Schon während der Studienzeiten hat sie sich mit dem Medizinrecht befasst und sich diesem in ihrer Laufbahn als Rechtsanwältin voll und ganz verschrieben. Sie hat langjährige Erfahrung in der Begleitung außergerichtlicher und gerichtlicher Streitigkeiten und steht den Leistungserbringern aus dem Gesundheitswesen bei allen Fragen zur Durchsetzung und Abwehr zivilrechtlicher Ansprüche gerne zur Seite. Den klinischen Alltag hat sie aus Sicht der Akteure selbst kennengelernt und lässt dieses Verständnis heute in ihre Beratungen mit einfließen.

Nadine Ettling
Rechtsanwältin und Fachanwältin für Medizinrecht
Lyck+Pätzold. healthcare.recht
Nehringstr. 2 · 61352 Bad Homburg
www.medizinanwaelte.de

DENTAL KOMPAKT online
Das Vergleichsportal für Dentalprodukte
www.dentalkompakt-online.de

© Butch – stock.adobe.com

Fluktuation: Wenn die ZFA kündigt

Meist ist der Zahnarzt überrascht, wenn jemand eine Eigenkündigung vornimmt. Für die Kolleginnen kommt es bis zur Einstellung einer Neuen zu Mehrarbeit und höherem Arbeitstempo. Die dadurch entstehende Mehrbelastung kann zur Gereiztheit und nachlässiger Patientenbehandlung führen. Das Ausscheiden der Kollegin wird nicht nur vom Team bedauert, auch Patienten sind überrascht. Hinzu kommt noch die persönliche Enttäuschung des Chefs, über die Kündigung.

In Zeiten des Fachkräftemangels hat der Zahnarzt Probleme eine gleichwertige Nachfolgerin für die Ausgeschiedene zu finden. Weil sich qualifiziertes Personal nicht schnell rekrutieren lässt, kommt es für den Zahnarzt darauf an, die bestehenden Arbeitsverhältnisse zu halten.

Gründe und Auswirkungen der Personalfluktuation

Die Ursachen einer Kündigung sind vielfältig: Unzufriedenheit mit dem Gehalt, Probleme mit der Kollegin, zu wenig Eigenbestimmung, Überstunden, dauerhafte Überlastung. Fasst man alle Beurteilungskriterien, die eine Kündigung auslösen, zusammen, steht das Gehalt der Mitarbeiterin nicht mehr an erster Stelle. Denn was nützt ein besseres Gehalt woanders, wenn dort das Arbeitsklima, oder der Standort der Praxis schlecht ist? Oder die technische Ausstattung der Praxis ist nicht auf dem neuesten Stand? Wenn alle Parameter stimmen, und nur das Gehalt etwas abweicht, wird die Mitarbeiterin nicht so schnell kündigen. Von der ersten Überlegung bis zur Kündigung ist es ein langer Weg, fast nie ein spontaner Einfall. Hat der Praxisinhaber ein offenes Ohr, müsste er die Unzufriedenheit frühzeitig feststellen und einen möglichen Kündigungsgrund zumindest erahnen. Ein Gewitter kommt nur selten aus heiterem Himmel, sondern bahnt sich an. Hat jemand gekündigt, ist es oft zu spät, denjenigen noch umzustimmen, da er/sie sich schon woanders vertraglich festgelegt hat.

Was kann der Praxisinhaber tun?

Wertschätzung des Personals ist wie ein geldwerter Vorteil, ein Zusatzplus. Erlebt die Mitarbeiterin den Praxisinhaber als angenehmen und verständnisvollen Chef, wird sie sich mit der Eigenkündigung schwer tun. Manche Praxisinhaber haben geradezu ein Talent dafür entwickelt, sie sorgen für den Zusammenhalt, sehen sich selbst mehr als Coach, weniger als Chef. Praxisbindung entsteht durch den Umgang mit dem Personal. Starke Bindung an den Arbeitsplatz wirkt gruppendynamisch und strahlt auf das gesamte Team aus. Die Chef-Einstellung „Meine Mitarbeiter liegen mir am Herzen" muss für jeden erkennbar sein. Hier bieten sich zahlreiche Möglichkeiten an, vom gemeinsamen Besuch eines Open-Air-Konzerts bis zum Grillfest im Sommer oder einem gemeinsamen Ausflug. Nicht zu vergessen sind Geburtstage und das Arbeitsjubiläum der Mitarbeiterin. Alles nur Kleinigkeiten, die in der Summe jedoch wirken. Besonders wichtig ist, dass alle Faktoren, die man mit dem Begriff „Arbeitszufriedenheit" bezeichnet, erlebbar sind. Die sogenannte Wohlfühlatmosphäre durch ein harmonisches Praxisklima kostet kein Geld und vermindert die Gefahr der Kündigung. „Work Life Balance", die Vereinbarkeit von Beruf und Familie ist ein Top-Bindungsfaktor. Je größer die Zufriedenheit mit dem Arbeitsplatz, desto geringer ist die Wechselbereitschaft. Bindung entsteht auch durch die neueste technische Ausstattung der Arztpraxis, durch

attraktive Räume und einen modernen Arbeitsplatz. Eine Mitarbeiterin, die mit ihrem Arbeitsplatz voll zufrieden ist, sich als Teil der Praxis und als wichtiges Mitglied im Team sieht, kündigt nicht so schnell. Es ist wie mit den Patienten: wer zufrieden ist, bleibt der Praxis treu, nur die unzufriedenen Patienten wechseln zu einer anderen Praxis.
Das ausgeprägte Wir-Gefühl der Mitarbeiterinnen untereinander reduziert Kündigungsgedanken. Hat der Zahnarzt ein Auge auf die Zusammenarbeit untereinander und die Stimmung in seinem Team, erkennt er rechtzeitig eine kritische Situation, wie zum Beispiel Mobbingversuche und kann einschreiten.
Eine Mitarbeiterin mit „Gewalt und Überredung" festzuhalten, funktioniert nur kurzfristig. Wer gehen will, und seine Gründe dafür überzeugend darlegt, den lässt man ziehen. Verbiegt sich der Zahnarzt und macht dabei Zugeständnisse, verliert er an Autorität, und wird „ausgenutzt". Zugeständnisse an eine Person haben Folgen – die Kolleginnen erfahren davon und pochen auf Gleichbehandlung.

Employer Branding
So wie ein Medikament zur Marke wird, kann auch die Zahnarztpraxis mit ihrem Image zur Marke werden. Der Ruf als beliebter Arbeitgeber entscheidet auch über die Wahl der Ausbildungsbewerbungen. Die Arbeitgebermarke (Employer Branding) entscheidet darüber, in welcher Praxis sich jemand um einen Ausbildungsplatz bewirbt. Die „Arbeitgebermarke" sorgt für eine nachhaltige und kostenlose Werbung. Denn Image ist kein Zufallsprodukt, es entsteht durch aktive Bemühungen. Imageträger der Praxis sind nicht nur zufriedene und begeisterte Patienten, auch die Zufriedenheit im Team prägt das Erscheinungsbild.
Ein positives Erscheinungsbild hat immer eine nachhaltige Wirkung auf die Öffentlichkeit. Eine gute Reputation hilft auch bei der Gewinnung von neuen Patienten und festigt vorhandene Beziehungen. Kleine Praxen haben keinesfalls schlechte Karten, wenn es um die Attraktivität des Arbeitsplatzes geht.

Die Verabschiedung
Hat jemand gekündigt, ist das Arbeitsverhältnis noch nicht beendet. Bei der Verabschiedung sollte man sich die Hand reichen, um sich mit gutem Gefühl zu trennen. Eine gute Trennung hat intern wie extern einen positiven Effekt auf die verbleibenden Kollegen und verhindert die Gefahr, dass die ausscheidende Mitarbeiterin negativ über die Praxis spricht. Nach der Kündigung muss bewusst darauf geachtet werden, dass das Selbstwertgefühl der Mitarbeiterin bis zum letzten Arbeitstag erhalten bleibt. Sonst fragen sich die Kolleginnen, ob ihnen das auch passieren kann, wenn es zur Kündigung kommt. ■

Dipl.-Betriebswirt Rolf Leicher
Fachautor und Referent
Oberer Rainweg 67 · 69118 Heidelberg
Rolf.Leicher@t-online.de

THOMMEN
Medical

Solidarität ist das Gebot der Stunde

Die Corona-Krise dominiert seit mehreren Wochen den Alltag in den Zahnarztpraxen. Umso wichtiger ist es, in dieser Zeit Zeichen zu setzen: Solidarität ist das Gebot der Stunde. Das hat sich auch die Firma Kettenbach zu Herzen genommen und überlegt, welchen Teil sie dazu beitragen kann. In gemeinsamer Anstrengung ist es gelungen, die eigene Produktion zügig umzustellen und mit staatlicher Sondergenehmigung den Praxen schnellstmöglich das Händedesinfektionsmittel SIMPA® anzubieten. Händedesinfektion ist im Rahmen der Hygieneregeln eines der wichtigen Elemente, um der Ausbreitung von Covid-19 Einhalt zu gebieten. Leider sind die üblichen Quellen derzeit oft nicht lieferfähig und Angebote aus dem Internet häufig unseriös oder überteuert. Mit SIMPA® können Zahnarztpraxen nun ein Händedesinfektionsmittel direkt von Kettenbach erwerben. Dabei produziert die Firma Kettenbach SIMPA® auf Basis einer Rezeptur der WHO an ihrem Standort in Eschenburg, also „Made in Germany".
SIMPA® ist eine Lösung zur hygienischen Händedesinfektion auf Propanol-Basis für den professionellen Einsatz und ist auch für den chirurgischen Gebrauch geeignet. Wirksam ist SIMPA® gegen die relevanten Viren, Bakterien und Pilze; enthaltene Feuchtigkeitsspender wirken dem Austrocknen der Haut entgegen.
Das Produkt wird zu einem Preis von 49,50 Euro je 5-l-Kanister angeboten und kann direkt ab Lager geliefert werden. Darüber hinaus werden in Kürze weitere Gebindegrößen zur Verfügung stehen. Neben der Versorgung der Zahnarztpraxen bundesweit unterstützt die Firma Kettenbach auch öffentliche Institutionen in ihrem regionalen Umfeld wie z.B. Gemeinden, Krankenhäuser, Altenheime und Schulen.

www.kettenbach-dental.de

protect-on Gesichtsschutz für opt-on® Lupenbrillen

Behandler und Personal in Zahnarztpraxen sind ganz besonders durch Aerosole gefährdet und ein Gesichtsschutz sollte während der Behandlung obligatorisch sein. Damit Anwender der opt-on® Lupenbrillen optimal gegen Tröpfcheninfektion geschützt sind, hat orangedental den Gesichtsschutz protect-on entwickelt, der perfekt an die Lupenbrille angepasst ist.
protect-on besteht aus einer reißfesten, hochtransparenten und leichten PET-Spezialfolie und wird durch ein spezielles Magnetsystem (Pat. Pending) einfach an der Lupenbrille befestigt. protect-on passt auf opt-on® Lupenbrillen mit und ohne spot-on® Lichtsystem und sorgt für optimalen Infektionsschutz für Patienten und Personal in der Praxis. protect-on kann entweder zur Nachrüstung von opt-on® Lupenbrillen oder bei Neubestellung einer orangedental Lupenbrille direkt als opt-on®protect (mit Gesichtsschutz) bezogen werden.

www.orangedental.de

Das defektorientierte Geistlich-Konzept: Einfache bis komplexe Knochendefekte behandeln

Eine erfolgreiche Regeneration knöcherner Defekte setzt die Stabilisierung des Augmentats im Defektbereich voraus. Durch die Abschirmung gegen einwirkende, mechanische Kräfte können Dislokationen des verwendeten Knochenersatzmaterials verhindert und eine ungestörte Knochenheilung gewährleistet werden. Abhängig von der Lage, der Größe und der Geometrie des Defektes bieten sich unterschiedliche Behandlungsmöglichkeiten an.
Das defektorientierte Geistlich-Konzept verbindet die bewährten und am besten in der Literatur beschriebenen Produkte Geistlich Bio-Oss® und Geistlich Bio-Gide® mit drei verschiedenen Behandlungs- und Stabilisierungsmethoden:
1. Guided Bone Regeneration (GBR) mit Membranfixierung durch Titan-Pins für kleinere Defekte.
2. Stabilized Bone Regeneration (SBR) mit stabilisierenden Schirmschrauben für Defekte mit fehlender Knochenwand.
3. Customized Bone Regeneration (CBR®) mit dem Yxoss® 3D-Titangitter für komplexe Defekte mit vertikaler und horizontaler Ausprägung.

Das Konzept bietet Ihnen umfassende Behandlungsmöglichkeiten zur optimalen Versorgung Ihrer Patienten.

www.geistlich.de

PERMADENTAL und der Intra-Oral-Scanner – ein starkes Team

Die digitale Abformung erlebte bis zur Corona-Krise einen regelrechten Boom und stiehlt der konventionellen Abformung immer häufiger die Schau. Einen Grund dafür sehen Experten im wachsenden Indikationsspektrum und in der hoch aktuellen Therapie mit Clear Alignern. Als weitere Pluspunkte zählen aber ebenso reduzierte Fehlerquellen, eine bessere Kommunikation zwischen Zahnarzt und Zahntechniker, neue Therapieoptionen und mehr Effizienz durch den optimierten Workflow. Nicht zu unterschätzen ist auch der Delegationsvorteil, denn der Scanvorgang kann häufig an eine geschulte Zahnmedizinische Fachangestellte (ZFA) delegiert werden.

Trotz der vielen Vorzüge bedeutet der Kauf eines Scanners immer noch eine große Investition. Diesem Problem hat sich Permadental angenommen: Als führender Komplettanbieter für zahntechnische Lösungen in Deutschland und Teil der weltweit agierenden Modern Dental Group, bietet das Emmericher Unternehmen mit dem i500 von Medit einen Farbscanner an, der alle Möglichkeiten in sich vereint – und das zu einem sehr smarten Preis. Im Jahr 2019 hat die MDG in Europa bereits mehr als 220 Geräte an Zahnarztpraxen ausgeliefert.

Die bekannten Vorteile der Intraoralscanner in Kombination mit Geschwindigkeit, puderlosem Arbeiten und kurzer Bearbeitungszeit machen besonders den Medit i500 zu einer wertvollen Ergänzung für jede Praxis. „Dabei beinhaltet die Investitionssumme von 16.900,- Euro (zzgl. MwSt.) nicht nur einen erstklassigen Intraoralscanner, sie schließt auch einen hochwertigen und leistungsstarken Laptop mit ein“, unterstreicht der IOS-Produktspezialist Jens van Laak (Permadental) dieses Angebot. „Außerdem entstehen keine jährlichen Lizenzgebühren“ versichert van Laak, „lediglich für einen optionalen vergrößerten Cloud-Speicher können geringe Zusatzkosten anfallen.“

www.permadental.de

aMMP-8 Speicheltest misst die Kompetenz des oralen Immunsystems

Ein einfacher Mundspültest verrät jetzt, wie kompetent das orale Immunsystem ist und Mundspülungen mit Mikrosilber sollen aktiv gegen Corona-Viren wirken. Die Bedeutung des oralen Immunsystems für den Verlauf einer COVID-19-Erkrankung spielt zunehmend eine wichtige Rolle. „Prävention stärkt die Immunkompetenz am Entstehungsort der Virusinfektion und hilft über diese Fitmacherfunktion, sie zu vermeiden oder ihren Verlauf abzumildern“, stellt Prof. Dr. Roland Frankenberger, Präsident der DGZMK, fest.

Wie kompetent das orale Immunsystem ist, bestimmt ein einfacher Mundspültest in nur fünf Minuten. Der sogenannte aMMP-8 Test misst, ob im Mund ein Kollagenabbau stattfindet. Wird nämlich Kollagengewebe abgebaut, ist die Mundschleimhaut durchlässig für Viren und andere Krankheitserreger. Dieser neue immundiagnostische Nachweis ist einer Röntgenuntersuchung oder dem Test mit einer Sonde weit überlegen. Denn die Produktion des Enzyms aMMP-8 (aktivierte Matrix-Metalloproteinase-8) wird durch ein aktiviertes Immunsystem hervorgerufen – lange bevor sich Schäden mittels Sonde oder im Röntgenbild zeigen.

Für die professionelle Anwendung in (zahn)-medizinischen Praxen wird vielerorts bereits die Oralyzer®-Technologie zur quantitativen Bestimmung von aMMP-8 mit dem PerioSafe® PRO DRS Test eingesetzt. Neben der professionellen Variante gibt es einen Schnelltest, der eine einfache Ja/Nein Aussage darüber gibt, ob der Kollagenabbau in der Mundhöhle einen kritischen Wert erreicht hat. Der PerioSafe® HOME Test ist in der Anwendung so einfach wie ein Schwangerschaftstest.

Mundpflege-Produkte mit Mikrosilber können einen weiteren Baustein zum Schutz vor einer Corona-Infektion liefern. Mikrosilber reduziert nicht nur die Anzahl schädlicher Bakterien, sondern zeigt auch eine antivirale Wirkung. Die korallenartige Struktur des Silbers haftet mit kleinen Widerhaken Stunden bis Tage an der Mundschleimhaut und setzt kontinuierlich Silberionen frei. Die regelmäßige Anwendung von Mundspülungen mit Mikrosilber (PerioSafe® Mundspülung) kann

deshalb die Anzahl der Viren bereits beim Eindringen in die Mundhöhle reduzieren und diese unschädlich machen.

Mit der regelmäßigen Bestimmung des oralen Immunsystems mittels aMMP-8 Test und einer darauf abgestimmten Dentalhygiene bieten Zahnärzte einen wertvollen und systemrelevanten Beitrag im Rahmen der Corona-Pandemie.

www.mundgesundheitstest.de

Das Zirkon-Implantat für den „Allround"-Zahnarzt

Für nicht alle auf dem Markt verfügbaren Keramik-Implantatsysteme gibt es wissenschaftliche Langzeitstudien. Für das seit 2004 erhältliche Champions BioWin!-Implantat liegt eine Zweijahres-Studie der Universität Düsseldorf aus 2014 vor, die dem System eine Osseointegrationsrate von 95,8 % attestiert. Diese Quote ist u. a. auf die makroraue Oberfläche zurückzuführen, dessen Herstellungsverfahren in München erfolgreich patentiert werden konnte.

Der klinische und wissenschaftliche Erfolg des BioWin!s in der praktischen Anwendung hat aber auch andere Gründe: Das Implantat kann ohne große Vorkenntnis und Produktschulung von jeder „Allround-Zahnärztin bzw. Zahnarzt" eingesetzt werden, ohne jegliche Mystifizierung des Geschehens. Es gibt keine Abutment-Verschraubungen – noch nicht einmal für die Abformung ist ein Verschrauben erforderlich. Es werden auch weder Transferpfosten noch Laboranaloge benötigt!

Nach der Insertion

Im Anschluss an die Implantatinsertion – bevorzugt eine minimal-invasive Implantation – gibt es zwei Möglichkeiten für die Prothetik:

Die erste Alternative: Bereits gleich im Anschluss an die für den Patienten „unblutigen" Implantation (z. B. im MI-MI-Verfahren) säubert man mit einem Luft-Wasser-Strahl die C-Connection, formt mit einem handelsüblichen Silikon oder Polyether das Implantat und den Kiefer ab: Die C-Connection mit einer Silikon-Spritze „von unten nach oben", Gegenkiefer-Alginat-Abformung, Farbbestimmung der späteren Krone und „Bissnahme". Insgesamt sind also nur zwei Behandlungssitzungen nötig!

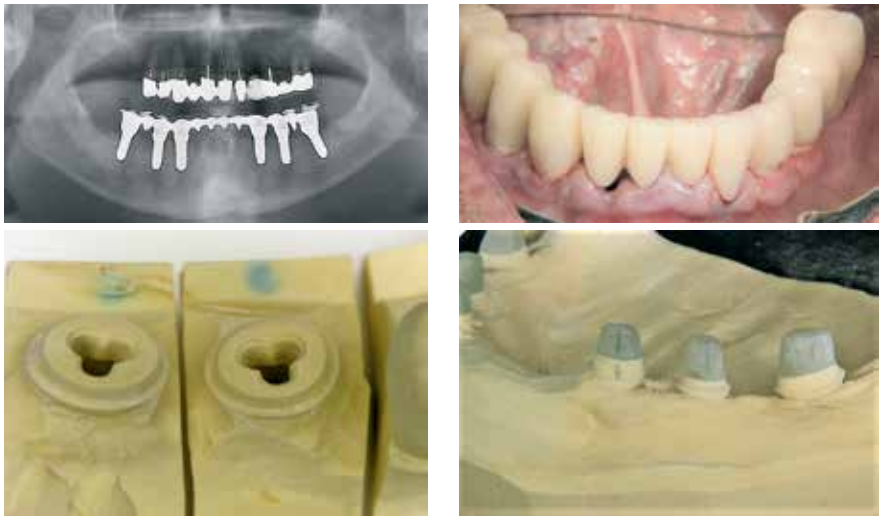

Abb. 1-4: Sofort- und Spätimplantationen im UK mit Abformungen der Implantate, Bissnahme und Einsetzen des Provisoriums in nur einer Sitzung. Mit Superhartgips ohne Zahnfleischmasken wird das Meistermodell erstellt, die Post-Aufbauten angepasst und – entsprechend der Einschubrichtung – präpariert. Dann wird die Brücke konstruiert und fertiggestellt.

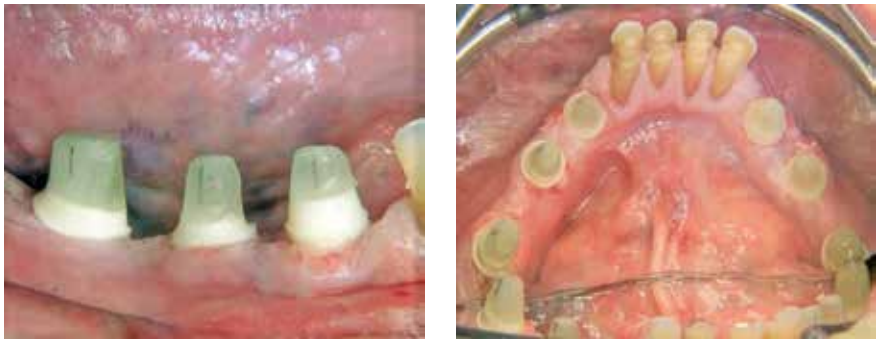

Abb. 5 und 6: In der zweiten Sitzung werden nach Abnahme des Provisoriums – entsprechend den Labor-Vorgaben – sowohl die Post-Aufbauten supragingival als auch die Restauration spannungsfrei mit Relyx Unicem verklebt.

Bei der zweiten, prothetischen Alternative erfolgt nach ca. drei Monaten post-OP das direkte Einsetzen des Post-Aufbaus mit Relyx Unicem (3M Espe). Das Wort „Abutment" trifft für den Aufbau nicht zu, da der Post zum Implantat gehört. Danach erfolgt das konventionelle Präparieren des Post-Aufbaus und die Abformung. Auch die Bissnahme kann man auf diese Weise leicht durchführen, wie bei einer natürlichen Zahnpräparation auch **(Abb. 1-6)**.

Es sind also die üblichen Arbeitsprozesse, die wir alle bereits unendlich oft routiniert durchgeführt haben.

Ein weiterer Vorteil ist noch zu erwähnen, insofern Sie mit einem Fremdlabor arbeiten: Das Labor hat keinerlei Kenntnis darüber, dass es sich um ein Implantat handelt, rechnet somit ganz normal die Kronen/Brücke ab, als wären es Zahnstümpfe. Natürlich kann man auch intraoral und digital abformen und die Daten ins Labor schicken.

Extra aufführen möchte ich bezüglich der Präparation beim BioWin! zwei Dinge: Der Post ist aus einem Glasfasermaterial, lässt sich somit herrlich leicht, ähnlich wie Dentin präparieren, im Gegensatz zu einem Zirkon-Abutment! Zum anderen: Man kann auch den basalen Kronenrand im Zirkon nachpräparieren, da es sich beim BioWin! nicht um eine ATZ-Keramik handelt!

Etliche Zirkonsysteme bestehen aus bis zu 25 % Aluminiumoxid – solche Implantate sind sehr spröde und dürfen auf keinen Fall präpariert werden. Da der Al_2O_3 Anteil beim BioWin! nur 0,25 % beträgt, ist dieses Risiko praktisch ausgeschlossen. Nach der Fertigstellung der Restauration setzt man diese dann

Abb. 7 und 8: BioWin!s kann man sowohl ohne als auch mit dem (bereits eingeklebten) Glasfaser-Post-Aufbau mit einem Intraoralscanner abscannen und die Krone erstellen.

Insertion eines BioWin! mit Abdrucknahme.

in einer dritten Behandlungssitzung am Patienten ein **(Abb. 7 und 8)**.

Fazit

Mit den in Deutschland entwickelten und produzierten ein- und zweiteiligen Champions BioWin! steht uns Zahnärzten eine preislich sehr gute Alternative zu Titan-Implantaten zur Verfügung. Sie kann wissenschaftlich mit tollen Erfolgen von 95,8 % glänzen und ist auch gut einsetzbar bei kompromittierten PA-Patienten. Vor allen Dingen überzeugt der Workflow in der Zahnarztpraxis bei Verwendung des BioWin! Systems: Er ist als optimal anzusehen. Darüber hinaus muss man als Anwender dieses Systems keine umfangreiche Systemschulung absolvieren. Man kann eine BioWin! Einweisung auch online in einer Stunde verständlich erhalten. ■

ZA Gerhard Quasigroch
2. Präsident des VIP-ZM e. V.

Aus dem Produktportfolio von dematec: Implantat-Schraubendreher mit ISO-Schaft.

Implantatprothetik at its best

Dirk Schmoldt, Leiter Marketing und Vertrieb, informiert im Folgenden über die aktuellen Entwicklungen bei dematec medical technology GmbH in Berlin.

Die gute Nachricht vorweg: 2010 gegründet und in den 1990er-Jahren aus einem kleinen ortsansässigen Dentallabor heraus entstanden, feiert dematec 2020 sein 10-jähriges Firmenjubiläum. Aus diesem Anlass veranstaltet das Unternehmen in diesem Jahr „Tage der offenen Tür", zu denen alle Freunde, Geschäftspartner und die, die es werden möchten, recht herzlich eingeladen sind.

Neben dentalen Fräsdienstleistungen und 3D-Druckdienstleistungen bietet dematec seit 2015 Abutments, Abutmentschrauben und diverses Zubehör aus eigener Serienproduktion für den Bereich Implantatprothetik an. Seit demselben Jahr ist dematec als Medizinproduktehersteller mit seinem Qualitätsmanagementsystem nach DIN EN ISO 13485 für den Geltungsbereich Entwicklung, Herstellung und Vertrieb von Abutments und Abutmentschrauben sowie Herstellung und Vertrieb von zahntechnischen Halbfertigprodukten und seinem Qualitätssicherungssystem nach EG-Richtlinie 93/42/EWG Anhang II ohne Abschnitt 4 für den Geltungsbereich Abutments und Abutmentschrauben bei der benannten Stelle, mdc – medical device certification GmbH, zertifiziert.



PreMill/PreFab, Titanbasen und Scanbody von dematec.

16 verschiedene Serien an Implantataufbauteilen

Der Bereich der Serienproduktion von Implantataufbauteilen soll an dieser Stelle einmal näher betrachtet werden. Derzeit werden 16 verschiedene Serien angeboten, nämlich:

1. die **AnCX-Serie** kompatibel zu Dentsply Sirona Implants® Ankylos®;
2. die **AnyO-Serie** kompatibel zu Megagen AnyOne® Internal und NeoBiotech® IS;
3. die **AnyR-Serie** kompatibel zu Megagen AnyRidge®;
4. die **AsOs-Serie** kompatibel zu Dentsply Sirona Implants® ASTRA TECH OsseoSpeed® TX;
5. die **CiS-Serie** kompatibel zu ALTATEC iSy®;
6. die **CmL-Serie** kompatibel zu ALTATEC® CAMLOG SCREW-LINE – ROOT-LINE 2®;
7. die **CnL-Serie** kompatibel zu ALTATEC® CONELOG® SCREW-LINE;
8. die **DIMP-Serie** kompatibel zu Dentium Implantium® Superline;
9. die **IC-Serie** kompatibel zu medentis medical® ICX®;
10. die **MS-Serie** kompatibel zu Zimmer® Tapered Screw-Vent, MIS® Seven, Adin®, BioHorizons® Internal, Alpha Bio®, Green Implant System Tec® und Ritter Implants®;
11. die **StB-Serie** kompatibel zu Straumann® Bone Level®;
12. die **StS-Serie** kompatibel zu Straumann® Tissue Level® synOcta®;
13. **die BTH-Serie** kompatibel zu Medical Instinct BoneTrust® plus I hex;
14. die **PWL-Serie** kompatibel zu Prowital®;
15. die **SIMP-Serie** kompatibel zu Schütz Dental IMPLA®;
16. die **XV-Serie** kompatibel zu Dentsply Sirona Implants® Xive®.

Drei weitere Serien befinden sich derzeit in der Entwicklung und werden noch 2020 nach Freigabe in den Markt gebracht.

Einteilige, individuelle Abutments aus der eigenen Produktion „made in Germany“ von dematec.

Jede Serie umfasst jeweils Titanbasis, Schraube für Titanbasis, Schraubendreher mit ISO-Schaft für Scanbody und Schraube, Scanbody, PreMill/PreFab, Adapter für PreMill sowie Laboranalog für Gips- und digitale Modelle. Die Titanbasen sind in kurzer und langer Ausführung erhältlich, was zu mehr Stabilität beiträgt. Des Weiteren zeichnen sich die Titanbasen durch eine geprüfte Qualität der Schnittstelle, verbesserte Verklebung des Zirkonabutments durch mehrere Retentionen und sichere Positionierung des Abutments durch Verdrehschutz aus.

Über technische Parameter, Preise und Verfügbarkeiten können Sie sich jederzeit auf www.dematec.dental/serien informieren. Die entsprechenden Implantat-Bibliotheken für 3Shape- und exocad-Systeme mit umfassendem Support und allen Verarbeitungsanweisungen werden von dematec selbstverständlich zur Verfügung gestellt.

Scanbodies der „2. Generation“

Die Weiterentwicklung der Implantataufbauteile und deren Zubehör hat nun auch Scanbodies der „2. Generation“ hervorgebracht. Diese Scanbodies zeichnen sich insbesondere durch ein verbessertes Austrittsprofil aus. Darüber hinaus sind die Scanbodies nach den jeweiligen Implantatgrößen farbcodiert, was ein erleichtertes Handling in der täglichen Arbeit ermöglicht. Dematec-Scanbodies ermöglichen einen effizienteren digitalen Workflow bei der Arbeit mit Zahnimplantaten im Labor und vereinfachen die Übertragung der Implantatpositionen.

Parallel dazu werden vom Fräszentrum auch einteilige individuelle Abutments aus Titan oder CoCr inklusive Schrauben gefertigt. Dabei werden die individuellen Abutments für alle gängigen Implantatsysteme angeboten. Mittlerweile fungiert dematec zusätzlich als Zulieferer für andere Original-Implantatsystemhersteller im europäischen Ausland.

Um sich selbst einen persönlichen Eindruck über die Möglichkeiten der Serienproduktion von Implantataufbauteilen zu verschaffen, vereinbaren Sie doch einmal einen ganz individuellen Termin bei dematec in Berlin. Ein Besuch des Teams vor Ort bietet bei aller Digitalisierung immer noch die beste Möglichkeit dafür. ■

Bilder: © dematec

dematec medical technology GmbH
Holzhauser Straße 158 B · 13509 Berlin
info@dematec.dental · www.dematec.dental

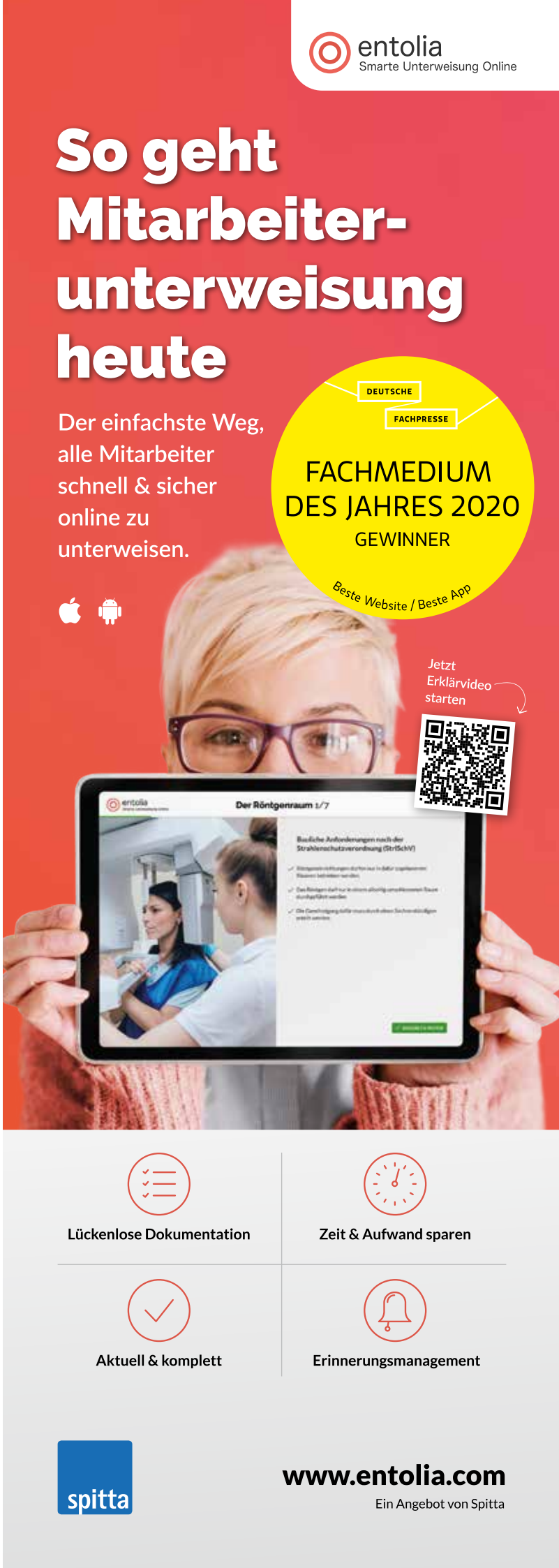

Verkaufsstart der neuen azellulären dermalen Matrix

„Die NovoMatrix™ ist ein Durchbruch in der Weichgeweberekonstruktion", dieses Statement ist ein Konsens von mehr als 100 nationalen und internationalen Klinikern, die die azelluläre dermale Gewebematrix porcinen Ursprungs im Rahmen einer einjährigen Prelaunch-Phase verwendeten. Die klinischen Erfahrungen sowie die überzeugenden Resultate nach Einsatz der NovoMatrix™ in verschiedenen Indikationen mit unterschiedlichen chirurgischen Techniken zeigt, dass die NovoMatrix™ eine echte Alternative zu autologen Gewebstransplantaten ist. Im Mai 2020 startete CAMLOG mit dem Vertrieb der NovoMatrix™ im deutschen Markt.

Seit über zwei Jahrzehnten entwickelt LifeCell™ innovative Produkte für ein breites Anwendungsspektrum. Mit bislang über 2,5 Millionen Transplantaten, 25 Jahren Erfahrung im Bereich der Gewebeprozessierung und einem fortwährenden Engagement für Innovation, hat Allergan, ein führendes globales Pharmaunternehmen (Dublin, Irland), mit LifeCell™ in enger Kooperation der Vertriebspartner BioHorizons und CAMLOG die azelluläre und rekonstruktive Gewebematrix NovoMatrix™ entwickelt.



Komplexer azellulärer heterogener Zellgerüst- und Blutgefäßaufbau.
© CAMLOG

Innovation für die geführte Weichgeweberekonstruktion

In der chirurgischen Anwendung ist die reißfeste und einfach zu handhabende Matrix eine sehr gute Alternative zu autologen Gewebstransplantaten, da ein zweiter intraoraler chirurgischer Eingriff für eine Bindegewebsentnahme entfällt und somit die Morbidität für den Patienten verringert wird. Bedingt durch den proprietären Herstellungsprozess ist die NovoMatrix™ frei von Spenderzellen. Gleichzeitig bleibt die Struktur des Herkunftsgewebes nahezu unverändert, sodass das Einwachsen von Zellen und Mikrogefäßen unterstützt wird. Die proprietäre Gewebeverarbeitung ermöglicht durch die schonende Aufbereitung eine optimale Zellrepopulation, Integration und Revaskularisierung, wodurch sich eine ästhetische Weichgewebsregeneration vollzieht [1-5]. NovoMatrix™ wird vorhydriert geliefert und kann somit ohne aufwändige Rehydrierung zeitnah verwendet werden.

Indikationen und klinische Nachweise

Zu den Indikationen von NovoMatrix™ gehören geführte Geweberegenerationsverfahren bei Rezessionsdefekten zur Wurzeldeckung, Vermehrung von befestigtem Gewebe um Zähne und Implantate sowie die Rekonstruktion des Kieferkammes für die prothetische Versorgung. PD Dr. Gerhard Iglhaut, Memmingen, einer der Pionieranwender, berichtet: „NovoMatrix™ weist einheitliche physikalische Eigenschaften und hervorragende chirurgische Handhabung auf und eignet sich ausgezeichnet für die Tunneltechnik. Dies führt zu einem ausgezeichneten klinischen Ergebnis mit minimalen postoperativen Schwellungen und Entzündungen."

Mit NovoMatrix™ bringt BioHorizons CAMLOG die nächste Generation von Weichgewebe-Augmentationsmaterial auf den europäischen Markt. Aufgrund der aktuellen Lage finden die geplanten Präsenz-Kurse bis auf Weiteres nicht statt. Jedoch haben Interessierte die Möglichkeit, sich bei dem Online-Fortbildungsformat der CAMLOG COMPETENCE-Live 2020 zu informieren und eventuelle Fragen zu platzieren. Alle Vertriebsmitarbeiter sowie die Spezialisten für Biomaterialen von BioHorizons CAMLOG sind jederzeit telefonisch für Interessenten erreichbar. ■

NovoMatrix™ ist eine Marke von LifeCell™ Corporation, einer Tochtergesellschaft von Allergan.

Referenzen:

[1] Harper JR, McQuillan DJ. Extracellular wound matrices: a novel regenerative tissue matrix (RTM) technology for connective tissue reconstruction. Wounds. 2007;19(6):163-168.

[2] Sandor M, Leamy P, Assan P, et al. Relevant in vitro predictors of human acellular dermal matrix-associated inflammation and capsule formation in a nonhuman primatesubcutaneous tissue expander model. Eplasty. 2017;17:e1-e21.

[3] Xu H, Wan H, Sandor M, et al. Host response to human acellular dermal matrix transplantation in a primate model abdominal wall repair. Tissue Eng Part A. 2008;14(2):2009-2019.

[4] Rodriguez, Farah Asad, Hom-Lay Wang, J Appl Oral Sci., 2019;27:e20180584.

[5] Sandor M, Xu H, Connor J, et al. Host response to implanted porcine-derived biologic materials in a primate model of abdominal wall repair. Tissue Eng Part A.2008;14(12):2021-2031.

CAMLOG Vertriebs GmbH
Maybachstraße 5
71299 Wimsheim
Tel. 07044 9445-100
info.de@camlog.com
www.camlog.de

Zimmer Biomet Dental erweitert Portfolio um nicht resorbierbare Membrane

Zimmer Biomet, ein weltweit führender Anbieter von Produkten für die muskuloskelettale Versorgung, freut sich, die Erweiterung seines europäischen Portfolios an Dentalprodukten um nicht resorbierbare Membranen ankündigen zu können.

Die nicht resorbierbare OsseoGuard® Produktlinie umfasst dichte PTFE-Membranen (Polytetrafluorethylen) in verschiedenen Texturvarianten. Außer in Europa sind die OsseoGuard Produkte auch in den USA und Kanada erhältlich.

Bakterielle Infiltration

Die OsseoGuard Membranen wurden speziell entwickelt, um bakterielle Infiltrationen am Eingriffsbereich zu verhindern, wobei gleichzeitig das Einwachsen von Gewebe in die Knochenkavität verhindert wird.
Das im Herstellungsverfahren verwendete sehr dichte PTFE reduziert deutlich die Porengröße der Membran auf ein Niveau von einem Submikron (weniger als 0,3 Mikron).

Einsatzbereiche

Die nicht resorbierbaren OsseoGuard Membranen werden in bestimmten komplexen Fällen empfohlen, wie bei der vertikalen Kammaugmentation, bei der robuste und platzhaltende Membranen benötigt werden, da resorbierbare Produkte möglicherweise zu schnell aufgenommen werden.

Vergrößertes Portfolio

„Zimmer Biomet Dental freut sich sehr, das Angebot fortschrittlicher Barrieremembranen zur Kammaugmentation und für andere relevante Verfahren für unsere Kunden zu erweitern", so Indraneel Kanaglekar, Vice President und General Manager. „Als ein Marktführer für regenerative zahnmedizinische Lösungen ist es uns wichtig, unser Portfolio weiter zu diversifizieren und zu vergrößern, um den spezifischen Anforderungen und Präferenzen der Ärzte gerecht zu werden."



Die OsseoGuard® Titanium-Reinforced PTFE.



Die OsseoGuard PTFE Textured Membrane.

Verschiedene Varianten

Die nicht resorbierbaren OsseoGuard Membranen sind in einer Vielzahl von texturierten, glatten (nicht texturierten) und titanverstärkten Varianten erhältlich. So haben Ärzte die Wahl zwischen verschiedenen Arten der Handhabung sowie unterschiedlichen Formen, Größe und Stärken.
Diese neuen Produkte ergänzen das bestehende zuverlässige Sortiment resorbierbarer Membranen, das CopiOs® Pericardium, CopiOs Extend®, BioMend®, BioMend Extend™, OsseoGuard und OsseoGuard Flex® umfasst.
Weitere Informationen zu allen Lösungen von Zimmer Biomet Dental für regenerative Verfahren erhalten Sie von einem Vertreter von Zimmer Biomet oder unter www.zimmerbiometdental.de. ■

Zimmer Dental GmbH
Wilhelm-Wagenfeld-Straße 28
80807 München
Tel. + 0800 1016420
www.zimmerbiometdental.de

Knochenersatzmaterial patientenindividuell einsetzen

Knochenersatzmaterial spielt in der dentalen Implantologie eine zunehmend wichtige Rolle. Mitunter genauso wichtig ist es, in der zahnärztlichen Praxis für jeden Patienten das am besten geeignete Knochenersatzmaterial zu finden. Implantologe Dr. med. dent. Henrik-Christian Hollay aus München kommentiert im Folgenden die einzelnen Kriterien. Das synthetische Knochenersatzmaterial GUIDOR® easy-graft weist gegenüber anderen – auch autologen oder allogenen – Alternativen zahlreiche Vorteile auf. Die fünf wichtigsten Vorteile, die eine große praktische Relevanz aufweisen, werden nachfolgend vorgestellt.

Verzicht auf zusätzliche Knochenentnahme

Die beim jeweiligen Patienten vorliegende ossäre Defektgröße spielt bei der Wahl des am besten geeigneten Knochenersatzmaterials eine wesentliche Rolle.
„Es ist jedoch wenig sinnvoll, für einen kleinen knöchernen Defekt das Risiko einer zweiten Knochenentnahmestelle für autologes Material einzugehen", so Dr. Hollay. In diesen Fällen ist ein Knochenersatzmaterial wie GUIDOR® easy-graft deshalb im Vergleich zu allen autologen Verfahren generell von Vorteil.

Schnelle und individuelle Aushärtung mit hoher finaler Stabilität

Insbesondere bei Eingriffen, bei denen eine relevante ossäre Defektgröße vorliegt und daher ein vergleichsweise großes Knochenersatzmaterial-Volumen benötigt wird, ist eine schnelle Aushärtung des Materials von Vorteil. Im weiteren postoperativen Verlauf kann es wichtig sein, dass das Material schnell eine hohe Stabilität erlangt.
„Eine Aushärtung des Materials kann zum Beispiel sehr hilfreich sein, wenn Patienten sich nach einem Sinuslift nicht an das zweiwöchige Schnäuzverbot halten", meint Dr. Hollay.
GUIDOR® easygraft härtet nach der Applikation innerhalb von Minuten aus und erreicht nach kurzer Zeit eine besonders hohe finale Stabilität. Hierzu tragen insbesondere die porösen und unregelmäßig geformten Granula bei, die sich optimal in den jeweiligen Defekt einpassen.

Einfache Anmischung und Handhabung – ausreichende Bearbeitungszeit

GUIDOR® easy-graft ist ein synthetisches Knochenersatzmaterial, das komfortabel direkt aus einer Spritze heraus appliziert wird, nachdem die Aushärtungsreaktion durch Zugabe des BioLinker® gestartet wurde.
„Das Modellieren der flexiblen und ‚klebrigen' Masse ist ein klarer Vorteil von GUIDOR® easy-graft", beschreibt Dr. Hollay seine Erfahrungen mit dem Material.

Keine menschlichen (allogenen) oder tierischen (xenogenen) Inhaltsstoffe

Im Gegensatz zu bovinem oder allogenem Knochenersatzmaterial enthält das 100% synthetische Material keine menschlichen (allogenen) oder tierische (xenogenen) Inhaltsstoffe.
„Der Verzicht auf ‚körperfremdes' Material wird heute für Patientinnen und Patienten immer wichtiger", berichtet Dr. Hollay aus der Praxis.

Das synthetische Knochenersatzmaterial GUIDOR® easy-graft.

Vollständige oder partielle Resorption – zwei Varianten für maximale Flexibilität

In den Fällen, in denen eine hohe Volumenstabilität über einen längeren Zeitraum benötigt wird, kann die Verwendung eines Knochenersatzmaterials mit Hydroxylapatit-Anteil sinnvoll sein. GUIDOR® easy-graft CRYSTAL+ verfügt neben einem 40-prozentigen β-Tricalciumphosphat-Anteil (β-TCP) über 60 Prozent Hydroxylapatit.
„Das kann zum Beispiel bei größeren Knochendefekten, die eine längere Ausheilungsphase mit stabilem, gleichbleibendem Volumen überstehen müssen, sinnvoll sein", so Dr. Hollay.
Im Gegensatz dazu besteht GUIDOR® easy-graft CLASSIC ausschließlich aus ß-TCP und wird vollständig resorbiert.
„Das ist", kommentiert Dr. Hollay, „zum Beispiel bei intraossären Defekten sinnvoll."

GUIDOR® ist die professionelle Marke der Sunstar-Produktfamilie, die es Zahnärzten ermöglicht, die Behandlung von Patienten mit dentalen ossären Defekten mit einem fortschrittlichen Sortiment an Biomaterialien für die Knochen- und Geweberegeneration zu optimieren. Unter www.guidor.com stehen weitere Informationen für Fachkreise zur Verfügung, unter anderem auch die ausführlichen Indikationsleitfäden „Kieferkammerhaltung", „Periimplantäre Augmentation", und „Sinusbodenelevation". ■

www.guidor.com

Aktuelle Initiative #TogetherStrong

Straumann Group startet Programm zur Unterstützung von Praxen & Laboren

Um seine Kunden in der aktuellen Phase dabei noch besser zu unterstützen, ihr Business so schnell wie möglich wieder nach vorne zu bringen, hat die Straumann Group die #TogetherStrong Initiative gestartet. Das Programm beinhaltet Handlungsempfehlungen, Tools und Hilfestellungen für Praxen und Labore.

© Straumann

Die dynamischen Entwicklungen im Zusammenhang mit dem Ausbruch der Coronavirus-Krankheit (COVID-19) stellen eine große Herausforderung auch für die Zahnmedizin dar. Zahnärzte berichten über deutlich weniger Patienten, Behandlungen und Termine werden abgesagt oder verschoben. Die wirtschaftliche Situation und Sicherung der Liquidität sind Themen, die die Praxen derzeit beschäftigen. Darüber hinaus ist die Versorgung mit Infektionsschutz nach wie vor nicht flächendeckend gewährleistet.
Diesen zentralen Themen hat sich die Straumann Group gewidmet und ein Paket für seine Kunden geschnürt. Das Programm #TogetherStrong gibt Handlungsempfehlungen, Tools und Hilfestellungen in den vier Bereichen Praxis & Labor, Patienten, Praxisteam und Sicherheit. Gestützt werden die Maßnahmen durch umfangreiche externe und interne Marktdaten.

Patientenaufklärungskampagne
Kernelement des Programms ist eine umfassende Patientenaufklärungskampagne. Sie soll dabei unterstützen, Patientenvertrauen in zahnärztliche Behandlungen zurückzugewinnen und beinhaltet neben einem eBook und individualisierten Patientenflyern auch ein Social Media Paket.
Darüber hinaus werden kostenlose, erstklassige Online-Kurse sowie ein COVID-19-Kundenportal mit hilfreichen Ressourcen und Schutzmaterialien angeboten.
Die Straumann Group hat es sich zum Ziel gesetzt, mit #TogetherStrong ein Zeichen zu setzen und sich als verlässlicher Partner auch in dieser Situation mit besonderen Initiativen für seine Kunden zu engagieren. ■
Mehr über die Kampagne gibt es unter www.straumanngroup.de/strong

Straumann GmbH
Heinrich-von-Stephan-Straße 21 · 79100 Freiburg
Tel. 0761 4501-0 · info@straumann.com

flowlist
So läuft's in der Praxis

Die einzigartige Checklisten-App für die Praxisorganisation

- Aufgaben schnell & fehlerfrei erledigen
- Praxisabläufe optimieren und Zeit sparen
- Checklisten downloaden, individualisieren & direkt verwenden
- Mitarbeiter ganz einfach in neue Arbeitsbereiche einlernen

30 Tage kostenlos testen!

Erhältlich für
iOS
Android

www.flowlist.de

40 Jahre ITI – 40 Jahre ITI in Deutschland

Das Internationale Team für Implantologie wurde 1980 gegründet und hat sich in den vergangenen vier Jahrzehnten als die führende internationale Fachgesellschaft auf dem Gebiet der oralen Implantologie positioniert und etabliert. Was bei den anstehenden Feierlichkeiten zum „ITI-Vierziger" ein wenig in den Hintergrund gerät ist die Tatsache, dass vierzig Jahre ITI gleichzeitig auch vierzig Jahre ITI in Deutschland bedeutet!

Zwei wichtige Wegbereiter des ITI waren Deutsche – das kongeniale Duo Professor Dr. Wilfried Schilli und Professor Dr. Gisbert Krekeler. Sie gehörten somit zu den Männern der ersten ITI-Stunde. Beide fungierten nicht nur als Gründungsmitglieder, sondern auch als Multiplikatoren der damals noch sehr jungen implantologischen Fachdisziplin.
Schilli und Krekeler war bewusst, dass eine allgemeine Verbreitung der Implantologie eng mit einer guten Ausbildung der interessierten Kolleginnen und Kollegen verknüpft sein muss und so widmeten sie enorme persönliche Kapazitäten der Schulung und Ausbildung und sorgten somit rasch für eine Verbreitung implantologischen Basiswissens.
Ihre Begeisterung war ansteckend und griff rasch auf die gesamte Abteilung der Freiburger Kieferchirurgie in der Universitätszahnklinik über, die somit quasi zur „Keimzelle" der deutschen ITI Sektion wurde.

Sektionen wurden gegründet

Zu Beginn der Tätigkeit des ITI wurde alles vom ITI-Headquarter in Basel koordiniert. Mit dem rasanten Wachstum des ITI ließ sich dies nicht mehr bewerkstelligen und so wurden erste Sektionen gegründet. Erster Vorsitzender der Deutschen Sektion wurde Professor Dr. Gisbert Krekeler, ihm folgte Professor Dr. Dr. Dieter Weingart. Dritter Sektions-Chair wurde Professor Dr. Gerhard Wahl (Bonn), in dessen über ein Jahrzehnt währenden Ägide sowohl eine Neuorientierung der Sektion als auch die Etablierung mannigfaltiger Ausbildungsformate fiel. Aktueller Sektionsvorsitzender ist seit dem Jahr 2015 Professor Dr. Dr. Johannes Kleinheinz aus Münster.

Das Leadership-Team 2020 (von links): Dr. Georg Bach, Prof. Dr. Dr. Bilal Al-Nawas, Dr. Anne Bauersachs, Dr. Dr. Johannes Kleinheinz und Thomas Kreuzwieser.

Die deutsche Sektion als Aktivposten im ITI

Rasch etablierten sich auch die Deutschen ITI-Kongresse, die anfänglich in Köln einen festen Standort hatten. Doch das Wachstum, das die deutsche Sektion hinlegte, zwang zu einem Wechsel vom Hotel MARITIM zu anderen Standorten in Köln und später Bonn. Aufgrund eines regen Interesses waren die gewählten Locations schon bald zu klein. So musste der liebgewonnene Standort Köln zugunsten neuer Städte mit erheblich größeren Kapazitäten verlassen werden. Der nächste deutsche ITI-Kongress wird im kommenden Jahr – am 23./24. April 2021 – in Dresden stattfinden. Doch alleine mit den überaus erfolgreichen deutschen ITI-Kongressen gaben sich die rührigen Sektionsmacher nicht zufrieden. Flankierend zu diesen vielbeachteten deutschen Kongressen wurde auch das Fortbildungsprogramm sukzessive ausgebaut und deutlich verändert – weg von den (chirurgischen) Basiskursen hin zu aktuellen Spezialthemen mit herausragenden Referenten und Meinungsbildnern.

Neue Ausbildungsformate

Mit dem Young ITI, welches in einer überaus aktiven Gruppe (damals) „Junger Wilder" um Professor Dr. Dr. Andreas Schlegel entwickelt wurde, avancierte quasi mit dem Start nicht nur als der Renner der Ausbildungsformate der Deutschen ITI-Sektion, nein es verlieh ihr auch über Jahre ein echtes Alleinstellungsmerkmal!
Junge, unverbrauchte und unkonventionelle Referenten, eine mitunter gegen den Mainstream laufende Diskussion in kollegialer Atmosphäre, kurz eine Fortbildungsveranstaltung auf gemeinsamer Augenhöhe – dieses Konzept der Deutschen ITI-Sektion hat sich nicht nur als hochattraktiv erwiesen, sondern es hat die Potenz zum Dauerbrenner.
Ebenfalls Neuland beschritt die Deutsche Sektion mit dem Format „ITI-Kontrovers" – ein echtes Online-Symposium mit dem klaren Anspruch eines wissenschaftlichen Symposiums sollte es sein, das war von Anfang an klar.
Vier Spezialisten auf dem jeweiligen Themengebiet, die unter der Moderation des Communication Officers diskutierten, flankiert von drei Videoeinspielern, auch dieses neue Format etablierte sich rasch zur Blaupause für ähnliche Veranstaltungen in weiteren ITI-Sektionen.
Das gleiche gilt für die Aktivitäten auf dem Gebiet der curriculären Ausbildung. Mit dem „Deutschen ITI-Curriculum" und – ganz aktuell – mit dem „ITI-Curriculum Orale Regeneration" wurden von der Deutschen ITI-Sektion tatsächlich Meilensteine gesetzt.

Die Deutsche ITI Sektion 2020

Damit eine Sektion im einzigartigen globalen Netzwerk so aktiv und auch so erfolgreich sein kann bedarf es vieler Men-

schen, die sich für Ihr ITI einbringen und große Teile Ihrer Freizeit hierfür investieren.
Mit Ausnahme des Sektion-Managers sind alle anderen Funktionen in den ITI-Sektionen in der Tat rein ehrenamtliche, so ist es wirklich Freizeit und Herzblut, das hier investiert wird.
Der Frontmann der Deutschen ITI Sektion im Jubiläumsjahr ist Professor Dr. Dr. Johannes Kleinheinz. Auch er kommt aus der rührigen Freiburger Keimzelle um Schilli und Krekeler. Professor Kleinheinz liegt neben der vielen, vielen Verwaltungstätigkeit, die ein Sektionsvorsitz bedingt, vor allem eines am Herzen – die Verankerung der Implantologie in der Wissenschaft.
Ein weiterer Lehrstuhlinhaber, ebenfalls im Bereich Mund-, Kiefer-, Gesichtschirurgie ist in der Deutschen Sektion für den enorm wichtigen Bereich Fortbildung zuständig – der derzeitige „Education Delegate" ist Professor Dr. Dr. Bilal Al-Nawas (Mainz).
Professor Al-Nawas zeichnet somit für das Fortbildungsangebot der Deutschen Sektion verantwortlich und in der Tat ist seine Fortbildungsbroschüre gefüllt mit hochattraktiven Fortbildungsangeboten. Zudem ist er Mitglied des Boards des ITI international.
Sehr kompetent, aber auch überaus charmant betreut Dr. Anne Bauersachs den sehr wichtigen Bereich der Deutschen ITI-Study-Clubs. Seit Einführung der Study Clubs in der Ära des ITI-Präsidenten Professor Cochran haben sich diese zu einer echten „ITI-Keimzelle" entwickelt – engagierte, ehrliche Diskussion im kleinen, kollegialen Kreise, fürwahr ein wirklich zeitgemäßes Fortbildungsformat.
Dass dies aber so gut läuft, dazu bedarf es enormer Anstrengungen, die die im thüringischen Sonneberg niedergelassene Oralchirurgin mit enormem Elan und Engagement routiniert beweist.
Thomas Kreuzwieser koordiniert als Section Manager Deutschland aus dem Freiburger Sektionsheadquarter sämtliche Aktivitäten der Deutschen ITI-Sektion. Ihm zur Seite steht Annabell Schäfer, die „gute Seele" der Sektion.
Ja und dann gibt es noch den, der das Privileg hat, über all' diese erfreulichen Gegebenheiten berichten zu dürfen. Dr. Georg Bach ist der Communications Officer der Deutschen ITI Sektion. Er hatte diese Funktion bereits zu einer Zeit inne, als es diese im Sektions-Organigramm noch gar nicht gab und zeichnet somit seit exakt zwei Jahrzehnten für die Mediale Präsenz verantwortlich.
Ferner konzipiert und moderiert der im breisgauischen Freiburg niedergelassene Oralchirurg, übrigens auch ein Kind der „Freiburger Gruppe", das jährlich im Spätherbst stattfindende ITI-Kontrovers. ■

Dr. Georg Bach
Communications Officer der Deutschen ITI-Sektion
Rathausgasse 36
79098 Freiburg im Breisgau
doc.bach@t-online.de

Vier Jahrzehnte ITI muss gefeiert werden

Das International Team for Implantology (ITI) hat mit den Feierlichkeiten zu seinem 40. Geburtstag begonnen. Das ITI wurde 1980 von 12 Pionieren der Implantologie unter der Leitung von Prof. André Schroeder und Dr. h.c. Fritz Straumann gegründet, um das aufstrebende Gebiet der dentalen Implantologie durch unabhängige Forschung und die Verbreitung von Wissen zu fördern.

Die Feierlichkeiten, welche ursprünglich während des ITI World Symposiums 2020 (wegen des Coronavirus auf 2021 verschoben) geplant waren, wurden nun auf einen Online-Austragungsort verlegt: www.40yearsITI.org. Diese spezielle Microsite nimmt die Besucher mit Hilfe verschiedener interaktiver Medien auf eine Reise durch die Vergangenheit der Organisation bis in die Gegenwart.
Die ITI-Gemeinschaft ist herzlich dazu eingeladen, selbst beizutragen und aktiv an der Gestaltung der Website teilzunehmen, zum Beispiel durch eigene Videos. Werden Inhalte auf Twitter und Instagram außerdem mit dem entsprechenden Hashtag #40yearsITI veröffentlicht, so erscheinen diese ebenfalls auf der Microsite. Schlüsselmomente aus der Geschichte des ITI werden anhand eines visuellen Zeitstrahls in einem zugänglichen und ansprechenden Format präsentiert. Video-Interviews mit wichtigen Akteuren des ITI bieten persönliche Einblicke in verschiedene Aspekte der Organisation.

Blick in die Historie
Die Geschichte der Organisation wurde von dem renommierten Medizinhistoriker Prof. Dr. Dr. Dr. Dr. Dominik Gross, Professor und Geschäftsführender Direktor des Instituts für Geschichte, Theorie und Ethik der Medizin an der RWTH Aachen, zusammengestellt und geschrieben. Dieser reich bebilderte Band voller faszinierender Informationen steht auf der Microsite für alle frei zur Lektüre bereit. Ein gedrucktes Exemplar des Buches erhält jeder ITI Fellow weltweit.
„Mit dieser Website wollen wir nicht nur die Menschen ehren, die die Entwicklung der Organisation vorangetrieben haben, und ihr Vermächtnis würdigen, sondern auch den einzigartigen Geist und die Philosophie des ITI an die nächste Generation weitergeben", sagte ITI-Präsident Stephen Chen. „Wir möchten allen Fellows und Mitgliedern auf der ganzen Welt danken, die das ITI zu dem gemacht haben, was es heute ist".

www.40yearsITI.org

Die weltweit höchste Auszeichnung in der Parodontologie geht an Prof. Dr. Dr. Anton Sculean

Die IADR, International Association for Dental Research, hat den begehrten «IADR Distinguished Scientist Award 2020 – Research in Periodontal Diseases Award» an Prof. Dr. Dr. h.c. (mult.) Anton Sculean verliehen. Der geschäftsführende Direktor der zmk bern konnte den Award leider nicht persönlich auf dem Jahreskongress in Washington in Empfang nehmen, da dieser aufgrund der aktuellen Lage abgesagt war.

Mit dem Award wird neben der herausragenden Leistung in der Mundgesundheitsforschung auch die klinische Forschung in der Parodontologie honoriert. Die Auszeichnung gilt als eine der höchsten Wertschätzungen in der Zahnmedizin. Die feierliche Übergabe im angemessenen Rahmen musste wegen Covid-19 ausfallen, die Übergabe des Awards übernahm Prof. em. Daniel Buser in Bern.

Verdiente Auszeichnung

Prof. Sculean wurde geehrt als weltbekannter Forscher und Kliniker auf dem Gebiet der Parodontologie mit mehr als 370 von Experten begutachteten wissenschaftlichen Artikeln, die in führenden Fachzeitschriften veröffentlicht wurden und sich mit parodontaler Forschung und verwandten Disziplinen befassen.

Vorbildliche wissenschaftliche Arbeit

Seine Arbeit konzentriert sich auf präklinische und klinische Forschung in Bezug auf parodontale Wundheilung, regenerative und plastisch-ästhetische Parodontaltherapie sowie den Einsatz von Antibiotika, Antiseptika und modernen Ansätzen, wie Laseranwendungen und photodynamische Therapie, zur Behandlung von parodontalen und periimplantären Infektionen.

Als «Past President» (von 2018 bis 2019) der Europäischen Gesellschaft für Parodontologie (EFP) ist Prof. Sculean bereits die dritte Person, nach Prof. Lior Shapira im Jahr 2009 und Prof. Iain Chapple im Jahr 2018, aus den Reihen des Exekutivkomitees der EFP, die den IADR Distinguished Scientist Award für Forschung im Bereich Parodontologie erhalten hat.

Prof. Dr. Dr. h.c. (mult.) Anton Sculean (rechts) nimmt den von Prof. Dr. Daniel Buser überreichten „Nobelpreis der Zahnmedizin" gerne entgegen. *Foto: zmk bern*

Schlüssel zum Erfolg – ein Team!

Prof. Sculean fühlt sich zutiefst geehrt und ist äusserst erfreut über diese Auszeichnung für sein jahrzehntelanges Schaffen für die Parodontologie: „Diese Auszeichnung bedeutet in meinen Augen die Anerkennung der Arbeit unseres Teams in Bern und auch für unsere langjährige Zusammenarbeit mit herausragenden Kollegen und Freunden aus verschiedenen Institutionen in Ungarn, Dänemark, Schweden, Deutschland, Rumänien, Großbritannien, den USA und Kanada, China, Italien und Japan. Forschung ist heute ohne einen globalen und integrativen Geist eines Teams aus hochqualifizierten und motivierten Menschen unmöglich. Ich hatte das Glück und das Privileg, von echten Giganten auf unserem Gebiet, wie Thorkild Karring und Jørgen Theilade in Dänemark und Michel Brecx in Belgien betreut und gefördert zu werden. Zudem durfte ich jahrzehntelang mit außergewöhnlichen Kollegen und Freunden wie Andreas Stavropoulos, Nikos Donos, Peter Windisch, István Gera, Döri Ferenc, Stefan Stratul, Giovanni Salvi, Vincenzo Iorio-Siciliano, Frank Schwarz, Nicole Arweiler, Sigrun Eick, Dieter Bosshardt, Richard Miron, Yoshinori Shirakata und Daniel Buser zusammenarbeiten."

Der weltweit bestbewertete Experte in der Parodontologie

Ende Mai wurde auch das World Ranking der Top-Experten in der Parodontologie veröffentlicht. Dort wird Prof. Dr. Sculean auf Platz 1 gelistet. Direkt hinter ihm folgen Prof. Hom-Lay Wang von der University of Michigan und Prof. Dr. Frank Schwarz von der Johann Wolfgang Goethe-Universität in Frankfurt am Main. Die Statistik unter www.expertscape.com/ex/periodontics wird laufend aktualisiert. Gelistet sind sämtliche wissenschaftliche Publikationen zur Parodontologie aus den Jahren 2010 bis 2020 inklusive kurzer Abstracts. Unter dem Suchbegriff „Sculean" sind beachtliche 79 Treffer zu verzeichnen. Prof. Sculean's Expertise als PA-Spezialist ist weltweit am meisten gefragt! ■

Herzlichen Glückwunsch zu diesen ehrenvollen Auszeichnungen!

DENTAL KOMPAKT 2020

Das Jahrbuch für Dentalprodukte

Mehr als 2.500 Dentalprodukte zu Zahnmedizin und Zahntechnik direkt miteinander vergleichen – und das alles in einem Werk. So sparen Sie wertvolle Zeit bei Investitionsentscheidungen in der Zahnarztpraxis und im Dentallabor.

Jetzt bestellen:
www.spitta.de/dentalkompakt2020

DENTAL KOMPAKT 2020 – Das Jahrbuch

Nachschlagewerk, über 100 verschiedene Produktvergleiche komplett in Farbe, DIN A4, verstärkter Umschlag, gebunden
€ 50,– zzgl. Versandkosten und MwSt.
Best.-Nr. 1008097114

NEU
Nur € 50,–

spitta

Spitta GmbH | Ammonitenstraße 1 | 72336 Balingen

---

online DENTAL KOMPAKT

Das Vergleichsportal für Dentalprodukte



www.dentalkompakt-online.de

über 4.000 Dentalprodukte online vergleichen

DGI-Event in der Vorweihnachtszeit in Rust

„Implantattherapie im Spannungsfeld von Ästhetik, Funktion und Zahnerhalt“

Zum Jahresende wird es einen DGI-Event an einem ungewöhnlichen Ort geben: Die DGI-Familie trifft sich am ersten Adventwochenende im Kongresszentrum des Europaparks in Rust – wahlweise direkt vor Ort oder online vor dem Bildschirm.

Die Planung einer Veranstaltung in Zeiten der Corona-Pandemie gleicht einer Achterbahnfahrt: Es geht rauf und runter, man steht im Looping auf dem Kopf, wird durchgeschüttelt – und das Ganze in rasendem Tempo. Insofern haben die beiden Präsidenten bereits im vergangenen Jahr den passenden Tagungsort gewählt: **DGI-Präsident Prof. Dr. Dr. Knut A. Grötz** (Wiesbaden) und Fortbildungsreferent **Dr. Christian Hammächer** (Aachen) haben sich für das Kongresszentrum im Europapark Rust entschieden. Dort geht es am 27. und 28. November 2020 um das Thema „Implantattherapie im Spannungsfeld von Ästhetik, Funktion und Zahnerhalt.“

Der DGI-Präsident Prof. Dr. Dr. Knut A. Grötz. © *Bostelmann*

Wissenswertes für die tägliche Arbeit

Jeweils zwei Referierende werden unter der Leitung einer Moderatorin oder eines Moderators ihre Sicht auf einen Aspekt der Implantatbehandlung und deren Verbindungen mit den drei Spannungspunkten des Hauptthemas beschreiben. Argumente und Evidenz werden präsentiert und mit dem Auditorium diskutiert. „Es ist unser Ziel“, erklärt Dr. Hammächer, „dass die Teilnehmer möglichst viel Input und neue Anregungen aus diesem DGI-Event für ihre tägliche Arbeit in der Praxis erhalten – egal ob vor Ort oder online.“

Der Event war von Beginn an als Präsenzveranstaltung mit partiellen Online-Übertragungen vorgesehen. Die Pandemie führte dazu, dass das Organisationsteam den Online-Teil neu dachte. „Es war uns sehr schnell klar, dass eine normale Präsenzveranstaltung eher unwahrscheinlich ist“, sagt Professor Grötz. An dieser Einschätzung hat sich auch nach der Lockerung der Rahmenbedingungen nichts geändert. „Wir fahren auf Sicht“, sagt der DGI-Präsident, „wohl wissend, dass wir aufgrund der Pandemie-Situation tagesaktuell immer wieder mit Änderungen und neuen Anforderungen rechnen müssen.“

Zweigleisige Planung

Die Präsidenten planen – unterstützt vom Team der Youvivo GmbH – den Event zweigleisig: als Präsenzveranstaltung und als Online-Angebot. Dabei geht es nicht um ein Entweder-Oder, sondern um ein Sowohl-als-auch. Für diese Optionen bietet das High-Tech-Confertainment-Konzept des Europaparks die bestmöglichen Voraussetzungen, von denen sich, wie Prof. Grötz betont, „so manches große Konferenzzentrum in anderen Städten eine Scheibe abschneiden könnte.“

Auch angesichts der behördlich vorgegebenen Abstandsregelungen und Hygienevorschriften, die wahrscheinlich auch noch im November gelten dürften, bietet das Konferenzzentrum des Europaparks ausreichend Platz für mindestens 600 Gäste.

Komplett als Online-Angebot

Dennoch sollen auch jene Interessenten, die aus welchen Gründen auch immer nicht vor Ort sein können oder möchten, den Event nicht versäumen müssen. „Wir planen die Veranstaltung auch komplett als Online-Angebot mit moderner Technik“, so Prof. Grötz. Damit ist sicher: Der Event wird auf jeden Fall stattfinden – vor Ort und online.

„Die DGI hat bereits im vergangenen Jahr begonnen, ihre Nachwuchsarbeit auszubauen“, sagt der DGI-Präsident. In einem engen Austausch mit Fachschaften an den Universitäten wurde schon im Rahmen des DGI-Kongresses 2019 in Hamburg die Idee entwickelt, ausge-

wählte Sitzungen von DGI-Veranstaltungen Live in die Universitäten zu übertragen. Dort sollen Moderatoren die Übertragung mit den Studierenden gemeinsam verfolgen. Dieses Konzept soll nun in Rust erstmals erprobt werden. „Wir sind überzeugt, dass die Studierenden dieses Angebot schätzen werden, zumal sie nicht nur den Vorträgen folgen können, sondern im Anschluss auch mit Expertinnen und Experten von ihrer Hochschule und von der Tagung diskutieren können", erklärt Prof. Grötz.

Implantattherapie im Spannungsfeld

Die Inhalte des Programms decken jene Gebiete ab, in denen Implantologie mit Ästhetik, Funktion und Zahnerhalt verknüpft ist, also jenen Zielen, die Zahnärztinnen und Zahnärzte durch ihre Behandlung erreichen oder wiederherstellen wollen.

Darum zieht sich die Frage, wie und in welchem Maß die Implantologie dazu beitragen kann, diese Ziele zu erreichen, wie ein roter Faden durch das zweitägige Programm. Zu jedem Thema wurden jeweils zwei Referierende eingeladen, um das Thema aus ihrer Position heraus zu beleuchten. Es geht dabei nicht darum, das bessere Konzept zu bestimmen, sondern das für einen individuellen Patientenfall passendere.

Auf der Themenliste stehen die „Dauerbrenner", die implantologisch tätige Zahnärztinnen und Zahnärzte laufend beschäftigen: „Titan versus Keramik", „festsitzende versus herausnehmbare Versorgung" sowie verschiedene Augmentationskonzepte.

Spannende Formate

Drei weitere Themen stehen das erste Mal sehr prominent bei einer DGI-Veranstaltung auf der Agenda: Konzepte für die Regeneration und Rezessionsdeckung jeweils am Zahn und am Implantat. „Hier sollen insbesondere die Unterschiede zwischen der Behandlung am Zahn und der am Implantat herausgearbeitet werden", sagt Dr. Hammächer.

Eine interessante Diskussion ist auch zu erwarten beim Thema „Implantationszeitpunkt bei Jugendlichen". „Hier brauchen wir wissenschaftlich basierte Therapiekonzepte", so Prof. Grötz.

Neue Antworten wird es vermutlich auch für die Behandlung teilbezahnter und parodontal vorgeschädigter Patienten geben, denn es gibt viele neue Erkenntnisse und zudem eine neue Leitlinie zur Hybridversorgung auf Zähnen und Implantaten.

Zum Auftakt und Abschluss des Events können sich die Teilnehmer auf zwei Streitgespräche freuen: Es geht um die „Relevanz der Ästhetik" und „Implantate im parodontal kompromittierten Gebiss".

Neue Denkanstöße und Antworten

Im Gespräch mit den Tagungspräsidenten ist zu spüren, dass die Schockstarre nach dem Corona-Lockdown verschwunden ist. „Weil wir den Kongress dual planen, sind wir motiviert und begeistert", sagt Prof. Grötz und Dr. Hammächer ist überzeugt, „dass der Event uns neue Denkanstöße und neue Antworten geben wird."

Der DGI-Fortbildungsreferent Dr. Christian Hammächer.
© Sascha Gast, Bilderrausch

Was zum jetzigen Zeitpunkt noch nicht klar ist, ist die Frage, ob der Europa-Park am ersten Adventswochenende geöffnet sein wird, um den Besuch der Veranstaltung mit dem Besuch im Vergnügungspark zu verbinden. Aber diese Frage wird sich hoffentlich rechtzeitig klären. ■

Fotos: © Europapark

www.dgi-fortbildung.de/rust

Die nächste Ausgabe der **DI** erscheint am **18. September 2020**

IMPLANTOLOGIE

Mehr über die Prävention der periimplantären Mukositis erfahren Sie im Artikel der Autorengruppe aus Bielefeld.

RECHT

Wertvolle Rechtstipps für die tägliche Praxis bekommen Sie wie gewohnt aus der Rechtsanwaltskanzlei Lyck+Pätzold.

LEISTUNGSVERGLEICH

Auch im September präsentieren wir Ihnen wieder einen Auszug aus dem Jahrbuch DENTAL KOMPAKT 2020.

Impressum

DENTALE IMPLANTOLOGIE & PARODONTOLOGIE
DI online: www.dimagazin-aktuell.de

Spitta GmbH
Ammonitenstraße 1, 72336 Balingen,
Postfach 10 09 63, 72309 Balingen,
Telefon 07433 952-0, Telefax 07433 952-111

Chefredaktion
PD Dr. Dr. Dr. Oliver Seitz M.Sc. (Implantologie)
oliver.seitz@spitta.de
Prof. Dr. Georg Gaßmann (Parodontologie)
georg.gassmann@spitta.de

Redaktion
Carmen Bornfleth, Tel. 07420 405216, Fax: 07420 4050578
E-Mail: carmen.bornfleth@spitta.de

Ständige Mitarbeiter:
Dr. Jan-Friedrich Dehner
jan-friedrich.dehner@spitta.de

Redaktionsbeirat
Dr. Eduardo Anitua, Prof. Dr. Nicole Arweiler Dr. Georg Bayer, Dr. Fred Bergmann, Dr. Robert Böttcher, Dr. Jörg Brachwitz, PD Dr. Dan Brüllmann, Dr. Hermann Derks, Dr. Marcus Engelschalk, Dr. Daniel Engler-Hamm, Prof. Dr. Dr. E. Fischer-Brandies, Dr. Michael Gahlert, Dr. German Gómez-Román, Dr. H.-J. Hartmann, Dr. Michael Hopp, Dr. Werner Hotz, Dr. Hans-Dieter John, Dr. Frank Kistler, Dr. Steffen Kistler, Dr. Heinz Kniha, Prof. Dr. Ralf Kohal, ZTM Heiner Kruse, Prof. Dr. K.-P. Lange, Dr. Philippe D. Ledermann, ZTM Reinhard Lucas, Dr. Ralf Masur, Dr. Robert Nölken, Prof. Dr. Dr. Winand Olivier, RA Björn Papendorf, Dr. Mathias Plöger, Dr. Florian Rathe, Prof. Dr. Dr. Dr. Robert Sader, Kerstin Salhoff, Dr. Dr. Markus Schlee, Dr. Karl-Heinz Schnieder, Dr. Achim Sieper, Dr. Christoph Sliwowski, Prof. Serge Szmukler-Moncler, Dr. Alexander Volkmann, Dr. Clemens Walter, Prof. Dr. Thomas Weischer, Dr. Jörg-Ulf Wiegner, Dr. Walter Wille-Kollmar, Prof. Dr. Murat Yildirim

Anzeigenleitung
Josefa Seydler, Tel. 07433 952-171
E-Mail: josefa.seydler@spitta.de

Anzeigenverkauf
Heike Möller, Tel. 07433 952-356
E-Mail: heike.moeller@spitta.de

Anzeigenservice/Aboverwaltung
Gundula Schwaner, Tel.: 07433 952-325
E-Mail: gundula.schwaner@spitta.de

Jahresabonnement 50 Euro zzgl. MwSt.

Bezugsmöglichkeiten:
Bestellungen nehmen der Verlag und alle Buchhandlungen im In- und Ausland entgegen. Sollte die Fachzeitschrift aus Gründen, die nicht vom Verlag zu vertreten sind, nicht geliefert werden können, besteht kein Anspruch auf Nachlieferung oder Erstattung vorausbezahlter Bezugsgelder.

Leserhinweis/Datenschutz:
Ihre dem Verlag vorliegenden Adressdaten werden unter strikter Einhaltung der Datenschutzvorschriften gespeichert, zur internen Weiterverarbeitung und für verlagseigene Werbezwecke genutzt. Fremdunternehmen werden Ihre Adressdaten zur Aussendung interessanter Informationen zur Verfügung gestellt. Sofern Sie die Speicherung und/oder Weitergabe Ihrer Adressdaten nicht wünschen, so teilen Sie uns dies bitte schriftlich an die Verlagsadresse oder per E-Mail an datenschutz@spitta.de mit.

Urheber und Verlagsrecht:
Für unverlangt eingesendete Manuskripte, Abbildungen und Bücher übernimmt die Redaktion keine Haftung. Mit Annahme eines eingereichten Manuskriptes gehen das Recht der Veröffentlichung sowie die Rechte zur Übersetzung, zur Vergabe von Nachdruckrechten, zur elektronischen Speicherung in Datenbanken oder Internet, zur Herstellung von Sonderdrucken, Fotokopien und Mikrokopien an den Verlag über. Jede Verwertung außerhalb der durch das Urheberrechtsgesetz festgelegten Grenzen ist ohne Zustimmung des Verlages unzulässig. Alle in dieser Veröffentlichung enthaltenen Angaben, Ergebnissen usw. wurden von den Autoren nach bestem Wissen erstellt und von ihnen und dem Verlag mit größtmöglicher Sorgfalt überprüft. Gleichwohl sind inhaltliche Fehler nicht vollständig auszuschließen. Daher erfolgen alle Angaben ohne jegliche Verpflichtung oder Garantie des Verlages oder der Autoren. Sie garantieren oder haften nicht für etwaige inhaltliche Unrichtigkeiten (Produkthaftungsausschluss).
Mit anderen als redaktionseigenen Signa oder mit Verfassernamen gezeichnete Beiträge geben die Auffassung der Verfasser wieder, die der Meinung der Redaktion nicht zu entsprechen braucht. Gekennzeichnete Sonderteile liegen außerhalb der Verantwortung der Redaktion.

Redaktioneller Hinweis:
Unter der Rubrik „Produkt-Highlight" veröffentlichte Artikel wurden mit freundlicher Unterstützung der Dentalindustrie erstellt; die Firmenbezeichnung ist im Beitrag ersichtlich. Die im Text genannten Präparate und Bezeichnungen sind zum Teil patent- und urheberrechtlich geschützt. Aus dem Fehlen eines besonderen Hinweises bzw. des Zeichens ® oder ™ darf nicht geschlossen werden, dass kein Schutz besteht.
Aus Gründen der besseren Lesbarkeit wird auf eine geschlechtsneutrale Differenzierung (z.B. Mitarbeiterinnen/Mitarbeiter) verzichtet. Entsprechende Begriffe gelten im Sinne der Gleichbehandlung grundsätzlich für beide Geschlechter.

Copyright Spitta GmbH,
Gerichtsstand Stuttgart

Druckauflage:
9.500 Exemplare, 7 Ausgaben jährlich, 24. Jahrgang,
zurzeit gilt die Anzeigenpreisliste Nr. 24/2019

Satz
B2H_Werbeagentur, Erlangen

Druck, Verarbeitung, Versand:
F&W MEDIENCENTER, Kienberg

BioWin!

Das Keramik-Implantat

Ideal bei reduziertem Knochenangebot

Durch die Verwendung von short und ultrashort Implantaten (8 mm/ 6 mm) können Augmentationen und Sinuslifte (IDS) sicher durchgeführt werden. Diese Techniken lernen Sie in der Fortbildung „Biologische Implantologie“ kennen.

Informieren Sie sich über diese und weitere Fortbildungen:
www.future-dental-academy.com

Short und ultra-short als ein- und zweiteilige Keramik-Implantate

- Makroraue Oberfläche
- Komplett metallfrei
- 95,8 % Osseointegrationsrate (2-Jahres-Studie, Universität Düsseldorf)
- Etabliert seit 2004
- Made in Germany
- Bakteriendicht durch supragingivale Post-Verklebung

Info-Hotline: +49 (0)6734 91 40 80
info@champions-implants.com

www.champions-implants.com

CHAMPIONS

ANWENDERKURS (2 TAGE)

Keramikimplantate und Biologische Zahnheilkunde

mit Dr. Ulrich Volz

26./ 27. Juni 2020
Heute sind wir in der Lage über 85 % der SDS - Implantate sofort zu setzen (Sofortimplantation und Sofortversorgung mit Langzeitprovisorium). Hierfür benötigt es ein spezielles Protokoll und die entsprechende Ausbildung. In diesem 2-Tages-Kurs geben wir Ihnen einen perfekten Einstieg in die Keramikimplantologie und erklären die wesentlichen Unterschiede zu Titanimplantaten. Dr. Ulrich Volz ist der Leiter der Swiss Biohealth Clinic und hat die Erfahrung von über 20.000 gesetzten Keramikimplantaten.

Termine:

26./ 27.06.2020
17./ 18.07.2020
25./ 26.09.2020
16./ 17.10.2020
13./ 14.11.2020
11./ 12.12.2020

SWISS BIOHEALTH® EDUCATION

ONLINE-KURS

Keramikimplantate und Biologische Zahnheilkunde

mit Dr. Ulrich Volz

Jetzt auch online!

Jeder Zeit buchbar
In diesem ONLINEKURS erhalten Sie eine virtuelle Einführung in die Biologische Zahnheilkunde und die Keramikimplantologie. Alle Inhalte des 2-Tages-Kurses in Kreuzlingen wurden mitgefilmt und aufwendig zusammengefasst. Somit haben Sie die Möglichkeit jederzeit und flexibel einzusteigen und von dem Expertenwissen des SDS-Firmeninhabers und Leiter der SWISS BIOHEALTH CLINIC, Dr. Ulrich Volz, aus über 20 Jahren Erfahrung zu profitieren.

Der Online-Zugang gewährt Ihnen Zugriff auf die für E-Learning optimierten Lerninhalte, die Sie so oft Sie wollen, in Ihrem Tempo durcharbeiten können.

Melden Sie sich jetzt an:
www.swiss-biohealth-education.com

SDS SWISS DENTAL SOLUTIONS®