www.dimagazin-aktuell.de

DENTALE IMPLANTOLOGIE & PARODONTOLOGIE

04
Juni 2021
25. Jahrgang
ISSN 1610-9988

IMPLANTOLOGIE

Komplexe Restauration mit Keramikimplantaten

PARODONTOLOGIE

Eigenfett in Kombination mit Thrombozyten-konzentrat

RECHT

Arbeitsvertragliche Vergütungsmodelle und ihre Kehrseiten

spitta

Astra Tech Implant System®

Mehr als 1.000 Publikationen

IMPLANTATE VON ASTRA TECH IMPLANT SYSTEM DENTSPLY SIRONA

Seit seiner Einführung vor über 30 Jahren zählt das Astra Tech Implant System mit über 1.000 wissenschaftlichen Publikationen in peer-reviewten Fachzeitschriften zu den weltweit am besten dokumentierten Implantatsystemen.

Die kontinuierliche klinische Dokumentation zeigt, dass das Astra Tech Implant System chirurgische und prothetische Flexibilität bietet, die marginale Knochenstabilität erhält und sowohl kurz- als auch langfristig für ein verlässliches und vorhersagbares Ergebnis mit natürlicher Ästhetik sorgt.

dentsplysirona.com/ati-ev-wissenschaft

Dentsply Sirona

© 2021 Dentsply Sirona. Alle Rechte vorbehalten.

Es bleibt spannend!

Liebe Leserinnen und liebe Leser,

es bleibt spannend! Es gibt vieles, was uns gespannt in die Zukunft schauen lässt. Erfreulich erscheint, dass die pandemiebedingten Infektionszahlen in Deutschland sinken. Und so können wir gespannt sein, wie viel von dem übrigbleiben wird, was wir zu Beginn der Pandemie im Kopf hatten, wenn wir vom „Back to normal" geträumt haben. Der Händedruck zwischen Patient*in und Ärzt*in war im zahnmedizinischen Umfeld auch schon vor der Pandemie aus hygienischen Gründen strittig. Die Befürworter spüren durch den Wegfall den Empathie- und Informationsverlust. Spannend ist auch, ob der neue Beschluss des Bewertungsausschusses für die zahnärztlichen Leistungen zur systematischen Behandlung von Parodontitis und anderen Parodontalerkrankungen ohne Beanstandung das Bundesministerium für Gesundheit passiert und wie geplant zum 01.07.2021 in Kraft tritt. Insbesondere im Bereich der Erhaltungstherapie ist eine Aufwertung der Leistungsvergütung zu verzeichnen, die Begehrlichkeiten wecken kann. An dem, was in der Erhaltungstherapie evidenzbasiert richtigerweise getan wird, ändert sich durch die Aufwertung der Vergütung grundsätzlich nichts, und so verwundert es, wenn argumentiert wird, dass diese Leistungsvergütung als zahnärztliches Honorar verhandelt wurde und daher nicht delegierbar sei. Alle zahnärztlichen Leistungen wurden bisher unabhängig von der Delegierbarkeit als zahnärztliche Leistungen verhandelt. Sollte sich daran etwas geändert haben, müsste der Delegationsrahmen im Deutschen Zahnheilkundegesetz §1 Absatz 5 und 6 angepasst werden.

Entspannt schaut hingegen der Facharzt für Mund-, Kiefer- und Gesichtschirurgie Dr. Marcus Heufelder in die Zukunft, der als Gutachter tätig ist, und uns in seinem Beitrag die Gründe dafür benennt, warum seine Perspektive über die Zukunft von Keramikimplantaten eine weiß-rosane ist.

Dr. Jens Tartsch, Präsident der Europäischen Gesellschaft für Keramikimplantologie, schildert anhand eines Fallbeispiels, wie auch in einer stark kompromittierten Frontzahnsituation mittels gewissenhaftem Backward Planning mit zweiteilig, metallfrei verschraubten Keramikimplantaten mit simultaner Augmentation eine komplexe Restauration unter Erreichung hoher Patientenzufriedenheit gelingt.

Dr. Manuel Bras da Silva zeigt anhand einer Kasuistik, wie nach Socket Preservation mit synthetischem Knochenersatzmaterial ohne Titanmesh oder Membranen mit Keramikimplantaten eine komplett metallfreie prothetische Neuversorgung im Gebiss mit Schalt- und Freiendlücken gelingen kann.

PD Dr. Dr. Eik Schiegnitz berichtet in seinem Fachbeitrag zum Einsatz von modernen Tissue-Level-Implantaten, die kurz vor der Markteinführung stehen, wie sich durch deren Implantatgeometrie in augmentiertem Hartgewebe eine hohe Primärstabilität und eine Stützung des periimplantären Weichgewebes erreichen lässt.

Aus dem Bereich der experimentellen Zahnmedizin referieren Dr. Nikolai Thiem und Prof. Dr. Christian Herold über eine spannende Kombination von Eigenfett mit Platelet Rich Plasma (PRP) zur parodontalen Regeneration.

In einer multizentrisch, randomisierten Doppelblindstudie geht es um den Vergleich von Amin-Zinnfluorid Zahnpasten mit solchen, die Hydroxylapatit enthalten. Seien Sie gespannt auf das Ergebnis.

Über arbeitsvertragliche Vergütungsmodelle und ihre Kehrseiten gibt RA Christian Erbacher wichtige Informationen. Hier gibt es sowohl aus der Perspektive der Arbeitnehmer*innen als auch der Arbeitgeber*innen einiges zu beachten, damit es im Fall der Fälle nicht zur gerichtlichen Auseinandersetzung kommen muss.

Der Beitrag zum Auftakt der Ceramic Implantology Week transportiert die Begeisterung der an biologischer Zahnmedizin interessierten Kolleg*innen darüber, wie ihnen das Konzept der Keramikimplantologie im Rahmen der einwöchigen Fortbildung an der Swiss Biohealth Academy nahegebracht wurde.

Unter der Rubrik „Fortbildung" berichtet Dr. Jan-Friedrich Dehner von seiner Fortbildung im Bereich der Digitalisierung und davon, wie sie dazu beitragen kann, zu mehr Vorhersagbarkeit in der Ergebnisqualität zu kommen.

Der Bericht vom zweiten PEERS Hybrid Kongress zeigt verschiedene Augmentationsverfahren im Hart- und Weichgewebe, die in der Regel erst in Kombination funktionell einwandfreie und ästhetisch beeindruckende Ergebnisse ermöglichen.

In seiner Rezension legt Ihnen Dr. Jan Friedrich Dehner ein reich bebildertes Buch zur Dentalfotografie in Zeiten von Social Media von Miguel A. Ortiz ans Herz.

Im Namen des gesamten Teams der DI DENTALE IMPLANTOLOGIE & PARODONTOLOGIE wünsche ich Ihnen als Leserinnen und Leser unserer spannenden Sommerausgabe viel Erbauung und Freude!

Herzlichst

Ihr Prof. Dr. Georg Gaßmann

IMPLANTOLOGIE

194 Komplexe Restauration mit Keramikimplantaten: zweiteilig, metallfrei und verschraubt
Jens Tartsch

206 Komplett metallfreie Versorgung: Keramikimplantate nach Socket Reservation und Kieferkammaufbau – ohne Membran oder Titanmesh
Manuel Bras da Silva

214 Über die Zukunft von Keramikimplantaten
Marcus Heufelder

218 Next Level – moderne Tissue-Level-Implantate
Eik Schiegnitz

PARODONTOLOGIE

222 Eigenfett in Kombination mit Thrombozytenkonzentrat im Rahmen der Parodontalchirurgie
Nikolai Thiem, Christian Herold

226 Wie Zahnpasten die parodontale Gesundheit verbessern
Jörn Kuchenbender et al.

PRAXISFÜHRUNG

228 Arbeitsvertragliche Vergütungsmodelle und ihre Kehrseiten
Christian Erbacher

230 Wie funktioniert die richtige Geldanlage als Mediziner/in?
Pascal Winkler

HERSTELLER-INFORMATIONEN

232 Neuprodukte

INDUSTRIE-REPORT

234 Nobel Biocare geht mit zwei Innovationen gestärkt in die Zukunft

236 Implify und Champions-Implants kooperieren

237 Tiroler Dental-Professor revolutioniert die Zahnimplantologie

FORTBILDUNG

238 Auftakt für die CERAMIC IMPLANTOLOGY WEEK

241 Meine Suche nach dem digitalen Weg…
Jan-Friedrich Dehner

242 2. PEERS Hybrid-Kongress: „Augmentation! Aber wie?“

244 Preisverleihung des „meridol® Förderpreis Dentalhygiene“

RUBRIKEN

191 Editorial

245 Buchvorstellung

246 Vorschau / Impressum

BEWÄHRTES VERBESSERT

whiteSKY Tissue Line

Das whiteSKY Implantatsystem hat sich seit seiner Einführung in Jahr 2006 klinisch und wissenschaftlich bewährt. Die zweite Generation whiteSKY Tissue Line (T.L.) übernimmt alle Vorteile des klassischen whiteSKY in einem modernen verbesserten Design - wissenschaftlicher Erfolg neu verkörpert.

Klinischer Fall mit whiteSKY Tissue Line. *Quelle: Dr. Holger Scholz*

Ausgezeichnete wissenschaftliche und klinische Ergebnisse

Die erste Generation der whiteSKY Implantate ist eines der am besten dokumentierten Zirkonimplantatsysteme. Von Anfang an wurden klinische und wissenschaftliche Untersuchungen durchgeführt. Histologische Untersuchungen bestätigten die gute Osseointegration der Implantate. Diese Ergebnisse wurden auch klinisch bestätigt. Die langfristige Überlebensrate liegt auf dem Niveau von Titanimplantaten. Das Knochenniveau ist langfristig stabil und die Rot-Weiß-Ästhetik ist überzeugend. Für die zweite Generation whiteSKY Tissue Line wurden die bewährten Erfolgsfaktoren beibehalten und von den Anwendern gewünschte Verbesserungen eingeführt.

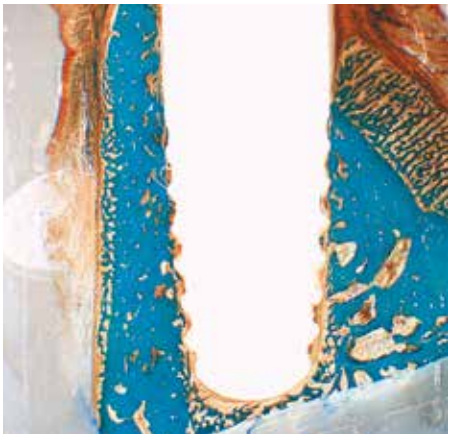

Histologische Untersuchung eines whiteSKY Implantates. Quelle: Stadlinger et al., IJOMS 2010

Bewährter Herstellungsprozess und klinisch bewährte Therapie

Bei whiteSKY T.L. wurde die aufwändige Herstellung aus dem gehipten Zirkon und die bewährte Oberflächenbehandlung beibehalten. Durch die Einteiligkeit verfügen die whiteSKY Implantate über eine sehr hohe Stabilität, welche ein entscheidender Faktor für den langfristigen Erfolg von whiteSKY ist.

Das optimierte Design und das knochenorientierte Bohrerprotokoll der whiteSKY Implantate erzielt eine ausgezeichnete Primärstabilität, welche die Voraussetzung für die grundsätzlich empfohlene Sofortversorgung ist. Klinische Studien haben gezeigt, dass durch die Sofortversorgung der Knochen-Implantat-Kontakt um 50% erhöht werden kann.

Verbessertes Durchtrittsprofil

Die neue leicht taillierte Form im Sulkusbereich bietet dem periimplantären Weichgewebe mehr Platz, um die Ästhetik zu verbessern, was besonders bei schmalen Lücken einen Vorteil bietet. Durch die Übernahme der bewährten gewebefreundlichen Sulkusoberfläche wird die Anlagerung des Weichgewebes unterstützt.

Das einteilige whiteSKY T.L. verfügt nun über einen kleinen Plattformswitch mit einem Backtaper, so dass intraoperativ sehr deutlich sichtbar ist, wie tief das Implantat gesetzt werden sollte. Der Backtaper des whiteSKY T.L. ermöglicht damit dem anliegenden Weichgewebe und Knochen eine optimale Grundlage zur Anlagerung.

Verbesserter prothetischer Aufbau

Der prothetische Aufbau wurde in der Höhe reduziert, so dass er in der Regel nicht beschliffen werden muss. Zudem ermöglicht der verbesserte Aufbau einen optimal abgestimmten digitalen Workflow. Durch zwei 15° abgeschrägte Flächen an der Spitze des Abutments wird die Versorgung von schräg gesetzten Implantaten in der Oberkiefer-Front erleichtert. Die horizontale Rille gewährleistet eine einfache Eingliederung der provisorischen Versorgung und unterstützt die temporäre und definitive Befestigung.



Neues whiteSKY Tissue Line Zirkonimplantat - wissenschaftlicher Erfolg neu verkörpert.

Für weitere Informationen scannen Sie einfach den QR Code oder besuchen Sie uns unter www.bredent-implants.com.

Komplexe Restauration mit Keramikimplantaten: zweiteilig, metallfrei und verschraubt

Dentale Implantate aus Zirkondioxid haben sich als Ergänzung zu Titanimplantaten zu einem ernstzunehmenden Faktor in der allgemeinen Implantologie etabliert. Zum einen trägt hierzu sicher die gestiegene Nachfrage seitens zunehmend gesundheitsbewusster Patienten bei [1]. Zum anderen haben sich aber auch die Erfolgs- und Überlebensraten von modernen Keramikimplantaten den Titanimplantaten deutlich angenähert oder befinden sich bereits auf Augenhöhe [2]. So ist auch die Osseointegration von Keramikimplantaten mit modernen Oberflächen den Titanimplantaten ebenbürtig [3].

Ermöglicht wurde dies durch die Entwicklung neuer Materialien [4], mikrorauer Oberflächen [5] und optimierter Behandlungsprotokolle [6]. Dadurch sind Keramikimplantate auch für einen immer grösser werdenden Kreis an Fachanwendern von Interesse, denn sie bieten auch klinische Vorteile in der täglichen Anwendung in der Praxis.

Die klinischen Vorteile

Eine verbesserte Ästhetik ist eines der Hauptargumente der Befürworter von Keramikimplantaten. Auf Grund des weißen Materials „Keramik" kann es weder auf Abutment- noch auf Implantatniveau zu einem grauen Durchschimmern kommen, wie es bei Titanimplantaten mit einer Schleimhautdicke unter 2 mm möglich ist [7,8]. Die meisten derzeit verfügbaren Keramikimplantate sind nach wie vor Tissue Level Konzepte: die Implantatschulter wird gemäß Protokoll somit deutlich suprakrestal platziert. Gerade im Frontzahnbereich ist dies vor allem bei einem dünnen Phänotyp nicht immer einfach umzusetzen. Hier bringen Titanimplantate durch ihre mögliche „Bone Level Insertion" gerade im Frontzahnbereich manchmal Vorteile in der Gestaltung des Emergenzprofils. Es ist also wie fast alles in der Zahnmedizin eine Frage der richtigen Indikationsstellung und der differenzierten Betrachtungsweise.

Eines der wichtigsten Argumente für Keramikimplantate ist die hervorragende und nahezu durchgängig entzündungsfreie periimplantäre Weichgewebssituation. Leider fehlen noch klinische Langzeitdaten zu diesem Thema, die Hinweise verdichten sich jedoch: Eine Periimplantitis im klassischen Sinne wurde bei Keramikimplantaten so gut wie noch nicht beobachtet [9]. Dies deckt sich mit den klinischen Beobachtungen aus der täglichen Praxis im Umgang mit Keramikimplantaten, wie sie von Anwendern immer wieder berichtet werden.

Gründe hierfür sind nach ersten Erkenntnissen die biologisch vorteilhaften Eigenschaften des Materiales Zirkonoxid: Hierzu gehören eine geringe bakterielle Adhäsion an Keramikoberflächen [10,11] sowie eine signifikant bessere, dem natürlichen Zahn entsprechende periimplantäre Weichgewebsdurchblutung [12]. Eine wichtige Rolle spielt in diesem Zusammenhang aber auch eine fehlende Biokorrosion mit Freisetzung von TiO_2-Partikeln und nachfolgender Gewebsreaktion, wie es in neueren Studien bei Titanimplantaten bereits beschrieben wurde [13,14].

Aber auch iatrogene Faktoren wie Zementitis, Hitzedefekte bei unsachgemäßer Insertion oder ungeeignete Implantatoberflächen können zu Knochenabbau wie bei Titanimplantaten führen. So muss auch zum Thema periimplantärer Knochenabbau eine differierte Betrachtungsweise erfolgen.

Die Mehrzahl der heute angebotenen Keramikimplantate sind nach wie vor einteilige Systeme. Sie verfügen auf Grund der längeren Verfügbarkeit über eine bessere Evidenz und Studienlage als zweiteilige Systeme. Hierdurch finden sie von wissenschaftlicher Seite auch eher Anerkennung. Abutment und Implantat bestehen bei einteiligen Systemen aus „einem Stück" (Monoblock), wodurch sie als hermetisch dicht gelten (keine separate Abutment-Verbindung, kein Implantatinterface). Sie haben den Vorteil, dass sie in der Versorgung der gewohnten Tätigkeit des Zahnarztes mit Abformung und Zementierung einem natürlichen Zahn sehr nahekommen.

Jedoch kann die restaurative Versorgung auf einteiligen Implantaten nur durch Zementieren der Restauration erfolgen. Zum einen lässt dies eine in der Implantologie gewünschte Flexibilität und Reversibilität vermissen. Zum anderen bringt es das Risiko einer Zementitis mit sich: wurde die Implantatschulter tiefer als 1,0-1,5 mm subgingival platziert, sind Zementreste nicht mehr vollständig und zuverlässig entfernbar [15]. Ebenso muss eine präzise Implantat-Achse, eine ausreichende Primärstabilität und eine unbelastete Einheilphase gewährleistet werden. Ausgedehnte Augmentationen sind auf Grund des nicht möglichen Primärverschlusses nur im zweizeitigen Vorgehen zu empfehlen.

Dies sind wichtige Gründe, warum heute auch in der modernen Titan-Implantologie zweiteilige Systeme als Goldstandard gelten und einteilige Titanimplantate nur noch in seltenen spezifischen Indikationen zu finden sind. Zweiteilige Systeme decken fast alle Indikationen ab, ermöglichen unbelastete Einheilphasen sowie sichere, augmentative Verfahren nach primärem Wundverschluss, sie sind reversibel und flexibel.

Selbstverständlich gelten solche Argumente und Prinzipien gleichermaßen für die Implantologie mit Keramikimplantaten. Nach wie vor stellt jedoch die Verbindung von hartem, nicht elastischem Zirkondioxid-Abutment mit hartem, nicht elastischem Zirkondioxid-Implantat eine große Herausforderung für die „Zweiteiligkeit" der Systeme dar. Entsprechend werden von den verschiedenen Herstellern teils sehr unterschiedliche Verbindungskonzepte angeboten, welche sich bezüglich Frakturanfälligkeit und technischen Komplikationen wie Schraubenlockerungen unterschiedlich bewährt haben.

Auch das jüngst durch den wissenschaftlichen Beirat der European Society for Ceramic Implantology (ESCI) verfasste Statement zum Thema zeiteilige Keramikimplantate bestätigt diese Sachlage (Quelle: www.esci-online.com). So heißt es hier unter anderem: „Bruchfestigkeit und mechanische Stabilität von zweiteiligen Zirkonoxidimplantaten können sich aufgrund unterschiedlicher Herstellungsverfahren, Materialeigenschaften, Implantatgeometrien und prothetischer Verbindungskonzepte unterscheiden."

Für den einzelnen Anwender ist es daher nicht immer einfach, zu differenzieren und die geeigneten Produkte auszuwählen. Auch wenn eine deutlich verbesserte Studienlage wünschenswert wäre, ist es durchaus sinnvoll, sich über die bereits verfügbare Literatur individuell zu informieren. So liegen für einige zweiteilige Systeme bereits präklinische Daten vor, welche eine langfristige Stabilität bestätigen [16,17].
Der im Folgenden dargestellte Patientenfall soll die vorangestellte Argumentation untermauern und vereinigt alle bisher angeführten Aspekte in der Argumentation für zweiteilige Keramikimplantate.

Ausgangssituation

Der 72-jährige Patient stellte sich im September 2018 mit dem Wunsch einer metallfreien Neuversorgung der Oberkieferfront in unserer Praxis vor.
Die allgemeine Anamnese ergab einen Aortenklappenersatz mit Herzschrittmacher nach schwerer, symptomatischer Aortenklappenstenose in 2017. Eine gerinnungshemmende medikamentöse Therapie mit Marcumar wurde bereits vor sechs Monaten abgesetzt. Der sonstige Allgemeinzustand war gut, eine relevante Medikation bestand nicht und die präoperative Abklärung mit dem behandelnden Internisten ergab keine Kontraindikationen gegen einen zahnärztlichen Eingriff.

Die Zähne der Oberkieferfront 13,12,11,21 wurden alio loco bereits im April 2018 entfernt und mit einer Interimsprothese versorgt **(Abb. 1)**. Die Mundhygiene zeigte deutliche Defizite, woraufhin der Patient zunächst drei Monate präoperativ der Dentalhygiene zugeführt und in unser Recallsystem eingebunden wurde **(Abb. 2)**.
Vor dem Hintergrund seiner Vorerkrankung wünschte der Patient eine festsitzende Versorgung mit Keramikimplantaten. Demge-

Abb. 1: Ausgangssituation: Interimsprothese.

Abb. 2: Ausgangssituation neun Monate post ex.

genüber stand jedoch ein bereits vor 15 Jahren inseriertes Titanimplantat. Somit war dem Wunsch nach „Metallfreiheit" nur durch ein Entfernen dieses Implantates zu entsprechen. Zudem behinderte die Achsneigung dieses Implantates 22 eine idealisierte Positionierung der geplanten Implantate. Da jedoch die Entfernung des Implantates zu einer neuen, nicht präzise vorhersehbaren Defektsituation geführt hätte und das Implantat sehr gut osseointegriert war, wurde gemeinsam mit dem Patienten beschlossen, dieses Implantat zu belassen und lediglich mit einem neuen vollkeramischen Abutment in die Gesamtversorgung einzubeziehen.

Präoperative Planung

Im präoperativen DVT waren an den Extraktionsstellen der Frontzähne noch faciale Defekte und ein reduziertes Knochenlager erkennbar, welche ausgedehnte augmentative Maßnahmen erforderlich machten **(Abb. 3)**. Bei einem einteiligen Implantat wäre hier lediglich ein zweizeitig augmentatives Vorgehen möglich gewesen. Über ein zweiteiliges System war diese Situation analog einem Titanimplantat in einem einzeitigen simultanen Vorgehen zu lösen. Die optionale Implantatposition 12 war jedoch so stark kompromittiert, dass entschieden wurde, diese Position nicht mit einem Implantat zu besetzen, sondern über eine Implantat getragene Brückenlösung zu umgehen.

Die Auswahl der Implantate erfolgte mittels der 3D-Planungssoftware SMOP (swissmeda AG, Zürich). Nach Vorabformung wurde im Dentallabor ein Wax-up für die Rekonstruktion gefertigt, welches in die implantologische Planungssoftware übertragen wurde **(Abb. 4)**. Hier erfolgte die definitive Implantatplanung unter Beachtung des verfügbaren Knochenangebotes, der korrekten Achsenneigung für eine reversible palatinale Verschraubung mit geradem Abutment, einer parallelen Ausrichtung der Implantate 13 und 11 für die Brückenlösung sowie die idealisierte Position Implantat 21 neben dem Titanimplantat 22. Das bestehende Titanimplantat 22 wurde zur Vermessung der Achsneigungen mit seinem digitalen „Analog" überlagert **(Abb. 5)**.
Leider stehen für die vollständig computergeführte Implantatinsertion über SMOP noch nicht alle Aufbereitungsinstrumente zu Verfügung. Jedoch stellt vor allem in komplexen Situationen bereits die geführte Pilotbohrung einen deutlichen Mehrwert dar, weswegen auch in diesem Fall eine Guided Surgery Schablone angefertigt wurde.

Da vollständig metallfrei gearbeitet werden sollte und die geplante laterale Konturaugmentation die besten Ergebnisse nach primärem Wundverschluss bei zweiteiligem Implantat erwarten lässt, wurde in diesem Fall auf das NobelPearl™ Implantatsystem (Nobel

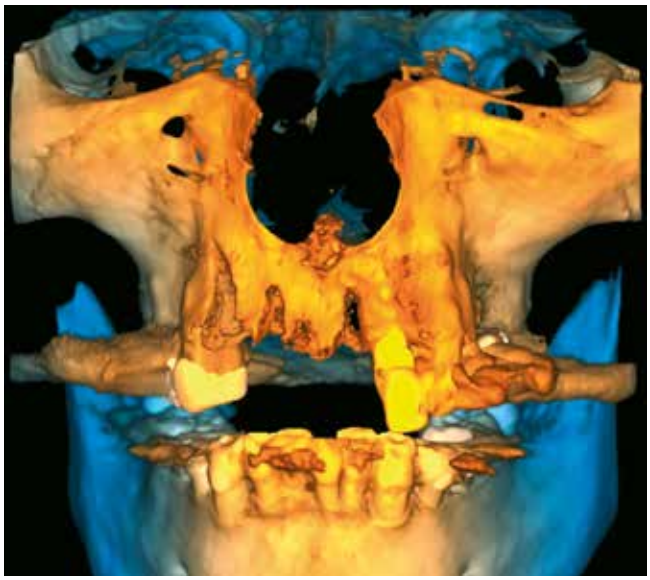

Abb. 3: Faciale Defektsituation in der Oberkiefer-Front.

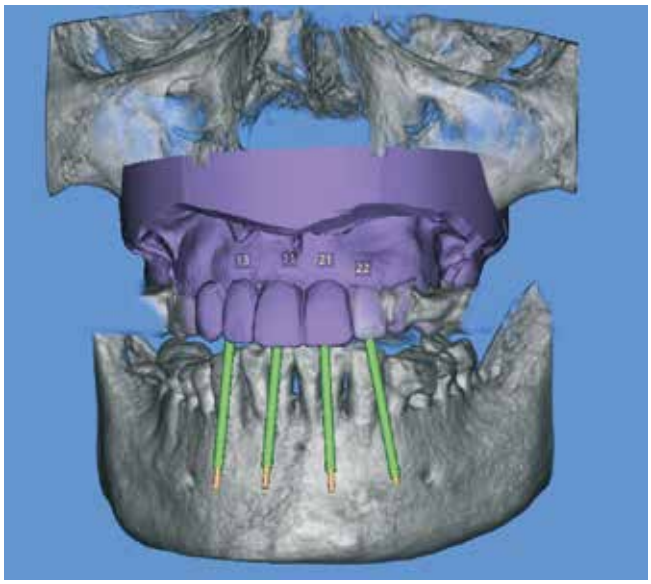

Abb. 4: Wax-up für die digitale Implantatplanung.

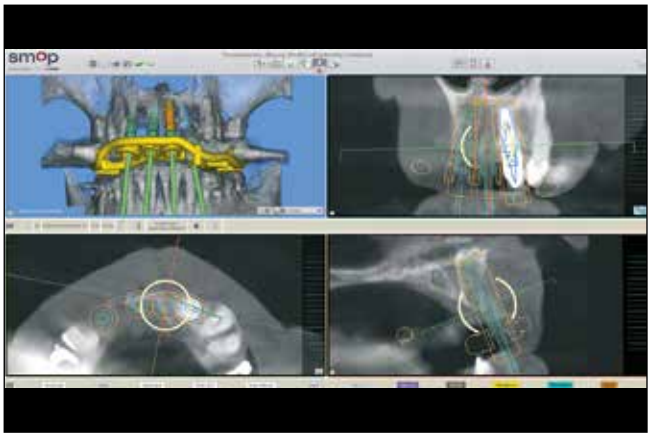

Abb. 5: Planung der Implantatposition und Guided Surgery Schablone.

Abb. 6: Einprobe der Guided Surgery Schablone.

SETUP TO SUCCESS!



MICROCONE QUATTROCONE PROCONE

Implantate von Medentika
für **89 EURO** *zzgl. MwSt.*

Königsklasse in Preis und Leistung

Machen Sie sich bereit für die Pole Position: Die ausgereiften Implantatsysteme von Medentika bieten Ihnen 1a-Qualität zum kleinen Preis. Damit machen Sie bei den verschiedensten Indikationen das Rennen. Und im Dreamteam mit der bewährten Medentika Prothetik fahren Sie den Doppelsieg ein.

Gehen Sie mit uns ins Rennen auf:
www.medentika.de/implantate

MEDENTiKA®
A Straumann Group Brand

Biocare AG) zurückgegriffen. Dieses Implantatsystem vereint diese Eigenschaften und weist durch sein Material ATZ mit einer Biegefestigkeit von 2.000 MPa eine hohe Festigkeit auf.

Es wurden somit 3 NobelPearl™ Implantate mit einem Durchmesser von 4,2 mm und der Länge von 12 mm vorgesehen. Die angegebene Länge entspricht dem enossalen Anteil des Implantates. Zu beachten ist, dass zum enossalen Anteil noch ein auslaufend geätzter Halsbereich mit 1,6 mm Höhe zur Berücksichtigung der biologischen Breite hinzukommt. Folglich weist ein 12 mm Implantat de facto eine Gesamtlänge von 13,6 mm auf. Bei einer geringen Mukosadicke oder im ästhetischen Frontzahnbereich kann das Implantat jedoch 1 mm tiefer platziert werden, so dass nur noch ein Halsbereich von 0,6mm supracrestal verbleibt und der enossale Anteil nun 13 mm beträgt.

Chirurgischer Eingriff

Unter prophylaktischer Antibiose (SingleShot Dosis Amoxicillin 1.000 mg 1 Std. prä OP) und Lokalanästhesie erfolgte im Januar 2019 die Aufklappung nach Einprobe der SMOP Guided Surgery Schablone **(Abb. 6)**. Die Schnittführung wurde crestal mit lediglich einer distalen Entlastungsinzision in regio 15 angelegt, die ossären Defekte wurden gereinigt und dargestellt **(Abb. 7)**.
Für die Pilotbohrung mit dem Pilotbohrer Ø 2,3 wurde die Guided Surgery Schablone eingesetzt. Auf diese Weise kann die digital geplante Implantatposition sicher auf die orale Situation übertragen werden **(Abb. 8)**. Dieser erste Bohrstollen dient weiterhin als Führung für die weitere Aufbereitung des Implantatbettes, welche dann gemäß dem chirurgischen Protokoll Nobel Pearl erfolgt. Für die unterschiedlichen Längen stehen in der Folge formkongruente Profilbohrer zu Verfügung. So wird für die weitere Aufbereitung zunächst der Profilbohrer small Länge 12 mm / Ø 3,3 mm (Farbkodierung pink), danach der Profilbohrer regular Länge 12 mm / Ø 4,2 mm (Farbkodierung gelb) ausgewählt **(Abb. 9)**. Die untere Schulter des Profilbohrers entspricht hierbei der enossalen Länge des Implantates ohne den Halsbereich **(Abb. 10)**.

Da das NobelPearl™ Implantat nicht selbstschneidend ist, muss als letztes Instrument der Gewindeschneider auf die gesamte Implantatlänge angewendet werden. Der Werkstoff Keramik leitet keine Temperatur ab wie ein Titanimplantat und Überhitzung durch zu große Reibungserwärmung soll vermieden werden. Daher wurden gemäß dem beschriebenen Protokoll nach der Aufbereitung des Implantatbettes **(Abb. 11)** drei NobelPearl™ Implantate mit jeweils einer Länge von 12 mm und einem Durchmesser von 4,2 mm circa 0,6 mm supracrestal per Hand und mit einem Torque von max. 25 Ncm primärstabil inseriert **(Abb. 12 und 13)**. Einheilkappen aus PEEK verschließen das Implantatinterface **(Abb. 14)**.

Die Deckung der freiliegenden Gewindegänge der Implantate und die laterale Konturaugmentation wurden gemäß Standard-Protokoll mit einem xenogenen Knochenersatzmaterial und Kollagenmembran (Geistlich Bio-Oss und Bio-Gide, Geistlich Biomaterials GmbH) in der Double Layer Technik durchgeführt **(Abb. 15 und 16)**. Die über den Implantaten gelochte Membran wurde mit metallfreien, selbst-resorbierenden Inion GTR™ Tack (INION INC) ba-

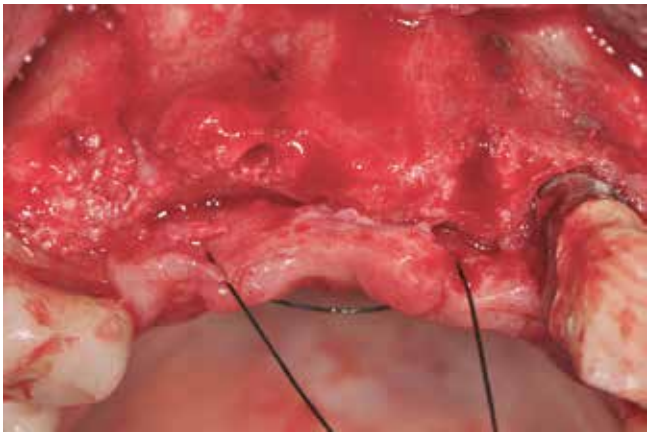

Abb. 7: Aufklappung und Darstellung OP-Situs.

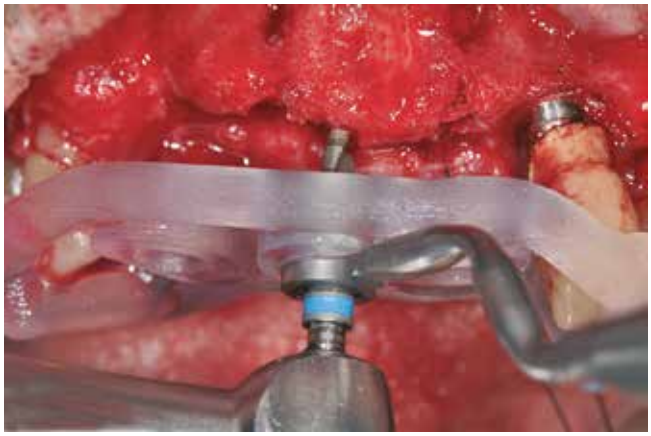

Abb. 8: Schablonengeführte Pilotbohrung.

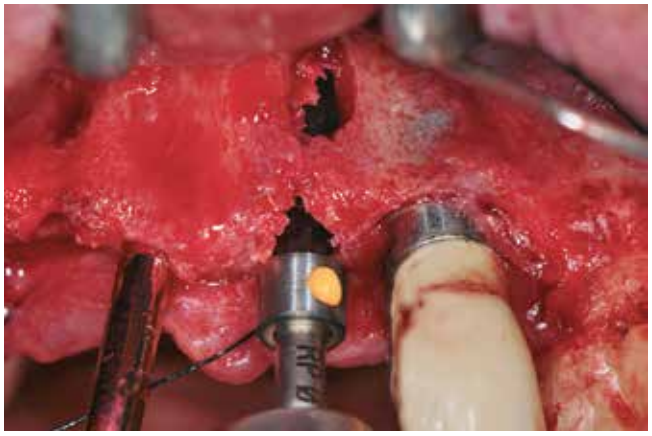

Abb. 9: Aufbereitung des Implantatbetts mit Profilbohrer.

Abb. 10: Profilbohrer analog Implantatgeometrie.

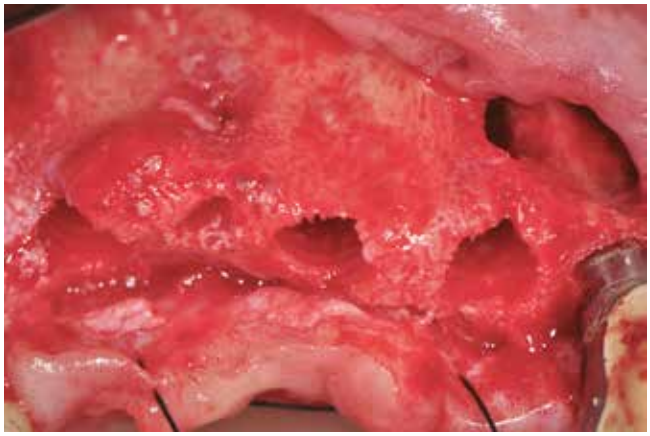

Abb. 11: Final aufbereitetes Implantatbett.

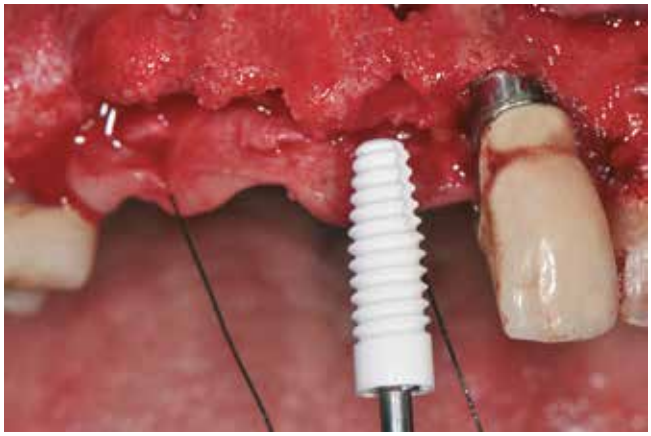

Abb. 12: Insertion NobelPearl-Implantat neben bestehendem Titanimplantat.

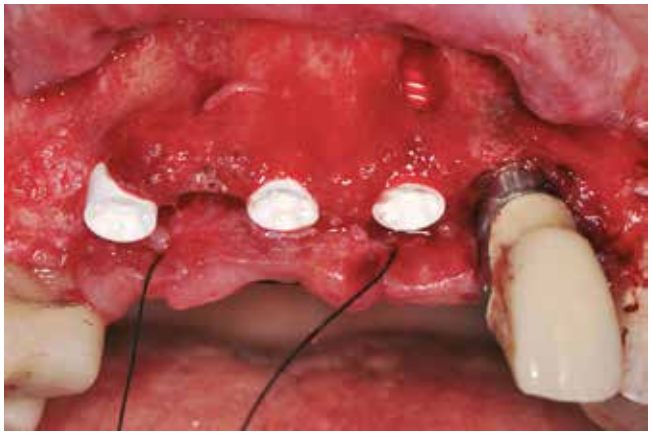

Abb. 13: Keramikimplantate in situ.

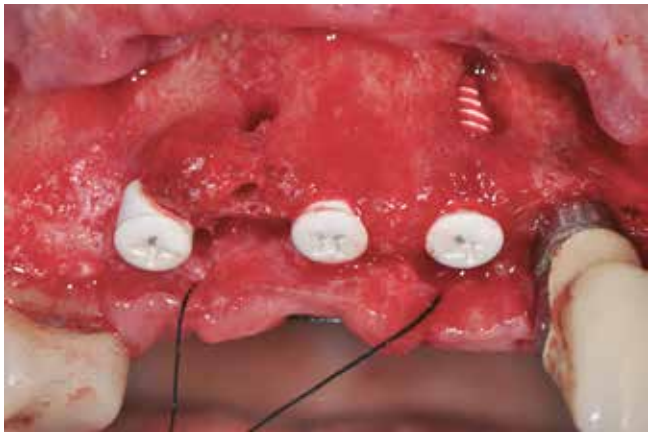

Abb. 14: Verschluss mit PEEK-Abdeckschrauben.

Abb. 15: Laterale Konturaugmentation.

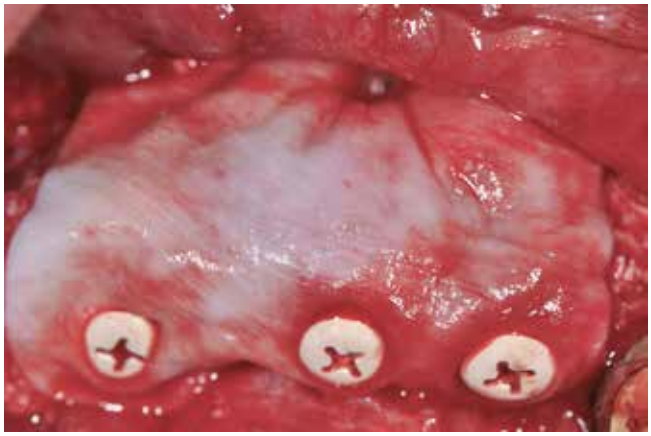

Abb. 16: Membranabdeckung, basale Fixation mit resorbierbarem Pin.

sal stabilisiert **(Abb. 17)**. Mit tiefen Matratzennähten und Einzelknopfnähten erfolgte nach Periostschlitzung der spannungsfreie Wundverschluss **(Abb. 18)**. Die Nähte wurden nach 10 Tagen entfernt, die Heilung verlief problemlos ohne Wunddehiszenzen.

Einheilungsphase und Wiedereröffnung

Während der Einheilphase wurde der Patient mit einer provisorischen Modellgussprothese versorgt. Um Fehlbelastungen während dieser Zeit zu vermeiden, war der frontale Sattel durch Auflagen an den Nachbarzähnen abgestützt **(Abb. 19)**. Die klinische Erfahrung zeigt, dass sich für Keramikimplantate – wie auch für Titanimplantate – eine Einheilzeit von drei Monaten bewährt hat. Auf Grund der ausgedehnten Augmentation wurde jedoch im vorliegenden Fall mit der Wiedereröffnung vier Monate gewartet. In der Röntgenkontrollaufnahme vor dem Re-entry zeigten sich die Implantate vollständig osseointegriert und stabil **(Abb. 20)**.

Das erkennbare Bone-Remodelling im Halsbereich gehört zum typischen Bild bei dieser Implantatgeometrie und bleibt langfristig stabil. Unter anderem wurde diese Beobachtung bereits für analoge Designs mit maschiniertem Halsbereich bei Titanimplantaten beschrieben [18].

Abb. 17: Resorbierbarer Inion Pin in Detailansicht.

Abb. 18: Primärer Wundverschluss.

Abb. 19: Interimsprothese mit Abstützung.



Abb. 20: Röntgenkontrollaufnahme post OP.

Die Wiedereröffnung erfolgte mit einer nach palatinal geöffneten, buccal gestielten bogenförmigen Inzision über dem jeweiligen Implantat. Nach Deepithelialisierung wird mit Einbringung des Gingivaformers der kleine Lappen nach buccal eingeklappt und sorgt somit für eine zusätzliche, einfache Weichgewebsverdickung **(Abb. 21)**.

Prothetische Phase

Nach reizloser Abheilung der Weichgewebe **(Abb. 22 und 23)** konnte nach drei Wochen mit der prothetischen Phase begonnen werden. Auch hier zeigt sich wiederum ein Vorteil der zweiteiligen Systeme: die von Titanimplantaten bekannten und bewährten Verfahren können nun auch bei Keramikimplantaten zum Einsatz kommen. So wurde nach Erstabformung im Dentallabor eine provisorische Kunststoffbrücke 13-11 und Einzelkrone 21 gefertigt und eingegliedert **(Abb. 24)**. Als Basis dienen temporäre PEEK-Abutments. Ermöglicht durch die palatinale Verschraubung **(Abb. 25)** und den reversiblen Charakter eines zweiteilig verschraubten Systems wurde zur idealisierten Ausformung des Emergenzprofiles die provisorische Restauration schrittweise mit Kunststoff ergänzt **(Abb. 26 und 27)**.

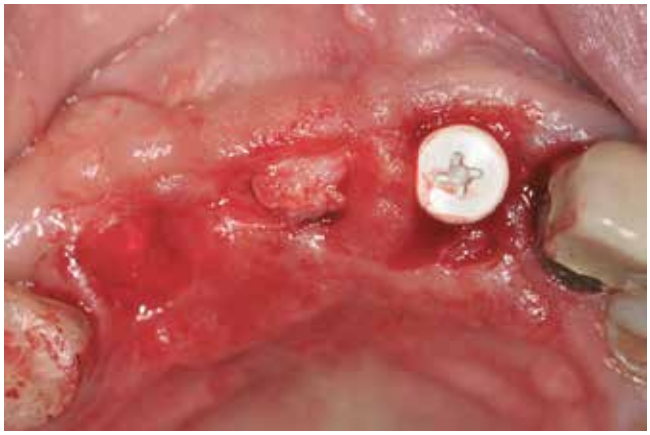

Abb. 21: Wiedereröffnung mit buccal gestieltem Bogenlappen.

Abb. 22: Gingivaformer drei Wochen nach Re-entry.

DEMEDI-DENT

True Bone Regeneration®

„Synthetische Biomaterialien für echte Knochenregeneration“

NEU!!

DentOss®

Phasenreines 99,9% ß-TCP

Implantation mit Augmentation ohne Membran

(DentOss feinkörnig)

Bukkaler Defekt 35

Implantat

Augmentation DentOss fein

Naht

1 Tag nach OP

5 Tage nach OP

2 Monate nach OP

Krone auf Implantat

Socket Preservation ohne Membran oder Lappenbildung

(DentOss grobkörnig)

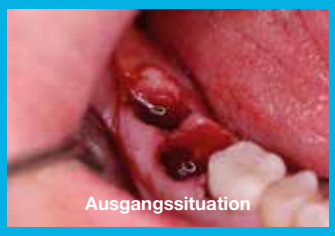
Ausgangssituation

Socket Preservation
Regio 47/48 mit DentOss®

Wundheilung nach zwei Tagen

Wundheilung nach acht Tagen

Kennenlernrabatt von 20 Euro bei der ersten Bestellung!

Demedi-Dent GmbH & Co. KG

Brambauerstr. 295 I 44536 Lünen I Tel: 0231 427 8474

info@demedi-dent.com I www.demedi-dent.com I www.facebook.com/demedident

Abb. 23: Reizlose Wundverhältnisse drei Wochen nach Re-entry.

Abb. 24: Provisorische Brücke und Krone mit idealisiertem Verlauf des Gingivalsaumes.

Abb. 25: Palatinale Verschraubung des Provisoriums auf PEEK-Abutments.

Abb. 26: Schrittweise Ausformung des Provisoriums zur Ausformung des Emergenzprofils.

Nach sechs Wochen provisorischer Phase **(Abb. 28)** wurde für die finale Abformung zusätzlich der bestehende Zahn 23 zur Aufnahme der geplanten Krone präpariert. Zudem wurde die alte Krone sowie das Abutment auf dem bestehenden Titanimplantat 22 (Frialit, Dentsply, Durchmesser 5,5 mm) entfernt. Für dieses System stand nur die Option für Repositionsabformung zur Verfügung. Anders bei dem zweiteiligen Keramikimplantat: Über die „open tray"-Abformpfosten, deren Verblockung mit Palavit G und die offene Abdrucknahme kann eine sehr präzise Abformung erfolgen. In diesem Fall wurden somit drei Verfahren in einem Abdruck vereint: Abformung konventioneller Zahnstumpf (natürlicher Zahn 23), Repositionsverfahren (Titanimplantat 22) und offene, verblockte Abformung Keramikimplantate 13-11,21 **(Abb. 29a und 29b)**. Die Auswahl der Abutments erfolgte bereits mit der präoperativen Planung: Für die Keramikimplantate wurden gerade Abutments mit einer Gingivahöhe 1 mm vorgesehen. Nur gerade Abutments erlauben später eine reversible, palatinale verschraubte Restauration. Gewinkelte Abutments müssen zementiert werden, der Zugang zum Schraubenkanal ist durch die Restauration verlegt. Für das Titanabutment wurde ebenfalls ein vollkeramisches Abutment gewählt (CeraBase anatomisch, Frialit, Dentsply) **(Abb. 30)**.

Nach der Erstellung des Meistermodelles mit Gingivamaske im CAD/CAM-Verfahren wurden die monolithischen, individuell eingemalten Zirkondioxidrestaurationen aus Zolid FX (Firma Amann Girrbach) mit palatinalem Zugang zum Schraubenkanal gefertigt (Dentallabor Studio für Zahntechnik, Dirk Tartsch) **(Abb. 31a-c)**.

Abb. 27: Provisorische Brücke in situ mit durch Ausformung zunächst leicht anämischer Mukosa.

Analog einer Titan-Klebebasis wurde nach der Einprobe die Restauration mit dem NobelPearl™ Abutment mit RelyX Unicem (3M ESPE) verklebt. Um jegliche möglichen internen Spannungen der keramischen Implantat-Abumentverbindung zu vermeiden, geschieht dies in unserer Praxis intraoral im Mund des Patienten **(Abb. 32)**. Die mit dem Abutment verklebte Restauration kann nun entnommen, Zementüberschüsse sicher entfernt und der Übergang poliert werden **(Abb. 33)**. Für die definitive Eingliederung ist der für die Abutmentschraube vorgegebene Anzugstorque von 25 Ncm einzuhalten.

Abb. 28: Vor Abformung Präparation 23.

Abb. 29a: Für offene Abformung primär verblockte Abformpfosten.

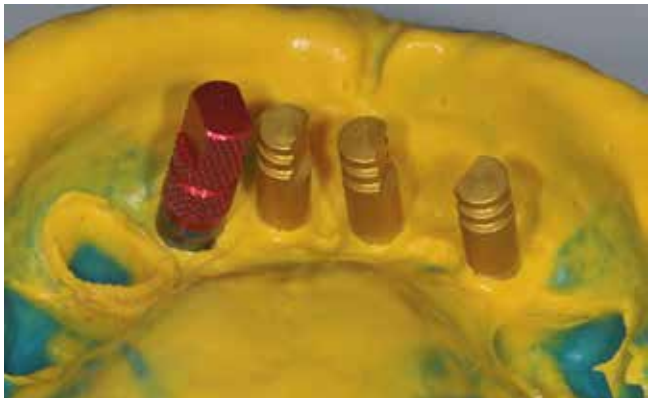

Abb. 29b: Reponierte Laboranaloge im Abdruck (rot: Titanimplantat, gelb: Keramikimplantate).

Abb. 30: Einprobe der Keramik-Abutments.

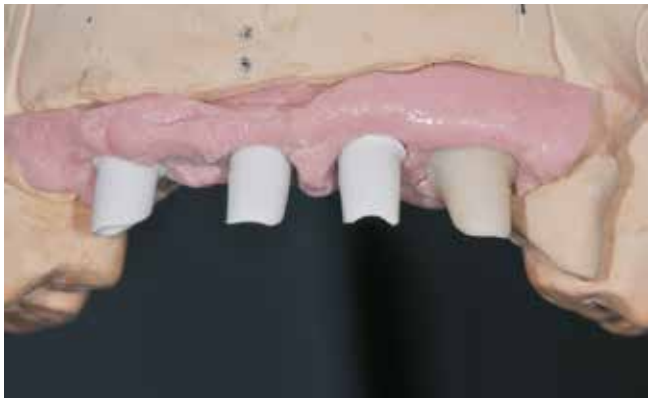

Abb. 31a: Meistermodell mit Gingivamaske.

Abb. 31b: Fertige Arbeit auf Meistermodell.

Abb. 31c: Fertige Brücke und Kronen mit den jeweiligen Abutments.

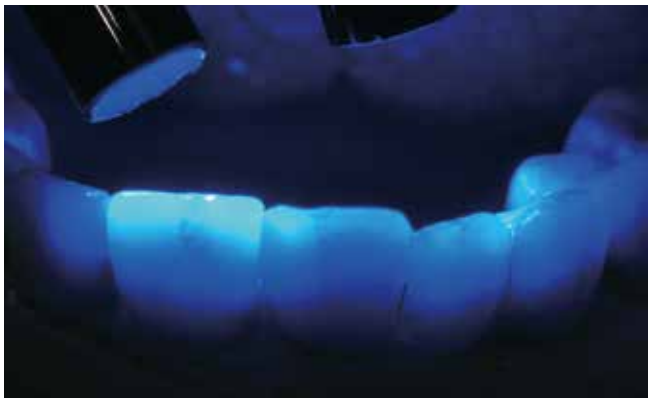

Abb. 32: Intraorale spannungsfreie Verklebung von Restauration und NobelPearl-Abutments.

Die metallfreie Vicarbo-Schraube dieses Implanattypes besteht aus hochfester Karbonfaser (60 % Karbonfaser in PEEK-Matrix) mit abgerundeten Gewindegängen. Laut Herstellerangaben erlaubt diese Schraube theoretische Anzugskräfte von bis zu 85 Ncm – klinisch anzuwenden und ausreichend sind jedoch 25 Ncm Anzugstorque. Möglicherweise auftretende Scherkräfte werden im Sinne eines Federelementes abgefangen und ohne Spannungsspitzen gleichmäßig im Implantatkörper verteilt.

Radiologische Kontrollaufnahme wurde jeweils 34 Monate post OP vor Re-entry **(Abb. 34)** und während des letzten Follow-ups zwei Jahre post OP angefertigt **(Abb. 35)**. Im Vergleich zeigten sich stabile periimplantäre Knochenverhältnisse.
Das Ergebnis ist eine metall- und zementfreie, verschraubte und reversible Restauration auf zweiteiligen Keramikimplantaten **(Abb. 36 a-c)**.

Abb. 33: Fertig verklebte, für Zemententfernung und Politur wieder entnommene Restauration.

Abb. 34: Röntgenkontrollaufnahme vier Monate post OP vor Re-entry.

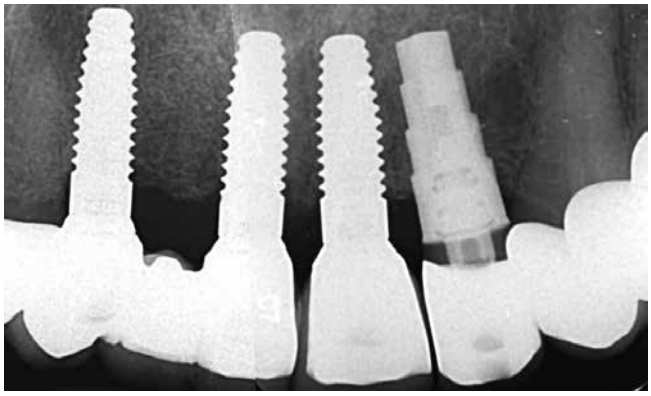

Abb. 35: Röntgenkontrollaufnahme follow-up zwei Jahre post OP.

Abb. 36a: Restauration in situ – palatinale Ansicht vor Verschluss des Zugangskanals.

Abb. 36b: Restauration in situ – buccale Ansicht.

Abb. 36c: Restauration in situ – en face.

Fazit

Haben sich Keramikimplantate durch die rasante Weiterentwicklung in Erfolgsraten, Material und Oberflächengestaltung bereits deutlich den Titanimplantaten angenähert, können nun auch – wie im vorliegenden Fall geschildert – die hinsichtlich Titanimplantaten gewohnten chirurgischen und prothetischen Protokolle gemäß den Hersteller-Guidelines übernommen werden. Dies ist sicherlich ein wichtiges Argument für die zukünftige Akzeptanz von Keramikimplantaten in der Praxis.

Ganz sicher gilt – wie in allen Bereichen der Zahn-, Mund- und Kieferheilkunde auch – bei der Anwendung von Keramikimplantaten: Der Patient sollte ausführlich über die Vor- und Nachteile aller Materialoptionen informiert sowie in die Entscheidung mit einbezogen werden. Ebenso müssen die Herstellerangaben beachtet und die korrekten Indikationen gewählt werden. ■

Bilder, soweit nicht anders deklariert: © Dr. Tartsch

Literaturverzeichnis unter
www.dimagazin-aktuell.de/literaturlisten

Dr. med. dent. Jens Tartsch

Bis 1992	Studium der Zahn-, Mund- und Kieferheilkunde an der Freien Universität Berlin
1993	Promotion zum Dr. med. dent. in Berlin
Seit 1992	Implantologische Erfahrung
Seit 1995	Niedergelassen in eigener Praxis
2006	Niederlassung in Kilchberg/Zürich mit den Schwerpunkten metallfreie Implantologie, Immunologie in der Zahnmedizin und Umweltzahnmedizin

Präsident der europäischen Gesellschaft für Keramikimplantologie – ESCI
Klinische Studien zur Immunologie von Titanimplantaten
Internationaler Fortbildungsreferent für metallfreie Implantologie und Immunologie in der Zahnmedizin

Dr. med. dent. Jens Tartsch
Kreuzstrasse 2 · CH-8802 Kilchberg/ZH
dr.tartsch@zahnarzt-kilchberg.ch
www.zahnarzt-kilchberg.ch

bti Human Technology

KEXIM
Implantat-entfernungskit
Der einfache Weg zur Neuversorgung

98,5 % Erfolgsrate*

"Wir haben mehr als 260 Implantatentfernungen durchgeführt und dabei die Kompatibilitäten und auch den für das Herausdrehen notwendigen Torque gemessen: in 95 % der Fälle lag dieser unter 200 Ncm."

UNIVERSELL
ATRAUMATISCH
EINFACH

Kompatibel mit Implantatsystemen von mehr als 25 Herstellern

*Performance of the counter-torque technique in the explantation of nonmobile dental implants. Eduardo Anitua, Sofia Fernández-de-Retana, Mohammad H Alkhraisat. Int J Implant Dent. 2020 Jan 9;6(1):1. doi: 10.1186/s40729-019-0197-z.

B.T.I. Deutschland GmbH
info@bti-implant.de | Tel.: +49 7231 42806-0

Komplett metallfreie Versorgung

Keramikimplantate nach Socket Preservation und Kieferkammaufbau mit synthetischem Knochenaufbaumaterial ohne Membran oder Titanmesh

Der Wunsch nach einer metallfreien Versorgung mit Keramikimplantaten wird immer häufiger geäußert. Im vorliegenden Fallbericht wird beschrieben, wie man komplett metallfrei mit einem synthetischen Knochenaufbaumaterial und acht Keramikimplantaten nach Socket/Ridge Preservation und Kieferkammaufbau einen Patienten erfolgreich therapieren kann.

Die Ergebnisse einiger klinischer Studien über einteilige Zirkoniumdioxidimplantate sind vielversprechend und mit denen über Titanimplantate vergleichbar: Es wird von Erfolgsraten über 95 Prozent berichtet.

Klinische und experimentelle Studien zeigen, dass nach der Zahnextraktion durchschnittlich 40-60% der ursprünglichen Höhe und Breite des Alveolarkammes durch eine Kammatrophie während den ersten sechs Monaten verloren gehen. Diese atrophischen Veränderungen erschweren die anschließende Versorgung mit Implantaten, da das Volumen von restlichem Knochen- und Weichgewebe teilweise ungenügend ist.

Eine Sofortimplantation in seit Jahren bestehende Entzündungsprozesse oder parodontal geschädigte Areale ist riskant und kann zum Implantatverlust führen.

Die verzögerte Implantation mit vorheriger Rekonstruktion der Implantatinsertionsstellen und fehlenden Knochenarealen ist ein sicherer Weg, um dem Körper die Zeit zu geben, die Entzündungsprozesse in den Griff zu bekommen. Über eine Socket/Ridge Preservation mit Knochenaufbaumaterial als minimalinvasive Methode kann man diese Strukturen erhalten, dabei bleibt das Knochenniveau, d.h. Höhe und Breite und die Strukturen (Papillen) erhalten. Bereiche mit horizontalen und vertikalen Knochendefiziten kann man auch ohne eine Titanmesh oder Membran aufbauen. Bei diesem Vorgehen wird kein primärer Wundverschluss durch Mobilisierung eines Lappens oder einer Weichgewebstransplantation benötigt – dies bedeutet für den Patienten weniger Beschwerden und Komplikationen.

Im folgenden Fallbericht wird beschrieben, wie man komplett metallfrei mit einem synthetischen Knochenaufbaumaterial und acht Keramikimplantaten nach Socket/Ridge Preservation und Kieferkammaufbau einen Patienten therapieren kann. Die Eigenschaften des Materials führten zu einer ausgeprägten Knochenregeneration, was eine Implantation nach einer 3,5-monatigen Heilungsphase ermöglicht. Synthetische Knochenaufbaumaterialien sind osteokonduktiv, biokompatibel und frei von jedem Risiko einer Übertragung von Infektionen oder Krankheiten, zugleich sind sie in unbeschränkten Mengen verfügbar. Diese Materialien finden eine hohe Akzeptanz bei den Patienten, nicht so die tierischen Produkte. Einer der vielversprechendsten Gruppen besteht aus Kalziumphosphat-Keramik, im Speziellen werden solche aus Tricalciumphosphat (TCP) verwendet.

Bei dem im Fallbeispiel verwendeten Material handelt es sich um ein Beta-Tricalciumphosphat (β-TCP; DentOss TCP, Demedi-Dent), das innerhalb von vier bis sechs Monaten zu einem vitalen implantierbaren Knochen umgewandelt wird. Es besitzt eine hochvernetzte Porosität, welche die dreidimensionale Regeneration des Knochens steuert und die vollständige Penetration mit mesenchymalen Stammzellen und Osteoprogenitorzellen ermöglicht. Diese Eigenschaft ermöglicht ein vereinfachtes und schonendes OP-Protokoll ohne Lappenpräparation mit offener Wundheilung, d.h. keine Membran oder Titanmesh, bei großen Defekten reicht eine Papillen-Adaptationsnaht völlig aus. Durch die exponierte Einheilung stellen sich keine Infektionen, vorzeitige Resorption und/oder das Einwachsen von Weichgewebe ein.

Fallbericht

Es wird im Folgenden die Behandlung eines 53-jährigen Patienten beschrieben, der ein parodontal geschädigtes Gebiss mit nicht erhaltungswürdigen Zähnen im Oberkiefer und im 3. Quadranten im Unterkiefer aufwies. Die Zähne hatten nicht nur erhöhte Lockerungsgrade II-III, sondern auch insuffiziente Wurzelfüllungen mit Zystenbildungen Zahn 15, 12 und 11.

Beratung und Planung

Nach gründlicher klinischer und radiologischer Untersuchung **(Abb. 1-3)** hat man sich zu einer verzögerten Implantation mit Keramikimplantaten und gleichzeitigem neuem Ersatz der benachbarten Zähne durch eine Vollkeramikversorgung entschieden. Im Oberkiefer sollen die Zähne 15, 14, 12, 11, 24 entfernt werden, die Socket/Ridge Preservation wurde mit DentOss TCP fein (0,1-0,5 mm) geplant. Im Unterkiefer sollen die Zähne 34 und 37 entfernt und gleichzeitig der Kieferkamm regio 34-37 mit DentOss TCP grob (0,5-1,0 mm) aufgebaut werden.
Im Oberkiefer wurden fünf Implantate (15, 14, 12, 11, 24) und im Unterkiefer drei Implantate (34-36) geplant. Eine Versorgung des Zahnes 37 wurde vom Patienten nicht gewünscht.
Oberkiefer-Abdrücke für ein Langzeitprovisorium wurden im Vorfeld genommen, da im Oberkiefer die Lücken bzw. das ästhetische Erscheinungsbild optimiert werden sollten. Im Unterkiefer soll der 3. Quadrant erstmal unversorgt bleiben. Präoperative Abdeckung mit Clindamycin 600 mg alle acht Stunden zwei Tage vor dem Eingriff und bis zu 5 Tage danach und Ibuprofen 600 mg bei Bedarf.

OP: Socket/Ridge Preservation im Ober- und Unterkiefer

Nach Entfernung der alten Kronen **(Abb. 4)** wurden die fünf Zähne im Oberkiefer atraumatisch extrahiert **(Abb. 5)**. Nach gründli-

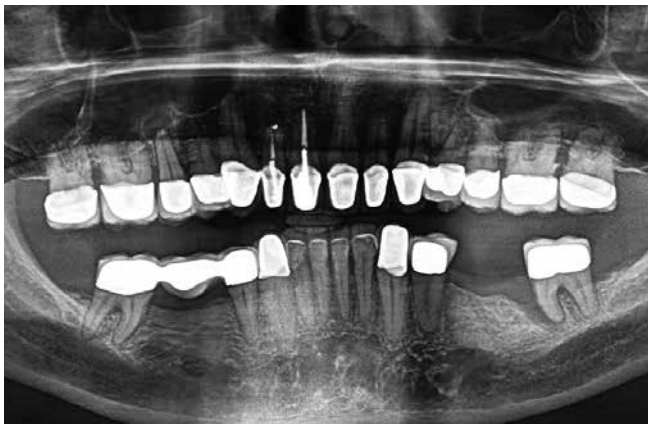

Abb. 1: Röntgenologische Ausgangssituation.

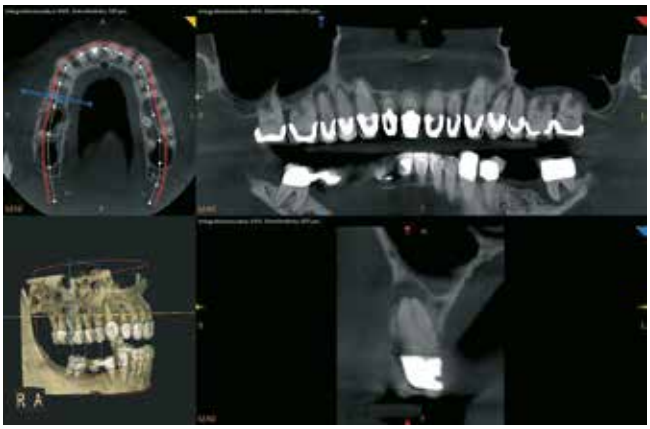

Abb. 1a: Röntgenologische Ausgangssituation – DVT.

Abb. 2: Klinische Ausgangssituation im Oberkiefer.

Abb. 3: Klinische Ausgangssituation im Unterkiefer.

Abb. 4: Entfernung der alten Kronen.

Abb. 5: Atraumatische Extraktion im Oberkiefer.

cher Wundreinigung mittels scharfem Löffel und Kugelfräse wurden die Alveolen nach der Extraktion mit einem synthetischen Knochenaufbaumaterial (DentOss TCP fein 0,1-0,5mm) befüllt **(Abb. 6)**. Das Material wurde schrittweise mit einem Löffel/Schaufel eingebracht und mit einem kleinen Stopfer leicht kondensiert, bis das Gingivaniveau erreicht war. Die provisorische Versorgung wurde eingesetzt. Die Einheilung des Materials erfolgt offen, da sich das Material mit dem Blut verbindet und einen natürlichen Koagel bildet. Kontrolle ein Tag nach dem Eingriff **(Abb. 7)** und vier Tage nach Socket **(Abb. 8)**. Die Situation nach zwei Monaten zeigt **Abbildung 8a**.

Im Unterkiefer wurden die Zähne 34 und 37 **(Abb. 9 und 9a)** extrahiert. Es wurde ein Kieferkammschnitt gesetzt, der atrophierte Kieferkamm zwischen 34 und 37 wurde mit Hilfe einer Kugelfräse aufgefrischt. Nach gründlicher Wundreinigung mittels scharfem Löffel und Kugelfräse erfolgte der Aufbau mit einem synthetischen Knochenaufbaumaterial (DentOss TCP grob 0,5 - 1,0 mm) **(Abb. 10)**. Das Gewebe wurde mit dem Soft Brushing Kit gedehnt. Dieser Bereich kann größtenteils offen einheilen, es wurden fünf Papillen-Adaptationsnähte zur Stabilisierung gesetzt **(Abb. 10a)**. Das Material wird durch das Blut so stabil, dass ein Verwenden von einem Titanmesh überflüssig ist. Wundkontrolle

Abb. 6: Auffüllung der Alveolen mit synthetischem Knochenaufbaumaterial.

Abb. 7: Kontrolle an Tag 1 nach dem Eingriff.

Abb. 8: Vier Tage nach Socket Preservation.

Abb. 8a: Zustand zwei Monate nach Socket Preservation.

Abb. 9: Situation im Unterkiefer.

Abb. 9a: Zustand nach Extraktion.

Abb. 10: Aufbau mit synthetischem Knochenaufbaumaterial im Unterkiefer.

Abb. 10a: Adaptationsnähte zur Stabilisierung.

nach einem Tag **(Abb. 11)** und vier Tagen **(Abb. 12)**. Im Oberkiefer wurden insgesamt 3 g feines (0,1-0,5 mm) und im Unterkiefer 4 g grobes (0,5-1,0 mm) DentOss TCP verwendet. Ein Röntgenbild zur Kontrolle wurde ein Tag nach dem Eingriff erstellt **(OPG, Abb. 13)**.

Das Material besteht aus Beta-Tricalciumphosphat-Granulaten (ß-TCP). Durch das Einbringen der Granulate in die blutende Alveole entsteht eine formbare Masse aus aneinanderhaftenden Partikeln, die im Defekt modelliert werden kann und sich beim Kontakt mit Blut stabilisiert. Dadurch entsteht ein stabiles, osteokonduktives und poröses Gerüst für die Knochenregeneration. Die aufgefüllte Stelle verheilt offen ohne primären Wundverschluss. Die Heilung nach der Operation verlief komplikationslos. Durch die biomechanischen Eigenschaften des Knochenaufbau-

Abb. 11: Wundkontrolle nach einem Tag.

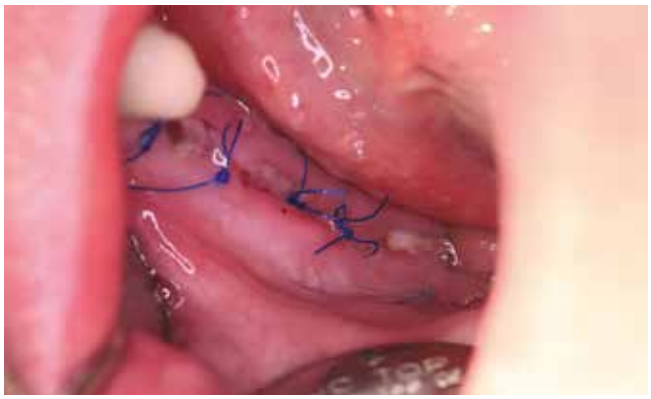

Abb. 12: Wundkontrolle nach vier Tagen.

Abb. 13: OPG ein Tag nach dem Eingriff.

materials wurde eine schrittweise Epithel-Proliferation über die aufgefüllte Stelle ermöglicht und nach 3,5 Monaten war die Stelle mit neu gebildetem keratinisierten Epithelgewebe bedeckt **(Abb. 14-15)**.

Implantation im Ober- und Unterkiefer am 3.9.2020

Situation nach 3,5 Monaten Heilphase im Oberkiefer **(Abb. 14-15)** und Unterkiefer **(Abb. 16)**.
Das Bindegewebe war gut durchblutetet und frei von Anzeichen einer Entzündung. Die Bereiche, indem das Langzeitprovisorium Kontakt hatte, sah man leichte rötliche Stellen (Druckstellen) **(Abb. 14)**. Die ß-TCP-Partikel waren mit neu gebildetem Knochen in Kontakt oder umschlossen **(Abb. 17)**.

Abb. 14 und 14a: Situation 3,5 Monate nach Socket Preservation im Oberkiefer.

Abb. 15: Nach 3,5 Monaten Einheilphase.

Abb. 16: 3,5 Monate nach Socket Preservation im Unterkiefer.

Abb. 17: Beta-TCP-Partikel sind mit neu gebildetem Knochen in Kontakt.

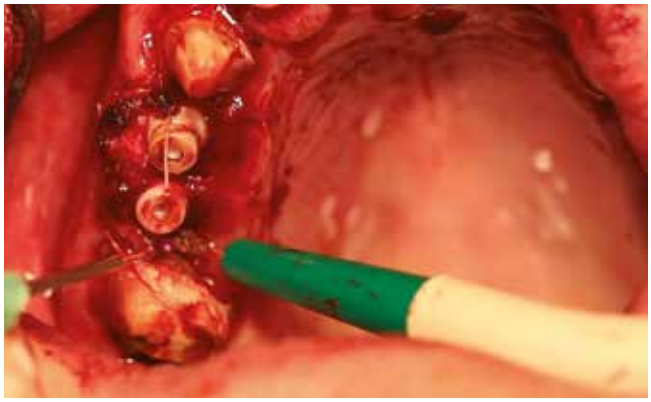

Abb. 18: Laser-Modellation mit Diodenlaser.

Acht Implantate (5 x SDS 1.1 und 3 x SDS 2.0, SDS Swiss Dental Solutions AG, CH-Kreuzlingen) von 3,8 bis 5,4 mm Durchmesser und 11 bis 17 mm Länge wurden an den optimalen Positionen eingesetzt. Sie wiesen eine ausgezeichnete Primärstabilität aus. Im Oberkiefer wurde eine resorbierbare Naht (SABAsorb rapid) und im Unterkiefer eine nicht-resorbierbare (SABApol) benutzt. Das Gewebe wurde mit Hilfe eines Dioden-Lasers konturiert **(Abb. 18)** und die einteiligen 1.1-Implantate direkt präpariert **(Abb. 19)**. Klinische Kontrolle nach der Implantation ein Tag danach im Oberkiefer **(Abb. 20)**, im Unterkiefer **(Abb. 21)** und radiologisch **(Abb. 22)**.
Die klinische und radiologische Untersuchung zeigte nach zwei Monaten ein erfolgreiches Gesamtergebnis bezüglich den biologischen, funktionellen und ästhetischen Parametern **(Abb. 22-24)**. DentOss ist radioopak, d.h. bis zum vollständigen Umbau, der bis zu einem Jahr dauern kann, in Abhängigkeit von der Patientenkonstitution, der Größe des Defektes und der verwendeten Granulat-Größe (grob oder fein), noch im Röntgenbild sichtbar.

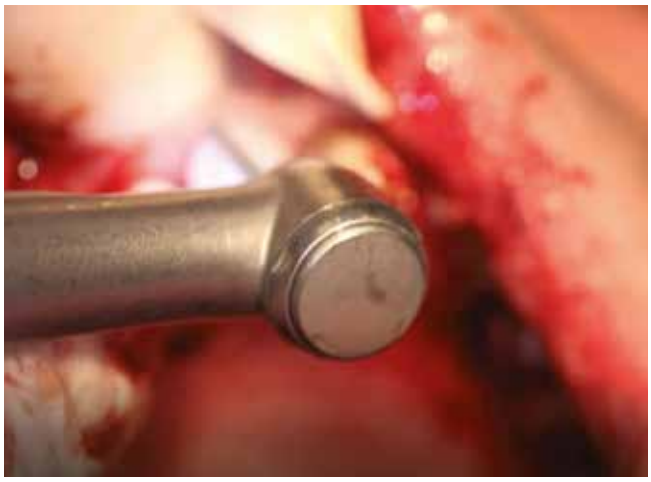

Abb. 19: Präparation der Implantate.

Abb. 20: Klinische Kontrolle ein Tag post OP im Oberkiefer.

Abb. 21: Klinische Kontrolle ein Tag post OP im Unterkiefer.

Abb. 22: Röntgenologische Kontrolle ein Tag post OP.

Abb. 23: Oberkiefer zwei Monate nach OP.

Abb. 23a: Unterkiefer zwei Monate nach OP.

Abb. 23b: Sieben Wochen nach OP.

Abb. 24: Röntgen zwei Monate nach Implantation.

Abb. 25: Finale Präparation im Oberkiefer.

Abb. 25a: Finale Präparation im Unterkiefer.

Abb. 26: Gerüstanprobe eine Woche später.

Abb. 27: Der definitive Zahnersatz in situ.

Abb. 27a: Unterkiefer-Zahnersatz in situ.

Abb. 28: Klinisches Bild fünf Monate später.

Abb. 29: Situation ein Jahr nach Socket Preservation.

Klinisch ist im Augmentationsbereich vitaler Knochen sichtbar. Nach knapp drei Monaten erfolgte die finale Präparation im Oberkiefer. Im Unterkiefer bekamen die 2.0-Implantate Aufbauten und wurden ebenfalls präpariert **(Abb. 25 und 25a)**. Die Implantat-Abformung wurde durchgeführt und die Gerüstanprobe eine Woche danach durchgeführt **(Abb. 26)**. Der definitive Zahnersatz wurde am 21.12.20 mit RelyX fest eingesetzt **(Abb. 27 und 27a)**. Klinisches Bild nach fünf Monaten **(Abb. 28)** und ein Jahr nach Socket/Ridge Preservation **(Abb. 29)**.

Schlussfolgerung

Der vorliegende Fallbericht zeigt, wie man komplett metallfrei mit einem synthetischen Knochenaufbaumaterial und Keramikimplantaten in einer erfolgversprechenden Weise mit vorhersehbaren Resultaten nach Socket/Ridge Preservation und dem Aufbau von Knochendefiziten einen Patienten versorgen kann. Die Eigenschaften des Materials führten zu einer ausgeprägten Knochenregeneration, was zum Verzicht von Titanmesh oder metallischem Abstandshalter führte und eine Implantation nach einer viermonatigen Heilungszeit ermöglichte. Aus klinischer Sicht ist es ebenfalls von Bedeutung, dass durch die biomechanischen Eigenschaften des Knochenaufbaumaterials ein minimalinvasiver Eingriff ermöglicht wird, der keinen primären Wundverschluss erfordert. Bei der offenen Wundheilung ist die Compliance des Patienten sehr wichtig, da die OP-Region geschont werden muss. Die speziellen Verhaltensregeln müssen eingehalten werden, da die Wundheilung – wie wir wissen – bei jedem anders verläuft. Die Struktur des Kieferkamms bleibt erhalten und eine ausreichende Menge von neu geformtem keratinisierten Weichgewebe wird gebildet, wodurch eine optimale Ästhetik und eine langzeitige Stabilität der Implantatversorgung erreicht werden. ■

Bilder, soweit nicht anders deklariert: © Dr. da Silva

Dr. Manuel Bras da Silva

1993-1998	Studium der Zahnheilkunde an der Johann Wolfgang Goethe-Universität in Frankfurt am Main
1998	Approbation als Zahnarzt
2001	Praxisgründung Lünen – Klinik am Park
2003	Promotion zum Dr. med. dent., Frankfurt am Main mit dem Thema „Osseointegration dentaler Implantate“
2005	Tätigkeitsschwerpunkt im Bereich der Implantologie der Deutschen Gesellschaft für Zahnärztliche Implantologie (DGZI), DGOI
2010	Tätigkeitsschwerpunkt im Bereich der Kieferorthopädie
2011	Zweit-Praxisgründung Dortmund
2016	Referent

Dr. Manuel Bras da Silva
Zahnärzte am Klinikum
Brechtener Str. 57
44536 Lünen-Brambauer
Tel. 0231 8808063
www.zahn-klinikampark.de

Dr. Wolff's Prophylaxe-Konzept gegen Zahnfleischprobleme

Zahnpflege mit Hydroxylapatit und extra Zahnfleisch-Schutz mit Lactoferrin und Hyaluron:

Bioniq® Repair-Zahncreme Plus

- Reduziert Zahnfleischbluten
- Verbessert die Zahnfleischgesundheit
- Geeignet bei Parodontitis
- Reduziert schmerzempfindliche Zähne
- Remineralisiert die Zähne und beugt Karies vor

- Reinigt den gesamten Mundraum, auch dort, wo die Zahnbürste nur schwer hinkommt
- Schützt vor Mundgeruch und Zahnfleischproblemen
- Beugt Karies und Zahnstein vor
- Wirkt nachhaltig antimikrobiell

Bioniq® Repair Zahn-Milch

Wissenschaftliche Studien belegen die Wirksamkeit von Hydroxylapatit:

- Enax, J., Fabritius, H.-O., Amaechi, B. T. & Meyer, F. Hydroxylapatit als biomimetischer Wirkstoff für die Remineralisation von Zahnschmelz und Dentin. ZWR – Das Deutsche Zahnärzteblatt 129, 277–283 (2020).
- Enax, J., Fabritius, H.-O., Fabritius-Vilpoux, K., Amaechi, B. T. & Meyer, F. Modes of action and clinical efficacy of particulate hydroxyapatite in preventive oral health care – state of the art. Open Dent. J. 13, 274–287 (2019).

Weitere Informationen: www.bioniq-repair-zahnpflege.de

Über die Zukunft von Keramikimplantaten

Hersteller in der Pflicht: Kontinuierlich und verantwortungsbewusst testen

Vermutlich verdanken Keramikimplantate ihren oft noch schlechten Ruf der Frakturanfälligkeit von „Tübinger Sofortimplantaten" der ersten Generation (1974). Seitdem haben sich die Materialien jedoch deutlich weiterentwickelt. Titan war lange erste Wahl, doch der Trend zur Metallfreiheit hält an, und Zirkondioxid holt deutlich auf. Dr. Marcus Heufelder, renommierter Implantologe, medizinischer Sachverständiger und Leiter des Gutachterreferates der DGMKG, analysiert aus Sicht eines ausgewiesenen Experten.

Als Vorteile werden immer wieder die gute Osseointegration, die natürliche Ästhetik sowie eine geringere Plaque-Akkumulation im Vergleich zu Titan genannt. Doch es gibt auch kritische Stimmen zur mangelhaften Studienlage.

Im Hinweisbeschluss des Urteils des Oberlandesgerichts (OLG) München vom 26.01.2017 (25 U 4197/16) heißt es noch, dass Zahnimplantate aus Keramik nicht als medizinisch notwendig zu gelten hätten. Die Behandlungsmethode sei nicht ausreichend erforscht. Die Vorteile leichterer Pflege und optischer Verbesserung würden die Nachteile der schlechteren Verankerung, des leichteren Bruchs und des höheren Knochenabbaus im Vergleich zu Titanimplantaten nicht ausgleichen.

Wie interpretieren Sie solche Aussagen und das Urteil insgesamt?

Tatsächlich hat dieses Revisionsurteil des Oberlandesgerichtes für einiges Aufsehen und Unruhe sowohl bei Patienten als auch bei vielen Behandlern gesorgt. Dabei ist bei Gerichtsurteilen grundsätzlich immer zu beachten, dass sie erstens Einzelfallentscheidungen sind und zweitens immer retrospektiv – also in Bezug auf die Vergangenheit gefällt werden. Im vorliegenden Fall ging es um die Erstattungspflicht einer privaten Krankenkasse zu einem Behandlungsfall vor dem Jahr 2009, also relativ weit zurückliegend. Dazu hat der gerichtlich bestellte Sachverständige in seinem Gutachten den wissenschaftlich gesicherten Kenntnisstand zu Keramikimplantaten dargestellt und ist zu dem Schluss gekommen, dass zum Zeitpunkt der Behandlung – also vor 2009 – die gesicherte Datenlage zu mittel- und langfristigen Erfolgsquoten – vor allem im Vergleich zum geltenden medizinischen Standard der Titanimplantate – noch nicht ausreichend war, um die Keramikimplantate als ähnlich erfolgreich oder gar überlegen zu bezeichnen. Die postulierten Vorteile einer besseren Ästhetik und zu erwartender geringerer entzündlicher Komplikationen haben in der Bewertung des Gerichts auch nicht ausgereicht, um die verwendeten Keramikimplantate damals als alternativlos und damit medizinisch notwendig im Sinn der Vertragsbedingungen der beklagten Privaten Krankenversicherung (PKV) anzuerkennen.

Wie erklären Sie den Unterschied zwischen alternativer oder anerkannter Behandlung? Wozu zählen Keramikimplantate aus der Warte des Gutachters?

Nach ständiger Rechtsprechung sind medizinische Behandlungsmethoden dann anerkannt, wenn sie von der herrschenden oder wenigstens noch der überwiegenden Meinung in der medizinischen Wissenschaft für eine Behandlung der Krankheit als wirksam und geeignet angesehen werden. Im Gegensatz zu einer Außenseitermethode reicht es nicht aus, dass einzelne Ärzte – selbst wenn sie in dem entsprechenden Fachbereich tätig sind – die Wirksamkeit der Krankenbehandlung bejahen.
Um als Alternative zum geltenden medizinischen Standard anerkannt zu sein, muss der jeweiligen Methode dementsprechend mehrheitlich attestiert werden, dass sie geeignet ist und wirksam eingesetzt werden kann. Mit einer Entwicklungszeit von über 40 Jahren und einem geschätzten Marktanteil von zwei Prozent kann für die Keramikimplantate heute konstatiert werden, dass sie sich in der medizinischen Fachwelt etabliert haben und im Grundsatz zum Zahnersatz geeignet sind.
Wie immer gilt dabei aber zu berücksichtigen, dass der Arzt sowohl das Produkt, als auch den Behandlungsfall individuell bewerten muss, um sicher beurteilen zu können, ob das gewählte Vorgehen im vorliegenden Fall geeignet ist, das gewünschte Behandlungsziel zu erreichen.

Wenn Keramikimplantate heute als Behandlungsmethode anerkannt und somit medizinisch indiziert sind, wie kann es dann sein, dass Versicherungen die Kostenübernahme immer noch verweigern?

Speziell wir Ärzte, die auch gerne moderne und innovative Methoden anwenden und damit die ärztliche Behandlungsfreiheit und den medizinischen Fortschritt propagieren, müssen lernen, zwischen den geltenden haftungsrechtlichen und den für den privatversicherten Patienten zusätzlich geltenden vertragsrechtlichen Definitionen von „medizinisch notwendig" zu unterscheiden. Im haftungsrechtlichen Sinne gelten alle Methoden als medizinisch notwendig, die gemäß BGH (Bundesgerichtshof) nach wissenschaftlichen Erkenntnissen geeignet waren, den angestrebten Behandlungserfolg grundsätzlich zu erreichen. Im vertragsrechtlichen Kontext der Krankenkassen besteht die Leistungspflicht meistens nur für die medizinisch notwendige und anerkannte Methode, die bei gleicher Eignung mit dem geringsten medizinischen Eingriff und Umfang verbunden ist..
Dementsprechend kommt es in der Entwicklung vieler innovativer Methoden, wie zum Beispiel bei der 3D-Diagnostik, der Anwendung von Blutprodukten oder auch neuer Materialien in der Implantologie, vor, dass sie von uns Ärzten in der täglichen Praxis bereits regelmäßig erfolgreich angewendet werden. Sie sind also für uns medizinisch notwendig, werden aber von den Versicherern noch

nicht ohne Weiteres finanziert, sprich übernommen. Unsere Aufgabe als Mediziner ist es dann, die neuen und erfolgreichen Behandlungsergebnisse in den wissenschaftlich gesicherten Kenntnisstand zu überführen, damit auch eine vertragsrechtliche Anerkennung stattfinden kann.

Wie etabliert sind einteilige und zweiteilige Keramikimplantate aus Ihrer Sicht mittlerweile in der implantologischen Praxis? Für welche Indikationen werden sie eingesetzt? Welche Vorteile sehen Sie?

Auf der Basis der aktuellen wissenschaftlichen Datenlage kann man sagen, dass gerade die einteiligen Keramikimplantate bewiesen haben, annähernd gleiche Erfolgsquoten in der Einheilung zu haben wie Titanimplantate. Auch in den Überlebensraten der ersten drei bis fünf Jahre können mittlerweile ähnliche Erfolgsquoten erreicht werden. Es fehlen aber noch gesicherte Langzeitdaten über zehn und mehr Jahre. Für zweiteilige Keramikimplantate ist die Datenlage schwächer.
Erste Übersichtsarbeiten aus den letzten Jahren zeigen zwar starke Verbesserungen seit dem Beginn der 2000er, sowohl in der Einheilung, als auch im Überleben.
Verglichen mit einteiligen Keramikimplantaten und den entsprechenden Titanimplantaten ist die wissenschaftliche Datenlage aber immer noch zu dünn, um sie grundsätzlich als gleichwertig zu bezeichnen. Hier werden die nächsten fünf bis zehn Jahre schrittweise zeigen, ob und ab wann wir sämtliche Keramikimplantate als äquivalent bewerten können. Auch in Bezug auf die Anwendungsformen der Keramikimplantate müssen wir deutlich zwischen ein- und zweiteiligen Implantattypen unterscheiden. Kommerziell hergestellte, einteilige Implantate speziell der großen Hersteller haben sich zum festsitzenden Zahnersatz in Schaltlücken bewährt. Sie sind bei präziser Umsetzung der Anwendungsempfehlungen im jeweiligen Indikationsgebiet den Titanimplantaten praktisch gleichzusetzen.
Die Vorteile der Keramik kommen hier vor allem in der Frontzahnästhetik und bei dünnen Gingivatypen zum Tragen, wo sonst die Gefahr besteht, metallische Farbschatten durch die Schleimhaut schimmern zu sehen. Auch die persönlichen Wünsche vieler Patienten nach natürlichen und metallfreien Werkstoffen können sehr gut umgesetzt werden.

Zu einteiligen Keramikimplantaten existiert bereits eine beachtliche Zahl an Studien. Zu den zweiteiligen Systemen gibt es etwa seit fünf Jahren dokumentierte Forschung. Was muss ein Keramikimplantat mitbringen, um der geforderten wissenschaftlichen Evidenz zu genügen? Welche Eigenschaften und Nachweise sind dafür entscheidend?

Im Medizinbereich muss sich jedes neue Medizinprodukt an dem geltenden medizinischen Standard messen lassen. Das heißt, an Keramikimplantate werden die gleichen Anforderungen in Bezug auf Einheilung, Versorgbarkeit und Überleben gestellt, wie an Titanimplantate. Zudem werden die mechanischen und entzündlichen Komplikationen wie Periimplantitis und Materialbruch mit denen der etablierten Titanimplantate verglichen. Erst in der Zusammenschau aller Faktoren kann dann im klinischen Alltag bewertet werden, welches Medizinprodukt den aktuellen medizinischen Standard definiert und welche anderen Materialen als gleichwertig, alternativ oder eben wissenschaftlich (noch) nicht anerkannt bewertet werden.

In der letzten großen Übersichtsarbeit der Europäischen Konsensuskonferenz aus dem Jahr 2018 konnten kommerzielle Zirkonimplantate bei der zweijährigen Überlebensrate mit fast 98 Prozent bereits eine den Titanimplantaten ähnliche Erfolgsquote aufweisen. Auch die Rate an biologischen Komplikationen und der marginale Knochenabbau in den ersten Jahren waren mit den bekannten Werten etablierter Titanimplantate vergleichbar. Lediglich in Bezug auf technische Komplikationen scheinen Keramikimplantate auf der Basis einer noch relativ dünnen und lückenhaften Literatur im Beobachtungszeitraum bis zu fünf Jahren ein höheres Risiko sowohl am Implantat selber, als auch an der Suprakonstruktion zu haben.
In der klinischen Testphase sind dazu evidenzbasierte, unabhängige Studien notwendig, die, wie bereits erwähnt, eben nicht nur aus einer einzelnen Forscher- oder Anwendergruppe stammen, sondern multizentrisch und objektiv unabhängig voneinander vergleichbar sein sollten. Hier sind vor allem die großen Implantathersteller gefragt, entsprechende Studien selber durchzuführen, beziehungsweise Compliance-konform zu fördern und zu unterstützen.
Nur wenn die Implantathersteller ihre Produkte kontinuierlich verantwortungsbewusst testen und auf der Basis ihrer wissenschaftlichen Ergebnisse klare Indikationen und Behandlungsempfehlungen für die Produkte aussprechen, können wir als Anwender Neuerungen sicher im klinischen Alltag einsetzen und etablieren.
Dabei ist es mir wichtig, allen Herstellern Mut zuzusprechen, nicht nur vage Anwendungsempfehlungen zu geben, sondern auch klare und eindeutige Anwendungseinschränkungen zu formulieren, wenn die aktuelle Datenlage eben noch keine gesicherten Ergebnisse liefern kann. Es ist niemandem, weder dem Anwender, noch dem Patienten und seiner Versicherung oder dem Hersteller mittel- und langfristig geholfen, wenn unter dem Deckmantel der vermeintlichen Behandlungsfreiheit gute und notwendige Innovationen immer wieder durch Rückschläge und schlechte Presse ausgebremst werden.

Stabile Basis für langfristigen Erfolg: Vor Markteinführung wurde das Straumann® PURE Ceramic Implantatsystem strengen mechanischen Tests (nach ISO 14 8011) unterzogen [3].

Wie oft begegnen Ihnen in Ihrer gutachterlichen Tätigkeit strittige Fälle im Zusammenhang mit Keramikimplantaten? Wie sind diese gelagert? Sprechen diese generell gegen den Einsatz von Keramikimplantaten?

In Bezug auf ihren aktuellen Marktanteil muss tatsächlich konstatiert werden, dass in den vergangenen Jahren sowohl bei der Arzthaftung als auch bei den Erstattungsstreitigkeiten überdurchschnittlich häufig Keramikimplantate und deren Anwender vor Gericht erschienen sind. Dies liegt mit Sicherheit auch an der bereits beschriebenen Diskrepanz zwischen dem verständlichen Behandlungswunsch nach Titan-Alternativen einerseits und der bis dato fehlenden versicherungsrechtlichen Anerkennung aller Keramikimplantate andererseits. Wenn Keramikimplantate inseriert wurden, ohne die Kostenübernahme im Vorfeld eindeutig zu klären, mussten nachfolgende Streitigkeiten sekundär vor Gericht entschieden werden.
Aber auch die Missachtung der ebenfalls bereits erwähnten biologischen und mechanischen Anwendungsvorgaben für Keramik hat in der Vergangenheit zu unnötig hohen Komplikationsraten geführt, die dann bei entsprechender Streitkultur der Beteiligten überdurchschnittlich häufig vor Gericht endeten. Grundsätzlich möchte ich an dieser Stelle sowohl den Kollegen als auch Patienten klar vermitteln, dass auf der Basis der heutigen Datenlage auch aus gutachterlicher Sicht nichts gegen den fachgerechten Einsatz von Keramikimplantaten spricht.

Was sind in Ihren Augen Hinderungsgründe, warum Kollegen auf Keramikimplantate verzichten? Sind die Vorbehalte gerechtfertigt?

Das Urteil von 2017 hat sicherlich für einige Unruhe und Unsicherheit gesorgt, da Ärzte ja meistens die Auseinandersetzung mit juristischen Sachverhalten meiden und oft auch den bereits erwähnten Unterschied zwischen unserer Definition von medizinischer Notwendigkeit beziehungsweise Anerkennung und der Erstattungsfähigkeit gemäß den Musterbedingungen der Krankenkassen (MB/KK) nicht kennen.
Aber auch die notwendige Anpassung oder Änderung etablierter Behandlungsabläufe bei der Anwendung keramischer Versorgungen lässt mit Sicherheit viele Kollegen – auch zu Recht – die Situation anfangs noch zögerlich von der Seite betrachten. Das gilt sowohl für die chirurgische Phase (beispielsweise mit postoperativen Schutzschienen) als auch für die Prothetik (beispielsweise mit Einheilungszeiten und Abutmentverbindungen).
Den Begriff des Vorbehalts würde ich allerdings lieber durch Zurückhaltung ersetzen. Keramik ist mit Sicherheit ein sehr interessantes und zukunftsträchtiges Material. Aber egal ob ein- oder zweiteilig; es besteht derzeit im Vergleich zu den etablierten Titanimplantaten insgesamt die Notwendigkeit zu höherer Vorsicht in der Anwendung. Denn das Indikationsspektrum im festsitzenden und herausnehmbaren Zahnersatz ist enger gefasst, die Notwendigkeit zur Präzision bei der Implantatinsertion und dem prothetischen Aufbau ist höher und Materialschäden können oftmals schlechter kompensiert werden. Nicht zuletzt sind auch aus der klinischen Erfahrung heraus in der Okklusionsgestaltung grundsätzlich hohe Ansprüche an Kronen auf Keramikimplantaten zu stellen. Dies gilt sowohl für die statische, als auch die dynamische Okklusion und dementsprechend die Vermeidung von Vorkontakten.

Wie sehen Sie die Zukunft von Keramikimplantaten im Vergleich zu Titanimplantaten?

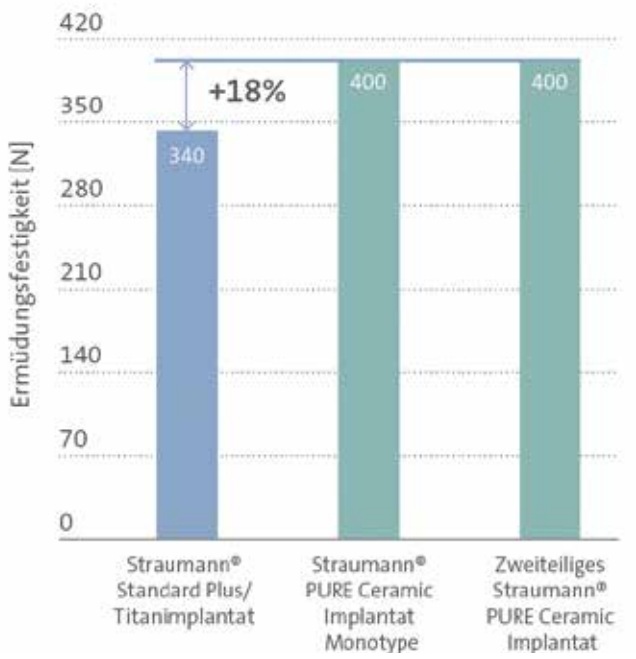

Ermüdungsfestigkeit von Keramik- und Titanimplantaten im Vergleich [1,2].

Rosig und weiß – im Ernst, grundsätzlich sehr positiv. Wenn die prothetischen Materialien den speziellen Materialeigenschaften und Anforderungen der Keramikimplantate immer besser angepasst werden und die Langzeitdaten der aktuell laufenden Studien halten, was die Datenlage bis dato verspricht, werden wir in den kommenden Jahren Stück für Stück, beziehungsweise Indikation für Indikation, Keramikimplantate als gleichwertige Behandlungsmethoden anerkennen können.
Dabei wird es aber sowohl für Hersteller als auch für Anwender sehr wichtig sein, klar die aktuellen Grenzen der Anwendung zu beschreiben, den Patienten umfassend auch über die Alternativen und den geltenden medizinischen Standard aufzuklären sowie indikationsbezogen, fachgerecht und präzise die keramischen Versorgungen durchzuführen. ■

Dr. med. Marcus Heufelder

2009 Facharzt für Mund-, Kiefer- und Gesichtschirurgie
2010 Facharzt für Oralchirurgie
2011 Tätigkeitsschwerpunkt Implantologie
Seit 2013 Gutachter der Bayrischen Landeszahnärztekammer (zahnärztliche Chirurgie, Implantologie)
Seit 2016 Gutachter der Konsensuskonferenz Implantologie

Dr. Marcus Heufelder
Dres. Heufelder-Schätzle & Kollegen
Mooswiesenstr. 7b · 81245 München
www.mooswiesen-praxis.de

IHR STARKER PARTNER FÜR GESUNDES ZAHNFLEISCH

Verbesserter Geschmack

parodontax Complete Protection

8 Vorteile für gesünderes Zahnfleisch und stärkere Zähne

- Hilft, Zahnfleischbluten zu reduzieren und vorzubeugen
- Reduziert gerötetes und geschwollenes Zahnfleisch
- 4 x effektiver bei der Entfernung von Plaque*
- Hilft, den Übergang zwischen Zahn und Zahnfleisch straff zu halten
- Bekämpft Mundgeruch
- Stärkt den Zahnschmelz
- Reinigt intensiv
- Entfernt Verfärbungen

PM-DE-CHL-20-00018-20200613

* Entfernt mehr Plaque als eine herkömmliche Zahnpasta nach einer professionellen Zahnreinigung und bei zweimal täglicher Anwendung. GSK Data on file: RH02434. Januar 2015.

Marken sind Eigentum der GSK Unternehmensgruppe oder an diese lizenziert. © 2021 GSK oder Lizenzgeber

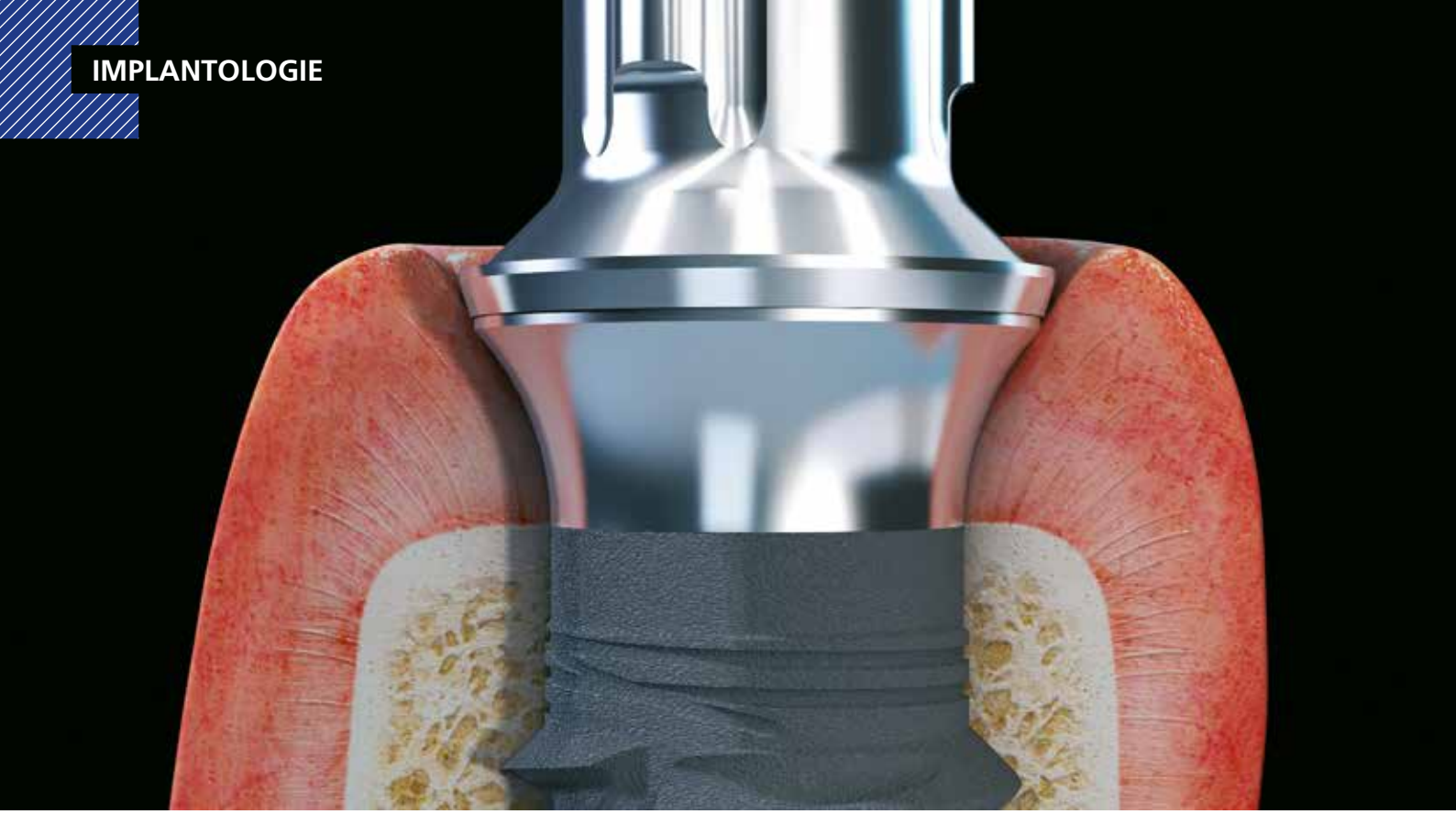

Abb. 1: Die neue Straumann-Entwicklung TLX ist eine Kombination des bewährten Tissue-Level-Implantats mit maschinierter Tulpe und BLX, was biologische Breite in die Vertikale bringt und das Weichgewebsmanagement optimal unterstützt (Abb.: Straumann Group).

Next Level – moderne Tissue-Level-Implantate

Knochenaugmentationen vermeiden, Sofortversorgungskonzepte im Seitenzahnbereich realisieren

An der Universität Mainz befindet sich seit Juni 2020 ein neu entwickeltes Tissue-Level-Implantat, das kurz vor der Markteinführung steht, in wissenschaftlich begleiteten klinischen Testungen. Das vollkonische Implantat mit hoher Primärstabilität kam dort bei etwa 30 Prozent der Patientenfälle in einem sehr anspruchsvollen Bereich mit Sofortversorgungskonzepten zum Einsatz sowie in Fällen, bei denen auf eine Augmentation verzichtet werden sollte und auf eine reduzierte Implantatlänge zurückgegriffen werden musste. Die Ergebnisse im Follow-Up von drei bis fünf Monaten sind vielversprechend: die Überlebensrate liegt bei 100 Prozent – bei stabilem Weichgewebsmanagement.

In der Praxis werden heute immer häufiger moderne Konzepte verlangt, die eine rasche implantatprothetische Versorgung mit möglichst minimal-invasivem Protokoll gewährleisten können – meist mit dem Wunsch auf Verzicht von Sinuslift und vertikalen Knochenaugmentationen („Avoid Augmentation"). Hier setzt die Neuentwicklung des Tissue-Level-Implantats TLX der Firma Straumann an, in die über Jahrzehnte gesammeltes Wissen, Forschung und Erfahrung miteingeflossen sind. Deren klassisches Tissue-Level-Implantatsystem gilt als eines der am besten dokumentierten Implantatsysteme auf dem Markt [5,6].

Während Bone-Level-Implantate insbesondere im ästhetischen Bereich ihren Einsatz finden, liegt die Hauptindikation von Tissue-Level-Implantaten im Seitenzahnbereich. Das neue TLX-Implantat ist eine vielversprechende Kombination aus dem bewährten klassischen Straumann® Tissue-Level-Implantat und dem konischen BLX-Bone-Level-Implantat mit aggressivem Gewinde, was explizit für die Sofortimplantation im ästhetischen Bereich entwickelt wurde. Mit einer hohen Primärstabilität aufgrund des progressiven Gewindes richtet sich die Neuentwicklung, ebenso wie das BLX-Implantat, insbesondere an Kolleginnen und Kollegen, die bereits erfahrener beim Implantieren sind.

Hohe Primärstabilität und bemerkenswertes Weichgewebsmanagement

Generell zeigen die Erfahrungen mit Tissue-Implantaten hohe klinische Langzeiterfolge und ein optimales Weichgewebsmanagement. Implantate dieses Typs sorgen nachweislich weniger häufig als Bone-Level-Implantate für periimplantäre Entzündungen oder eine Reduktion des umgebenden Knochens. Auch bei den Früh- und Spätverlustraten erzielten die Tissue-Level-Implantate im Vergleich bessere Ergebnisse [2,3].
Das liegt vor allem am maschinierten Tulpen- oder Kragendesign, wo sich der Übergang der Implantatkrone subkrestal befindet und damit der keimbelastete Mikrospalt oberhalb des Knochens liegt. Aufgrund der Tulpenform gelingt beim TLX-Implantat bereits in-

traoperativ ein bemerkenswertes Weichgewebsmanagement, weil die Schleimhaut direkt unter den Kragen gezogen wird, was zu einer bindegewebigen Wulst um das Implantat führt.

Neben diesen Vorzügen gehört auch die hohe Primärstabilität zu den Vorteilen der Neuentwicklung, die auf der optimalen Abstimmung von Implantatform, Oberfläche und verwendetem Material fußt. So sorgen beispielsweise die hydrophile SLActive-Oberfläche des TLX-Implantats im Vergleich zu hydrophoben Oberflächen für eine reduzierte Einheilzeit [1,7,8,10] und die Roxolid-Legierung (Titan und Zirkonium) für eine gelungene Osseointegration und hohe mechanische Stabilität [4,9,13,14]. Ab September wird das TLX-System in Längen von 6 bis 18 mm und den verfügbaren Durchmessern von 3,75 mm, 4,5 mm, 5,5 mm sowie 6,5 mm für Anwender erhältlich sein. Dabei eignet sich das vollkonische Implantat mit Ø 3,75 mm per Zulassung für alle Indikationen und ist mit klassischer, aber auch mit Narrow-Tulpe wie bei NNC zu erwerben.

Patientenfall mit TLX-Versorgung

Eine Patientin (59 Jahre) mit nicht erhaltungswürdigen Zähnen 16/17 stellte sich in der Klinik für Mund-, Kiefer- und Gesichtschirurgie der Universitätsklinik Mainz vor **(Abb. 2-3)**. Zusätzlich lag bei ihr eine Rheumatoide Arthritis und eine subtotale Strumektomie (2012) vor, weshalb die Patientin unter der Dauermedikation von Methotrexat sowie Decortin und L-Thyroxin stand.

Abb. 2: Anfangsbefund der Patientin (59 Jahre): Zähne 16, 17 waren nicht mehr erhaltungswürdig.

Abb. 3: DVT-Aufnahme zeigt eine apikale Osteolyse in der betroffenen Region.

DEUTSCHER IMPLANTOLOGEN TAG

Implantologie vernetzt

25. - 27.11.2021
RMCC Wiesbaden

Der Deutsche Implantologentag wird gemeinsam ausgerichtet von der Deutschen Gesellschaft für Implantologie, der Deutschen Gesellschaft für Orale Implantologie und der DGI Next^e Generation. Die Tagung ist zugleich der 35. Kongress der DGI, begleitet von der Fachmesse Implant expo®.

DGI Deutsche Gesellschaft für Implantologie
DGOI DEUTSCHE GESELLSCHAFT FÜR ORALE IMPLANTOLOGIE
DGI Next^e Generation

Weitere zahnmedizinische und medizinische Fachgesellschaften bringen als Gäste Ihre Expertise ein.

DG PARO
DGPro
DGÄZ
DGIM Deutsche Gesellschaft für Innere Medizin
Academy of Osseointegration osseo.org

www.dgi-kongress.de
Jetzt online buchen – Early Bird bis 31.08.21

Aufgrund der kompromittierenden allgemeinmedizinischen Situation der Patientin kam hier keine Sofortimplantation infrage. Erste Rehabilitationsschritte nach der Extraktion der betroffenen Zähne waren eine Alveolar Ridge Preservation mit dem PRF-bioaktiven bovinen Knochenersatzmaterial XenoFlex in Verbindung mit einer schützenden Jason® membrane (beides Straumann Group) zum Aufbau der knöchernen Situation **(Abb. 4-5)**. Da das eingesetzte Biomaterial eine begrenzte Resorption aufweist, sorgt es für eine größere Stabilität und unterstützt damit auch langfristig die Weichgewebssituation [12], wie auch **Abbildung 6** nach sechs Monaten Einheilung zeigt.

Nach der digitalen Planung der Versorgung mittels Smile in a Box (Straumann Group) und coDiagnostix (dental wings, **Abb. 7)** durch den Zahntechnikermeister Björn Roland (Klein-Winterheim) erfolgte im nächsten Schritt die vollständig navigierte Implantation der TLX-Implantate (Ø 4,5 mm, 8 mm Länge) in der betroffenen Region **(Abb. 8)**.

Abbildung 9 zeigt den oralen Zustand der Patientin nach Implantation mit Weichgewebsmanagement mit dem Tissue-Level-Design des Implantats. Nach der transgingivalen Einheilung wurden die Implantate spät belastet und die finale prothetische Versorgung nach drei Monaten eingegliedert.

Abb. 4: Applikation von bioaktiviertem bovinen Knochenersatzmaterial Straumann® XenoFlex zur Knochenregeneration in der Region 16/17.

Abb. 5: Die Abdeckung des volumenstabilen Straumann® XenoFlex erfolgte mit einer Membran aus porcinem Perikardium (Jason® membrane).

Abb. 6: Klinische Situation nach Aufbau des Kieferkamms.

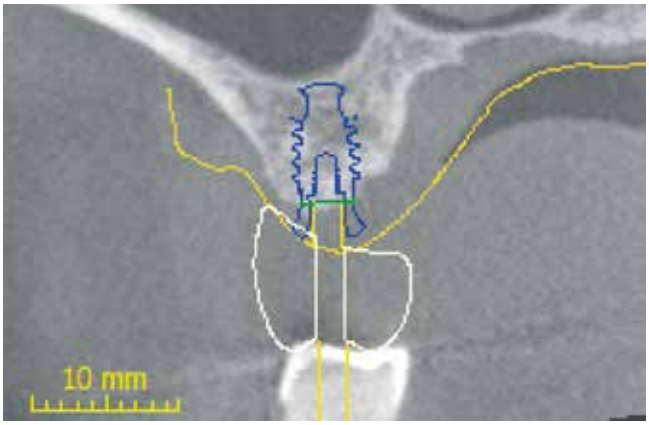

Abb. 7: Auszug aus der digitalen Planung der Versorgung mit Smile in a Box (Straumann Group) und coDiagnostix (dental wings).

Abb. 8: Implantation der Straumann® TLX-Implantate (Ø 4,5 mm x 8 mm) erfolgte vollständig navigiert mittels Bohrschablone.

Abb. 9: Zustand nach Implantation mit Weichgewebsmanagement durch Tissue-Level-Design.

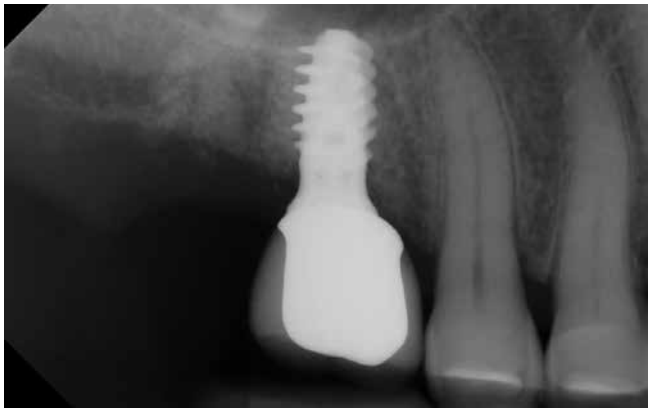

Abb. 10a und b: Fertiggestellte prothetische Versorgung im Follow-up nach sechs Monaten (a: okklusale Aufsicht, b: im Röntgenbild).

Die **Abbildungen 10a und b** zeigen das Ergebnis der Rehabilitation der Patientin im 6-Monate-Follow-Up klinisch und röntgenologisch.

Fazit

Die klinischen Erfahrungen an der Universität Mainz mit mehr als 100 inserierten TLX-Implantaten zeigen, dass das neue Tissue-Level-Implantatsystem ein möglichst minimal-invasives Vorgehen gestattet. Die Entwicklung vereint Bewährtes aus bereits erfolgreichen Implantatsystemen und Innovation. So fließen z.B. klinische Erfahrungen und wissenschaftliche Erkenntnisse rund um das typische Tulpen-Design, das Material Roxolid oder die spezielle hydrophile Implantatoberfläche mit ein. Die verwendete Legierung hat bekanntlich dazu beigetragen, den Einsatz von durchmesserreduzierten Implantaten (> 3 mm) klinisch zu ermöglichen [11]. Vor allem die sehr hohe Primärstabilität des neuen TLX-Systems, die von den BLX-Implantaten bekannt ist, muss hier Erwähnung finden. Die innovativen Bone-Level-Implantate waren als echte „Gamechanger" zur IDS 2019 erfolgreich eingeführt worden und haben aufgrund ihres progressiven Gewindes auch Sofortimplantationen auf Bone-Level-Niveau im ästhetischen Bereich ermöglicht.

Damit ist das neue Tissue-Level-Implantatsystem in der Lage, neue Türen zu öffnen und eine moderne Versorgung von Patienten sicherzustellen – auch mit Sofortkonzepten im Seitenzahnbereich, weil in vielen Fällen Sinuslift und invasive Knochenaugmentationen vermieden werden können. Besonders beeindruckt, dass dank des Tulpendesigns im oberen Bereich des Implantates bereits intraoperativ das Weichgewebsmanagement wunderbar gelingt, was sehr gute ästhetische Ergebnisse in Aussicht stellt. Das neue Implantatsystem wird auch weiterhin von der Universität Mainz fundiert wissenschaftlich begleitet werden. ■

Bilder, soweit nicht anders deklariert: © PD Dr. Dr. Schiegnitz

Literaturverzeichnis unter
www.dimagazin-aktuell.de/literaturlisten

PD Dr. med. Dr. med. dent.
Eik Schiegnitz, M.Sc.

Seit 2012 ist der Arzt, Zahnarzt, MKG-Chirurg und studierte Gesundheitsökonom PD Dr. Dr. Eik Schiegnitz wissenschaftlicher Mitarbeiter der Klinik für Mund-, Kiefer- und Gesichtschirurgie an der Universität Mainz und als Sektionsleiter der Implantologie und Augmentationschirurgie tätig. Zu seinen Forschungsschwerpunkten zählen Implantologie/Implantatoberflächen, Tissue Engineering, Biomaterialien sowie Tumorprävention.
Seit 2017 ist Dr. Schiegnitz federführender Autor der ITI-Konsensuskonferenz über den Einsatz von durchmesserreduzierten Zahnimplantaten sowie Leitlinienbeauftragter der Deutschen Gesellschaft für Implantologie (DGI e.V.) und darüber hinaus seit 2019 gewähltes Mitglied des ITI (ITI Fellow) sowie Vorstandmitglied des DGI-Landesverbands Rheinland-Pfalz. Auch an der Aktualisierung der S3-Leitlinien „Implantat-Versorgung zur oralen Rehabilitation im Zusammenhang mit Kopf-Hals-Bestrahlung" (2013-15) sowie „Antiresorptiva-assoziierte Kiefernekrosen" (seit 2015) war Dr. Schiegnitz maßgeblich beteiligt. 2019 erhielt er den Wissenschaftspreis der Deutschen Gesellschaft für Mund-, Kiefer- und Gesichtschirurgie.

PD Dr. med. Dr. med. dent. Eik Schiegnitz, M.Sc.
Universität Mainz
Klinik und Poliklinik für Mund-,
Kiefer- und Gesichtschirurgie
Augustusplatz 2
55131 Mainz
schiegnitz@unimedizin-mainz.de

Eigenfett in Kombination mit Thrombozytenkonzentrat im Rahmen der Parodontalchirurgie

Seit einigen Jahren weiß man, dass eine ergänzende Behandlung mit Eigenblutplasma die Regeneration des Zahnhalteapparates und des Knochens positiv beeinflussen kann. Thrombozytenreiches Plasma kommt heute in vielen Bereichen der dentoalveolären Chirurgie zum Einsatz. Wie sinnvoll die Kombination von PRP und Fettgewebe in der Parodontalchirurgie ist, erfahren Sie in diesem Artikel.

Die Parodontitis ist eine Entzündung des Zahnhalteapparates und zählt zu den häufigsten chronischen Erkrankungen weltweit. In Deutschland sind circa 15 % der Bevölkerung an einer schweren Form dieser Volkskrankheit erkrankt. Bei einer Nichtbehandlung kann es zum Zahnverlust kommen und auch Auswirkungen auf die Allgemeingesundheit sind möglich.
Die systematische Parodontitistherapie gliedert sich in drei Therapieabschnitte. Die im Folgenden dargestellte korrektive Therapie ist immer nur ein Teil der systematischen Gesamtbehandlung.
Die infektiösen Taschen, die trotz antiinfektiöser Maßnahmen persistieren, sollen bei der chirurgischen Parodontitistherapie eliminiert werden. Außerdem ist durch diese chirurgische Intervention ein direkter Zugang zu den Wurzeloberflächen möglich. Eine Reinigung der Wurzeloberflächen und Detektion von Konkrementen wird so wesentlich vereinfacht.

Seit einigen Jahren hat sich herausgestellt, dass eine ergänzende Behandlung mit Eigenblutplasma hier die Regeneration des Zahnhalteapparates und des Knochens positiv beeinflussen kann. Grundsätzlich ist zu erwähnen, dass der Einsatz von Eigenblutprodukten im Zahn-, Mund- und Kieferbereich seit den 1960er Jahren eine wissenschaftlich fundierte Tradition hat. Bereits zu dieser Zeit wurden Eigenblut und zentrifugierte Eigenblutextrakte klinisch etabliert und wissenschaftlich dokumentiert [1].
Speziell seit Anfang der 1990er Jahre kam es dann zu weiteren Veränderungen und Modifikationen der Zentrifugationsprotokolle. Daher kommt thrombozytenreiches Plasma heutzutage immer mehr in vielen Bereichen der dentoalveolären Chirurgie zum Einsatz. In der Parodontologie ist die Behandlung von parodontalen Knochentaschen gut dokumentiert. Durch die Applikation von plättchenreichem Plasma mit oder ohne Trägermaterial kann eine signifikante Reduktion der Sondierungstiefen sowie eine deutliche Verbesserung des klinischen Attachementlevels und der Knochenregeneration gegenüber der Kontrollgruppe mit herkömmlicher chirurgischer Therapie erreicht werden [2,3].
Experimentelle Daten konnten zeigen, dass mesenchymale Stammzellen, auch wegen der Vielzahl von ihnen sezernierten Wachstumsfaktoren, eine Regeneration des Parodonts ermöglichen können [4]. Ferner konnte im Tiermodell nachgewiesen werden, dass Knochendefekte des Alveolarkammes durch eine Kombination von mesenchymalen Stammzellen und PRP schneller heilten und histologisch eine höhere Menge vitaler Knochen nachgewiesen werden konnte, als in der Vergleichsgruppe mit Fluorohydroxylapatit. Für die Gewinnung von mesenchymalen Stammzellquellen ist das Fettgewebe ein geeignetes Gewebe, da es reichlich vorliegt und aufgrund der oberflächlichen Lage einfach zu erreichen ist.
Über eine Liposuktion kann hier Fettgewebe gering invasiv gewonnen werden. Konventionelle Lipoaspirate enthalten natürlicherweise Fettstammzellen. Seit etwa 15 Jahren ist bekannt, dass Fettstammzellen osteogen differenzieren können. Neben der plättchenassoziierten Gabe von Wachstumsfaktoren im Rahmen einer PRP-Behandlung gibt es Hinweise, dass thrombozytenreiches Plasma die Proliferation von Fettstammzellen anregen konnte [4] und somit deren regenerative Eigenschaften optimieren könnte. Somit erscheint das Kombinieren von PRP und Fettgewebe als Additivum zur chirurgischen Therapie sinnvoll, um die drei Ziele der Parodon-

talchirurgie (Regeneration von Parodontalgewebe, Bandstrukturen und Alveolarknochen) erreichen zu können.

Fallbericht

Nach Beantragung und Genehmigung durch die zuständige Ethikkommission begannen wir einen Heilversuch zur Untersuchung der Effekte von PRP in Kombination mit Eigenfett in der Parodontalchirurgie.

Im September 2015 stellte sich die zum Operationszeitpunkt 29-jährige Patientin bei uns in der Praxis zur Erstuntersuchung vor. Die Patientin war bisher seit der Kindheit bei einem Zahnarzt in ihrem Heimatwohnort in Behandlung gewesen. Die unteren Weisheitszähne wurden vor einigen Jahren von einem ortsansässigen MKG-Chirurgen entfernt.

Die **Abbildungen 1 und 2** zeigen den präoperative PAR-Status und die Ausgangs-Panoramaaufnahme. Sichtbar sind die pathologisch vertieften Taschenbefunde von 5-7 mm, teilweise mit Taschensekretion.

Die Patientin wurde u. a. anhand der Panoramaschichtaufnahme umfangreich über die parodontale Situation und über den weiteren Behandlungsablauf beraten. Es wurde auch darüber aufgeklärt, dass die oberen, bereits elongierten Weisheitszähne und der Wurzelrest regio 38 entfernt werden müssen. Nach Aufnahme in das Prophylaxeprogramm wurden durch professionelle Zahnreinigungen gingivale Entzündungen beseitigt. Die Patientin wurde motiviert, instruiert und die Mitarbeit beurteilt. Im Anschluss an diese Behandlungsphase wurde eine geschlossene, nicht-chirurgische und subgingivale Wurzeloberflächenreinigung durchgeführt. Die beiden oberen Weisheitszähne und der Wurzelrest regio 38 wurden entfernt. Im weiteren Verlauf wurden die noch pathologisch vertieften und persistierenden Taschen detektiert und evaluiert.

Die Patientin wurde dahingehend beraten, dass die residualen Zahnfleischtaschen weiterführend operativ behandelt werden. Um eine optimale Stimulation der Gewebsregeneration zu erreichen, wurde der Eingriff mit einer Kombinationstherapie aus autologen Wachstumsfaktoren und Lipoaspirat geplant.

Es erfolgte ein subgingivales Scaling der Zähne mit einem Open-Flap-Debridement. Der Zugang erfolgte über einen modifizierten Widmann-Lappen mit intrasulkulärer Schnittführung, um die Gingiva von der Wurzeloberfläche zu trennen. Die Mobilisation des Mukoperiostlappens erfolgte, damit alle betroffenen Wurzeloberflächen und der Rand des Alveolarknochens eingesehen werden können **(Abb. 3)**.

Nach erfolgter Degranulation stellten sich diverse tiefe intraossäre Defekte dar. Zur Entfernung der Smear Layer wurden die Wurzeloberflächen 2 Minuten mit Strau-

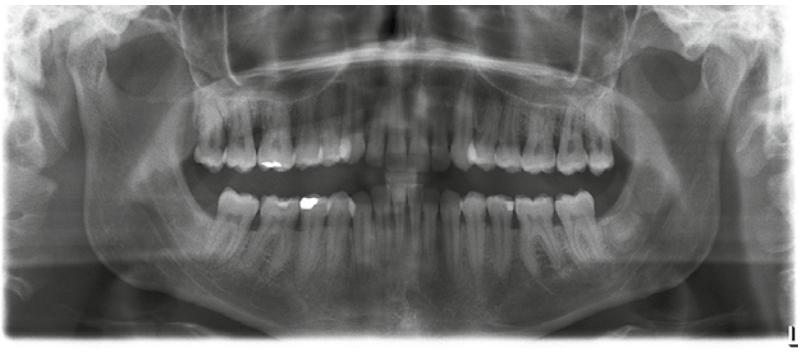

Abb. 1: Panoramaschichtaufnahme von 2015.

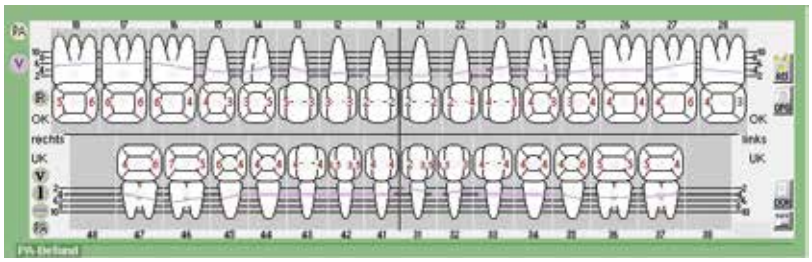

Abb. 2: PAR-Status aus 2015.

INNOVATION FÜR SIE
LÖSUNGEN FÜR IHRE PATIENTEN

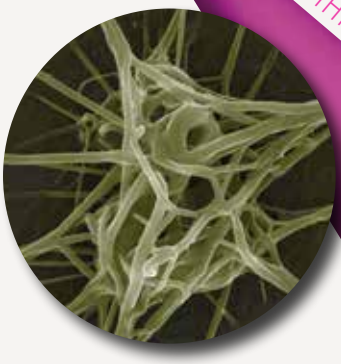

endoret® (prgf®)
Endogenous Regenerative Technology

Die führende Technologie

- Vielseitigkeit
- Sicherheit
- Vorhersagbarkeit
- Reproduzierbarkeit

SCHNELL · EINFACH
AUTOLOG · REPRODUZIERBAR

KMU15
Kit mit Antikoagulans

KMU16
Kit ohne Antikoagulans

Blutentnahmekurse für PRGF®-Kunden:

25./26.06. München
27./28.08. Potsdam
08./09.10. München
22./23.10 Hamburg
05./06.11. Nürnberg
20.11. Düsseldorf

BTI Biotechnology Institute Deutschland GmbH
Tel.: +49 7231 428060 | Fax: +49 7231 4280615
info@bti-implant.de
www.bti-biotechnologyinstitute.de

mann® PrefGel (24 % EDTA) konditioniert. Im Anschluss daran erfolgte die Applikation der PRGF-Membran in den Quadranten 3 und 4 bzw. in den Quadranten 1 und 2 – eine Kombination aus PRGF-Membran angereichert mit autologem Fettgewebe **(Abb. 4 -6)**.
Der Eingriff erfolgte mit perioperativer, systemischer Antibiose von 3 x 1.000 mg Amoxicillin.
Im Rahmen der Wundheilungsphase erfolgte ab dem ersten Tag postoperativ bis zur Nahtentfernung 10 Tage eine chemische Plaquekontrolle zweimal täglich mit Chlorhexidingluconat (0,2 %).

Die Gewinnung von Fettgewebe wurde in Tumeszensanästhesie mit Kleinscher Lösung zur Absaugung am subkutanen Bauchfett durchgeführt. Es wurde in klassischer Coleman-Technik eine geringe Menge Fettgewebe vom Abdomen manuell in 10 ml Luer-Lock-Spritzen aspiriert und für drei Minuten bei 3.000 Umdrehungen/Minute in der Zentrifuge separiert. Es wurde die Coleman Nr. 1 Absaugkanüle verwendet. Nach Entfernen der Öl- und Wasserphase erfolgte unter sterilen Bedingungen das Vermischen mit PRP.
Die Patientin ist im engmaschigen Recall. Noch leicht erhöhte Sondierungswerte 3-3,5 mm (die endständigen Taschentiefen im Weisheitszahnbereich beruhen auf der Weisheitszahnresektion), klinisch reizlose gingivale und parodontale Verhältnisse.

Diskussion

Ziel dieser Fallstudie war es, eine innovative Therapieoption zu untersuchen. Ob über den positiven kurzfristigen Effekt der transplantierten Wachstumsfaktoren der darüber hinaus erhoffte regenerative Effekt des Fettgewebes hierbei eine Rolle spielt, ist auch bei einem Nachuntersuchungszeitraum von 5 Jahren anhand des Fallberichtes nicht sicher zu belegen. Es zeigte sich aber anhand der jeweiligen PAR-Status eine deutliche Verbesserung sowohl im Oberkiefer und Unterkiefer, also bei PRGF mit und ohne Eigenfett, ohne dass es zu unerwünschten Nebeneffekten gekommen ist. Es fand keine komplette Normalisierung des Knochenverlustes statt, aber der horizontale Knochenverlust ist nach heutigem Wissen nicht wiederherzustellen. Bei der Patientin bestand bei den vorliegenden vertikalen Knochendefekten eine günstige Defektmorphologie, die gut zur Ausheilung gebracht werden konnten.
Entscheidend ist, dass es zu einer Reduzierung der Taschentiefe gekommen ist und keine Entzündung, keine Taschensekretion und keine Blutung bei Sondierung mehr vorliegt. Somit ist der gewünschte Behandlungserfolg eingetreten.
Eine Kombination von PRGF und klassischer Fetttransplantation ist komplikationlos möglich, gut tolerierbar und eine prinzipiell praktikable Lösung auch bei einer umfangreichen Behandlung multipler Parodontien.

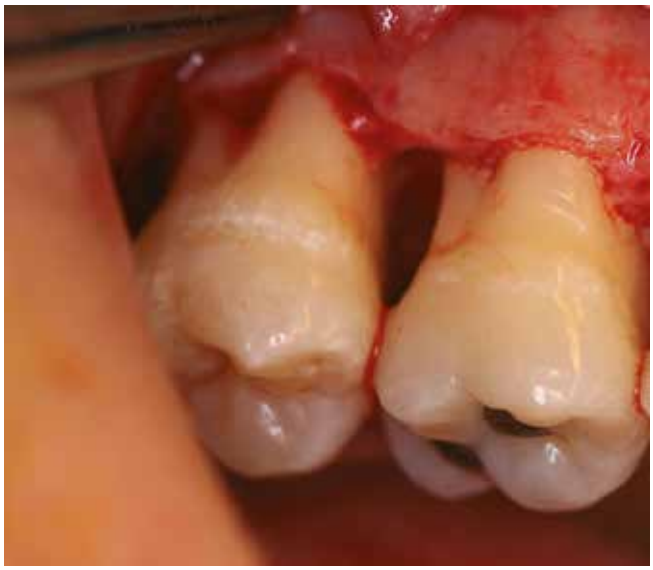

Abb. 3: Klinische Darstellung des intraossären Defektes.

Abb. 4: PRGF mit Eigenfett kombiniert.

Abb. 5: Fettaspirat tropft in PRGF-Lösung.

Abb. 6: Intraossäre Defekte aufgefüllt mit PRGF/Fett.

Abb. 7: Zusätzliche Abdeckung mit PRGF-Membran.

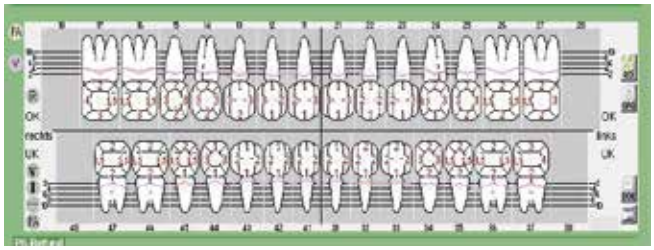

Abb. 8: PAR-Status 5 Jahre nach OP, Patient ist in engmaschigem Recall.

Modifizierte Fettgewebstransplantate oder etwa Stammzellsuspensionen, welche aus Fettgewebe hergestellt wurden, zu verwenden, gestaltet sich in Deutschland jedoch schwierig. Die Herstellung und Anwendung zelltherapeutischer Präparate wird in Deutschland mit dem Arzneimittelgesetz geregelt. Karagianni et al. haben 2013 eine umfassende Übersichtsarbeit publiziert, welche den aktuellen gesetzlichen Rahmen abbildet [5]. Fettgewebsstammzellen werden als „Arzneimittel für neuartige Therapien" eingestuft und hier ist eine Herstellungserlaubnis nach §13 Arzneimittelgesetz notwendig. Werden diese Lipoaspirate aber ohne industrielles Herstellungsverfahren, unter Einhaltung etablierter Herstellungsschritte und ohne substanzielle Verarbeitung als Transplantate angewendet, so gelten sie als klassische Gewebezubereitung und ihr Einsatz bedarf keiner Genehmigung [6].

Nach aktueller Einstufung durch das Paul-Ehrlich-Institut könnten aber auch klassische autologe Fetttransplantate einer Herstellungserlaubnis bedürfen, wenn keine homologe Verwendung des Fettgewebes vorliegt [7]. Ferner enthält Fettgewebe auch Wachstumsfaktoren und zusätzlich wundheilungsfördernde Adipokine [8].

In der Behandlung chronischer Wunden konnten bereits überzeugende Behandlungserfolge mit einer Eigenfettinjektion in die gereinigten Wunden erzielt werden, ohne dass es einer plastischen Deckung bedurfte [9].

Tajima et al. konnten zeigen, dass die Knochenregeneration durch Fettstammzellen und PRP über direkte und indirekte Effekte funktioniert. Auf der einen Seite wird die wundheilungsfördernde Sekretion von Wachstumsfaktoren aus Fettstammzellen durch PRP angeregt, auf der anderen Seite können Fettstammzellen in osteogenetische Zellen differenzieren. Diese Eigenschaften legen einen unterstützenden Effekt dieser Behandlung von Knochendefekten nahe [10]. ■

Danksagung

Die Liposuktion erfolgte durch Prof. Dr. Christian Herold. Der wissenschaftliche Schwerpunkt des Facharztes für plastische und ästhetische Chirurgie mit der Zusatzbezeichnung Handchirurgie liegt in der autologen Fetttransplantation und körperformenden Chirurgie des Fettgewebes.
www.plastischechirurgie-bremen.de

Literaturverzeichnis unter
www.dimagazin-aktuell.de/literaturlisten

Bilder, soweit nicht anders deklariert: © Dr. Thiem

M.Sc. Dr. Nikolai Thiem

Dr. Nikolai Thiem hat an der Medizinischen Hochschule Hannover studiert und promoviert.
Nach dem Studium arbeitete er in einer zahnärztlichen Praxis in Hannover bis er 2007 als Weiterbildungsassistent für Oralchirurgie zu Dr. Dr. Jürgen Sprang nach Hamburg kam. 2011 erfolgte die Anerkennung zum Fachzahnarzt für Oralchirurgie. 2012 übernahm er die Praxis von Dr. Dr. Jürgen Sprang.
In den folgenden Jahren erlangte Dr. Thiem die Berechtigung zum Führen des „Tätigkeitsschwerpunktes Implantologie" und die Zertifizierung für die „Conscious Sedation in Oral Surgery" (Dämmerschlafnarkose). Er ist als Referent des Berufsverbandes Deutscher Oralchirurgen (BDO) und für die PRGF®-Endoret®-Technik tätig. Die Praxis Dr. Thiem ist ein anerkanntes Zentrum für diese Technik.
Im Jahr 2017 wurde Dr. Thiem aufgrund seiner Qualifizierung die Bezeichnung „Spezialist für Implantologie - DGZI" verliehen. Zudem hat er in diesem Jahr den offiziellen BDO/DGMKG-Tätigkeitsschwerpunkt „Operative und ästhetische Parodontologie" erworben.

Prof. Dr. Christian Herold

Medizinstudium an der Medizinischen Hochschule in Hannover. Promotion in der Neurochirurgie am International Neuroscience Institute und Ausbildung zum Facharzt für Plastische und Ästhetische Chirurgie in Hannover. Es folgten fünf Jahre als Leitender Oberarzt am Sana Klinikum Hameln-Pyrmont in der Klinik für Plastische und Ästhetische Chirurgie mit Weiterbildung in der Ästhetischen und körperformenden Plastischen Chirurgie. In dieser Zeit auch Erlangen der Zusatzweiterbildung Handchirurgie.
Seit 2017 Sektionsleiter für Plastische und Ästhetische Chirurgie am DIAKO in Bremen.
Wissenschaftlicher Schwerpunkt in der körperformenden Chirurgie des Fettgewebes (Straffungsoperationen, Fettabsaugungen, Lipofilling. Über 80 veröffentlichte wissenschaftliche Arbeiten und zahlreiche nationale und internationale Vorträge sowie Buchartikel.
Im Dezember 2017 Ernennung zum Professor für Plastische und Ästhetische Chirurgie an der Medizinischen Hochschule Hannover (MHH).

Dr. Nikolai Thiem M.Sc.
Fachzahnarzt für Oralchirurgie
Binderstr. 24 · 20146 Hamburg
Tel. 040-451280 · www.drthiem.de

Wie Zahnpasten die parodontale Gesundheit verbessern

Studie zu Hydroxylapatit im Vergleich mit Amin- und Zinn(II)fluorid

In diesem Beitrag wird eine klinische Doppelblindstudie vorgestellt, die den Einfluss zweier Zahnpasten, einer mit Hydroxylapatit und einer mit Amin- und Zinn(II)florid, auf die Zahnfleischgesundheit untersucht hat [1].

Parodontale Erkrankungen zählen zu den häufigsten Krankheitsbildern in der zahnärztlichen Praxis [2-4]. Die Entstehung vieler Formen der Zahnfleischerkrankungen, insbesondere die plaqueassoziierte Gingivitis und in der Folge eine Parodontitis, wäre durch geeignete Prophylaxemaßnahmen zu vermeiden [5,6]. Es gibt unterschiedliche Ansätze im Rahmen der häuslichen Zahnpflege, um die Gesunderhaltung des parodontalen Gewebes zu fördern. Belegt ist, dass regelmäßige Zahn- und Interdentalraumpflege eine wichtige Rolle in der Prävention oraler Erkrankungen spielen [5,7]. Inzwischen ist bekannt, dass ein Ungleichgewicht der mikrobiellen Flora in der Interaktion mit dem Weichgewebe zu einer Gingivitis führt [8].

Während klassische Ansätze darauf abzielen die Mikroorganismen abzutöten, sind moderne Konzepte mit antiadhäsiven Wirkstoffen wie zum Beispiel Hydroxylapatit darauf ausgelegt, die bakterielle Kolonisation zu minimieren [9,10], ohne in das ökologische Gleichgewicht der Mundhöhle einzugreifen [8,11].

In der Folge wird eine klinische Doppelblindstudie vorgestellt, die den Einfluss zweier Zahnpasten, einer mit Amin- und Zinn(II)fluorid, und einer mit antiadhäsiven (Hydroxylapatit) Wirkstoffen, auf die Zahnfleischgesundheit untersucht hat [1].

Zahnfleischerkrankungen, wie etwa die Gingivitis und Parodontitis, zählen in Deutschland und weltweit zu den häufigsten oralen Erkrankungen [2-4]. Auslöser sind zumeist dysbiotische orale Biofilme [8,12]. Das bedeutet, dass die Mikroflora, die am Zahnfleischrand durch das Zähneputzen nicht oder nur unzulänglich entfernt wurde, in ein Ungleichgewicht geraten ist. Idealerweise gelingt es dem humanen Immunsystem die Mikroorganismen soweit zu kontrollieren, dass keine Entzündung am anliegenden Weichgewebe entsteht [13,14]. Unterschiedliche systemische Erkrankungen können die Immunkompetenz abschwächen und die Entstehung einer Parodontitis begünstigen [15]. Regelmäßiges Zähneputzen hilft dabei, den Biofilm am Zahnfleischsaum derart zu reduzieren, dass eine Gingivitis verhindert werden kann [5]. In der vorliegenden Studie von Harks et al. wurde der Frage nachgegangen, ob eine Zahnpasta mit Hydroxylapatit die Plaquebildung am Zahnfleischrand minimieren kann und somit zu einer Verbesserung der Zahnfleischgesundheit beitragen kann [1].

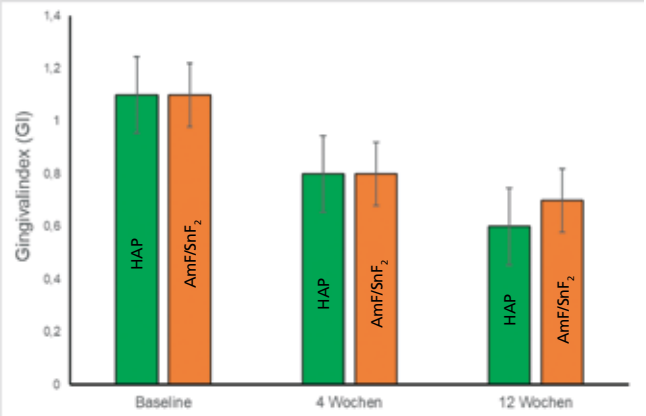

Abb. 1: Gingival-Index (GI) zu Beginn der Studie, sowie nach 4 und 12 Wochen. Es ist in beiden Gruppen eine Verbesserung erkennbar.

Hydroxylapatit ist der Hauptbestandteil unserer Zähne. Etwa 97% des humanen Zahnschmelzes bestehen aus diesem Mineral [16-18]. Wissenschaftliche Studien belegen die Wirksamkeit von Hydroxylapatit im Bereich der Kariesprophylaxe [19-26], der Erosionsprävention [20,26,27] sowie bei der Schmerzreduktion empfindlicher Zähne [20,27-30]. Zudem ist aus in situ-Studien bekannt, dass nach der Anwendung einer Mundspülung mit Hydroxylapatit die bakterielle Anlagerung an der Zahnoberfläche signifikant vermindert wird. Diese Reduktion ist vergleichbar mit der von 0,2 % Chlorhexidin [9,10,31,32].

Zusammenfassung und Methodik der klinischen Studie

Die Studie von Harks et al. wurde als doppelblinde multizentrische Studie an den Universitätskliniken Münster und Würzburg durchgeführt. Es wurden Patienten in diese Studie eingeschlossen, bei denen eine lokalisierte milde bis moderate Parodontitis diagnostiziert wurde. Der Untersuchungszeitraum der Probanden betrug insgesamt 12 Wochen. Eine Besonderheit dieser Studie war, dass die Probanden nach der Rekrutierung zunächst nur eine supragingivale Zahnsteinentfernung, jedoch keine professionelle Zahnreinigung (sub- und supragingivale Reinigung der Zahnflächen) oder Zahnputzschulung erhielten. Erst nach vier Wochen wurden diese weiteren Maßnahmen durchgeführt. Somit kann eine Aussage darüber getroffen werden, wie der Einfluss der jeweiligen Zahnpasta auf die Zahnfleischgesundheit im häuslichen Umfeld ohne spezielle Schulung ist.

Klinisch wurden neben der Plaquebildungsrate noch folgende Parameter erfasst: Plaque-Kontroll-Wert, Gingival-Index, Zahntaschentiefe, Blutungsindex und Zahnfleischrezension. Für weitere Untersuchungen wurden zudem mikrobiologische Proben entnommen und die Studienergebnisse von Hagenfeld et al. publiziert [33].

Insgesamt wurden 74 Probanden für diese Studie rekrutiert, von denen letztlich 67 Probanden (34 in der Amin- und Zinn(II)fluorid-Gruppe, 33 in der Hydroxylapatit-Gruppe) in die Analyse eingeschlossen werden konnten. Die Plaquebildungsrate in beiden Gruppen war vergleichbar, jedoch nur gering verändert im Vergleich zu der Ausgangsuntersuchung. Deutlicher waren die Abnahme des Plaque-Kontroll-Wertes sowie des Gingival- und Blutungsindex, was eine eindeutige Verbesserung der Zahnfleischgesundheit belegt. Sowohl nach vier Wochen (häusliche Zahnpflege allein) als auch nach

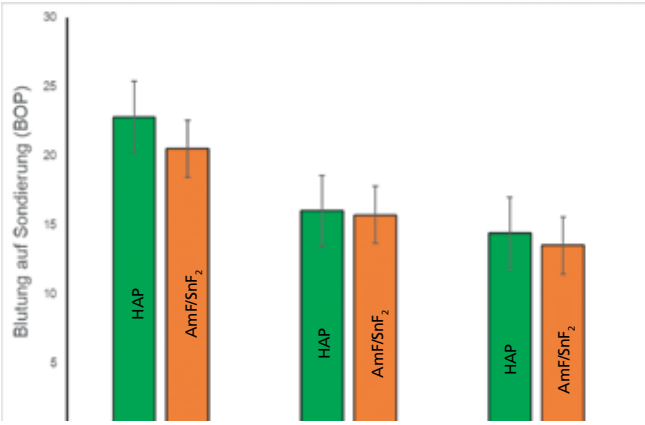

Abb. 2: Blutung auf Sondierung (BOP) zu Beginn der Studie, sowie nach 4 und 12 Wochen. Sowohl in der Hydroxylapatit-Gruppe (HAP) als auch in der Amin- und Zinn(II)fluorid-Gruppe (AmF/SnF2) hat die Blutungsneigung abgenommen.

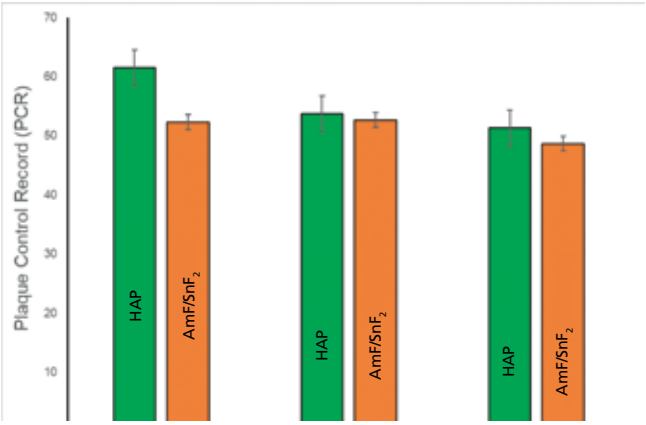

Abb. 3: Plaque-Kontroll-Wert (Plaque Control Record/PCR) zu Beginn und nach 4 beziehungsweise 12 Wochen. In beiden Gruppen zeigt sich ein reduzierter Plaquewert nach Anwendung der jeweiligen Zahnpasta.

12 Wochen (professionelle Zahnreinigung und häusliche Zahnpflege) zeigte die Zahnpasta mit Hydroxylapatit eine vergleichbar positive Wirkung, wie die Zahnpasta mit Amin- und Zinn-(II)-fluorid.

Ergebnisse der Studie

Diese multizentrische, randomisierte Doppelblindstudie zeigt, dass fluoridfreie Zahnpasten mit Hydroxylapatit genauso wirksam in der Vorbeugung von Zahnfleischerkrankungen sind, wie Zahnpasten mit der Kombination aus Aminfluorid und Zinn(II)fluorid. Im Gegensatz zu den antibakteriellen/abtötenden Wirkstoffen Amin und Zinn bleibt das ökologische Gleichgewicht der bakteriellen Zusammensetzung durch Hydroxylapatit intakt. Die Zahnfleischgesundheit wird durch Zahnpasten mit Hydroxylapatit verbessert. Dies gilt, so die Studienresultate, sowohl für die häusliche Zahnpflege als auch für die häusliche Zahnpflege nach einer professionellen Zahnreinigung. Insgesamt zeigen diese Ergebnisse eine besondere klinische Relevanz für Patienten mit Zahnfleischproblemen. Mit dem Wirkstoff Hydroxylapatit in Zahnpflegeprodukten gibt es eine biomimetische Option für die Aufrechterhaltung der Zahnfleischgesundheit für alle betroffenen Personen [1]. ■

Die Doppelblindstudie von Harks et al.

Harks, I. et al. Impact of the daily use of a microcrystal hydroxyapatite dentifrice on de novo plaque formation and clinical/microbiological parameters of periodontal health. A randomized trial. PloS one 11, e0160142 (2016).

Literaturverzeichnis unter
www.dimagazin-aktuell.de/literaturlisten

Bilder, soweit nicht anders deklariert: © Dr. Wolff

Jörn Kuchenbecker
Zahnärztliche Gemeinschaftspraxis
Guntram Protze & Jörn Kuchenbecker
Meinigstraße 29a · 38667 Bad Harzburg

Dr. Joachim Enax, Dr. Barbara Simader, Dr. Frederic Meyer
Dr. Kurt Wolff GmbH & Co. KG
Research Department
Johanneswerkstraße 34-36 · 33611 Bielefeld

Das Wesen der Natur in unserer Hand.
BEGO IMPLANT SYSTEMS
Miteinander zum Erfolg
www.bego.com
BEGO

© fotodesign-jegg.de/StockAdobe

Arbeitsvertragliche Vergütungsmodelle und ihre Kehrseiten

Der Trend zur Anstellung, statt in die eigene Niederlassung zu gehen, setzt sich bei Zahnärzten weiterhin fort. Gründe hierfür sind vor allem der Wunsch nach möglichst flexiblen Arbeitszeitmodellen und einer besseren Vereinbarkeit von Familie und Beruf. Wenn es um das Vergütungskonzept geht, gilt es verschiedene Aspekte aus juristischer Sicht zu berücksichtigen.

Wenn es um die Frage der Vergütung geht, besteht auf Seiten der Arbeitnehmer regelmäßig bereits eine besondere Erwartungshaltung. Und zwar soll neben einem Grundgehalt eine umsatzabhängige, variable Vergütung vereinbart werden.

Die Frage ist nun, ob der Praxisinhaber diese Erwartungshaltung erfüllen kann oder soll; denn: Viele Arbeitgeber wissen nicht genau, dass es sich bei einer vereinbarten Umsatzbeteiligung in aller Regel um sogenanntes Arbeitsentgelt handelt, welches von Gesetzes wegen auch in Urlaubszeiten und bei Krankheit – also in Zeiten, in denen kein Umsatz generiert wird – zu berücksichtigen ist. Insofern sollte die arbeitsvertragliche Gestaltung wohlüberlegt sein.

Das richtige Vergütungskonzept?

Bei der Entwicklung eines Vergütungskonzepts sollten sich Praxisinhaber grundsätzlich überlegen, ob und in welcher Form eine solche Umsatzbeteiligung vereinbart werden soll. Zum einen muss die umsatzabhängige Vergütung der Höhe nach für die Praxis tragbar sein und zum anderen ist eine regelmäßige Ermittlung der erzielten Umsätze mit entsprechenden Verwaltungsaufwand verbunden, der einkalkuliert werden muss.

Relevanz hat dies, wie einleitend angemerkt, insbesondere für Zeiten des Urlaubs und der Krankheit, aber auch für werdende Mütter. Der Grundsatz „Kein Lohn ohne Arbeit" gilt hier nicht.

Umsatzbeteiligung während des Urlaubs?

Während der Urlaubszeit erhält der Arbeitnehmer das sogenannte Urlaubsentgelt gemäß § 11 BUrlG. Dieses bemisst sich nach dem durchschnittlichen Arbeitsverdienst, das der Arbeitnehmer in den letzten 13 Wochen vor dem Beginn des Urlaubs erhalten hat. Ausgenommen sind zusätzlich für Überstunden gezahlte Entgelte.

Zur Begrifflichkeit: Urlaubsentgelt ist nicht zu verwechseln mit dem sogenannten Urlaubsgeld. Das Urlaubsentgelt ist im Wesentlichen gleich zu setzen mit dem Arbeitsentgelt. Da das Entgelt aber nicht für erbrachte Arbeitsleistung, sondern während der Urlaubszeit gezahlt wird, nennt es sich Urlaubsentgelt.

Und was zählt zum durchschnittlichen Arbeitsverdienst?

Es gilt folgender Grundsatz: Handelt es sich (im Wesentlichen) um eine Zahlung für erbrachte Arbeitsleistung, dann handelt es sich auch um Arbeitsentgelt und ist bei der Ermittlung des durchschnittlichen Arbeitsverdienstes für die Berechnung des Urlaubsentgelts zu berücksichtigen. Zahlt ein Arbeitgeber dagegen einen Bonus als sogenannte Treueprämie (z. B. Weihnachtsgeld), handelt es sich nicht um Arbeitsentgelt in diesem Sinne und kann unberücksichtigt bleiben.

In Zahnarztpraxen wird die Umsatzbeteiligung in der Regel anhand des persönlich erwirtschafteten Umsatzes des Mitarbeiters ermittelt. Ab Erreichen einer bestimmten Umsatzschwelle pro Monat wird der Angestellte an dem darüber hinaus gehenden Umsatzbetrag prozentual beteiligt. Der Umsatz beruht also in jedem Fall auf der persönlich erbrachten Arbeitsleistung. Darüber hinaus wird die Umsatzbeteiligung oftmals monatlich ermittelt und daher auch regelmäßig, z. B. immer im Folgemonat, ausgezahlt. Wenn dies so vereinbart wird, ist die Umsatzbeteiligung Teil des regelmäßigen Arbeitsverdienstes und muss bei der Ermittlung des Urlaubsentgelts berücksichtigt werden.

Folge: Selbst, wenn der Arbeitnehmer aufgrund längerer Urlaubsabwesenheit die vereinbarte Umsatzschwelle nicht erreicht, ist aufgrund der zwingenden gesetzlichen Vorgaben die Umsatzbeteiligung aus den letzten 13 Wochen bei der Ermittlung des durchschnittlichen Arbeitsentgelts zu berücksichtigen. Dies, obwohl kein Umsatz erwirtschaftet wird.

Lösungssätze

Will man vermeiden, dass Umsatzbeteiligungen auch während der Urlaubszeit zu zahlen sind, muss man konsequenterweise eine andere Vergütungsabrede treffen oder die vorhandenen Modelle optimieren. Eine Möglichkeit könnte z. B. darin bestehen, strikt zwischen laufender Vergütung und einem sonstigen Bonus (Einmalzahlung) zu unterscheiden.

Umsatzbeteiligung während Krankheit?

Wird ein Arbeitnehmer durch Arbeitsunfähigkeit infolge Krankheit an seiner Arbeitsleistung verhindert, so hat er Anspruch auf

Entgeltfortzahlung im Krankheitsfall durch den Arbeitgeber für die Zeit der Arbeitsunfähigkeit bis zur Dauer von sechs Wochen. Dem Arbeitnehmer ist in dem Zeitraum, das ihm bei der für ihn maßgebenden regelmäßigen Arbeitszeit zustehende Arbeitsentgelt fortzuzahlen (§ 4 Abs. 1 EFZG).
Im Ergebnis sind auch hier variable Entgeltbestandteile wie die Umsatzbeteiligung bei der Ermittlung des Durchschnittsverdienstes mit zu berücksichtigen. § 4 Abs. 1a, S. 2 EFZG regelt explizit, dass im Falle, „dass der Arbeitnehmer eine auf das Ergebnis der Arbeit abgestellte Vergütung erhält, der von dem Arbeitnehmer in der für ihn maßgebenden regelmäßigen Arbeitszeit erzielte Durchschnittsverdienst der Berechnung zu Grunde zu legen ist". Ausdrücklich nicht zum Arbeitsentgelt gehören dagegen zusätzlich für Überstunden gezahlte Arbeitsentgelte sowie vereinbarte Aufwendungen, die während der Krankheit gar nicht entstehen (z.B. Fahrtkosten), § 4 Abs. 1a S. 1 EFZG.

Umsatzbeteiligung während Mutterschutz-Beschäftigungsverbot?

Auch bei der Berechnung des Mutterschutzlohns und des Zuschusses zum Mutterschaftsgeld ist eine vereinbarte Umsatzbeteiligung, die Teil der regelmäßigen Vergütung ist, mit zu berücksichtigen.
Als Mutterschutzlohn während eines Beschäftigungsverbots wird gemäß § 18 S. 2 MuSchG das durchschnittliche Arbeitsentgelt der letzten drei abgerechneten Kalendermonate vor dem Eintritt der Schwangerschaft gezahlt. Für die Zeit des Mutterschutzes erhält eine Frau einen Zuschuss zum Mutterschaftsgeld gemäß § 20 Abs. 1 S. 2 MuSchG. Einmalig gezahltes Arbeitsentgelt – wie z. B. Weihnachtsgratifikationen etc. – bleibt dabei gemäß § 21 Abs. 2 MuSchG unberücksichtigt. Ist im Arbeitsvertrag nicht klar geregelt, ob die im Vertrag vereinbarte Umsatzbeteiligung laufendes Arbeitsentgelt darstellt oder nicht, entstehen Probleme. Dies vor allem im Verhältnis zur Krankenversicherung, wenn diese die Erstattung der Mutterschutzlohnkosten nach dem Aufwendungsausgleichsgesetz (AAG) im Hinblick auf den variablen Teil ablehnt.

Praxistipp

Variable Vergütungen, wie eine Umsatzbeteiligung, dienen als Anreiz und sind insofern grundsätzlich sinnvoll. Allerdings muss sich jeder Praxisinhaber den Folgen dieser Regelungen bewusst sein. Zudem sollte es als oberste Arbeitgeberpflicht angesehen werden, die arbeitsvertraglichen Regelungen zu verstehen, um Risiken auszuschließen bzw. einzukalkulieren. Denn sprachliche Ungenauigkeiten in Arbeitsverträgen und die damit verbundenen Auslegungsschwierigkeiten gehen im Zweifel immer zu Lasten des Arbeitgebers. ■

Christian Erbacher, LL.M.

Rechtsanwalt Christian Erbacher, LL.M. ist Fachanwalt für Medizinrecht und Partner der Kanzlei Lyck+Pätzold.healthcare.recht. Darüber hinaus hält er einen Master im Medizinrecht und ist Lehrbeauftragter an der Frankfurt University of Applied Sciences sowie an der SRH Fernhochschule – The Mobile University.
Christian Erbacher verschreibt seine anwaltliche Tätigkeit seit jeher der Healthcare-Welt. Er berät und vertritt insbesondere niedergelassene Ärzte und Zahnärzte, Krankenhäuser, Healthcare-Unternehmen und Start-ups.
Ein Schwerpunkt der Beratung liegt in regulatorischen Fragestellungen, der Begleitung von M&A-Prozessen und MVZ-Gründungen sowie dem Gesellschafts-, Arbeits- und dem Medizinprodukterecht. Außerdem berät er auf Grund seiner Leidenschaft für digitale Prozesse in allen Fragen zum E-Health.

Christian Erbacher
Lyck+Pätzold. healthcare.recht
Nehringstr. 2 · 61352 Bad Homburg
Tel. 06172 13 99 60
www.medizinanwaelte.de

© vizafoto/StockAdobe

Wie funktioniert die richtige Geldanlage als Mediziner/in?

Wie Sie nach wissenschaftlichen Erkenntnissen richtig fürs Alter vorsorgen

Implantologie ist kein einfaches Handwerk. Der Nutzen für Patienten ist meist unglaublich hoch – die Lebensqualität steigt. Entsprechend ist der Verdienst unter den Zahnärzten mit dieser Spezialisierung vergleichsweise hoch. Aber ein hoher Verdienst bedeutet nicht zwangsläufig ein großes Vermögen. Warum ist das so?

In den meisten Fällen fehlt schlicht das Wissen über die richtige Geldanlage. Woher auch? In Schule und Universität gibt es – wenn überhaupt – rudimentäre Bildungsansätze hierzu. Und auch die Beratung in finanziellen Angelegenheiten sieht oft mager aus. Fragen oder Aussagen wie „was können Sie denn beiseitelegen" oder „dies ist ein super Produkt ohne Risiken aber mit einer guten Rendite" sind nicht wirklich zielführend.

Was kann man tun?

Ein Ansatz für die Altersvorsorge ist die Orientierung am aktuellen Bruttogehalt. Damit kommen sie aktuell gut zurecht und sind an den damit möglichen Lebensstandard gewöhnt. Deshalb nimmt man sich diesen Betrag als Zielgröße für das Rentenalter. Hieraus kann dann die notwendige Sparrate berechnet werden. Für diese Kalkulation holt man sich am besten professionellen Rat. Wobei ein guter Berater bei dieser Berechnung immer das gewünschte Renteneintrittsalter, die Inflation in der Anspar- und Rentenphase, die Dauer der Rentenphase (Lebenserwartung) sowie die realistische Annahme der realen Rendite mit einbezieht. Des Weiteren spielt auch die Risikoklasse (was bin ich bereit zu riskieren) eine Rolle. Wenn sich das Einkommen erhöht, muss eine entsprechende Anpassung der Sparrate erfolgen.

Wie richtig investieren?

Nun stellt sich die Frage, wie man richtig investiert und sein Vermögen aufteilt. Einen einfachen Ansatz bietet die Regel des Rabbiners Isaak bar Aha aus den 4. Jahrhundert nach Christus. Er formulierte die so genannte Drei-Speichen-Regel: man solle sein Vermögen stets in drei Teile aufteilen, d.h. 1/3 in Land, 1/3 in Handelswaren und 1/3 bar zu Hand.

Diese Regel kann man heute folgendermaßen übersetzen: 1/3 Immobilien, 1/3 Anteile an Unternehmen oder Rohstoffen und 1/3 Bargeld/Gold/Silber. Daraus ergeben sich drei Speichen: die Immobilienspeiche, die Wertpapierspeiche und die Liquiditätsspeiche.

Die richtige Aufteilung ist entscheidend

Liquidität bedeutet in unserem Fall flüssige Mittel, wie beispielsweise Bargeld oder Bankguthaben. Die meisten Deutschen haben hier ihr ganzes Vermögen gebunkert. Doch ist dies ratsam? In den meisten Fällen ist ein klares Nein die Antwort, denn durch die Niedrigzinspolitik der EZB verliert man durch die Inflation Geld. Ist die Inflation höher als die Zinsen, ist ein Verlust die Folge. Eine gewisse Liquidität ist natürlich immer sinnvoll, um Rechnungen bezahlen zu können. Hier gilt zur Orientierung die Faustregel: 6 x das monatliche Nettogesamteinkommen [3].

Immobilien sind in Deutschland auch sehr beliebt und werden auch als Betongold bezeichnet. Doch diesen Namen trägt es eigentlich nicht zu Recht, denn bei genauer Betrachtung liegt die historische Wertsteigerung für Deutschland von 1970 bis 2015 bei -0,1 % pro Jahr. Die durchschnittliche Immobilie hatte einen

Wertverlust [4]. Auch werden die Risiken bei Vermietung meist unterschätzt (Mietausfall, Mietnomaden, Klumpenrisiko etc.). Immobilien sollten deshalb nicht als Basis Ihres Vermögensaufbaus dienen. Das Eigenheim kann vor allem als ein Investment in einen höheren Lebensstandard angesehen werden, da es meist eine höhere Lebensqualität mit sich bringt.
Als **Wertpapiere** sind vor allem Aktien, Anleihen und Rohstoffe zu betrachten. Eine Aktie ist ein Teil eines Unternehmens wohingegen die Anleihe im Prinzip ein endfälliges Darlehen für ein Unternehmen oder Staat ist. Für dieses Verleihen des Gelds bekommt man Zinsen. Rohstoffe sind beispielsweise Edel- und Industriemetalle, Agrargüter etc.

Risiko minimieren
Diversifikation ist das Schlagwort, anschaulich gesagt sollte man nicht alle Eier in einen Korb legen.

Praxisbeispiel
Wir investieren 100.000 Euro in ein Unternehmen wie die Daimler AG. Nehmen wir jetzt hypothetisch einen Kursverlust von 50 % an. Unser Verlust beim Verkauf unserer Anteile betrüge 50.000 Euro. Hätten wir in 10 Unternehmen die gleiche Summe investiert, reduzieren wir unseren Verlust von 50 % auf 5 %, denn durch unsere Verteilung haben wir nur 10.000 Euro in Daimler-Aktien investiert. Diese Streuung bezeichnet man als Diversifikation.
Um ein möglichst guten Diversifikationsgrad zu erzielen, sollte man in möglichst viele Aktien aus verschiedenen Branchen in verschiedenen Ländern investieren. Eine noch bessere Risikoreduzierung erreicht man durch die Aufnahme von Anlageklassen wie Anleihen und Rohstoffe [1].
Anleihen sind dabei ein sehr komplexes Thema. Hier können Sie sich an der risikoärmsten Variante, den kurz- und mittelfristigen AAA-/AA-Staatsanleihen in Heimatwährung, orientieren [5]. Als weitere Möglichkeit der Risikosenkung können Rohstoffe zusätzlich mit aufgenommen werden.

Bei den Wertpapieren ist es jedoch nicht praktikabel, tausende Einzelwerte zu kaufen und verschiedenste internationale Märkte zu beobachten. Teuer wird es außerdem, da jeder Kauf Transaktionskosten verursacht. Wesentlich effizienter und kostengünstiger ist daher die Investition in die passiven Indexfonds/ETFs. Was macht so ein Indexfond/ETF? Er bildet einen Index, d.h. eine Liste von Unternehmen ab.

Die Drei-Speichen-Regel kann zur Orientierung dienen. *Foto: Pascal Winkler*

Zu vermeiden ist allerdings die Investition in sogenannte aktive Fonds. Hier werden durch manuelles Eingreifen des Fondsmanagers die Bestandteile des Fonds bestimmt mit dem Ziel den Markt zu schlagen. Die Problematik hierbei ist, dass dieser Manager nicht in die Zukunft schauen kann, weshalb er die Kursentwicklung nicht vorhersagen wird. Dazu kommen noch die höheren Kosten, weshalb die aktiven Fonds gemieden werden sollten [2].

Fazit
Das Vermögen kann in drei Speichen aufgeteilt werden. Die Gewichtung erfolgt anhand persönlicher Ziele und der Risikotoleranz. Wichtig ist, sein Anlageziel und die sich daraus ergebende Anlagedauer zu kennen. Plane ich etwa meine Altersvorsorge oder möchte ich mein Eigenheim finanzieren? Allgemein gilt: Je kürzer der Anlagehorizont, desto geringer sollte der Anteil an Aktien sein. Je nach Anlageziel, beispielsweise Immobilienerwerb in den nächsten Jahren, empfiehlt es sich den Aktienanteil auf 0 zu reduzieren und das Kapital in Anleihen oder auf dem Tagesgeldkonto zu parken. Bei langen Anlagedauern, wie bei der Altersvorsorge, wo meist über 15 bis 30 Jahre angespart wird, bieten höhere Aktienanteile jedoch attraktivere Renditen.
Für die konkrete strategische Umsetzung Ihrer Geldanlagestrategie sollten Sie unbedingt professionellen Rat einholen ■

Quellen
[1] Jacobs H, Müller S und Weber M. How Should Individual Investors Diversify? An Empirical Evaluation of Alternative Asset Allocation Policies (July 16, 2013). Journal of Financial Markets, 19, 62-85
[2] Kempf A, Knut G. Lohnt aktives Fondsmanagement aus Anlegersicht? Ein Vergleich von Anlagestrategien in aktiv und passiv verwalteten Aktienfonds in: Zeitschrift für Betriebswirtschaft, 73. Jhrg. (2003), S. 201-224
[3] Kuckerzt W, Stiegler A. Basis-Finanzanalyse für Privathaushalte nach DIN 77230 2019 S. 80 ff.
[4] Kommer G. Immobilienfinanzierung für Selbstnutzer Geld sparen und Fehler vermeiden beim Kauf der eigenen vier Wände 2016 S.15-20
[5] Kommer G. Souverän investieren mit Indexfonds & Etfs 4 Auflage 2015 S. 292

Pascal Winkler

Pascal Winkler hat Betriebswirtschaftslehre mit Fachrichtung Versicherungen und Finanzen an der Dualen Hochschule Baden-Württemberg Mannheim studiert. Er ist auf die Beratung von Medizinern spezialisierter Versicherungsmakler.

Pascal Winkler
Erbacher Wirtschaftsdienste für Zahnärzte und Ärzte AG
Hauptstraße 139, 63773 Goldbach
Tel. 0151 1949 0297
winkler@erbacher.de
www.erbacher.de

Nachgewiesene Qualität – jetzt noch besser

Über 15 Jahre ist das whiteSKY Implantatsystem von bredent bereits am Markt und konnte sich im Rahmen von Studien und in der Praxis bewähren. Die zweite Generation whiteSKY Tissue Line (T.L.) bringt alle Vorteile des „klassischen" whiteSKY mit – verpackt in einem modernen, verbesserten Design.
Die Implantate der ersten Generation gehören zu einem der weltweit am besten dokumentierten Zirkonimplantatsysteme. Zahlreiche Studien konnten die Stabilität, die gute Osseointegration und Langlebigkeit der einteiligen Implantate nachweisen. Auch in der klinischen Praxis hat sich das System bewährt: So liegt die langfristige Überlebensrate der Zirkonimplantate mit der gewebefreundlichen Oberfläche auf dem Niveau von Implantaten aus Titan.
Die neue, leicht taillierte Form im Sulkusbereich des whiteSKY T.L. bietet dem periimplantären Weichgewebe mehr Platz und lässt so eine ansprechende Ästhetik im Bereich des Übergangs von Gingiva zur Implantatkrone zu. Zudem verfügt das einteilige whiteSKY TL über einen kleinen Platform Switch mit einem Backtaper. So sieht der Behandelnde deutlich, wie tief er das Implantat setzen muss.
Der prothetische Aufbau der whiteSKY T.L.-Implantate wurde in der Höhe reduziert, sodass dieser in der Regel nicht mehr beschliffen werden muss. Durch zwei abgeschrägte Flächen an der Spitze des Abutments wird die prothetische Versorgung von schräg gesetzten Implantaten in der Oberkieferfront erleichtert. Eine horizontale Rille vereinfacht das Eingliedern der provisorischen und die Befestigung der definitiven Versorgung.
Im Herbst dieses Jahres wird das whiteSKY Tissue Line um die whiteSKY Alveo Line ergänzt.

www.bredent-implants.com

Neuer Maßstab für Innovation mit fairem Preis-Leistungs-Verhältnis

Neben einer kompromisslosen Qualität zählt unter anderem ein attraktives Preis-Leistungsverhältnis zu den wichtigsten Entscheidungskriterien beim Kauf von Zahnimplantaten. Als führender Anbieter kompatibler Prothetik – entwickelt und hergestellt in Deutschland – hat sich Medentika einen Namen gemacht. Auch im Bereich der Implantatproduktion blickt das Unternehmen auf langjährige Erfahrung und eine erfolgreiche Historie zurück.
Anwender profitieren beim Medentika Implantatprogramm zweimal: bei Qualität und Preis. Die Implantate der Linien Procone, Quattrocone und Microcone sind für jeweils 89 Euro (zzgl. MwSt.) erhältlich. Das bedeutet ein herausragendes Preis-Leistungs-Verhältnis für Zahnmediziner, Oralchirurgen und Prothetiker, aber auch für deren Patienten. Das interdisziplinäre Wissen des Unternehmens schafft dabei Mehrwerte: Wer sich für die Implantate von Medentika entscheidet, bekommt die ausgereifte Prothetik dazu.
Mit den verschiedenen Implantatsystemen werden verschiedenste Indikationen abgedeckt. Knochenschonende Eigenschaften, die hochreine SLA-Oberfläche und hohe Primärstabilität zeichnen die Systeme aus – auch bei anspruchsvollen Lösungen wie etwa der Sofortversorgung oder besonders schlanken Implantatlösungen. Die bis zu lebenslange Garantie bietet dabei zusätzliche Sicherheit.
Die zuverlässigen Implantat- und Prothetiklösungen von Medentika sind einerseits das Ergebnis langjähriger Expertise – wie etwa 10 Jahre klinische Erfahrung bei den Microcone Implantaten. Andererseits spielt der stetige Fortschritt eine zentrale Rolle.

© Straumann Group

www.medentika.de/implantate

BEGO Implant Systems wird neuer Hauptvertriebspartner für die GUIDOR® Produktlinie

Der Implantatspezialist BEGO Implant Systems erweitert sein Portfolio im Bereich der Regenerationsmaterialien. Die Produktlinie naturesQue, deren Fokus auf regenerativen Materialien natürlichen Ursprungs liegt, wird ab sofort durch das GUIDOR® Portfolio an vollsynthetischen regenerativen Produkten komplettiert.
BEGO Implant Systems hat ab Mai 2021 als zentraler Partner den Direktvertrieb für die Produktlinie in Deutschland und Österreich übernommen.
Das Kernprodukt des Portfolios, GUIDOR® easy-graft, ist ein modellierbares, regenerative Knochenersatzmaterial, das direkt aus der Spritze appliziert wird. Bei Kontakt mit Blut härtet das Knochenersatzmaterial innerhalb von Minuten aus und bildet ein poröses Gerüst, das sich perfekt in die Defektmorphologie einpasst und für eine exzellente Stabilität des Blutkoagulums zu Beginn der Einheilphase sorgt. Darum steht das Material für die vorteilhafte Synergie aus hervorragenden Handhabungseigenschaften und dem nachempfundenen Prinzip biologischer Struktur.

www.bego-implantology.com

Scannen neu interpretiert mit dem Intraoralscanner Medit i7OO

Das Ergebnis aus Innovation plus Erfahrung heißt i700, kommt von MEDIT und interpretiert die Scan-Technologie völlig neu. Seit Mitte April komplettiert der leistungsstarke i700 das Angebotsspektrum von Permadental. Und das zu einem außergewöhnlich smarten Preis.
Als führender Komplettanbieter für zahntechnische Lösungen in Deutschland und Teil der weltweit erfolgreichen Modern Dental Group hilft Permadental mit dem innovativen i700 von Medit den täglichen Workflow für Zahnarztpraxis, Labor und Patienten zu optimieren. Die Modern Dental Group ist mit weit über 1.000 verkauften Scannern allein in Europa längst ein erfahrener Ansprechpartner für alle Fragen rund um den digitalen Abdruck.
Permadental unterstützt die Digitalisierung von Zahnmedizin und Kieferorthopädie, auch für Ihr Praxisteam.

Vereinbaren Sie noch heute einen Beratungstermin für den i700 von Medit mit dem IOS-Produktspezialisten von Permadental, Herrn Jens van Laak. Entweder per Mail an Elke Lemmer (e.lemmer@permadental.de) oder 0800 737 000 737.

www.permadental.de

VARIOmulti goes digital

Thommen Medical stellt ein prothetisches Konzept für digital hergestellte mehrgliedrige Versorgungen vor: Die neue digitale prothetische Lösung für das VARIOmulti System – kombiniert mit der vertrauten Qualität von Thommen Medical. Um teilbezahnte und zahnlose Patienten mit festsitzendem, mehrgliedrigem Zahnersatz zu versorgen, gibt es den voll-digitalen CAD/CAM-Prozess mit intraoraler Abformung oder den semi-digitalen mit konventioneller Abformung.
Die neue VARIOmulti Titanbasis für CAD/CAM ist flexibel. Die Länge der „Titanbasis kürzbar" lässt sich modifizieren und optimal auf die Suprastruktur und die verwendeten Materialien anpassen. Ideal für mehrgliedrige Brücken bei großen Divergenzen zwischen den Implantatachsen. Durch eine konische Anschlussgeometrie auf dem VARIOmulti Abutment ist ein spannungsfreier und passgenauer Sitz gewährleistet. Die für Mehrfachanwendung optimierten einteiligen VARIOmulti Scanabutments ohne Schraube unterstützen eine sichere und schnelle Handhabung. Zwei Längen für unterschiedliche anatomische Mundsituationen und eine keramisierte Oberfläche ermöglichen ausgezeichnete

intraorale Scanergebnisse. Das speziell für 3D-gedruckte wie auch für Gipsmodelle geeignete VARIOmulti Analog für CAD/CAM runden das System ab.

www.thommenmedical.com

byzzConvert: Datenmigration in die byzz^{nxt}

Vielleicht kennen Sie diese Fragen und Probleme auch: „Das Röntgengerät von orangedental/Vatech finde ich zwar super, aber was mache ich mit meinen alten Bilddaten? Soll ich zwei Softwares parallel laufen lassen oder die Bilddaten manuell übertragen?" Das ist viel zu aufwendig, selbst wenn das Gerät viel mehr zusagt.
Andere Thematik „Ich habe zwei Softwares parallel laufen, gibt es nicht eine Verwaltungssoftware für alle meine Bilddateien?"
Diese berechtigten Fragen lassen sich mit byzzConvert ab sofort lösen!
orangedental/Vatech kann Ihre „alten" Bilddaten (Kamerabilder, 2D / 3D Daten) von Sidexis, Romexis, CliniView oder Reveal in die bekannte byzz^{nxt} konvertieren – weitere Möglichkeiten/Hersteller werden in Kürze noch folgen. Damit stehen Ihnen als Anwender die bisherigen Patientenbilder Ihrer alten Software auch in der byzz^{nxt} sofort zur Verfügung und Sie haben keine Nachteile beim Wechsel zu einer anderen Software.
Weitere Informationen erhalten Sie über Ihr Dentaldepot oder direkt bei orangedental (Tel. 07351 474 99 0) oder E-Mail an info@orangedental.de.

www.orangedental.de

„Wir haben viel vor“

Nobel Biocare geht mit zwei Innovationen gestärkt in die Zukunft

Um Nobel Biocare war es in den letzten Jahren eher ruhig geworden. Mit neuer Power, einem erweiterten Team und zwei Produktinnovationen hat sich das weltweit agierende Dentalunternehmen für die Zukunft viel vorgenommen. Wir haben Stefan Lieb, Regional Director DACH, befragt, welche Ziele Nobel Biocare verfolgt.

DI: Herr Lieb, seit Anfang des Jahres sind Sie als Regional Director DACH bei Nobel Biocare für die Märkte Deutschland, Österreich und die Schweiz verantwortlich. Sicherlich in Zeiten von Corona keine einfache Aufgabe. Welches sind Ihre größten Herausforderungen?

Stefan Lieb: Unsere größte Herausforderung war es, während der andauernden Corona-Pandemie zwei bahnbrechende hochinnovative Produkte zu launchen. Ich bin zwar erst seit Januar als Regional Director für die DACH-Region zuständig, habe aber vorab als Country Manager Germany bei Nobel Biocare die gesamte Markteinführung begleitet. Wir sind zurück mit hohen Ansprüchen und wollen unsere Innovationen nun auch einem breiteren Publikum zugänglich machen.

Stefan Lieb ist seit Anfang des Jahres als Regional Director für die DACH-Region bei Nobel Biocare verantwortlich.

DI: Schon vor der Pandemie war es ungewöhnlich still geworden um Nobel Biocare. Was hatte das rückblickend für Gründe?

Stefan Lieb: Sie haben recht. Wir hatten in der DACH-Region teils umtriebige Zeiten mit einigen Personalwechseln. Zudem haben wir uns in den letzten Jahren von Danaher gelöst und sind nun zusammen mit KavoKerr und Ormco ein reines Dentalunternehmen. Weltweit sind wir nach wie vor die Nummer 2, unsere Produkte sind hervorragend, das wissen unsere Kunden auch. Wir haben aus Fehlern gelernt und wollen jetzt auch in Europa und vor allem der DACH-Region wieder zu alter Stärke kommen.

DI: Es scheint als hätten Sie diese Stille genutzt, denn Sie kommen aktuell gleich mit zwei Neuheiten auf den Markt. Welche Highlights können Sie unseren Leserinnen und Lesern heute vorstellen?

Stefan Lieb: Danke für diese Möglichkeit, unsere zwei Top-Neuheiten vorzustellen. Da ist zum einen GalvoSurge®, ein neuer Ansatz für die Implantatreinigung bei Periimplantitis. Unsere andere Produktneuheit ist ein komplett neu gedachtes System. Das Nobel Biocare N1™ System geht weg vom üblichen Bohrprotokoll und ermöglicht die Implantation in nur drei Schritten – Direct – Shape – Place.

DI: GalvoSurge®, was hat es damit auf sich?

Stefan Lieb: GalvoSurge® wurde von PD Dr. Dr. Markus Schlee, Dr. Urs Brodbeck und Dr. Holger Zipprich für eine zuverlässige Periimplantitis-Therapie entwickelt. Am 15. Oktober 2020 wurde das Gerät gelauncht, seither ist es in Europa verfügbar. Es können damit alle Implantatoberflächen aus Titan gereinigt werden. Es freut uns sehr, dass es überaus gut eingeschlagen hat. Denn das allgemein positive Feedback beweist uns, dass das Verfahren funktioniert und wir in eine Marktlücke gestoßen sind und wir sehen, wie viele Periimplantitis-Fälle es tatsächlich gibt.

DI: Wie funktioniert GalvoSurge®?

Stefan Lieb: Mit dem elektrolytischen GalvoSurge-Verfahren werden Wasserstoffbläschen auf der Implantatoberfläche erzeugt, so dass der Biofilm komplett entfernt wird, ohne dass es abrasiv ist und auch nichts aufgetragen wird. Das Implantat hat nach der Anwendung eine fast sterile Oberfläche. Es ist hydrophil, zieht Flüssigkeit an und begünstigt dadurch die Re-Osseointegration. Diese wurde von PD Dr. Schlee bereits nachgewiesen. Für uns ist GalvoSurge® die einzige wirklich funktionierende Periimplantitis-Therapie. Bei anderen Verfahren verbleiben immer Reste des Biofilms auf der Implantatoberfläche, was die Gefahr erhöht, dass die Periimplantitis schnell wieder zurückkommt. Wir sehen GalvoSurge® als Game Changer – im Gegensatz zu einer sonst drohenden Never Ending Story.

DI: Wann kommt GalvoSurge® zum Einsatz?

Stefan Lieb: Interessant ist GalvoSurge® immer dann, wenn bei einem Periimplantitis-Fall die Prothetik erhalten werden kann. Für den Patienten ist es viel weniger invasiv, denn es bedarf je nach Defektgröße nur eines chirurgischen Schrittes. Pro Implantat beträgt die Reinigungsdauer zwei Minuten, und die Anwendung ist simpel.

Mit dem elektrolytischen GalvoSurge®-Verfahren werden Wasserstoffbläschen auf der Implantatoberfläche erzeugt und so der Biofilm komplett entfernt.

Wenn hingegen ein Implantat entfernt werden muss, ist das viel komplizierter und teurer. Auch für den Behandler ist die für die Therapie anzusetzende Zeit im Vergleich zu dem, was als Analogposition abgerechnet werden kann, sehr gut. Denn die Implantatreinigung geht natürlich viel schneller als eine Neuimplantation.

DI: Bereits 2019 wurde bei der EAO in Madrid das N1™ System vorgestellt. Nun sind weitere zwei Jahre vergangen, bis es die Marktreife erreicht hat. Warum hat das so lange gedauert?

Stefan Lieb: Sie haben recht, die Entwicklung hat sehr lange gedauert. Es wurde sieben Jahre lang entwickelt, Grundlagenforschung betrieben und wir haben nun ein komplett neues und innovatives System, das jetzt in Europa verfügbar ist.

DI: Was ist das Besondere am N1™ System?

Stefan Lieb: Das Nobel Biocare N1™ System ist mehr als nur ein weiteres Implantat – es ist ein umfassendes System aus speziellen Instrumenten und prothetischen Komponenten. Das völlig neu entwickelte Bohrprotokoll ermöglicht die Implantation in nur 3 Schritten – Direct – Shape – Place. Das erste Instrument des Protokolls ist der OsseoDirector™ für die Implantatbettpräparation, das die endgültige Implantatposition definiert. Der zweite Schritt erfolgt mit dem OsseoShaper™. Das Bohrprotokoll überzeugt mit Vorteilen für den Knochen, die Osseointegration, die Sicht und die Sicherheit. Denn der Bohrer denkt mit. Es folgt die Insertion des N1™ Implantats mit trioval-konischer Verbindung. Durch das Primärregistrat gleiten die N1 Abutments an ihren Platz, wodurch eine starke und stabile Passung entsteht.

DI: Und welche Indikationen können mit dem N1™ System versorgt werden?

Stefan Lieb: Das N1™ System wurde für Stabilität und frühe Gewebeintegration entwickelt sowie für die Sofortimplantation und -belastung optimiert. Spezielle Prothetik mit optimierten Emergenzprofilen, Oberflächen und triovalen Formen ist auf langfristige Gewebestabilität, Ästhetik und prothetische Flexibilität ausgelegt. Selbstverständlich bieten wir Lösungen vom Einzelimplantat in der ästhetischen Zone bis hin zur Versorgung des Leerkiefers.

DI: Bietet das System auch Vorteile in der Prothetik?

Stefan Lieb: Die Implantat-Abutment-Verbindung verbindet die Vorteile aus zwei Welten – es gibt keine Probleme mehr mit dem Mikrospalt. Denn die Abutments gleiten mit der vollindexierten trioval-konischen Verbindung an ihren Platz. Weitere Vorteile sind die einfache Verbindung und eine Indexierung ohne Rotationsspiel. Das ist technisch extrem ausgeklügelt.

Das N1™ Implantat hat eine trioval-konische Verbindung.

Das neu entwickelte Bohrprotokoll ermöglicht die Implantation in nur 3 Schritten – Direct – Shape – Place.

DI: Wo sehen Sie die Hauptzielgruppe für das N1™ System?

Stefan Lieb: Zielgruppe für das N1™ System sind alle, denn das System bietet viele Möglichkeiten. Für den Chirurgen bietet es eine Vereinfachung und Verkürzung der Behandlung. Das Team braucht für die Aufbereitung viel weniger Zeit. Auch in Hinblick auf die MDR wird die lückenlose Nachverfolgung der Bohrer je Patient vereinfacht, da wir mit zugepackten Einpatientenbohrern arbeiten. Der Zuweiser wünscht sich eine klare Positionierung für das Abutment. Das ist mit dem N1™ System sehr einfach, da die Innenverbindung das einfache Eingleiten zur finalen Position des Abutments ermöglicht. Und für den Einsteiger bietet das N1™ System einen absoluten Vorteil, da der OsseoShaper™ mitdenkt, den weichen Knochen kondensiert und den harten schneidet. Das gibt zusätzlich Sicherheit in der Anwendung.

DI: Aktuell ist es eher schwierig, potentielle Kunden persönlich zu besuchen oder bei Messen und Kongressen zu treffen. Welche Chancen nutzen Sie, um Ihre Kunden von den Neuheiten zu überzeugen?

Stefan Lieb: Unsere Kunden sind alles Haptiker, unsere Neuentwicklungen leben von der praktischen Anwendung. Momentan veranstalten wir alternativ Webinare. Unsere bisherige „Never Stop"-Reihe war sehr erfolgreich – die drei ersten Webinare waren mit knapp 3.000 Registrierungen stark besucht. Das letzte Webinar der Reihe zum Thema X-Guide® fand gerade vor wenigen Tagen statt. Zudem fanden in den letzten Wochen auf DACH-Ebene Hands-on-Kurse in kleiner Runde mit 10-20 Teilnehmern zusammen mit den Entwicklern statt. Dort konnten die Teilnehmer im Rahmen der jeweiligen Pandemie-Vorschriften das N1™ System in die Hand nehmen, testen, den OsseoShaper™ spüren und GalvoSurge® in Augenschein nehmen. Im 2. Halbjahr geht es damit selbstverständlich weiter. Zudem wird es Test-OPs geben. Der Besuch eines Außendienstmitarbeiters in der Praxis ist natürlich jederzeit möglich. Für die Zukunft planen wir weiterhin Großveranstaltungen – entweder rein digital oder hybrid.

DI: Was planen Sie kurz- und langfristig?

Stefan Lieb: Wir sind aktuell dabei unsere Vertriebsmannschaft auszubauen und insgesamt weiter zu expandieren. Wir wollen im Unternehmen Kompetenzen sammeln, die uns weiterbringen. Die beiden aktuellen Innovationen kommen aus Deutschland und der Schweiz. Das macht uns sehr stolz und motiviert für die Zukunft.

DI: Wir wünschen Ihnen viel Erfolg! ■

Implify und Champions-Implants kooperieren

Implify, die erste zentrale Plattform in Europa, die den Bestellprozess von Zahnimplantaten und Zubehör digitalisiert, kooperiert ab sofort mit Europas größtem inhabergeführten Implantathersteller Champions-Implants. Verschiedene weitere Kooperationspartner sind auf der Homepage zu finden.

Implify verspricht Kostenvorteile und einen vereinfachten Bestellprozess für Zahnärzte sowie Labore. Dank eines intelligenten Konfigurators werden auf Basis der Implantatauswahl die passenden Prothetikkomponenten automatisch vorgeschlagen. So können Zahnärzte mit wenigen Klicks alle notwendigen Komponenten für die OP zusammenstellen und sparen damit Zeit und Nerven. Implify wurde im Juli 2020 von Florian Schnorr, Marc-Philipp Kern und Steffen Weinlich gegründet und bietet heute bereits über 10.000 Produktvarianten von namhaften Herstellern zentral auf einer Plattform an. Der Firmensitz ist in Frankfurt am Main.

Die Implify Gründer (von links): Steffen Weinlich, Marc-Philipp Kern und Florian Schnorr.

Erweiterung der digitalen Reichweite

Dank der Kooperation baut Champions-Implants ab sofort seinen Zugang zu digital-affinen Kundengruppen aus, vergrößert so nicht nur seinen digitalen Fußabdruck, sondern will mit der Kooperation aktiv die Digitalisierung in der Dentalbranche vorantreiben.

Erweiterung der digitalen Reichweite

„Die Zusammenarbeit mit Champions-Implants ist für uns ein großer Meilenstein. Der Zuspruch von einem führenden deutschen Implantathersteller für unseren zentralen und unabhängigen Ansatz freut uns sehr", erklärt Marc-Philipp Kern, Gründer und Geschäftsführer von Implify.

Großes Angebot und innovative Online-Bestellung

Das Angebot umfasst das gesamte Produktsortiment von Champions-Implants, inklusive der Patent Keramikimplantate. Der von Implify eigens entwickelte Konfigurator führt einfach und schnell durch die Bestellung. So werden z.B. bei Auswahl des 2-teiligen Champions (R)evolution Implantats passende Einheil- und Abformkompenten automatisiert vorgeschlagen. Die geführte Bestellung reduziert den Bestellaufwand und ist damit ideal für Neuanwender und kleine Zahnarztpraxen.

Dr. Armin Nedjat erläutert auf der Homepage die Entwicklung des Champions-Implantatsystems in den vergangenen 10 Jahren.

„Das Team und die Idee hinter Implify haben mich überzeugt. Ich freue mich auf die künftige Zusammenarbeit als ideale Ergänzung zu unserem heute schon starken Onlineauftritt", erklärt Dr. Armin Nedjat, Inhaber und Geschäftsführer von Champions-Implants.

Kompetente Beratung und Kursangebote

Neben der einfachen Online-Bestellung unterstützt Implify mit geschulten Experten. Neuanwender werden in enger Zusammenarbeit mit Champions-Implants mit Hilfe eines umfangreichen Vor-Ort-Schulungsangebots auf die implantologischen Herausforderungen mit Titan- und Keramikimplantaten vorbereitet. Zu Beginn der Kooperation erhalten die ersten zehn Interessenten einen Implantologie-Workshop in ihrer eigenen Praxis. ■

www.implify.de/champions-implants/

Tiroler Dental-Professor revolutioniert die Zahnimplantologie

Zahnimplantate können ab sofort viel einfacher, schneller und für die Patienten sicherer mit Kronen versorgt werden, ohne in puncto Ästhetik und Zellverträglichkeit Kompromisse machen zu müssen. Eine weltweit einzigartige „Kupplung" von Implantat zur Krone, das EAP® Hybrid-Abutment, macht es möglich. Ihr Erfinder ist der österreichische Professor für dentale Technologien Mario Kern, der mit seiner patentierten Innovation einen neuen Goldstandard schafft, der die Vorteile der beiden bislang eingesetzten Lösungen vereint und alle ihre Nachteile in Bezug auf Verträglichkeit oder Ästhetik ausmerzt.

Prof. Mario Kern hat sich viel vorgenommen: Mit dem auf der Crowdinvesting-Plattform Conda frisch eingesammeltem Investorenkapital will das von Kern gegründete Unternehmen EAP® Abutments mit Sitz in Hall/Tirol mindestens ein Drittel des Weltmarkts, der 2020 ein Volumen von ca. 4,5 Milliarden Euro umfasste, erobern.
Damit ein Implantat an die neue Zahnkrone gekoppelt werden kann, ist ein kleines, aber entscheidendes Bauteil nötig: das Abutment. Zur Auswahl standen bislang entweder die „T-Base" als Goldstandard für Ästhetik oder das „Titan-Abutment", der Goldstandard in puncto Verträglichkeit sprich Biokompatibilität. Bei der T-Base stellen sich wegen der sehr nahe am Knochen befindlichen Klebefuge oft Entzündungen, die gefürchtete Periimplantitis, ein. Beim Titan-Abutment bleibt zwischen Zahnfleisch und Krone häufig ein schmaler, dunkler Titanrand sichtbar, der nachträglich nicht beseitigt werden kann. Demzufolge standen Zahnärzte und Patienten bei der Wahl der richtigen Lösung vor einem Dilemma. Ganz abgesehen davon verlangte die anschließende Umsetzung – von Patienten, Ärzten und Zahntechnikern – viel Zeit und Geduld.

Vorteile vereint – Nachteile beseitigt

Der österreichische Professor für digitale dentale Technologien Mario Kern hat sich dieser Problematik bereits 2008 angenommen und zunächst eine wissenschaftliche Untersuchung konventioneller Abutments durchgeführt. Dabei identifizierte Kern vor allem die knochennahe Lage der Klebefuge als Hauptproblem und widmete sich anschließend zehn lange Jahre der Forschung und Produktentwicklung. Herausgekommen ist mit dem EAP® Hybrid-Abutment ein bahnbrechendes Bauteil in der Implantologie, das in puncto Material und Design eine vom Implantatsystem unabhängige und vor allem einfach umzusetzende, patientenindividuelle Lösung darstellt, die alle bisherigen Nachteile beseitigt und Kern zufolge einen völlig neuen Goldstandard schafft.

Prof. Mario Kern hat sich viel vorgenommen – er will die Implantologie revolutionieren.

„Vor allem die wegen der Entzündlichkeit kritische Klebefuge liegt jetzt so weit vom Knochen entfernt, dass Irritationen nahezu vermieden werden. Die dem Zahnfleisch zugewandte Oberfläche wurde so definiert, dass eine optimale Zellanhaftung ermöglicht wird", erklärt Kern und verweist auf seine Humanstudie, mit der er dieses Zellverhalten belegen konnte. Darüber hinaus sei das neue Abutment einfach zu handhaben und erspare Zahntechnikern und -ärzten viele Arbeitsschritte. Als derzeit einziges sei es auch nachträglich sehr leicht noch veränderbar, was den Aufwand bei Nachbehandlungen erheblich reduziere und den Patienten die gewünschte Ästhetik ohne störende Titanränder bringe. Die Zeitersparnis für die beteiligten Dentalexperten betrage bis zu 80 Prozent der Arbeitszeit, was in der Praxis eine Verkürzung der Behandlung von bislang 25 auf nur acht Wochen bedeutet. Es bleibe zudem bei ihrer gewohnten Arbeitsweise, neue Geräte oder Software müssten nicht angeschafft werden.

Ralf Rößler, Dekan der Universität DTMD/Wiltz, Luxemburg für interdisziplinäre Parodontologie und Prävention, bescheinigt den EAP Abutments herausragende Eigenschaften, die ihm zufolge „eine revolutionäre Entwicklung im Bereich der dentalen Implantologie" darstellen. Kern und sein Team konnten 2017 für ihr Produkt die Patente für den Europäischen Markt, Kanada und Australien sichern, eine wichtige Voraussetzung für die internationale Vermarktung.

Hohes Marktpotential – Investoren zumeist aus der Dentalbranche

Zahlreiche Auszeichnungen heben die Bedeutung der Innovation hervor. So nimmt Dentalwissenschaftler Kern mit seiner Erfindung unter anderem 2017 den renommierten „German Medical Award" entgegen, 2018 folgt eine weitere Auszeichnung mit dem branchenübergreifenden „German Innovation Award". Im Anschluss daran geht er mit einem Unternehmen auf Investorensuche und sammelt im Rahmen einer Kampagne auf der Crowdinvesting-Plattform Conda vergangenes Jahr bei über 440 Investoren fast eine Million Euro neues Capital für den Aufbau der 3D-Produktion seiner maßgeschneiderten Hybrid-Abutments ein. ■

www.eap-abutments.com

Auftakt für die CERAMIC IMPLANTOLOGY WEEK

Einwöchige Fortbildung für Interessierte der Biologischen Zahnheilkunde und Keramikimplantologie

Mitte Mai war der Auftakt für ein neues Fortbildungskonzept der Swiss Biohealth Academy. Vom 11. bis 15. Mai trafen sich 25 Fortbildungswillige in Kreuzlingen zur ersten „CERAMIC IMPLANTOLOGY WEEK", um sich Expertenwissen aus erster Hand rund um die Biologische Zahnmedizin und Keramikimplantologie anzueignen. In diesem Jahr werden noch weitere Fortbildungswochen angeboten.

Der Standort der Swiss Biohealth Academy in Kreuzlingen in der Schweiz machte es möglich, dass bereits im Mai wieder Live-Fortbildungen durchgeführt werden konnten. Die Veranstaltung war – unter Einhaltung der aktuellen Corona-Bestimmungen – restlos ausgebucht. Interne Referentinnen und Referenten aus der Swiss Biohealth Clinic vermittelten alle Aspekte der Keramikimplantologie. In der intensiven Trainingswoche gab es von Dienstag bis Samstag verschiedene Level zu den Themen Fallplanung, Prothetik, biologische Zahnheilkunde und Keramikimplantate. Damit die Zahnärzte ihr neu gewonnenes Wissen auch unmittelbar und souverän an ihrem eigenen Behandlungsstuhl anwenden können, lag an zwei Tagen der Fokus auch auf praktischen Hands-on-Kursen und Live-Demonstrationen.

Level 1 – Fallplanung

Einen signifikanten Teil verbringt jeder Implantologe mit der Implantatplanung. Das ist wichtig, denn eine gute Planung beugt Misserfolgen oder Komplikationen vor. Im Kurs mit der Oralchirurgin und Leiterin der zahnmedizinischen Abteilung der Swiss Biohealth Clinic Dr. Rebekka Hueber lernten die Teilnehmer die in der Swiss Biohealth Clinic angewandten festen Entscheidungs-Algorithmen kennen, welche „Malen nach Zahlen" genannt werden. Sie helfen z.B. zu entscheiden, ob Zähne entfernt oder in welcher Position Keramikimplantate der Firma SDS Swiss Dental Solutions in welcher Länge und Durchmesser geplant werden sollen.

Level 2 – Chirurgie-Hands-on

Nach dem Basis- und Planungswissen vom Vortag sowie einem weiteren chirurgischen Theorieteil an diesem Tag juckte es in den Fingern, es durften unter Anleitung von Zahnarzt Moritz Kneer SDS-Implantate der unterschiedlichsten Geometrien und aller denkbaren Indikationen im Kunstkiefer inseriert werden. Die Ausbilder projizierten über eine geschickte Kameratechnik die Implantationen auf eine 7 Meter breite Leinwand. An speziellen Kunstkiefern mit Gingivaimitationen wurden intelligente Schnitt- und Nahttechniken geübt. Diese helfen die Blutversorgung aufrechtzuerhalten und sind für den Patienten minimalinvasiv, schmerz- und schwellungsfrei.

Fehlen durfte natürlich auch nicht die Präsentation des neuartigen Parallel-Guide-Systems AIM – ANATOMICAL IMPLANTATION METHOD. Dieses ermöglicht eine ganz neue Qualität der Präzision ohne jegliche Vorplanung für Bohrschablonen. Im Hands-on-Kurs konnte das Navigationssystem getestet und das AIM-Set im Anschluss für die eigene Praxis käuflich erworben werden.

Level 3 – Prothetik-Hands-on

Prothetische Standards in Verbindung mit SDS-Keramikimplantaten, zahntechnische Grundlagen sowie die provisorische Versorgung und Herstellung waren die Themen des dritten Tages. Den Teilnehmern wurde klar, wie wichtig eine perfekte Implantatposition für die temporäre sowie definitive prothetische Versorgung

Alle Teilnehmenden lernten die Arbeit mit dem AIM-Tray.

ist. An diesem zweiten Übungstag wurde unter Anleitung von Zahnärztin Caroline Vollmann gelernt in Rekordzeit verschiedene Arten ästhetischer und hinsichtlich Randpassung und Friktion perfekter Langzeitprovisorien für den gesamten Oberkiefer herzustellen. Dies kann in einer OP ganz neue Möglichkeiten zur Wiederherstellung der Papillen und einer hervorragenden Ästhetik liefern.
Besonders erfreulich war es, dass die Modelle aus den beiden Hands-on-Tagen mitgenommen werden durften, um sie in der eigenen Praxis für die Aufklärung der Patienten zu verwenden.

Level 4 – Biologie und Keramik
Experten aus Wissenschaft und Industrie sind sich einig, dass die neuen Megatrends in der Zahnmedizin die „Biologische Zahnheilkunde und Keramikimplantate" sein werden. Dr. Ulrich Volz und sein Team haben „THE SWISS BIOHEALTH CONCEPT" entwickelt. Diese zeitgemäße und doch schon über 100 Jahre bekannte Art der Zahnmedizin berücksichtigt konsequent die Biologie und Immunologie als Ergänzung zur chirurgisch-mechanistischen Tätigkeit des Chirurgen und fokussiert dabei auf Ursachen und reproduzierbare Ergebnisse.
Dr. Karl Ulrich Volz gilt als Vorreiter dieser wissenschaftlich belegbaren biologisch/immunologischen Zahnheilkunde und als Pionier für Keramikimplantate. Er greift dabei auf belegbare Resultate aus 30 Jahren Praxistätigkeit und über 20.000 persönlich gesetzten Keramikimplantaten zurück. Der erste Kurstag von Dr. Volz stand ganz im Zeichen der Biologie und der Immunologie sowie der Ursachen und Auslöser von chronischen Erkrankungen

Dr. Rebekka Hueber erklärt wichtige Entscheidungs-Algorithmen.

KSI Bauer-Schraube

Das Original

Über 25 Jahre Langzeiterfolg

- sofortige Belastung durch selbstschneidendes Kompressionsgewinde
- minimalinvasives Vorgehen bei transgingivaler Implantation
- kein Microspalt dank Einteiligkeit
- preiswert durch überschaubares Instrumentarium

Das KSI-Implantologen Team freut sich auf Ihre Anfrage!

K.S.I. Bauer-Schraube GmbH
Eleonorenring 14 · D-61231 Bad Nauheim

Tel. 06032/31912 · Fax 06032/4507
E-Mail: info@ksi-bauer-schraube.de
www.ksi-bauer-schraube.de

Zahnarzt Moritz Kneer erklärt die Insertion der SDS-Implantate.

Level 3 mit Prothetik-Hands-on mit Zahnärztin Caroline Vollmann.

und deren Bezug zur Zahnmedizin. Metalle, wurzelbehandelte Zähne, Titanimplantate und mehr wurden thematisiert.
Am letzten Tag der Fortbildungswoche rundete Dr. Volz das Wissen rund um die Keramikimplantologie ab. Es ging neben den biologischen, immunologischen Vorteilen der Keramikimplantate der Firma SDS vorranging um deren mechanischen Gesetze und Anwendungsgebiete. Auch gab Dr. Volz den Teilnehmern Fallbeispiele, Tipps und Erfahrungswerte seiner langjährigen Berufsexpertise mit auf den Weg. Dieses Wissen hilft, um erfolgreich mit Keramik zu implantieren, Fehler zu vermeiden und zu verstehen, dass Keramik einfacher ist – aber anders.

Fazit

Für alle, die eine Ausbildung von der Pike auf bekommen wollen, um wirklich jeden Aspekt der Keramikimplantologie kennenzulernen, bietet die CERAMIC IMPLANTOLOGY WEEK einen optimalen Einstieg. Die rundum positiven Erfahrungen bringen auch die Kommentare der zufriedenen Kursteilnehmer zum Ausdruck. Die nächsten Kurse finden vom 6.-10. Juli und vom 10.-16. Oktober 2021 statt.
Ein weiterer spannender Kurs ist die BONE AUGMENTATION WEEK, bei der noch tiefer in die Chirurgie sowie Techniken zur Augmentation von Knochen eingestiegen wird. In diesem Rahmen finden noch mehr praktische Übungen sowie parallel mehrere Live-OPs statt, bei welchen neben Dr. Volz und den Oralchirurgen der Swiss Biohealth Clinic auch Mund-, Kiefer-, Gesichtschirurg Prof. Dr. Dr. Dr. Shahram Ghanaati (Universität Frankfurt) vor Ort operieren und anschließend für einen kollegialen Austausch zur Verfügung stehen wird. ■

Engagierter Teilnehmer beim Hands-on-Kurs.

Was sagen TeilnehmerInnen der ersten Ceramic Implantology Week?

„Dr. Volz als Referent zu erleben bringt einem diese Leidenschaft und Vision komplett rüber. Ich bin tatsächlich begeistert, wie das System funktioniert, wie das aufgebaut wurde, welche Grundidee dahintersteckt. Und ich bin überzeugt davon, dass es sehr gut funktionieren wird. Ich bin jetzt hochmotiviert, das in meiner eigenen Praxis umzusetzen."

„Ich habe seit Dienstag viele neue Erkenntnisse mitgenommen. Es war genauso überzeugend wie der erste Eindruck, den ich durch YouTube gewinnen konnte. Ich war sehr positiv von den Referenten überrascht – zunächst dachte ich, dass nur Dr. Volz gut rüberbringen kann, was hinter dem System steckt, aber nein, die anderen Referenten haben es alle genauso toll gemacht!"

„Die Kurswoche war einfach nur schön. Diese innere Überzeugung, die man in der Biologischen Zahnheilkunde in sich trägt, um alles noch weiter zu verbessern, wird hier noch weiter gestärkt."

„Ich habe die Kurswoche als sehr schön erlebt– vor allem auch, weil alles so entspannt ablief. Mir wurde zu Hause immer gesagt „Mach das, was du liebst, denn das machst Du ein Leben lang" und ich habe das Gefühl, alle die hier dabei sind, sind auch wirklich mit Herz und Seele dabei und lieben ihren Beruf."

SDS Swiss Dental Solutions AG
Kreuzlingerstrasse 11
CH-8280 Kreuzlingen
Tel. +41 71 556 36 70
info@swissdentalsolutions.com
www.swissdentalsolutions.com

Meine Suche nach dem digitalen Weg…

Vor knapp sechs Monaten habe ich mich mit meiner oralchirurgischen Schwerpunktpraxis im ländlichen Umfeld selbstständig gemacht. Chirurgie ist grundsätzlich ein analoges Geschäft. Warum also etwas künstlich verkomplizieren und in vorausschauendem Gehorsam digitalisieren?

Oralchirurg Dr. Jan-Friedrich Dehner in seiner neuen Praxis in Ochsenfurt.

Wie häufig begründet man seine eigene Existenz? Die Meisten von uns einmal – viele nie. So sind es richtungsweisende Entscheidungen, die man – wenn möglich konsequent – treffen möchte. Man kauft ein digitales Röntgen, ein DVT-Gerät, richtet PC-Arbeitsplätze ein und verlegt dazu 2 km Datenkabel im gesamten Gebäude. Und trotzdem ist man bei bestimmten Arbeitsschritten auf bergeweise Papier, kiloweise Gips und deren Archivierung angewiesen.

Bereits vor zehn Jahren habe ich auf Fortbildungen die Kollegen bewundert und gleichzeitig den Kopf geschüttelt, die felsenfest behauptet haben, in ihrer „volldigitalen Praxis" nicht einmal einen Bleistift zu haben. Die Realität zehn Jahre später sieht allerdings immer noch anders aus, wie ich feststellen musste. Anamnese- und Aufklärungsbögen für diejenigen, die mit dem iPad nichts anfangen können, analoge, oft gefaxte Röntgenbilder, Bezahlungen in bar… und die Verbandsplatte wird natürlich noch auf einem Gipsmodell hergestellt!

Mit welchem Aufwand werde ich meinem Ziel gerecht?
Beim Abschaffen jeglichen analogen Ansatzes scheitert man an so vielem, nicht zuletzt am eigenen Personal und den überweisenden Praxen, die den ein oder anderen Schritt Richtung Zukunft noch nicht gegangen sind. Also soll mein digitaler Fokus zunächst auf den Therapie- und Behandlungsmöglichkeiten liegen. Somit muss die Frage lauten: Mit welchen Innovationen erreiche ich eine Arbeitserleichterung und Verbesserung der Qualität meiner Behandlung?

Als Oralchirurg war es natürlich naheliegend, den implantologischen Arbeitsfluss unter die Lupe zu nehmen. Das OPG ist eine Momentaufnahme, denn mit Stahlkugeln kann man bestenfalls mutmaßen, wie sich der Knochen im Zielgebiet verhält. Somit fängt die ernsthafte Implantatplanung mit dem dreidimensionalen Volumentomogramm an. Dessen DICOM-Datensätze sind als Bilderserie in andere Programme überführbar. Sogar Planungsprogramme gibt es, um Implantate in die Situation einzufügen. Einziges Problem: Ohne vernünftige Oberflächendaten ist die Übertragung der Planung in den Mund zu ungenau, um dem digitalen Anspruch gerecht zu werden.

An dieser Stelle muss eine externe Kraft oder ein Labor die Bohrschablone herstellen und versenden, was wieder mit Zeitversatz, Aufwand und zusätzlichen Kosten verbunden ist. Für den „Do-it-yourself"-Existenzgründer natürlich undenkbar. Und schon stehen wir mitten auf der digitalen Straße!
Es braucht also einen Arbeitsplatz, welcher die bereits in der Praxis vorhandenen Datensätze aus Röntgen (DICOM) mit der Oberflächendatei (STL) des Restgebisses verknüpft, um zu einem realen 3D-Abbild der Szenerie zu kommen, auf und in dem geplant und konstruiert werden kann. Und hier kommt das digitale Backward-Planning ins Spiel: Ich möchte das Implantat dort platzieren, wo es später kompromisslos prothetisch versorgt werden kann. Im Zuge dieser Überlegung kann ich die lokale Knochensituation bewerten.
Diese Planung und Ortskenntnis kann ich nur in die Operationssituation überführen, indem ich eine wie auch immer geartete Bohrschablone auf meinem Modell konstruiere. Diese sollte in der Praxis gedruckt oder gefräst werden, um keinen Arbeitsschritt auslagern zu müssen. Soweit meine Vision.

Viele Firmen bieten attraktive Lösungen an, um zum oben beschriebenen Ziel zu kommen – doch ab einem Punkt gibt man immer die imaginäre Modellkiste oder die Kreditkarte aus der Hand. Grund nach einer Alternative im Open-source-Bereich zu suchen.
Weitergebracht hat mich der Besuch der „exocad Insights 2020" in Darmstadt im vergangenen September. An der zweitägigen Veranstaltung konnte ich einen ungefähren Überblick darüber gewinnen, welche Arbeiten mittlerweile in das digitale Labor ausgelagert werden können und welche Hardware dafür zur Verfügung steht.
Begleiten Sie mich weiter auf meinem digitalen Weg in der nächsten Ausgabe der DI. ■

Dr. Jan-Friedrich Dehner

2004-2008	Studium der Zahnheilkunde in Erlangen
2009-2013	Ausbildung zum Fachzahnarzt für Oralchirurgie in der MKPG Frankfurt
2013-2014	ITI Scholarship im Eastman Dental Hospital in Rom
2014-2021	Facharzt für Oralchirurgie Universitätsklinikum Würzburg, MKG
2021	Niederlassung/Gründung des Zentrums für digitale Implantologie in Ochsenfurt

Dr. Jan-Friedrich Dehner
Marktbreiter Str. 54c · 97199 Ochsenfurt
www.dr-dehner.de

2. PEERS Hybrid-Kongress: „Augmentation! Aber wie?“

Mit dem 2. PEERS Hybrid-Kongress zum Thema Augmentation griff Dentsply Sirona ein hochaktuelles Thema auf, setzt doch der langzeitstabile implantatprothetische Erfolg in vielen Fällen eine Rekonstruktion verloren gegangener hart- und weichgewebiger Strukturen voraus. Rund 230 Zahnärztinnen und Zahnärzte hatten sich eingeloggt. Renommierte Referenten präsentierten aktuelle Studien, plauderten aus dem Nähkästchen und gaben wertvolle Hinweise und Tipps, die sich in der täglichen Praxis umsetzen lassen.

Live aus der White School, dem Fortbildungszentrum von Dipl.-ZT Olaf van Iperen in Wachtberg bei Bonn, präsentierte Dentsply Sirona am 20. März von 10 bis 15.30 Uhr hochkarätige Kurzvorträge. Der Bogen spannte sich vom Augmentieren mit autogenem Knochen über die Verfahren und deren Evidenzen im Weichgewebemanagement bis zur Darstellung zahntechnischer Lösungen als „Rettungsanker“ im Rahmen von Implantationen. Im anschließenden Hands-on-Workshop wurden anhand von Modellen dezidiert die Naht- und Schnitttechniken der gängigen Weichgewebsverfahren gezeigt.

Therapieoptionen mit autogenem Knochen

Ist ein Knochenaufbau notwendig, hat ein Behandler mehrere Optionen. **Prof. Dr. Fouad Khoury** zeigte anhand exemplarischer Fälle die schier unbegrenzten Möglichkeiten, mit autogenem Knochen alle Arten von Knochendefekten, unabhängig von der Defektgröße oder der Regenerationsqualität des Empfängerlagers, zu behandeln. So eigne sich zur Rekonstruktion kleiner Knochendefekte die „Carotta“-Technik mit ihrem während der Implantatbettaufbereitung mit einem Trepanbohrer gewonnenen autogenen Knochenkern. Das sei eine einfache und sichere Methode. Größere Defekte lassen sich mit Knochenblöcken rekonstruieren, intraoral entnommen aus der Mandibula oder der Maxilla. In Schalen geteilt, auf Distanz gesetzt und mit Knochenchips aufgefüllt, lassen sich so ganze Kieferabschnitte vertikal augmentieren. Auch im Seitenzahnbereich des Unterkiefers mit seinem lingual dünnen Weichgewebe kann mit tunnelierend eingebrachten Knochenschalen in Kombination mit einer Vestibulumplastik aufgebaut werden. Intraoral gewonnene Knochentransplantate seien daher nach wie vor der Goldstandard für Osteogenese, Osteokonduktion und Osteoinduktion. Allergische oder Immunreaktionen sowie eine Infektionsübertragung seien nicht zu befürchten und zudem entstünden keine zusätzlichen Kosten für Knochenersatzmaterialien.

Weichgewebe als Schlüssel für den Erfolg

Prof. Dr. Dr. Bilal Al-Nawas fokussierte unter Bezug auf die aktuelle Studienlage auf das Weichgewebe als Schlüsselfaktor für den Behandlungserfolg. Die Faktoren Weichgewebe, Knochen und Implantatpositionierung müsse man als „New Basics“ parallel in ihren Wechselwirkungen denken, um eine ausreichende Versorgung und langfristige Stabilität des Weichgewebes und damit auch des Hartgewebes sicherzustellen. Damit wird der präventive Schutz des lokalen Weichgewebes zum zentralen Punkt, um Rezessionen zu vermeiden. So könne insbesondere bei Vorliegen eines dünnen Gingiva-Typs eine ungünstige vertikale Positionierung Rezessionen nach sich ziehen, ein Risiko, das sich, so die GAST-Multicenter-Studie zum Astra Tech Implant Profile der Universität Mainz, über ein entsprechendes Implantatdesign minimieren ließe. Ebenso führe eine Positionierung außerhalb des Bony Envelopes zu unzureichend dünner Bedeckung. Zudem könne bei dünnerem Phänotyp die Biologische Breite nach apikal wandern, während bei dickem Weichgewebe der Knochen und damit die Biologische Breite stabiler bliebe. Die optimale Stärke des Weichgewebes liege bei 1,5 mm, besser 2 mm. Eine nach knöcherner Augmentation dafür oftmals notwendige Verdickung des Weichgewebes könne mit autologem BGT oder auch xenogenen Matrizes durchgeführt werden, wobei in kompromittierten Situationen autologes Gewebe zuverlässigere

Live aus der White School, dem Fortbildungszentrum von Dipl.-ZT Olaf van Iperen in Wachtberg bei Bonn, wurden die hochkarätigen Vorträge übertragen.

Prof. Dr. Dr. Bilal Al-Nawas (links) fokussierte auf das Weichgewebe als Schlüsselfaktor für den Behandlungserfolg. Prof. Dr. Fouad Khoury (rechts) zeigte die schier unbegrenzten Möglichkeiten, mit autogenem Knochen alle Arten von Knochendefekten zu behandeln.

Rund 200 Zahnärzte verfolgten den Workshop von PD Dr. Dr. Keyvan Sagheb (Mitte) und PD Dr. Dr. Eik Schiegnitz (rechts) an den Bildschirmen.

Dipl.-ZT Olaf van Iperen zeigte anhand beeindruckender Fallbilder, was mit „Zahntechnischer Augmentation" möglich ist, wenn sonstige Maßnahmen patientenspezifisch nicht möglich oder nicht erwünscht sind.

Ergebnisse erwarten ließe. Eine Freilegungsoperation in der Rolllappentechnik wiederum sei der Schlüssel für die Lage und Stabilität der periimplantären Mukosa, da dabei vor allem die Blutversorgung aufrechterhalten und das lokale Gewebe gestützt werde.

Chancen durch zahntechnische Augmentation

Anhand beeindruckender Fallbilder zeigte **Dipl.-ZT Olaf van Iperen,** was mit „Zahntechnischer Augmentation" möglich ist, wenn sonstige Maßnahmen patientenspezifisch nicht möglich oder nicht erwünscht sind. Mit der CAD/CAM-Technologie und entsprechenden Hochleistungsanlagen seien vielfältige, exakt auf die jeweilige Patientensituation hin zugeschnittene Lösungen realisierbar. Hier seien vor allem die Verwendung indikationsspezifischer, biokompatibler Materialien, die standardisierte Präzision der Komponenten und nicht zuletzt die Flexibilität in der Fertigstellung zu nennen. Insbesondere die Versorgungsoptionen mit patientenindividuell gestalteten Abutments erlauben einen effektiven Workflow mit effizienten Lösungen. Zudem böten sie den Vorteil, dass mechanische Komplikationen, wie sie in der Vergangenheit immer wieder aufgetreten sind, deutlich reduziert würden. Grundlage des klinischen Erfolgs bleibe jedoch auch künftig die enge Kooperation aller Beteiligten mit einem Austausch über die Möglichkeiten und Limitationen der zahntechnischen Materialien und Konstruktionen.

Das Einmaleins der Weichgewebschirurgie

PD Dr. Dr. Keyvan Sagheb und **PD Dr. Dr. Eik Schiegnitz** widmeten sich sehr anschaulich dem „Einmaleins der Weichgewebschirurgie". Implantate mit einer dicken periimplantären Mukosa seien im Vergleich zu einer dünneren Weichgewebsqualität resistenter gegen mechanische Irritationen und Weichgewebsrezessionen. Zudem schütze eine dickere Seite periimplantäre Mukosa vor marginalem Knochenverlust. Dies ließe sich mit einfachen, nichtsdestoweniger aber erprobten Techniken höchst effizient erreichen. Präoperativ seien das eine atraumatische Extraktion in Verbindung mit einer Alveolar Ridge Preservation (ARP) mit leukozyten- und thrombozytenreicher Fibrinmatrix (I-PRF). Entscheidend für den optimalen Erhalt der Weichgewebsarchitektur seien die richtige, palatinale bzw. linguale Schnittführung unter Beachtung der Gefäßverläufe und eine distale Transpositionsplastik: „Die richtige Schnittführung ist, neben der richtigen Implantatpositionierung, der Heilige Gral." Als weitere Techniken erläuterten die beiden Referenten den einfachen Rolllappen und den modifizierten palatinalen Rolllappen nach Sclar in Kombination mit einem freien Bindegewebstransplantat. Dabei sei ein Anzeichnen der vorgesehenen Schnittführung mit Schleimhautstiften sehr hilfreich. Eine befestigte und keratinisierte Gingiva wiederum ließe sich periimplantär mit einer Vestibulumplastik optimal wiederherstellen. Dabei kann der Behandler unter vier Varianten wählen: eine Vestibulumplastik ohne, mit lokalem, mit freiem oder mit artifiziellem Schleimhauttransplantat, abgedeckt mit einer Kollagenmembran. Bei der Entnahme eines freien Schleimhauttransplantats vom Gaumen sei insbesondere auf die Lage der Arteria palatina major zu achten.

Workshop „Schnitt- und Nahttechniken"

In ihrem **Workshop** nach der Mittagspause zeigten die beiden Referenten anhand von Modellen das praktische Vorgehen der Schnitt- und Nahttechniken bei den zuvor vorgestellten Verfahren. Die zugeschalteten Teilnehmer erhielten dabei viele hilfreiche Tipps. So bestünde bei einem Rolllappen zwischen zwei Implantaten eine erhöhte Rezessionsgefahr, nicht aber bei einer einfachen Schaltlücke. Oder man sollte, um Farbunterschiede zu vermeiden, kein freies Schleimhauttransplantat (optimale Stärke: 1,5 mm) in die Umschlagfalte positionieren; in diesem Fall sei es besser, artifizielles Material wie für eine Vestibulumplastik mit dem Periost zu vernähen. Last but not least gab es den Tipp, bei der Entnahme eines palatinalen Lappens aus dem Gaumen eine Verbandsplatte (aus Tiefziehschienenmaterial) präoperativ herzustellen. Darunter könne nicht nur die Entnahmestelle ungestört abheilen; auch eine etwaige Verletzung der Arteria palatina major ließe sich damit gut verschließen.

Die bis zum Ende des Workshops durchgehend hohe Teilnehmerzahl und die vielfältigen Fragen belegten eindrücklich nicht nur die Relevanz der Themen, sondern gerade auch ihre verständliche und spannende Präsentation durch die Referenten. Ein Format, das Lust macht, weitere solche Fortbildungsangebote zu planen. Ein Teilnehmer gab die Rückmeldung: „Tolles Format, würde ich jederzeit einem Livekongress vorziehen", ein anderer bestätigte dies: „Super! Für mich eine echte Alternative zu Präsenzveranstaltungen; auch in Zukunft, wenn diese dann wieder möglich sein werden." Ein weiteres Teilnehmer-Feedback: „Höchstes fachliches Niveau bei optimaler, charmanter Moderation und mega-guten Hands-on-Übungen und besten Praxistipps. Ein kurzweiliger und informativer Tag! Besser ging nicht." Solche zahlreichen und überaus positiven Rückmeldungen sind für Dr. Schiegnitz im Namen des gesamten Teams dennoch „immer Motivation, beim nächsten Mal noch eine Schippe drauf zu setzen." ■

www.dentsplysirona.com/peers

Preisverleihung des „meridol® Förderpreis Dentalhygiene“

Am 26. März 2021 fand die Absolvia der 17. Studiengruppe des Studiengangs „Dentalhygiene und Präventionsmanagement (B.Sc.)“ der EUlFH Köln statt, in deren Rahmen der meridol® Förderpreis Dentalhygiene für die besten Bachelorarbeiten aus dem Jahr 2019 verliehen wurde.

Ursprünglich sollte die Preisverleihung im Herbst 2020 als Präsenzveranstaltung stattfinden, nun wurde sie von Studiengangsleiter Prof. Dr. Georg Gaßmann pandemiebedingt online abgehalten.
Der meridol® Förderpreis Dentalhygiene wird von CP GABA für die besten Bachelorarbeiten eines Jahres vergeben und belohnt jedes Jahr drei GewinnerInnen. In diesem Jahr konnte die Jury mit komplexen, sehr praxisrelevanten Themen und einer überaus sorgfältigen Literaturrecherche überzeugt werden.

Die Preisträgerinnen und ihre Arbeiten

Dr. Anna Maria Schmidt, Scientific Project Manager D-A-CH bei CP GABA, richtete persönliche Worte an die GewinnerInnen und begründete die Entscheidung der Jury.
Der erste Platz ist mit 1.500 Euro dotiert und wurde an **Mariette Altrogge** für ihre Arbeit mit dem Titel „Effektivität von manuellen und elektrischen Zahnbürsten in der Plaquekontrolle bei Patienten mit festsitzenden kieferorthopädischen Apparaturen“ verliehen. Ihre Arbeit wies „eine zusätzliche interne Validierung der Rechercheergebnisse“ aus, die „den wissenschaftlichen Wert ihrer Schlussfolgerung signifikant erhöhte“. Wissenschaftliche Sachverhalte und Zusammenhänge wurden durch ihren präzisen und strukturierten Schreibstil klar und verständlich erläutert.
Für den zweiten Platz, honoriert mit 1.000 Euro, qualifizierte sich **Marina Ingrid Merkel** mit ihrer Arbeit „Relevanz von Polymorphismen in der Beratung von Parodontitispatienten in der Dentalhygiene und im Präventionsmanagement“. Besonders die Themenwahl beeindruckte die Jury, da es ein neues und sehr komplexes Forschungsgebiet ist. Ihre Arbeit überzeugte vor allem durch eine klare und gut strukturierte Zusammenfassung sowie der Diskussion ihrer Ergebnisse.
Den dritten, mit 500 Euro dotierten, Platz belegte **Anne Wagner** mit ihrer Arbeit zum Thema „Die Effektivität von Zink in der Halitosistherapie“. Ihr Thema ist besonders für die Praxis relevant und für CP GABA interessant.

Der 2. Platz geht an Marina Ingrid Merkel.

Der Studiengangsleiter betonte, dass durch den durch CP GABA ermöglichten „meridol® Förderpreis Dentalhygiene“ den Studierenden eine besondere Anerkennung ihrer Leistungen zu teil werde. Dies sei auch als ein positives Signal in Richtung der Akademisierung im Bereich der Dentalhygiene zu verstehen, wie dies durch den Studiengang „Dentalhygiene & Präventionsmanagement (B.Sc.)“ in seinem mittlerweile 7. Jahr nach erfolgreicher erneuter Akkreditierung und staatlicher Anerkennung an der Europäischen Fachhochschule Rhein/Erft GmbH in Köln angeboten und durchgeführt werde. Dass weitere Anbieter vergleichbarer Studiengänge bereits akkreditiert seien oder sich noch in der Akkreditierung befänden, sehe er nicht als Konkurrenz, sondern als Mitstreiterschaft im Gedanken zur Kompetenzsteigerung in der Dentalhygiene. Dabei sei keineswegs an eine Erweiterung der Kompetenzen in Richtung zahnmedizinischer Therapie zu denken, sondern vielmehr in Richtung einer Vertiefung und Verdichtung im Bereich der Prävention.

Mariette Altrogge, Absolventin des Studiengangs Dentalhygiene & Präventionsmanagement (B.Sc.), gewinnt den 1. Platz des „meridol Förderpreis Dentalhygiene“ für das Jahr 2019.

Platz 3 belegte Anne Wagner.

Über die EUlFH

Die EUlFH ist eine staatlich anerkannte Hochschule in privater Trägerschaft und Teil der Klett Gruppe, eines der führenden Bildungsunternehmen in Europa. Sie bietet duale und berufsbegleitende Bachelor- sowie Masterstudiengänge in den Bereichen Gesundheit, Bildung, Soziales und Management an. Dabei kann man zwischen breitgefächerten und branchenspezifischen Studiengängen wählen. Die EUlFH hat Standorte in Aachen, Brühl, Berlin, Köln, Neuss Rheine und Rostock. ■

www.eufh.de

Dentalfotografie: eine (Aus-)Bildungslücke

Das Fach Dentalfotografie ist für viele von uns ein Buch mit sieben Siegeln und bleibt auf immer und ewig den Freaks vorbehalten. Soviel zu den Vorurteilen. In Wirklichkeit ist es eine Kunst! Ein jeder darf selbst entscheiden, welche Schnittstellen Handwerk und Kunst haben. Ist jede Fotografie eine Kunst? Die schlichte Dokumentation von Vorbefund, Arbeitsschritten und Ergebnis ist eher Handwerk. Aber ein Bild sagt eben mehr als tausend Worte.

Doch ohne Fotokurs, professionelle Ausrüstung und der Umsetzung im eigenen Behandlungsablauf kommen wir einer Routine nicht wirklich nahe. Eine Möglichkeit, sich Fachwissen anzueignen und von der Begeisterung eines Könners und Künstlers zu profitieren ist das Buch „LIT – „The Simple Protocol" – Dentalfotografie in Zeiten von Social Media von Miguel A. Ortiz. Dieser ist in Amerika zum einen durch gute klinische Arbeit als Prothetiker bekannt, aber in erster Linie erreicht er durch sein Instagram-Profil eine breite Anhängerschar. Ein Grund sich für dieses Buch zum Thema Dentalfotografie zu entscheiden, könnte in dessen Aufbau liegen. Wie eine gedruckte Powerpoint-Präsentation liegt das querformatige Buch vor mir. Ich blättere einfach mal darauf los …

Zum Inhalt

Schon die ersten Folien nehmen mich mit auf die „Suche nach dem Licht". Die zum Grundverständnis von fotographischer Arbeit so wichtigen Big 5 – Belichtung, Blende, Belichtungszeit, Schärfentiefe und der Weißabgleich werden plastisch erklärt und bilden somit die Grundlage für das Verständnis der Materie.

Nun zum Handwerkszeug: Hier erfahre ich nicht nur den Unterschied zwischen einem Zangenblitz und einem Ringblitz, sondern sehe auch den Effekt an den daraus resultierenden Aufnahmen. Im folgenden Kapitel steht die Aufnahme eines Porträts im Mittelpunkt, welches zu jedem kompletten Fotostatus gehört.

Kapitel 4: Intraorale Fotografie. Allen von der unbequemen Arbeit frustrierten Fotografie-Novizen sei verraten: Das Buch heißt Simple Protocol, weil mit etwas Übung 90 % der Aufnahmen aus der gleichen Position gemacht werden. Beim Erkennen von Standardfehlern und bei der Positionierung der Patienten nimmt Ortiz uns an die Hand. Wer ein Kochbuch zum Nachkochen erwartet, wird bei diesem „Kurs" aber enttäuscht. Das selbst Erlernen und Umsetzen der Erkenntnisse hat Priorität. Weiter räumt der Autor auch der Makrofotografie, der Kommunikation mit dem Labor, der fotografischen Farbstimmung und nicht zuletzt dem Herausarbeiten von künstlerischen Blickwinkeln in diesem Teil des Gesichtes großen Raum ein. Den Abschluss bildet das titelgebende Thema Social Media. Was sind dentale Marketing-Strategien? Was macht eine Suchmaschine? Worauf kommt es bei meiner eigenen Homepage an und nicht zuletzt: Welche Rolle spielt Instagram für meine Selbstdarstellung.

Fazit

Es bleibt zu hoffen, dass Sie dieses Buch anregt, ihre Arbeit in ein besonderes Licht zu rücken. Denn eines ist dem erfolgreichen Dentalfotografen und dem ambitionierten Zahnarzt gemein: Der Wille zu Qualität. ■ *Text: Dr. Jan-Friedrich Dehner*

Ortiz, Miguel A. – LIT: „The Simple Protocol" – Dentalfotografie in Zeiten von Social Media
1. Auflage 2020
Hardcover, 30,3 x 22,2 cm, 248 Seiten, 357 Abbildungen
Sprache: Deutsch · Quintessenz Publishing Deutschland

Die nächste Ausgabe der **DI** erscheint am **17. September 2021**

© Plöger

IMPLANTOLOGIE

Dr. Mathias Plöger und Dr. Volker Opitz zeigen chirurgische und prothetische Spezifikationen bei der Sofortimplantation auf und erläutern in der Praxis auftretende Szenarien.

© Andrey Popov - fotolia

PARODONTOLOGIE

Diabetiker haben ein höheres Risiko eine Parodontitis zu bekommen. Sona Alkozei zeigt die Hintergründe auf und wie Sie eine Diabetes-Sprechstunde in Ihrer Praxis einführen können.

© Adobestock/ artinspiring

PRAXISMANAGEMENT

Online-Marketing-Experte Pascal Kern befasst sich mit der digitalen Patientengewinnung und liefert einen Wegweiser für die Gewinnung neuer Patienten über digitale Kanäle.

Impressum

DENTALE IMPLANTOLOGIE & PARODONTOLOGIE
DI online: www.dimagazin-aktuell.de

Spitta GmbH
Ammonitenstraße 1, 72336 Balingen,
Postfach 10 09 63, 72309 Balingen,
Telefon 07433 952-0, Telefax 07433 952-111

Chefredaktion
PD Dr. Dr. Dr. Oliver Seitz M.Sc. (Implantologie)
oliver.seitz@spitta.de
Dr. Jan-Friedrich Dehner (Implantologie)
jan-friedrich.dehner@spitta.de
Prof. Dr. Georg Gaßmann (Parodontologie)
georg.gassmann@spitta.de

Redaktion
Carmen Bornfleth, Tel. 07420 405216, Fax: 07420 4050578
E-Mail: carmen.bornfleth@spitta.de

Redaktionsbeirat
Dr. Eduardo Anitua, Prof. Dr. Nicole Arweiler Dr. Georg Bayer, Dr. Fred Bergmann, Dr. Robert Böttcher, Dr. Jörg Brachwitz, PD Dr. Dan Brüllmann, Dr. Hermann Derks, Dr. Marcus Engelschalk, Dr. Daniel Engler-Hamm, Prof. Dr. Dr. E. Fischer-Brandies, Dr. Michael Gahlert, Dr. German Gómez-Román, Dr. H.-J. Hartmann, Dr. Michael Hopp, Dr. Werner Hotz, Dr. Hans-Dieter John, Dr. Frank Kistler, Dr. Steffen Kistler, Dr. Heinz Kniha, Prof. Dr. Ralf Kohal, ZTM Heiner Kruse, Prof. Dr. K.-P. Lange, Dr. Philippe D. Ledermann, ZTM Reinhard Lucas, Dr. Ralf Masur, Dr. Robert Nölken, Prof. Dr. Dr. Winand Olivier, RA Björn Papendorf, Dr. Mathias Plöger, Dr. Florian Rathe, Prof. Dr. Dr. Dr. Robert Sader, Kerstin Salhoff, Dr. Dr. Markus Schlee, Dr. Karl-Heinz Schnieder, Dr. Achim Sieper, Dr. Christoph Sliwowski, Prof. Serge Szmukler-Moncler, Dr. Alexander Volkmann, Dr. Clemens Walter, Prof. Dr. Thomas Weischer, Dr. Jörg-Ulf Wiegner, Dr. Walter Wille-Kollmar, Prof. Dr. Murat Yildirim

Anzeigenleitung
Josefa Seydler, Tel. 07433 952-171
E-Mail: josefa.seydler@spitta.de

Anzeigenverkauf
Heike Möller, Tel. 07433 952-356
E-Mail: heike.moeller@spitta.de

Anzeigenservice/Aboverwaltung
Gundula Schwaner, Tel.: 07433 952-325
E-Mail: gundula.schwaner@spitta.de

Jahresabonnement 50 Euro zzgl. MwSt.

Bezugsmöglichkeiten:
Bestellungen nehmen der Verlag und alle Buchhandlungen im In- und Ausland entgegen. Sollte die Fachzeitschrift aus Gründen, die nicht vom Verlag zu vertreten sind, nicht geliefert werden können, besteht kein Anspruch auf Nachlieferung oder Erstattung vorausbezahlter Bezugsgelder.

Leserhinweis/Datenschutz:
Ihre dem Verlag vorliegenden Adressdaten werden unter strikter Einhaltung der Datenschutzvorschriften gespeichert, zur internen Weiterverarbeitung und für verlagseigene Werbezwecke genutzt. Fremdunternehmen werden Ihre Adressdaten zur Aussendung interessanter Informationen zur Verfügung gestellt. Sofern Sie die Speicherung und/oder Weitergabe Ihrer Adressdaten nicht wünschen, so teilen Sie uns dies bitte schriftlich an die Verlagsadresse oder per E-Mail an datenschutz@spitta.de mit.

Urheber und Verlagsrecht:
Für unverlangt eingesendete Manuskripte, Abbildungen und Bücher übernimmt die Redaktion keine Haftung. Mit Annahme eines eingereichten Manuskriptes gehen das Recht der Veröffentlichung sowie die Rechte zur Übersetzung, zur Vergabe von Nachdruckrechten, zur elektronischen Speicherung in Datenbanken oder Internet, zur Herstellung von Sonderdrucken, Fotokopien und Mikrokopien an den Verlag über. Jede Verwertung außerhalb der durch das Urheberrechtsgesetz festgelegten Grenzen ist ohne Zustimmung des Verlages unzulässig. Alle in dieser Veröffentlichung enthaltenen Angaben, Ergebnissen usw. wurden von den Autoren nach bestem Wissen erstellt und von ihnen und dem Verlag mit größtmöglicher Sorgfalt überprüft. Gleichwohl sind inhaltliche Fehler nicht vollständig auszuschließen. Daher erfolgen alle Angaben ohne jegliche Verpflichtung oder Garantie des Verlages oder der Autoren. Sie garantieren oder haften nicht für etwaige inhaltliche Unrichtigkeiten (Produkthaftungsausschluss).
Mit anderen als redaktionseigenen Signa oder mit Verfassernamen gezeichnete Beiträge geben die Auffassung der Verfasser wieder, die der Meinung der Redaktion nicht zu entsprechen braucht. Gekennzeichnete Sonderteile liegen außerhalb der Verantwortung der Redaktion.

Redaktioneller Hinweis:
Unter der Rubrik „Produkt-Highlight" veröffentlichte Artikel wurden mit freundlicher Unterstützung der Dentalindustrie erstellt; die Firmenbezeichnung ist im Beitrag ersichtlich. Die im Text genannten Präparate und Bezeichnungen sind zum Teil patent- und urheberrechtlich geschützt. Aus dem Fehlen eines besonderen Hinweises bzw. des Zeichens ® oder ™ darf nicht geschlossen werden, dass kein Schutz besteht.
Aus Gründen der besseren Lesbarkeit wird auf eine geschlechtsneutrale Differenzierung (z.B. Mitarbeiterinnen/Mitarbeiter) verzichtet. Entsprechende Begriffe gelten im Sinne der Gleichbehandlung grundsätzlich für beide Geschlechter.

Copyright Spitta GmbH,
Gerichtsstand Stuttgart

Druckauflage:
9.500 Exemplare, 7 Ausgaben jährlich, 25. Jahrgang,
zurzeit gilt die Anzeigenpreisliste Nr. 25/2020

Satz
B2H_Werbeagentur, Erlangen
www.b2h-werbeagentur.de

Druck, Verarbeitung, Versand:
F&W MEDIENCENTER, Kienberg

Fachzeitschriften

Praxisnahe Fachinformationen
aus dem zahnmedizinischen und
zahntechnischen Bereich
als Printmagazin oder E-Paper

www.pnc-aktuell.de
www.zmk-aktuell.de
www.dimagazin-aktuell.de
www.ztm-aktuell.de

Komplementär zur **Printausgabe** erhalten Sie
aktuelle Informationen via **Newsletter** oder über die **Online-Portale**

PERMADENTAL – WEIT MEHR ALS NUR KRONEN UND BRÜCKEN.

REALISIEREN SIE MEHR IMPLANTAT-PLANUNGEN.

Der Mehrwert für Ihre Praxis: Als Komplettanbieter für zahntechnische Lösungen beliefern wir seit 35 Jahren renommierte Zahnarztpraxen und Implantologen. Und das in ganz Deutschland.

permadental®
Modern Dental Group

PERMADENTAL.DE
0 28 22 - 1 00 65