www.dimagazin-aktuell.de

DENTALE IMPLANTOLOGIE & PARODONTOLOGIE

05
September 2019
23. Jahrgang
ISSN 1610-9988

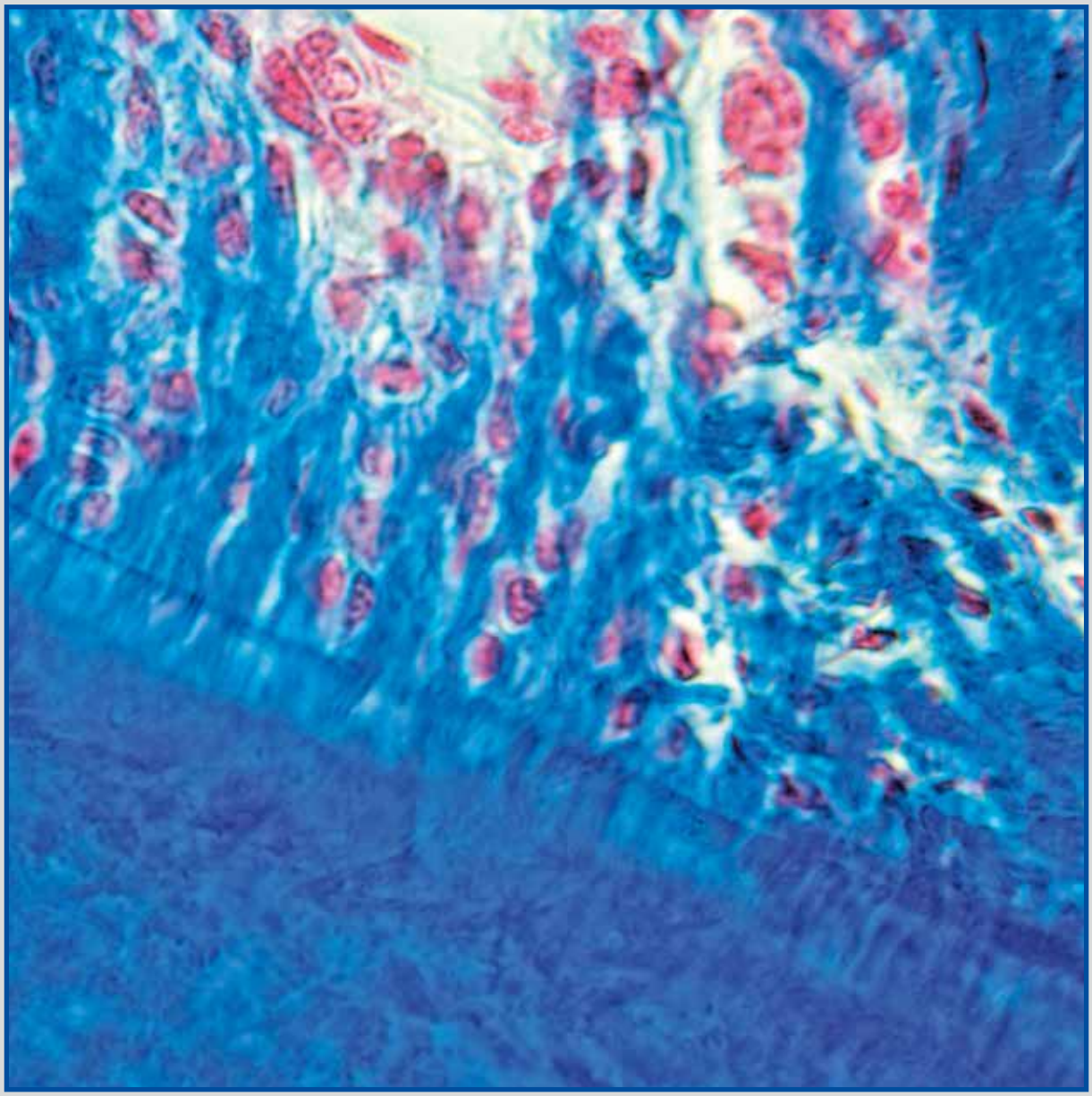

IMPLANTOLOGIE

Periimplantitis – wo stehen wir heute?

PARODONTOLOGIE

Experteninterview zu Emdogain „flapless“

INTERDISZIPLINÄRES

Xerostomie in der zahnärztlichen Praxis

spitta

GMT 60782 DE © Nobel Biocare Services AG, 2019. Alle Rechte vorbehalten. Nobel Biocare, das Nobel Biocare Logo und alle sonstigen Marken sind, sofern nicht anderweitig angegeben oder aus dem Kontext ersichtlich, Marken der Nobel Biocare Gruppe. Weitere Informationen finden Sie unter www.nobelbiocare.com/trademarks. Die Produktabbildungen sind nicht notwendigerweise maßstabsgetreu. Haftungsausschluss: Einige Produkte sind unter Umständen nicht in allen Märkten für den Verkauf zugelassen. Bitte wenden Sie sich an Ihre Nobel Biocare Vertriebsniederlassung, um aktuelle Informationen zur Produktpalette und Verfügbarkeit zu erhalten. Gemäß US-Bundesgesetz darf dieses Produkt nur an Zahnärzte oder auf deren Anordnung verkauft werden. Für die vollständigen Informationen zur Verschreibung, einschließlich Indikationen, Gegenanzeigen, Warnungen und Vorsichtsmaßnahmen ziehen Sie die Gebrauchsanweisung zu Rate.

Nobel Biocare™

Zellen und Oberfläche – hier stimmt die Chemie!

Xeal und TiUltra: zwei neue bahnbrechende Oberflächen, in deren Entwicklung unser jahrzehntelang erworbenes Wissen zum Thema Anodisierung geflossen ist. Wir haben die Oberflächenchemie und Topografie vom Abutment bis zur Implantatspitze neu konzipiert, um auf jedem Niveau eine optimale Gewebeintegration zu erreichen. Damit starten wir nun in die Ära der Mucointegration™.

Die neue Xeal Oberfläche ist jetzt für die On1™ Basis und das Multi-unit Abutment verfügbar. TiUltra wird mit unseren meistverkauften NobelActive® und NobelParallel™ CC Implantaten angeboten.

nobelbiocare.com/surface

„Notre-Dame in Flammen…!“

Liebe Leserinnen und Leser,

Frankreich-Liebhaber oder nicht: Die Kathedrale Notre-Dame de Paris auf der Seine-Halbinsel ist nicht nur aufgrund ihrer schieren Größe ein imposantes Bauwerk, welches die Dächer überragt, sondern neben dem Eiffelturm ein Wahrzeichen der französischen Hauptstadt. Sie ist aber mehr als eine Kirche. Ein Sinnbild für Frankreich. Ein Symbol europäischer Werte. Ist…? War…? Ohne die Ereignisse im vergangenen Frühjahr wäre das Gotteshaus nicht ins Zentrum internationaler Diskussion und Spekulation gerückt.

„Notre-Dame in Flammen…!“ lauteten die Schlagzeilen am Abend des 15. April 2019 sowohl im TV als auch auf den verschiedensten digitalen Kanälen. Ähnlich dem Medienaufkommen am 11. September 2001 konnte die Welt live verfolgen, was sich in Paris zuträgt. Der Feuerwehr gelang es erst nach etwa vier Stunden den Brand der Kathedrale Notre-Dame de Paris auf den hölzernen Dachstuhl zu begrenzen. Die Westfassade mit den Haupttürmen sowie große Teile des Deckengewölbes und die Seitenschiffe und Chorumgänge blieben weitgehend stabil und erhalten. Die Kathedrale ist der Gottesmutter Maria geweiht und wurde in den Jahren von 1163 bis 1345 errichtet. Sie gilt daher als eines der frühesten gotischen Kirchengebäude Frankreichs und ist als UNESCO Kulturerbe weltberühmt. Die Geschichte des Landes spiegelt sich in ihren Mauern wider – sie muss daher als Sinnbild unveränderlicher Werte herhalten.

Wie steht es um die Werteverhältnisse in der Implantologie? Die wesentlichen Grundlagen der Kunst um die Titanschraube und den damit verbundenen Zahnersatz scheinen geklärt. Ist Implantaterfolg also garantiert? Periimplantitis – Phänomen oder Problem? In jedem Fall beschäftigen wir uns in der aktuellen DI DENTALE IMPLANTOLOGIE & PARODONTOLOGIE mit den Ursachen und diskutieren Lösungsansätze.

Die sogenannte „Baseline“ beschreiben unsere Autoren Dr. Frederic Kauffmann und Dr. Matthias Becker in ihrem Artikel “Wo stehen wir?“ Dass die Ursache in der Verbindung Implantat-Abutment liegt und inwieweit die Gestaltung dieser für Periimplantitis verantwortlich ist, lesen wir bei Prof. Dr. Christian Foitzik und Dr. Jan Foitzik aus Darmstadt. Einen Ansatz zur bewussten Auswahl eines Implantatsystems beschreiben Dr. Luise Krüger und Dr. Georg Bayer an einem Fallbeispiel. Scheint das Problem erst einmal behoben, geht es darum, regenerativ tätig zu werden: Ein hochaktuelles Expertengespräch zum Thema Emdogain liefert spannende Fakten. In Sachen Xerostomie werden wir von Dr. Tim Wolff und Prof. Knut Grötz auf einen aktuellen Stand gebracht. Abgerundet wird unsere diesmalige Auswahl an spannenden Artikeln durch wichtige Informationen zur Weitergabe von Rabatten in unserer Rubrik „Recht“ sowie einer Vielzahl von Fortbildungsangeboten, durch die Sie sich den düsteren Herbst und Winter mit dem Licht der Erkenntnis erhellen können.

Herzlichst, Ihre Chefredaktion

PD Dr. Dr. Dr. Oliver Seitz M.Sc.

Dr. Jan-Friedrich Dehner

© iStock/Halfpoint

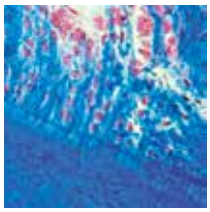

Titelbild:
Unser Titelmotiv zeigt das Parodont und ist bei einem Forschungsexperiment an der zmk bern entstanden.
Mit freundlicher Genehmigung von Prof. Dr. Adrian Lussi, Bern.
Weitere Motive unter www.zahnkunstbilder.ch

IMPLANTOLOGIE

286 Periimplantitis – wo stehen wir?
Frederic Kauffmann, Matthias Becker

294 Periimplantitis und die besondere Bedeutung des Kronenrandes an Implantaten
Jan Foitzik, Christian Foitzik

298 Prävention des Periimplantitis-Risikos durch spezielle Implantatgeometrie
Luise Krüger, Georg Bayer

PARODONTOLOGIE

306 20 Jahre Soft-ILA: Lokalanästhesie ohne Risiken und Komplikationen
Lothar Taubenheim et al.

316 Emdogain „flapless" im Fokus von Parodontologen und Implantologen
Aneta Pecanov-Schröder

MARKTÜBERSICHT

312 Leistungsvergleich Injektionssysteme

INTERDISZIPLINÄRES

320 Xerostomie in der zahnärztlichen Praxis
Tim Wolff, Knut A. Grötz

PRAXISFÜHRUNG

326 Rabatte, Skonti, Rückvergütungen – Was darf der Zahnarzt selbst behalten?
Nadine Ettling

HERSTELLER-INFORMATIONEN

328 Neuprodukte

INDUSTRIE-REPORT

329 Ihr Weg zum Erfolg mit dem Thommen Produkt Konfigurator

330 Prävention periimplantärer Erkrankungen
Dragana Gabrić

334 Cleveres Sortiment für Dentalpraxen von Rundas

335 3. BEGO CLINICAL CASE AWARD

FORTBILDUNG

336 Digitaler Workflow – Fortbildungsreihe von Henry Schein und CAMLOG

337 Fachtage Implantologie 2019 von Dentaurum Implants

338 Wissenschaft und Praxis verbinden – Fortbildung zu Parodontitis und Periimplantitis

339 PERMADENTAL-Filmpremiere „Darum liebe ich meinen Job!"

339 meridol®-Preisverleihung für die besten Bachelorarbeiten

340 Exzellente Fortbildungen mit Zimmer Biomet Dental

341 Zirkonimplantate & digitaler Workflow einfach erklärt

342 Das ITI Curriculum Implantologie macht evidenzbasiertes Wissen greifbar

343 Konzepte auf dem Prüfstand beim PEERS-Jahrestreffen

VERBANDS-NEWS

344 Fit für die Praxis mit dem Trainingscamp der DG PARO

RUBRIKEN

283 Editorial

346 Vorschau / Impressum

LEADING REGENERATION

Geistlich
Biomaterials

Geistlich Fibro-Gide®

Die Innovation für die Weichgewebe-augmentation

Geistlich
THE COLLAGEN EXPERT

Die erste hochporöse, volumenstabile Kollagenmatrix für die Weichgewebeverdickung

Bitte senden Sie mir die Broschüre zu:

☐ Behandlungskonzepte mit Geistlich Fibro-Gide®

per Fax an 07223 9624-10

Geistlich Biomaterials Vertriebsgesellschaft mbH
Schneidweg 5 | 76534 Baden-Baden
Tel. 07223 9624-0 | Fax 07223 9624-10
info@geistlich.de | www.geistlich.de

DI&P 5-2019

Praxisstempel

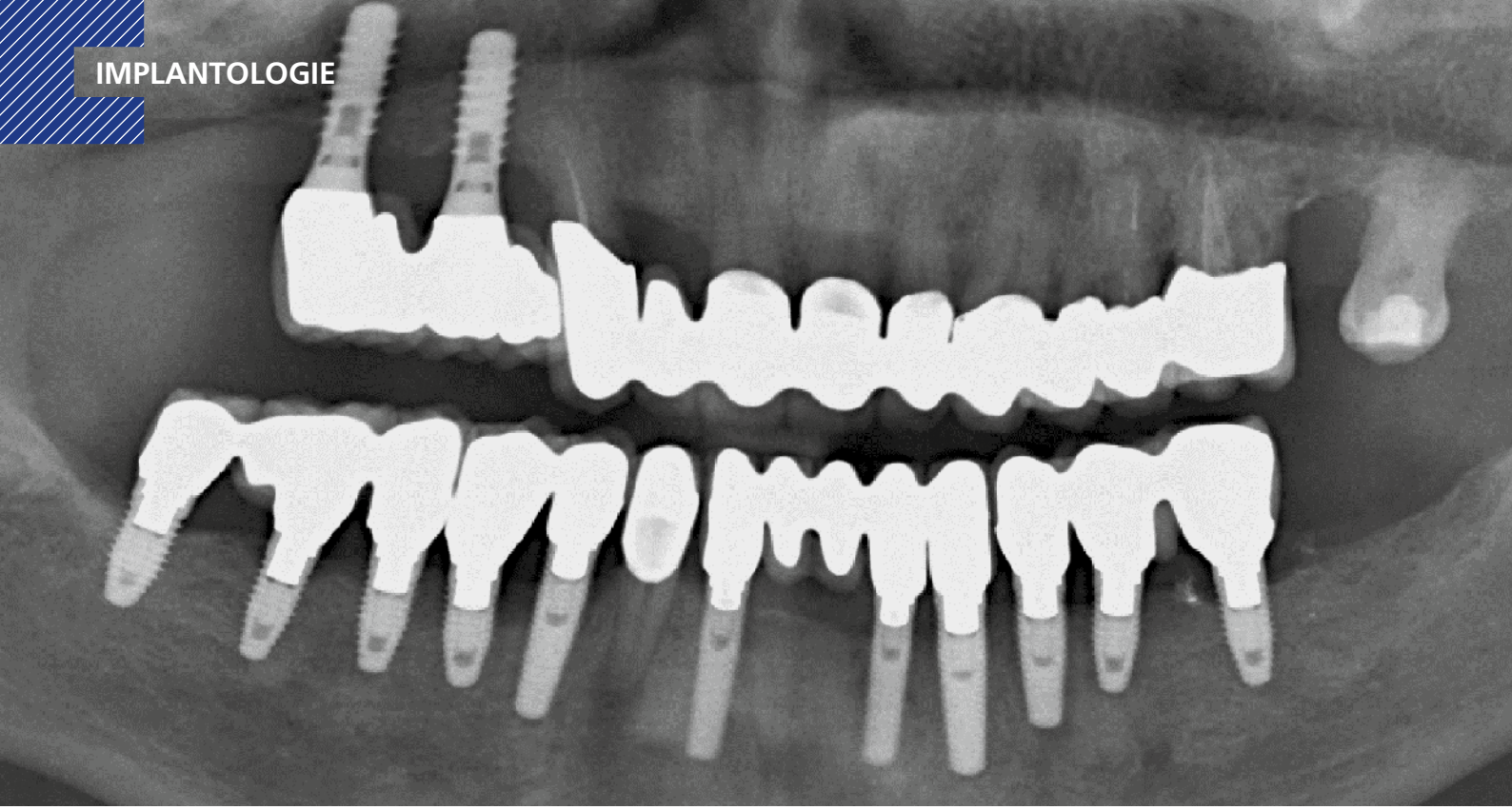

Periimplantitis – wo stehen wir?

Seit den ersten Pionierstudien aus den 60er und 70er Jahren des vergangenen Jahrhunderts konnten viele wissenschaftliche Beweise die sichere Anwendung von Zahnimplantaten mit Langzeitüberlebensraten von über 90 % belegen. Dies hat entscheidend dazu beigetragen, dass sich die dentale Implantologie zu einem Standardverfahren etabliert hat. Jedoch stellt die Behandlung von Komplikationen eine zunehmende Herausforderung dar.

Jährlich werden in Europa 5 bis 6 Mio. Implantate bei Patienten eingesetzt. Akkumuliert ergibt sich eine Zahl von mehreren hundert Millionen eingesetzten Implantaten in den vergangenen Jahrzehnten [19]. Der kommerzielle Erfolg der dentalen Implantologie ist u.a. in den hohen Erfolgs- und Überlebensraten und in der zunehmenden Indikationsvielfalt begründet. Dies führte zu einem steigenden Angebot der Implantathersteller. Deutlich mehr als 100 Fabrikate mit verschiedenen Oberflächenbeschaffenheiten und Materialkompositionen sind mittlerweile kommerziell verfügbar. Dennoch sind die langfristigen Erfolgsraten von Zahnimplantaten nicht so hoch wie ihre Überlebensraten, da Implantate und ihre Restaurationen mechanischen und biologischen Komplikationen unterliegen können [10]. Vor dem Hintergrund der steigenden Zahl an gesetzten Implantaten, der stetigen Weiterentwicklung, der zunehmenden Angebotsvielfalt auf Seiten der Implantathersteller und der immer älter werdenden Patientenschaft ist die Behandlung von Komplikationen eine zunehmende Herausforderung.

Die biologischen Komplikationen beschränken sich in den meisten Fällen auf entzündliche Veränderungen der periimplantären Hart- und Weichgewebe. In den meisten Fällen werden diese entzündlichen Veränderungen durch die Anhaftung eines bakteriellen Biofilmes auf den prothetischen Restaurationen ausgelöst. In seltenen Fällen können diese entzündlichen periimplantären Zustände auch auf nicht Biofilm-assoziierte Erkrankungen, wie z. B. mit dem Riesenzellgranulom, dem pyogenen Granulom oder dem Plattenepithelkarzinom zurückgeführt werden [27]. Im Verlauf dieses Artikels sollen insbesondere auf die Biofilm-assoziierten entzündlichen Veränderungen eingegangen werden.

Wie kann eine Mukositis oder Periimplantitis diagnostiziert werden?

In ihrer ausgeprägten Form dominieren bei der visuellen Inspektion Schwellung, Rötung und eine aufgeweichte Gewebskonsistenz das klinische Geschehen der periimplantären Mukositis. Bei einer geringgradigen Ausprägung ist das wichtigste Merkmal der periimplantären Mukositis die Blutung nach sanfter Sondierung (0,25 N) des periimplantären Sulkus. Besonders bei einer intensiven Sondierungsblutung muss von einer entzündlichen Veränderung ausgegangen werden, während ein dezenter Blutungspunkt auch Ausdruck einer mechanisch verursachten Wunde im angrenzenden periimplantären Bindegewebe sein kann [27]. Da sich das periimplantäre entzündliche Infiltrat nur auf das weichgewebige Durchtrittsprofil beschränkt ist mit der Mukositis kein krestaler Knochenverlust vergesellschaftet [14]. Dazu zählen auch Implantate, die nach der prothetischen Versorgung einen krestalen Knochenverlust aufweisen und im Verlauf der Funktionszeit eine Mukositis entwickeln. Diese initale Knochenremodellation entspricht nicht dem Symptom eines entzündlichen Zustandes, sondern dokumentiert vielmehr die Einstellung des suprakrestalen Komplexes nach prothetischer Versorgung. Dennoch sollte unabhängig von der Wahl des Implantates und der Suprakonstruktion die initiale Knochenremodellation nicht mehr als 2 mm nach 12 Monaten betragen [7, 12] **(Abb. 1)**.

Daher ist eine Zahnfilmaufnahme als radiologische Ausgangsdiagnostik nach Eingliederung der prothetischen Versorgung

empfehlenswert, um den Verlauf der sich anschließenden krestalen Umbauprozesse besser beurteilen zu können.
Der Übergang von einer periimplantären Mukositis zu einer Periimplantitis ist fließend. Aktuell existieren keine klinischen Hilfsmittel, die das Stadium des entzündlichen Zustandes bestimmen können, auch weil die klinischen und histopathologischen Veränderungen der beiden Erkrankungen noch nicht vollständig untersucht worden sind [37].
Wie bei der Mukositis liegt bei der Periimplantitis meist eine vergleichbare klinische Situation vor. Die Symptome werden häufig im Verlauf der prothetischen Funktionszeit durch eine Zunahme der Sondierungstiefen mit Suppurationszeichen begleitet. Charakteristisch für eine Periimplantitis ist aber der marginale Knochenverlust. Es existiert aktuell keine einheitliche Schwelle, welche den initialen, physiologischen Knochenumbau von einem progressiven Knochenverlust eindeutig abgrenzen würde. Aus diesem Grunde sind in der wissenschaftlichen Literatur eine Vielzahl an Definitionen für die Periimplantitis zu finden [8]. Es wird ein Verlust zwischen 0,5 [42] und 4,5 mm [6] beschrieben, ab welchem ein progressiver Knochenverlust angenommen wird. In den letzten 10 bis 15 Jahren bestand allgemeiner Konsens darüber, dass ein progressiver Knochenverlust von ≥ 2 mm innerhalb des ersten Jahres vorliegt. Dies legt nahe, dass Veränderungen in der frühen Phase der prothetischen Versorgung sorgfältig zu dokumentieren sind, wobei der Schwerpunkt auf Sondierungsblutung und Suppuration in Kombination mit dem radiologischen Nachweis eines Knochenabbaus liegt [27]. Der Schwellenwert der Sondierungstiefe an Implantaten, ab welcher ein pathologisches Geschehen vorliegt ist ebenfalls umstritten. Eine Parodontitis liegt ab einer Sondierungstiefe von 4 mm mit Blutung und Attachmentverlust vor [24]. Langzeituntersuchungen haben gezeigt, dass die Sondierungstiefe einer gesunden periimplantären Mukosa nicht immer < 4 mm beträgt, sondern häufig > 4 mm [2] und bis zu 6 mm [21] betragen kann. Höhere Sondierungstiefen an Implantaten werden bereits durch das ortständige Weichgewebsvolumen und durch eine subkrestale Implantatpositionierung begünstigt, ohne dass ein entzündlicher Zustand vorliegen muss [40].

Prävalenz

Die Prävalenz periimplantärer Erkrankungen unterscheidet sich aufgrund unterschiedlicher Falldefinitionen erheblich und lässt sich daher nicht verallgemeinern. Die Prävalenz für die Mukositis wird in einigen Studien zwischen 32 und 48 % und für die Periimplantitis zwischen 10 und 45 % angegeben [10,26]. Bei Rauchern und parodontal kompromittierten Patienten ist die Prävalenz erhöht. Insbesondere die Kombination aus beiden Faktoren führt zu einem erhöhten Mukositis- (3-fach erhöhtes Risiko) bzw. zu einem erhöhten Periimplantitisrisiko (31-fach erhöhtes Risiko) [31]. Daher ist die Prävalenz der biologischen Komplikationen in erheblichem Maße von den untersuchten Patientenkollektiven abhängig.

Risikofaktoren

Schlechte Mundhygiene, eine Parodontitisvorgeschichte und Rauchen sind wichtige Faktoren im Zusammenhang mit periimplantären Erkrankungen [11,17,32]. Die Periimplantitis ist eine entzündliche Erkrankung der periimplantären Gewebe, deren Ursache meist auf eine bakterielle Besiedlung der Implantat- oder Abutmentoberflächen zurückzuführen ist [25]. Die Anhaftung von Bakterien und die Bildung von Biofilmen auf der Implantatoberfläche ist häufig ein erster Schritt für die Entwicklung der Periimplantitis und kann je nach Beschaffenheit der Oberfläche unterschiedlich ausfallen. Einige in-vitro Studien konnten Vorteile von glatten bzw. moderat rauen (S_a: 0,5-1 µm) Oberflächen gegenüber rauen Oberflächen (S_a: 1,1-2 µm) bezogen auf die Biofilmneubildung zeigen [4,35].
In präklinischen Studien wurde ebenfalls gezeigt, dass polierte Oberflächen gegenüber rauen Oberflächen weniger krestalen Knochenverlust aufweisen [3]. Klinische Studien hingegen liefern keine Bestätigung dafür, dass die Inzidenz der Periimplantitis mit der Rauigkeit der Implantatoberfläche zusammenhängt [29]. Die begrenzte Evidenz deutet darauf hin, dass keine starke Korrelation zwischen Oberflächenrauigkeit und Periimplantitisinzidenz besteht [34]. Aus klinischer Sicht können die Faktoren, die eine Periimplantitis begünstigen, in drei Kategorien zusammengefasst werden: chirurgisch bzw. prothetisch getriggerte und Biofilm-induzierte Periimplantitis [5]. Aus chirurgischen Gesichtspunkten sind v. a. folgende Aspekte entscheidend: die dreidimensionale Implantatpositionierung **(Abb. 2)**, Wahl des Implantattypes und die Frage nach der Notwendigkeit von Hart- bzw. Weichgewebsaugmentationen. Während beim Weichgewebe Quantität (Volumen) und Qualität (Keratinisierung) gleichermaßen für die Langzeitstabilität wichtig sind, sind die Anforderungen an das Knochenaugmentat von qualitativer Natur. Beim periimplantären Knochen können aktuell keine Unterschiede zwischen ortständigem und augmentiertem Knochen für das Auftreten von biologischen Komplikationen festgestellt werden [33]. In der zitierten Übersichtsarbeit konn-

Abb. 1: Biofilm-assoziierte Mukositis.

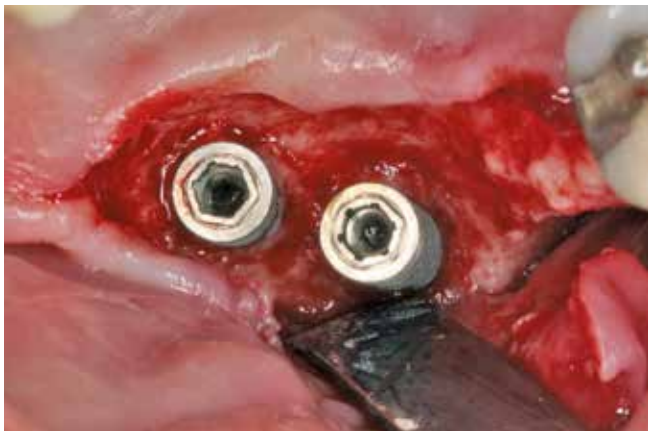

Abb. 2: Periimplantärer Defekt infolge einer Bukkalpositionierung.

te diese Aussage jedoch nicht durch eine Meta-Analyse untermauert werden. Dennoch mehren sich die Meinungen, dass eine fehlgeschlagene Augmentation, also augmentierter Knochen mit einem hohen bindegewebigen Anteil, eine Ursache für eine Periimplantitis sein kann.

Prothetische Aspekte

Aus prothetischer Sicht können zementierte Suprakonstruktionen [20] und konvex gestaltete Abutments [18] das Risiko für biologische Komplikationen erhöhen. Probleme bei der prothetischen Versorgung können meist dann auftreten, wenn der Durchmesser der prothetischen Plattform stark von der Kronenbreite des zu ersetzenden Zahnes abweicht oder ein ausgeprägter skallopierender Weichgewebsverlauf vorliegt. Insbesondere im Molarenbereich steigt das Risiko von periimplantären Zementüberschüssen, wenn konfektionierte Abutments verwendet werden. In diesen Fällen wird der Emergenzbereich während des Zementiervorganges flächig verdrängt, woraufhin sich Zementüberschüsse klinisch und radiologisch nur schwer nachweisen lassen **(Abb. 3)**. Das Risiko für Zementreste steigt besonders in Fällen mit subgingivalen Restaurationsrändern und einem konkaven Emergenzprofil im approximalen und oralen Bereich. Ein Lösungsansatz bieten individualisierte Abutments, die den Durchtrittsbereich von der prothetischen Plattform zur anatomischen Krone unter Berücksichtigung einer paragingivalen Zementierungsfuge realisieren. Ein weiterer Risikofaktor für biologische Komplikationen kann in der Gestaltung des Abutments liegen. Eine Überkonturierung des Abutments führt im Allgemeinen zu einer Weichgewebsrezession, während eine Unterkonturierung den gegenteiligen Effekt bewirkt [41]. Neben dem erhöhten Risiko für eine Weichgewebsrezession kann mit einem stark konvexen Abutmentdesign (> 30 Grad) bei Bone Level Implantaten eine verstärkter krestaler Knochenabbau verbunden sein. In derselben Studie zeigten Soft Tissue Level Implantate unabhängig von dem Austrittswinkel des Abutments hingegen keine Auffälligkeiten beim krestalen Knochenverlust [18]. Ein stark konvexes Durchtrittsprofil kann vermieden werden, indem eine Molarenbreite durch zwei Prämolarenbreiten aufgelöst und mit einer Anhängerkonstruktion versorgt wird. Insbesondere bei posterioren Freiendsituationen sind häufig vertikale Niveauunterschiede zwischen parodontalem Attachment und ortständigem Knochen zu beobachten, die eine Nischenbildung am periimplantären Durchtrittsprofil bei enger Implantatpositionierung zum benachbarten Zahn begünstigt. Durch eine distalisierte Implantatpositionierung mit mesialer Brückengliedgestaltung kann diese Nischenbildung jedoch vermieden werden **(Abb. 4)**.
Grundsätzlichen sollten Suprakonstruktionen immer so konzipiert sein, dass ein ausreichender Zugang für die periimplantäre Sondierung und für Mundhygienemaßnahmen besteht [16]. Überkonturierte implantatgetragene Restaurationen werden aufgrund der Plaqueretention mit einer verstärkten entzündlichen Veränderung in Verbindung gebracht **(Abb. 5)** [39].

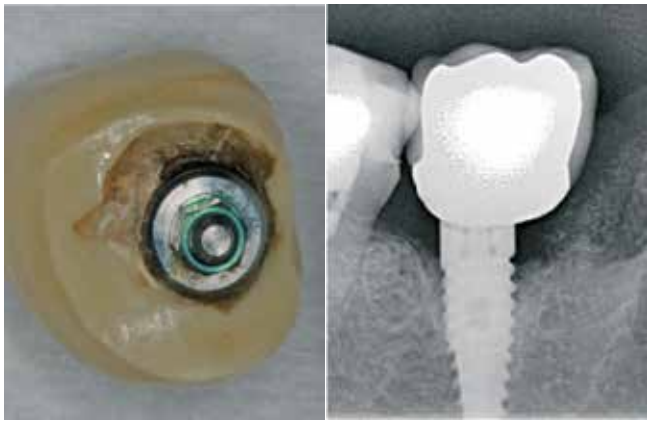

Abb. 3: Periimplantärer Defekt durch eine stark konvexe Abutmentform und Zementüberschüsse hervorgerufen.

Abb. 4: Mesiale Extensionsbrücke.

Inwieweit das periimplantäre Weichgewebe als ein Risikofaktor für die Entstehung einer periimplantären Erkrankung angesehen werden kann, wird wissenschaftlich weiterhin kontrovers diskutiert. Es mehren sich die Daten, dass ein breites Band an fixierter und keratinisierter Mukosa, eine ausreichende Höhe an Vestibulum und ein dicker Phänotyp die Inzidenz von entzündlichen periimplantären Veränderungen und das Auftreten von Weichgewebsrezessionen verringern [22]. Ein eindeutiger Zusammenhang zwischen dem vollständigen Fehlen der keratinisierten Mukosa und einer erhöhten Periimplantitisinzidenz besteht aber nicht. Neben dem Phänotyp des periimplantären Weichgewebes existieren weitere modifizierende Faktoren, die die Entstehung einer Biofilm-assoziierten Entzündung unterstützen können. In der täglichen Praxis gibt die Medikamentenanamnese einen hilfreichen Hinweis. Häufig kann eine entzündliche Schwellung und eine Vermehrung der periimplantären Mukosa in Verbindung mit bestimmten Medikamentengruppen gebracht werden. Dazu gehören, wie von den Gingivopathien bekannt ist, die Gruppe der Antikonvulsiva (Phenytoinpräparate) Immunsuppressiva (Ciclosporine) und Kalziumkanalblocker (Nifedipin, Amlodipin) **(Abb. 6 und 7)**.

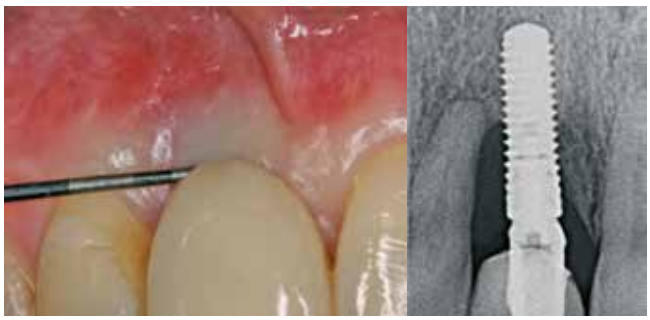

Abb. 5: Periimplantitis mit überhängender Kronenform (sog. Ridge Lap Design) assoziiert.

EXZELLENZ IN DER SOFORTVERSORGUNG

Straumann® BLX

Sicherheit und Vertrauen über die Sofortversorgung hinaus.

DYNAMIC BONE MANAGEMENT

Intelligentes Implantat-Design unterstützt Sofort-versorgungsprotokolle unabhängig von der Knochenklasse

ESTHETIC EASE CONCEPT

Nur eine Verbindung und unterkonturierte Prothetikkomponenten als Lösung für mühelose Ästhetik

ECHTES VERTRAUEN

Untermauert durch langfristige wissenschaftliche Studien für die Technologien Roxolid® Material und SLActive® Oberfläche

Das BLX Implantatsystem vereint ein progressives funktionales Design mit unserem Hochleistungsmaterial Roxolid® und der klinisch erprobten SLActive® Oberfläche – entwickelt für Zuverlässigkeit in allen klinischen Situationen. Innovationen wie das VeloDrill™ System, Straumann® Dynamic Bone Management und unser Esthetic Ease Concept zielen auf signifikante Verbesserungen der chirurgischen und prothetischen Workflows.

Informieren Sie sich bei Ihrem zuständigen Straumann Kundenberater oder besuchen Sie unsere Website unter **www.straumann.com.**

Roxolid®

SLActive®

A0016/de/A/00 03/19

straumann

Abb. 6: Amlodipin assozierte Veränderung der periimplantären Mukosa (PSA s. Titelbild).

Abb. 7: Z.n. nicht-chirurgischer Behandlung und Veränderung der Dauermedikation.

Therapie der perimplantären Mukositis und Periimplantitis

Das frühzeitige Erkennen und die Behandlung der Mukositis hat höchste Priorität im Sinne der Prävention der Periimplantitis. Auch wenn die Mukositisbehandlung nicht in allen Fällen zu einer vollständigen Abheilung (keine Sondierungsblutung) führt, so ist diese im Hinblick auf die Prognose der Implantatversorgung besser und für den Patienten kostengünstiger durchführbar. Das Ziel einer erfolgreichen Mukositis Behandlung liegt in der optimalen und dauerhaften Entfernung des Biofilmes, die als Voraussetzung für die Prävention und Behandlung der periimplantären Mukositis gilt [15]. Für die Mukositistherapie haben sich eine Vielzahl an nicht-chirurgischen Behandlungsprotokollen als effektiv erwiesen. Dazu gehört das mechanische Debridement (Küretten, Ultraschall) in Verbindung mit Pulver-Wasserstrahl Systemen [30] oder lokal adjuvanten Maßnahmen (lokale Antibiotika). Eine Reduktion der periimplantären Entzündungszeichen konnte ebenfalls durch eine nicht-chirurgischen Behandlung in Verbindung mit einer adjuvanten Laserbehandlung (Er:YAG, CO2- oder Dioden-Laser) erzielt werden [23]. Die Studien weisen nicht nur hinsichtlich des Behandlungsprotokolls, sondern auch bei der Anzahl der Behandlungen erhebliche Unterschiede auf. Die zusätzliche orale Einnahme eines Antibiotikums zeigt keinen zusätzlichen klinischen Vorteil bei der Mukositistherapie [13]. Nicht nur die Beseitigung des Biofilmes, sondern auch zusätzliche Risikofaktoren wie Hygienefähigkeit, prothetischer „Misfit" und Rauchen sollten bei der Behandlung der Mukositis berücksichtigt und wenn notwendig korrigiert bzw. abgestellt werden. So vorhersagbar und kostengünstig die Mukositistherapie durchführbar ist so unvorhersagbar und kostenintensiv stellt es sich bei der Periimplantitistherapie dar. Primäres Ziel der Periimplantitistherapie sollte ein möglichst schnelles Einschreiten nach Diagnosestellung sein, mit dem Ziel den weiteren Knochenverlust zu stoppen. Wenn möglich sollte zusätzlich der bereits eingetretene Knochenverlust augmentiert werden. Die Problematik beim fließenden Übergang von periimplantärer Mukositis zu Periimplantitis den „richtigen" Zeitpunkt festzustellen ist nicht einfach. Bis 7 mm Knochenverlust ist eine nicht-chirurgische Periimplantitistherapie noch erfolgversprechend. Ab 7 mm sinkt diese Wahrscheinlichkeit und es sollte nur noch chirurgisch interveniert werden [9,28,36]. Problematisch für den Praktiker ist, dass es die chirurgische Therapie betreffend noch keinen „Gold-Standard" gibt. Einzig das Granulationsgewebe sollte vollständig entfernt und die Implantatoberfläche möglichst vollständig gereinigt werden. Hierfür ist jedes Hilfsmittel recht, denn keine bekannte Variante zeigt signifikante Vorteile gegenüber der anderen.

Ob eine knöcherne Augmentation sinnvoll ist liegt primär am nach der Entfernung des Granulationsgewebes sichtbaren Knochendefekt. Liegt ein eher tiefer Defekt mit nur kleiner Distanz zum Implantat vor sind die Erfolgschancen am besten. Je weniger Wände und je größer die Distanz zwischen Knochen und Implantat desto schlechter ist die Aussicht auf Regeneration [38]. Die Wahl des Knochenersatzmaterials sowie der verwendeten Kollagenmembran spielt eine eher geringe Rolle. Wichtig ist, dass vermeidbare Risikofaktoren mit der chirurgischen Therapie möglichst mit behoben werden. So sollte eine insuffiziente prothetische Versorgung ausgetauscht, das Weichgewebe optimiert und das Recallintervall reduziert werden **(Abb. 8-15)**. ■

Abb. 8: Stegversorgung im OK mit periimplantärem Knochenverlust regio 013 und 023.

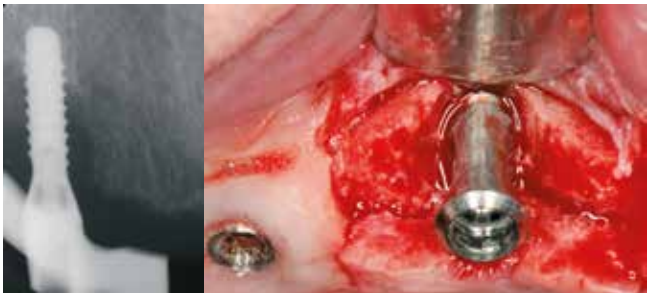

Abb. 9: Horizontaler Knochendefekt regio 013 mit bukkaler und palatinaler Dehiszenz.

Abb. 10: Klinische Verlaufskontrolle ohne Entzündungszeichen 12 Monate nach resektiver Behandlung in regio 013.

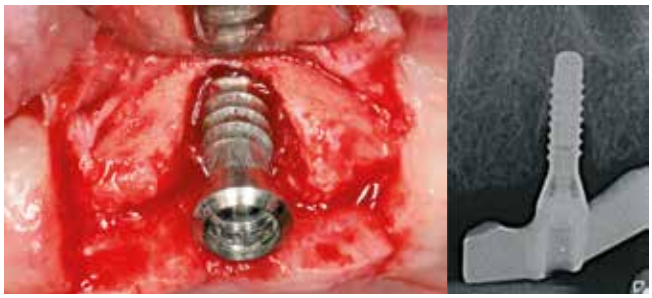

Abb. 11: Approximaler und bukkaler Kombinationsdefekt regio 023.

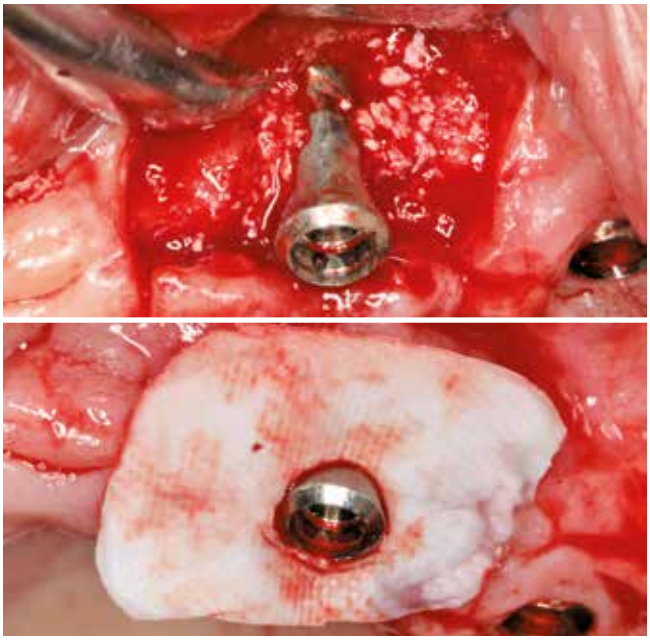

Abb. 12: Z.n. Implantoplastik und Augmentation des approximalen Defektes mit einem langsam resorbierbaren KEM und Abdeckung mit einer kreuzvernetzten Kollagenmembran.

AJONA®

Medizinisches Zahncremekonzentrat
für Zähne, Zahnfleisch und Zunge

Ajona wirkt – auch bei Implantaten.

Kiefer, Zahnfleisch, Implantat – hier konzentrieren sich parodontale Keime, hier entstehen durch mangelhafte Reinigung viele Reizungen und Entzündungen bis zur Periimplantitis.

In diesem Grenzbereich hemmt Ajona die relevanten Leitkeime. Durch die antibakterielle und entzündungshemmende Rezeptur und viele natürliche Wirkstoffe wird das besondere Risiko von Zahnfleischentzündungen und Periimplantitis reduziert.

Ajona ist das medizinische Zahncremekonzentrat
für die tägliche universelle Mundpflege –
speziell auch bei Implantaten.

Pflege-Tipp
für die notwendige
besonders sorgfältige
Mundpflege bei Implantaten:
Ajona auf die Interdentalbürste
geben und Grenzbereich reinigen.

Dr. Liebe Nachf. D-70746 Leinfelden

kostenlose Proben: bestellung@ajona.de

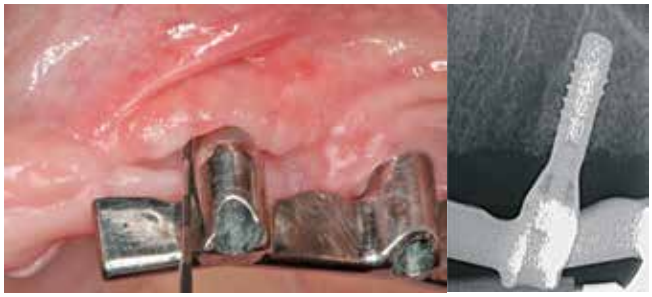

Abb. 13: Klinische Kontrolle 12 Monate nach regenerativer Therapie in regio 023.

Abb. 14: Periimplantäre Mukositis mit Verlust an befestigter, keratinisierter Mukosa.

Abb. 15: Klinische Kontrolle 15 Monate nach Weichgewebsaugmentation mit einem freien Schleimhauttransplantat.

Bilder, soweit nicht anders deklariert: Dr. Kauffmann / Dr. Becker

Dr. Frederic Kauffmann
Universitätsklinikum Würzburg
Abteilung für Parodontologie
Pleicherwall 2
97070 Würzburg
kauffmann_f@ukw.de

Dr. Matthias Becker
Kieferchirurgische Gemeinschaftspraxis
Dr. Stroink und Kollegen
Stresemannstraße 7
40210 Düsseldorf
becker@kieferchirurgie.org

Dr. Frederic Kauffmann

2004 - 2010	Studium der Zahnmedizin an der Julius-Maximilians-Universität Würzburg
2010	Approbation
2011 - 2013	Assistenzarzt in der Praxis Curvadent – Dr. Otto und Kollegen in Hafenlohr
2017	Promotion
2013 - 2018	Wissenschaftlicher Mitarbeiter an der Klinik und den Polikliniken für Zahn-, Mund- und Kiefergesundheit der Universität Würzburg in der Poliklinik für Zahnerhaltung und Parodontologie Abteilung für Parodontologie (Leiter: Prof. Dr. U. Schlagenhauf)
seit Februar 2018	Oberarzt an der Abteilung für Parodontologie (Leiter: Prof. Dr. U. Schlagenhauf) in der Poliklinik für Zahnerhaltung und Parodontologie (Direktor: Prof. Dr. G. Krastl)
1.9.2018 - 31.08.2019	ITI Scholarship im Department of Periodontics and Oral Medicine, University of Michigan, School of Dentistry, Ann Arbor (Chair: Dr. W. Giannobile)

Dr. Matthias Becker

2006 - 2011	Studium der Zahnheilkunde an der Universität Witten/ Herdecke
2011	Staatsexamen
2014	Promotion an der Universität Witten/ Herdecke
2012	Assistenzzahnarzt in der Gemeinschaftspraxis Dres. Mintert, Wiedemann
2013 - 2017	Wissenschaftlicher Mitarbeiter und Teilnehmer am Postgraduiertenprogramm der Zahnärztekammer Westfalen Lippe zum Fachzahnarzt für Parodontologie in der Abteilung für Parodontologie, Witten
seit 2017	Kiefer- und Gesichtschirurgie Stroink und Partner

PREISBEISPIEL

VOLLVERBLENDETES ZIRKON „CALYPSO“

647,- €*

4 Kronen und 2 Zwischenglieder, Zirkon, vollverbl.
(Sagemax, Vita VM 9, Vita Akzent)

*inkl. MwSt., Artikulation, Material, Modelle und Versand

Mehr Lachen. Nutzen Sie die Vorteile des Komplettanbieters.

Der Mehrwert für Ihre Praxis: Als Komplettanbieter für zahntechnische Lösungen beliefern wir seit über 30 Jahren renommierte Zahnarztpraxen in ganz Deutschland. *Ästhetischer Zahnersatz zum smarten Preis.*

PERMADENTAL.DE
0 28 22 -1 00 65

Abb. 1: Über 28 Jahre gesammelte Implantatverluste.

Periimplantitis und die besondere **Bedeutung des Kronenrandes an Implantaten**

Im Rahmen einer retrospektiven Studie wurde aus einer Ansammlung von 1.459 über 28 Jahre gesammelte Implantatverluste bei 216 Implantaten, bei denen die Suprastruktur vorhanden war, die Region der Kronen-Abutment-Verbindung untersucht. Von besonderem Interesse waren die Verbindungsstellen zwischen Abutment und Implantat und zwischen der prothetischen Suprastruktur und Abutment. Eine Analyse der gefundenen Defizite und die möglichen zum Implantatverlust führenden Befunde werden vorgestellt und besondere Empfehlungen abgeleitet.

In einem Zeitraum von 28 Jahren wurden im OPI-Zentrum in Darmstadt aus einer umfangreichen Anzahl von Implantatverlusten 216 Explantate gesammelt, an denen die prothetische Suprastruktur erhalten war **(Abb. 1)**.
Die Explantate stammten nicht nur aus dem eigenen Patientenkollektiv, sondern umfassten auch Behandlungsfälle, die wegen der marginalen bzw. periimplantären Entzündungen an den Implantaten die Praxis aufsuchten. Aus diesem Grund und auch wegen des relativ langen Zeitraums, in dem die Implantatverluste zusammengetragen wurden, waren in zahlreichen Fällen die klinischen Daten unvollständig bzw. nicht mehr ermittelbar, so dass sich die Untersuchung auf die Befunde am Explantat selbst beschränken musste.
Die Ursachen für die Implantatverluste sind vielfältig und die therapeutischen Möglichkeiten werden zum Teil kontrovers diskutiert.
Verschiedene Zusammenhänge zwischen Periimplantitis bzw. Implantatmisserfolgen werden diskutiert, wobei die Ursachen multifaktoriell sein können:

- Tascheninfektion am Implantat mit parodontalpathogenen Keimen
- unzureichende Mundhygiene
- hygieneunfreundlicher Zahnersatz
- ungünstige Knochenqualität
- Fehlbelastung
- Multimorbidität
- Behandlung mit Zytostatika oder Immunsuppressiva
- immunologische Reaktionen („Titanunverträglichkeit“).

Abb. 2: Starker Konkrementbefall an den Implantaten selbst.

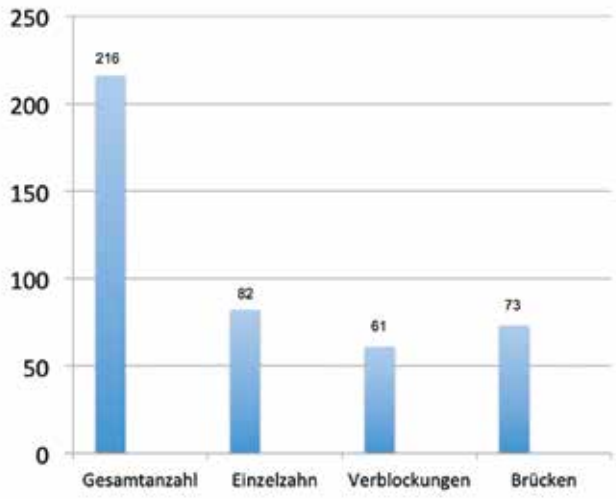

Abb. 3: Verteilung der verlorenen Implantate im prothetischen Verbund.

Natürlicherweise kann anhand der Explantate nur ein für das Erscheinungsbild der Periimplantitis begrenzter Befund erhoben werden, dennoch ergaben sich wertvolle und plausible Hinweise für mögliche Entstehungsursachen für den Implantatverlust.
Soweit die Dokumentation vorlag, konnte in nahezu allen Fällen eine Behandlung der Periimplantitis festgestellt werden, so dass zum Teil umfangreiche therapeutische Versuche unternommen wurden.

An allen verlorenen gegangenen Implantaten sind im marginalen Bereich aller Explantate selbst und unabhängig von der Implantatgeometrie makroskopisch deutlich erkennbare Konkrementablagerungen feststellbar. Relativ wenig Konkrementbefall wurde an maschinierten und keramischen Implantaten vorgefunden **(Abb. 2)**.
Die Problematik der Konkremententfernung vom Implantat im Rahmen einer Periimplantitisbehandlung ist hinreichend bekannt und von den dabei zu erwartenden Ergebnissen nicht zufriedenstellend. Dies liegt daran, dass die Zugänglichkeit zu den befallenen Stellen meist sehr schwierig und teilweise unmöglich ist.

Einteilung in drei Kollektive

In der vorliegenden Untersuchung wurden entsprechend der prothetischen Suprastruktur die verlorenen Implantate in drei Kollektive eingeteilt: Die Verluste umfassten Einzelzahnimplantate, verblockte Kronen teilweise auf zwei bis vier Implantaten oder auch gemischtgetragene Suprastrukturen **(Abb. 3)**.
Da die klinischen Daten nicht in einem ausreichenden Umfang vorlagen, beschränkte sich die Untersuchung auf die Verbindungsstellen zwischen dem Implantat und dem Zahnersatz.

Die Hauptkriterien für die Bewertung der Implantatprognose waren:
- Hygienefreundlichkeit des Zahnersatzes
- exakte Passung des Abutments auf dem Implantat
- Paßgenauigkeit der Implantatkronen auf dem Abutment
- toxische Auswirkungen des Zahnersatzes (Spaltkorrosion)
- auffällige Unterschiede innerhalb der drei Explantatkollektive.

Hygieneprobleme am Implantat

Eine unzureichende Mundhygiene bzw. Erschwernisse der Reinigung der periimplantären Bereiche ist seit vielen Jahren unstrittig eine häufige Ursache für entzündliche Implantatverluste. In allen Fällen von periimplantären Entzündungen gehören die Säuberung der peripilaren Region und die Herstellung günstiger Mundhygiene zu den ersten therapeutischen Ansätzen.
Während des Recalls müssen diese Bereiche besonders kritisch untersucht werden.
Dennoch werden auch heute noch hygieneerschwerende und für eine erforderliche Mundhygiene unzugängliche Plaquenischen im Bereich des Zahnersatzes geschaffen, die unweigerlich zum Implantatverlust durch Periimplantitis führen.
Vielfach sind – wie in **Abbildung 4** zu sehen – sowohl die Mundhygienemaßnahmen durch die Patienten als auch für

Abb. 4: Hygienisch ungünstig gestalteter Zahnersatz: Sattelförmig aufliegende Pontics, massiver Konkrementbefall, Inkongruenzen und Passungenauigkeiten zwischen den Implantaten und den Kronen.

Abb. 5: Schwer zu reinigende vestibuläre Kronengestaltung: Verlängerte faciale Kronenfläche bei ungünstiger Achsstellung der Implantate und schlechte Kronenpassung.

Abb. 6: Hygienisch ungünstige Kronenanlagerung an das Implantat.

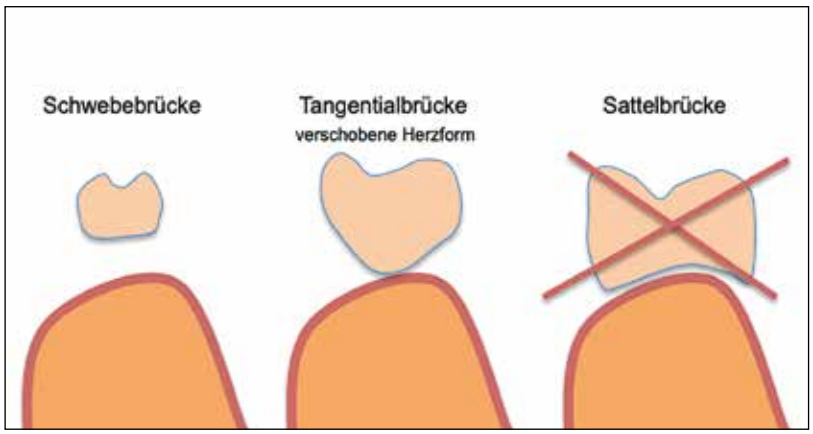

Abb. 7: Die Hauptformen der Ponticgestaltung.

Abb. 8: Ideale Brückengliedgestaltung auf zwei Implantaten.

Abb. 9: Plaque und Spaltkorrosion bei einer verschraubten Mesostruktur.

die Gestaltung des Zahnersatzes nicht zielführend. Es gehört auch zu den Pflichten des behandelnden Zahnarztes, die Patienten über die instrumentellen Möglichkeiten und die verschiedenen Putztechniken zu unterrichten.
Im Rahmen eines regelmäßigen Recall sollte die Mundhygiene überprüft und die Patienten ggf. instruiert und motiviert werden. Werden Plaquenischen an der prothetischen Suprakonstruktion festgestellt, dann sollten sie umgehend beseitigt und die betroffenen Patienten über die Problematik unterrichtet werden. In der Fachliteratur werden zahlreiche Mundhygienekonzepte für Implantatträger angegeben.
Nicht nur am Implantat sondern auch im Bereich der Brückenglieder müssen die Hygieneverhältnisse berücksichtigt werden. Die Krone muss rundherum um das Implantat für Putzmaßnahmen zugänglich sein. In **Abbildung 6** behinderte eine Hohlkehle die Reinigung.
Sattelförmige Brückenglieder sollten bei festsitzenden Suprastrukturen dringend vermieden werden, weil sich dort nach kurzer Zeit Plaque, bakterienhaltiger Biofilm und Zahnstein ansammeln können.
Schwebebrücken sind im Seitenzahnbereich möglich, werden aber wegen der auftretenden Speisebreiretention von den Patienten nur selten toleriert.
Die hygienisch günstigste Gestaltung von Brückengliedern ist die Tangentialform, man bezeichnet diese auch als „verschobene Herzform“ **(Abb. 7 und 8)**.

Ist ein hygienisch ungünstiges Design der Implantatkronen und/oder der Brückenglieder erforderlich, müssen ästhetische Kompromisse oder eine herausnehmbare Brückenkonstruktion hergestellt werden.

Paßungenauigkeit als Ursache für Implantatverluste

Nahezu bei allen Implantaten, bei denen die Suprastruktur entweder verschraubt oder zementiert war, wurden Passungenauigkeiten bzw. Mikrospalten festgestellt.
Diese sind eine bevorzugte Stelle für Plaqueablagerungen und entzündliche Prozesse am Implantat.
Neben den entzündlichen Vorgängen findet in den Mikrospalten eine Lochfraßkorrosion statt, die unvermeidlich periimplantäre Infektionen verursachen kann.
Gerade bei der Spaltkorrosion sind die therapeutischen Ansätze kaum erfolgversprechend, da der Korrosionsvorgang ohne eine Abnahme der Suprastruktur nicht gestoppt werden kann **(Abb. 9)**.
Je größer die Inkongruenzen zwischen dem Implantatabutment und der Implantatkrone, desto heftiger sind die Schäden des periimplantären Gewebes zu erwarten. Die gefrästen Kronen haben eine deutlich bessere Paßgenauigkeit auf den Abutments als gegossene. Dennoch sollten möglichst keine Kronenverschraubungen hergestellt werden, wenn eine sichere Reinigung periimplantär nicht gewährleistet ist.

Fazit

Zweifellos stellt die marginale Kronengestaltung am Implantat eine sehr wichtige Region dar, in der die meisten Ursachen für zahlreiche Implantatverluste und für Periimplantitis zu suchen sind.
Inkongruenzen und für die tägliche Mundhygiene unzugängliche Spalten sind dringend zu vermeiden, da sie in den meisten Fällen zu entzündlichen Problemen führen. Aus diesem Grund ist die Annahme zulässig, dass man bei der Vermeidung der an den untersuchten Explantaten festgestellten Fehlern günstigere Langzeitergebnisse und eine dauerhafte Erhaltung der Implantate erreichen kann. ■

Literaturverzeichnis unter
www.dimagazin-aktuell.de/literaturlisten

Dr. Jan Foitzik
OPI-Zentrum
Nieder Ramstädter Strasse 18 - 20
64283 Darmstadt

Bilder, soweit nicht anders deklariert: Dr. Foitzik

Dr. Jan Foitzik

2004 - 2010	Studium der Zahnmedizin an der Johannes Gutenberg-Universität in Mainz
2012	Promotion zum Thema „Implantatinterface nach Insertion von Keramikimplantaten“
	Nach der Vorbereitungszeit Weiterbildung zum Fachzahnarzt für Oralchirurgie im OPI-Zentrum in Darmstadt
2015	Abschluss

Prof. Dr. Dr. Dr. Christian Foitzik

1969 - 1975	Studium der Medizin und Zahnmedizin an der Johannes Gutenberg-Universität in Mainz; Studium der Biologie an den Universitäten in Mainz und Frankfurt/M.
	Weiterbildung zum Facharzt für MKG an der Universitätsklinik in Mainz
Seit 1980	Niederlassung in eigener Praxis
2010	Berufung als ordentlicher Professor an die Danube Private University in Krems

Zahlreiche Vorträge und Publikationen

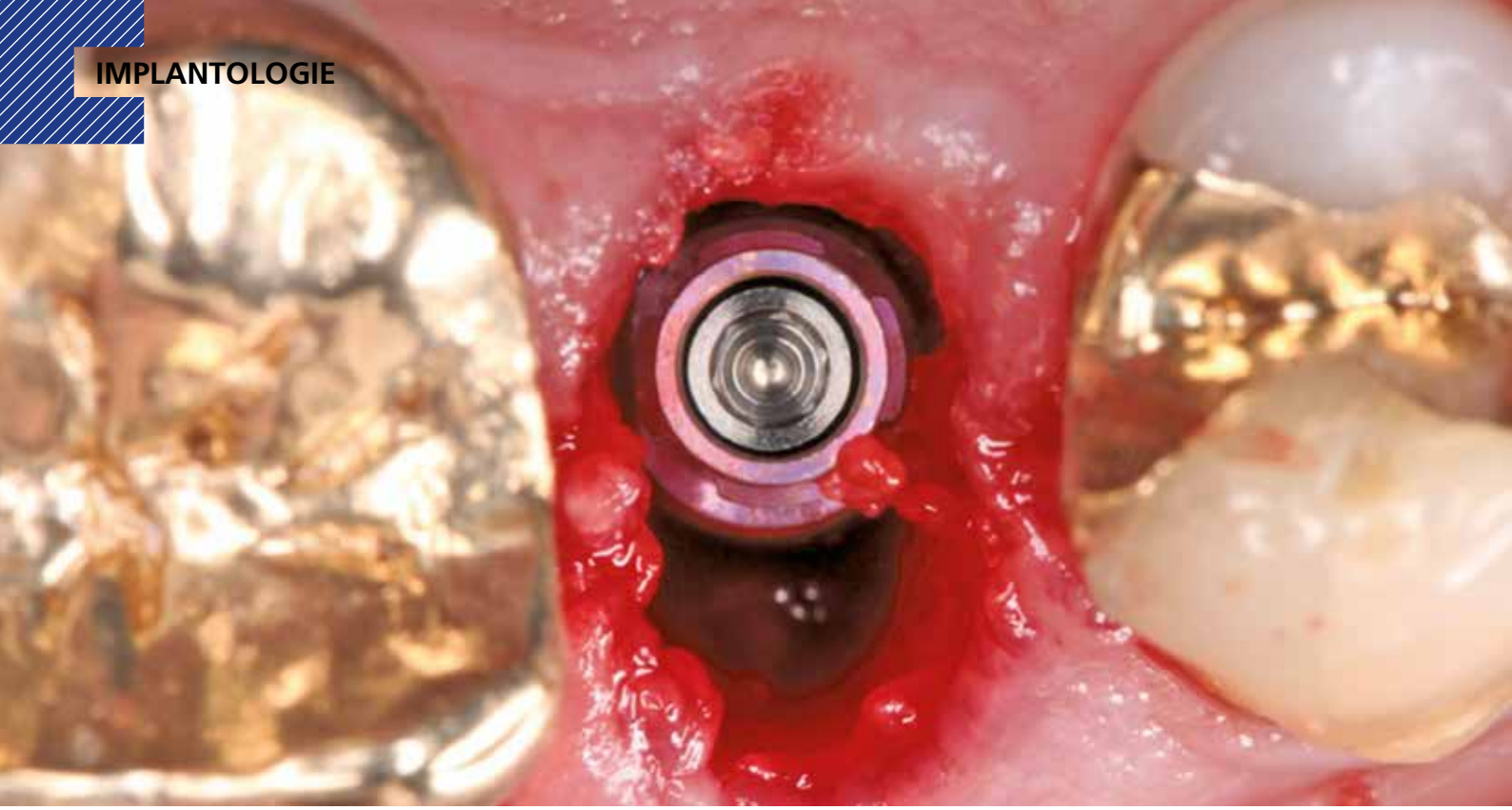

Prävention des Periimplantitis-Risikos durch spezielle Implantatgeometrie

Sofortimplantation eines Prämolaren mit dem SICvantage max

Das Bestreben, das Risiko für eine Mukositis bzw. Periimplantitis bereits von Beginn der Implantattherapie zu reduzieren, setzt u. a. das Verwenden eines entsprechenden Implantatdesigns voraus. Dargestellt wird ein Patientenfall, bei dem die Sofortimplantation mit dem SICvantage max (SIC invent) erfolgt ist. Das Implantatsystem ist aus mehreren Gründen gut für die Periimplantitis-Prävention geeignet. Die Autoren gehen auf einige präventive Faktoren ein und stellen ein im Alltag bewährtes implantatprothetisches Protokoll vor.

Schon seit längerer Zeit wird in der Implantologie dem Vermeiden einer Periimplantitis hohe Aufmerksamkeit gezollt. Ziel ist es, eine Periimplantitis-Therapie gar nicht erst notwendig werden zu lassen. Grundsätzlich setzt eine solche Prävention das Zusammenspiel verschiedener Faktoren voraus, denn bei der Periimplantitis handelt es sich um eine multikausale Erkrankung. Neben den patientenindividuellen Gegebenheiten (z. B. genetische Faktoren, erworbene Faktoren, Umgebungsfaktoren) spielen iatrogene Faktoren wie die Konfiguration bzw. Geometrie des Implantatsystems (z. B. Platform Switch, Implantatoberfläche) und die Vorgehensweise bei der implantatprothetischen Therapie (z. B. Implantatpositionierung, prothetische Versorgung) eine Rolle. Zahlreiche Faktoren beeinflussen die entzündliche Reaktion auf pathogene Mikroorganismen und somit das Risiko einer Periimplantitis. Und auch wenn es im Praxisalltag nicht singulär betrachtet werden kann, liegt in diesem Artikel der Fokus auf dem Implantatsystem und dessen Einfluss auf die Periimplantitis-Prävention.

Durchdachte Chirurgie und Prothetik zur Periimplantitis-Prävention

Unabhängig vom Implantatsystem sind im Vorfeld einer implantologischen Therapie die korrekte Diagnostik und Anamnese des Patienten (Einordnen in Risikogruppen) sowie die Aufklärung über adäquate Mundhygienemaßnahmen elementare Grundlagen. In vielen Situationen muss eine entsprechende Vorbehandlung erfolgen, z. B. zum Erreichen einer Entzündungsfreiheit. Zudem trägt das wohlüberlegte chirurgische und prothetische Vorgehen zum Vermeiden fortschreitender Gewebeverluste sowie einer Periimplantitis bei. Hierzu zählen u. a. die Positionierung des Implantats, das Implantatsystem selbst und die Gestaltung des Zahnersatzes.
Implantatpositionierung: Das Implantat sollte möglichst 1 mm subkrestal positioniert sein, bei einer Sofortimplantation 2 mm.
Beschaffenheit der Implantatoberfläche: Zu raue Oberflächen könnten die Anlagerung von Bakterien begünstigen und sollten daher vermieden werden.
Implantat-Aufbau-Verbindung: Zementieren bedingt das Risiko von Zementresten im Sulkus als Gefahr für das Entstehen einer zementinduzierten Periimplantitis („Zementitis").
Gestaltung Zahnersatz: Hygienefähigkeit beachten.

Um das Risiko einer Periimplantitis zu reduzieren, muss einem pathogenen Biofilm auf der Implantatoberfläche entgegengewirkt werden. Zu bedenken ist, dass im periimplantären Bereich gefäß- und zellarme Bedingungen vorherrschen. Im Gegensatz zum natürlichen Zahn fehlen am Implantat der desmodontale Spalt sowie die Gefäße und Nerven, was mit einer verringerten Vaskularisie-

rung einhergeht. Aus diesen strukturellen Unterschieden resultiert ein geschwächter Abwehrmechanismus in der Implantatregion, was zum schnelleren Verlauf einer Entzündung führen und somit eine Periimplantitis begünstigen kann. Diese und weitere Risiken für eine Periimplantitis lassen sich unter anderem durch ein adäquates chirurgisches und prothetisches Protokoll vermeiden. Anhand eines Patientenfalles wird ein bewährtes Konzept vorgestellt.

Ausgangssituation

Der 67-jährige Patient – pensionierter Zahnarzt – konsultierte die Praxis mit einer stark gelockerten Krone auf dem endodontisch vorbehandelten Zahn 14 **(Abb. 1)**. Eine Wiederbefestigung der alten Krone war nicht möglich. Der Zahn bzw. die Wurzel musste bei einer radiologischen Untersuchung als nicht erhaltungsfähig bewertet werden. Die Verankerung einer prothetischen Neuversorgung war wenig erfolgversprechend. Gemeinsam mit dem Patienten fiel die Entscheidung für die Extraktion des Zahnes und die Sofortimplantation, sofern alle Anforderungen hierfür erfüllt sind. Kontraindikationen für eine Implantattherapie lagen nicht vor.

Extraktion des Zahnes

Nach dem Entfernen der Krone wurde die Wurzel 14 atraumatisch extrahiert. Hierfür diente zunächst ein Periotom, mit dem die parodontalen Fasern vorsichtig durchtrennt wurden. Wie häufig bei endodontisch vorbehandelten Zähnen zu beobachten, war sie in einigen Arealen leicht mit dem Knochen verwachsen **(Abb. 2)**. Nach der behutsamen Extraktion bestätigte ein Abtasten der Alveole die intakte bukkale Knochenlamelle als Grundlage für eine Sofortimplantation **(Abb. 3)**. Hiermit wird ein weiterer Baustein für die Prävention einer Periimplantitis gesetzt. Durch die Extraktion des Zahnes verliert der Bündelknochen seine Funktion und resorbiert. Wird dadurch die vestibuläre Lamelle zu dünn, kommt es im Laufe der Zeit zur Exposition des Implantats und damit zu einem erhöhten Risiko für eine Kontamination. In diesem Fall war die bukkale Knochenlamelle ausreichend stabil, sodass einer Sofortimplantation nichts im Weg stand. Die Alveole präsentierte sich in einer ovalen Form.

Abb. 1: Endodontisch vorbehandelter Zahn 14 soll implantatprothetisch ersetzt werden.

Das SICvantage max und die Periimplantitis-Prävention

Die Geometrie und die Positionierung des Implantats spielen ebenso eine maßgebliche Rolle im „Kampf" gegen die Periimplantitis. Als Implantatsystem wurde im vorliegenden Fall das SICvantage max (SIC invent) gewählt, was im Hinblick auf eine erfolgreiche Periimplantitis-Prävention mehrere Vorteile bietet. Durch seine spezielle Geometrie und die konische Verbindung kann das Implantat vergleichsweise tief inseriert werden. Somit wird die Resorptionsstabilität der Knochenwand forciert. Unterstützt wird dies durch das Platform Switching. Somit hat der Knochen die Möglichkeit, über die Implantatschulter zu wachsen. Es bildet sich eine Art Schutzmanschette, die der Resorptionsprävention dient. Das spezielle Implantat-Abutment-Interface bietet einen effektiven Schutz vor dem Eintritt von Bakterien. Bedingt ist dies durch die konische Implantat-Abutment-Verbindung, welche die Gefahr von Bakterienansiedlungen reduzieren und eine Kontamination weitestgehend verhindern soll. Im krestalen Bereich befindet sich eine Dekompressionszone, die in das integrierte Platform Switching übergeht. Diese konstruktionsbedingten Details fördern laut Hersteller den Erhalt und die Langzeitstabilität der periimplantären Gewebe.

Sofortimplantation

Wie aus wissenschaftlichen Publikationen und klinischen Untersuchungen bekannt, sollte das Implantat im palatinalen Bereich der Alveole platziert werden, um eine Dehiszenz des Knochens im vestibulären Bereich zu verhindern. Die Aufbereitung des Implantatbettes erfolgte mit dem entsprechenden Instrumentarium (SIC invent). Zur Kühlung diente Blut aus der Alveole, was biologische Regenerationsprozesse unterstützt. Beim Verwenden von externer

Abb. 2: Zahn 14 nach Entfernen der gelockerten Krone.

Abb. 3: Ovale Alveole mit intakter bukkaler Lamelle.

Kühlflüssigkeit könnten die adhärenten Zellen und Blutbestandteile weggespült werden. Zudem besteht die Gefahr, dass wachstumsinduzierende Eigenschaften der gewonnenen Knochenspäne zerstört werden.

Inseriert wurde ein SICvantage max mit einem Durchmesser von 4,2 mm und einer Länge von 11,5 mm **(Abb. 4)**, welches mit dem Handstück aus dem Implantat-Shuttle entnommen und mithilfe des Einbringinstruments in das Implantatbett eingebracht worden ist **(Abb. 5)**. Die Implantatschulter schloss nach der Insertion etwa 2 mm unterhalb der bukkalen Knochenwand ab **(Abb. 6)**. Der unvermeidbare Knochenverlust in diesem Bereich (zirka 1 mm) stellt mit einer solchen subkrestalen Platzierung kein Risiko für das Ergebnis dar. Zudem wird dem Knochen die Möglichkeit gegeben,

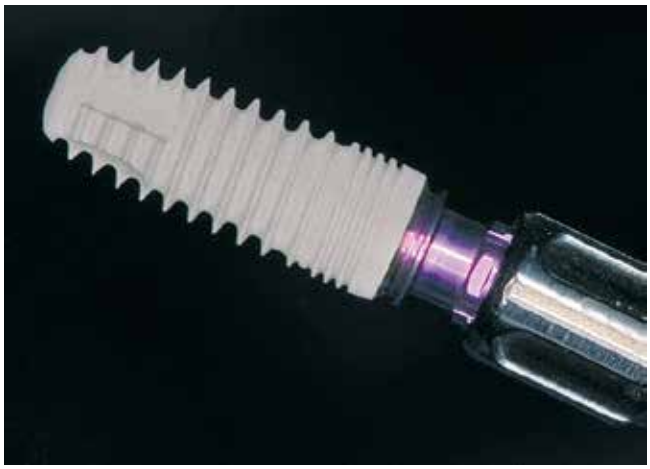

Abb. 4: Das SICvantage max für die Implantation in die Extraktionsalveole 14.

Abb. 5: Insertion des Implantats mit Einbringinstrument.

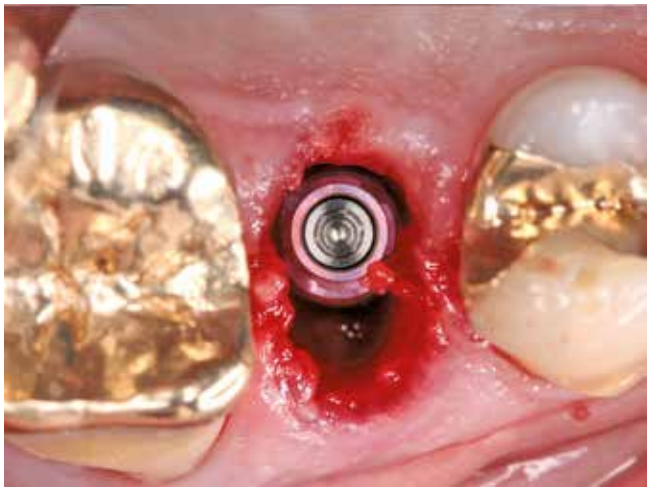

Abb. 6: Das 2 mm subkrestal und in palatinalem Bereich inserierte Implantat.

Abb. 7: Das für die Einheilphase aufgesetzte PEEK-Abutment.

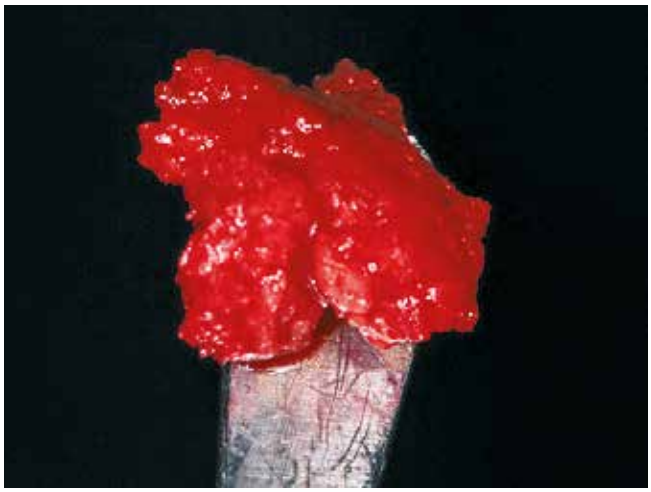

Abb. 8 und 9: Vermischen von während der Aufbereitung gesammeltem Eigenknochen und Knochenersatzmaterial.

Für die optimale PZR und UPT

OXYSAFE® Professional

Aktiv Sauerstoff Booster bei Parodontitis und Periimplantitis

- Anwendung bei Parodontitis und Periimplantitis: Schnelle Reduzierung der Taschentiefe
- Zerstört schädliche anaerobe Bakterien
- Aktive Sauerstofftechnologie beschleunigt die Wundheilung (ohne Peroxid oder Radikale)
- Ohne Antibiotika, ohne CHX

Direkte Applikation in die Zahnfleischtasche

Fortsetzung der Behandlung durch den Patienten zuhause

Cavitron Touch™ Ultraschall-Scaling System

Spüren Sie den Unterschied müheloser Rotation

Eine Weiterentwicklung*, die Ihnen mit jedem Schritt einzigartigen Komfort und Kontrolle bietet:

- Das vollrotierende Steri-Mate 360° Handstück bietet freifließende Bewegungen für das Ultraschall-Insert innerhalb der Mundhöhle.
- Der federleichte Führungsschlauch des ergonomischen Handstücks optimiert und verringert den Widerstand am Handgelenk.
- Die digitale Touchscreen-Technologie bietet eine intuitiv zu bedienende Oberfläche.

SofTip™ – Spezialinstrument für die Implantatreinigung

Für weitere **Informationen** oder einen **Demotermin** rufen Sie uns an unter **+49 (203) 99269-888**.

Dentsply Sirona | HAGER WERKEN

* Neue Technologie im Vergleich zu aktuellen Cavitron-Systemen

© 2016 DENTSPLY International

über die Implantatschulter zu wachsen. Ausgerichtet wurde das Implantat so, dass die Nut mit der Lasermarkierung des „Swiss Cross" (Implantat-Abutment-Verbindung) nach bukkal zeigte.

Für die Abdeckung und Weichgewebeausformung während der offenen Einheilung diente ein PEEK-Abutment, das SICvantage TempCap **(Abb. 7)**. Der Aufbau ist 4 mm hoch und kann für maximal 180 Tage im Mund verbleiben. PEEK als Material ist sehr gewebefreundlich und bietet ideale Möglichkeiten für die Ausformung der Emergenz. Eine Besonderheit des TempCap ist die Fixierung auf dem Einbringpfosten des Implantats. Der Aufbau rastet über ein Snap-in-System – ohne Verschraubung – automatisch auf dem Einbringpfosten ein. Der Spalt zwischen Implantat und bukkaler Knochenwand wurde mit einer Mischung aus Eigenknochen und Knochenersatzmaterial (maxgraft, Botiss) gefüllt **(Abb. 8 bis 11)**. Die bei der Aufbereitung gewonnenen Knochenspäne haben eine starke osteogenetische Potenz, sodass die Osteoblasten zur Bildung von neuem Knochen stimuliert werden.

Definitive Versorgung

Der viermonatigen Einheilzeit folgte das Entfernen des mechanisch verankerten, temporären Aufbaus **(Abb. 12)**. Für das einfache Lösen wurde eine okklusale Perforation mit dem Rosenbohrer an markierter Vertiefung vorgenommen. Nach dem Abschrauben des PEEK-Aufbaus in Verbindung mit dem Einbringpfosten zeigten sich ein gut ausgeformtes Emergenzprofil und eine gesunde Weichgewebesituation mit der gewünschten trichterförmigen Emergenz **(Abb. 13)**. Es ist anzunehmen, dass die reizfreie Weichgewebeheilung auf den PEEK-Aufbau zurückgeführt werden kann. In Vorbereitung der prothetischen Versorgung wurde ein Abformpfosten aufgebracht und eine geschlossene Abformung durchgeführt **(Abb. 14 und 15)**. Der Zahntechniker fertigte anschließend eine auf einer Titanbasis verklebte Keramikkrone an **(Abb. 16)**.

Zementfreie Restauration

Die implantatprothetische Krone mit Aufbau wurde einige Tage später in einem Stück eingegliedert. Da die Verbindung zwischen Implantat und Aufbau für die Prävention einer Periimplantitis ebenso eine Rolle spielt wie die anderen beschriebenen Faktoren, sei auf eine weitere Besonderheit des SICvantage hingewiesen. Das Implantat präsentiert sich wie bereits beschrieben mit einer konischen Implantat-Abutment-Verbindung, die als Morse Taper (Steck-Konus) mit einem sogenannten „Swiss Cross"-Index (SIC invent) gestaltet ist. Die selbsthemmende Verbindung ermöglicht den Effekt einer Kaltverschweißung. Diese durchdachte Konus-Innenverbindung bietet durch die mechanische Selbsthemmung eine hohe Sicherheit gegen Rotations- und Biegebelastung. Zusätzlich sorgt die Indexierung über vier Nuten für eine sichere Positionierung von

Abb. 10: Mit dem Gemisch aufgefüllter Spalt zwischen Implantat und bukkaler Knochenwand.

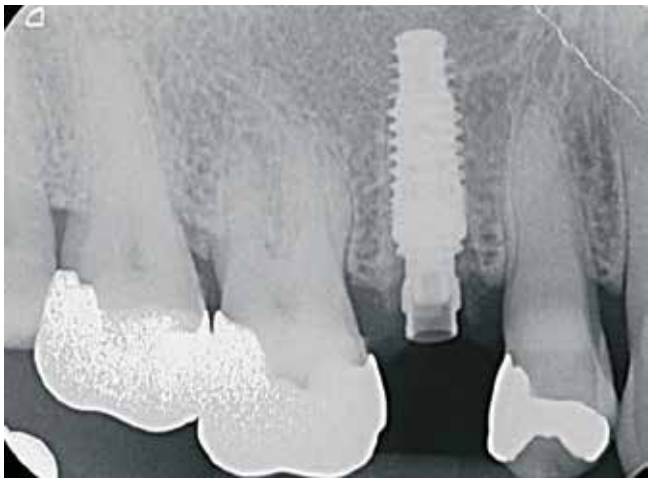

Abb. 11: Röntgenkontrollbild nach der Insertion.

Abb. 12: PEEK-Abutment nach viermonatiger Einheilung.

Abb. 13: Trichterförmige Emergenz und reizfreie Weichgewebe.

Implantat und Abutment. Ohne zu verschrauben oder zu zementieren kann eine belastbare und bei Bedarf lösbare Einheit geschaffen werden. Optional ist ein Verschrauben möglich. In diesem Zusammenhang sei auf die Gefahr von Zementresten im Sulkus als großes Risiko für eine entzündliche Reaktion (Periimplantitis) hingewiesen. Mit der zementfreien Einheit wird dies umgangen.

Theoretisch resultiert bereits aus dem „Aufstecken" der implantatprothetischen Restauration auf das Implantat eine sichere, feste Verbindung – ohne zu zementieren und ohne zu verschrauben **(Abb. 17 und 18)**. In diesem Fall wurde die Implantatkrone auf Wunsch des Patienten zusätzlich verschraubt **(Abb. 19)**. Nach dem Verschließen des Schraubenkanals mit Teflonband und Komposit

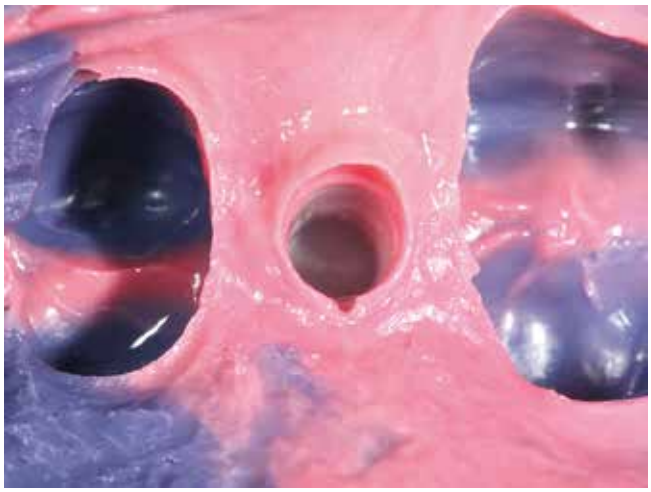

Abb. 14 und 15: Situation mit aufgesetzter Abformkappe und Implantatüberabformung.

Abb. 16a und b: Prothetische Restauration als eine Einheit. Titanbasis mit im Labor verklebter Keramikkrone.

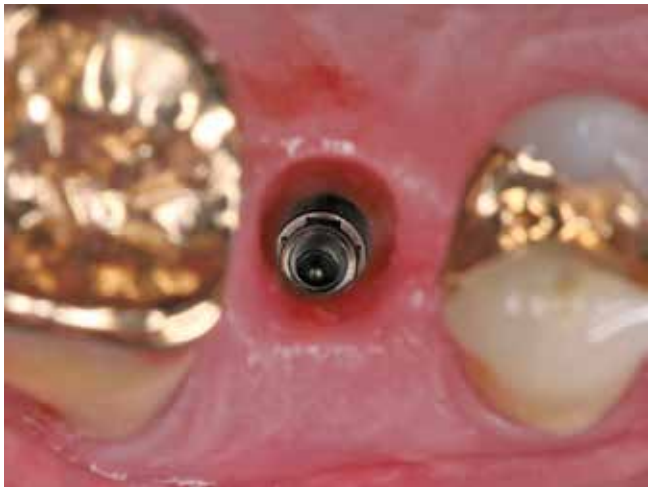

Abb. 17 und 18: Einsetzen der implantatprothetischen Restauration über die selbsthemmende, konische Innenverbindung (zementfreie Eingliederung).

konnte der Patient aus der Praxis entlassen werden **(Abb. 20)**. Er erhielt entsprechende Mundhygieneinstruktionen, wobei er diesbezüglich als pensionierter Zahnarzt zu einer sehr verlässlichen Patientengruppe zählt.

Abb. 19: Implantatkrone in situ. Auf Wunsch des Patienten erfolgte zusätzlich eine Verschraubung.

Abb. 20: Röntgenkontrollbild. Sichtbar ist das Knochenwachstum über die Implantatschulter, dank subkrestaler Platzierung des SICvantange und dessen Geometrie.

Fazit

Der Prävention einer Periimplantitis als multikausale Erkrankung obliegen viele verschiedene Faktoren. Hierzu gehören unter anderem die Geometrie des Implantatsystems sowie die chirurgische Vorgehensweise und die Art der prothetischen Versorgung. Anhand des Patientenfalles wurde ein mögliches Vorgehen bei einer Sofortimplantation dargestellt. Beispielhaft für das Vorbeugen einer Periimplantitis genannt seien:

- Implantatgeometrie / Implantatkonfiguration: SICvantage max (SIC invent)
- Implantatpositionierung: 2 mm subkrestal zum Ausgleich der Knochenresorption nach Extraktion. Der Knochen erhält die Möglichkeit, über die Implantatschulter zu wachsen (s. Abb. 20)
- Platform Switch: für stabiles krestales Knochenniveau um die Implantatschulter
- Konisches Implantat-Aufbau-Interface: zementfreie, selbsthemmende Verbindung.

Zusätzlich zur genauen Risikoanalyse, zum Einhalten der strengen klinischen Vorgaben und zur fundierten Erfahrung des Implantologen ist ein der Indikation entsprechendes Implantatsystem zu wählen. Auch wenn im implantologischen Alltag nicht singulär zu betrachten, wurde daher im Artikel der Fokus auf das Implantatsystem gelegt, welches einige spezifische Besonderheiten bietet, um das Risiko einer Periimplantitis zu minimieren. ■

Dr. Luise Krüger

2010 - 2015	Studium an der Klinik für Zahn-, Mund- und Kieferheilkunde, Universitätsklinikum Carl Gustav Carus Dresden
2017	Promotion
2016	Zahnarztpraxis Krüger und Popp, Chemnitz
2016/2017	Assistententätigkeit in der Gemeinschaftspraxis Dres. Bayer, Kistler, Elbertzhagen, Neugebauer & Kollegen
seit 1/2018	Angestellte Zahnärztin in der Gemeinschaftspraxis Dres. Bayer, Kistler, Elbertzhagen, Neugebauer & Kollegen

Dr. Georg Bayer

1973-1978	Studium der Zahnmedizin an der FU Berlin
1979	Promotion zum Dr. med. dent.
1978-1981	Assistenzzeit in Bayreuth und Tutzing
1981	Niederlassung in Landsberg am Lech
1987	Beginn der implantologischen Tätigkeit
1992	Tätigkeitsschwerpunkt Implantologie
1995	Active Member DGZI
1997	Gemeinschaftspraxis mit Dr. Frank Kistler
2001	Gemeinschaftspraxis mit Dr. Steffen Kistler
2003	Gründungsmitglied der Deutschen Gesellschaft für Orale Implantologie (DGOI)
2006	Beisitzer des Bundesverbands der implantologisch tätigen Zahnärzte in Europa e.V. (BDIZ)
2007	Träger des Ambassador Status des International Congress Of Oral Implantologists (ICOI) (nur vier Implantologen deutschlandweit)
2009	Spezialist für Implantologie der European Dental Association (EDA)

Dr. Luise Krüger | Dr. Georg Bayer
Dr. Bayer & Kollegen
Die Zahnexperten®
Von-Kühlmann-Str. 1
86899 Landsberg am Lech
www.implantate-landsberg.de

Bilder, soweit nicht anders deklariert: Dr. Krüger/Dr. Bayer

Thinking ahead. Focused on life.

MORITA

Der Unterschied liegt im Detail.

Mit dem **Veraview X800** in ungeahnte Bildqualitäten eintauchen.

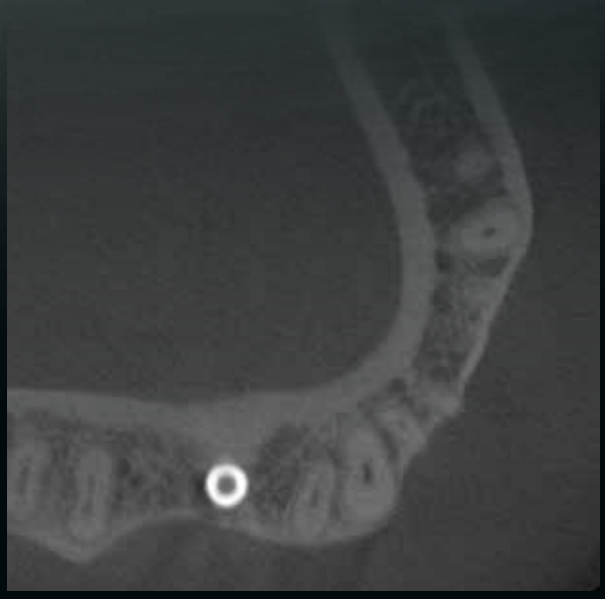

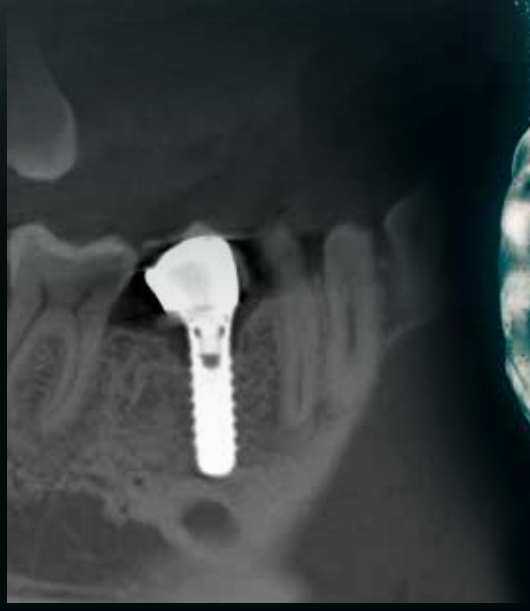

www.morita.de

20 Jahre Soft-ILA: Lokalanästhesie ohne Risiken und Komplikationen

Die Praxistauglichkeit der Dosierradspritze

Die Schmerzausschaltung vor zahnärztlichen Behandlungen ist die Voraussetzung für die Kooperationsbereitschaft des Patienten. Die Komplikationen der weltweit gelehrten und täglich angewandten Methoden der Lokalanästhesie – Infiltrations- und Leitungsanästhesie – sind belastend für Patienten und den behandelnden Zahnarzt. Die medizinisch-technische Entwicklung der letzten 20 Jahre hat einer dritten Lokalanästhesie-Methode die Möglichkeit der praktischen Anwendung geöffnet, der seit mehr als 100 Jahren bekannten „intraligamentären Anästhesie".

Die Ergebnisse der durchgeführten klinischen Studien zeigen, dass diese Möglichkeit der örtlichen Betäubung minimalinvasiv ist und die Risiken und Komplikationen der konventionellen Lokalanästhesie-Methoden nicht gegeben sind.

Einführung

Die lokale Anästhesie gilt als eine der wichtigsten Errungenschaften für die zahnärztliche Tätigkeit, ohne die viele der modernen Behandlungsverfahren nicht möglich wären. Aufwändige Behandlungskonzepte der modernen Zahnheilkunde, z. B. in der Endodontologie, Implantologie oder Parodontologie, lassen sich nur mit ausreichender Schmerzausschaltung erreichen.
Neben der Entwicklung moderner, gut wirksamer und verträglicher Lokalanästhetika waren es die Applikationsmethoden und die ständig weiter entwickelten Injektions-Instrumentarien, die die kontrollierte Schmerzausschaltung in der zahnärztlichen Praxis ermöglichten.

Als 1997 beim Klinikum der Ludwig-Maximilian-Universität München, Poliklinik für Zahnerhaltung und Parodontologie, zur Bewertung der klinischen Eignung der Prototyp der Dosierradspritze *SoftJect* auf dem Tisch lag, öffnete sich eine Tür der zahnärztlichen Schmerzausschaltung, die bis dato verschlossen war: Minimalinvasive Lokalanästhesie ohne Risiken und Komplikationen für die behandelnde Zahnärztin/den behandelnden Zahnarzt und den Patienten.

Hypothese

Alle Publikationen zur Anästhesiemethode der „intraligamentären Anästhesie – ILA" und die veröffentlichten Ergebnisse bis zum Jahre 1998 wurden unter Verwendung der bis dato verfügbaren Injektionsinstrumentarien erarbeitet:

- ILA-Spritzen vom Pistolentyp ohne Druckbegrenzung, z. B. Peri-Press, Ligmaject
- Pistolenspritzen mit Druckbegrenzung bei 90 N, z. B. Ultraject
- Dosierhebelspritzen, z. B. Citoject, Paroject.

Diese ILA-Spritzen haben alle gemeinsam, dass die vom Anwender aufgewandten Kräfte durch integrierte, mehrstufige Hebelsysteme verstärkt werden und das applizierte Anästhetikum unter hohem Druck ins Ligament injiziert wird [16,21].
Seit 1998 steht für intraligamentale Injektionen ein Instrumentarium zur Verfügung, das dem Behandler die Möglichkeit eröffnet, das Anästhetikum ohne Kraft verstärkende Hebel zu applizieren: Die Dosierrad-Spritze **(Abb. 1)**.
Der Anwender hat mit dieser ILA-Spritze die Möglichkeit, die definierte Menge Anästhetikum ins Desmodont zu injizieren und dabei den erforderlichen Druck zur Überwindung des gewebsbedingten Gegendrucks (back-pressure) den anatomischen Gegebenheiten präzise anzupassen.
Es wurde die Hypothese aufgestellt, dass es bei Verwendung der Dosierradspritze unter praxisüblichen Bedingungen möglich ist,

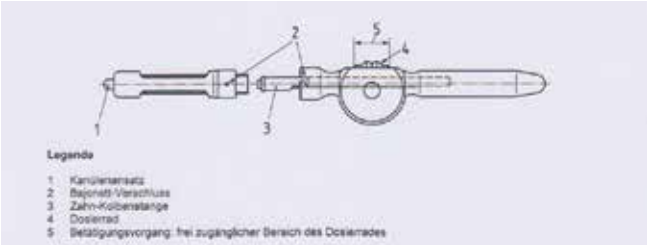

Abb. 1: Design des DIN-genormten Spritzentyps für die IL-A.

intraligamentäre Anästhesien zu erreichen, die den konventionellen Methoden der Lokalanästhesie in der Wirkung adäquat sind, und die in der Literatur beschriebenen ungewünschten Effekte der IL-A weitgehend auf die damals ausschließlich verfügbaren Instrumente zurückzuführen sind.
Besondere Beachtung galt dabei den in der Literatur immer wieder vorgebrachten Bedenken, dass die ILA zu Schädigungen des Parodontiums führen kann [4,6,13,14].

Material und Methode

Für die klinische Anwendung und Bewertung wurde die neu entwickelte Dosierradspritzen *Soft.Ject* verwendet **(Abb. 2)**.
Als Kanülen wurden systemadaptierte ILA-Injektionsnadeln ausgewählt, die einen Durchmesser von 0,3 mm, eine Länge von 13 mm und einen extrakurzen Anschliff hatten.
Wegen der gewünschten Gefäß verengenden Wirkung [Gray, Heizmann, H u.G 1994] wurde als Anästhetika-Substanz Articain mit Adrenalin 1: 200 000 (z. B. *Ultracain* D-S (Sanofi-Aventis) oder *Ubistesin* (3M Espe)) verwendet, was auch üblicherweise für Leitungs- und Infiltrationsanästhesien angewandt wird.
Pro Zahnwurzel wurden ~0,2 ml dieser Substanz in 20 Sekunden appliziert.
Die Kanüle sollte entsprechend der Position des intraligamental zu anästhesierenden Zahnes am Ansatz etwas anguliert werden, für den Oberkiefer nach oben, für den Unterkiefer nach unten **(Abb. 3)**.
Nun kann die Kanüle in den Desmodontalspalt eingeführt werden, etwa 2 bis 3 mm, bis Knochenkontakt spürbar wird. Dann wird das Dosierrad mit dem Daumen zum Kopfteil der Spritze hin langsam bewegt – gegen den interstitiellen Widerstand **(Abb. 4)**.

Abb. 3: Vor der Einführung in den Desmodontalspalt sollte die Kanüle anguliert werden.

Abb. 2: Dosierrad-Spritze SOFT.JECT.

Entsprechend dem Stand der Wissenschaft wurden pro Zahnwurzel ~0,2 ml Anästhetikum in nicht weniger als 20 Sekunden injiziert [2,3,18,20]. Bei zweiwurzeligen Zähnen erfolgten je eine distale und eine mesiale Injektion. Bei einer erforderlichen dritten Injektion – z. B. bei dreiwurzeligen Zähnen – erfolgte die Injektion in die Furkation.
Es wurden Injektionspunkte dicht am Zahnhals gewählt; die Insertion der Kanülenspitze in den Sulcus ist für den Anästhesieerfolg von wesentlicher Bedeutung. Die Kanülenspitze wird entlang dem Zahnhals in einem Winkel von ca. 30° etwa 1-2 mm max. 3 mm in den Sulcus eingeführt, bis sie festen Halt hat.
Während der Injektion sollte die Kanüle mit der freien Hand in ihrer Position fixiert werden. Dem Behandler ist es möglich, den

Abb. 4: Das Dosierrad wird mit dem Daumen langsam in Richtung Kopfteil bewegt.

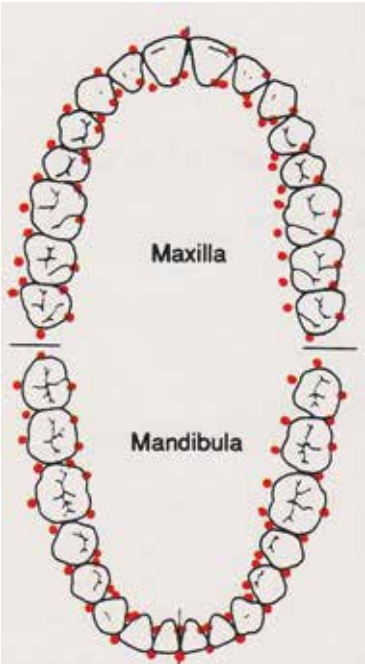

Abb. 5: Die Injektionspunkte liegen dicht am Zahnhals.

anatomisch bedingten Widerstand, der für diese Art der Anästhesie überwunden werden muss, am Dosierrad mit dem Daumen zu ertasten [12] **(Abb. 5 und 6)**.

Ergebnisse

Das *Soft.Ject*-Injektionssystem wurde im Rahmen der Studie unter wissenschaftlicher Leitung der Ludwig-Maximilian-Universität München insgesamt 111 mal angewandt und die Ergebnisse dokumentiert und ausgewertet [12].

99 der insgesamt 111 Anwendungen = 89,2 % waren erfolgreich. Im Vergleich dazu wird die Versagerhäufigkeit bei Leitungsanästhesien in der Literatur mit 15,5 % bis 27,7 % [1,7,8,17], bei der Infiltrationsanästhesie mit 5,8 % bis 26,4 % [1,7,8,17] angegeben. Die Komplettierungen erfolgten durch intraligamentale Nachinjektionen, die in allen Fällen erfolgreich waren.

Als Maß für den „Patientenkomfort" wurde die subjektive Wahrnehmung des Einstichschmerzes erfragt. Drei Patienten empfanden einen Einstichschmerz bei der Insertion der Kanülenspitze in den Desmodontalspalt, 97,3 % der Patienten empfanden die intraligamentale Injektion als „normal" [12].

Bei einer offenen Frage zu Vor- und Nachteilen des neuen Injektionsgerätes wurden vor allem der ausbleibende Einstichschmerz, die geringe Ausdehnung der Anästhesie und die kurze Dauer häufig als positive Eigenschaften beurteilt. Die lange Injektionsdauer und Leckagen des Anästhetikums in der Mundhöhle wurden negativ erwähnt.

Mit zunehmender Gewöhnung des Behandlers an die Dosierradtechnik nahm die Fähigkeit zu, die individuellen anatomischen Gegebenheiten des Patienten im Daumen zu spüren und den aufzubauenden Injektionsdruck sensibel anzupassen [12].

Das durchschnittlich injizierte Volumen belief sich auf ca. 0,7 ml pro Zahn, pro Wurzel etwa 0,2 ml Anästhetikum.

Die Anästhesiedauer wurde nicht klinisch bestimmt, sondern auf dem Patientenbogen vom Patienten selbst angegeben. Individuell wurden sehr unterschiedliche Zeitangaben gemacht, Mittelwert 78 Minuten.

Diskussion

Ein Vorteil der ILA, die begrenzte lokale Ausdehnung der Betäubung, wird als Möglichkeit zur diagnostischen Abklärung von nicht lokalisierbaren pulpitischen Schmerzen proklamiert [12,15,22]. Dies sollte im Rahmen der vorliegenden Arbeit mit dem *Soft.Ject* ebenfalls untersucht werden.

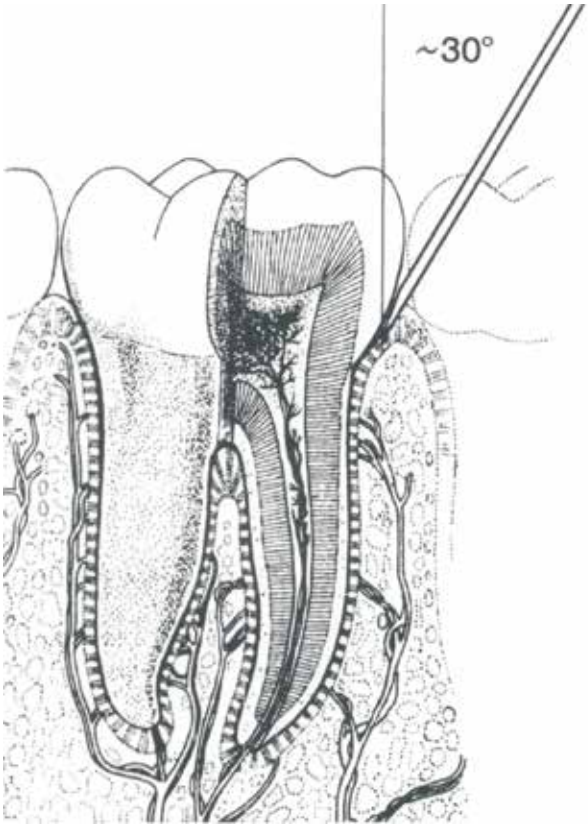

Abb. 6: Zur Injektion wird die Kanülenspitze etwa 1–2 mm max. 3 mm in den Parodontalspalt eingeführt.

In sechs Fällen wurde bei der Konstallation einer Pulpitis mit gleichzeitigen Lokalisierungsschwierigkeiten sowohl durch den Patienten als auch klinisch durch den Behandler der richtige Zahn identifiziert, so dass nach Abschluss der Behandlung keine Schmerzen mehr aufgetreten sind.

Wichtig war, das injizierte Volumen möglichst gering zu halten, um eine lokale Ausbreitung der Wirkung auf benachbarte Zähne zu vermeiden.

Neben der Wirksamkeit der ILA mit dem *Soft.Ject* sind auch die nicht erwünschten Wirkungen von Interesse.

Der Haupteinwand gegen die ILA – vor allem von Parodontologen postuliert – ist die Gefahr der Schädigung des Zahnhalteapparates. Diese besteht aufgrund des direkten Einstichs in das Parodontium, vor allem aber wegen des teilweise extrem hohen Applikationsdrucks, mit dem bisher injiziert wurde – mit den Hebelspritzen. Daher halten auch heute noch einige Autoren die ILA nur nach Versagen herkömmlicher Anästhesiemethoden für angebracht. Richtig ist, dass durch die Anwendung eines hohen Druckes und durch das Nadeltrauma an Gingiva und Alveolarknochen eine Entzündung mit Anwesenheit typischer Entzündungszellen erzeugt werden kann [13,21]. Diese ist begleitet von leichten Parästhesien, die nur von kurzer Dauer sind und im Regelfall folgenlos ausheilen [6].

Schwerwiegende Erscheinungen, z. B. Nekrosen an der Gingiva u. ä. wie bei *Faulkner* [4] oder zum Teil starke Klopfempfindlichkeit oder pulsierende Schmerzen bei *Einwag* [2,3] wurden mit

dem *Soft.Ject* in unserer Studie nicht beobachtet. Das ist wohl auf die Verminderung des Injektionsdrucks bei Verwendung dieses Spritzensystems zurückzuführen.
Messungen ergaben, dass der Faktor Zeit beim Aufbau des Druckes von großer Bedeutung ist. Je langsamer die Injektion, desto geringer der Gegendruck, der überwunden werden musste. Mit einer 0,3 mm Kanüle appliziert, war bei einer Injektionszeit von ~25 Sekunden für eine Menge von 0,2 ml der aufzubauende Druck <0,09 MPa (MegaPascal = 1 N/qmm oder 0,1 bar) [20].
Befürchtungen, die Pulpa könne einen durch Druck oder durch den Vasokonstriktor bedingten Schaden erleiden [21], wurden nicht bestätigt. In unseren Untersuchungen traten keine Anzeichen für eine ILA-induzierte Pulpitis auf.

Akzeptanz und Bedienerfreundlichkeit

Die schnelle und unproblematische Durchführung der Lokalanästhesie ist für Patient und Behandler gleichermaßen von großer Bedeutung. Die Form der Spritze und der folgende Einstichschmerz können Auslöser für die Entwicklung „Angst vor der Spritze" sein, die sich bis zu einer Spritzenphobie steigern kann. Im Rahmen dieser Studie sollte auch die Akzeptanz des *Soft.Ject* und der Methode der ILA bei den Patienten betrachtet werden.

Das Aussehen des Injektionsgerätes beurteilten 96,2 % der Patienten positiv; die grazile, nicht spritzenähnliche Form wurde als nicht furchteinflößend empfunden.
Der zweite wichtige Punkt im Zusammenhang mit der Angst vor Spritzen ist der Schmerz selbst, der durch den Einstich der Injektionsnadel in das Gewebe ausgelöst wird. 23 Patienten (20,7 %) empfanden einen geringen Einstichschmerz.
Durch den geringen Einstichschmerz und ohne psychisch-optische Einflussnahme ist somit die Wahrscheinlichkeit gering, mit dem *Soft.Ject* eine Spritzenphobie zu erzeugen. Dies wird bestätigt durch die Aussage, dass 94,6 % der Patienten den *Soft.Ject* wieder anwenden lassen würden.
Für den Behandler war es erforderlich, sich mit der neuen Technik, mit dem *Soft.Ject* zu injizieren, vertraut zu machen. Sie konnte leicht erlernt und problemlos in den Behandlungsablauf integriert werden.
Einen entscheidenden Vorteil bietet der *Soft.Ject* im Vergleich zu den Pistolen- und Dosierhebel-Injektionsgeräten, die auch bei stärkeren Gewebswiderständen durch die Erzeugung hoher Druckspitzen die Injektion ermöglichen und dadurch am Ende druckbedingte Schäden hervorrufen. Der *Soft.Ject* erlaubt es durch seine direkte Kraftübertragung nicht, bei sehr hohen Widerständen schnell ein größeres Volumen Anästhetikum zu applizieren. Somit beugt er möglichen Folgen eines

* Bei entsprechender Indikation
** Anwendung z. B. mit Ultraject®, Uniject® K, Uniject® K Vario oder Uniject® VA Edelstahl. Siehe Gebrauchsinformation
1 Fachinformation Ultracain® D ohne Adrenalin. Stand April 2017.
2 Fachinformation Ultracain® D-S, D-S forte. Stand Dezember 2018.
3 Kämmerer PW. Oral Surg Oral Med Oral Pathol Oral Radiol. 2012; 113: 495–499.
4 Kämmerer PW, Scholz M. Intraligamentäre Anästhesie mit adrenalinfreiem Articain. ZWP. 6/2017.
5 Daubländer M et al. Differenzierte Lokalanästhesie – ein praxisnaher Leitfaden. Dental Magazin. 2016; 34(8): 42–47.

Ultracain® D ohne Adrenalin.
Wirkst.: Articainhydrochlorid. **Zusammens.:** *Arzneil. wirks. Bestandt.:* 1 ml Injektionslösung enth. 40 mg Articainhydrochlorid. *Sonst. Bestandt.:* Na-chlorid, Wasser f. Injekt.-zw., Na-hydroxid u. Salzsäure 36 % (zur pH-Einstellung). **Anw.-geb.:** Infiltrations- u. Leitungsanästhesie i. d. Zahnheilkunde. Eignet sich vor allem für kurze Eingriffe an Pat., d. aufgrund bestimmter Erkrank. (z. B. Herz-Kreislauf-Erkr. od. Allergie gg. d. Hilfsst. Sulfit) kein Adrenalin erhalten dürfen sowie z. Injekt. kleiner Volumina (Anwendung i. d. Frontzahnregion, im Ber. d. Gaumens). **Gegenanz.:** Überempfindl. geg Articain od. and. Lokalanästhetika v. Säureamid-Typ. Schwere Stör. d. Reizbildungs- od. Reizleitungssystems am Herzen (z. B. AV-Block II. und III. Grades, ausgeprägte Bradykardie), akut dekompens. Herzinsuff., schwere Hypotonie. Intravenöse.-Anw. kontraindiziert. **Vorsichtsmaßn. u. Warnhinw.:** Strenge Indikat.-stellg. b. Pat. m. Cholinesterasemangel, (cave verlängerte/u. U. verstärkte Wirkung). Bes. Vorsicht b. Angina pect., Arteriosklerose, Störg. d. Blutgerinnung, schw. Nieren- od. Leberfktstörg, anamnest. bek. Epilepsie. Injektion in entzündetes Gebiet sollte unterbleiben. Von Inj. in entzünd./infiz. Gebiet wird abgeraten. Dos. so niedrig wie mögl. halten. Injekt. sorgf. i. 2 Ebenen aspirieren, um intravasale Injekt. z. vermeiden. Das AM ist nicht geeignet für länger dauernde Eingriffe (über 20 Minuten) sowie für größere zahnärztlich-chirurgische Eingriffe. Solange keine Nahrung aufnehmen, bis Wirkg. abgeklungen ist. Betreuer kl. Kdr. auf Risiko von Weichteilverletzungen hinweisen (verläng. Taubheitsgefühl). Enthält Natrium (< 1 mmol/23 mg). Additive Wirkg. am kardiovaks. System u. ZNS bei Komb. verschiedener Lokalanästhetika. Reaktionsvermögen! **Schwangersch. u. Stillz.:** Strenge Nutzen-Risiko-Abwägung. Bei kurzfrist. Anw. Unterbrechung des Stillens i. d. R. nicht erforderl. **Nebenw.:** *Immunsyst.:* nicht bek.: allerg./allergieähnl. Überempfindl.-reakt. (ödemat. Schwellg, Entzündg. a. d. Injekt-stelle, Rötung, Juckreiz, Konjunktivitis, Rhinitis, Gesichtsschwellung, Angioödem, Glottisödem m. Globusgef. u. Schluckbeschw., Urtikaria, Atembeschw. bis anaphylakt. Schock). *Nerven:* häufig Parästhesie, Hypästhesie, gelegentl. Schwindel, Häufigk. nicht bek. (dosisabhängig) ZNS-Störg. (Unruhe, Nervosität, Stupor, Benommenh. b. Bewusstseinsverlust, Koma, Msklzittern und – zucken bis generalis. Krämpfe, Nervenläsionen (Fazialisparese, Vermind. d. Geschmacksempfindl.) *Augen:* nicht bek. Sehstörungen, i. Allg. vorübergeh. *Herz/Gefäße:* nicht bek.: Hypotonie, Bradykardie, Herzversagen, Schock (u. U. lebensbedrohl.). *GIT:* häufig Übelk., Erbrech. **Verschreibungspflichtig.**
Sanofi-Aventis Deutschland GmbH, 65926 Frankfurt am Main.
Stand: April 2017 (SADE.AREP.17.06.1652)

1901_ULT_C – SADE.AREP.19.04.0911

OHNE FÜR ALLE.*,1

Ultracain® D ohne Adrenalin

Lokalanästhesie pur – mit Ultracain® D ohne Adrenalin:
Machen Sie sich frei von allem, was Sie nicht brauchen.

Ultracain® D ohne Adrenalin bietet Ihnen:
- Mehr Individualität – auch für den Einsatz bei Risikopatienten[1,2]
- Tiefe Wirkung bei Standardeingriffen mit kurzer Anästhesiedauer[1,3]
- Für alle drei gängigen Spritzentechniken geeignet**,[4,5]

SANOFI

unkontrollierten und ungeduldigen Verhaltens bei der ILA vor. Die direkte Kraftüberleitung vom Dosierrad auf die Kolbenstange – ohne zwischengelagerte Hebel – ermöglicht ein außerordentlich gutes Empfinden. So waren die Druckveränderungen spürbar, die Huber [9] durch Druckmessung und Darstellung in verschiedenen Diagrammen beschreiben konnte.
Zu schnelles – und damit mit zu hohem Druck – Injizieren führt zu einem Auslenken des Zahnes in der Alveole, da während der Injektion ein Flüssigkeitsvolumen in einen Raum gepresst wird, der bereits vollständig ausgefüllt ist. Da Flüssigkeiten inkompressibel sind, kann es bei zu schneller Injektion zu einer Dehnung des Alveolarfaches oder einer Verlagerung des parodontalen Flüssigkeitspolsters nach Art eines hydraulischen Druckausgleichs kommen [9].
Die Folgen können die in der Literatur beschriebenen – reversiblen – ungewünschten Effekte wie Elongationsgefühl, Druckschmerz oder Vorkontakte nach Abklingen der intraligamentären Anästhesie sein.

Schlussfolgerung

Mit dem *Soft.Ject* erscheint es – nach den gesammelten Erfahrungen während unserer Studie – unmöglich, einen druckbedingten Schaden am Parodont zu verursachen.
Abschließend kann gefolgert werden, dass sich der *Soft.Ject* als Injektionsgerät für die intraligamentäre Anästhesie bewährt hat. Vor allem der verminderte Injektionsdruck, der mit dem *Soft.Ject* erreicht wird, stellt einen Vorteil in Bezug auf mögliche Schäden am Parodont dar, wobei die gleiche Erfolgsquote zu erzielen ist, die in der Literatur für ältere Hochdruckgeräte beschrieben war. Die intraligamentäre Anästhesie kann – bei Verwendung des *Soft.Ject*-Injektionssystems – als gleichwertige Anästhesiemethode neben Leitungs- und Infiltrationsanästhesie auch bei Maßnahmen der Zahnerhaltung eingestuft werden.
Gestützt auf die Ergebnisse der Studie der Ludwig-Maximilian-Universität München und die praktischen Erfahrungen mit den Dosierradspritzen wurde die intraligamentäre Anästhesie als primäre Methode bei allen in Betracht kommenden Indikationen den Patienten als Alternative der Leitungs- und der Infiltrationsanästhesie den Patienten vorgeschlagen. Die meisten entschieden sich für die ILA – ohne die Risiken und Komplikationen der konventionellen Methoden der dentalen Schmerzausschaltung [10]. ■

Literaturverzeichnis unter
www.dimagazin-aktuell.de/literaturlisten

Lothar Taubenheim
Am Thieleshof 24
40699 Erkrath
E-Mail: LT.Lothar.Taubenheim@t-online.de

Bilder, soweit nicht anders deklariert: Lothar Taubenheim

Prof. Dr. med. dent. Christoph Benz

1996	Professur für Zahnerhaltung an der Ludwig-Maximilians-Universität München
2003	Vizepräsident der Dt. Gesellschaft für Altersmedizin
2005	Deutscher Präventionspreis
2005	Wrigley-Prophylaxepreis
2010 - 2014	Präsident der Bayerischen Landeszahnärztekammer
seit 2011	Vizepräsident der Bundeszahnärztekammer

Dr. med. dent. Wolfgang Bender

Studium der Zahnmedizin in Bonn und Düsseldorf

1968	Approbation
1970	Promotion zum Dr. med. dent.
1972 - 2009	Niederlassung in eigener Praxis in Düsseldorf.

- seither diverse zahnärztliche Vertretungen in mehreren Praxen
- kontinuierliche Applikation der intraligamentären Anästhesie als primäre Methode der Schmerzausschaltung und Diagnostik
- Dozent am Zentrum für Implantatdiagnostik ZID, Düsseldorf, Schwerpunkt Optimierung der Praxisorganisation
- Medizinjournalist VMWJ mit den Schwerpunkten zahnärztliche Lokalanästhesie und Praxisorganisation
- Fachreferent zur Thematik minimalinvasiver Schmerzausschaltung in der Zahnheilkunde bei zahnärztlichen Fortbildungsveranstaltungen

Dr. med. dent. Michael Marshall, München

1992 - 1997	Studium Zahnmedizin
1998 - 1999	Assistenzzeit Praxis Dr. Gerd Marshall, München
1999	Niedergelassener Zahnarzt in München
2001	Promotion
2006	Curriculum der DGI zur Zertifizierung im Bereich der Implantologie

Lothar Taubenheim

Ausbildung zum Kaufmann (IHK)

1965	Abschluss der Ausbildung in Frankreich
1965 - 1998	Chemisch-pharmazeutische Industrie in diversen Funktionen und Verantwortungen
1998 - 2012	Dozent an der WAK - Westdeutsche Akademie für Kommunikation e.V., Köln

- Medizinjournalist VMWJ mit den Schwerpunkten Schmerzausschaltung in der Zahnheilkunde und Relevanz des Patientenrechtegesetzes BGB § 630 e (1)
- Fachreferent zur Thematik minimalinvasiver Schmerzausschaltung in der Zahnheilkunde bei zahnärztlichen Fortbildungsveranstaltungen
- Zahlreiche Veröffentlichungen in Fachzeitschriften.

Ein Meilenstein in der Zahnheilkunde!

Kennen Sie schon die smarte Lösung gegen Entzündungen in der Mundhöhle?

- Professionelles Biofilm-Management zur Prophylaxe und Behandlung von Plaque, Gingivitis, Mukositis, Parodontitis und Periimplantitis
- Einfache, schnelle & sparsame Handhabung
- 100% natürliche Lösung gegen Entzündungen in der Mundhöhle. Eine spezielle Kombination aus ätherischen Ölen ersetzt Chlorhexidin (CHX)

Jetzt die 100% GRATIS Probepackung für Ihre Zahnarztpraxis anfordern unter:

http://bit.ly/2LMBNJS

DIOP GmbH & Co KG
Disinfection is our Passion
Dieselstr. 5-6 | 61191 Rosbach | Tel.: +49(0)6003 / 814-225

LEISTUNGSVERGLEICH INJEKTIONSSYSTEME

DENTAL KOMPAKT 2019 www.dentalkompakt-online.de			
Produktname	STA/The Wand	Artinestol® Injekt	HSW SOFT-JECT®
Hersteller/Vertrieb	Milestone / Cumdente GmbH Paul-Ehrlich-Straße 11 72076 Tübingen	Henke-Sass, Wolf GmbH, Tuttlingen Vertrieb: Merz Dental GmbH Eetzweg 20 24321 Lütjenburg	Henke-Sass, Wolf GmbH, Tuttlingen Vertrieb: Merz Dental GmbH Eetzweg 20 24321 Lütjenburg
Vertrieb seit	2017	2010	2010
Einsatzbereich	Leitungsanästhesie, Infiltrationsanästhesie, intraligamentäre Anästhesie	Leitungsanästhesie, Infiltrationsanästhesie	intraligamentäre Anästhesie
Nebenwirkungen/Komplikationen	nein	k. A.	k. A.
Kontraindikationen	siehe Anästhetikum	k. A.	k. A.
Verpackung, Zubehör (Kanüle beigelegt?)	ja	k. A.	Berstschutz, Ampullenhalter
Art der Spritze	Einmalkanüle	Handbetrieb	Handbetrieb
***Nur bei elektrischen Spritzen:* Kabellos?**	nein	k. A.	k. A.
***Nur bei elektrischen Spritzen:* Geschwindigkeiten?**	variabel	k. A.	k. A.
***Nur bei elektrischen Spritzen:* Geräuschlos?**	ja	k. A.	k. A.
***Nur bei elektrischen Spritzen:* Vibrationsfrei?**	ja	k. A.	k. A.
***Nur bei elektrischen Spritzen:* Mit Fußschalter?**	ja	k. A.	k. A.
***Nur bei elektrischen Spritzen:* Bedienbarkeit (Knöpfe / Touchscreen)**	Knöpfe	k. A.	k. A.
***Nur bei elektrischen Spritzen:* Welche Anzeige?**	digital	k. A.	k. A.
***Nur bei elektrischen Spritzen:* Wie ist die Spritze regelbar? (stufenlos / in Stufen)**	stufenlos	k. A.	k. A.
Anwendung mit welchen Kanülen? (Standard-Dentalkanülen / Einmalkanülen / Zylinderampullen)	Einmalkanülen	Standard-Dentalkanülen, Zylinderampullen	Standard-Dentalkanülen, Zylinderampullen
Klappmechanik oder Aufsteckvorrichtung? (Klappmechanik / Aufsteckvorrichtung)	Aufsteckvorrichtung	Klappmechanik	Aufsteckvorrichtung
Ampullenhalter separat auswechselbar?	nein	nein	ja
DIN-genormt?	nein	ja	ja
Preis	2.999,- Euro	auf Anfrage	auf Anfrage
Wissenschaftliche Referenzen	ja, viele	auf Anfrage	auf Anfrage
Besonderheiten	digitale Anästhesie	Fingerstütze und Daumenring mit Silikon-ummantelung, mit einem kleineren oder normalgroßen Daumenring, Aspiration durch drei Aspirationshaken, Knick-mechanismus zum mühelosen Einlegen der Zylinderampulle, autoklavierbar bei 134 °C	stufenlose Drucküberragung durch patentiertes Dosierrad, eine Beschädi-gung des Gewebes durch erhöhten Druck wird während der Injektion vermieden, Kleinstmengen von 0,01-0,10 ml können präzise und punktgenau appliziert werden, autoklavierbar bei 134 °C
Service-Telefon	0 71 71 / 9 75 57-21	0 43 81 / 403-0	0 43 81 / 403-0
Homepage	www.cumdente.de	www.merz-dental.de	www.merz-dental.de

SOPIRA® Citoject®	SOPIRA® Ject / SOPIRA® Vario Ject
Kulzer GmbH Leipziger Strasse 2 63450 Hanau	Kulzer GmbH Leipziger Strasse 2 63450 Hanau
Anfang der 1980er	k. A.
intraligamentäre Anästhesie	Leitungsanästhesie, Infiltrationsanästhesie
Es kann nach der Behandlung ein Elongationsgefühl am anästhesierten Zahn auftreten.	k. A.
Nicht geeignet für große operative und chirurgische Eingriffe; absolute Kontraindikation bei Patienten mit Endokarditis, Herzklappenfehler Herzprothesen und Immunsuppression, wegen des Risikos einer nicht ausschließbaren Bakteriämie; keine Anwendung möglich bei parodontal entzündeten Zähnen und tiefen Zahnfleischtaschen.	intravasale Injektion
SOPIRA® Citoject® besteht aus: 1x Handstück, 1x Vorderteil abgewinkelt, 1x Kolbenstange spitz, 1x Berstschutz	Zubehör SOPIRA® Vario Ject: drei Zylinderampullenhalter
Handbetrieb	Handbetrieb, Zylinderampullenspritzen mit Aspiriervorrichtung
k. A.	k. A.
k. A.	k. A.
k. A.	k. A.
k. A.	k. A.
k. A.	k. A.
k. A.	k. A.
k. A.	k. A.
k. A.	k. A.
Standard-Dentalkanülen; Free Flow-Dentalkanülen SOPIRA® Carpule® ILA Nadeln 0,3 x 12 mm und 0,3 x 16 mm; Einmalkanülen; Zylinderampullen	Standard-Dentalkanülen, SOPIRA® Carpule® Kanülen, Einmalkanülen, Zylinderampullen
Aufsteckvorrichtung mit Bajonett-Verschluss	Klappmechanik bei SOPIRA® Ject, Aufsteckvorrichtung bei SOPIRA® Ject Vario
ja	ja, bei der SOPIRA® Ject Vario
k. A.	k. A.
Es gelten die Preise des jeweiligen Dentalhändlers.	Es gelten die Preise des jeweiligen Dentalhändlers.
k. A.	k. A.
Nur 0,06ml Anästhetikum pro Hebeldruck; pro Zahnwurzel werden im Normalfall 0,15-0,5 ml Anästhetikum injiziert (dreimaliges Niederdrücken des Dosierhebels). Anästhesie tritt im Allgemeinen nach 30 Sekunden nach der Injektion ein. Kompatibel mit handelsüblichen Zylinderampullen und Dentalkanülen. Erhältlich als Edelstahl- oder Leichtmetallvariante; Vorderteile erhältlich als abgewinkelt oder gerade; Kolben erhältlich als spitz oder flach. Autoklavierbar bei max. 135 °C.	Edelstahl, Aspirationsvorrichtung
Tel. 08 00 / 43 72 33 68 Fachberater im Außendienst: www.kulzer.de/kundenberater	Tel. 08 00 / 43 72 33 68 Fachberater im Außendienst: www.kulzer.de/kundenberater
www.kulzer.de/sopira	www.kulzer.de/sopira

79 €*
je Planung / vollnavigierte Schablone
*unabhängig von der Implantatanzahl, zzgl. MwSt.

3D-IMPLANTAT-PLANUNG LEICHT GEMACHT

Unabhängig
Planungsservice für alle Implantatsysteme ohne Softwarekosten

Komfortabel
Onlinebestellung plus kompetente Beratung

Zuverlässig
Planungsentwurf zum nächsten Werktag, Fertigung in Deutschland

Jetzt kostenlos registrieren:
guide.bego.com

BEGO IMPLANT SYSTEMS
BEGO Guide Hotline
0421-20 28-488

Save the Date!
ART OF IMPLANTOLOGY
5th BEGO Implant Systems Global Conference
16.–17.10.2020 AMSTERDAM

Miteinander zum Erfolg

BEGO

LEISTUNGSVERGLEICH INJEKTIONSSYSTEME

DENTAL KOMPAKT 2019 www.dentalkompakt-online.de			
Produktname	Ultraject	Unject K Unject K vario	Unject VA Edelstahl
Hersteller/Vertrieb	Sanofi-Aventis Deutschland GmbH Potsdamer Str. 8 10785 Berlin	Sanofi-Aventis Deutschland GmbH Potsdamer Str. 8 10785 Berlin	Sanofi-Aventis Deutschland GmbH Potsdamer Str. 8 10785 Berlin
Vertrieb seit	k. A.	k. A.	k. A.
Einsatzbereich	intraligamentäre Anästhesie	Leitungs- und Terminalanästhesie	Leitungs- und Terminalanästhesie
Nebenwirkungen/Komplikationen	Nadeltraumen im desmodontalen Faserapparat; Bakteriämie möglich; nach der ILA kann bis zum Folgetag Missbehagen, Elongationsgefühl oder Aufbissempfindlichkeit am anästhesierten Zahn auftreten	k. A.	k. A.
Kontraindikationen	entzündeter Periodontalspalt (Nadel nicht durch entzündetes Gebiet führen!); erweiterter Periodontalspalt, Druck kann nicht aufgebaut werden; endokarditisgefährdete Patienten sollten wegen des Risikos einer Bakteriämie keine ILA erhalten (das gilt auch dann, wenn prophylaktisch ein Antibiotikum verabfolgt wird)	intravasale Injektion	intravasale Injektion
Verpackung, Zubehör (Kanüle beigelegt?)	Zubehörpackung mit einem Ampullenhalter und zwei Schutzröhrchen erhältlich	Unject K vario: Zubehörpackung mit drei Zylinderampullenhaltern erhältlich	k. A.
Art der Spritze	Dosierhebelspritze mit automatischer Injektionskraftbegrenzung auf 100 Newton	Zylinderampullenspritzen mit Aspiriervorrichtung	Zylinderampullenspritze mit Selbstaspirationsmechanismus und Aspiriervorrichtung
***Nur bei elektrischen Spritzen:* Kabellos?**	k. A.	k. A.	k. A.
***Nur bei elektrischen Spritzen:* Geschwindigkeiten?**	k. A.	k. A.	k. A.
***Nur bei elektrischen Spritzen:* Geräuschlos?**	k. A.	k. A.	k. A.
***Nur bei elektrischen Spritzen:* Vibrationsfrei?**	k. A.	k. A.	k. A.
***Nur bei elektrischen Spritzen:* Mit Fußschalter?**	k. A.	k. A.	k. A.
***Nur bei elektrischen Spritzen:* Bedienbarkeit (Knöpfe / Touchscreen)**	k. A.	k. A.	k. A.
***Nur bei elektrischen Spritzen:* Welche Anzeige?**	k. A.	k. A.	k. A.
***Nur bei elektrischen Spritzen:* Wie ist die Spritze regelbar? (stufenlos / in Stufen)**	k. A.	k. A.	k. A.
Anwendung mit welchen Kanülen? (Standard-Dentalkanülen / Einmalkanülen / Zylinderampullen)	UDS-Kanülen 0,3 mm Durchmesser; G30 kurz, G30 extrakurz	UDS-Kanülen; G25 lang, G25 kurz, G27 lang, G27 kurz, G30 kurz, G30 extrakurz	UDS-Kanülen: G25 lang, G25 kurz, G27 lang, G27 kurz, G30 kurz, G30 extrakurz
Klappmechanik oder Aufsteckvorrichtung? (Klappmechanik / Aufsteckvorrichtung)	Schraubvorrichtung	Unject K: mit Klappmechanik zum Öffnen des Zylinderampullenhalters (fest verbunden); Unject K vario: Aufsteckvorrichtung für gesonderte Zylinderampullenhalter (austauschbar)	Klappvorrichtung zum Auswechseln der Zylinderampullen
Ampullenhalter separat auswechselbar?	nein	ja, bei Unject K vario	nein
DIN-genormt?	k. A.	k. A.	k. A.
Preis	Preis abhängig vom Händler	Preis abhängig vom Händler	Preis abhängig vom Händler
Wissenschaftliche Referenzen	auf Anfrage	auf Anfrage	auf Anfrage
Besonderheiten	gewebeschonend, hohe Sicherheit durch Druckkraftbegrenzung, individuell steuerbar, kein Platzen von Zylinderampullen, Feindosierung in 0,2-ml-Schüben	aktive Aspiriervorrichtung, gute ergonomische Form, Hochglanz-Oberfläche	widerstandsfähig gegenüber thermischer und chemischer Sterilisation (rostfreier Edelstahl), manuelle Aspiration mittels dreier ausfahrbarer Aspirationshäkchen oder Selbstaspiration, sichere und angenehme Handhabung
Service-Telefon	Tel. 08 00 / 52 52 010; Mo-Do von 8-18 Uhr, Fr von 8-17 Uhr; Ansprechpartner im Außendienst: www.dental.sanofi.de/service/aussendienst	Tel. 08 00 / 52 52 010; Mo-Do von 8-18 Uhr, Fr von 8-17 Uhr; Ansprechpartner im Außendienst: www.dental.sanofi.de/service/aussendienst	Tel. 08 00 / 52 52 010; Mo-Do von 8-18 Uhr, Fr von 8-17 Uhr; Ansprechpartner im Außendienst: www.dental.sanofi.de/service/aussendienst
Homepage	www.dental.sanofi.de	www.dental.sanofi.de	www.dental.sanofi.de

NOUVAG

Ihr Anspruch im Fokus

- **Einfach** | Simple Bedienung
- **Stark** | Kräftiger, ruhiger Motorlauf
- **Verlässlich** | Hoher Qualitätsstandard

SAFETY • PRECISION • RELIABILITY

Swiss made

NOUVAG GmbH · Schulthaißstr. 15 · 78462 Konstanz
info-de@nouvag.com · www.nouvag.com

Seit vielen Jahren ist Straumann Emdogain® ein gut erforschtes und einfach anzuwendendes Gel auf Propylenglycolalginat (PGA)-Basis, dessen Applikation auf die gereinigte Wurzeloberfläche des parodontal erkrankten Zahns die Regeneration aller Strukturen des Parodonts begünstigt. Das haben mehr als 1.000 Peer-Review-Publikationen und 600 Humanstudien, darunter 10-Jahres-Daten und human-histologische Untersuchungen [24,35] gezeigt. Mit dem neuen, minimal-invasiven Verfahren mit Emdogain® FL (flapless) verspricht das renommierte Unternehmen Straumann erstmals eine nachhaltige parodontale Geweberegeneration ohne Lappenbildung.

Emdogain „flapless“ im Fokus von Parodontologen und Implantologen

Straumann Emdogain® wird auf die gereinigte Wurzeloberfläche des parodontal erkrankten Zahns appliziert und begünstigt die Regeneration aller Strukturen des Parodonts. Das neue, minimal-invasive Verfahren mit Emdogain® FL (flapless) verspricht eine nachhaltige parodontale Geweberegeneration ohne Lappenbildung. Inwieweit Emdogain-Anwender jetzt auf den chirurgischen Eingriff verzichten und dennoch von der vollen Wirksamkeit des Präparats ausgehen können, führen die erfahrenen Parodontologen und Implantologen Prof. Dr. Adrian Kasaj (Universität Mainz), Prof. Dr. Fillipo Graziani (Universität Pisa/Italien), Dr. Jochen Tunkel (Praxis in Bad Oeynhausen) und Dr. Frank Bröseler (Praxis in Aachen) im Gespräch mit Zahnärztin und Fachjournalistin Dr. Aneta Pecanov-Schröder (Bonn) aus.

Prof. Graziani, Sie waren an der Entwicklung von Straumann Emdogain Flapless beteiligt und haben eine eigene klinische Studie hierzu durchgeführt. Was war das Ziel Ihrer Untersuchung und wie sind Sie vorgegangen?

Graziani: Ziel unserer Studie war es, die klinischen Ergebnisse nach einer geschlossenen Parodontitisbehandlung (SRP, Scaling und Root Planing) mit und ohne Anwendung des Schmelzmatrixderivats (EMD) zu vergleichen. Dafür haben wir 38 Patienten mit Parodontaltaschen (PPD, probing pocket depth) ≥ 6 mm in zwei Gruppen randomisiert aufgeteilt; die eine Gruppe erhielt SRP, die andere SRP plus EMD.

Zu welchen Ergebnissen sind Sie gekommen?

Graziani: Ein signifikanter Unterschied zwischen den Gruppen wurde für D-Dimer-Proteine beobachtet ($p < 0{,}001$), einem Biomarker für die Fibrinolyse. Außerdem war EMD FL mit einer besseren parodontalen Heilung verbunden, wie durch die stärkere PPD-Reduktion und eine höhere Anzahl von Fällen (30 % höher) ohne verbleibende Parodontaltaschen ≥ 6 mm nach drei Monaten gezeigt wurde. Somit waren weniger chirurgische Eingriffe erforderlich.

Wie ist das zu erklären?

Graziani: Das hat höchstwahrscheinlich damit zu tun, wie Schmelzmatrixproteine funktionieren und die Zelldifferenzierung und -reifung stimulieren. Unsere Ergebnisse deuten insbesondere darauf hin, dass es höchstwahrscheinlich eine höhere Blutgerinnungsstabilität gibt, die letztlich eine bessere Heilung ergibt.

Auf welche Weise begünstigt Emdogain die Geweberegeneration?

Kasaj: Emdogain ahmt die Prozesse, die während der Zahnentwicklung stattfinden, im Sinne eines Mimikrys nach. In der ersten Phase der Wundheilung wirkt Emdogain antibakteriell und begünstigt eine deutlich schnellere Fibroblastenanhaftung an die Wurzeloberfläche. Die verschiedenen Proteine schließen sich zu einer Matrix zusammen, die während der natürlichen Zahnentwicklung die Bildung von Wurzelzement vermittelt. Es entsteht ein neues parodontales Attachment und in den folgenden Monaten und Jahren die Regeneration des Knochendefekts. Bis zu drei Jahre setzt sich diese „biologische Reifung“ fort.

Seit mehr als 20 Jahren wird Emdogain erfolgreich in der Parodontalchirurgie, eingesetzt. Anlässlich der IDS 2019 hat Straumann den neuen Therapie-Ansatz mit Emdogain® FL, also Emdogain ohne Lappenoperation, vorgestellt. Überzeugt Sie das neue Verfahren in der Praxis?

Bröseler: Ja, ich befürworte diese Verfahrensweise stark, denn sie ist kaum traumatisch, die Behandlungszeit ist verkürzt und Patienten werden geschont. Dabei bleiben die guten Eigenschaften von Emdogain bestehen und führen zu den gleichen guten Ergebnis-

Bröseler: *„ Diese feine Kanüle finde ich sehr praktisch, um den knöchernen Defektboden zu erreichen.“*

Abb. 1: Klinischer Ausgangsbefund Zahn 13 nach erfolgter PAR-Vorbehandlung.

Abb. 2: Parodontaltasche, Taschensondierungstiefe 8 mm, BOP+.

Abb. 3: Nach entsprechender Anästhesie erfolgt das mechanische Debridement der Wurzeloberfläche…

Abb. 4: …vorsichtig mit Hilfe feiner Ultraschallspitzen…

Abb. 5: …und mit Mikroküretten. Die Wurzeloberfläche sollte möglichst sauber sein, damit Emdogain FL seine Wirkung entfalten kann. Für eine präzise Visualisierung kommen zudem Vergrößerungshilfen (Mikroskop, Lupenbrille) zum Einsatz.

Abb. 6: Es wird mit steriler Kochsalzlösung gespült.

Abb. 7: Anschließend erfolgt die Konditionierung der Wurzeloberfläche mit pH-neutralem, 24-prozentigem EDTA (Straumann PrefGel) zur Entfernung der Schmierschicht (smear layer). Dann wird noch einmal mit steriler Kochsalzlösung gespült.

Abb. 8: Der spezielle Aufsatz ermöglicht das leichte Applizieren von Emdogain FL. Anschließend wird der Gingivalsaum vorsichtig gegen den Zahn adaptiert, bis das Zahnfleisch den Zahn umschließt.

Tunkel: *„Die Anwendung einer antiseptischen Mundspülung, z. B. 0,1 bis 0,2 prozentige Chlorhexidindigluconat-Lösung, für drei bis sechs Wochen ist Grundvoraussetzung für die erfolgreiche regenerative Therapie mit Emdogain. CHX reduziert die Bakterienzahl in der Mundhöhle um 96 Prozent und hält sie zwölf Stunden niedrig."*

sen! Emdogain hat einen angiogenen Effekt bei der Wundheilung, regt diese an und beschleunigt die Regeneration von Geweben, wie schon gesagt wurde. Es induziert die knöcherne Ausheilung in der Defekttiefe.

Auch in der Patientenwahrnehmung bzw. in deren Schmerzeinschätzung bestehen klare Vorteile für ein weniger invasives Verfahren. Ich weiß, worüber ich spreche, denn ich arbeite schon mehr als 20 Jahre mit Emdogain und mindestens fünf, sechs Jahre mit Emdogain „flapless". In Hunderten von Fällen bin ich so vorgegangen!

Letztlich ist es nur ein anderer „chirurgischer" Zugang. Ich nehme kein Skalpell, sondern ein Raspatorium oder einen Papillenelevator und dehne die Gingiva auf. Sobald ich einen guten Zugang habe, arbeite ich mit gebogenen Slimline-Ultraschallansätzen. Sie sind nicht scharf und an der Spitze gekühlt, das heißt, ich kann damit auch subgingival arbeiten und nehme nicht das Risiko einer Gewebeschädigung durch thermisches Trauma in Kauf. Als Bezeichnung für die Vorgehensweise habe ich den „Dehnungslappen" (engl.: Tension Flap) eingeführt.

In welchen Fällen empfehlen Sie den geschlossenen Behandlungsansatz, wo sehen Sie die Indikation für Emdogain FL?

Tunkel: Den geschlossenen Behandlungsansatz mit Emdogain FL sehe ich bei dreiwandigen Defekten – die bukkale, orale und die approximale Knochenlamelle müssen zu sondieren sein. Ein entscheidendes Einschlusskriterium ist darüber hinaus, dass die Stelle, an der die gesteuerte Geweberegeneration stattfinden soll, möglichst entzündungsfrei ist. Ist der Patient nicht gut vorbehandelt, dann wird es ein Misserfolg.

Kasaj: Auf der Grundlage der Ergebnisse unserer Multicenter-Studien, an denen ich während der Entwicklung von Emdogain FL beteiligt war, empfehle ich die Anwendung von Emdogain FL bei Parodontalbehandlungen von einwurzeligen Zähnen mit einer Taschensondierungstiefe zwischen 5 und 8 mm.

Herr Professor Kasaj, worum ging es bei den Multicenter-Studien konkret?

Kasaj: Bei der ersten Studie waren fünf Studienzentren beteiligt. Sie war als randomisierte kontrollierte klinische Studie angelegt mit dem Ziel, den Nutzen von EMD in Kombination mit Scaling und Root Planing bei der Behandlung von Residualtaschen zu untersuchen. Die Studie erfolgte an 33 Patienten mit Taschensondierungstiefen (TST) von 5 bis 9 mm und positiver Blutung auf Sondierung (BOP). Eine Patientengruppe erhielt ausschließlich ein mechanisches Debridement mittels Ultraschall und Handinstrumenten, die Testgruppe wurde zusätzlich mit Emdogain FL behandelt. Die Patienten kamen nach drei, sechs, neun und zwölf Monaten zur Nachuntersuchung.

Bei der Abschlussuntersuchung nach zwölf Monaten konnte innerhalb der Testgruppe mit Behandlung von Emdogain FL eine signifikante Verbesserung sowohl der Taschensondierungstiefen als auch des „Blutens auf Sondieren" (6,1 % vs. 27,2 %) im Vergleich zu Scaling und Root Planing alleine festgehalten werden. So kamen wir zu dem Schluss, dass die subgingivale Instrumentierung und zusätzliche Anwendung von EMD, also Emdogain FL, in den verbleibenden parodontalen Taschen die Behandlungsergebnisse im Vergleich zur alleinigen Re-Instrumentierung signifikant verbessert.

Es gab eine weitere Studie. Was stand dabei im Zentrum?

Kasaj: An der zweiten Studie mit 49 Patient waren vier Studienzentren beteiligt und in Bezug auf das Studiendesign war sie sehr ähnlich angelegt, auch sie war als randomisierte kontrollierte Split-Mouth-Studie angelegt. Im Fokus stand die Untersuchung des adjuvanten Einsatzes von Emdogain im Rahmen der nicht-chirurgischen Parodontitistherapie bei Patienten, die Taschensondierungstiefen von 5 bis 8 mm aufwiesen. Das Behandlungsprotokoll war hier etwas anders im Vergleich zur ersten Studie: Bei der Instrumentierung kamen ultrafeine Ultraschallspitzen, Mikroküretten und Vergrößerungshilfen in Form von Mikroskopen oder Lupenbrillen zum Einsatz. An den Teststellen erfolgte eine Konditionierung der Wurzeloberflächen mit 24-%igem EDTA für 2 Minuten, anschließend die Emdogain-Anwendung. Nach zwei bis drei Wochen erfolgte an diesen Stellen eine erneute Emdogain-Applikation, jedoch ohne vorherige EDTA-Konditionierung. Die Kontrollstellen erhielten keine weitere Behandlung. Die Daten wurden nach 1 Monat, dann nach 3, 6 und 9 Monaten erhoben und schließlich nach zwölf Monaten im Zuge der klinischen Enduntersuchung.

Zu welchen Ergebnissen sind Sie gekommen?

Kasaj: In Bezug auf die klinischen Parameter Taschensondierungstiefe und Attachmentlevel haben wir keine signifikanten Unterschiede der Ergebnisse festgestellt. Jedoch konnten wir nach Behandlung mit Emdogain FL eine signifikante Zunahme der Stellen mit einer endgültigen Sondierungstiefe von weniger als 5 mm feststellen. Auch in Bezug auf den Parameter BOP fanden wir einen signifikanten Unterschied zugunsten der Emdogain FL-Behandlung. Vor diesem Hintergrund sind wir zu dem Schluss gelangt, dass die Kombinationstherapie mit Emdogain FL die klinischen Ergebnisse im Vergleich zur alleinigen nicht-chirurgischen Parodontaltherapie weiter verbessert.

Abb. 9: Straumann Emdogain FL für minimalinvasive Verfahren ohne Lappenbildung. Der feine Aufsatz erleichtert die Applikation des Gels.

Es scheint also einiges für Emdogain FL zu sprechen. Welche Punkte würden Sie herausgreifen, wodurch profitieren Patienten und Anwender beim Einsatz von Emdogain FL in der Regenerationstherapie?

Kasaj: Dieses minimal-invasive Verfahren führt in jedem Fall zu weniger Schmerzen nach dem Eingriff und zu weniger Komplikationen. Im Vergleich zum chirurgischen Ansatz ist die Behandlungszeit verkürzt. Darüber hinaus ist es weniger techniksensitiv. Gleichwohl muss das Behandlungsprotokoll sorgfältig ausgeführt werden, aber es ist sehr patientenorientiert und patientenfreundlich.

Graziani: Die Anwendung von Emdogain FL ohne Lappenbildung führt zu einer geringeren Fibrinolyse und einer besseren parodontalen Heilung tiefer Taschen. Diesen Schluss hinsichtlich des lokalen als auch des systemischen Geschehens lassen die Ergebnisse unserer Untersuchungen zu. Ich glaube stark daran, dass die Reduzierung des Operationsbedarfs eines der Ziele der modernen Parodontologie ist. Niemand möchte operiert werden!

Tunkel: Ich halte den Ansatz für einen Schritt auf dem Weg, die Chirurgie innerhalb der Parodontologie weiter zu reduzieren. Das Wort „aufschneiden", das schreckt ja sofort ab! Eine „Operation" steht nicht mehr im Raum und damit stehen Patienten der Therapie viel positiver gegenüber. Das lässt vermuten, dass sich mehr Patienten auf den Eingriff einlassen und man mehr Patienten ihre Zähne längerfristig erhält. Zufriedene Patienten sind natürlich auch immer gut für die Außenwirkung.

Bröseler: Dem Patienten erscheint das Vorgehen geschlossen, auch wenn ich den Defektboden gut visualisieren und instrumentieren kann. Das ist der ‚Kick' an der Vorgehensweise. Die Behandlung erfolgt nicht traumatisch, der Patient muss nicht zur Nahtentfernung, hat Geld gespart und Zeit – und profitiert dennoch von derselben Wirkungsweise bei für ihn angenehmerem postoperativen Verlauf. Bei richtiger Indikationsstellung führt die Behandlung zu guten und langzeitstabilen Ergebnissen.

Tunkel: Der Therapieansatz mit Emdogain FL ist auf jeden Fall ein Fortschritt und eine sinnvolle Ergänzung in der regenerativen Parodontaltherapie. ■

Vielen Dank für die praxisnahen Ausführungen!

Informationen zur Vorgehensweise und zur Nachsorge:
http://ifu.straumann.com/de/home.html

Bilder: Abb. 1-8 Prof. Dr. Kasaj – Abb. 9 Straumann

Bröseler: *„Dann beginnt die ‚Geduldsphase': Ein radiologisches Ergebnis erhält man auch bei dieser Methode nach frühestens acht, spätestens zwölf Monaten."*

Prof. Dr. Filippo Graziani

ist Professor für Parodontologie an der Universität von Pisa (Italien), darüber hinaus Gastprofessor an der Universität von Hongkong und Dozent an der University College London (UK) sowie seit März 2019 Präsident der European Federation of Periodontology (EFP).
Prof. Graziani schloss 1998 sein Studium der Zahnmedizin an der Universität von Pisa mit Auszeichnung ab und promovierte 2001 in Mund- und Kieferchirurgie an der Universität von Neapel (Italien). Seinen Facharzt in der Parodontologie hat er 2004 am Eastman Dental Institute am University College London erworben. Weitere Qualifikationen sind ein Master-Abschluss in klinischer Forschung (Universität Pisa) und eine Spezialisierung für Oralchirurgie. Seine Forschungsschwerpunkte liegen in der parodontalen Chirurgie und der Parodontalmedizin. Er ist Autor zahlreicher Beiträge in internationalen Fachzeitschriften und Gutachter für verschiedene Fachzeitschriften. Prof. Graziani erhielt den zweiten Preis für die Absolventenforschung der European Federation of Periodontology (2005), den Robinson Award der American Academy of Periodontology (2013), den Jaccard Prize for Clinical Research der European Federation of Periodontology (2015) und den HM Goldman-Preis der Italienischen Gesellschaft für Parodontologie (2017). Graziani war der Koordinator des Europäischen Zahnfleischgesundheitstages 2017.

Prof. Dr. Dr. h.c. Adrian Kasaj, M.Sc.

ist außerplanmäßiger Professor und leitender Oberarzt der Poliklinik für Parodontologie und Zahnerhaltung der Universitätsmedizin Mainz sowie Spezialist für Parodontologie (2006 DGParo, 2007 European Dental Association, EDA). Sein Know-how und seine wissenschaftlichen Arbeiten vertiefte Kasaj während Forschungsaufenthalten am Department of Periodontology an der Goldman Dental School, Boston University und am Department of Periodontology an der Ohio State University, Columbus. Die Universität Victor Babes in Timisoara, Rumänien, verlieh dem Zahnmediziner 2014 die Ehrendoktorwürde (Dr. h.c.). Er ist dort Gastprofessor (Professor Invitat) an der Abteilung für Parodontologie. 2010 bis 2018 war Prof. Kasaj Vorstandsmitglied der neuen Arbeitsgruppe Parodontologie (NAgP). Im Jahr 2014 erfolgte der erfolgreiche Abschluss des postgradualen Studienganges „Master of Science in Oral Implantology“ (DGI). Zu seinen Forschungsschwerpunkten zählen die Bereiche „Plastisch-ästhetische Parodontalchirurgie“, „Knochenersatzmaterialien in der regenerativen Parodontalchirurgie“ sowie adjuvante antimikrobielle Therapieansätze in der Parodontologie.

Dr. Jochen Tunkel

ist Fachzahnarzt für Parodontologie sowie Fachzahnarzt für Oralchirurgie. Seit 2007 ist er zusammen mit Dr. Carolin Tunkel, Fachzahnärztin für Kieferorthopädie in Bad Oeynhausen (Ostwestfalen) niedergelassen. Nach seinem Staatsexamen an der Bayerischen Julius-Maximilians-Universität Würzburg zog es den engagierten Zahnmediziner an die parodontologischen Polikliniken der Universitäten Würzburg (1999-2000) und Münster (2000-2003). Von 2004 bis 2015 war Dr. Tunkel Lehrbeauftragter und Gastdozent an der Poliklinik für Parodontologie des Universitätsklinikums Münster (Direktor: Prof. Dr. Benjamin Ehmke). Im Jahr 2004 erwarb der Parodontologe zudem den Tätigkeitsschwerpunkt Implantologie (DGI, BDIZ) und arbeitete bis 2006 als Weiterbildungsassistent in der Privatzahnklinik Schloss Schellenstein/Olsberg. 2006 absolvierte er den Master of Oral Medicine in Implantology (MOM) am International Medical College, Westfälische Wilhelms-Universität Münster. Sein parodontologisches und implantologisches Know-how lässt Tunkel unter anderem als Hospitations- und Supervisionsreferent der Deutschen Gesellschaft für Implantologie & Parodontologie (DGI/DGP)/APW einfließen. Dr. Tunkel ist ITI fellow und ITI speaker. Seine Praxis ist „Competence Center“ für allogene Knochenplatten in der Knochenregeneration und bei den European Centers for Dental Implantology (ECDI) angenommen. Seit 2012 ist sie Emdogain Trainingszentrum der Firma Straumann.

Dr. Frank Bröseler

Nach seiner Ausbildung zum Zahntechniker (Abschluss 1981) folgte in den Jahren 1983 bis 1988 das Studium der Zahnmedizin an der Westf. Wilhelms-Universität Münster sowie 1988 die Promotion. Dr. Bröseler ist seit 1990 in Aachen niedergelassen, seit 2006 in Praxisgemeinschaft mit Dr. Christina Tietmann. Seine Schwerpunkte sind die Parodontologie und präventive Zahnmedizin sowie restaurative Zahnmedizin. Der Spezialist für Parodontologie der Deutschen Gesellschaft für Parodontologie (2000, Neuernennungen in 2006, 2012 und 2018) arbeitet seit 2008 auf wissenschaftlicher Ebene mit der Poliklinik für Parodontologie, Zahnerhaltung und Präventive Zahnheilkunde der Universität Bonn (Direktor: Prof. Dr. Dr. S. Jepsen) zusammen. Der engagierte Zahnarzt publiziert regelmäßig zum Thema Parodontologie und Implantologie (Klinische Studien: Parodontologie, präventive Zahnheilkunde, Erhaltungstherapie (Quality of Life), Kieferorthopädie bei Parodontitis-Vorgeschichte, Implantat-Prothetik) und gibt sein Know-how in Kursen u.a. zu den Themen „Regenerative Parodontalchirurgie und GBR/GTR-Verfahren“ sowie „Restaurative Zahnmedizin unter parodontologischen Aspekten“ und „Langzeitfunktion von Implantat-Prothetik“ weiter.
Er ist mehrfacher Preisträger, u.a. des Praktikerpreises der DGP. Dr. Bröseler ist Mitglied des Fachbeirats der Zeitschrift Parodontologie, Quintessenz-Verlag, Berlin. Seit 2010 hält Dr. Bröseler einen Lehrauftrag Regenerative Parodontologie der Akademie Praxis und Wissenschaft (APW) der DGZMK inne. Er unterhält Kooperationen in Studien und Forschungsprojekten mit diversen Universitäten und Fachhochschulen im In- und Ausland.

© iStock/Halfpoint

Xerostomie in der zahnärztlichen Praxis

Die Mundtrockenheit ist ein weit verbreitetes Phänomen in der Bevölkerung. Teilweise durch Medikamente verursacht, teilweise durch Erkrankungen oder notwendige Strahlentherapien bewirkt es bei den Patienten eine starke Einschränkung der Lebensqualität. Der folgende Artikel beschreibt eine Übersicht über die häufigsten Ursachen der Xerostomie und aktuelle Therapieansätze.

Der Speichel stellt in der Mundhöhle eine Vielzahl von wichtigen Funktionen sicher und rückt häufig erst bei Reduktion oder Fehlen in den Vordergrund der Wahrnehmung von Patienten und Behandlern. Häufig als Mundtrockenheit beschrieben, unterscheiden sich die Xerostomie und die Hyposalivation. Hierbei beschreibt das Wort „Xerostomie" die subjektiv empfundene Trockenheit der Mundhöhle. Die „Hyposalivation" stellt die objektivierbare Minderung der Sekretmenge aus den Speicheldrüsen (Salivation) dar. Von den drei großen paarig angelegten Speicheldrüsen (Glandula parotis, Glandula submandibularis, Glandula sublingualis) sowie zahlreichen kleinen Speicheldrüsen (Glandula palatinae, Glandula labiales und Glandula sublingualis), die in der gesamten Mundhöhle verteilt sind, werden physiologischerweise 0,5 bis 1,5 Liter Speichel pro Tag produziert. Die Zusammensetzung, die Art und die Sekretion des Speichels variiert je nach Drüse und hängen von vielen Faktoren ab. So liegt die unstimulierte Speichelsekretionsrate 0,3 bis 0,4 ml/min (Ruhespeichel) und kann sich bei Stimulation auf 1 bis 3 ml/min steigern. Eine Stimulation kann beispielsweise durch Kaubewegungen/-simulationen, Geruchs- und Geschmacksempfindungen, emotionale, psychische aber auch medikamentöse Substanzen herbeigeführt werden. Sinkt die Speichelsekretionsrate auf < 0,1 ml/min (Ruhespeichel) bzw. < 0,5 ml/min (stimulierter Speichel) ab, liegt eine Hyposalivation vor. Häufig klagen Patienten erst über eine Xerostomie, wenn die unstimulierte Speichelfließrate auf unter 50 % des Normwertes fällt [1].

Die Prävalenz von Xerostomie bzw. Hyposalivation liegt bei 20 % der Gesamtbevölkerung und steigt, je nach Studienangabe, auf 30-50 % in dem Kollektiv > 65 Jahre. Die Prävalenz steigt ebenfalls mit zunehmendem Alter und korreliert mit der Menge an eingenommenen Medikamenten. Frauen leiden offenbar häufiger an Hyposalivation als Männer [2,3]. Bei Patienten, die eine hochdosierte Strahlentherapie im Kopf-Hals-Bereich erhalten haben (und eine sogenannte Radioxerostomie entwickeln), bei Patienten mit ausgeprägtem Sjögren-Syndrom sowie bei verschiedenen systemischen Krankheiten beträgt die Prävalenzrate bis zu 100 %. In Anbetracht des demographischen Wandels – in Europa sind schon mehr als 25 % der Bevölkerung älter als 60 Jahre und dieser Wert wird sich bis zum Jahr 2050 voraussichtlich auf 35 % steigern [4] – und unter Berücksichtigung der Ursachen der Hyposalivation wird das Thema Xerostomie in den nächsten Jahren an Bedeutung zunehmen.

„Die Folgen einer Salivationsverminderung können anhand der Speichelfunktionen (siehe **Tabelle 1**) abgeleitet werden. Imfeld [5,6] differenziert Primär- und Sekundärfolge. Als Primäraffektionen zeigen sich eine trockene, matte, atrophische, eventuell hypersensible Schleimhaut mit Desquamationen und Fissurenbildungen auf der Zunge. Sekundär führt die Verminderung der Mukoslubrifikation zu Problemen beim Kauen, Schlucken und Sprechen. Es treten Veränderungen der Geschmacksperzeption, chronisches Durstgefühl, erhöhte Infektionsanfälligkeit und Ver-

dauungsprobleme hinzu. Gesteigerte Kariesinzidenz und Prothesenunverträglichkeit runden das negative Bild ab und stellen den Zahnarzt vor besondere Herausforderungen.
Wegen der großen Zahl verschiedener ätiologischer Möglichkeiten mit unterschiedlicher Ausprägung der Salivationsverminderung zeigen die klinischen Befunde eine große Variabilität. Das Vollbild der oben genannten Symptome findet man bei einer ausgeprägten Xerostomie, wie sie als Dauerzustand oft nach Radiotherapie und beim Sjögren-Syndrom, gegebenenfalls bei Sialadenosen und chronischen, dyschylischen Sialadenitiden sowie unter fortgesetzter Medikation mit entsprechender Nebenwirkung anzutreffen ist. Der Ausprägungsgrad einer Xerostomie kann als Ergebnis eines multifaktoriellen Geschehens mehrerer der oben aufgeführten Ätiologien sehr unterschiedlich sein." [7].

Medikamenten bedingte bzw. pharmakogene Xerostomie

In Deutschland nehmen etwa 42 % der über 65-Jährigen fünf oder mehr Medikamente gleichzeitig zu sich, Tendenz steigend. 20–25 % dieser Patienten sollen potenziell inadäquate Medikamente erhalten, also Medikamente, deren Verordnung bei älteren Menschen mit einem im Vergleich zum klinischen Nutzen überhöhten Risiko für Nebenwirkungen einhergeht [8,9]. Die meisten älteren Menschen nehmen mindestens ein Medikament ein, welches mit Xerostomie in Verbindung gebracht wird [10].
„Medikamente können als unerwünschte Wirkung eine ausgeprägte und langfristig anhaltende Xerostomie verursachen. Nach pharmakologischem Wirkmechanismus können vier Gruppen differenziert werden:

1. **Wirkung direkt über das ZNS:** Euphorika (Amphetamine, Heroin, Morphium, Marihuana), Psychopharmaka (Neuroleptika, Antidepressiva), Antihistaminika, Sedativa (Barbiturate) und Anästhetika
2. **Wirkung als Ganglienblocker:** Nikotin (Verlängerung der Depolarisationszeit an der postsynaptischen Membran) und Tetraethylammonium (Stabilisierung der postsynaptischen Membran)
3. **Sympatholytika:** Alpha-Rezeptoren-Blocker (Ergotamin, Phentolamin) und Beta-Rezeptoren-Blocker (Antihypertensiva)
4. **Parasympatholytika:** Kompetitive Acetylcholin-Hemmer (Atropin, Scopolamin) und Phentotiazin." [7].

Mit einem Blick auf die aktuellen Studien kristallisieren sich bestimmte Medikamente heraus, die häufig mit der Xerostomie assoziiert sind. In einer prospektiven Studie an n = 62 Senioren in Pflegeheimen im Alter von 84,4 ± 8,6 Jahren (Range: 60 bis 95 Jahre) konnten die Ergebnisse zeigen, dass unter allen systematisch erhobenen Mundhöhlenbefunden die Xerostomie einen hochsignifikanten Einfluss ($p < 0{,}001$) auf die Lebensqualität hat. Die Art des Zahnersatzes verfehlte die Signifikanzgrenze gerade eben ($p = 0{,}055$), was als Trend interpretiert werden darf. Dagegen zeigte die Anzahl der Zähne oder Implantate im Ober- und Unterkiefer keinen signifikanten Einfluss auf die Lebensqualität. Für die Ursachen der Xerostomie identifizierten die Autoren ausschließlich die Anzahl der eingenommen Medikamente als signifikant, nicht aber Trinkverhalten und Nikotin-Abusus, die gerne primär für die Xerostomie verantwortlich gemacht werden. Die Autoren der Studie benennen insbesondere Antidepressiva, Urologika (Anticholinergika), Neuroleptika, Antihypertensiva, Antidiabetika und Antithrombotika als Medikamente als Ursache einer pharmakogenen Xerostomie [11].

Literaturrecherche „Xerostomie"

Ein aktuelles systematisches Literatur-Review evaluiert alle Medikamente, die die Speicheldrüsenfunktion beeinflussen bzw. eine Xerostomie auslösen. Es wurden hierbei ausgehend von n = 3.867 Publikationen aus n = 269 Artikel insgesamt n = 56 chemische Substanzen mit hohem Evidenzgrad und n = 50 mit moderatem Evidenzgrad identifiziert. Die Zahlen beziehen sich hierbei auf die chemischen Substanzen, was bedeutet, dass insgesamt über 115 Medikamente aufgelistet werden, die nach sehr hohem Evidenzgrad nachweislich eine Xerostomie auslösen. Weitere Medikamente mit moderater und niedriger Evidenzstufe sind ebenfalls nachlesbar. Die Autoren haben eine umfassende Medikamenten-Liste mit der Nebenwirkung „Xerostomie" zusammengestellt, die Ärzten bei der Beurteilung von Patienten helfen kann, die während der Einnahme von Medikamenten über Mundtrockenheit klagen [12].
Einer der wichtigsten Bestandteile in der Erkennung und Behandlung der pharmakogenen Xerostomie ist jedoch die interdisziplinäre Kommunikation zwischen den behandelnden Ärzten und Zahnärzten. So untersuchte ein systematisches Literatur-Review Patienten mit > 60 Jahre Lebensalter, bei denen eine Xerostomie als unerwünschte Arzneimittelwirkung auftrat. Insbesondere urologische Medikationen (Odds Ratio (OR) = 5,91), Antidepressiva (OR = 4,74) und erst an dritter Stelle Psycholeptika (OR = 2,59) waren signifikant mit Xerostomie assoziiert. In der Medika-

Antikariogene Wirkung durch:	Antiinflammatorische Wirkung (Mukositis und Parodontitis) durch	Unterstützende Wirkung bei der Nahrungs- und Flüssigkeitsaufnahme durch	Sonstige wichtige Funktionen
• mechanische Reinigung der Zahnoberflächen • Remineralisation des Schmelzes • Pufferkapazität (HCO3 Gehalt) und Stabilisierung des pH-Wertes • antibakterielle Effekte kariogener Erreger • Beschichtung der Zahnoberfläche (Glykoproteine, Mucin)	• Antikörper, insbesondere Ig-A • Lysozym • Laktoferrin • Mucin • Laktoperoxidase • Neuraminsäure-reste der Glycoproteine	• Gleitmittelfunktion für Kau- und Schluckakt • Vorverdauung mittels Amylase • Unterstützung der Geschmacks-perzeption • Unterstützung der Regulation des Wasserhaushaltes durch Vermittlung des Durstgefühls	• Mukosalubrifikation für Phonetik und Sprechen • Mukosalubrifikation für Prothesen-adaption • Ausscheidungs-funktion für Medikamente, anorganische Substanzen (Jod, Rhodanid), Schwermetalle (Quecksilber) und Keime (Viren)

Tabelle 1: Die Abbildung zeigt die physiologische Funktion des Speichels in der Mundhöhle.
Quelle: zm

mentengruppe mit der Indikation „Harninkontinenz" zeigten sich deutliche und klinisch hochrelevante Unterschiede zwischen den Präparaten: Während das Parasympatholytikum „Oxybutynin" mit der größten Xerostomie-Risikodifferenz (RD = 0,56) assoziiert war, zeigte der Beta3-Adrenozeptor-Agonist „Mirabegron" ein vernachlässigbares Risiko (RD = 0,00) [13]. „Und genau hier eröffnet sich ein weiteres Feld der interdisziplinären Kommunikation! Insbesondere bei Medikationen zur Verbesserung der Lebensqualität (erhöhter Harndrang bis Harninkontinenz bei Senioren) muss die Frage nach der bilanzierten Lebensqualität gestellt werden, wenn diese mit einer Xerostomie vergesellschaftet ist. Dies ist auch in der Differential-Therapie verschiedener Präparate zu berücksichtigen" [14].

Es zeigt sich, dass die pharmokogene Xerostomie ein ausgesprochenes komplexes und heterogenes Krankheitsbild ist. Selbst neu entwickelte Medikamente, wie zum Beispiel moderne Antidepressiva (SNRI (Serotonin-Noradrenalin-Wiederaufnahmehemmer) und SSRI (Serotonin-Wiederaufnahmehemmer)) sind mit der Nebenwirkung Xerostomie behaftet. „Bei klinischer Symptomatik sollte deshalb die Indikation der Medikation selbst kritisch hinterfragt werden, und ggf. die Option auf Therapie-Alternativen evaluiert werden" [14]. Hierbei ist ein interdisziplinäres Gespräch zwischen dem behandelnden Zahnarzt und dem Hausarzt / Internisten oft hilfreich.

Radioxerostomie

Die Bestrahlung (Radiatio) stellt bei Patienten mit Tumoren im Kopf-Hals-Bereich oft einen unverzichtbaren Teil der häufig kombinierten onkologischen Behandlung dar. Aufgrund der Lokalisation des Tumors im Mund-Rachenbereich liegen die Speicheldrüsen oft im Strahlungsfeld. Trotz moderner Radiatio-Verfahren wie die IMRT („intensity modulated radiotherapy") kommt es, schon ab einer Strahlendosis von 25 Gy, noch immer zu einer meist stark ausgeprägten Xerostomie. Die ionisierte Strahlung führt zu einer schnellen und irreversiblen Schädigung der Acinuszellen. Neben der quantitativen Minderung (Speichelmenge) ist auch die Viskosität des Speichels erheblich verändert (zähflüssige Konsistenz). Als Folgen des sehr oft subtotal ausbleibenden Speichels sind die Strahlenkaries, Mucositis und die Prothesenintoleranz zu nennen. So haben Studien gezeigt, dass die Radioxerostomie unter den obligaten Strahlentherapie-Folgen die am stärksten Lebensqualität mindernde Nebenwirkung onkologischer Patienten mit Kopf-Hals-Tumoren ist.

Abb. 1: Die Abbildung zeigt das typische Bild eines Xerostomie-Patienten. Der Rachenraum ist gerötet und erscheint trocken. Wenig visköser Speichel ist zu erkennen.

In der aktuellen AWMF-S3-Leitline „Supportive Therapie bei onkologischen PatientenInnen" (April 2017 AWMF-Registernummer: 032/054OL) werden die Empfehlungen zur Behandlung der Xerostomie-Patienten in die Themen „Prophylaxe" und „Therapie" der Radioxerostomie gegliedert [15].

Aufgrund der fachdisziplinübergreifenden Therapie werden deshalb im Folgenden nur kurz die zahnärztlich relevanten Therapieoptionen und Behandlungen genannt:

In der Prophylaxe der Radioxerostomie wird ausschließlich der Einsatz der IMRT nachhaltig empfohlen (Soll-Empfehlung), zur medikamentösen Behandlung wird das Medikament „Amifostin" nur noch sehr zurückhaltend empfohlen (Kann-Empfehlung). Für das früher häufig verwendete Medikament: „Pilocarpin" wird eine Negativ-Empfehlung („sollte nicht") ausgesprochen. Der prophylaktische Einsatz der klassischen Akupunkturtherapie verbessert subjektive und objektive Parameter der radiogenen Xerostomie und kann deshalb eingesetzt werden (Kann-Empfehlung) [15].

In der Therapie der Radio-Xerostomie wird der Einsatz von „Pilocarpin" unter Berücksichtigung der Kontraindikationen und Nebenwirkungen stark empfohlen (Soll-Empfehlung). Ebenfalls können Speichelersatzmittel den Patienten angeboten und eingesetzt werden. Auch hier kann Akupunktur die subjektiven Parameter verbessern und kann eingesetzt werden [15].

Xerostomie bei Systemerkrankungen

Das Sjögren-Syndrom ist eine systemische Erkrankung aus dem rheumatischen Formenkreis mit erheblichen negativen Auswirkungen auf die Lebensqualität, verschiedene Organfunktionen und auch auf die Mundhöhle. Die Prävalenz liegt in Deutschland bei 0,4 % wobei es deutlich häufiger Frauen als Männer betrifft. Im Ärzteblatt ist eine detaillierte Publikation mit selektiver Literaturrecherche zum Themenkomplex „Diagnostik und Therapie des Sjögren-Syndroms" erschienen. Hier sind aktuelle Daten, Hintergründe und die Therapie ausführlich erklärt. Aufgrund der Komplexität der Erkrankung sowie der interdisziplinären Behandlung unter anderen mit Rheumatologen verweisen wir zur Therapie der Patienten auf den genannten Artikel [16].

„Die Auswirkungen des Sjögren-Syndroms auf die Physiologie der Mundhöhle sowie auf die wichtigen Funktionen (Kauen, Schlucken, Sprechen, Prothesenfähigkeit, Zahnerhalt) können durch topische Therapieansätze behandelt werden:

- Aufklärung und Unterweisung (Meidung von Noxen etc.),
- systematische Mundhygieneprotokolle mit engem Recall und mehrfache professionelle Zahnreinigung im Jahr,
- Kariesprävention durch lokale Fluoridierung mittels Schienen,
- Einsatz von Speichelersatzmitteln und Speicheldrüsenstimulanzien" [14].

Erscheinungsbild und Symptome

Häufig ist das Erscheinungsbild für den Zahnarzt schnell zu diagnostizieren. Bei der klinischen Untersuchung finden sich typische

Befunde wie:

- Der Mundspiegel bleibt nach kurzer Zeit an der Mundschleimhaut kleben und gleitet nicht.
- Kein Speichelsee im Mundboden bei Mundöffnung erkennbar.
- Matte und gerötete Mundschleimhaut.
- Lippen können zu Rissbildungen und Rhagaden neigen.
- Viel Plaque oder Speisereste.
- Candida-Befall aufgrund fehlender Spülwirkung des Speichels.
- Karies an eher untypischen Stellen, wie im Zahnhalsbereich.

Ebenfalls kann es vorkommen, dass Patienten über Mundgeruch, Zungenbrennen und Schmerzen an der Mundschleimhaut berichten. Bei ausgeprägter Hyposalivation führt das Tragen von schleimhautgestützten Prothesen zu Druckstellen oder der Prothesenhalt einer Totalprothese lässt sukzessive nach.

Behandlung der Mundtrockenheit

Zunächst erfordert die Therapie eine Ursachenforschung. Mit Anamnese, Befund und Zusammenarbeit der Hausärzte, Internisten oder Rheumatologen lässt sich häufig schnell die Diagnose verifizieren. Die Therapie sollte sich demnach an der zugrunde liegenden Ursache/Erkrankung orientieren:
Bei pharmakogener Xerostomie ist eventuell eine Umstellung der Medikation in Absprache mit den behandelnden Ärzten möglich.

Abb. 2: Hier ist die fehlende Spül- und Reinigungsfunktion des Speichels zu erkennen. Es sammeln sich weiche Beläge an den Zähnen und am Zahn-Kronenrand. Die Wangeninnenseite glänzt ohne Vorhandensein eines Speichelfilms,

Falls das keine Besserung hervorrufen sollte, oder aber auch falls es keine Medikationsänderung geben kann, so sollten die üblichen zahnärztlichen Prophylaxemaßnahmen ergriffen werden (PZR, Recall, Fluoridierung mittels Schienen, Speichelersatzmittel).
Dasselbe Vorgehen sollte bei der Radio-Xerostomie und bei dem Sjögren-Syndrom angewandt werden. Eine Besonderheit stellt jedoch die Radio-Xerostomie dar. Hierbei gilt es zusätzlich zu den

Anzeige

SUNSTAR GUIDOR®

GUIDOR® *easy-graft*: Soft aus der Spritze – hart im Defekt

Das Knochenersatzmaterial GUIDOR® *easy-graft* ermöglicht, die Knochenregeneration zu verbessern und zu vereinfachen. Das synthetische Material sorgt für eine sichere Therapie sowie optimierte Wundstabilität in Kombination mit einfacher Handhabung.

GUIDOR® *easy-graft* ist ein synthetisches, modellierbares Knochenersatzmaterial, das direkt aus einer Spritze appliziert wird. Bei Kontakt mit Blut härtet es *in situ* aus und bildet so ein poröses Gerüst, das zu Beginn der Einheilphase für eine exzellente Stabilität und für eine gute Knochenbildung sorgt. **GUIDOR® *easy-graft*** ist daher für minimalinvasive Verfahren, für die Kieferkammerhaltung sowie für Fälle von parodontalen und periimplantären Augmentationen sehr gut geeignet.

GUIDOR® *easy-graft* besteht aus einer Spritze, die mit polymerbeschichtetem Granulat gefüllt ist, sowie einer separaten Ampulle mit einem organischen Lösungsmittel (BioLinker®). Nach Zugabe des BioLinkers wird die Polymerbeschichtung angelöst, wodurch eine „klebrige" Oberfläche entsteht. Die Granula haften aneinander, lassen sich daher gut formen und passen sich der Defektform optimal an.

GUIDOR® *easy-graft*

- **Soft aus der Spritze**
- **Im Defekt modellierbar**
- **Härtet *in situ* zum stabilen Formkörper**
- ***easy-graft* CLASSIC: Voll resorbierbar**
- ***easy-graft* CRYSTAL: Integration in den Knochen für langfristigen Volumenerhalt**

Hersteller:
Degradable Solutions AG
8952 Schlieren/Zurich
Schweiz

Vertrieb Deutschland:
Sunstar Deutschland GmbH
79677 Schönau
Tel.: +49 7673 885 10855
Fax: +49 7673 885 10844
service@de.sunstar.com

Vertrieb Österreich:
Medos Medizintechnik OG
info@medosaustria.at

Vertrieb Schweiz:
heico Dent GmbH
info@heicodent.ch

guiding ORAL REGENERATION

www.GUIDOR.com

CE *0297 Medizinprodukt der Klasse III – vor Verwendung die Gebrauchsanweisung aufmerksam lesen.*

Prophylaxemaßnahmen die Mundschleimhaut besonders zu kontrollieren und auf eventuelle entzündliche Veränderungen, Fistelgänge, Gingivitiden, Prothesendruckstellen und scharfe Zahn-Prothesenkanten zu achten, damit das Risiko einer infizierten Osteoradionekrose (IORN) so gering wie möglich gehalten werden kann bzw. eine manifeste IORN möglichst frühzeitig erkannt und eine weitere MKG-chirurgische Untersuchung/Therapie veranlasst werden kann [17].
Eine nicht-medikamentöse Stimulation der Speicheldrüsen ist nur möglich, wenn eine Restaktivität noch vorhanden ist. Durch eine gustatorisch-mastikatorische Stimulation der Drüsen, z. B. mit zuckerfreiem Kaugummi oder mit gustatorischen und olfaktorischen Reizen, kann teilweise eine Verbesserung erreicht werden. Ein einfaches aber häufig verwendetes Mittel ist die Mundspülung mit Wasser. Gerade bei schmerzhafter Mundschleimhaut ertragen Patienten keine Spülung mit CHX oder fluoridhaltigen Mundspüllösungen.
Aufgrund der unterschiedlich ausgeprägten Intoleranz für tegumental getragenen Zahnersatz ist in jedem individuellen Patientenfall die Implantatindikation zu prüfen. Bei Vorliegen einer ausgeprägten Xerostomie (z. B. Radioxerostomie, Sjögren-Syndrom) erfüllt der gesetzlich versicherte Patient ggf. die Voraussetzungen der Ausnahmeindikation nach § 28 Sozialgesetzbuch V, so dass er seine Implantatversorgung als Sachkostenleistung zu 100 % von der GKV erstattet erhält.

Fazit

Die Xerostomie bzw. Hyposalivation bewirkt eine erhebliche Einschränkung der Lebensqualität betroffener Patienten. Eine interdisziplinäre Behandlung mit Hauptaugenmerk auf zahnärztliche Prophylaxemaßnahmen ist anzustreben. Die häufigsten Patientengruppen mit Xerostomie sind ältere Patienten mit unterschiedlichsten Medikamenten, wobei gewisse Medikamente (Antidepressiva, Urologika (Anticholinergika), Neuroleptika, Antihypertensiva, Antidiabetika und Antithrombotika) häufiger mit Xerostomie assoziiert sind. Sjögren-Syndrom und Strahlentherapie-Patienten gilt es ebenfalls in das PZR-System einzugliedern, Schmerzen zu lindern und eintretende pathologische Veränderungen (Karies, IORN) zu vermeiden bzw. frühzeitig zu erkennen und zu behandeln. ■

Literaturverzeichnis unter www.dimagazin-aktuell.de/literaturlisten

Dr. Tim F. Wolff, M.Sc.
Zahnärzte am Rathaus
Am Oberborn 2-4 · 63791 Karlstein
Tel. 06188 77177 · wolff.tim@gmx.de

Prof. Dr. Dr. Knut A. Grötz
Mund-Kiefer-Gesichtschirurgie
Burgstraße 2-4 · 65183 Wiesbaden
und
Klinik für Mund-, Kiefer- und Gesichtschirurgie
Helios Dr. Horst Schmidt Kliniken
Ludwig-Erhard-Str. 100 · 65199 Wiesbaden

Bilder, soweit nicht anders deklariert: Dr. Wolff

Dr. Tim F. Wolff

Fachzahnarzt für Oralchirurgie, Master of Science of Implantology

2005 - 2010	Studium der Zahnmedizin
2011	Approbation und Promotion
2011 - 2012	Vorbereitungsassistent in allgemeinzahnärztlicher Praxis
2013 - 2016	Fachausbildung zum Oralchirurgen in Wiesbaden
2016	M.Sc. in Implantology
2016 - 2018	Leitender Fachzahnarzt für Oralchirurgie in Bad Kreuznach, Simmern und Kirn
seit 2018	angestellter Fachzahnarzt für Oralchirurgie und Juniorchef der Praxis Zahnarztpraxis am Rathaus in Karlstein am Main

Prof. Dr. Dr. Knut A. Grötz

Ab 1981	Studium der Human- und Zahnmedizin sowie Philosophie (Grundstudium) an der Johannes Gutenberg-Universität, Mainz
1986	Promotion zum Dr. med. dent.
1992	Promotion zum Dr. med.
1991	Zahnarzt für Oralchirurgie
1995	Facharzt für Mund-Kiefer-Gesichtschirurgie Zusatzbezeichnungen und zertifizierte Tätigkeitsschwerpunkte (TSP): Homöopathie (1997), Plastische Operationen (1999), TSP Implantologie (2001), Ultraschall-Seminarleiter Sektion Kopf-Hals, DEGUM-Stufe III (2001), Referent der Konsensuskonferenz Implantologie von BDZI, DGMKG, BDO, DGI, DGZI (2002), TSP Funktionsdiagnostik/-therapie (2004), Fachkunde „Digitale Volumentomografie, DVT" (2007)
1999	Habilitation, Venia legendi und Priv.-Dozentur Universität Mainz
bis 2000	Wissenschaftlicher Mitarbeiter und Oberarzt an der Univ.-Klinik für Mund-, Kiefer- und Gesichtschirurgie Mainz (Prof. Dr. Dr. med. W. Wagner)
seit 2000	Lehrauftrag der Johannes-Gutenberg-Universität
seit 2012	Fellow des ITI
seit 2018	Präsident der Deutschen Gesellschaft für Implantologie im Zahn-, Mund- und Kieferbereich e.V. (DGI)

DENTAL KOMPAKT 2019

Das Jahrbuch für Dentalprodukte

Mehr als 2.500 Dentalprodukte zu Zahnmedizin und Zahntechnik direkt miteinander vergleichen – und das alles in einem Werk. So sparen Sie wertvolle Zeit bei Investitionsentscheidungen in der Zahnarztpraxis und im Dentallabor.

Jetzt bestellen:
www.spitta.de/dentalkompakt2019

DENTAL KOMPAKT 2019 – Das Jahrbuch

Nachschlagewerk, über 100 verschiedene Produktvergleiche
komplett in Farbe, DIN A4,
verstärkter Umschlag, gebunden
€ 50,– zzgl. Versandkosten und MwSt.
Best.-Nr. 1008097113

NEU
Nur € 50,–

spitta

Spitta GmbH | Ammonitenstraße 1 | 72336 Balingen

DENTAL KOMPAKT online

Das Vergleichsportal für Dentalprodukte

www.dentalkompakt-online.de

über 4.000 Dentalprodukte online vergleichen

Rabatte, Skonti, Rückvergütungen – Was darf der Zahnarzt selbst behalten?

Auch zahnärztliche Praxen sind Unternehmen, die wirtschaftlich handeln müssen, um am Markt zu bestehen. Neben korrekten Abrechnungen, Werbemaßnahmen und Patientenbindung steht hierbei natürlich auch ein günstiger Erwerb benötigter Materialien und Fremdleistungen. Während dies für den allgemeinen Bürobedarf der Praxis eher unproblematisch ist, birgt die Beschaffung von medizinischen Hilfsmitteln oder Leistungen zu besonders günstigen Konditionen einige Gefahren in sich, die neben Schadenersatzforderungen auch berufsrechtliche und sogar strafrechtliche Folgen haben können.

Vergünstigungen können auf vielfältige Weise gewährt werden und sind als solche manchmal ganz offensichtlich erkennbar und einzuordnen, wie beispielsweise der klassische Rabatt bei einer besonders großen Abnahmemenge. Manchmal fallen die gewährten Vergünstigungen aber auf den ersten Blick vielleicht auch gar nicht als solche auf, wie zum Beispiel die Beteiligung an Inkassokosten beim sogenannten Partnerfactoring. Hilfreich kann hierbei sein, sich einmal das rechtliche Grundkonzept vor Augen zu führen.

Auf die Abrechnungsvorgaben kommt es an

Die klassischen Rabatte, bei denen entweder ein geringerer Preis bei Abnahme einer größeren Warenmenge oder eine größere Warenmenge für den gleichbleibenden Preis geboten werden, sind nach § 7 Abs.1 Nr. 2 HWG zunächst einmal rechtlich zulässig. Ob diese dann aber beim Zahnarzt verbleiben dürfen oder an den Patienten bzw. die Krankenkassen weitergegeben müssen, hängt von den geltenden Abrechnungsvorgaben ab. Für den Auslagenersatz gibt es im Grundsatz drei Varianten.

Sowohl die privat- als auch die vertragszahnärztlichen Vorschriften gehen davon aus, dass bestimmte notwendigerweise entstehende Grundkosten, wie beispielsweise Sprechstundenbedarf, Lagerkosten, Instrumentenbedarf und ähnliches bereits mit dem zahnärztlichen Honorar abgegolten sind. In diesen Fällen verbleiben erhaltene Rabatte einerseits genauso wie besonders hohe Anschaffungskosten andererseits beim Zahnarzt.

Gleiches gilt für die Fälle, in denen der Auslagenersatz mittels Pauschalen erfolgt. Auch hier verbleiben Gewinne und Verluste aus dem Einkauf beim Zahnarzt.

Praxisrelevant sind aber gerade die Fälle, in denen die Auslagen gesondert in Rechnung gestellt werden. Für den privatärztlichen Bereich konstatiert § 9 Abs.1 GOZ, dass

> *als Auslagen die dem Zahnarzt* ***tatsächlich entstandenen*** *angemessenen Kosten für zahntechnische Leistungen berechnet werden*

können. Dies bedeutet, dass erhaltene Vergünstigungen an den Patienten weiterzugeben sind. Je nach Art des Rabatts muss – trotz des hiermit verbundenen logistischen Aufwands – der Durchschnittspreis des einzelnen Waren- oder Leistungsteils berechnet und in Ansatz gebracht werden. Etwas anders gilt nur für Legierungen, bei denen der Tagespreis am Tag der Verarbeitung herangezogen wird.

Für Vertragszahnärzte findet dieser Grundsatz auch über verschiedene Vorschriften im SGB V und dem BMV-Z Anwendung und ist entsprechend auch in der Compliance-Leitlinie der Kassenzahnärztlichen Bundesvereinigung verankert.

Partnerfactoring und Kick-Back-Vereinbarung

Hat man dieses Konzept einmal verstanden, so erschließen sich auch die weiteren Arten der Rabattgewährung und der Umgang damit recht schnell. Betrachtet werden sollen hier das wegen des versteckten Rabatts nicht immer sofort erkennbare Partnerfactoring sowie die immer wieder die Gerichte beschäftigenden Kick-Back-Konstellationen.

Bezieht der Zahnarzt zahntechnische Leistungen bei einem Zahntechniker, so wird auch nur der Zahnarzt, nicht der Patient, für den die Leistungen bestimmt sind, Vertragspartner des Zahntechnikers. Der Zahnarzt ist also allein dafür verantwortlich, dass der Zahntechniker seine Vergütung erhält, unabhängig davon, ob er selbst seine Auslagen vom Patienten erstattet erhält. Er trägt gegebenenfalls auch die Kosten eines Inkassobüros. Findet nun eine Kooperation zwischen Zahnarzt und Zahntechniker statt, bei der sich der Zahntechniker an entstehenden Inkassokosten beteiligt, ein sogenanntes Partnerfactoring, so stellt dies faktisch eine Vergünstigung dar, die der Zahnarzt gegenüber der Ausgangslage erhält. Nach den vorangegangenen Ausführungen wird so schnell deutlich, dass diese Vergünstigung an den Patienten bzw. die Krankenkassen weiterzugeben und bei einer entsprechenden Rechnungsstellung zu berücksichtigen ist.

Immer wieder haben sich die Sozialgerichte, insbesondere aber auch die Strafgerichte, mit den sogenannten Kick-Back-Vereinbarungen zu befassen. In dieser Konstellation werden durch eine Gesellschaft zahntechnische Leistungen besonders günstig, meist im asiatischen Ausland, eingekauft und zu den hier üblichen Preisen mit entsprechendem Gewinn an Zahnärzte weiterverkauft, die hiernach dann ihren Auslagenersatz berechnen. Ein Teil des Gewinns wird von der handelnden Gesellschaft schließlich im Nachhinein als Rückvergütung wieder den Zahnärzten zugeführt. Die Zahnärzte haben also faktisch deutlich geringere Kosten für die zahntechnischen Leis-

tungen als im Auslagenersatz gefordert wurde. Es ist offensichtlich, dass dies mit der vorstehend beschriebenen Rechtslage nicht im Einklang steht. Neben erheblichen Schadensersatzforderungen seitens der Patienten und Kassen steht hierbei auch immer eine Strafbarkeit wegen Betrugs und die Entziehung der Zulassung im Raum.

Ausnahme: Skonti

Von dem Grundsatz, dass wann immer der Auslagenersatz gesondert berechnet wird, jegliche Vergünstigungen an den Patienten oder die Kassen weiterzugeben sind, weichen einzig erhaltene Skonti ab. Wenn auch nicht ganz unumstritten, so wird doch allgemein vertreten, dass die gewährten Preisnachlässe für die Einhaltung eines zeitnahen Zahlungsziels nicht an den Patienten oder die Kassen weitergegeben werden müssen. Hintergrund dieser Ausnahme ist der Ausgleich eines Zinsverlustes, den der Zahnarzt bei frühzeitiger Zahlung an den Lieferanten aber erst späterer Weitergabe der Kosten erleidet. In Anlehnung an das frühere, mittlerweile entfallene Rabattgesetz wird ein Preisnachlass von bis zu 3 % bei Zahlung binnen 14 Tagen als angemessen angesehen. Darüber hinausgehende Vergünstigungen sollten daher bei der Berechnung des Auslagenersatzes berücksichtigt werden.

Mögliche Sanktionen

Zusammenfassend kann festgehalten werden, dass Vergünstigungen immer dann weiterzugeben sind, wenn die Auslagen gegenüber Patienten oder Krankenkassen konkret berechnet werden, da dort nur die tatsächlich entstandenen Kosten geltend gemacht werden dürfen. Eine Ausnahme besteht nur bei Skonti bis zu 3 %.

Hieran sollte sich auch zwingend gehalten werden, denn die Folgen einer versehentlichen oder sogar vorsätzlichen Umgehung der dargestellten Regeln können weitreichende Konsequenzen haben. Einerseits können die Patienten auf dem zivilrechtlichen und die Kassen auf dem sozialrechtlichen Weg Schadensersatzforderungen gelten machen, die schnell auch eine nicht unerhebliche Höhe erreichen können. Vor allem steht aber insbesondere bei vorsätzlichem Handeln auch eine Strafbarkeit wegen Betrugs für jede einzelne fehlerhafte Abrechnung im Raum. Sind dabei noch besondere geschäftliche Kooperationen im Spiel, kommt auch ganz schnell die mittlerweile gesetzlich normierte Strafbarkeit wegen Bestechlichkeit im Gesundheitswesen ins Spiel. Besonders schwerwiegend dürfte allerdings die Gefahr des Verlustes der Zulassung wiegen.

Bei allem logistischen Aufwand, den die Berechnung der tatsächlich angefallenen Kosten auch verursachen mag, ist mithin anzuraten, genau hinzuschauen und den Auslagenersatz nach den geltenden Regeln zu berechnen. ■

Nadine Ettling

Rechtsanwältin Nadine Ettling absolvierte erfolgreich den Fachanwaltslehrgang für Medizinrecht und ist als Fachanwältin zugelassen.
Sie hat sich bereits zu Studienzeiten mit dem Medizinrecht befasst und langjährige Erfahrung in der Begleitung außergerichtlicher und gerichtlicher Streitigkeiten. Sie steht Ärzten und Zahnärzten bei allen Fragen zu zivilrechtlichen Ansprüchen zur Seite.
Frau Ettling berät und begleitet ihre Mandanten auch frühzeitig bei beruflichen Veränderungen und neuen medizinrechtlichen wie gesellschaftsrechtlichen Herausforderungen. Sie veröffentlicht regelmäßig Fachartikel.

Nadine Ettling
Rechtsanwältin und Fachanwältin für Medizinrecht
Lyck+Pätzold. healthcare.recht
Nehringstr. 2 · 61352 Bad Homburg
www.medizinanwaelte.de

THOMMEN
Medical

1.000 Prototypen, 10 Jahre Forschung, 1 Innovation

Mit Einführung der neuen Geistlich Fibro-Gide® schlägt Geistlich Biomaterials ein neues Kapitel in der Weichgewebeaugmentation auf: Mit seiner Kollagenexpertise hat Geistlich erstmals in einer kollagenbasierten Weichgewebematrix Volumenstabilität, hohe Porosität und eine hervorragende Biokompatibilität so vereint, dass die Geistlich Fibro-Gide® als schonende Alternative zum Bindegewebetransplantat (BGT) betrachtet werden kann [1,2]. Bei der Behandlung von Rezessionsdefekten oder der Verdickung von Weichgewebe um Implantate und Zähne ergeben sich somit neue Möglichkeiten. Die Vorteile liegen in der Reduktion der Patientenmorbidität und OP-Zeit.

Mehr als 1.000 Prototypen und 10 Jahre Forschung waren nötig, bis experimentelle Kollagenmatrices eine Weichgeweberegeneration auf einem Niveau ermöglichten, das dem Bindegewebe vergleichbar war [3]. Schon nach wenigen Tagen zeigte das augmentierte Volumen eine Gefäßneubildung und gute Integration in das umgebende Weichgewebe [4]. Das Ergebnis ist Geistlich Fibro-Gide®, die als Alternative für autogenes BGT verwendet werden kann [5].

Quellen:
[1] Thoma et al. J Clin Periodontol. 2016 Oct;43(10):874-85.
[2] Zeltner et al. J Clin Periodontol. 2017 Apr;44(4):446-453.
[3] Thoma at al. J Clin Periodontol. 2010 Jul;37(7):659-66.
[4] Thoma et al. J Clin Periodontol. 2011 Nov;38(11):1063-70.
[5] Thoma et al. Clin Oral Implants Res. 2015 Mar;26(3):263-70.

www.geistlich.de

EVO-Denture – das digitale Highlight in der Totalprothetik

Selbst mit großer Expertise und umfassenden Kenntnissen der Totalprothetik ist es oft eine Herausforderung, mit vertretbarem Aufwand ein erfolgreiches Ergebnis zu erzielen. Der Zeitaufwand steht meist in keinem Verhältnis zur Honorierung und so könnte die Implementierung digitaler Prozesse helfen, schneller zum gewünschten Ziel zu gelangen. Dabei kann das einstündige Permadental-Webinar „EVO-Denture" hilfreich sein: Es zeigt auf, wie der gesamte Workflow bei totalen Prothesen für Behandler und Patienten angenehmer, schneller und vorhersagbarer wird. Auf Wunsch demonstrieren auch erfahrene Zahntechnikermeister direkt in der Praxis wie Totalprothetik digitaler werden kann. Es wird deutlich, wie das vereinfachte und verkürzte klinische Protokoll und der digitale Produktionsprozess für eine hohe Qualität und eine bessere Passung der Prothesen sorgen – und damit für mehr Effizienz im Behandlungsablauf und kalkulierbare, sowie reproduzierbare Ergebnisse.

Dazu Wolfgang Richter, Marketingleiter von PERMADENTAL, dem führenden Komplettanbieter für zahntechnische Lösungen: „EVO Denture hilft, die Anzahl der Sitzungen in der Praxis zu reduzieren und ermöglicht durch patientenindividuell designte Zähne eine hervorragende Ästhetik. Auch können, besonders durch die Verwendung eines IOS oder eines Labor-Scanners, exakte oder verbesserte Zweitprothesen (EVO Twin-Denture) einfacher beauftragt werden. Der Einsatz homogener Kunststoffrohlinge und die fehlende Schrumpfung sorgen bei den in Emmerich produzierten EVO-Denture-Prothesen durchgängig für eine bessere Passung. Und automatisch gespeicherte Daten ermöglichen eine jahrelange Reproduzierbarkeit, was nicht nur für Patienten in Pflege- und Seniorenheimen interessant ist."

www.permadental.de

Neue Datenbank Implantologie

Minimal-invasive Implantationsverfahren gewinnen an Bedeutung, zahlreiche internationale Studien belegen dies eindrucksvoll. Champions-Implants, Entwickler des minimal-invasiven Insertionsprotokolls „MIMI" hat in einer umfangreichen Datenbank den aktuellen wissenschaftlichen Stand zu diesen Verfahren erfasst und macht sie jetzt einem breiten Publikum zugänglich. Insgesamt umfasst die Datenbank über 700 Einträge zu Studien, Artikeln und OP-Videos, die sich mit MIMI, der Gewinnung von autologem Knochenersatzmaterial oder dem Sinuslift beschäftigen. Drei separate Literatur- und Studienlagen (zum MIMI-Flapless-Verfahren, Smart Grinder & minimal-invasiv ausgeführtem Sinuslift) enthalten noch einmal bis zu je über 250 Verweise auf Studien, vielfach aus dem pubmed-Archiv. Der Link zur Datenbank lautet www.championsimplants.com/database. Über den QR-Code gelangen Sie mit dem Smartphone zur Datenbank.

www.championsimplants.com/database/

Ihr Weg zum Erfolg

Mit dem Thommen Produkt Konfigurator geht das ganz einfach!

Sie planen eine Implantation und wollen einfach und schnell alle Artikel, die Sie aus dem Thommen Sortiment für die Chirurgie, Abformung, Provisorium und die Prothetik benötigen zusammenstellen? Auch wenn der Thommen Katalog übersichtlich ist, musste man bislang doch alle passenden Komponenten zusammensuchen. Diese Aufgabe wird ab jetzt mit dem Thommen Produkt Konfigurator sehr viel leichter gemacht.

Ab sofort hilft der Implantologie-Produkt-Konfigurator bei der Bestimmung der benötigten Artikel. Dieser beinhaltet alle Komponenten des Implantatsystems, die Thommen Medical für eine optimale Versorgung empfiehlt. Auf Grundlage von individuell eingegebenen Konfigurationsdaten (Zahnposition, Implantatdurchmesser etc.) wird eine Artikelliste – entsprechend der geplanten Versorgung – vorgeschlagen. Sie beinhaltet alle Teile, die Sie für die geplante Implantatversorgung mit einem oder mehreren Thommen-Implantaten benötigen.

Download der App

Sie können die Thommen Konfigurator-App im App Store von Apple und im Google Play Store kostenlos downloaden. Direkt in der App legen Sie im virtuellen Modell einfach die Position für das Implantat fest und wählen Typ, Durchmesser und Länge. In weiteren Schritten klicken Sie der Reihe nach an, was Ihrer Planung entspricht: Bohrer, Abformung, Modellherstellung, provisorische Versorgung etc. Mehrere verschiedene Versorgungen im Ober- und Unterkiefer können zeitgleich generiert werden.

Auch wenn Sie Prothetiker sind und einen Patienten mit inserierten Thommen Implantaten versorgen wollen können Sie die App nutzen. Sie geben einfach den Durchmesser des Implantates ein, überspringen den chirurgischen Teil und machen bei der Abformung weiter. Und selbstverständlich hilft der Thommen-Konfigurator im zahntechnischen Labor genauso bei der Fall- bzw. Teileplanung. Sie beginnen ebenso mit dem Implantatdurchmesser, überspringen ein paar Schritte und starten die Auswahl bei der Modellherstellung. Selbstverständlich können Sie individuelle Anpassungen der Konfigurator-Empfehlungen jederzeit vornehmen.

Die fertige behandlungsbezogene Zusammenstellung versehen Sie mit Patienten-ID und generieren eine pdf-Datei, die Sie speichern und ausdrucken können. So haben Sie immer die richtige Auswahl an Teilen zusammen.

Implantatposition bestimmen…

… Planung eingeben…

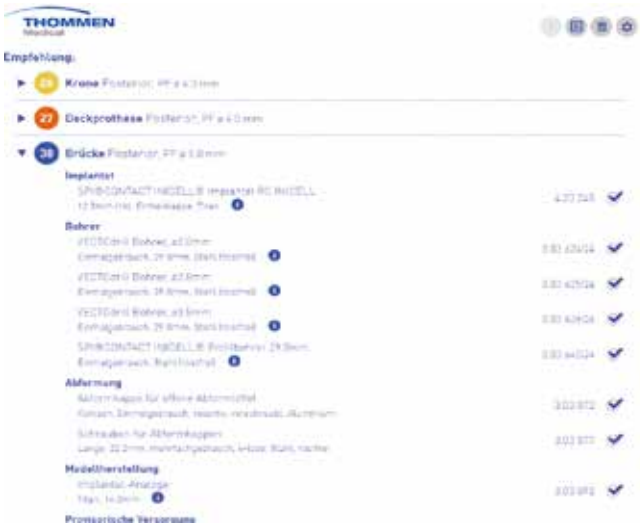

… behandlungsbezogene Empfehlung ausdrucken.

Thommen Medical Deutschland GmbH
Am Rathaus 2
79576 Weil am Rhein
www.thommenmedical.com

Prävention periimplantärer Erkrankungen

Die höchste Rate periimplantärer Erkrankungen entsteht durch aus dem Implantatinneren stammende periimplantäre Reinfektionen. Daher scheint der Versuch, Reinfektionsmechanismen des periimplantären Gebiets durch den Einsatz jüngster, auf hochviskosen Silikonen basierenden Dichtungsmaterialien zwischen Implantatoberfläche und prothetischer Suprastruktur auszuschalten, sinnvoll, um so periimplantäre Erkrankungen zu verhindern.

Der Einsatz dentaler Implantate zur prothetischen Rehabilitation resultiert täglich in einer steigenden Zahl von Komplikationen und Fällen periimplantärer Erkrankungen, die als Konsequenz zum Verlust der Osseointegration und somit zur Stabilitätsminderung der Implantate führen kann. Nach Brånemark ist die ossäre Integration die Fähigkeit des Knochens, sich mit der Implantatoberfläche zu verbinden, ohne Weichgewebseinflüsse [1]. Die erfolgreiche dauerhafte Implantation hängt von vielen Faktoren ab: der richtigen Indikation, der guten Planung und Ausführung der prothetischen Suprakonstruktion, den Fähigkeiten und Erfahrungen des Operateurs, aber auch von der Mundhygiene des Patienten [2].

Besondere Aufmerksamkeit gilt den allgemeinmedizinischen Kontraindikationen (Allgemeinzustand, Ernährungszustand, Alter, aktuelle Medikation, Stoffwechselerkrankungen, hämatologische Erkrankungen, Zustand des Herzens und Gefäßsystems, Störungen des Knochenstoffwechsels, Implantat als potentieller Bakterienherd) sowie den intraoralen Kontraindikationen (anatomisch unvorteilhafte Kieferstellung, pathologische Veränderungen der Mukosa, Xerostomie, insuffizient versorgtes Restgebiss, schlechte Mundhygiene), die während der Diagnose und Vorbehandlung erkannt werden müssen. Es gibt auch temporäre Kontraindikationen (akute Entzündungen und Infektionen, Schwangerschaft, vorübergehende Einnahme bestimmter Medikamente, körperliche oder seelische Stressfaktoren) sowie Kontraindikationen, die auf der mentalen Verfassung des Patienten beruhen (unzureichende Kooperation des Patienten sowie fehlendes Verständnis für den Behandlungsablauf, Nikotin-, Alkohol- oder Drogenkonsum, Neurosen und Psychosen), die ebenso berücksichtigt werden müssen [3].

Obwohl die Insertion von Implantaten in zahlreichen klinischen Fällen langjährigen Erfolg zeigt, garantiert dies nicht das vollständige Ausbleiben von Komplikationen. Es ist daher notwendig, die Tatsache zu berücksichtigen, dass Komplikationen selbst nach erfolgreicher Implantation auftreten können. Im Verlauf von Implantierung und Erhaltung von Implantaten, was in erster Linie die ossäre Integration des Implantats sowie die Mundhygiene des Patienten betrifft, treten biologische Komplikationen in Form periimplantärer Mukositis und Periimplantitis sowie Entzündungen des Weich- und Hartgewebes auf [4].

Ätiologie und Verbreitung periimplantärer Erkrankungen

Das Scheitern der Behandlung bei Zahnimplantaten kann in frühen und späten Misserfolg unterteilt werden, der entweder sofort nach der Implantation oder erst später bei Beanspruchung der Implantat getragenen Restauration auftritt. Das frühe Scheitern des Implantats kann folgende Ursachen haben: unzureichende Vorbereitung der Behandlungsstelle, bakterielle Kontamination und schwerwiegende Entzündung der Wunde, unvorteilhafte mechanische Stabilität des Implantats nach dessen Einsetzen und vorzeitige oder ungeeignete Belastung des Implantats. Zu spät auftretendem Misslingen kommt es bei Verlust der ossären Integration bei bis dato stabilem, funktionstüchtigem Implantat.

Hierbei handelt es sich um die Folge übermäßiger Belastung oder starker Infektion [5]. Die Verbreitung periimplantärer Erkrankungen ist aufgrund der Variationen von 2-10 % der Fälle aller Implan-

Abb. 1: GapSeal® sterile Einwegtips mit Applikator.

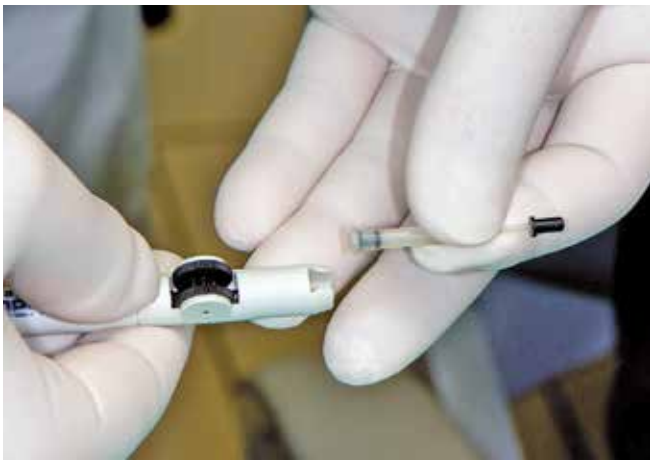

Abb. 2: Einfaches Aufsetzen der Karpule auf den Applikator.

tationen schwer zu ermitteln [5]. Die veröffentlichte Forschung erwähnt eine bis zu 48%-ige Verbreitung periimplantärer Mukositis im Überwachungszeitraum von 9 - 14 Jahren [6].
Es gibt vielfältige Risikofaktoren, die zur Entstehung periimplantärer Mukositis und Periimplantitis führen können. Wie beispielsweise: parodontale Vorerkrankungen, multiple Plaqueanlagerung durch insuffiziente Mundhygiene, allgemeinmedizinische Faktoren, Diabetes, okklusale Überlastung, Nikotinkonsum, übermäßiger Alkoholkonsum [7-21].

Gliederung der periimplantären Erkrankungen

Periimplantäre Mukositis ist eine reversible Entzündung, die sich auf das das Implantat umgebende Weichgewebe beschränkt, durch Akkumulation von Plaque entsteht und nicht zum Knochenverlust führt. 39,4 – 80 % aller implantologisch versorgten Personen zeigen zumindest temporär eine periimplantäre Mukositis [22-24].
Im Vergleich zu einem natürlichen Zahn verbreiten sich Läsionen der Mukosa und schreiten schneller nach apikal vor, da die Mukosa, die das Implantat umgibt, weniger Fibroblasten enthält. Die das Implantat umgebende Schleimhaut ist weniger effizient darin, Läsionen, die aus Plaque entstehen, zu begrenzen. Die geringe Anzahl von Fibroblasten produziert während der Einheilung nicht genügend Kollagen und Matrix, was zu weiterem Fortschreiten und zur Ausbreitung entzündeten Infiltrats führt [5].

Periimplantitis

Als Periimplantitis bezeichnet man einen Entzündungsprozess, der Einfluss auf die Osseointegration des Implantats hat und somit dessen Funktion beeinträchtigt. Die Periimplantitis hat den Verlust des tragenden Knochens zur Folge und ist die Konsequenz der fortschreitenden periimplantären Mukositis. Periimplantäres Gewebe ist im Gegensatz zu dem Gewebe, das einen gesunden Zahn umgibt, schlechter ausgestaltet, so dass mit Plaque in Verbindung stehende fortschreitende Läsionen schwieriger zu stoppen sind [5].
Die Ursachen einer Periimplantitis sind multifaktoriell: Sie entsteht beispielsweise durch Überhitzung während der Osteotomie, okklusale Überbelastung nach der prothetischen Rehabilitation, Kontamination des Implantats während dessen Produktion oder Insertion, mangelhafte Mundhygiene und parodontale Vorschädigung. Radioluzenz im koronalen Teil des Implantats ist radiologisch sichtbar und setzt sich zum oberen Teil des Implantats hin fort [5].

Retrograde Periimplantitis

Die rückläufige Periimplantitis wird als eine klinisch symptomatische, periapikale Läsion definiert, die als radiologisch diagnostiziert wird, sich kurz nach Einsetzen des Implantats entwickelt, und bei welcher der koronale Teil des Implantats eine normale Osseointegration aufweist [25]. Dieser Zustand wurde zuerst von McAllister et al. beschrieben [26]. Die Ätiologie dieses Zustandes kann verschiedenen Ursachen haben und beinhaltet präexistente Entzündungen einer vorausgegangenen chronisch apikalen Parodontitis eines benachbarten Zahns, eines Fremdkörpers im Knochengewebe oder das Einbringen eines Zahnimplantats in einer entzündeten Kieferhöhle [27].

Prävention periimplantärer Erkrankungen

Die Behandlung bereits existierender periimplantärer Erkrankungen ist extrem kompliziert und durchläuft mehrere Phasen. Berücksichtigt man die bekannten Ursachen periimplantärer Erkrankungen, so findet eine Kombination der systematischen Antibiotika-Therapie und einiger chirurgischer und nicht-chirurgischer Methoden (Debridement, Dekontamination und gelenkte Knochenregeneration) Anwendung in ihrer Behandlung.
Es ist wichtig, zu beachten, dass die Behandlung jeglicher periimplantärer Erkrankungen schwierig ist und der Erfolg sowie klinische Resultate ungewiss sind. Die Patienten müssen nach erfolgter Implantation und Abschluss der implantat-prothetischen Rehabilitation über die Wichtigkeit gründlicher Mundhygiene und regelmäßiger Kontrollen aufgeklärt werden. Zusätzlich ist es bei regelmäßigen Nachfolgeterminen notwendig, eine professionelle Entfernung weicher und harter Plaque durchzuführen, um vorhandene Bakterien zu entfernen, die der Hauptgrund für das Auftreten periimplantärer Erkrankungen sind [28]. Eine der bedeutendsten und jüngsten Theorien hinsichtlich des Auftretens periimplantärer Erkrankungen basiert auf der Reinfektion periimplantären Gewebes aus dem Implantatinneren [29]. Zwischen Implantat und Suprastruktur kommt es zu einer Spaltbildung, die zwar minimiert jedoch nicht komplett

Abb. 3: Anwendung des Materials im osseointegrierten Implantat.

Abb. 4: Anwendung des Materials während der Fixierung der Verkleidungsschraube.

Abb. 5: Fixierung der Verkleidungsschraube nach erfolgter Verabreichung von GapSeal®.

Abb. 6: Anwendung des Materials bei der prothetischen Suprastruktur.

geschlossen werden kann. Laut Literatur beläuft sich der Randbereich auf 14-160 µm und ist üblicherweise nicht in der Lage, dem Eindringen von Keimen aus der Mundhöhle standzuhalten, da pathogene Mikroorganismen gewöhnlich um einiges kleiner als der existierende Spalt zwischen Implantatoberfläche und Suprastruktur sind. Die Besiedlung mit Mikroorganismen tritt unmittelbar nach Fixierung der Schraube oder prothetischer Suprastrukturen auf, wobei die innerhalb des Implantats vorherrschende Wärme und Feuchtigkeit das Wachstum der Mikroben ermöglichen. Während des Kauvorgangs findet aufgrund kapillarer Kräfte und Mikrobewegungen ein Flüssigkeitsaustausch zwischen dem Implantatinneren und dem periimplantären Gewebe statt. Dieser Mechanismus führt zu permanenter Reinfektion – der häufigsten Ursache für Periimplantitis. Selbst das höchste Präzisionsniveau bei der Implantatherstellung kann den Bedarf an zusätzlich in das Implantat einzubringender Materialen, die die raue Oberfläche des Implantats und der Suprastruktur ausgleichen sollen, nicht vollständig eliminieren [28].

Hauptsächlich deswegen tauchen auf dem Markt einige Präparate zum Verschluss dieser Spalten auf, die so einen Beitrag zur Prävention periimplantärer Erkrankungen leisten: Goldfolie, selbsthärtende Silikonmaterialien, Vaseline, antibiotische Gele, Chlorhexidin-Gel, Paldur® und Ledermix®. Egal welches der genannten Präparate auch in der Behandlung dieses wichtigen Gebietes Anwendung findet, es sollte betont werden, dass sie instabil sind und Präventionen dieser Art immer nur auf kurze Sicht wirken und wiederholter Anwendung bedürfen. Aus diesem Grunde und basierend auf den experimentellen und klinischen Arbeiten der vergangenen achtzehn Jahre an der Universität Düsseldorf wurde das Material

Abb. 7: Anwendung des Materials im Implantat.

Abb. 8: Finale klinische Ansicht nach erfolgter Fixierung der prothetischen Suprastruktur.

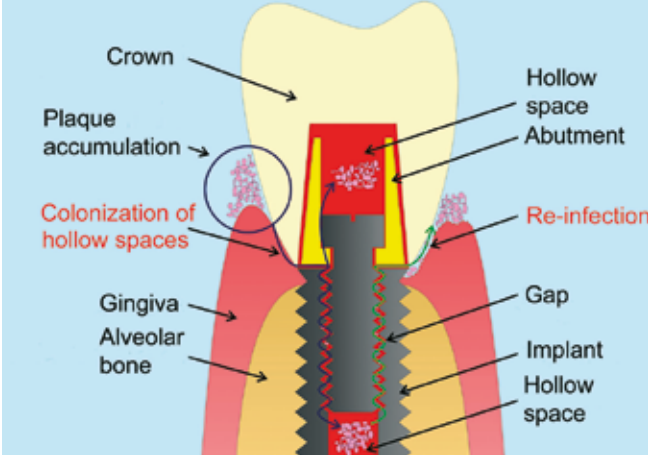

Abb. 9: Reinfektionsmechanismus im Inneren des Implantats.

Gap-Seal® entwickelt (Hager & Werken, Duisburg, Deutschland). Dieses Material basiert auf essentiellen Komponenten einer hoch-viskosen Silikonmatrix, das lang anhaltende Weichheit und das effiziente Verschließen von Implantatspalten ermöglicht. Berücksichtigt man, dass es nicht ausgespült sondern nur mechanisch entfernt werden kann, ist es das einzige Material, das einen Langzeitschutz gegen Reinfektion über das Innere des Implantates bietet. Es ist in vorgefüllten, sterilen Kartuschen verpackt und wird mit einem autoklavierbaren Applikator geliefert, was eine schnelle und einfache Nutzung ermöglicht. Die Anwendung ist in allen Phasen der Implantation angezeigt; bei der Verankerung der Verkleidungsschraube, Fixierung der Gingivaformer und bei der finalen prothetischen Konstruktion.

Schlussfolgerung

Die höchste Rate periimplantärer Erkrankungen entsteht durch aus dem Implantatinneren stammende periimplantäre Reinfektionen. Daher scheint der Versuch, Reinfektionsmechanismen des periimplantären Gebiets durch den Einsatz jüngster, auf hochviskosen Silikonen basierenden Dichtungsmaterialien zwischen Implantatoberfläche und prothetischer Suprastruktur auszuschalten, sinnvoll, um so periimplantären Erkrankungen vorzubeugen. ■

Literaturverzeichnis unter
www.dimagazin-aktuell.de/literaturlisten

Assistant Professor Dragana Gabrić, DDM, PhD

2004	Staatsexamen Zahnmedizin, Universität Zagreb
2005	Dean's Auszeichnung für Studienerfolg
2007	Fachzahnärztliche Ausbildung zur Oralchirurgin, Clinical Hospital Center Zagreb
2010	Promotion zur Dr. med. dent (Zagreb)
2011	Fachärztin in der Mund-, Kiefer- und Gesichtschirurgie Abteilung, Clinical Hospital Center Zagreb
2013	Forschungsbeauftragte in der Mund-, Kiefer- und Gesichtschirurgie Abteilung für den Bereich Zahnmedizin

Zahlreiche Vorträge und Publikationen

Asst. Professor Dragana Gabrić
DDM, PhD, Specialist in Oral Surgery, Department of Oral Surgery, School of Dental Medicine, University of Zagreb

Hager & Werken GmbH & Co. KG
Ackerstraße 1
47269 Duisburg
Tel. 0203 99269-0
www.hagerwerken.de

Bilder, soweit nicht anders deklariert: Hager & Werken

Cleveres Sortiment für Dentalpraxen

Dentale Anwender decken ihren Praxisbedarf bei RUNDAS

Die RUNDAS GmbH am Niederrhein fokussiert vor allem Dentalpraxen in Deutschland. Der seit 2006 aktive Händler ist quasi hautnah bei der alltäglichen Arbeit rund um den Behandlungsstuhl dabei. Im Online-Shop www.RUNDAS.de kann bequem rund um die Uhr bestellt werden. Zu den über 13.000 Kunden in Deutschland zählen vor allem Zahnarztpraxen, Dentalkliniken sowie Dentallabore. Sie ordern unter anderem Untersuchungshandschuhe, Mundschutz, Mundspülbecher und Desinfektionsmittel.

RUNDAS erweitert das Sortiment kontinuierlich auch in Richtung der dentalen Chirurgie. Das praktische Feedback von Ärzten wird sehr wertgeschätzt und trägt zur stetigen Verbesserung des Sortiments und des Service bei.

Bestseller: Handschuhe, Mundschutz, Desinfektionsmittel

Zu den Bestsellern zählen Latex- und Nitrilhandschuhe des hauseigenen RUNDAS-Labels. Die normgeprüften Untersuchungshandschuhe sind bundesweit in tausenden Zahnarzt- und MKG-Praxen im Einsatz. Der ebenfalls beliebte, dreilagige Mundschutz der Hausmarke steht in Weiß und vier weiteren Farben zur Verfügung. Für die Hygiene in der Zahnarztpraxis finden die Anwender bei RUNDAS Desinfektionsmittel zur Oberflächen- und Schnelldesinfektion sowie zur Desinfektion der Hände, von Instrumenten und von Absauganlagen.

Zum Wohlfühlen: Farbe in der Praxis

Viele moderne Zahnarztpraxen haben sich längst vom früheren betont weißen Interieur verabschiedet. Heute sind viele Farben in den Räumen zuhause. Sie unterstützen das Praxis-Branding und eine Wohlfühlatmosphäre sowohl für die Patienten als auch für das Praxisteam. RUNDAS verfügt bei Dentalprodukten über eine breite Farbpalette: Mundspülbecher, Tray-Filterpapier, Speichelsauger, Absaugkanülen und viele weitere Artikel sind in diversen Farbtönen erhältlich.

Erweiterung des Sortiments

Ein enger Kontakt zur dentalen Praxis und ein wacher Blick auf innovative Produkte im internationalen Marktgeschehen erzeugen kontinuierlich Impulse für die Sortimentserweiterung. So führte RUNDAS mit „Natural White" nun auch ein In-Office-Bleaching-Set ein. Es ermöglicht dem Anwender bis zu drei Applikationen in einer Stunde.

Für den dentalchirurgischen Bereich ist das Produkt adbone TCP interessant. Das synthetische, phasenreine Knochenersatzmaterial aus 99,9 % Tricalciumphosphat (ß-TCP) dient als Augmentationsmaterial zum Auffüllen von Knochendefekten. Es stimuliert die Proliferation der Osteoblasten und induziert die Regeneration wie auch das Knochenwachstum. Mit einer Resorptionszeit von bis zu sechs Monaten eignet sich adbone TCP für: Sinusbodenelevation, Alveolenauffüllung, Rekonstruktion von Tumor- und Zystendefekten, Auffüllen von Extraktionskavitäten.

Neuartiges Intraoralpflaster Ora-Aid

Last, not least bietet RUNDAS als Alleinimporteur Ora-Aid an. Ora-Aid ist das neuartige, eugenolfreie Pflaster zur intraoralen Anwendung. Mit hydrophilem Polymer haftet es stark an der Mundschleimhaut und schützt intraorale Wunden vor äußeren Einflüssen wie Speiseresten, Bakterien oder Zigarettenrauch. Ora-Aid unterstützt die Wundheilung, indem es übermäßiges Exsudat zurückhält, körpereigene Heilungsfaktoren auf der Wunde behält und die Wunde vor Temperaturschwankungen abschirmt. Das Pflaster ist für die folgenden Indikationen bestimmt: Aphthen, orale Wunden, Zahnextraktion, Implantatchirurgie, Parodontalchirurgie, Parodontaltherapie, KFO-Therapie und Irritationen. Die Anwendung ist intuitiv: einfach das Pad individuell zuschneiden, auf die Wunde applizieren und für wenige Sekunden sanft andrücken – fertig. Der Ora-Aid-Anwender Dr. Dr. Johannes Zielasko aus Berlin fasst zusammen: „Ora-Aid beschleunigt die Wundheilung und ist leicht anwendbar." Viele Praxen rechnen Ora-Aid über die GOÄ Ä2 oder 200 sowie Materialkosten je Einzelverpackung ab. Weitere Infos im Shop und unter www.Ora-Aid.de.

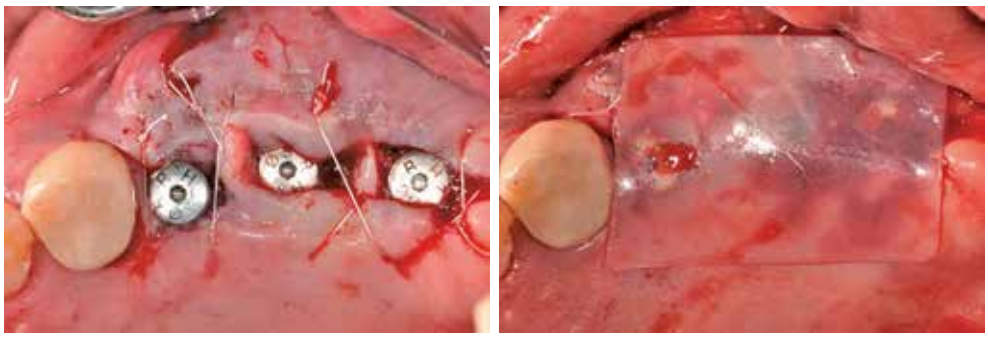

Ora-Aid in der Anwendung in der Implantatchirurgie.

Sitz der RUNDAS-GmbH in Dinslaken am Niederrhein.

eKomi Siegel Gold (Stand: 30.07.2019), Zeichen zufriedener Kunden.

Kundenauszeichnung in Gold

Kunden bestellen bei RUNDAS im Online-Shop, telefonisch oder per Fax. Die konsequente Kunden- und Serviceorientierung spiegelt sich in den Bewertungen wider. Über den unabhängigen Online-Bewertungsdienstleister eKomi gaben bereits mehr als 1.300 Kunden eine Bewertung ab, die automatisch in anonymisierter Form online veröffentlicht wird. Über diese geteilten Erfahrungen können sich zukünftige Neukunden ein eigenes Bild machen. Das Ergebnis: Daumen hoch für RUNDAS, denn der Händler darf sich über das eKomi Siegel Gold (Stand: 30.07.2019) freuen. Alle Bewertungen sind über www.RUNDAS.de jederzeit einsehbar. ■

RUNDAS GmbH
Groß- und Einzelhandel für Praxisbedarf und Hygieneartikel
Amalienstr. 62
46537 Dinslaken
Tel. 02064 625 95 50
Fax 02064 625 95 80
www.RUNDAS.de

3. BEGO CLINICAL CASE AWARD

Wettbewerb der besten klinischen Fälle

Der BEGO Clinical Case Award zeichnet implantologische Fälle aus, die unter Verwendung von BEGO Implant Systems Produkten versorgt wurden. Die Fälle sollten aus den Fachgebieten der Implantatchirurgie, Navigierten Chirurgie, Weichgeweberegeneration, prothetischen Rehabilitation oder einer Kombination dieser Themen stammen.

Zahnärzte und Studenten der Zahnmedizin aus der ganzen Welt sind eingeladen, an dem Wettbewerb teilzunehmen. Pro Teilnehmer können mehrere Patientenfälle zur Bewertung durch eine unabhängige Fachjury eingereicht werden.
Die besten Fälle werden mit hochwertigen Preisen, z. B. einer Einladung zur 5. BEGO Implant Systems Global Conference 2020 „Art Of Implantology" in Amsterdam (inkl. Flug, Hotel und allen Gebühren), einem iPad Pro* 256 GB Wi-Fi, einem Bose®* SoundTouch 30 Series III kabelloses Music System sowie weiteren attraktiven Preisen prämiert. Einsendeschluss ist der 31. Dezember 2019.

* Dieses Zeichen ist eine geschäftliche Bezeichnung/eingetragene Marke eines Unternehmens, das nicht zur BEGO Unternehmensgruppe gehört.

www.bego.com

“Digitaler Workflow – Wie geht’s? So geht’s!“

Henry Schein und CAMLOG setzen erfolgreiche Fortbildungsreihe fort

Aufgrund der hohen Nachfrage nach Veranstaltungen zu offenen digitalen Infrastrukturen rund um die Implantologie bieten Henry Schein und CAMLOG auch im zweiten Halbjahr 2019 die beliebten Vortragsveranstaltungen für implantologisch tätige Zahnärzte, Prothetiker und Zahntechniker an.

Moderne Technologien und Materialien ermöglichen neue Versorgungskonzepte in der Prothetik. Dies führt zu einem erhöhten Weiterbildungsbedarf, um die neuen Chancen effizient und praxiseingebunden umzusetzen und die bestmögliche Patientenversorgung gewährleisten zu können. Henry Schein und CAMLOG bieten daher seit einiger Zeit eine gemeinsame Fortbildungsreihe zum digitalen Workflow an.

DEDICAM und ConnectDental

Den Teilnehmern wird anhand von Fallbeispielen auf Basis der CAMLOG DEDICAM®-Dienstleistungen und von Henry Schein ConnectDental™-Live-Demonstrationen gezeigt, wie sich digitale Arbeitsabläufe in den Praxis- und Laboralltag integrieren lassen. Es geht dabei um: Intraoral-Scan – Labor-Scan – Design und Implantatplanung – Fräsen und Schleifen – 3D-Druck. Die beiden Unternehmen bieten Implantologen und Dentallaboren in Deutschland hochpräzise Lösungen für Implantatprothetik sowie eine Ergänzung im erstklassigen Komplett-Service zur Herstellung von CAD/CAM-gefertigten Rekonstruktionen an.

Die Nachmittagsveranstaltungen im zweiten Halbjahr 2019 finden statt:

25. September 2019	in Berlin
23. Oktober 2019	in München
06. November 2019	in Leipzig
13. November 2019	in Nürnberg
29. November 2019	in Düsseldorf
06. Dezember 2019	in Hamburg

Henry Schein ConnectDental™ fokussiert den digitalen Workflow zwischen Praxis und Labor und berücksichtigt dabei verschiedene Komponenten: Die Konzeption bietet eine umfangreiche Produktpalette im Bereich Technologie und Materialien. Darüber hinaus existiert ein breites Angebot an Schulungen und Weiterbildungen für Praxis- und Labor-Mitarbeiter – unter anderem durch den Connect-Dental™ Campus. Das Unternehmen offeriert außerdem kompetente Beratung unter dem Motto „Henry Schein ConnectDental™ –Trusted Digital Solutions“, um den individuellen Bedürfnissen der Kunden aus Praxis und Labor gerecht zu werden. So können digitale Lösungen gezielt ausgewählt und die lückenlose Integration der einzelnen Tools in den Workflow sichergestellt werden. Dies sorgt für eine reibungslose Kommunikation zwischen Zahnarztpraxis und Labor.

Mit DEDICAM® bietet CAMLOG ein breites Serviceangebot zur Herstellung individueller CAD/CAM gefertigter Rekonstruktionen an, die durch Zahntechniker veredelt werden. DEDICAM® ist in den letzten Jahren rasant gewachsen und ermöglicht mittlerweile einen durchgängigen digitalen Workflow, von der OP-Planung über die Guided Surgery bis zur prothetischen Versorgung. Die Dienstleistungen und Services von DEDICAM® sind individuell nutzbar. Wer bereits über eine CAD-Infrastruktur verfügt, kann auf Basis offener STL-Daten führender Anbieter die DEDICAM Fertigungsdienstleistung nutzen. Labore, die noch keine CAD-Einrichtung installiert haben, aber von den Vorteilen des digital gefertigten Zahnersatzes profitieren möchten, können das Know-how der DEDICAM®–Spezialisten im Scan-&-Design-Service nutzen.

Im Anschluss an die Veranstaltung haben die Teilnehmer die Gelegenheit sich mit Kolleginnen und Kollegen sowie den Experten auszutauschen.

Weitere Informationen sind über die Henry Schein Dental- und die CAMLOG-Webseiten erhältlich. Dort ist auch eine Anmeldung zu den verschiedenen Veranstaltungen möglich.

www.henryschein-dental.de
www.camlog.de

Fachtage Implantologie 2019

Erfolgreiche Kongressreihe bekommt Zuwachs

Auch dieses Jahr veranstaltet Dentaurum Implants wieder die erfolgreiche und beliebte Kongressreihe der Fachtage Implantologie. Erstklassige wissenschaftliche und praxisnahe Vorträge namhafter Referenten, sowie tiefgehende Fachgespräche begeistern jährlich über 450 Teilnehmer. Das mittlerweile 12-jährige Erfolgskonzept an den Universitäten in Lübeck, Bonn und Jena wird in diesem Jahr erweitert durch den 1. Fachtag Implantologie an der Universität Regensburg.

Jetzt auch in Regensburg – die bekannten Fachtage Implantologie werden um einen Standort erweitert. *Bild: Dentaurum Implants*

Die Fachtage Implantologie leben von der besonderen Mischung ausgewählter Vorträge. Dentaurum Implants ist es auch in diesem Jahr gelungen, eine attraktive Mischung aus wissenschaftlichen und praxisorientierten Vorträgen zusammenzustellen. Neben dentalspezifischen Themen mit theoretisch und praktisch relevanten Fragestellungen, erwartet die Teilnehmer auf jedem Fachtag ein besonderes Vortragshighlight. In diesem Jahr stehen Themen wie „Die digitalisierte Spionage und die Cyberkriminellen" (C. Karakaya – Kriminalpolizei München) und „Körpersprache – Körper und Sprache im Einklang" (M. Schürkamp – Kommunikationstrainer) auf dem Programm. In den Pausen bleibt genügend Zeit, um sich mit den Referenten und Kollegen intensiv auszutauschen und sich vor Ort über die aktuellen Produkte von Dentaurum Implants und den Kooperationspartnern zu informieren.

1. Fachtag Implantologie in Regensburg

Mit mehr als 450 Teilnehmern jährlich haben sich die Fachtage Implantologie in Lübeck, Bonn und Jena zu einer festen Größe im Bereich der dentalen Implantologie etabliert. Nun wird die Erfolgsreihe erweitert. Unter der wissenschaftlichen Leitung von Dr. Friedemann Petschelt findet am 28. September 2019 der 1. Fachtag Implantologie am Universitätsklinikum Regensburg statt. Zum Auftakt profitieren die Teilnehmer von einem attraktiven Einführungspreis.

Empfehlung des Fachtag-Urgesteins

Dr. Joachim Hoffmann (Jena) ist seit dem ersten Fachtag mit an Bord und begeistert das Auditorium jedes Mal aufs Neue mit fesselnden und hochinformativen Themen. Seine Empfehlung an die Kolleginnen und Kollegen lautet: „Die Fachtage Implantologie von Dentaurum Implants kann ich jedem Zahnarzt empfehlen, der sich praxisnah und vielseitig fortbilden möchte, angefangen bei der Planung, über die Chirurgie, Prothetik oder Wege zu einer erfolgreichen Therapie. Da nimmt jeder was mit."

Save the Date

Die diesjährigen Fachtage finden an folgenden Terminen statt: 12. Fachtag Lübeck am 14. September, 1. Fachtag Regensburg am 28. September, 5. Fachtag Bonn am 9. November und 5. Fachtag Jena am 16. November 2019. ■

DENTAURUM IMPLANTS GmbH
Centrum Dentale Communikation
Turnstr. 31, 75228 Ispringen
Tel. 07231 803-470
kurse@dentaurum.com
www.dentaurum.com
www.dentaurum.de/fachtage_implants

Wissenschaft und Praxis verbinden

Fortbildung zu Parodontitis und Periimplantitis von Kulzer

Um Behandlungsfehler zu vermeiden, wird es für Zahnärzte immer wichtiger, neueste wissenschaftliche Erkenntnisse in den praktischen Alltag und in die tägliche Patientenversorgung zu integrieren. In Bonn legte Univ.-Prof. Dr. Thorsten M. Auschill, MBA und leitender Oberarzt am Universitätsklinikum Marburg, die Grundlage dafür: In einer Fortbildung von Kulzer gab er den Teilnehmern einen Überblick über die aktuellsten Standpunkte aus den Bereichen Parodontologie und Periimplantitis.

Die Anzahl von Patienten mit Parodontalerkrankungen ist hoch – damit steigt auch die Notwendigkeit, Therapieansätze und antibakterielle Begleittherapien, wie z. B. den Einsatz von lokaler und systemischer Antibiose, weiterzuentwickeln. Vor diesem Hintergrund ist eine regelmäßige Wissensauffrischung für Zahnärzte empfehlenswert, um die eigenen Patienten optimal zu versorgen und Behandlungsfehler zu vermeiden. Allein 2017 untersuchte die Techniker Krankenkassen 921 Verdachtsfälle von inkorrekten Behandlungen in der Zahnmedizin. Das Resultat: Bei etwa jedem dritten Fall erhärtete sich im Laufe der späteren Überprüfung der Hinweis auf einen Behandlungsfehler. Um es bei Parodontitis und Periimplantitis gar nicht erst soweit kommen zu lassen, gab Prof. Dr. Auschill den Teilnehmern ein praxisfähiges Gesamtkonzept an die Hand, mit dem sie diese Erkrankungen erfolgreich diagnostizieren und therapieren können.

Zeitgemäße Neudefinition der Begrifflichkeiten

„Meist werden Parodontitis und Periimplantitis getrennt voneinander behandelt. Dies ist nicht mehr zeitgemäß, denn was sie beide eint, ist der Halteapparat – unabhängig davon, ob dieser einen Zahn oder ein Implantat hält", sagte Auschill. Das zeige sich auch bei genauerer Betrachtung der Bakterienflora. Bei Parodontitis und Periimplantitis ähnelten sich diese sehr stark. Bei aller Ähnlichkeit erläuterte der Referent jedoch auch einige Unterschiede: Das Parodont verfüge über eine Art Abwehrmechanismus, periimplantäres Gewebe eher nicht. Dies verdeutlichen auch Studienergebnisse, die zeigen, dass periimplantäres Gewebe mehr aktive Matrix-Metalloproteinase-8 (aMMP-8) ausschüttet.

Praxisnahe Tipps für die einfache Umsetzung

Dennoch sind Parodontitis und Periimplantitis chronische Erkrankungen – Heilung schwierig. „Deshalb ist das Ziel einer Therapie, keine oder zumindest managebare Taschen zu erhalten und die Zähne durch ein engmaschiges Recall-System (UPT) langfristig zu stabilisieren. Von managebaren Taschen in der Parodontologie sprechen wir bei einer Sondierungstiefe von etwa 4 bis 5 Millimetern", so der Referent. Praktische Tipps, um dieses Ziel zu erreichen, erläuterte Univ.-Prof. Dr. Auschill ebenfalls:

- Am Anfang einer jeden Behandlung sind eine umfangreiche Anamnese dentale sowie parodontale Diagnostik unerlässlich, um etwaige Schwierigkeiten für die Therapie zu erkennen. Ein Beispiel: Manche Beta-Blocker, die bei Herz-Kreislauf-Erkrankungen eingenommen werden, führen zu erhöhten Sondierungstiefen über die Bildung von Gingivahyperplasien.
- Mundduschen sind für Parodontitis-Patienten bedingt empfehlenswert, weil u. U. mehr Speisereste und Bakterien in die Taschen hineingedrückt werden können.
- Für das Scaling und Root Planing hat sich eine Kombination aus maschineller und Handinstrumentierung bewährt.
- Studien zeigen: Lokale Antibiotika können eine sinnvolle adjuvante Maßnahme sein, wenn sie korrekt appliziert werden. Univ.-Prof. Dr. Auschills Tipp: Die Tasche immer von unten nach oben auffüllen.

Anwendbare Konzepte

Bereits zu Beginn betonte Prof. Dr. Auschill, dass es ihm bei der Veranstaltung vor allem um die Vermittlung von Konzepten und Methoden gehe, die in der Praxis gut anwendbar sind. Am Ende konnten die Zuhörer das bestätigen. Dr. med. dent. Ludwik Broll aus Bonn resümierte: „Ich fand besonders gut, dass akademische Inhalte vermittelt wurden, die mit praxisnahen und einfach umzusetzenden Empfehlungen unterfüttert wurden." Dr. med. dent. Andrea Tarau stimmte dem zu: „Mir hat die Fortbildung sehr geholfen. Ich habe das Gefühl, dass der Referent nicht nur gut behandelt, sondern er kann sein Wissen auch sehr gut vermitteln."

Die nächsten Termine aus der Reihe „Parodontitis und Periimplantitis"

- Mittwoch, den 25.09.2019 in Leipzig
- Mittwoch, den 06.11.2019 in Hagen

Kulzer GmbH
Leipziger Straße 2
63450 Hanau
www.kulzer.de/zahnarztfortbildungen

PERMADENTAL-Filmpremiere „Darum liebe ich meinen Job!“

YouTube, Instagram und Facebook – das alles zusammen ist die große Bühne, auf der PERMADENTAL am 18. September den „roten Teppich“ zur Premiere seiner neuesten Filmproduktion „Darum liebe ich meinen Job!“ ausrollt. Zeitgleich mit der Filmpremiere startet auch das Gewinnspiel, das sich an alle Mitarbeiter in der zahnärztlichen Praxis wendet.

„Darum liebe ich meinen Job!“ ist ein spannender Mix aus Livebildern und Smartphone-Sequenzen: Der 3-minütige Film nimmt den Zuschauer mit auf eine inspirierende Reise durch die innovative Zahnarztpraxis. Unterschiedliche Behandlungsanforderungen und smarte Therapielösungen werden auf sympathische Weise von der erfolgreichen Kosmetik-, Ernährungs- und Health-Care-Bloggerin Cati Schweyer präsentiert. Marketingleiter Wolfgang Richter betont: „Es war uns sehr wichtig für diesen Film in einer der innovativsten Berliner Zahnarztpraxen auch mit ‚richtigen‘ Zahnärzten und Praxismitarbeiterinnen zu arbeiten, um so die vielfältigen Einsatzmöglichkeiten unseres Produktportfolios authentisch in einem modernen Umfeld präsentieren zu können.“ Geschäftsführer Klaus Spitznagel: „Wir sind überzeugt davon, dass wir diese Intention optimal umgesetzt haben und freuen uns sehr auf die Premiere und das Feedback. Mit dem Medium Film erreichen wir über die Sozialen Medien unsere Zielgruppe.“

Das komplette Video gibt es unter www.permadental.de/vlog

„Permadental. Questa è passione“
Mit ihrem glamourösen Auftritt sorgte Elisabetta Canalis, bekanntes Model und Schauspielerin mit italienischen Wurzeln, für Hollywoodglanz am Set. Mit unnachahmlicher Grazie und einem hinreißenden Lächeln verzauberte sie Film- und Praxisteam.

„Jetzt wisst Ihr, warum ich meinen Job einfach liebe.“
Mit dieser Aussage der Protagonistin Cati startet PERMADENTAL gleichzeitig das neue Gewinnspiel und möchte von Praxismitarbeitern wissen: Warum liebt Ihr Euren Job in der Zahnarztpraxis? Die Gewinnspielteilnahme auf Instagram oder Facebook ist schnell und einfach erklärt: Das Video ansehen und folgen, liken, teilen oder kommentieren. Auf die Gewinner warten tolle Preise: Vom iPhone 8 Plus über 30 Gutscheine für Permawhite bis hin zu vielen Giotto-Trostpreisen.

www.permadental.de

meridol®-Preisverleihung für die besten Bachelorarbeiten

Im Rahmen der Absolvia der 15. Studiengruppe des Bachelorstudiengangs „Dentalhygiene und Präventionsmanagement (B.Sc.)“ an der EUlFH –praxisHochschule in Köln, fand im Mai die Verleihung des meridol®-Preises für die besten Bachelorarbeiten aus dem Jahr 2018 statt.

Herr Gereon Otto, Senior Oral Health Liaison Specialist bei CP GABA, hatte die ehrenvolle Aufgabe, die Preise an die Kandidatinnen zu überreichen.

Den ersten mit 1.500 Euro dotierten Preis erhielt Frau Emese László mit ihrer systematischen Übersichtsarbeit zum „Evidenzgrad verschiedener therapeutischer Interventionen bei periimplantärer Entzündung“. Herr Otto übermittelte die Einschätzung der Jury, dass in dieser Arbeit insbesondere der hohe wissenschaftliche Reflexionsgrad beeindruckt habe. Den zweiten Preis, dotiert mit 1.000 Euro, erhielt Frau Annabelle Bergmann für ihre Arbeit „Förderung der Mundhygienemaßnahmen bei jüngeren Kindern unter Betracht lernpsychologischer Aspekte“, an welcher der praktische und konkrete Bezug in Verbindung mit den wissenschaftlichen Ausführungen aus der Lernpsychologie bei der Jury Gefallen gefunden hat.

Verleihung des meridol®-Preises an Frau Elenea Di Leonardo durch Herrn Gereon Otto und Prof. Dr. Georg Gaßmann (rechts).

Den dritten mit 500 Euro belohnten Preis, erhielt Frau Elena Di Leonardo für ihre klinische Arbeit mit dem Titel „Klinische Anwendungsbeobachtung einer Zahncreme mit der Kombination Zinnfluorid, Zinnchlorid und Natriumhexametaphosphat im Einfluss auf die Mundgesundheit“.

Anreiz zum hochqualitativen Arbeiten
Frau Dr. Marianne von Schmettow, Scientific Affairs Manager D-A-CH bei der Colgate-Palmolive Services CEW GmbH und selbst Mitglied in der Jury betonte, dass mit der nunmehr drittmaligen Verleihung des „meridol®-Preises“ ein Anreiz zum hochqualitativen Arbeiten im Verfassen der Bachelorarbeit geboten und Motivation geschaffen werden soll, sich auch nach dem Abschluss weiter wissenschaftlich mit der Dentalhygiene und dem Präventionsmanagement auseinanderzusetzen.

Vom Basiskurs für Studenten und die jüngeren Implantologen bis zum Hands-On Training mit Spezialisten.

Exzellente Fortbildungen mit Zimmer Biomet Dental

Neben den innovativen Lösungen und Produkten aus den Bereichen Implantologie, Chirurgie, Digitale Zahnheilkunde, Parodontologie und Prothetik steht das Fortbildungsangebot für Zahnärzte bei Zimmer Biomet Dental an oberster Stelle. Unter den weltweit angebotenen Fortbildungsveranstaltungen bietet Zimmer Biomet Dental in Österreich, Deutschland und der Schweiz eine ganze Reihe an Trainings und Fortbildungen in verschiedenen Formaten an. Vom Basiskurs für Studenten und die jüngeren Implantologen bis zum Hands-On Training mit Spezialisten finden sowohl Einsteiger als auch Experten die passende Fortbildung.

Die nächsten Veranstaltungen in Deutschland

11. Oktober 2019
Hospitation mit Live-OP in Baden Baden
Dr. Torsten Kamm

16. Oktober 2019
Expertenmeeting in Stuttgart
Dr. Torsten Kamm

23. Oktober 2019
Expertenmeeting in Hamburg
Dr. Jan Behring und Dr. Sebastian Jahnke

1. November 2019
Hospitation mit Live-OP in Schleiden
Dr. Simone Esser und Dr. Stefan Berger

Zimmer Biomet Institute
Das Zimmer Biomet Institute in Winterthur ist eines von insgesamt sechs weltweit. Als Veranstaltungsort spielt es wie seine Schwesterinstitute eine herausragende Rolle in der dentalen Fortbildungslandschaft, da es mit seinem hervorragend ausgestatteten Simulated Patient Training Laboratory ein ideales Umfeld für Hands-On Schulungen bietet. Am Zimmer Biomet Institute in Winterthur werden pro Jahr rund 40 zum großen Teil internationale und mehrtägige Kurse angeboten. Teilnehmer der Kurse finden hier an 24 Arbeitsstationen je ein Patientenmodell, das sowohl in chirurgischer als auch prothetischer Hinsicht ein lebensechtes Szenario bietet. Zahlreiche Gäste des Instituts loben seit Jahren die einzigartige Ausstattung und bestätigen, dass sich selbst beim Umgang mit dem Skalpell das künstliche Zahnfleisch des Patientenmodells absolut echt anfühle. Auch die Möglichkeit der Übertragung von Präsentationen oder Live-Kamerabildern von der Masterstation auf die Arbeitsstationen unterstützt den nachhaltigen Trainingserfolg der Teilnehmer. Schritt für Schritt können damit komplette klinische Workflows nachvollzogen und trainiert werden.

Die nächsten Kurse am Zimmer Biomet Institute in Winterthur, Schweiz

18. Oktober 2019
Hands-On-Kurs mit Dr. Daniel Engler-Hamm und Dr. Uwe Sander

23. November 2019
Hands-On-Kurs und Rookie-Meeting mit Prof. Dr. Patrick Schmidlin und Prof. Dr. Christian Stappert

Am Zimmer Biomet Institute in Winterthur werden pro Jahr rund 40 meist internationale und mehrtägige Kurse angeboten.

Die nächsten Veranstaltungen in Österreich

27. September 2019 – Hospitation mit Live-OP in Klosterneuburg – MR. Dr. Alfred Zuber: „Full-Arch Versorgung"

4. Oktober 2019 – Expertenmeeting in Wien PD Dr. Werner Lill und Prof. Dr. Stefan Fickl: „Vermeidung von Misserfolgen. Richtige Diagnose, Planung und Therapie beim Einzelzahnersatz."

25. Oktober 2019 – Hospitation Zahnklinik Josefstadt in Wien – Dres Müller und Keszthelyi: „Allogene Knochenblöcke, Socket Preservation"

8. November 2019 – Zimmer Biomet Dental Corporate Forum anlässlich des ÖGI-Kongress (7.-8.11.2019) in Wien – Dr. Nikolaus Fürhauser, Dr. Lukas Fürhauser: „3D-Implantatplanung und Digitale Abformung"

Neue globale App für die Weiterbildung

Die Zimmer Biomet Dental Education App steht weltweit zum Download bereit. Sie ermöglicht den Zugriff auf die Weiterbildungsprogramme und -kurse des Zimmer Biomet Institutes und bietet eine mobile Plattform, auf der Benutzer mobil lernen und Informationen abrufen können.

Die Zimmer Biomet Education App umfasst folgende Funktionen:

- Erweiterte Suchfunktionen, mit denen Benutzer das Angebot von Kursen, Praxis-Workshops, Technologieforen, regionalen Programmen und von webbasierten Lernprogrammen nach Programmtyp durchsuchen können.
- Mobile Anmeldung für Kurse des Zimmer Biomet Institutes
- Streaming von bedarfsgesteuerten Webcasts und Technikvideos
- Ein individuelles Benutzerprofil, in dem zukünftige und vergangene Kurse und Zertifikate für die fortlaufende Weiterbildung gespeichert werden.

Zimmer Dental GmbH
Wilhelm-Wagenfeld-Straße 28 · 80807 München, Deutschland
Tel. 0800 1016420 · www.zimmerbiometdental.de

Bilder: © Zimmer Dental

Fit für die Zukunft?

Zirkonimplantate & digitaler Workflow – einfach erklärt!

Zeramex bietet die Möglichkeit, Patienten durch reversibel verschraubbare ATZ Zirkondioxid-Implantate metallfrei zu versorgen. Bei der Zeramex Roadshow 2019 in Zürich, Mainz und München lernen Sie, wie einfach die Implantation eines Keramikimplantates ist.

Bei den drei Stopps der Roadshow wird das komplette und übersichtliche Portfolio von Zeramex vorgestellt und aktuelle Neuheiten präsentiert. Neben Erfahrungen aus dem Praxisalltag werden klinische Falldokumentationen und das prothetische Handling präsentiert. Nach Fragen und Diskussionen erwartet die Teilnehmer eine Verpflegung.

Welt der digitalen Versorgung

Mit dem neuen Kompetenzzentrum Zeramex Digital Solutions bringt Zeramex digitale und individuelle Prothetiklösungen, maßgeschneidert von A-Z, direkt in Ihre Praxis. Im Rahmen des Roadshow-Events in Zürich sind Sie zur Besichtigung der hauseigenen Produktion eingeladen.
Gleichzeitig ist diese Veranstaltung ein Pre-Event zum ersten ESCI-Kongress am 11. und 12. Oktober im Seminarhotel Bocken in Horgen/Zürich. Bei den kostenlosen Veranstaltungen ist die Teilnehmerzahl begrenzt. Die Teilnehmer erhalten ein Zertifikat mit 2,5 Fortbildungsstunden.

Zürich – 10. Oktober 2019
Dentalpoint AG, CH-8957 Spreitenbach bei Zürich
Fortbildung & Vorträge: 14:00 Uhr – 17.30 Uhr

Mainz – 23. Oktober 2019
Universität Mainz, 55131 Mainz
Fortbildung & Vorträge: 17:30 Uhr – 19:30 Uhr

München – 27. November 2019
Kolgeci Zahntechnik GbR, Würmtalstraße 113, 81375 München/Großhadern
Fortbildung & Vorträge: 16:00 Uhr – 19:00 Uhr

Dentalpoint AG
CH-8957 Spreitenbach · Tel. +41 44 388 36 34
event@zeramex.com · www.zeramex.com

Das **ITI Curriculum Implantologie** macht evidenzbasiertes Wissen greifbar

Das ITI (International Team for Implantology) ist nach eigenen Angaben eine der führenden wissenschaftlichen Organisationen im Bereich der dentalen Implantologie. Einen besonderen Anspruch stellt das ITI an die Qualität seines international ausgerichteten Curriculums Implantologie. Die Organisation setzt auf praxisorientierte sowie ausschließlich evidenzbasierte Inhalte und nutzt unter dem Leitspruch „knowledge is key" den im ITI gesammelten Wissensschatz.

Die für das Curriculum verpflichteten renommierten Referenten sind ein wesentliches Charakteristikum des Lehrprogramms. Diese konzentrieren sich in ihren Vorträgen darauf, eine einheitliche evidenzbasierte Lehrmeinung mit aktuellen Fallbeispielen vorzustellen. Damit würden den Teilnehmern die Inhalte in einer ausgewogenen Mischung aus Praxis und Theorie didaktisch zuverlässig vermittelt.

Durch anregende Diskussionen entstehen interessante Sichtweisen

Wie aus dem Kreis der Referenten zu hören, sei der Dialog mit den Teilnehmern eine Besonderheit, die es eigens hervorzuheben gelte. Durch die anregenden Diskussionen zwischen den Teilnehmern und den Referenten entstünden interessante Sichtweisen, die aufgegriffen werden und gegebenenfalls in die Vorträge mit einfließen. Des Weiteren profitieren die Teilnehmer in hohem Maße vom Wissen der Praktiker aus Zahnmedizin und Zahntechnik. So berichtet ZTM Björn Roland, dass er eng mit dem Referenten des Moduls Prothetik, Prof. Dr. Ralf Bürgers, zusammenarbeitet und dank seiner eigenen Erfahrung den Studierenden tiefe Einblicke in die Zahntechnik geben kann. Der Hamburger Oralchirurg Prof. Dr. Kai-Hendrik Bormann weist darauf hin, dass die hohe Motivation der Teilnehmer dazu beiträgt, die Inhalte seines Moduls „Grundlagen der Implantologie" mit besonderer Freude zu präsentieren.

Dr. Jochen Tunkel aus Bad Oeynhausen: „Ich zeige viele Videos, die von den Teilnehmern sehr positiv aufgenommen werden. Das ist für alle inspirierend und führt immer wieder zu anregenden Diskussionen."

Interaktivität durch Videos und zahlreiche Hands-on

Dr. Jochen Tunkel (Bad Oeynhausen) verantwortet das Modul „Weichgewebsmanagement" und arbeitet in seinen Vorträgen intensiv mit Bewegtbildern. Prof. DDr. Michael Payer von der Uniklinik Graz betont: „Mein Ziel ist es, im Hands-on-Kurs am Schweinekiefer so interaktiv wie nur möglich zu agieren. Für den Austausch untereinander haben wir immer genügend Zeit." Und zu guter Letzt berichtet Dr. Monika Bjelopavlovic, Referentin in Zusammenarbeit mit Prof. Dr. Dr. Bilal Al-Nawas, dass man auch im abschließenden Modul „Recall und Komplikationsmanagement" neben der wissenschaftlichen Basis großen Wert auf die Debatte mit den Teilnehmern legt. Summa summarum lässt sich sagen: Neben den wissenschaftlichen und praktischen Inhalten profitieren die Absolventen des ITI Curriculums auch in besonderem Maße von der Bereitschaft der Referenten, sich auf den Gedankenaustausch mit den Studierenden einzulassen. Zu erwähnen sei auch das kollegiale Miteinander über die Kurstage hinaus. „Wir durften auf eine erfrischende, innovative Art so viel Neues lernen und fühlen uns mit den evidenzbasierten, realistischen Vorgehensweisen gut vorbereitet für einen sicheren Start in die Implantologie. Hier dabei zu sein war die absolut richtige Entscheidung", berichtet Carolin Hochberger, die das dritte ITI Curriculum Ende des letzten Jahres erfolgreich abschloss.

Der Hamburger Oralchirurg Professor Dr. Kai-Hendrik Bormann weist darauf hin, dass die hohe Motivation der Teilnehmer dazu beiträgt, die Inhalte seines Moduls „Grundlagen der Implantologie" mit besonderer Freude zu präsentieren.

Das ITI Curriculum bildet eine Basis für den Tätigkeitsschwerpunkt Implantologie, der von den Zahnärztekammern vergeben wird. Das nächste ITI Curriculum startet im Oktober 2019 – Details und Anmeldung unter www.iti-curriculum.org.

ITI International Team for Implantology
ITI Sektion Deutschland
79036 Freiburg
www.iti.org/sites/germany

Konzepte auf dem Prüfstand beim PEERS-Jahrestreffen

Das Expertennetzwerk PEERS (Platform for Exchange of Experience, Research and Science) lädt am 17. und 18. Januar 2020 nach Frankfurt zum PEERS Jahrestreffen ein. Wie der Titel bereits verrät, werden verschiedene Konzepte „alte und neue"– auf den Prüfstand gestellt. Dazu gehören Alveolenauffüllung, Sinuslift, Sofortversorgung und 3D-Druck genauso wie Zahnerhalt. In der Podiumsdiskussion am Samstagnachmittag liegt der Fokus auf der Mukosa.

Am Vorabend des Kongresses, am Freitag, 17. Januar, werden die PEERS-Förderpreise in einem feierlichen Rahmen verliehen. Zur Teilnahme an den Förderpreisen sind sowohl niedergelassene Zahnärztinnen und Zahnärzte als auch Zahnmediziner aus den Kliniken eingeladen, ihre wissenschaftlichen Erkenntnisse, Behandlungsstrategien in Form von Fallpräsentationen sowie Videos zu Behandlungen oder Animationen einzureichen. Einsendeschluss ist der 31. Oktober 2019.

Am Samstag beginnt der Kongress mit dem INNOVATIONS-FORUM, das von den Referenten **Priv.-Doz. Dr. Dietmar Weng**, **Prof. Dr. Christian Mertens**, **ZTM Hans Eisenmann**, **Dr. Bruno Collaert** (Leuven) und **Prof. Dr. Nicola Zitzmann** (Basel) zur Vorstellung ihrer Konzepte genutzt wird. Auf den Prüfstand kommen diese Konzepte, wenn im Anschluss die fünf Vorträge in kleinen Gruppen von bis zu 25 Teilnehmern diskutiert werden. Dieses Format wurde für PEERS ins Leben gerufen, um einen intensiveren Austausch mit den Referenten anzubieten, als das normalerweise bei Kongressen möglich ist. Die Stimmen der Teilnehmer und auch der Referenten zu diesem Format sind durchweg positiv, da sich hier auch gerne bekannte Größen der Implantologie im kleinen Kreis den fachlichen Fragen der Zuhörer stellen.
Im Rahmen der PODIUMSDISKUSSION am Nachmittag stellen die Referenten **Prof. Dr. Ulrich Schlagenhauf**, **Prof. Dr. Stefan Fickl** und **Prof. Dr. Petra Gierthmühlen** die Mukosa in den Fokus und besprechen die verschiedenen Einflussparameter. Dazu gehören Ernährungsgewohnheiten genauso wie das chirurgische Weichgewebsmanagement und die anatomische Gestaltung der Prothetik.
Im Vorfeld des Kongresses findet das Planungsmeeting des Expertennetzwerks statt. In diesem Rahmen werden mit den Gremiumsmitgliedern die Projekte für das laufende Jahr besprochen und beispielsweise auch die Mitgliederbefragungen zu Behandlungskonzepten, Produkten und aktuellen Trends bearbeitet.

PEERS-Präsident: Privatdozent Dr. Dietmar Weng.

PEERS-Co-Präsident: Professor Dr. Dr. Stefan Haßfeld.

Spannende Vorträge, wie hier beim letzten PEERS-Jahrestreffen, werden im Anschluss in kleinen Gruppen diskutiert.

Über PEERS
PEERS (Platform for Exchange of Experience, Research and Science) ist das von Dentsply Sirona Implants 2006 gegründete und unterstützte Expertennetzwerk von Chirurgen und Zahnärzten aus Klinik und Praxis sowie Zahntechnikern. Ein wesentliches Ziel des Netzwerkes ist der regelmäßige, kollegiale Austausch zu Themen rund um die Implantologie und die stetige Weiterentwicklung durch Effizienz und Exzellenz.

www.dentsplysirona.com/peers

Fit für die Praxis

Trainingscamp der DG PARO in Frankfurt am Main

Am 12. und 13. Juli 2019 veranstaltete die Deutsche Gesellschaft für Parodontologie e.V. an der Johann-Wolfgang-Goethe-Universität in Frankfurt a. M. ein Trainingscamp für junge ZahnmedizinerInnen unter dem Motto: „Fit für Paro in der Praxis".

Über 70 TeilnehmerInnen waren an die Goethe-Universität nach Frankfurt a. M. gekommen, um von den DG PARO-Experten neue Impulse für den Praxisalltag zu erhalten. Zwei Tage lang wurde in verschiedenen Workshops und wissenschaftlichen Vorträgen, Basis-Wissen rund um die zahnmedizinische Disziplin der Parodontologie vermittelt. Statt aufwendige Eingriffe, ausgefallene Materialien oder komplizierte Nahttechniken, standen lebensnahe Probleme aus dem parodontologischen Praxisalltag im Mittelpunkt der Veranstaltung.

Praktische Basic-Übungen

Am Freitag galt es, selbst Hand anzulegen: In drei abwechslungsreichen Workshops konnten die Teilnehmenden in kleinen Gruppen aktiv Erfahrungen rund um die Parodontitistherapie bzw. -prävention sammeln. Die Workshops fanden an diesem Tag dreimal hintereinander parallel statt, so dass jede Gruppe jede Veranstaltung besuchen konnte.
Die Dentalhygienikerinnen **Christine Bischof** und **Monika Süßtrunk** waren aus Zürich angereist, um Tipps und Tricks rund um die nicht-chirurgische Parodontitistherapie zu geben. Nach einer kurzen Einführung mit Hinweisen auf eine korrekte Abstützung und eine präzise, ermüdungsfreie Führung der Instrumente, konnten die Teilnehmenden in drei rotierenden Gruppen verschiedene Spezialinstrumente am Modell ausprobieren, anwenden und sich ein Bild darüber machen, welche Instrumente zum eigenen Arbeitsstil passen. Die beiden DHs gaben individuell Ratschläge und Empfehlungen zum Einsatzgebiet und zur Adaptation der verschiedenen Handinstrumente.

Im Workshop von **PD Dr. Katrin Nickles** und **Dr. Stefanie Kretschmar** konnten die TeilnehmerInnen am Schweinekiefer verschiedenste grundlegende Lappen- und Nahttechniken ausprobieren und üben. Nach einem kurzen Theorieteil standen die Zahnmedizinerinnen den Workshop-TeilnehmerInnen mit Rat und Tat zur Seite, demonstrierten die Anwendung der verschiedenen chirurgischen Instrumente und gaben ganz individuell Tipps und Tricks weiter.

Wie sorge ich dafür, dass es beim Patienten gar nicht erst zu einer Parodontitis kommt? Fangen wir am besten mit der richtigen Kommunikation an! **PD Dr. Johan Wölber** zeigte mit seinem Vortrag „Motivation – ein Dauerbrenner" anschaulich, wie wichtig es ist, den Patienten zuzuhören, im Gespräch individuell auf diese einzugehen und die Unterhaltung in die richtige Richtung zu lenken. „Durch gezielte Gesprächsführung kann die Motivation des Patienten, die Zähne ordentlich zu pflegen, beibehalten bzw. gesteigert werden", sagt Wölber. Durch spezielle Kommunikationstechniken sei es darüber hinaus möglich, ein Umdenken bei besonders schwierigen Fällen in Gang zu setzen, zum Beispiel, wenn es darum geht, einen Patienten davon zu überzeugen, das Rauchen aufzugeben oder Zucker zu vermeiden. „Um eine solche Verhaltensänderung herbeizuführen, ist eine motivierende Gesprächsführung besonders wichtig. Wenn ein Patient sich selbst einredet, dass er etwas ändern muss, dann hat diese Aussage für ihn mehr Gewicht, als die Aussage des Arztes", so Johan Wölber.

Herr PD Dr. Johan Wölber bei seinem Vortrag über motivierende Gesprächsführung.

Bei den Hands-on-Übungen am Schweinekiefer konnten die Teilnehmer neue Erfahrungen sammeln. Frau Dr. Kretschmar stand mit Rat und Tat zur Seite.

Der erste Praxis-Tag wurde von einem gemütlichen Get-together im Hafenlokal „Oosten", einem nahezu transparenten Bau mit einer spektakulären Aussicht auf die Frankfurter Skyline, abgeschlossen. Bei leckerem Essen und entspannten Gesprächen konnten die TeilnehmerInnen und ReferentInnen den Tag ausklingen lassen.

Aus der Praxis, für die Praxis

Am Samstag erwarteten die Teilnehmenden sechs spannende Vorträge zu verschiedensten Themen rund um die Parodontitistherapie und den Praxisalltag. Mit seinem Vortrag „Nicht-chirurgische PAR-Therapie – Strategien und Praxisüberlegungen" startete **Dr. Hari Petsos**: anschaulich und unterhaltsam erläuterte er alle Punkte, die es zu beachten gilt, um die systematische Parodontitistherapie erfolgreich in den Praxisalltag zu integrieren. Weiter ging es mit dem Vortrag „Taschen nach geschlossener Therapie – was nun?" von **Dr. Inga Harks** aus Münster. Auch sie stellte ein schlüssiges Konzept für die Praxis dar, wie Resttaschen erfolgreich therapiert werden können. Den letzten Vortrag des Vormittages hielt **Dr. Dennis Schaller** aus Planegg zum Thema „Der Schlüssel zum Erfolg: unterstützende PAR-Therapie in der Praxis – Struktur und Organisation". Auch er ging praxisnah auf alle relevanten Aspekte der unterstützenden Parodontitistherapie ein und beleuchtete insbesondere die zeitliche Organisation und die große Bedeutung der UPT für die Praxis. Gestärkt ging es nach dem Mittagessen bei Sonnenschein weiter mit praxisrelevanten Themen rund um Abrechnung und Gutachterwesen.

Auch das Thema „Antragstellung, Dokumentation und Abrechnung parodontologischer Leistungen" bietet einige Fallstricke, die **Dr. Heike Dyrna** von der Kassenzahnärztlichen Vereinigung Hessen in ihrem Vortrag behandelte. Begleitet von einer regen Diskussion ging sie auf alle wichtigen Punkte ein und gab Tipps und Ratschläge, wie eine korrekte Abrechnung parodontologischer Leistungen erfolgreich umgesetzt werden kann. Im Beitrag „Auf der sicheren Seite – Gutachterverfahren der PAR-Therapie in der GKV" berichtete im Anschluss **Dr. Filip Klein** aus Frankfurt aus seiner Sicht als parodontologischer Gutachter über alle praxisrelevanten Punkte rund um diesen Themenkomplex. Last but not least referierte **Dr. Christoph Schoppmeier** aus Köln zum Thema „Hypersensibilitäten und Wurzelkaries: aktuelle Behandlungsstrategien" und gab wertvolle Ratschläge für die Praxis, wie mit diesen typischen „Nebenwirkungen" parodontaler Therapie umgegangen werden kann. ■

Bilder, soweit nicht anders deklariert: DG PARO

Deutsche Gesellschaft für Parodontologie e.V.
Neufferstraße 1 · 93055 Regensburg
Tel. 0941 942799–0
kontakt@dgparo.de
www.dgparo.de

Tief bewegt nehmen wir Abschied von

Ursula Spitta

Seit Anbeginn war sie mit großem Engagement und hohem persönlichem Einsatz beim Aufbau dabei und hat maßgeblich zur Entwicklung und zum Erfolg unseres Unternehmens beigetragen.

Frau Ursula Spitta wird immer ein Teil unserer Firmen-Geschichte bleiben und wir werden sie stets als außerordentlich bemerkenswerte Persönlichkeit respektvoll in Erinnerung behalten.

Geschäftsführung und Mitarbeiter der Spitta GmbH

Die nächste Ausgabe der **DI** erscheint am **15. Oktober 2019**

IMPLANTOLOGIE

Die Sofortimplantation mit direkter provisorischer Versorgung bietet klare Vorteile. Anhand eines klinischen Fallbeispiels demonstrieren **Dr. Frank Spiegelberg** und **Ahmed Mohamed Riad Fawzy** das Zusammenspiel einer Sofortimplantation mit einem einteiligen, keramischen Zirkondioxidimplantat.

IMPLANTOLOGIE

Bei einer prothetischen Rehabilitation der Zähne ist nicht nur die Funktionalität wichtig. Die Ästhetik ist ein Hauptziel, das von Bedeutung ist, nicht nur für den Patienten. Eine komplexe Sofortimplantation mit sofortiger provisorischer Versorgung und anschließend festsitzender Prothetik stellt **Dr. Markus Lietzau** vor.

© Fotolia.de/ Sebastian Duda

RECHT

Früher oder später kommt es in jeder Praxis vor: der Patient verlangt die Herausgabe der Patientenakte. Für Praxisinhaber und Mitarbeiter stellt sich dann die Frage, wie richtig zu reagieren ist. Rechtsanwältin **Nadine Ettling** liefert wertvolle Eckdaten für eine rechtssichere Vorgehensweise.

Impressum

DENTALE IMPLANTOLOGIE & PARODONTOLOGIE
DI online: www.dimagazin-aktuell.de

Spitta GmbH
Ammonitenstraße 1, 72336 Balingen,
Postfach 10 09 63, 72309 Balingen,
Telefon 07433 952-0, Telefax 07433 952-111

Chefredaktion
PD Dr. Dr. Dr. Oliver Seitz M.Sc. (Implantologie)
oliver.seitz@spitta.de
Prof. Dr. Georg Gaßmann (Parodontologie)
georg.gassmann@spitta.de

Redaktion
Carmen Bornfleth, Tel. 07420 405216, Fax: 07420 4050578
E-Mail: carmen.bornfleth@spitta.de

Ständige Mitarbeiter:
Dr. Jan-Friedrich Dehner
jan-friedrich.dehner@spitta.de

Redaktionsbeirat
Dr. Eduardo Anitua, Prof. Dr. Nicole Arweiler Dr. Georg Bayer, Dr. Fred Bergmann, Dr. Robert Böttcher, Dr. Jörg Brachwitz, PD Dr. Dan Brüllmann, Dr. Hermann Derks, Dr. Marcus Engelschalk, Dr. Daniel Engler-Hamm, Prof. Dr. Dr. E. Fischer-Brandies, Dr. Michael Gahlert, Dr. German Gómez-Román, Dr. H.-J. Hartmann, Dr. Michael Hopp, Dr. Werner Hotz, Dr. Hans-Dieter John, Dr. Frank Kistler, Dr. Steffen Kistler, Dr. Heinz Kniha, Prof. Dr. Ralf Kohal, ZTM Heiner Kruse, Prof. Dr. K.-P. Lange, Dr. Philippe D. Ledermann, ZTM Reinhard Lucas, Dr. Ralf Masur, Dr. Robert Nölken, Prof. Dr. Dr. Winand Olivier, RA Björn Papendorf, Dr. Mathias Plöger, Dr. Florian Rathe, Prof. Dr. Dr. Dr. Robert Sader, Kerstin Salhoff, Dr. Dr. Markus Schlee, Dr. Karl-Heinz Schnieder, Dr. Achim Sieper, Dr. Christoph Sliwowski, Prof. Serge Szmukler-Moncler, Dr. Alexander Volkmann, Dr. Clemens Walter, Prof. Dr. Thomas Weischer, Dr. Jörg-Ulf Wiegner, Dr. Walter Wille-Kollmar, Prof. Dr. Murat Yildirim

Anzeigenleitung
Josefa Seydler, Tel. 07433 952-171
E-Mail: josefa.seydler@spitta.de

Anzeigenverkauf
Heike Möller, Tel. 07433 952-356
E-Mail: heike.moeller@spitta.de

Anzeigenservice/Aboverwaltung
Gundula Schwaner, Tel.: 07433 952-325
E-Mail: gundula.schwaner@spitta.de

Jahresabonnement 50 Euro zzgl. MwSt.

Bezugsmöglichkeiten:
Bestellungen nehmen der Verlag und alle Buchhandlungen im In- und Ausland entgegen. Sollte die Fachzeitschrift aus Gründen, die nicht vom Verlag zu vertreten sind, nicht geliefert werden können, besteht kein Anspruch auf Nachlieferung oder Erstattung vorausbezahlter Bezugsgelder.

Leserhinweis/Datenschutz:
Ihre dem Verlag vorliegenden Adressdaten werden unter strikter Einhaltung der Datenschutzvorschriften gespeichert, zur internen Weiterverarbeitung und für verlagseigene Werbezwecke genutzt. Fremdunternehmen werden Ihre Adressdaten zur Aussendung interessanter Informationen zur Verfügung gestellt. Sofern Sie die Speicherung und/oder Weitergabe Ihrer Adressdaten nicht wünschen, so teilen Sie uns dies bitte schriftlich an die Verlagsadresse oder per E-Mail an datenschutz@spitta.de mit.

Urheber und Verlagsrecht:
Für unverlangt eingesendete Manuskripte, Abbildungen und Bücher übernimmt die Redaktion keine Haftung. Mit Annahme eines eingereichten Manuskriptes gehen das Recht der Veröffentlichung sowie die Rechte zur Übersetzung, zur Vergabe von Nachdruckrechten, zur elektronischen Speicherung in Datenbanken oder Internet, zur Herstellung von Sonderdrucken, Fotokopien und Mikrokopien an den Verlag über. Jede Verwertung außerhalb der durch das Urheberrechtsgesetz festgelegten Grenzen ist ohne Zustimmung des Verlages unzulässig. Alle in dieser Veröffentlichung enthaltenen Angaben, Ergebnissen usw. wurden von den Autoren nach bestem Wissen erstellt und von ihnen und dem Verlag mit größtmöglicher Sorgfalt überprüft. Gleichwohl sind inhaltliche Fehler nicht vollständig auszuschließen. Daher erfolgen alle Angaben ohne jegliche Verpflichtung oder Garantie des Verlages oder der Autoren. Sie garantieren oder haften nicht für etwaige inhaltliche Unrichtigkeiten (Produkthaftungsausschluss).
Mit anderen als redaktionseigenen Signa oder mit Verfassernamen gezeichnete Beiträge geben die Auffassung der Verfasser wieder, die der Meinung der Redaktion nicht zu entsprechen braucht. Gekennzeichnete Sonderteile liegen außerhalb der Verantwortung der Redaktion.

Redaktioneller Hinweis:
Unter der Rubrik „Produkt-Highlight" veröffentlichte Artikel wurden mit freundlicher Unterstützung der Dentalindustrie erstellt; die Firmenbezeichnung ist im Beitrag ersichtlich. Die im Text genannten Präparate und Bezeichnungen sind zum Teil patent- und urheberrechtlich geschützt. Aus dem Fehlen eines besonderen Hinweises bzw. des Zeichens ® oder ™ darf nicht geschlossen werden, dass kein Schutz besteht.
Aus Gründen der besseren Lesbarkeit wird auf eine geschlechtsneutrale Differenzierung (z.B. Mitarbeiterinnen/Mitarbeiter) verzichtet. Entsprechende Begriffe gelten im Sinne der Gleichbehandlung grundsätzlich für beide Geschlechter.

Copyright Spitta GmbH,
Gerichtsstand Stuttgart

Druckauflage:
9.500 Exemplare, 7 Ausgaben jährlich, 23. Jahrgang,
zurzeit gilt die Anzeigenpreisliste Nr. 23/2018

Satz:
www.b-2-h.de

Druck, Verarbeitung, Versand:
F&W MEDIENCENTER, Kienberg

PERIODESIGN

ÄSTHETISCHE VERSORGUNGEN VERWIRKLICHEN

SICvantage® tapered

ab Ø 3.0 mm

- Selbsthemmende konische Steckverbindung
- Abutmentschraube optional
- Verbesserte Ästhetik, da keine Schraubenkanäle sichtbar sind
- Kein Zement
- Minimale Mikrobewegungen, maximale bakterielle Versiegelung

Implantate von SIC invent mit konischer Implantatform sind verfügbar mit **Innensechskant** und selbsthemmender, **konischer Steckverbindung**.

sic-invent.com

WIR HABEN GELERNT IN KERAMIK ZU DENKEN

SDS-ANWENDERKURS (2 Tage)

Keramikimplantate und Biologische Zahnheilkunde „THE SWISS BIOHEALTH CONCEPT“ mit Dr. Ulrich Volz

KERAMIK IST EINFACHER - ABER ANDERS

Es zeigt sich immer wieder, dass bewährte Titan-Behandlungsprotokolle beim Implantieren mit Keramik häufig nicht funktionieren, da Keramik einem anderen Einheilmechanismus folgt als Titan. Aufgrund der hohen Biokompatibilität der Keramik und dem darauf abgestimmten SDS-Implantatdesign sind wir in der Lage über 85 % der SDS-Implantate sofort zu setzen. Dieses Wissen geben wir Ihnen gerne weiter!

Profitieren auch Sie von der Erfahrung von über 20.000 persönlich gesetzten Keramik-implantaten des SDS-Inhabers und Leiters der SWISS BIOHEALTH CLINIC, Dr. Ulrich Volz.

Komplettes Kursprogramm und Anmeldung unter:
www.swissdentalsolutions.com/fortbildung

KURSTERMINE:

27./28. Sept. 2019
18./19. Okt. 2019
15./16. Nov. 2019
13./14. Dez. 2019
07./08. Jan. 2020
17./18. April 2020
29./30. Mai 2020
26./.27 Juni 2020

SWISS BIOHEALTH® EDUCATION

SDS SWISS DENTAL SOLUTIONS®
swissdentalsolutions.com