www.dimagazin-aktuell.de

DENTALE IMPLANTOLOGIE & PARODONTOLOGIE

05
September 2020
24. Jahrgang
ISSN 1610-9988

IMPLANTOLOGIE

Mini-Implantate zur Stabilisierung von herausnehmbarem Zahnersatz

INTERDISZIPLINÄRES

Der Effekt täglicher Mundraum-Pflege mit Zahncreme bei Covid-19

RECHT

Compliance in der Zahnarztpraxis unter Beachtung der Digitalisierung

spitta

PREISBEISPIEL

PROTHETISCHE VERSORGUNG WIE „ALL-ON-4®“

ab 899,- €*

Kunststoffzähne (SR Vivodent DCL) auf gefrästem Titangerüst inkl. Abutments (lieferbar für viele Implantatsysteme)

*zzgl. MwSt., und benötigte Implantatteile

Mehr Ästhetik. Nutzen Sie die Vorteile des Komplettanbieters.

Der Mehrwert für Ihre Praxis: Als Komplettanbieter für zahntechnische Lösungen beliefern wir seit über 33 Jahren renommierte Zahnarztpraxen in ganz Deutschland. *Ästhetischer Zahnersatz zum smarten Preis.*

*Klinische Voraussetzung: Die Mundsituation nach der Implantation (Implantat-Achsen < 20 %) muss eine technische Realisierung mit dem Digitek System ermöglichen. Ansonsten entstehen weitere Kosten durch die Verwendung zusätzlicher Implantatteile der Implantathersteller zum Ausgleich der Abweichungen.

PERMADENTAL.DE
0 28 22 - 1 00 65

Und sie rollt doch …. „Die Tour“

Verehrte Leserschaft!

Wie so häufig beginnt die aktuelle DI DENTALE IMPLANTOLOGIE & PARODONTOLOGIE mit einem geschichtlichen Exkurs aus aktuellem Anlass… Nein, wir peinigen Sie nicht mit Corona-Maßregelungen oder US-Wahl Szenarien! Ganz anders – viel älter! Viel größer und viel schöner: Am 1. Juli 1903 startete zum ersten Mal die Tour de France. Schlagzeilen macht das Kult-Rennen jährlich. Die legendären Bergankünfte, die Duelle der Stars, die Dopingskandale. Und alles wiederholt sich in regelmäßigen Abständen. Nun im Jahr 2020 – in dem sportliche Großereignisse eher Mangelware sind, findet das bekannteste Fahrradstraßenrennen der Welt in seiner 107. Auflage erstmals im September statt. Zu unserer großen Freude findet sie IMMERHIN statt!

Dass die eher sponsorenlastige Veranstaltung, welche durchs ganze Land und über die Fernsehbildschirme weltweit radelt, eine gigantische Werbekarawane ist, sollte nicht nur den Abertausenden am Straßenrand aufgefallen sein: Die Protagonisten, die Radsportler sind vom Helm bis zum Markentattoo der größte Werbeträger. Doch Werbung und Kommunikation spielten bereits beim Gründungsepos der Tour de France im Jahr 1903 eine zentrale Rolle. Der Herausgeber der Sportzeitung „L'Auto", Henri Desgranges, musste damals die Auflage seines Blattes dringend steigern, um gegen die Konkurrenz, die Sportzeitung „Le Velo" bestehen zu können. Diese veranstaltete damals bereits mehrere Radrennen und hatte großen Erfolg damit. Die zündende Idee, ein mehrere Wochen dauerndes Etappenrennen durch Frankreich zu veranstalten hatte Géo Lefèvre, ein junger Mitarbeiter von „L'Auto", der Henri Desgrange damit ungeahnten Erfolg bescheren sollte: Die erste Tour de France 1903 führte über 2.428 Kilometer, verteilt auf nur sechs Etappen. Der Sieger, Maurice Garin, erhielt damals 20.000 Francs und der Plan war aufgegangen. „L'Auto" verdreifachte während dieser ersten Frankreichrundfahrt seine Auflage und der Konkurrent „Le Velo" musste im Jahr darauf sein Erscheinen einstellen.

Nun, ganz so viel Werbung haben wir nicht zwischen den Seiten platziert und unser Ziel in der Redaktion der DI ist es auch nicht, die anderen Blätter vom Platz zu fegen. Dennoch eint uns der Stolz auf unsere Protagonisten, die Autoren, die unser Blatt zu etwas ganz Besonderem machen: Sieben Mal im Jahre eine spannende Veranstaltung am Puls der dentalen Welt in Ihren Praxen auf Ihren Schreibtischen und Nachttischen abzuliefern!

Hierzu vielen Dank an: Dr. Dr. Daniel Thiem aus Mainz, welcher uns mit Evidenz und einem gelungenen Fallbeispiel den Einsatz von durchmesserreduzierten Implantaten im atrophen Unterkiefer aufzeigt.
Angriff ist die beste Verteidigung, denkt sich ein mancher Radsportler, wenn er dem Hauptfeld davonzieht. So ist es auch mit der Prophylaxe in der Periimplantitistherapie, erklärt uns Dr. Florian Rathe aus Forchheim. Einen anderen Ansatz mit gleichem Ziel zur periimplantären Mucositis-Prophylaxe verfolgt das Team um Dr. Kai Zwanzig aus Bielefeld. Nun sind die allseits präsenten E-Bikes im Alltagsradsport nicht mehr wegzudenken – womöglich analog zu den Keramikimplantaten, mit welchen Dr. Michael Leistner eine komplett metallfreie, festsitzende Versorgung ermöglicht. Lesen sie selbst…
Gut informiert sollte auch der Patient sein. Rolf Leicher, bekannt aus unserer Rubrik Praxisführung, hält Ihnen den Spiegel vor, ob Sie den Patienten bedarfsgerecht informieren. Ob die Zuschauer bei der diesjährigen Etappe der Tour de France genügend Abstand zu Sportler und Nebenmann halten, können wir ab nun täglich im Fernsehen verfolgen – doch wie schaut es mit der Compliance in der eigenen Praxis aus?! Dazu mehr von Rechtsanwältin Leonie Unkelbach.

Die Tour rollt wieder – die DI hält Sie weiter auf dem Laufenden. Wir wünschen Ihnen viel Spaß bei beidem!

Herzlichst

PD Dr. Dr. Dr. Oliver Seitz M.Sc.

Dr. Jan-Friedrich Dehner

IMPLANTOLOGIE

262 Mini-Implantate zur Stabilisierung von herausnehmbarem Zahnersatz im Unterkiefer
Daniel Thiem, Daniel Müller, Peer Kämmerer

268 Konzept zur Periimplantitisprophylaxe
Florian Rathe, Markus Schlee

272 Prävention der periimplantären Mukositis
Sonja Steinert, Kai Zwanzig et al.

276 Metallfrei verschraubte Zirkonabutments auf Zirkonimplantaten
Michael Leistner

MARKTÜBERSICHT

284 Leistungsvergleich Intraorales Röntgen

INTERDISZIPLINÄRES

288 Der Effekt täglicher Mundraum-Pflege mit Zahncreme bei Covid-19-Infektionen

PRAXISFÜHRUNG

290 Compliance in der Zahnarztpraxis unter besonderer Beachtung der Digitalisierung
Leonie Unkelbach

292 Patienten-Beratung in der Zahnarztpraxis
Rolf Leicher

HERSTELLER-INFORMATIONEN

294 Neuprodukte

INDUSTRIE-REPORT

297 Mit Camlog 60 Tage entspannen

298 Straumann Group investiert in DrSmile

300 Paste zur Behandlung der Extraktionswunde

301 TrioClear® – die neue Klasse der Clear Aligner

302 Natürliche Ästhetik und höchste prothetische Flexibilität

303 Mehr Sicherheit von Beginn an mit der INICELL-Oberfläche

FORTBILDUNG

304 Studien zur Digitalisierung preisgekrönt

306 Neues von der Fachgesellschaft für Keramikimplantologie

VERBANDS-NEWS

307 DGOI: Die 2. ImpAct Masterleague findet als Online-Kongress statt

308 DZOI: Eine intensive lohnenswerte Woche beim DZOI Curriculum Implantologie

309 Der BDZI EDI informiert

310 DGI: Online- und Präsenzkurse im aktualisierten Fortbildungsprogramm 2020

RUBRIKEN

259 Editorial

312 Nachruf: Dr. Karl-Ludwig Ackermann

313 Nachruf: Prof. Dr. Dr. Dieter Weingart

314 Vorschau / Impressum

Titelbild:
© Dr. Florian Rathe

LEADING REGENERATION

Geistlich
Biomaterials

Die Kollagen-Expertise von Geistlich

Für jede Indikation das richtige Produkt

Mehr über die Verwendung von Geistlich Produkten mit Blutkonzentrat erfahren Sie in unserem Flyer:

☐ Biologisierung mit Eigenblutkonzentrat - Mythos oder Magie?

Geistlich Biomaterials Vertriebsgesellschaft mbH
Schneidweg 5 | 76534 Baden-Baden
Tel. 07223 9624-0 | Fax 07223 9624-10
info@geistlich.de | www.geistlich.de

DI&P 05-2020

Praxisstempel

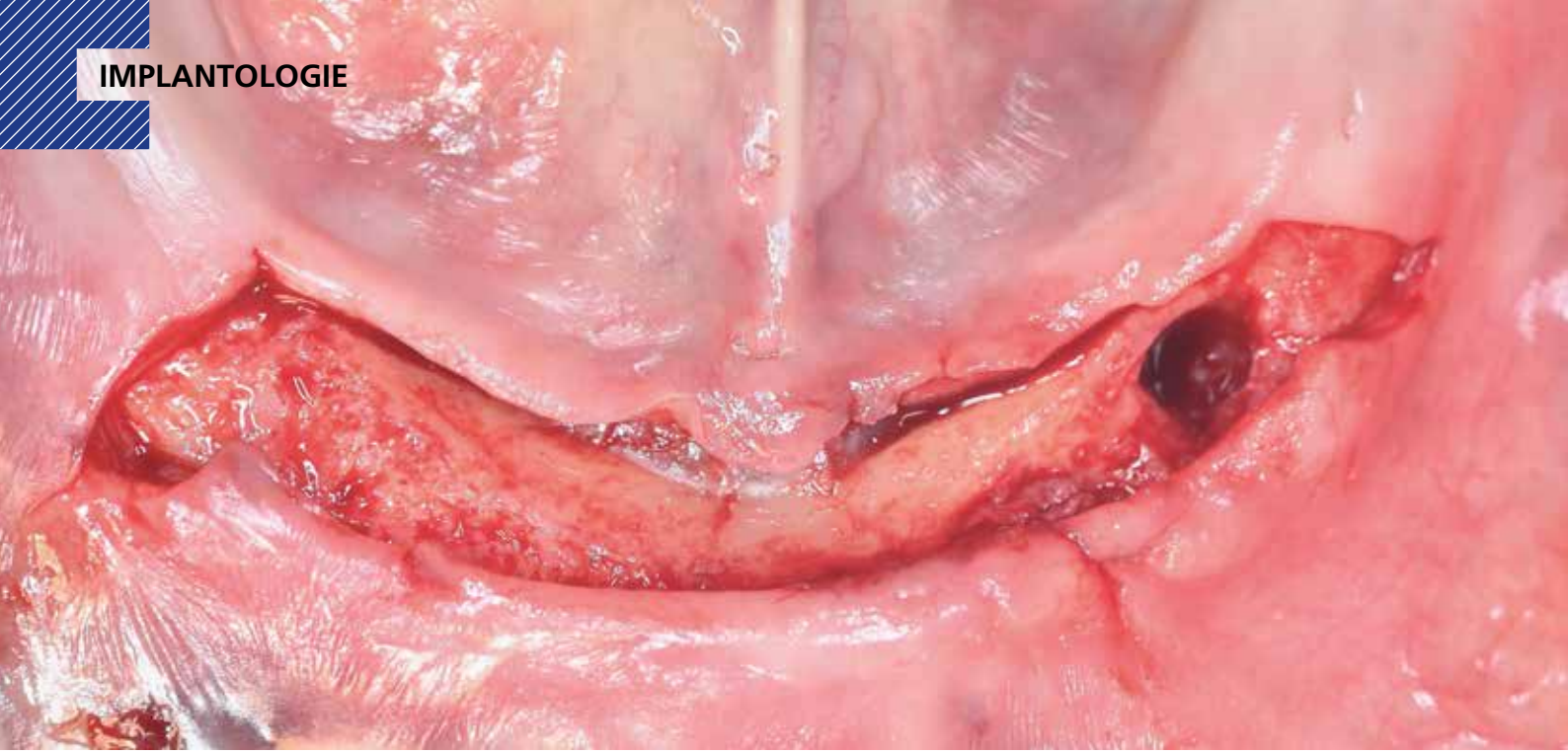

Abb. 1: Krestale Schnittführung mit disto-vestibulärer Entlastung zur Vermeidung von traumatischen Schleimhauteinrissen.

Mini-Implantate zur Stabilisierung von herausnehmbarem Zahnersatz im Unterkiefer

Die Versorgung mit Implantat getragenem Zahnersatz nimmt in einem zeitgemäßen prothetischen Behandlungskonzept eine wesentliche Stellung ein. Der Wunsch nach einem Höchstmaß an Lebensqualität bis ins hohe Alter und die günstige Langzeitprognose der Versorgungen steigern die Nachfrage nach dentalen Implantaten kontinuierlich. Immer mehr Chirurgen vertreten die Meinung, dass zu einem modernen implantologischen Gesamtkonzept auch die Insertion von „Mini-Implantaten" mit reduziertem Durchmesser gehört.

Neben festsitzenden Kronen- und Brückenversorgungen etablierte sich bei dem größer werdenden Anteil der älteren Bevölkerung die Kombination von Implantaten mit herausnehmbaren prothetischen Versorgungen zu einer Standardversorgung in der zahnärztlichen Therapie. Aufgrund eines immer älter werdenden Patientenklientels und des zunehmenden Patientenwunsches nach Funktionalität und Ästhetik, ist die Implantologie und Implantatprothetik zu einem wichtigen Teil des zahnärztlichen Therapiespektrums geworden.

Immer mehr zahnärztlich-implantologisch tätige Chirurgen vertreten die Meinung, dass zu einem modernen implantologischen Gesamtkonzept auch die Insertion von „Mini-Implantaten" mit reduziertem Durchmesser gehört. Neben verschiedenen Varianten der Augmentation von knöchernen Defektsituationen in Ober- und Unterkiefer (Gellrich NC., Bormann KH. et al. 2012), ergab sich durch die Entwicklung durchmesserreduzierter Implantate („Narrow Diameter Implants") die Möglichkeit einer Implantat-stabilisierten totalprothetischen Versorgung zahnloser Kiefer mit reduzierter bis ausbleibender Notwendigkeit einer präprothetischen Augmentation (Flanagan and Mascolo 2011). Prospektive klinische Langzeitstudien stehen diesbezüglich jedoch aus (Klein, Schiegnitz et al. 2014).

Je nach Literaturquelle beschreibt der Begriff der durchmesserreduzierten Implantate, Systeme mit einem Durchmesser ≤3,5 mm, mit einer möglichen weiterführenden Unterteilung in Kategorie 1: ≤3,0 mm (Mini-Implantate); Kategorie 2: 3,0 – 3,25 mm und Kategorie 3: 3,30 – 3,50 mm (Schiegnitz and Al-Nawas 2018).

In Anlehnung an die oben genannte Studie unterteilt das ITI Consensus Statement von 2018 die durchmesserreduzierten Implantate in solche der Kategorie 1: ≤2,5 mm (Mini-Implantate), der Kategorie 2: 2,5 - <3,3 mm und Kategorie 3: 3,3 mm – 3,5 mm (Jung, Al-Nawas et al. 2018).

Insgesamt unberücksichtigt bleiben jedoch die Konstruktionsmerkmale von Mini-Implantaten, bei denen es sich häufig um einteilige Implantatsysteme mit Durchmessern von 1,8 bis 2,4 mm handelt (Jawad and Clarke 2019).

Mini-Implantate eignen sich auch dann, wenn der Kieferkamm bereits stark atrophiert ist. Diese Versorgung führt zum gewünschten Kau- und Sprechkomfort, wenn die konventionelle Implantologie aus medizinischen (vor allem bei der Generation „60 plus") bzw. anatomischen Gründen nicht infrage kommt oder mit den finanziellen Voraussetzungen des Patienten nicht vereinbar ist (Jawad and Clarke 2019).

Mit Implantat-gestütztem herausnehmbaren Zahnersatz können hierdurch Restaurationen realisiert werden, die der herkömmlichen Totalprothetik im Hinblick auf die Funktionalität bei dem Kauvorgang, beim Sprechen und beim Tragekomfort häufig überlegen sind. Basierend auf einer aktuellen Studie zeigte die Osseointegration im Vergleich zwischen Mini-Implantaten und „konventionellen" Implantaten mit Standarddurchmessern keine signifikanten Unterschiede (Dhaliwal, Albuquerque et al. 2017).

Mini-Implantate sind so konzipiert, dass Schädigungen von Weichgewebe und Knochen durch die Einsatztechniken auf ein Mindestmaß reduziert bleiben. War eine der Hauptschwächen

von Mini-Implantaten ihre formbedingt erhöhte Frakturanfälligkeit, konnten Neuerungen auf dem Gebiet der Materialforschung die Widerstandsfähigkeit von durchmesserreduzierten Implantaten deutlich erhöhen und somit die Verlustrate senken (Badran, Struillou et al. 2017).

Die richtige Indikationsstellung

Wie vor jeder Implantation ist die Auswahl des Implantatsystems, angepasst an die jeweiligen patientenindividuellen Gegebenheiten und die Lokalsituation, von zentraler Bedeutung. Zu den maßgeblichen, den Entscheidungsprozess beeinflussenden Faktoren zählen in diesem Zusammenhang vor allem die physische Belastbarkeit des Patienten, Komorbiditäten, die Medikamentenanamnese, das vorliegende Knochenangebot, die lokale Weichgewebssituation sowie die individuellen Erwartungen und Wünsche des Patienten. Denn obwohl der Einsatz von Mini-Implantaten zum Ersatz fehlender Einzelzähne der Unter- und Oberkieferfrontzahnregion in der Vergangenheit wiederholt beschrieben wurde (Vigolo and Givani 2000, Mazor, Steigmann et al. 2004), konzentriert sich die Anwendung der extra-schmalen, einteiligen Implantatsysteme vor allem auf die Verankerung von Ober- und Unterkiefertotalprothesen (Griffitts, Collins et al. 2005, Goiato, Sonego et al. 2018). Hauptindikation der Mini-Implantate ist somit der schmale („messerscharfe") Kieferkamm mit ausreichender Knochenhöhe und insuffizienter vestibulo-lingualer Knochenbreite als Ergebnis der progredienten Alveolarfortsatzatrophie, von welcher vornehmlich ältere Patienten und Patienten nach Langzeitzahnlosigkeit betroffen sind (Kämmerer, Wolf et al. 2020).

Mini-Implantate erfreuen sich nicht zuletzt wegen der im Vergleich zu „konventionellen" Implantaten niedrigeren Gesamt-Behandlungskosten und behandlungsassoziierten Schmerzen bei einer gleichzeitig reduzierten Invasivität („flapless surgery" und reduzierte Notwendigkeit einer horizontalen Knochenaugmentation) besonderer Beliebtheit und Akzeptanz bei dem meist älteren Patientenklientel (Tomasi, Idmyr et al. 2013). Konkret ist die Kosten-Nutzen-Analyse im zahnlosen Unterkiefer am günstigsten bei Verwendung von vier Mini-Implantaten (Della Vecchia, Leles et al. 2018).

Praktisches Vorgehen beim Einbringen von Mini-Implantaten

Beim Einbringen von Mini-Implantaten unterscheidet man grundsätzlich die weniger invasive, transgingivale Insertion ohne Bildung eines Mukoperiostlappens von der offenen Implantation. Während die transgingivale Methode am häufigsten verwendet wird, legitimieren Fälle mit extrem schmalen Alveolarkämmen zwecks Vermeidung einer lingualen Kortikalisperforation aufgrund der besseren Übersicht, das offene Vorgehen (Scepanovic, Todorovic et al. 2015, Goiato, Sônego et al. 2018).

Schritt 1 offen:

Beim offenen Vorgehen sollte bei der Inzision der Schleimhaut auf eine ausreichend breite Schnittführung und gegebenenfalls eine disto-vestibuläre geführte Entlastung zum Schutz vor traumatisch bedingten Schleimhauteinrissen geachtet werden **(Abb. 1)**. Hiernach wird der krestale Knochen vestibulär und lingual dargestellt.

Schritt 1 transgingival

Es ist hier empfehlenswert die geplanten Implantatpositionen auf der Schleimhaut mittels eines Hautmarkierungsstiftes in ausreichendem Abstand zum Foramen mentale zu markieren. Hierfür eignet sich besonders die basalseitige Markierung der Unterkieferprothese und anschließender Übertragung auf die trockene Schleimhaut. Die darauffolgende Entscheidung zur möglichen Stichinzision vor der Pilotbohrung ist erfahrungsabhängig und bleibt somit dem Behandler überlassen **(Abb. 2)**.

Offen versus transgingival

Valide Studiendaten zu Vor- und Nachteilen beider Vorgehensweisen liegen nicht vor. Für eine ausreichende Lokalanästhesie während der Behandlung reicht die vestibuläre, interforaminäre Infiltrationsanästhesie gewöhnlicher Weise aus, sodass eine beidseitige Leitungsanästhesie des N. mentalis oder gar des N. alveolaris inferior, nicht zuletzt aufgrund der häufig vorliegenden medikamentösen Gerinnungshemmung und der Gefahr der Einblutung bei dem gealterten Patientenklientel, Ausnahmefällen vorbehalten sein sollte (Kämmerer, Al-Nawas et al. 2018, da Silva, Lima et al. 2019). In Fällen von extrem schmalen Alveolarkämmen, kann die Abtragung der krestalen Knochenkante mittels Kugelfräse zur Verbreiterung des Implantatbettes im Bereich der Implantatschulter erforderlich werden **(Abb. 3)**.

Schritt 2

Es folgt die Pilotbohrung. Hierbei kann eine schablonengestützte Ankörnung der Implantatpositionen hilfreich sein **(Abb. 4a und b)**.

Abb. 2: Regio 32 und 34 wurden zwei Mini-Implantate (MDI, 3M, Seefeld) transgingival inseriert, während regio 42 und 44 das offene Vorgehen gewählt wurde. Sichtbar ist noch die Markierung der Implantatpositionen mittels Hautstift.

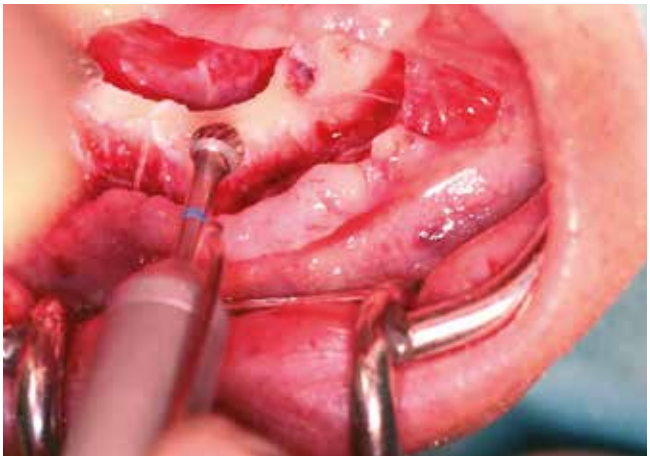

Abb. 3: Abtragen der krestalen Knochenkante mit Kugelfräse zur Verbreiterung des Implantatbettes im Bereich der Implantatschulter.

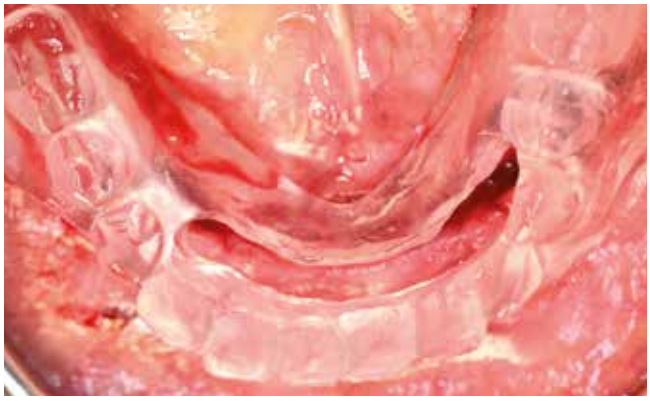

Abb. 4a und b: Schablonengestützte Markierung der interforaminären Implantatpositionen (mittels doublierter Unterkieferprothese)

In diesem Schritt unterscheiden sich die von den jeweiligen Herstellern empfohlene Bohrprotokolle, sodass kein einheitliches Vorgehen angegeben werden kann. Allen gemeinsam ist jedoch die initiale Pilotbohrung, auf welche entweder direkt, oder nach weiterer Aufbereitung des Implantatbettes in Abhängigkeit zur vorliegenden Knochenqualität, die Torque begrenzte Implantatinsertion folgt **(Abb. 5)**.

Abb. 5: Manuelle, Torque-begrenzte Implantatinsertion mittels Ratsche am Beispiel des Straumann® Mini Implants (Staumann, Basel, Schweiz). Nach initialer Pilotbohrung (Ø 1,6 mm) bis 12 mm Tiefe, folgt bei Typ II-Knochen (harter Knochen) die weitere Aufbereitung bis zur endgültigen Präparationstiefe mit Ø 2,2 mm. Es zeigt sich im Beispiel ein erreichter Eindrehtorque >35 Ncm, welcher als unterer Grenzwert für die Sofortbelastung des Mini-Implantates gilt. Zum Schutz vor Materialbrüchen sollten keine Eindrehmomente >80 Ncm eingesetzt werden.

Schritt 3 – Ausrichtung der Implantate

Der parallelen Ausrichtung der Implantate zueinander, sowie der vestibulolingualen Implantatposition kommt im Hinblick auf die Verankerung der herausnehmbaren Totalprothese eine besondere Bedeutung zu. Denn obwohl manche Retentionselemente in der Lage sind Konvergenzen oder Divergenzen von 20° in Relation zur Einschubrichtung der Prothese auszugleichen, erleichtert die parallele Ausrichtung der einteiligen Implantate **(Abb. 6 und 7)** die Einarbeitung der Matrizen-Elemente und führt gleichzeitig zu einer gleichmäßigen Kraftverteilung auf die Implantate (Jawad and Clarke 2019).

Schritt 4 – Offene Einheilung der Implantate

Im Anschluss an die Implantation wird die Schleimhaut bei der offenen Variante mittels Einzelknopfnähten verschlossen, sodass der Abutment-Implantatkopf über der Schleimhautebene freiliegt (Abb. 2 und 8). Die Nahtentfernung erfolgt je nach Wundheilung im Regelfall nach 7 bis 10 Tagen. Je nach Halt der Unterkiefer-Totalprothese im distalen Kieferabschnitt sollte das Tragen des Zahnersatzes zur Sicherstellung einer komplikationslosen Wundheilung während der ersten 7 bis 10 Tage auf ein Mindestmaß reduziert werden.

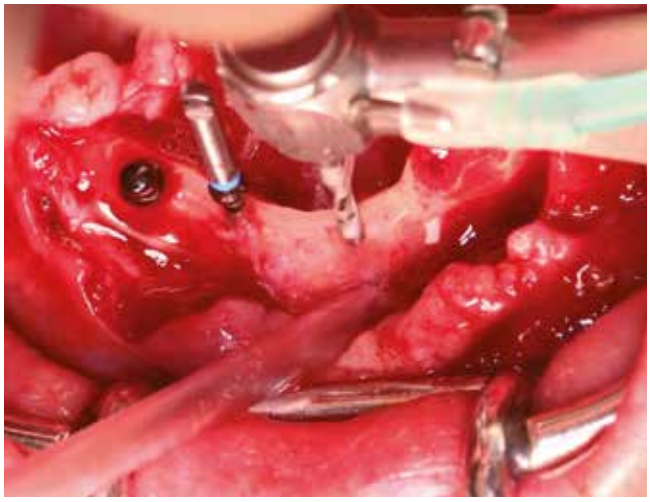

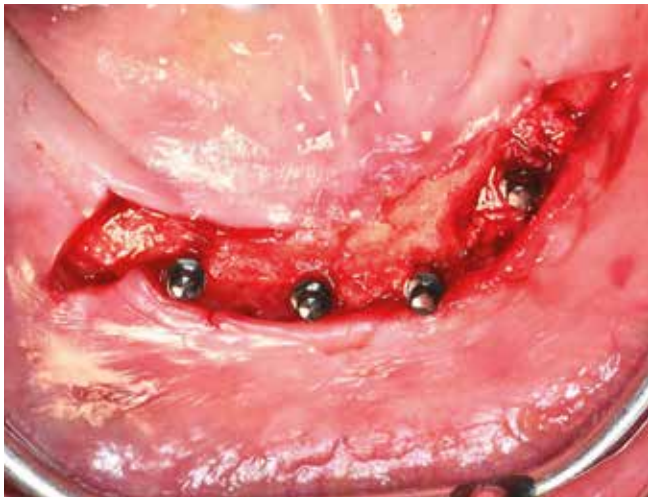

Abb. 6: Parallele Ausrichtung der Implantate mittels Richtungspfosten in Form eines Pilotbohrers.

DAS ZAUBERWORT?
SOFORT.

SOUVERÄN IN ALLEN KNOCHENQUALITÄTEN: PROGRESSIVE-LINE

SPEZIALIST FÜR WEICHEN KNOCHEN:

- Apikal konischer Bereich für hohe Primärstabilität ohne Umwege
- Gewinde bis zum Apex – ideal für Sofortimplantationen
- Sägezahngewinde mit verbreiterter Flankenhöhe
- Krestales Gewinde für zusätzlichen Halt bei begrenzter Knochenhöhe
- Flexibles Bohrprotokoll für unterschiedliche Knochenqualitäten

ERLEBEN SIE DEN PROGRESSIVE-EFFEKT.

Videoanimation

NEUGIERIG? TELEFON 07044 9445-479

www.camlog.de

a perfect fit

camlog

Sofort-, Früh- oder Spätbelastung – Welches Konzept wann anwenden?

Die Frage des Belastungszeitpunktes von Mini-Implantaten ist weiterhin, nicht zuletzt aufgrund der schlechten Datenlage, ungeklärt. Einige Studien bewerten die Sofortbelastung von Mini-Implantaten als statthaftes und vor allem erfolgreiches Konzept (kumulatives Implantatüberleben >95% nach einem Jahr), wobei auf eine Primärstabilität >30 – 35 Ncm geachtet werden sollte (Preoteasa, Imre et al. 2015, Scepanovic, Todorovic et al. 2015, Catalán, Martínez et al. 2016, Kämmerer, Wolf et al. 2020).

Während Sofortbelastung die umgehende Belastung der Mini-Implantate durch die bereits umgearbeitete, mit Matrizen versehene Totalprothese beinhaltet, beschreibt die frühe Belastung das gleiche, jedoch 10 bis 14 Tage versetzte Vorgehen bei fortgeschrittener weichgeweblicher Wundheilung. Bei der späten Belastung werden die Mini-Implantate nach weitestgehendem Abschluss der Osseointegration voll belastet, wobei der Zwischenzeitraum durch das partielle Ausschleifen und die weichbleibende Unterfütterung der Prothese zum Schutz der ungestörten Einheilung überbrückt wird. Entsprechend einer aktuellen Metaanalyse gibt es keinen signifikanten Unterschied beim Implantatüberleben in Hinblick auf das gewählte Belastungskonzept (Marcello-Machado, Faot et al. 2018).

Zwei, vier oder sechs Mini-Implantate? Wie ist die Studienlage zum Implantatüberleben?

Zur Verbesserung des Prothesenhalts im atrophen Unterkiefer werden in der Regel als Minimum vier interforaminäre Mini-Implantate oder zwei „konventionelle" Implantate empfohlen (Bornstein, Al-Nawas et al. 2014). Im direkten Vergleich zu den „konventionellen" Implantaten liegt zwar die marginale Knochenverlustrate bei Mini-Implantaten signifikant höher, das Implantatüberleben wird allerdings mit >95% in mehreren Studien als gleichwertig gut angesehen (Shatkin, Shatkin et al. 2007, Elsyad and Khirallah 2016). Souza et al. zeigten sogar in ihrer Studie eine höhere Patientenzufriedenheit und Verbesserung der Kaufunktion bei Verwendung von vier (n=38) (92%; 89%) und zwei Mini-Implantaten (n=42) (90%; 81%) im Vergleich zu zwei „konventionellen" Implantaten (n=40) (80; 74%), bei gleichzeitig höheren Verlusten auf Seiten der Mini-Implantate während der ersten 12 Monate (89% vs. 82% vs. 99%). Anteilsmäßig wurden die meisten dieser Verluste innerhalb der ersten drei Monate –, noch vor Belastungsbeginn – verzeichnet. In diesem Zusammenhang muss jedoch insgesamt auf die uneinheitliche Studienlage mit maximalen Nachbeobachtungszeiträumen von fünf Jahren bei einem häufig nicht repräsentativen Studienkollektiv, abweichenden Belastungskonzepten, Implantattypen und verwendeten Implantatzahlen hingewiesen werden.

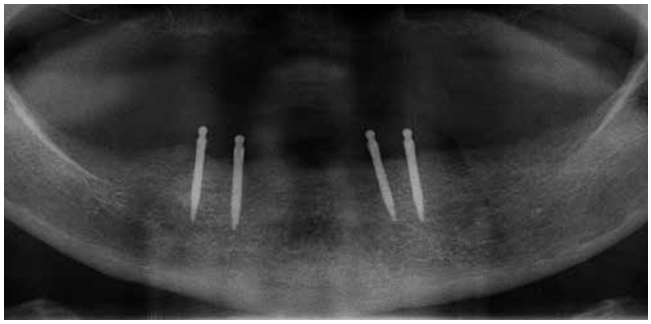

Abb. 7: Postoperative Kontrolle mittels Panoramaschichtaufnahme.

Nicht vergleichbar ist die Anwendung von Mini-Implantaten zur Verankerung von Oberkiefertotalprothesen. Hierbei konnte ein höherer marginaler Knochenverlust (bis 5,3 mm vertikal und 1,9 mm horizontal) (Scepanovic, Calvo-Guirado et al. 2012) bei gleichzeitig deutlich mehr Implantatverlusten im Vergleich zum Unterkiefer (31,7% versus 4,9%) gezeigt werden (Lemos, Verri et al. 2017).

Während im zahnlosen Unterkiefer mindestens vier Implantate gefordert werden, liegt die Empfehlung für den Oberkiefer bei sechs Mini-Implantaten (Bidra and Almas 2013, Lemos, Verri et al. 2017, Schiegnitz and Al-Nawas 2018).

Abb. 8: Schleimhautverschluss durch Einzelknopfnähte mit nicht-resorbierbarem Nahtmaterial.

Zusammenfassung

Der Einsatz von durchmesserreduzierten, einteiligen Mini-Implantaten gilt als ein statthaftes und gängiges Verfahren zur Verbesserung des Prothesenhalts im atrophen Unterkiefer. Bei nahezu identischen Überlebensraten wie bei „konventionellen" Implantaten trägt die Versorgung mit Mini-Implantaten in diesem selektierten Patientenkollektiv zur Steigerung von Zufriedenheit und Lebensqualität bei gleichzeitig reduzierten Kosten und Behandlungsaufwand bei. ■

Literaturverzeichnis unter www.dimagazin-aktuell.de/literaturlisten

Bilder, soweit nicht anders deklariert:
© Dr. Dr. Thiem und PD Dr. Dr. Kämmerer

Dr. med. Dr. med. dent. Daniel Thiem
Klinik und Poliklinik für Mund-, Kiefer- und Gesichtschirurgie – Plastische Operationen
Universitätsmedizin Mainz
Augustusplatz 2 · 55131 Mainz
daniel.thiem@unimedizin-mainz.de

Dr. med. Dr. med. dent. Daniel Thiem

10/2009 - 09/2015	Studium Humanmedizin an der Universität Rostock
05/2015	Promotion zum Dr. med. auf dem Gebiet der klinischen-experimentellen Immunologie
10/2014 - 09/2018	Studium der Zahnmedizin an der Universität Rostock
05/2017	Promotion zum Dr. med. dent. auf dem Gebiet der dental-experimentellen Implantologie
2016 - 2018	Assistenzarzt in Weiterbildung an der Klinik für Mund-, Kiefer- und Gesichtschirurgie, plastische Operationen - Universitätsmedizin Rostock (Leitung: Prof. Dr. Dr. B. Frerich)
2018 bis heute	Assistenzarzt in Weiterbildung an der Klinik für Mund-, Kiefer- und Gesichtschirurgie, plastische Operationen - Universitätsmedizin Mainz (Leitung: Prof. Dr. Dr. B. Al-Nawas)

Dr. med. Daniel Müller

10/2006 - 05/2013	Studium Humanmedizin an der Martin-Luther-Universität Halle-Wittenberg, Halle (Saale)
10/2013 - 10/2017	Studium der Zahnmedizin an der Martin-Luther-Universität Halle-Wittenberg, Halle (Saale)
06/2020	Medizinische Promotion
2013 - 2017	Assistenzarzt in Weiterbildung an der Klinik für Mund-, Kiefer- und Gesichtschirurgie am Universitätsklinikum Halle (Saale)
2018 - heute	Assistenzarzt in Weiterbildung an der Klinik für Mund-, Kiefer- und Gesichtschirurgie, plastische Operationen an der Universitäts-

Priv.-Doz. Dr. med. habil. Dr. med. dent. Peer Wolfgang Kämmerer, MA, FEBOMFS

2001-2007	Studium der Medizin an der Johannes-Gutenberg-Universität Mainz sowie an der Universität Zürich
2004-2010	Studium der Zahnmedizin an der Johann Wolfgang Goethe-Universität Frankfurt sowie an der Johannes-Gutenberg-Universität Mainz
2007	Medizinische Promotion
2010	Zahnmedizinische Promotion
2012	Fakultätsmitglied und Ehrenprofessor (Prof. h.c.), Department of Oral and Maxillofacial Surgery, M.R. Ambedkar Dental College and Hospital, Bangalore, India
2012/2013	Einjähriger Aufenthalt als Gastprofessor der Harvard Medical School, Boston, USA.
10/2013 - 02/2016	Masterstudium Management von Gesundheits- und Sozialeinrichtungen an der Universität Kaiserslautern und der Universität Witten/Herdecke
10/2015	Habilitation und Venia legendi im Fach Mund-, Kiefer- und Gesichtschirurgie (Dr. med. habil., Privatdozent)
Februar 2016	Erlangen der Qualifikation Master of Arts (MA), Management von Gesundheits- und Sozialeinrichtungen
Juli 2016	Curriculum Implantologie der Zahnärztekammer Mecklenburg-Vorpommern; Erlangen Tätigkeitsschwerpunkt: Implantologie.
Sept.2016	Erlangen der Zusatzbezeichnung „Fellow of the European Board of Oro-Maxillo-Facial Surgery Head and Neck Surgery (FEBOMFS)“
Dez. 2016	Zusatzbezeichnung Plastische Operationen
Okt. 2018	Beginn Studium „Master of Science in Epidemiology“

Ärztliche Tätigkeit:

2007-2013	Assistenzarzt an der Klinik für Mund-, Kiefer-, und Gesichtschirurgie an der Universitätsklinik Mainz (Chefarzt Prof. Dr. Dr. Wagner)
2010	Zusatzbezeichnung „Spezielle Schmerztherapie in der Mund-, Kiefer- und Gesichtschirurgie“.
01/2014 - 08/2014	Assistenzarzt an der Klinik und Poliklinik für Mund-, Kiefer-, und Plastische Gesichtschirurgie der Universitätsmedizin Rostock; (Chefarzt Prof. Dr. Dr. B. Frerich)
06/2014	Facharzt für Mund-, Kiefer- und Gesichtschirurgie
2014-2017	Oberarzt an der Klinik und Poliklinik für Mund-, Kiefer-, und Plastische Gesichtschirurgie der Universitätsmedizin Rostock; Leitung der Poliklinik für Mund-, Kiefer-, und Plastische Gesichtschirurgie der Universitätsmedizin Rostock
02/2015	Fachzahnarzt für Oralchirurgie
2017-2018	Ernennung zum Stellvertretenden Klinikdirektor der Klinik und Poliklinik für Mund-, Kiefer- und Plastische Gesichtschirurgie der Universitätsmedizin Rostock
2018-jetzt	Ernennung zum Leitenden Oberarzt/Stellvertretenden Klinikdirektor der Klinik und Poliklinik für Mund-, Kiefer- und Plastische Gesichtschirurgie der Universitätsmedizin Mainz

So sollte eine Implantatkrone im subgingivalen Bereich auf keinen Fall gestaltet und verarbeitet werden.

Konzept zur Periimplantitisprophylaxe

durch Beachtung des Emergenzwinkels und Abutmentgestaltung

Periimplantitis wird ein immer größeres Thema in der Zahnmedizin. Die Langzeitüberlebensraten von Implantaten liegen zwar bei 97% [1], allerdings berücksichtigen die Überlebensraten nicht das Vorliegen einer Periimplantitis, solange das Implantat noch in situ ist. Was bedeutet die vorliegende Evidenz konkret für die eigene Praxis?

Systematische Reviews und Metaanalysen von Implantatstudien, bei denen die Implantate mindestens fünf Jahre in Funktion waren, zeigten, dass 18,8% der Patienten an einer Periimplantitis litten [2]. Eine schwedische Studie mit einer Laufzeit über 9 Jahren berichtet sogar von einer Periimplantitisprävalenz von 45% auf Patientenlevel [3] und eine US-amerikanische Studie über 10,9 Jahre von einer Prävalenz von 16% auf Implantatlevel [4].

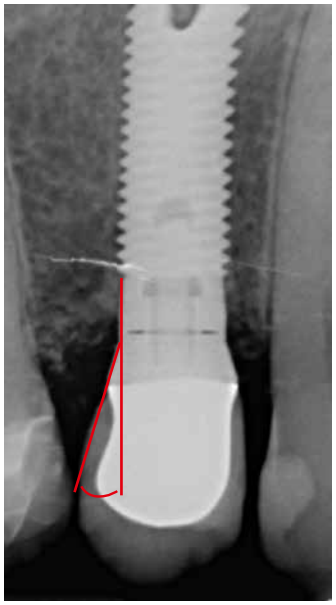

Abb. 1: Emergenzwinkel von < 30°.

Für eine effektive Prävention ist es von entscheidender Bedeutung, die Risikofaktoren der Periimplantitis zu kennen. Zu den bisher bekannten Risikofaktoren gehören eine schlechte Mundhygiene [5], eine bestehende oder auch behandelte Parodontitis [6] und Rauchen [7]. Eine neuere Studie [4] rückt in diesen Zusammenhang Diabetes in den Fokus.

Derks et al. [3] berichteten von einer höheren Wahrscheinlichkeit an einer moderaten bis schweren Periimplantitis zu erkranken bei Parodontitispatienten oder bei mehr als vier Implantaten in situ, genauso wie bei Implantaten bestimmter Hersteller und bei einer Implantatprothetik, die durch unerfahrene Zahnärzte erstellt wurde. Des Weiteren steigt die Wahrscheinlichkeit an einer Periimplantitis zu erkranken bei Implantaten, die im Unterkiefer gesetzt wurden. Zementreste konnten als ein weiterer Risikoindikator für Periimplantitis identifiziert werden. Auch scheint eine erhöhte Periimplantitisprävalenz von zementierten im Vergleich zu verschraubten Restaurationen vorzuliegen [8].

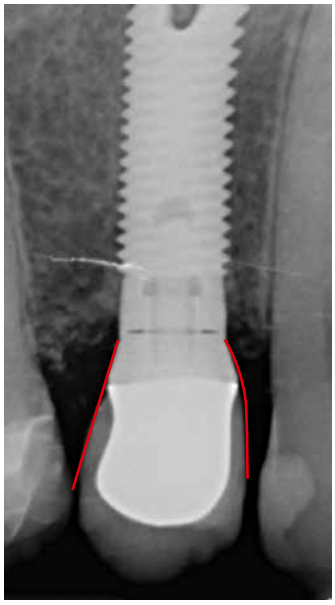

Abb. 2: Emergenzprofil, mesial zeigt das Emergenzprofil des Abutments einen geraden, distal einen konvexen Verlauf.

Emergenzwinkel und Emergenzprofil

Das Glossar der prothetischen Begriffe [9] beschreibt zwei spezifische Begriffe der Kontur einer prothetischen Restauration: Den Emergenzwinkel und das Emergenzprofil.

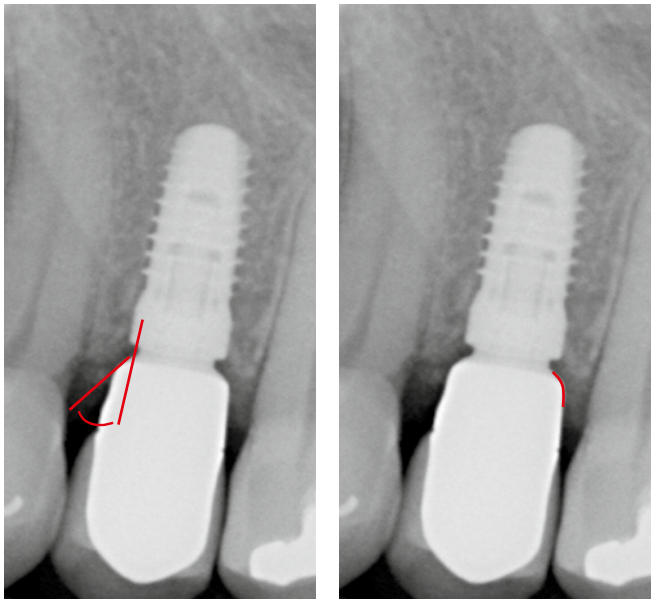

Abb. 3: Abutment mit einem Emergenzwinkel von >30° in Kombination mit einem konvexen Emergenzprofil

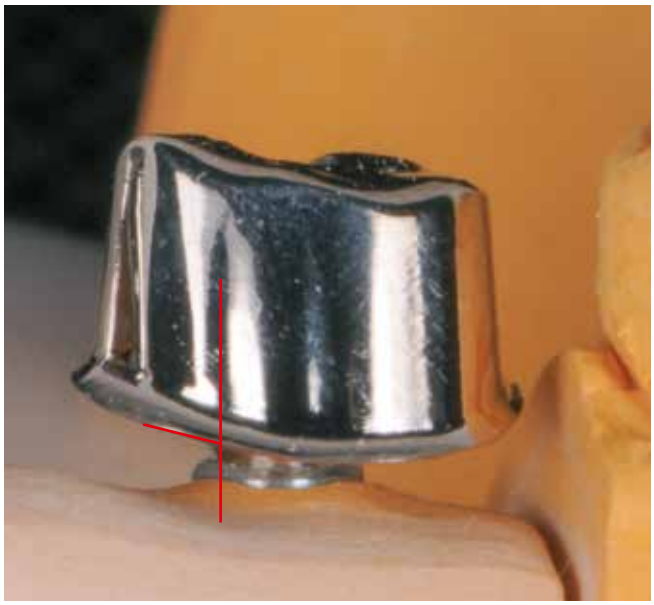

Abb. 4a: Aufgrund der geringen Gingivahöhe, der großen Diskrepanz zwischen Zahnbreite und Implantatdurchmesser, sowie der mittigen Implantatposition, muss das Abutment zwangsläufig in einem Emergenzwinkel von > 30° erstellt werden.

Der Emergenzwinkel ist definiert als der Winkel, der sich aus der Schleimhaut zugewandten Abutmentoberfläche und der Implantatlängsachse ergibt **(Abb. 1)**.
Das Emergenzprofil ist definiert als die Kontur des der Mukosa zugewandten Abutmentanteils **(Abb. 2)**.

Einfluss von Emergenzwinkel und Emergenzprofil auf die Periimplantitisprävalenz

Katafuchi et al. [10] konnten in einer klinischen, röntgenologischen Studie an 83 Patienten mit 168 Implantaten eindrucksvoll einen Zusammenhang von Emergenzwinkel und Emergenzprofil zur Periimplantitisprävalenz herstellen. Die 168 Implantate teilten sich wie folgt auf: 101 Implantate in 59 Patienten waren Bone-Level und 67 Implantate bei 27 Patienten Tissue-Level Implantate. 22,8% der Bone-Level Implantate waren von Periimplantitis betroffen, hiergegen standen nur 7,5% der Tissue-Level Implantate.
Bone-Level Implantate zeigten ein signifikant höheres Periimplantitisrisiko, wenn der Emergenzwinkel >30° betrug, im Vergleich zu den Bone-Level Implantaten, deren Abutment ein Emergenzwinkel von <30° aufwies (31,3% zu 15,1%).
Bei Tissue-Level Implantaten konnte dieser Zusammenhang nicht nachgewiesen werden.
Wenn zusätzlich zu dem Emergenzwinkel auch noch das Emergenzprofil in die Analyse einbezogen wurde, zeigte sich bei einem Emergenzwinkel >30° in Kombination mit einem konvexen Emergenzprofil **(Abb. 3)** auf mindestens einer interproximalen Seite eine signifikante Erhöhung der Periimplantitisprävalenz von 37,8% (p=0,003).
Auch diese signifikante Erhöhung des Periimplantitisrisikos bezieht sich auf Bone-Level Implantate, nicht aber auf Tissue-Level Implantate. Es scheint, dass die reduzierte Hygienefähigkeit und die damit verbundene erhöhte Plaqueakkumulation für die erhöhte Periimplantitisprävalenz von Implantaten, die mit Abutments mit weitem Emergenzwinkel und konvexem Emergenzprofil versorgt sind, verantwortlich sind [11].

Therapeutische Konsequenzen

Was hat die bisher dargestellte Evidenz für einen Einfluss auf unsere tagtägliche Therapie? Die Implantatposition, seine Angulation, die Weichgewebsdicke und der gewählte Diameter haben einen Einfluss auf sowohl Emergenzwinkel als auch Emergenzprofil. Somit werden die genannten Parameter nicht nur durch das Team Prothetiker und Zahntechniker, sondern maßgeblich durch Weichgewebsdicke und Implantatposition bestimmt. Daher sollte die aufgeführte Evidenz nicht nur dem Prothetiker, sondern vor allem auch dem Chirurgen bekannt sein, denn bereits bei der Chirurgie wird der Grundstein für die Abutmentgestaltung gelegt. Der in **Abbildung 4** gezeigte Emergenzwinkel und Emergenzprofil ist zum einen der Weichgewebshöhe als auch der Implantatposition geschuldet. Bei solchen Situationen, die häufig im Unterkierferseitenzahnbereich auftreten, muss sich der Chirurg vor der Implantation folgende Gedanken machen:

1. Wie hoch müsste das Weichgewebe in dieser Region sein, um ein Abutment mit einem Emergenzwinkel von <30° und einem konkaven Emergenzwinkel zu gestalten?
2. Ist die weichgewebige Augmentation bis zu der erforderlichen Höhe chirurgisch zu realisieren?

Ist die vorhandene Weichgewebshöhe nicht hoch genug um einen Emergenzwinkel von <30° und ein konkaves Emergenzprofil zu gewährleisten, muss die

Abb. 4b: Trotz der mittigen Implantatposition kann in diesem Falle, bedingt durch die dicke Gingiva, ein Emergenzwinkel von < 30° und ein konkaves Emergenzprofil bei dem Abutmentdesign berücksichtigt werden.

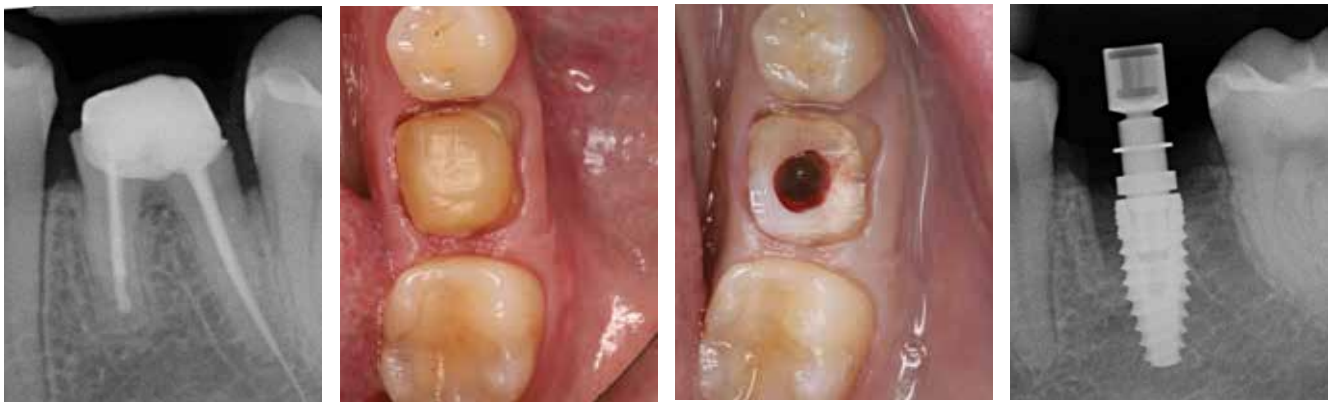

Abb. 5: Bei der Implantation im Unterkieferseitenzahnbereich gerät man, auch bei einer späten Implantation, schnell bei der Implantatbettaufbereitung in die mesiale oder distale Alveole. Dies liegt an dem besonders gut mineralisierten Septum. Daher sind in solchen Fällen für eine mittige Implantatposition aufwendige Maßnahmen, wie zum Beispiel eine geführte Bohrschablone oder wie im gezeigten Fall eine Implantatbettaufbereitung durch den Zahn, indiziert. Befindet sich in diesem Bereich jedoch eine sehr dünne Mukosa und kann diese nicht vorhersagbar verdickt werden, führt eine mittige Implantatposition zwangsläufig zu einem flachen Emergenzwinkel (> 30°).

Frage nach der weichgewebigen Augmentierbarkeit gestellt werden.
Ist die gewünschte Weichgewebshöhe durch weichgewebige Augmentation nicht vorhersagbar zu realisieren, so muss über die optimale Implantatposition nachgedacht werden.
Sind, bei ausreichender Weichgewebshöhe, aufwendigere chirurgische Maßnahmen zur mittigen Implantatpositionierung erstrebenswert **(Abb. 5)**, kann diese bei niedriger Weichgewebshöhe zu einem ungünstig großen Emergenzwinkel wie in Abbildung 4 führen.
Ist weder die für einen Emergenzwinkel notwendige Weichgewebshöhe vorhanden, noch kann sie durch augmentative Verfahren vorhersagbar hergestellt werden, ist bei Molaren eine Implantatposition im Bereich der mesialen oder distalen Wurzel zu wählen. Das zu verwendende Abutment sollte in Form eines Prämolaren gestaltet sein, damit ein Emergenzwinkel von <30° gestaltet werden kann. In extremen Fällen muss gegebenenfalls eine mesiale oder distale Implantatposition mit einer weichgewebigen Augmentation kombiniert werden. Der nicht implantierte mesiale oder distale Bereich sollte als Pontic gestaltet werden, wobei ein „Putzfüsschen" für die Hygienefähigkeit einer solchen Restauration unabdingbar ist **(Abb. 6)**. ■

Abb. 6: Durch die Implantation im Bereich der mesialen oder distalen Wurzel ist eine Abutmentgestaltung in der Breite eines Prämolaren möglich, wodurch der Emergenzwinkel deutlich steiler verläuft. Der nichtimplantierte mesiale oder distale Bereich muss als Pontic gestaltet werden. Hierbei ist auf die Hygienefähigkeit zu achten.

Literaturverzeichnis unter
www.dimagazin-aktuell.de/literaturlisten

Bilder, soweit nicht anders deklariert: 32 schönezähne

Moderne Therapie der Periimplantitis

25./26.09.2020 · 04./05.12.2020

29./30.01.2021 · 16./17.04.2021

09./10.07.2021 · 17./18.09.2021

Anmeldung und weitere Informationen unter:

https://32schoenezaehne.de/periimplantitis-therapie

Dr. Florian Rathe MSc
PD Dr. Dr. Markus Schlee
Zahnarztpraxis Schlee & Rathe
Bayreuther Straße 39
91301 Forchheim · Tel. 09191 34150-0
florian.rathe@32schoenezaehne.de

PD Dr. Dr. Markus Schlee

Zahnarzt in Forchheim, Parodontologe, Implantologe

Tätigkeitsschwerpunkt Implantologie (DGI)

Spezialist für Parodontologie (DGP)

Spezialist für Implantologie (EDA)

Habilitation und Lehrbefähigung für das Fach Zahn-, Mund- und Kieferheilkunde

Akademische Lehr- und Forschungseinrichtung der Johann Wolfgang Goethe-Universität Frankfurt am Main

Lehraufträge der APW, der DGI und DGP

Hochschul- und Universitätsdozent für verschiedene Masterstudiengänge in Parodontologie und Implantologie (Steinbeis-Hochschule Berlin, Universität Frankfurt, Universität Greifswald, Dresden International University)

Mitglied der Deutschen Gesellschaft für Ästhetische Zahnheilkunde (DGÄZ)

Mitglied der ECDI (European Centers for Dental Implantology-Kompetenz-Zentren für Implantologie)

Fortbildungssiegel der DGZMK

Dr. Florian Rathe

1997-2002	Studium der Zahnmedizin an der Justus-Liebig-Universität, Gießen
2003-2005	Sektion für Parodontologie der Albert-Ludwig Universität Freiburg i.Br.
2005	Promotion
2005-2008	Postgraduiertenstudium „Master of Science in Periodontology“ unter Leitung von Prof. Dr. A. Sculean, St. Radboud Universität Nijmegen, NL
2006-2008	Nebentätigkeit in der parodontologisch-implantologischen Überweiserpraxis van Drie Maastricht, NL
2008	Ernennung zum Spezialisten der EFP
2008	Ernennung zum Master of Science
2009	Ernennung zum Spezialisten der DGP
2008-2011	Privatzahnärztliche Klinik „Centre médico dentaire C1“, CH-Genf
seit 2011	in Praxis Dr. Markus Schlee & Kollegen, Forchheim

- Forschungsschwerpunkte in den Bereichen Parodontologie, Implantologie und Biomaterialien
- Lehrbeauftragter der Danube Private University, Krems
- Dozent der DGÄZ und der DGI/eazf

AJONA®

Medizinisches Zahncremekonzentrat
für Zähne, Zahnfleisch und Zunge

Ajona wirkt – auch bei Implantaten.

Kiefer, Zahnfleisch, Implantat – hier konzentrieren sich parodontale Keime, hier entstehen durch mangelhafte Reinigung viele Reizungen und Entzündungen bis zur Periimplantitis.

In diesem Grenzbereich hemmt Ajona die relevanten Leitkeime. Durch die antibakterielle und entzündungshemmende Rezeptur und viele natürliche Wirkstoffe wird das besondere Risiko von Zahnfleischentzündungen und Periimplantitis reduziert.

Ajona ist das medizinische Zahncremekonzentrat
für die tägliche universelle Mundpflege –
speziell auch bei Implantaten.

Pflege-Tipp
für die notwendige
besonders sorgfältige
Mundpflege bei Implantaten:
Ajona auf die Interdentalbürste
geben und Grenzbereich reinigen.

Dr. Liebe Nachf. D-70746 Leinfelden

kostenlose Proben: bestellung@ajona.de

Prävention der periimplantären Mukositis

Implantate gehören in Deutschland mittlerweile zu den standardmäßigen Therapieangeboten in der zahnärztlichen Praxis. Um einen langfristigen Behandlungserfolg und eine lange Lebensdauer der Implantatversorgung zu erzielen, ist neben der fachlichen Kompetenz in der Praxis vor allem die Compliance der Patienten ein entscheidender Faktor. Die häusliche Mundhygiene mit geeigneten Zahnbürsten und Hilfsmitteln zur Interdentalreinigung in Kombination mit Zahnpasten und Mundspülungen, die pflegende und biofilmreduzierende Wirkstoffe enthalten, ist von essenzieller Bedeutung. Eine entsprechende Ernährungslenkung ergänzt die Prophylaxemaßnahmen. Gemeinsam mit einer professionellen Implantat- und Zahnreinigung bei regelmäßigen Recall-Intervallen kann somit einer periimplantären Mukositis und weiteren Folgeerkrankungen (z. B. Periimplantitis) wirksam vorgebeugt werden.

In Deutschland werden jährlich etwa 1,3 Millionen Zahnimplantate zum Ersatz fehlender Zähne eingesetzt, häufig nach Zahnverlust durch Trauma oder infolge von Erkrankungen der Zähne, wie zum Beispiel einer Parodontitis, endodontisch behandelten Zähnen und einer apikalen Parodontitis oder Karies [1,2]. Die Erfolgsraten von Implantaten über einen Zeitraum von 10 Jahren liegen nach den Daten einer aktuellen Übersichtsarbeit bei über 96 % [3]. Erste Anzeichen entzündlicher Reaktionen betreffen das periimplantäre Weichgewebe und werden als periimplantäre Mukositis bezeichnet [4,5]. Sie ist ein Hinweis auf eine unzureichende häusliche Implantatpflege und tritt bei 20-80 % aller Implantatträger auf [4].
Eine periimplantäre Mukositis ist bei frühzeitiger Diagnose reversibel, kann unbehandelt jedoch zu einer Periimplantitis führen [4]. Im Gegensatz zur Periimplantitis ist bei einer periimplantären Mukositis der Entzündungsprozess noch ohne Knochenbeteiligung [4].
Bei einer Periimplantitis ist neben einer entzündeten Mukosa auch Knochenabbau zu diagnostizieren [6]. Deshalb ist für die Überlebensdauer und Funktionsfähigkeit von Implantaten eine umsichtige und sorgfältige häusliche Zahnpflege und klinische Nachsorge unerlässlich [7]. Dies umfasst u. a. Schulungen zur effektiven Zahn- und Zahnzwischenraumpflege sowie regelmäßige Recall-Termine mit systematischer professioneller Zahn- und Implantatreinigung [7]. Werden diese Vorgaben nicht eingehalten, oder liegen weitere für den Implantatverbleib ungünstige Risikofaktoren (z. B. Diabetes, Rauchen) vor, so kann dies zu einer periimplantären Mukositis oder im fortgeschrittenen Stadium zu einer Periimplantitis führe [8].
Maßgeblich entscheidend für beide Formen der periimplantären Erkrankungen ist der orale Biofilm am Implantatrand bzw. Zahnfleischsaum [6]. In der menschlichen Mundhöhle sind mehr als 700 Bakterien, zahlreiche Pilze, Viren und Einzeller (Protozoen) bekannt [9-11].
Die mikrobielle Zusammensetzung des Biofilms ist bei jedem Menschen individuell und unterscheidet sich selbst bei nahen Verwandten voneinander [12,13]. Besonders prävalente Mikroorganismen in der Mundhöhle sind Bakterien der Gattung Streptococcus, Veillonella und Derxia [11], Pilze der Gattung Candida [14,15] und unterschiedliche Protozoa (z. B. Entamoeba gingivalis) [16,17] aber auch Viren [16].
Im gesunden Zustand kontrollieren sich die Mikroorganismen im Biofilm gegenseitig, sodass ein (ökologisches) Gleichgewicht (Homöostase) herrscht [9]. Insbesondere am Zahnfleischsaum und in den Zahnfleischtaschen sind die Mikroorganismen in einem ständigen Austausch mit dem menschlichen Immunsystem [18]. Auch hier herrscht ein Gleichgewicht.
Entzündungsprozesse entstehen erst dann, wenn bestimmte Mikroorganismen, wie zum Beispiel Porphyromonas gingivalis den Biofilm dominieren [18]. Dieser Zustand wird Dysbiose („Ungleichgewicht") genannt [9,19]. Wichtig ist, dass eine größere Zellzahl von P. gingivalis nicht zu einer Entzündungsreaktion führt. Vielmehr kommt es darauf an, welche genetischen Fähigkeiten diese Mikroorganismen besitzen, also ob diese in der Lage sind Stoffwechselprodukte zu produzieren, die eine Entzündung fördern [16,18].
Ein prominentes Beispiel ist die Fähigkeit von P. gingivalis Arginin zu verstoffwechseln [16,20]. Aus Arginin entsteht Citrullin, welches entzündliche Prozesse in der humoralen Immunabwehr auslöst und schlussendlich eine Parodontitis / Periimplantitis begünstigt [21,22]. Weil aktuell keine Testsysteme zur Verfügung stehen, die mikrobiologische Profile oder gar die Stoffwechselprodukte von Mikroorgansimen darstellen können, ist es wichtig, den Biofilm möglichst komplett zu entfernen. Nach dem aktuellen Stand der Wissenschaft ist dies ein gangbarer Weg, um periimplantäre Mukositis und mögliche Folgeerkrankungen zu verhindern [4,7].

Präventionskonzepte

Vor diesem Hintergrund ist es wichtig, den Patienten für die Gesunderhaltung des Implantats bzw. der Implantate zu sensibilisieren und über die Bedeutung der häuslichen als auch der professionellen Zahn- und Implantatreinigung aufzuklären. Die Relevanz der Biofilmreduktion sowie die Notwendigkeit einer Verhaltens- und Ernährungssteuerung müssen dem Patienten eingehend erläutert werden. Eine Mundhygieneinstruktion mit Einweisung in die Handhabung der entsprechenden Hilfsmittel ist außerdem erforderlich.

Häusliche Zahnpflege

In der häuslichen Zahnpflege gibt es unterschiedliche Faktoren, die es zu beachten gilt. Wichtig hierbei ist, dass diese individuell zwischen Behandler und Patient abgestimmt werden sollten. Jedes Implantat und jeder Patient ist anders und benötigt daher eine für sich zugeschnittene häusliche Zahnpflege.

Zahnbürste

Die Zahnbürste sollte den Bedürfnissen und Fähigkeiten des Patienten entsprechend ausgewählt werden und der Patient in die entsprechende Putztechnik eingewiesen werden. Sowohl mit einer elektrischen und als auch einer manuellen Zahnbürste kann ein vergleichbares Ergebnis hinsichtlich der Putzleistung erreicht werden [23]. Eine mittlere Borstenhärte mit abgerundeten Borsten ist nach vollständiger Einheilung des Implantates generell empfehlenswert für die häusliche Zahnpflege [24,25]. Bei elektrischen Zahnbürsten gilt es zu unterscheiden zwischen einer rotierend-oszillierenden Zahnbürste und einer elektrischen Zahnbürste mit Schall oder Ultraschall. Je nach motorischer Fähigkeit und Vorliebe, sowie bestenfalls nach einem Training mit der entsprechenden Zahnbürste sollte hier eine Empfehlung ausgesprochen werden.

Zahnpasta

Die Zahnpasta sollte neben remineralisierenden Inhaltsstoffen ggf. für die natürliche Bezahnung noch zusätzliche pflegende und (natürlich) antibakterielle Inhaltsstoffe enthalten. Biomimetischer Hydroxylapatit und Fluoride sind solche Wirkstoffe mit remineralisierender Wirkung [26,27]. Bei der Verwendung von Fluoriden ist jedoch zu beachten, dass insbesondere Titanimplantate anfällig für korrosive Veränderungen durch eben jenen Wirkstoff sind [28,29]. Außerdem ist für deren Wirksamkeit eine ausreichende Speichelproduktion nötig und ist daher bei Hyposalivation (z. B. durch Medikamente) kontraindiziert [27,30]. Biomimetischer Hydroxylapatit hat neben remineralisierenden Eigenschaften noch weitere Vorteile: Die Biofilmanlagerung an der Zahnoberfläche wird minimiert, bei gleichzeitiger Beibehaltung der mikrobiellen Homöostase [9,26,31]. Klinische Studien zeigen zudem, dass bei der Verwendung von Zahnpasten mit Hydroxylapatit neben der kariesprophylaktischen Wirkung [32-34] auch die Zahnfleischgesundheit verbessert wird [35-38]. Biomimetische Wirkstoffe führen darüber hinaus nicht zu korrosiven Veränderungen an Titanoberflächen [29].

Zusätzlich können pflegende und natürliche antibakterielle Inhaltsstoffe enthalten sein. Beispiele hierfür sind Hyaluron, Allantoin und bestimmte Pflanzenextrakte (z. B. Kamille und Citrusextrakte) [9,39].

Antibakterielle Wirkstoffe sind solche, die zum Beispiel im Speichel selbst vorkommen: Lactoferrin, Peroxidasen oder Lysozym [9,30,40]. Der Vorteil: Eine Verschiebung des ökologischen Gleichgewichts hin zu einer pathogenen Keimflora, wie zum Beispiel bei der Langzeitanwendung von Chlorhexidin, kann so vorgebeugt werden [9,41,42].

Zahnzwischenraumpflege

Es gibt im Wesentlichen zwei Hilfsmittel zur mechanischen Zahnzwischenraumpflege: Zahnseide und Interdentalbürsten. Zahnseide wird von vielen Patienten wegen der teilweise mechanisch schwierigen Anwendung immer seltener genutzt. Einfacher anzuwenden und geeigneter für eine individualisierte Zahn- und Implantatpflege erscheinen somit Zahnzwischenraumbürsten [7]. Es gibt unterschiedliche Formen und Größen bei Interdentalbürsten. Ebenso sind inzwischen solche verfügbar, die metallfrei sind und daher, weil schonend, für die Implantatpflege empfohlen werden sollten. In die korrekte Handhabung der Interdentalbürsten muss der Patient vorab eingewiesen werden und im Rahmen der regelmäßigen Recalls gegebenenfalls erneut instruiert werden, um diese Bürsten richtig anzuwenden [7]. Mundduschen und Airfloss können ebenso für die Reinigung der Zahnzwischenräume genutzt werden [43].

Mundspülung

Eine Mundspülung bietet den Vorteil, dass diese ergänzend zum Zähneputzen die Zähne und Schleimhäute mit den entsprechenden Wirkstoffen schützen und pflegen kann. Die Wirkstoffe sollten äquivalent zu denen der Zahnpasta ausgewählt sein: Remineralisierende Wirkstoffe, biofilm-reduzierende Wirkstoffe (z. B. Lactoferrin oder Lysozym) und pflegende Wirkstoffe (z. B. Hyaluron oder Kamille) [27,33,40].

Ergänzend hierzu können Produkte mit probiotisch aktiven Mikroorganismen (z. B. Lactobacillus reuteri (ATCC PTA 5289) verwendet werden [44]. Probiotische Mikroorganismen können das mikrobielle Gleichgewicht in der Mundhöhle aufrechterhalten [45]. Probiotisch aktive Bakterien sind in der Lage, sogenannte Bacteriocine und/oder entzündungsregulierende Moleküle (z. B. TNF_), zu produzieren [45]. Bestimmte Bakterienstämme können daher bei regelmäßiger Einnahme die Zahnfleischgesundheit verbessern [44,46].

Ernährung

Die Ernährungslenkung ist ein weiterer wichtiger Bestandteil für die Gesunderhaltung des Zahnhalteapparates und für die Prävention periimplantärer Mukositis [47,48]. Der Verzehr von fetthaltiger und einseitiger kohlenhydratreicher Nahrung sollte zumindest ergänzt werden durch Obst und Gemüse mit Mikronährstoffen (Vitamine etc.) und Omega-3 Fettsäuren [47]. Eine derartige Ernährung führt dazu, dass über komplexe Stoffwechselwege in der Mundhöhle Stickstoffmonoxid (NO) resorbiert wird [49]. Stickstoffmonoxid (NO) hat einen positiven Einfluss auf die Mundflora, sowie den gesamten Organismus [49,50].

Schritte der professionellen Implantatpflege

Neben der regelmäßigen Abfrage der Ess- und Putzgewohnheiten und Überprüfung der Implantat- und Zahnreinigung mittels Zahn- und Interdentalbürsten sollten die Implantate und Zähne regelmäßig mechanisch gereinigt werden [7].

- Befunderhebung: Die Befunderhebung ist ein wesentlicher Eckpfeiler einer jeden Behandlung. Unter anderem sollten hier die einzelnen Taschentiefen am Implantat erfasst werden [7].
- Schall-Scaling: Bei dem Schall-Scaling werden weiche Konkremente von der Implantatoberfläche entfernt. Beachte: Schall-Scaler sind mechanisch angetriebene Instrumente, die bei niedrigeren Frequenzen laufen als Ultraschall-Scaler. Schall-Scaler sind einfach in der Handhabung und eignen sich daher für eine Implantatreinigung [51]. Der Gebrauch von Plastikspitzen ist zu empfehlen, weil diese schonender für die Implantatoberfläche sind [51].
- Manuelles Scaling: Wenn nötig, also bei noch vorhandenen Konkrementen, müssen diese vom Implantat mit manuellen Instrumenten entfernt werden [7].
- Pulver-Wasserstrahlgerät (PWS): Das PWS entfernt weitere Konkremente, die mit dem Schallscaler oder der Kürette nicht erreicht werden konnten [24]. Es gibt unterschiedliche Pulverarten, die mit einem PWS genutzt werden können. Am häufigsten sind dies Pulver auf der Basis von Glycin oder Erythritol [52].
- Recall: Der Recall wird individuell auf den Patienten abgestimmt und alle 3-4 Monate empfohlen [6,8].

Abb. 1: Ausgangssituation.

Abb. 2: Schall-Scaling und Reinigung des Implantats.

Abb. 3: Weitere mechanische Reinigung des Implantats mit PWS.

Abb. 4: Endergebnis nach der PZR.

Fallbericht aus der Praxis:
Ein 35-jähriger Patient (männlich), keine Vorerkrankungen, Nichtraucher, gut instruierte Mundhygiene, kommt zum regelmäßigen Recall-Termin. Die Prävention vor periimplantärer Mukositis beinhaltet in diesem Fall folgende Bestandteile:
Häusliche Mundhygiene mit einer elektrischen Zahnbürste (rotierend-oszillierend), Interdentalbürsten, Zahnseide und einer Munddusche (Waterpik waterflosser). Der Patient verwendet seit Einsetzen des Implantats eine Zahnpasta mit Hydroxylapatit (Biorepair Zahncreme Plus, Dr. Wolff Bielefeld) sowie eine Mundspülung mit Hydroxylapatit (Biorepair Zahn-Milch, Dr. Wolff Bielefeld).
Für die Befunderhebung wird eine 6-Punkt Taschenmessung vorgenommen **(Abb. 1)**.
Das Schallscaling mit einer Kunststoffspitze erfolgt direkt im Anschluss **(Abb. 2)**. Ein manuelles Scaling muss in diesem Fall nicht durchgeführt werden. Für die weitere Reinigung wird ein PWS genutzt **(Abb. 3)**.
Das Ergebnis direkt nach der PZR ist objektiv als sehr gut zu bezeichnen und zeigt ein gesundes Zahnfleisch um das Implantat **(Abb. 4)**.

Fazit
Die Vorbeugung der periimplantären Mukositis erfordert eine ganzheitliche Präventionsstrategie. Neben der professionellen Implantatreinigung mittels Schallscaler, Kürette (wenn nötig) und PWS mit regelmäßigen Recall-Intervallen, ist eine gewissenhafte häusliche Mundhygiene sehr wichtig. Für die häusliche Mundhygiene eignen sich neben Hand- und elektrischen Zahnbürsten die Verwendung von Zahnpasten und Mundspülungen mit biomimetischen Wirkstoffen. Weitere pflegende (z. B. Allantoin) und antibakterielle Inhaltsstoffe (z. B. Lactoferrin) können die Mukosa befeuchten und die bakterielle Homöostase aufrechterhalten. ■

Literaturverzeichnis unter
www.dimagazin-aktuell.de/literaturlisten

Bilder, soweit nicht anders deklariert: Sonja Steinert

Zahnarztpraxis Dr. Zwanzig
Mauerstraße 8
33602 Bielefeld und
Research Department Oral Care
Dr. Kurt Wolff GmbH & Co KG
33611 Bielefeld
frederic.meyer@drwolffgroup.com

Sonja Steinert, Dentalhygienikerin

Sonja Steinert hat seit dem Abschluss ihres Studiums zur Dentalhygienikerin 2008 am eazf in München (in Kooperation mit der LMU München) diverse Leitungstätigkeiten an unterschiedlichen Zahnarztpraxen innegehabt. Aktuell leitet sie die Dentalhygieneabteilung mit einem breiten Aufgabenspektrum in der Zahnarztpraxis Dr. Kai Zwanzig in Bielefeld. Zusätzlich ist Sonja Steinert Dentory Trainerin beim Quintessenz Verlag. Im Mai 2020 hat Sonja Steinert ein eigenes Unternehmen für dentale Fortbildungen gegründet (hexxdent UG).

Dr. Joachim Enax, Wissenschaftler

Dr. Joachim Enax promovierte 2014 in Anorganischer Chemie über die Charakterisierung von Haifischzähnen und die Entwicklung biomimetischer Dentalkomposite an der Universität Duisburg-Essen. Seit 2015 arbeitet er als Senior Scientist Oral Care bei der Firma Dr. Kurt Wolff GmbH & Co. KG in Bielefeld. Seit 10 Jahren forscht Dr. Enax auf dem Gebiet der Calciumphosphate und biomimetischen Konzepten. Er ist Autor zahlreicher Publikationen im Themenfeld Zahnpflege und arbeitet zusätzlich als externer Lehrbeauftragter an der Technischen Hochschule Ostwestfalen-Lippe.

Dr. Barbara Simader, Zahnärztin

Dr. Barbara Simader hat an der LMU München Zahnmedizin studiert und ihre Promotion zum Dr. med. dent. an der Poliklinik für Kieferorthopädie abgelegt. Nach ihrer Zeit als Assistenzzahnärztin war Dr. Barbara Simader als niedergelassene Zahnärztin in München tätig. Seit 2009 arbeitet sie als freie wissenschaftliche Beraterin im Bereich Zahnmedizin/Oral Care für die Dr. Kurt Wolff GmbH & Co. KG in Bielefeld.

Dr. Kai Zwanzig, Zahnarzt und Fachzahnarzt für Oralchirurgie, Spezialist Implantologie und Parodontologie

Dr. Kai Zwanzig studierte von 1997 bis 2002 an der westfälischen Wilhelmsuniversität in Münster Zahnmedizin und absolvierte dort ebenfalls 2002 seine Promotion zum Dr. med. dent. Nach einem allgemeinärztlichen Jahr und der Ausbildung zum Fachzahnarzt für Oralchirurgie spezialisierte er sich auf die Bereiche Implantologie, Knochenaufbauverfahren, ästhetische Versorgungen, plastische Parodontalchirurgie, Funktionsdiagnostik und vollkeramischer Zahnersatz (CAD/CAM-Verfahren, intraoral Scanning). Seit 2007 ist Dr. Kai Zwanzig als niedergelassener Zahnarzt in Bielefeld tätig. Er ist Autor zahlreicher fachzahnärztlicher Artikel zum Thema Implantologie, komplexe vollkeramische Rehabilitation und Knochenaufbauverfahren. Als Fortbildungsreferent der Firma Argon Dental, Camlog, American Dental Systems, Align und BTI mit Vorträgen im In- und Ausland gibt er regelmäßig sein Wissen weiter. Seine 2012 neugebaute und mit dem Designpreis ausgezeichnete Praxis ist Hospitations- und Supervisionspraxis der DGI. 2018 hat er die Dental Education Academy in Bielefeld gegründet. Dr. Kai Zwanzig ist Mitglied der Leading Implant Centers, der DGZMK, BDO, DGI und DGParo.

Dr. Frederic Meyer, Wissenschaftler

Dr. Frederic Meyer promovierte 2017 in Mikrobiologie und Epidemiologie über die Epidemiologie und Mikrobiomzusammensetzung von frühkindlicher Karies an der TU Braunschweig. Bereits während seines Studiums spezialisierte sich Dr. Meyer auf die orale Biologie. Seit 2017 arbeitet er als Senior Scientist Oral Care bei der Firma Dr. Kurt Wolff GmbH & Co. KG in Bielefeld. Er ist Autor unterschiedlicher Publikationen aus den Bereichen der oralen Biologie und Zahnpflege.

LASAK

BioniQ®

Implantatsystem
mit
KLINISCHER EVIDENZ

- Langzeitdokumentation
- Hydrophile BIO-Oberfläche
- Implantate für jede Situation

LASAK GmbH
Českobrodská 1047/46 • 190 01 Prag 9 – Hloubětín
Tschechische Republik • Tel.: +420 224 315 663
Fax: +420 224 319 716 • E-Mail: export@lasak.cz
www.lasak.com

Metallfrei verschraubte Zirkonabutments auf Zirkonimplantaten

Die 60-jährige Patientin kam mit der Bitte einer kompletten Neuversorgung in unsere Praxis. Im Oberkiefer wünschte sie eine Prothese gaumenfrei, wie sie es bei ihrer Freundin gesehen hatte. Im Unterkiefer wollte sie möglichst alles festsitzend versorgt haben. Ein weiterer Wunsch war die absolute Metallfreiheit ihres Zahnersatzes.

Die Knochensituation im Oberkiefer war ausreichend für vier Implantate zwischen 13 und 23 (2 x Zeramex XT 4,2/10 mm und 2 x 4,2/12 mm). Die Freiendsituation im Unterkiefer wurde mit zwei Implantaten im dritten Quadranten gelöst (2 x Zeramex XT 4,2/10 mm). Für den restlichen Unterkiefer war eine festsitzende Brücke von 34, 33, 32, 44, 46 auf 47 geplant. Da neu und seit diesem Zeitpunkt verfügbar, kamen verschraubte Docklocs® Zirkon Abutments aus Zirkonkeramik zum Einsatz. ■

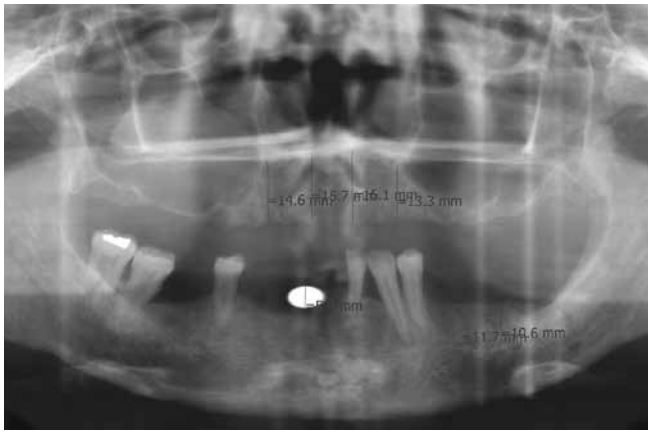

Abb. 1: OPG vor Behandlungsbeginn.

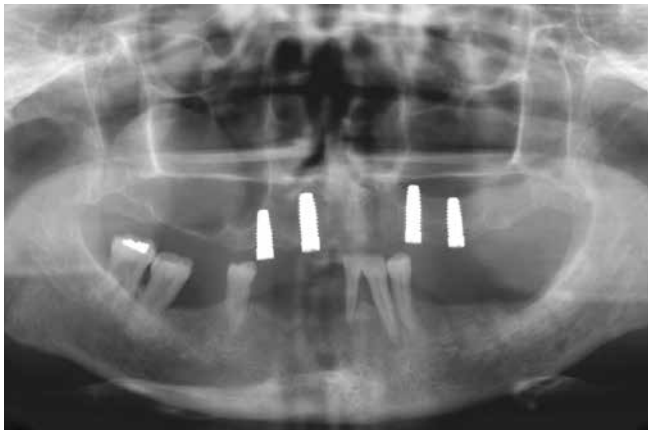

Abb. 2: Nach Implantation im Oberkiefer.

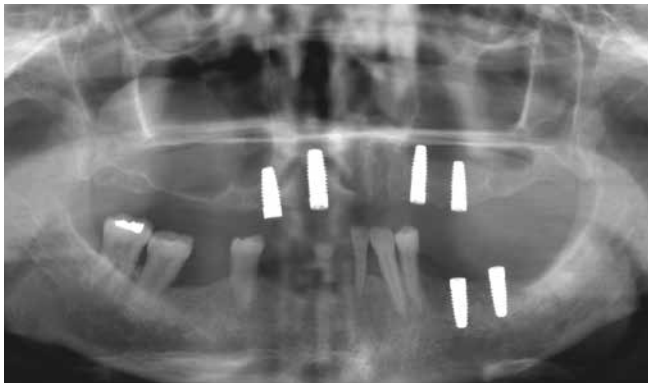

Abb. 3: Nach Implantation im Unterkiefer.

Abb. 4: Oberkiefer vor Implantatinsertion.

Abb. 5: Minimalinvasives Vorgehen mit Stanze.

Abb. 6: Nach Stanzung.

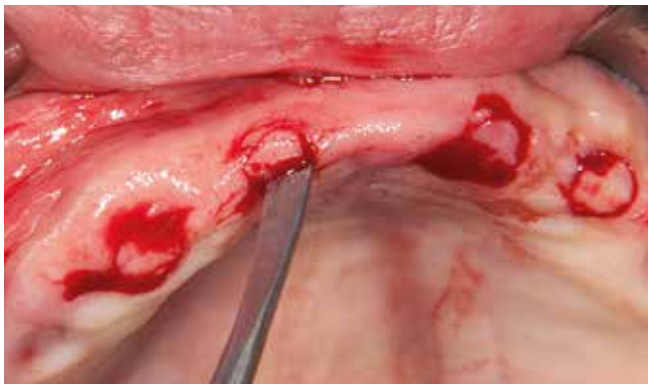

Abb. 7: Entnahme des ausgestanzten Zahnfleisches.

Abb. 8: Freigelegter Knochen.

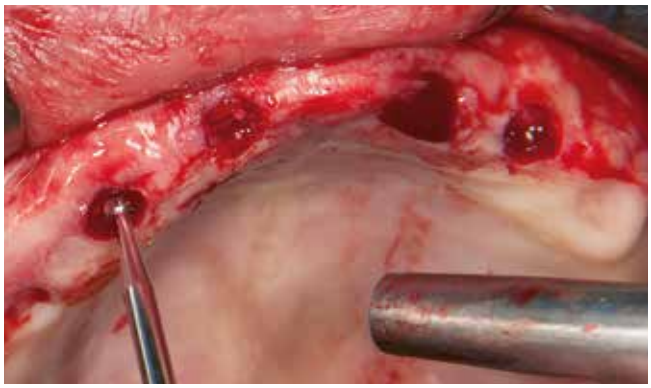

Abb. 9: Vorbohren mit dem Rosendrill.

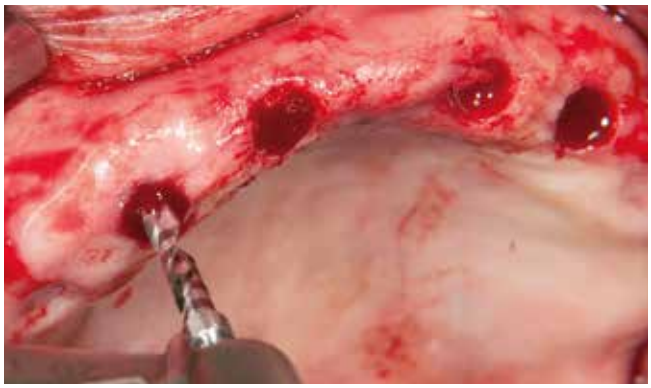

Abb. 10: Rosendrill 10. Einsatz des Pilotbohrers.

Abb. 11: Einstecken einer Depth gauge, zur besseren Findung der Parallelität.

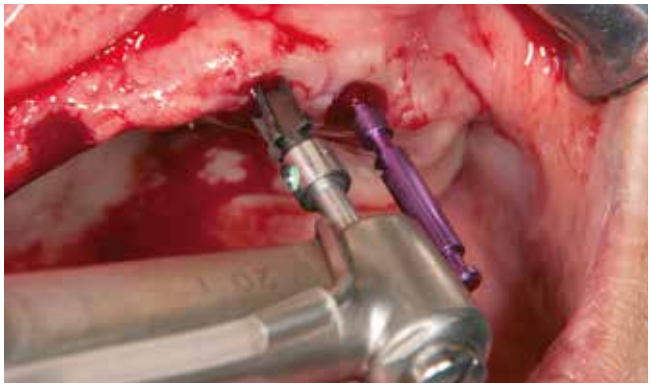

Abb. 12: Mit dem Extensions Drill wird die Implantatalveole auf die richtige Größe gebracht.

Abb. 13: Vorbereiten weiterer Implantatalveolen.

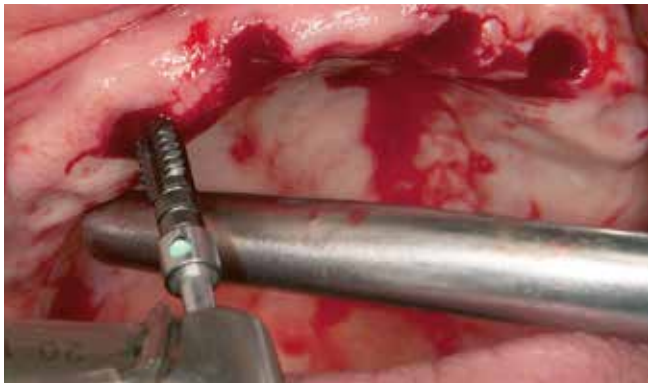

Abb. 14: Vorschneiden des Gewindes mit einem Gewindeschneider (50 N/cm Drehmoment).

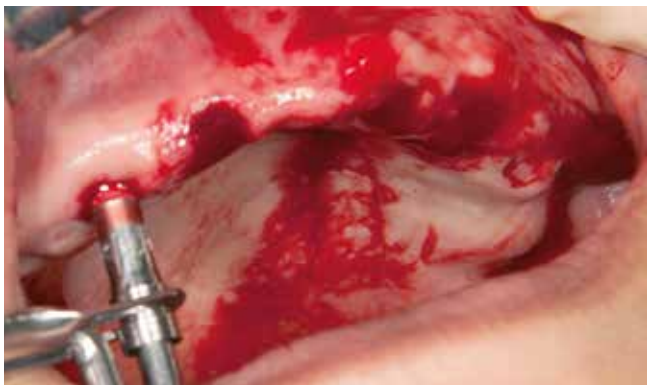

Abb. 15. Einbringen von Antibiotika in die Alveole.

Abb. 16: Manuelles Eindrehen des Implantates.

Abb. 17: Nachziehen mit dem Drehmomentschlüssel (max. 35 N/cm).

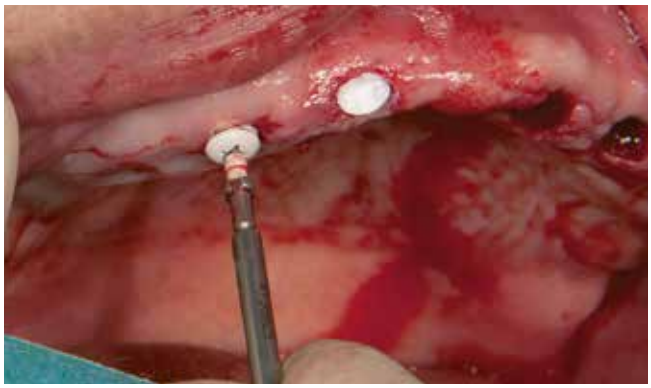

Abb. 18: Eindrehen der Healing Caps.

Abb. 19: Nach drei Monaten Einheilzeit, Entnahme der Healing Caps und Aufsetzen der Abdruckpfosten.

Abb. 20: Individueller Abdruck über die Abdruckpfosten.

Abb. 21: Ausgehärteter Abdruck.

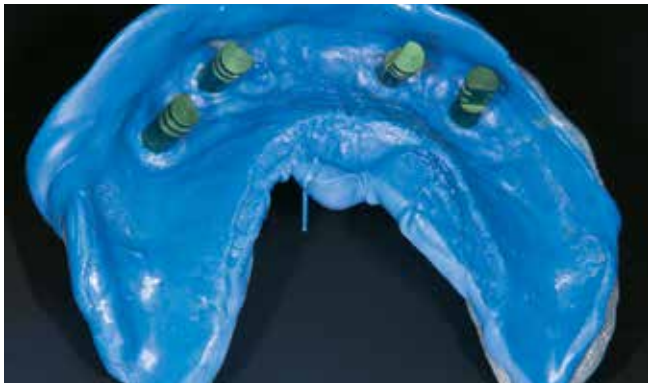

Abb. 22: Mit aufgeschraubten Labor-Analogen.

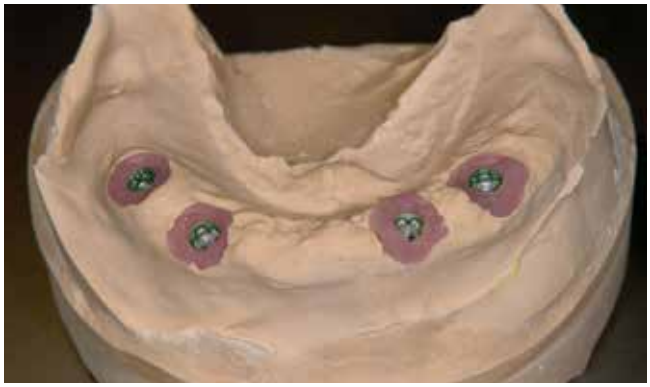

Abb. 23: Das Meistermodell.

Abb. 24: Die Docklocs® Zirkon Abutments aus Zirkondioxid mit Vicarbo-Schraube.

Abb. 25: Aufgeschraubte „Snap-on"-Attachments auf dem Modell.

Abb. 26: In frontaler Ansicht.

Abb. 27: Mit aufgesteckten Matrizengehäusen.

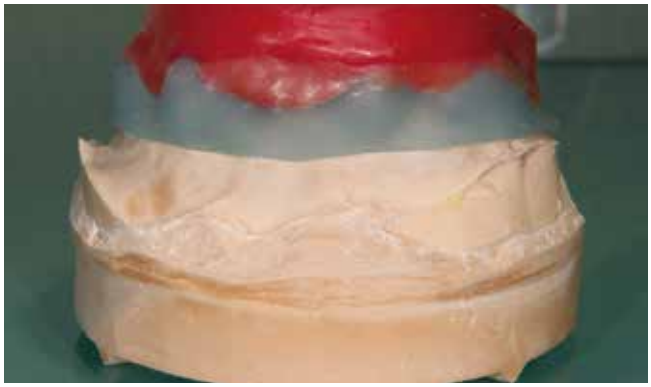

Abb. 28: Wachsbissschablone über den Docklocs.

Abb. 29: Fertige Brücken im Unterkiefer.

Abb. 30: Fertige Brücken im Unterkiefer von lingual.

Abb. 31: Wachsbissnahme nach eingegliederter Unterkieferversorgung.

Abb. 32: Eingeschraubte Docklocs.

Abb. 33: Wachsanprobe.

Abb. 34: Wachsanprobe in situ.

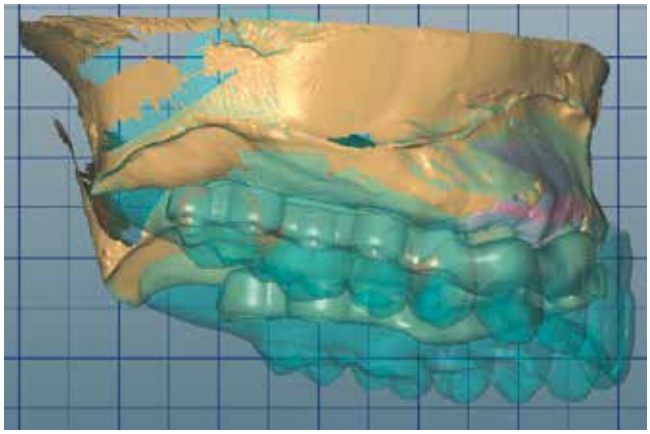

Abb. 35: Digitale Darstellung der Platzverhältnisse zwischen Docklocs, PEEK-Gerüst und Zähnen.

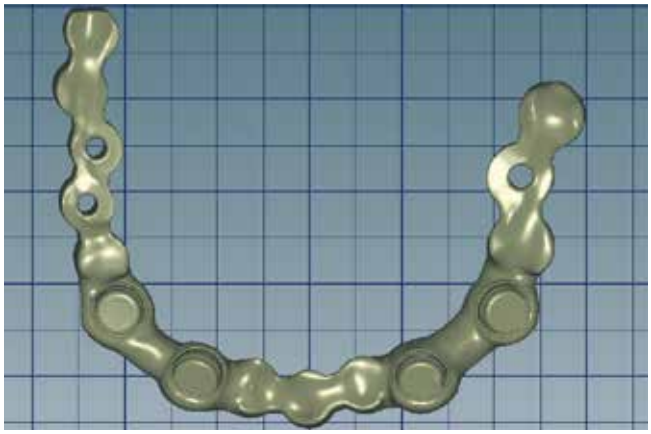

Abb. 36: Freigestelltes PEEK-Gerüst.

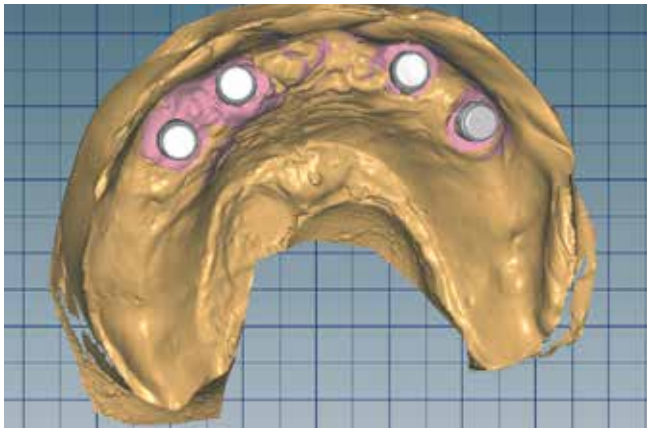

Abb. 37: Platzierung der Gehäuse auf dem Modell.

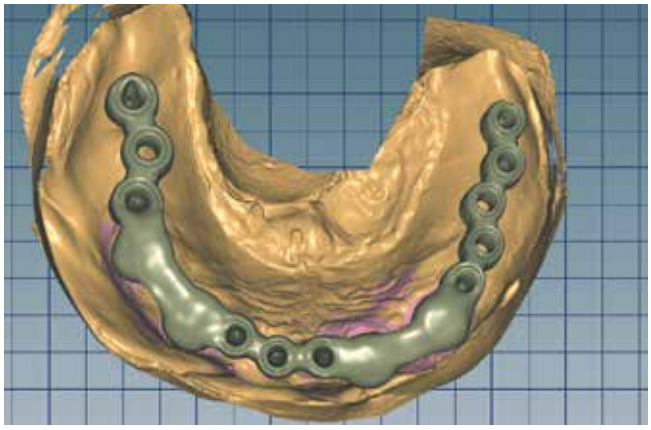

Abb. 38: Aufgesetztes PEEK-Gerüst.

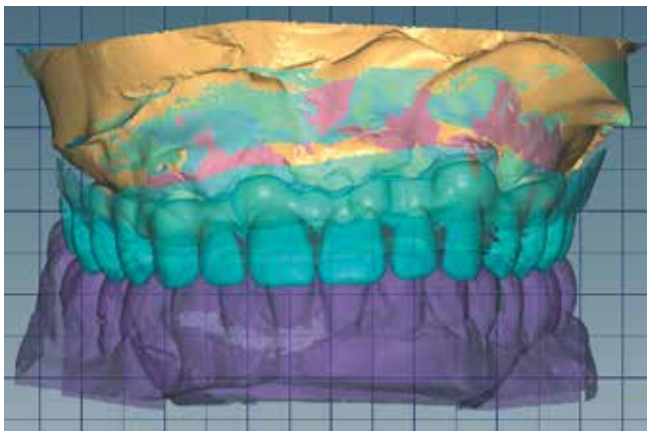

Abb. 39: Darstellung der Platzverhältnisse von frontal.

Abb. 40: Fertige Prothese.

DENTAL KOMPAKT
Das Vergleichsportal für Dentalprodukte
www.dentalkompakt-online.de

Abb. 41: Im PEEK-Gerüst ausgesparte Stellen für die Matrizengehäuse.

Abb. 42: Docklocs-Abutments mit Eindrehinstrument.

Abb. 43: Eingesetzte Matrizengehäuse mit Isolierringen (wichtig vor dem Einkleben).

Abb. 44: Fertige Prothese im Mund.

Abb. 45: Laterale Ansicht.

Abb. 46: Unterkieferversorgung.

Abb. 47: Gaumenfreiheit im Oberkiefer.

Abb. 48: Lippenbild.

Abb. 49: Lippenbild.

Abb. 50: Ein natürliches Lachen.

Dr. Michael Leistner

1978-1981	Ausbildung Zahntechnik
1989	Examen, Approbation und Promotion an der Albert-Ludwigs-Universität Freiburg
1990-1991	Assistenzzeit
1991	niedergelassen in eigener Praxis
1994	Referent zum Thema Vollkeramik
2007	Gründung einer überregionalen Praxisgemeinschaft
2009	Zahnärztliche Zulassung in Porto (Portugal)

Referent und Autor zu verschiedenen Themenbereichen

Bilder: © Dr. Michael Leistner

Dr. Michael Leistner
Dent-design
Ziegelgasse 2 · 79249 Merzhausen
info@dent-design.de
www.dent-design.de

SUNSTAR
GUIDOR®

GUIDOR® *easy-graft*

Knochenersatzmaterial

- 100% synthetisches Knochenersatzmaterial
- Soft aus der Spritze
- Im Defekt modellierbar
- Härtet in situ zum stabilen Formkörper

www.GUIDOR.com

CE 0297 Medizinprodukt der Klasse III

Vertrieb Deutschland:
Sunstar Deutschland GmbH · 79677 Schönau
Fon: +49 7673 885 10855 · service@de.sunstar.com

Vertrieb Österreich: Medos Medizintechnik OG · info@medosaustria.at
Vertrieb Schweiz: heico Dent GmbH · info@heicodent.ch
Hersteller: Degradable Solutions AG · 8952 Schlieren/Zürich · Schweiz

LEISTUNGSVERGLEICH INTRAORALES RÖNTGEN

DENTAL KOMPAKT 2020 www.dentalkompakt-online.de			
Produktname	X-Mind DC	X-Mind Unity	CS 2200 Intraorales Röntgensystem
Hersteller / Vertrieb	ACTEON / ACTEON Germany GmbH Klaus-Bungert-Straße 5 40468 Düsseldorf	ACTEON / ACTEON Germany GmbH Klaus-Bungert-Straße 5 40468 Düsseldorf	Carestream Dental Germany GmbH Hedelfinger Straße 60 70327 Stuttgart
Markteinführung	2002	2013	2006
Vertriebssystem	Dentalfachhandel	Dentalfachhandel	über Dentalfachhandel
Generatortyp	Hochfrequenz – DC	Hochfrequenz – DC	Ultrahochfrequenz – DC (300 kHz)
Einsatz und Indikation	alle Indikationen des intraoralen Röntgens mit Film, Speicherfolie oder Digitalsensor	alle Indikationen des intraoralen Röntgens mit Film, Speicherfolie oder Digitalsensor	Röntgenquelle für alle intraoralen Empfängersysteme, analog / digital (Film, Speicherfolie oder Sensor)
Stromversorgung (in V und Hz)	230 V – 50 / 60 Hz	100–240 V – 50 / 60 Hz	220–240 V, 50 / 60 Hz
Aufnahmespannung (in kV)	60–70 kV	60 / 65 / 70 kV	60 kV oder 70 kV wählbar (beim „kleinen" Bruder CS 2100 nur 60 kV)
Aufnahmestrom (in mA)	4–8 mA	4–7 mA	7 mA
Brennfleck / Fokus (in mm)	0,7 mm	0,4 mm	0,7 mm IEC
Interne Filterung (in mm)	2 mm Al bei 70 kV	1,5 mm Al bei 70 kV	2,5 mm Al
Fokus-Haut-Abstand (in mm)	310 mm (Lang- / Rechteckkonus) bzw. 200 mm (Kurzkonus)	Langtubus rund 300 mm, Kurztubus rund 200 mm, Rechtecktubus 300 mm	200 mm
Röntgenfeld (Form und Größe)	rund Ø 60 mm oder rechteckig 44 x 35 mm	rund Ø 60 mm oder rechteckig 45 x 36 mm	rund 60 mm
Bestrahlungszeit	0,02 bis 3,2 Sek.	max. 2 Sek.	variable Presets oder manuell je nach Empfängertyp und Aufnahmesituation
Strahlendosis	abhängig von Programm und Belichtungszeit	abhängig von Programm und Belichtungszeit	Anzeige am Gerät
Bestrahlungszeit manuell einstellbar	ja	ja	ja
Aufnahmemodus	digital	digital	analog / digital, manuell / 1-Click-Presets nach Zahnregion
Montageversionen	zur Wandmontage, Unitmontage, mit fahrbarem Stativ oder für Deckenbefestigung mit Säule	zur Wandmontage oben / unten oder mit fahrbarem Stativ	Irix-Austausch-Montageserie, Wandmontage, Deckenmontage, mobile Montage, verschiedene Scherenarmlängen verfügbar
Abmessungen der verschiedenen Montagevarianten	Armlängen 40 / 80 / 110 cm	Armlängen 40 / 80 / 110 cm	Armlängen 170 cm / 188 cm / 205 cm
Aktionsradius	max. Ausladung je nach Armlänge 143 / 184 / 212 cm	je nach Armlänge 188 cm / 228 cm / 258 cm	je nach Armlänge 170–205 cm
Gewicht	25 kg (Röntgenkopf 5,5 kg)	23 kg	je nach gewähltem System ab 19 kg, Strahler allein 4,3 kg
Bedienungsoberfläche	Mikroprozessor gesteuerter Timer mit klaren Bedienelementen und Piktogrammen für eine einfache Programmwahl, vorprogrammierte oder individuell einstellbare Expositionszeiten	Mikroprozessor gesteuerter Timer mit LCD-Bildschirm zur Anzeige von Dosis, Spannung und Stromstärke sowie intuitive Wahl der Bedienparameter (Zahntyp, okklusal / interproximal, Erwachsener, Kind)	einfache Bedienung mittels praktischem abnehmbaren Handtimer, intuitive Benutzeroberfläche mit integriertem Zahnbogen-Timer, Dosisanzeige nach der Aufnahme
Welche Normen werden erfüllt?	CE 94/42/CEE, Klasse IIb	93/42/EWG und IEC 60601-2-65	Alle geforderten Normen werden erfüllt.
Empfohlene Sensoren	Sopix-Reihe	Sopix-Reihe	ist für Sensoren aller Hersteller geeignet, Empfehlung Carestream RVG-Sensoren
Empfohlene Software	Sopro Imaging bzw. Acteon Imaging Suite (AIS)	Sopro Imaging bzw. Acteon Imaging Suite (AIS)	keine Softwareempfehlung notwendig, da die Software an den Empfänger (Film, Speicherfolien, Sensoren) geknüpft ist
Preise (in Euro netto)	4.160,30 Euro (Arm- / Unitmontage) bzw. 4.981,- Euro (fahrbares Stativ) zzgl. MwSt.	5.075,50 Euro (Wandmontage) zzgl. MwSt.	2.999,- Euro (UVP zzgl. MwSt.)
Wissenschaftliche Referenzen	keine vorhanden	vorhanden – auf Anfrage	nein
Vorteile / Besonderheiten	individuelle Einstellung der Spannung und Stromstärke, einfache Bedienung via Timer und programmierbare Expositionszeiten für präzise Aufnahmen mit einer breiten Graustufe	Durch die ACE-Technologie und die direkte Integration des Sensors Sopix Inside wird die Strahlung gestoppt, sobald eine perfekte Aufnahme erreicht wurde; konstante und individuell anpassbare Spannung und Stromstärke sowie 0,4 mm Brennfleck.	praktischer Handtimer mit vielen hilfreichen Voreinstellungen, Ultrahochfrequenz für weniger Strahlenbelastung gegenüber älteren Systemen, hervorragendes Preis- / Leistungsverhältnis
Kundenservice-Telefon	02 11 / 169 800 0	02 11 / 169 800 0	07 11 / 490 674 20 deutschland@csdental.com
Homepage	www.acteongroup.com	www.acteongroup.com	www.carestreamdental.de

LEISTUNGSVERGLEICH INTRAORALES RÖNTGEN

Produktname	Heliodent Plus	VistaIntra DC	Veraview iX
Hersteller / Vertrieb	Dentsply Sirona Deutschland GmbH Fabrikstraße 31 64625 Bensheim c/o Sirona Dental Systems GmbH	Dürr Dental SE Höpfigheimer Straße 17 74321 Bietigheim-Bissingen	J. MORITA EUROPE GMBH Justus-von-Liebig-Str. 27a 63128 Dietzenbach
Markteinführung	2009	2013	2011
Vertriebssystem	über Dentalfachhandel	über Dentalfachhandel	über Depots
Generatortyp	DC, 7 mA, 60-70 kV	DC-Multipuls, 4–7 mA, 60–70 kV	DC-Modell
Einsatz und Indikation	intraorale Bildgebung – digital sowie analog, Intraoralsensoren und Speicherfolien sowie Film	intraorales Röntgensystem, für Speicherfoliensysteme, Röntgensensoren und konventionelle Nassfilmentwicklung	intraorale Aufnahmen Film/Digital
Stromversorgung (in V und Hz)	120-240 V, 50-60 Hz	AC 100–240, 50 / 60 Hz	230 V / 50 Hz
Aufnahmespannung (in kV)	60-70 kV	60-70, variabel in 1 kV Schritten	60 / 70 KV
Aufnahmestrom (in mA)	7 mA	4–7, variabel in 1 mA Schritten	7 mA
Brennfleck / Fokus (in mm)	0,4 mm	0,4 mm	0,7 mm
Interne Filterung (in mm)	>1,5 mm Al	2,0 mm Al	2,5 Al
Fokus-Haut-Abstand (in mm)	je nach Tubuslänge, 20 oder 30 cm	je nach Tubuslänge, 200 oder 300 mm	200 oder 300 mm
Röntgenfeld (Form und Größe)	mit Tubus 2 x 3 cm und 3 x 4 cm	Ø 60 mm / Kollimator 30 x 40 mm (20 x 30 mm optional)	rund max. 60 mm
Bestrahlungszeit	0,01-3,2 Sek.	0,04–2 Sek.	0,01-2 Sek.
Strahlendosis	k. A.	DAP-Anzeige (mGycm²), je nach Röntgen-Parameter-Wahl	Anzeige am Gerät
Bestrahlungszeit manuell einstellbar	ja	ja	ja
Aufnahmemodus	analog und digital	analog, digital, Speicherfolie, Kind / Erwachsener	analog/digital
Montageversionen	Wandmontage mit drei Tragarmlängen, Deckenmodell, Deckenkombination mit LED-View, Montage an der Behandlungseinheit, Installation Remote Control und Remote Timer	Wandmontage mit drei Horizontalarm-Längen, optionale Wandmontageplatte für weniger stabile Wände, diverse optionale Adapterplatten beim Austausch von Fremdsystemen verfügbar	Wandmontage / Stuhlversion in hellblau
Abmessungen der verschiedenen Montagevarianten	drei Tragarmlängen für Wandmontage: medium 1.500 mm, lang 1.790 mm, extralang 2.040 mm	drei Armlängen: 1.810 mm / 1.960 mm / 2.260 mm	je nach Armlänge
Aktionsradius	max. 2,04 m von der Wand	je nach Armlänge, max. ca. 200 cm	je nach Armlänge 1.850-2.300 mm
Gewicht	k. A.	24,4 kg / 26,4 kg /28,4 kg, abhängig von Armlänge	Wandmontage: 23 kg, Stuhlversion: 25 kg
Bedienungsoberfläche	Auswahl der Zahnregion über Tasten, Multicolour Display (vier Farben je nach Modus)	Kontrollpanel, optional auch mit Remote-Kontrollpanel	Folientastatur
Welche Normen werden erfüllt?	IEC 60601-2-65:2012	Alle geforderten Normen werden erfüllt.	CE
Empfohlene Sensoren	Xios XG Supreme, Xios XG Select, Xios Plus	VistaRay 7	nein
Empfohlene Software	Sidexis 4, Sidexis XG	Zum Betreiben des Intrastrahlers ist keine Software notwendig. Zur Bildbetrachung und -bearbeitung empfehlen wir die Dürr Dental Imaging Software.	nein
Preise (in Euro netto)	auf Anfrage beim Fachhandel	über Dentalfachhandel	Wandmontage ab 5.408,- Euro, Stuhlversion ab 5.723,- Euro
Wissenschaftliche Referenzen	k. A.	keine, da Neuprodukt	nein
Vorteile / Besonderheiten	einfache Bedienung: Farbdisplay für den Gerätestatus sowie einfache Auswahl von Patiententyp, Zahnregion und Belichtungszeit, 60 und 70 kV für beste Bildqualität; modularer Aufbau – unterschiedliche Tragarmlängen und Installationsmöglichkeiten für die perfekte Integration in die Praxis	modernes, schlankes Design für einfache und genaue Positionierung, perfekt abgestimmt auf Speicherfolie und Sensor, mA- und kV-Werte variabel einstellbar	LED-Positionierungshilfe
Kundenservice-Telefon	0 62 51 / 16 1670	0 71 42 / 705 161	0 60 74 / 8 36 0
Homepage	www.dentsplysirona.com	www.duerrdental.com	www.morita.de

LEISTUNGSVERGLEICH INTRAORALES RÖNTGEN

DENTAL KOMPAKT 2020 www.dentalkompakt-online.de			
Produktname	KaVo Focus	x-on® tube AIR	Planmeca ProX
Hersteller / Vertrieb	KaVoKerr Nahkelantie 160 FI-04300 Tuusula / KaVo Dental GmbH Bismarckring 39 88400 Biberach	Vatech/ orangedental GmbH & Co. KG Aspachstraße 11 88400 Biberach	Planmeca Vertriebs GmbH Hermannstraße 13 20095 Hamburg
Markteinführung	2017	2017	2011
Vertriebssystem	Dentalfachhandel	über Depots	über den Dentalfachhandel
Generatortyp	Multipuls-DC	DG-S0102V1, MultiPuls-DC	mikroprozessorgesteuerter Hochfrequenzgenerator (66 kHz)
Einsatz und Indikation	Zahnaufnahmen mit allen intraoralen Bildempfängern (Film, Speicherfolie, Sensor)	Röntgengerät zur Erstellung von intraoralen Aufnahmen	intraorale Bildgebung, Sensoren, Speicherfolien sowie Film
Stromversorgung (in V und Hz)	115–230VAC ±10% 50Hz / 60Hz	100–240 V	230–240 V, 50 Hz
Aufnahmespannung (in kV)	60 und 70 kV wählbar	65 KV	60, 63, 66, 70 kV
Aufnahmestrom (in mA)	7 mA	3.0 mA	2–8 mA DC in 1 mA Schritten wählbar
Brennfleck / Fokus (in mm)	0,7 nach IEC 60336	0,4 mm	0,4 mm
Interne Filterung (in mm)	2,0 mm Al	1,5 mm	2 mm Al
Fokus-Haut-Abstand (in mm)	229 oder 305 mm, je nach Tubus	200 mm	200–300 mm, je nach Tubusform
Röntgenfeld (Form und Größe)	rund 60 mm Durchmesser oder 2 x 3 cm (28 x 36 mm) und 3 x 4 cm (35 x 45 mm) bei Rechteckausblendung	Rundtubus 60 mm, Rechtecktubus 3 x 4 cm, Rechtecktubus 2 x 3 cm	60 mm rund, 35 x 45 mm eckig; zusätzliche Größen durch aufsetzbare Blenden erhältlich
Bestrahlungszeit	0,02 bis 3,2 Sekunden, je nach Objekteinstellung	0,05–0,5 Sek.	0,01–2,0 Sek. wählbar
Strahlendosis	abhängig von den Aufnahmeeinstellungen	je nach Expositionszeit	je nach Belichtungsparameter
Bestrahlungszeit manuell einstellbar	ja	ja	ja
Aufnahmemodus	Kind / Erwachsener, Film / digital, Zahnregion / Aufnahmezeit, 60 / 70 kV Aufnahmespannung	digital	analog und digital
Montageversionen	Wandmontage, KaVo Centro-Säule, ausgewählte KaVo Dentaleinheiten	Wandmontage	Deckenmontage, Wandmontage, Montage auf der Behandlungseinheit, fahrbares Stativ
Abmessungen der verschiedenen Montagevarianten	H x B x T in Parkstellung: 209 x 96–136 x 16 cm; Größe Montageplatte schmal 138 x 268 mm	Auslegearmlängen: 1.450 / 2.600 / 3.900 mm	391 mm / 518 mm / 645 mm / 772 mm / 899 mm
Aktionsradius	176 / 191 / 216 cm	1. 1.693,34 mm, 2. 1.843,43 mm, 3. 4.143,34 mm	je nach Version und Montageart: 1.524 mm, 1.651 mm, 1.778 mm, 1.905 mm, 2.032 mm
Gewicht	30 kg	1. 15,9 kg, 2. 16,9 kg, 3. 17,9 kg	23 kg
Bedienungsoberfläche	externes Bedienmodul, gerätenah oder -fern montierbar, Programmtasten für Zahnregion, Patientengröße, Aufnahmespannung und manuelle Zeitwahl, Anzeige der Belichtungszeit und Dosisflächenprodukt	digitales Display direkt am Strahler	externes Handbedienpanel, Wand- und Fernmontage möglich, 66 vorprogrammierbare Einstellungen zur schnellen und intuitiven Bedienung
Welche Normen werden erfüllt?	alle relevanten Normen werden erfüllt, CE-Konformitätserklärung	alle geforderten Normen werden erfüllt	alle geforderten Normen werden erfüllt
Empfohlene Sensoren	für Sensoren aller Hersteller geeignet, KaVo GXS-700 empfohlen	EzSensor_HD, x-on nxt	Planmeca ProSensor, Planmeca ProScanner
Empfohlene Software	n/a	orangedental byzz_nxt	Planmeca Romexis
Preise (in Euro netto)	k. A.	Preis auf Anfrage	über den Dentalfachhandel
Wissenschaftliche Referenzen	auf Anfrage erhältlich	auf Anfrage	auf Anfrage
Vorteile / Besonderheiten	Anti-Drift-Mechanism (ADM) für exakte Positionierung, große Reichweite mit 216 cm Armausladung, zwei Aufnahmespannungen wählbar	Bediendisplay direkt am Strahler, leichtester Strahler 2,4 kg, perfekte Patientenpositionierung, modernstes Design, einfache Montage	hohe Flexibilität durch verschiedene Montagemöglichkeiten, optional eingebauter ProSensor Anschluss, optionale automatische elektronische Übertagung und Speicherung der Aufnahmewerte in Romexis (bei Nutzung von Sensoren)
Kundenservice-Telefon	0 73 51 / 560	0 73 51 / 474 990 (sieben Tage Hotline / Support)	0 40 / 22 85 94 30
Homepage	www.kavo.com	www.orangedental.de	www.planmeca.de

Wieder kräftig zubeißen können?
Äpfel sind bei uns kein Maßstab.

Kraft- und formschlüssige Verbindung
Übersichtlich und unkompliziert
Perfekte Passgenauigkeit

FreeTel: 0800–1400044
Freefax: 08000–400044

HENRY SCHEIN®
DENTAL

alphatech®
Implantate

Der Effekt täglicher Mundraum-Pflege mit Zahncreme bei Covid-19-Infektionen

Aktuell wird in wissenschaftlichen Fachkreisen und Medien diskutiert, welche Rolle die tägliche Mundraumpflege in Verbindung mit einer Covid-19-Infektion spielen könnte. Ein Grund für die Diskussion ist, dass Zahncremes und Mundwasser Substanzen mit antibakterieller Wirkung enthalten, die denen der Händedesinfektion ähneln. Vor diesem Hintergrund lohnt sich die Auseinandersetzung mit aktuellen medizinischen Abhandlungen aus China zu hierfür relevanten Fragestellungen.

Ein sauberer, gesunder Mund stellt eine gute Barriere gegen extrinsische Noxen allgemein dar. In aktuellen Untersuchungen in Wuhan wurde festgestellt, dass die Mundhöhle das wichtigste Einfallstor für das Corona-Virus ist (Zhou, 2020). Nachvollziehbar ist dementsprechend auch, dass eine Plaque beladene Mundhöhle mit entzündlichen Veränderungen, vor allem am Zahnhalteapparat (Gingivitis, Parodontitis), mit einem erhöhten Risiko für diverse Erkrankungen einhergeht.

Risikofaktoren im Mundraum für eine Viruserkrankung

Die Zusammenhänge zwischen Parodontitis und erhöhtem Risiko für beispielsweise Diabetes oder Herz-Kreislauf-Erkrankungen sind bekannt und in den vergangenen Jahren gut untersucht worden (Nascimento GG, 2018). Der Grund für diese Zusammenhänge kann vereinfacht wie folgt benannt werden: Bei aktiven Parodontitiden ist die Blutschranke offen, es besteht quasi eine große offene Wunde am Zahnfleisch, über die Keime direkter ins Blutsystem eindringen können. Durch diesen Sachverhalt können sich die Entzündungsparameter im Blut verändern und in der Folge zu einer veränderten Immunlage führen. Diese vereinfacht dargestellte Kaskade ist bei gesunden Gingiva-Verhältnissen mit dichtem Saumepithel nicht ohne weiteres möglich. Aktuelle Studien aus Wuhan zeigen Risikofaktoren für eine fulminante Covid-19-Erkrankung, wie zum Beispiel Diabetes oder Herz-Kreislauf-Erkrankungen auf (Zhou, 2020).

Foto: Dr. Liebe

Covid-19 in der Mundhöhle

Bisher ist bekannt, dass sich das Covid-19-Virus an ACE2-Rezeptoren bindet. Diese Rezeptoren befinden sich beispielsweise vermehrt an den Schleimhäuten der Mundhöhle. Das exakte Bindungsverhalten von Covid-19 ist noch nicht genauer untersucht, hier wäre es wünschenswert, weitere Untersuchungen zu haben. Ebenso nicht hinreichend untersucht ist, inwiefern ein pathologisch verändertes Mundmilieu eine Covid-19-Infektion begünstigen kann. Auch hierzu wären weiterführende Studien sehr hilfreich. Dennoch kann es plausibel sein, dass eine vorbelastete, vorerkrankte Mundhöhle ein höheres Risiko für eine Covid-19-Infektion darstellt, da die erste Barriere (z.B. Speichelenzyme) geschwächt ist.

Prof. Frankenberger (Präsident DGZMK) stellte in einer kürzlich veröffentlichen Stellungnahme fest, dass „im Zusammenhang mit der Covid-19-Pandemie der Zahnmedizin über die Gesunderhaltung der Mundhöhle eine besonders wichtige Rolle zukommt. Prävention stärkt die Immunkompetenz am Entstehungsort der Virusinfektion und hilft über diese Fitmacherfunktion, sie zu vermeiden oder ihren Verlauf abzumildern“ und erläutert weiter: „Ein Patient, der unter einer Parodontitis leidet, hat eine subgingivale Zahnfleischentzündung. Das bedeutet, dass er – häufig unbemerkt – eine offene Wunde von etwa 40 Quadratzentimetern im Mundraum trägt. Es ist doch vollkommen klar, dass dadurch einer Erkrankung wie Covid-19 Tür und Tor geöffnet ist“, konstatiert der Präsident der wissenschaftlichen Dachorganisation der Zahnmedizin.

Covid-19 und Zahncreme

Händewaschen ist neben dem Mund-Nasen-Schutz das Gebot der Stunde. In allen Empfehlungen für das tägliche Verhalten während der Pandemie ist das Waschen der Hände mit Seife als essentieller Bestandteil enthalten. So sollen ggf. vorhandene Keime, Viren und Bakterien abgetötet werden. Die in der Handseife enthaltenen Tenside zerstören die Lipidmembran der Viren und damit die Viren selbst. Dieser Mechanismus ist gut untersucht und evidenzbasiert (Kragh-Hansen, 1998).

Explizite Studien zu virostatischen Eigenschaften von Zahncremes sind weder in-vitro noch in-vivo verfügbar. Dennoch kann man unter Vorbehalt über die Eigenschaften der einzelnen

Zahncreme-Bestandteile Aussagen zu etwaigen antiviralen Eigenschaften herleiten.
Prof. Martin Addy (Bristol University) nimmt hierzu in einer Verlautbarung (Letter) im British Dental Journal (Addy 2020) explizit Stellung: „Viele, wenn nicht alle Zahncremes, beinhalten Detergenzien, welche antimikrobielle Eigenschaften haben. Einige Zahncremes enthalten dieselben Tenside wie Handseife-Formulierungen, welche gegen Covid-19 empfohlen werden. Die Empfehlung, mindestens zweimal am Tag mit Zahncreme und Zahnbürste die Zähne zu putzen, sollte dementsprechend dringend von den Zahnärzten, den Medien, den Regierungen und ihren Beratern wieder gestärkt werden. Auch wenn wir feststellen möchten, dass diese Hygienepraktiken eigentlich die Norm sind, ist dies so nicht der Fall. Vor allem bei den Risikogruppen, die besonders Covid-19 gefährdet sind, wird das Zähneputzen häufig nicht regelmäßig durchgeführt. Dies betrifft vor allem Menschen in Pflegeheimen oder in der ambulanten Pflege."
In einer weiteren aktuellen Veröffentlichung (Dentistry, 03.05.2020) führt Addy die positiven Eigenschaften des täglichen Zähneputzens und die möglicherweise erwartbare Wirkung von Tensiden in Zahncremes weiter aus, indem er drei fundamentale Punkte beschreibt:

1. Händewaschen mit Seife und Handwaschgels schränkt die direkte oder indirekte Verbreitung von Infektionskrankheiten ein. Dies schließt Covid-19 ein und basiert auf soliden wissenschaftlichen Prinzipien.
2. Wie bei vielen Erkrankungen der Atemwege werden die infektiösen Mikroorganismen über Speicheltröpfchen über den Mund ausgeschieden – dies schließt das Corona-Virus ein. Die Ausscheidung der Speicheltröpfchen kann beim Husten, Niesen oder auch nur beim Sprechen und Singen geschehen.
3. Zahncremes enthalten Tenside, welche auch in vielen Handwaschmitteln, die gegen Corona-Viren empfohlen werden, enthalten sind.

Zusätzlich, konstatiert Addy, hält die antimikrobielle Aktivität von Zahncremes in der Mundhöhle für einige Stunden an. Somit kann mit der zahnärztlichen Empfehlung, die Zähne mindestens zweimal täglich für mindestens zwei Minuten zu putzen, die Viruslast in der Mundflüssigkeit gesenkt werden (Addy, 2020).

Fazit
Nach überwiegender Auffassung gehen führende Wissenschaftler im Bereich Zahnmedizin davon aus, dass das mindestens zweimal tägliche Zähneputzen mit Zahncreme hilft, vor Virusinfektionen (Covid-19 eingeschlossen) zu schützen. Hierfür werden zum einen die virostatischen Eigenschaften der in Zahncremes enthaltenen Schaumbildner verantwortlich gemacht. Zusätzlich hat eine gesunde, geputzte Mundhöhle natürliche Barrieren gegen Mikroben und Viren ■

Literaturverzeichnis unter
www.dimagazin-aktuell.de/literaturlisten

Dr. Rudolf Liebe Nachf. GmbH & Co. KG
Max-Lang-Straße 64
70771 Leinfelden-Echterdingen
www.drliebe.de

THOMMEN
Medical

Cybersicherheit ist eines der wichtigen Compliance-Themen. © *www.shutterstock.com*

Compliance in der Zahnarztpraxis

unter besonderer Beachtung der Digitalisierung

Compliance bedeutet die Einhaltung aller gesetzlichen Bestimmungen, was angesichts des streng regulierten Gesundheitsmarktes eine nicht ganz leicht zu nehmende Hürde eines jeden Praxisinhabers darstellt. Gemeint ist nämlich, dass sich jeder Praxisinhaber regelgetreu verhalten soll.

Neben den bereits bestehenden Vorschriften aus den unterschiedlichen Bereichen kommen stetig neue gesetzliche Anforderungen hinzu. Prominent zu erwähnen sei hier die Medical Device Regulation, die final im kommenden Mai 2021 in Kraft tritt und die Vorgaben unter anderem an das Qualitätsmanagement präzisiert.
Auf Grund der dynamischen Anforderungen sollte jede Zahnarztpraxis über ein Compliance-System verfügen. In unserem nachfolgenden Beitrag möchten wir diesem schwammigen Begriff mehr Kontur und Anhaltspunkte für die praktische Umsetzung geben!

Bestandsaufnahme der Ist-Situation und Entwicklung eines Zukunftskonzepts

Regelmäßig wird in einem ersten Schritt eine Bestandsaufnahme und eine Bestandsprüfung der rechtlichen Verhältnisse der Praxis nach außen durchzuführen sein. Darunter ist zu empfehlen, die bestehenden Praxisverträge einer entsprechenden Risikoprüfung zu unterziehen, insbesondere wenn seit deren Aufstellung schon einige Jahre vergangen sind und sich die gesetzlichen Regelungen verändert haben. Daneben sind Arbeitsverträge, gerade bei Neuanstellungen, von Zeit zu Zeit an die aktuellen Vorschriften auf Aktualität und Richtigkeit anzupassen. Ebenso lohnt sich häufig, die eigene Website auf den geltenden Rechts- und Technikstand zu bringen, um Abmahnungen zu vermeiden. Besonderes Augenmerk liegt hier beim Impressum, werblichen Inhalten sowie der Datenschutzerklärung.
Nützlicher Nebeneffekt ist, dass der sorgfältige Außenauftritt auch bei Patienten den Eindruck hinterlässt, dass der Praxisinhaber die gesetzlichen Vorschriften kennt und die Praxis insgesamt modern und aufgeräumt erscheint. Dieser Eindruck spiegelt sich ebenso in etwaigen Praxisverkäufen oder bei der Aufnahme eines weiteren Praxispartners wider, denn es können regelmäßige höhere Summen für Ein- bzw. Austritt verlangt werden, da die Praxis insgesamt modern ist und der Käufer Rechtsberatungskosten für die Aktualisierung der Unterlagen spart.
In einem weiteren Schritt ist für die Praxis ein tragfähiges Compliance-Konzept zu entwickeln, mit dem sichergestellt wird, wie zukünftig die Einhaltung aller gesetzlichen Bestimmungen konkret gewährleistet werden soll, beispielsweise durch interne Audits, das Zwei-Augen-Prinzip oder festgelegte Betriebsabläufe.

Cybersicherheit als Compliance-Thema

Neben der Anpassung der Betriebsabläufe und dem internen Prozessmanagement ist ein weiteres Augenmerk auf die Sicherheit der technischen Praxisabläufe zu werfen, da die Cybersicherheit nicht erst im Jahr 2020 mehr und mehr in den Fokus rückt.

Doch muss das sein? Ja! Auch wenn im privaten Bereich immer noch allzu häufig auf WhatsApp zugegriffen wird, obwohl vermehrt Kritik an der Datensicherheit der App laut wird. Insbesondere bei der gemischten Nutzung des Handys zu beruflichen und persönlichen Zwecken sollte auf die App verzichtet werden, da WhatsApp auf die im Smartphone gespeicherten Telefonkontakte Zugriff erhält. Der Hessische Beauftragte für Datenschutz und Informationsfreiheit sowie die Rechtsprechung (darunter beispielsweise das Amtsgericht Bad Hersfeld mit Beschluss vom 20.03.2017, Az.: F 111/17 EASO) haben den Gebrauch von WhatsApp im beruflichen Kontext als Datenschutzverstoß gewertet.

Bei der Nutzung von Gesundheitsdaten muss eine noch stärkere Sensibilisierung, auch gegenüber Mitarbeitern, erfolgen, da diese Daten noch mehr geschützt werden müssten. Gleichwohl kommt es vermehrt zum Datenmissbrauch und Datendiebstahl, allein weil eine unzureichende Datensicherung stattfindet. So hat eine Untersuchung des Gesamtverbands der Deutschen Versicherungswirtschaft (GDV) hervorgebracht, dass neun von zehn Ärzten leicht zu erratende Passwörter für ihr Praxisnetzwerk verwenden, beispielsweise „Praxis", „Behandlung" oder gar ihren Namen. Zudem haben in 22 von 25 getesteten Arztpraxen mehrere Benutzer dieselbe Zugangskennung mit einfacher oder sogar gar keinem Passwort benutzt. Dies ist erschreckend und zeigt den unsachgemäßen Umgang mit personenbezogenen Daten.

Wie können also Risikofaktoren verringert werden?

Neben den dargelegten Risikofaktoren, die für fast jede Praxis allgemeingültig sind, helfen die nachfolgenden Aspekte als sog. Risiko-Minimierer, die mit einigem organisatorischen sowie finanziellem Aufwand beseitigt werden können:

- Erstellung eines Notfallplans
- Regelmäßige und professionelle Updates der Praxis-IT
- Regelmäßige und professionelle Datensicherungen des Praxisnetzwerks
- Schulung von Mitarbeitern zu Datensicherheit und Datenverarbeitung; doch Vorsicht: Sie bleiben als Arbeitgeber stets Letztverantwortlicher und können das Risiko nicht auf Ihre Mitarbeiter abwälzen
- Komplexe Passwörter, ohne Fantasienamen oder 1234-Kombinationen.

Nicht erst seit der Einführung der DSGVO ist Datenschutz und Cybersicherheit ein aktuelles Thema. Viele Praxisinhaber scheuen sich das Thema IT-Sicherheit aktiv anzugehen, da es nicht in ihrem Fachbereich liegt und vermeintlich mühsam ist anzugehen und umzusetzen. Doch allein auf Grund der empfindlichen Bußgeldkataloge sollte jeder Praxisinhaber ein ausreichendes technisches Sicherheitskonzept haben, um Vergehen oder Abmahnungen ausreichend vorzubeugen. Neben den Bußgeldern selbst treten daneben häufig erforderliche Anwaltskosten sowie bei einem Hackerangriff Kosten für eine Datenrettung. Dies kostet Geld, Zeit und Nerven und je nach Umfang des Datenverlustes droht ein Imageschaden, weil man Patienten darüber informieren muss, dass ihre Daten aus Ihrem Netzwerk gestohlen worden sind. Patienten verlieren das Vertrauen in den sorgfältigen Umgang ihrer Daten und damit in die Praxis insgesamt.

Was kann daher für die Praxis empfohlen werden?

Sich dem Thema mit professioneller Unterstützung annehmen! Nach Angabe der GDV müssten acht von zehn Arztpraxen in Deutschland – und damit 78 % – nach eigener Ansicht ihre Arbeit bei einem erfolgreichen Cyber-Angriff einstellen oder stark einschränken.
Praxisinhaber sollten ihre Augen daher nicht verschließen und ihr Compliance-System um digitale Punkte erweitern oder ein solches System einführen. Daneben empfiehlt es sich neue Arbeitsverträge regelmäßig überprüfen zu lassen, da die arbeitsrechtliche Rechtsprechung besonders häufig Änderungen unterliegt und somit Risiken präventiv verringert werden können.

Auch wenn der Angang an neue Themen stets unangenehm ist: er wird belohnt mit einem langfristigen Erfolg Ihrer Praxis! ■

Leonie Unkelbach

Rechtsanwältin Leonie Therese Unkelbach war vor Eintritt in die Kanzlei in einer deutschen Großbank tätig und hat den Bereich M&A und Finanzierung beraten. Sie ist seit Anfang des Jahres im Team der Kanzlei Lyck+Pätzold healthcare.recht und dort spezialisiert auf das Gesellschaftsrecht für Zahnarztpraxen und Krankenhäuser sowie das Medizinprodukterecht. Sie berät Leistungserbringer und Unternehmen aus dem Gesundheitsmarkt umfassend in medizinrechtlichen Fragestellungen.

Leonie Unkelbach
Lyck+Pätzold. healthcare.recht
Nehringstr. 2
61352 Bad Homburg
Tel. 06172 1399-60
unkelbach@medizinanwaelte.de

Je mehr Zeit sich der Zahnarzt für die Aufklärung und Beratung nimmt, umso sicherer fühlt sich die Patientin. © *www.shutterstock.com*

Patienten-Beratung in der Zahnarztpraxis

Ein wesentlicher Bestandteil der zahnmedizinischen Behandlung nimmt auch die Beratung ein. Sie entspricht der Patientenerwartung und mit der Beratungsqualität macht sich der Zahnarzt einen guten Namen. Er zeigt dem Patienten die unterschiedlichen Behandlungsmöglichkeiten, die Alternativen oder welche verschiedenen Möglichkeiten es bei Zahnverlust gibt. Patienten beurteilen die Qualifikation des Zahnarztes nach seinen fachlichen und seinen kommunikativen Kompetenzen.

Gerade bei der hochwertigen Zahnbehandlung machen sich Patienten sehr viele Gedanken, weil die Erstattung durch die Kassen im Vergleich zu anderen (Zahn-)Arzt-Behandlungen meist nicht zufriedenstellend ist.

Die Kommunikation

Für Patienten ist es extrem wichtig, dass sich der Zahnarzt im Gespräch genügend Zeit nimmt und sich verständlich ausdrückt. Zu den Klarheitsbremsen der Verständlichkeit gehören ungebräuchliche Fachbegriffe aus der Zahnmedizin. Je länger der Zahnarzt redet, desto weniger kommt beim Patienten an. Für ihn ist es schwierig, bei großer Informationsdichte den Aussagen des Zahnarztes zu folgen. Es ist zweckmäßig für jede Information, für jeden Aspekt, für jedes Argument einen getrennten Satz zu bilden, für zwei unterschiedliche Informationen zwei getrennte Sätze. Hohes Redetempo und lange, verschachtelte Sätze erschweren die Verständlichkeit. Patienten haben nicht immer den Mut, Unverständliches zu hinterfragen und informieren sich zuhause im Internet, was wieder neue Fragen aufwirft. Beratung ist immer mit einem Perspektivenwechsel verbunden, der Zahnarzt versetzt sich gedanklich in die Rolle des Patienten, damit er sich situationsangemessen verhalten kann.

Patientenberatung in drei Stufen

1) Die Analyse, in der der Patient über seinen Zustand informiert wird.
2) Die Varianten und verschiedene Möglichkeiten der Behandlung mit den typischen Merkmalen.
3) Die Entscheidungsphase, in der der Zahnarzt den Patienten bei der Wahl der optimalen Behandlung unterstützt.

Jede Behandlung hat Vor- und Nachteile. Bei der „Best-Case-Methode" erfährt der Patient die Vorteile, den besten Fall, der erreicht werden kann. Eine andere Möglichkeit ist die „Worst-Case-Methode", bei der der Zahnarzt die Nachteile erwähnt, die bei einer bestimmten Zahnbehandlung typisch sind, z.B. Kosten und Behandlungsdauer.
Entscheidungskriterien aus Patientensicht sind nicht nur die Kosten, sondern auch die Anzahl der Behandlungen sowie die Kau-Funktion während der Behandlungsdauer. Kommt der Patient zur Vorsorgeuntersuchung und ist beschwerdefrei, wird er sich nicht so schnell einsichtig zeigen, wenn der Zahnarzt ihn auf Mängel aufmerksam macht.

Zur zahnmedizinischen Beratung gehört auch die Gegenüberstellung von Soll- und Ist-Zustand. Anhand von anderen Röntgenbildern kann man dem Patienten den Vergleich zwischen seiner Situation und dem Zustand von gesunden Zähnen präsentieren, wobei auch der Laptop eingesetzt werden kann. Bilder erreichen das Langzeitgedächtnis des Patienten.
Beraten heißt verbindlich zu formulieren. Die sogenannten „man-Botschaften" sind dem Patienten zu unverbindlich: „Man kann allerdings auch...", „man sollte mal schauen wie...". Mit „man" fühlt sich der Patient nicht persönlich angesprochen. Verbindlicher und überzeugender wirkt der Zahnarzt mit „Ich empfehle Ihnen…", oder „Ich meine, das Beste ist eine Wurzelbehandlung …" und begründet dann seine Aussage: „…Ich rate dazu, weil …". Formuliert der Zahnarzt im Indikativ, vermeidet er Unsicherheit beim Patienten. Kommunikation im Konjunktiv (würde, wäre, hätte, könnte, sollte) wirkt unsicher und lässt Zweifel aufkommen.

Die Kosten der Behandlung

Der misstrauische Erstpatient nimmt an, dass ihm die hochwertigste Behandlung und die teuerste Lösung empfohlen werden. Gute Beratung ist preis-neutral, im Zentrum stehen zunächst zahnmedizinische Aspekte, und erst später die Behandlungskosten. Man kann dem Patienten nicht an der Nasenspitze ansehen, ob er nur das Notwendigste will oder sich für Besseres entscheiden wird. Es hat sich bewährt, das Thema „Kosten" transparent zu machen. Patienten wollen offen über die Kosten sprechen, einigen ist es jedoch peinlich. Wer gibt schon zu, dass er sich eine „Premium-Behandlung" nicht leisten kann (oder will). Der Kostenvoranschlag des Zahnarztes sollte so ausführlich sein, dass der Patient die Leistung nachvollziehen kann. Eine kostspielige Behandlung muss „verkauft" werden.
Beratung darf nicht zur Bevormundung werden. Um das zu vermeiden, wendet man die „Ja-aber-Methode" an, bei der im ersten Satzteil dem Patienten Recht gegeben wird und im zweiten der Zahnarzt seinen fachkompetenten Rat bringt. Es ist oft eine Gratwanderung zwischen Beratung und Bevormundung eines Patienten, der seine eigene Meinung aus dem Internet hat und als richtig empfindet. Schwierig wird es bei beratungsresistenten Patienten, die ihre feste Meinung haben und sich nicht überzeugen lassen.

Beratungsgespräche nach vier Stufen

- **A**nalyse der Situation, der Zustand von Kiefer und Zähnen.
- **A**ngebot der Behandlungsmöglichkeiten, Vor- und Nachteile gegenüberstellen.
- **A**uswahl von Alternativen eingrenzen, Entscheidungshilfen geben.
- **A**ntwort auf Einwände und Fragen des Patienten.

Der Patient will verstehen, weshalb eine bestimmte Behandlung gerade für ihn richtig ist. Erhält er keine Erklärungen, entstehen Vermutungen und Vorurteile. Bei optimaler Beratung darf die Begründung also nicht fehlen. Beraten heißt überzeugen und nicht nur informieren.
Bei der Beratung kann der Zahnarzt auch die Situation des Patienten mit ähnlichen Fällen vergleichen, natürlich anonym. Wichtig ist das Vertrauensverhältnis zum Zahnarzt. Damit verschafft er sich einen Bonus und findet Gehör beim Patienten. ■

Best Case	Second Best Case
1. Der Zahnarzt hat die kommunikative Kompetenz, dem Patienten die Behandlung verständlich zu erklären.	Er erklärt Fachbegriffe nur auf Anfrage des Patienten.
2. Die Alternativen für andere Behandlungsmöglichkeiten geben dem Patienten Wahlfreiheit.	Festlegung auf eine Behandlungs-Methode, Varianten werden nur kurz erwähnt.
3. Einfühlungsvermögen und Verständnis für ängstliche Patienten.	Empathie und individuelles Eingehen auf Skepsis des Patienten hält sich in Grenzen.
4. Die Angaben zur Behandlung sind weitgehend präzise.	Der Zahnarzt legt sich nicht verbindlich fest.
5. Der Zahnarzt gibt dem Patienten Argumente, so dass er sich für eine Behandlung entscheiden kann.	Die Orientierung an den Wünschen des Patienten ist nicht ausgeprägt.
6. Unentschlossene Patienten erhalten Entscheidungshilfen.	Am Ende der Beratung bleibt alles offen.
7. Argumente werden ausführlich und verständlich begründet.	Begründungen gibt es nur auf Patientenwunsch.

Performance der Zahnarztpraxis im Wettbewerbsvergleich

Dipl.-Betriebswirt Rolf Leicher
Fachautor und Referent
Rolf.Leicher@t-online.de

Einfache bis komplexe Knochendefekte behandeln

Eine erfolgreiche Regeneration knöcherner Defekte setzt die Stabilisierung des Augmentates im Defektbereich voraus. Durch die Abschirmung gegen einwirkende, mechanische Kräfte können Dislokationen des verwendeten Knochenersatzmaterials verhindert und eine ungestörte Knochenheilung gewährleistet werden. Abhängig von der Lage, der Größe und der Geometrie des Defektes bieten sich unterschiedliche Behandlungsmöglichkeiten an.
Das defektorientierte Geistlich-Konzept verbindet die bewährten und am besten in der Literatur beschriebenen Produkte Geistlich Bio-Oss® und Geistlich Bio-Gide® mit drei verschiedenen Behandlungs- und Stabilisierungsmethoden:

- Guided Bone Regeneration (GBR) mit Membranfixierung durch Titan-Pins für kleinere Defekte
- Stabilized Bone Regeneration (SBR) mit stabilisierenden Schirmschrauben für Defekte mit fehlender Knochenwand
- Customized Bone Regeneration (CBR®) mit dem Yxoss® 3D-Titangitter für komplexe Defekte mit vertikaler und horizontaler Ausprägung.

Das Konzept bietet umfassende Behandlungsmöglichkeiten zur optimalen Versorgung Ihrer Patienten.

www.geistlich.de

Factoring auf einen Klick

Gemeinsam mit der rose GmbH launcht die solutio GmbH & Co. KG eine neue Softwarelösung namens rose4charly, die den Aufwand für Zahnärzte im Bereich Factoring auf ein Minimum reduziert. Mit rose4charly genügt ein Klick von der Einverständniserklärung bis zur werthaltigen Bonitätsabfrage. Die neue Softwarelösung ermöglicht es, sämtliche Interaktionen mit dem Rechenzentrum direkt in der Software auszulösen und zu verwalten. Einwilligungserklärungen werden automatisch mit den Patientenstammdaten befüllt, digital unterschrieben und sind jederzeit über das Behandlungsblatt abrufbar. Auch Bonitätsanfragen werden mit rose4charly in Sekundenschnelle erstellt. Sowohl das Ergebnis als auch das Ablaufdatum von Einwilligungserklärung und Bonitätsabfrage sind auf einen Blick ersichtlich.
Die manuellen Abläufe rund um das Thema Rechenzentrum sind zeitintensiv und fehleranfällig. Ausdrucken, unterschreiben, einscannen, ablegen, Wiedervorlage – und das immer und immer wieder. Der smarte Workflow mit rose4charly ist immer einen Schritt voraus. Er steuert alle wiederkehrenden Factoring-Prozesse und unterstützt Anwender bei der Erfüllung aller Anforderungen. Dies sorgt für schlanke Abläufe in der Praxis, stetige Aktualität und ein Höchstmaß an Sicherheit.
Mit rose4charly profitieren Anwender von einem klaren Überblick über das noch verfügbare Budget – jederzeit und an allen Arbeitsplätzen der Praxis. So ist immer ersichtlich, welche Auswirkungen bereits erbrachte, aber noch nicht in Rechnung gestellte Leistungen sowie geplante Leistungen in Heil- und Kostenplänen auf das zugesagte Budget haben. Das schafft Sicherheit, entlastet das gesamte Praxisteam und spart wertvolle Zeit im Praxisalltag.
Mit Unterstützung der rose GmbH sowie des Rechenzentrums BFS health finance GmbH hat rose4charly eine erfolgreiche Pi-

lotphase durchlaufen und ist ab sofort auf dem Markt erhältlich. Mit der intensiven Partnerschaft, die die Anbindung weiterer Rechenzentren vorsieht, geht die solutio GmbH & Co. KG neue Wege für eine praxisnahe Weiterentwicklung ihrer Software.

www.solutio.de/rose4charly
www.rose.dental

Neuer Director Sales & Business Development

Seit dem 2. Mai verstärkt Michael Wierz als Director Sales & Business DACH den Vertrieb bei BEGO Implant Systems in Bremen. Michael Wierz blickt auf mehr als 20 Jahre Erfahrung in der Dentalbranche zurück. „Mit Michael Wierz haben wir einen erfahrenen Dentalexperten gewonnen, auf dessen Kenntnisse wir vertrauen und von dessen Erfahrungen wir ohne Zweifel profitieren werden. Mit seiner Unterstützung wollen wir uns vertriebsseitig noch stärker aufstellen und so den wachsenden Herausforderungen des dentalen Implantologiemarktes noch besser begegnen. Ich freue mich auf die Zusammenarbeit und wünsche Herrn Wierz viel Erfolg für seine neue Aufgabe", sagt Walter Esinger, Geschäftsführer bei BEGO Implant Systems.

www.bego-implantology.com

Effektive Wundheilung mit Produkten von LASAK

Das Produktportfolio von LASAK wurde kürzlich um die resorbierbare Kollagenmembran Collagene AT® erweitert. Sie wird vor allem in Verbindung mit einem Knochenersatzmaterial wie OssaBase-HA und/oder PORESORB-TCP verwendet. LASAK legt größten Wert auf die klinische Evidenz ihrer Produkte, die schon mehr als 25 Jahre in Zusammenarbeit mit Zahnärzten weiterentwickelt werden. Beide Knochenregenerationsmaterialien sind durch knochenähnliche Struktur und hohe Phasenreinheit gekennzeichnet. Die Kollagenmembran Collagene AT® equinen Ursprungs wird völlig resorbiert, wodurch eine zweite Operation zu ihrer Entfernung entfällt. Diese wirkungsvolle Barrieremembran schützt die augmentierte Stelle, indem sie das Einwachsen von unerwünschtem Weichgewebe in den Augmentationsbereich während der Anfangsphase der Heilung verhindert. Der geschaffene Raum bleibt für einen vorhersagbaren Zeitraum erhalten. Somit wird das Knochenwachstum verbessert. Die Kollagenmembran fungiert optimal als Leitschiene für die Entwicklung von Knochen, Weichgewebe und Blutgefäßen und ermöglicht bereits in der Frühphase der Heilung den Austausch wichtiger Nährstoffe.

www.lasak.com

Go Digital Intraoral mit orangedental

Für digitale Einsteiger aber auch für die etablierte Zahnarztpraxis, die modernisieren möchte, hat orangedental jetzt zwei interessante Pakete geschnürt. Egal ob die Digitalisierung mit Speicherfolienscanner oder Sensor erfolgen soll, orangedental bietet beide Möglichkeiten. Das hochmoderne Intraoral-Röntgengerät x-on tube[AIR] mit einzigartiger Carbon-Nano Röntgenröhre, neuester DC-Technologie, kopfgesteuert und superleicht (Kopf wiegt nur 2,4 kg), kann entweder mit dem hochauflösenden EzSensor HD (drei Größen) oder mit dem bewährten Speicherfolienscanner x-on scan (vier Foliengrößen) kombiniert werden.
Beide Digitalpakete beinhalten jeweils die sehr beliebte Bild-, Daten- und Beratungs-Software byzz[nxt] für 10 User. Durch besondere Aktionspreise und die Inzahlungnahme eines alten Röntgengerätes für 500 Euro, werden beide Digitalpakete für jeweils 9.390 Euro angeboten. Die Aktion läuft seit dem 1. September bis Ende des Jahres.
Für weitere Informationen oder Beratung wenden Sie sich bitte an Ihr Dentaldepot oder direkt an orangedental. Die 7-Tage Hotline sowie das 12-köpfige Technikteam gewährleisten einen zuverlässigen Service.

www.orangedental.de

Neuer Leiter Marketing bei NT Dental

Björn Kersten übernimmt die Position Leiter Marketing bei NT Dental (nt-trading GmbH & Co. KG), einem führenden Hersteller hochpräziser Produkte für die digitale Dental-Implantattechnik (CAD/CAM). Björn Kersten, zuvor acht Jahre Leiter der Unternehmenskommunikation & PR bei der VITA Zahnfabrik in Bad Säckingen, wechselte zum 1. Juli 2020 zum Implantat-Spezialisten NT Dental nach Karlsruhe. Kersten zeichnet gesamtverantwortlich für die globalen Marketing- und Kommunikationsstrategien, das Brandmanagement, CRM und die Online-Prozesse zur Kundengewinnung. Mit der Stärkung des Management-Teams setzt das herstellerunabhängige Unternehmen aus Karlsruhe seinen Expansionskurs konsequent und zielgerichtet fort.

www.nt.dental

Kundenmagazin von Henry Schein in neuer Optik

Bereits seit vielen Jahren erhalten Kunden das Printmedium COMPACT als Warenbeileger oder durch den persönlichen Fachberater. Nun wurde das Medium komplett überarbeitet und präsentiert sich ab sofort im neuen Design. Was hat sich erneuert: Die Optik ist frisch und modern, inhaltlich wurde der Produktteil um einen redaktionellen Magazinteil ergänzt. Jede zweite Ausgabe behandelt einen besonderen Themenschwerpunkt, zu dem die Leser anschauliche Anwenderberichte sowie Tipps und Tricks rund um den Praxisworkflow erhalten.

In der ersten Ausgabe des neuen Kundenmagazins dreht sich alles um CAD/CAM. Zahnärztin Andreea Tiplic erzählt im Interview, wie sie den digitalen Workflow in ihre Praxis integriert und ihre Patienten von der Technik überzeugt hat. Darüber hinaus gibt es Tipps vom Finanzexperten zum Leasing von CAD/CAM-Geräten sowie einen Blick hinter die Kulissen der ConnectDental-Hotline. Zudem werden leistungsfähige Systeme präsentiert, die den Praxisalltag erleichtern.

„Wir glauben an relevanten Content und bieten mit dem COMPACT gut recherchierte Inhalte auf hohem Niveau. Unsere Leser sollen sich mit den Anwenderbeiträgen identifizieren und dabei Impulse für die eigene Praxis mitnehmen können," freut sich Timo Kampf, Director Marketing Equipment bei Henry Schein Dental Deutschland GmbH, über das neue Design des Kundenmagazins.

COMPACT erscheint 4 bis 5 Mal im Jahr und ist als Print-Version über den persönlichen Fachberater erhältlich. Eine digitale Variante ist unter www.henryschein-dental.de abrufbar und kann bei Interesse auch abonniert werden.

www.henryschein-dental.de

CAMLOG® Titanbasen CAD/CAM für Platform-Switching

Platform-Switching Abutments haben in den letzten Jahren immer mehr an Bedeutung gewonnen. In Bezug auf den Erhalt des krestalen Knochens sind für Platform-Switching Abutments bessere klinische Ergebnisse dokumentiert als für Platform-Matching Abutments [1]. Seit Juni 2020 steht die CAMLOG® Titanbasis CAD/CAM PS für Anwender, die klinisch auf die bewährte Tube-in-Tube® Implantat-Abutment-Verbindung setzen, zur Verfügung. Damit sind Hybridabutments und Hybridabutmentkronen mit Platform-Switching auf CAMLOG® SCREW-LINE und CAMLOG® PROGRESSIVE-LINE Implantaten realisierbar.

Die CAMLOG® Titanbasis CAD/CAM PS ist eine Klebebasis für individuell gefertigte Zirkon- oder Keramik-Abutments sowie direkt verschraubbare Implantatkronen mit Platform-Switching. Ein konkav gestalteter Gingivaanteil von 0,8 Millimetern unterstützt den Platform-Switching-Effekt und ein ästhetisches Kronendurchtrittsprofil. Die Präzision der präfabrizierten Original- und die der zugehörigen Hilfsteile optimieren den digitalen Workflow sowohl in der Praxis als auch im Labor.

Die CAMLOG® Titanbasis CAD/CAM PS wird zusammen mit einer Abutmentschraube und einer Klebehilfe geliefert. Modellierhilfen sind separat erhältlich und können als Basis für ein Wax-up und für die Umsetzung in der Presstechnik verwendet werden. In den CAD-Bibliotheken, zu finden im Servicebereich/Media-Center auf der Camlog Website, sind die Geometrien der CAMLOG® Titanbasen CAD/CAM PS für Krone, die Scankörper und ein Vorschlag zur Fräsgeometrie hinterlegt.

[1] Messias A, Rocha S, Wagner W, Wiltfang J, Moergel M, Behrens E, Nicolau P, Guerra F. Periimplant marginal bone loss reduction with platform switching

www.camlog.de

Mit Camlog 60 Tage entspannen

Verlängertes Zahlungsziel ab dem ersten Euro

Die CAMLOG Vertriebs GmbH bietet seit dem 1. August bis zum 30. Dezember 2020 allen Kunden in Deutschland ein verlängertes Zahlungsziel von 60 Tagen an. Das Angebot gilt bereits ab dem ersten Euro Umsatz für alle Produkte, Individualfertigungen über DEDICAM sowie weitere Services von Camlog – ohne Zusatzkosten.

„Nachdem wir dieses Jahr bereits die Garantieerweiterung patient28*PRO* erfolgreich eingeführt haben, führen wir mit dem verlängerten Zahlungsziel nun eine weitere kostenlose Mehrwertleistung ein. Diese bietet unseren Kunden bis Jahresende eine zusätzliche Unterstützung und Flexibilität", erklärt Martin Lugert, Camlog Geschäftsführer. „Aus der Überzeugung heraus, dass man gemeinsam mehr erreichen kann, unterstützen wir unsere Kunden und ihre Teams täglich mit ausgezeichneten Produkten und wertvollen Services", sagt Markus Stammen, ebenfalls Camlog Geschäftsführer und ergänzt: „Dabei haben wir erneut einen Mehrwert geschaffen, der an alle denkt. Egal, ob Chirurg, Prothetiker oder Zahntechniker, das 60-tägige Zahlungsziel gilt für alle, die es nutzen möchten."

Mit der aktuellen Kampagne zum verlängerten Zahlungsziel wird Kunden mehr Unterstützung und Flexibilität geboten.

Was ist zu tun?

Um an der Aktion teilzunehmen, müssen die Kunden lediglich eine schriftliche Einwilligung abgeben und können den Service im genannten Zeitraum entspannt genießen. Zum 1. Januar 2021 werden die Kunden wieder automatisch auf ihr ursprüngliches Zahlungsziel umgestellt. ■

CAMLOG Vertriebs GmbH
Maybachstraße 5 · 71299 Wimsheim
Tel. 07044 9445-100
info.de@camlog.com · www.camlog.de

Straumann Group investiert in DrSmile

Führender Anbieter für Clear Aligner Behandlungen in Deutschland

Die Straumann Gruppe hat Anfang Juli bekannt gegeben, dass mit einem der am schnellsten wachsenden Anbieter von kieferorthopädischen Behandlungslösungen in Europa eine Vereinbarung unterzeichnet wurde. Gemeinsam mit DrSmile will die Straumann Gruppe ein erhebliches Potenzial im Markt für ästhetische Zahnmedizin erschließen. Straumann wird eine Mehrheitsbeteiligung an DrSmile erwerben und hat sich zu erheblichen weiteren Investitionen verpflichtet, um das Wachstum bis zur künftig vollständigen Übernahme zu finanzieren.

DrSmile wird operativ ein eigenständiges Unternehmen bleiben, das von seinen Gründern geführt und weiterhin von seinem Hauptsitz in Berlin aus operieren wird. Das Unternehmen wurde 2017 gegründet. Das Closing der Transaktion wird im dritten Quartal erwartet. DrSmile erhält zu einem entscheidenden Zeitpunkt in diesem sich schnell entwickelnden Markt Wachstumskapital für die weitere Expansion. Straumann wird von DrSmile's Expertise im Direct-to-Consumer-Marketing profitieren, um das bestehende Geschäft mit Clear Alignern auszubauen. Finanzielle Einzelheiten der Transaktion wurden nicht bekannt gegeben.

Hintergründe zum Aligner-Markt

Der globale Markt für Clear Aligner ist in den letzten drei Jahren durchschnittlich um mehr als 20% gewachsen und bietet weiterhin starke Wachstumschancen. Er wird zunehmend von Direktmarketing und Online-Dienstleistern angetrieben, welche Behandlungspakete anbieten.
DrSmile hat sich darauf spezialisiert, den Verbrauchern die Vorteile von Clear Alignern zu vermitteln und eine komplette Behandlungslösung anzubieten, bei der alle zahnmedizinischen Aspekte von erfahrenen lokalen Partnerpraxen übernommen werden. Dies unterstützt Behandlungsqualität, optimale Ergebnisse und die langfristige Patientenzufriedenheit, die in den letzten drei Jahren der Schlüssel zum Erfolg und zum dynamischen Wachstum des Unternehmens waren.

Wer ist DrSmile?

DrSmile hat ein weites Netzwerk von Partnerpraxen in ganz Deutschland aufgebaut, dem sich qualifizierte Zahnärzte und Zahnärztinnen anschließen können. Das Unternehmen hat bereits begonnen, international in Österreich und Spanien zu expandieren. Durch gezielte Werbung in herkömmlichen, sozialen und anderen Medienkanälen führt DrSmile Patientinnen und Patienten, die eine ästhetische Zahnbehandlung wünschen, auf ihre Website. Basierend auf der individuellen Situation, den Erwartungen und dem Wohnort der Patienten vermittelt das Unternehmen die Behandlung in einer lokalen

Die zwei Gründer von DrSmile: Christopher von Wedemeyer (links) und Jens Urbaniak freuen sich auf die gemeinsame Zeit.

Aligner-Herstellung bei DrSmile.

Andreas Utz: „Wir wollen Behandler erfolgreich in der Patientenakquise und -behandlung unterstützen."

Partnerpraxis. DrSmile stellt dabei den digitalen Workflow, die Aligner und Materialien für die Behandlung sowie unterstützende Dienstleistungen für die Praxis zur Verfügung.

Support bei der Patientenkommunikation

„Perspektivisch bietet diese Zusammenarbeit für Straumann die Möglichkeit, seine Kunden – auch in der Implantologie – noch besser im Bereich der Patientenkommunikation und -akquise zu unterstützen", freut sich Andreas Utz, Geschäftsführer Straumann GmbH. „Ausschlaggebend für die Auswahl des Partners war das Modell von DrSmile, welches auf zahnmedizinischer Betreuung vor Ort basiert und die klinische Expertise der Partnerpraxen mit den digitalen Kompetenzen von DrSmile verbindet. Weiteres Schlüsselkriterium war die Qualität der Prozesse."

Beide Partner haben vereinbart, einen gemeinsamen medizinischen Beirat klinischer Spezialisten zu etablieren. Dieser wird unabhängig die klinischen Standards und Prozesse auf Basis von Expertenwissen beurteilen und weiterentwickeln. Straumann wird DrSmile mit seiner Fachkompetenz im Bereich Training & Education unterstützen und den Zugang zu klinischen Spezialisten und einer breiten Basis von Gesundheitsexperten ermöglichen.

Zusätzliche Kanäle

Straumann Group CEO, Guillaume Daniellot, erklärt: „DrSmile ist ein zukunftsorientiertes, innovatives Unternehmen, das unser klar ausgerichtetes Geschäft mit wertvoller DTC-Marketing-Expertise ergänzt. Gemeinsam werden wir Zahnärzten bedeutende Möglichkeiten bieten, ihre Praxen über zusätzliche Kanäle auszubauen und den Patienten eine bequeme, zahnärztlich begleitete und hochwertige Behandlung anbieten."

Digitale und zahnärztliche Betreuung

Jens Urbaniak und Christopher von Wedemeyer, Mitbegründer von DrSmile, ergänzen: „Der Dentalmarkt befindet sich in einem raschen und grundlegenden Wandel hin zur Digitalisierung und Kundenorientierung. Dies wurde durch die COVID-Pandemie in den letzten Monaten noch beschleunigt. Mit unserem Ansatz, einer Kombination aus digitaler und zahnärztlicher Betreuung, und Straumann als ein Marktführer mit umfangreichem Netzwerk und Produktions-Know-how, ergibt sich eine perfekte Partnerschaft, um die hohe Wachstumsdynamik aufrechtzuerhalten." ■

KSI Bauer-Schraube

Das Original

Über 25 Jahre Langzeiterfolg

- sofortige Belastung durch selbstschneidendes Kompressionsgewinde
- minimalinvasives Vorgehen bei transgingivaler Implantation
- kein Microspalt dank Einteiligkeit
- preiswert durch überschaubares Instrumentarium

Das KSI-Implantologen Team freut sich auf Ihre Anfrage!

K.S.I. Bauer-Schraube GmbH
Eleonorenring 14 · D-61231 Bad Nauheim

Tel. 06032/31912 · Fax 06032/4507
E-Mail: info@ksi-bauer-schraube.de
www.ksi-bauer-schraube.de

Paste zur Behandlung der Extraktionswunde

Schmerzbehandlung nach der Zahnextraktion

Seit nunmehr 23 Jahren betreibt Zahnärztin Ulrike M. Steinmetz ihre Zahnarztpraxis im unterfränkischen Kürnach in der Nähe von Würzburg. Neben der allgemeinen Zahnheilkunde ist sie auch chirurgisch und implantologisch tätig. Nachfolgend berichtet sie über ihre sehr guten Erfahrungen mit SOCKETOL, der Paste zur Behandlung der Extraktionswunde, von lege artis.

Das Arzneimittel SOCKETOL zur Schmerzbehandlung nach der Zahnextraktion wirkt gleichzeitig anästhesierend und antiseptisch.
SOCKETOL stoppt Schmerz und Infektion, wirkt schnell und anhaltend, resorbiert langsam und rückstandslos und unterstützt den Heilungsverlauf. Die Anwendung wird auch für Patienten empfohlen, bei denen Wundheilungsstörungen zu erwarten sind.
Die Paste wird problemlos mit beiliegenden Luer-Lock-Kanülen direkt in die Alveole eingebracht oder auf einen Gazestreifen appliziert. Für einfaches Handling und sichere Handhabung wurden die Kanülen gekürzt und mit einem Luer-Lock-Ansatz versehen.
SOCKETOL gibt es in zwei Packungsgrößen: 5 g mit 10 lege artis- Kanülen Luer Lock sowie 3 g (2 x 1,5 g) mit 6 lege artis-Kanülen Luer Lock für Praxen mit weniger Extraktionen.

SOCKETOL gibt es in verschiedenen Packungsgrößen.

„Schon sehr früh habe ich SOCKETOL von lege artis Pharma kennen und schätzen gelernt. Ob bei Wundheilungsstörungen jeglicher Art, bei dentitio difficilis oder auch bei Abszeßinzisionen - SOCKETOL sorgt durch seine schmerzlindernden und antiseptisch wirkenden Inhaltsstoffe schnell für eine deutliche Besserung der Beschwerden und einen störungsfreien Heilungsverlauf. Auch zur prophylaktischen Wundversorgung bei Risikopatienten wie Raucher, Diabetiker und immunsuprimierte Personen empfiehlt sich SOCKETOL", berichtet Zahnärztin Steinmetz.

Zahnärztin Ulrike M. Steinmetz aus Kürnach.

„Die Applikation erfolgt sehr einfach auf einem Gazestreifen oder mit den beiliegenden Einmal-Applikationskanülen direkt in die Wunde. Das Produkt zeigt eine sehr gute Haftung am Gewebe und überzeugt durch eine sehr gute Wirksamkeit. Ebenso positiv zu erwähnen ist die hohe Verträglichkeit bei den Patienten. In meinem gesamten Anwendungszeitraum gab es keine allergologischen Auffälligkeiten", freut sich die erfahrene Zahnärztin.

„Seit kurzem gibt es SOCKETOL in 2 Packungsgrössen und mit gekürzten Luer-Lock-Ansätzen, welche die Einbringung noch mehr vereinfachen. Ich kann sagen, für mich alles in allem ein Produkt, das mich überzeugt", fasst Ulrike Steinmetz zusammen. ■

ZÄ Ulrike M. Steinmetz
Bergstraße 2
97273 Kürnach

lege artis Pharma GmbH + Co. KG
72135 Dettenhausen
info@legeartis.de
www.legeartis.de

TrioClear® – die neue Klasse der Clear Aligner

Aligner erobern die Welt der kieferorthopädischen und zahnmedizinischen Behandlung und verändern deren Image in der Bevölkerung positiv. Eine immer größer werdende Anzahl an Patienten begeistert sich für die sanfte Zahnkorrektur mit Clear Alignern.

Innovativ im System, komfortabel im Tragen, smart im Preis und ab sofort bei PERMADENTAL erhältlich, so stellt der Komplettanbieter für zahntechnische TrioClear®, das dynamische 3-Stufen-System zur Korrektur leichter bis mittelschwerer Zahnfehlstellungen vor. Für die effektive Wirkung des Systems sorgen drei Aligner-Stärken weich, medium und hart. Sie bilden jeweils ein Set, das durch die aufeinander abgestimmten Härtegrade der Aligner eine schrittweise und vorhersehbare Bewegung der Zähne ermöglicht. Ein weiterer wichtiger Baustein des TrioClear®-Systems ist die TrioDim Force-Technologie mit den speziell positionierten Divot Spots. Diese Vertiefungen werden individuell in allen Alignern platziert und unterstützen nicht nur ihre Rotationskräfte, sondern reduzieren auch die Notwendigkeit einer Anbringung von klinisch zeitintensiven Attachments auf ein absolutes Minimum. Das spart wertvolle Behandlungszeit und hilft das Ziel möglichst schnell, sicher und doch sanft zu erreichen: ästhetische und schöne Zahnreihen!

Vorteile für Professionals – von der Planung bis zum Retainer

TrioClear® gibt Zahnärzten und Kieferorthopäden die Sicherheit, nur biologisch akzeptierte und sichere Zahnbewegungen zu planen und erfolgreich durchzuführen. Der schnelle digitale Workflow ist einfach zu implementieren und wird mit wenig Aufwand in jeder Praxis zu einer zentralen Behandlungslösung – effektiv, sicher und vorhersagbar. Dabei profitieren Praxisteams von der Expertise der weltweit angesehenen Modern Dental Group und den erfahrenen Ansprechpartnern bei PERMADENTAL. Das moderne Design des TrioClear®-Systems, eine innovative klinische Simulationssoftware und ein erstklassiger Back-End-Support sorgen für einen äußerst angenehmen Workflow für das ganze Praxisteam, von Anfang bis Ende der Therapie.

Vorteile für Patienten – von der Idee bis zum strahlenden Lächeln

TrioClear® bedeutet für den Patienten Wohlbefinden und Sicherheit von Anfang an. Schon vor Beginn der eigentlichen Therapie werden die Patientenziele mit der Simulationssoftware visualisiert. Nach erfolgter Online-Freigabe der Planung durch den Behandler können die benötigten TrioClear® Aligner-Sets bereits eineinhalb Wochen später in der Praxis vorliegen. Die fast unsichtbaren Aligner sind sehr bequem zu tragen und komfortabel im Handling. Das dynamische 3-Stufen-System sorgt dafür, dass nahezu jede Therapie durchgehend ohne den geringsten Druckschmerz verläuft. Während der kompletten Behandlungszeit kann man sich ungetrübt auf sein Wunschlächeln freuen, ohne auf die übliche Mundhygiene verzichten zu müssen: Der bequeme Schienenwechsel ermöglicht eine problemlose Aligner- und Zahnpflege. Die vergrößerte Gingiva-Abdeckung sorgt dafür, dass ein Gegenüber die Aligner selbst beim Sprechen und Lachen meist gar nicht bemerkt. Die Übergänge zwischen Zahnfleisch und Aligner sind in der Regel so „unsichtbar", dass einem täglichen Einsatz für ein schnelleres Erreichen des Zieles nichts im Wege steht.

Von der Idee zum strahlenden Lächeln.

Zentrale Behandlungslösung

Mit TrioClear® bietet PERMADENTAL Zahnarzt- und KFO-Praxen ein universelles Behandlungstool für maßgeschneiderte Therapien. Der perfekte Einsatz von Scans, CAD und 3D-Druck bringt Professionals und Patienten gleichermaßen große Vorteile und verhilft Menschen auf der ganzen Welt zu einem strahlenden Lächeln. ■

Fordern Sie noch heute unverbindlich und kostenlos den neuen TrioClear®-Katalog bei Frau Elke Lemmer (e.lemmer@permadental.de oder 0800 737 000 737) an.

Natürliche Ästhetik und höchste prothetische Flexibilität

Zeramex lanciert weitere Produktneuheiten

Zeramex hat das Portfolio ihres 100 % metallfreien und reversibel verschraubbaren Zeramex XT Keramik-Implantatsystems komplettiert. Nach der Lancierung des neuen Kompetenzzentrums Zeramex Digital Solutions wurden Anfang Juli weitere Produktneuheiten vorgestellt.

Um auch Frontzähne im Unter- und laterale Schneidezähne im Oberkiefer optimal versorgen zu können, umfasst das Portfolio des Zeramex XT Implantatsytems nun auch Implantate mit einem enossalen Durchmesser von 3,5 mm. Die neuen Small-Base Implantate (SB) sind in den Längen 8, 10 und 12 mm erhältlich. Neben den bereits bekannten Regular- und Wide-Base Plattformen mit enossalen Durchmessern von 4,2 mm beim RB-Implantat und 5,5 mm beim WB-Implantat konnte das Sortiment der Zeramex XT Implantate nun komplettiert werden.

Neue Abutments

Neben den SB-Implantaten wurde das System auch mit neuen Abutments für herausnehmbaren Zahnersatz erweitert. Die Zeramex Docklocs® Abutments sind die ersten 100 % metallfreien und reversibel verschraubbaren Aufbauten für herausnehmbaren Zahnersatz. Sie sind in den Höhen 2, 3 und 4 mm verfügbar und passen auf alle Zeramex XT SB-, RB- und WB-Implantate.

Kleinere Klebebasis

Im vergangenen Herbst wurde das Kompetenzzentrum Zeramex Digital lanciert, welches die Nachfrage von individuellen Abutments und einteiligen, monolithischen Kronen mit Implantatverbindung bedient. Jetzt wurde dieser digitale Workflow mit einer kleineren Klebebasis optimiert. Wie die bereits vorhandene Klebebasis Zerabase ist auch die neue Zerabase X mit und ohne Abutmentfüsse für Einzelkronen bzw. Brückenversorgungen (engaged/unengaged) sowie für alle Plattformen SB, RB und WB verfügbar.

Die Zeramex XT Neuheiten auf einen Blick.

Dr. Ricarda Jansen, Director Dental Implant Systems bei Zeramex.

«Zeramex bietet nun das umfassendste Sortiment in der keramischen Implantologie, um herausragende und natürliche ästhetische Ergebnisse zu erzielen», meint Dr. Ricarda Jansen, Director Dental Implant Systems bei Zeramex. ■

Zeramex Docklocs® Abutment.

Vicarbo Schraube für Zeramex XT (SB/RB/WB).

Zeramex XT Implantat Ø3,5×8 mm SB.

Dentalpoint AG/Zeramex
Bodenäckerstrasse 5
CH-8957 Spreitenbach
Tel. 00800 93 55 66 37
info@zeramex.com

Mehr Sicherheit von Beginn an

Aktuelle Fakten zur INICELL-Oberfläche

Die superhydrophile Implantatoberfläche INICELL von Thommen Medical entsteht durch die Konditionierung direkt am Behandlungsstuhl. Schnellere Osseointegration und höhere Implantatstabilität in der frühen Einheilphase sind zwei der schon lange bekannten Vorteile. Es gibt jedoch noch weitere interessante Fakten, die Ihnen vielleicht noch nicht bekannt sind.

INICELL® ist die Weiterentwicklung der sandgestrahlten und thermisch säuregeätzten Thommen Medical Oberfläche. Durch leichte Veränderungen der Oberflächenchemie wird die Implantatoberfläche von einem hydrophoben in einen superhydrophilen Oberflächenzustand versetzt. Diese Eigenschaften von INICELL begünstigen eine spontane und vollständige Benetzung des Implantats mit physiologischen Flüssigkeiten, insbesondere mit Blut. Dadurch wird die Wundheilungskaskade beschleunigt, was sich in einem höheren Knochen-Implantat-Kontakt und einer höheren Implantatstabilität in der frühen Einheilphase zeigt. Aus klinischer Sicht resultiert daraus eine niedrige Frühverlustrate und eine sichere und vorhersehbare Behandlungsoption nach drei Wochen. Auch bei Patienten mit reduzierter Knochenqualität (Klasse 3 und 4) lässt sich eine verkürzte Einheildauer erreichen.

Wussten Sie, dass der hohe pH-Wert der INICELL® Konditionierlösung antimikrobiell wirkt?

Mit dem APLIQUIQ® Konditioniersystem generieren Sie die alkalische und superhydrophile Oberfläche INICELL® chairside unmittelbar vor der Implantation. Im Gegensatz zur allgemein bekannten physiologischen NaCl-Lösung wirkt die stark alkalische Konditionierlösung (0.05 M NaOH) mit einem pH-Wert von über 12 auf der Implantatoberfläche antimikrobiell, minimiert das Infektionsrisiko und erhöht somit die Sicherheit in der frühen Einheilphase.

Wie funktioniert dieser Mechanismus?

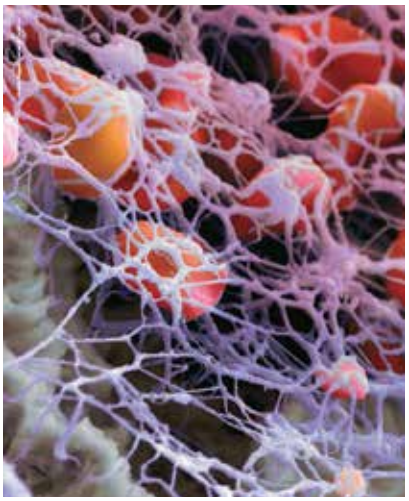

Fibrinnetzwerk auf superhydrophiler, mikrorauer Thommen Oberfläche.

Wie Calciumhydroxid (Ca(OH)2), welches als medikamentöse Einlage bei Wurzelkanalbehandlungen eingesetzt wird, ist auch die INICELL Konditionierlösung (0.05M NaOH) stark alkalisch. Die antimikrobielle Wirkung wird durch die freien Hydroxyl-Ionen (OH^-) in wässriger Lösung erzeugt: Diese zerstören die Bakterienmembran durch einen Verseifungsprozess und machen so die Mikroben unschädlich [1].

Ist INICELL® sofort bioverfügbar?

Die superhydrophile Oberfläche garantiert bei Blutkontakt eine spontane und homogene Proteinadsorption [2] und schafft die Basis für eine schnelle und erfolgreiche Osseointegration.

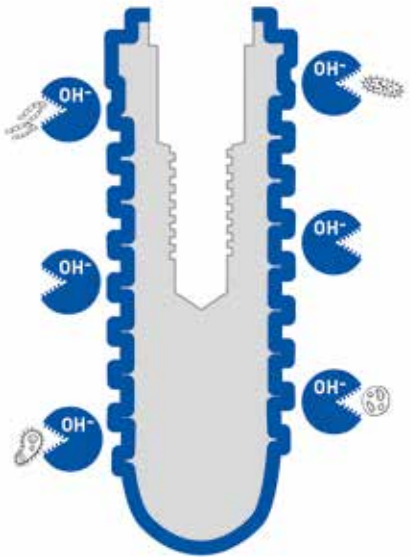

Die antimikrobielle Wirkung wird durch die freien Hydroxyl-Ionen (OH^-) in wässriger Lösung erzeugt.

Die sofort bioverfügbare INICELL Oberfläche unterstützt und beschleunigt so die physiologischen Prozesse während der Wundheilung und der frühen Osseointegration [3,4].

Das Ergebnis ist eine schnellere Osseointegration von INICELL Implantaten: Nach 14 Tagen weist die INICELL-Oberfläche, im Gegensatz zu unkonditionierten Oberflächen, 40% mehr bone-to-implant-contact auf [5]. Daraus ergeben sich deutlich verkürzte Einheilzeiten [6], auch bei reduzierter Knochenqualität [7]. Im Vergleich zu Konkurrenzprodukten resultieren klinisch geringere Verlustraten [8] (siehe Grafik). ■

Literaturverzeichnis unter www.dimagazin-aktuell.de/literaturlisten

Bilder, soweit nicht anders deklariert: © Thommen Medical

Thommen Medical AG
Neckarsulmstrasse 28
CH-2540 Grenchen
Tel. +41 32 644 30 20
info@thommenmedical.com

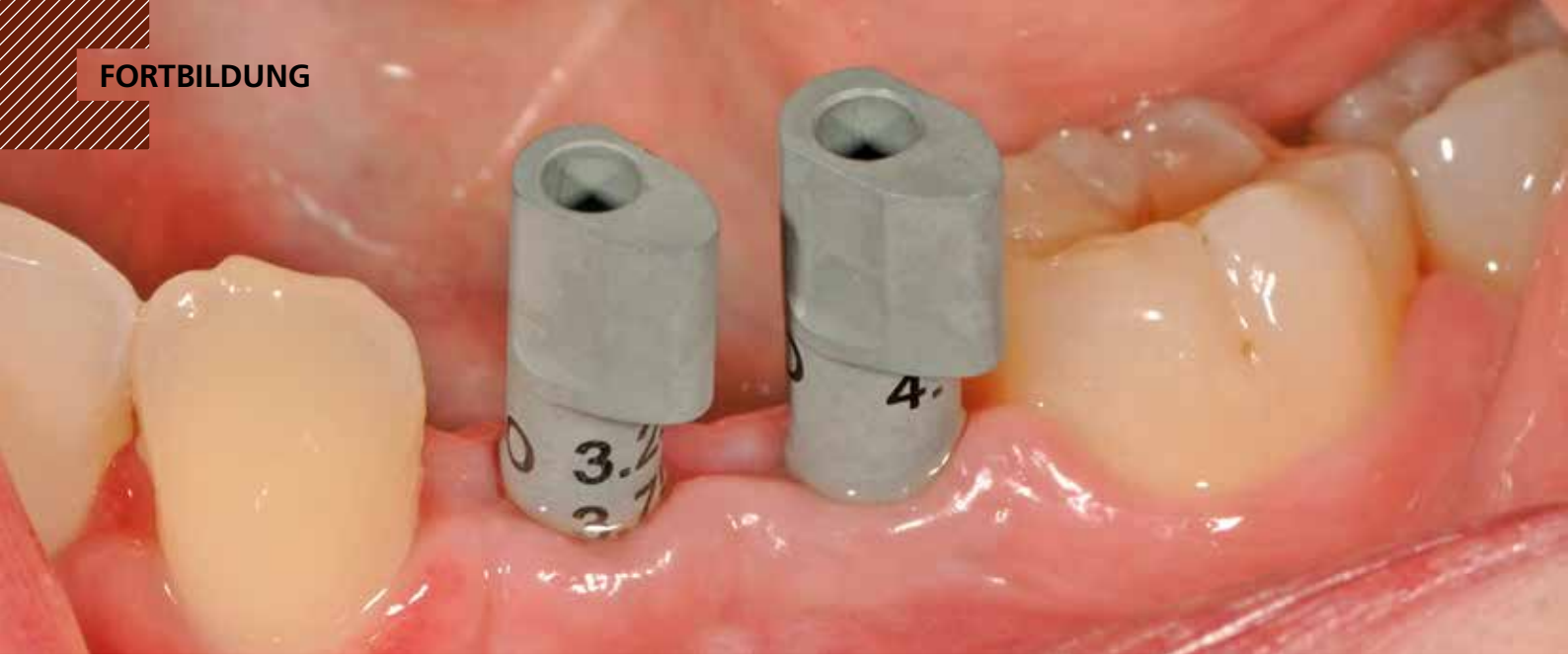

Abb. 1: Scan-Bodies in regio 34 und 35 definieren die Implantatposition für die digitale Intraoral-Abformung. Bildquelle: Zahnärztliche Prothetik, Univ. Gießen

Studien zur Digitalisierung preisgekrönt

DGCZ stellte Tagungsbestpreisträger der Sektion Informatik vor

Auf dem 28. Masterkurs der DGCZ, der als Online-Symposium von 500 Teilnehmern international virtuell begleitet wurde, stellte Prof. Bernd Kordaß (Universitätsmedizin Greifswald), der Leiter der Sektion Informatik, die Tagungsbestpreisträger der diesjährigen Ausschreibung für wissenschaftliche Kurzvorträge zu computergestützten Verfahren in der Zahnheilkunde vor.

Aufgrund herausragender Vorträge erklärte die Jury die folgenden Referenten und Mitautoren als Preisträger: **Dr. Alexander Schmidt** für das Thema „Einfluss von Fertigungstoleranzen unterschiedlicher intraoraler Scanbodies auf die Genauigkeit von Intraoralscans", erarbeitet zusammen mit den Autoren Jan-Wilhelm Billig, Dr. Maximiliane Schlenz und Prof. Dr. Bernd Wöstmann von der Justus-Liebig-Universität Gießen.
Ebenfalls ausgezeichnet wurde **Dipl.-Math. Dr. rer. med. Sebastian Ruge** für den Vortrag „CAD/CAM in der vorklinischen und klinischen Ausbildung", vorbereitet vom Team Ruge und Prof. Bernd Kordaß, Universitätsmedizin Greifswald.

Scan-Bodies ohne Übertragungsdifferenzen

Innerhalb der letzten Jahre gewinnen Implantat getragene prothetische Versorgungen immer mehr an Bedeutung. Neben den konventionellen Abformmethoden werden zur Übertragung der Implantatposition zunehmend Intraoralscanner sowie intraorale Scan-Bodies verwendet. Studien belegen, dass Intraoralscans und Scan-Bodies nicht immer einen exakten passiven Sitz der finalen Versorgung gewährleisten. Schmidt et al. untersuchten die herstellungsbedingten Fertigungstoleranzen von verschiedenen Scan-Bodies und deren Einfluss auf intraorale Scans und deren Übertragungsgenauigkeit auf das Referenzmodell.

Dr. Alexander Schmidt aus Gießen.

Bei der Vermessung verschiedener Scan-Bodies zeigten sich signifikante Unterschiede der Fertigungstoleranzen sowie Differenzen hinsichtlich der Genauigkeit zwischen analogen und digitalen Abformmethoden. Unterschiede bei der Übertragungsgenauigkeit der Scan-Bodies auf das Referenzmodell waren jedoch nicht signifikant. Innerhalb der langen Prozesskette bei der Fertigung von Implantat getragenem Zahnersatz bieten die Maßdifferenzen keine Beeinträchtigung für das Endergebnis, sollten aber im Blickpunkt künftiger Untersuchungen bleiben.

CAD/CAM in der klinischen Lehre

Die Digitalisierung schreitet in der Zahnmedizin und Zahntechnik schnell voran. Für eine universitäre Lehre ist es notwendig, diese Aspekte zu berücksichtigen. Zur Umsetzung der computergestützten Zahnmedizin werden heute Intraoralscanner zum Digitalisieren der zu versorgenden Zähne und zum Konstruieren und Fertigen der Versorgung (Inlays, Kronen, Brücken) aus Keramik oder Kunststoffen eingesetzt. Damit ist eine vollständige Behandlung bei „einfachen" Indikationen nahe der Behandlungseinheit möglich (Chairside) – aber auch der Weg in die Zahntechnik wird für kom-

Dr. Sebastian Ruge aus Greifswald.

plexe oder besonders hochwertige Arbeiten durch die abdrucklose Praxis (Labside-Fertigung) vereinfacht.
Ruge et al. untersuchte die Frage, welcher Workflow umsetzbar und so weit verbreitet ist, dass er gelehrt werden sollte. Demzufolge sollten CAD/CAM-Lehrinhalte möglichst nicht das Erlernen manueller Fertigkeiten ersetzen. Auf der anderen Seite bieten digitale Verfahren andere Sichtweisen und mehr objektive Kontrolle über die eigene Arbeit.
Die Autoren kamen zum Schluss, dass manuelle und digitale Techniken durch eine adäquate Ausbildung der Studierenden beherrscht werden müssen. Analoge und digitale Prozesse lassen sich gut kombinieren. Da in den meisten zahntechnischen Labors mit Computerunterstützung konstruiert und Werkstoffe verarbeitet werden, ist es erforderlich, dass der Zahnarzt in der Lage ist, Digitaldaten zu generieren. Ruge stellte in seinem Vortrag die computergestützte Behandlung in der vorklinischen und klinischen Ausbildung an der Universität Greifswald vor. Ein wichtiger Baustein hierbei ist die Chairside-Versorgung mit dem Projekt „Flying Dental CAD/CAM-Nurse“, in welchem spezielle Assistenzen den Workflow für Studierende und Zahnärzte umsetzen.

Online-Tagung der Sektion Informatik
Die für die nächste Session eingereichten Arbeiten zu „CAD/CAM in der Zahnmedizin“ werden von den Autoren am 14. November 2020 vorgetragen im Rahmen einer Online-Konferenz der Sektion Informatik in der Deutschen Gesellschaft für Computergestützte Zahnheilkunde.
Angenommen wurden Arbeiten als Abstract und Fallpräsentationen mit folgender Gliederung:
- Ziel der Untersuchung bzw. des Beitrags
- Material und Methode, praktisches Vorgehen
- Ergebnisse, Zusammenfassung

Der beste Beitrag wird von der Jury der DGCZ ermittelt und mit 500,- Euro prämiert. Alternativ kann der Preisträger an einem Kurs der Digital Dental Academy Berlin kostenfrei teilnehmen. ■

DGCZ / DDA
Katharina-Heinroth-Ufer 1
10787 Berlin
office@dda.berlin
www.dda.berlin

Neues von der Fachgesellschaft für Keramikimplantologie

Die ESCI entwickelt sich weiter und schafft Mehrwerte

Nach einem sehr erfolgreichen Auftaktkongress im vergangenen Herbst mit 170 Teilnehmern aus 23 Ländern, hat sich die European Society for Ceramic Implantology (ESCI) als ernst zu nehmende Fachgesellschaft in der Welt der zahnärztlichen Implantologie etabliert. Auf diesem Erfolg wird aufgebaut und es wurden bereits richtungsweisende Schritte hin zur führenden Fachgesellschaft für Keramikimplantologie unternommen.

Viel ist bei der ESCI geschehen – als Symbol für die vielen gravierenden Neuerungen steht das moderne Logo: Die zentrale Internet-Plattform www.esci-online.com ist online, die Gesellschaftsstrukturen wurden konsequent weiterentwickelt und Mehrwerte für die Mitglieder geschaffen.
Als neue Vorstandsmitglieder wurden Dr. Frank Maier (Tübingen) und Prof. Andre Chen (Lissabon) in das Board of Directors berufen. Diese unterstützen nun Präsident Dr. Jens Tartsch und Vizepräsident PD Dr. Stefan Röhling.

Das neue Logo steht symbolisch für viele Neuerungen.

Auch die ESCI Companypartnerschaft – als wichtige Säule für eine erfolgreiche und sichere Anwendung von Keramikimplantaten – wurde ausgebaut: Zu den bisherigen Partnern Straumann, Nobel Biocare, Camlog, Zeramex und Z-Systems gehören nun auch TAV Dental, Zibone, Metoxit und CeramTec. Verstärkt wird dieser Verbund durch institutionelle Partner, wie die renommierte Forschungsinstitute INSA Lyon oder Schüpbach Histologie.
Da für die Versorgung der Patienten mit Keramikimplantaten unbestritten der Zahntechniker der wichtigste Partner des Zahnarztes ist, wurde die Zahntechnik als eigenständige „ESCI Division Dental Technician" aufgenommen. Um als europäische Fachgesellschaft die unterschiedlichen Anforderungen der einzelnen Länder berücksichtigen und betreuen zu können, wurde das „ESCI Ambassador" Programm entwickelt und die ersten Botschafter berufen.

Online-Plattform

Schwerpunkte von www.esci-online.com als zentrale Plattform für Keramikimplantologie sind die Schaffung einer europaweiten Community und eines aktiven Netzwerkes, das Generieren deutlicher Mehrwerte für die Mitglieder, die Entwicklung von spezifischen Inhalten rund um das Thema Keramikimplantate sowie die Fortbildung im Sinne einer Blended Learning Akademie.
Die Inhalte der Homepage werden durch die ESCI und ihre Mitglieder erstellt oder von den Partnern im Corporate Forum zur Verfügung gestellt. Dem geht immer ein Review Prozess durch den wissenschaftlichen Beirat voraus, um qualitativ hochwertige und wissenschaftlich fundierte Inhalte zu gewährleisten.

Der neue Vorstand (von links): Präsident Dr. Jens Tartsch, Vizepräsident PD Dr. Stefan Röhling, Prof. Andre Chen und Dr. Frank Maier.

Die neuesten Fallberichte zu Keramikimplantaten.

Neues Ausbildungskonzept

Die wichtigsten Voraussetzungen für den erfolgreichen und auch langfristig zuverlässigen Einsatz von Keramikimplantaten sind fundierte Kenntnisse über die Materialien und die Besonderheiten in der klinischen Anwendung.
Die ESCI ermöglicht mit ihrem neuen Ausbildungskonzept, diese Kenntnisse durch Präsenzveranstaltungen in den ESCI-Trainingszentren (mit theoretischem und praktischem Teil) in Kombination mit Hospitationen und umfangreichen E-Learning-Angeboten auf der ESCI-Onlineplattform zu erwerben.

Kooperation mit Dental Campus

Chirurgische und allgemein implantologische Kenntnisse sind auch in der Keramikimplantologie die zwingende Basis für langfristig erfolgreiche Ergebnisse. Die ESCI möchte ihren Mitgliedern auch diese Grundlagenausbildung zur Verfügung stellen und es ermöglichen, die Fertigkeiten auch in diesem Bereich zu erweitern. Die ESCI-Mitglieder erhalten daher in Kooperation mit dem Online Learning Partner Dental Campus die Möglichkeit des kostenfreien Zuganges zu mehr als 120 Vorlesungen, 60 klinischen Patientenfällen und über 680 Operationsvideos aus der allgemeinen Implantologie. Das bedeutet nicht nur ein Kostenvorteil für Mitglieder, sondern auch ein bedeutender Zugewinn an Wissen! ■

European Society for Ceramic Implantology
Dr. Jens Tartsch
Kreuzstr. 2, CH-8802 Kilchberg
info@esci-online.com
www.esci-online.com

Die zweite ImpAct Masterleague findet als Online-Kongress statt

„Ready for Take-Off" heißt es für die zweite ImpAct Masterleague der DGOI am 17. Oktober 2020. Dann treffen sich Top-Experten der oralen Implantologie im virtuellen Raum. Denn die DGOI plant den wissenschaftlichen Diskurs als Online-Kongress. „Wir haben uns in diesem Jahr für das Online-Format entschieden, da es nicht sicher ist, ob und wie geplante Präsenzveranstaltungen tatsächlich durchführbar sind", so Dr. Stefan Jung, Geschäftsführer der DGOI.

Die wissenschaftlichen Leiter **Prof. Dr. Daniel Grubeanu**, Präsident der DGOI, und **Prof. Dr. Dr. Ralf Smeets**, Fortbildungsreferent der DGOI, passen das Programm für das Online-Format an: Eingeladen werden mehrere namhafte Experten, die kompakt zusammengefasste Literatur- und Studien-Updates geben. Der hohe Impact für die Umsetzung in der eigenen Praxis ist garantiert. Anschließend können sich die Teilnehmer selbst über einen Live-Chat in die Diskussion einbringen. So besteht selbst im virtuellen Raum die Möglichkeit zum fachlichen Austausch. Der Online-Kongress wird am 17. Oktober 2020 kompakt über etwa vier Stunden stattfinden. Den Teilnehmern stehen die Video-Mitschnitte on-demand ab Dezember 2020 für bis zu einem Jahr zur Verfügung. Der Vorteil: Wer am 17. Oktober 2020 verhindert ist, der kann sich die Vorträge und Diskussionen dann noch im Nachhinein anschauen.

ImpAct Dental Leaders 2021 in Mannheim

Wer das freundschaftliche Miteinander bei den DGOI-Kongressen schätzt, der kann sich schon jetzt für ImpAct Dental Leaders am 11. und 12. Juni 2021 im Kongresszentrum Rosengarten in Mannheim anmelden. Dieses neue Kongressformat sollte eigentlich in diesem Jahr an den Start gehen, musste dann jedoch wegen der Corona-Pandemie auf das kommende Jahr verschoben werden. Bisher haben sich bereits 200 Zahnärzte zu diesem Kongress angemeldet. ■

Foto: DGOI

www.dgoi.info

entolia
Smarte Unterweisung Online

So geht Mitarbeiter-unterweisung heute

Der einfachste Weg, alle Mitarbeiter schnell & sicher online zu unterweisen.

DEUTSCHE FACHPRESSE
FACHMEDIUM DES JAHRES 2020
GEWINNER
Beste Website / Beste App

Jetzt Erklärvideo starten

Lückenlose Dokumentation
Zeit & Aufwand sparen
Aktuell & komplett
Erinnerungsmanagement

spitta
www.entolia.com
Ein Angebot von Spitta

Eine intensive lohnenswerte Woche beim DZOI Curriculum Implantologie

Der fachliche Austausch in einer kleinen Gruppe von Kolleginnen und Kollegen mit unterschiedlichen Erfahrungshorizonten, war einer der Punkte, die Dr. Pia Epperlein dazu veranlasst hat, den sechstägigen Blockunterricht des DZOI Curriculums Implantologie zu absolvieren. Ziel ist es, den Tätigkeitsschwerpunkt Implantologie zu erreichen. Was den sechstägigen Blockunterricht auszeichnet, hat die 27-Jährige in einem Erfahrungsbericht zusammengefasst.

Die Zahnärztin aus Münster, die dort mit ihrem Vater zusammen eine Praxisgemeinschaft führt, nahm im Zentrum für Zahn-, Mund- und Kieferheilkunde (ZMK) sowie in der Anatomie der Universitätsmedizin Göttingen an der Fortbildung des Deutschen Zentrums für orale Implantologie e. V. teil. Der Blockunterricht startete mit einem herzlichen Empfang von DZOI-Geschäftsstellenleiter Josef Pertl im Foyer der Zahnklinik. Als alle eingetroffen waren ging es gemeinsam in die Bibliothek, wo Prof. Dr. Dr. Wilfried Engelke und DZOI-Präsident Dr. Helmut B. Engels die Teilnehmer schon erwarteten. In einer Begrüßungsrunde stellten sich alle neun Teilnehmer vor. Es waren alle Altersklassen vertreten und es entstand ein reger fachlicher Austausch. Gerade dieser Aspekt macht eine Fortbildung in kleiner Gruppe sehr interessant. Beim Abendessen am Auftakttag wurden die Gespräche vertieft.

Zahnärztin Dr. Pia Epperlein aus Münster absolvierte den sechstägigen Blockunterricht des DZOI Curriculums. *Foto: privat*

Die Woche gestaltete sich insgesamt als sehr intensiv. Die vielen Informationen mussten verarbeitet werden, was auch anstrengend war. Dennoch war es die richtige Entscheidung, den theoretischen Einstieg in das Curriculum kompakt am Stück im sechstägigen Blockunterricht zu machen. So mussten wir nicht mehrfach quer durch die Republik fahren und die Therorie-Einheiten mit langen Pausen dazwischen absolvieren. Äußerst hilfreich war die Anwesenheit von Carsten Jautzus von der Firma Dentaurum, der uns die ganze Woche mit Rat und Tat zur Seite stand und alle benötigten Materialien zur Verfügung stellte.

Theorie kompakt

Die Theorieeinheiten wurden größtenteils von DZOI-Vorstandsmitglied PD Dr. Dr. Arwed Ludwig übernommen. Er erklärte uns auf nette und bestimmte Art den Ablauf seines chirurgischen Alltags. So manch beeindruckender Fall wurde uns vorgestellt. Auch Prof. Dr. Dr. Karl Günter Wiese und Dr. Stefan Klotz präsentierten uns ihre spannenden Themen „Physiologie und Pathologie knöcherner Strukturen" sowie „Implantatprothetik" mit vielen Bildern und Beispielen.
Über verschiedene Implantatsysteme referierte Dr. Jochen Scopp aus Berlin, der dieses eher trockene Thema mit vielen anschaulichen Bildern und Erfahrungen untermalte. Als besonders prägnant empfand ich den Vortrag von Dr. Joachim Hoffmann aus Jena, der auch mithilfe von Videos sehr anschaulich über Weichgewebsmanagement berichtete. Die Firma Sunstar stellte uns ihre Augmentationsprodukte mit Hilfe eines Hands-on-Kurses vor.

Spannende praktische Übungen

Richtig spannend wurde es, als der praktische Teil der Fortbildung begann. Der erste praktische Tag umfasste zahlreiche Augmentationen, Sinuslifte und Implantationen an Kunststoffkiefern. Auch Hühnereier blieben nicht verschont und wurden geliftet. Der moderne Phantomsaal der Zahnklinik Göttingen beeindruckte so manchen, der Gleiches aus seiner Uni so nicht gewöhnt war. Am Freitag durften wir das am Vortag Erlernte im Anatomiesaal vertiefen. Prof. Dr. Dr. M. Michael Schultz gab uns eine kurze Wiederholungsvorlesung dessen, was wir seit dem Studium wieder vergessen hatten. Dann hatten wir die Möglichkeit, an echtem Knochen in Form von Humanpräparaten zu üben. Was sich im Kunststoffkiefer noch so leicht angefühlt hatte, stellte sich jetzt ganz anders dar.
Der Samstag begann mit einer Live-OP in der Praxis von Dr. Stefan Möller. Es handelte sich um einen lateralen Sinuslift mit teilweise einseitiger Implantation. Dieser Fall erwies sich als besonders spannend, da der Patient aufgrund eines Kieferhöhlenseptums quasi zweimal geliftet wurde. All das, was wir die Tage zuvor geübt hatten, konnte wir uns nach dieser OP wesentlich besser vorstellen.

Übungen am Humanpräparat werden besonders geschätzt. *Foto: DZOI*

Vorteil: Immer in der Thematik geblieben
Die beiden letzten Vorträge waren besonders lehrreich. Dr. Joachim Hoffmann stellte uns interessante Fälle zum Weichgewebsmanagement vor und gab uns viele Tipps mit auf den Weg. PD Dr. Sabine Sennhenn-Kirchner brachte uns im Anschluss das immer aktueller werdende Thema Periimplantitis näher – inklusive möglicher Therapiemaßnahmen. Alles in allem ist zu sagen, dass sich diese sehr intensive Woche gelohnt hat, weil alle Teilnehmer an der Thematik dranbleiben konnten und sich nicht immer wieder von Neuem einarbeiten mussten. Auch die Betreuung der Gruppe war extrem gut.

Ausblick
Das nächste Curriculum Implantologie des Deutschen Zentrums für orale Implantologie e. V. (DZOI) findet statt von Montag, den 5. bis Samstag, den 10. Oktober 2020. Die Fortbildungsveranstaltung eignet sich sowohl für Einsteiger als auch Fortgeschrittene. Aufgrund der exklusiven kleinen Gruppe und der großzügigen Räumlichkeiten an der Universität Göttingen können alle Hygieneregeln eingehalten werden, so dass die Präsenzveranstaltung auch angesichts der aktuellen Herausforderungen möglich ist. ■

www.dzoi.de

„Der BDIZ EDI informiert!“

Aus der Kampagne „Der BDIZ EDI hilft“ wird die Seminarreihe „Der BDIZ EDI informiert“. Die Corona bedingte Informationsoffensive ist auf große Resonanz gestoßen, so dass der BDIZ EDI auch in Zukunft schnell und gezielt Informationen an die Zahnarztpraxen liefern will. Sämtliche Vorträge werden online und live ausgestrahlt. Die Teilnehmer/innen können mit den Referenten diskutieren.

Die Seminarreihe „Der BDIZ EDI informiert!“ bildet das breite Spektrum der BDIZ EDI-Arbeit ab – von A wie Abrechnung bis Z wie zahnärztliche Dokumentation. Brandaktuell ist die Nachricht der Bundeszahnärztekammer zur **Hygienepauschale** nach GOZ 3010a: Sie wird bis zum 30. September 2020 verlängert. Der erste Online-Vortrag ging deshalb am 27. Juli mit Kerstin Salhoff aus Nürnberg entsprechend auf die Hygienepauschale ein.

Die Seminare sind online auf der Webseite des Verbandes zu finden – das jeweilige Vortragsdatum sowie der Anmeldelink werden rechtzeitig geliefert. Die Seminare sind kostenlos für Mitglieder des BDIZ EDI. Für Nichtmitglieder wird eine Gebühr von 50 Euro erhoben. Wer Mitglied wird, erhält die Gebühr zurückerstattet. ■

Angebot über die Krise hinaus – die neue Online-Seminarreihe mit aktuellen Themen für die Zahnarztpraxis.

Die Seminare im Einzelnen:

29.09.2020: Update Periimplantitis – der Praxisleitfaden des BDIZ EDI – Referent: PD Dr. Jörg Neugebauer

08.10.2020: Update digitale Implantologie
Referent: Dr. Dr. Markus Tröltzsch, Vorsitzender des APW in der DGZMK

15.10.2020: Patientenaufklärung und -behandlung (nicht nur in der Krise)
Referent: Prof. Dr. Thomas Ratajczak

27.10.2020: Vor- und Nachteile von Leitlinien in der Medizin/Zahnmedizin
Referent: PD Dr. Jörg Neugebauer

05.11.2020: Update Augmentationschirurgie
Referent: Dr. Dr. Markus Tröltzsch, Vorsitzender des APW in der DGZMK

12.11.2020: Gewusst wie – Ihre Praxis als „Vermögen“ gestalten! – Referent: Dr. Freimut Vizethum

26.11.2020: Die strafrechtliche Seite der zahnärztlichen Behandlung
Referent: Prof. Dr. Thomas Ratajczak

PRO UND KONTRA: Zwei Disputanten diskutieren zu einem aktuellen implantologischen Thema.

www.bdizedi.org

Online- und Präsenzkurse im aktualisierten Fortbildungsprogramm 2020

Unter dem Motto „Zurück in die Praxis – zurück in die Fortbildung" drückt die DGI den Reset-Knopf für ihre Fortbildungen. Angepasst an die neuen Rahmenbedingungen erfolgt dieser Neustart zweigleisig mit Online- und Präsenzkursen. Dass dies der richtige Weg ist, bestätigen die Ergebnisse einer Umfrage bei den Mitgliedern der Gesellschaft.

„Seit Beginn der Covid-19-Pandemie liegen lange anstrengende Wochen hinter uns, die viel Flexibilität, Geduld und das Beschreiten neuer Wege in Praxen, Kliniken und Laboren erforderlich gemacht haben", erklärt DGI-Präsident **Prof. Dr. Dr. Knut A. Grötz** (Wiesbaden). Dies gilt auch für das Team der DGI-Fortbildung. DGI-Fortbildungsreferent **Dr. Christian Hammächer** (Aachen) und seine Mitstreiter **Dr. Norbert Grosse** und **Sabine Ahlers** haben den Lockdown genutzt, um das Fortbildungsangebot der Gesellschaft an die neuen Rahmenbedingungen anzupassen und vor allem auch digitale Fortbildungen anzubieten.

Start in die Online-Fortbildung

Bereits im März war das „Pandemie-Programm" angelaufen. Den Auftakt machte ein Web-Seminar, bei dem der Dekan der School of Stomatology der Universität von Wuhan mit deutschen Experten diskutierte und Fragen der mehr als 9.000 Teilnehmer beantwortete, die sich aus dem In- und Ausland eingewählt hatten. Anfang Juni folgten eine fünfteilige Web-Seminar-Serie sowie zwei Module des DGI-APW-Curriculums Implantologie, die ebenfalls als Online-Veranstaltung angeboten wurden.

Mitgliederbefragung bestätigt das Konzept

Weitere Online-Seminare werden mittelfristig folgen. Denn eine Mitgliederbefragung belegt, dass sich die DGI auf dem richtigen Weg befindet. Die Befragung zeigt, dass mehr als die Hälfte der Teilnehmer Erfahrung mit Online-Fortbildungen hat und deren Vorteile sieht, etwa den Wegfall des Reiseaufwandes oder die Möglichkeit der orts- und zeitunabhängigen Fortbildung. Darum können sich die meisten auch vorstellen, zukünftig mehr Online-Angebote zu nutzen.

Präsenzkurs bei Prof. Michael Stimmelmayr in Cham – eine Fortbildung mit Abstand.

Gute Noten für den Auftakt

Entsprechend positiv fallen die Bewertungen der bisherigen Online-Angebote der Gesellschaft aus. Durchweg konnten beispielsweise die Referenten der beiden Online-Curriculums-Module Prof. Stefan Wolfart (Aachen) und Dr. Hammächer Bestnoten einheimsen.

Online gerne, aber auch Präsenz

Gleichwohl möchte die Mehrheit der Umfrage-Teilnehmer keineswegs auf Präsenzkurse verzichten. Für drei Viertel ist der Austausch mit Kolleginnen und Kollegen ein wichtiger Pluspunkt dieser Kurse. Mehr als 60 % würden auch Hands-on-Übungen vermissen. Hier gibt es Überlegungen, die zumindest auf Interesse stoßen: Immerhin wären 44 % der Umfrage-Teilnehmer bereit, ein Konzept auszuprobieren, bei dem die Hands-on-Übungen im Web-Seminar demonstriert und zu Hause nachgearbeitet werden.

„Natürlich sind solche Optionen bei bestimmten Themen kein vollwertiger Ersatz für einen Präsenzkurs, der den Teilnehmern die »vier A-Möglichkeiten« der Fortbildung bietet: austauschen, anschauen, ausprobieren und auftanken von Know-how und Wissen«, sagt Dr. Hammächer.

Darum fand noch vor Beginn der Feriensaison der erste Präsenzkurs unter angepassten Rahmenbedingungen statt. Am 13. Juni 2020 konnte Prof. Dr. Michael Stimmelmayr 17 Teilnehmerinnen und Teilnehmer in Cham begrüßen, die unter Beachtung von Hygiene- und Abstandsregelungen nicht nur den aktuellen Stand der »Implantatchirurgie und Hartgewebeaugmentation in der Ästhetischen Zone« diskutierten, sondern im Hands-on-Teil die modernen Konzepte auch erproben konnten. »Trotz Corona-Umstände ein super Kurs«, schrieb ein Teilnehmer im Bewertungsbogen und ein anderer meinte: »Bester Kurs seit langem, sehr praxisnahes Konzept.« Dass dies keine Einzelmeinungen sind, zeigt die Gesamtnote von 1,3.

Zehn Kurse ab September

Ab September stehen dann bis Anfang Dezember insgesamt zehn Tageskurse auf dem Programm. Hinzu kommen drei Termine für das Doppelmodul „Sedierung und Notfallmanagement in der Implantologie" – wobei der erste Termin Anfang Oktober bereits ausgebucht ist.

Fortbildung für die Assistenz

Bereits gestartet ist im Juni das Curriculum ZMFI für die Zahnmedizinische Fachassistenz für Implantologie im Norden der Republik. In Bayern fällt der Startschuss für diese Kurs-Serie im November.

Die Herausforderungen bleiben
Für das gesamte Team war es eine große Herausforderung, die verschobenen Präsenzkurse nicht nur neu zu terminieren, sondern auch die sich immer wieder verändernden Rahmenbedingungen und behördlichen Vorgaben in den einzelnen Bundesländern im Auge zu behalten. Das dürfte sich auch nicht ändern. „Eine hohe Anpassungsfähigkeit wird auch weiterhin nötig sein, wenn die Kurse nun wieder anlaufen", sagt Dr. Hammächer. „Zwar können wir schon wieder durchaus erfreuliche Buchungszahlen verzeichnen und freuen uns auch auf den großen DGI-Event am 1. Adventswochenende, doch niemand hat eine Glaskugel, mit deren Hilfe wir erkennen können, wie sich Anforderungen und Rahmenbedingungen in den nächsten Wochen und Monaten entwickeln werden. Wir fahren also nach wie vor auf Sicht." ■

www.dgi-fortbildung.de

Nachgefragt bei DGI-Fortbildungsreferent Dr. Christian Hammächer

Nach vielen Jahren mit Präsenzkursen kommen nun verstärkt Online-Angebote dazu. Wo sind die Hauptunterschiede aus Referentensicht?
Dr. Hammächer: Der wesentliche Unterschied ist natürlich die andere Form der Begegnung und die Interaktion mit den Teilnehmern ist eine andere. Beim Präsenzkurs schaut man in die Gesichter der Teilnehmer und bekommt so non-verbales Feedback. Bei einem Online-Kurs sieht man die Gesichter allenfalls stark verkleinert, man kann sie nicht lesen. Groß sieht man nur das Gesicht jenes Teilnehmers, der gerade spricht, eine Frage stellt oder kommentiert. Kurz: aus der Referentenperspektive ist die Rückkopplung mit den Teilnehmern bei einer Online-Veranstaltung anders. Das geht aber nicht nur dem Referenten so, sondern allen Teilnehmern. Das beeinflusst natürlich die Dynamik einer Gruppe.

Ist somit ein Online-Seminar anstrengender für den Referenten?
Dr. Hammächer: Die Beteiligung der Teilnehmer ist im Vergleich zu einem Präsenzkurs nach meinen Erfahrungen etwas geringer. Natürlich kommen auch im Online-Seminar Fragen und Diskussionsbeiträge, aber man hat den Eindruck, dass die Rahmenbedingungen eines Web-Seminars die Spontaneität mindern. Eine Gruppe, der man unmittelbar gegenübersitzt, kann einen Referenten durch ihre Resonanz tragen, was den Vortrag leichter macht. Reaktionen der Gruppe – etwa auf einen Witz oder eine nicht ganz ernst gemeinte Bemerkung – kommen unmittelbar. Im Online-Kurs ist das nicht so, da die Mikrophone während des Vortrags ausgeschaltet sein sollten, um Störgeräusche zu eliminieren. Darum monologisiert man als Referent eher und das macht es anstrengender. Diese Erfahrung haben auch andere Referenten gemacht. Aber ich denke, dass sowohl Referenten als auch Teilnehmer mit zunehmender Erfahrung lernen werden, mit dieser Kursform besser umzugehen.

Haben Sie auch schon positive Überraschungen erlebt?
Dr. Hammächer: Ich gebe zu, dass ich ziemlich skeptisch war. Schließlich ist ein Curriculum-Modul sehr umfangreich, es läuft über zwei Tage und ist nicht nach einer Stunde vorbei. Ich habe mir etwa vorgestellt, dass die Beteiligung geringer sein könnte als sie dann tatsächlich war. Ich habe mir auch vorgestellt, dass die Kolleginnen und Kollegen bei diesem Kurs vermutlich Probleme haben, über diese lange Zeit aufmerksam zu bleiben, was sicherlich nicht einfach ist. Umso größer war meine Freude, wenn man sieht und hört, dass die Gruppe wirklich begeistert und über diesen langen Zeitraum voll bei der Sache war. Es gab sogar den Wunsch, die Pausen zu verkürzen, was ich nicht erwartet hätte.

Haben Sie Ihre Präsentation an die veränderten Bedingungen angepasst?
Dr. Hammächer: Ich habe die Präsentation etwas verändert, indem ich mehr OP-Sequenzen gezeigt habe, um die fehlende Live-OP zu kompensieren. Die fehlenden praktischen Übungen habe ich durch zusätzliche Fotodokumentationen der einzelnen Schritte und intensive Erklärungen soweit möglich ausgeglichen.

Wie gehen Sie an Ihr nächstes Web-Seminar heran?
Dr. Hammächer: Ganz sicherlich etwas lockerer und mit dem Wissen, dass wir hier alle noch dazulernen werden, wie wir mit solchen Webkonferenz-Tools in Kombination mit digitalen Lerninhalten besser umgehen und diese effektiv einsetzen können. Schließlich hat es durchaus Vorteile, wenn man als Teilnehmer Reiseaufwand und Kosten sparen und ein Seminar oder bestimmte Passagen nochmals in Ruhe ansehen kann.

Fortbildungsreferent Dr. Christian Hammächer: „Wir werden in Sachen Online-Fortbildung alle noch dazulernen." *Foto: Sascha Gast, Bilderrausch*

Trauer um Dr. Karl-Ludwig Ackermann

Pionier, Mentor, Freund und Brückenbauer

Tief betroffen und fassungslos nimmt die „Dental-Familie" Abschied von Dr. med. dent. Karl-Ludwig Ackermann (Filderstadt), der am 31. Juli 2020 plötzlich und unerwartet verstorben ist. Dr. Ackermann war einer der Pioniere der Implantologie. Seit dem Jahr 2000 war er Schatzmeister im Vorstand der Deutschen Gesellschaft für Implantologie (DGI) und ein engagierter Lehrer in vielen Fortbildungsprogrammen. Sein Tod reißt eine unglaubliche menschliche und fachliche Lücke in die gesamte Zahnmedizin in Deutschland.

Mit dem Thema Implantologie war Dr. Ackermann seit seiner Zeit als Assistenzzahnarzt an der Johannes Gutenberg-Universität in Mainz verbunden. Nach dem Studium der Zahnmedizin an dieser Universität, der Approbation sowie der Promotion zum Dr. med. dent. im Jahr 1978 folgte die Ausbildung in zahnärztlicher Chirurgie an der Poliklinik für zahnärztliche Chirurgie der Klinik für Zahn-, Mund- und Kieferheilkunde (Leitung: Prof. Dr. Dr. Peter Tetsch). 1983 erwarb Dr. Ackermann die Gebietsbezeichnung „Fachzahnarzt für Oralchirurgie". Seit 1980 war er in einer Gemeinschaftspraxis mit Dr. Axel Kirsch in Filderstadt, südlich von Stuttgart, niedergelassen.

Mit Karl-Ludwig Ackermann verliert die deutsche Implantologie einen ihrer Pioniere, der die Entwicklung des Faches entscheidend mitgeprägt hat. Sein Wissen, sein Können und seine Erfahrung, die er auf den Kongressbühnen dieser Welt an Kolleginnen und Kollegen gerne weitergab, schöpfte er aus seiner Begeisterung für eine integrative Zahnmedizin: Karl-Ludwig Ackermann war ein Vollblut-Zahnarzt, der die ganze Zahnmedizin zum Wohle seiner Patienten täglich praktizierte.

Er war ein beliebter Mentor für mehrere Generationen von Zahnärztinnen und Zahnärzten, die von seiner Freude profitierten, Wissen an andere weiterzugeben. Als Lehrer verknüpfte er seine praktische Erfahrung stets mit der aktuellen Wissenschaft und passte in seiner Praxis, wie er es selbst formuliert hat, „die Therapiekonzepte kontinuierlich an neue Erkenntnisse an".

In der DGI hatte sich Dr. Ackermann von Beginn an auf allen Ebenen engagiert. Er war aktiv und engagiert in der Fortbildung und seit dem Jahr 2000 Schatzmeister im Vorstand. Seine Fähigkeiten brachte er auch in andere Gesellschaften und Gremien ein, beispielsweise von 2009 bis 2016 als Beisitzer im Vorstand der Deutschen Gesellschaft für Zahn-, Mund- und Kieferheilkunde (DGZMK). Er war Dozent und Lehrbeauftragter für Implantatprothetik und Ästhetische Zahnheilkunde an der Steinbeis-Hochschule Berlin, mit der die DGI den Studiengang „Orale Implantologie und Parodontologie" mit dem Abschluss Master of Science (MSc) anbietet.

Aufgrund seiner vielfältigen und gewachsenen Beziehungen war Dr. Ackermann vor allem auch ein geschätzter Brückenbauer zu anderen Fachgesellschaften im In- und Ausland. Ihm, dem Gastprofessor an der Nippon Dental University in Niigata, verdankt die DGI eine fruchtbare Partnerschaft mit der Japanischen Gesellschaft für Orale Implantologie (JSOI).

„Sein Tod reißt eine unglaubliche menschliche und fachliche Lücke in die ‚DGI-Familie' und in die Zahnmedizin in Deutschland", erklärt der DGI-Vorstand. „Dr. Ackermann war für viele nicht nur ein Kollege, sondern ein aufrichtiger Freund mit offenem Haus für Kolleginnen und Kollegen aus der ganzen Welt."

Wie viele andere Weggefährten werden auch wir von der DI die Treffen mit Dr. Ackermann auf verschiedenen Veranstaltungen sehr vermissen – in menschlicher und fachlicher Hinsicht. Seine Ausstrahlung, sein Engagement und die bereichernden Gespräche werden uns fehlen! Wir werden „Acki" stets ein ehrendes Andenken bewahren. Das tiefe Mitgefühl gilt seiner Familie, Freunden und Kollegen. ■

So haben ihn viele kennen und schätzen gelernt – ein Pionier der Implantologie musste viel zu früh die Bühne verlassen! *© Knipping*

Die deutsche ITI Sektion trauert um einen hervorragenden Kieferchirurgen

Zum Tode von Professor Dr. Dr. Dieter Weingart

Viel zu früh verstarb Professor Dr. Dr. Dieter Weingart Mitte August. Er erlag einem heimtückischen Leiden. Die Deutsche ITI Sektion trauert um einen hervorragenden Kieferchirurgen, herausragenden Wissenschaftler und begnadeten Lehrer.

Als Kind des badischen Pforzheim wuchs Dieter Weingart nicht nur im Südweststaat auf, nein er blieb diesem – mit kurzen Unterbrechungen – auch ein Leben lang treu. Wer indes aus dieser lokalen Beständigkeit darauf schließen möge, dass Dieter Weingart ein „fixiertes, in engen Grenzen verlaufendes" Leben geführt hätte, der sieht sich indes komplett getäuscht: Das exakte Gegenteil traf zu – Offenheit, enorme Schaffenskraft und Lust, Neues zu entdecken, das vielmehr zeichnete Dieter Weingart aus.

Vor seiner akademischen Laufbahn absolvierte der junge Weingart, nur Wenigen ist dies bekannt, eine Zahntechnikerlehre, dem sich rasch die Studien der Human- und Zahnmedizin und dann die Ausbildung zum Mund-, Kiefer- und Gesichtschirurgen anschlossen.
Diese kieferchirurgische Ausbildung konnte Dieter Weingart in Freiburg im Breisgau absolvieren und stieß zur legendären „Freiburger Truppe" um Professor Dr. Wilfried Schilli, der zu seinem sicherlich wichtigsten Förderer und akademischen Lehrmeister wurde.
Aber im 6. Stock der Freiburger Zahnklinik bekam Weingart nicht nur das breite Spektrum der Mund-, Kiefer- und Gesichtschirurgie vermittelt, nein zu dieser Zeit war Freiburg auch eines der entscheidenden Zentren für orale Implantationen und für das junge, gerade gegründete Internationale Team für Implantologie.

Professor Dr. Dr. Weingart, das Bild wurde im Februar 2020 im Rahmen des Fellow-Meeting der Deutschen ITI-Sektion in Johannisberg aufgenommen. Wenige Wochen später erhielt Professor Weingart die dramatische Diagnose.

Dieses ITI avancierte zu einem roten Faden, der sich durch das künftige Leben von Dieter Weingart zog. Das kongeniale Freiburger Duo Schilli-Krekeler war somit für den Einstieg Weingarts in die Orale Implantologie verantwortlich, nahtlos schloss sich die westfälische Zeit hier an, als Weingart mit Professor Joos und Professor Kleinheinz von Freiburg nach Münster wechselte.

Der nächste Höhepunkt seiner akademischen Karriere folgte rasch – Weingart wurde zum Leiter der Abteilung für Mund-, Kiefer- und Gesichtschirurgie des Katharinen-Hospitals in der baden-württembergischen Landeshauptstadt Stuttgart und behielt diese Position bis zu seinem viel zu frühen Tod inne.

Die steile Karriere Weingarts, die immer nur eine Richtung kannte, nämlich die nach oben, kann mit Fug und Recht als beredter Beweis für die außerordentlichen Fähigkeiten Weingarts gewertet werden! In seiner neuen Position in Stuttgart zeigten sich neben den anerkannten wissenschaftlichen und fachlichen Fähigkeiten, weitere Eigenschaft, die sich für seine Abteilung als segensvoll erweisen sollte, die der ausgesprochenen Befähigung zur Lehre und zur Netzwerkbildung!

Und so bildete Weingart nicht nur eine ganze Generation bemerkenswerter Wissenschaftler und Oral- und Kieferchirurgen aus, nein diese konnten wiederum das erworbene Wissen an ihren neuen Wirkungsstätten an Universitäten und in freien Praxen weitergeben.
Alle die Dinge dazustellen, die Professor Dr. Dr. Dieter Weingart in seiner Schaffensphase und darüber hinaus angestoßen hat, würde den auferlegten Rahmen dieses Nachrufes weitaus sprengen, unbedingt erwähnt werden sollten aber seine Entwicklungen und Forschungen zur osteosynthetischen Versorgung von Kieferfrakturen, zur Behandlung von Malignomen und dann natürlich zur Implantologie!

Visionär wie Weingart lebenslang war, erkannte er das unglaubliche Potential des zahnärztlichen Fachbereichs der Implantologie und führte diesen vehement in die wissenschaftliche Forschung ein.
Als früher Fellow des ITI und später als dessen (zweiter deutscher) Präsident (nach Schilli) vermochte er der Oralen Implantologie einen weiteren, erheblichen Schub zu geben und das Ringen um dieses zahnärztliche Fachgebiet war auch das, was Weingart ständig bewegte.

Wir trauern um einen großen Visionär, hervorragenden Wissenschaftler und Chirurgen und um einen ganz besonderen Menschen, der uns viel zu früh verlassen musste und der eine ungemein große Lücke hinterlässt. ■

Dr. Georg Bach, Freiburg im Breisgau
Communications Officer der Deutschen ITI-Sektion

Die nächste Ausgabe der **DI** erscheint am **19. Oktober 2020**

IMPLANTOLOGIE

Dr. Jan Spieckermann aus Chemnitz zeigt ein präzises und effizientes chirurgisches und prothetisches Konzept unter Verwendung der CBCT-Technologie, digitaler Abdrücke, schablonengeführter Chirurgie und sofortiger Restauration.

PRAXISFÜHRUNG

In den letzten Jahren steigt die Mitarbeiterknappheit in Zahnarztpraxen kontinuierlich. Somit wird das Thema „Mitarbeiterführung" immer wichtiger. Coach Axel Thüne hat wichtige Tipps zusammengestellt.

LEISTUNGSVERGLEICH

Die Oktober-Ausgabe befasst sich u.a. mit dem Schwerpunkt 3D-Planung und Guided Surgery. Da darf neben entsprechenden Fachartikeln eine aktuelle Marktübersicht zu Intraoralscannern natürlich nicht fehlen.

Impressum

DENTALE IMPLANTOLOGIE & PARODONTOLOGIE
DI online: www.dimagazin-aktuell.de

Spitta GmbH
Ammonitenstraße 1, 72336 Balingen,
Postfach 10 09 63, 72309 Balingen,
Telefon 07433 952-0, Telefax 07433 952-111

Chefredaktion
PD Dr. Dr. Dr. Oliver Seitz M.Sc. (Implantologie)
oliver.seitz@spitta.de
Prof. Dr. Georg Gaßmann (Parodontologie)
georg.gassmann@spitta.de

Redaktion
Carmen Bornfleth, Tel. 07420 405216, Fax: 07420 4050578
E-Mail: carmen.bornfleth@spitta.de

Ständige Mitarbeiter:
Dr. Jan-Friedrich Dehner
jan-friedrich.dehner@spitta.de

Redaktionsbeirat
Dr. Eduardo Anitua, Prof. Dr. Nicole Arweiler Dr. Georg Bayer, Dr. Fred Bergmann, Dr. Robert Böttcher, Dr. Jörg Brachwitz, PD Dr. Dan Brüllmann, Dr. Hermann Derks, Dr. Marcus Engelschalk, Dr. Daniel Engler-Hamm, Prof. Dr. Dr. E. Fischer-Brandies, Dr. Michael Gahlert, Dr. German Gómez-Román, Dr. H.-J. Hartmann, Dr. Michael Hopp, Dr. Werner Hotz, Dr. Hans-Dieter John, Dr. Frank Kistler, Dr. Steffen Kistler, Dr. Heinz Kniha, Prof. Dr. Ralf Kohal, ZTM Heiner Kruse, Prof. Dr. K.-P. Lange, Dr. Philippe D. Ledermann, ZTM Reinhard Lucas, Dr. Ralf Masur, Dr. Robert Nölken, Prof. Dr. Dr. Winand Olivier, RA Björn Papendorf, Dr. Mathias Plöger, Dr. Florian Rathe, Prof. Dr. Dr. Dr. Robert Sader, Kerstin Salhoff, Dr. Dr. Markus Schlee, Dr. Karl-Heinz Schnieder, Dr. Achim Sieper, Dr. Christoph Sliwowski, Prof. Serge Szmukler-Moncler, Dr. Alexander Volkmann, Dr. Clemens Walter, Prof. Dr. Thomas Weischer, Dr. Jörg-Ulf Wiegner, Dr. Walter Wille-Kollmar, Prof. Dr. Murat Yildirim

Anzeigenleitung
Josefa Seydler, Tel. 07433 952-171
E-Mail: josefa.seydler@spitta.de

Anzeigenverkauf
Heike Möller, Tel. 07433 952-356
E-Mail: heike.moeller@spitta.de

Anzeigenservice/Aboverwaltung
Gundula Schwaner, Tel.: 07433 952-325
E-Mail: gundula.schwaner@spitta.de

Jahresabonnement 50 Euro zzgl. MwSt.

Bezugsmöglichkeiten:
Bestellungen nehmen der Verlag und alle Buchhandlungen im In- und Ausland entgegen. Sollte die Fachzeitschrift aus Gründen, die nicht vom Verlag zu vertreten sind, nicht geliefert werden können, besteht kein Anspruch auf Nachlieferung oder Erstattung vorausbezahlter Bezugsgelder.

Leserhinweis/Datenschutz:
Ihre dem Verlag vorliegenden Adressdaten werden unter strikter Einhaltung der Datenschutzvorschriften gespeichert, zur internen Weiterverarbeitung und für verlagseigene Werbezwecke genutzt. Fremdunternehmen werden Ihre Adressdaten zur Aussendung interessanter Informationen zur Verfügung gestellt. Sofern Sie die Speicherung und/oder Weitergabe Ihrer Adressdaten nicht wünschen, so teilen Sie uns dies bitte schriftlich an die Verlagsadresse oder per E-Mail an datenschutz@spitta.de mit.

Urheber und Verlagsrecht:
Für unverlangt eingesendete Manuskripte, Abbildungen und Bücher übernimmt die Redaktion keine Haftung. Mit Annahme eines eingereichten Manuskriptes gehen das Recht der Veröffentlichung sowie die Rechte zur Übersetzung, zur Vergabe von Nachdruckrechten, zur elektronischen Speicherung in Datenbanken oder Internet, zur Herstellung von Sonderdrucken, Fotokopien und Mikrokopien an den Verlag über. Jede Verwertung außerhalb der durch das Urheberrechtsgesetz festgelegten Grenzen ist ohne Zustimmung des Verlages unzulässig. Alle in dieser Veröffentlichung enthaltenen Angaben, Ergebnissen usw. wurden von den Autoren nach bestem Wissen erstellt und von ihnen und dem Verlag mit größtmöglicher Sorgfalt überprüft. Gleichwohl sind inhaltliche Fehler nicht vollständig auszuschließen. Daher erfolgen alle Angaben ohne jegliche Verpflichtung oder Garantie des Verlages oder der Autoren. Sie garantieren oder haften nicht für etwaige inhaltliche Unrichtigkeiten (Produkthaftungsausschluss).
Mit anderen als redaktionseigenen Signa oder mit Verfassernamen gezeichnete Beiträge geben die Auffassung der Verfasser wieder, die der Meinung der Redaktion nicht zu entsprechen braucht. Gekennzeichnete Sonderteile liegen außerhalb der Verantwortung der Redaktion.

Redaktioneller Hinweis:
Unter der Rubrik „Produkt-Highlight" veröffentlichte Artikel wurden mit freundlicher Unterstützung der Dentalindustrie erstellt; die Firmenbezeichnung ist im Beitrag ersichtlich. Die im Text genannten Präparate und Bezeichnungen sind zum Teil patent- und urheberrechtlich geschützt. Aus dem Fehlen eines besonderen Hinweises bzw. des Zeichens ® oder ™ darf nicht geschlossen werden, dass kein Schutz besteht.
Aus Gründen der besseren Lesbarkeit wird auf eine geschlechtsneutrale Differenzierung (z.B. Mitarbeiterinnen/Mitarbeiter) verzichtet. Entsprechende Begriffe gelten im Sinne der Gleichbehandlung grundsätzlich für beide Geschlechter.

Copyright Spitta GmbH,
Gerichtsstand Stuttgart

Druckauflage:
9.500 Exemplare, 7 Ausgaben jährlich, 24. Jahrgang,
zurzeit gilt die Anzeigenpreisliste Nr. 24/2019

Satz
B2H_Werbeagentur, Erlangen
www.b2h-werbeagentur.de

Druck, Verarbeitung, Versand:
F&W MEDIENCENTER, Kienberg

BONE AUGMENTATION WORKSHOP

1. November 2020
Kreuzlingen / CH

SWISS BIOHEALTH® EDUCATION

In diesem kollegialen WORKSHOP präsentieren wir Ihnen einige der besten Referenten und Techniken zu dieser Thematik. Ein besonderes Highlight ist die Präsentation des von Professor Dr. mult. Shahram Ghanaati und Dr. Ulrich Volz gemeinsam entwickelten „GAP - GUIDED AUGMENTATION PROTOCOL“. Hierbei kommen die BISS (BONE IMPLANT STABILISATION SYSTEM) Cages in Kombination mit Umbrella-Schrauben, Y-Bohrhilfen und Zirkonoxid-Disks im Rahmen des OPEN HEALING CONCEPTS zum Einsatz.

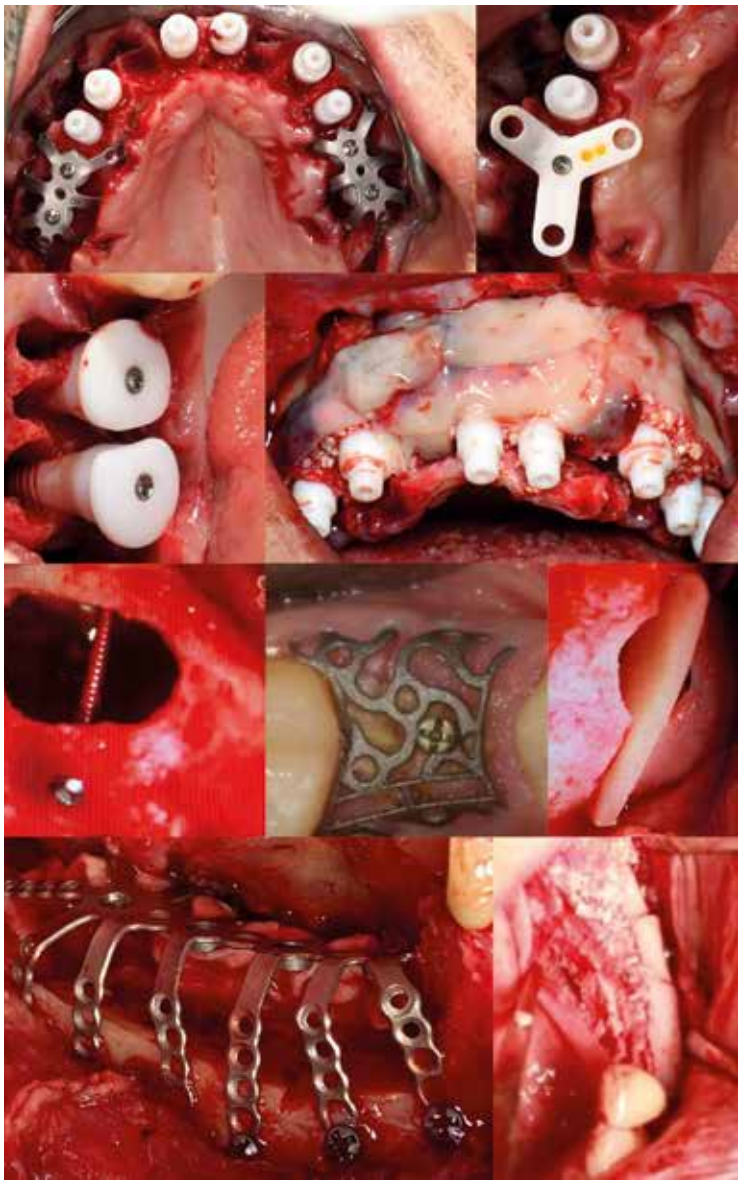

Prof. Dr. Dr. Dr. Shahram Ghanaati

Universitäts- Chirurg für große Tumorrekonstruktionen, führend in der Entwicklung von Blutkonzentrat - Protokollen und Erfinder des Open-Healing-Conceptes.

Dr. Ulrich Volz

Keramik-Implantatpionier und derzeit einflussreichster biologischer Zahnarzt. Inhaber der SWISS BIOHEALTH GROUP.

Prof. Dr. Alain Simonpieri

Doktor der Zahnchirurgie und Implantologe aus Monte Carlo. Erläutert sein Konzept der perfekten Platzierung der Implantate im Prothetischen Korridor.

Dr. Tobias Wilck

Mund-, Kiefer- und Gesichtschirurg aus Hamburg.
Präsentation der selbstentwickelten Sinuslift-Techniken „Letterbox“ und „Markise“.

Ihre Ansprechpartnerin:
Ayla Tavit
Leiterin SWISS BIOHEALTH EDUCATION

Tel.: +49 171 863 48 15
E-Mail: education@swiss-biohealth.com

Anmeldung und Informationen unter
www.swiss-biohealth-education.com

SDS SWISS DENTAL SOLUTIONS

SDS Swiss Dental Solutions AG
Konstanzerstrasse 11 | CH-8280 Kreuzlingen
Hotline +41 71 556 36 70
info@swissdentalsolutions.com
www.swissdentalsolutions.com

3D-Weltmarktführer Röntgen 2019 Vatech

Höchste Qualität – längste Garantie – bester Service – unschlagbare Preise

PaX-i3D 8/12/16 Green nxt

10 Jahre = 2 J. Standard
+ 8 J. auf Sensor + Röhre
>> 6.400 €

Investitionsnachlass bis zu 32.500 €*

PaX-i HD+ 2D

5 Jahre = 2 J. Standard
+ 3 J. auf Sensor + Röhre
>> 3.200 €

Investitionsnachlass 8.500 €*

Bitte fragen Sie Ihren autorisierten Fachhändler oder uns.

* Preise exkl. MwSt.
Aktion gilt nicht für One-Shot CEPH und läuft bis 31.12.2020.

orangedental
premium innovations
DDI inside