www.dimagazin-aktuell.de

DENTALE IMPLANTOLOGIE & PARODONTOLOGIE

05
September 2022
26. Jahrgang
ISSN 1610-9988

IMPLANTOLOGIE

Führen werkseitige Verunreinigungen zu Periimplantitis?

PARODONTOLOGIE

Kombinierte Therapie zur Behandlung periimplantärer Knochendefekte

DGOI AKTUELL

Der 18. Jahreskongress gab ein Update zu Hart- und Weichgewebe

spitta

DGOI

CLEANEST IMPLANT COMPANY IN THE WORLD

Als Weltmarktführer für KERAMIK-IMPLANTATE stehen für SDS die biologischen und immunologischen Aspekte an höchster Stelle. Als einziges Unternehmen ist SDS für beide Implantat-Systeme gleich doppelt zertifiziert: auf Produktions- und auch auf Hersteller-Ebene! Darüber hinaus ist SDS als weltweit erstes und einziges Implantat-Unternehmen für sein Vollnavigations-System SDSBOX und sein Ad-hoc Navigations-system SDSAIM von CleanImplant ausgezeichnet. Bis Ende 2022 werden über 500 SDS-Anwender Praxen mit dem CleanImplant-Siegel als „Certified Dentist“ ausgezeichnet werden.
Wir gehen den Weg, Sie auch?

WORLD MARKET LEADER IN DENTAL CERAMIC IMPLANTS

SDS SWISS DENTAL SOLUTIONS

SDS Deutschland GmbH Bücklestrasse 5a 78467 Konstanz
Hotline +49 7531 89 16 86 0 info@swissdentalsolutions.com www.swissdentalsolutions.com

* Das SDSAIM befindet sich derzeit mitten im Überprüfungsprozess. Die Akkreditierung wird voraussichtlich im Juli 2022 erfolgen.

Das Gewicht der Worte

Verehrte Leserschaft,

dieser zum Nachdenken anregende, wunderbar tiefe Titel hat sich schon länger auf meinem Nachttisch festgelegen. Lange genug, um Sie an dem vielfältigen Geschehen im neuen Buch von Pascal Mercier („Nachtzug nach Lissabon") teilhaben zu lassen: Seit seiner Kindheit ist der Brite Leyland von der Idee fasziniert, alle Sprachen, die rund um das Mittelmeer gesprochen werden, zu lernen. Von tiefstem Herzen neugierig, fast besessen, eignet er sich Sprache um Sprache an, wird Übersetzer und heiratet – welch Glück – eine italienische Verlagserbin. Nach dem zu frühen Tod seiner Frau wird er zum Verlagsleiter und ist mit seinen beiden Kindern im italienischen Triest gut eingebunden. Bis ihn ein ärztlicher Irrtum vollkommen aus der Bahn wirft. Er stellt die Weichen für seinen nahenden Tod und dieser – oh Freude – kommt nicht. Die scheinbar unaufhaltsame Katastrophe wird der Wendepunkt in seinem Leben, ab dem er sein spontan wiedergewonnenes Restleben plötzlich noch einmal völlig neu ausrichten kann.
Zweifelsohne beschreibt die Geschichte eine Situation, in die man – schon der Todesängste wegen – nicht kommen möchte. Was aber, wenn doch?
Das Gewicht der Worte, kann im zweiten, tieferen Sinn aber auch der Wert des Inhalts, die Nuance der Auslegung und der Anlass des Gesagten implizieren. Nun ist die DI DENTALE IMPLANTOLOGIE & PARODONTOLOGIE weder Reader's Digest, noch das Philosophie Magazin, dennoch ist uns die ausgewogene Darbietung des Wissens und der Aufbereitung der Erkenntnisse in jeder Ausgabe aufs Neue ein echtes Anliegen.
Dazu haben wir wieder interessante Artikel in die Waagschale gelegt: Dr. Saskia-Vanessa Schröger und ihr Kollegenteam der Universitätsklinik in Mainz haben die Vorzüge des sogenannten Maló-Konzeptes zur Sofortversorgung mit sechs Implantaten im Oberkiefer anhand eines schönen Falles dargestellt. 15 Jahre Erfahrung – eine Retrospektive über die Erfolge des Sliwowski Overdenture Systems für zahnlose Unterkiefer bekommen wir vom Erfinder selbst: Dr. Sliwowski und sein Team aus Düsseldorf. Dr. Jochen Tunkel aus Bad Oeynhausen legt uns umfangreich und nachmachbar einen Lösungs- und Regenerationsansatz für periimplantär kompromittierte Implantate dar. Wahrhaftig auf die Goldwaage legen sollte man jede Patienteninformation, wenn es um die Implantattherapie bei Bisphosphonatpatienten geht. Diese einzuordnen lernen wir von Dr. Wolff und Prof. Grötz. Und dass Worte – hier schließt sich wieder der Kreis mit dem Titel – ausschließlich schriftlich ins Gewicht fallen, wenn es um die Aktualisierung von Arbeitsverträgen geht, sehen wir bei Rechtsanwältin Nadine Ettling in ihrem Beitrag in der Rubrik Recht.

Zum Schluss noch etwas in eigener Sache: Qualität und Konstanz haben in der DI DENTALE IMPLANTOLOGIE & PARODONTOLOGIE einen eigenen Namen: Carmen Bornfleth hat das Blatt, welches Sie in Händen halten, seit September 2002 zu dem gemacht, was es ist: Eine feste Größe der zahnärztlichen implantologischen Fachinformation und Weiterbildung. Herzlichen Dank, liebe Carmen für die vielen positiven Weichenstellungen und das „Gewicht, dass Du den Worten der DI" in den letzten 20 Jahren gegeben hast.

Viel Freude nun mit dieser Ausgabe!

Ihre

PD Dr. Dr. Dr. Oliver Seitz M.Sc.

Dr. Jan-Friedrich Dehner

© Dr. Bayadse und Dr. Dr. Schiegnitz

© Zahnimplantat-Klinik Düsseldorf

© Dr. Tunkel

IMPLANTOLOGIE

270 Führen werkseitige Verunreinigungen zu Periimplantitis?
Dirk U. Duddeck, Scott D. Ganz, Gregori M. Kurtzmann

274 Sofortversorgungskonzepte zahnloser Kiefer
Saskia-Vanessa Schröger et al.

282 Sliwowski Overdenture System „SOS" für den zahnlosen Unterkiefer
Natalia Slipa, Christoph Sliwowski et al.

PARODONTOLOGIE

290 Behandlung von periimplantären Knochendefekten – kombinierter regenerativer und resektiver Therapieansatz
Jochen Tunkel

INTERDISZIPLINÄRES

296 Implantate und Knochenantiresorptiva
Tim Wolff, Knut A. Grötz, Christian Walter

HERSTELLER-INFORMATIONEN

303 Neuprodukte

PRAXISFÜHRUNG

306 Arbeitgeber in der Pflicht: Das neue Nachweisgesetz
Nadine Ettling

308 Digitalisierung in der Mitarbeitergewinnung
Sebastian Weidner

DENTAL AKTUELL

310 Das Soft-Tissue Seal des Patent™ Implantatsystems

INDUSTRIE-REPORT

312 Sofortimplantation mit bredent

314 Bei SDS steht das Wohlbefinden im Vordergrund

FORTBILDUNG

317 Immer mittwochs – immer mittags, Permadental-Webinarreihe

318 Internationales Symposium der Oral Reconstruction Foundation

319 2nd European Congress für Ceramic Implant Dentistry

320 1. Ahrweiler Symposium: Zeit für Neues!

VERBANDS-NEWS

321 DGI-Kongress 2022 in Hamburg

RUBRIKEN

267 Editorial

322 Vorschau / Impressum

DGOI WIR FÜR DICH NEXT TO YOU
DEUTSCHE GESELLSCHAFT FÜR ORALE IMPLANTOLOGIE

323 Editorial

324 18. Jahreskongress mit umfassendem Update zu „Hart- und Weichgewebe" in der täglichen Praxis

330 Neu: Curriculum Implantatprothetik

330 Regionale Fortbildungen: Lernen von Top-Referenten

LEADING REGENERATION

Geistlich

Geistlich Bio-Oss Pen®

Bekannt, geschätzt
… und jetzt noch besser!

Kolben

Geringere Fertigungstoleranzen erlauben präzisere Stempelführung.

Fingerauflage

Für noch mehr Kontrolle durch sicherere Führung des Kolbens.

Schutz- und Filterkappe

Sicheres Abschrauben durch größeren Abstand zwischen Schutz-und Filterkappe.

Geistlich Biomaterials
Vertriebsgesellschaft mbH
Schöckstraße 4 | 76534 Baden-Baden
Tel. 07223 9624-0 | Fax 07223 9624-10
info@geistlich.de | www.geistlich.de

Bitte senden Sie mir die Broschüre zu:

☐ Produktkatalog
☐ Flyer Meta Technologies wird ein Teil der Geistlich Familie

DI&P 05-2022

Praxisstempel

Führen werkseitige Verunreinigungen zu Periimplantitis?

Das unterschätzte Fertigungsproblem

Die zahnärztliche Implantologie schreibt seit vielen Jahren eine nahezu beispiellose Erfolgsgeschichte. Weltweit bieten Hunderte von Implantatherstellern ihre Komponenten an und die hohe Akzeptanz von Implantat getragenem Zahnersatz lässt die Zahl der gesetzten Implantate stetig wachsen. Es wäre alles so wunderbar – gäbe es keine Periimplantitis.

Auch wenn die histologischen und klinischen Bedingungen, die zur Umwandlung einer periimplantären Mukositis in eine Periimplantitis führen, noch nicht vollständig geklärt sind, beeindruckt die hohe Prävalenz [1]. In Metaanalysen liegt dieser Wert für Periimplantitis meist oberhalb der 20%-Marke. Wenig Zweifel gibt es daran, dass ein erhöhtes Risiko für die Entwicklung einer Periimplantitis bei Patienten mit chronischer Parodontitis vorliegt. Gleiches gilt bei schlechter Plaquekontrolle und mangelnder Dentalhygiene nach der Implantatinsertion.

Ein in der Literatur weitgehend vernachlässigter Faktor, der das kurz- und langfristige Überleben eines Zahnimplantats beeinflussen kann, ist die Qualität des verwendeten Implantats, die von Einflussfaktoren in der Prozesskette von der Oberflächenbearbeitung des Rohlings bis zur endgültigen Verpackung bestimmt wird. Wird der Herstellungsprozess nicht in allen Phasen sorgfältig durchgeführt und überwacht, werden nicht selten minderwertige, d. h. verunreinigte Produkte an den Zahnarzt ausgeliefert.
In Studien zur Qualitätsbewertung von Zahnimplantaten, die von der CleanImplant Stiftung (Berlin) in Zusammenarbeit mit der Charité Universitätsmedizin Berlin und der Sahlgrenska Academy in Göteborg (Schweden) durchgeführt wurden, konnten auf jedem dritten steril verpackten Implantatmuster im Rasterelektronenmikroskop (REM) signifikante Verunreinigungen nachgewiesen werden. Auf Titanimplantaten und Implantaten aus Zirkondioxid wurden selbst bei etablierten Implantatherstellern erhebliche Rückstände festgestellt, die eindeutig auf das Herstellungs- oder Verpackungsverfahren dieser Implantate zurückzuführen sind [2,3]. So fanden sich neben Fremdmetallpartikeln mit Anteilen von Nickel, Wolfram, Eisen, Kupfer und Chrom auch thermoplastische Materialien, synthetische Polymere und Polysiloxane. Das heißt, auch wenn das Implantat steril aus der Verpackung des Herstellers entnommen wird, können auf der Oberfläche des Implantats werksseitige Verschmutzungen vorhanden sein, die für eine unkontrollierte Fremdkörperreaktion verantwortlich sind **(Abb. 1)**.

Insbesondere organische Verunreinigungen werden mit Periimplantitis und periimplantärem Knochenverlust in Verbindung gebracht [4]. So werden Fremdkörper mit einer Größe von 0,2 bis 7,2 µm als besonders proinflammatorisch eingestuft [5-7]. Lösen diese sich während des Einsetzens des Implantats von der Oberfläche ab, nehmen Makrophagen die Partikel durch Phagozytose auf. Auf diese Weise aktivierte Makrophagen setzen proinflammatorische Zytokine wie TNF-α, IL-1b, IL-6 und PGE2 frei. Diese stimulieren nicht nur die Differenzierung von Osteoklastenvorläufern in reife Osteoklasten, sondern führen auch zur Expression von Matrixmetalloproteinase (MMP8) [8]. Das Ergebnis ist eine sich ausdehnende Zone

Abb. 1: Ein kombiniertes REM-Bild der Oberfläche von zwei Implantaten, die jeweils kurz zuvor aus sterilen Verpackungen entnommen wurden.

von Weichgewebeschäden und Entzündungen sowie eine periimplantäre Knochenresorption.
Eine besondere Rolle nehmen Rückstände von Reinigungschemikalien ein. So konnte gleich an mehreren Implantaten in einer erweiterten Analyse das aggressive Reinigungstensid Dodecylbenzolsulfonsäure (DBSA) nachgewiesen werden. Die hierfür eingesetzte Flugzeitsekundärionenmassenspektrometrie (engl. Time-of-Flight Secondary Ion Mass Spectrometry, ToF-SIMS) ist ein Oberflächenanalyseverfahren zur chemischen Charakterisierung von Festkörperoberflächen. Tenside wie DBSA können Proteine denaturieren und die Permeabilität von Zellmembranen schon in niedrigen Konzentrationen ändern. Höhere Konzentrationen zerstören die lamelläre Struktur der Membran.

In REM-Aufnahmen von Keramik- und Titanimplantaten zeigen sich nicht nur vereinzelte Verunreinigungen, sondern auch größere Bereiche der Implantatoberfläche, die entweder in der Prozesskette der Produktion nicht ausreichend gereinigt wurden oder erst bei Verpackung der Implantate unbemerkt verunreinigt wurden. Kohlenstoffhaltige Verunreinigungen erscheinen dabei in hoher Vergrößerung im Materialkontrastbild des REM dunkel, während sich metallische Fremdpartikel hellgrau darstellen **(Abb. 2 und 3)**. Da diese Partikel mit bloßem Auge oder mit einer Lupe kaum sichtbar sind, gehen Zahnärzte in den allermeisten Fällen einer Periimplantitis oder eines Implantatverlustes davon aus, dass das Problem beim Patienten liegt.

Die Analysen steril verpackter Implantate legen nahe, dass stets auch das verwendete Medizinprodukt als mögliche Ursache in Betracht gezogen werden sollte und eine Periimplantitis bereits bei Insertion auslösen kann. Dafür sprechen immer wieder klinische Fälle, bei denen das Implantatversagen bereits kurz nach Insertion auftritt.
Nicht unerwähnt sollte bleiben, dass alle Implantate, bei denen in Qualitätsbewertungsstudien signifikante Verunreinigungen festgestellt wurden, das CE-Zeichen trugen oder die Zulassung der US-amerikanischen Food and Drug Administration hatten.

Fazit

Bei der Analyse zeigt sich, dass eine große Anzahl von Implantatherstellern das Versprechen, saubere Medizinprodukte zu liefern, nicht einhalten kann, obwohl die Implantate steril verpackt sind. Auch Systeme etablierter Hersteller wiesen technisch vermeidbare Verunreinigungen auf, die letztlich den Patienten schaden. Diese identifizierten Kontaminationen können nicht nur zu entzündlichen Reaktionen und Periimplantitits führen, sondern auch für den Verlust eines Implantates verantwortlich sein. Dabei steht der materielle Verlust des Implantates, der meist von den Herstellern durch Ersatz eines Implantates kompensiert wird, in keinem Verhältnis zum chirurgischen Aufwand und dem Vertrauensverlust des Patienten. Ganz offensichtlich verdient auch nicht jedes im Markt zugelassene Implantatsystem das Vertrauen der Behandler [9]. Dies wiegt umso schwerer, als sich

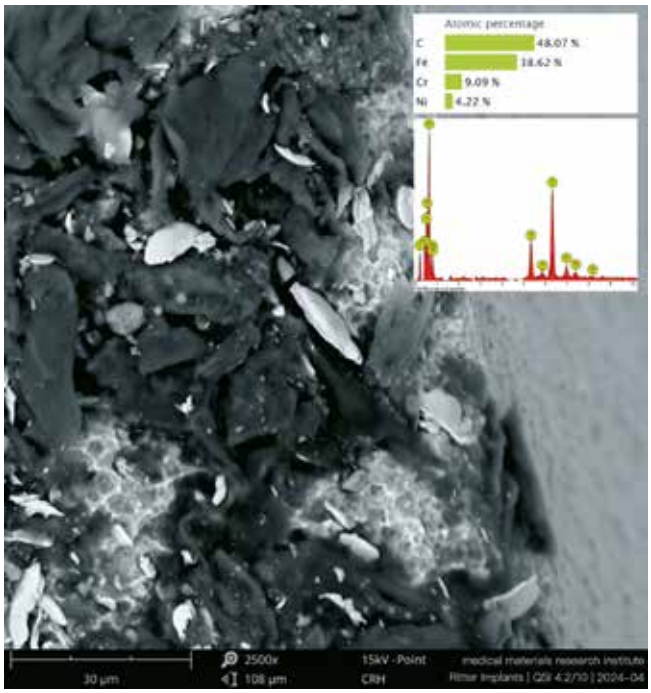

Abb. 2 (links) und 3 (rechts): Kohlenstoffhaltige Verunreinigung mit zusätzlichen metallischen Fremdkörpereinlagerungen auf einem Titanimplantat (links REM 500x, rechts REM 2.500x und Ergebnis der Elementanalyse).

Patienten bei der Auswahl des geeigneten Implantatsystems allein auf den Zahnarzt verlassen müssen. Mehr Gewissheit erhalten Behandler bei der Suche im Internet. So zeichnet die CleanImplant Foundation seit vielen Jahren in einem unabhängigen Peer-review Verfahren Implantatsysteme aus, deren Sauberkeit über mehrere Chargen hinweg in einem aufwendigen Analyseprozess in unabhängigen und akkreditierten Prüflaboratorien nachgewiesen wurde. Das Prüfverfahren zur Verleihung des so genannten „Trusted Quality" Siegels müssen die ausgezeichneten Implantatsysteme alle zwei Jahre aufs Neue durchlaufen. Nur so können Anwender sicher sein, auch in Zukunft ein weitgehend sauberes, partikelfreies Implantatsystem zu verwenden. Mehr Informationen auf der Internetseite der Stiftung: www.cleanimplant.org ■

Literaturverzeichnis unter www.dimagazin-aktuell.de/literaturlisten

Bilder: © CleanImplant Foundation

Mehr Information gibt es hier:

So können Zahnärzte von der CleanImplant Initiative profitieren:
Fördermitgliedern bietet die gemeinnützige Initiative mehr Sicherheit in der Implantologie. So können Praxen beispielsweise bei unerwartet hohen Implantatverlusten entsprechende Muster einsenden, die dann kostenfrei analysiert werden. Darüber hinaus zertifiziert CleanImplant Implantologen sowie zahnmedizinische Zentren und erhöht auf diese Weise das Vertrauen von Zuweisern und Patienten.

Dr. Dirk U. Duddeck
CleanImplant Foundation
Am Brandenburger Tor
Pariser Platz 4a
10117 Berlin
www.cleanimplant.org
duddeck@cleanimplant.org

Dr. Dirk U. Duddeck

1983-1992	Studium der Biologie und Zahnmedizin
1993-1998	Wissenschaftlicher Mitarbeiter in der MKG Chirurgie der Universitätsklinik Heidelberg (Univ. Prof. Dr. Dr. J. Mühling)
1999-2006	Gründer und Mitgesellschafter eines marktführenden Fortbildungs- und Beratungsunternehmens in der Dentalbranche
2007-2015	Wissenschaftlicher Mitarbeiter in der MKG Chirurgie der Uniklinik Köln, Privatambulanz Univ. Prof. Dr. Dr. J.E. Zöller
seit 2014	Direktor des akkreditierten Materialprüfungs-Instituts mmri.berlin – Medical Materials Research Institute
2016	Gründung und Leitung der CleanImplant Foundation – non-profit Organisation mit weltweiten Qualitätsüberprüfungen dentaler Implantate
seit 2016	Gastwissenschaftler der Charité Universitätsmedizin Berlin, Campus Benjamin Franklin, Zahnärztliche Prothetik (Univ. Prof. Dr. Florian Beuer)
2017	Verabschiedung einer Leitlinie zur Reinheit von Implantaten und Entwicklung der „Trusted Quality Mark"-Auszeichnung für saubere Implantate

Dr. Scott D. Ganz

Dr. Scott D. Ganz ist Absolvent der University of Medicine and Dentistry – New Jersey Dental School. Er absolvierte ein dreijähriges Spezialprogramm für Maxillofaziale Prothetik am M.D. Anderson Cancer Center in Houston, Texas. Dr. Ganz hat viele wissenschaftliche Fachbüchern und Zeitschriften (über 70 Artikel) veröffentlicht. Er hält sowohl national als auch international Vorträge über die prothetischen und chirurgischen Phasen der Implantologie und gilt als einer der weltweit führenden Experten auf dem Gebiet der Computernutzung für diagnostische, grafische und Behandlungsplanungsanwendungen in der Zahnheilkunde. Derzeit ist er als Mitherausgeber für das Peer-Review-Journal des ICOI, Implant Dentistry, und als Herausgeber mehrerer anderer Peer-Review-Publikationen tätig.

Dr. Gregori M. Kurtzman

Dr. Gregori M. Kurtzman ist in einer privaten allgemeinen Zahnarztpraxis in Silver Spring, Maryland, USA tätig. Er war klinischer Assistenzprofessor an der University of Maryland in der Abteilung für restaurative Zahnheilkunde und Endodontie und ehemaliger stellvertretender Programmdirektor des AAID Implant Maxi-Course am Howard University College of Dentistry. Er hält international Vorträge und hat weltweit über 790 veröffentlichte Artikel, mehrere E-Books und Lehrbuchkapitel. Dr. Kurtzman wurde die Ehre zuteil, seit 2006 jährlich von Dentistry Today in die Liste der „Top Leaders in Continuing Education" aufgenommen zu werden.

EXZELLENZ IN DER SOFORTVERSORGUNG

Straumann® TLX Implantatsystem

Legendäres Tissue Level trifft auf Sofortversorgung.

FÜR SOFORTVERSORGUNGSPROTOKOLLE AUSGELEGT

Vollkonisches Implantatdesign für optimierte Primärstabilität.

ERHALT DER PERIIMPLANTÄREN GESUNDHEIT

Geringeres Risiko einer bakteriellen Besiedelung und optimierte Reinigungsfähigkeit.

EINFACHHEIT UND EFFIZIENZ

Dank des einzeitigen Verfahrens mit einer Versorgung auf Weichgewebeniveau kann die Behandlungszeit effizienter genutzt werden.

Das Design des Straumann® TLX Implantats berücksichtigt die biologischen Schlüsselprinzipien der Hart- und Weichgewebeheilung. Durch die Verlagerung der Implantat-Sekundärteil-Schnittstelle weg vom Knochen ist das Risiko für Entzündungen und Knochenresorption signifikant reduziert.
Informieren Sie sich bei Ihrem zuständigen Straumann Kundenberater oder besuchen Sie unsere Website unter **www.straumann.de/tlx**

Literatur auf der Website www.straumann.de/tlx

A0025/de/A/00 06/21

straumann

Sofortversorgungskonzepte zahnloser Kiefer

Vor fast 25 Jahren entwickelte Prof. Paulo Maló aus Lissabon ein Rehabilitationskonzept für den zahnlosen Kiefer, das eine sofortige Versorgung mit einem gaumenfreien Provisorium noch am Operationstag ermöglichte. Zunächst für den Unterkiefer eingeführt, konnte das Protokoll zwei Jahre später auch für den Oberkiefer veröffentlicht und übernommen werden [1, 2]. Das Konzept der Implantation von vier Implantaten im Unterkiefer bzw. sechs im Oberkiefer, konnte vielen Patienten unabhängig ihres Alters eine kaufunktionelle Rehabilitation ermöglichen [3, 4], gleichzeitig ihre Lebensqualität verbessern und die Morbidität verringern [5]. Im vorliegenden Artikel soll näher auf die Vor- und Nachteile der Sofortversorgungskonzepte eingegangen werden und anhand eines klinischen Falls veranschaulicht werden.

Klinischer Fall:
Ein 80-jähriger Patient stellte sich in der Zahnklinik der Universitätsmedizin Mainz zur Beratung und Planung einer gaumenfreien Versorgung im Oberkiefer vor. Sein aktueller Zahnersatz war eine Interimstotalprothese im Oberkiefer, die nach parodontaler Schädigung und Verlust der Restbezahnung seit einem Jahr in situ war. Im Gegenkiefer war der Patient festsitzend versorgt und parodontal mit engem Recall erfolgreich therapiert worden. Der Patient äußerte seinen Wunsch nach einer ebenfalls festsitzenden Versorgung im Oberkiefer im Erstgespräch. Anamnestisch war außer einer arteriellen Hypertonie, die medikamentös gut eingestellt wurde, und einer therapierten Parodontitis im Unterkiefer keine weiteren Vorerkrankungen bekannt. In **Abbildung 1** sind der röntgenologische Status und die klinische Ausgangssituation zu sehen. Nach einer Beratung und Aufklärung über Therapieoptionen und -alternativen wurde im gemeinsamen Konsens mit dem Patienten eine Pro-Arch-Sofortversorgung mittels Straumann® BLX im Oberkiefer geplant. Präoperativ wurde die Implantatver-

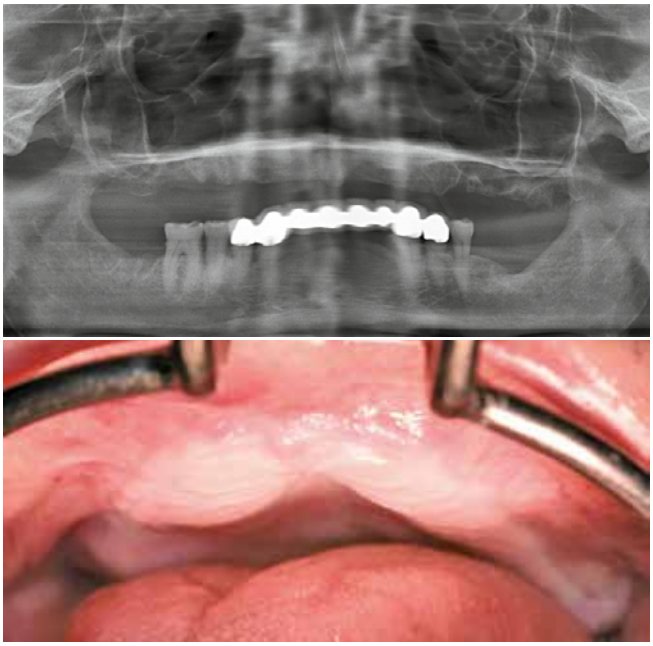

Abb. 1: Röntgenologische und klinische Ausgangssituation bei stark atrophiertem Kieferkamm im Oberkiefer.

sorgung mit Hilfe der dreidimensionalen Volumentomographie geplant **(Abbildung 2)**. Die definitive Versorgung erfolgte in Zusammenarbeit mit den Kollegen der Prothetik in domo. Hierzu wurde eine digitale Planung des Zahnersatzes im Sinne eines Backward Planning erstellt **(Abbildung 3 und 4)**. Nachdem eine digitale Volumentomographie (DVT) des Patienten mit dem vorhandenen Zahnersatz in Okklusion inklusive Referenzpunkten und zusätzlich eine DVT der Prothese extraoral durchgeführt wurde, konnten im Anschluss mit dem Programm Exoplan® beide Scans gematcht werden. Auf dieser Grundlage wurden die sechs Implantate virtuell in idealer Position unter Berücksichtigung des ortsständigen Knochens geplant. Die Vermeidung einer Sinusbodenelevation, sowie ein maximal großes Unterstützungspolygon standen im Fokus der präoperativen Planung für die festsitzende prothetische Versorgung. Dabei ergab sich ein 17 bzw. 30 Grad Neigungswinkel der distalen Implantate, der durch die Mesostruktur der Multi-unit Abutments ausgeglichen werden sollte, um eine gemeinsame Einschubrichtung für die geplante provisorische Brückenversorgung zu ermöglichen. Das schon präoperativ erstellte Brückenprovisorium wurde mit großzügigen Aussparungen in regio der Sekundärstrukturen erstellt, um intraoperative Abweichungen von der Planung ausgleichen zu können. Für den OP-Situs resultierte daraus folglich eine navigierte Führungsschablone (fully-guided) und ein laborgefertigtes Sofortversorgungsprovisorium **(Abbildung 5)**. Am Tag der Operation erhielt der Patient präoperativ eine Single-shot-Antibiose. Nach crestaler Schnittführung und Bildung eines Mukoperiostlappens konnten sechs Straumann® BLX Implantate im Oberkiefer regio 25 (3.75 mm Ø Höhe 14 mm), regio 22 (3.75 mm Ø Höhe 12 mm), regio 21 (4 mm Ø Höhe 10 mm), regio 11 (3.75 mm Ø Höhe 10 mm), regio 12 (3.75 mm Ø Höhe 12 mm) sowie in regio 15 (4.00 mm Ø Höhe 14 mm) fully-guided über die mit Ankerpins stabilisierte Bohrschablone inseriert werden **(Abbildung 6)**. Diese

Abb. 2: Digitale Volumentomographie – Analyse.

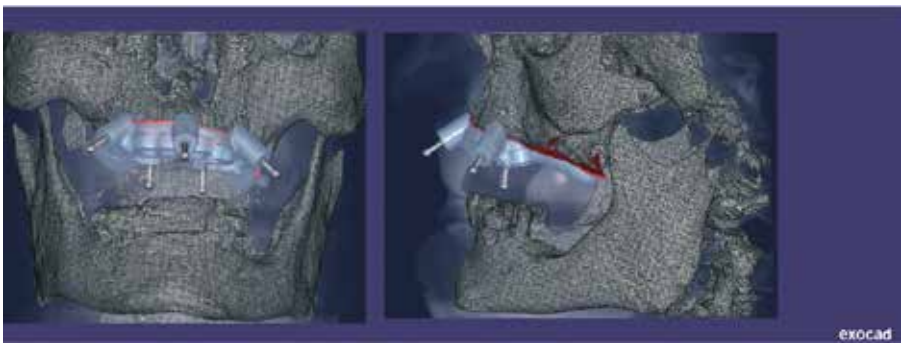

Abb. 3: Digitale Planung

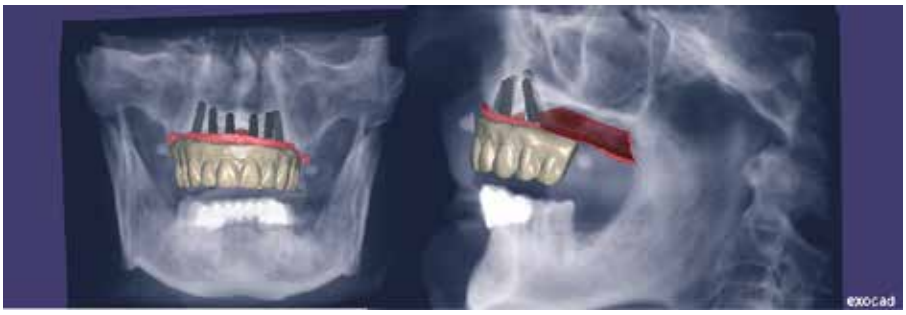

Abb. 4: Zahnersatz Design.

Abb. 5: OP-Schablone und präfabriziertes Provisorium.

erreichten eine hohe Primärstabilität mit über 35 Ncm. Multi-Unit-Abutments wurden eingesetzt und auf Abutmentniveau erfolgte intraoperativ die Einarbeitung des laborgefertigten Brückenprovisoriums mit Hilfe von temporary abutments. Diese wurden auf die multi-units eingebracht und mit dem Provisorium kunststoffseitig verbunden **(Abbildung 7)**. Die definitive Ausarbeitung erfolgte final im Labor, um eine ideale und hygienisch günstige Struktur zu gewährleisten. Der Patient wurde am gleichen Tag mit dem festsitzenden Brückenprovisorium entlassen und ausführlich über die Mundhygiene des Langzeitprovisoriums postoperativ aufgeklärt. **Abbildung 8** zeigt eine regelrechte Implantatposition in der postoperativen Panoramaschichtaufnahme. In **Abbildung 9** ist die postoperative Versorgung in situ zu sehen. Der Patient erhielt eine engmaschige Nachsorge, um biologische Komplikationen, rechtzeitig zu erkennen. Im Verlauf zeigte sich eine regelrechte Wundheilung und Implantateinheilung sowie eine erhebliche Steigerung der mundgesundheitsbezogenen Lebensqualität des Patienten durch den gaumenfreien Zahnersatz.

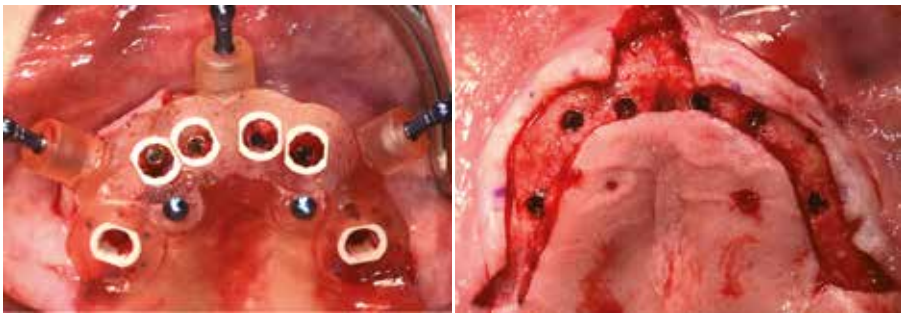

Abb. 6: Navigierte Führungsschablone links; rechts nach crestaler Schnittführung und Bildung eines Mukoperiostlappens Implantation von sechs Straumann® BLX Implantate im Oberkiefer.

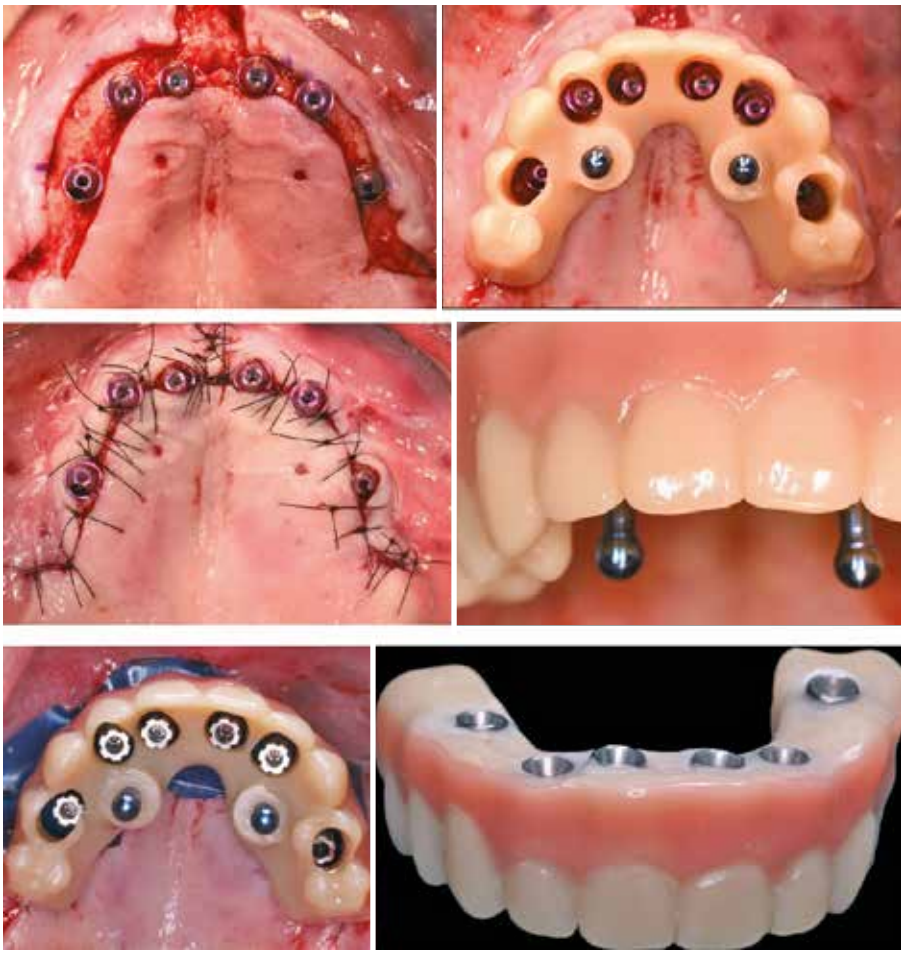

Abb. 7: Eingliederung Sofortversorgungsprovisorium.

Diskussion

Gehen Zähne verloren, kommt es zum Knochenabbau sowie zur Resorption des Ober- und Unterkiefers. Der alveoläre Knochenabbau beginnt rasch und hält über Jahre an. Verschiedene Studien haben gezeigt, dass der Verlust des Alveolarknochens in den ersten 12 Monaten bspw. nach Zahnextraktion 11-22 % der Alveolarknochenhöhe und 29-63 % der Alveolarknochenbreite beträgt, während zwei Drittel des Kieferkamms in den ersten drei Monaten nach der Zahnextraktion verloren gehen [3, 4]. Um eine optimale Funktion, Phonation und Ästhetik zu gewährleisten, werden festsitzende prothetische Versorgungen angestrebt mit Full-Arch Implantaten, statt herausnehmbarer Zahnersatz [6, 7].

Implantat-Versorgungen hängen im Hinblick auf die Osseointegration und die Langlebigkeit von der Quantität und Qualität des Knochenangebots zum Zeitpunkt der Implantation ab [8]. Eine dünne bukkale Knochenlamelle führt zu Dimensionsänderungen des Alveolarkamms vor allem im ästhetischen und Prämolaren-Bereich, während die Resorption im posterioren Bereich des Kiefers zu einer Abnahme der vertikalen Knochenhöhe führt. Ist das Knochenangebot zu gering, erfordert dies für Implantatversorgungen komplexe Knochenaugmen-

Werden Sie jetzt
zertifizierter Spezialist für das

All-on-4®
Behandlungskonzept.

Nobel Biocare™

Hält was es verspricht: All-on-4® – das Original!

Warum: Mehr als 250.000 behandelte Patienten bisher.

Wie: Durch Vervielfachung der Patienten Lebensqualität innerhalb eines Tages!

Bisher: Über 250.000 behandelte Patienten – Tendenz steigend!

Für Sie: Noch über 2,5 Millionen bisher nicht versorgte – und für diese von Nobel Biocare patentierte Methode in Frage kommende Patienten in Deutschland!

Nur für Sie: Echter Wettbewerbsvorteil für zertifizierte Spezialisten.

Deshalb: Werden auch Sie jetzt offizielles All-on-4® Excellence Center und profitieren Sie von handfesten Vorteilen.

Jetzt: 18 Jahre belegter klinischer Erfolg mit All-on-4® geben uns Recht und allen Anlass zum Feiern – also feiern auch Sie mit uns mit und werden Sie Teil der Nobel Biocare und Envista Familie.

Interessiert? Dann wenden Sie sich am besten an Robert Braune, Sales Product Specialist DACH:
robert.braune@nobelbiocare.com
+49 162 9791577
Wir freuen uns, von Ihnen zu hören.

nobelbiocare.de

WE FOLLOW NO ONE.

GMT 80766 DE © Nobel Biocare Deutschland GmbH, 2022. Alle Rechte vorbehalten. Nobel Biocare, das Nobel Biocare Logo und alle sonstigen Marken sind, sofern nicht anderweitig angegeben oder aus dem Kontext ersichtlich, Marken von Nobel Biocare. Weitere Informationen finden Sie unter www.nobelbiocare.com/trademarks. Die Produktabbildungen sind nicht notwendigerweise maßstabsgetreu. X-Guide wird von X-Nav Technologies, LLC hergestellt und von Nobel Biocare vertrieben.

tationen (häufig autologer Knochen aus dem Beckenkamm), im Oberkiefer eine Sinusbodenelevation oder im Unterkiefer die Verwendung von kurzen Zahnimplantaten bis hin zur Lateralisierung des Nervus alveolaris inferior [6,7].

Das Konzept der Implantation von vier bzw. sechs Implantaten wird bei stark resorbierten, vollständig zahnlosen Ober- und Unterkiefer bevorzugt angewendet. Dabei werden im zahnlosen Unterkiefer im Frontzahnbereich jeweils zwei Implantate orthogonal zur Okklusionsebene oder leicht nach vorne gekippt und zwei 15-45° distal im Seitenzahnbereich (ein Implantat in jedem Segment bilateral) anterior des Nervus mentalis inseriert. Im Oberkiefer wird darauf geachtet, dass die Implantate anterior der Sinuswand und nach distal gekippt inseriert werden [9-11]. Durch die Platzierung der beiden posterioren Implantate vor den Foramina mentales und die Neigung nach distal wird eine Verletzung des Nervus alveolaris inferior vermieden, die polygonale Fläche für einen festsitzenden Zahnersatz vergrößert und eine zufriedenstellende Abstützung der Molaren erreicht [12, 13]. Nach Krekmanov et al. beträgt die gewonnene Strecke der Prothesenabstützung im Unterkiefer 6,5 mm, während sie im Oberkiefer 9,3 mm beträgt [14].

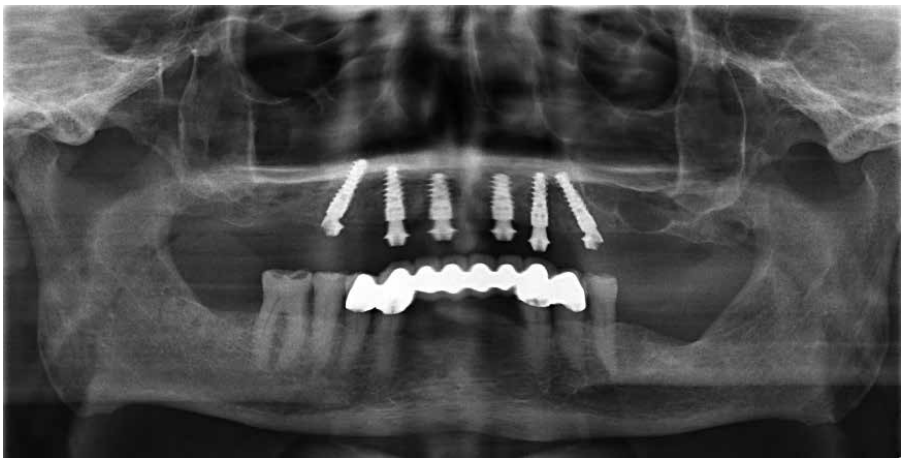

Abb. 8: Postoperative Panoramaschichtaufnahme.

Abb 9: Postoperative Panoramaschichtaufnahme.

Ziel ist es, eine festsitzende Versorgung mit möglichst wenigen Implantaten, vor allem bei Patienten mit anatomischen Einschränkungen, zu ermöglichen. Posteriore Extensionen sollten vermieden werden. Im Oberkiefer ist die Qualität und Quantität des Knochens im Vergleich zum Unterkieferknochen trabekulärer und weniger dicht [15]. Die posterioren Implantate werden deshalb als Langwinkelimplantate mit einer Länge von 13 mm im Bereich der vorderen Kieferhöhlenwand platziert und bieten eine hohe Primärstabilität [7, 16]. Die Kombination von gekippten und geraden Implantaten zur Abstützung festsitzender Prothesen bietet eine Rehabilitationsmethode mit weniger Morbidität, geringerem Zeitaufwand und ist zudem kostengünstiger. Die postoperative Phase gestaltet sich für die Patienten weitaus angenehmer. Es zeigten sich jedoch auch Nachteile. So kann beispielsweise die Neigung der Implantate das Spannungsverhalten an der Knochen-Implantat-Schnittstelle verändern [16-18]. In vitro Studien zeigten höhere Spannungswerte bei geneigten Implantaten im Vergleich zu axialen Implantaten [19, 20]. Externe Steg- oder Sechskantverbindungen zeigten ebenfalls eine stärkere Spannungsübertragung als Implantate mit konischer Innenverbindung oder nicht verblockte Implantate [21, 22].

Die Technik umfasst die sofortige Anfertigung und Belastung von Sofortprovisorien in den postoperativen 8 bis 48 Stunden. Ist die Osseointegration erreicht, kann eine definitive, festsitzende Versorgung nach drei Monaten hergestellt werden [9-11]. Nach der provisorischen Phase mit einem festsitzenden Brückenprovisorium, besteht die Möglichkeit den definitiven Zahnersatz herausnehmbar zu gestalten und kann vom Patienten sehr gut im Hinblick auf die Ästhetik, den Lippensupport und die Hygienefähigkeit, mitbeurteilt werden. Somit stellt das Konzept eine ansprechende Alternative für ein großes Patientenkollektiv dar, ohne komplexe Knochenaugmentation einen Langzeiterfolg im Hinblick auf die prothetische Rehabilitation zu erzielen. Eine Follow-Up Studie von Prof. Malo von bis zu 18 Jahren zeigte die kumulative Implantatüberlebensrate von mehr als 90 % [1, 2, 23, 24].

ORAL RECONSTRUCTION FOUNDATION

ORAL RECONSTRUCTION INTERNATIONAL SYMPOSIUM

13.–15. OKTOBER 2022 | **MÜNCHEN,** DEUTSCHLAND

Information und Registrierung:
https://symposium2022.orfoundation.org

SAVE THE DATE

Founding Sponsors:

camlog

biohorizons camlog

Oral Reconstruction Foundation
Margarethenstrasse 38 | 4053 Basel | Schweiz

Allgemein werden verschraubte Suprakonstruktionen bevorzugt, insbesondere bei geringer Pfeilerlänge und zur Vermeidung von biologischen Komplikationen wie dem Verbleiben von Zementresten. Es werden verschraubte Mesostrukturen bei Implantat-getragenen herausnehmbaren Versorgungen empfohlen. Die Prothese kann so für die tägliche Hygiene sowie bei Komplikationen mit dem Abutment und/oder den Implantaten leicht herausgenommen werden. Weiterhin sollte der Patient über eine mögliche Schraubenlockerung als technische Komplikation aufgeklärt werden, die folglich auch zu Schraubenbrüchen führen kann [7, 25].

Die Knochenresorption scheint dabei gering. Überbelastungen der Knochen-Implantat-Grenzfläche bei Implantat-getragenen Prothesen können jedoch durch chirurgische Traumata und bakterielle Invasion ausgelöst werden. Außerdem können eine unzureichende Okklusion, ungeeignete Prothesen- und/oder Implantatdesigns sowie Fehler bei der chirurgischen Implantation zu einem unzureichenden Lastübertragungsmechanismus des überlasteten periimplantären Knochens unter funktionellen Kräften führen. Folglich kommt es zu einer Stressakkumulation an der Knochen-Implantat-Grenze. Spannungsbereiche im Knochengewebe stimulieren die biologische Knochenresorption, es kommt zu Knochenabbau im Halsbereich des Implantats [26]. Die okklusalen Kräfte sollten im Bereich zwischen den anterioren und posterioren Implantaten ihr Zentrum haben. Distal der Prothese sollte kein Kontakt bestehen, die Zentrik sollte gewährleistet sein [7, 27].

In der aktuellen S3-Leitlinie zur implantatprothetischen Versorgung des zahnlosen Oberkiefers wird empfohlen, für den zahnlosen Oberkiefer nicht weniger als vier Implantate zu planen. Diese können dann entweder herausnehmbar oder festsitzend versorgt werden, wobei eine gleichmäßige anterior-posteriore Implantatverteilung im Sinne eines möglichst großen Unterstützungspolygons angestrebt werden soll [28]. Die Konsensuskonferenz Implantologie beschreibt innerhalb der Indikationsklasse III für die Verankerung eines festsitzenden Zahnersatzes im zahnlosen Oberkiefer die Notwendigkeit von acht Implantaten, für die Verankerung eines herausnehmbaren Zahnersatzes mindestens sechs Implantate. Weiterhin werden für den zahnlosen Unterkiefer bei der Verankerung einer festsitzenden Versorgung sechs Implantate empfohlen sowie für die herausnehmbare Versorgung vier Implantate [29].

Werden weniger als vier Implantate gesetzt, zeigt sich insbesondere im Oberkiefer aber auch im Unterkiefer eine erhöhte Verlustwahrscheinlichkeit von Implantaten [30]. In anderen systematischen Reviews konnten zwischen Ober- und Unterkiefer jedoch gleiche Überlebensraten der Implantate festsitzender Versorgungen untersucht werden [31, 32]. Agliardi et al. schlugen daher eine ähnliche Technik vor, bei der die Patienten mit sechs Implantaten versorgt werden, um anschließend mit einer sofort belastbaren full-arch Konstruktion versorgt werden können. Hierbei werden zwei distale Implantate mit einer Neigung von 30 bis 45 Grad relativ zur Okklusionsebene in die hintere Wand der Kieferhöhle inseriert. Zwei weitere gekippte Implantate greifen in die anteriore Kieferhöhlenwand. Schließlich werden zwei gerade Implantate in den anterioren Oberkiefer inseriert [33].

Fazit

Zusammenfassend können die Sofortversorgungskonzepte als gute Rehabilitationskonzepte für den zahnlosen Ober- und Unterkiefer angesehen werden. Im gemeinsamen Konsens mit dem Patienten sollte im Hinblick auf die anatomischen Gegebenheiten und der Patientenpräferenz eine optimale Versorgung ermöglicht werden sowie im Hinblick auf das Nutzen-Risiko-Verhältnis auch Alterntivtherapien wie die Standardversorgung mittels Totalprothese abgewogen werden. Wird die implantatverankerte Versorgung angestrebt, kann die Insertion der Implantate mit anschließender Sofortversorgung eine Verbesserung der mundgesundheitsbezogenen Lebensqualität, Mastikation, Phonetik und Ästhetik der Patienten ermöglichen. Allerdings sollten randomisierte klinische Studien mit großer Stichprobengröße und langfristiger Nachbeobachtung einbezogen werden [5]. ■

Literaturverzeichnis unter
www.dimagazin-aktuell.de/literaturlisten

Bilder: © Dr. Bayadse und PD Dr. Dr. Schiegnitz

DENTAL KOMPAKT
Das Vergleichsportal für Dentalprodukte
www.dentalkompakt-online.de

Dr. Saskia-Vanessa Schröger

Studierte Humanmedizin zwischen 2012 und 2018 an der Johannes-Gutenberg Universität in Mainz und begann 2018 mit dem Studium der Zahnmedizin. Aktuell ist sie als Assistenzärztin in der Mund-Kiefer-Gesichts-Chirurgie an der Universitätsmedizin in Mainz tätig und wird dieses Jahr das Zweitstudium beenden.

Dr. Monika Bjelopavlovic

Oberärztin in der Poliklinik für Zahnärztliche Prothetik und Werkstoffkunde.

Dr. Morse Bayadse

Oberarzt in der Poliklinik für Zahnärztliche Prothetik und Werkstoffkunde.

PD Dr. Dr. Eik Schiegnitz

Leiter Sektion Implantologie und Augmentationschirurgie, Klinik für Mund-, Kiefer- und Gesichtschirurgie – Plastische Operationen Universitätsmedizin Mainz

Prof. Dr. Dr. Dr. Peer W. Kämmerer

Leitender Oberarzt / Stellvertretender Direktor der Mund-Kiefer-Gesichts-Chirurgie – plastische Operationen Universitätsmedizin Mainz.

Dr. Saskia-Vanessa Schröger
Augustusplatz 2, Gebäude 901
55131 Mainz
Tel. 06131 177967
Saskia.Schroeger@unimedizin-mainz.de

Carestream DENTAL

Den **Unterschied** zu sehen macht den **Unterschied**.

CS 8200 3D NEO EDITION

Leistungsstärker als je zuvor und dennoch kompakt:

- Außergewöhnliche Ergebnisse
- Beispiellose Benutzerfreundlichkeit
- 3 neue Volumengrößen – Flexibilität mit bis zu 9 Volumengrößen

Ideales DVT-System für Ärzte, die ihre Behandlungsmöglichkeiten erweitern möchten.

5 cm x 8 cm | 10 cm x 10 cm | 12 cm x 5 cm

Bis zu 50% geringere Strahlendosis im Panorama-Modus

Präzision - für jede **Entscheidung**

carestreamdental.de/8200

© 2022 Carestream Dental LLC.

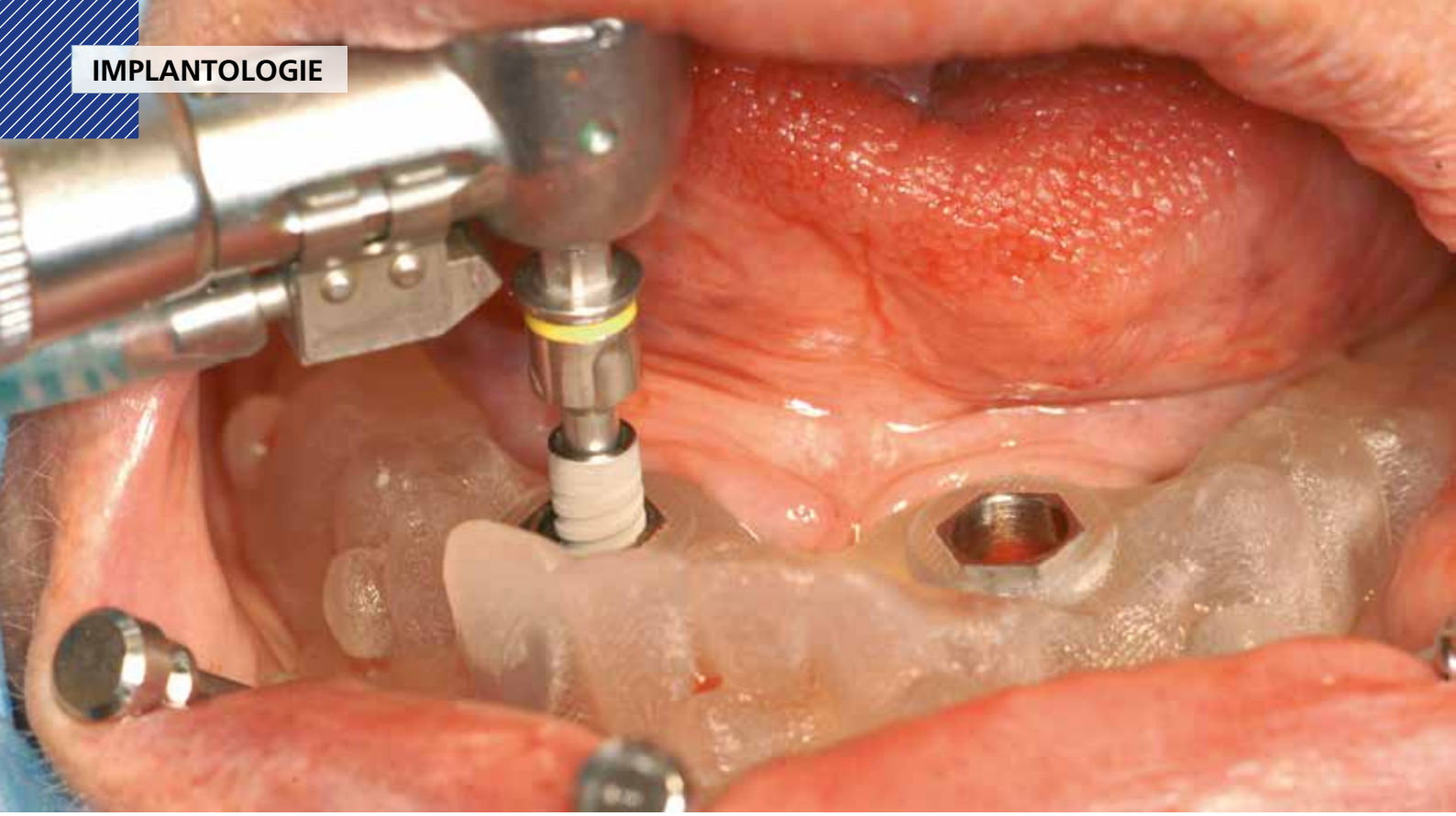

Sliwowski Overdenture System „SOS“ für den zahnlosen Unterkiefer

15-Jahres-Ergebnisse einer retrospektiven klinischen Studie

Totalprothesen bei völliger Zahnlosigkeit sind die gängige Möglichkeit, die kauenden und ästhetischen Funktionen der Mundhöhle wiederherzustellen. Deckprothesen, die auf Implantaten abgestützt sind, bieten Zahnärzten eine gute Möglichkeit, die Probleme zu lösen und die Mundgesundheit und die Lebensqualität der Patienten zu verbessern. Dieser Artikel untersucht das Konzept und die Langzeitergebnisse der Rehabilitation von Patienten mit vollständiger Zahnlosigkeit im Unterkiefer mittels Deckprothesen auf einem präfabrizierten Stegsystem.

Es ist bekannt, dass Zahnersatz im Unterkiefer deutlich schlechter fixiert ist als im Oberkiefer (anatomische Besonderheiten, minimaler planarer Sitz, Überaktivität der Zungenmuskulatur etc.). Die Instabilität der unteren Totalprothese verursacht Schwierigkeiten beim Essen und Sprechen, provoziert die Bildung von Druckstellen auf der Schleimhaut der Mundhöhle infolge eines Traumas an den Basen usw. Infolgedessen verschlechtern diese Probleme die Zufriedenheit und den Komfort der Patienten bei der Verwendung von Prothesen und motivieren Spezialisten, neue Lösungen in der Behandlung zu suchen.

Die Deckprothese

Das Konzept einer Deckprothese auf zwei Implantaten als Mindeststandard der Behandlung für den zahnlosen Unterkiefer wurde seit Jahrzehnten vorgeschlagen und durch eine Vielzahl von Beweisen unterstützt, die seine Wirksamkeit belegen [13-15].

Die heute verfügbaren Methoden und Techniken der implantologischen Behandlung, insbesondere die Computertomografiediagnostik und die 3D-Planung, ermöglichen eine weitere Vereinfachung der Methodik und eine Verkürzung der Behandlungsdauer [8]. Die Patienten erwarten eine bessere Qualität der implantologischen Behandlung, kürzere Fristen und niedrigere Kosten.

Verschiedene Befestigungssysteme werden verwendet, um Deckprothesen auf Implantaten zu fixieren, und jedes System hat sowohl Vor- als auch Nachteile [5,9].

Deckprothesen auf einem Stegsystem haben signifikante Vorteile im Vergleich zu anderen Befestigungssystemen [3].

Dieser Artikel untersucht das Konzept und die Langzeitergebnisse der Rehabilitation von Patienten mit vollständiger

Zahnlosigkeit im Unterkiefer mittels Deckprothesen auf einem präfabrizierten Stegsystem (Sliwowski Overdenture System „SOS"), befestigt auf zwei Zahnimplantaten im interforaminalen Bereich des Unterkiefers.

Der Zweck der Studie

Analyse der Kurzzeit- und Langzeitergebnisse der Prothetik mit Deckprothesen auf einem Stegsystem (Sliwowski Overdenture System „SOS"), befestigt auf zwei Zahnimplantaten im interforaminalen Bereich des zahnlosen Unterkiefers.

Material und Methoden

Die Studie umfasst 985 Patienten mit Deckprothesen mit Steg (Sliwowski Overdenture System „SOS"), befestigt auf zwei Zahnimplantaten im interforaminalen Bereich des zahnlosen Unterkiefers, die zwischen September 2006 und Juni 2022 behandelt wurden.
Das Sliwowski-Overdenture-System (SOS) ist ein innovatives Konzept zur minimalinvasiven Implantatversorgung des zahnlosen Unterkiefers. Eine hochqualitative und gleichzeitig günstige definitive Sofortversorgung für den Unterkiefer mit circa tausend zufriedenen Patienten, die erfolgreich über 15 Jahre funktioniert.

Es gibt inzwischen zwei Varianten vom SOS-System: Die klassische mit dem gefrästen Steg und MK1-Riegel **(Abb. 1)** und das „SOS-click" mit Rundsteg **(Abb. 2)** und zwei Servo-Kunststoffreitern [10-12].
Auch für den chirurgischen Eingriff gibt es zwei Optionen: Der transgingivale Zugang (geschlossene Methode) mit einer individuellen Schablone **(Abb. 3)** und der offene Zugang zum Operationsfeld mit einer Standard-Navigationsschablone **(Abb. 4)**.
Jede implantologische Behandlungsoption hat Vor- und Nachteile. Zu den Vorteilen der geschlossenen Methode unter Verwendung einer Navigationsschablone gehören die Genauigkeit der Implantatinsertion, die Verkürzung der Operationszeit und die Verringerung des Traumas.

Abb. 1: SOS-Systemgefräster Steg und MK1-Riegel.

Die Vorteile der offenen Methode unter Verwendung einer Standardschablone sind eine bessere visuelle Kontrolle der Implantation, die Möglichkeit zusätzlicher begleitender Manipulationen und ggf. Osteoplastik und Knochenaufbau um die Implantate. Erhöhtes Trauma und Verlängerung der Heilungszeit sind die Hauptnachteile dieser Methode.
Für das ,,SOS''-Verfahren sind ein ausreichend dimensionierter Kieferkamm und eine funktionsfähige totale Kunststoffprothese notwendig. Bei einer klinischen Untersuchung sollte festgestellt werden, ob der Kieferkamm regio 33-43 ausreichend hoch und breit für eine Implantation ist.

Abb. 2: SOS-click Rundsteg mit dem Kunststoffreiter.

Abb. 3: Präparation des Implantatbettes mit einer individuellen Schablone.

Abb. 4: Der offene Zugang zum Operationsfeld mit einer Standard-Navigationsschablone.

3D-Planung der Position der Implantate sowie des Stegs

Dazu wird ein Planungsprogramm, z. B. Simplant oder Magellan, verwendet und auf der Grundlage der Planung kann eine chirurgische Bohrschablone erstellt werden **(Abb. 5)**.

Für die Magellan-Planung werden, über die Prothese verteilt, 7-8 kleine Glaskügelchen als röntgenopake Marker mit Klebewachs angeklebt. Für die Magellan-Planung der „SOS"-Schablone sind zwei Tomografien (DVT) notwendig. Eine von der Prothese alleine und eine vom Patienten mit der Prothese im Mund.

Während des Eingriffs wird der Unterkiefer fakultativ durch die beidseitige Leitungs- und/oder Infiltrationsänsthesie regio 35-45 anästhesiert. Für die Implantation wird ein Instrumentarium benötigt (Magellan-Tray oder SOS-Instrumentarium) **(Abb. 6)**, in dem die notwendigen Bohrhülsen, Pins, Bohrer sowie Hand- und Maschineninstrumente integriert sind. In zugebissenem Zustand werden die horizontalen Bohrungen durch die Hülsen mit dem 1,5 mm Spiralbohrer durchgeführt. In die gebohrten Kanäle werden drei Befestigungspins bis zum Anschlag eingesteckt.

Die Präparation der Implantatbetten erfolgt komplett durch die Bohrhülsen in der Schablone. Für die nacheinander folgenden Spiralbohrer mit den Durchmessern von 1,5; 2,0; 2,8; 3,0 und 3,3 mm stehen in dem Instrumentarium entsprechende Doppelbohrhüsen zur Verfügung **(Abb. 7)**.

Um die Stabilität der Bohrhülsen zu erhöhen, werden diese auf die Schablone aufgeschraubt. Zusätzlich wird in das erste präparierte Implantatbett ein vertikaler Pin mit dem gleichen Durchmesser inseriert. Die Implantatbetten werden durch die Bohrhülsen präpariert und die Implantate durch die Schablone bis zum Anschlag des Einbringpfostens inseriert **(Abb. 8)**.

Nach der Abnahme der Schablone wird die vertikale Position der Implantate geprüft. Nachfolgend bereitet der Behandler den präfabrizierten Steg vor. Dazu platziert er die Abutments im Steg, setzt den Steg im Patientenmund ein und fixiert Steg und Abutments mittels Schrauben und mit Hilfe von einem Drehmomentschlüssel **(Abb. 9)**.

Bei der Insertion der Implantate kann es zu minimalen Abweichungen in deren Positionen kommen, die aber mit den Abutments noch korrigiert werden können. Es handelt sich um speziell für dieses System entwickelte dezentrische „EBF"-Abutment (Eccentric Bar Fixation), mit einer Abweichung von 0,3 mm von der Mitte gemessen, die durch einen Schlitz gekennzeichnet ist. Mit den dezentrischen Abutments ist es problemlos möglich, even-

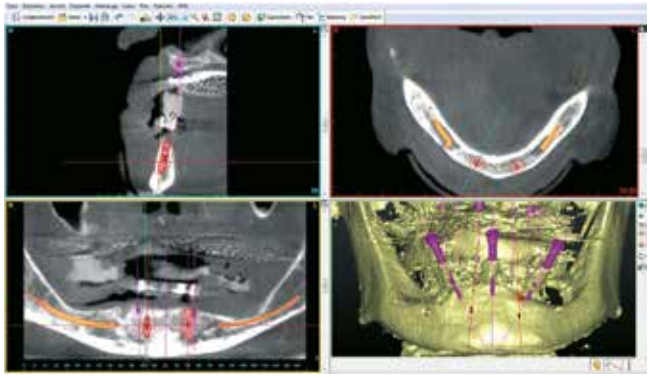

Abb. 5: Positionieren der Implantate im SimPlantProgramm.

Abb. 6: SOS Tray.

Abb. 7: Instrumentarium SOS-Tray.

Abb. 8: Der Einbringpfosten zentriert das Implantat bei der Insertion.

exocad

INSIGHTS 2022

Palma de Mallorca

LEARN. CONNECT. ENJOY.

Treffen Sie die CAD/CAM-Industrie auf dem Event des Jahres und erhalten Sie Antworten auf all Ihre Fragen. 50 Top-Unternehmen der digitalen Zahnheilkunde werden Ihre neuesten Innovationen aus den Bereichen Materialien, Geräte und Implantologie vorstellen. **Besuchen Sie uns auf Mallorca: Insights 2022 am 3. und 4. Oktober.**

Unser Diamant Partner

iTero™

Unsere Platin Partner

AMANNGIRRBACH · DOF · MEDIT · ivoclar · SHINING 3D®

Unsere Gold Partner

imes-icore® Dental & Medical Solutions · SCHÜTZ DENTAL Micerium Group · smart optics · SprintRay · vhf CREATING PERFECTION

Unsere Silber Partner

Aidite® · ACKURETTA · ASIGA · BEGO · CAD4D · CIM system · Dental Direkt · DESS · DGSHAPE · DWS · evident Better by Design · FOLLOW-ME! TECHNOLOGY GROUP · formlabs | dental · HTL CAD/CAM-Lab · KULZER · LOOX3D Dental Solutions GmbH · MEDENTiKA® A Straumann Group Brand · MODJAW · ModuleWorks Get There Faster. · NextDent by 3D SYSTEMS · NOBIL-METAL · OPENTECH3D · orangedental premium innovations · Ndental · proclinic · Ray · redon · RITTER IMPLANTS · SDiMatrix · TECNO-GAZ · VOCO THE DENTALISTS · SNAP DEPOT · zebris Medical GmbH

Unsere Bronze Partner

cefla · dentona · IGNIDENT DENTAL HEALTHCARE PRODUCTS · pro3dure medical · RHEIN83

Unser offizieller Bildungspartner

DDA INTERNATIONAL DIGITAL DENTAL ACADEMY

exocad.com/insights2022

Abb. 9: Kontrolle der Insertionstiefe mit dem Steg.

Abb. 10: Dezentrisches Abutment – Eccentric Bar Fixation.

tuelle Abstands-Abweichungen bei der Implantatinsertion von bis zu 0,6 mm auszugleichen **(Abb. 10)**.
Der Steg wird mit Schrauben durch die Abutments auf den Implantaten fixiert und diese werden mit einem Drehmoment von 30 N/cm festgezogen. Im letzten Schritt wird durch eine Abformung die definitive Position des Steges vom Mund auf das Arbeitsmodell übertragen. Dafür wird die Prothese vorbereitet, indem in der Unterseite ein ausreichender Hohlraum für die Abutments und den Steg ausgefräst wird.
Für den Rundsteg sind 2,6 mm vertikaler Höhe und für den gefrästen Steg sind 4 mm notwendig. Die Abformung wird mit der Prothese und einem formstabilen Abdruckmaterial (z. B. Impregum) bei leicht geschlossenem Mund genommen. Die Abformung wird kontrolliert und ins Labor geschickt.
Im Labor wird ein Meistermodell angefertigt, indem ein weiterer, gleicher Steg (rund oder gefräst) in die Abformung reponiert wird.
Einige Stunden später kann die fertige Deckprothese eingegliedert werden.

Die Ergebnisse

Die Studie berücksichtigt die Ergebnisse von Patienten, denen nach einem einzeitigen Protokoll zwei Zahnimplantate im interforaminalen Bereich des Unterkiefers mit anschließender Sofortbelastung eingesetzt wurden. Verteilung der Patienten nach Geschlecht: 519 (52,69 %) Frauen, 466 (47,31 %) Männer. Das Alter der Patienten liegt zwischen 42 und 89 Jahren (Durchschnittswert 69,08 Jahre).
Verteilung der Patienten nach klinischer Ausgangssituation: 472 Patienten (47,92 %) mit vollständiger Unterkieferzahnlosigkeit und 513 Patienten (52,08 %) mit teilweiser Unterkieferzahnlosigkeit, bei denen eine Zahnextraktion und Sofortimplantation am Unterkiefer durchgeführt wurden.
Statistik allgemeiner somatischer Erkrankungen: 32 Patienten (3,25 %) hatten Typ-II-Diabetes, 4 Patienten (0,41 %) litten an Morbus Parkinson. 323 Patienten (32,79 %) waren nikotinabhängig, 662 Patienten (67,21 %) waren ohne Befund.
Bei 615 Patienten (62,44 %) wurde der chirurgische Eingriff nach einer offenen Methode mit Ablösung des Mukoperiostlappens durchgeführt, bei 370 Patienten (37,56 %) nach einer geschlossenen Methode unter Verwendung einer individuellen Operationsschablone.
Bei 710 Patienten (72,08 %) wurden Stege mit Riegel zur Fixierung der Deckprothese verwendet und bei 275 Patienten (27,92 %) Stege mit rundem Profil **(Abb. 11)**.
Nach der Behandlung besuchten die meisten Patienten regelmäßig die Klinik für Nachuntersuchungen. Komplikationen beziehen sich hauptsächlich auf den Druck der Prothesenbasis auf die Schleimhaut des Alveolarfortsatzes (Druckstelle), die sofort beseitigt wurden.
Die Erfolgsrate der implantologischen Rehabilitation von Patienten mit zahnlosem Unterkiefer war langfristig hoch: 97,26 %. Spätere Komplikationen waren mit mechanischen Versagen wie Komponentenbrüche, begleitender Pathologie oder schlechter Patientenhygiene verbunden.

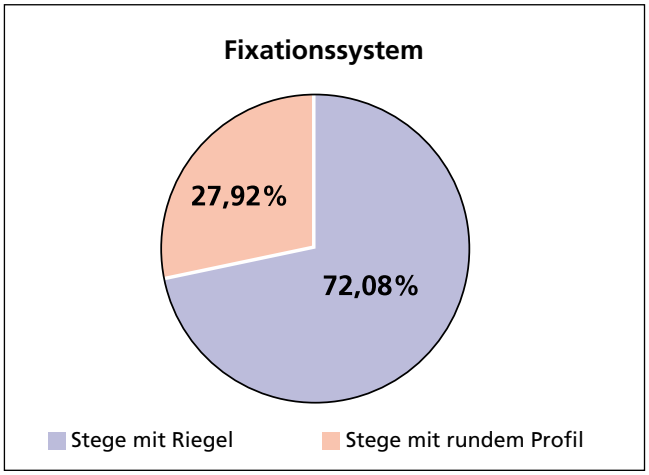

Abb. 11: Verteilung der Patienten nach dem Fixationssystem.

Dies führte schließlich zur Entwicklung biologischer Komplikationen (Periimplantitis, Desintegration) mit anschließendem Verlust eines oder beider Zahnimplantate. So wurde in der späten Phase der geplanten Untersuchungen unter denjenigen, die Deckprothesen verwendeten, bei 16 (1,62 %) Patienten ein nicht erhaltungsfähiges Implantat entfernt. Bei 11 (1,12 %) Patienten wurden beide Implantate entfernt **(Abb. 12)**. Später unterzogen sich 18 (1,83 %) Patienten einer wiederholten Zahnimplantation nach der gleichen Methode. Bei 9 (0,91 %) Patienten waren die mechanische Komplikationen mit dem Versagen der Befestigungsschrauben oder Steges verbunden **(Abb. 13 und 14)**, was einen sofortigen Ersatz der gebrochenen Teile erforderlich machte **(Abb.15)**.

Diskussion

In unserer Studie griffen wir auf das Konzept einer auf zwei Implantaten verankerten Deckprothese und einem Stegfixationssystem (Sliwowski Overdenture System „SOS") als Mindestversorgungsstandard für den zahnlosen Unterkiefer zurück. Schließlich ist bekannt, dass Implantate für eine bessere Stabilität und Retention der Unterkieferprothese sowie für eine bessere Kaufunktion sorgen [14].

Zahnersatz auf einem atrophierten Unterkiefer, der von zwei Implantaten getragen wird, bietet Zahnärzten eine gute Gelegenheit, die Mundgesundheit und Lebensqualität von Patienten zu verbessern [7]. Kurz- und Langzeitergebnisse deuten darauf hin, dass eine Unterkieferprothese, die durch zwei sofortbelastbare Implantate in Kombination mit konventionellen Oberkieferprothesen eine bessere Kauleistung und mundgesundheitsbezogene Lebensqualität bietet als konventionelle Totalprothesen des Unterkiefers [1, 4] .

Zur Fixierung von Prothesen auf Implantaten werden verschiedene Befestigungssysteme effektiv eingesetzt, wobei jedes System Vor- und Nachteile hat [2,3,6,9,15].

Wie unsere Studie gezeigt hat, müssen Implantatpatienten mit Deckprothesen ständig überwacht werden, um sowohl biologische als auch mechanische Komplikationen rechtzeitig zu verhindern und zu beseitigen.

Schlussfolgerungen

Aus den Ergebnissen unserer retrospektiven klinischen Studie zur Wirksamkeit der Behandlungsmethode des zahnlosen Unterkiefers mit dem Sliwowski Overdenture System „SOS" lassen sich folgende Schlussfolgerungen ziehen:

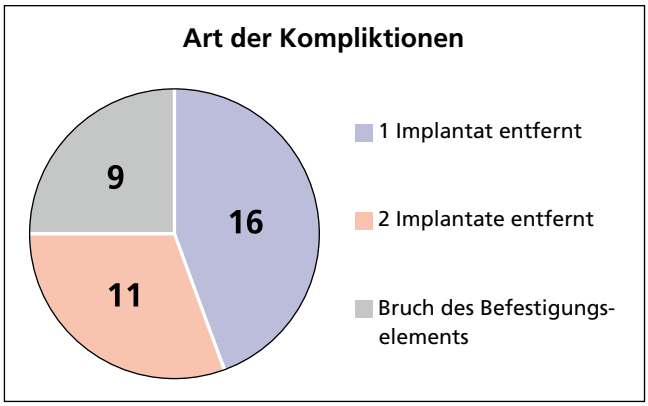

Abb. 12: Verteilung der Patienten nach Art der Komplikationen.

Abb. 13: Abgebrochenes Teil des Steges im Mund.

Abb. 14: Abgebrochenes Rundsteg und gebrochene Befestigungsschraube.

Abb. 15: Als Reparatur ein neuer Steg und neue Schrauben.

Abb. 16: Kontrolle nach 14 Jahren in situ.

1. Perfekte Passform und hohe Qualität der präfabrizierten Elemente des Sliwowski Overdenture Systems „SOS“.
2. Das Sliwowski Overdenture Systems „SOS“ garantiert dem Patienten einen hohen Tragekomfort der Deckprothese auf dem Implantatsteg und einen stabilen Sitz der prothetischen Versorgung über einen langen Zeitraum **(Abb. 16)**.
3. Postoperativ betrafen die festgestellten Probleme hauptsächlich den Druck der Prothesenbasis auf die Schleimhaut des Alveolarfortsatzes (Druckstelle), die direkt behoben werden konnten und das Behandlungsergebnis nicht wesentlich beeinflussten.
4. Komplikationen in der Früh- und Spätphase der Rehabilitation lassen sich in den allermeisten Fällen vermeiden. Regelmässige Vorsorgeuntersuchungen und eine abgestimmte Kommunikation zwischen Zahnarzt und Patient sind hier natürlich Voraussetzung. ■

Literaturverzeichnis unter
www.dimagazin-aktuell.de/literaturlisten

Bilder: © Zahnimplantat-Klinik Düsseldorf

Natalia Slipa
Dr. med. dent. Christoph T. Sliwowski
Zahnimplantat-Klinik Düsseldorf
Schloßstr. 85-87
40477 Düsseldorf
Tel. 0211 91374050
www.zikd.de
www.system-sos.com

Natalia Slipa, Zahnärztin

2013–2019 Studium der Zahnmedizin.
Seit 2019 Zahnimplantat Klinik Düsseldorf.

Dr. med. dent. Christoph T. Sliwowski

1998 - 2008 Chefarzt der Implantologischen Abteilung der „Zahnklinik Rhein-Ruhr“.
Seit 2005 Supervisor und Referent „Curriculum Implantologie“ in Deutschland und Polen.
Seit 2007 Gutachter BDIZ EDI und DZOI.
2008 Patentautor: „Sliwowski-Overdenture-System“.
Seit 2010 Leitung der „Zahnimplantat-Klinik Düsseldorf im St. Vinzenz-Krankenhaus“.
2014 Buchautor „Implantologie Step by Step“ Quintessenz Verlag

Dr. med. dent.
Dominika Sliwowska, DDS

2004-2009 Studium der Zahnmedizin – amerikanischer Studiengang.
Seit 2010 Zahnärztliche Tätigkeit in der Zahnimplantat Klinik Düsseldorf im St. Vinzenz Krankenhaus.
Seit 2014 Mitglied der DZOI.
Schwerpunkte: Implantatgetragene Prothetik, Parodontitis und Periimplantitis-Therapie.

Jan Sliwowski, Zahnarzt

2017–2022 Studium der Zahnmedizin – amerikanischer Studiengang.

Volodymyr Slipy, Zahnarzt

2004–2009 Studium der Zahnmedizin.
Seit 2016 PhD-Promotionsstudiengang.
Seit 2019 Zahnarztpraxis A. Golec in Duisburg

SKY
fast & fixed

INNOVATION

BESTÄNDIG. ERFOLGREICH. VERLÄSSLICH.

Damals wie heute – werden Sie ein Teil der innovativen
und stets verbesserten SKY fast & fixed Erfolgsgeschichte!
Scannen und am Rennen teilnehmen.

Jetzt registrieren!

Irrtum und Änderungen vorbehalten.

DENTAL INNOVATIONS
SINCE 1974

bredent group

bredent medical GmbH & Co. KG · Weissenhorner Str. 2 · 89250 Senden · Germany · T: +49 7309 872-600 · F: +49 7309 872-635 · www.bredent-medical.com · @: info-medical@bredent.com

Behandlung von periimplantären Knochendefekten – kombinierter regenerativer und resektiver Therapieansatz

Der nachstehende klinische Fallbericht beschreibt einen kombinierten regenerativen und resektiven parodontalchirurgischen Therapieansatz für Implantate mit schweren periimplantären Knochendefekten infolge von Periimplantitis. Da das regenerative chirurgische Verfahren ohne vorherige Entfernung der Kronen durchgeführt werden musste, war eine vollständige Regeneration nicht zu erwarten, sodass zusätzlich eine Implantoplastik vorgenommen wurde.

Dank dieses kombinierten Therapieansatzes konnten die Implantate nach der Heilungsphase erfolgreich erhalten werden, obgleich die vollständige Re-Osseointegration der exponierten Implantatoberflächen kein vorhersagbares Behandlungsergebnis war.

Ausgangslage

Eine 55-jährige Patientin mit schwerer Periimplantitis in Kombination mit einer generalisierten Parodontitis, Stadium III **(Abb. 1)** wurde an unsere Praxis für Parodontologie überweisen. Die Periimplantitis hatte bei zwei von drei Implantaten im rechten Unterkiefer zu einem starken periimplantären Knochensubstanzverlust geführt **(Abb. 2)**. Die Patientin war systemisch gesund, sie war jedoch Raucherin mit einem täglichen Konsum von 10 Zigaretten. Die Untersuchung der periimplantären Mukosa ergab Sondierungstiefen von bis zu 10 mm mit Blutung auf Sondierung und Suppuration.

Behandlungsplanung

Initial war die Durchführung einer systematischen Parodontitistherapie mit einem subgingivalen Full-Mouth-Debridement und begleitender Gabe von systemischen Antibiotika geplant. Im Anschluss an die erste unterstützende Parodontitistherapie erfolgte eine Reevaluation der Initialtherapie, und die Implantate wurden einem weiteren subgingivalen Debridement unterzogen, zusätzlich wurde ein Lokalantibiotikum verabreicht. Nach einer Heilungsphase von etwa 2 Wochen wurde die chirurgische Intervention als ein kombiniertes regenerativ-resektives Verfahren mit gesteuerter Knochenregeneration (GBR) und Implantoplastik geplant. Die Evaluation des Behandlungsergebnisses war acht Monate postoperativ geplant.

Chirurgisches Verfahren

Im Anschluss an die parodontale Untersuchung wurde ein subgingivales Full-Mouth-Debridement gemäß den

Abb. 1: Klinische Situation vor der Therapie. Sichtbare Suppuration am Implantat regio 46.

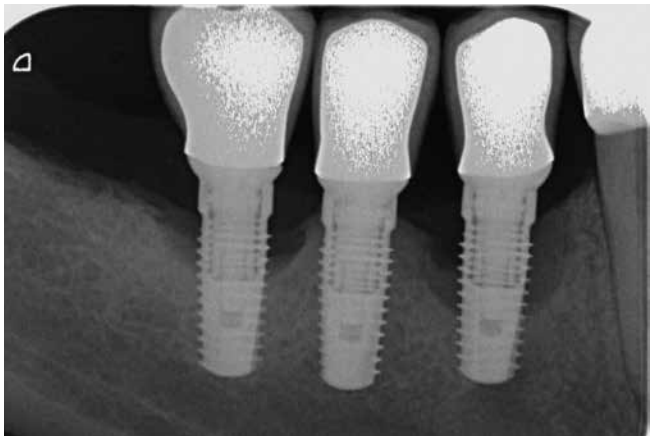

Abb. 2: Röntgenaufnahme vor Beginn der Parodontitistherapie: ausgeprägte parodontale Defekte an zwei von drei Implantaten.

von Quirynen et al. [1] und Cosyn et al. [2] beschriebenen Prinzipien durchgeführt. Als systemische Antibiotikatherapie erhielt die Patientin Amoxicillin 500 mg dreimal täglich für sieben Tage und Metronidazol 400 mg dreimal täglich für sieben Tage. Bei der Reevaluation nach acht Wochen wurde erneut eine vollständige parodontale Untersuchung durchgeführt, gefolgt von einem supragingivalen Debridement. Nach Betäubung der periimplantären Region im vierten Quadranten wurden die betroffenen Implantate bei diesem Behandlungstermin zudem erneut einem subgingivalen Debridement unterzogen. Zur gründlichen Reinigung der exponierten Implantatoberflächen wurde eine Labrida BioClean™ Chitosan-Bürste verwendet **(Abb. 3a-c)**.

Im nächsten Schritt wurde ein nachhaltig wirksames Lokalantibiotikum (Ligosan® Slow Release, Kulzer) in die periimplantären Zahnfleischtaschen appliziert **(Abb. 4 und 5)**. Die periimplantären Weichgewebe konnten während der folgenden 14 Tage heilen, während das lokale Antibiotikum seine antibakterielle Wirkung in den periimplantären Taschen entfaltete.

Die chirurgische Intervention wurde nach intravenöser Sedierung mit Midazolam in Kombination mit dem

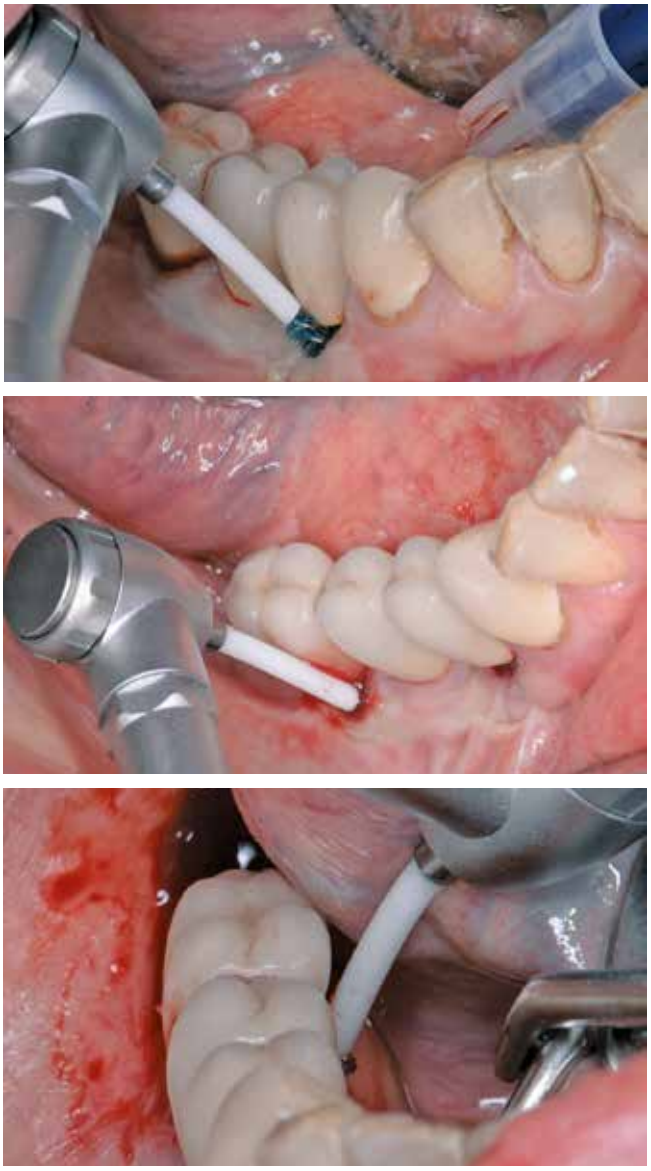

Abb. 3: Subgingivales Debridement der betroffenen Implantate mit der Labrida BioClean™ Chitosan-Bürste 14 Tage vor der chirurgischen Intervention.

Abb. 4: Applikation des Lokalantibiotikums nach erfolgtem subgingivalem Debridement.

Abb. 5: Leichte Überfüllung der Zahnfleischtasche, überschüssiges, am Zahnfleischsaum austretendes Gel wurde entfernt.

Abb. 6: Intraorale klinische Situation nach 14 Tagen unmittelbar vor der chirurgischen Intervention mit bereits verbesserten klinischen Parametern.

Schmerzmittel Novaminsulfon durchgeführt. Nach der Betäubung wurde eine sulkuläre Inzision gesetzt, und nach bukkal und lingual wurde unter Schonung der keratinisierten Mukosa ein Mukoperiostlappen abgehoben **(Abb. 6 und 7)**.

Nach vollständiger Entfernung des Granulationsgewebes wurden die exponierten koronalen Implantatoberflächen unter Verwendung von Hartmetallfräsern bis auf eine Tiefe von 1 mm unterhalb des Defektrands geglättet **(Abb. 8)**. Die exponierten apikalen Implantatoberflächen wurden mit einer Titanbürste gründlich gereinigt **(Abb. 9 und 10)**.

Für die retromolare Entnahme von autologen Knochenspänen wurde ein Safescraper verwendet **(Abb. 11)**.

Das demineralisierte bovine Biomaterial (Straumann® Xenograft®) wurde mit Schmelzmatrixproteinen (Straumann® Emdogain®) vermischt und mit den autologen Knochenspänen angereichert **(Abb. 12-14)**.

Die intraossären Defekte wurden mit dem Gemisch aus Knochenregenerationsmaterial und autologen Knochenspänen bis zum Defektkamm aufgefüllt. Eine Überfüllung wurde sorgfältig vermieden. Die gesteuerte Knochenregeneration wurde mit der Platzierung einer Kollagenmembran (Jason® membrane, botiss, Vertrieb

Abb. 7: Nach sulkulärer Inzision und unter Vermeidung jeglichen Weichgewebeverlusts abgehobener Mukoperiostlappen.

Abb. 8: Glättung der exponierten koronalen Implantatoberfläche mit Hartmetallfräsern.

Abb. 9: Reinigung der exponierten apikalen Implantatoberfläche mit einer Titanbürste.

Abb. 10: Intraorale klinische Situation nach Implantoplastik und gründlicher Reinigung der apikalen Implantatoberflächen.

Abb. 11: Retromolare Entnahme von autologen Knochenspänen mit dem Safescraper.

Abb. 12: Komponenten des zur Auffüllung der periimplantären Knochendefekte verwendeten Füllmaterials: Straumann® Xenograft®, Straumann® Emdogain® und autologe Knochenspäne.

Abb. 13: Autologe Knochenspäne neben dem Gemisch aus Straumann® Xenograft® und Straumann® Emdogain®.

Abb. 14: Fertiges Gemisch aus Straumann® Emdogain®, Straumann® XenoGraft und autologen Knochenspänen.

BioniQ®

Flexible Titanbasen Uni-Base®

Flexible und effiziente Implantatprothetik für konventionellen sowie digitalen Workflow

Mehr unter **www.lasak.dental**
oder **dental@lasak.com**

LASAK

Abb. 15: Nach periostealer Schlitzung wird die Jason® Kollagenmembran eingebracht und am apikalen Periost mit resorbierbarem Nahtmaterial fixiert.

Abb. 16: Mit dem Gemisch aus XenoGraft, Emdogain® und autologen Knochenspänen sorgfältig aufgefüllte intraossäre Defekte.

Abb. 17: Linguale Fixierung der Kollagenmembran mit Nahtmaterial, alle Lücken zwischen den Implantaten werden sorgfältig geschlossen.

Abb. 19: Intraorale klinische Situation acht Monate nach der chirurgischen Intervention.

durch Straumann Biomaterialien) abgeschlossen; bukkal wurde die Membran mit resorbierbarem Nahtmaterial am Periost und lingual an den apikalen Teilen des Weichgewebelappens fixiert **(Abb. 15 und 16)**. Beim Vernähen wurde sorgfältig auf einen spannungsfreien Wundverschluss geachtet **(Abb. 17)**.

Postoperative Behandlung

Nach dem chirurgischen Verfahren erhielt die Patientin zur Schmerzkontrolle viermal täglich 400 mg Ibuprofen. Die Patientin wurde angewiesen, den Mund in den ersten 10 Wochen postoperativ täglich mit 0,2 %-iger Chlorhexidin-Lösung zu spülen. In den ersten vier Wochen postoperativ wurde wöchentlich eine professionelle supragingivale Plaquekontrolle durchgeführt. Acht Wochen nach dem Augmentationsverfahren wurde eine unterstützende Parodontitistherapie (UPT) durchgeführt, in den Bereichen mit GBR wurde auf eine subgingivale Instrumentierung verzichtet. Die UPT wurde alle drei Monate wiederholt. Nach 12 Monaten wurde eine Röntgenaufnahme erstellt. Die Sondierungstiefen wurden ermittelt, um das röntgenologische und klinische Ergebnis des Verfahrens zu beurteilen.

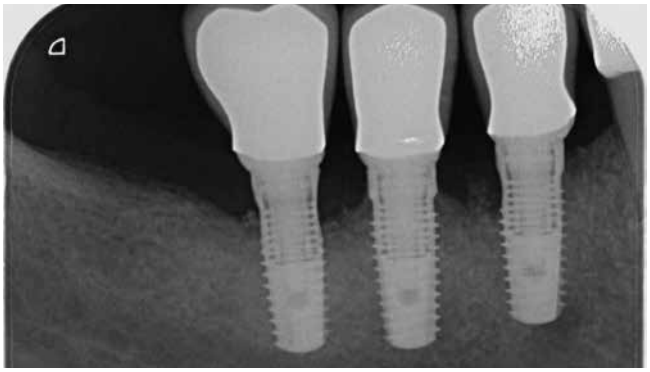

Abb. 18: Röntgenaufnahme acht Monate postoperativ. Nahezu vollständig aufgefüllte intraossäre Defekte. Glatte supragingivale Implantatoberflächen mit vollständig entfernten Gewindegängen.

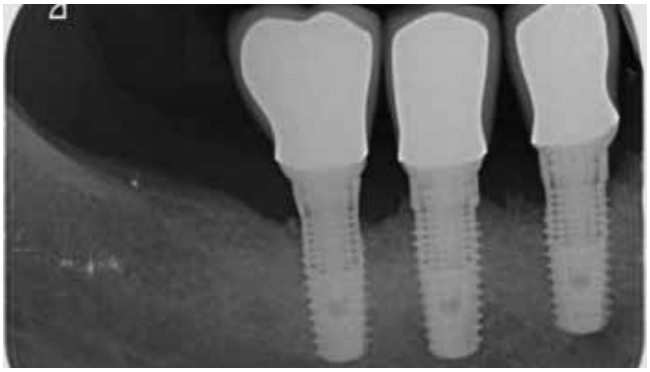

Abb. 20: Röntgenaufnahme ein Jahr nach der regenerativ-resektiven Therapie.

Abb. 21: Intraorale klinische Situation ein: Jahr nach der chirurgischen Intervention.

Behandlungsergebnisse

Die postoperative Heilung verlief komplikationsfrei, Entzündungszeichen konnten erfolgreich reduziert werden. Die zu Beginn der Parodontitistherapie bis zu 10 mm tiefen Zahnfleischtaschen konnten auf 5 mm reduziert werden, es trat keine Blutung auf Sondierung auf. Nach der initialen Parodontitistherapie wurde keine weitere Suppuration beobachtet. Die Röntgenaufnahmen belegten die nahezu vollständige Regeneration der intraossären Defekte **(Abb. 18)**. Die Patientin befindet sich in der Erhaltungsphase mit regelmäßigen dreimonatlichen UTP-Terminen, bislang wurde keine erneute Entzündungsaktivität festgestellt **(Abb. 19-21)**. ■

Bilder: © Dr. Tunkel

Literaturverzeichnis unter
www.dimagazin-aktuell.de/literaturlisten

Dr. Jochen Tunkel

2000-2003	Wissenschaftlicher Assistent der Poliklinik für Parodontologie, Universitätsklinikum Münster
2003	Fachzahnarzt für Parodontologie, ZÄKWL
2003	Spezialist der Deutschen Gesellschaft für Parodontologie
2004-2006	Weiterbildungsassistent in der Privatzahnklinik Schloss Schellenstein/Olsberg
2004-2015	Lehrbeauftragter und Gastdozent an der Poliklinik für Parodontologie des Universitätsklinikums Münster
2006	Master of Oral Medicine in Implantology (MOM)
2007	Fachzahnarzt für Oralchirurgie, ZÄKWL
2007	Hospitations- und Supervisionsreferent DGP/APW
seit 2007	Niederlassung in spezialisierter Praxis für Parodontologie, Implantologie & Oralchirurgie zusammen mit Dr. Carolin Tunkel, Fachzahnärztin für Kieferorthopädie in Bad Oeynhausen, Ostwestfalen
seit 2008	1. Vorsitzender des Referats „Chirurgische Parodontologie" im Berufsverband Deutscher Oralchirurgen
2011	Hospitations- und Supervisionsreferent DGI/APW
2018	Aufnahme bei den European Centers for Dental Implantology (ECDI)
2018	Ernennung zum ITI Fellow
2019	Praxis wird Competence Center Allografts der Firma Straumann
2019	Ernennung zum ITI speaker
2020	Gründung der Social Media Plattform „Regenerative Biodiversity"

Dr. med. dent. Jochen Tunkel
Fachzahnarzt für Oralchirurgie und Parodontologie
Tunkel & Tunkel Fachzahnarztpraxis
Königstr. 19 · 32545 Bad Oeynhausen
Tel. 05731 28822
info@fachzahnarzt-praxis.de

Foto: © Dr. Wolff

Implantate und Knochenantiresorptiva

Aufgrund der demographischen Entwicklung finden sich immer mehr Patienten unter Antiresorptivatherapie (Bisphosphonate, Denosumab). Eine Nebenwirkung stellt die Antiresorptiva-assoziierte Osteonekrose der Kiefer (AR-ONJ) dar, zu der eine S3-Leitlinie existiert, die Handlungsempfehlungen zur Osteonekrosevermeidung (Prophylaxe, Prävention, Früherkennung) sowie zur Osteonekrosediagnostik und -therapie bietet [1].

Die Tatsache, dass Patienten wegen einer Bisphosphonatmedikation oder ähnlichen antiresorptiven Medikamenten eine Kiefernekrose entwickeln können, schreckt immer noch viele Behandler davor zurück, diese Patienten in der eigenen Praxis zu betreuen. Die Unsicherheit beinhaltet zum einen die einfache Prophylaxe als auch eine anstehende zahnärztliche kaufunktionelle Rehabilitation.

Bei einer prothetischen Rehabilitation gilt es eine Versorgung zu wählen, die einerseits mit einem möglichst geringen Risiko der Entwicklung einer Osteonekrose einhergeht. Andererseits ist in diesem Zusammenhang auch das allgemeinmedizinische Risiko eines eventuellen zahnärztlichen chirurgischen Eingriffs zu bedenken womit besondere Sicherheitskautelen bei Risikopatienten in den Vordergrund rücken. In Einzelfällen kann eine kaufunktionelle Rehabilitation auch einen implantologisch getragenen Zahnersatz beinhalten. Der mögliche Risikofaktor für die Entstehung einer medikamentenassoziierten Kiefernekrose durch eine Prothesendruckstelle durch tegumental getragenen Zahnersatz kann in Folge dessen durch eine Implantat-getragene Restauration reduziert werden. Da in der oben genannten Leitlinie eine Handlungsempfehlung zur Indikation von Zahnimplantaten bei Patienten mit medikamentöser Behandlung durch Knochenantiresorptiva (inkl. Bisphosphonate) nicht explizit erwähnt wird, existiert eine weitere Leitlinie: „Zahnimplantate bei medikamentöser Behandlung mit Knochenantiresorptiva (inkl. Bisphosphonate)“ [2]. Diese Leitlinie wurde auf alle Kapitel, Empfehlungen und Statements überprüft und mit neuer Literatur aktualisiert. Die vollständig freigegebene aktualisierte Leitlinie wird in Kürze unter: https://www.awmf.org/leitlinien/detail/ll/083-026.html einzusehen sein. Im Folgenden werden die Empfehlungen der Leitlinie mit aktueller Literatur aufgearbeitet.

Einordnung der Medikamente

Aufgrund einer Grunderkrankung wie Osteoporose, Brust- oder Prostatakrebs nehmen viele Patienten Medikamente wie Bisphosphonate oder Denosumab ein. Diese Medikamente dienen dazu dem pathologischen Knochenabbau entgegenzuwirken. Einerseits bewirken Bisphosphonate, über eine effektive Hemmung der Osteoklastenaktivität eine positive Knochenbilanz und somit eine Reduktion der Knochenresorption. Anderseits führen sie aber zu einer verminderten Knochenneubildungs- und -umbaurate („bone remodeling“), die unter bestimmten Voraussetzungen zu einer Kiefernekrose führen kann.

Für das Medikament Denosumab (ein monoklonaler Antikörper) wurden ähnliche Raten an Kiefernekrosen beschrie-

ben, so dass der Begriff der Antiresorptiva-assoziierten Kiefernekrose eingeführt wurde. Eine Zusammenfassung der relevanten Medikamente, die eine Antiresorptiva-assoziierte Kiefernekrose auslösen können, ist in Tabelle 1 erkennbar. Da diesen Medikamenten die Gemeinsamkeit der antiresorptiven Eigenschaften im Knochenmetabolismus zugrunde liegt, bzw. sie osteoprotektive Eigenschaften aufweisen, wurde der Begriff der Bisphosphonat-assoziierten Kiefernekrose durch den Terminus Antiresorptiva-assoziierte Kiefernekrose abgelöst. Die Begrifflichkeit der Medikamenten-assoziierten Kiefernekrose beschreibt dabei dieselbe Entität und umfasst insbesondere neue Medikamentenstoffgruppen, wie z. B. Bevazicumab (Avastin®), wobei diese sehr viel seltener mit einer Kiefernekrose assoziiert sind.

Um einen richtigen Therapieweg für die Patienten zu bestimmen, ist es notwendig sowohl die physiologischen Grundlagen der Wirkungsweise der Medikamente zu kennen, als auch die Medikamentenwirkungsweise bei unterschiedlichster Dosierung in das Risiko einzuordnen.

Bakterielle lokale Weichgewebsentzündungen wie bei einer Parodontitis oder bakteriell besiedelte offene Weichteilknochenwunden wie Extraktionsalveolen und Prothesendruckstellen werden als Hauptfaktor bei der Entstehung einer Antiresorptiva-assoziierten Kiefernekrose angesehen. Der physiologische Schutzmechanismus des Knochens, die Knochenresorption und der Knochenaufbauprozess bleiben aus und somit steht das Knochengewebe dann schutzlos der Entzündung gegenüber. Schon die einmalige Einnahme eines antiresorptiven Medikamentes kann ursächlich für eine spätere Kiefernekrose sein. Hierbei ist allerdings anzumerken, dass dies selten ist und meist ein kumulatives, langsam über die Zeit ansteigendes Kiefernekrose-Risiko entsteht. Das Bisphosphonatmolekül selbst bindet sich relativ stabil an das Hydroxylapatit des Knochens. Die daraus resultierende unkalkulierbare lange Verweilzeit des Medikamentes (sogenannte Halbwertszeit) erklärt die Herausforderung bei diesem Medikament. Auch nach jahrelangen symptomlosen Mundschleimhautverhältnissen kann sich schließlich noch eine Kiefernekrose entwickeln.

Obwohl die Halbwertszeit bei dem Denosumab wesentlich kürzer ist, zeigen sich klinisch keine relevanten Unterschiede bezüglich des individuellen Kiefernekrosen-Risikos. Dies widerspricht zwar der Plausibilität, gibt uns aber derzeit auf, auch bei diesen Patienten mit Denosumab-Medikation Sicherheitskautelen walten zu lassen. Hinzu kommt der Hinweis der Arzneimittelkommission der Deutschen Ärzteschaft, die auf das Risiko eines überschießenden Knochenabbaus nach Absetzen des Denosumab hinweist, so dass ein Absetzen entweder unterlassen werden sollte, oder sehr engmaschig die Knochendichte kontrolliert werden sollte, oder dennoch wieder zu den althergebrachten Bisphosphonaten zurückgegriffen werden sollte [3].

Definition und Inzidenz

Die Kriterien für ein Vorliegen einer Antiresorptiva-assoziierten Kiefernekrose sind:

- ein für mehr als acht Wochen exponierter nekrotischer oder sondierbarer Knochen,
- eine laufende oder frühere Einnahme von osteoprotektiven (Bisphosphonate/Denosumab)
- keine stattgehabte Bestrahlung im Kopf-Hals-Bereich bzw. keine Metastasierung [1].

Hierzu ist anzumerken, dass eine Radiatio eine Medikamenten-assoziierte Kiefernekrose nicht ausschließt. Histologisch kann man die Nekrosen partiell sogar auseinanderhalten.

Das Leitsymptom einer Antiresorptiva-assoziierten Kiefernekrose ist der inspektorisch oder sondenpalpatorisch freiliegende Knochen. Weitere klassische Symptome sind Zahnlockerungen, Foeter ex ore, Kieferkammfisteln mit oder ohne Exsudation, Schwellungen oder spontane Sensibilitätsstörungen in der Unterlippe (Vincent-Symptom). Ein vorhandener oder „kommender und gehender" Schmerz eines Patienten ist nicht als Leitsymptom anzusehen. Dieser ist eher Ausdruck der (Super-) Infektion und häufig von zusätzlicher Pus-Exsudation gekennzeichnet.

Die wahrscheinlich häufigste Behandlung mit Antiresorptiva erfolgt bei primärer Osteoporose mit oraler Bisphosphonatmedikation oder einer intravenösen Dosis nur ein Mal pro Jahr. Bei sekundärer Osteoporose oder malignen Erkrankungen ohne Knochenmetastasen hingegen indizieren meistens i.v.-Gaben in Frequenzen von zwei bis vier Mal pro Jahr [1]. Ossäre Metastasierungen und das multiple Myelom implizieren eine intravenöse Gabe alle 4 Wochen [4,5].

Neben den oben genannten Antiresorptiva werden mittlerweile auch eine Reihe weiterer Medikamente verdächtigt, die eine Kiefernekrose auslösen können. Gesicherte Daten gibt es dabei nur zur Prävalenz einer Kiefernekrose unter dem Angiogenesehemmers Bevacizumab, der (ohne begleitende Bisphosphonat-Medikation) bei 0,3-0,4 % liegt [6]. Die Kombination eines Angiogenesehemmers wie Bevacizumab oder Sunitinib mit Bisphosphonaten zeigt jedoch eine Risikoeskalation mit einer Prävalenz der Kiefernekrose von 16 % [7].

Weitere Fallberichte über ausgelöste Kiefernekrosen zeigen die Medikamente Trastazumab (Handelsname: Herceptin®) sowie Aflibercept (Handelsname: Zaltrap®) [8-10]. Eine Aussage über die mögliche Prävalenz dieser Medikamente kann zurzeit noch nicht getroffen werden.

Für die zahnärztliche Anamnese und Befunderhebung sind somit die Gruppe der Antiresorptiva und das einzelne Medikament Avastin® wichtig. Diese sollten auch im Anamnesebogen berücksichtigt werden. Häufig zeigt es sich, dass Patienten zwar wissen, dass sie Medikamente „gegen Osteoporose" einnehmen, jedoch ist ihnen die potentielle Problematik dessen nicht bewusst.
Das Risiko, eine Nekrose zu entwickeln, hängt von der Grunderkrankung, der Art der antiresorptiven Substanz, der Dauer und der Frequenz und weiteren Faktoren ab. Zusätzlich kommen Triggerfaktoren hinzu, wie entzündliche Veränderungen in der Mundhöhle, wie Parodontitiden, Periimplantitiden oder auch chirurgische Eingriffe, wie Zahnentfernungen und Prothesendruckstellen.

Die vorkommenden Kiefernekrose-Ereignisraten können in drei typische Patientenkollektive zugeordnet werden:

1. **niedriges Risikoprofil** bei Patienten mit Osteoporose und BP- oder Denosumab-Medikation

   Hierbei liegt die vermutete Risiko-Range einer Kiefernekrose zwischen 0 bis 0,5 %.

   Die Prävalenz bei Bisphosphonat Medikation liegt bei 0,0-0,5 % (BP-Medikation < 4 Jahre: 0,04 % und BP-Medikation > 4 Jahre: 0,21 %).
   Die Prävalenz unter Denosumab liegt bei 0,13-0,21 %.
   Die Bisphosphonatmedikation ist: oral (u. a. Alendronat, Ibandronat oder Risedronat), intravenös (Zoledronat 5 mg alle 12 Monate, Ibandronat 3 mg/3 ml alle 3 Monate), subcutan (Denosumab 60 mg alle 6 Monate).

2. **mittleres Risikoprofil** bei Patienten mit zusätzlichen Risikofaktoren, wie Prävention skelettbezogener Komplikationen bei Tumorerkrankungen und i.v.-BP-Medikation, Patienten mit therapie-induzierter Osteoporose, sekundärer Osteoporose und Therapieindikationen zur Vermeidung von Skeletal Related Events (SRE), Co-Medikation mit Immunmodulatoren (Rheumamedikamente, u. a. MTX)

   Hierbei liegt die vermutete Risiko-Range einer Kiefernekrose bei bis zu 1 %.

   Die Bisphosphonatmedikation ist: intravenös (z. B. Zoledronat 4 mg alle 6 Monate), oder orale Bisphosphonate mit gleichzeitiger Medikation mit Immunmodulatoren und/oder mit wundheilungs- oder immunmodulierender Grunderkrankung.

3. **hohes Risikoprofil** bei therapeutischen onkologischen Indikationen (z. B. Knochenmetastasen, multiples Myelom) und monatlicher i.v.-BP-Medikation oder monatlicher s.c. Denosumab-Medikation (120 mg)

   Hierbei liegt die vermutete Risiko-Range einer Kiefernekrose bei 1 bis 21 %.

   Die Bisphosphonatmedikation ist: intravenös (z. B. Zeledronat 4 mg alle 4 Wochen)
   Die Denosumabmedikation ist: subcutan (120 mg alle 4 Wochen).

Substanz	Handelsname	Prävalenz der ONJ
Pamidronat	Aredia®	++
Alendronat	Fosamax®, Fosavance®	+
Risedronat	Actonel®	+
Ibandronat	Bonviva®	6 mg (+), 50 mg -
Zoledronat	Aclasta®	++
Denosumab	Prolia® & XGEVA®	++
Bevacizumab	Avastin®	↗
Sunitinib	Sutent®	↓
Trastazumab	Herceptin®	↓
Aflibercept	Zaltrap®	↓

Tab. 1: Übersicht über die gängigsten Medikamente mit Handelsnamen (ohne Generika) und Prävalenz Einteilung.

Wie weiter oben schon beschrieben existieren weitere Medikamente, die mit einer Kiefernekrose assoziiert sind. Zusätzlich sollten neue Substanzen (wie mTOR-, VEGF-, TK-Inhibitoren) betrachtet werden. Hier kann anhand der vorliegenden Ereignisraten eine Einteilung in ein geringes Risiko angenommen werden. Bisher wurden nur in einer Studie Prävalenzen von 0 bis 0,5 % (Mittel: 0,2 %) genannt [1].

Indikationsfindung

Bei allen Patienten unter bzw. nach antiresorptiver Therapie, die eine Indikation für dentale Implantate haben, soll zunächst das individuelle Osteonekroserisiko evaluiert werden. Wichtige Einflussfaktoren sind:

- Grunderkrankung
- Antiresorptive Medikation:
  - Applikationsart,
  - Dauer und
  - Frequenz
- Weitere Medikation/Therapie: Hormontherapie, Immun- oder Antikörpertherapie, Chemotherapie, antiangiogenetische Therapie, Kopf-Hals-Strahlentherapie und vorausgegangene Osteonekrose der Kiefer.

Vor kaufunktioneller Rehabilitation sollte das individuelle Risikoprofil des Patienten erhoben werden. Hierzu wurde – im Auftrag der Deutschen Gesellschaft für Implantologie, orientiert am Ampelschema der SAC-Klassifikation – ein Risiko-Evaluationsbogen entworfen. Die Einschätzung des Risikos erfolgt nach der Grunderkrankung und Indikation der antiresorptiven Therapie, nach der Medikation, nach der Häufigkeit der Medikation, nach weiteren ggf. onkologischen Therapien und nach der lokalen Knochenneubildungsrate bzw. der knöchernen Situation. Hierbei wird das ONJ-Risiko in „niedrig = grün", „mittel =gelb " und „hoch = rot" eingestuft [11].

Notwendige zahnärztliche Eingriffe zur Sanierung von Infekten und Reduktion des Infektrisikos sollen vor Implantationen durchgeführt werden. Die Wundheilung soll mit zur Risikoevaluation einfließen.
Aus dem Verständnis der Knochenphysiologie (Heilung nach Extraktion, Osteogenese etc.) in Kombination mit antiresorptiven Medikamenten erklärt sich die Problematik einer eventuellen zahnärztlich-chirurgischen Maßnahme. Möglich wäre es, dass jeder operative Eingriff am Kiefer eines Antiresorptiva-Patienten das Risiko einer späteren Kiefernekrose erhöht. Ein Unterlassen eines Eingriffs (Zahnentfernung) bei relevanter dentaler Infektion führt zu einer höheren Wahrscheinlichkeit einer späteren Osteonekrose.

Die Implantatindikation soll dahingehend überprüft werden, ob Prothesendruckstellen vermieden und damit mittelbar das Osteonekrose-Risiko gesenkt wird.
Andererseits stellt ein weiterer Risikofaktor die Prothesendruckstelle dar, die ebenfalls die Entstehung einer Osteonekrose triggern können [12]. Zur Reduzierung des Risikos der Prothesendruckstelle ist die Insertion von Implantaten eine gute Möglichkeit, um tegumental getragenen Zahnersatz zu umgehen. Dabei jedoch ist es einerseits denkbar, dass durch eine gesenkte bone remodelling und Knochenneubildungs-Rate das Implantat länger oder schlechter einheilen könnte. Andererseits muss das individuelle Risiko des Eingriffes abgeschätzt werden, ob durch den Eingriff selbst oder durch eine eventuelle spätere Infektion (Periimplantitis) eine Kiefernekrose ausgelöst werden könnte [3].

Klinische und radiologische Befunde, die einen Hinweis auf eine Kompromittierung der Weichgewebsheilung, des Knochenumbaus oder der Knochenneubildungsrate geben, sollen erhoben werden und in die Entscheidungsfindung einbezogen werden.

Ein besonderes Augenmerk sollte dabei in der präoperativen Beachtung der Befunde liegen. Dabei ist dem radiologischen Befund der „peristierenden Alveole" eine sehr hohe Bedeutung beizumessen. Das bedeutet, dass wenn auch noch nach sechs Monaten einer stattgefundenen Zahnentfernung in der Panoramaschichtaufnahme keine oder nur eine gering ausgeheilte Alveole erkennbar ist, so kann von einer sehr geringen knöchernen Regeneration ausgegangen werden [13]. Falls dieses der Fall sein sollte, kann das als Indikationseinschränkung für eine Implantation gesehen werden. Der klinisch und radiologische Heilungsverlauf der Alveolen sollte demnach mit in die Evaluation einer möglichen Implantation einhergehen [2].

Bei Patienten mit antiresorptiver Therapie sollten Kieferaugmentationen im Rahmen implantologischer Versorgung vermieden werden oder einer besonders strengen Indikationsprüfung unterzogen werden.

Umfangreiche augmentative Maßnahmen sind mit einer höheren Wahrscheinlichkeit an Wundheilungsstörungen assoziiert und gerade bei Patienten mit antiresorptiver Therapie kann dies zum Implantatmisserfolg führen. Einschränkend muss erwähnt werden, dass die Datenlage hierzu sehr schwach ist.

Der prothetische Nutzen einer Pfeilervermehrung zur Verbesserung der Prognose der Restbezahnung kann nach denselben Kriterien erfolgen, wie bei gesunden Patienten ohne antiresorptive Therapie.

Unter Berücksichtigung des Patientenwunsches steht die Aufklärung des Patienten für eine selbstbestimmte Therapieentscheidung in der präoperativen Phase eigentlich an oberster Stelle. Vor der geplanten operativen zahnärztlich-chirurgischen Leistung soll der Patient über das individuelle Risiko einer Osteonekrose unterrichtet werden. Die Aufklärung sollte ebenfalls die Alternativen der Therapie mit allen Vor- und Nachteilen sowie die Aufklärung über die strukturierte Nachsorge, inklusive dem Hinweis über diesbezügliche Folgekosten, beinhalten.

Angesprochene Punkte sollten sein:

- das individuelle Risiko
- Vor- und Nachteile von prothetischen Versorgungen mit Einbezug implantologischer Lösungen
- Kosten und Folgekosten (Periimplantitis)
- Risiko einer Osteonekrose durch einen zahnärztlich-operativen Eingriff, also die Implantation selbst
- Risiko einer Periimplantitis
- Nachsorge, Prophylaxe
- Patienten-Prognose quoad vitam
- Für die Implantation selbst: übliche chirurgische Risikoaufklärung, inklusive Lokalanästhesie, Nervschädigung etc.
- Erfolgsprognose bzw. Gegenüberstellung Implantate bei Antiresorptiva-Patienten mit „gesunden" Patienten-Prognosen" [14].

Zusammenfassung zur Implantatindikation

In der aktuellen Leitlinie, sowie in der aktualisierten Form, ist eine Übersicht der Vor- und Nachteile einer Implantatindikation zusammengefasst **(siehe Tabelle 2)**. An dieser Tabelle ist es sinnvoll sich mit dem Patienten zusammen „entlang zu hangeln".

Für ein Implantat sprechen	Gegen ein Implantat sprechen
Niedrigeres Osteonekroserisiko	Höheres Osteonekroserisiko
Keine Osteonekrose in der Eigenanamnese	Bestehende / vorausgegangene Osteonekrose
Keine Infektionsherde	Bestehende Infektionsherde
Klinisch keine scharfen Knochenkanten, radiologisch keine persitierenden Alveolen	Klinisch und radiologisch schlechtes bone remodeling und schlechte Knochenneubildungsrate
Gute Compliance	Schlechte Compliance
Gute Mundhygiene	Schlechte Mundhygiene
Vermeidung von Prothesendruckstellen	Keine Vermeidung von Prothesendruckstellen
Hohe Indikationsstärke	Fragliche Notwendigkeit eines Implantates bzw. gleichwertiger konventionell prothetischer Ersatz möglich
Keine Augmentation erforderlich	Notwendigkeit einer Augmentation

Tab. 2: Übersicht und Zusammenfassung zur Implantatindikation bei Antiresorptiva Patienten. Aus S3-Leitlinie: „Zahnimplantate bei medikamentöser Behandlung mit Knochenantiresorptiva (inkl. Bisphosphonate)"

Drug Holiday?

Es gibt keine belastbaren Daten, die den Nutzen eines zeitweiligen Absetzens der Antiresorptiva (drug holiday) belegen. Es lässt sich keine Empfehlung ableiten.

Auf Basis der aktuellen Studienlage kann man keine klare Empfehlung für das perioperative Absetzen der Antiresorptiva zur Vermeidung von Osteonekrosen ableiten.

Perioperative Antibiose?
Eine perioperative systemische Antibiotika-Prophylaxe soll stattfinden.
„Zum genauen zeitlichen Ablauf, d. h. Beginn und Weiterführung der Prophylaxe bemessen am Operationszeitpunkt, kann keine valide Aussage getroffen werden. Analog zur Endokarditisprophylaxe könnte eine Einzeldosis 30-60 Min. vor dem Eingriff ausreichend sein, wobei in der Literatur partiell auch früher begonnen und über einen Zeitraum von mehreren Tagen das Antibiotikum verabreicht wird. Die S3-Leitlinie zur Antiresorptiva-assoziierten Kiefernekrose (AR-ONJ) beschreibt eine prolongierte perioperative, systemische antibiotische Abschirmung bis zum Abklingen klinischer Zeichen einer Keimbelastung“ [2].

Implantaterfolg?
Bei korrekter Risikoeinstufung des Patienten und Einhaltung der oben genannten Punkte ist eine Implantation häufig erfolgreich. Zurückliegende Studien und Metaanalysen sowie Literaturauswertungen geben die Implantatüberlebensrate mit 95-100 % [15,16] bzw. 86 % [17] an. Auch wenn die meisten Studien Patienten mit einem eher niedrigen Risiko, eine Kiefernekrose zu entwickeln, beinhalten (Patienten mit primärer und sekundärer Osteoporose sowie oraler Bisphosphonatmedikation), gibt es zwei systematische Reviews aus dem Jahre 2013 mit Patienten unter oraler bzw. intravenöser Bisphosphonattherapie, die keine Kontraindikation für eine Implantattherapie ableiten [18,19].
In einem aktuellen systemischen Review bei Patienten mit Antiresorptiva-Therapie wurden die Implantat-Verlustraten und die Implantat-assoziierten Kiefernekroseraten analysiert. Die elektronische Suche in PubMed/Medline identifizierte n = 411 Artikel von denen gemäß den Einschlusskriterien n = 32 Studien mit n = 5.221 Patienten und n = 12.751 Implantaten eingeschlossen und ausgewertet wurden.
Die Implantatverlustrate betrug 4,8 % (n = 618/12.751) und die Patienten-bezogene Kiefernekroserate 2,6 % (n = 136/5.221). Eine weitergehende belastbare Auswertung z. B. zur Differenzierung Früh- versus Spätverlusten, oraler versus i.v.-Medikation war nicht möglich [20]. Auch wenn die Ergebnisse der Metaanalyse zunächst zu enttäuschen scheinen (da augenscheinlich keine neuen Aspekte benannt werden), sind dennoch zwei wertvolle Schlussfolgerungen möglich. Nachdem das Krankheitsbild ONJ jetzt mehr als 15 Jahre klinisch geläufig ist, verweisen auch große Fallzahlen 1. nicht auf eine höhere Implantatverlustrate gegenüber der „Normalbevölkerung“ und 2. nicht auf eine höhere ONJ-Rate gegenüber Patienten ohne Implantatversorgung [21].

Fazit

Eine Implantation bei Patienten unter antiresorptiver Medikation scheint in der heutigen Zeit vertretbar und die Langzeitprognosen erscheinen günstig. Nichtsdestotrotz sollten die Risiken wie eine „Antiresorptiva-assoziierte Kiefernekrose (AR-ONJ)" mit dem Patienten im Vorfeld genau betrachtet werden. Ob und wie es zu einer Antiresorptiva-assoziierten Kiefernekrose kommt, hängt stark von vielen Faktoren ab (welches Medikament, wie lange, wie oft und in welcher Dosis). Die Insertion von Implantaten bei Antiresorptiva-Patienten kann unter bestimmten Voraussetzungen die kaufunktionelle Rehabilitation beinhalten und somit wahrscheinlich das Risiko einer Osteonekroseentwicklung über die Vermeidung von Prothesendruckstellen reduzieren. Weitere Langzeitstudien sind jedoch notwendig, um die Erfolgswahrscheinlichkeit der implantologisch-prothetischen Lösung des Patienten zu evaluieren. ■

Literaturverzeichnis unter www.dimagazin-aktuell.de/literaturlisten

Dr. Tim F. Wolff, M.Sc.
Zahnärzte am Rathaus – Dr. Wolff und Dr. Wolff
Am Oberborn 2-4 · 63791 Karlstein
Tel. 06188 77177
www.zahnarzt-karlstein.de

Prof. Dr. Dr. Knut A. Grötz
Tagesklinik für Mund-Kiefer-Gesichtschirurgie
Burgstraße 2-4, 65183 Wiesbaden und
Klinik für Mund-, Kiefer- und Gesichtschirurgie,
Helios Dr. Horst Schmidt Kliniken
Ludwig-Erhard-Str. 100 · 65199 Wiesbaden

Prof. Dr. Dr. Christian Walter
Medi+ MVZ GmbH
Haifa-Allee 20 · 55128 Mainz

Dr. Tim F. Wolff

2005-2010	Studium der Zahnmedizin in Witten/Herdecke
2011	Approbation und Promotion
2011-2012	Vorbereitungsassistent in allgemeinzahnärztlicher Praxis
2013	Fachkunde DVT
2013-2016	Fachausbildung zum Oralchirurgen in Wiesbaden
2015	Methodiker und Teilnahme der S3-Leitlinie „Zahnimplantate bei medikamentöser Behandlung mit Knochenantiresorptiva (inkl. Bisphosphonate)"
2016	M.Sc. in Oral Implantology
2016-2018	Leitender Fachzahnarzt für Oralchirurgie in Bad Kreuznach, Simmern und Kirn
2017/2018	Referent für Implantologie und Antiresorptiva assoziierte Kiefernekrosen
2018	Angestellter Fachzahnarzt für Oralchirurgie und Juniorchef der Praxis Zahnarztpraxis am Rathaus in Karlstein am Main
Seit 2021	Inhaber der Praxis Zahnärzte am Rathaus Dr. Wolff & Dr. Wolff in Karlstein am Main

Prof. Dr. Dr Knut A. Grötz

Ab 1981	Studium der Human- und Zahnmedizin sowie Philosophie (Grundstudium) an der Johannes Gutenberg-Universität Mainz
1986	Promotion zum Dr. med. dent.
1992	Promotion zum Dr. med.
1991	Zahnarzt für Oralchirurgie
1995	Facharzt für Mund-Kiefer-Gesichtschirurgie Zusatzbezeichnungen und zertifizierte Tätigkeitsschwerpunkte (TSP): Homöopathie (1997), Plastische Operationen (1999), TSP Implantologie (2001), Ultraschall-Seminarleiter Sektion Kopf-Hals, DEGUM-Stufe III (2001), Referent der Konsensuskonferenz Implantologie von BDZI, DGMKG, BDO, DGI, DGZI (2002), TSP Funktionsdiagnostik/-therapie (2004), Fachkunde „Digitale Volumentomografie, DVT" (2007)
1999	Habilitation, Venia legendi und Priv.-Dozentur Universität Mainz
bis 2000	Wissenschaftlicher Mitarbeiter und Oberarzt an der Univ.-Klinik für Mund-, Kiefer- und Gesichtschirurgie Mainz (Prof. Dr. Dr. med. W. Wagner)
Seit 2000	Lehrauftrag der Johannes-Gutenberg-Universität
Seit 2012	Fellow des ITI

Past-Präsident der Deutschen Gesellschaft für Implantologie im Zahn-, Mund- und Kieferbereich e.V. (DGI)

Prof. Dr. Dr. Christian Walther

1993-2004	Studium Medizin & Zahnmedizin, Universitätsmedizin Mainz, Studium Technik in der Medizin, Technische Universität Kaiserslautern
2002/2005	Promotionen, Universitätsmedizin Mainz
Seit 2003	Wissenschaftlicher Mitarbeiter an der Klinik für Mund-, Kiefer- und Gesichtschirurgie – plastische Operationen an der Universitätsmedizin Mainz
2009	Oberarzt an der Klinik für Mund-, Kiefer- und Gesichtschirurgie – plastische Operationen an der Universitätsmedizin Mainz
2010	Habilitation, Universitätsmedizin Mainz
Seit 2016	Mitgeschäftsführer der Medi+ MVZ GmbH in Mainz
2016	Ernennung zum außerplanmäßigen Professor an der Universitätsmedizin der Johannes Gutenberg-Universität Mainz

Neue PAR-Richtlinie – Abrechnungsleitfaden zu Emdogain / Emdogain FL

Passend zur neuen PAR-Richtlinie bietet die Straumann GmbH einen neuen Abrechnungsleitfaden der Firma rechenart an. In der Praxis stellt die Berechnung von parodontalen Therapien des Parodonts ZahnärztInnen aufgrund der vielen Bestimmungen im gesetzlichen und privaten Bereich der Krankenversicherung oftmals vor Herausforderungen. Zu umfangreich sind die Therapievarianten – insbesondere in der Gesetzlichen Krankenversicherung die PAR-Versorgungsstrecke von 2021 mit allen flankierenden Bereichen.

Der im April erschienene 100 Seiten umfassende Leitfaden beinhaltet, neben zahlreichen Beispielen, auch wertvolle Informationen und ist DIE praxisnahe Hilfestellung bei der täglichen Arbeit rund um die Abrechnung parodontaler Leistungen.

Der Abrechnungsleitfaden steht kostenfrei als PDF unter dem Link https://bit.ly/3xq6RbF zur Verfügung oder kann gegen eine Schutzgebühr von 20 Euro telefonisch unter der 0761 4501-333 bestellt werden.

www.straumann.de

Entwickelt für Sofortversorgungskonzepte

Das innovative Implantatdesign von Quattrocone sorgt mit seinem progressiven, konischen Design für eine einfache Anwendung, besonders bei herausfordernden Indikationen wie der Sofortversorgung in der ästhetischen Zone. Das Implantatsystem von Medentika, einer Marke der Straumann Group, wird in Deutschland entwickelt und hergestellt. Seine hohen Qualitätsstandards basieren auf langjähriger Erfahrung.

Das Quattrocone30 wurde speziell für die Versorgung von zahnlosen Kiefern entwickelt. Die 30 Grad abgeschrägte Implantatschulter sorgt für hohe mechanische Sicherheitsreserven. Das krestale Mikrogewinde fördert die dauerhafte Anlagerung von Knochenzellen. Das progressive, selbstschneidende Makrogewinde ermöglicht eine zuverlässige Primärstabilität für alle Knochenklassen. Die hochreine Oberfläche mit Mikro-Makro-Rauigkeit fördert eine stabile und langfristige Osseointegration des Implantats. Aufgrund des einfachen Protokolls eignet sich das Implantatsystem besonders für Einsteiger.

www.medentika.de/ips-quattrocone

ChairsideCAD erneut mit Cellerant Best of Class Technology Award 2022 ausgezeichnet

exocad, ein Unternehmen von Align Technology, wurde für ChairsideCAD, die benutzerfreundliche CAD-Softwareplattform für Single-Visit-Dentistry, mit dem Best of Class Technology Award 2022 der Cellerant Consulting Group ausgezeichnet. Damit gewinnt die Software den prestigeträchtigen Award bereits zum vierten Mal in Folge.

„Wir sind außerordentlich stolz darauf, dass wir diesen begehrten Branchenpreis nun bereits zum vierten Mal in Folge erhalten", erklärt Larry Bodony, Präsident von exocad America, Inc. „Wir haben ChairsideCAD mit dem Ziel entwickelt, den Designprozess für Zahnärzte zu vereinfachen und gleichzeitig schneller und präziser zu machen. Wir sind überzeugt, dass der intuitive Design-Workflow und die Freiheit, jede offene Hardware zu verwenden, ChairsideCAD zu einem herausragenden Werkzeug macht, das selbst die Behandlung komplexester Fälle vereinfacht."

exocad ist bei führenden Herstellern von dentalen CAD/CAM-Systemen die Software der Wahl, da sie flexibel, zuverlässig und intuitiv ist. Dentalexperten nutzen die Software, um ihre Workflows für eine Vielzahl von Indikationen zu optimieren. Sie basiert auf der Laborsoftware DentalCAD von exocad und ist die erste komplett offene CAD-Softwareplattform für Single-Visit-Dentistry. Die Software führt Anwender Schritt für Schritt durch den gesamten Designprozess. Zudem lassen sich eine Vielzahl von Geräten ganz einfach integrieren und Daten können nahtlos zwischen Zahnärzten und Laboren ausgetauscht werden.

Seit ihrer Einführung im Jahr 2009 haben die Cellerant Best of Class Technology Awards eine einzigartige Stellung in der Zahnmedizin erlangt. Sie machen auf Hersteller aufmerksam, die mit ihren Lösungen die Workflows in Zahnarztpraxen heute sowie in Zukunft prägen. Der Gewinner des Award 2022 wurde von einer Jury aus renommierten Technologieexperten der Dentalmedizin ausgewählt.

www.exocad.com/chairsidecad

Einfache bis komplexe Knochendefekte behandeln mit dem defektorientierten Geistlich Konzept

Eine erfolgreiche Regeneration knöcherner Defekte setzt die Stabilisierung des Augmentats im Defektbereich voraus. Durch die Abschirmung gegen einwirkende, mechanische Kräfte können Dislokationen des verwendeten Knochenersatzmaterials verhindert und eine ungestörte Knochenheilung gewährleistet werden. Abhängig von der Lage, der Größe und der Geometrie des Defektes bieten sich unterschiedliche Behandlungsmöglichkeiten an.

Das defektorientierte Geistlich-Konzept verbindet die bewährten und am besten in der Literatur beschriebenen Produkte Geistlich Bio-Oss® und Geistlich Bio-Gide® mit drei verschiedenen Behandlungs- und Stabilisierungsmethoden:

- Guided Bone Regeneration (GBR) mit Membranfixierung durch Titan-Pins für kleinere Defekte
- Stabilized Bone Regeneration (SBR) mit stabilisierenden Schirmschrauben für Defekte mit fehlender Knochenwand
- Customized Bone Regeneration (CBR®) mit dem Yxoss® 3D-Titangitter für komplexe Defekte mit vertikaler und horizontaler Ausprägung.

Das Konzept bietet Ihnen umfassende Behandlungsmöglichkeiten zur optimalen Versorgung Ihrer Patienten.

www.geistlich.de

DG PARO und CP GABA aktualisieren Implantate-Ratgeber

Die Deutsche Gesellschaft für Parodontologie e. V. (DG PARO) sowie die parodontologischen Fachgesellschaften in Österreich (ÖGP) und der Schweiz (SSP) haben in Kooperation mit CP GABA ihren PatientInnen-Ratgeber rund um das Thema „Implantate" komplett überarbeitet. Die aktualisierte Broschüre trägt den Titel „Implantate – Vorbeugung, Pflege, Erhalt". Gedruckte Exemplare der Broschüre können für die eigene Praxis kostenfrei bestellt werden. Der Ratgeber erläutert PatientInnen nicht nur die Funktion des Zahnersatzes, sondern klärt sie auch darüber auf, welche Voraussetzungen vor der Behandlung erfüllt sein müssen und was es in der Nachsorge zu beachten gilt, damit Komplikationsrisiken reduziert werden können und das Implantat möglichst lange im Mund verbleibt. An der Erstellung des neuen Ratgebers wirkten wieder hochkarätige ExpertInnen mit.
Kostenfreie Exemplare des aktualisierten Ratgebers können per E-Mail oder Fax im Servicecenter von CP GABA bestellt werden:
E-Mail: CSDentalDE@CPGaba.com, Fax: 0180 510129025.

www.cpgabaprofessional.de

Titanbasen für eine optimale Ästhetik

Das Platform Shifting der Titanbasen Uni-Base® von LASAK, dem Implantathersteller mit 30-jähriger Erfahrung, entspricht dem steigenden Trend, ein besseres Weichgewebemanagement und eine optimale Ästhetik der prothetischen Suprakonstruktion zu erzielen. Die variablen Titanbasen für das Implantatsystem BioniQ® bieten eine prothetisch orientierte Implantatversorgung bei maximaler Flexibilität und Effizienz. Die Titanbasen Uni-Base® für Brücken verfügen über eine nicht rotationsgesicherte Implantatverbindung, die einen Divergenzausgleich von bis zu 36° ermöglicht. Dank den Titanbasen für Lösungen mit dem abgewinkelten Schraubenkanal kann man mit verschraubten Versorgungen auch solche Fälle behandeln, die früher nur mit zementierten Versorgungen versorgt werden konnten. Das Indikationsspektrum hat sich bedeutend vergrößert. Das feste, robuste Design in Kombination mit Retentionselementen im oberen Teil der Titanbasis stellen sicher, dass der auf der Titanbasis geklebte Zahnersatz fest und sicher hält. Überdies muss man die Titanbasis vor dem Verkleben nicht abstrahlen, wodurch die Prozesse im Labor vereinfacht werden. Die Behandlung mit den Titanbasen ist sicher und zuverlässig.

www.lasak.dental

lege artis Pharma GmbH + Co. KG, D-72132 Dettenhausen, Tel.: +49 (0) 71 57 / 56 45 - 0, Fax: +49 (0) 71 57 / 56 45 50, E-Mail: info@legeartis.de, Internet: **www.legeartis.de**

© Stockfotos-MG/ AdobeStock

Arbeitgeber in der Pflicht: Das neue Nachweisgesetz

Zum 01.08.2022 ist das geänderte Nachweisgesetz (NachwG) in Kraft getreten. Arbeitgeber werden wie auch bisher schon dazu verpflichtet, den Mitarbeitern einen schriftlichen Nachweis über die wesentlichen Vertragsbedingungen mit Arbeitsvertrag auszuhändigen. Während es in der Vergangenheit allenfalls im Streitfall Nachteile für den Arbeitgeber hatte, wenn es an vollständigen, schriftlichen Arbeitsverträgen fehlte, drohen nun erhebliche Bußgelder.

Was regelt das Nachweisgesetz?

Das NachwG verpflichtet Arbeitgeber alle Arbeitsverträge – vom zahnärztlichen Leiter bis zum Minijob für Botenfahrten – schriftlich festzuhalten und den Arbeitnehmern auszuhändigen. Schriftlich bedeutet hierbei, dass Unterschriften im Original erforderlich sind. Die bloße Textform (E-Mail/Fax) und auch die elektronische Form genügen nicht.

Was ändert sich?

Auch bisher schon mussten Arbeitgeber über die wesentlichen Vertragsbedingungen, wie z. B. Arbeitsbeginn, Arbeitsort, Tätigkeit, Vergütung, Urlaub, Kündigungsfristen schriftlich informieren. Verstöße wurden allerdings nicht durch das NachwG selbst sanktioniert. Lediglich die fehlende Beweiskraft eines schriftlichen Arbeitsvertrages gereicht Arbeitgebern im Streitfall zum Nachteil.

Mit der Änderung des NachwG zum 01.08.2022 hat sich dies geändert. Neben der Ausweitung der schriftlich festzuhaltenden Vertragsbedingungen werden Verstöße gegen das Nachweisgesetz nun als Ordnungswidrigkeit geahndet. Arbeitgeber, die den Nachweis der Arbeitsbedingungen, also den Arbeitsvertrag, gegenüber ihren Arbeitnehmern nicht, nicht richtig, nicht vollständig, nicht in der vorgeschriebenen Weise oder nicht rechtzeitig aushändigen, müssen mit Bußgeldern von bis zu 2.000 Euro rechnen (§ 4 NachwG).

Welche Nachweispflichten bestehen?

Die einzelnen Pflichten benennt § 2 NachwG. Zu den bisherigen Regelungen sind nun weitere Anforderungen gekommen:

- das Enddatum bei befristeten Arbeitsverhältnissen
- die Möglichkeit, den Arbeitsort frei wählen zu können (Home-Office-Regelung)

- die Dauer einer vereinbarten Probezeit
- die Vergütung von Überstunden
- Zusammensetzung, Höhe und Fälligkeit des Arbeitsentgelts sowie die Form, in der das Arbeitsentgelt ausgezahlt wird
- die vereinbarten Ruhepausen und Ruhezeiten
- Einzelheiten zur Arbeit auf Abruf (§ 12 TzBfG)
- die Möglichkeit der Anordnung von Überstunden und deren Voraussetzungen
- ein etwaiger Anspruch auf vom Arbeitgeber bereitgestellte Fortbildung
- Name und Anschrift des Versorgungsträgers der betrieblichen Altersversorgung
- ein Hinweis auf die anwendbaren Tarifverträge, Betriebs- oder Dienstvereinbarungen
- Verfahren bei Kündigung: Schriftformerfordernis, Kündigungsfristen und die Frist zur Erhebung einer Kündigungsschutzklage nach § 4 KSchG.

Welche Fristen gelten?
Das NachwG sieht ein abgestuftes Verhältnis vor. So muss spätestens am 1. Arbeitstag Name und Anschrift der Vertragsparteien, die vereinbarte Arbeitszeit sowie die Dauer des Jahresurlaubs mitgeteilt werden.
Eine Niederschrift mit Angaben zur Probezeit, Befristung, Arbeitsort, Tätigkeitsbeschreibung, Zusammensetzung des Arbeitsentgelts, Überstunden oder Angaben zu Arbeit auf Abruf müssen spätestens 7 Tage nach Arbeitsbeginn vorliegen.
Alle übrigen Angaben des § 2 NachwG müssen spätestens 1 Monat nach Arbeitsbeginn niedergeschrieben sein.

Was passiert mit den alten Verträgen?
Wenn der Arbeitgeber seitens eines Bestandsmitarbeiters zur schriftlichen Niederlegung der Vertragsbedingungen aufgefordert wird, muss der Arbeitgeber dieser Aufforderung spätestens am 7. Tag nach der Aufforderung nachkommen.

Kritik
Kritik erfährt das neue NachwG vor allem unter dem Gesichtspunkt der Digitalisierung. Anders als die europäische Richtlinie verlangt der deutsche Gesetzgeber die strenge Schriftform im Sinne des § 126 BGB und schließt die elektronische Form aus. Das bedeutet, dass digitale Arbeitsverträge nicht möglich sind. Es sind zwingend die Unterschriften im Original erforderlich. Im europäischen Vergleich hinkt Deutschland damit wieder einmal in der Digitalisierung hinterher.

Fazit
Arbeitgeber sollten die gesetzliche Neuerung ernst und zum Anlass nehmen, neue Arbeitsverträge gewissenhaft und mit Sachverstand zu gestalten. Die Verwendung der vielfach im Internet kursierenden und oft rechtlich mangelhaften Musterverträge ist einmal mehr riskant geworden.
Die Gesetzesänderung ist außerdem ein guter Anlass, auch die bestehenden Arbeitsverträge, die vor dem 01.08.2022 geschlossen wurden, zu überprüfen und gegebenenfalls anzupassen. ■

Nadine Ettling

Rechtsanwältin Nadine Ettling ist Fachanwältin für Medizinrecht. Schon während der Studienzeiten hat sie sich mit dem Medizinrecht befasst und sich diesem in ihrer Laufbahn als Rechtsanwältin voll und ganz verschrieben. Sie hat langjährige Erfahrung in der Begleitung außergerichtlicher und gerichtlicher Streitigkeiten und steht den Leistungserbringern aus dem Gesundheitswesen bei allen Fragen zur Durchsetzung und Abwehr zivilrechtlicher Ansprüche gerne zur Seite. Den klinischen Alltag hat sie aus Sicht der Akteure selbst kennengelernt und lässt dieses Verständnis heute in ihre Beratungen mit einfließen.

Nadine Ettling · Rechtsanwältin und Fachanwältin für Medizinrecht
Lyck+Pätzold. healthcare.recht
Im Atzelnest 5
61352 Bad Homburg
www.medizinanwaelte.de

DENTAL KOMPAKT
Das Vergleichsportal für Dentalprodukte
www.dentalkompakt-online.de

© Alessandro Biascioli/adobestock.com

Digitalisierung der Mitarbeitergewinnung

Drei Tipps für mehr Bewerbungen

Wer in Zeiten des Fachkräftemangels erfolgreich qualifiziertes Personal gewinnen will, muss sich mit der Digitalisierung und Automatisierung von Recruiting-Prozessen beschäftigen. Während Zeitungsanzeigen oder klassische Stellenportale längst ausgedient haben, werden Social Recruiting und Mitarbeitergewinnung mit gezielten Facebook- und Instagram-Werbeanzeigen immer beliebter. Was bedeutet Social Recruiting und wie können Sie Ihre Mitarbeitergewinnung digitalisieren? Sebastian Weidner klärt auf.

Das sogenannte Social Recruiting ist ein Hybrid aus der Wortgruppe Social Media und dem Wort Recruiting. Recruiting steht im Grunde für die Personalbeschaffung, also den Prozess, bei dem für ein bestimmtes Stellenprofil in Ihrer Zahnarztpraxis gezielt qualifizierte Mitarbeiter gewonnen werden sollen. Das Recruiting im klassischen und herkömmlichen Sinne findet mithilfe der Veröffentlichung von Stellenanzeigen in lokalen Tagesblättern oder Online-Jobportalen statt. Der Teil „Social" im Begriff Social Recruiting bezieht sich auf die Nutzung von den sozialen Medien wie z.B. Facebook oder Instagram. Dies ist in der heutigen Zeit von besonderer Bedeutung, da sich das Leben immer weiter in das Internet verlagert. Die Menschen verbringen einen immer größeren Teil ihrer täglichen Zeit in den sozialen Medien und können dort folglich am besten erreicht werden.

Mitarbeitergewinnung 4.0: Social Recruiting

Zusammengefasst ist Social Recruiting demnach die gezielte Gewinnung von Mitarbeitern mithilfe von Anzeigen in den sozialen Medien, zum Beispiel Facebook oder Instagram. Durch die rege Nutzung jener sozialen Netzwerke (durch alle Altersgruppen hinweg) können potenzielle Bewerber deutlich effizienter und gezielter erreicht werden als bei herkömmlichen Methoden der Personalgewinnung.

Drei Tipps für eine digitale und automatisierte Mitarbeitergewinnung

Damit Sie mit dem Social Recruiting-Modell erfolgreich, langfristig und nachhaltig qualifiziertes Fachpersonal erreichen und kontinuierlich neue Bewerber für Ihre Praxis gewinnen können, empfiehlt es sich, eine entsprechende Kampagne mit spezialisierten Experten zu entwickeln. Sollten Sie dennoch selbst tätig werden wollen, berücksichtigen Sie unbedingt die nachfolgenden Tipps für eine digitale und automatisierte Mitarbeitergewinnung.

Tipp 1: Barriere niedrig halten

Der Erstkontakt potenzieller Bewerber mit Ihrer Praxis sollte möglichst barrierearm sein. Verzichten Sie deshalb im ersten Schritt auf Lebenslauf und Anschreiben und ermöglichen Sie unkomplizierte und schnelle Kurzbewerbungen via Smartphone. Die meisten Bewerber, die Ihre Social Recruiting-Werbeanzeigen sehen, sind höchstwahrscheinlich gar nicht aktiv auf der Suche und dennoch interessiert an Ihrer Praxis. Insbesondere für diese Zielgruppe sollten Sie die Schwelle zur Bewerbung so gering wie möglich halten und einen Bewerbungsprozess implementieren, der einfach mit dem Smartphone durchgeführt werden kann.

Tipp 2: Authentizität statt Perfektionismus

In der heutigen Zeit gewinnt Authentizität immer mehr an Bedeutung. Die Menschen haben genug von Filtern, Pho-

toshop oder idealisierten Körpern. Das gleiche gilt für Arbeitgeber. Kein Arbeitnehmer möchte in einer perfekten Zahnarztpraxis arbeiten, in der es keine Fehler gibt und man immer darauf achten muss, ein perfektes Bild abzugeben. Diese Werte können Sie am besten transportieren, indem Sie glaubwürdige und authentische Bilder und Videos in den sozialen Medien nutzen. Sie müssen nicht in eine professionelle Kamera-Crew investieren, die eine perfekte Szene erstellt. Sie müssen keine idealisierten Skripte für Mitarbeiterstimmen vorgeben, die dann wie abgelesen präsentiert werden. Seien Sie lieber authentisch. Nehmen Sie eine gute Smartphone-Kamera und schießen Sie Fotos oder drehen Sie eine kurze Sequenz aus dem Arbeitsalltag, der glaubwürdig rüberkommt. Ein Versprecher oder ungeplantes Lachen während der Aufnahmen sind überhaupt nicht schlimm, sondern zeigen, dass in Ihrer Praxis Menschen arbeiten, was viel Sympathie erzeugt.

Tipp 3: Passive Bewerber ansprechen

Das Erfolgsgeheimnis von effektivem Social Recruiting ist die Gewinnung passiver Bewerber. Schließlich erreichen Sie auf Social Media nicht nur die Personen, die gerade nach einer neuen Anstellung in einer Zahnarztpraxis suchen, sondern auch die Personen, die aktuell in einer anderen Zahnarztpraxis angestellt sind und gar nicht aktiv auf der Suche sind sowie Personen, die aktuell in einer anderen Branche arbeiten, aber gerne wieder zurück möchten. Mit herkömmlichen Methoden der Personalgewinnung, zum Beispiel klassischen Jobanzeigen in Zeitungen oder auf Stellenportalen, erreichen Sie hingegen lediglich die Bewerber, die aktiv nach einem neuen Job suchen. Machen Sie sich deshalb bewusst, dass Sie heutzutage die Möglichkeit haben, eine viel größere Zielgruppe anzusprechen, mehr Reichweite und Sichtbarkeit als Arbeitgeber zu erlangen und dadurch die passiven Bewerber, die in einem für sich unpassenden Arbeitsverhältnis stehen, für sich gewinnen können. Ihre Jobangebote, die Sie zum Beispiel bei Facebook oder Instagram bewerben, sollten also insbesondere diese Zielgruppe ansprechen und die Benefits, die Arbeitnehmer bei Ihnen erfahren, klar kommunizieren. Erstellen Sie ansprechendes Bild- und Videomaterial, das Aufmerksamkeit erzeugt und in den Köpfen von potenziellen Bewerbern hängen bleibt. Listen Sie Ihre Arbeitgeber-Benefits auf, heben Sie sich von Ihren Kolleginnen und Kollegen ab und verdeutlichen Sie, warum der Bewerber gerade in Ihrer Praxis gut aufgehoben ist.

Der digitale Wandel erfordert neue Methoden

Wenn Sie endlich auf langfristiger Basis Fachkräfte für Ihre Zahnarztpraxis finden möchten, dann sollten Sie auf Social Recruiting setzen. Dieser Prozess ist zwar etwas umfangreicher und komplexer, als eine Stellenausschreibung für eine Jobbörse zu verfassen, bietet dafür aber auch deutlich mehr Potential bei der Mitarbeitergewinnung. Wenn Sie sich nicht selbst mit dem Thema Social Recruiting auseinandersetzen möchten oder auch zeitlich nicht können, dann sollten Sie auf Experten setzen. Besonders wenn der Personalmangel sehr akut ist und es schnell gehen muss, können Experten bereits in wenigen Wochen das Personalproblem mit Social Recruiting lösen. Das beschert Ihnen eine schnelle Lösung Ihres Personalproblems und spart teure Fehler beim Selbstprobieren. ■

Sebastian Weidner
Rankingdocs GmbH
Lindenallee 53 · 20259 Hamburg
Tel. 040 33468210
sebastian.weidner@rankingdocs.de
www.zahnarzt-mitarbeiter.de

KSI Bauer-Schraube
Das Original
Über 30 Jahre Langzeiterfolg

- sofortige Belastung durch selbstschneidendes Kompressionsgewinde
- minimalinvasives Vorgehen bei transgingivaler Implantation
- kein Microspalt dank Einteiligkeit
- preiswert durch überschaubares Instrumentarium

Das KSI-Implantologen Team freut sich auf Ihre Anfrage!

K.S.I. Bauer-Schraube GmbH
Eleonorenring 14 · D-61231 Bad Nauheim
Tel. 06032/31912 · Fax 06032/4507
E-Mail: info@ksi-bauer-schraube.de
www.ksi-bauer-schraube.de

Der Soft-Tissue Seal des Patent™ Implantatsystems

Eine Möglichkeit der nachhaltigen Periimplantitis-Prävention?

Da sich Zahnimplantate zum Teil im Körperinneren von Patienten und zum Teil in deren Mundhöhle befinden, stellt das sie umgebende Weichgewebe eine entscheidende Verteidigungsbarriere gegen Angriffe von bakteriellen Erregern aus der Außenwelt dar. Je stärker die Anhaftung von Weichgewebe an Zahnimplantate ist, desto schwerer haben es pathogene Bakterien in der Mundhöhle, am Implantat vorbei in das tieferliegende Gewebe einzudringen, wo sie unter anderem periimplantäre Entzündungen und marginalen Knochenabbau begünstigen würden.

Prävention

Für die langfristige Mundgesundheit von Implantatpatienten wäre es demnach entscheidend, würde sich ihr Weichgewebe so fest und nachhaltig wie möglich mit ihren Implantaten verbinden. Allerdings waren synthetisch hergestellte Implantatmaterialien bislang lediglich in der Lage, eine Anhaftung von Weichgewebe zu erzielen und keine vollständige und nachhaltige Verbindung mit diesem zu erreichen. Das Patent™ Implantatsystem nimmt hier eine Vorreiterrolle ein: Dem Schweizer Innovationszentrum Zircon Medical Management ist es dank einzigartiger Designfaktoren, eines materialwissenschaftlichen Grundverständnisses sowie eines patentierten Herstellungsverfahrens gelungen, eine festere Weichgewebsanhaftung um Patent™ Implantate zu erzielen **(Abb. 1)**. Dieser sogenannte „Soft-Tissue Seal" verhindert das Eindringen pathogener Bakterien aus der Mundhöhle in das Körperinnere und biologische Komplikationen wie Periimplantitis, Perimukositis oder marginaler Knochenverlust können reduziert oder sogar verhindert werden.

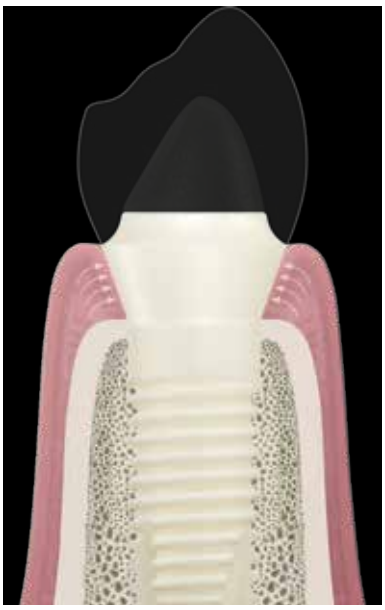

Abb. 1: Um inserierte Patent™ Implantate entsteht ein starker Soft-Tissue Seal, der bakterielle Erreger daran hindert, am Implantat vorbei in Richtung Knochen vorzudringen, wo sie unter anderem periimplantäre Entzündungen und marginalen Knochenverlust fördern würden.

Einzigartige Kombination aus Design und Material

Das Patent™ Implantatsystem bedient sich einer einzigartigen Kombination aus Design und Material, die es dem periimplantären Weichgewebe ermöglicht, weitgehend reizfrei und ungestört von bakteriellen Erregern, fest an seiner transgingivalen Tulpe zu haften und eine Manschette zu bilden. Der transgingivale Anteil des Patent™ Implantats bietet ideale Oberflächeneigenschaften für die Anhaftung von Weichgewebe, da er maschiniert ist und im Gegensatz zu seinem hochrauen enossalen Anteil nach dem Fräsen keine weitere Oberflächenbehandlung erfährt. Darüber hinaus wurde das Patent™ Implantat mit einem Soft-Tissue-Level-Design entworfen, um die Gefahr eines bakterienanfälligen subgingivalen Mikrospalts, der sich nachweislich negativ auf die Hart- und Weichgewebsintegrität auswirken würde, zu vermeiden [1-4]. Die Implantatplatzierung auf Gingivaniveau positioniert die Implantat-Abutment-Grenze äquigingival und somit in einem kontrollierbaren und mundhygienisch pflegbaren Bereich. Nicht zuletzt ist auch das Implantatmaterial für die unschlagbare Weichgewebsintegration des Patent™ Implantats entscheidend: Das für die Herstellung verwendete Yttrium-stabilisierte Zirkoniumdioxid hat sich aufgrund seiner besonderen Gewebefreundlichkeit und hohen Bruchfestigkeit als Goldstandard unter allen verfügbaren Implantatkeramiken etabliert.

Langzeiterfolg

In histologischen Untersuchungen wurde beobachtet, dass das Weichgewebe nach acht Wochen trotz Anlagerung von Plaque völlig entzündungsfrei war. Die Beobachtung wurde im Rahmen einer präklinischen Tiermodell-Studie zur Knocheneinheilung von Patent™ Implantaten gemacht [5]. Brüll et al. berichten in ihrer 3-Jahresstudie indes von stabilem und gesundem Hart- und Weichgewebe um inserierte Patent™ Implantate [6]. Auch berichten sie von deutlich flacheren Taschentiefen um die unter-

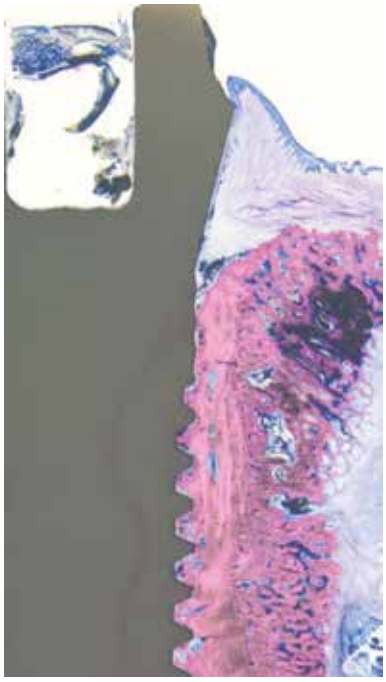

Abb. 2: Abb. 2: Histologische Untersuchung von Dr. Peter Schüpbach und Dr. Roland Glauser zeigt den starken Soft-Tissue Seal um ein Patent™ Implantat nach nur vier Wochen Einheilzeit. (© Dr. Peter Schüpbach)

suchten Implantate als um die natürlichen Zähne derselben Patienten sowie davon, dass um die Implantate weniger Blutung auf Sondierung auftrat [6]. Becker et al. hingegen berichten in ihrer klinischen 2-Jahresstudie von einem Zuwachs an keratinisierter Gingiva um inserierte Patent™ Implantate nach 24 Monaten [7].

Dass mitunter dank des Soft-Tissue Seals die Gesundheit und Stabilität der periimplantären Gewebe um Patent™ Implantate auch auf der Langzeitachse erhalten bleiben **(Abb. 3)**, ist ebenfalls wissenschaftlich belegt: In einer Langzeit-Folgeuntersuchung von Becker et al. (präsentiert bei dem AO Annual Meeting 2022) berichten die Autoren von gesunden Weichgewebeverhältnissen und stabilen Weichgewebe- und Knochenniveau um Patent™ Implantate nach einer Funktionsdauer von über 9 Jahren [8]. Auch fanden sie nach diesem langen Studienzeitraum bei keinem der Implantate Anzeichen einer Periimplantitis. Dies deckt sich mit Beobachtungen von Karapataki et al.: Im Rahmen einer retrospektiven Langzeitstudie zu über 90 integrierten Patent™ Implantaten (in Publikation) stellten die Autoren fest, dass selbst nach 12 Jahren Tragezeit keines der untersuchten Implantate Anzeichen einer Periimplantitis aufwies [9].

Abb. 3: Langzeitstabiler Knochen: Ein Patent™ Implantat nach 14 Jahren Tragezeit. (© Dr. Wolfgang Winges)

Abb. 4: Beispiellose Langzeitstabilität: In das äquigingival platzierte Patent™ Implantat wird ein Glasfaserstift zementiert, der mittels Diamantbohrer präpariert und wie ein natürlicher Zahn prothetisch versorgt wird. Dieses stufenlos individualisierbare Abutment dient mit seinen dentinähnlichen Eigenschaften als flexibles Dämpfungselement im Rahmen der Gesamtversorgung.

Fazit

Um die Mundgesundheit von Implantatpatienten nachhaltig unterstützen zu können, sind Behandler dazu angehalten, sich laufend über technologische Neuerungen zu informieren und ausschließlich Medizinprodukte einzusetzen, dessen klinischer Erfolg mit wissenschaftlichen Langzeitdaten unterfüttert ist. Die vielsprechenden Beobachtungen, die im Rahmen der erwähnten Studien gemacht wurden, lassen nicht nur den Schluss zu, dass das Risiko von biologischen Komplikationen dank des Soft-Tissue Seals um Patent™ Implantate reduziert wird. Mehr noch: Der einzigartige Seal scheint zu verhindern, dass Komplikationen wie Periimplantitis, periimplantäre Mukositis oder marginaler Knochenverlust überhaupt erst entstehen. Angesichts der beeindruckenden Studienergebnisse werden derzeit weitere Untersuchungen durchgeführt, die sich gezielt mit dem klinischen Phänomen „Soft-Tissue Seal" auseinandersetzen. ■

Literaturverzeichnis unter www.dimagazin-aktuell.de/literaturlisten

Bilder: © Zircon Medical

Zircon Medical Management AG
Zürich, Schweiz
Tel. +41 44 552 84 54
www.mypatent.com

Sofortimplantation mit bredent

15 Jahre SKY fast & fixed

Mit der Implantattherapie SKY fast & fixed setzte bredent vor 15 Jahren den Grundstein für seinen Erfolg – auch über Ländergrenzen hinweg. Zahnarzt Dr. Frank Kistler und Zahntechniker Stephan Adler waren maßgeblich an der Entwicklung des innovativen Systems beteiligt. Sie berichten von großen Ideen, anfänglichen Schwierigkeiten und dem Willen, SKY fast & fixed immer noch etwas besser machen zu wollen.

„Wie sieht die Zukunft der Implantologie aus?" Mit keiner weniger bedeutungsvollen Frage tritt vor rund 15 Jahren bredent-Geschäftsführer Peter Brehm an die beiden Experten **Dr. Frank Kistler** und **Zahntechniker Stephan Adler** heran. *„Es hat einiger Gespräche bedurft. Aber am Ende kamen wir zu dem Schluss, dass ein Konzept, das wenige abgewinkelte Implantate und einen klaren Ablauf der Behandlungsschritte enthält, etwas ist, was sowohl in Deutschland als auch weltweit von großem Interesse sein könnte"*, schildert Dr. Kistler, Zahnarzt und Implantologe in der Zahnärztlichen Gemeinschaftspraxis in Landsberg am Lech.

Eine ganzheitliche Therapie – von Anfang an

Kistler: *„bredent war sofort Feuer und Flamme für unseren Vorschlag und arbeitete kurz darauf schon an einer Umsetzung der Konzept-Idee mit dem vorhandenen SKY Implantat-System."* Kurze Zeit später entstanden bereits die ersten Prototypen.

„Zu Beginn war die größte Herausforderung das prothetische Konzept. Wir haben zum Start der Entwicklungsphase ein bisschen länger gebraucht, um festzustellen, dass wir für unser Therapie-Konzept eine ganz klar strukturierte Vorgehensweise brauchen", sagt Zahntechniker Stephan Adler. *„Wir haben SKY fast & fixed von Anfang an als ganzheitliche Therapie gesehen. So bestand zu Beginn die Hauptaufgabe darin, gemeinsam mit allen Beteiligten ein zuverlässiges Protokoll zu entwickeln, um die Patienten in wenigen Stunden mit einer Brücke versorgen zu können"*, so Kistler. 2008 wurde dann dieses Protokoll als erstes, umfassendes Manual veröffentlicht, das die Vorgehensweise Schritt-für-Schritt erläutert. Es wurde inzwischen mehrfach überarbeitet und beinhaltet heute selbstverständlich auch die Integration der Implantat-Therapie in unterschiedliche digitale Workflows.

Dr. Frank Kistler, Zahnarzt und Implantologe in der Zahnärztlichen Gemeinschaftspraxis in Landsberg am Lech.

SKY fast & fixed im digitalen Workflow

Gerade durch digitale Anwendungen in Kombination mit SKY fast & fixed ist der Behandlungsalltag in Zahnarztpraxen in den vergangenen Jahren erleichtert worden. Adler: *„Bereits die Anamnese durch die DVT bringt heutzutage eine digitale Abformung des Patienten-Gebisses hervor, auf Basis dessen ich ein Provisorium herstellen kann."* Durch die computergestützte 3D-Implantatplanung entstehen zusätzlich Bohrschablonen per CAD/CAM, die den Behandelnden bei der Orientierung helfen, wo genau Implantate und Abutments gesetzt werden müssen. *„Dort, wo wir vor einigen Jahren noch mit zwei Ärzten operieren mussten – einem, der den Eingriff durchführt und einem, der sozusagen als ‚Kontrollinstanz' mit dabei ist – hilft uns heute die digitale Planung, sicherere und bessere Ergebnisse zu erzielen."* erzählt Kistler.

bredent entwickelte mit SKY fast & fixed vor 15 Jahren nicht nur etwa ein neues Produkt, sondern eine ganz besondere und innovative Therapieform, die zu einer Win-Win-Situation für alle Beteiligten führt. Der Patient profitiert von einer kurzen Behandlung mit besten Erfolgsaussichten, denn im Gegensatz zur verzögerten Implantation bleibt bei der Sofortimplantation das umliegende Weich- und Hartgewebe erhalten und es wird eine entsprechend bessere Osseointegration erzielt. Für die Praxis bringt die Investition in die Sofortversorgung die maximale Steigerung der Wert-

Zahntechniker Stephan Adler aus Landsberg am Lech.

schöpfung. Die Behandlungszeit im Vergleich zur klassischen Implantologie wird mindestens halbiert und es können mehr Patienten versorgt werden. Durch die vergleichsweise kurze Behandlungsdauer müssen Praxis und Patient zudem deutlich weniger organisatorischen Aufwand betreiben.

SKY fast & fixed: Ein stimmiges Konzept

Mit seiner Produktvielfalt bietet bredent Praxisgemeinschaften und MVZs komplette Lösungspakete an, die reibungslos zusammenpassen. So können Anwender über den gesamten Workflow hinweg auf das Unternehmen als kompetenten Partner zählen.
Adler: *„bredent hat es mit SKY fast & fixed wirklich geschafft, für alle Probleme, die ich hatte, Lösungen und Produkte zu entwickeln und diese in ein stimmiges Konzept zu integrieren. Und sie haben sich dabei nie auf dem Status Quo ausgeruht, sondern die Technik immer weiterentwickelt."* ■

bredent medical GmbH & Co.KG
Weissenhorner Str. 2 · 89250 Senden
Tel. 07309 872-600
www.bredent-medical.com
info-medical@bredent.com

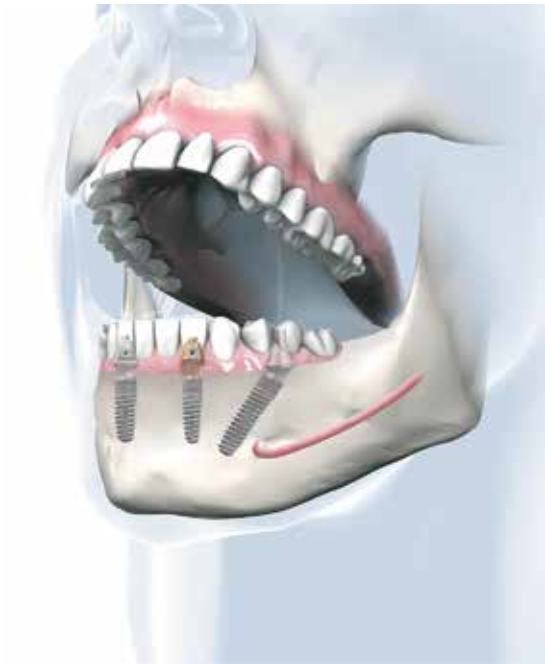

Mehr als 500 Zahnarztpraxen und -kliniken in mehr als 20 Ländern bieten die Sofortversorgungstherapie mit SKY fast & fixed an.

Das Original seit 1987 –
Mit Tradition in die Moderne

MK1®

stl-file zum Download kostenfrei verfügbar auf www.mk1.de

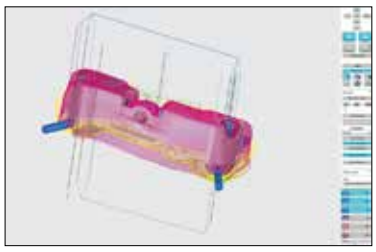

Wir stellen aus auf der
Fachdental Südwest
14.10. bis 15.10.2022
Halle 6 Stand 6B68
Messe Stuttgart



MK1 – der Riegel, auch aus Titan erhältlich

Für eine Stegarbeit mit 2 Riegeln benötigen Sie dieses Material:

2 x MK1 PLUS (NEM)
incl. 2 x Patientenschlüssel
186,20 € + MwSt.

Werkzeug-Set „Stegarbeit"
80,00 EUR + MwSt.

Nur einige von vielen Vorteilen:

- Friktionsloser, robuster und funktionell sicherer, konfektionierter Steckriegel
- Bei nachlassender Friktion der Stege oder Teleskopkronen als Sicherheitselement gern verwendet
- Für kleinste Restaurationen (Monoreduktor) geeignet, da Aspiration unmöglich
- Für herausnehmbare Prothesen auf Implantaten zur unkomplizierten, täglichen Reinigung
- Das ideale Halteelement für eine spätere Prothesenerweiterung
- Von Patienten geschätzt, die sich die Sicherheit einer festsitzenden Prothese wünschen oder benötigen (z.B. Piloten oder Orchestermusiker)
- Gerade mit eingeschränkten manuellen Fähigkeiten oder durch Pflegepersonal leicht zu öffnen und zu schließen
- Vollkommen unauffällige Öffnungszugänge (Schlüsselloch) im Seitenzahnbereich
- Seit mehr als 35 Jahren Vertrieb direkt vom Hersteller – deshalb so kostengünstig.

MK1®
Dental · Attachment GmbH

Am Geeschendamm 2 b
26345 Bockhorn
www.mk1.de

Bestellungen unter:
Telefon 04453 9780-97
Telefax 04453 9780-96
info@mk1.de

Technische Beratung zur digitalen und analogen Verarbeitung durch
ZTM Frank Thiemert
mobil 0162 25 98 447

Der 1. JOINT CONGRESS for CERAMIC IMPLANTOLOGY (JCCI) war ein voller Erfolg. Die Fortsetzung folgt am 14./15. Oktober 2022. *Bilder: © SDS*

Biokompatibel, langlebig und ästhetisch

Bei SDS steht das Wohlbefinden im Vordergrund

SDS – diese drei Buchstaben stehen für SWISS DENTAL SOLUTIONS. Der innovative und schnell wachsende Hersteller von Keramikimplantaten legt seinen Fokus neben sehr hochwertigen Produkten auf exzellente Ausbildung im betriebsinternen SWISS BIOHEALTH EDUCATION CENTER in Kreuzlingen. In der SWISS BIOHEALTH CLINIC behandeln zehn Chirurgen und fünf Ärzte. Sie entwickeln permanent neue Konzepte und Produkte, sobald sich diese im Praxisalltag etabliert haben, wird das Wissen in Fort- und Weiterbildungen weitergegeben.

Darüber, was tatsächlich hinter den verschiedenen Konzepten, Produkten und Abkürzungen steckt, bekommt man den besten Eindruck bei einem Besuch direkt in Kreuzlingen. SDS liegt nur 100 m von der deutschen Grenze zu Konstanz entfernt und ist mit dem Auto oder öffentlichen Verkehrsmitteln sehr gut zu erreichen. Beim Betreten der Klinik fällt sofort auf – eine durchweg moderne und auf dem neuesten technischen Stand eingerichtete Klinik, die außergewöhnliche Ansprüche an Ambiente und Exklusivität erfüllt, das Wohlbefinden in den Mittelpunkt stellt und so sicherlich keinerlei Patientenwünsche offenlässt.

Die SWISS DENTAL SOLUTIONS AG wurde 2007 von Dr. Karl Ulrich Volz gegründet. Bis heute hat der Keramikpionier und Implantologe mehr als 25.000 Keramik-Implantate gesetzt. Das erste vorgestellte Produkt war das SDS 2.0, als erstes zweiteilig reversibel verschraubtes Keramik-Implantat. Mit neuen Entwicklungen ging es weiter – das Hybridimplantat SDS 1.1, das SCC Short Cut Concept, das Dr. Volz Biological Dentistry Konzept und viele weitere Lösungen führten 2016 zur Gründung der SWISS BIOHEALTH CLINIC.

Das Swiss Biohealth Concept

Die seit Jahren bestehenden Herausforderungen durch eine zunehmende Umweltbelastung und eine parallel verlaufende Zunahme von chronischen Erkrankungen und Belastungen des Immunsystems haben Dr. Volz motiviert, sich mit den Zusammenhängen zwischen dentalen Belastungen und chronischen Erkrankungen zu befassen. Er entwickelte gemeinsam mit Dr. Dietrich Klinghardt «THE SWISS BIOHEALTH CONCEPT», ein umfassendes Konzept zur Sanierung von Störfeldern der Mundhöhle mit anschließender Sofortversorgung durch Zirkoniumdioxid-Implantate im Sinne des ALL IN ONE CONCEPT. „Dabei werden zahnärztliche Maßnahmen mit medizinischen

Maßnahmen fein abgestimmt. Die Immunkompetenz wird erhöht, um eine optimale Heilung von Knochen- und Weichgewebe sicherzustellen", erklärt Dr. Volz. Bei der biologischen Zahnheilkunde spielen Mikronährstoffe, wie Vitamin A, C, D sowie Magnesium und Omega-3-Fettsäuren ebenso eine Rolle wie Amalgamentfernung, Blutkonzentrate, Ozonbehandlung und vieles mehr.
Eine im Frühjahr 2020 an der SWISS BIOHEALTH CLINIC abgeschlossene prospektive Pilotstudie brachte bemerkenswerte Ergebnisse: Durch die Entfernung chronischer Störfelder der Mundhöhle kann ein wesentlicher Beitrag zur Behandlung chronischer Krankheiten geleistet werden. Die Behandlung trägt dazu bei, das Immunsystem zu stärken und somit den Organismus vitaler, widerstandfähiger und regenerationsfähiger zu machen.
Apropos vitaler Organismus: Im direkt angeschlossenen SOUL FOOD vegan café und take away bietet sich die Chance auf gesunde Ernährung. Das breite Sortiment an Essen und Getränken ist durchweg vegan, gluten- und zuckerfrei und hat Müslis, Smoothies, Bowls und vieles mehr im Angebot. Nicht nur Patienten profitieren während des Klinikaufenthalts, sondern bei Präsenzveranstaltungen im Education Center erhalten Teilnehmer einen Gutschein pro Veranstaltungstag, um fit und aufnahmefähig zu bleiben.

Online-Kurse, Fortbildungswochen, Joint Congress und mehr

Gleich nebenan ist das SWISS BIOHEALTH EDUCATION CENTER zu finden. Auch hier wird Exklusivität und Moderne großgeschrieben. Die Teilnehmer sollen sich rundum wohl fühlen, um sich auf die Fortbildung konzentrieren zu können, aber auch im angenehmen Ambiente zu Netzwerken und den Wissensdurst zu stillen. Hier wird der fortbildungswillige Zahnarzt in den Mittelpunkt gestellt.

Willkommen in der SWISS BIOHEALTH CLINIC.

Beim Blick in den Fortbildungskalender für 2022/2023 wird offenkundig, welche Bandbreite an verschiedenen Fortbildungsmöglichkeiten geboten werden. Los ging es schon Anfang September mit einer Roadshow durch Deutschland. In sensationellen Locations in neun deutschen Städten gab Dr. Volz einen ersten Einblick in die Sofortimplantation mit Keramik-Implantaten (SDS ACC) und vermittelte ein Verständnis für biologische und mechanische Vorgänge. Hands-on-Stationen boten die Möglichkeit an realistischen Kiefermodellen mit Gingiva erste praktische Erfahrung mit dem Bohrprotokoll zu sammeln. Die Roadshow geht weiter: Im November geht es in die USA und danach wieder in die DACH-Region.
Bei den Kursen direkt im SWISS BIOHEALTH EDUCATION CENTER nehmen die selbst entwickelten Konzepte SDS ACT (SDS ACTIVE CONCEPT; Einstieg in die Keramik-Implantologie), SDS ACC (ACCELERATE; Sofortimplantation in allen Regionen) und SDSALL (ALL IN ONE; Komplettsanierungskonzept inkl. Swiss Biohealth Concept) eine zentrale Rolle ein.

Im SOUL FOOD ist alles vegan, gluten- und zuckerfrei.

Dr. Volz unterwegs mit der Roadshow durch Deutschland.

Hands-on-Übungen sind ein fester Bestandteil der Fortbildungswochen.

Das Netzwerken mit Referenten und Kollegen ist ebenfalls ein bester Bestandteil.

Sehr beliebt sind auch die Fortbildungswochen: Die CERAMIC IMPLANTOLOGY WEEK verspricht den optimalen Einstieg in die biologische Zahnheilkunde und Keramik-Implantologie. In der BONE AUGMENTATION WEEK geht es um kleine und komplexe Knochenrekonstruktionen. Die PROSTHODONTICS WEEK behandelt die Zirkonoxid-Prothetik auf Keramik-Implantaten unter Einbeziehung der Körperstatik und -muskulatur. Während den WEEKS sind die einzelnen Kurse in aufeinander aufbauende Level unterteilt. Beginnend mit den Grundlagen des jeweiligen Themas, wird neues Wissen Schritt für Schritt vertieft und in Hands-On Kursen praktisch angewendet.

Aber auch Hospitationen in Kreuzlingen oder virtuell sind möglich, um dem Credo «Aus der Praxis für die Praxis» gerecht zu werden. Auf positives Interesse stoßen zudem die Webinare und Online-Kurse.

Das nächste große Highlight ist sicherlich der 2. JOINT CONGRESS for CERAMIC IMPLANTOLOGY (JCCI) am 14./15. Oktober 2022 in Kreuzlingen. Als internationale Experten sind dabei: Prof. Florian Beuer, Prof. Dr. Dr. Dr. Sharam Ghanaati, Prof. Dr. Peter Fairbairn, Prof. Dr. Georgios E. Romanos, Dres. Markus und Matthias Sperlich, Prof. Dr. Wael Att, Prof. Dr. Tomas Albrektsson, u.a.
Nach dem Erfolg in 2021 waren die 160 Präsenzplätze schnell ausgebucht. Eine Teilnahme via Zoom oder als Live-Stream ist jedoch noch buchbar. Und wer lieber vor Ort dabei ist: Der Termin für den JCCI 2023 steht auch schon fest – dieser findet am 13./14. Oktober 2023 statt.

Zertifizierung durch CleanImplant Foundation
Jüngst wurden die Implantate SDS 1.2 und SDS 2.2 von der CleanImplant Foundation mit dem «Trusted-Quality»-Siegel für besondere Oberflächenreinheit ausgezeichnet. SDS ist bisher der einzige Hersteller weltweit, bei dem die Implantatsysteme sowohl werksseitig mit dem «Certified Production Quality Award» als auch mit dem unabhängigen Qualitätssiegel für das steril verpackte Endprodukt ausgezeichnet ist. Als erste und einzige Firma konnte SDS auch gleich zwei Navigationssysteme durch „CleanImplant" zertifizieren lassen: Zum einen das vollnavigierte SDS BOX FULL NAVIGATION SYSTEM, zum anderen das ad-hoc System AIM - ANATOMICAL IMPLANT METHOD. Auch im Bereich der Knochenaugmentation bietet SDS mit seinem individualisierbaren „Cage" aus dem BISS – BONE IMPLANT STABILIZATION SYSTEM intelligente Lösungen und ermöglicht es, parallel zur großvolumigen Knochenaugmentation bis zu vier Implantate zu inserieren (z. T. als „Floating Implants") und einen Wundverschluss gemäß OPEN HEALING CONCEPT nach Prof. Dr. mult. Ghanaati zu erzielen. *(Anm. der Red.: Einen ausführlichen Artikel dazu gab es in der DI Juni.)*

Ausblick
Der Besuch in Kreuzlingen neigt sich dem Ende und es bleibt die Frage, ob solch eine erfolgreiche Entwicklung von einer Person abhängig sein kann. Dr. Volz erklärt: „Ich habe den Grundstein gelegt und bin tagtäglich mit viel Enthusiasmus bei der Arbeit. Mein stark gewachsenes Team mit über 90 engagierten Mitarbeiterinnen und Mitarbeitern kümmert sich tagtäglich um Patienten, Kunden und Kursteilnehmer und bringt viele inspirierende Ideen mit ein. Vor wenigen Monaten sind auch meine zwei Töchter ins Unternehmen eingestiegen."
Man darf also gespannt sein, welche Ideen, Konzepte und Entwicklungen es in Zukunft noch geben wird. Ein Blick auf die Homepage www.swissdentalsolutions.com oder die sehr aktiven Social Media-Kanäle lohnt sich jederzeit. ■

Carmen Bornfleth

Immer mittwochs – immer mittags

PERMADENTAL Webinarreihe im Herbst 2022

Kompakt, zeitsparend, effektiv und kostenlos, unter diesen Prämissen hat PERMADENTAL sein informatives Fortbildungsmenü für den Herbst 2022 vorbereitet. Serviert wird die hochaktuelle Webinarreihe während der Mittagspause von 13 bis 14 Uhr. Zubereitet und präsentiert von sieben erfahrenen ReferentInnen. Bewertet und belohnt mit je einem Fortbildungspunkt pro Seminar.

Für den zahnmedizinischen und wirtschaftlichen Erfolg der Praxis

Erneut hat der Komplettanbieter für zahntechnische Lösungen eine ganze Reihe an Webinaren für die Mittagspause geplant. Ohne den Feierabend oder die Arbeitszeit zu unterbrechen, und ohne aufwendige Reisen können sich BehandlerInnen und Praxismitarbeitende über Themen informieren, die das ganze Praxisteam interessieren.
Die Idee dahinter: Statt Mittagsruhe von eins bis zwei, durch spannende Themen neue Energie tanken.
„Die knapp einstündigen Webinare bieten jede Menge News und Anregungen für den wirtschaftlichen Erfolg einer patientenorientierten Praxis", so Zahntechnikermeister Christian Musiol, Sales Manager bei Permadental. Schon die Vorschau auf die Mittags-Webinare macht Appetit auf das komplette Fortbildungs-Menü, das seit Mitte August bis Mitte November immer mittwochs stattfindet.

Hochaktuelle Themen für die moderne Praxis

Angefangen beim hochmodernen Intraoralscanner i700/i700w von Medit und dem digitalen Designvorschlag permaView, über die F.I.T. Forma® Injektionstechnik und das kassenkonforme UKPS-Programm Respire, bis hin zum digitalen Workflow für die Totalprothetik EVO fusion reicht die praxisnahe Fortbildungsreihe. Die Webinarreihe wird komplettiert mit einem Vortrag zu einem universalen selbstadhäsiven Befestigungskomposit und erhält besonders mit den Clear-Aligner-Webinaren (TrioClear™) für Starter und Fortgeschrittene (in englischer Sprache) das ‚Sahnehäubchen'.
„In nur einer Stunde profitieren die Teilnehmer von den Erfahrungen der ReferentInnen", betont Musiol, „erhalten relevante Informationen und gut umsetzbare Hinweise für den Praxisalltag – bequem am Praxis-PC oder am mobilen Endgerät. Kostenlos und je Seminar immer mit einem Fortbildungspunkt." ■

Anmeldung
Permadental GmbH
Marie-Curie-Straße 1
46446 Emmerich am Rhein
Tel. 028 22/7133 0 22
Fax 028 22/71330 99
kundenservice@permadental.de
www.permadental.de/webinarreihe

Bilder: © Permadental

Träume und Realitäten – Behandlungskonzepte und Trends

Internationales Symposium der Oral Reconstruction Foundation in München

Vom 13. bis 15. Oktober 2022 veranstaltet die Oral Reconstruction Foundation das Internationale Symposium 2022. Nach dem Erfolg des International Symposium im Mai 2022 in Orlando mit 650 Teilnehmenden und mit Blick auf das Global Symposium im Mai 2023 in Rom lädt die Oral Reconstruction Foundation die Fachwelt in diesem Herbst zum Wissensaustausch im Bereich dentale Implantologie nach München ein.

Innovation wird zwar von Menschen vorangetrieben, die davon träumen, etwas zu verbessern, doch wer könnte besser zeigen, wie die Realität aussieht, als Wissenschaftler, die evidenzbasierte Daten präsentieren?

Herausragende Experten aus aller Welt

Das hochkarätige wissenschaftliche Komitee und international renommierte Referenten garantieren ein differenziertes und wegweisendes Programm, das sich an zahnmedizinische Fachleute aus allen Bereichen der Implantologie richtet. Auf dem Symposium werden in Verbindung mit dem 7. Camlog Zahntechnik-Kongress am Samstag, den 15. Oktober, die Fortschritte vorgestellt, die für die erfolgreiche Durchführung eines jeden Eingriffs zum Wohle des Patienten wichtig sind.
Dem Kongress-Präsidium **Prof. Frank Schwarz**, Frankfurt, und **Prof. Katja Nelson**, Freiburg, ist es gelungen, eine namhafte Gruppe an Experten für die Leitung des wissenschaftlichen Komitees zu gewinnen: **Dr. Mario Beretta**, Italien; **Dr. S. Marcus Beschnidt**, Deutschland; **MDT Vincent Fehmer**, Schweiz; **Prof. Gerald Krennmair**, Österreich; **MDT Otto Prandtner**, München; **Prof. Mariano Sanz**, Spanien; **Dr. Alex Schär**, Schweiz; und **Prof. Michael Stimmelmayr**, Deutschland.

Prof. Dr. Mariano Sanz, President der OR Foundation beim Oral Reconstruction Global Symposium im April 2018 in Rotterdam. *Foto: Oral Reconstruction Foundation*

Hochinteressante Vorträge zu verschiedenen Themen

Das Symposium beginnt am Donnerstag, den 13. Oktober 2022 mit 16 Vorkongress-Workshops, die unterschiedlichste Themen behandeln. Der Freitag, 14. Oktober 2022, ist vier wissenschaftlichen Sessions gewidmet.
Das Programm am Samstag, den 15. Oktober 2022, beginnt mit der von der OR Foundation unterstützten Forschungs-Session für junge Kliniker. „Dieses Thema liegt mir sehr am Herzen und ist eine der Säulen der OR Foundation", erklärte Fernando Guerra, Moderator der Session und Mitglied des OR Foundation Research Committee und in seiner Funktion als Professor an der medizinischen Fakultät der Universität von Coimbra, Portugal. „Ich persönlich finde es sehr lohnend, jungen Forschern die Chance zu geben, in ihrer Karriere voranzukommen und sie bei einer großen Veranstaltung wie dem Oral Reconstruction International Symposium in den Mittelpunkt zu stellen. Dies ist für den Fortschritt in der Wissenschaft und das zukünftige Angebot an solch hochkarätigen Veranstaltungen unerlässlich. Hier haben junge Berufstätige die Möglichkeit, sich auf internationaler Ebene zu vernetzen und als Referenten Erfahrungen aus erster Hand zu sammeln."Aufbauend auf dem Erfolg der vergangenen Jahre findet am Samstag parallel der 7. Camlog Zahntechnik-Kongress unter dem Motto „Faszination Implantatprothetik" statt. Hier geht es um Digitalisierung, Teamarbeit, Ästhetik und moderne Behandlungskonzepte.

Erstklassiges Event und idealer Veranstaltungsort

Der Veranstaltungsort des Symposiums ist das INFINITY Hotel & Conference Resort München – es ist das größte Hotel und Konferenzzentrum in Süddeutschland und eine erstklassige Adresse für Kongresse und Veranstaltungen. Es liegt etwas außerhalb von München und bietet schnelle Verbindungen zum Stadtzentrum und zum Flughafen. ■

Weitere Informationen und Anmeldung
https://symposium2022.orfoundation.org/

2nd European Congress for Ceramic Implant Dentistry "Facts of Ceramic Implants"

Keramikimplantate haben sich von einer Randerscheinung zu einem ernstzunehmenden Faktor in der Implantologie entwickelt. Sie ist derzeit eine der am schnellsten wachsenden, forschungsintensivsten und innovativsten Bereiche der Zahnmedizin. Umso wichtiger ist ein praxisorientierter, aber auch wissenschaftlicher und evidenzbasierter Umgang mit dem Thema – nur die Fakten zählen!

„Facts of Ceramic Implants" ist das Motto des „2nd European Congress for Ceramic Implant Dentistry" welcher vom 20. bis zum 22. Oktober 2022 in Zürich stattfinden wird. Die European Society for Ceramic Implantology – ESCI lädt herzlich zu diesem ganz besonderen Event ein!
Der ESCI ist es gelungen, 19 namhafte Referenten mit höchster Expertise aus 10 verschiedenen Ländern zu gewinnen. Teilnehmende erwartet ein einzigartiges Programm auf dem Gebiet der dentalen Implantologie mit Keramikimplantaten.

Relevante Fakten
Der Kongress bringt sowohl dem interessierten Einsteiger als auch dem erfahrenen Anwender wertvolle neue Erkenntnisse für eine erfolgreiche Anwendung von Keramikimplantaten als ergänzende und verlässliche Therapieoption zu Titanimplantaten: von den Möglichkeiten und Grenzen des Materials Zirkonoxid, über die biologischen Hintergründe bis hin zum fachgerechten klinischen Einsatz werden alle relevanten Fakten beleuchtet.

Die ESCI ist eine Drehscheibe für herausragende wissenschaftliche Forschung und für klinische und praktische Erfahrung in der dentalen Implantologie mit Keramikimplantaten. So wird auch der 2. Kongress einige Besonderheiten aufweisen: Er bietet jungen Forschern und allen Mitgliedern der ESCI die einzigartige Gelegenheit, ihre Forschungsergebnisse und ihre klinischen Fälle während den „short lecture sessions" auf dem Kongress vorzustellen. Die beste Präsentation in ihrer Kategorie wird mit dem „ESCI Award" ausgezeichnet, welcher mit je 500 Euro dotiert ist.

Kostenfreie Pre Congress Workshops
Die für die Kongressteilnehmer kostenfreien Pre Congress Workshops bieten die Möglichkeit, sich mit den verschiedenen Systemen vertraut zu machen. In den Pausen kann jeder Teilnehmer beim „Meet and Greet the Implants" Implantate selber am Kunststoffkiefer inserieren.

Die Mitglieder der ESCI kommen aus ganz Europa: so sind bereits die Schweiz, Deutschland, Österreich, Schweden, Slowenien, Italien, Frankreich, Niederlande, Spanien, Ungarn und sogar Israel bei der ESCI vertreten! Aber auch Süd-Korea, Afghanistan, Indonesien, USA, Canada finden sich auf der Mitgliederliste. Wir dürfen uns daher in der Tat auf einen „Europäischen" Kongress mit weltweitem Interesse freuen – denn bereits beim 1. Kongress kamen die Kongressteilnehmer aus 24 Ländern!
Das Ziel der ESCI ist es, auch auf diese Weise den wissenschaftlichen Austausch sowie die praktische Erfahrung mit Keramikimplantaten international zu fördern.

Aber auch der Veranstaltungsort wurde mit Bedacht gewählt: Nur 10 Minuten von Zürich entfernt – direkt am Zürichsee gelegen – bietet das Kongresszentrum Bocken mitten im Grünen nicht nur ein inspirierendes Umfeld für seriöse Kongressinhalte, sondern ermöglicht auch ein Ausbrechen aus dem Alltag, einen gemeinsamen Austausch und ein intensives Miteinander. So wird neben dem wissenschaftlichen Programm auch der Ort und der soziale Rahmen des Kongresses etwas ganz besonders sein. Insbesondere das ESCI Gala Dinner wird viele Überraschungen präsentieren. ■

European Society for Ceramic Implantology
Kreuzstrasse 2
CH-8802 Kilchberg
www.esci-online.com
info@esci-online.com

1. Ahrweiler Symposium: Zeit für Neues!

Geplant war es für 2021. Doch aufgrund der verheerenden Folgen der Flutkatastrophe musste es verschoben werden: Am 24. und 25. März 2023 findet das 1. Ahrweiler Symposium im Mövenpick Hotel Münster direkt am schönen Aasee statt.

Der Großteil der Implantologen in Deutschland setzt nicht nur Implantate, sondern versorgt diese auch prothetisch oder hat ein Netzwerk von überweisenden Zahnärzten, die sich um die prothetische Versorgung der Implantate kümmern. Da die Patienten auch gesamtzahnmedizinisch versorgt werden wollen, müssen sich Zahnärzte und Implantologen durch implantologische Fortbildungen stets auf dem Laufenden halten. Doch bei der Fülle an Kongressen und Fortbildungsveranstaltungen ist es gar nicht so einfach, geeignete Referate zu finden, mit denen sie ihr Wissen in puncto zahnärztliche Chirurgie, konservierende Zahnheilkunde, Endodontie, Parodontologie, Prothetik, Funktionsdiagnostik und Prophylaxe aktualisieren können. Sich hier den Überblick zu schaffen, ist zeitaufwendig und mühsam.

Am 24. und 25. März 2023 findet das 1. Ahrweiler Symposium im Mövenpick Hotel Münster direkt am schönen Aasee statt.

Zahnheilkunde meets Implantologie!
Gemeinsam mit medentis medical und dem Geschäftsführer Alexander Scholz hat Dr. Stefan Reinhardt ein neues Fortbildungskonzept ins Leben gerufen, mit dem die Teilnehmer in kompakter Form die unterschiedlichen Bereiche der Zahnheilkunde aktualisieren können. Am 24. und 25. März 2023 findet das 1. Ahrweiler Symposium im Mövenpick Hotel Münster statt. Dabei konnte eine Referentenriege aufgestellt werden, die ihresgleichen sucht. Während der 24. März zur entspannten Anreise dient und abends beim Get-together die Gelegenheit für einen spannenden Austausch in ungezwungener Atmosphäre bietet, zeigt sich der nachfolgende Samstag auf wissenschaftlich höchstem Niveau. Als erstes wird Prof. Dr. Heinz H. Topoll ein Update zum Thema Praxiskonzept Parodontologie mit Langzeitergebnissen präsentieren, bevor sich Prof. Dr. Roland Frankenberger dem Thema „Adhäsive Zahnmedizin – direkt oder indirekt – ein Update“ widmet.

Am Nachmittag zeigt zunächst Prof. Dr. Edgar Schäfer was es Neues zum Thema Aufbereitung und Desinfektion des Wurzelkanals gibt, bevor Dr. Dr. Alfons Eißing mit seinem Referat „Implantologie im Grenzbereich – ein Update der Möglichkeiten“ den Tag beendet.

Frühbucherrabatt noch bis Ende September sichern
Interessierte Zahnärzte und Zahnärztinnen können sich noch bis 30. September 2022 einen Platz beim ersten Ahrweiler Symposium „Zahnheilkunde meets Implantologie“ zum Vorzugspreis sichern. ■

https://medentis.com/event/1-ahrweiler-symposium-23/

DGI-Kongress 2022: Biologie – unser Kompass in der Implantologie

36. Kongress der DGI 2022 in Hamburg: hören, sehen, erleben, machen

Die Präsidenten des 36. Kongresses der DGI, Prof. Dr. Florian Beuer MME (Berlin) und Dr. Christian Hammächer (Aachen), stellen die biologische Basis der Implantologie in den Mittelpunkt der Tagung 2022. Das Motto: Biologie – unser Kompass in der Implantologie. Am ersten Adventswochenende (24.-26.11.2022) geht es entlang des implantologischen Therapieablaufs um die Frage, welche Behandlungsergebnisse jeweils mit unterschiedlichen Herangehensweisen erreichbar sind und welche Probleme mit verschiedenen Therapiekonzepten am besten gelöst werden können.

„Von diesem Kongress soll der Impuls ausgehen, dass die Biologie die verschiedenen Fachdisziplinen eint, die in der Implantologie zusammenwirken. Die Biologie ist quasi der Schirm über allen Teilbereichen, sie fungiert als Katalysator für eine bessere Vernetzung der Bereiche und ermöglicht damit bessere Therapien für unsere Patienten", erklärt DGI-Präsident **Prof. Dr. Florian Beuer**, der mit DGI-Vizepräsident **Dr. Christian Hammächer** die Präsidentschaft des diesjährigen Kongresses der DGI übernommen hat.

Relevante Fragen formuliert

Eine Neuerung ist den Präsidenten bei diesem Kongress besonders wichtig: „Wer das Programmheft in der Hand hat, liest direkt bei den einzelnen Themen Fragen, die wir den ReferentInnen gestellt haben und welche diese in ihrer Präsentation beantworten sollen", sagt Dr. Hammächer. „Diese Frage wurden gemeinsam mit einem wissenschaftlichen Komitee formuliert und wir sind sicher, dass es Fragen sind, die uns alle fachlich interessieren und die Relevanz für unsere tägliche klinische Arbeit haben."

© Knipping

© Sascha Gast

Die Kongresspräsidenten Prof. Dr. Florian Beuer MME Dr. Christian Hammächer

Breites Themenspektrum

Natürlich reicht das Spektrum der Themen, von der Augmentation der Hartgewebe über das Weichgewebemanagement bis zu den digitalen Arbeitsprozessen und der Materialwahl. Ebenso fragen die Kongressorganisatoren Experten nach den Alternativen zur Implantatversorgung in bestimmten Indikationen.

© Knipping

Der DGI-Kongress 2022 findet in der Hansestadt Hamburg statt.

Internationale Session mit „Big Shots"

Den Präsidenten ist es gelungen, führende europäische Experten nach Hamburg zu locken. Diese werden ihre persönlichen Konzepte präsentieren und mit den Teilnehmenden diskutieren. „Es wird beispielsweise darum gehen, ob wir tissue level vorziehen oder das Implantat eher tief inserieren, um den möglichen Knochenabbau zu antizipieren", so Prof. Beuer.

Neu: Assistenz-Forum

Auch für die Team-Assistenz soll der Kongress interessant sein und die Präsidenten hoffen, dass möglichst viele Teilnehmende Mitarbeiterinnen und Mitarbeiter mitbringen. Im Assistenz-Forum am Kongress-Samstag geht es um Praxisorganisation, Fehlermanagement und Patientenbetreuung. Hinzu kommt ein ganztägiger Fachkurs zum Thema Instrumentenaufbereitung in der Implantologie nach dem Medizinproduktegesetz. ■

www.dgi-kongress.de

Die nächste Ausgabe der **DI** erscheint am **18. Oktober 2022**

© Schebiella

IMPLANTOLOGIE

Dr. Benedikt Schebiella berichtet über die funktionell-ästhetische Restauration eines Frontzahns unter Einbindung eines teildigitalen Workflows.

© Manolakis

IMPLANTOLOGIE

Im Beitrag von Dr. Kleanthis Manolakis geht es um eine verschraubte implantatprothetische Versorgung aus monolithischem Zirkonoxid in der Front.

© ITI

FORTBILDUNG

Die Premiere von „Summer in the Citi" ist geglückt. Aus der Not heraus geboren, hat das Leadership-Team vom ITI ein neues Format auf den Weg gebracht.

Impressum

DENTALE IMPLANTOLOGIE & PARODONTOLOGIE
DI online: www.dimagazin-aktuell.de

Spitta GmbH
Ammonitenstraße 1, 72336 Balingen,
Postfach 10 09 63, 72309 Balingen,
Telefon 07433 952-0, Telefax 07433 952-111

Chefredaktion
PD Dr. Dr. Dr. Oliver Seitz M.Sc. (Implantologie)
oliver.seitz@spitta.de
Prof. Dr. Georg Gaßmann (Parodontologie)
georg.gassmann@spitta.de

Redaktion
Carmen Bornfleth, Tel. 07420 405216, Fax: 07420 4050578
E-Mail: carmen.bornfleth@spitta.de

Ständige Mitarbeiter:
Dr. Jan-Friedrich Dehner
jan-friedrich.dehner@spitta.de

Redaktionsbeirat
Dr. Eduardo Anitua, Prof. Dr. Nicole Arweiler Dr. Georg Bayer, Dr. Fred Bergmann, Dr. Robert Böttcher, Dr. Jörg Brachwitz, PD Dr. Dan Brüllmann, Dr. Hermann Derks, Dr. Marcus Engelschalk, Dr. Daniel Engler-Hamm, Prof. Dr. Dr. E. Fischer-Brandies, Dr. Michael Gahlert, Dr. German Gómez-Román, Dr. H.-J. Hartmann, Dr. Michael Hopp, Dr. Werner Hotz, Dr. Hans-Dieter John, Dr. Frank Kistler, Dr. Steffen Kistler, Dr. Heinz Kniha, Prof. Dr. Ralf Kohal, ZTM Heiner Kruse, Prof. Dr. K.-P. Lange, Dr. Philippe D. Ledermann, ZTM Reinhard Lucas, Dr. Ralf Masur, Dr. Robert Nölken, Prof. Dr. Dr. Winand Olivier, RA Björn Papendorf, Dr. Mathias Plöger, Dr. Florian Rathe, Prof. Dr. Dr. Dr. Robert Sader, Kerstin Salhoff, Dr. Dr. Markus Schlee, Dr. Karl-Heinz Schnieder, Dr. Achim Sieper, Dr. Christoph Sliwowski, Prof. Serge Szmukler-Moncler, Dr. Alexander Volkmann, Dr. Clemens Walter, Prof. Dr. Thomas Weischer, Dr. Jörg-Ulf Wiegner, Dr. Walter Wille-Kollmar, Prof. Dr. Murat Yildirim

Anzeigenleitung
Josefa Seydler, Tel. 07433 952-171
E-Mail: josefa.seydler@spitta.de

Anzeigenverkauf
Heike Möller, Tel. 07433 952-356
E-Mail: heike.moeller@spitta.de

Anzeigenservice/Aboverwaltung
Gundula Schwaner, Tel.: 07433 952-325
E-Mail: gundula.schwaner@spitta.de

Jahresabonnement 50 Euro zzgl. MwSt.

Bezugsmöglichkeiten:
Bestellungen nehmen der Verlag und alle Buchhandlungen im In- und Ausland entgegen. Sollte die Fachzeitschrift aus Gründen, die nicht vom Verlag zu vertreten sind, nicht geliefert werden können, besteht kein Anspruch auf Nachlieferung oder Erstattung vorausbezahlter Bezugsgelder.

Leserhinweis/Datenschutz:
Ihre dem Verlag vorliegenden Adressdaten werden unter strikter Einhaltung der Datenschutzvorschriften gespeichert, zur internen Weiterverarbeitung und für verlagseigene Werbezwecke genutzt. Fremdunternehmen werden Ihre Adressdaten zur Aussendung interessanter Informationen zur Verfügung gestellt. Sofern Sie die Speicherung und/oder Weitergabe Ihrer Adressdaten nicht wünschen, so teilen Sie uns dies bitte schriftlich an die Verlagsadresse oder per E-Mail an datenschutz@spitta.de mit.

Urheber und Verlagsrecht:
Für unverlangt eingesendete Manuskripte, Abbildungen und Bücher übernimmt die Redaktion keine Haftung. Mit Annahme eines eingereichten Manuskriptes gehen das Recht der Veröffentlichung sowie die Rechte zur Übersetzung, zur Vergabe von Nachdruckrechten, zur elektronischen Speicherung in Datenbanken oder Internet, zur Herstellung von Sonderdrucken, Fotokopien und Mikrokopien an den Verlag über. Jede Verwertung außerhalb der durch das Urheberrechtsgesetz festgelegten Grenzen ist ohne Zustimmung des Verlages unzulässig. Alle in dieser Veröffentlichung enthaltenen Angaben, Ergebnissen usw. wurden von den Autoren nach bestem Wissen erstellt und von ihnen und dem Verlag mit größtmöglicher Sorgfalt überprüft. Gleichwohl sind inhaltliche Fehler nicht vollständig auszuschließen. Daher erfolgen alle Angaben ohne jegliche Verpflichtung oder Garantie des Verlages oder der Autoren. Sie garantieren oder haften nicht für etwaige inhaltliche Unrichtigkeiten (Produkthaftungsausschluss).
Mit anderen als redaktionseigenen Signa oder mit Verfassernamen gezeichnete Beiträge geben die Auffassung der Verfasser wieder, die der Meinung der Redaktion nicht zu entsprechen braucht. Gekennzeichnete Sonderteile liegen außerhalb der Verantwortung der Redaktion.

Für den Inhalt der Rubrik „DGOI aktuell" ist die Deutsche Gesellschaft für Orale Implantologie e.V. verantwortlich. Weitere Informationen innerhalb der Rubrik.

Redaktioneller Hinweis:
Unter der Rubrik „Produkt-Highlight" veröffentlichte Artikel wurden mit freundlicher Unterstützung der Dentalindustrie erstellt; die Firmenbezeichnung ist im Beitrag ersichtlich. Die im Text genannten Präparate und Bezeichnungen sind zum Teil patent- und urheberrechtlich geschützt. Aus dem Fehlen eines besonderen Hinweises bzw. des Zeichens ® oder ™ darf nicht geschlossen werden, dass kein Schutz besteht.
Aus Gründen der besseren Lesbarkeit wird auf eine geschlechtsneutrale Differenzierung (z.B. Mitarbeiterinnen/Mitarbeiter) verzichtet. Entsprechende Begriffe gelten im Sinne der Gleichbehandlung grundsätzlich für beide Geschlechter.

Copyright Spitta GmbH, Gerichtsstand Stuttgart

Druckauflage:
10.000 Exemplare, 7 Ausgaben jährlich, 26. Jahrgang, zurzeit gilt die Anzeigenpreisliste Nr. 26/2021

Satz:
B2H_Werbeagentur, Erlangen
www.b2h-werbeagentur.de

Druck, Verarbeitung, Versand:
F&W MEDIENCENTER, Kienberg

WIR FÜR DICH NEXT TO YOU

DEUTSCHE GESELLSCHAFT
FÜR ORALE IMPLANTOLOGIE

Liebe Kolleginnen und Kollegen,
liebe Freunde der DGOI,

mit ihrem 16. Jahreskongress Ende Juni in Mannheim hat die DGOI einmal mehr bewiesen, dass sie nah dran ist an den Fortbildungswünschen der Kolleginnen und Kollegen. Das zeigen die vielen positiven, sogar begeisterten Rückmeldungen der Teilnehmenden. Bei ihnen kamen sowohl die Auswahl der Themen, die auf dem neuesten Stand waren, die namhaften Expertinnen und Experten sowie die kurzen 15-Minuten-Vorträge mit prägnanten Take-Home-Messages durchweg sehr gut an (siehe ab Seite 324). Kurzweilig schafften es die Referierenden, das Wissen in der Tiefe zu vermitteln. Inspiriert und motiviert für den Montagmorgen in der eigenen Praxis, so fühlten sich die Teilnehmenden am Samstagnachmittag, als der Kongress zu Ende ging.

Jetzt zum Herbst starten wir wieder voll durch mit zahlreichen geplanten Study Club Veranstaltungen in ganz Deutschland. Auch dieses lokale Fortbildungsangebot für den Mittwochnachmittag zeichnet sich durch exzellente Referierende und eine praxisnahe, breitgefächerte Themenauswahl für jedes fachliche Level aus. Neben der reinen Fortbildung geht es in den Study Clubs aber auch um das Netzwerken mit den Kolleginnen und Kollegen im lokalen Umfeld. Daher klingen die Veranstaltungen immer mit einem Imbiss und Get-together aus. Im September und Oktober stehen wieder aktuelle, praxisrelevante Themen auf der Agenda der Study Clubs, zum Beispiel Konzepte zur Prävention und neue Therapieansätze der Periimplantitis, augmentative Techniken wie GBR, SBR, CBR und die Schalentechnik sowie die optimale Weichgewebeausformung. Ein Blick auf unsere Study Club Termine im Herbst lohnt sich (siehe Seite 330 und unter www.dgoi.info/study-club/).

Neues Curriculum Implantatprothetik
Am 28. und 29. Oktober 2022 startet in Trier bei Prof. Dr. Daniel Grubeanu, Präsident der DGOI, unser neues Curriculum Implantatprothetik. Damit sprechen wir vor allem prothetisch orientierte Zahnärzte und auch Zahntechniker an. In den drei Modulen wird das aktuelle implantatprothetische Wissen von analog bis digital vermittelt. Systematisch lernen die Teilnehmenden zunächst die analoge Basis, um dann parallel dazu in den kompletten digitalen Workflow mit neuen Abläufen einzusteigen und seine Vorteile zu erfahren. Auch bei diesem DGOI-Curriculum steht in jedem Modul neben der theoretischen die intensive praktische Wissensvermittlung mit Hands-on-Trainings auf dem Programm (siehe Seite 327 und www.dgoi.info/fortbildung/curriculum-implantatprothetik/).

Save the date für das 16. Wintersymposium ImpAct Zürs Austria vom 11. bis 15. März 2023 im Robinson Club Alpenrose in Zürs (Österreich). Dann lautet das Gipfelthema „Basis und Peripherie – das Implantat als integraler Bestandteil des stomatognathen Systems". Eingeladen sind wieder viele namhafte Expertinnen und Experten, die ihr Wissen in Vorträgen und Workshops teilen. In der kommenden Ausgabe der DI DENTALE IMPLANTOLOGIE & PARODONTOLOGIE finden Sie dann das Programm. Wer bis dahin nicht warten will, kann schon mal unter www.dgoi.info/wintersymposium/ reinschauen.

Informieren Sie sich über unsere Top-Fortbildungsangebote und entdecken Sie Ihre Leidenschaft für die Implantologie – wir freuen uns auf Sie.

Herzlichst Ihr
DGOI-Vorstand

Inhaltliche Verantwortung für die Rubrik ***DGOI Aktuell***
Herausgeber: Deutsche Gesellschaft für Orale Implantologie e.V. (DGOI)
Dr. Stefan Jung, Geschäftsführer der DGOI
Wilderichstraße 9, 76646 Bruchsal
Fon +49 7251 618996-0 · Fax +49 7251 618996-26 · mail@dgoi.info
Redaktion: Prof. Dr. Daniel Grubeanu (ViSdP)
Anschrift der Redaktion: Wilderichstraße 9, 76646 Bruchsal
CvD: Eva-Maria Hübner (emh); Fon +49 175 1931122; info@pluspunkt-pr.de;
Anzeigenverwaltung: Kathrin Knick, DGOI, media@dgoi.eu
Nachdruck, Vervielfältigung, Übersetzung der redaktionellen Beiträge in der Rubrik DGOI Aktuell einschließlich Speicherung und Nutzung auf optischen/elektronischen Datenträgern ist nur mit Zustimmung der DGOI möglich. Die Inhalte dieser Rubrik wurden von den Autoren nach bestem Wissen erstellt und mit größtmöglicher Sorgfalt von ihnen und der DGOI überprüft. Gleichwohl sind inhaltliche Fehler nicht vollständig auszuschließen. Alle Angaben erfolgen ohne jegliche Verpflichtung/Garantie der DGOI oder der Autoren. Sie garantieren oder haften nicht für etwaige inhaltliche Unrichtigkeiten (Produkthaftungsausschluss).

18. Jahreskongress am 24. und 25. Juni 22: umfassendes Update zu „Hart- und Weichgewebe in der täglichen Praxis“

Top-Themen und hochkarätige Referenten für hohen ImpAct

Die DGOI hatte am 24. und 25. Juni 2022 für ihren 18. Jahreskongress Deutschlands führende Expertinnen und Experten für das Thema „Hart- und Weichgewebe in der täglichen Praxis“ eingeladen. Sie brachten in 15-Minutes-One-Question-Vorträgen und Keynote Lectures den aktuellen wissenschaftlichen Stand prägnant auf den Punkt und formulierten klare Take-Home-Messages für die direkte Umsetzung in der Praxis. Das kam bei den rund 140 Teilnehmenden im Mannheimer CongressCentrum Rosengarten sehr gut an.

Informativ, lehrreich, inspirierend und innovativ – so lauteten die begeisterten Kommentare von Zahnärztinnen, Zahnärzten und Studierenden über den 18. Jahreskongress der DGOI. Mit diesem Kongress sprach die DGOI alle Kolleginnen und Kollegen unabhängig von ihrem fachlichen Level an, die Hart- und Weichgewebsaugmentationen in ihrer Praxis durchführen. Auch Beginner und Studierende hatten ein eigenes Forum.

Über das durchweg positive Feedback freuten sich **Prof. Dr. Daniel Grubeanu**, Präsident der DGOI, **Dr. Jan Klenke**, Kongresspräsident, und **Prof. Dr. Dr. Ralf Smeets**, Fortbildungsreferent der DGOI. Denn sie hatten in diesem Jahr ein neues Kongressformat gewagt, um den Wissenstransfer abwechslungsreich und für die Teilnehmenden gut nachvollziehbar zu gestalten. Sie hatten auf kompakte Kurzvorträge und 15-Minutes-One-Question-Vortragsblöcke im Wechsel mit 20-minütigen Keynotes gesetzt.

Was funktioniert wirklich? Das Grundprinzip des DGOI-Jahreskongress war klar definiert: „klare Frage, klare Antwort“ mit einem garantiert hohen ImpAct für die Praxis. Diese Vorgabe setzten alle Expertinnen und Experten in ihren Vorträgen um. So lautete dann auch das Fazit von Dr. Jan Klenke, Kongresspräsident DGOI: „Wir haben einen intensiven wissenschaftlichen Austausch für Praktiker erlebt. In den vielen Diskussionen konnten wir reflektieren, welche Techniken, Materialien und Möglichkeiten im Themenbereich Hart- und Weichgewebe auf chirurgischer sowie prothetischer Seite in der täglichen Praxis erfolgversprechend sind.“

Zu den diskutierten Themen gehörten Augmentationstechniken und -materialien für das Hartgewebe, Sofortimplantation und -versorgung oder Spätimplantation, Sinusbodenelevation, Augmentation von Weichgewebe, Rezessionsdeckung am Zahn und Implantat, prothetische Aspekte wie Abutmentwahl, provisorische sowie definitive Prothetik und Implantatprophylaxe. Darüber hinaus wurden auch die interdisziplinäre Fallplanung, präprothetische Alignertherapie, zahnerhaltende endodontische Maßnahmen zur Regeneration apikaler Knochenverluste und Abrechnungsfragen beleuchtet.

Im Forum für „Junge Implantologen“ hatte Dr. Leonie Spilker, Münster, speziell für Studierende und Beginner die wesentlichen Aspekte zusammengefasst, die es für „mein erstes Implantat“ zu beachten gilt.

Zu den Speakern des 18. Jahreskongress der DGOI gehörten: Fred Bergmann, Luis Bessa, Nicolaus Bär, Maximilian Blume, Ralf Busenbender, Markus Engelschalk, Stefan Fickl, Peter Gehrke, Florian Göttfert, Knut A. Grötz, Daniel Grubeanu, Amely Hartmann, Fabian Hirsch, Jana Hüskens, Adrian Kasaj, Fouad Khoury, Melanie Langmaack, Nico Laube, Pascal Marquart, Katja Nelson, Markus Reise, Thea Rott, Babak Saidi, Edgar Schäfer, Eik Schiegnitz, Markus Schlee, Ralf Smeets, Leoni Spilker und Jochen Tunkel.

Neun verschiedene Workshops

Als implantologische Fachgesellschaft für Praktiker gehören bei der DGOI auch Workshops, überwiegend mit Hands-on-Trainings, zum festen Bestandteil ihrer Kongresse. Daher fanden am Freitagmorgen in Zusammenarbeit mit Industriepartnern der DGOI insgesamt neun verschiedene Workshops zu unterschiedlichen Themen statt: Präprothetische Alignertherapie, Intraoralscans, Anwendung von KI in der Befundung, digitale Workflows und erfolgversprechende Therapieoptionen für Sofortimplantation sowie LSCC-PRF basierte Sofortimplantation, Implantatauswahl und Versorgung mit keramischen Implantaten, die implantologische Herausforderung oberer seitlicher Schneidezahn sowie Hart- und Weichgewebemanagement.

Knochen: viele Materialien und Techniken funktionieren

Los ging es vor vollbesetztem Auditorium mit „Hart- und Weichgewebe im Dialog" mit **Prof. Dr. Dr. Knut A. Grötz**, Wiesbaden, und **Priv.-Doz. Dr. Dr. Eik Schiegnitz**, Mainz. „Tissue Level oder Bone Level?" Tissue-Level-Implantate seien vor allem für den Seitenzahnbereich und im zahnlosen Kiefer geeignet, Bone-Level-Implantate für die ästhetische Region und im Zusammenhang mit komplexen Eingriffen.
Heute funktionieren viele Materialien und Techniken für das Hart- und Weichgewebemanagement. Bei der Wahl von Methode und Material sei auf die Aspekte Langzeitstabilität und Reproduzierbarkeit der Behandlungsergebnisse sowie ein geringes Risiko zu achten. **Prof. Dr. Fouad Khoury**, Olsberg, fasste prägnant zusammen, was heute im Bereich Knochenaugmentation wirklich funktioniert. Für ihn ist autogener Knochen immer noch der Goldstandard.
Kleinere Defekte seien mit Fremdmaterialien zu lösen. Auch Allografts, deren Anwendung sicher ist, stellen eine Alternative zu autologem Knochen dar, wie **Prof. Dr. Dr. Ralf Smeets** erläuterte. Sind Membranen in der Augmentationschirurgie notwendig? **Dr. Amely Hartmann**, Filderstadt, antwortete am Ende ihres Übersichtsvortrags klar mit „Ja".

Einzelfallentscheidung: Sofortimplantation

In seiner Keynote blickte **Prof. Dr. Daniel Grubeanu**, Präsident der DGOI, zurück auf 25 Jahre Erfahrung mit der Sofortimplantation und -versorgung. Er präsentierte Fälle über zwei Jahrzehnte und reflektierte dabei auch selbstkritisch, was er vor dem Hintergrund des weiterentwickelten Wissensstands heute anders machen würde. Seine Fälle wurden anschließend im hochkarätig besetzten Expertentalk mit **Priv.-Doz. Dr. Dr. Eik Schiegnitz**, **Prof. Dr. Fouad Khoury**, Olsberg, **Dr. Stefan Fickl**, Fürth, **Dr. Peter Gehrke**, Ludwigshafen, und **Ralf Busenbender**, Mannheim, aus Sicht der Implantologie, Chirurgie, Parodontologie, Prothetik und Zahntechnik diskutiert. **Prof. Dr. Fred Bergmann**, Past-Präsident der DGOI, moderierte die Talkrunde. Festzuhalten ist zum Beispiel: Die Entscheidung für eine Sofortimplantation ist immer eine Einzelfallentscheidung. Bei geplanter Sofortimplantation sollte der Zahn so atraumatisch wie möglich extrahiert und anschließend das Granulationsgewebe in der Alveole sorgfältig entfernt werden. Eine definitive prothetische Versorgung auf Sofortimplantaten wird nur bei selektierten Patienten gesehen. Und: Beginner in der Implantologie sollten maximal konservativ arbeiten.
Am Samstag diskutierte **Dr. Luis Bessa**, Porto/Portugal, in seiner Special Lecture Sofortimplantate in kompromittierten Extraktionsalveolen und wie weit man gehen könne.

Weichgewebe: Schutzfunktion

Intaktes Weichgewebe am Implantat ist existenziell. So widmete sich **Prof. Dr. Stefan Fickl** der Frage „BGT versus Biomaterial". Bei herausfordernden Defekten verlasse er sich auf autologe Bindegewebstransplante (BGT). Liegt hingegen ein zahnbegrenzter Defekt vor, dann seien dermale Matrizes oder Kollagenmatrizes eine Alternative. **Prof. Dr. Katja Nelson**, Freiburg, hielt fest, dass die Evidenz für Weichgewebe-Ersatzmaterialien in der Implantologie noch gering sei. Autologe Transplantate seien (noch) Goldstandard.

Bei Teilnehmenden nachgefragt:
Wie finden Sie den 18. Jahreskongress der DGOI?

> *„Die ausgewählten Themen sind auf dem neuesten Stand und sehr informativ für uns."*
> *„Interessant, innovativ und sehr gut organisiert."*
> *„Namhafte Referenten sind hier vor Ort. Ihre Vorträge sind sehr informativ, motivierend und inspirierend. Mit vollem Tatendrang werde ich den Montagmorgen in meiner Praxis beginnen."*
> *„Die kurzen 15-Minunten-Referate waren prägnant und kurzweilig. So kam man gar nicht erst in die Ermüdungsphase wie bei langen Vorträgen. Das sollte man öfter machen."*
> *„Hier sind viele hochkarätige Referenten und es wird auch zum kritischen Reflektieren aufgerufen – das ist gut."*
> *„Der ImpAct der Themen ist sehr gut und am Puls der Zeit."*
> *„Eigentlich wollte ich keine Kongresse mehr besuchen. Aber hier habe ich wieder viele Aspekte dazugelernt – ein tolles Konzept."*
> *„Für mich als Allgemeinpraktiker ist es der ideale Themenquerschnitt. Ich nehme viel mit, weil die Vorträge nah am Praktiker sind."*
> *„Die kurzen Vorträge sind ein sehr gutes Konzept; Wissen ganz konzentriert und auf den Punkt gebracht zu einem Thema."*
> *„Ich studiere noch. Es war sehr interessant, so tiefe Einblicke in die Implantologie zu erhalten. Hier zu schnuppern was die Spezialisten machen, ist toll."*
> *„Ich bin happy, dass ich hier bin."*
> *„Mein Highlight waren die Wellenbrecherinnen, das war mal etwas anderes."*
> *„Die Vorträge gehen in die Tiefe und sind auf dem neuesten Stand – ich habe gut dazu gelernt."*
> *„Es ist toll, wenn so viele Praktiker zusammenkommen. Da nimmt man selbst aus den Pausengesprächen mit den Kolleginnen vieles mit."*
> *„Straffes Programm mit tollen Referenten und Themen."*
> *„Sehr schöne familiäre und kollegiale Stimmung."*
> *„Sehr gut geplantes Programm, das unterschiedliche Disziplinen abbildet – ein zukunftsweisendes Konzept."*
> *„Die Referenten haben klinische und praktische Erfahrung, mir gefallen die Vorträge mit diesem Überschnitt."*

In seiner Keynote erläuterte **Priv.-Doz. Dr. Dr. Markus Schlee**, Forchheim, wieviel Weichgewebe Implantate benötigen. Eine adäquate Weichgewebsdicke am Implantat scheint für ein gesundes periimplantäre Weichgewebe förderlich zu sein und sorgt für weniger Rezessionen, weniger Knochenverlust und eine bessere Ästhetik. „Just do it" lautete die Take-Home-Message von **Prof. Dr. Thea Rott**, Köln. Ihr Thema war die Prophylaxe am Implantat. Sie sensibilisierte für einen risikoorientierten Recall-Intervall und gab konkrete Tipps, wie man diese festlegt.

Prothetische Aspekte

Dr. Marcus Engelschalk, München, hatte ebenfalls nur 15 Minuten für sein prothetisches Thema „Um die Ecke gedacht – abgewinkelte, verschraubbare Abutments in der Implantatprothetik und die Bedeutung für das Hart- und Weichgewebe." Er gab zu bedenken: „Je angulierter Abutments verwendet werden, desto größer der Stress auf den Knochen."

Ebenfalls diskutiert wurde, dass Titan-Standardaufbauten nicht bei allen Patienten funktionieren und daher individuelle anatomisch geformte Abutments empfehlenswert seien. Zu zementierten und verschraubten Abutments bildet die konometrische Verbindung eine Alternative.

Die unterschiedlichen Möglichkeiten für eine provisorische Versorgung, die

CURRICULUM IMPLANTATPROTHETIK

Kursreihe 01 | Start: 28. Oktober 2022

NEU
Hands-On + Live-OPs

"Implantatprothetik aktuell: von analog bis digital."
3 Wochenenden Grundlagen der Prothetik
und Implantatprothetik.

Kursgebühren:
DGOI Mitglieder: 2.900 EUR
(Bei Buchung bis zum 31.08.2022
beträgt die Gebühr: 2.500 EUR)

Ansprechpartner:
Fr. Desirée Ohm
Tel. +49 (0) 7251 618996-15
Mail: weiterbildung@dgoi.eu

JETZT ANMELDEN!

Alle weiteren Informationen zur Anmeldung,
sowie das gesamte Kursprogramm
im Überblick unter:
www.dgoi.info/fortbildung/curriculum-implantatprothetik
Es gelten die AGB der DGOI.

Deutsche Gesellschaft für Orale Implantologie e.V. (DGOI)
Wilderichstraße 9 | 76646 Bruchsal/Germany | Phone +49 (0)7251 618996-0 | E-Mail mail@dgoi.info | www.dgoi.info

die das Hart- und Weichgewebe optimal stützt, stellte **Jana Hüskens**, Xanten, dar. Zu den wichtigen Anforderungen an ein solches Provisorium gehören zum Beispiel die komplette Abdeckung eines augmentierten Bereichs, dass das Provisorium keinen Druck auf das umliegende Weichgewebe ausübt und die interdentale Gestaltung den Papillen genügend Raum lässt. Störkontakte müssen vermieden werden und das Provisorium sollte nicht in Okklusion und Artikulation stehen. Das Provisorium sollte zudem gut zu reinigen sein.

Interdisziplinäre Aspekte

Dass interdisziplinäre Fallplanung im Hinblick auf das ästhetische Ergebnis digitale Tools benötigt, zeigte **Dr. Florian Göttfert**, Nürnberg. Auch **Prof. Dr. Edgar Schäfer**, Münster, schärfte den Blick über den implantologischen Tellerrand hinaus, indem er Möglichkeiten für die Regeneration apikaler Knochenverluste darstellte – der eine oder andere Zahn könne durchaus gerettet werden. In welchen Fällen eine Alignertherapie als präprothetische Maßnahme sinnvoll sein kann, wurde ebenfalls diskutiert.

Die DGOI vergab am Samstagnachmittag zwei Preise für die besten eingereichten wissenschaftlichen Posterarbeiten, jeweils dotiert mit 500 Euro. Prof. Dr. Dr. Ralf Smeets, Fortbildungsreferent der DGOI, gratulierte Dr. Diana Heimes von der Mainzer Arbeitsgruppe für die beste wissenschaftliche Arbeit. Sie nahm die Auszeichnung stellvertretend für die Arbeitsgruppe entgegen. Das Thema ihrer Arbeit lautete: „Bukkale Knochendicke im Front- und Seitenzahnbereich – ein systematisches Review – Implikationen für die Sofortimplantation".
Als beste wissenschaftliche vorklinische Arbeit wurde die „Entwicklung eines neuartigen bioresorbierbaren Gewebeklebers auf Seidenprotein-Basis in der Implantologie – eine in vitro Studie" aus Hamburg und Aachen ausgezeichnet.

Wellen brechen

„Wir waren hungrig auf das Abenteuer und das hat uns zusammengeschweißt", erzählte Special Guest **Steffi Kluge** von den insgesamt vier Wellenbrecherinnen am Freitagabend. Sie war mit **Silvia Weihermüller** angereist, die über das Ruderabenteuer der vier Frauen einen Film gemacht hat. Sie berichteten von den teilweise holprigen Vorbereitungen bis zur aufregenden Atlantiküberquerung in einem Ruderboot und zeigten auch Ausschnitte aus dem Film „Wellenbrecherinnen". Intensive Vorbereitung, der feste Glaube das Ziel zu erreichen und der große Zusammenhalt im Team – damit haben die Wellenbrecherinnen als erste deutsche Frauenmannschaft den Atlantik erfolgreich in einem Ruderboot überquert. Nach 42 Tagen und 5.057 Kilometern kamen sie im karibischen Antigua ans Ziel. Ihre Botschaft für die Praxis: Jede Rolle im Team ist gleich wichtig und wenn es einmal hakt, dann an einen Tisch setzen und alle Fakten offen diskutieren. Ihr Abenteuer kam bei den Teilnehmenden sehr gut an.
Das Fazit vieler Teilnehmenden lautete nach den zwei intensiven Kongresstagen ganz klar: „Wir haben viel gelernt." ■

emh

Der 19. Jahreskongress der DGOI findet am 6. und 7. Juli 2023 in Hamburg statt.

Tipp

Das beliebte DGOI-Wintersymposium ImpAct Zürs Austria findet vom 11. bis 15. März 2023 wieder in Zürs am Arlberg im Robinson Club Alpenrose statt.
Das Gipfelthema lautet „Basis und Peripherie – das Implantat als integraler Bestandteil des stomatognathen Systems"
Weitere Informationen und Anmeldung unter www.dgoi.info/wintersymposium/

Attraktive Sonderkonditionen* für Curriculum Teilnehmer

STUDIUM 2023

MISSION TO MASTER

★ of Science ★

Parodontologie und Implantologie

FIT FÜR DIE ZUKUNFT

Jetzt über die nächsten Starttermine informieren auf:
www.dtmd.eu/master-studiengaenge/

MISSION TO MASTER
M.SC. PARO- & IMPLANTOLOGIE
MISSION ACCOMPLISHED

DTMD | BDO | DGOI

*Vorzugspreis für Curriculum Teilnehmer der DGOI und BDO. Ausführliche Informationen zum DGOI Masterstudiengang finden Sie unter: www.dgoi.info/master-studiengang/. Weitere Vorteile für Mitglieder des BDO mit abgeschlossener Weiterbildung unter: BDO-MGV@t-online.de

Neu: Curriculum Implantatprothetik

Das Curriculum Implantatprothetik der DGOI spricht vor allem prothetisch orientierte Zahnärztinnen und Zahnärzte an, die sich im Bereich Implantatprothetik fit machen wollen. In den drei Kursmodulen lernen sie die vielfältigen Möglichkeiten der implantatprothetischen Versorgungen kennen und analoge sowie digitale Workflows. Los geht es am 28. und 29. Oktober 2022 in Trier.

Für den Langzeiterfolg einer implantologischen Behandlung ist eine patientenindividuelle, passgenaue Prothetik immens wichtig. In dem neu konzipierten Curriculum Implantatprothetik werden systematisch die Grundlagen der Prothetik und Implantatprothetik vermittelt. Da bei der DGOI neben der theoretischen auch die praktische Wissensvermittlung eine wichtige Rolle spielt, stehen sowohl praktische Übungen sowie auch Live-OPs auf dem Programm.

Das Wissen vermitteln **Prof. Dr. Daniel Grubeanu**, Präsident der DGOI, **Prof. Dr. Fred Bergmann**, Past-Präsident der DGOI, **Dr. Henriette Lerner**, Baden-Baden, und **Dr. Dr. Nico Laube**, Frankfurt a.M.

Weitere Informationen bei Desirée Ohm unter weiterbildung@dgoi.info■

Regionale Fortbildung: Lernen von Top-Referenten

Study Clubs: das kostenfreie Fortbildungsangebot der DGOI

Study Club Termine im Herbst 2022

21.09. SC Bergstraße
Referenten: Robert Filipovic, Mannheim: ***Outsourcing in der Zahnarztpraxis: Endlich wieder Behandler:in***, und Dr. Mayte Buchbender, Erlangen: ***BLX – Neue Möglichkeiten und Grenzen der Anwendung***
Leitung: Prof. Dr. Fred Bergmann

21.09. SC Miesbach-Tegernsee
Dr. Holger Zipprich, Frankfurt a.M.: ***Neue Methode zur Periimplantitistherapie - Innovation trifft Praxis – klinische Dekontamination dentaler Implantate" (mit Hands-On Übungen)***
Leitung: Priv.-Doz. Dr. Dr. Florian Bauer

21.09. SC Stuttgart
Dr. Martha Dilling, Heilbronn: ***Update Augmentative Techniken: GBR – SBR – CBR® - Schalentechnik***
Leitung: Dr. Efthymios Karinos MSc

21.09. SC Hannover
Dr. Jörg Neunzehn, Dresden: ***Konzepte zur Prävention und Therapie der Periimplantitis***
Leitung: Dr. Jan Struckmeyer

28.09. SC Kassel/Nordhessen
Prof. Dr. Christian Mertens, Heidelberg: ***Defektorientierte Augmentationskonzepte – GBR, SBR*, CBR® – oder doch besser autolog? – Wann wende ich welche Technik wie an?***
Leitung: Dr. Petra Rauch MSc MSc

12.10. SC Vorderpfalz
Dr. Martha Dilling, Heilbronn: ***Update Augmentative Techniken: GBR – SBR – CBR® - Schalentechnik***
Dr. Dr. Kai Haschemian

19.10. SC Stuttgart
Dr. Roman Beniashvili, Schorndorf: ***Individuelle Gingivaformer und Abformpfosten von Camlog – neue Wege in der Weichgewebeausformung***
Workshops: Biomaterialien, Referent: Florian Grathwol, Wimsheim, und CAD/CAM, Referent: Rüdiger Mayer, Wimsheim
Leitung: Dr. Efthymios Karinos MSc

Study Clubs, Termine und Orte unter www.dgoi.info/die-dgoi/study-club/

PARTNER DER DGOI

Modulares Factoring nach Maß

Erfolg für Ihre Praxis

Unser modulares Factoring stellt Ihre Praxis auf sichere Beine: Steigern Sie Ihren Umsatz und senken Sie Ihren Organisationsaufwand und Ihr finanzielles Risiko.

Factoring bedeutet:

WENIGER

- Organisationsaufwand
- finanzielles Risiko
- unternehmerisches Risiko

MEHR

- Liquidität für die Praxis
- Umsatz
- Service für Ihre Patient*innen
- Wachstum

Health AG

Health AG
Lübeckertordamm 1–3
20099 Hamburg

T +49 40 524 709-234
start@healthag.de
www.healthag.de

#gemeinsamstark

permadental®
Modern Dental Group

PERMADENTAL.DE
0 28 22 - 71330

Egal, ob Abdruck oder Scan.

WIR SIND IHR ANSPRECHPARTNER FÜR IMPLANTAT-VERSORGUNGEN

Der Mehrwert für Ihre Praxis: Als Komplettanbieter für zahntechnische Lösungen beliefern wir seit Jahrzehnten renommierte Zahnarztpraxen, Implantologen und implantologisch tätige Praxen.