www.dimagazin-aktuell.de

DENTALE IMPLANTOLOGIE & PARODONTOLOGIE

06
Oktober 2018
22. Jahrgang
ISSN 1610-9988

IMPLANTOLOGIE

Einteilige keramische Implantate in der ästhetischen Zone

IMPLANTOLOGIE

Die Anwendung von A- und i-PRF in der zahnärztlichen Praxis

IMPLANTOLOGIE

Sofortimplantation beherderter Zähne – Wahnsinn oder Fortschritt?

spitta

MDI®
www.original-mdi.de
by condent

Ich hör wohl nicht richtig!

Gültig bis zum 31.12.2018

A 10% PREISVORTEIL

MDI® -Herbstoffensive

ANGEBOT A:

Kaufen Sie MDI®-PRODUKTE im Gesamtwert von MINDESTENS **1.000,-** EURO und sparen Sie **10%**!

Unsere Empfehlung für Sie:

12 x MDI® IMPLANTATE Ihrer Wahl für Unterkiefer
+ 12 x METALLGEHÄUSE Ihrer Wahl
+ 3 x 1,1 mm PILOTBOHRER

Im Wert von 1.305,30 Euro und bezahlen nur **1.174,77** Euro mit 10%Preisvorteil.

B 15% PREISVORTEIL

ANGEBOT B:

Kaufen Sie MDI®-PRODUKTE im Gesamtwert von MINDESTENS **2.000,-** EURO und sparen Sie **15%**!

Unsere Empfehlung für Sie:

16 x MDI® IMPLANTATE Ihrer Wahl für Unterkiefer
+ 16 x METALLGEHÄUSE Ihrer Wahl
+ 4 x 1,1 mm PILOTBOHRER
+ 1 x 1,3 mm BOHRER
+ 1 x MDI® ANSCHAUUNGSMODELL
+ 1 x SECURE HARD PICK-UP KIT

Im Wert von 2.229,20 Euro und bezahlen nur **1.894,82** Euro mit 15%Preisvorteil.

Bestellen Sie über Ihren condent MDI®-Außendienst oder über unsere Hotline

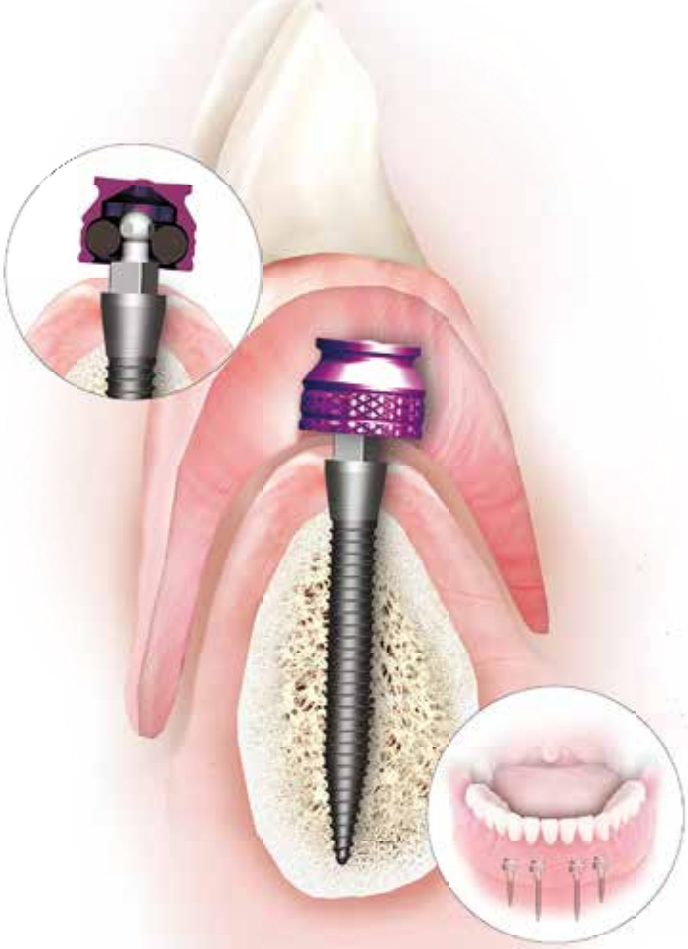

MDI®-Hotline: 0800 / 100 3 70 70

www.original-mdi.de | info@original-mdi.de

condent GmbH · Owiedenfeldstraße 6 · 30559 Hannover. MDI® ist eine Marke der condent GmbH. www.original-mdi.de ©condent 2017. Alle Rechte vorbehalten

Krisen-Management

Liebe Leserinnen und Leser,

Krise! Wo immer Sie derzeit die Zeitung aufschlagen oder Nachrichten hören, springt oder tönt Ihnen das Wort „Krise" in irgendeiner Variation entgegen. Das inflationäre Einstreuen dieser Vokabel in die Schlagzeilen brachte uns eine bunte Vielfalt von Krisen ein: Es gibt die Korea-Krise, die Diesel-Krise, die Koalitions-Krise und viele weitere hochpolitische und in ihrer Tragweite gar nicht greifbare weltweite Krisen. Doch… was ist das eigentlich …eine Krise?!
Das Substantiv „Krise" ist ein aus dem Griechischen stammendes Wort zu einem altgriechischen Verb, welches eigentlich trennen und unterscheiden bedeutet. Es bezeichnet eine entscheidende Wendung (Duden) und bedeutet eine schwierige Situation, die den Wendepunkt einer gefährlichen Entwicklung darstellen kann (Duden).
Der ehemalige Bundespräsident Richard Freiherr von Weizsäcker hat diese Zuspitzung pointiert formuliert, in dem er ausführte: „Von den Chinesen könnten wir derzeit viel lernen. Sie haben für Krise und Chance dasselbe Schriftzeichen."

Jetzt werden Sie, liebe Leserinnen und Leser der DI, sicher anmerken, dass es unser Berufsethos nicht zulässt, in Behandlungssituationen und im Praxisalltag so genannte oder auch andere Krisen aufkommen zu lassen. Doch: Achtung! Durch das kritische Beobachten von Fehlern bzw. Krisen haben wir die Chance zu lernen. Wesentlich fokussierter reduzieren wir diese Fehler und Folgen durch gezielte Inspiration und Vorbereitung mit Fallbeispielen und Fachartikeln.
Inspirierend in diesem Zusammenhang wirkt der Artikel von Dr. Sigmar Schnutenhaus, welcher Keramikimplantate mit einer offenen Bohrschablone gut gekühlt inseriert. Eine Übersicht über das sich sprichwörtlich „in aller Munde" befindliche Platelet Rich Plasma und dessen Anwendung gibt uns Andreas van Orten. Und auch im Bereich der Augmentation spannen wir in der DI DENTALE IMPLANTOLOGIE & PARODONTOLOGIE wieder den Bogen von den Risiken zu den Chancen: Dr. Manfred Nilius aus Dortmund beschreibt eine nicht ganz alltägliche OP: Eine 3D geplante allogene Blockaugmentation in Kombination mit kurzen Implantaten im Oberkiefer. Die Chance zur Sofortimplantation im Bereich beherdeter Zähne stellen PD Dr. Christian Mehl und Kollegen zur Diskussion. Und Dr. Frank Zastrow zeigt uns einen Fall, in dem Hart- und Weichgewebe im Frontzahnbereich zeitgleich mit der Implantation augmentiert wurden.

In unserer etalierten Rubrik „Praxisführung" informieren Sie Rechtsanwältin Stephanie Lamp über die Wichtigkeit von guten Praxisverträgen und Sybille David definiert den Service-Begriff in der Zahnarztpraxis für uns neu.
Nicht zuletzt lesen Sie Berichte von gelungenen Veranstaltungen: Beispielsweise das Jubiläumssymposium anlässlich des 80. Geburtstages von Dr. Manfred Lang.

In dieser Ausgabe der DI haben wir wieder etlichen Fachautoren eine Plattform geboten, um ihr Wissen an uns weiterzugeben und Ihnen vielleicht damit geholfen, kleine Krisen zu beheben und große zu vermeiden!

In diesem Sinne grüßen Sie herzlich

PD Dr. Dr. Dr. Oliver Seitz M.Sc.

Dr. Jan-Friedrich Dehner

IMPLANTOLOGIE

354 Einteilige keramische Implantate in der ästhetischen Zone
Sigmar Schnutenhaus

362 Die Anwendung von A- und i-PRF in der zahnärztlichen Praxis – eine Standortbestimmung
Andreas von Orten

374 Erweiterte Rückwärtsplanung mit allogenem Knochenblock zur absoluten Kieferkammerhöhung
Manfred Nilius

382 Hart- und Weichgewebemanagement in der ästhetischen Zone
Frank Zastrow

388 Sofortimplantation beherderter Zähne – Wahnsinn oder Fortschritt?
Christian Mehl et al.

LEISTUNGSVERGLEICH

398 Marktübersicht Intraoralscanner

INTERDISZIPLINÄRES

402 Lokalanästhesie bei Senioren

PRAXISFÜHRUNG

404 Mit guten Praxisverträgen sparen Praxisinhaber Zeit, Nerven und Geld
Stephanie Lamp

406 Die Wüste lebt: Service als strategisches Instrument zur Praxisoptimierung und Positionierung
Sybille David

PRODUKT-HIGHLIGHT

409 Produktinnovation von Dentsply Sirona Implants

HERSTELLER-INFORMATIONEN

410 Neuprodukte

INDUSTRIE-REPORT

412 Was für Schrauber: Shera4implant

414 Ein spezielles Implantat für die Sofortimplantation

FORTBILDUNG

415 Jubiläum: 19. Lübecker hoT-Workshop

415 5. BTI Day in Frankfurt

416 Experten diskutierten neue Behandlungsmethoden – Ehrung für Dr. Manfred Lang

VERBANDS-NEWS

418 DGOI: 15. Internationaler Jahreskongress 2018 in München

420 DGI: Das DGI-APW-Curriculum Implantologie wird 20 Jahre alt

RUBRIKEN

351 Editorial

422 Vorschau / Impressum

LEADING REGENERATION

Geistlich
Biomaterials

Individualisierte Knochenregeneration

Innovative Lösungen für komplexe Knochendefekte

Yxoss CBR®
hergestellt von
ReOss®

3D animiertes
Chirurgie-Video

Yxoss CBR® Backward

Implantation mit Orientierungshilfe

Kombinierte 3D Implantat- und Augmentatplanung

Einbringen von Augmentationsmaterial, wahlweise vor oder nach der Fixierung

Geistlich Biomaterials Vertriebsgesellschaft mbH
Schneidweg 5 | 76534 Baden-Baden
Tel. 07223 9624-15 | Fax 07223 9624-10
info@geistlich.de | www.geistlich.de

www.geistlich.de/yxoss
www.reoss.eu

Bitte senden Sie mir:
☐ Geistlich Biomaterials Produktkatalog
☐ Informationsmaterial YXOSS CBR®
per Fax an 07223 9624-10

DI&P 6/2018

Praxisstempel

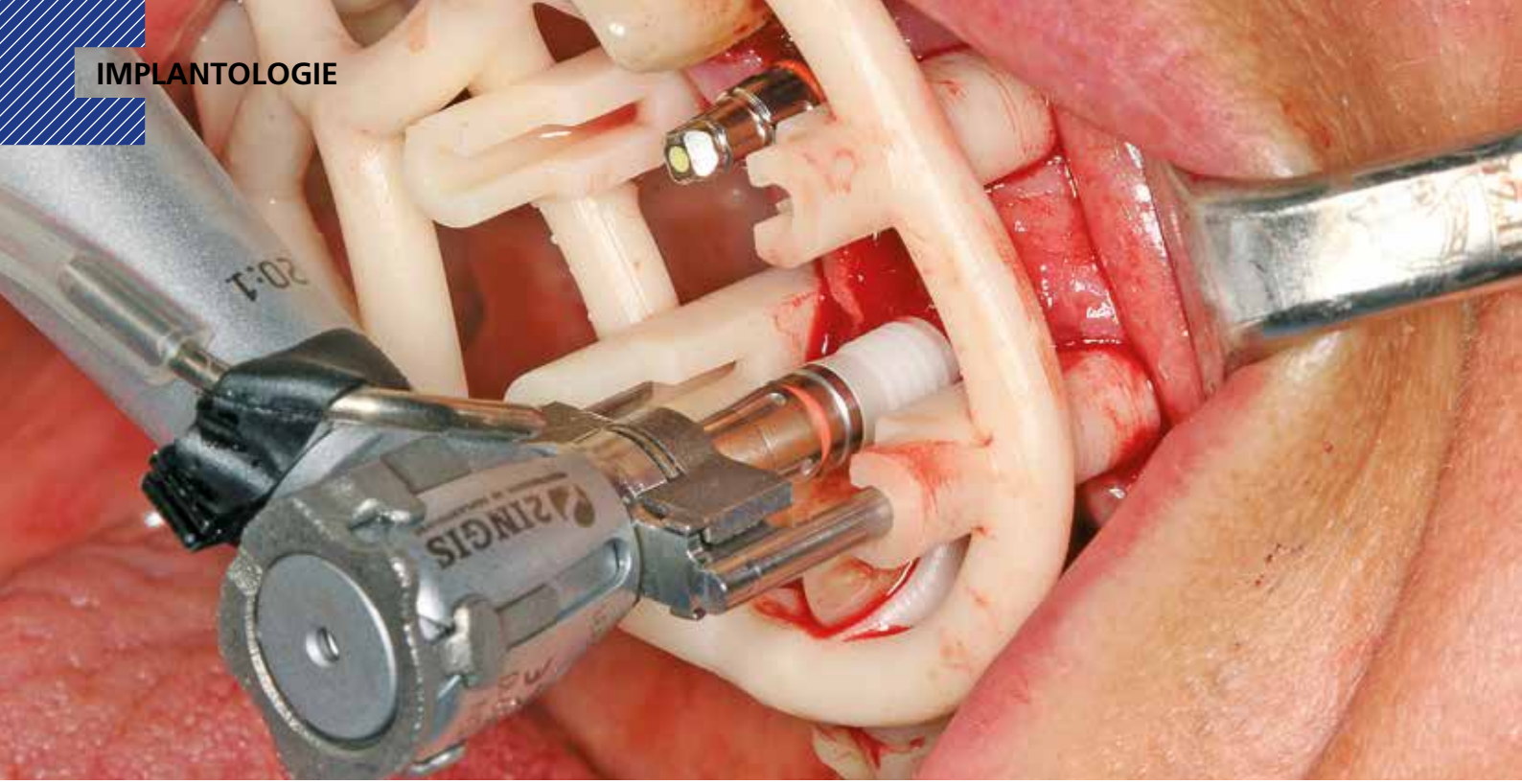

Einteilige keramische Implantate in der ästhetischen Zone

Brückenversorgung mit konsequentem Backward-Planning und hülsenloser Bohrschablone

Die Verschraubung einer Implantatsuprastruktur ermöglicht Flexibilität bei der prothetischen Versorgung. Andererseits kann der Mikrospalt im Hinblick auf die Keimbesiedelung ein Risiko darstellen. Im Folgenden wird anhand einer implantatprothetischen Brückenkonstruktion auf einteiligen keramischen Implantaten gezeigt, wie mit diesem Zusammenspiel die ästhetische Zone trotz kompromittierten Knochenangebots und schwieriger gingivaler Verhältnisse versorgt werden kann.

Die Verschraubung einer Abutmentstruktur auf dem Implantatkörper bietet nach der Implantation prothetischen Spielraum. Allerdings kann der Mikrospalt zur Mesostruktur ein immanentes Risiko hinsichtlich einer mikrobiellen Keimbesiedelung darstellen [1]. Ein Pumpeffekt durch Mikrobewegungen zwischen den beiden Komponenten kann diese bakterielle Besiedelung im periimplantären Bereich noch verstärken und sich negativ auf die Stabilität von Hart- und Weichgewebe auswirken [2]. Auch die erneute Freilegung nach der Einheilung oder auch nur der Wechsel der Mesostruktur können zu unnötigen Irritationen am Weichgewebe und damit verbunden auch im periimplantären Knochen führen. Abgesehen davon, dass bei einteiligen keramischen Implantaten all diese Risikofaktoren entfallen, bietet die weiße Grundfarbe der Implantate im Gegenteil zu den metallischen Titanvarianten gerade bei einem dünnen Gingivatypus ästhetische Sicherheit im Frontzahnbereich [3]. Der Werkstoff Zirkondioxid ist per se biokompatibel [4] und zeigt sich im klinischen Verlauf gewebefreundlich [5].

Vorhersagbarkeit durch Planung

Natürlich muss bei der Insertion von einteiligen keramischen Implantaten im Frontzahnbereich ein Mehr an prothetischer und chirurgischer Planung vorausgehen, um vorhersagbare Ergebnisse zu erzielen. Dreidimensionale bildgebende Verfahren in Kombination mit einer entsprechenden Software bieten heute die Möglichkeit, die prothetische Implantatpositionierung unter optimaler Nutzung des Knochenangebots zu planen und diese mit einer CAD/CAM-gestützt gefertigten Bohrschablone umzusetzen.

Im Folgenden wird anhand einer implantatprothetischen Brückenkonstruktion auf einteiligen keramischen Implantaten gezeigt, wie mit diesem Zusammenspiel die ästhetische Zone trotz kompromittierten Knochenangebots und schwieriger gingivaler Verhältnisse versorgt werden kann.

Dabei kommt eine additiv gefertigte, hülsenlose Bohrschablone mit reduziertem Design zum Einsatz, die dem Operateur neben der chirurgischen und prothetischen Planungssicherheit ein offenes Arbeitsfeld bietet. Dies geht mit mehreren intraoperativen Vorteilen einher. Bei geschlossenen Bohrschablonen kann im Gegensatz zu dieser rein kunststoffbasierten Variante eine Kontamination des Implantatbetts mit dem Abrieb zwischen metallischen Bohrhülsen und Bohrern auftreten [6]. Die Verschleppung solcher metallischer Späne in den Operationsbereich könnte sich dabei negativ auf den Erfolg der implantologischen Therapie auswir-

ken. Die präzise Integration der Bohrhülsen in die Bohrschablone war zudem in der Vergangenheit aufwendig und kostspielig.

Der klinische Fall

Eine 56-jährige Patientin hatte im Vorfeld bereits in regio 46 ein einteiliges ceramic.implant (vitaclinical, Bad Säckingen, Deutschland) erhalten, das metallfrei und biokompatibel versorgt wurde. Sie zeigte sich mit dem Ergebnis sehr zufrieden. Einige Jahre später zeigten sich die mit einer Brücke versorgten Zähne 22 und 24 so stark parodontal geschädigt, dass sie extrahiert werden mussten. Die chronische Entzündung hatte gerade im Bereich der Pfeilerzähne zu vertikalen und horizontalen Knocheneinbrüchen geführt. Nach eingehender Beratung entschied sich die Patientin wieder für eine festsitzende, implantatgetragene Versorgung und bestand dabei aufgrund der guten Erfahrung auf den erneuten Einsatz des einteiligen ceramic.implant. Eine massive vertikale Knochenaugmentation wollte die Patientin dabei auf jeden Fall vermeiden. Geplant wurde eine implantatgetragene Brückenkonstruktion von 22 auf 24, bei der die vollkeramischen, einteiligen Pfeiler mithilfe eines präzisen prothetischen Backward-Plannings und der hülsenlosen Bohrschablone mit reduziertem Design (2ingis S.A., Brüssel, Belgien) inseriert werden sollten, um den ästhetischen Ansprüchen der Patientin vorhersehbar gerecht werden zu können.

Sicherheit auf wissenschaftlicher Basis

Die Entscheidung für das chirurgische Vorgehen und das Implantat fiel konsequent auf wissenschaftlicher Basis, um dem Praktiker und damit der Patientin intraoperativ und im Langzeitverlauf größtmögliche Sicherheit zu geben. Denn in einer prospektiven klinischen Studie in Kooperation mit der Universität Ulm und der Zahnarztpraxis Dr. Sigmar Schnutenhaus (Hilzingen, Deutschland) wurde die additiv im 3D-Druckverfahren gefertigte Kunststoffschiene auf ihre Präzision im Zusammenspiel mit dem yttriumstabilisierten Zirkonoxidimplantat ceramic.implant geprüft [6]. Das ceramic.implant wurde bereits über fünf Jahre klinisch dokumentiert und bietet nachweislich knöcherne und weichgewebliche Stabilität. Die Dreijahresdaten wurden 2018 publiziert [7]. Zur Überprüfung der Präzision wurde nach der Implantation die Übertragungskappe (impression.transfer) durch Einrasten lagestabil auf dem Implantatkopf positioniert und eine geschlossene Fixationsabformung vorgenommen.

Anschließend wurde ein ceramic.implant in gleicher Länge und gleichem Durchmesser als Dummy ebenfalls durch sicheres Einrasten in die Abformung integriert. Abformung und Implantat wurden in einem Laborscanner gescannt. Anschließend konnten so die geplante virtuelle Implantatposition aus der Planungssoftware mit der tatsächlichen abgeglichen und die Abweichungen dokumentiert werden. Die Ergebnisse aus 20 Implantationen:

Abb. 1: Ausgangssituation drei Monate nach Extraktion von 22 und 24.

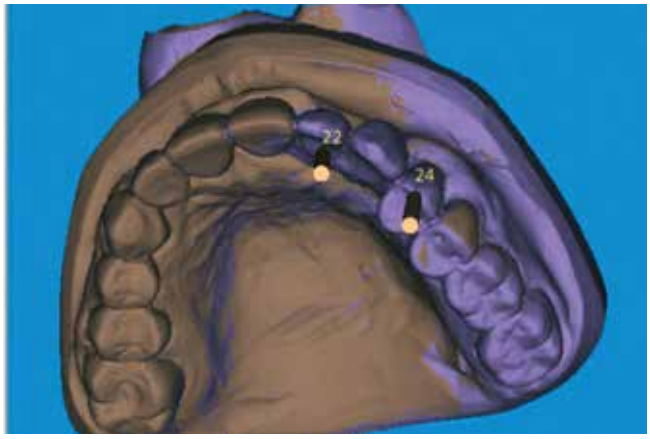

Abb. 2: Prothetische Ausrichtung der Implantate in der Planungssoftware.

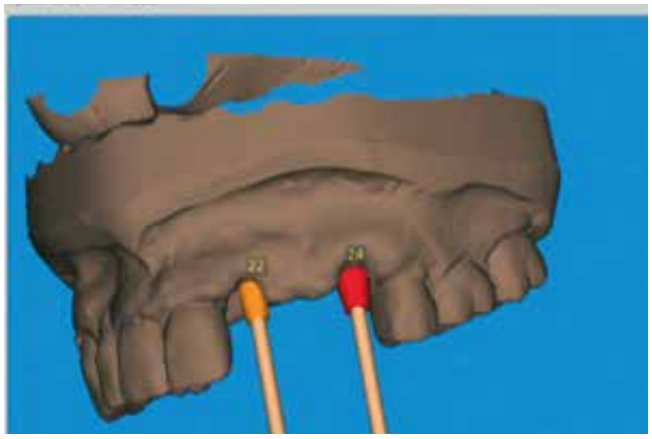

Abb. 3: Auch die Lage der Implantatköpfe wird für eine optimale Zementierung festgelegt.

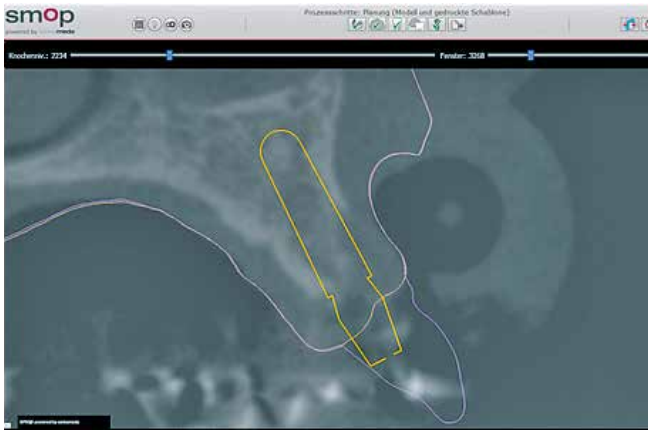

Abb. 4: Das Knochenangebot kann optimal ausgenutzt und Augmentationen können geplant werden.

Die mittlere Abweichung an der crestalen Position der Implantate betrug dabei 0,52 mm, an der apikalen Spitze 0,82 mm. In der Höhe der Implantatposition ergab sich eine mittlere Abweichung von 0,35 mm. Die mittlere anguläre Abweichung betrug 2,85 Grad. Mit der hülsenlosen Bohrschablone können damit gleichwertige oder bessere Ergebnisse als bei den in der Literatur beschriebenen Durchschnittswerten von bohrhülsengeführten Varianten erreicht werden.

Die Planungsphase

Um die Knochensituation im Operationsgebiet dreidimensional darstellen zu können, wurde eine DVT-Aufnahme angefertigt (Gendex CB-500 DVT, Gendex Dental Systems, Des Plaines, USA). Die intraorale Situation konnte anhand eines zuvor hergestellten Situationsmodells mit dem 3Shape-Scanner D700 virtuell abgebildet werden. Zudem wurde ein Wax-up erstellt, um die optimale prothetische Versorgung zu simulieren. Dieses Modell wurde dann ebenfalls digitalisiert. Diese beiden Datensätze wurden mit der DVT-Aufnahme überlagert und die virtuelle Implantation der ceramic.implant an 22 (Durchmesser 4,0 mm; Länge 14 mm) und 24 (Durchmesser 4,5 mm; Länge 12 mm) mithilfe der SMOP-Implantationssoftware (Swissmeda, Zürich, Schweiz) durchgeführt. Dabei wurde sowohl auf den korrekten prothetischen Einschub als auch auf die Höhe des Implantatkopfs geachtet, um für den Zahntechniker eine optimale Arbeitsgrundlage zu schaffen. Des Weiteren wurde auf eine optimale Ausnutzung des vorhandenen Knochenangebots geachtet, um – wie mit der Patientin besprochen – größere augmentative Maßnahmen zu vermeiden. Schon während der Planung wurde der Bedarf einer intraoperativen Augmentation an 22 bukkal deutlich, die in die Vorbereitungen des chirurgischen Protokolls eingeplant wurde. Entsprechend der virtuellen Implantation wurde die hülsenlose Bohrschablone CAD/CAM-gestützt additiv gedruckt (2ingis S.A., Brüssel, Belgien). Drei Monate nach der Extraktion von 22 und 24 konnte auf der Grundlage dieser präzisen Planung eine vorhersagbare Implantation durchgeführt werden.

Implantation mit hülsenloser Bohrschablone

Nach lokaler Anästhesie wurde aufgrund der nötigen Augmentation an 22 konsequent ein mukoperiostaler Volllappen gebildet. Nach der Freilegung des Kieferkamms wurde die Bohrschablone mit reduziertem Design dentalgestützt eingegliedert. Die C-Klammern der additiv gedruckten Schiene rasteten sichtbar, spürbar und hörbar an 15, 13, 21 und 25 in ihrer Endposition ein. Auch nach der Eingliederung war der Operationsbereich einsehbar und frei zugänglich. Dreh- und Angelpunkt der gedruckten Bohrschablone sind zwei rechts und links vom Operationsbereich integrierte Führungsgeschiebe.

Passend zu diesen werden mit einem an dem chirurgischen Winkelstück montierten Aufsatz zwei Führungsstifte lagestabil auf

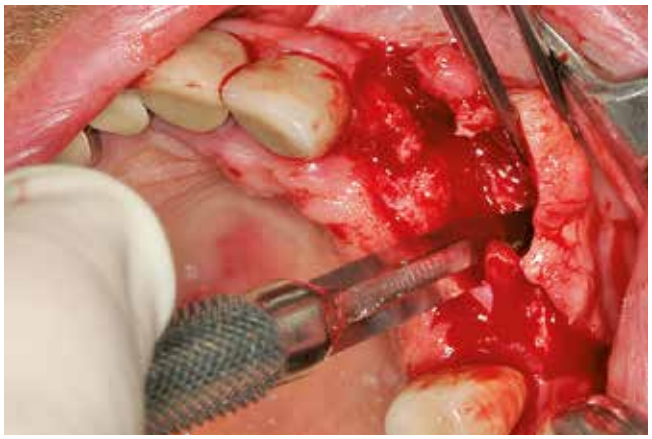

Abb. 5: Der Kieferkamm wurde mit einem mukoperiostalen Volllappen freigelegt.

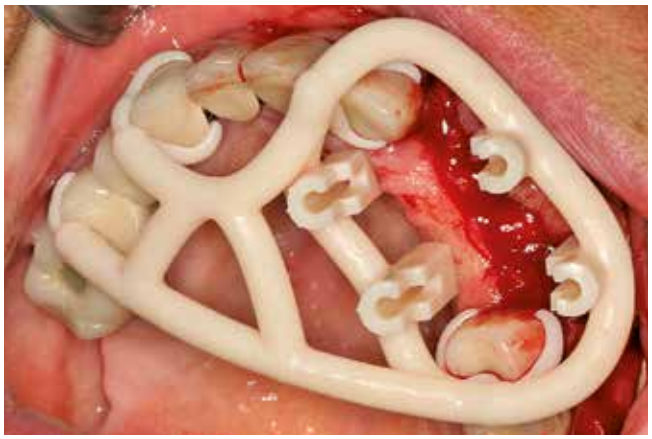

Abb. 6: Die additiv gedruckte Bohrschablone mit eingerasteten C-Klammern.

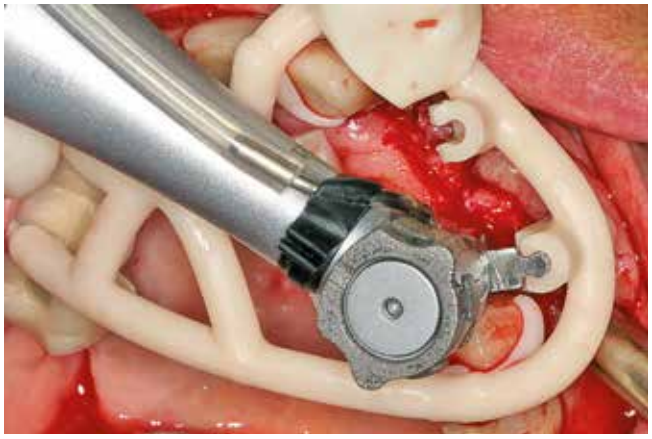

Abb. 7: Führungsstifte und Geschiebe passen nach dem Schlüssel-Schloss-Prinzip ineinander.

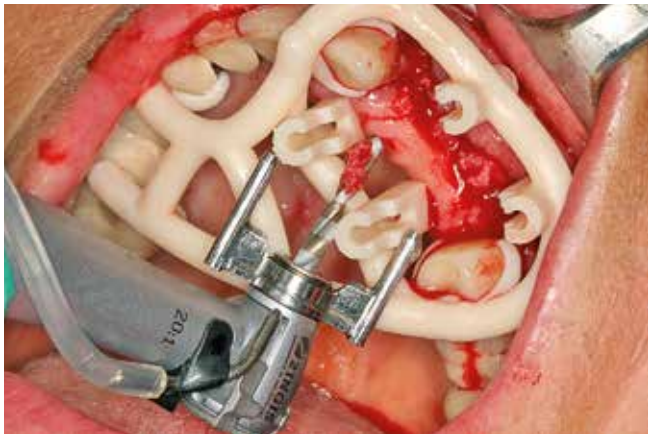

Abb. 8: Bei der Pilotbohrung konnte Eigenknochen kontrolliert gesammelt werden.

alphatech® Implantate

INNOVATIV. EINFACH. SICHER

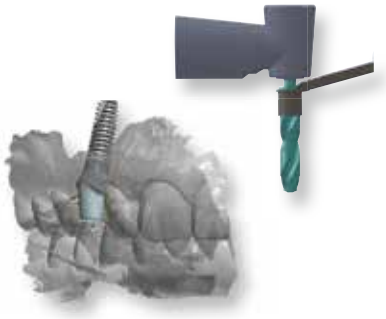

INNOVATIV.

Ob navigierte Implantation mittels Guided-Surgery, digitale Abformung oder die Herstellung von individuellen Abutments mit CAD/CAM Verfahren. Die Zukunft beginnt jetzt – mit alphatech®.

EINFACH.

Vom übersichtlichen OP-Tray mit allen benötigten Komponenten bis zum kompletten Spektrum an Versorgungsmöglichkeiten. Überflüssiges hat hier keinen Platz.

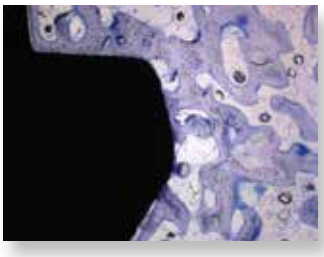

SICHER.

Sicherheit bietet das alphatech® System in allen Bereichen. Von der BONITex® Oberfläche, über Bohrer mit Tiefenstops bis hin zu einer separaten Schraube für alle prothetischen Aufbauten.

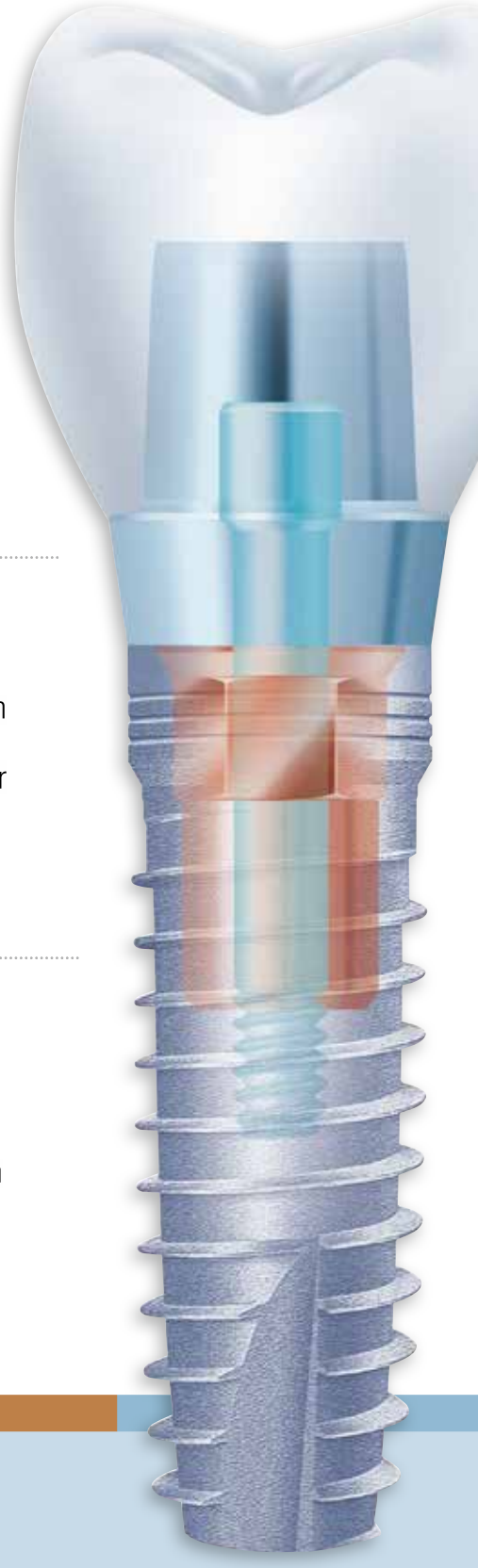

FreeTel: 0800-1500055
FreeFax: 08000-400044

www.alphatech-implantate.de
alphatech@henryschein.de

HENRY SCHEIN® DENTAL

alphatech® Implantate

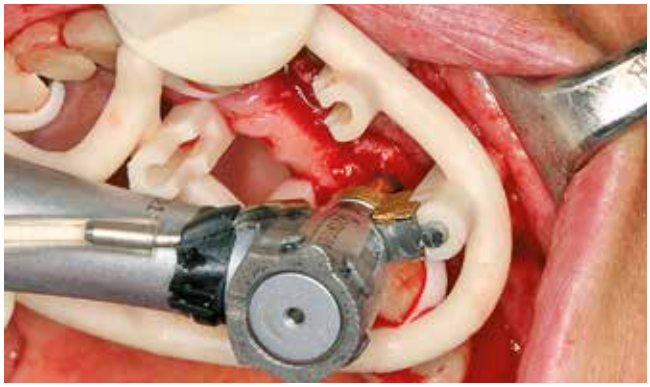

Abb. 9: Auch die weitere Aufbereitung des Knochenbetts erfolgte auf Anschlag unter optimaler Kühlung.

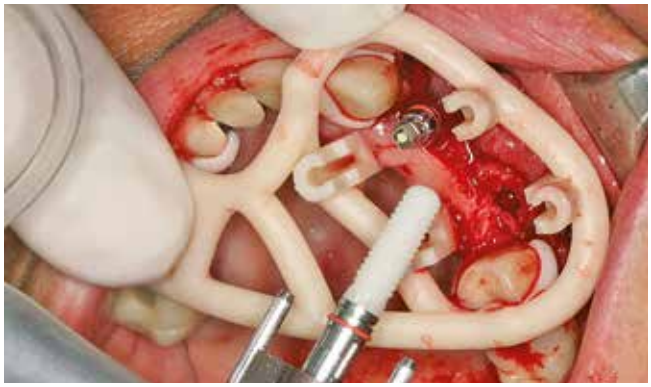

Abb. 10: Das ceramic.implant kurz vor der geführten Insertion an 24.

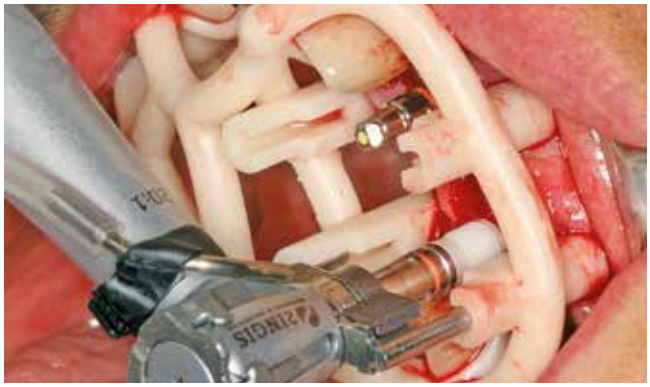

Abb. 11: Auch bei der Insertion kann über die Führung auf Anschlag gearbeitet werden.

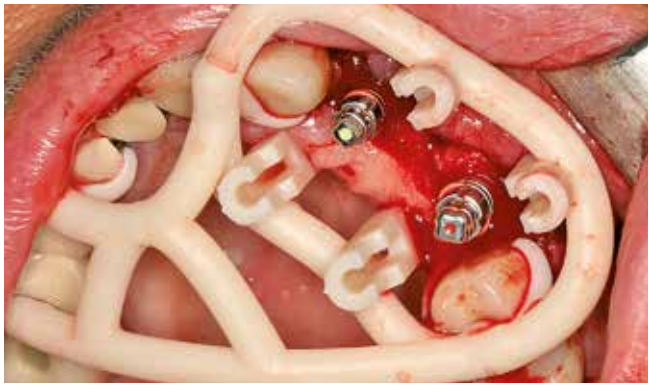

Abb. 12: Die beiden positionierten Implantate mit aufgesetzten Eindrehkappen (insertion.transfer).

Abb. 13: Die finale Positionierung der Implantate nach Entnahme der Bohrschablone.

Abb. 14: Augmentation mit autogenen und allogenen Knochenspänen.

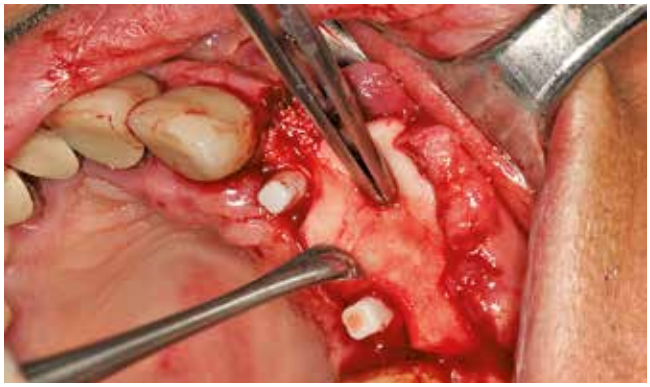

Abb. 15: Die Knochenspäne wurden mit einer resorbierbaren Membran abgedeckt.

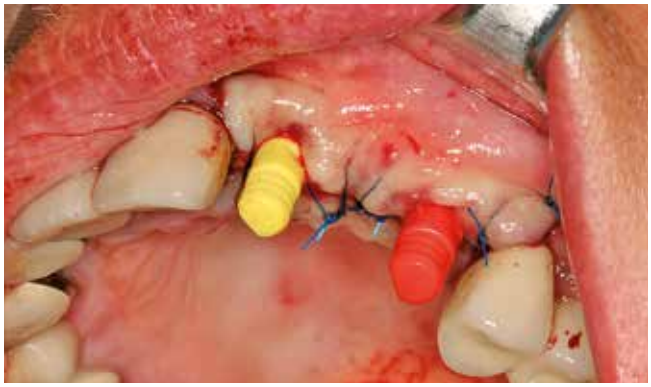

Abb. 16: Mithilfe von Abformkappen (impression.transfer) wurde eine geschlos-

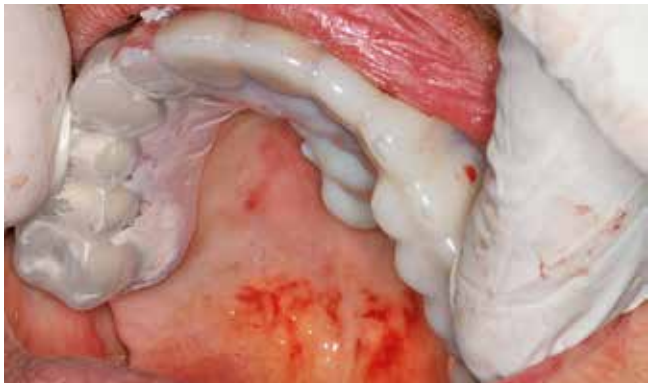

Abb. 17: Eine Tiefziehschiene diente als Matrix für die direkte Herstellung eines Brückenprovisoriums.

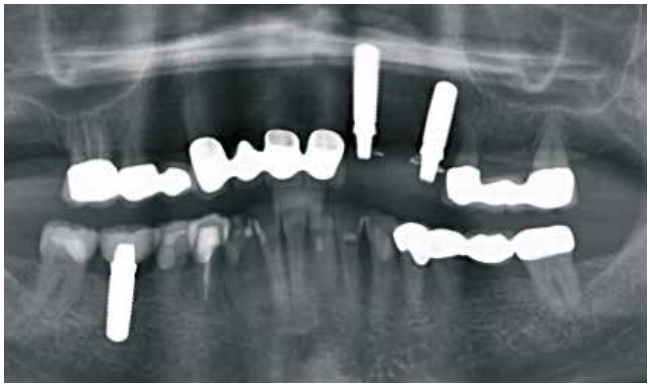

Abb. 18: Das Röntgenbild nach der Implantation zeigte eine optimale Positionierung der beiden ceramic.implant.

Abb. 19: Nach einer Woche wurde ein CAD/CAM-gestützt gefrästes Provisorium eingesetzt.

Abb. 20: Nach der Entnahme des Langzeitprovisoriums wurde die Situation intraoral gescannt.

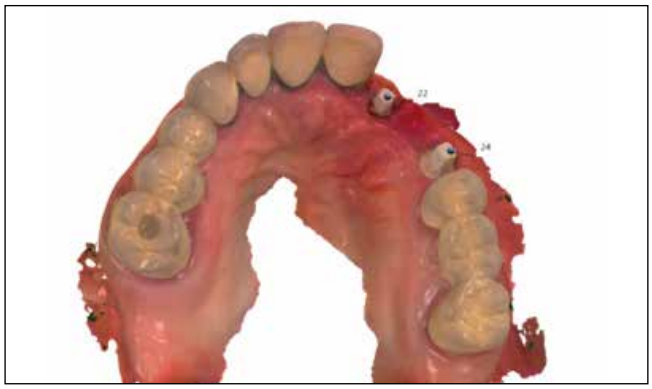

Abb. 21: Das virtuelle Modell in der CAD-Software in der Aufsicht.

Abb. 22: Das anatomisch reduzierte Zirkondioxidgerüst auf dem gedruckten Modell.

Abb. 23: Die vollkeramische Brücke kurz vor der definitiven Eingliederung.

den Bohrkopf positioniert, die nach dem Schlüssel-Schloss-Prinzip in die beiden Führungsgeschiebe passen und somit die präzise vertikale Führung des Winkelstücks sichern.

Während der Aufbereitung war durch das offene Design jederzeit eine Aufbereitung unter Sicht unter optimaler Kühlung gegeben. Die Knochenspanentnahme für die eingeplante Augmentation konnte aufgrund der reibungslosen und sichtbaren Entnahme kontrolliert vonstattengehen. Auch die Insertion der beiden keramischen Implantate erfolgte sicher über die Bohrschablone auf Anschlag. Nach der Abnahme der Bohrschablone wurde 24 minimal rotiert, um die Flanke des Implantatkopfs mit dem Verlauf der späteren Zahnreihe zu harmonieren und dem Techniker damit noch mehr Platz für die prothetische Suprakonstruktion zu geben.

Abb. 24: Die eingegliederte vollkeramische Brücke.

An 22 bukkal wurde wie geplant mit dem gesammelten Eigenknochen und bovinem Knochenersatzmaterial augmentiert und mit einer Membran abgedeckt. Anschließend wurde der Wundbereich mit Einzelknopfnähten verschlossen und die Implantatköpfe wurden für die geschlossene Fixationsabformung mit lagestabil einrastenden Übertragungskappen (impression.transfer) versehen.

Die provisorische Phase

Nach der Abformung wurden die Implantate mit einem direkten Provisorium aus fließfähigem Kronen- und Brückenmaterial versorgt. Hierzu wurde im Vorfeld auf einem Situationsmodell mit aufgestellten Konfektionszähnen ein Formteil als Matrix gefertigt. Bei der Eingliederung wurde darauf geachtet, dass die ausgearbeitete Brücke weder approximal noch okklusal in Kontakt stand.
Bis zum nächsten Termin der Nahtentfernung nach einer Woche wurde auf der Grundlage der Fixationsabformung ein Langzeitprovisorium CAD/CAM-gestützt aus Komposit gefräst (VITA CAD-Temp, VITA Zahnfabrik, Bad Säckingen, Deutschland), wobei beim Design auf eine ideale Ausformung der Gingiva geachtet wurde.
Im Anschluss an die Nahtentfernung konnte die provisorische Brücke eingegliedert werden. Auch diese wurde auf Kontaktlosigkeit im approximalen und okklusalen Bereich überprüft.
Nach einer Einheilzeit von dreieinhalb Monaten wurde die provisorische Brücke entnommen und der Bereich intraoral gescannt (TRIOS, 3Shape, Kopenhagen, Dänemark). Anhand des Datensatzes wurde ein Modell gedruckt und ein anatomisch reduziertes Zirkondioxidgerüst CAD/CAM-gestützt gefertigt, das abschließend mit Keramik verblendet wurde.
Nach klinischer Einprobe konnte die Brücke mit selbstadhäsivem Zement eingegliedert werden. An 22 war vestibulär eine leichte Dehiszenz der Gingiva bemerkbar. Wegen der gewebefreundlichen, vollkeramischen Brücke kann hier von einer weiteren Verbesserung im Langzeitverlauf ausgegangen werden. Aufgrund der tiefen Lachlinie war dieser Bereich allerdings nicht einsehbar. Die Patientin zeigte sich mit dem Endergebnis absolut zufrieden.

Fazit

Das klinische Fallbeispiel zeigt, dass auch die ästhetische Zone bei entsprechender digitaler Vorplanung in den meisten Fällen mit einteiligen, vollkeramischen Implantaten vorhersagbar und mit allen Vorteilen der Einteiligkeit versorgt werden kann. Die hülsenlose Bohrschablone brachte dabei intraoperativ zahlreiche Vorteile und sorgte für wissenschaftlich fundierte Präzision. Zusammen mit den positiven, klinischen Langzeitdaten und der grundsätzlichen Biokompatibilität und Weichgewebsverträglichkeit des ceramic.implant sorgt dieses chirurgische Protokoll damit auch in anspruchsvollen klinischen Situationen für einen nachhaltigen implantologischen Erfolg. ■

Bilder, soweit nicht anders deklariert: © Dr. Schnutenhaus

Literaturverzeichnis unter
www.dimagazin-aktuell.de/literaturlisten

Dr. Sigmar Schnutenhaus MSc.

Dr. Sigmar Schnutenhaus approbierte im Jahr 1991. Danach arbeitete er an verschiedenen Standorten als Sanitätsoffizier. 1998 ließ sich Dr. Schnutenhaus in eigener Praxis in Hilzingen nieder. Seine Tätigkeitsschwerpunkte liegen auf dem Gebiet der Parodontologie und Implantologie. In diesen beiden Fächern hat er postgraduierte Masterstudiengänge erfolgreich abgeschlossen. Neben seiner Berufsausübung als Zahnarzt ist Dr. Schnutenhaus als Autor und Referent tätig. Zudem ist er wissenschaftlicher Kooperationspartner der Klinik für Zahnärztliche Prothetik der Universität Ulm.

Dr. Sigmar Schnutenhaus
Breiter Wasmen 10
78247 Hilzingen
Tel. 07731 182755
Fax: 07731 182766
info@schnutenhaus.de
www.schnutenhaus.de

hypo-A
Premium Orthomolekularia

19. Lübecker hoT-Workshop
Samstag 01.12.2018 MuK, Lübeck
20 JAHRE HYPO-A

Itis-Protect® I-IV

Optimieren Sie Ihre Parodontitis-Therapie!

55 % Reduktion der Entzündungsaktivität in 4 Wochen!

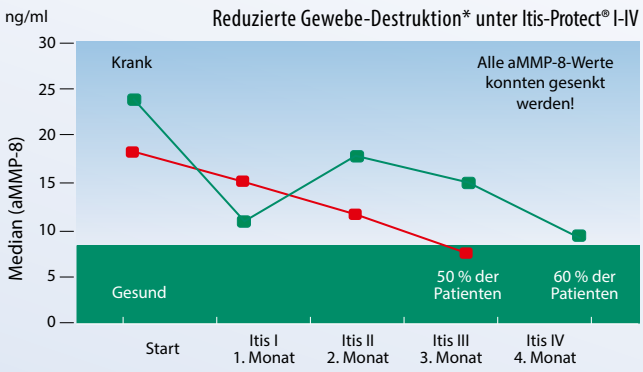

- Nach 3 Monaten wurde die Therapie in dieser Gruppe erfolgreich abgeschlossen.
- Nach Itis-Protect® III wurde die Behandlung mit Itis-Protect® IV in der auf 4 Monate angelegten Studie fortgeführt. Die kurzfristige Verschlechterung hängt mit der stark gestörten Darmflora zusammen.

Studien-geprüft!

Zum Diätmanagement bei Parodontitis

- ✓ Stabilisiert orale Schleimhäute!
- ✓ Beschleunigt die Wundheilung!
- ✓ Schützt vor Implantatverlust!

Info-Anforderung für Fachkreise

Fax: +49 (0)451 30 41 79 oder E-Mail: info@hypo-a.de

Name / Vorname

Str. / Nr.

PLZ / Ort

Tel. / E-Mail

IT-DI 6.2018

hypo-A Besondere Reinheit in höchster Qualität
hypoallergene Nahrungsergänzung
D-23569 Lübeck, Tel. +49 (0)451 307 21 21, hypo-a.de

shop.hypo-a.de

* H.-P. Olbertz et al.: Adjuvante Behandlung refraktärer chronischer Parodontitis mittels Orthomolekularia – eine prospektive Pilotstudie aus der Praxis, Dentale Implantologie - DI 15, 1, 40-44, 2011

Die Anwendung von **A- und i-PRF in der zahnärztlichen Praxis** – eine Standortbestimmung

Die Anwendung von autologen Thrombozyten- und Fibrinkonzentraten ist seit nunmehr 20 Jahren Gegenstand einer kontroversen Debatte in der Zahnarztpraxis und der MKG-Praxis. Dieser Artikel gibt einen fundierten Einblick in verschiedene Zentrifugentypen, Verfahrensweisen, Thrombozytenkonzentrationen und Leukozytenzustände auf Basis der aktuellen Literatur und aus dem klinischen Erfahrungsschatz des Autors.

Einleitung

Die Anwendung von autologen Thrombozyten- und Fibrinkonzentraten in der Zahnarztpraxis und MKG-chirurgischen Praxis ist seit nunmehr 20 Jahren Gegenstand einer kontroversen Debatte [1,2]. Während erste Untersuchungen zu Anwendungen von Fibrinpräparaten in der Wundversorgung im Tiermodell bereits vor nahezu 50 Jahren beschrieben wurden [3] und der nachfolgende praktische Einsatz von Fibrinklebern in der humanen Chirurgie in Verbindung unter anderem mit dermalen Transplantaten vielfältig schon in den 1980er Jahren untersucht worden ist [4-7], wurden die ersten Studien zur Modifikation von Knochentransplantaten und zur Therapie von oro-antralen und naso-antralen Fisteln sowie Lippen-Kiefer-Gaumenspalten in der Mund-, Kiefer und Gesichtschirurgie mit thrombozytenreichem Plasma erst in den späten 1990er Jahren veröffentlicht [8,9]. In Abhängigkeit der folgenden Herstellungs- und Produktparameter Zentrifugentyp, Zeitbedarf der Herstellung, Thrombozytenkonzentration, Anwesenheit und Zustand der Leukozyten, Präparatedichte und Polymerisationsgrad lässt sich eine Einteilung der Präparate vornehmen [2].

1. P-PRP (pure platelet-rich plasma, thrombozytenreiches Plasma)

Die typischen Charakteristika dieser Gruppe sind ein erhöhter Herstellungszeitbedarf, die Abwesenheit von Leukozyten, eine geringe Dichte und niedriger Polymerisationsgrad, der im Regelfall einer flüssigen bis gelartigen Konsistenz zuzuordnen ist. Die höchste Thrombozytenkonzentration wird bei dieser Präparategruppe unter Zuhilfenahme von Zellseparatoren in transfusionsmedizinischen Zentren erreicht. Da diese technische Voraussetzung im Normalfall eine Anwendung in der zahnärztlichen Praxis limitiert, wurde von Dr. Eduardo Anitua die sogenannte PRGF-Technik (plasma-rich growth factors) entwickelt und knapp vor Beginn des neuen Millenniums beschrieben. Eine erste Serie von zwei Fallberichten präsentierte er kurzzeitig später [10]. Da sich die technischen Voraussetzungen mit der Anschaffung einer Laborzentrifuge und Pipettierzubehör überschaubar darstellten, war dies die erste Technik, die in viele zahnärztliche und oralchirurgische Praxen und Kliniken Einzug gefunden hat und auch heutzutage noch praktiziert wird. Nach der Entnahme einer geringen Menge von peripherem venösem Blut (10-30 ml), wird dieses einmalig zentrifugiert und in mehreren Pipettierschritten aufbereitet. Die Vernetzung des Thrombozytenkonzentrates wird optional mit einer 10%igen Calciumchlorid-Lösung aktiviert und mit einem Thermogerät bei 37 °C beschleunigt. Die Herstellungszeit beträgt im Regelfall unter einer halben Stunde und ist somit als praktikabel für die zahnärztliche Praxis einzustufen. Kritiker des Systems bemängeln die etwa 30 Pipettiervorgänge im dann offenen System, was zu Anwendungsfehlern mit Varianz der Thrombozytenkonzentration und hygienischen Problemen führen könnte. Darüber hinaus wird die nahezu vollständige Abwesenheit von Leukozyten zunehmend kritisch betrachtet [11]. Weitere kommerziell erhältliche Systeme aus der Gruppe der P-PRP sind unter anderem das Vivostat PRF-, das Nahita PRP- oder das ACE-System, mit dem supraphysiologische Thrombozytenkonzentrationen von 336 % gezeigt werden konnten [12].

2. L-PRP (leucocyte- and platelet-rich plasma, leukozyten- und thrombozytenreiches Plasma)

Der wesentliche Unterschied dieser Gruppe im Vergleich zur vorgehenden ist die bewusst gewollte Anwesenheit von Leu-

kozyten. Als bekannte Systeme, die dieser Gruppe zuzuordnen sind, können unter einer Vielzahl anderer das Friadent PRP- und das Curasan PRP-System genannt werden.

3. P-PRF (pure platelet-rich fibrin, thrombozytenreiche Fibrinmatrix)

Die dritte Produktfamilie unterscheidet sich von der ersten Produktfamilie vor allem durch ihre hohe Dichte und den hohen Polymerisationsgrad, der eine verlangsamte Abgabe von Wachstumsfaktoren ermöglicht. Leukozyten sind in dieser Zubereitung weitestgehend nicht enthalten. Über den Handel zu beziehende Systeme sind unter anderem das Selphyl PRFM- und das Fibrinet-System von Vertical Spine.

4. L-PRF, A-PRF+, I-PRF (leukocyte- and platelet-rich fibrin, leukozyten- und thrombozytenreiche Fibrinmatrix)

Die letzte Präparatefamilie wird in erster Linie durch folgende Merkmale charakterisiert, die je nach Zubereitungsform jedoch etwas variieren: sehr einfache, schnelle und preiswerte Herstellung ohne Antikoagulantien, eine sehr hohe Thrombozytenkonzentration, eine hohe Leukozytenkonzentration, eine je nach Zubereitungsparametern injektionsfähige bis sehr hoch vernetzte, schnittfähige und vernähbare Konsistenz der Fibrinmatrix.

Im folgenden Teil wird die vierte Präparategruppe detailliert vorgestellt, da sie sich in besonderem Maße für die zahnärztliche und oralchirurgische Praxis anbietet und bereits ein hohes Maß an Verbreitung gefunden hat.

Choukrouns PRF

Das Konzept der antikoagulantienfreien, leukozytenenthaltenden Thrombozytenkonzentrate, die in einer hochpolymerisierten und dichten Fibrinmatrix hergestellt werden, geht im Wesentlichen zurück auf den Nizzaer Arzt und Schmerztherapeuten Dr. Joseph Choukroun. Dieser hat sich in seiner täglichen Praxis häufig mit der Notwendigkeit konfrontiert gesehen, unter anderem Patienten mit schmerzhaften Ulcera der Extremitäten, zum Beispiel in Form eines diabetischen Fußes oder als Folge eines Lyell-Syndroms, zu behandeln. Der in erster Linie oftmals der insuffizienten Mikrozirkulation geschuldete Symptomenkomplex mit nicht selten vorliegender Therapieresistenz und in den schlimmsten Fällen finaler Amputation, stellte den Anreiz dar, sich auf die Suche nach einem autologem Material zu begeben, das sowohl eine extrazelluläre Matrix als auch der Wundheilung und Angiogenese förderliche Faktoren über einen längeren Zeitraum als bei niedrigviskösen PRP-Zubereitungen bereitstellt. Erste Versuche erfolgten zu Beginn des Millenniums erfolgreich in der Form, dass Fibrinmembranen **(Abb. 1 und 2)** auf die Ulcera platziert und mit Kunststoffverbänden abgedeckt wurden, mit dem Ziel, durch supraphysiologische Wachstumsfaktorendosen die Angiogenese zu fördern und konsekutiv die Hautoberflächenintegrität zu regenerieren. Ein wesentlicher Unterschied zu den bis dato praktizierten Protokollen stellte die Prämisse dar, auf Antikoagulantien zu verzichten. Die Reduktion respektive der Verzicht von antikoagulativen Substanzen in der Zubereitung führt zu einer schnelleren Wundheilung als mit Antikoagulantien, wie unter anderem auch von Anitua gezeigt werden konnte [13].

Das erste Protokoll zum sogenannten L-PRF sah folgende Zentrifugeneinstellungen vor, wurde 2001 erstmalig in Frankreich [14] und später in einer Publikationsserie international veröffentlicht ([15,16]: 2.700 Umdrehungen pro Minute, 12 Minuten lang, relative Zentrifugationskraft 708 Gramm, Glas-Vacuetten.

Low-Speed Centrifugation Concept

In Zusammenarbeit, unter anderem mit Prof. Dr. Dr. Dr. Shahram Ghanaati (Frankfurt), wurde in den letzten Jahren das „Low-Speed Centrifugation Concept" entwickelt. Vereinfachend kann man sagen, dass die Reduktion der G-Kräfte beim Zentrifugieren die Anzahl der Leukozyten und Menge der Wachstumsfaktoren erhöhen konnte [17].

Folgende neue Zubereitungen entstanden:

A-PRF+: 1.300 Umdrehungen pro Minute, 8-minütige Zentrifugationszeit, Glas-Vacuetten. Hierbei entsteht eine hochdichte, stark vernetzte Fibrinmatrix mit hohem Leukozyten- und Wachstumsfaktorenanteil, die nach Abstreifen des Erythrozytenclot einsatzbereit ist für zum Beispiel den Einsatz in einer Extraktionsalveole. Für den Einsatz als Membran erfolgt eine weitere Bearbeitung, auf die an späterer Stelle detailliert eingegangen wird.

Abb. 1: A-PRF+-Membranen mit abgetrenntem Erythrozytenclot.

Abb. 2: A-PRF+-Membranen vor der Weiterverarbeitung.

Abb. 3: Großvolumige PRF-Membran aus dem Inhalt mehrerer Vacuetten hergestellt.

Abb. 4: KEM mit i-PRF gemischt, sogenannter „sticky bone".

Abb. 5: i-PRF.

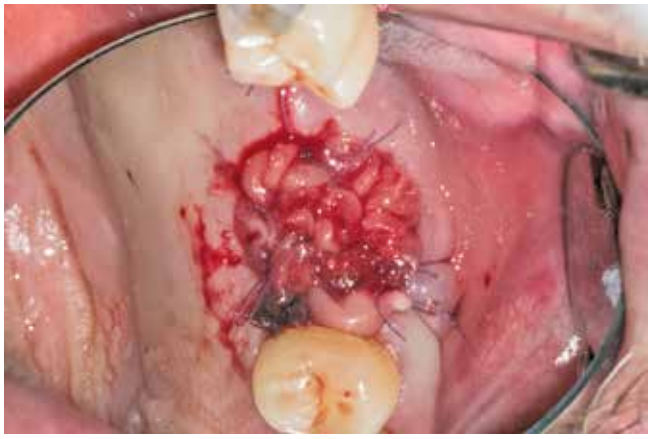

Abb. 6: A-PRF+Membranen zur Socket preservation.

A-PRF liquid: 1.300 Umdrehungen pro Minute, 5-minütige Zentrifugationszeit, Glas-Vacuetten. Dieses Protokoll ermöglicht die Herstellung einer noch nicht dicht polymerisierten Fibrinmatrix, die für einige Minuten eine flüssige Konsistenz behält, so dass man großflächige Membranen in formgebenden Schälchen **(Abb. 3)** oder Mischungen aus Knochenersatzmaterialien und der Fibrinmatrix produzieren kann. Umgangssprachlich hat sich für die Mischung von Knochenersatzmaterialien und A-PRF liquid der Begriff „sticky bone" unter den Anwendern etabliert, der sich jedoch nicht klar abgrenzt zu Mischungen aus Knochenersatzmaterial und i-PRF **(Abb. 4)**.

i-PRF: 700 Umdrehungen pro Minute, 3-minütige Zentrifugationszeit bei Frauen und eine 4-minütige Zentrifugationszeit bei Männern (ursächlich begründet durch geschlechterspezifisch unterschiedliche Hämatokritanteile). Die relative Zentrifugationskraft liegt bei diesem Protokoll nur noch bei 60 Gramm. Das Material der Vacuetten ist im Gegensatz zu den vorher genannten Verfahren Kunststoff anstatt Glas. Dadurch wird eine Polymerisation in der Vacuette verzögert, so dass eine etwa 15-minütige Zeitspanne verbleibt, um das primär injektionsfähige Material **(Abb. 5)** weiterzuverarbeiten, bevor es eine zähflüssigere Konsistenz einnimmt. Die Fibrinmatrix ist im Vergleich zu den oben genannten L-PRF- und A-PRF+-Protokollen deutlich poröser und enthält mehr Leukozyten und Wachstumsfaktoren wie von Ghanaati et al. 2014 gezeigt werden konnte [18]. Gemischt mit Knochenersatzmaterial hat sich auch für dieses Präparat der Begriff „sticky bone" etabliert, das sich jedoch im Vergleich zur oben genannten Mischung durch eine weniger vernetzte Konsistenz und längere Verarbeitungszeit charakterisiert.

Anwendungen in der Zahnmedizin

Aktuell werden im Wesentlichen folgende Indikationen praktiziert, auf die im Einzelnen näher eingegangen werden soll [19]:

A) Alveolenmanagement nach Extraktion / Socket preservation
B) Knochenaugmentation und -regeneration
C) Sinusbodenelevation
D) Therapie von Gingivarezessionen und parodontalen Knochendefekten.

Alveolenmanagement nach Extraktion / Socket preservation

Der Wunsch nach einem Biomaterial, das nicht zwingend plastisch gedeckt werden muss, das keine Fremdkörperreaktionen verursacht und das möglicherweise einen positiven Einfluss auf die Wundheilung nimmt, hat in vermehrtem Maße zur PRF-Anwendung in Extraktionsalveolen geführt.

In Bezug auf die Knochenregeneration nach Zahnentfernung ergibt die Studienlage jedoch ein nicht einheitliches Bild: teilweise wird beim Vergleich einer Socket preservation mit PRF **(Abb. 6)** und Kontrollgruppen, bei denen die Wundheilung konventio-

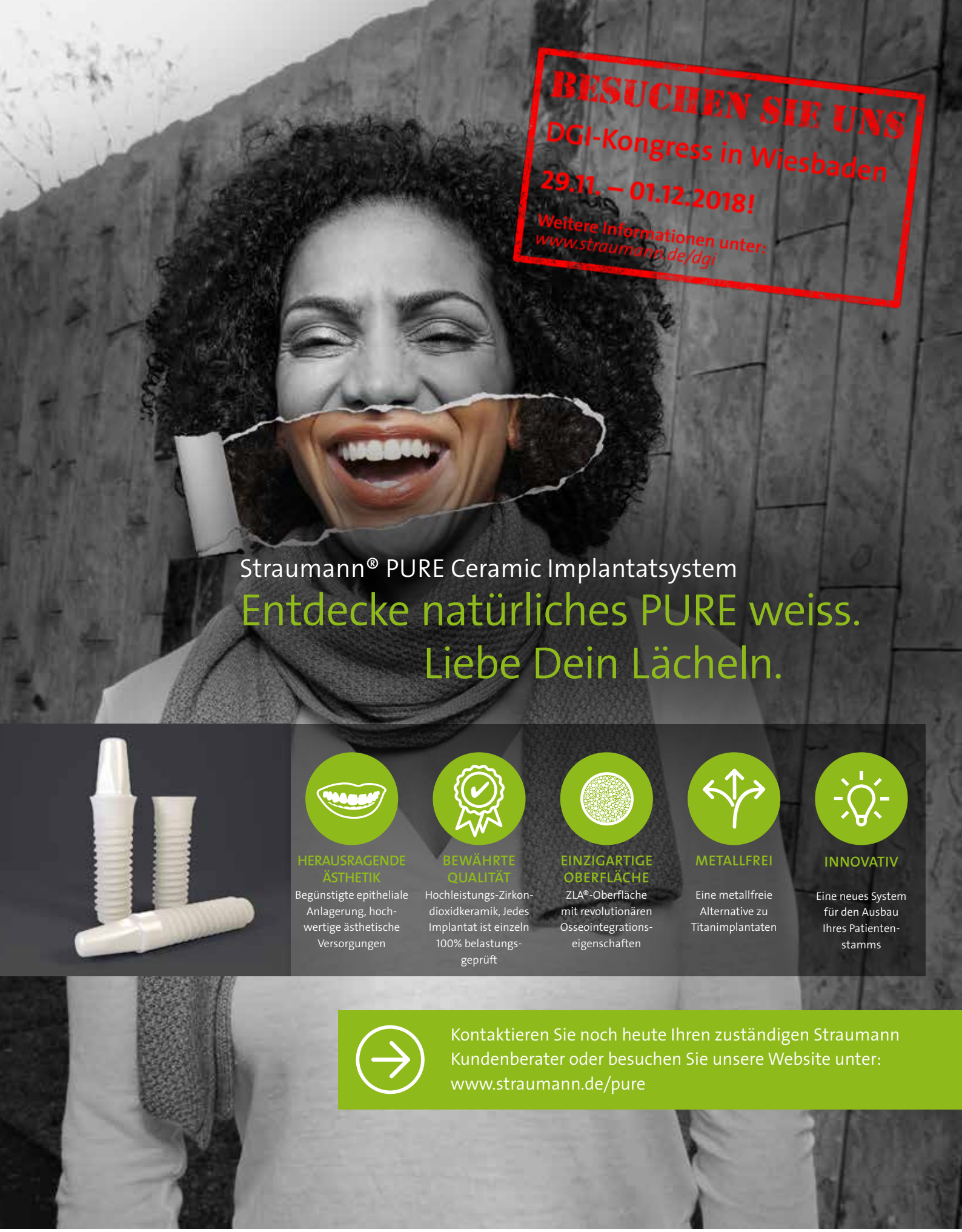
BESUCHEN SIE UNS
DGI-Kongress in Wiesbaden
29.11. – 01.12.2018!
Weitere Informationen unter:
www.straumann.de/dgi
Straumann® PURE Ceramic Implantatsystem
Entdecke natürliches PURE weiss.
Liebe Dein Lächeln.
HERAUSRAGENDE ÄSTHETIK
Begünstigte epitheliale Anlagerung, hochwertige ästhetische Versorgungen
BEWÄHRTE QUALITÄT
Hochleistungs-Zirkondioxidkeramik, Jedes Implantat ist einzeln 100% belastungsgeprüft
EINZIGARTIGE OBERFLÄCHE
ZLA®-Oberfläche mit revolutionären Osseointegrationseigenschaften
METALLFREI
Eine metallfreie Alternative zu Titanimplantaten
INNOVATIV
Eine neues System für den Ausbau Ihres Patientenstamms
Kontaktieren Sie noch heute Ihren zuständigen Straumann Kundenberater oder besuchen Sie unsere Website unter:
www.straumann.de/pure

straumann

Abb. 7: A-PRF+-Membranen als Barrieremembran, teilweise offene Einheilung, direkt postoperativ.

Abb. 8: Gleiche Situation wie Abb. 7, neun Tage postoperativ.

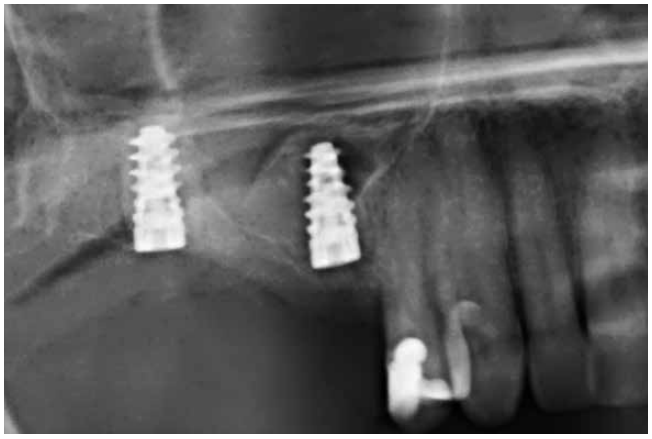

Abb. 9: A-PRF-Membranen als Knochenersatzmaterial beim hydraulischen Sinuslift.

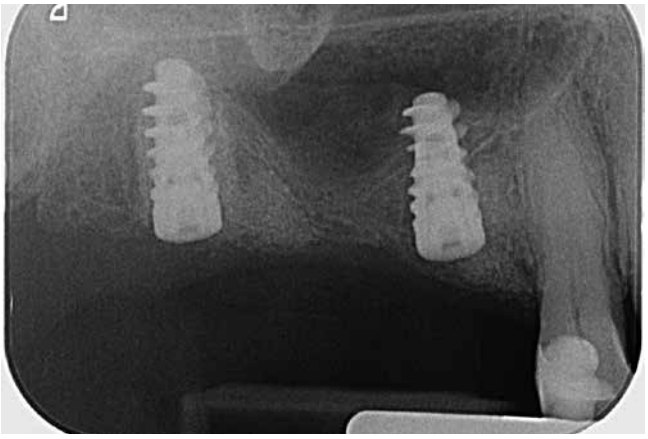

Abb. 10: Gleiche Situation wie Abb. 9, vier Monate postoperativ.

nell über ein Blutgerinnsel startet, ein signifikanter Vorteil in der PRF-Gruppe in Bezug auf das Knochenvolumen nach der Wundheilung und auch die Knochendichte abgeleitet [20-23]. Teilweise gibt es Hinweise auf einen Vorteil ohne statistische Signifikanz [21,24,25].

Ähnlich verhält es sich in Bezug auf die Fragestellung einer möglichen Schmerzreduktion. Emanuele Ruga konnte unter Zuhilfenahme visueller Analogskalen eine signifikante Schmerzreduktion in der PRF-Gruppe nachweisen [24], während in einer anderen Studie eine tendenzielle Schmerzreduktion, die allerdings nicht signifikant war, dargestellt werden konnte [25].

Es gibt Hinweise darauf, dass die Anwendung von PRF in Extraktionsalveolen bei Patienten mit hämorrhagischen Diathesen die Komplikationsrate verringern könnte [26], ebenso wie eine hochsignifikant verringerte Osteomyelitis-Inzidenz nach Weisheitszahnentfernungen [27]. Zusammenfassend lässt sich schließen, dass die Anwendung von PRF in Extraktionsalveolen tendenziell Vorteile zu bieten scheint, auch wenn diese Vorteile sich statistisch nicht immer signifikant darstellten.

Knochenaugmentation und -regeneration

Die Studienanzahl zu Untersuchungen, ob die Anwendung von PRF in der GBR einen positiven Effekt bewirken kann, ist sehr gering. Allerdings gibt es Hinweise dazu, dass sowohl bei GBR mit autologem Transplantat [28] als auch bei Anwendung von xenogenem Knochenersatzmaterial [29] die Anwendung von PRF einen positiven Einfluss auf die Knochenbildung nimmt. Ursächlich begründet wird dies von den Studienautoren nach histologischen Untersuchungen mit einer verbesserten und gesteigerten Angiogenese.

In der Therapie der Medikamenten induzierten Kiefernekrose scheint es sich abzuzeichnen, dass die Patienten vor allen Dingen durch eine schnellere Reepithelialisierung der freiliegenden Knochenareale bei Anwendung von PRF profitieren [30], wie von Takuya Asaka gezeigt werden konnte.

Eine der häufigsten Anwendungen der A-PRF+-Membranen ist der Einsatz als Barrieremembran in der GBR, jedoch ist der Einsatz zum jetzigen Zeitpunkt durch die relativ schnelle Degradation innerhalb von etwa 7 bis 9 Tagen limitiert **(Abb. 7 und 8)**. Es scheint durch die Applikation von Wärme möglich zu sein, die mittlere Degradationsdauer von A-PRF+-Membranen zu verlängern. Weitere Studien dazu stehen jedoch noch aus.

Sinusbodenelevationen

Folgende Anwendungen von PRF-Membranen in Verbindung mit Sinusbodenelevationen werden berichtet: Als Knochenersatzmaterial allein **(Abb. 9 bis 15)** oder in Verbindung mit sowohl autologen, allogenen, xenogenen als auch alloplastischen Knochenersatzmaterialien vermischt **(Abb. 16 und 17)**. Ebenso

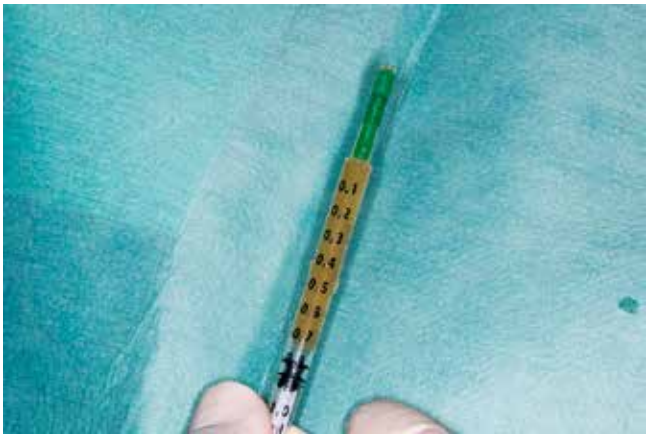

Abb. 11: i-PRF in Heparinspritze umgefüllt.

zur Reparatur von Defekten der Schneider'schen Membran und zur Abdeckung des Fensters bei klassischer externer Sinuslifttechnik.

Zusammenfassend lässt sich die Aussage treffen, dass bei einzeitiger Implantation und unter der Kautele eines transversal geringen Abstandes der begrenzenden Kieferhöhlenwände, der Gebrauch von A-PRF+-Membranen als KEM allein mit sehr hoher Wahrscheinlichkeit zur Knochenneubildung im Raum zwischen Schneider'scher Membran und knöchernen Kieferhöhlenbegrenzungen führt [31-33].

Bei zweizeitigen Vorgehen von Sinusbodenelevation und Implantation ist eine alleinige Augmentation mit PRF nicht sinnvoll, da ein vorzeitiger Kollaps des augmentierten Volumens zu erwarten ist. Das kann konsekutiv möglicherweise zu einem nicht ausreichenden Knochenangebot führen.
Wie von Jonas Lorenz et. al nachgewiesen werden konnte, scheint es bei der Anwendung von PRF mit xenogenen Knochenersatzmaterialien zu einer Steigerung der regenerativen Kapazität im Vergleich zur Anwendung des xenogenen KEMs allein zu kommen, was zukünftig möglicherweise zu einer generellen verkürzten empfohlenen Einheilzeit dieser Augmentate führen könnte]29].
A-PRF+-Membranen zur Abdeckung des lateralen Fensters bei externem Sinuslift: Zwei Split-mouth-Studien untersuchten den Einsatz von A-PRF+-Membranen im Vergleich zu porcinen kollagenen Membranen [34, 35]. Es scheint in puncto unerwünschte Komplikationen und Knochenformation keinen signifikanten Unterschied zwischen beiden Gruppen zu geben.
Es gibt nur geringe Evidenz zum Einsatz von A-PRF+-Membranen zum Verschluss von Kieferhöhlenschleimhautperforationen, jedoch existieren Einzelfall-Kasuistiken, die den erfolgreichen

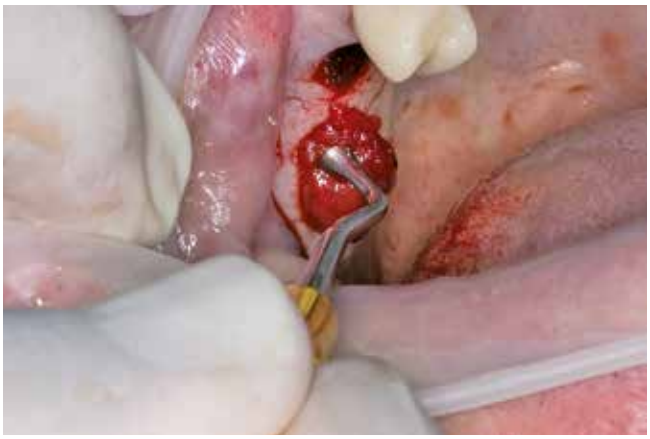

Abb. 12: A-PRF+-Membran durch krestalen Zugang beim Sinuslift teilweise eingebracht.

Abb. 13: Gleiche Situation wie Abb. 12, i-PRF vor der Applikation zwischen A-PRF+-Membran und Sinusboden.

Abb. 14: Ausschnitt aus Magellan-Software, Planung vor hydraulischem Sinuslift.

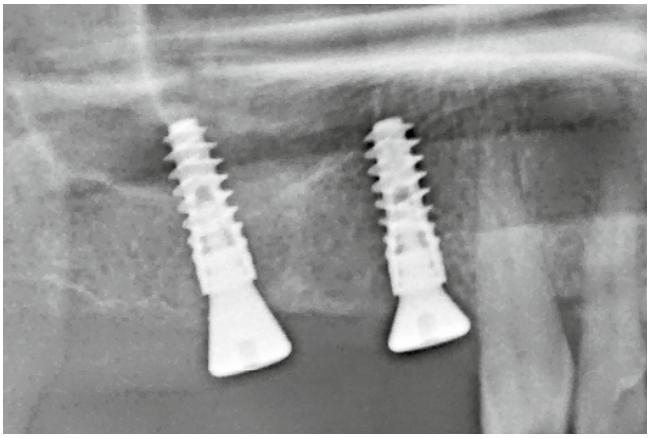

Abb. 15: Gleiche Situation wie Abb. 14, vier Monate postoperativ nach hydraulischem Sinuslift und Applikation von A-PRF+-Membranen.

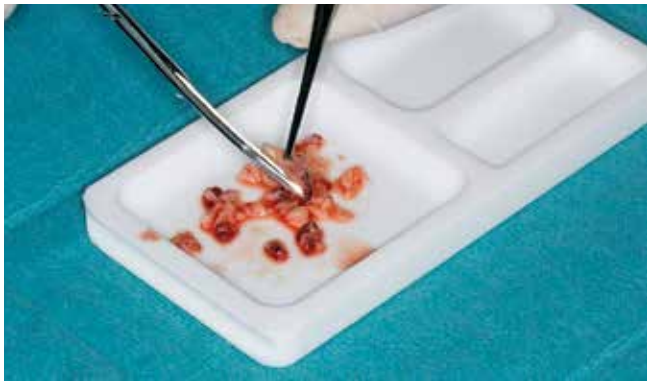

Abb. 16: A-PRF+-Membran mit Schere in kleine Fragmente zerteilt.

Abb. 17: Gleiche Situation wie Abb. 16, A-PRF+-Membran-Fragmente mit Knochenersatzmaterial vermischt.

Einsatz von A-PRF+-Membranen allein oder in Verbindung mit kollagenen Membranen beschreiben [15,32,36].

Therapie von Gingivarezessionen und parodontalen Knochendefekten

Bei der Therapie mukogingivaler Rezessionen ergeben sich in erster Linie zwei Indikationen zum Einsatz von A-PRF+-Membranen: Zur Deckung respektive der Versorgung der Entnahmestellen von Bindegewebstransplantaten, wobei die Patienten in puncto Reepithelisation der Entnahmestelle und in puncto Schmerzsensation zu profitieren scheinen, und bei Rezessionsdeckungen von Miller-Klassen I und II-Defekten mit A-PRF+-Membranen [37-39] bei dicken Biotypen anstatt des Goldstandards Bindegewebstransplantat oder xenogenen Kollagengrafts **(Abb. 18 und 19)**. Limitiert und unterlegen ist die Anwendung nach aktuellen Erkenntnissen bei Miller-Klasse III (Überschreitung der mukogingivalen Grenze) und dünnen Biotypen, sowie im Langzeitverlauf im Vergleich zum Bindegewebstransplantat.

In der Regeneration von parodontalen Knochendefekten mit PRF – intraossär [40-45] oder furkationsassoziiert Grad II [46,47] – mehren sich die Hinweise darauf, dass Patienten bei richtiger Indikationsstellung sowohl von der alleinigen Anwendung, aber auch von der kombinierten Anwendung mit den Goldstandards Schmelz-Matrix-Proteine und/oder autologem Knochen respektive geeigneten Knochenersatzmaterialien **(Abb. 20 und 21)** profitieren könnten.

Abb. 18: Freiliegende Wurzeloberfläche an Zahnwurzel 13.

Abb. 19: Zustand nach Rezessionsdeckung.

Abb. 20: Zweiwandiger Knochendefekt an distaler Wurzel Zahn 46.

Abb. 21: Situation wie Abb. 20, Zustand nach GBR distale Wurzel Zahn 46.

NobelActive® – das Original seit 2008.

42
klinische Studien

Über
14.300
ausgewertete Implantate

98,5%
durchschnittliche Überlebensrate*

*Folge-Studie über 5 Jahre

Über
2.600
behandelte Patienten

10 Jahre NobelActive® Das Original seit 2008

» Vielfach kopiert und nie erreicht

Seit seiner Einführung im Jahr 2008 haben Implantathersteller auf der ganzen Welt die einzigartigen Vorteile des NobelActive Implantats entdeckt. Heute sind zahlreiche „Doppelgänger" des NobelActive Implantats auf dem Markt erhältlich, doch keines dieser Implantate verfügt über die breite Palette an Anwendungsmöglichkeiten, das umfassende Prothetiksortiment und die überzeugenden klinischen Nachweise des Originals - die Zahlen sprechen für sich.

© Nobel Biocare Deutschland GmbH, 2018. Alle Rechte vorbehalten. Vertrieb durch Nobel Biocare. Nobel Biocare, das Nobel Biocare Logo und alle sonstigen Marken sind, sofern nicht anderweitig angegeben oder aus dem Kontext ersichtlich, Marken von Nobel Biocare. Weitere Informationen finden Sie unter www.nobelbiocare.com/trademarks. Die Produktabbildungen sind nicht notwendigerweise maßstabsgetreu. Haftungsausschluss: Einige Produkte sind unter Umständen nicht in allen Märkten für den Verkauf zugelassen. Bitte wenden Sie sich an Ihre Nobel Biocare Vertriebsniederlassung, um aktuelle Informationen zur Produktpalette und Verfügbarkeit zu erhalten. Nur zur Verschreibung. Achtung: Laut US-Bundesgesetzen dürfen diese Produkte nur an Ärzte oder auf deren Anordnung verkauft werden. Für die vollständigen Informationen zur Verschreibung, einschließlich Indikationen, Gegenanzeigen, Warnungen und Vorsichtsmaßnahmen, ziehen Sie die Gebrauchsanweisung zu Rate.

nobelbiocare.com

Nobel Biocare®

Abb. 22: Einstellungen der Zentrifuge für A-PRF+-Membranen.

Abb. 23: Einstellungen für i-PRF.

Abb. 24: Veinlite LED+ in Abdeckhülle.

Abb. 25: Veinlite LED+ mit dargestellter Vene.

Klinisches Procedere

Die technischen Voraussetzungen zur Herstellung von A-PRF+, A-PRF liquid und i-PRF sind gering. Man benötigt eine passende Zentrifuge – „heavy user" benutzen teilweise auch mehrere Zentrifugen parallel, um verschiedene PRF-Zubereitungen gleichzeitig produzieren zu können **(Abb. 22 und 23)**.

Im Regelfall wird nach üblicher Vorbereitung (Stauschlauch, Desinfektion der Hautoberfläche) die Vena intermedia cubiti aufgesucht und mit einem handelsüblichen Butterfly mit Luer-Steck und Vacuetten-Einführhilfe punktiert. Sollte das Auffinden der Venen problematisch sein, kann zum Beispiel das Veinlite-LED+-Gerät **(Abb. 24 und 25)** eine große Hilfe darstellen, da es Venen mit ihren Kalibern und Verläufen in unterschiedlichen Gewebetiefen sehr einfach darstellen kann. Ebenso ist es behilflich, wenn der Patient sich durch sogenannte „Rollvenen" auszeichnet. Die Venen können dann sehr einfach in ihrer Beweglichkeit durch die zangenförmigen Lichtträger gehemmt und ein Butterfly zwischen den beiden Schenkeln bei optimaler Durchleuchtung und Sichtkontrolle benutzt werden. Bei der Notwendigkeit mehrfach Blut abzunehmen werden üblicherweise zwei Vorgehensweisen favorisiert: Das Legen eines Venenverweilkatheters, der mit einem Mandrin bei Nichtgebrauch verschlossen werden kann, oder der

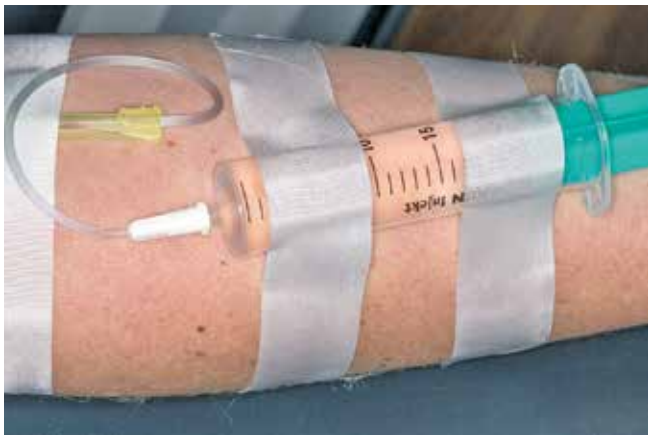

Abb. 26: Butterfly in situ mit angeschlossener Spritze mit isotoner Kochsalzlösung.

Verschluss der Luer-Steck-Verbindung mit einer mit isotonischer Kochsalzlösung gefüllten 20ml-Spritze, mit der vor der nächsten Entnahme das Schlauchsystem gespült werden kann **(Abb. 26)**. Beide Techniken haben Vorteile: Die Patienten empfinden die Anwendung des Butterflies meist als äußerst schmerzarm, jedoch muss der Arm dann bei der vorhandenen Stahlkanüle ruhig und gestreckt verweilen. Die Anwendung eines Venenverweilkatheters ist in der Anwendung etwas schwieriger und wird vom Patienten als schmerzhafter empfunden. Die Vacuetten sollten möglichst

Abb. 27: Zentrifuge, gefüllt mit A-PRF+-Vacuetten.

Abb. 28: A-PRF+-Vacuetten während Ruhephase im Ständer.

Abb. 29: Entnahme des Fibrinclots aus der Vacuette.

Abb. 30: Platzierung des Fibrinclots auf einer Kompresse.

Abb. 31: Abtrennen des Erythrozytenclots.

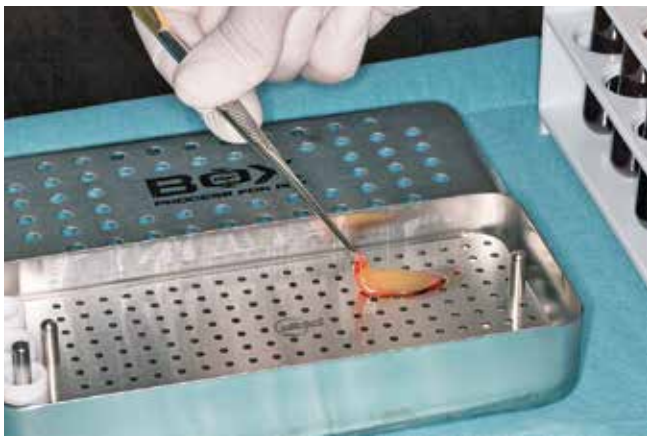

Abb. 32: Platzierung des Fibrinclots zur Weiterverarbeitung auf einem Sieb in der PRF-Box.

schnell gefüllt und zentrifugiert werden – bei Füllung einer Vielzahl von Vacuetten sollte etwa alle 4 bis 6 Vacuetten bereits zentrifugiert werden, damit eine sichere Trennung der gewünschten Fraktionen erreicht werden kann **(Abb. 27)**. Nach Abschluss der Zentrifugation sollten A-PRF+-Vacuetten einige Minuten in einem Ständer senkrecht ruhen (**Abb. 28)**, um ein hohes Maß an Polymerisation des Fibrins zu gewährleisten, bevor der Fibrinclot der Vacuette entnommen **(Abb. 29 und 30)** und vom Erythrozytenclot getrennt wird **(Abb. 31)**. Die einzelnen Fibrinclots werden dann in ihre jeweils gewünschte Form weiterverarbeitet, zum Beispiel in eine Membran oder einen Plug. Um Membranen herzustellen werden sie auf ein Metallsieb in der PRF-Box gelegt **(Abb. 32)** und mit einem deckelartigen Gewicht gepresst, während bei Herstellung eines Plugs eine Mulde mit einem stempelartigen Gewicht benutzt wird **(Abb. 33)**. Durch den Pressvorgang wird das Volumen deutlich reduziert **(Abb. 34)**, das in der Box aufgefangene Serum kann

Abb. 33: Deckel zum Komprimieren der Fibrinmembranen, rechts: Stempel zur Herstellung von Plugs.



Abb. 34: Fibrinmembranen nach dem Pressen.

Abb. 35: Intraoperative Blutabnahme in i-PRF-Vacuette.

Abb. 36: Entnahme des i-PRFs aus der i-PRF-Vacuette.

zum Beispiel zur Benetzung von Biomaterialien weiterverwendet werden. Da das i-PRF im Regelfall innerhalb von 15 Minuten weiterverarbeitet werden sollte, ist oftmals eine intraoperative Venenblutentnahme notwendig **(Abb. 35)**. Das innerhalb kürzester Zeit (3 Minuten) hergestellte i-PRF wird unter Zuhilfenahme einer konventionellen Spritze und Kanüle abpipettiert **(Abb. 36)** und ist sofort einsatzbereit.

Ausblick

Das Spektrum an Weiterentwicklungen und Untersuchungen zum Thema PRF ist umfangreich. Sie betreffen auf der einen Seite technische Aspekte (Zentrifugationsgeschwindigkeiten, -kräfte und -dauer) als auch Aspekte der individualisierten Medizin (Einfluss des Donor-Individuums auf das Fibrinpräparat, zum Beispiel Untersuchungen zum Einfluss des Hämatokrits und der Erythrozytenanzahl auf die Fibrinmatrix) oder Aspekte der Weiterverarbeitung der Fibrinmatrices zum Beispiel durch Wärmeapplikation, um die Zeitspanne der Degradation zu erhöhen, so dass Standzeiten vergleichbar von Kollagenmembranen erreicht werden könnten.

Auch in puncto klinische Anwendungsbreite erfolgen umfangreiche internationale Anstrengungen. Über die oben genannten Indikationen hinaus sind aktuell folgende Felder in der späteren Anwendung im Bereich der Zahnmedizin respektive Mund, Kiefer- und Gesichtschirurgie denkbar beziehungsweise aktueller Gegenstand der Forschung: Therapie von Kiefergelenksbeschwerden durch Injektionen mit i-PRF [48], Pulparegeneration [49,50], die Regeneration der Weichgewebe im Bereich von Implantaten, die Modifikation des Lippenvolumens, um nur einige zu nennen.

Zusammenfassung

Seit ungefähr 20 Jahren kommen Thrombozytenkonzentrate im Bereich der Mund-, Kiefer- und Gesichtschirurgie zum Einsatz. Durch vielfältige Modifikationen, die vor allem die An- oder Abwesenheit von Leukozyten und ihre Konzentration betreffen, als auch das Vorhandensein und die Konsistenz einer Fibrinmatrix, ist der Einsatzbereich kontinuierlich erweitert worden.

Zum jetzigen Zeitpunkt scheinen folgende Prämissen Akzeptanz zu finden:

- Die technischen Voraussetzungen zur Herstellung von PRF-Präparaten sind gering, ein flächendeckender Einsatz auch außerhalb von Kliniken in zahnärztlichen Praxen erscheint möglich.
- Die Abwesenheit von Antikoagulantien führt zu einer besseren Wundheilung als mit Antikoagulantien.

- Die Präparation von Thrombozytenkonzentraten, die zusätzlich Leukozyten enthalten, ist höchstwahrscheinlich denen ohne Leukozyten überlegen.
- Werden diese Konzentrate in einer Fibrinmatrix appliziert, erfolgt eine langsamere Abgabe der Wachstumsfaktoren, was sich vorteilhaft auf die Wundheilung auszuwirken scheint.
- Je nach Indikation und Individuum können Modifikationen und Individualisierungen der Herstellungsprotokolle sinnvoll sein.
- Es sind weitere Untersuchungen und Studien notwendig, um die Indikationen und Herstellungsparameter von PRF-Zubereitungen weiterzuentwickeln. ■

Literaturverzeichnis unter
www.dimagazin-aktuell.de/literaturlisten

Andreas van Orten

1993-1998	Studium der Zahnmedizin in Münster
1998-2005	Assistenzzahnärztliche Tätigkeit und Niederlassung in Castrop-Rauxel
Seit 2005	Niedergelassen in Waltrop, seit 2016 mit Dr. Dirk Krischik, M.Sc. als Zahnärzte Do24
2013-2016	Master of Science für orale Chirurgie und Implantologie
2017-2019	Master of Science für Parodontologie und Implantattherapie
Seit 2005	Tätigkeitsschwerpunkt Implantologie
Seit 2007	Tätigkeitsschwerpunkt Parodontologie
Seit 2016	Spezialist Implantologie (DGZI)

Arbeitsschwerpunkte: Implantologie, Parodontologie, CAD/CAM-Technologien mit den Schwerpunkten schablonenunterstützte Augmentationen und Implantationen und Zahnersatzpräfabrikation

Andreas van Orten
Gemeinschaftspraxis für Zahnheilkunde Do24
Dortmunder Straße 24
45731 Waltrop
Tel. 02309 78 61 61
www.zahnaerzte-do24.de
E-Mail: mail@zahnaerzte-do24.de

Bilder, soweit nicht anders deklariert: © van Orten

Carestream DENTAL

5 GRÜNDE FÜR DAS
CS 81003D

1 Vielseitige und wählbare Volumengrößen

2 Hochauflösende DVT Aufnahmen

3 Geringe Dosis mit dem 7-Sekunden-Scan

4 Eine multifunktionale Lösung

5 5 Jahre Garantie

GIVE ME 5
auf den
Herbstmessen
- Min. 5% Rabatt
- 5 Jahre Garantie

Sie haben Fragen?
deutschland@csdental.com
Tel: 0711-2090 8111

Jetzt Demo anfragen:
http://go.carestreamdental.com/CS_81003D

© 2018 Carestream Dental Germany GmbH

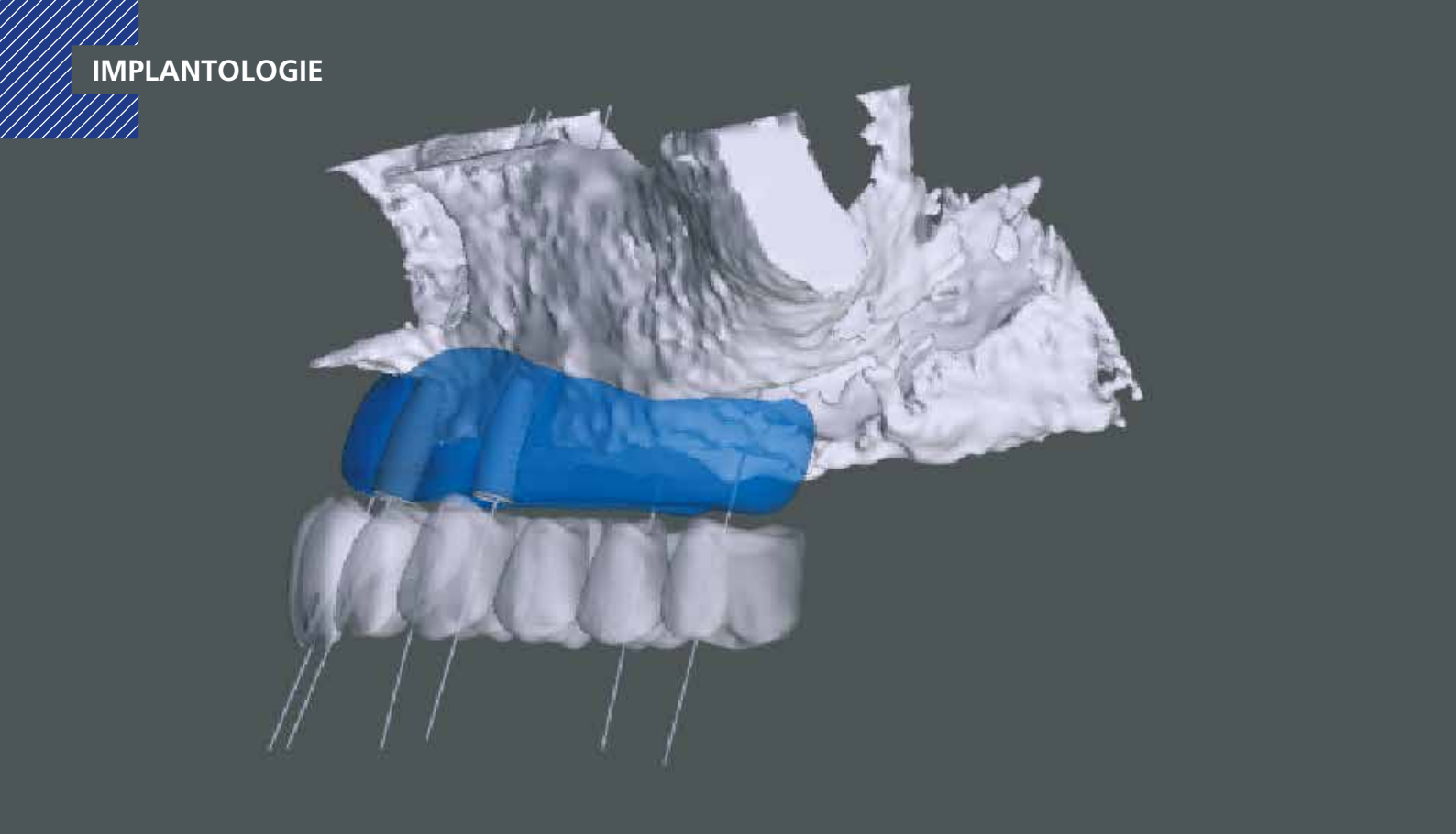

Erweiterte **Rückwärtsplanung mit allogenem Knochenblock** zur absoluten Kieferkammerhöhung

Kurze Implantate als Ausweg bei der implantatprothetischen Versorgung

Ermöglicht das verfügbare Knochenangebot im Kiefer keine Implantation, ist häufig eine Knochenblocktransplantation indiziert. Das lange Zeit übliche Vorgehen mit autologen Transplantaten birgt eine vergleichsweise hohe Belastung für den Patienten. Hier kann der allogene Knochenblock eine Alternative sein. Der Autor stellt anhand eines „spektakulären" Fallbeispiels – absolute Kieferkammerhöhung – dar, wie patientenindividuell allogene Knochenblöcke CAD/CAM-gestützt hergestellt und transplantiert werden können. Nach der Einheilung der Transplantate boten kurze Implantate (SICmax, SIC invent) den Ausweg für die sichere Verankerung des Zahnersatzes.

Bei jedem zahnärztlichen Eingriff stellt sich die Frage, welche Behandlung für den Patienten am besten geeignet ist. Im vorgestellten Fall konsultierte ein 70-jähriger Patient mit geringer Restknochenhöhe im zahnlosen Oberkiefer die Praxis und äußerte den Wunsch nach einer implantologischen Behandlung **(Abb. 1 und 2)**. Grund war die zunehmende Protheseninsuffizienz, die vor allem dann evident wurde, wenn der Patient als Kornettist in einem Bläser-Ensemble tätig wurde. Die hochgradige Alveolarkammatrophie, das flache Gaumengewölbe und die Retroposition des zahnlosen Oberkiefers ließen eine Implantation im ortsständigen Knochen nicht zu. Selbst das schräge Inserieren der posterioren Implantate in den vorhandenen Knochen (z. B. „Safe on Four" Konzept, SIC invent) schien ohne umfangreichen Knochenaufbau nicht möglich. Gemeinsam mit dem Patienten wurden Möglichkeiten diskutiert. Zygoma-Implantate lehnte der Patient mit der Begründung ab, dass palatinal positionierte prothetische Abutments den Zungenraum einengen könnten. Ein Weg wäre die Le-Fort-1-Osteotomie – Oberkiefervorverlagerung mit einer Beckenknochenaugmentation – gewesen. Hier stellten die hohe operative Belastung und mögliche Komplikationen an der Entnahmestelle für den Patienten ein Ausschlusskriterium dar. Als Therapieweg wurde der absolute Knochenaufbau mit allogenen Knochenblöcken vorgeschlagen und vom Patienten akzeptiert.

Der allogene Knochenblock als Alternative zum autologen Transplantat

Die Verwendung von Eigenknochen für den Aufbau des Kieferkammes bei hochgradiger Atrophie gilt als Goldstandard. Allerdings gibt es einige Nachteile, z. B. die erhöhte operative Belastung durch den Eingriff an der Entnahmestelle. Als Alternative rücken allogene Transplantate in den Fokus [1,8] und werden vom Autor seit mehr als zehn Jahren angewandt. Vorteile sind die verringerte Morbidität (keine Entnahmestelle) und die reduzierte Gefahr von Komplikationen durch den Zweitein-

griff. Zudem sind allogene Ersatzmaterialien unbegrenzt verfügbar. Eingeteilt werden allogene Knochenersatzmaterialien hinsichtlich der Herstellungsverfahren, z. B. gefriergetrockneter Knochen, frisch gefrorener Knochen oder mineralisierter, prozessierter Knochen (MPBA). In der dentalen Implantologie wird hauptsächlich MPBA verwendet.

Allogene CAD/CAM-gefertigte Blöcke als Transplantat

Seit einigen Jahren werden Blockaugmentate aus allogenem Material individuell CAD/CAM-gestützt für die Defektsituation gefertigt [7]. Vorteile, die sich aus diesen Transplantaten ergeben, sind:

- verringerte Operationszeit im Vergleich zu Chairside-angepassten Blöcken
- verringerte Kontaminationsgefahr
- erhöhte Passgenauigkeit
- verbesserter Patientenkomfort.

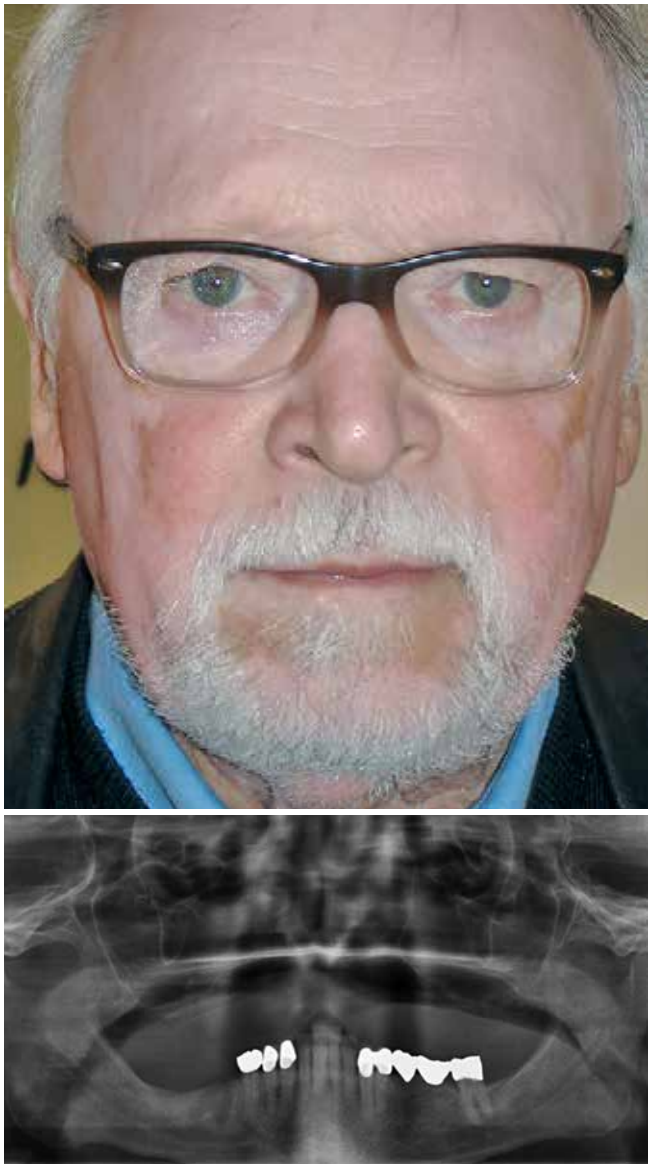

Abb. 1 und 2: Ausgangssituation – hochgradige Atrophie im zahnlosen Oberkiefer.

3D-Bonebuilder-Technologie

Die Transplantate werden, basierend auf einem dreidimensionalen Bild (CT/DVT), in der CAD-Software konstruiert und mittels CAM-Frästechnologie nach hohen Qualitätsstandards hergestellt. Die so gefertigten Knochenblöcke werden vom Autor seit mehr als zehn Jahren verwendet. Der maxgraft bonebuilder (Botiss, Berlin) ermöglicht u. a. komplexe horizontale und vertikale Augmentationen, ohne den Patienten durch Entnahme von Eigenknochen zu belasten. Zudem kann eine maximale Kontaktfläche mit dem ortsständigen Knochen erreicht werden. Da eine manuelle Anpassung während des chirurgischen Eingriffs wegfällt, verkürzt sich die Operationszeit deutlich. Diese signifikant reduzierte Operationszeit, die Schmerzreduktion und die zu erwartende verbesserte Wundheilung sprachen auch im vorliegenden Fall für diese Option.

Patientenfall: Chirurgische Umsetzung

Aufgrund der hochgradigen Atrophie des Kieferknochens war für die geplante implantatprothetische Versorgung eine absolute Kieferkammerhöhung notwendig. Nach gründlicher Anamnese und Patientenaufklärung begann die Behandlung.

Erweitertes Backward Planning

Um die atrophe maxilläre Situation mit einem allogenen, patientenindividuellen Knochenblock zu versorgen, war eine erweiterte Rückwärtsplanung notwendig. Basierend auf dem angestrebten prothetischen Ergebnis (Mock-up) wurden nicht nur die Implantatpositionen geplant, sondern zugleich der zum Ausgleich der Atrophie benötigte Knochenblock. Hierzu wurde ein DVT erstellt, die DICOM-Daten exportiert und im botiss CAD-Designer firmenseits bearbeitet **(Abb. 3 bis 6)**. Die Daten des Knochendefektes wurden in ein 3D-Modell konvertiert und ein Transplantat geplant, das exakt auf die Oberflächenkontur des Defektes abgestimmt war. Aufgrund des komplexen Aufbaus wäre theoretisch ein hufeisenförmiger Block erforderlich gewesen. Da die maximalen Maße für einen maxgraft bonebuilder 23 x13 x13 mm betragen, wurden vier Einzelblöcke konstruiert und nach der Freigabe durch den Behandler aus einem prozessierten, allogenen Spongiosablock unter Reinraumbedingungen gefräst, doppelt verpackt und durch Gamma-Bestrahlung sterilisiert. Die Liefer- bzw. Produktionszeit betrug etwa fünf Wochen.

Chirurgischer Eingriff

Die Transplantation erfolgte unter Vollnarkose **(Abb. 7 bis 11)**. Für einen erfolgversprechenden Eingriff sind eine großzügige Mobilisierung des Weichgewebes, eine präzise Schnittführung und die richtige Nahttechnik wichtig. Das Freilegen des ortsständigen Knochens erfolgte über eine marginale Schnittführung von vestibulär. Danach wurde der allogene Knochenblock kurz in einer Einwegspritze unter Vakuum in steriler isotoner Kochsalzlösung rehydriert, um die Passage der einwandernden, azellulären Matrix durch Osmose zu verbessern. Die palatinale Gingiva wurde bis zur Raphe Median-Ebene deperiostiert. Das Fixieren der Blöcke erfolgte mit Osteosyntheseschrauben

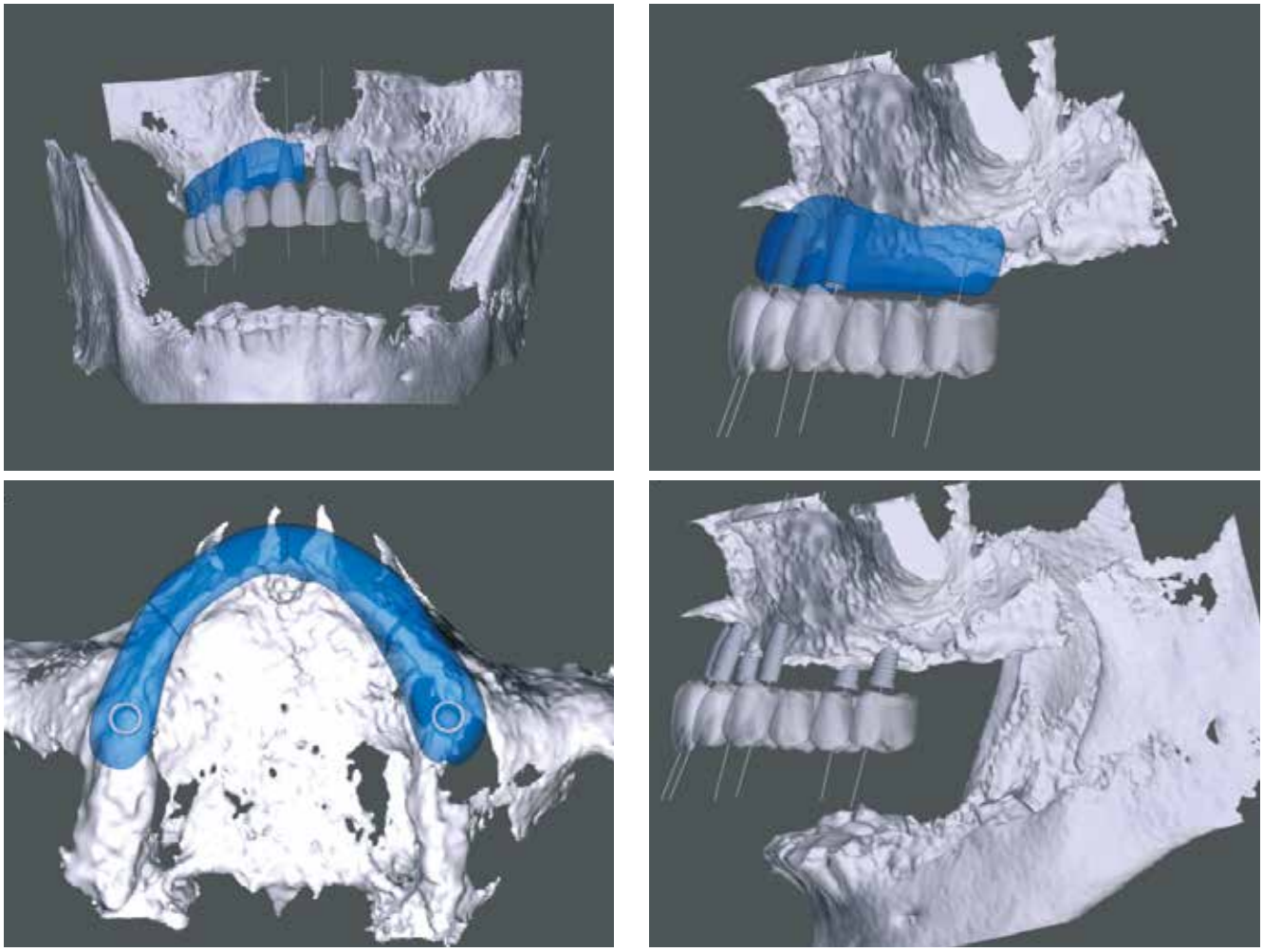

Abb. 3 bis 6: Patientenspezifische Planung der allogenen Transplantate am virtuellen Modell des Oberkiefers.

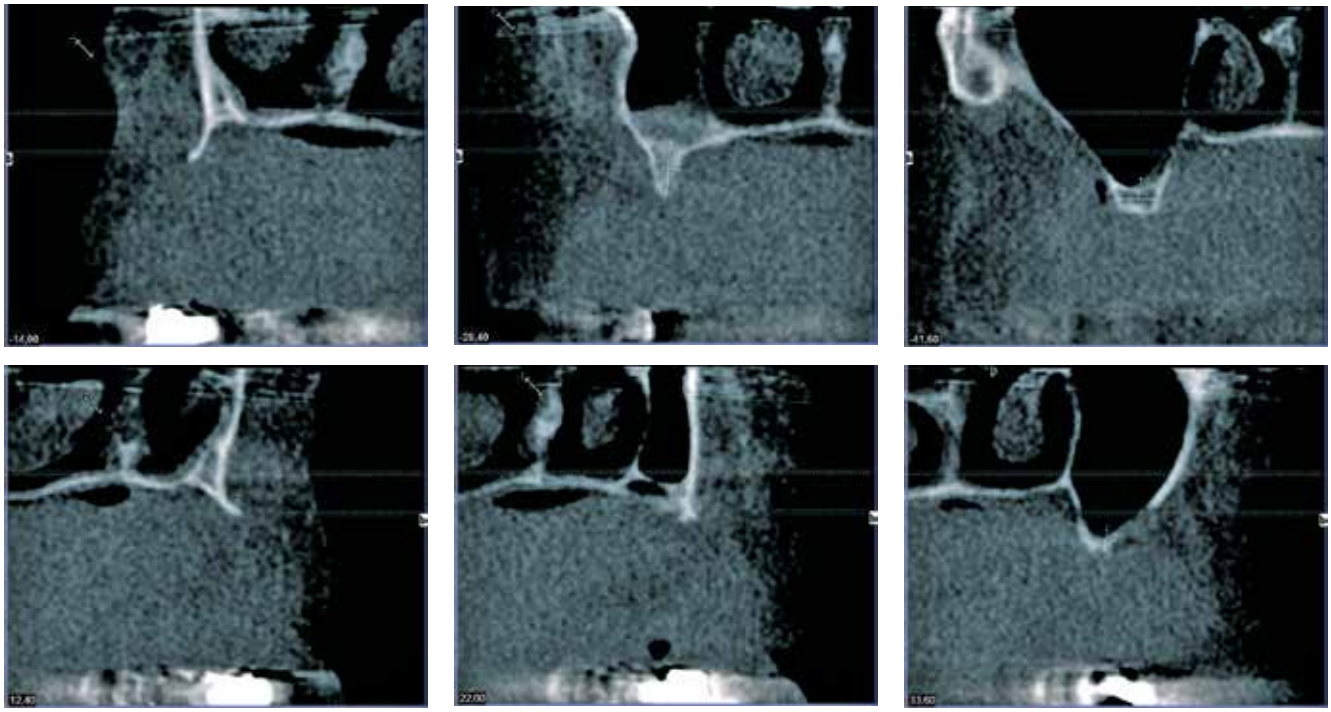

Abb. 7: Transversale Schichtung des ortständigen Knochens im DVT vor Anbringen der allogenen Knochenblöcke. Die Darstellung zeigt die reduzierte Restknochenhöhe und die Knochenkontaktfläche, die zur Reorganisation der Blöcke zur Verfügung steht. Obere Reihe: regio 12-14-16, untere Reihe: regio 22-24-26.

DIE RUNDUM-SORGLOS-GARANTIE GIBT ES NUR BEI UNS.

BEGO SECURITY Implants

Mehr als eine lebenslange Produktgarantie. Zusätzlich ersetzt die BEGO SECURITY Implants neben Ihrem Honorar auch die prothetische Versorgung und anfallende Materialkosten.

BEGO Implant Systems

Weitere Informationen unter: www.bego.com

Miteinander zum Erfolg

BEGO

Abb. 8: Bild aus OP-Video: Einbringen der Knochenblöcke (links) und Abdecken mit einer Membran.

Abb. 9: Bild aus OP-Video: Modellation der Knochenblöcke.

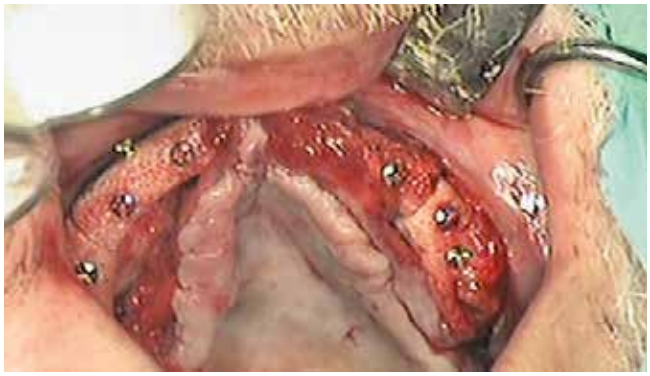

Abb. 10: Bild aus OP-Video: Einbringen, Modellieren und Speisen von allogenen Knochenpartikeln zur Knochenglättung.

Abb. 11: Bild aus OP-Video: Schutz der Knochenblöcke mit Membran (rechts) und PRGF (links).

(Screw fixation 1.2, Stoma-System). Diese wurden schräg in das Transplantat bzw. den Knochen eingebracht, was vor allem bei einem dünnen basalen Knochen für eine sichere Fixierung wichtig ist (Criss-Cross-Technik). Idealerweise wählt man eine Schraubenposition, welche die spätere Implantatachse annähernd wiedergibt. Dies vereinfacht z. B. das Vorgehen bei der Schraubenentfernung.

Gesteuerte Knochenregeneration

Die fixierten Blöcke wurden mit einer Barrieremembran (Jason-Membrane, Botiss) und PRGF (beschrieben von Anitua et al.) vollständig abgedeckt, um die Migration von schnell proliferierenden Fibroblasten und Epithelzellen in den Knochenblock zu verhindern und Platz für eine kontrollierte Knochenregeneration freizuhalten. Das Operationsareal ist spannungsfrei und speicheldicht verschlossen worden **(Abb. 12)**. Ein spannungsfreier Wundverschluss (z. B. „loop" oder „pulley" vertical mattress suture) trägt dazu bei, das Risiko für Komplikationen (z. B. Dehiszenzen) zu reduzieren.

Abb. 12: Radiologische Kontrollaufnahme nach Fixierung der allogenen Knochenblöcke im Oberkiefer.

Die trabekuläre Struktur des spongiösen allogenen Knochens erlaubt eine vergleichsweise schnelle Revaskularisierung. Dem Patienten wurde eine Prothesenkarenz angeordnet, was im Vorfeld mit ihm besprochen worden war. Die ersten Wochen der Einheilphase verliefen komplikationslos. Der Knochenblock aus mineralisiertem Kollagen lieferte eine stabile, osteokonduktive Leitstruktur für die Revaskularisierung und Osteoblastenmigration.

Einheilphase und Re-Entry

Nach zirka sechs Wochen zeigte sich in regio 27 und im anterioren Bereich 21 exponierter Knochen durch die Mukosa hindurch (mögliche Gründe: Zug oder Kontraktion des Weichgewebes) **(Abb. 13)**. Nach bisherigen Erfahrungen des Autors exponiert das Augmentat an den Enden oder Ecken. Zudem resorbiert an diesen Stellen durch resorptive Umbauprozesse die eingelegte Membran schneller. Normalerweise wird in einer solchen Situation zum Entfernen des Blockes geraten. In diesem Fall wurden die Bereiche großzügig abgetragen. Zum damaligen Zeitpunkt noch nicht verfügbar, gibt es heute nicht-resorbierbare Membranen, die zu 100 % aus dichtem Polytetrafluorethylen (PTFE) bestehen. Empfehlenswert ist darüber hinaus

Abb. 13: Sechs Wochen später: Exponierter Knochen in regio 27 und 21. Die unbewegliche Gaumenschleimhaut ist gestaucht.

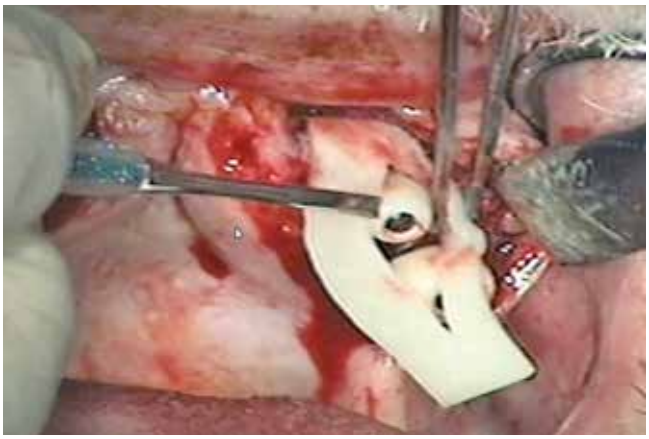

Abb. 14: Bild aus OP-Video: Membran und palatinaler Split-flap mit vestibulärem Stauchungslappen.

der Einsatz von titanverstärkten PTFE-Membranen, was auch für die weiterführende implantatprothetische Planung Vorteile hat (siehe auch Diskussion). Aufgrund der geringen Porengröße stellt eine solche Membran eine effiziente Barriere gegen bakterielle und zelluläre Penetration dar und könnte das Risiko für solche Komplikationen (Dehiszenz des Weichgewebes) reduzieren. Die Membranen können über einen längeren Zeitraum freiliegen. Zwar ist dies nicht vergleichbar mit einem vollständig ausgereiften keratinisierten Weichgewebe, aber es bietet sich so eine Art Barriere als Schutz für den Knochenblock.

Wichtig für den Erfolg einer solchen Behandlung ist nicht nur die knöcherne Fixierung des Transplantates, sondern auch die Weichgewebedeckung. Auf Abbildung 13 ist die Positionierung der Knochenblöcke gut erkennbar. Die Transplantate sind hier nur von der beweglichen Mukosa abgedeckt. Die feste, unbewegliche Gaumenschleimhaut ist in der Mitte des Gaumenbereichs gestaucht. Mit geschicktem Weichgewebemanagement (Split-flap) kann der Gaumenbereich über ein Dehnen der Gaumenschleimhaut rekonstruiert werden **(Abb. 14)**. In diesem Fall wurde der Mukoperiostlappen bzw. die dicke Gaumenschleimhaut von der Mitte umgeschwenkt und vernäht. Wichtig ist die Spannungsfreiheit des Lappens im Nahtbereich. Dies kann mit Haltenähten in Form einer Matratzennaht realisiert werden. Einige Monate nach Blockinsertion zeigte sich wieder eine keratinisierte feste Schleimhaut im Gaumenbereich.

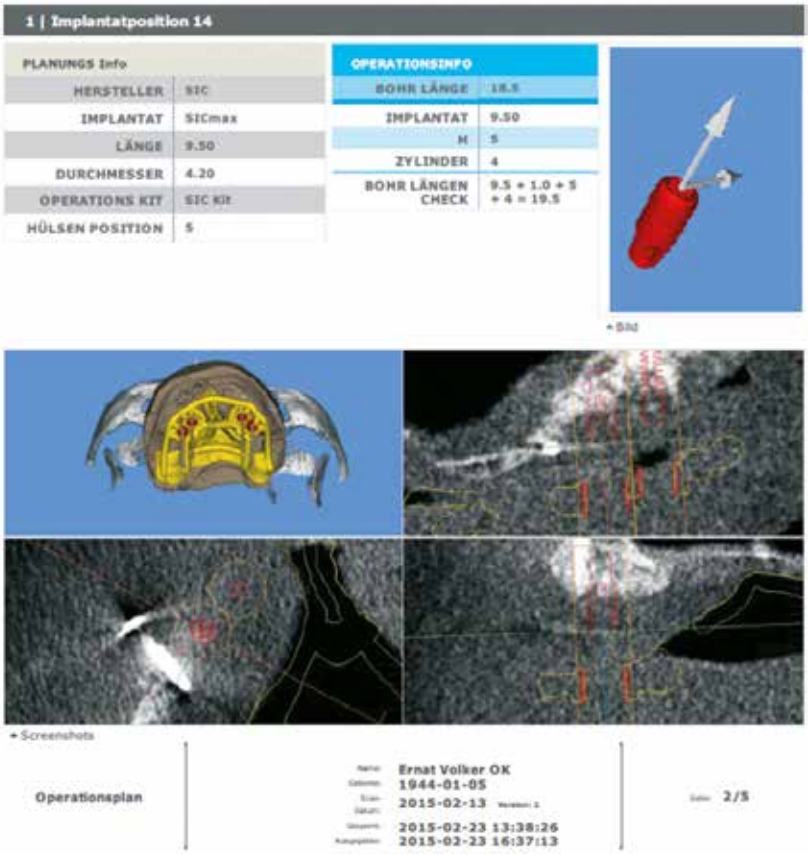

Abb. 15 und 16: Implantatplanung von sechs kurzen Implantaten (SICmax, SIC invent).

Implantattherapie: Kurze Implantate als Ausweg

Prinzipiell kann auf Grundlage der Blockplanung (3D-Bonebuilder) eine Implantationsschablone gefertigt werden. Knochenresorptionen und Resilienzverschiebungen bleiben dabei jedoch unberücksichtigt. Daher wurde auf der Grundlage einer aktuellen DVT (sechs Monate post insertionem) eine digitale Implantationsplanung nach dem SMOP-Verfahren (Smop, swissmeda, CH-Baar) vorgenommen **(Abb. 15 und 16)**. Die Visualisierung des Knochens war aufgrund der noch nicht vollständigen Vaskularisierung nicht ideal. Um dies zu verbessern, sollte das Transplantat im Vorfeld mit einer röntgenopaken Titan-Mesh-Membran bzw. einem dünnen Mantel aus röntgenopakem Knochenersatzmaterial gedeckt werden. Alternativ kann die Houndsfield-Einheit selektiert auf Werte von 200 bis 400 eingestellt werden, wodurch der rekonstruierte Knochen relativ gut sichtbar wird.

Abb. 17: Das SICmax als kurzes Implantat. Aufgrund der speziellen Struktur – krestaler Microthread – eignet sich das Implantat sehr gut für D2-D4 Knochendichte.

Die Implantatpositionierung war eine Herausforderung. Die Knochenblöcke haben eine durchschnittliche Höhe von 1 cm. Normalerweise wird versucht, die Implantate so zu inserieren, dass der unter dem Transplantat befindliche, ortsständige Knochen eingebunden wird. Aufgrund der relativ lockeren Verbindung des Transplantates mit dem Knochen bestand die Gefahr eines Abhebens des Knochenblockes bei der Insertion. Zudem müssen die unvermeidbaren Resorptionen am allogenen Block – vergleichbar mit natürlichem Knochen – bedacht werden, die nach Erfahrung des Autors zirka 10 bis 15 Prozent betragen [Nilius, M. in process]. Dieser Verlust ist bei der Überlegung zum Implantatsystem einzubeziehen.

Kurze Implantate

Kurze Implantate bieten einen Ausweg. Verwendet wurde das SICmax Implantatsystem (SIC invent, Basel), das auch als kurzes Implantat verfügbar ist **(Abb. 17)**. Das Implantat verfügt über eine spezielle Struktur. Der krestale Microthread ist sehr gut für D2-D4 Knochendichte geeignet und komprimiert das Implantat im rekonstruierten Knochen. In Kombination mit augmentativen Maßnahmen ist das SICmax gut geeignet. Gewählt wurde ein Implantat mit 7,5 mm Länge. Es wurden sechs Implantate beidseits in den posterioren Bereich des Oberkiefers schablonengeführt inseriert. Während der Einheilzeit kam es zum Implantatverlust regio 27, also dem Bereich, an dem das Knochenblocktransplantat durch die Mukosa hindurch exponierte und lediglich abgetragen worden war. Das Implantat konnte zwar sicher im Rest-Knochenblock fixiert werden, ging jedoch verloren, da der Block Bindegewebe alteriert war **(Abb. 18)**. Als Suprakonstruktion wurde ein Steg CAD/CAM-gestützt gefertigt und eine Deckprothese hergestellt **(Abb. 19)**. Die Situation ist bis zum heutigen Zeitpunkt stabil und der Patient im vierten Jahr des Recalls zufrieden mit seinem festen Zahnersatz.

Studienlage und Diskussion

CAD/CAM-gestützte, individuell auf die Defektsituation angefertigte Blockaugmentate aus allogenem Material werden vom Autoren seit dem Jahr 2007 eingesetzt.

Die Wirksamkeit prozessierter Allografts erfolgt vergleichbar zum autogenen/autologen Knochentransplantat. Allerdings sind prozessierte Allografts den Knochenersatzmaterialien (KME) zuzuordnen, weshalb ein Vergleich mit anderen Knochenersatzmaterialien xenogenen oder synthetischen Ursprungs sinnvoll ist. Tierexperimentelle Untersuchungen sind für Allografts eingeschränkt, da die humanen prozessierten

Abb. 18: Röntgenkontrolle nach Insertion von sechs kurzen Implantaten (SICmax).

Abb. 19: Röntgenkontrolle nach Einsetzen der Suprakonstruktion (Cover-Denture).

Abb. 20: Steg in situ bei einer Kontrolluntersuchung nach 12 Monaten. Optimale Weichgewebesituation am Gaumendach.

Knochenersatzmaterialien im Tier als xenogenes Transplantat zu werten sind (i. d. R. immunologische Reaktionen durch verbliebene Kollagene) [5]. Eine Studie von Schmitt et. al. vergleicht verschiedene KMEs [6]. Bei der Sinusbodenelevation unterschieden sich die Knochenneubildungsraten nach der Augmentation mit allogenem Material (35,4 ± 2,8 %) und mit Eigenknochen (42,7 ± 2,1%) nicht signifikant. Im Vergleich zu anderen Knochenersatzmaterialien waren beide Augmentationsvarianten einer bovinen demineralisierten Knochenmatrix (24,9 ± 5,67 %) überlegen. Gegenüber einem biphasischen synthetischen Knochenersatzmaterial (30,3 ± 2,2 %) zeigte der Eigenknochen ebenfalls höhere

Knochenneubildungsraten. Die Überlegenheit von mineralisierten Allografts gegenüber einer deproteinierten xenogenen Knochenmatrix bestätigt eine Untersuchung von Froum et. al. [3]. 26 bis 32 Wochen nach der Sinusbodenelevation zeigten sich deutliche Unterschiede bei den Knochenneubildungsraten von 28,3 % (Allograft) zu 12,4 % (Xenograft). Auch der Restanteil an nicht vitalisiertem Knochenersatzmaterial war mit 7,7 % versus 33,0 % aufseiten der Allografts besser. Das Autorenteam Lezzi et. al. schlussfolgert, dass aufgrund der ausbleibenden Entnahmemorbidität und der geringeren Invasivität den Alloblöcken der Vorzug gegeben werden sollte [4]. In ihrer Untersuchung fanden sich für die Sandwich-Osteotomien des lateralen Unterkiefers bei 19 Patienten keine nennenswerten Unterschiede zwischen entzellularisierten Alloblöcken (30,6 ± 3,7 %) und autogenen Kinnblöcken (31,47 ± 2,2 %). Im Vergleich zwischen Sandwich-Osteotomien und Onlay-Augmentationen mit allogenen Knochenblöcken zeigte eine weitere Untersuchung eine höhere Dehiszenzrate für die Auflagerungsplastik. Bei komplikationsloser Wundheilung kann ein 2 mm höheres vertikales Augmentationsergebnis nach sieben Monaten bei der Auflagerungsplastik erzielt werden. Dies bestätigen positive Einzelfallberichte [9-12].

Aufbereitung und Sicherheit

Bei einer Risikobewertung von mineralisierten prozessierten Allografts (MPBA) ist zwischen den Aufbereitungsverfahren des Ursprungsmaterials zu unterscheiden. Die hohen Standards, die von den Herstellern eingehalten werden müssen, bieten Sicherheit gegenüber dem Patienten. Die industrielle Aufbereitung der Materialien hat das Ziel, allergene und infektiöse Anteile zu eliminieren. Es werden chemische Verfahren eingesetzt, z. B. Peressigsäure-Ethanol-Behandlung und die Thermodesinfektion (Beseitigung potenziell infektiöser Agenzien), Lyophilisation, osmotische Behandlungen mit Salzlösungen, die Behandlung mit Aceton und Sauerstoff (Entfernung zellulärer Bestandteile und Fette) und die Gamma-Sterilisierung. Durch die Aufbereitung werden Risiken (z. B. Infektionsübertragung, Antigenität) signifikant reduziert. Für MPBA sind keine vergleichbaren immunologischen Reaktionen nachgewiesen, wenngleich Fretwurst et al. in einer Untersuchung bei verschiedenen mineralisierten dezellularisierten Allografts (MPBA) in Blockform innerhalb der Matrixstruktur vereinzelt Zellreste und DNA-Anteile gefunden haben [2].

Fazit

Der vorgestellte Fall zeigt die Möglichkeiten einer kompletten absoluten Kieferkammerhöhung mit allogenen Blöcken. Der Umfang der knochenaufbauenden Maßnahmen im vorgestellten Patientenfall ist in dieser Art bisher nur selten vorgenommen worden. Die Verwendung patientenspezifischer allogener Knochenblöcke hat viele Vorteile gegenüber autologen Knochenblöcken, z. B. keine Entnahmestelle und verkürzte Operationszeit. Zudem spricht die genaue Passform von gefrästen Blöcken besonders bei komplexen Defekten für das Vorgehen. Grundsätzlich ist der Erfolg einer solchen Therapie von vielen Faktoren abhängig. Wichtig ist nicht nur die knöcherne Fixierung des allogenen Transplantates, sondern die Weichgewebedeckung. Diese besteht bei der Erstoperation zunächst in einer Dehnung und spannungsfreien Adaptation der mukogingivalen Reserven mit Unterstützung einer Membran bzw. geschützten Abdeckung des Augmentates. Ist dieses Ziel erreicht, besteht das sekundäre Ziel in einer Verdickung und Optimierung der Implantat umgebenden Weichgewebestruktur. Nur so kann nach der Einheilung ein Langzeiterfolg erzielt werden. Zudem muss nach Einheilung der Transplantate wohlüberlegt das passende Implantatsystem gewählt werden, um die knochenaufbauenden Maßnahmen nicht zu gefährden. Hier bieten kurze Implantate (SICmax kurze Implantate, SIC invent oder vergleichbare) eine gute Alternative und in vielen Situationen den Ausweg. Das Implantat verfügt über eine spezielle Struktur. Der krestale Microthread ist sehr gut für D2-D4 Knochendichte geeignet und komprimiert das Implantat auch im rekonstruierten Knochen. ■

Literaturverzeichnis unter
www.dimagazin-aktuell.de/literaturlisten

Bilder, soweit nicht anders deklariert,
© Dr. Manfred Nilius, Dortmund

Dr. med. Dr. med. dent. Manfred Nilius M.Sc.

Dr. Dr. MSc. Manfred Nilius studierte Medizin und Zahnmedizin an mehreren europäischen Universitäten.

Nach der medizinischen und zahnmedizinischen Promotion (München/ Freiburg) erfolgten die Ausbildung zum Facharzt für Mund und Kiefer in Freiburg i. Br., Zürich (CH) sowie Osnabrück.

Dr. Dr. Manfred Nilius ist Facharzt für Mund-, Kiefer- und plastische Gesichtschirurgie und in Dortmund in eigener Klinik tätig.

Dr. med. Dr. med. dent. Manfred Nilius M.Sc.
Facharzt für Mund-, Kiefer und plastische Gesichtschirurgie
Praxisklinik Nilius
Londoner Bogen 6 · 44269 Dortmund
www.niliusklinik.de

Hart- und Weichgewebemanagement in der ästhetischen Zone

Der vorliegende Fall beschreibt die Rekonstruktion eines kompromittierten Oberkieferfrontzahnbereichs bei einem 51-jährigen Patienten. Ziel der geplanten Behandlung war die adäquate prothetische Versorgung regio 11 im Sinne eines Backward planning. Nach Entfernung des nicht mehr erhaltungswürdigen Zahns 11 erfolgte die Rekonstruktion des Defekts mittels des „Biologischen Konzept" nach Prof. Khoury. Simultan wurde ein Astra EV Implantat inseriert. Nach der Freilegung nach drei Monaten erfolgte die implantatprothetische Versorgung mittels einer keramisch verblendeten und im CAD/CAM Verfahren hergestellten Implantatkrone.

Zahnfrakturen können ausgeprägte Knochendefekte mit sich bringen, wenn es zu einer bakteriellen Besiedlung des Frakturspaltes kommt und der Defekt aufgrund Symptomlosigkeit erst spät diagnostiziert wird. Die Rekonstruktion solcher Knochendefizite kann mit autologen Knochenblöcken, Knochenersatzmaterial oder einer Kombination der beiden Verfahren erfolgen [4,5]. Im vorliegenden Fall erfolgte der Wiederaufbau nach dem „Biologischen Konzept" nach Prof. Khoury [6,7]. Dieses chirurgische Protokoll sieht eine Kombination aus autologen Knochenblöcken und der Applikation partikulierter autologer Knochenspäne vor. Im Vorfeld muss eine ausreichende Compliance des Patienten zur adäquaten Mundhygiene sichergestellt werden. Dies ist die Voraussetzung für die Entscheidung zu einem implantatgetragenen festsitzenden Zahnersatz [8].

Ausgangssituation

Der 51-jährige Patient stellte sich mit einem ausgeprägten Knochendefekt regio 11 – ausgehend vom längsfrakturierten Zahn 11 – in unserer Praxis vor. Die klinische und röntgenologische Ausgangssituation zeigte die Nichterhaltungswürdigkeit des Zahnes 11, der in der Folge entfernt wurde **(Abb. 1 und 2)**.
Nach einer Ausheilungszeit von sechs Wochen erfolgte der eigentliche knochenaufbauende Eingriff.

Der Biologische Eigenknochenaufbau

Nach krestaler Inzision und Eröffnung des Defektbereiches kann man deutlich den bukkalen Knochendefekt erkennen **(Abb. 3)**.
In einem ersten Schritt erfolgte die Entnahme eines kortiko-spongiösen Blockes aus regio 48 **(Abb. 4)**. Dieser wurde in zwei dünne Knochenschalen geteilt und ausgedünnt **(Abb. 5)**.
Das Ausdünnen erfolgte mit dem Safescraper der Firma META, der gleichzeitig zur Gewinnung von partikulierten Knochenpartikeln diente **(Abb. 6 und 7)**.
Im nächsten Schritt erfolgte die Implantatinsertion. Es wurde ein Astra EV Implantat (Dentsply Sirona Implants, Mannheim) mit einem Durchmesser von 3,6 mm und einer Länge von 11 mm inseriert **(Abb. 8)**. Entsprechend der Tarnow Regel wurde der Abstand von 1,5 bis 2 mm zwischen Implantat und Zahn eingehalten **(Abb. 9)**.

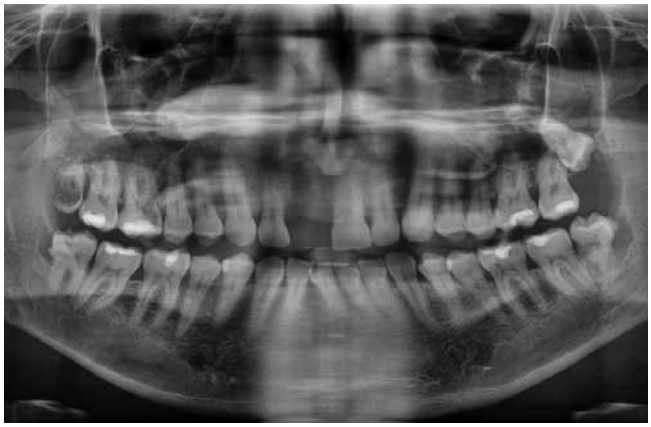

Abb. 1: Röntgenologischer Ausgangsbefund.

Abb. 2: Klinischer Ausgangsbefund.

Abb. 3: Nach der Eröffnung ist der bukkale Knochendefekt erkennbar.

Abb. 4: Entnahme des kortiko-spongiösen Blockes aus regio 48.

Abb. 5: Der entnommene Block wird in zwei dünne Knochenschalen geteilt und ausgedünnt.

Abb. 6: Ausdünnung mit dem Safescraper.

Abb. 7: Gleichzeitig mit der Ausdünnung erfolgt die Gewinnung von partikulierten Knochenpartikeln.

Abb. 8: Insertion eines Astra EV Implantats.

Abb. 9: Entsprechend der Tarnow Regel wurde der Abstand von 1,5 bis 2 mm zwischen Implantat und Zahn eingehalten.

Abb. 10: Der bukkale Defekt wurde mit partikulierten Knochenspänen aufgefüllt.

Abb. 11: Auf die Verwendung einer Membran wurde verzichtet.

Abb. 12 und 13: Die Fixierung der Knochenschalen erfolgte von bukkal mittels Osteosyntheseschrauben in regio 11.

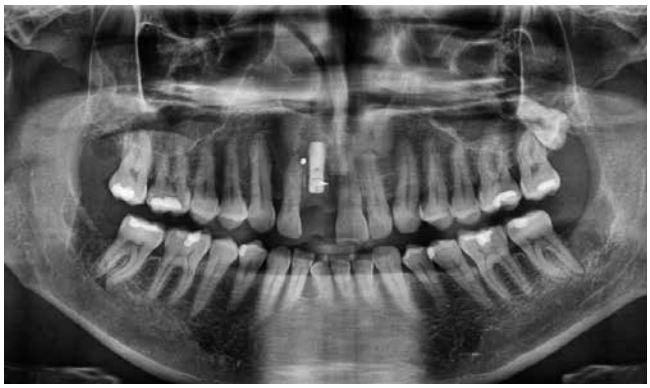

Abb. 14: Die Kontrollröntgenaufnahme zeigt den Bereich der Knochenentnahme im retromolaren Bereich und den augmentierten Frontzahnbereich.

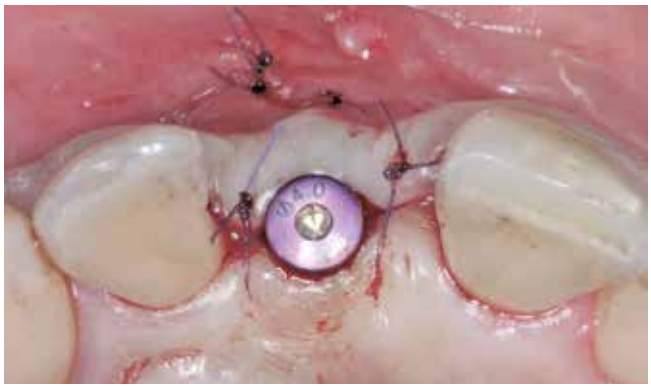

Abb. 15: Wiedereröffnung des Operationsgebietes nach vier Monaten.

Anschließend wurde der bukkale Defekt mit partikulierten Knochenspänen, die beim Ausdünnen des Knochenblocks gewonnen worden waren, aufgefüllt. Der Kieferkamm muss dazu nicht vorher perforiert werden. Ebenfalls wird auf eine Membran verzichtet **(Abb. 10 und 11)**.
Die Fixierung der Knochenschalen erfolgte dann von bukkal mittels Osteosyntheseschrauben der Firma Stoma in regio 11 **(Abb. 12 und 13)**.
Die Kontrollröntgenaufnahme zeigt deutlich den Bereich der Knochenentnahme im retromolaren Bereich und den augmentierten Frontzahnbereich **(Abb. 14)**.

Die Wiedereröffnung des Operationsgebietes erfolgte nach vier Monaten. Die Eröffnung erfolgt dabei über eine minimalinvasive „Verdrängungsinzision". Zudem erfolgten zwei weitere kleine Stichinzisionen, über die die Osteosyntheseschrauben entfernt werden konnten, ohne den Bereich umfangreich zu eröffnen, was das Risiko einer Knochenresorption mit sich bringen würde. Die Verschlussschraube wurde entfernt und ein Astra EV Gingivaformer (Dentsply Sirona Implants, Mannheim) aufgeschraubt **(Abb.15)**.

Die implantat-prothetische Versorgung

Nach offener Abformung wurde im Labor ein Meistermodell erstellt und an das CAD/CAM-Zentrum geschickt. Dort erfolgte die Planung und Fertigung des Zirkongerüstes im CAD/CAM-Verfahren **(Abb. 16 und 17)**.

Das fertige Gerüst wurde ans Dentallabor zurückgeschickt und die Krone mit Verblendkeramik fertig gestellt **(Abb. 18)**.
Die Befestigung der Krone erfolgte mittels provisorischen Zements **(Abb. 19 und 20)**.
Das klinische Abschlussfoto zeigt reizfreies Weichgewebe und auch die Papillengestaltung konnte trotz der kompromittierten Ausgangslage befriedigend für den Patienten gelöst werden **(Abb. 21 und 22)**.

Abb. 16: Im Labor wurde ein Meistermodell erstellt.

Abb. 17: Im Labor erfolgte die Planung und Fertigung des Zirkongerüstes im CAD/CAM-Verfahren.

Abb. 18: Das fertige Gerüst wurde ans Dentallabor zurückgeschickt und die Krone mit Verblendkeramik fertig gestellt.

Abb. 19 und 20: Die Befestigung der Krone erfolgte mittels provisorischen Zements.

Abb. 21: Klinisches Abschlussfoto.

Abb. 22: Der Fall wurde für den Patienten zufriedenstellend gelöst.

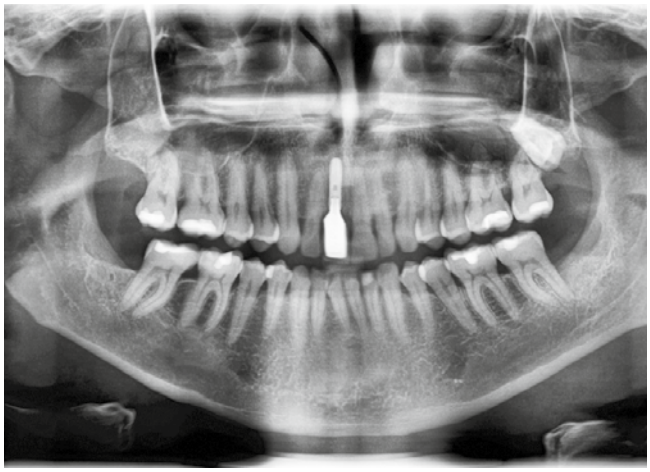

Abb. 23: Das röntgenologische Abschlussbild zeigt die knöcherne Regeneration des Defektes und die gute Osseointegration der inserierten Implantate.

Das röntgenologische Abschlussbild zeigt die knöcherne Regeneration des Defektes und die gute Osseointegration der inserierten Implantate **(Abb. 23)**.

Diskussion

Die Behandlung großer Knochendefekte stellt den behandelnden Zahnarzt oft vor große Herausforderungen, insbesondere wenn diese in der ästhetischen Zone des Oberkiefers vorkommen. Im vorliegenden Fall erfolgte die Rekonstruktion des Knochendefektes nach dem „biologischen Konzept" [4,5]. Hierbei wird retromolar ein kortikospongiöser Knochenblock entnommen, dieser in zwei Knochenschalen geteilt und diese dann ausgedünnt. Sie dienen als „Containerwand", wobei der Zwischenraum mit partikulierten autologen Knochenspänen gefüllt wird. Im Gegensatz zu Knochenersatzmaterial garantiert die ausschließliche Verwendung von autologem Knochen eine sichere und schnellere Knochenneubildung aufgrund der osteoinduktiven Potenz.

Durch die hohe Präzision, mit denen heute verfügbare CAD/CAM-Systeme implantatprothetische Gerüste fertigen können, ist eine individuelle Abutmentgestaltung auf Implantaten möglich. Diese Vorgehensweise bietet den Vorteil, die Fügestelle und damit den Ort potentieller Bakterieninfiltration dorthin zu legen, wo Zementreste sicher entfernt werden können, was einer Zement induzierten Periimplantitis sicher entgegenwirkt [8].

Mit dem beschriebenen Protokoll konnte ein Knochendefekt in der ästhetischen Zone sicher rekonstruiert und mit einer festsitzenden implantatgetragenen prothetischen Restauration langfristig ästhetisch und funktionell versorgt werden. ■

Literaturverzeichnis unter
www.dimagazin-aktuell.de/literaturlisten

Bilder, soweit nicht anders deklariert: © Dr. Zastrow

HINTERGRUND

Dr. Frank Zastrow ist Oralchirurg in Wiesloch bei Heidelberg und gibt dort in regelmäßigen Abständen Kurse (www.bba-academy.com) zu den Themen „Biologischer Eigenknochenaufbau" und „Weichgewebemanagement".

Zu den in diesem Artikel aufgeführten Operationstechniken ist ein E-Book in Vorbereitung. **„Weichgewebsmanagement 5+5 - Das Workbook"** erläutert step-by-step die elementarsten Weichgewebstechniken. Für die kostenfreie Vorbestellung können Sie sich unter www.frankzastrow.de/ebook registrieren.

Dr. Frank Zastrow M.Sc

1999–2004	Studium der Zahnheilkunde an der Universität Heidelberg
2005–2007	Weiterbildungsassistent für Oralchirurgie in der Klinik für Mund-, Kiefer- und Gesichtschirurgie an der Universitätsklinik Heidelberg unter Prof. Dr. Dr. J. Mühling
2007-2008	Weiterbildungszeit in einer Fachzahnarztpraxis für Parodontologie in Brühl/ NRW
2008	Promotion und Ernennung zum Fachzahnarzt für Oralchirurgie
2008	Zertifizierter Tätigkeitsschwerpunkt Implantologie nach Konsensuskonferenz (BDIZ EDI, BDO, DGI, DGZI, DGMKG)
2009	Ernennung zum „Master of Oral Medicine in Implantology" (MOM, Universität Münster) und „Master M.Sc. Implantology and Dental Surgery" (M.Sc. Universität Münster)
2011	Zertifizierter Tätigkeitsschwerpunkt Parodontologie nach Konsensuskonferenz (BDIZ EDI, BDO, DGI, DGZI, DGMKG)
2012	Ernennung zum „Geprüften Experten der Implantologie" (DGOI) und zum „Diplomate in Implantology" (ICOI)
2016	Ernennung zum Vorsitzenden des zahnärztlichen Qualitätszirkels „Forum für innovative Zahnheilkunde" (FIZ) in Heidelberg
Seit 2009	Nationale und internationale Referententätigkeit

Dr. Frank Zastrow M.Sc. · DR. ZASTROW & KOLLEGEN
Heidelberger Str. 38 · 69168 Wiesloch
www.frankzastrow.de · www.frankzastrow.de/fortbildungen

Planmeca Emerald™

Kostbarkeit im Kleinformat

Für den perfekten Schliff: Der brandneue Intraoralscanner **Planmeca Emerald™** ist klein, leicht und sensationell schnell – und dabei außerordentlich präzise. Der brillante Begleiter für einen geschmeidigen Chairside-Workflow – so einfach und exakt wie nie zuvor.

Dieses Juwel verändert alles.

Mehr Infos und Händlersuche auf
www.planmeca.de

Planmeca Vertriebs GmbH Nordsternstraße 65 | 45329 Essen
tel. +49 (0) 201 316 449 0 | fax +49 (0) 201 316 449 22 | info@planmeca.de

PLANMECA

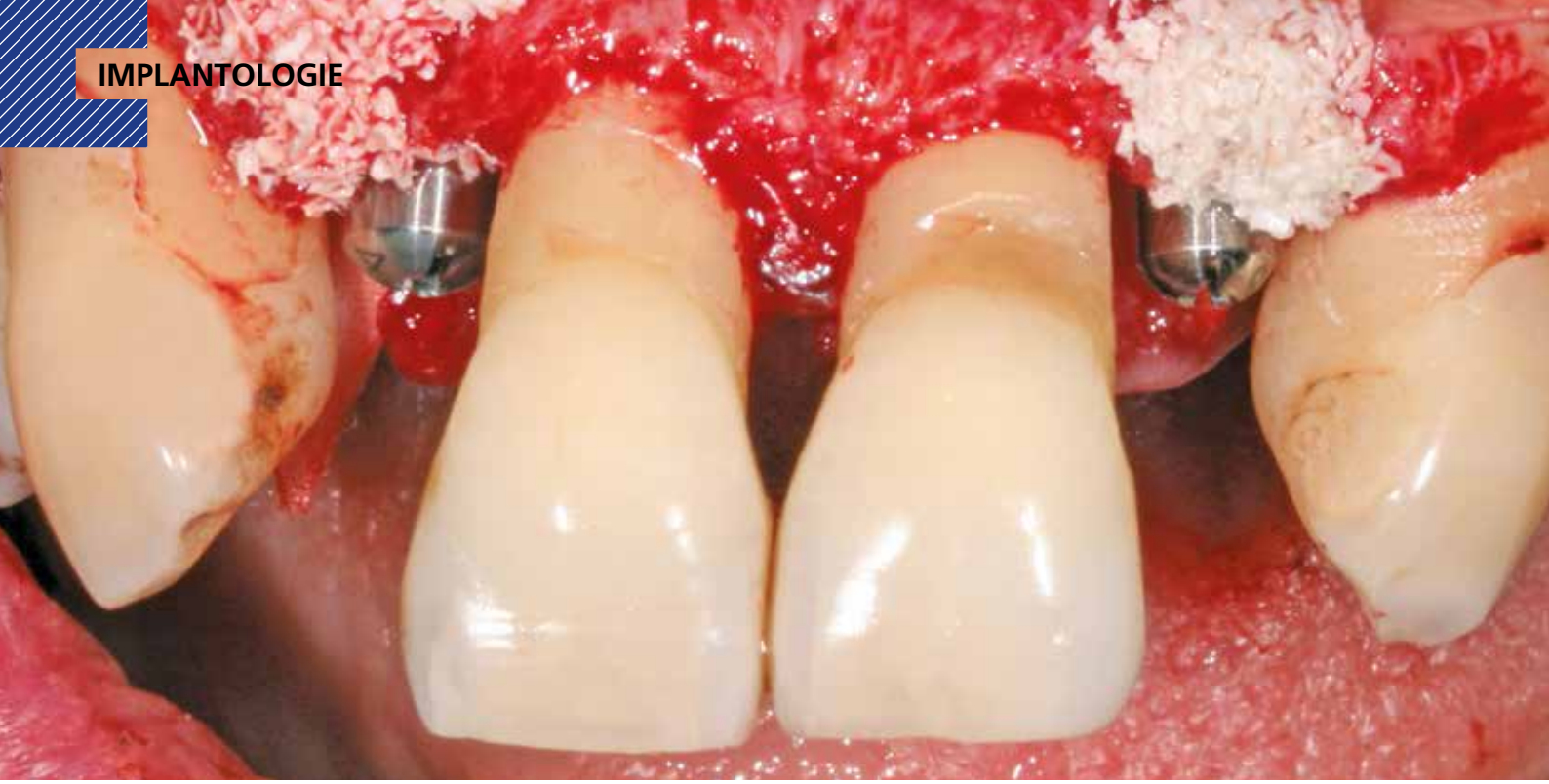

Sofortimplantation beherdeter Zähne

Wahnsinn oder Fortschritt?

Patienten mit fehlenden oder nicht erhaltungswürdigen Zähnen oder herausnehmbarem Zahnersatz sehnen sich häufig danach, wieder unbeschwert lachen, kauen und sprechen zu können. Vor allem verlorengegangene Frontzähne können das Selbstbewusstsein und die Lebensqualität der Betroffenen maßgeblich beeinträchtigen. Während sich bei der konventionellen Implantatversorgung die Behandlungsdauer durch Einheilzeiten je nach Ausgangslage zwischen drei Monaten bis zu einem Jahr ziehen kann, wird diese durch Sofortimplantate deutlich verkürzt. Wir diskutieren in unserem Artikel die möglichen Grenzen der Sofortimplantation anhand von zwei Behandlungsfällen, in denen wir direkt nach Extraktion und Ausräumung großer Zysten sofort implantieren und versorgen.

Die Sofortimplantation hat sich über die letzten Jahre als Therapiekonzept etabliert und liefert bei strenger Indikationsstellung gut prognostizierbare, ästhetische Ergebnisse. Die aktuelle Literatur gibt eine Überlebensrate von 96 – 97 % an, die sich nur geringfügig von der Überlebensrate der Spätimplantation mit 98 % unterscheidet [1-3]. Verloren gegangene Zähne beeinträchtigen die mundgesundheitsbezogene Lebensqualität in signifikantem Maße [4,5]. Zudem hat der Verlust einen negativen psychologischen Effekt auf die betreffende Person [6]. Durch einen zunehmenden Kenntnisstand der Bevölkerung bezüglich Implantaten und der damit verbundenen Wiederherstellung von Lebensqualität wird diese Versorgungsart häufig gewünscht [5].

Die Spätimplantation, also die Insertion von Implantaten Wochen bis Monate nach Extraktion war lange Goldstandard in der Implantologie und bietet nach wie vor gute Prognosen. Nachteilig anzusehen ist dabei die Versorgung mit einer herausnehmbaren Interimsprothese und Veränderungen der periimplantären Gewebe wie Knochenresorptionen durch den Abbau von Bündelknochen. Bei der Spätimplantation führen Resorptionsprozesse häufig zur Notwendigkeit von umfangreichen Knochenaugmentationen [7,8]. Vor allem beim Verlust von Frontzähnen kann es durch die meist sehr dünne bukkale Knochenlamelle besonders rasch zu einer sagittalen Knochenresorption kommen. Diese kann in eine vertikale Resorption übergehen und deshalb das periimplantäre Weichgewebsangebot ebenfalls ungünstig verändern [9]. Das periimplantäre Weichgewebe ist neben einem guten Knochenangebot essentiell für den Erhalt der Osseointegration von Implantaten [10].

Die klassischen Konzepte mit später Implantation und belastungsfreier Einheilung werden zunehmend hinterfragt. Sofortimplantate mit anschließender Sofortversorgung und gegebenenfalls auch Sofortbelastung stellen daher ein chirurgisch-prothetisches Konzept dar, um vorrangig einwurzelige Zähne und zahnlose Kiefer sofort zu versorgen. Dabei kann eine ansprechende Phonetik, Funktion und Ästhetik für den Patienten mit einer höheren Zufriedenheit auf Grund der kurzen Behandlungsdauer und Vermeidung von herausnehmbarem Zahnersatz kombiniert werden [11].

Der vorliegende Fallbericht beschreibt das Therapiekonzept bei einem Patienten mit einer nicht erhaltungswürdigen Restbezahnung im Oberkiefer. Mit Hilfe von vier Implantaten und einer verschraubten Prothese (DIEM 2 Konzept) wurde die Patientin wieder festsitzend versorgt. Der zweite Fall beschreibt eine Sofortimplantation in regio 12 und 22 bei massiver apikaler Beherdung und fehlender vestibulärer Lamelle. Bei beiden dargestellten Fällen handelt es sich um grenzwertige Indikationsstellungen für eine Sofortimplantation mit Sofortversorgung.

Falldarstellung 1

DIEM 2 Versorgung im Oberkiefer

Anamnese
Zum Zeitpunkt der Erstvorstellung im Januar 2018 war die Patientin 61 Jahre alt. Der Allgemeinzustand war neben einer leichten Hypertonie unauffällig. Zudem rauchte sie etwa 25 Zigaretten pro Tag.
Die Erstuntersuchung in unserer Praxis zeigte eine stark destruierte Restbezahnung im Ober- und Unterkiefer, wobei nur die Unterkieferfront von Zahn 33-43 erhaltungswürdig erschien. Der parodontale Zustand war bei unzureichender Mundhygiene ebenfalls instabil (Taschentiefe > 5 mm und Lockerungen Grad II-III) (Abb. 1 und 2). Die Patientin stellte sich bei uns in der Praxis mit dem Wunsch nach Neuversorgung vor.

Ausgangsbefunde
Extraoral konnten keine Auffälligkeiten festgestellt werden. Intraoral zeigte sich die keratinisierte Gingiva auf Grund der unbehandelten Parodontitis geschwollen und entzündet, die Schleimhaut des Gaumens und der Zunge ergab keine pathologischen Veränderungen.
Der dentale Befund zeigte klinisch ein teilbezahntes, insuffizient versorgtes Gebiss bei einer chronischen, generalisierten Parodontitis mit vertikalen Einbrüchen. Die Molaren und Prämolaren waren gelockert (Lockerungsgrad II-III, BOP 78 %) und wiesen Furkationsbeteiligungen Grad 2 bzw. Grad 3 auf. In regio 11 konnte ein Fistelgang festgestellt werden. Röntgenologisch konnte der Befund einer Parodontitis bestätigt werden: generalisierter Knochenabbau > 50 %, Paro-Endo-Läsionen bzw. apikale Aufhellungen an den Zähnen 16, 13, 11, 22, 37, 34, 46. An Zahn 16 wurde eine Kieferhöhlenzyste diagnostiziert. Zahn 41 war devital, jedoch nicht apikal beherdet.

Diagnostik und Planung
Nach der ersten klinischen Befundaufnahme und Fotodokumentation **(Abb. 1)** wurden zur Ergänzung des klinischen Befundes (Perkussion, Vitalität, PA-Status, Lockerungsgrad, Furkationsgrad, BOP) ein OPG angefertigt **(Abb. 2)** und die Patientin über die verschiedenen Therapieoptionen aufgeklärt.

Diagnose/Einschätzung der Prognose
Einstufung der Zähne in nicht erhaltungswürdige Zähne 16, 14, 11, 24, 34, 37, 44, 46. Fraglich erhaltungswürdige Zähne 13, 22, 23 und erhaltungswürdige Unterkiefer-Frontzähne 33-43 nach klinischer und röntgenologischer Untersuchung.

Therapieoptionen
Folgende Therapieoptionen wurden der Patientin im Oberkiefer angeboten:
1. Versuch Zahnerhalt 13, 23 und Versorgung herausnehmbarer Prothese.
2. Versuch Zahnerhalt 13, 23 und Pfeilerzahnvermehrung durch Implantate mit anschließend festsitzender Versorgung.
3. Extraktion der restlichen Bezahnung im Oberkiefer und Versorgung durch eine Totalprothese.
4. Extraktion der Oberkiefer-Bezahnung mit anschließender Implantation von vier Implantaten (DIEM 2 Konzept).
5. Unterlassung der Behandlung.

Im Unterkiefer wurde der Patientin eine herausnehmbare Modellgussprothese und alternativ eine festsitzende Versorgung auf einer Implantat getragenen Brücke im Seitenzahngebiet angeboten. Alternativ wären auch eine Teleskop- oder Geschiebearbeit möglich gewesen.
Die Patientin wünschte eine schnelle und festsitzende Versorgung im Oberkiefer (und Unterkiefer) bei kleinstmöglichem chirurgischen und zeitlichen Aufwand. Sie entschied sich daher für die DIEM 2 Versorgung im Oberkiefer und im Unterkiefer für eine Versorgung mit Kronen 33-43 und Implantaten im Seitenzahngebiet.

Klinisches und labortechnisches Vorgehen
Als erster Behandlungsschritt wurde nach der professionellen Zahnreinigung eine Parodontitistherapie der Unterkiefer-Front vorgenommen und eine endodontische Behandlung des erhaltungswürdigen Zahnes 41 durchgeführt.
Es folgte die Situationsabformung des Ober- und Unterkiefers mit Bissnahme (Alginat und Futar® D Fast, Kettenbach) zur Dokumentation und Planung. Zur genauen Planung der Implantatpositionen und Analyse des Knochenlagers wurde eine dreidimensionale Röntgenaufnahme erstellt. Im Labor wurde nach Artikulation der Situationsmodelle die nicht erhaltungswürdige Bezahnung im Gips radiert und eine Totalprothese analog zu einem idealisierten Set-up hergestellt. Ebenso wurde eine Bohrschablone für den Oberkiefer (duplizierte Prothese aus durchsichtigem Kunststoff) und Unterkiefer (Duplikat aus durchsichtigem Kunststoff nach Set-up Vorlage) sowie ein Biss-

Abb. 1: Ausgangsbefund intraoral mit retrahierten Lippen.

Abb. 2: OPG der Ausgangssituation.

Abb. 3a und b: Vorbereitung der Operation mit Set-up und Registraten von Ober- und Unterkiefer.

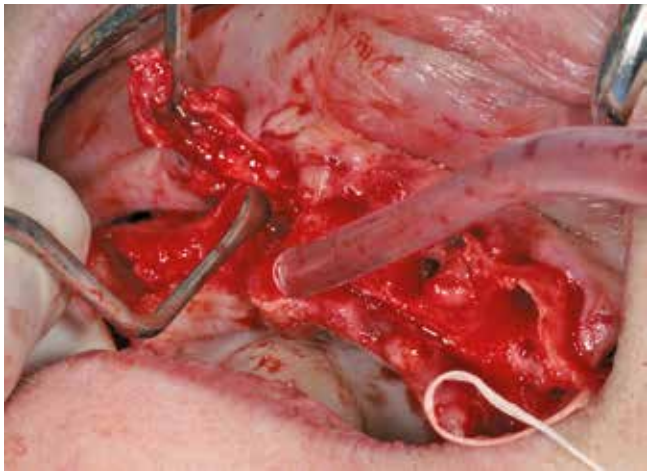

Abb. 4: Intraoperative Säuberung der Situation nach Hebung eines vollen Zahnfleischlappens und Darstellung des Knochens und der enthaltenen Zysten. Hier Entfernung der Zyste in regio 13 nach Entfernung aller Zähne im Oberkiefer.

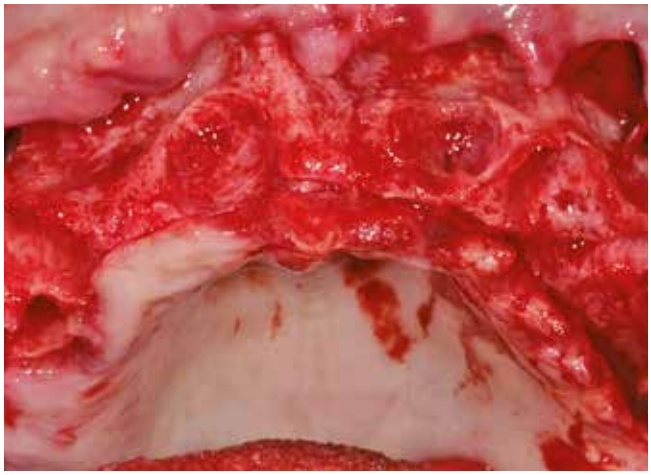

Abb. 5: Der von Zähnen und Zysten gesäuberte Oberkieferknochen vor der Glättung mit einer Kugelfräse.

registrat aus lichthärtendem Kunststoff **(Abb. 3a und b)** hergestellt. In Intubationsnarkose und zusätzlicher Lokalanästhesie (UDS Forte 1:10000, Sanofi, Frankfurt) wurden die Zähne 16, 14, 13, 11, 23, 24, 36, 34, 44 und 46 schonend unter größtmöglichem Knochenerhalt extrahiert, sowie alle Zysten nach Präparation eines Mukoperiostlappens entfernt **(Abb. 4 und 5)**.

Es folgten die Implantatbohrungen mit Bohrschablone und im Anschluss die Implantatinsertion nach dem DIEM 2 Protokoll in regio 12, 22 mit geraden, 13 mm langen Tapered T3 Implantaten und in regio 15 und 25 mit um 45 Grad angulierten Tapered T3 Implantaten (Zimmer Biomet Dental, München) mit einer Länge von 15 mm und einem äußeren Durchmesser von 4 mm.

Im Unterkiefer wurden ebenfalls in regio 34, 36, 44 und 46 Tapered T3 Implantate (Zimmer Biomet Dental) gesetzt. Die nach der Extraktion verbleibenden Alveolen wurden im krestalen Randbereich geglättet und anschließend alle Knochendefekte und Spalten mit Knochenersatzmaterial bovinen Ursprungs verfüllt (Endobon small granules®, Zimmer Biomet Dental).

Der augmentierte Bereich wurde mittels OsseoGuard® Membranen (Zimmer Biomet Dental) abgedeckt und mit dem ALTApin-Set (Camlog, Wimsheim) fixiert. Es erfolgte ein Wundverschluss mit Einzelknopfnähten (Resolon 5.0).

Nach Abschluss des chirurgischen Teils der Behandlung begann die rekonstruktive Phase. Zunächst wurden auf den Implantaten die Mesostruktur (low profile Abutments, Zimmer Biomet Dental) mit einem Drehmoment von 20 Ncm befestigt und die Abformpfosten eingeschraubt **(Abb. 7)**. Es erfolgte die Abformung mit einem Polyether (Permadyne, 3M, USA) und die Kontrolle der Kieferrelation. Anschließend wurden im Hauslabor das Oberkiefermodell hergestellt, die vor der Operation hergestellte Prothese an die jetzt entstandene Situation angepasst **(Abb. 9)** und die provisorischen Abutments in der Prothese befestigt sowie die Prothese ausgearbeitet (Öffnen des Gaumens, Randgestaltung etc.).

Der provisorische Zahnersatz wurde schließlich mit 10 Ncm eingebracht und die Schraubenkanäle wurden mit einem sterilisierten Teflonband und lichthärtendem Kunststoff verschlossen (Tetric flow, Ivoclar Vivadent, Schaan, Liechtenstein).

Die Prothese wurde auf Ästhetik und Funktion hin überprüft **(Abb. 10 und 11)**.

Die Patientin kam nach drei Tagen zur Kontrolle in die Klinik. Die Nähte im Unterkiefer konnten nach sieben Tagen entfernt werden. Die Patientin wurde ausgiebig in Mundhygiene (Reinigung unter der Prothese mit sanften Wasserstrahlgeräten, Interdentalbürstchen und Superfloss) unterrichtet.

Abb. 6: Alle Implantate in situ und Augmentation mit Membranen porcinen Ursprungs und Knochenersatzmaterial bovinen Ursprungs.

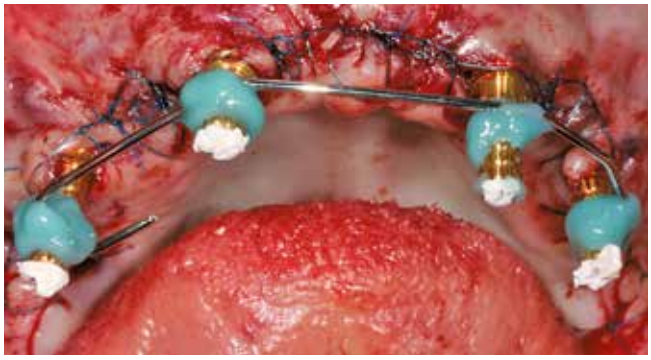

Abb. 7: Sicherung der Implantatpositionen gegen Verzug des Abformmaterials.

Nach einer Einheilzeit von vier Monaten wurde die festsitzende, verschraubte DIEM 2 Prothese im Oberkiefer abgenommen und ein Gerüst aus Polyetherketonketon (PEKK) zur Stabilisierung eingearbeitet.

Die Freilegung der Unterkieferimplantate in regio 34, 36, 44, 45 erfolgte zeitgleich unter Bildung eines Spaltlappens und Einsetzen von Gingivaformern und anschließender Versorgung mit einer implantatgetragenen Brücke links und rechts. Zum Zeitpunkt der Eingliederung der definitiven prothetischen Versorgung konnte ein für Behandler und Patient ästhetisch und funktionell zufriedenstellendes Ergebnis festgestellt werden **(Abb. 12 bis 15)**. Nach Abschluss der prothetischen Therapie wurde die Patientin in unser halbjährliches Recallsystem aufgenommen. Die Oberkieferprothese muss alle sechs Monate in der Praxis entfernt und die Prothese sowie die Implantate sorgfältig gereinigt werden.

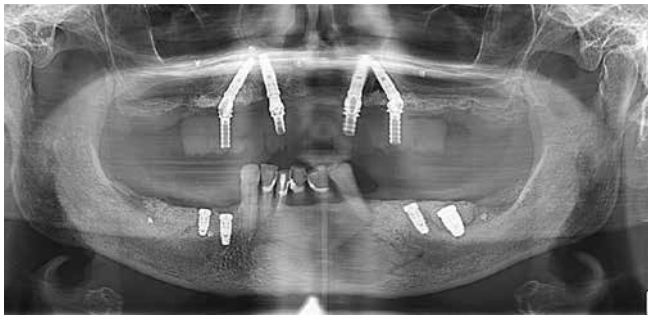

Abb. 8: Kontrollübersichtsaufnahme direkt nach der Operation.

Abb. 9: Oberkieferprothese auf Modell bereit zum Eingliedern direkt nach der Operation.

Abb. 10: Oberkieferprothese nach Operation eingeschraubt mit 10 Ncm.

Abb. 11: Oberkieferprothese direkt nach Operation eingesetzt in der en-face Ansicht.

Abb. 12: Unterkiefer vier Wochen nach Freilegung und zwei Wochen nach Präparation mit eingesetzten Abutments und 000-Fäden, um die Präparationsgrenzen der Pfeilerzähne sauber darzustellen und die Oberflächen der Zähne vor dem Einsetzen der Restauration reinigen zu können.

Abb. 13: Fertige Restauration eine Woche nach dem Einsetzen, lachend.

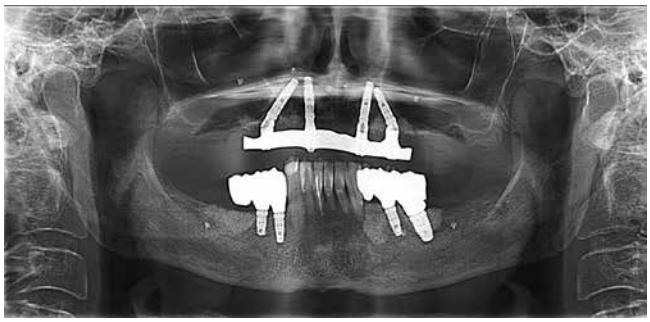

Abb. 15: Übersichtsaufnahme als Baseline-Röntgen für zukünftige Kontrollen.

Abb. 14 a und b: Fertige Restauration eine Woche nach dem Einsetzen mit retrahierten Lippen; (a) in habitueller Okklusion und mit protrudiertem Unterkiefer (b).

Falldarstellung 2

Sofortimplantation bei größerer apikaler Beherdung und Verlust der bukkalen Knochenlamelle

Anamnese, Diagnostik und Planung

Im Juni 2016 wurde die Patientin erstmals aufgrund gelockerter Frontzahnkronen in der Praxisklink vorstellig. Sie war zu diesem Zeitpunkt 66 Jahre alt und zeigte sich allgemeinanamnestisch unauffällig.

Bei klinischer und radiologischer Untersuchung zeigte sich ein prothetisch und konservierend insuffizient versorgtes Gebiss mit starkem horizontalem Knochenabbau, insbesondere in der Oberkieferfront und im Seitenzahngebiet im Ober- und Unterkiefer.

Die Zähne 17, 16, 15, 23, 24, 26, 27, 34, 35, 37, 45 und 46 waren durch insuffiziente Füllungen versorgt. Zahn 24 und 26 zeigten sich apikal beherdet. Röntgenologisch erkannte man ebenso deutliche apikale Aufhellungen zystischer Ausbreitung an den Zähnen 12 und 22, welche in der Vergangenheit bereits endodontisch behandelt wurden **(Abb. 16)**. Die Kronen auf diesen beiden Zähnen waren ebenfalls klinisch insuffizient. Auch hier wurden dem Patienten, nach der Befundaufnahme und Ergänzung der zur Planung benötigten Behandlungsunterlagen, die verschiedenen konservierenden und prothetischen Therapieoptionen aufgezeigt und erläutert.

Nach dreidimensionaler röntgenologischer Abklärung **(Abb. 17a und b)** wurde die Erhaltungswürdigkeit der Zähne 12 und 22 als hoffnungslos eingestuft. Die Patientin wurde über die verschiedenen Therapiemöglichkeiten aufgeklärt (konventionelle Brückenversorgung, Adhäsivbrücken, herausnehmbare Prothese, Knochenaufbau und Implantation – zweizeitig, Sofortimplantation mit Knochenaufbau und Sofortversorgung, Unterlassung). Sie entschied sich für eine Sofortimplantation in diesem Gebiet.

Klinisches und labortechnisches Vorgehen

Das labortechnische Vorgehen und die präoperative Planung (Abformung für Provisorienherstellung, DVT, Bohrschablone, Fotodokumentation, Wax-up) wurden analog zu oben genanntem Fall durchgeführt.

Nach parodontaler und konservierend/endodontischer Vorbehandlung (PA-Therapie, Füllungen, Wurzelfüllungen der Zähne

Abb. 16: Klinischer Ausgangsbefund Fall 2.

24, 26, 27) erfolgte die Sofortimplantation in regio 12 und 22. Auf Grund der zystischen Befunde und benötigten Augmentation wurde ein Volllappen präpariert, um gute Sicht zum Operationsgebiet zu erhalten **(Abb. 18)**. Die Zähne 12 und 22 und das entzündliche Gewebe wurden schonend entfernt **(Abb. 19)** und anschließend Sofortimplantate (4/3 x 15 mm, Zimmer Biomet Dental) bei einer Knochenqualität D2 eingebracht.
Die Abformung erfolgte mittels eines konfektionierten offenen Abformpfostens und dem im Labor hergestellten Schlüssel (lichthärtende Kunststoffplatten) **(Abb. 20)**. Dieser Schlüssel wurde über die Abformpfosten im Mund intraoral mit einem dualhärtenden Kunststoff (Luxatemp, DMG, Hamburg) verschlüsselt und die Implantatpositionen anschließend im Labor zur Provisorienherstellung auf das Modell übertragen. Danach wurden

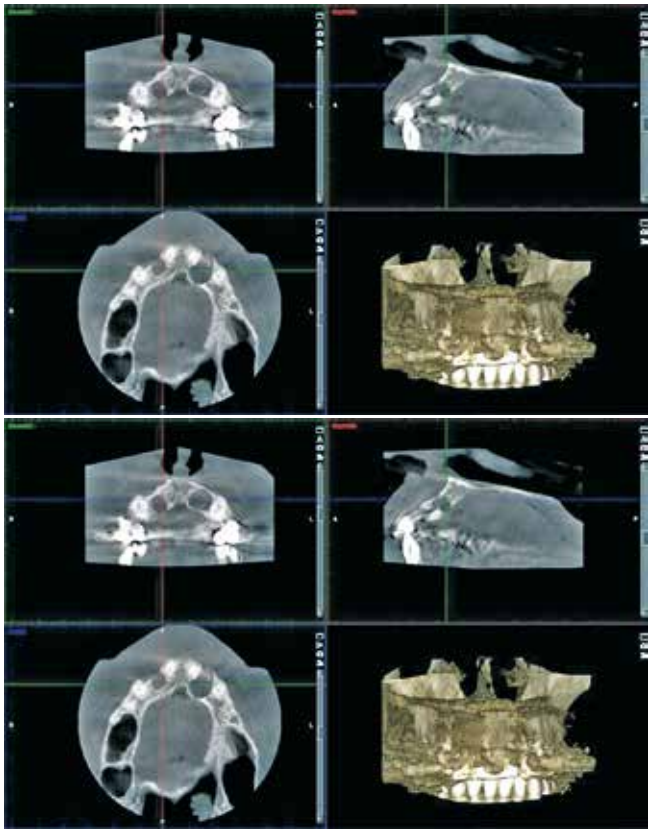

Abb. 17 a und b: Diagnostisches DVT präoperativ Fall 2; raumfordernde zystische Ausdehnung regio 12 (a) und 22 apikal (b).

Abb. 18: Darstellung des Operationsgebietes.

LASAK

BioniQ®

Implantat S2.9
mit BIO-Oberfläche

einfach und effektiv

schmal & hydrophil

Zwanzigjährige Erfahrung mit schmalen Implantaten

LASAK GmbH
Českobrodská 1047/46 • 190 01 Prag 9 – Hloubětín
Tschechische Republik • Tel.: +420 224 315 663
Fax: +420 224 319 716 • E-Mail: export@lasak.cz
www.lasak.com

Abb. 19: Zustand des residuellen Knochens post extraktionem 12 und 22.

Abb. 20: Implantate eingebracht mit Abformpfosten.

Abb. 21a-c: Augmentation des Knochendefektes mit festgepinnter Membran porcinen Ursprungs (a), Einbringung des bovinen Knochenersatzmaterials (b) und Umschlagen der Membran und Fixierung mit dem Gingivaformer (c).

Abb. 22: Provisorien auf Modell.

Abb. 23: Wundverschluss und eingesetzte Provisorien.

Abb. 24 a und b: Scanbodies in situ (a), digitales Modell direkt nach der Abformung (b).

die alveolären Defektspalten und die vestibulär freiliegenden Implantatwindungen (vor allem regio 22) mit xenogenem Knochenersatzmaterial (Endobon® Small Granules Xenograft Granulat, Zimmer Biomet Dental) gefüllt **(Abb. 21a-c)**.
Zwei Membranen (OsseoGuard®, Zimmer Biomet Dental) wurden eingebracht **(Abb. 21a und c)** und das Operationsgebiet nach Eingliederung der laborgefertigten Provisorien ohne statische, dynamische und Approximalkontakte mit Einzelknopfnähten verschlossen **(Abb. 23)**.

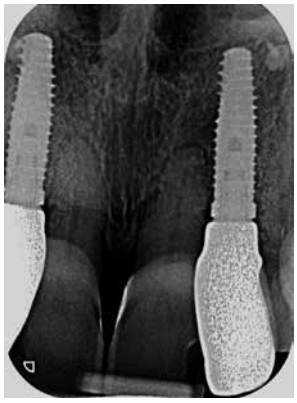

Abb. 25 a und b: Zahnersatzkontrolle nach einer Woche (a) und Abschlussröntgen (b).

Nach viermonatiger Einheildauer erfolgte die endgültige digitale Implantatabformung mit dem Trios Intraoralscanner (3 Shape, Kopenhagen, Dänemark) **(Abb. 24a und b)**. Das ästhetische und funktionelle Ergebnis **(Abb. 25a und b)** war für die Patientin und Behandler zum Zeitpunkt der Eingliederung und in den folgenden Recalluntersuchungen (halbjährlich) sehr ansprechend.

Diskussion

Die zunehmende Beliebtheit der Sofortimplantation bei nicht erhaltungswürdigen Zähnen ist sicherlich durch die zahlreichen Vorteile bedingt: Die Behandlungsdauer ist deutlich kürzer, festsitzender Zahnersatz kann unmittelbar nach Zahnverlust im ästhetisch relevanten Bereich eingebracht werden, umfangreiche Sinuslift-Augmentationen werden vermieden [12], die ursprüngliche Schleimhaut- und Knochensituation kann bestmöglich erhalten werden (Sofortimplantation im Frontzahngebiet) [13] und die Behandlungskosten werden verringert [14].
Bei Sofortimplantaten ist die Patientenzufriedenheit signifikant höher (95 %) als bei der verzögerten Implantation (84 %) [11]. Dennoch ist, nach bisherigem wissenschaftlichen Stand, die Indikationsstellung und strikte Einhaltung des Operationsprotokolls von herausragender Bedeutung, um optimale Ergebnisse zu erzielen.
Man unterscheidet bei der prothetischen Versorgung von Sofortimplantaten zwischen einer Sofortbelastung innerhalb einer Woche nach Implantatinsertion und einer Sofortversorgung mit konventioneller Belastung nach etwa drei Monaten. Bei der Sofortversorgung, wie im Fall 2 dargestellt, wird ein Provisorium ohne Okklusions- und Approximalkontakte direkt nach Insertion des Sofortimplantates eingebracht. Die Sofortbelastung, wie auch im Fall 1, beinhaltet eine direkte, funktionsfähige Versorgung der Sofortimplantate durch eine funktionelle, definitive prothetische Restauration. Als Voraussetzung für eine erfolgreiche Sofortbelastung ist eine sehr hohe Primärstabilität der Implantate essentiell [15]. Die sofortige und die verzögerte, konventionelle Belastung von Sofortimplantaten zeigten ähnliche Ergebnisse in Bezug auf die Behandlungserfolgsraten und die Stabilität des radiologischen Knochenniveaus [16].
Beim DIEM 2 Konzept werden zur kompletten Versorgung eines Kiefers vier Implantate benötigt. Zwei werden vertikal in den Kieferknochen eingebracht, während die endständigen Implantate individuell, nach anatomischen Voraussetzungen, mit einer Winkelung von 30 bis 45 Grad inseriert werden. Demzufolge können in dieser Region sehr lange Implantate verwendet werden, welche mit einer hohen Kraft von 50-70 Ncm in den Knochen eingebracht werden und daher eine hohe Primärstabilität aufweisen [17-19]. Dieser Aspekt ermöglicht in den meisten Fällen eine Sofortbelastung [12].
Konventionell werden im Oberkiefer bei axialer Implantation mindestens sechs Implantate eingebracht, wobei oftmals ein Sinuslift notwendig ist. Somit reduzieren sich die Kosten von zwei Implantaten und einer aufwändigen Augmentation neben der Zeitersparnis für den Patienten.
Die 5-Jahres-Überlebensrate von vergleichbaren All-on-4® Implantaten liegt bei 98 %, während die der prothetischen Versorgung sogar 100 % beträgt. [20].
Bei 10-Jahres Überlebensraten der Implantate von 94,8 % und der Restauration von 99,2 % [21] kann das All-on-4® Verfahren bei entsprechender Indikationsstellung, Planung und Durchführung durch einen geschickten erfahrenen Operateur als sinnvolle Alternative zu den ursprünglichen Spätimplantationen gesehen werden.
Leider müssen beim DIEM 2/All-on-4® Konzept auch potentiell erhaltungswürdige Zähne entfernt werden. Die Entscheidung für das DIEM 2 Konzept setzt eine sorgfältige zahnärztliche Beurteilung der Erhaltungswürdigkeit der einzelnen Zähne (Einteilung in „sicher", „fraglich" und „hoffnungslos" nach McGuire und Nunn [22, 23]), sowie der Compliance, finanzieller Mittel und Wunsch des Patienten voraus.

Eine Erfolgsvoraussetzung für sichere und erfolgreiche Sofortimplantation im Frontzahngebiet, wie im zweiten Fallbeispiel, ist eine weitgehend intakte knöcherne Alveole, insbesondere eine unversehrte und ausreichend dicke bukkale Lamelle [24]. Die Sofortimplantation beim kompletten Verlust der vestibulären Lamelle, wie in diesem Fall beschrieben, entspricht nicht den in der Literatur angegebenen Empfehlungen. Dennoch

gibt es bereits einige Fallberichte, welche durchwegs positive Resultate bei einer Sofortimplantation im Frontzahngebiet und anschließender Augmentation mit einem xenogenen Knochenersatzmaterial und Verwendung einer allogenen Membrane beschreibt [25]. Den Autoren und dem Operateur ist bewusst, dass die Indikationsstellung für eine Sofortimplantation im hier beschriebenen Fall nicht den wissenschaftlichen Leitlinien entspricht. Der Patient muss hierbei besonders ausführlich über die gesteigerte Wahrscheinlichkeit eines Misserfolges mit Implantatverlust aufgeklärt werden. Der erfahrene Behandler entschied sich, auf ausdrücklichen Patientenwunsch, trotz ungünstiger Ausgangslage, für den Versuch einer Sofortimplantation, da er keinen zeitlichen Verlust gegenüber einer Spätimplantation im Falle eines Fehlschlages sah.
Theoretisch kann eine einfache Sofortimplantation ohne Lappenbildung durchgeführt werden [26]. Dies ist gegenüber einer Spätimplantation vorteilhaft, da bei einer Lappenmobilisation durch die Mobilisierung des Periosts ein wichtiger Teil der Blutversorgung gekappt wird, woraus eine bukko-orale Resorption von bis zu 4,5 mm und eine vertikale Veränderung von über einem Millimeter resultieren kann.
Die Vermeidung eines Mukoperiostlappens erzielt für den Erhalt der Weichgewebsarchitektur (insbesondere der Papillen) nach Frontzahnextraktionen ästhetisch hervorragende Resultate mit Rezessionen von 0,5 mm und einem Papillenrückgang von nur 0,4 mm sowie sehr geringen Knochenresorptionsraten von durchschnittlich 0,8 mm [2].
Eine Implantatinsertion ohne Lappenbildung konnte in diesem Fall allerdings nicht vorgenommen werden, da durch die vorhandenen apikalen Entzündungen nicht genug Knochenangebot und ausgeprägte knöcherne Defekte vorlagen [27]. Eine sofortige Platzierung mit sofortiger provisorischer Versorgung von Zahnimplantaten in der ästhetischen Zone führt zu exzellenten kurzfristigen Behandlungsergebnissen in Bezug auf das Implantatüberleben und minimale Veränderungen der periimplantären Weich- und Hartgewebeabmessungen [2]. Eine Sofortimplantation bei chronisch apikaler Beherdung scheint laut Studienlage unproblematisch [28, 29]. Nach der Extraktion des beherdeten Zahnes, Entfernung des Granulationsgewebes und sorgfältiger Kürettage der Alveole konnten hohe Erfolgsraten von Sofortimplantaten festgestellt werden [30]. Weitere Studien zeigten sogar, dass sich die Osseointegration bei Sofortimplantaten, die in einer Extraktionsalveole, welche mit einer Infektion assoziiert war, nicht signifikant von jenen Implantaten in gesunden Alveolen unterschied [29,31]. Empfehlenswert ist laut rezenter Literatur eine prä- und postoperative antibiotische Prophylaxe, welche bei größeren Implantationen und Augmentationen ohnehin verabreicht werden sollte [32]. Nach der Analyse der Artikel und in Abhängigkeit von ihrer wissenschaftlichen Qualität wird eine Typ-B-Empfehlung zugunsten der Sofortimplantation in frischen, mit periapikalen infektiösen Prozessen verbundenen Alveolen ausgesprochen [14].

Schlussfolgerung

In den letzten Jahren hat sich das DIEM2/All-on-4®-Konzept immer mehr als Alternativbehandlung zum konventionellen Vorgehen durch die hohen Erfolgsraten und die hohe Patientenzufriedenheit etabliert [33]. Die Langzeitergebnisse dieser Technik und die zahlreichen Vorteile, wie die Sofortbelastung, die reduzierte Morbidität und die relativ niedrigen Kosten, sollten bei der Therapieentscheidung im Falle eines zahnlosen Kiefers oder bei nicht erhaltungswürdiger Restbezahnung unbedingt berücksichtigt werden [34].
Anhand des Patientenbeispiels und der aktuellen Studienlage kann gefolgert werden, dass eine sofortige Implantatinsertion im Frontzahngebiet zusammen mit der Anwendung eines Knochenersatzmaterials sowie einer ästhetisch ansprechenden provisorischen Phase (Sofortversorgung) und anschließender definitiver Restauration zur Wiederherstellung stabiler Knochen und Weichgewebsverhältnisse und einer hohen Patientenzufriedenheit führt [35]. Eine strenge Indikationsstellung beim Operationsverfahren und mehr chirurgisches Geschick sind dabei erforderlich.
Die korrekte Vorgehensweise bei der Indikation und Durchführung der Sofortimplantation im Oberkieferfrontzahnbereich kann mögliche Folgedefekte und die Notwendigkeit zu umfangreichen Augmentationen mit unästhetischen Weichgewebsschäden verhindern. Dabei steht die bestmögliche Versorgung für den Patienten im Vordergrund, um die Integrität des Gebisses für den Patienten in Form, Funktion und Ästhetik zufriedenstellend wiederherzustellen. Die verfügbare Datenlage und Leitlinien können dabei dem Behandler in der Entscheidungsfindung dienen. Eine sorgsame Fallselektion, die Aufklärung über Erfolgsaussichten und Misserfolgsraten sowie eine gute Dokumentation sind bei der Erstbehandlung und Nachsorge sehr wichtig.
Kontrollierte randomisierte klinische Langzeitstudien mit hohem Evidenzgrad wären vor allem bei noch nicht ausreichend untersuchten und dokumentierten Grenzindikationen, wie dem Fehlen einer intakten vestibulären Lamelle, apikalen Beherdungen und dem Ersatz mehrerer Frontzähne, empfehlenswert, um Vor- und Nachteile, verglichen mit den konventionellen Therapieoptionen, noch besser abschätzen zu können. ■

Literaturverzeichnis unter
www.dimagazin-aktuell.de/literaturlisten

Bilder, soweit nicht anders deklariert: © HarderMehl

PD Dr. med. dent. Christian Mehl
HarderMehl, Praxisklinik für Zahnmedizin und Implantologie
Volkartstraße 5
80634 München
Tel. 089 571 544
Fax: 089 574 578
Christian.Mehl@hardermehl.de
www.zahnärzte-münchen.de

Weitere Autoren
ZÄ Meike Mertens
Dr. med dent. Teresa Englbrecht
PD Dr. med. dent. Sönke Harder

PD Dr. Christian Mehl

1998-2003	Studium der Zahnmedizin in Kiel
2004	Promotion an der Christian-Albrechts-Universität zu Kiel
seit 2010	Externer Mitarbeiter der Abteilung Prothetik, Propädeutik und Werkstoffkunde der Christian-Albrechts-Universität zu Kiel
seit 2011	Niedergelassen mit Praxisklinik für Zahnmedizin und Implantologie, München
2013	Habilitation an der Christian-Albrechts-Universität zu Kiel

PD Dr. Sönke Harder

2005	Promotion, Christian-Albrechts-Universität Kiel
2014	Habilitation, Christian-Albrechts-Universität Kiel
Seit 2011	Praxisklinik für Zahnmedizin und Implantologie, München
seit 2010	Externer Mitarbeiter der Abteilung Prothetik, Propädeutik und Werkstoffkunde der Christian-Albrechts-Universität Kiel

Dr. Teresa Englbrecht

2006-2011	Studium der Zahnmedizin an der Universität Regensburg
2013	Promotion
2012-2015	Zahnärztin, Universitätsklinik München LMU, Zahnerhaltung und Parodontologie
2015	Zahnärztin in diversen Praxen in München
seit November 2015	Praxisklinik Harder Mehl

ZÄ Meike Mertens

2012-2017	Studium der Zahnmedizin an der RWTH Aachen
2015	Promotion
seit 2018	Vorbereitungsassistentin in der Praxisklinik HarderMehl

THOMMEN
Medical

MARKTÜBERSICHT INTRAORALSCANNER

DENTAL KOMPAKT 2018 www.dentalkompakt-online.de		
Hersteller / Vertrieb	Carestream Dental Germany GmbH Hedelfinger Str. 60 70327 Stuttgart	Carestream Dental Germany GmbH Hedelfinger Str. 60 70327 Stuttgart
Produktname	CS 3600 Intraoralscanner	CS 3600 Access Intraoralscanner für KfO
Markteinführung	2016	2018
Gewicht des intraoralen Scanners / Handstücks	325 g (mit seitlich ausgerichteter Spitze)	325 g (mit seitlich ausgerichteter Spitze)
Größe des intraoralen Scanners / Handstücks	22 x 3,8 x 5,8 cm	22 x 3,8 x 5,8 cm
Funktionsweise Scanner	kontinuierliches Scannen, puderfrei, offen	kontinuierliches Scannen, puderfrei, offen
Größe des Messfeldes	Größe 13 x 13 mm, Tiefe - 2 bis 13 mm	Größe 13 x 13 mm, Tiefe - 2 bis 13 mm
Vorbereitung des Abformgebietes	wie bei einer herkömmlichen Abformung, kein Puder notwendig	wie bei einer herkömmlichen Abformung, kein Puder notwendig
Scandauer pro Zahn / Kiefer	5 - 10 Sek. pro durchschnittlichem Einzelzahnscan (basierend auf Quadrantenscan), abh. vom Fall / < 3 Min. für ges. Zahnbogen u. Okklusion	5 - 10 Sek. pro durchschnittlichem Einzelzahnscan (basierend auf Quadrantenscan), abhängig vom Fall / < 3 Minuten für den gesamten Zahnbogen und Okklusion
Möglichkeit einer „optischen" Bissregistrierung?	ja	ja
Konstruktionsmöglichkeiten mit der Software	ja, mit der optionalen CS Restore Software	ja, mit der optionalen CS Restore Software
Restaurationsauswahl durch Software	ja, mit der optionalen CS Restore Software (Inlay, Onlay, Kronen, Overlay, Brücken)	ja, mit der optionalen CS Restore Software (Inlay, Onlay, Kronen, Overlay, Brücken)
Materialauswahl mit Software	ja, mit der optionalen CS Restore Software	ja, mit der optionalen CS Restore Software
Schnittstellen	offener STL-Datensatz	offener STL-Datensatz
Kompatibilität zu welchen Systemen / Herstellern?	offenes System – kompatibel zu gängiger offener Laborsoftware	offenes System – kompatibel zu gängiger offener Laborsoftware
Zubehör	Scannerspitzen, Wandhalterung und Tischablageschale, Netzteil, USB-Anschluß	Scannerspitzen, Wandhalterung und Tischablageschale, Netzteil, USB-Anschluß
Besonderheiten	sehr hohe Präzision, offenes System, hohe Geschwindigkeit, intelligentes Matchingsystem, puderfrei verwendbar, mobil via USB 2.0 Schnittstelle, drei verschiedene Scannerspitzen (autoklavierbar), 3D- und 2D-Aufnahmen in Echtfarben	sehr hohe Präzision, offenes System, hohe Geschwindigkeit, intelligentes Matchingsystem, puderfrei verwendbar, mobil via USB 2.0 Schnittstelle, drei verschiedene Scannerspitzen (autoklavierbar), 3D- und 2D-Aufnahmen monochrom
Wissenschaftliche Referenzen	Accuracy of four intraoral scanners in oral implantology: a comparative in vitro study from Mario Imburgia, Silvia Logozzo, Uli Hauschild, Giovanni Veronesi, Carlo Mangano and Francesco Guido Mangano https://bmcoralhealth.biomedcentral.com/articles/10.1186/s12903-017-0383-4	Accuracy of four intraoral scanners in oral implantology: a comparative in vitro study from Mario Imburgia, Silvia Logozzo, Uli Hauschild, Giovanni Veronesi, Carlo Mangano and Francesco Guido Mangano; https://bmcoralhealth.biomedcentral.com/articles/10.1186/s12903-017-0383-4
Preis für das Gerät	34.999,- Euro (zzgl. MwSt.)	24.999,- Euro (zzgl. MwSt.)
Preis für die Software	Bilddarstellungssoftware inklusive Designsoftware optional: CS Restore 1.999,- Euro (zzgl. MwSt.)	Bilddarstellungssoftware inklusive Designsoftware optional: CS Restore 1.999,- Euro (zzgl. MwSt.)
Kosten pro Scanvorgang	keine Folgekosten	keine Folgekosten
Serviceleistungen / Schulungen / Kurse	online über das Carestream Dental Institute	online über das Carestream Dental Institute
Vorteile	sehr hohe Präzision, sehr schnell, offenes System, intelligentes Matchingsystem, puderfrei, keine Folgekosten, Mobilität dank USB 2.0 Schnittstelle	sehr hohe Präzision, sehr schnell, offenes System, intelligentes Matchingsystem, puderfrei, keine Folgekosten, Mobilität dank USB 2.0 Schnittstelle
Service-Telefon	00800-45677654; operationsdental@csdental.com	00800-45677654; operationsdental@csdental.com
Homepage	www.carestreamdental.de	www.carestreamdental.de

DENTAL KOMPAKT 2018 www.dentalkompakt-online.de		
Hersteller / Vertrieb	Dental Wings Inc. (Montreal, Kanada) / Vertrieb in Deutschland durch: Straumann, Shera, Dental Wings GmbH	Planmeca Vertriebs GmbH Nordsternstraße 65 45329 Essen
Produktname	Dental Wings Intraoral-Scanner	Planmeca Emerald
Markteinführung	2016	2017
Gewicht des intraoralen Scanners / Handstücks	Handstück: 105 g	Scanner 218 g, Scanner Tip 17 g
Größe des intraoralen Scanners / Handstücks	Handstücklänge: 198 mm (7,8"), Bogendicke: 5 mm (0,2")	Höhe: 41 mm, Breite: 45 mm, Länge: 249 mm
Funktionsweise Scanner	Multiscan Imaging™ (Videoaufnahmen), puderfrei	puderfreies, fließendes Aufnahmeverfahren in Farbe
Größe des Messfeldes	bis zu 3 Zähne simultan (variabel je nach Scan-Abstand)	Größe 17,6 mm x 13,2 mm, Tiefe 0-20 mm
Vorbereitung des Abformgebietes	Abformbereich muss wie üblich vorbereitet werden	wie bei der klassischen Abformung, kein Pudern notwendig
Scandauer pro Zahn / Kiefer	wenige Sekunden für einen Zahn, 2 Minuten pro Kiefer	ca. 10 Sek. pro Zahn / 1-3 Min. pro Kiefer, je nach Erfahrung
Möglichkeit einer „optischen" Bissregistrierung?	ja	ja, über einen bukkalen Scan in Schlussbissstellung
Konstruktionsmöglichkeiten mit der Software	ja, mit separat erhältlicher DWOS Chairside CAD-Software	ja, mit dem Modul PlanCad Easy für Scan und Design (inklusive) in der Software Planmeca Romexis
Restaurationsauswahl durch Software	ja	Kronen, Brücken, Inlays, Onlays, Veneers, Abutments
Materialauswahl mit Software	ja	ja, Feldspatkeramik, Glaskeramik, Lithiumdisilikat, Zirkonoxid, Nano Resin Keramik, Aluminiumoxid, Kunstoff, NEM, Titan und Edelmetall; alle Materialien, die das Labor anbietet
Schnittstellen	STL/PLY/XOrder/DWOS Connect	offener STL, PLY; direkte Übergabe an PlanCAD Premium Laborsoftware
Kompatibilität zu welchen Systemen / Herstellern?	ja, alle Systeme sind vollständig offen per STL-/PLY-Ausgabeformat und/oder komplett integriert mit Dental Wings DWOS/Straumann CARES Visual und Dental Wings coDiagnostiX	alle CAD- und CAM-Software, die offenes STL importieren können
Zubehör	Aufbereitungsstation, Integritätsprüfungsstation	3 Scan Ausätze, Kalibrierset, Scanhalter
Besonderheiten	eines der kleinsten Handstücke auf dem Markt, Gesten- und Sprachsteuerung, Touchscreen	Scanner Anschluss via USB3.0, ausbaufähig mit Schleifmaschine (PlanMill 40s & 30s) zum Chairside-System, Implantatplanung durch Integration der digitalen Abformungsdaten in die Planungssoftware der bildgebenden Systeme, integrierte Intraoralkamera für HD Fotos (zweidimensional), gestengesteuerter Sensor, u. a. zur Steuerung der Darstellung; beheizte, autoklavierbare Scannerspitzen (Anti-Beschlag-Wirkung)
Wissenschaftliche Referenzen	in Kürze	auf Anfrage
Preis für das Gerät	19.990,- Euro zzgl. MwSt. und Versand	auf Anfrage
Preis für die Software	inklusive	Scansoftware 254,- Euro, Scan- und Designsoftware 1.785,- Euro
Kosten pro Scanvorgang	inklusive	keine Folgekosten
Serviceleistungen / Schulungen / Kurse	über Distributoren oder Support durch Dental Wings GmbH in Berlin auf Anfrage	Planmeca Essen, Planmeca Oy, Dentalfachhandel; telefonischer Support, verschiedene Kurse, speziell geschulter Außendienst
Vorteile	einzigartige klinische Zugänglichkeit, einfache Bedienung; attraktiver Marktpreis und keine obligatorische Lizenzgebühr sorgen für sehr attraktive Anschaffungs- und Betriebskosten über einen Zeitraum von 4 Jahren; Support und Service direkt vom Hersteller durch Dental Wings GmbH; vollständig integriert in coDiagnostiX-, DWOS-, CARES-Visual-Workflows; Clear-Correct-Anbindung	keine Lizenzkosten, All-in-One Software; offenes System; leicht, flexibel, präzise; puderfrei und in Farbe abformen; ausbaufähig mit PlanMill 30s & 40s Schleifeinheit zum kompletten Chairside CAD/CAM System
Service-Telefon	0 30 / 639 263 410	02 01 / 316 449 0
Homepage	www.dentalwings.com	www.planmeca.de

MARKTÜBERSICHT INTRAORALSCANNER

DENTAL KOMPAKT 2018 www.dentalkompakt-online.de			
Hersteller / Vertrieb	Dentsply Sirona Sirona Dental Systems GmbH Fabrikstraße 31 64625 Bensheim	Dental Wings / Straumann GmbH Heinrich-von-Stephan-Str. 21 79100 Freiburg	Straumann GmbH Heinrich-von-Stephan-Str. 21 79100 Freiburg
Produktname	CEREC AC Connect mit CEREC Omnicam	CARES® Intraoral Scanner	TRIOS®3 / TRIOS®3 Mono
Markteinführung	2012	2016	2017
Gewicht des intraoralen Scanners / Handstücks	313 g	105 g	380 g (TRIOS®3 - Stift), 392 g (TRIOS®3 - Handgriff)
Größe des intraoralen Scanners / Handstücks	228 mm	Länge: 198 mm (7,8"), Bogendicke: 5 mm (0,2")	Länge/Höhe/Breite in mm: TRIOS® 3 Stift: 250 / 50 / 40 mm, TRIOS® 3 Handgriff: 250 / 140 / 40 mm
Funktionsweise Scanner	puderfreies, fließendes Aufnahmeverfahren in Farbe	Multi Scan Imaging (Videoaufnahmen)	Ultrafast Optical Sectioning Technology™, konfokales Prinzip, Video, Echtzeit-3D-Bildüberlagerung
Größe des Messfeldes	16 x 16 mm	ganzer Kiefer	ganzer Kiefer
Vorbereitung des Abformgebietes	wie bei einer Präzisionsabformung	wie bei einer herkömmlichen Abformung, puderfrei	wie bei einer herkömmlichen Abformung, puderfrei
Scandauer pro Zahn / Kiefer	ca. 10 Sek. / weniger als 2 Minuten pro Kiefer (je nach Erfahrung und Patientensituation)	60 Sek. (ein Quadrant)	10 Sek./Zahn, 60 Sek./Kiefer
Möglichkeit einer „optischen" Bissregistrierung?	ja, über einen bukkalen Scan in Schlussbissstellung	ja	ganzer Kiefer, live matching
Konstruktionsmöglichkeiten mit der Software	Die Sirona Connect Software ermöglicht die Aufnahme und das Senden über das Sirona Connect Portal. Für die Konstruktion wird die CEREC Software benötigt.	keine direkte Designmöglichkeit über das Gerät, Design erfolgt über CAD Software (offener STL Datensatz), zahngetragen, implantatgetragen, KFO (je nach Software Modul)	Zahn getragen, Implantat getragen, KFO (je nach Software Modul), weitere Möglichkeiten über STL Export
Restaurationsauswahl durch Software	Inlays, Onlays, Kronen, Teilkronen, Veneers, Bohrschablonen, Abutments, Stege, Geschiebe, Teleskope, Brücken und KFO	Inlays, Onlays, Veneers, Kronen, Brücken, Abutments, KFO (je nach Software Modul)	Inlays, Onlays, Veneers, Kronen, Brücken, Abutments, KFO (je nach Software Modul)
Materialauswahl mit Software	Feldspatkeramik, Glaskeramik, Lithium Disilikat, Zirkonoxid, Nano Resin Keramik, Aluminiumoxid, Kunstoff, NEM, Titan und Edelmetall; alle Materialien, die das Labor anbietet	ja, offenes System	ja, offenes System
Schnittstellen	Übertragung der Modelldaten an die inLab CAD Software über Sirona Connect; CAD/CAM-Weiterverarbeitung mit inLab CAD Software oder über STL-Export in andere CAD-Software (ab inLab SW 15.0)	offen, STL / XOrder / CARES® Connect	offener STL Datensatz oder innerhalb des 3Shape Workflows
Kompatibilität zu welchen Systemen / Herstellern?	alle CAD- und CAM-Software, die offenes STL importieren können	alle Systeme mit STL- und/oder XOrder Schnittstelle	offenes System (STL-Daten)
Zubehör	kein weiteres Zubehör auf der Seite des Zahnarztes nötig	Aufbereitungsstation, Integritätsprüfungsstation	Scanhülsen, Farb- und 3D-Kalibrationsset (in Grundausstattung enthalten)
Besonderheiten	ausbaufähig mit Schleifmaschine zum Chairside-System und Implantatplanung durch Integration der digitalen Abformungsdaten in die Planungssoftware der bildgebenden Systeme	eines der kleinsten Handstücke, Gesten- und Sprachsteuerung, Touchscreen	integrierte Intraoralkamera für HD Fotos (zweidimensional), integrierter Farbmesser (nur bei Color Modellen), gyroskopischer Sensor, u. a. zur Steuerung der Darstellung, beheizte, autoklavierbare Farb-Scannerspitze (Anti-Beschlag-Wirkung)
Wissenschaftliche Referenzen	auf Anfrage (siehe auch Homepage)	auf Anfrage	auf Anfrage
Preis für das Gerät	auf Anfrage beim Fachhandel	auf Anfrage	auf Anfrage
Preis für die Software	Die Sirona Connect SW steht kostenlos zum Download auf der Sirona Connect Homepage bereit.	1. Jahr inklusive; ab 2. Jahr optional auf Anfrage	auf Anfrage (im 1. Jahr inklusive)
Kosten pro Scanvorgang	keine Folgekosten (die Abformflatrate ist inkludiert)	keine	keine
Serviceleistungen / Schulungen / Kurse	inkl. bei Gerätekauf	Support via Telefon, verschiedene Kurse, speziell geschulter Außendienst	Support via Telefon, verschiedene Kurse, speziell geschulter Außendienst
Vorteile	puderfrei und Darstellung der virtuellen 3D-Modelle in natürlichen Farben, offen, keine Folgekosten durch Scangebühren oder sonstiges	unterschiedliche Modellvarianten: CARES® IOS Cart (Wagen) und CARES® IOS Portable (mobile Lösung)	unterschiedliche Modellvarianten: Monochrom / Color, Cart (Wagen), Pod (mobile Lösung mit Laptop), Handstück mit Kabel oder kabellos
Service-Telefon	Technischer Support: +49 62 51 / 16 16 70 Anwendungssupport: 0900 1 74 76 62 (1,29 EUR/Minute aus dem deutschen Festnetz)	Straumann Technischer Support: 07 61 / 4501 336	Straumann Technischer Support: 07 61 / 4501 336
Homepage	www.dentsplysirona.com	www.straumann.de	www.straumann.de/trios

NOUVAG

Sprechen wir über Implantologie

- **Einfach** | Simple Bedienung
- **Stark** | Kräftiger, ruhiger Motorlauf
- **Verlässlich** | Hoher Qualitätsstandard

Direkter Link zum
Nouvag Kontakt-Formular ▶▶▶

Nouvag AG
St.Gallerstrasse 23 – 25
CH-9403 Goldach
Phone +41 (0)71 846 66 00
info@nouvag.com
www.nouvag.com

SAFETY • PRECISION • RELIABILITY
Swiss made

© Andrey Popov/fotolia.de

Lokalanästhesie bei Senioren

Die richtige Wahl treffen

In deutschen Zahnarztpraxen ist statistisch gesehen schon heute jeder fünfte Patient älter als 65 Jahre [1]. Vielen Senioren fällt es jedoch schwer, den Zahnarzttermin selbstständig zu organisieren. Zudem leiden sie oft unter mehreren chronischen Krankheiten und nehmen viele Medikamente gleichzeitig ein – das macht sie zu Risikopatienten. Deshalb sollte das Praxisteam bei der Anamnese und der Wahl des Anästhetikums ganz genau hinsehen.

In der Zahnarztpraxis geht es immer auch darum, eine vertrauensvolle Atmosphäre herzustellen. Deshalb sollte das Team bei älteren Patienten mehr Zeit einplanen, um beispielsweise bei den Formalitäten oder dem Gang zum Behandlungszimmer helfen zu können. So erfahren Senioren, die zum Beispiel Schwierigkeiten beim Hören, Sehen oder Gehen haben, eine angemessene Betreuung.

Anamnese ist das A und O

Im Mundraum gehören Alveolarkammatrophie, Sarkopenie, Schleimhautveränderungen, Xerostomie (häufig durch Medikamenteneinnahme wie Antihypertonika, Diuretika oder Psychopharmaka) sowie Kieferschmerzen oder Kiefergelenksschädigungen zu den häufigsten alterstypischen Befunden [2]. Mittlerweile liegen bei 45 Prozent der Männer und 56 Prozent der Frauen über 65 Jahre zudem allgemeine chronische Gesundheitsprobleme in drei oder mehr Krankheitsbereichen vor [3,4]. Polymedikation, die gleichzeitige Einnahme von fünf oder mehr Arzneimitteln [5], wird damit zu einem zentralen Risikofaktor für die zahnärztliche Behandlung. Das Interferenzrisiko steigt im Alter und Zahnärzte müssen mit unerwünschten Arzneimittelreaktionen sowie veränderter Pharmakokinetik und -dynamik rechnen [6].
Deshalb gilt für das Praxisteam: Mehr Zeit für die Anamnese einplanen, Vorerkrankungen abfragen und möglichst alle Medikamente erfassen, die der Patient einnimmt. Gerade bei der Wahl des Lokalanästhetikums kann eine sorgfältige Anamnese unerwünschte Zwischenfälle verhindern.

Schmerzausschaltung bei Senioren

Zwar ist nicht bekannt, dass ältere Menschen empfindlicher auf Lokalanästhetika reagieren, doch steigt im Alter das Verteilungsvolumen für lipophile Medikamente aufgrund der relativen Zunahme des Fettgewebes [7]. Zudem ist die Metabolisierung von Arzneimitteln oft verlangsamt, und die Wirkung hält länger an [6]. Aufgrund der verminderten hepatischen Extraktion sind Lokalanästhetika vom Amidtyp empfehlenswert (Articain, Prilocain) [8]. Bei Articain werden nur etwa fünf Prozent des Wirkstoffs über die Niere ausgeschieden, weshalb es auch für ältere Patienten gut verträglich ist [8, 9].
Die meisten Zwischenfälle bei der Lokalanästhesie sind auf den Vasokonstriktor, z. B. Adrenalin, zurückzuführen [8]. Das Sympathomimetikum hat einen gefäßverengenden Effekt, der die Wirkdauer der Lokalanästhesie verlängert und die Durchblutung des betroffenen Gebiets verringert. Bei entsprechender Vorbelastung der Organe kann das zu Komplikationen führen. Je nach Behandlungszeit und Indikation sollten Zahnärzte bei Risikopatienten abwägen, ob der Einsatz eines Lokalanästhetikums ohne Vasokonstriktor sinnvoll ist. Bei kürzeren Eingriffen oder Kontraindikationen empfiehlt es sich, beispielsweise auf Ultracain® D ohne Adrenalin zurückzugreifen [9]. Des Weiteren kann die intraligamentäre Anästhesie aufgrund der geringen notwendigen Applikationsmenge eine Alternative bei Risikopatienten darstellen [10]. Absolute Kontraindikationen für den Einsatz von Lokalanästhetika mit zusätzlichem Epinephrinanteil sind [8,11]:

- Bronchialasthma mit Sulfitüberempfindlichkeit
- Engwinkelglaukom (grüner Star)
- Hyperthyreose
- Phäochromozytom
- paroxysmale Tachykardie oder hochfrequente absolute Arrhythmien
- Myokardinfarkt innerhalb der letzten 3 bis 6 Monate
- Koronararterien-Bypass innerhalb der letzten 3 Monate
- Schwere Hypertonie.

Fazit

Praxisteams müssen sich vermehrt auf ältere Patienten einstellen, die eine zeitintensivere Betreuung benötigen. Eine sorgfältige Anamnese ist dabei das A und O, um Wechselwirkungen, z. B. bei Polymedikation, zu vermeiden. Das gilt vor allem in Bezug auf die Wahl des Lo-



Differenzierte Lokalanästhesie mit Ultracain

Empfehlungen zum Einsatz unterschiedlicher Adrenalinkonzentrationen abhängig von Patientenhygiene und Eingriff (nach Dr. med. Dr. med. dent. F. Halling) *

Ultracain®

Behandlung	Patientenklassifikation nach ASA-Gruppe: ASA 1	ASA 2	ASA 3	Besondere Patientengruppen: Kinder / Schwangere / > 65 Jahre
Länger dauernde chirurgische Eingriffe				
Seitenzahn-WSR Osteotomie Zystektomie Vestibulumplastik Sinuslift Tiefe Inzision Multiple Implantate (>2) Multiple Präparationen (>3)	Articain mit Adrenalin 1:100.000		Articain mit Adrenalin 1:200.000 (ggf. fraktionierte Lokalanästhesie nutzen)	
Routineeingriffe				
Zahnextraktion Einfache Osteotomie Einfache Implantation (1–2) Frontzahn-WSR Inzision Exzision Kavitäten-Präparation (>2) Einfache dentalchirurg. Eingriffe	Articain mit Adrenalin 1:200.000			
Kurze Eingriffe (<20 min)				
Vitalexstirpation Kavitäten-Präparation (1–2) Oberfl. dentalchirurg. Eingriffe Kronenstumpfprap. (1–2) Implantatfreilegung	Articain ohne Adrenalin			

* zm, Ausgabe 19, 2015. Dentale Lokalanästhesie mit Articain - Adrenalinkonzentration auf individuelle Patientenkonstitution und Indikation abstimmen. Dr. Dr. Frank Halling

Abb. 1: Differenzierte Lokalanästhesie – Einteilung nach ASA-Status

kalanästhetikums, bei dem immer individuell über die Dosierung entschieden werden sollte [8]. Im Zweifelsfall kann bei kürzeren Eingriffen ein Anästhetikum ohne Adrenalin bzw. Vasokonstriktor angewendet werden. Dr. Dr. Frank Halling hat die Empfehlungen zur differenzierten Lokalanästhesie zusammengefasst [10]. Die Übersichtskarte in **Abb. 1** bietet eine gute Hilfestellung für den Praxisalltag. ■

Literaturverzeichnis unter
www.dimagazin-aktuell.de/literaturlisten

Weitere Informationen zu „besonderen Patienten" finden Interessierte auf der neuen Website von Sanofi: www.dental.sanofi.de. Hier steht ein kostenfreier Patientenanamnesebogen bereit, der die wichtigsten Fragen zur medizinischen Vorgeschichte abdeckt. Zahnärzte können sich zudem für die „Dental Scientific News" anmelden und erhalten quartalsweise alle Neuigkeiten und relevante medizinische Fachinformationen per E-Mail.
Anmeldung unter:
www.dental.sanofi.de/dental-scientific-news

Sanofi-Aventis Deutschland GmbH
Industriepark Hoechst, K703
Brüningstr. 50 · 65926 Frankfurt am Main
dental.sanofi.de

Bilder, falls nicht anders deklariert, vom Hersteller.

© fotoknips/fotolia.com

Mit guten Praxisverträgen sparen Praxisinhaber **Zeit, Nerven und Geld**

Ein Streit zwischen Praxispartnern oder sogar eine Trennung kosten die beteiligten Vertragsparteien häufig nicht nur Zeit und Nerven, sondern auch viel Geld. Nicht selten liegt das an einem schlechten Praxisvertrag. Der Fehler wurde also bereits in den Anfängen der Zusammenarbeit gemacht.

Betroffen hiervon sind nicht nur Praxisverträge. Oft gilt das auch für sonstige Verträge wie Miet- und Arbeitsverträge. Die Beratungspraxis zeigt, dass der vertragliche Status Quo vieler Praxen völlig unzureichend ist. Veraltete Gesellschaftsverträge, kaum vorhandene Arbeitsverträge, Mietverträge, die vor der Unterzeichnung noch nicht einmal gelesen wurden. Wie schlecht die Verträge tatsächlich sind, merken viele Zahnärzte erst dann, wenn es zu spät ist.

Daher ist es wichtig, seine Verträge zu kennen und auf die richtige Vertragsgestaltung zu achten. Verträge sollten sowohl vor der Unterzeichnung, als auch laufend geprüft und gegebenenfalls angepasst werden, solange es möglich ist. Dabei sollten Verträge an eine möglicherweise geänderte Rechtslage oder Rechtsprechung, aber auch an eine sich wandelnde Praxissituation angepasst werden. Ist der Ernstfall erst einmal eingetreten, fehlt es allen Beteiligten erfahrungsgemäß an Kompromissbereitschaft. Daher ist es wichtig, Regelungen für den Streitfall zu treffen, solange sich die Praxispartner untereinander einig sind.

Dass ein Unternehmen, wie die Zahnarztpraxis, welches jährlich sechsstellige Umsätze generieren soll und zahlreiche Mitarbeiter beschäftigt, nicht auf „Musterverträgen" basieren sollte, versteht sich von selbst. Auch von Berufsverbänden vorgegebene Verträge sind häufig nicht geeignet, da diese als Vertragsmuster auf Allgemeingültigkeit ausgerichtet sind und sie zudem den Interessen aller Beteiligten gerecht werden wollen.

Bei der Vertragsgestaltung ist es jedoch entscheidend, dass die persönlichen Interessen der Vertragsparteien ausreichend berücksichtigt sind und der Vertrag an die jeweilige individuelle Situation angepasst ist.

Verschiedene Praxisverträge

Im Folgenden soll auf drei der wichtigsten Praxisverträge näher eingegangen werden:

1. Gesellschaftsvertrag

Kooperationsverträge unter Zahnärzten, gleich ob es um Gemeinschaftspraxen, Praxisgemeinschaften, Apparategemeinschaften oder ähnliches geht, sind hochkomplexe Verträge, die eine Vielzahl von Regelungen beinhalten.

Im Vorfeld des Abschlusses eines solchen Vertrages ist es wichtig, die Interessen aller Beteiligten zu analysieren und diese Interessen im Rahmen der Vertragsgestaltung zu berücksichtigen. Nur so lassen sich nachträgliche Auseinandersetzungen zwischen den Vertragsparteien weitgehend vermeiden. Aber genau hieran kranken die meisten Verträge. Streitige Auseinandersetzungen über die Auslegung eines Vertrages können langwierig sein und viel Geld kosten. Zahnärzte sollten also darauf achten, dass die Gestaltung ihres Praxisvertrages mit dem nötigen Maß an Kompetenz erfolgt. Nur so können alle wichtigen Regelungen Berücksichtigung finden.

In einem Praxisvertrag gibt es vieles zu regeln:

- Wie ist die Haftung unter den Praxispartnern geregelt?
- Wie ist die mögliche Abfindung im Falle des Ausstiegs eines Partners gestaltet?
- Wie sieht es mit der Gewinnverteilung aus und gibt es Regelungen zur Anpassung, wenn sich Arbeitszeiten oder Umsätze der Partner stark verändern?

- Gibt es ein wirksames nachvertragliches Wettbewerbs- bzw. Konkurrenzschutzverbot?
- Wie finden die Praxispartner zu einer Entscheidung über Fragen, bei denen sie mal nicht einer Meinung sind?

Gerade bei Gesellschaftsverträgen ist es wichtig, diese regelmäßig auf ihre Aktualität zu überprüfen. In vielen Verträgen finden sich Regelungen, die veraltet oder schlicht unwirksam sind.

2. Praxismietvertrag

Zahnärzte betreiben ihre Praxis meist in angemieteten Räumlichkeiten. Vor Unterzeichnung bedarf auch der Praxismietvertrag einer gründlichen Prüfung, bei der die Besonderheiten einer Zahnarztpraxis als Mieterin berücksichtigt werden müssen. Dies deshalb, da im Regelfall eine sehr lange Mietzeit vereinbart wird, so dass der Mietvertrag Möglichkeiten für die Entwicklung der Praxis offen lassen sollte.
Zudem können nachteilige Klauseln in Mietverträgen für Praxisinhaber eine erhebliche Risikoquelle darstellen, da im gewerblichen Mietrecht viele der aus der Wohnraummiete bekannten Schutzrechte zugunsten von Mietern nicht automatisch greifen oder sie vertraglich ausgeschlossen werden können. Daher sind bei Praxismietverträgen viele Klauseln Verhandlungssache, so dass der Praxisinhaber wissen sollte, worauf es für ihn beim Abschluss von Mietverträgen ankommt.

Diese Fragen und vieles mehr sind hier zu regeln:

- Muss der Praxisinhaber nach Ablauf der Festlaufzeit des Mietvertrages aktiv werden, um weiter in den Räumlichkeiten zu bleiben?
- Sind im Mietvertrag automatische Mieterhöhungen vorgesehen?
- Kann ein neuer Praxispartner in den Mietvertrag mit aufgenommen werden?
- Kann der Mietvertrag auf einen Nachfolger übertragen werden?
- Finden die berufsrechtlichen Besonderheiten im Mietvertrag Berücksichtigung?
- Hat der Zahnarzt eine Handhabe dagegen, dass der Vermieter im gleichen Haus Räumlichkeiten an einen Konkurrenten vermietet?
- Muss der Praxisinhaber Kosten für Reparaturen an der Mietsache tragen?
- Wie sieht es mit der Rückbauverpflichtung bei Auflösung des Mietverhältnisses aus?

3. Arbeitsverträge

Das Praxispersonal ist ein wichtiger Faktor für den Erfolg einer Praxis. Dennoch wird den Arbeitsverträgen von Mitarbeitern nur selten die nötige Aufmerksamkeit geschenkt. Häufig gibt es noch nicht einmal schriftliche Arbeitsverträge für alle Mitarbeiter.

Dabei belegen Studien, dass Unternehmen mit höher engagierten Mitarbeitern „signifikant häufiger" betriebswirtschaftliche Erfolge erzielen als Unternehmen, in denen die Mitarbeiter wenig engagiert sind und keine Bereitschaft zur Identifikation mitbringen. Daher sollten Praxisinhaber Arbeitsverträge mit ihren Mitarbeitern schließen, die aktiv zur Mitarbeiterführung beitragen können.

Überdies müssen Zahnärzte als Arbeitgeber eine Vielzahl von Gesetzen und Vorschriften beachten, die sie für die Vertragsgestaltung mit ihren Mitarbeitern kennen sollten, um rechtliche Fallstricke zu umgehen.

Beachtung bei der Vertragsgestaltung sollten beispielsweise die folgenden Punkte finden:

- Beinhalten die Verträge flexible Lohnanteile, sprich sehen sie ein Fixum und einen Bonus vor?
- Gibt es eine Vereinbarung, wonach Mitarbeiter für kostspielige Aus- und Fortbildungen im Falle des Ausscheidens eine Rückzahlungsverpflichtung trifft?
- Sind Gratifikationen wie Urlaubs- und Weihnachtsgeld freiwillige Zahlungen oder haben die Mitarbeiter hierauf einen Rechtsanspruch?
- Können Arbeitszeiten, der Arbeitsort und Tätigkeitsgebiete aus betrieblichen Gründen verändert werden?

Fazit

Ganz gleich, um welchen Praxisvertrag es sich handelt, Praxisinhaber sollten immer daran denken, dass ihre Unterschrift unter einen Praxisvertrag ihn reich machen, aber auch finanziell ruinieren kann. Deswegen sollten Praxisinhaber ihre Verträge kennen und kontinuierlich auf ihre Aktualität prüfen. ■

Stephanie Lamp

Frau Rechtsanwältin Lamp, LL.M., setzt sich für die zivilrechtliche Anspruchsverfolgung und -sicherung von Ärzten und Zahnärzten ein. Vom gewerblichen Mietrecht über die gesellschaftsrechtlichen Herausforderungen, der Gründung und Beratungen von MVZ bis hin zu arbeitsrechtlichen Fragestellungen. Frau Rechtsanwältin Lamp berät insbesondere zu Fragen im Rahmen der Gründung von Gesellschaften und der Übertragung von Unternehmensanteilen. Ihr Schwerpunkt liegt in der Vertragsprüfung und Vertragsgestaltung. Ein Schwerpunkt ist das vertragliche Compliance-Management.

Frau Rechtsanwältin Lamp schloss erfolgreich den berufsbegleitenden Masterstudiengang (Master of Laws) „Corporate & Business Law" an der Leuphana Universität Lüneburg ab und absolvierte parallel zu ihrem Studium die Zusatzqualifikation im Pharmarecht an der Philipps-Universität Marburg.

Frau Rechtsanwältin Lamp hält regelmäßig Vorträge und publiziert in Fachzeitschriften.

Stephanie Lamp, LL.M.
Rechtsanwältin · Lyck + Pätzold. healthcare.recht
Nehringstr. 2 · 61352 Bad Homburg
www.medizinanwaelte.de
kanzlei@medizinanwaelte.de

© Fotolia.com/K.C.

Die Wüste lebt

Service als strategisches Instrument zur Praxisoptimierung und Positionierung

Wenn das Thema „Service im Gesundheitswesen" diskutiert wird, herrscht oft die Meinung, dass die Rede von ökonomischen Verlusten wie Preisnachlässe, „viel Leistung für wenig Honorar" oder „alles für jeden" gemeint ist. Es geht nicht (nur) um eine Tasse Kaffee im Wartezimmer, erfrischende Getränke im Sommer und gut sortierte Wartezimmerlektüre, wenngleich das zu einem Basis-Serviceangebot dazugehört. Service bedeutet Respekt für den Patienten, der in der Zahnarztpraxis aus einem Angebot vielfältiger Behandlungsangebote auswählen kann – und nicht muss.

Service bedeutet aber auch, sich aus der Praxis-Komfortzone in die Welt des Patienten hineinzudenken und hineinfühlen zu können. Dieser Perspektivenwechsel eröffnet neue Chancen in einem umkämpften Markt.

Service in der Zahnarztpraxis – eine Gleichung mit Unbekannten?

Wer wirklich weiß, was die Patienten der Praxis erwarten (das sind lediglich Basics, im Folgenden „Okay-Faktoren" genannt), muss bereit sein, diese Erwartungen zu übertreffen, um zu überzeugen und eine langfristige Bindung zu erzielen. Der Lohn ist überdurchschnittliche Zufriedenheit, positives Erstaunen, überrascht sein über das „Mehr" – was nicht selten in Begeisterung mündet. So entstehen nachhaltige Begeisterungsmomente (im Folgenden „WOW!-Faktoren" genannt), die Empfehlungen auslösen, sowohl in Bewertungsportalen, als auch im persönlichen und beruflichen Umfeld des Patienten.

Wer wüsste es nicht – Empfehlungen sind das kostengünstigste Marketing schlechthin!

Werden jedoch nicht einmal die Basis-Erwartungen erfüllt, entstehen Enttäuschungs-Faktoren, die langfristig zu Patientenverlust und Negativ-Bewertungen führen können – mit nicht kalkulierbaren Folgen für die Wirtschaftlichkeit und das Image der Praxis.

Wir sprechen hier nicht von überzogenen Patienten-Erwartungen, die immer noch im Vollkasko-Denken früherer Jahre leben. Es geht hier um die Patienten, die zur Praxis passen, zu denen die Behandlungsangebote der Praxis passen, oder angepasst werden sollten. Darum gilt es, diese Patienten langfristig und nachhaltig für die Praxis zu begeistern.

Nicht alle Services passen zu jeder Praxis. Und nicht alle WOW!-Faktoren lösen bei allen Patienten Begeisterung aus.

So sind z. B. kostenfreie Parkplätze an einem ländlichen Praxisstandort bestenfalls Basis-Erwartungen. Gibt es jedoch ein kostenfreies/vergünstigtes und praxisnahes Parkangebot in einer Großstadt, z. B. angemietete Parkplätze im nächstgelegenen Parkhaus, dann wird das auch anspruchsvolle Patienten überzeugen.

Vorbereitung zum erfolgreichen Servicekonzept

Wer ein Servicekonzept (nicht wahllose Service-Häppchen) entwickeln möchte, der muss erst einmal herausfinden, was Patienten wirklich erwarten.

Dies kann durch eine gezielte Patientenbefragung geschehen, oder man nutzt die Ergebnisse einer Patientenbefragung durch die Bundesärztekammer als Orientierung. Diese ist zu finden unter *https://www.aezq.de/mdb/edocs/pdf/schriftenreihe/schriftenreihe43.pdf.*

Der nächste Schritt ist die Überprüfung vorhandener Patientenprozesse an den wichtigsten Touchpoints der Praxis, z. B. Rezeption, Telefon, Terminangebote, Umgang mit Beschwerden, Wartezeitenmanagement, Mitarbeiter-Performance, Praxis-Kommunikation intern und extern, Webseite, Korrespondenz, Informationsqualität von Patientenunterlagen.
Hier gilt eine Regel: „Kill your stupid routines!" Will heißen, prüfen Sie alle Prozesse darauf, ob sie nützlich sind – wenn nicht, weg damit!
Wer sich schon einmal mit Lean Management* befasst hat, kennt den 5S-Ansatz bereits:

- **Seiri – Aussortieren**
- **Seiton – Aufräumen**
- **Seiso – Arbeitsplatz sauber halten**
- **Seiketsu – Anordnung zur Regel machen**
- **Shitsuke – alle Vorgaben einhalten und ständig verbessern = KVP/QM**

Verständlicher ausgedrückt:

- Ausrichtung sämtlicher Prozesse auf den Kunden/die Patienten.
- Optimierung von Prozessen, auch und gerade an den wichtigen Patienten-Touchpoints.
- Ständige Qualitätsverbesserung (KVP) der Prozesse und Dienstleistungen.
- Konzentration auf die eigenen Stärken, Positionierung mit Wiedererkennungswert.
- Einbeziehung des Teams in die Patientenorientierung durch das Praxisleitbild, einer gelebten Praxiskultur, in der der Mensch im Mittelpunkt steht.
- Interner Service im Team (Hilfsbereitschaft, Unterstützung, wertschätzendes Miteinander).
- Verbesserungsvorschläge im Team entstehen lassen, Motivation fördern.
- Einmal jährlich alle Prozesse in Frage stellen unter dem Motto: We kill our stupid routines!
- Transparenz, Partizipation, Mitgestaltung und Eigenverantwortung im Team fördern.

So finden Sie Ihr Patientenbegeisterungs- und Service-Konzept

Wenn Sie wissen, was Patienten wirklich wollen, geht es daran zu überprüfen, welche Services Ihre Praxis bereits erfolgreich anbietet. Nehmen wir beispielhaft das Thema Terminpünktlichkeit heraus, weil das in vielen Praxen zur Kategorie „Enttäuschungsfaktoren" gehört, für Patienten jedoch eine hohe Bedeutung hat.
Messen Sie über einen Zeitraum von drei Monaten Ihre Pünktlichkeit. Sie kennen das von der Bahn, von Airlines, die diese Zahlen regelmäßig veröffentlichen müssen.
Fällt Ihre Statistik negativ aus, sollten Sie nach den Ursachen suchen und praktikable Lösungsansätze entwickeln.

Was löst immer wieder Verzögerungen aus?

- Sind Verzögerungen durch den Behandler verursacht, der die terminierte Zeit überschreitet?
- Ist der Behandlungsplatz ungenau vorbereitet, müssen während der Behandlung Materialien, Instrumente, Geräte herbeigeholt werden?
- Ist die Behandlungsplanung ungenau und jeder Patient ein „Überraschungsei"?
- Verspäten sich die Patienten häufig?
- Dauert die Annahme von Neupatienten länger als geplant?
- Werden Besonderheiten bei Patienten, die Behandlungen verzögern können, nicht vermerkt?

So entsteht eine zwar gnadenlose, aber überaus hilfreiche Schwächenanalyse, die nun Verbesserungs-Maßnahmen nach sich ziehen sollte.
In einem Workshop mit dem gesamten Team wird das Projekt „Null-Wartezeiten-Prinzip" initiiert.
So werden gemeinschaftlich umsetzbare Ideen und Maßnahmen für mehr Pünktlichkeit entwickelt. In nochmals drei Monaten werden die Neuerungen getestet, evtl. korrigiert und modifiziert. Das ist KVP (kontinuierlicher Verbesserungsprozess) in Reinkultur!

Nun kann es sein, dass Ihre Terminverzögerungen Ursachen haben, die aus unterschiedlichsten Gründen nicht abgestellt werden können. Dennoch kann eine Verbesserung der Patientenzufriedenheit erreicht werden, auch wenn an der Ursache selbst nichts zu verändern ist.
Hier hilft z.B. ein Kommunikationstraining für Ihre Praxismitarbeiter. Diese sollten schon bei der Terminvereinbarung, bei der Anmeldung, während der Wartezeit auf die Verzögerungen aktiv hinweisen. Ein informierter Patient wartet geduldiger und ist nachsichtiger, wenn die Information in patientenorientierter Sprache übermittelt wird.

„Liebe Patienten, dass es bei uns nicht immer pünktlich zugeht, ist bekannt. Auch heute haben wir leider wieder eine Zeitverzögerung von 15 Minuten. Lesen Sie entspannt Ihren Zeitungsartikel fertig, trinken Sie einen Espresso oder machen Sie noch eine kleine Besorgung. Herr/Frau Doktor wird alsbald für Sie da sein."

Ist die Zeitverzögerung schon vor Eintreffen eines Patienten absehbar, rufen Sie an, damit der Patient erst später erscheinen muss. So kann er z.B. noch etwas arbeiten, bummeln, mit den Kindern spielen oder einen Bus später nehmen.

Service in der Zahnarztpraxis lohnt sich zur Praxisoptimierung und Positionierung.
© fotolia.com/auremar

**Lean Management kommt ursprünglich aus der Automobilindustrie (Toyota), wird aber inzwischen auch im Dienstleistungssektor und dem Gesundheitswesen angewandt, um Prozesse zu „verschlanken", damit mehr Zeit für den Kunden bleibt.*

So entsteht aus einem Enttäuschungsfaktor ein WOW!-Faktor , weil der Patient spürt, dass Sie wissen, dass seine Zeit kostbar ist.

Um die richtigen Services zu entwickeln, sollten alle MitarbeiterInnen Nachfragen und Ideen von Patienten, z. B. nach erweiterten Sprechzeiten, einer besseren Anfahrtsbeschreibung, besserer telefonischer Erreichbarkeit, transparenter (Kosten-) Aufklärung, Hilfe bei Erstattungsansprüchen o. ä. dokumentieren. Das ist die Grundlage für weitere Service-Optimierung.
Allerdings sind nur Services wirtschaftlich zu erbringen, die einer Vielzahl von Patienten wichtig sind. Vereinzelte Wünsche können nicht vollumfänglich als Standardservice aufgenommen, aber vielleicht individuell erfüllt werden.
Wenn ein Patient eine umfangreiche Behandlung an einem Samstag wünscht, so spricht nichts dagegen, diesen Wunsch zu erfüllen und damit die Erwartungen zu übertreffen.
„Sehr geehrter Patient, für Sie nehmen wir gerne Ihre Behandlung am Samstag vor, auch wenn wir da keine reguläre Sprechstunde haben." Frei nach dem Motto: Tue Gutes und sprich darüber!

Digitaler Service

Auch digitale Services spielen eine immer größere Rolle. Online-Terminbuchungen, Online-Anamnesebogen (kein pdf), Recall, Verspätungsalarm, Übertragung von Terminen vom Praxis-PC auf das Smartphone des Patienten, Bewertungen etc. gehören ebenso dazu wie eine auf Patientennutzen ausgerichtete Webseite.
Die Homepages der meisten Praxen bestehen aus Selbstdarstellung und sind gekennzeichnet von „Wir-Formulierungen" (Mein Haus – mein Auto – mein Pferd, wenn Sie sich an diese Werbung erinnern…)
Patientenorientierung geht anders: Natürlich will der Patient auch wissen, welche Behandlungen in Ihrer Praxis durchgeführt werden. Aber noch nützlicher sind Informationen, die ihn interessieren und Ihre Praxis deutlich vom Wettbewerb abheben:

- Wie kann ich mich auf den Praxisbesuch vorbereiten?
- Wie werde ich meine Angst vor dem Zahnarzt los?
- Was kann ich tun, wenn ich Freitagabend eine „Plombe" verliere, Zahnschmerzen bekomme?
- Wann ist der beste Zeitpunkt, mit meinem Kleinkind das erste Mal zum Zahnarzt zu gehen?
- Zahnpflege für zu Hause – Top Tipps für Patienten!

Auch ein interaktives „Patientenquiz", zum Thema „Welcher Zahnarzt-Typ bin ich?" oder „Implantat – ist das was für mich?" kann Aufmerksamkeit und einen Aha-Effekt erzeugen.
Sie sehen, Ihrer Kreativität sind kaum Grenzen gesetzt. Beherzigen sollten Sie lediglich, dass Ihre Praxiskommunikation patientenorientiert ist. Nicht mehr – aber auch auf keinen Fall weniger.

Kosten und Aufwand für ein exklusives Service-Konzept

Wenn Sie die Zeit für die Entwicklung neuer Serviceideen im Team und eine eventuelle praxisinterne Patientenbefragung zum Thema Service als „normale" Maßnahmen zu einer systematischen Praxis-Weiterentwicklung sehen, entstehen keine nennenswerten zusätzlichen Kosten. Auch ein praxisinternes Kommunikations-Rezeptions- und Telefontraining zum Umgang mit Beschwerden sind Betriebsausgaben, die eine qualitätsorientierte Praxis ohnehin hat. Nur mit dem Unterschied, dass die Ausrichtung der Trainings auf Service ganz gezielt zu einer verbesserten Umgangskultur mit Patienten führen wird. Wertschätzende Kommunikation, motivierte und herzliche-professionelle Mitarbeiterinnen repräsentieren die Praxis so positiv, dass die Erlebnisqualität für Patienten eine ganz besondere ist.
Mehr Wertschöpfung durch mehr Wertschätzung ist hier das Motto. Zudem werden begeisterte Patienten die Praxis weiterempfehlen und sind bekannter Weise weniger preisempfindlich. So entsteht „ganz nebenbei" ein Empfehlungsmarketingkonzept, das nur ein Lächeln und Empathie kostet.

Erfolg

Damit Ihr Servicekonzept ein Lieblingsprojekt aller Teammitglieder bleibt, sollten Sie Erfolge gemeinsam feiern. Legen Sie Kennzahlen (z. B. Anzahl der Empfehlungspatienten, Anzahl der Patienten, die freiwillig mehr als 1x jährlich in die Praxis kommen, namentliche Anerkennung für bestimmte Mitarbeiter etc.) fest.
Nehmen Sie Fragen in Ihren Anamnesebogen auf, die Ihnen Auskunft geben, wer die Praxis empfohlen hat und warum! Bedanken Sie sich bei den Empfehlern persönlich – das alleine ist schon ein WOW!-Faktor, der viele begeistern wird. Eine Empfehlung ist keine Selbstverständlichkeit – ein ehrliches Dankeschön zeigt Ihrem Patienten Ihre Wertschätzung dafür.
Auch Ihr Team profitiert von hochzufriedenen Patienten. Diese gehen ebenfalls respektvoller und freundlicher mit Ihren Mitarbeiterinnen um, was viele Praxisbefragungen bestätigen.
Service ist keine Eintagsfliege, sondern ein kontinuierlicher Prozess, der ein wichtiger Bestandteil eines auch wirtschaftlichen Praxismanagements ist. Wer Service als Basis einer patientenorientierten Praxiskultur versteht, baut das Servicekonzept in das QM-System ein.
Der Erfolg werden neben begeisterten Patienten ebenso begeisterte Mitarbeiter sein! ■

Sybille David

Zahnärztliche Praxisberatung
Praxisknigge
Reiss Profile Master
Inhouse Trainings, z.B.
Praxisknigge Live-Check
(bei laufendem Praxisbetrieb)
Im Anschluss Ergebnisworkshop und je nach Bedarf
Prozessworkshops zu Themen, wie z. B.
- Patientenempfang/Rezeption/Telefon
- 5 Sterne-Patientenbetreuung

Praxisknigge
Sybille David
Zahnärztliche Praxisberatung
www.praxis-knigge.de
www.sybille-david.de

Neues Konuskonzept für Einzelkronen

Mit Acuris setzt Dentsply Sirona Implants bei der finalen Versorgung von Einzelrestaurationen anstelle von Zement oder Schrauben auf Friktionspassung. Eine völlig neue Technologie erlaubt die Eingliederung der Krone mit einem „Klick" – schneller und einfacher geht es nicht.

Das neue Verfahren ist so einfach wie bestechend: Eine finale Krone wird extraoral auf eine Kappe zementiert und dann intraoral auf dem Abutment mithilfe konischer Friktionspassung eingegliedert. Mit einem einzigartigen, patentierten Befestigungsinstrument wird die Versorgung mit einem „Klick" platziert. Das Einsetzen der Krone dauert nur Sekunden und damit ein Bruchteil der Zeit, die für eine zementierte oder verschraubte Lösung nötig wäre.

Die finale Kappe ist indexiert, sodass sie mit dem entsprechenden Index auf dem Abutment übereinstimmt. Der korrekte Sitz und die richtige Ausrichtung der Krone werden automatisch erreicht, eine Rotation ist nicht möglich. Das neue Verfahren umgeht die Risiken, die bei herkömmlichen Verfahrensweisen bestehen: Eine Periimplantitis durch überschüssigen Zement wird genauso vermieden wie ein möglicher Verlust von Schrauben, Schraubkanalfüllungen oder ästhetische Einschränkungen durch Schraubkanäle. Acuris eignet sich für die Versorgung von Einzelkronen in allen Positionen.

Acuris, das neue konometrische Konzept zur sicheren Befestigung der Krone im abschließenden implantat-prothetischen Behandlungsschritt mittels Friktion, anstelle von Schrauben oder Zement.

In Dauerbelastungstests geprüft

Das konometrische Konzept wurde von Dr. Marco Degidi, Bologna, erfunden und von Dentsply Sirona zur Marktreife weiterentwickelt. Dabei wurden auch zyklische Dauerbelastungstests durchgeführt, die die Stabilität und die Langlebigkeit von Acuris belegen. In den Untersuchungen zeigte sich auch, dass Acuris durch die Abwesenheit von Zement zur Aufrechterhaltung von gesundem Gewebe rund um die Implantatsäule beiträgt.

Acuris wird nicht nur einfach platziert, sondern kann ebenso einfach und schnell zur Reinigung oder Wartung herausgenommen werden. Die Zeitersparnis kommt den Behandlern und Patienten zu Gute. Auch die Labore profitieren von der Neuerung, da die finale Kappe einen vordefinierten Rand hat und kein Schraubkanal gefertigt werden muss. Dies schafft einen effizienteren und kostengünstigen Workflow.

Stefan Markus Schulz, Vice President Sales Dentsply Sirona Implants D-A-CH, hält die Entwicklung für einen bahnbrechenden Schritt: „Acuris ist ein Durchbruch für die Implantologie, da die Lösung die festsitzende Retention neu definiert. Unsere Innovation kombiniert das Beste aus zwei Welten: eine Retention, die für den Zahnarzt herausnehmbar, für den Patienten jedoch festsitzend ist." Schulz weiter: „Acuris ist eine benutzerfreundliche und zeitsparende Alternative zur Befestigung mit Schrauben oder Zement. Kurz, eine herausragende Innovation für vorhersagbare, qualitativ hochwertige Ergebnisse – ganz im Sinne der Philosophie von Dentsply Sirona Implants."

Das Acuris-Sortiment umfasst Abutments mit verschiedenen Angulationen, Durchmessern und Höhen sowie ein umfangreiches Sortiment von Kappen und Instrumenten. Acuris wird in Deutschland voraussichtlich im ersten Quartal 2019 verfügbar sein. ■

Dentsply Sirona Deutschland GmbH
Fabrikstraße 31
64625 Bensheim
www.dentsplysirona.com

Bilder: © Dentsply Sirona Implants

Kombinierte 3D-Implantat- und Augmentatplanung mit Yxoss CBR® BACKWARD

ReOss® bietet seinen Kunden ab sofort bei der Operationsplanung die Möglichkeit der integrierten Implantatpositionierung an. Mit der Bestellung einer patientenindividuellen 3D-Gitterstruktur, die auf Basis einer DVT-Aufnahme erstellt wird, kann zusätzlich die Implantatpositionierung in 3D angefordert werden. Das Yxoss CBR® Gitter kann somit auch als Orientierungsschablone genutzt werden. Dr. Marcus Seiler, Entwickler des Systems, gibt an, dass der Behandler somit bei komplexen Knochendefekten, beispielsweise horizontal und vertikal kombinierten Knochendefekten, unter Umständen auf eine Bohrschablone verzichten könne. Auch würden die Bohrlöcher in der Gitterstruktur das Einbringen von Augmentationsmaterialien erheblich vereinfachen. Folglich wird die Operationszeit verkürzt und das Risiko des Eingriffs signifikant verringert.

www.reoss.eu/ expert-yxoss-backward

Sparen bei der Online-Bestellung

Die Firma LASAK geht dem Trend der Digitalisierung nach und bietet jetzt seinen Kunden 25 % Rabatt auf den ersten Online-Auftrag einer LASAK CadCam Suprakonstruktion. Die LASAK CadCam Technologie bietet ein System zur Herstellung von präzisen Suprakonstruktionen, die das genaue und feste Einsetzen des Zahnersatzes auf Implantatniveau sowie auf Abutmentniveau ermöglichen. Die Suprakonstruktionen werden für beide LASAK Implantatsysteme sowie auch für andere oft nachgefragte Implantatsysteme gefräst. Lasak hat von Anfang an auf 100 % Offenheit gesetzt und sich bemüht, seinen Kunden nahe zu stehen. Auf der Webseite stehen auch die Auftragsverfolgung sowie CAD-Bibliotheken online zur Verfügung.

Bei der Bestellung einer mehrgliedrigen Brückenversorgung, einem Steg oder einem individuellen Abutment sparen Sie 25 % des Gesamtpreises (zzgl. MwSt.). Das Angebot gilt bis zum 31. Dezember 2018. Wichtig ist, vor dem Absenden des Auftrags das Passwort „BioCam25" ins Bemerkungsfeld des Online-Webformulars einzugeben.
Alle Informationen zu dieser Aktion finden Sie unter dem Link de.lasak.cz/25.

www.lasak.cz

Mehr Service und schnelle Hilfe ganz nach den Bedürfnissen des Kunden

Flexible Kontaktaufnahme verbunden mit effektiver Unterstützung bei Fragen und Problemen – diese Idee steckt hinter dem neuen LiVE-Service des Bremer Implantatspezialisten. Via Video-Telefonie kann sich jeder Interessent Produkte live am Monitor präsentieren und erklären lassen. Anhand von Demonstrationsmodellen und mit multimedialer Unterstützung können verschiedene Versorgungssituationen detailgetreu gezeigt und besprochen werden. Das neue Servicetool verbindet die Vorzüge des persönlichen Gesprächs mit den aktuellen Kommunikationsmöglichkeiten via Internet und Telefon. „Ein wichtiger Nutzen für unseren Kunden ist die kurzfristige Möglichkeit der Kontaktaufnahme mit uns", freut sich Wolfgang Bublies, Vertriebsleiter D-A-CH bei BEGO Implant Systems. „Unsere Mitarbeiter sind erreichbar, wenn eine Frage auftritt. Damit bieten wir unseren Anwendern noch mehr Nähe, schnelle Hilfe und eine zusätzliche Unterstützung bei Fragen, Problemen oder auch einfach, wenn jemand etwas bestellen möchte". LiVE wird seit Anfang September angeboten und ist über die Hotline 0800 2028-000 (kostenlos aus dem deutschen Festnetz) erreichbar.

Michaela Busch und Torsten Bias sind die neuen Gesichter bei LiVE von BEGO Implant Systems in Bremen (© BEGO).

www.bego-implantology.com

Medikamente – Hauptursache für mangelnden Speichelfluss

Mit dem Alter nimmt die Zahl der Menschen, die an Mundtrockenheit leiden, stetig zu. Die häufigste Ursache dafür ist die Einnahme von Medikamenten. Daneben können auch zu geringe Flüssigkeitsaufnahme oder systemische Erkrankungen eine Xerostomie auslösen. Diese beeinträchtigt nicht nur die Lebensqualität der Betroffenen, es besteht auch ein hohes Karies- und Parodontitisrisiko. Der Speichel hält nicht nur den Mund feucht, er beseitigt auch beständig Essensreste und wirkt antibakteriell gegen pathogene Keime. So vielfältig die Aufgaben des Speichels sind, so breit gefächert sind auch die Folgen eines reduzierten Speichelflusses. Hyposalivation führt zu Halitosis, Zahnfleischbluten, Schleimhautulzerationen, zu einem erhöhten Kariesrisiko und zur Demineralisation des Zahnschmelzes. Falls eine Linderung der durch Xerostomie bedingten Beschwerden durch die Stimulation der Speichelproduktion nicht möglich ist, muss eine Benetzung der Mundschleimhaut durch exogene Substanzen erfolgen.

GUM® HYDRAL® ist eine komplette Produktpalette – bestehend aus Feuchtigkeitsgel, Feuchtigkeitsspray, Mundspülung und Zahnpasta –, die bei Mundtrockenheit sofort befeuchtet, eine langanhaltende Linderung der Symptome bietet und vor den Folgeschäden schützt. Die aktiven Inhaltsstoffe Betain, Taurin und Hyaluronsäure benetzen und befeuchten die trockenen Schleimhäute durch ihre rückfettenden Inhaltsstoffe. Sie bilden eine schützende Schicht über die Mundschleimhaut und lindern so schnell das Trockenheitsgefühl, beseitigen eventuelle Schwierigkeiten beim Essen und reduzieren vorhandene Schmerzen und Entzündungen. Zudem fördern sie die Regeneration des oralen Weichgewebes.

Das GUM® HYDRAL® Feuchtigkeitsgel wird auf Zahnfleisch, Zähne und Mundschleimhaut aufgetragen – am besten vor dem Zubettgehen, um in der Nacht für die nötige Feuchtigkeit zu sorgen. Das GUM® HYDRAL® Feuchtigkeitsspray in der kleinen Flasche zum Mitnehmen sorgt unterwegs für die Linderung. Die GUM® HYDRAL® Zahnpasta lindert die Mundtrockenheit und unterstützt durch das enthaltene Fluorid (1.450 ppm) und Kalziumgluconat die Kariesprophylaxe und die Remineralisierung des Zahnschmelzes. Die GUM® HYDRAL® Mundspülung ergänzt die tägliche Mundpflege. Es enthält 250 ppm Fluorid zum Schutz vor Karies und sorgt durch seine höhere Viskosität für eine anhaltende zusätzliche Befeuchtung der Mundschleimhaut. Alle Produkte sind frei von reizenden Inhaltsstoffen, besitzen ein mildes Pfefferminzaroma und sorgen für ein angenehmes Gefühl im Mund.

www.gum-professionell.de

Monolithischer Zahnersatz „Made in Germany“ zum smarten Preis

PERMADENTAL, der Komplettanbieter für Zahnersatz zu smarten Preisen, bietet ab sofort auf Wunsch digital gefertigten Zahnersatz „Made in Germany“. Mit Modern Dental 3D Solutions (MD3D) eröffnet das Unternehmen seinen Kunden die Möglichkeit, monolithische Kronen und Brücken aus Zirkon auch aus deutscher Produktion und mit allen gewohnten Vorteilen zu beziehen. Bisher war es für PERMADENTAL-Kunden die Regel, monolithische Zirkonkronen und -brücken, gefertigt im Großwirtschaftsraum Hongkong, einzusetzen. Nun hat das Unternehmen dem Wunsch nach kürzeren Lieferwegen entsprochen und stellt gefräste monolithische Zirkonversorgungen auch am deutschen Standort Emmerich am Rhein her. Mit „Made in Germany“ ist es gelungen, eine größere Auswahl für

die Zahnarztpraxis und deren Patienten zu schaffen. Kunden können jetzt individuell entscheiden, wo die Zirkonarbeiten angefertigt werden.

Schon seit Ende 2014 wird bei MD3D Solutions für Mitglieder der Modern Dental Group Europe erfolgreich Zahnersatz aus monolithischem Zirkon gefertigt. Nicht erst durch die aktuelle Erweiterung des Permadental-Angebots entstehen in Emmerich kontinuierlich weitere Arbeitsplätze. Zahntechniker werden „digital“ geschult, aber auch neue Kollegen mit CAD/CAM-Erfahrungen werden eingestellt. Durch regelmäßige Investitionen in innovative technische Ausstattung und eine erneute Erweiterung der Produktionsstätte, entwickelt sich MD3D Solutions in Emmerich zu einem echten Zentrum für digitale Zahntechnik. Es werden nicht nur wirtschaftlich und logistisch Mehrwerte für die Praxis geschaffen, sondern in der Region auch neue Impulse durch neue anspruchsvolle Arbeitsplätze gesetzt.

www.permadental.de

Was für Schrauber: Shera4implant

Organical Cad/Cam und Shera kooperieren bei Implantatprothetik

Was passiert, wenn sich die CAD/CAM-Experten für implantatgetragenen Zahnersatz und die für Modellherstellung treffen? Sie schrauben an einem gemeinsamen Konzept für hochpräzise Implantatmodelle, machen sie preiswerter und optimieren den Workflow dafür. So geschehen bei der Kooperation zwischen Organical CAD/CAM und der Shera Werkstoff-Technologie.

Organical-Chef Andreas Klar erklärt: „Die gute Zusammenarbeit mit dem Sheradigital-Team hatte uns bewogen, die Kooperation zu intensivieren und den Vertrieb unserer Organical Prothetik-Komponenten an Shera zu übertragen."

Shera hat seit Erscheinen ihres neuen Dentalkatalogs im Juni die Produktreihe Shera4implants aufgenommen. Für Organical CAD/CAM vertreibt sie seitdem exklusiv in Deutschland und Österreich Komponenten wie Scanbodies und Modellanaloge für die klassische und digitale Modellherstellung. Bei den Werkstücken handelt es sich um Replikate, die mit den gängigsten Implantatsystemen von Camlog, Dentsply, Nobel Biocare und Straumann kompatibel sind.

Organical gehört zur Rübeling & Klar-Gruppe, die seit mehr als drei Jahrzehnten Erfahrung im Bereich Implantatprothetik hat und seit fünf Jahren Komponenten dafür herstellt. Im Einzelnen gehören dazu Bestandteile für verschraubte und zementierte Prothetik, für die CAD/CAM-Fertigung im Labor oder der Praxis.

Neben den Hard Facts gibt es auch ein Software-Plus: Die Bibliotheken der wichtigsten Implantatsysteme stehen online bei Shera als Download zur Verfügung. Sie sind zugänglich für alle offenen CAD-Systeme von Dental Wings, 3shape oder Exocad.

Die Scanbodies sind in zwei Varianten verfügbar: Der wiederverwendbare und autoklavierbare Scanbody besteht aus scanbarem PEEK und einer verschleißarmen Titan-Anschlussgeometrie. Eine innenliegende, festsitzende Schraube bietet besonderen Schutz vor dem Verschlucken der Schraube durch den Patienten. Der Einwegscanbody besteht komplett aus PEEK und besitzt eine herausnehmbare Schraube.

Wer sein Implantatmodell nicht selbst fertigen oder drucken will, kann das Know-how der Shera nutzen. Das Unternehmen bietet nicht nur die Komponenten für das Implantatmodell an, sondern ergänzt auch die Performance des Dentallabors an jeder Stelle des Workflows – bis hin zur Lieferung des fertig gedruckten Implan-

Die Komponenten für Shera4implants fertigt Organical CAD/CAM.

SHERA druckt auf Laborwunsch das komplette Implantatmodell.

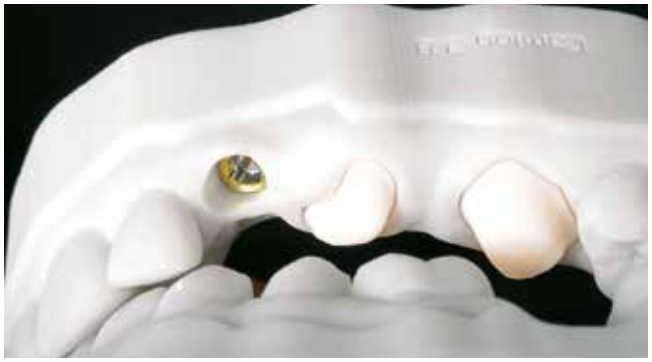

Shera komplettiert den Workflow für Implantatmodelle.

Scanbodies sind in zwei Varianten verfügbar: wiederverwendbar und autoklavierbare sowie als Einwegscanbodies.

tatmodells nach designtem Datensatz aus dem Labor. Die passenden Abutments lassen sich im digitalen Workflow aus Zirkon oder Titan fräsen und individuell an die Patientensituation anpassen. Es stehen sowohl Klebebasen für die Hybridtechnologie als auch provisorische Abutments für die temporäre Versorgung zur Verfügung. Mit den Shera4implants-Komponenten und der Designsoftware ist das Labor flexibler, schneller und unabhängig von bestimmten Herstellern.

„Ganz klar, dass wir mit Organical CAD/CAM arbeiten wollten: Das Team rund um Andreas Klar ist sehr erfahren und liefert erstklassige Qualität. Die Erweiterung unseres Portfolios rundet unsere Kompetenz bei der Modellherstellung ab – analog und digital", betont Shera-Geschäftsführer Jens Grill. ■

SHERA Werkstoff-Technologie GmbH & Co. KG
Espohlstrasse 53 · 49448 Lemförde
Tel. 05443 99 33 0 · Fax 05443 99 33 - 100
info@shera.de · www.shera.de

Bilder: © SHERA

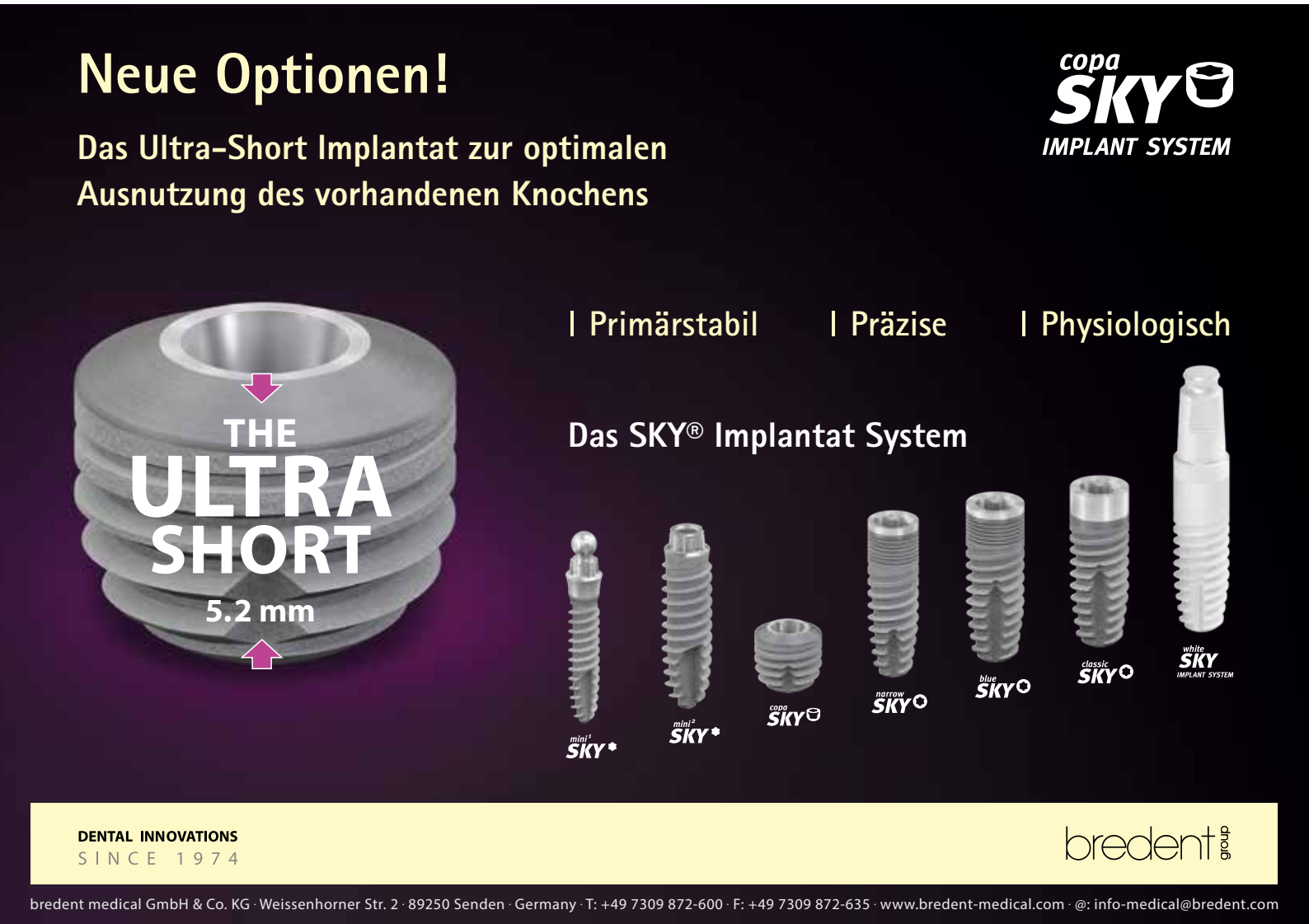

Ein **spezielles Implantat** für die **Sofortimplantation**

Als Nobel Biocare das Implantat NobelActive vor 10 Jahren einführte, galt dies als revolutionär. Seither wurde es in über 42 klinischen Studien mit über 14.300 Original-Implantaten bei mehr als 2.600 Patienten wissenschaftlich überprüft und dokumentiert. Es ist aktuell eines der meist kopierten Implantate, so die Aussage des Branchenvorreiters Nobel Biocare. Dr. Stefan Scherg ist erfahrener NobelActive-Anwender der ersten Stunde und hat uns einige Fragen beantwortet.

DI: Das NobelActive ist ein Implantat für die Sofortimplantation plus Sofortbelastung. Warum?

Dr. Scherg: Um die Fixtur sofort versorgen zu können und damit die Extraktionsalveole zusätzlich zu stützen, muss eine möglichst hohe Primärstabilität erzielt werden. Hier bringt NobelActive die optimalen Eigenschaften mit. Der sich erweiternde, wurzelförmige Implantatkörper verhält sich im koronalen Drittel wie ein Osteotom und das doppelläufige Kompressionsgewinde mit apikal weit ausladenden Gewindeflanken zur Spitze hin verdichtet durch eine minimale Osteotomie den Knochen, sodass die für Sofortimplantationen mit Sofortversorgungen notwendige Primärstabilität erzielt werden kann. Dank der Kammern für das Rückwärtsschneiden mit apikalen Bohrschneiden kann die Implantatposition optimal der Extraktionsalveole angepasst werden.

DI: Welche Studien belegen den Erfolg?

Dr. Scherg: Die Langzeitergebnisse belegen eine hohe Gesamtüberlebensrate von 95,7 bis 100% nach 2 und 5 Jahren in verschiedenen klinischen Situationen und bei Protokollen zur Sofortbelastung. NobelActive mit der TiUnite-Oberfläche bewahrt die hohe Stabilität während der Einheilung durch schnelle Knochenbildung und fördert den langfristigen Erfolg. Auch in punkto Weichgewebsmanagement spricht die Studienlage für das Implantat. Studien mit Protokoll für die Sofortbelastung zeigen einen insgesamt signifikanten Anstieg im Papillenindex ($P < 0{,}001$; Wilcoxon-Signed-Rank-Test) von der Implantatinsertion bis zur Nachuntersuchung nach 3 Jahren. Das Implantat verfügt über eine Innenkonusverbindung und ein integriertes Platform Switching für eine verbesserte Weichgewebsanlagerung, das durch den inversen Konusverlauf im Schulterbereich verstärkt wird.

DI: Mittlerweile gibt es am Markt eine Vielzahl von Nachbauten. Kann man diese problemlos einsetzen und bei welchen Indikationen?

Dr. Scherg: Neben der umfangreichen wissenschaftlichen Begleitung fällt nach über 10 Jahren Anwendung vor allem die Praktikabilität im Praxisalltag positiv auf. So deckt es alle Indikationen ab – vom Einzelzahn bis hin zum zahnlosen Kiefer. Bei schwierigen Knochenverhältnissen findet sich eine ausreichende Primärstabilität, um zu augmentieren oder das Konzept Sofortimplantat/-versorgung einzusetzen. In der Prothetik stehen alle konischen Implantat-Abutment-Optionen offen. Die Qualität des Produktes wird auch dadurch deutlich, dass kein vergleichbares Implantat in so hoher Stückzahl über 10 Jahre hinweg weltweit so erfolgreich eingesetzt wurde.

DI: Vielen Dank, Herr Dr. Scherg, für das Interview.

Literaturverzeichnis unter
www.dimagazin-aktuell.de/literaturlisten

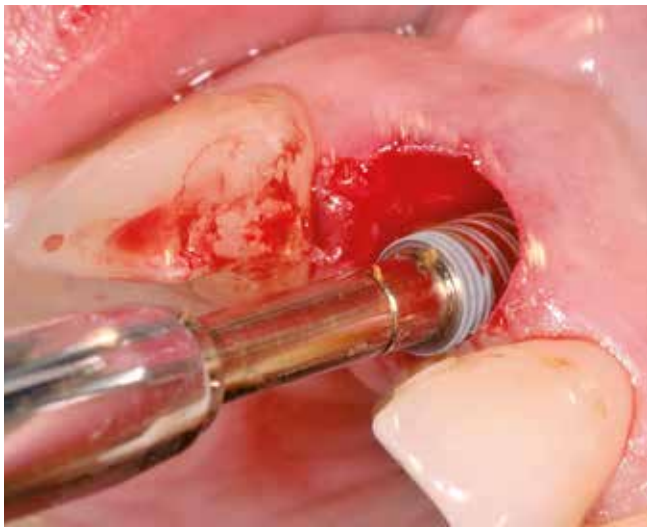

Sofortimplantation mit einem NobelActive-Implantat.

Dr. Stefan Scherg

1990–1995	Zahnmedizinstudium an der Julius-Maximilians-Universität in Würzburg
1995–1997	Vorbereitungsassistent in freier Praxis in Retzbach und Thüngen
Seit 1997	Niederlassung und Praxisübernahme in Thüngen
2002	Praxisverlegung nach Karlstadt und Gründung des eigenen Fortbildungsinstituts „Schöne Zähne“
2003	DGZI-Zertifizierung Implantologie; Spezialist Implantologie
2015	Promotion
	Praxisschwerpunkte: Parodontologie, Implantologie, Endodontie und Ästhetische Zahnheilkunde

Jubiläum: 19. Lübecker hoT-Workshop

20 Jahre sind seit der Gründung der hypo-A GmbH vergangen. Seit 1998 produziert das Lübecker Familienunternehmen orthomolekulare Nahrungsergänzungen in Premium-Qualität. Auf Grundlage dieser Erfahrungen wurde unter anderem Itis-Protect I-IV entwickelt, die ergänzende bilanzierte Diät zur Therapie von Parodontitis, die heute in vielen Zahnarztpraxen empfohlen wird, um das komplexe parodontale Entzündungsgeschehen zu regulieren.

Immer Anfang Dezember kommen auf Einladung vom VBN-Verlag, einer Schwesterfirma von hypo-A, Therapeuten aus ganz Deutschland und angrenzenden Ländern in Lübeck zu hochklassigen Vorträgen beim hoT-Workshop zusammen. hoT, das ist die „hypoallergene orthomolekulare Therapie", entwickelt vom Arzt für Naturheilverfahren, Allgemein- und Sportmedizin Peter-Hansen Volkmann. Traditionell übernimmt der wissenschaftliche Berater von hypo-A auch die Moderation und Leitung des Workshops.

Körper, Geist und Seele

Anlässlich des 20-jährigen Bestehens von hypo-A wird das Programm des hoT-Workshops 2018 als Jubiläumsveranstaltung gestaltet. Eingeladen werden diesmal explizit auch Zahnärzte und andere Therapeuten, die bisher nicht mit dem hoT-Konzept vertraut sind und mit den Produkten von hypo-A arbeiten. Eines der Themen im Dezember: „Silent Inflammation in der parodontologisch-implantologischen Fachpraxis". Referenten sind u.a. Dr. Heinz-Peter Olbertz (Zahnarzt und Parodontologe), Prof. Dr. Dr. Thomas Bosch (Direktor des Zoologischen Instituts der Christian-Albrechts-Universität zu Kiel), Prof. Dr. Olaf Winzen (Vorstand der Landeszahnärztekammer Hessen) und Prof. Dr. Stefan Kopp (Lehrstuhl für Kieferorthopädie an der Goethe-Universität, Frankfurt/Main).

Fach- und Rahmenprogramm

Die Teilnahme in der Lübecker Musik- und Kongresshalle kostet 100 Euro, die Teilnahme am zweitägigen Rahmenprogramm, inklusive abendlicher Stadtführung durch das weihnachtlich beleuchtete Lübeck und einer Abendveranstaltung in den schönen Räumlichkeiten des Europäischen Hansemuseums kostet 70 Euro.

Weitere Informationen zum Programm und die Anmeldeunterlagen finden Sie unter **www.vbn-verlag.de**

hypo-A GmbH
Kücknitzer Hauptstraße 53 · 23569 Lübeck
Tel. 0451 3072121 · Fax 0451 304179
E-Mail: info@hypo-a.de

5. BTI Day in Frankfurt

Unter dem Motto „INNOVATION FOR YOU, SOLUTIONS FOR YOUR PATIENTS" lädt BTI zum 5. BTI Day nach Frankfurt ein. Am 3. November wird im Hilton Airport Hotel „The Squaire" ein spannendes Programm für Zahnärzte und Zahntechniker geboten.

Auch in diesem Jahr werden spannende Fachvorträge von Dr. Eduardo Anitua, dem wissenschaftlichen Direktor des BTI Biotechnology Institutes, erwartet. Weitere namhaften Referenten sorgen für ein abwechslungsreiches Programm: Dr. Dirk Duddeck spricht über aktuelle Neuigkeiten der Clean Implant Foundation. Norman Jacob berichtet über die Vorteile der Arbeit mit BTI im Praxisalltag. Dr. Babak Saidi stellt die Umsetzung der CAD/CAM-Technologie mit dem BTI-System vor.

BTI Deutschland GmbH
Mannheimer Str. 17
75179 Pforzheim
Tel: 07231 4280612
Fax: 07231 4280615
info@bti-implant.de
www.bti-biotechnologyinstitute.de

Experten diskutierten neue Behandlungsmethoden

Hanauer MKG-Palais ehrte Pionier der Zahn-Implantat-Chirurgie

Führende Dental-Implantologen aus ganz Deutschland kamen Ende September auf Einladung des Hanauer MKG-Palais, Zentrum für Mund-, Kiefer- und Plastische Gesichtschirurgie, zu einer hochkarätigen Fachtagung im Olof-Palme-Haus in Hanau zusammen. Thema unter Moderation des Vize-Präsidenten der DGOI, Univ.-Prof. Dr. med. dent. Dr. h.c. Georg-Hubertus Nentwig, waren neue Techniken der zahnärztlichen Implantatchirurgie und die Ehrung eines Pioniers.

Mitveranstalter der Tagung war das Internationale Fortbildungszentrum für Zahnärztliche Implantologie (IFZI) in Nürnberg. Dessen Gründer, der international anerkannte Implantologe Dr. Manfred Lang wurde anlässlich seines 80. Geburtstages für sein Lebenswerk geehrt. Lang gilt als Pionier der deutschen Dentalimplantologie. Er hat auch ein innovatives Implantatsystem erfunden. „Das 1995 gegründete IFZI ist weit über die Grenzen Deutschlands hinaus bekannt – und das zu Recht", so Gerald Micko, Geschäftsführer von bredent medical, in seiner Laudatio. „Dort haben auch viele Implantologen aus Hanau und der Region ihre Fortbildung gemacht. Anders als andere Fortbildungszentren ist das IFZI in hohem Maße praktisch ausgerichtet. Geübt wird an einem künstlichen Phantom-Patienten, der sich, abgesehen von Blut, anatomisch von einem echten Patienten nicht unterscheidet", erklärt Micko. „Eine bessere Vorbereitung auf ihre chirurgische Tätigkeit können sich Arzt und Patient nicht wünschen", resümierte auch der Hanauer Implantologe des MKG Palais, Priv.-Doz. Dr. Dr. Dr. Oliver Seitz M.Sc., Facharzt für Mund-, Kiefer-, Gesichtschirurgie. Dr. Manfred Lang war nicht nur sichtlich gerührt über die vielen freundlichen Worte. Er entführte die Teilnehmer im Rahmen eines fundierten Fachvortrags durch alle Entwicklungsphasen seines IFZI und der modernen Zahn-Implantologie.

Das Hanauer Dental-Zentrum MKG Palais, als Mitveranstalter des Symposiums, genießt in der Branche hohes Ansehen. Dies liegt unter anderem daran, dass es als eines von ganz wenigen Zentren in der Rhein-Main-Region, Implantat-Methoden anwendet, mit der Patienten innerhalb von nur einem Termin wieder ein vollständiges festes Gebiss bekommen. „Lockere Prothesen und eine über mehrere Monate andauernde Behandlung gehören mit unseren Methoden der Vergangenheit an", erklärt Dr. Seitz, der auch in der Emma Klinik in Seligenstadt operiert. Die innovativen Verfahren erlauben mehrere Behandlungsschritte an nur einem Termin. Am Tag, an dem die Implantate gesetzt werden, werden auch meistens provisorische feste Zahnreihen oder einzelne Zähne aus Kunststoff individuell für den Patienten angefertigt und eingesetzt. „Der Patient verlässt die Praxis also mit festen Zähnen und kann sofort seinem normalen Alltag nachgehen. Das Provisorium tauschen wir oder die zahnärztliche Kollegen nach einigen Monaten gegen hochwertigeren Zahnersatz aus", so Dr. Seitz.

Pionier Dr. Manfred Lang bei seinem Vortrag zur Entwicklung in der Implantologie.

Das Team vom MKG PALAIS in Hanau überbringt die Glückwünsche. Von links: Prof. Dr. Georg-Hubertus Nentwig, Dr. Manfred Lang, PD Dr. Dr. Dr. Oliver Seitz und Nicole Chambron.

Gerald Micko (links) und Herbert Bibiza von bredent überreichen die Ehrenurkunde an Dr. Manfred Lang.

Von Prof. Nentwig bekommt Dr. Lang ein Schaukelpferd.

Gerald Micko, Geschäftsführer von bredent medical, bei seiner Laudatio.

Herbert Bibiza ist nicht nur Vertriebsleiter von bredent medical, sondern ein langjähriger Wegbegleiter von Dr. Lang und dessen Fortbildungsinstitut IFZI in Nürnberg.

Doch Zeitersparnis und sofortiger Zahnersatz sind nicht die einzigen Vorteile dieser modernen Behandlungsmethoden: „Die Verfahren sind auch besonders gewebeschonend. Dadurch haben die Patienten nach dem Eingriff in der Regel weniger Schmerzen. Außerdem eignen sie sich so auch besser für Risiko-Patienten wie zum Beispiel Diabetiker, Raucher oder Menschen mit Osteoporose“, so der auch im Hanauer MKG Palais tätige Implantologe Professor Nentwig. Hinzu kommt die Nachhaltigkeit der Methoden: „Der endgültige Zahnersatz hält in der Regel 15 bis 20 Jahre – bei guter Pflege sogar ein Leben lang“, erklärt der erfahrene Implantologe. Dank der effektiven Bündelung verschiedener Therapieschritte seien die Verfahren zudem kostengünstig. „Damit Implantate lange halten, ist eine regelmäßige zahnmedizinische Nachkontrolle, etwa 1 mal pro Jahr, erforderlich“, berichtete Professor Nentwig auch in seinem Vortrag über die Zukunft der Implantologie. ■

MKG PALAIS –
Zentrum für Mund- Kiefer- und Gesichtschirurgie
Nußallee 7
63450 Hanau
Tel. 06181 4289960
www.mkg-palais-hanau.de

IFZI GmbH
Innere Laufer Gasse 24
90403 Nürnberg
Tel. 0911 34746-24
www.ifzi.de

15. Internationaler Jahreskongress 2018 in München

Das Einzelzahnimplantat rundum beleuchtet

Die DGOI hat den 15. Internationalen Jahreskongress vom 20. bis 22. September 2018 in München dem Leitthema „Einzelzahnimplantat – the State of the Art" gewidmet. Als implantologische Fachgesellschaft für den Praktiker hat die DGOI mit diesem Thema genau die Indikation aufgegriffen, die für Praktiker höchst relevant ist. Denn: Das Einzelzahnimplantat ist zurzeit weltweit die häufigste Indikation in der zahnärztlichen Implantologie und stellt sich in der Praxis oft als komplexer Fall dar.

Dr. Paul Weigl, Referent für dentale Technologien im Vorstand der DGOI, und **Dr. Henriette Lerner,** Beisitzerin im Vorstand der DGOI, haben als wissenschaftliche Leiter das Programm des Kongresses zusammengestellt: Über 35 internationale Top-Referenten aus Deutschland, Europa, Asien, Afrika und den USA waren nach München gekommen. In zahlreichen Vorträgen wurden die einzelnen Arbeitsschritte im digitalen Workflow für die Einzelzahnversorgung – chairside und im Team mit dem Zahntechniker – vorgestellt: 3D-Diagnostik, Intraoralscan, virtuelle Planung, navigierte Implantation, präfabrizierte Abutments und Einzelzahnkronen, patientenindividuelle Abutments und verschraubte versus zementierte Prothetik.

Pre-Congress der DDS

Los ging es bereits am Mittwoch mit dem eintägigen Pre-Congress der Digital Dentistry Society (DDS) mit hochkarätigen Referenten und Vorträgen rund um die digitale Zahnmedizin. Über die DGOI-Vorstandsmitglieder Dr. Henriette Lerner, Präsidentin der DDS, und Uli Hauschild, Vizepräsident der DDS, besteht zwischen beiden Fachgesellschaften ein reger Austausch. Führende Spezialisten in der digitalen Zahnmedizin und exzellente Zahntechniker als Referenten haben die unterschiedlichen Aspekte des digitalen Arbeitsablaufs und neue Materialien vorgestellt sowie einen Ausblick auf den „virtuellen Patienten" gegeben.

Standen bei der Pressekonferenz Rede und Antwort: (von links): Dr. Paul Weigl, Dr. Fred Bergmann, Dr. Henriette Lerner und Prof. Dr. Daniel Grubeanu.

Think global – das internationale Netzwerk der DGOI

Das globale Format des Jahreskongresses repräsentierte die neue internationale Ausrichtung der DGOI mit namhaften zahnmedizinischen Fachgesellschaften; darunter zum Beispiel die International Academy of Ceramic Implantology (IAOC), International Extraction Academy, Digital Dentistry Society (DDS) und die Boston University School of Dentistry. Über diese Kooperationen eröffnet die DGOI ihren Mitgliedern den Zugang zu hochkarätigen internationalen Kongressen und Master Classes.

„Wir leben in einer zunehmend digitalen Welt, in der sich die Medizin über internationale Datenbanken austauscht und sich schon heute multizentrisch und global präsentiert: Nicht allein das evidenzbasierte Wissen einzelner Zentren und Länder, sondern das komplexe und global eruierte Wissen erhöht die Signifikanz und erreicht durch umfassend aufbereitetes Datenmaterial höchste Relevanz für den Praktiker", erläutert Dr. Fred Bergmann, Präsident der DGOI, die Bedeutung des globalen Wissensaustauschs für die Praktiker.

Die DGOI engagiert sich seit Anbeginn auch auf globaler Ebene für die strukturierte Fortbildung von Zahnärzten im Fachbereich Implantologie, um die implantologische Versorgung der Patienten weltweit zu verbessern. So erlernen Zahnärzte in Thailand, China, Rumänien, Ägypten, Jordanien, Israel und der Ukraine das Basiswissen nach dem Konzept des Curri-

Prof. Dr. Stefan Fickl stellte Konzepte zur Vermeidung von Periimplantitis vor.

Dr. Sven Görrissen präsentierte sichere Augmentationstechniken für die Praxis.

Am Donnerstag war Workshop-Tag. Insgesamt 15 Workshops wurden angeboten.

Das Thema von Dr. Kwang Bum Park, CEO Megagen, waren die Voraussetzungen für eine sofortige Einzelkronenversorgung.

culums Implantologie der DGOI, die in diesen Ländern mit lokalen Fachgesellschaften zusammenarbeitet.

Act local – das deutschlandweite Netzwerk der DGOI

Die über den internationalen Wissenschaftsaustausch gewonnenen Erkenntnisse gibt die DGOI über ihre Curricula, das Internationale Wintersymposium in Zürs, den Jahreskongress und die zahlreichen Studiengruppen an die Praktiker weiter.

Gerade für die Fortbildung der Kollegen in der Region hat die DGOI mit ihrem deutschlandweiten Netzwerk von zurzeit 30 aktiven Studiengruppen ein attraktives Angebot entwickelt: Allein in diesem Jahr finden mehr als 50 lokale Veranstaltungen statt, die im Durchschnitt von 20 bis zu 100 Zahnärzten und auch Zahntechnikern besucht werden.

Über diese regelmäßig stattfindenden Veranstaltungen erhalten die Kollegen sämtliche wissenschaftlich belegten Daten und neuen Behandlungsmethoden – Wissen, das letztendlich den Patienten zugutekommt. „Die Studiengruppen sind die Keimzellen für die praktische Umsetzung der neuesten wissenschaftlichen Erkenntnisse und unterstützen die Kollegen gezielt vor Ort, um up-to-date zu bleiben und an der beschleunigten Entwicklung in der Implantologie teilzuhaben", erläutert Prof. Dr. Daniel Grubeanu, Koordinator der Studiengruppen, die Bedeutung dieses Netzwerks innerhalb des Fortbildungsangebots. Die kontinuierliche Fort- und Weiterbildung mit dem Besuch der lokalen Studiengruppen garantieren den Kollegen ein qualitativ hohes und stets aktuelles Wissensniveau.

Genereller Anspruch aller Fortbildungen der DGOI ist die praktikable Aufbereitung der aktuellsten wissenschaftlich fundierten Daten, sodass die Kollegen das neu gewonnene Wissen unmittelbar in ihr Behandlungskonzept integrieren können und somit sofort einen direkten Nutzen erfahren. Dabei legt die DGOI großen Wert darauf, dass das Wissen in einer freundschaftlichen Atmosphäre vermittelt und auch unter den Kollegen offen und ehrlich diskutiert wird. ■

Die nächsten Kongresse der DGOI:
14. Internationales Wintersymposium der DGOI vom 27. bis 31. März 2019 in Zürs am Arlberg
Thema: Komplikationen meiden, Komplikationen meistern

DGOI Büro
Wilderichstraße 9
76646 Bruchsal
www.dgoi.info

Bilder: © DGOI

Das DGI-APW-Curriculum Implantologie wird 20 Jahre alt

Rund 5.000 Zahnärztinnen und Zahnärzte haben das Curriculum Implantologie absolviert, das DGI und APW seit 1998 gemeinsam anbieten. Es war das erste bundesweite zertifizierte Curriculum in der deutschen Zahnmedizin und ist bis heute auch das erfolgreichste geblieben. Es sichert die Qualität in der Implantologie und dient so auch dem Patientenschutz.

Das Interesse von Patientinnen und Patienten an implantatgetragenem Zahnersatz ist hoch. Die Zahl der jährlich gesetzten Implantate ist von schätzungsweise 380.000 im Jahr 1998 auf mittlerweile eine Million gestiegen. Umfragen zeigen, dass Patienten sich von einer Implantattherapie vor allem eine bessere Lebensqualität erwarten. Dies geht in den meisten Fällen in Erfüllung: Studien belegen, dass implantatgetragener Zahnersatz die Lebensqualität steigert.

Wissenschaftlich anerkannt und etabliert

Aus einer Notversorgung in den 1960er Jahren ist ein wissenschaftlich anerkanntes und etabliertes Therapieverfahren geworden, das die Zahnmedizin vielfältig verändert hat. „Wir können in der Implantologie heute komplexe Therapien umsetzen, die früher so nicht möglich schienen", erklärt DGI-Präsident Prof. Dr. Frank Schwarz (Frankfurt/Main). In der Tat haben neue Methoden in den letzten Jahren einfache Eingriffe einfacher und komplexe Behandlungen möglich gemacht. Doch wachsen mit den Möglichkeiten auch die Ansprüche von Zahnärzten und Patienten an das funktionelle und ästhetische Therapieergebnis. „Darum ist und bleibt eine qualifizierende und zertifizierte Fortbildung in der Implantologie wichtig", betont Prof. Schwarz.

Rund 200 Zahnärzte absolvieren das Curriculum pro Jahr

Mit rund 5.000 Teilnehmerinnen und Teilnehmern in mehr als 200 Kursserien ist das Curriculum bis heute das erfolgreichste. Derzeit unterrichten 51 Dozentinnen und Dozenten an bundesweit 27 Standorten die Teilnehmer in acht Wochenendkursen, an denen im Schnitt 20 bis 25 Zahnärztinnen und Zahnärzte teilnehmen. In den ersten Jahren stieg die Nachfrage rapide. Im Jahr 2005 gingen beispielsweise 18 Kursserien an den Start. Inzwischen hat sich die Zahl stabil zwischen sieben und acht Kursserien jährlich eingependelt.

Goldstandard der implantologischen Fortbildung

Unser Curriculum ist zur Standardausbildung geworden, die heute fast alle jungen Kolleginnen und Kollegen absolvieren, die in die Implantologie einsteigen wollen", sagt DGI-Fortbildungsreferent Prof. Dr. Florian Beuer MME (Berlin). Ein Mix der Referenten aus Praxis und Universität und aus etablierten, erfahrenen Kollegen und neuen engagierten Implantologinnen und Implantologen sorge dafür, dass das Curriculum stets aktuell und auf dem neuesten Stand ist. „Sein einmaliges Konzept und vor allem die Kombination des besten inhaltlichen Curriculums mit einer starken Gemeinschaft mit einem ganz besonderen „Spirit" hat das DGI-Curriculum zum Goldstandard der implantologischen Fortbildung gemacht", betont Prof. Beuer.

Live-OP während des Curriculums. © Ritzert/DGI

Die Absolventen stehen heute am Anfang der beruflichen Laufbahn. Aufgrund des sinkenden Durchschnittsalters und der damit einhergehenden geringeren Berufserfahrung der Teilnehmerinnen und Teilnehmer werden inzwischen mehr „Basics" im Curriculum vermittelt. In den Anfängen des Curriculums hatten die Teilnehmer oft schon eine jahrelange Berufserfahrung. Inzwischen gehört es bei



Prof. Dr. Günter Dhom hat das Curriculum vor 20 Jahren eingeführt. © *Knipping*

den Teilnehmern eher an den Start der beruflichen Laufbahn, die Vorkenntnisse sind überwiegend theoretisch und selten praktisch. Darum liefern die Dozenten nicht nur Wissen, sondern vor allem auch die Motivation, dass die Teilnehmer möglichst bald selbst zu implantieren beginnen. Denn die Präsentation von selbst implantierten Fällen ist bis heute Bestandteil der Abschlussprüfung geblieben.

Vor fünf Jahren wurde der alternative Abschluss „Implantatprothetik" eingeführt. Das ist das Angebot für jene Zahnärztinnen und Zahnärzte, die nicht selbst implantieren, aber eine kompetente Implantatprothetik anbieten wollen.

Die e.Academy ist das E-Learning Programm

Im Jahr 2015 implementierte der damalige DGI-Präsident Priv.-Doz. Dr. Gerhard Iglhaut aus Memmingen zusammen mit seinem Vorgänger Prof. Dr. Dr. Hendrik Terheyden (Kassel) das e-Learning Programm der DGI, die sogenannte „eAcademy", als integralen Bestandteil. Neu hinzugekommen sind 2018 die virtuellen Kursräume der APW, die es allen Teilnehmern ermöglichen, von überall und jederzeit auf alle theoretischen Unterlagen zugreifen zu können.

Neu: Mentoren unterstützen die Teilnehmer

Ebenfalls in diesem Jahr ging ein Mentorenprogramm an den Start, das den Teilnehmern während der Phase der ersten selbständigen Implantationen einen erfahrenen Ansprechpartner aus ihrer Umgebung an die Seite stellt.

Zufriedene Absolventen

Während die Teilnehmer der ersten Kursserien 1998 während des Studiums noch nichts über Implantologie gelernt hatten und sich ihre Kenntnisse mühsam aneignen mussten, hat Christian Horn aus Limburg, der das Curriculum vor zehn Jahren absolvierte, bereits während seines Studiums an der Universität Mainz eine Vorlesung über Implantologie gehört. Ihm hat das Curriculum Sicherheit gegeben und die erforderliche Kompetenz vermittelt. In seiner Praxis ist die Implantologie seitdem ein fester Bestandteil des Therapiespektrums.

Dr. Sina Klai (Freiburg) hat das Curriculum im letzten Jahr absolviert, „da es ein Bereich der Zahnmedizin ist, in dem sich aktuell viel entwickelt." Die Zahnärztin kennt die Grundlagen aus dem Studium und aus der praktischen Arbeit. „Man lernt im Curriculum viele Implantatsysteme kennen und hört unterschiedliche Ansichten vieler renommierter Referenten. Allerdings werde man durch die acht Wochenendkurse des Curriculums alleine noch lange kein guter Implantologe, räumt Dr. Klai ein. „Dafür bedarf es einfach viel, viel praktischer Erfahrung und Routine – aber das Curriculum ist sicherlich gut für die ersten Schritte in der Implantologie."

Dr. Sandra Stolz aus Langenfeld bei Köln hat nach zehn Jahren Berufserfahrung den DGI-Masterstudiengang Orale Implantologie und Parodontologie begonnen und absolviert dafür gerade die erforderlichen Kurse des Curriculums. „In einer Einbehandlerpraxis ist es schwierig, sich mit Kollegen auszutauschen und Neues zu lernen", sagt sie. Ihr Urteil: „Die Hands-on Kurse ermöglichen die direkte praktische Anwendung des Gezeigten. Die Referenten zeigen uns auch ihre Fehler und geben uns Hinweise, wie wir diese erst gar nicht machen und teilen somit ihre Erfahrungen mit uns. Das finde ich einen ganz großen Pluspunkt."

Prof. Dr. Florian Beuer freut sich, das Curriculum als Fortbildungsreferent weiterzuentwickeln. © *Knipping*

Ein Exportschlager

Schon seit einigen Jahren wird das Erfolgsmodell der DGI exportiert. Fachgesellschaften in mehreren Ländern haben ihre Fortbildungsangebote am DGI-Curriculum ausgerichtet. Diese internationale Vernetzung der DGI liefert Einblicke in die implantologische Welt jenseits des nationalen Tellerrandes und intensiviert den internationalen Austausch. Nicht zuletzt kann die DGI deshalb auch eine steigende Zahl ausländischer Gäste bei ihren Kongressen begrüßen.

„Es ist ein Kompliment, wenn wir kopiert werden"

Natürlich wurde das Curriculum von anderen Gesellschaften und Verbänden, von Kammern und auch von privaten Anbietern kopiert. „Wenn die Qualität stimmt, ist es ein Kompliment, wenn wir kopiert werden", sagt Prof. Dr. Günter Dhom (Ludwigshafen), der das Curriculum 1998 als damaliger Fortbildungsreferent der DGI etabliert hat. Ihn stimme zuversichtlich, dass die Kolleginnen und Kollegen noch immer mit den Füßen abstimmen. Darum habe er so manches Curriculum und so manchen Masterstudiengang kommen und gehen sehen. „Unser Curriculum hat es jedoch offensichtlich geschafft, dass es im Bewusstsein vieler Kolleginnen und Kollegen fest verankert ist. Es gilt als der Goldstandard, der die Qualitätsmaßstäbe auch weiterhin setzen wird." ■

www.dginet.de

Die nächste Ausgabe der **DI** erscheint am **16. November 2018**

IMPLANTOLOGIE

„Flexibilität bei der implantatprothetischen Versorgung des zahnlosen Kiefers mittels transversaler Verschraubung“ ist der Titel des Beitrages von Dr. Wilhelm Spurzem und ZTM Gunnar Dietz.

IMPLANTOLOGIE

Um Grundlagen der Okklusion bei Implantaten geht es im Artikel von Randolph R. Resnik. Er liefert fundierte Empfehlungen für die Einzelzahn-Implantatversorgung.

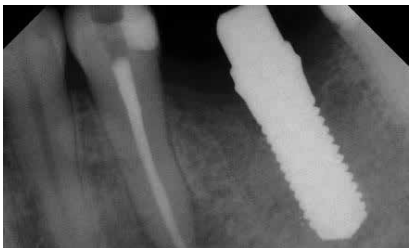

IMPLANTOLOGIE

Inwieweit die Oberfläche eines Zirkonimplantats der entscheidende Erfolgsfaktor für die Osseointegration darstellt, dieser Frage geht Dr. Armin Nedjat auf den Grund.

Impressum

DENTALE IMPLANTOLOGIE & PARODONTOLOGIE
DI online: www.dimagazin-aktuell.de

Spitta GmbH
Ammonitenstraße 1, 72336 Balingen,
Postfach 10 09 63, 72309 Balingen,
Telefon 07433 952-0, Telefax 07433 952-111
E-Mail: info@spitta.de

Chefredaktion
PD Dr. Dr. Dr. Oliver Seitz M.Sc. (Implantologie)
oliver.seitz@spitta.de
Prof. Dr. Georg Gaßmann (Parodontologie)
georg.gassmann@spitta.de

Redaktion
Carmen Bornfleth, Tel. 07420 405216, Fax: 07420 405216
E-Mail: carmen.bornfleth@spitta.de

Ständige Mitarbeiter:
Dr. Jan-Friedrich Dehner
jan-friedrich.dehner@spitta.de

Redaktionsbeirat
Dr. Eduardo Anitua, Prof. Dr. Nicole Arweiler Dr. Georg Bayer, Dr. Fred Bergmann, Dr. Robert Böttcher, Dr. Jörg Brachwitz, PD Dr. Dan Brüllmann, Dr. Hermann Derks, Dr. Marcus Engelschalk, Dr. Daniel Engler-Hamm, Prof. Dr. Dr. E. Fischer-Brandies, Dr. Michael Gahlert, Dr. German Gómez-Román, Dr. H.-J. Hartmann, Dr. Michael Hopp, Dr. Werner Hotz, Dr. Hans-Dieter John, Dr. Frank Kistler, Dr. Steffen Kistler, Dr. Heinz Kniha, Prof. Dr. Ralf Kohal, ZTM Heiner Kruse, Prof. Dr. K.-P. Lange, Dr. Philippe D. Ledermann, ZTM Reinhard Lucas, Dr. Ralf Masur, Dr. Robert Nölken, Prof. Dr. Dr. Winand Olivier, RA Björn Papendorf, Dr. Mathias Plöger, Dr. Florian Rathe, Prof. Dr. Dr. Dr. Robert Sader, Kerstin Salhoff, Dr. Dr. Markus Schlee, Dr. Karl-Heinz Schnieder, Dr. Achim Sieper, Dr. Christoph Sliwowski, Prof. Serge Szmukler-Moncler, Dr. Alexander Volkmann, Dr. Clemens Walter, Prof. Dr. Thomas Weischer, Dr. Jörg-Ulf Wiegner, Dr. Walter Wille-Kollmar, Prof. Dr. Murat Yildirim

Anzeigenleitung
Josefa Seydler, Tel. 07433 952-171
E-Mail: josefa.seydler@spitta.de

Anzeigenverkauf
Heike Müller-Wüstenfeld, Tel. 07433 952-356
E-Mail: heike.mueller-wuestenfeld@spitta.de

Abo-Verwaltung
Tel. 07433 952-0
Jahresabonnement 50 Euro zzgl. MwSt.

Bezugsmöglichkeiten:
Bestellungen nehmen der Verlag und alle Buchhandlungen im In- und Ausland entgegen. Sollte die Fachzeitschrift aus Gründen, die nicht vom Verlag zu vertreten sind, nicht geliefert werden können, besteht kein Anspruch auf Nachlieferung oder Erstattung vorausbezahlter Bezugsgelder.

Leserhinweis/Datenschutz:
Ihre dem Verlag vorliegenden Adressdaten werden unter strikter Einhaltung der Datenschutzvorschriften gespeichert, zur internen Weiterverarbeitung und für verlagseigene Werbezwecke genutzt. Fremdunternehmen werden Ihre Adressdaten zur Aussendung interessanter Informationen zur Verfügung gestellt. Sofern Sie die Speicherung und/oder Weitergabe Ihrer Adressdaten nicht wünschen, so teilen Sie uns dies bitte schriftlich an die Verlagsadresse oder per E-Mail an datenschutz@spitta.de mit.

Urheber und Verlagsrecht:
Für unverlangt eingesendete Manuskripte, Abbildungen und Bücher übernimmt die Redaktion keine Haftung. Mit Annahme eines eingereichten Manuskriptes gehen das Recht der Veröffentlichung sowie die Rechte zur Übersetzung, zur Vergabe von Nachdruckrechten, zur elektronischen Speicherung in Datenbanken oder Internet, zur Herstellung von Sonderdrucken, Fotokopien und Mikrokopien an den Verlag über. Jede Verwertung außerhalb der durch das Urheberrechtsgesetz festgelegten Grenzen ist ohne Zustimmung des Verlages unzulässig. Alle in dieser Veröffentlichung enthaltenen Angaben, Ergebnissen usw. wurden von den Autoren nach bestem Wissen erstellt und von ihnen und dem Verlag mit größtmöglicher Sorgfalt überprüft. Gleichwohl sind inhaltliche Fehler nicht vollständig auszuschließen. Daher erfolgen alle Angaben ohne jegliche Verpflichtung oder Garantie des Verlages oder der Autoren. Sie garantieren oder haften nicht für etwaige inhaltliche Unrichtigkeiten (Produkthaftungsausschluss).
Mit anderen als redaktionseigenen Signa oder mit Verfassernamen gezeichnete Beiträge geben die Auffassung der Verfasser wieder, die der Meinung der Redaktion nicht zu entsprechen braucht. Gekennzeichnete Sonderteile liegen außerhalb der Verantwortung der Redaktion.

Redaktioneller Hinweis:
Unter der Rubrik „Produkt-Highlight“ veröffentlichte Artikel wurden mit freundlicher Unterstützung der Dentalindustrie erstellt; die Firmenbezeichnung ist im Beitrag ersichtlich. Die im Text genannten Präparate und Bezeichnungen sind zum Teil patent- und urheberrechtlich geschützt. Aus dem Fehlen eines besonderen Hinweises bzw. des Zeichens ® oder ™ darf nicht geschlossen werden, dass kein Schutz besteht.
Aus Gründen der besseren Lesbarkeit wird auf eine geschlechtsneutrale Differenzierung (z.B. Mitarbeiterinnen/Mitarbeiter) verzichtet. Entsprechende Begriffe gelten im Sinne der Gleichbehandlung grundsätzlich für beide Geschlechter.

Copyright Spitta GmbH,
Gerichtsstand Stuttgart

Druckauflage:
9.500 Exemplare, 7 Ausgaben jährlich, 22. Jahrgang,
zurzeit gilt die Anzeigenpreisliste Nr. 22/2017

Satz:
www.b-2-h.de

Druck, Verarbeitung, Versand:
F&W MEDIENCENTER, Kienberg

MEGAGEN
For Lifetime Smiles

06221-4551140
www.imegagen.de

10TH YEARS
The AnyRidge Way
IMPLANT PARADIGM SHIFT SINCE 2009

SAVE the DATE

KISS

KItzbüheler Schnee-Symposium

01 | 02. FEBRUAR 2019

Das Kitzbüheler Schnee Symposium (KISS) stellt einen Höhepunkt zum Jahresbeginn 2019 dar. In einer perfekten Harmonie zwischen Theorie und Praxis werden aktuelle Themen, Trends sowie Behandlungskonzepte vorgestellt und diskutiert. In Workshops können dann Behandlungsprotokolle Schritt für Schritt in Kleingruppen vertieft werden.
Wir freuen uns auf Ihre Teilnahme!

Ihr Kiss Orga Team

LECTURES & WORKSHOPS

Dr. Detlef Hildebrand
Dr. Marcus Engelschalk
Dr. Dirk Duddeck
Dr. Christian Monti
Dr. Harald Hüskens
Dr. Irfan Abas
Dr. Michael Weiss
Prof. Dr. Dr. Joachim Zöller
Holger Reinhoff
Dr. Olaf Daum
Dr. Dr. Steffen Hohl
Dr. Christian Dürr
Dr. Stephan Sinhuber
Dr. Sers Laurent



Dr. Peter Randelzhofer
Prof. Dr. Dr. Ralf Smeets

INFORMATIONEN

-10% EARLY BIRD REGISTRATION

Weitere Informationen zum Programm und der Registrierung finden Sie unter:

www.kiss-symposium.com
+49 030 398 988 - 15
registrierung@kiss-symposium.com

MEGAGEN For Lifetime Smiles · blue m oxygen for health · RESORBA REPAIR AND REGENERATE · replicate · SINCO · winlocal · teethan · BienAir Dental · REGEDENT smart regeneration · OSSTELL · Jeder · BFS finance · R2 GATE · HELMUT ZEPF MEDIZINTECHNIK GMBH

R2 GATE
Turning imagination into reality
www.r2gate.com

Der digitale Workflow Ihr Vorteile:
- Kostenfreier Zugang;
- Nutzungsgebühr pro Fall;
- Anwenderfreundlicher Workflow von Planung bis 3D Schablone.

NEU

SHERA®
WERKSTOFF TECHNOLOGIE

SHERA4implants

Nutzen Sie für klassisch oder digital gefertigte Implantatmodelle die Scanbodies und Laboranaloge aus der SHERA4implants-Reihe. Jetzt erhältlich als Replikate für Top-Systeme von

CAMLOG® Implantatsystem
DENTSPLY® Implants
NOBEL BIOCARE®
STRAUMANN®

Powered by RK ORGANICAL CAD CAM

Der digitale Workflow geht weiter:
Auf Wunsch drucken wir für Sie das hochpräzise Implantatmodell.

www.shera.de