www.dimagazin-aktuell.de

DENTALE IMPLANTOLOGIE
& PARODONTOLOGIE

06
Oktober 2019
23. Jahrgang
ISSN 1610-9988

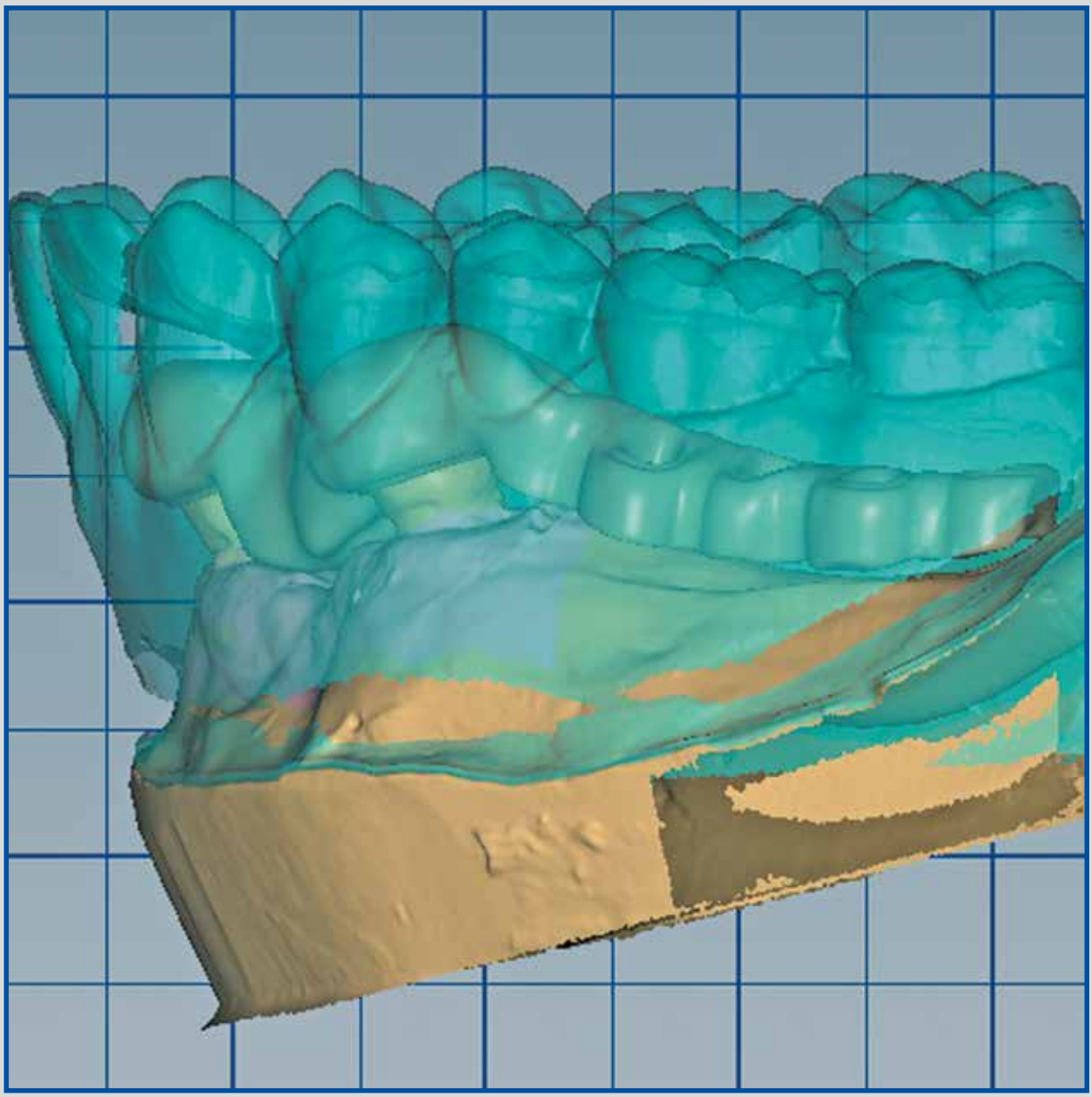

IMPLANTOLOGIE

Sofortimplantation mit sofortiger provisorischer Versorgung

IMPLANTOLOGIE

Biologische Implantologie, patientenabhängige Faktoren und deren Management

PRAXISMANAGEMENT

Analoge Herzlichkeit in digitalen Zeiten - Touchpoint Rezeption

spitta

Seien wir mal ehrlich: Nichts ist so gut wie das Original!

TSV™, Trabecular Metal™ und Eztetic® Verbindungen

Friction-Fit® Abutment: Eine REM-Aufnahme mit einer 150-fachen Vergrößerung zeigt die mechanische Verzahnung im hexagonalen Verankerungsbereich zwischen den Flächen von Implantat und Abutment.



Certain® Verbindung

SureSeal® Technologie: Diese Technologie bietet eine hervorragende Versiegelungsintegrität in der gesamten Implantat-Abutment-Verbindung. Dies wird durch die Kombination der patentierten Gold-Tite® Schraube mit der Certain® Innenverbindung und der Präzisionsfertigung erreicht.

Premiumimplantate verdienen prothetische Premiumkomponenten. Daher sollten Sie für die **Restauration** Ihrer **Zimmer Biomet Dental Implantate GenTek** wählen – eine neue Produktfamilie mit Originalverbindungskomponenten für Restaurationen. Die GenTek Komponenten sind speziell auf Restaurationen Ihrer Zimmer Biomet Implantate ausgelegt und bieten somit die **physikalische Integrität** und die **lang anhaltende Ästhetik**, die Ihre Patienten erwarten. Sie können darauf vertrauen, dass die Qualität einer Nachbildung niemals an die einer Originalverbindung herankommen wird. Die prothetischen Zfx™ GenTek™ Komponenten sind als Teil eines offenen digitalen Workflows für die **Zimmer Biomet Dental Implantatsysteme Certain®*, External Hex*, TSV™/Trabecular Metal™** und **Eztetic®*** verfügbar.

#GenTek

Für weitere Informationen wenden Sie sich bitte an Zimmer Biomet: 0800 101 64 20
zb.bestellung@zimmerbiomet.com
www.zfx-dental.com
www.zimmerbiometdental.de

Zfx | A COMPANY OF ZIMMER BIOMET

* Bald erhältlich.

Nachwuchssorgen

Verehrte Leserschaft!

Immer Ärger mit der Jugend! Oder Sorgen? Der Begriff „Nachwuchssorgen" ist derart präsent, dass er geradezu droht, zum Epochenbegriff heraus stilisiert zu werden. Weniger handelt es sich um die Sorge nach dem eigenen Nachwuchs, den eigenen Kindern, vielmehr kommt das Wort immer häufiger dort vor, wo von der Befürchtung die Rede ist, keinen oder nicht den passenden Nachfolger für eine qualifizierte Aufgabe zu finden.

Die Beispiele sind mannigfaltig. So beginnt die Misere mit „tausenden unbesetzten Ausbildungsstellen zu Beginn des Ausbildungsjahres". Was vor Jahren nur mit Kopfschütteln angesichts steigender Jugendarbeitslosigkeitszahlen quittiert wurde ist nun bittere Realität: „Fachkräftemangel im Handwerk!" Und der Bau boomt…

Gesellschaftlich umso trauriger ist der Nachwuchsmangel im Bereich des Ehrenamtes. Hier geht es weniger um Qualifikation, als um das pure Wollen. Wer will schon noch seine so kostbare Freizeit aufwenden, um als Jugendwart bei Feuerwehr, in der Kirche oder gar im Taubenzüchterverein zu dienen? Deutschland – Land der Vereine und des Ehrenamtes?

Leider liegt in der Erklärung des Problems nicht die Lösung desselben: Die demographische Entwicklung in unserem Land beschert uns weniger junge Leute, während die sich schnell wandelnden Werte und Normen einen Interessenwandel in der neuen Generation zur Folge haben.

Doch wie verhält es sich in unserem Fachgebiet…? Aufgrund der hohen Auflagenlast und geänderten Anforderungen an moderne Zahnheilkunde hat es manch ein Kollege schwer einen Nachfolger für seine Praxis zu finden, gleichwohl die Zahl der HochschulabsolventInnen zunimmt. Diese wiederum suchen händeringend um qualifizierte MitarbeiterInnen. Die Abbrecherquote in der Ausbildung zur Zahnarzthelferin ist hoch und das Image des Berufes ist schlecht. Warum eigentlich? Ist es der Mangel an Aufstiegschancen? Oder ist es doch nur … die Vergütung?

Über qualifizierte Beiträge können wir von der DI DENTALE IMPLANTOLOGIE & PARODONTOLOGIE uns jedenfalls nicht beschweren: Anlässlich unseres Schwerpunktthemas finden Sie im Heft einen Artikel unseres Autors Dr. Jan Klenke aus Hamburg, welcher die mannigfaltigen Möglichkeiten einer Sofortversorgung bei Sofortimplantation beschreibt. Etwas umfangreicher ist der Behandlungsansatz von Dr. Markus Lietzau aus Berlin: In einem Eingriff wurde eine Patientin runderneuert: Extraktion, Implantation und festsitzende provisorische Versorgung. Ähnlich aber anders: Die prothetische Versorgung mit einer verschraubten Suprakonstruktion im Unterkiefer von Dr. Nikolaos Papagiannoulis aus Heidelberg. Erfreulich einfach: Sofortversorgung mit einem einteiligen keramischen Implantat durch Dr. Frank Spiegelberg. Außerdem freuen wir uns über den Artikel der Dres. Hohl aus Buxtehude zu patientenabhängigen Faktoren in der Implantologie.

Zusätzlich konnten wir unsere qualifizierten Autoren auf dem Gebiet der Praxisführung zu interessanten und komplett relevanten Artikeln veranlassen: „Die Anmeldung als Spiegel der Praxisseele" und rechtssichere Aussagen zur Herausgabepflicht der Patientenakte.

Sie sehen: Wieder konnten wir unsere Seiten mit sinnvollen, weiterbildenden Inhalten füllen. Und das geschieht Dank der vielen Einsendungen, welche auch aus dem Bereich der interessierten und engagierten Leserschaft kommt. Darüber, liebe LeserInnen und liebe AutorInnen, freuen wir uns sehr und fordern Sie ausdrücklich auf, weiter durch die Weitergabe Ihrer Kenntnisse und Erfahrungen unser Magazin maßgeblich mitzugestalten. Wir freuen uns selbstverständlich auch sehr über Zuschriften von Jungzahnärztinnen und -zahnärzten, damit bei uns erst gar keine Nachwuchssorgen aufkommen.

Herzlichst, Ihre Chefredaktion

PD Dr. Dr. Dr. Oliver Seitz M.Sc.

Dr. Jan-Friedrich Dehner

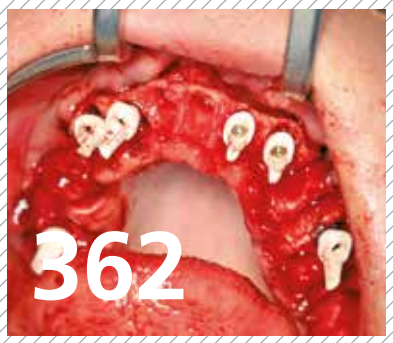

IMPLANTOLOGIE

354 Sofortimplantation mit einem einteiligen keramischen Implantat
Frank Spiegelberg, Ahmed Fawzy

362 Komplexe Sofortimplantation mit sofortiger provisorischer Versorgung und anschließend festsitzender Prothetik
Markus Lietzau

370 Sofortimplantation mit sofortiger provisorischer Versorgung
Jan Klenke

378 Biologische Implantologie, patientenabhängige Faktoren und deren Management
Steffen Hohl, Anne-Sofie Hohl

384 Gesamtkiefer-Rekonstruktion mit verschraubbarer Suprakonstruktion
Nikolaos Papagiannoulis

MARKTÜBERSICHT

389 Leistungsvergleich Intraoralscanner

PRAXISFÜHRUNG

395 Analoge Herzlichkeit in digitalen Zeiten – Touchpoint Rezeption
Sybille David

398 Die Einsichtnahme in die Patientenakte
Nadine Ettling

HERSTELLER-INFORMATIONEN

400 Neuprodukte

INDUSTRIE-REPORT

402 Rundum sichere Wasserdesinfektion in der Praxis

404 Brillante Bildqualität, besonderes Abbildungsvolumen, perfekte Positionierung

407 BEGO Implant Systems expandiert in China

FORTBILDUNG

408 Zeit für die schönen Dinge – erfolgreiche Esthetic Days in Baden-Baden

410 20/20 Vision – das Oral Reconstruction Global Symposium in New York

411 PROSEC Symposium 2020

412 Neu: E-Book „Dentale Befestigungsmaterialien"

VERBANDS-NEWS

413 BDIZ EDI vollzieht Relaunch der Verbands-Internetseite

RUBRIKEN

351 Editorial

414 Vorschau / Impressum



Titelbild:
Dr. Michael Leistner
www.dent-design.de

LEADING REGENERATION

Geistlich
Biomaterials

5. Geistlich Konferenz in Baden-Baden

Reparatur-Chirurgie

Vermeidung von Periimplantitis –
Hart- und Weichgewebemanagement davor und danach.

SAVE THE DATE
07.03.2020

Quelle: Kurhaus Baden-Baden

Prof. Dr. Dr. Al-Nawas
Prof. Dr. Kebschull
Dr. Rathe MSc
Prof. Dr. Stimmelmayr
Prof. Dr. Dr. Terheyden
Dr. Dr. Tröltzsch

Bitte senden Sie mir folgende Informationen zu:
☐ Flyer Geistlich-Konferenz inkl. Anmeldeformular
☐ Produktkatalog Geistlich Biomaterials
per Fax an 07223 9624-10

Geistlich Biomaterials Vertriebsgesellschaft mbH
Schneidweg 5 | 76534 Baden-Baden
Tel. 07223 9624-0 | Fax 07223 9624-10
info@geistlich.de | www.geistlich.de

DI&P 6/2019

Praxisstempel

Sofortimplantation mit einem einteiligen keramischen Implantat

Die Sofortimplantation mit direkter provisorischer Versorgung bietet klare Vorteile, sofern nach eingehender Risikoanalyse keine Faktoren gegen dieses Vorgehen sprechen. Anhand eines klinischen Fallbeispiels wird im Folgenden das Zusammenspiel einer Sofortimplantation mit einem einteiligen, keramischen Zirkondioxidimplantat demonstriert.

Die Vorteile der Sofortimplantation liegen auf der Hand: Die knöchernen Strukturen und das Weichgewebe werden gleich nach der Extraktion stabilisiert, die Behandlungszeit für Patientinnen und Patienten wird signifikant verkürzt [1]. Instabil eingeklebte oder unkomfortable herausnehmbare Provisorien werden in der Einheilungsphase nicht benötigt [2]. Einteilige keramische Implantate aus Zirkondioxid können bei diesem Behandlungsprotokoll mit ihrer Weichgewebsadaption und -verträglichkeit eine komplikationsfreie offene Einheilung unterstützen [3]. Das liegt nicht nur an dem per se biokompatiblen Zirkondioxid [4], sondern auch an der Spaltfreiheit im Gegensatz zu zweiteiligen, verschraubten Implantatkonstruktionen, bei denen eine Keimbesiedelung in dieser Nische unvermeidbar ist [5]. Gerade im ästhetisch sichtbaren Bereich kann außerdem mit weißen Zirkondioxidimplantaten ein metallisches Durchschimmern grundlegend verhindert werden [6]. Anhand eines klinischen Fallbeispiels wird im Folgenden das Zusammenspiel einer Sofortimplantation mit einem einteiligen, keramischen Zirkondioxidimplantat demonstriert.

Ausgangssituation

Eine 45-jährige Patientin war in die Praxis überwiesen worden, da sich ihre Stiftkrone an Zahn 15 wiederholt dezementiert hatte. Die Patientin war schmerzfrei und zeigte eine gute Mundhygiene. Funktionelle Einschränkungen oder Störungen konnten nicht diagnostiziert werden. Röntgenologisch gab es keine Anzeichen für einen Entzündungsherd oder Atrophien. Nach vorsichtiger Entfernung der gelockerten Versorgung zeigte sich, dass kein ausreichender Ferrule-Effekt gegeben war. Der Kronenrand sollte die natürliche Zahnhartsubstanz zirkulär überall um 2 mm überschreiten. Erst dieser sogenannte Fassreifen-Effekt sorgt für eine ausreichende Retention und Stabilität einer Krone [7]. Da die Patientin eine nachhaltige und biokompatible Versorgung ohne weiteren Verlust von gesunder Zahnhartsubstanz wünschte, entschied sie sich nach eingehender Beratung

Abb. 1: Die Ausgangssituation mit gelockerter Stiftkrone an 15.

für einen Lückenschluss mit einem einteiligen keramischen Implantat und einer vollkeramischen Krone. Die Risikoanalyse hinsichtlich einer Sofortimplantation fiel negativ aus. Zusätzlich wünschte die Patientin den Austausch der älteren Metallkeramikkrone an Zahn 16 gegen eine vollkeramische Krone, um auch hier metallfrei und ästhetisch versorgt zu sein. Eine Situationsabformung wurde mit reponierter Stiftkrone genommen, um die Gegebenheiten der Ist-Situation für eine spätere provisorische Versorgung heranziehen zu können.

Abb. 2: Die Stiftkrone an 15 wirkte leblos und sollte aufgrund von wiederkehrenden Dezementierungen ersetzt werden.

Abb. 3: Röntgenologisch zeigte sich keine apikale Läsion am Zahn 15.

Diagnostik und Planung

Um einen sinnvollen prothetischen Einschub unter optimaler Nutzung des Knochenangebots gewährleisten zu können, entschied man sich für eine teilnavigierte Aufbereitung des Implantatbetts. Mit der digitalen Planung sollte auch direkt nach der Implantatinsertion Primärstabilität gewährleistet werden, die für eine provisorische Sofortversorgung unerlässlich ist [8]. Als Implantat wurde das im Rahmen einer prospektiven, klinischen Langzeitstudie erprobte yttriumstabilisierte, einteilige Zirkondioxidimplantat ceramic.implant (vitaclinical, Bad Säckingen, Deutschland) ausgewählt, um der Patientin im Langzeitverlauf größtmögliche Sicherheit zu bieten. Das Implantat ist seit fünf Jahren dokumentiert und zeigt hier stabile Knochen- und Weichgewebsverhältnisse. Die Dreijahresdaten wurden bereits publiziert [9].

Abb. 4: Nach Abnahme der Krone zeigte sich keine apikale Läsion am Zahn 15.

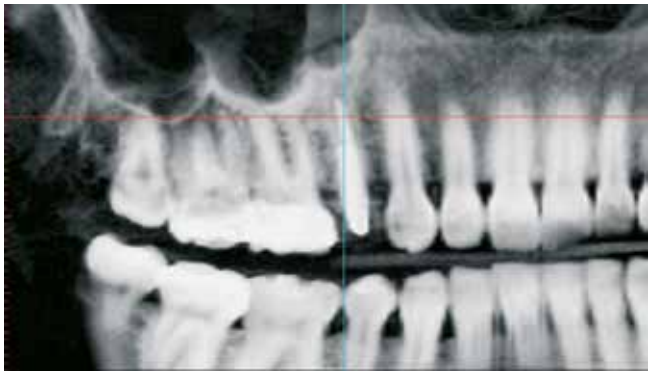

Abb. 5: Eine DVT-Aufnahme wurde als Grundlage für eine virtuelle Planung erstellt.

Abb. 6: In der Implantat-Planungs-Software wurde die Implantation simuliert.

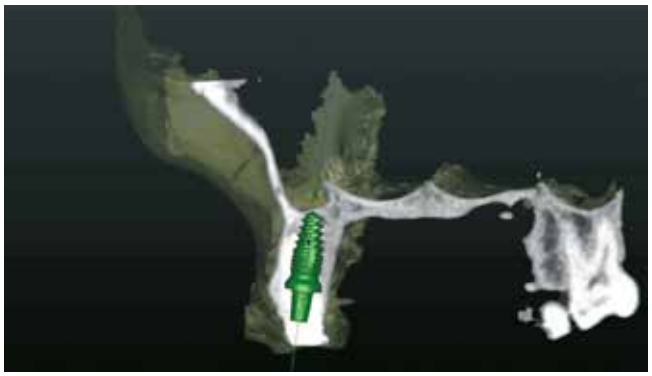

Abb. 7: Blick auf das virtuell gesetzte Implantat in der sagittalen Ansicht.

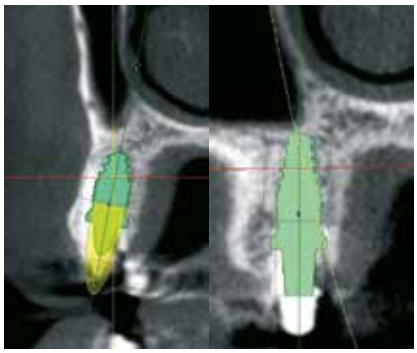

Abb. 8: Beim prothetischen Einschub orientierte man sich an der bestehenden Stiftkrone.

Abb. 9: Der Wurzelrest konnte mit rein vertikaler Kraftausübung atraumatisch extrahiert werden.

Abb. 11: Nur die ersten beiden Aufbereitungsschritte wurden mithilfe der Bohrschablone durchgeführt.



Abb. 12: Die positionierte Eindrehkappe und die Entnahme des ceramic.implant.

Abb. 10: Anhand der virtuellen Planung war eine Bohrschablone gefertigt worden.

Um eine dreidimensionale Planung vornehmen zu können, wurde ein DVT erstellt und die Bilddaten wurden in die Planungssoftware 3Shape Implant Studio (3Shape, Kopenhagen, Dänemark) transferiert. Dort konnte die Implantation virtuell vorgenommen und in allen Raumdimensionen optimiert werden. Auf dieser Grundlage wurde eine Bohrschablone zur Teilnavigation hergestellt. Mittlerweile ist auch eine vollnavigierte, hülsenlose Implantation mit dem ceramic.implant möglich, das im Rahmen einer klinischen Studie eine noch präzisere Positionierung als bei den gängigen hülsengeführten Bohrschablonen zeigte [10].

Atraumatische Extraktion

In einem ersten Schritt wurde eine knochenschonende Zahnentfernung unter Erhalt der bukkalen Knochenlamelle mit dem Easy X-Trac System (Benco Dental, Pittston, Pennsylvania, USA) durchgeführt. Für einen Gewindestift mit Abzugshilfe wurde dabei ein Bohrloch im entsprechenden Durchmesser und in senkrechtem Einschub gesetzt. Mit einer Handratsche wurde der Stift lagestabil in den erweiterten Wurzelkanal eingedreht. Ein Löffel mit einer Öffnung für den Stiftkopf wurde nun einprobiert und anschließend mit Knetsilikon so individualisiert, dass eine schaukelfreie Abstützung auf den Nachbarzähnen gewährleistet war. An dem aus dem Abformlöffel herausragenden Stiftkopf wurde nun das Extraktionsinstrument angebracht, das eine rein vertikale Kraft auf den Stift und damit auf die verbliebene

Abb. 13: Langsam wurde das yttriumstabilisierte Implantat in das Knochenbett inseriert.

Abb. 14: Die Insertion erfolgte, bis sich die komplette Gewindestruktur im Knochenbett befand.

» Sie wissen, was das ist. «

Abb. 15: Nach der Insertion war eine ausreichende Primärstabilität für eine provisorische Direktversorgung gegeben.

Abb. 16: Mit einer zuvor angefertigten Tiefziehschiene konnte eine provisorische Krone intraoral erstellt werden.

Abb. 17: Der Zustand direkt nach der Eingliederung der provisorischen Krone.

Abb. 18: Von okklusal war die als Gerüststruktur integrierte Eindrehkappe sichtbar.

Zahnwurzel überträgt. Dadurch kommt es zu einer kontrollierten Ruptur der Sharpey'schen Fasern. Ohne traumatischen Hebeleinsatz auf Gewebe und Knochen konnte der Wurzelrest so am Stück entfernt werden.

Implantatinsertion

Nach sorgfältiger Kürettage und Inspektion einer idealen Knochenalveole vom Typ I [11] konnte mit der Sofortimplantation begonnen werden. Die ersten beiden Pilotbohrungen wurden teilnavigiert mit der Bohrschablone durchgeführt. Das restliche Bohrprotokoll wurde nach den Vorgaben des Herstellers frei durchgeführt. Mit der Insertion des Implantats konnte die nötige Primärstabilität von 35 Ncm für eine sofortige provisorische Versorgung erreicht werden. Im Vorfeld war ein Situationsmodell der Ausgangssituation und darauf eine Tiefziehschiene vorbereitet worden, die jetzt für die intraorale Herstellung des Provisoriums mit fließfähigem Kompositmaterial verwendet wurde. Als stabilisierende Gerüststruktur diente dabei die präzise sitzende Einbringkappe (insertion.transfer) auf dem Implantatkopf, die zuvor auf die entsprechende Höhe eingekürzt worden war. Nach der Ausarbeitung und okklusalen Adjustierung der Krone wurde diese provisorisch zementiert.

Abformung und Versorgung

Nach einer komplikationsfreien Einheilzeit von vier Monaten konnte mit der Herstellung des definitiven Zahnersatzes begonnen werden. Hier entschied man sich konsequent für monolithische Kronen aus Lithiumdisilikat, um das Chippingrisiko so gering wie möglich zu halten [12]. Im Zuge der Implantatversorgung wurde nun auch – wie geplant – die metallkeramische Krone an 16 geschlitzt, entfernt und der Stumpf nachpräpariert. Implantatkopf und Zahnstumpf wurden daraufhin zusammen mit A-Silikon analog abgeformt. Für die geschlossene Abformung wurde die Abformkappe (impression.transfer) auf dem Implantatkopf positioniert. Ein deutliches Einrasten signalisierte den lagestabilen Sitz. Für die Modellherstellung rastete das Implantatanalog (lab. replica) ebenso in die integrierte Abformkappe ein. Nach der Herstellung des Meistermodells konnten die beiden Kronen im digitalen Workflow CAD/CAM-gestützt gefertigt werden. Nach Ausarbeitung, Bemalung und Glasur waren die beiden Kronen für die definitive Zementierung bereit. Die klinische Einprobe der Restaurationen verlief erfolgreich, sodass die Kronen nacheinander mit selbstadhäsivem Befestigungskomposit eingegliedert werden konnten.

Abb. 19: Das Kontrollröntgenbild mit provisorischer Versorgung.

Fazit

Auch wenn die Sofortimplantation mit dem ceramic.implant nicht Teil des offiziellen Indikationsspektrums ist, erwies sich das einteilige keramische Implantat wie schon mehrfach in anderen dokumentier-

» Das ist PROCONE «

- Der Procone-Implantatanschluss ist kompatibel zur Tube-in-Tube® Implantat-Abutment-Verbindung von Camlog*.
- Hohe Primärstabilität und knochenerhaltend durch ein progressives High-Profile-Gewinde und ein krestales Mikrogewinde.
- Innovative Prothetik-Komponenten speziell nach Ihren Wünschen und zahntechnischen Anforderungen.

*Camlog-Produkte werden von der Camlog Biotechnologies AG angeboten, die in keiner rechtlichen oder wirtschaftlichen Beziehung zu MEDENTiKA® steht. Tube-in-Tube® ist eine Marke von Camlog.

JETZT INFORMIEREN:

www.medentika.de/match
Telefon: 0761 4501–333

MEDENTiKA®
A Straumann Group Brand

Abb. 20: Vor der Abformung wurde die Krone an 16 entfernt und der Stumpf nachpräpariert.

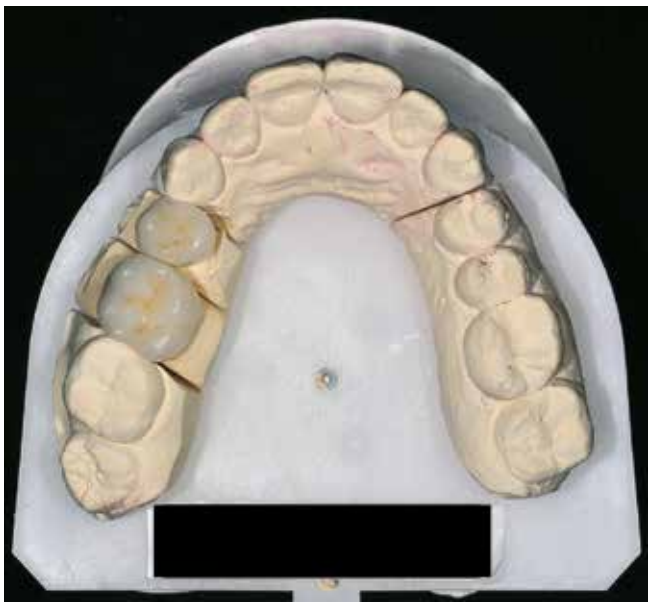

Abb. 21: Die fertiggestellten monolithischen Kronen aus Lithiumdisilikat auf dem Modell.

Abb. 22: Die klinische Situation direkt nach der definitiven Eingliederung der monolithischen Kronen.

Abb. 23: Das überlagerte Röntgenbild zeigt den optimalen prothetischen Einschub des Implantats.

Abb. 24: Die Kronen an 15 und 16 bei einer Kontrolle nach 1,5 Monaten.

Abb. 25: Um das Implantat zeigten sich entzündungsfreie und stabile Weichgewebsverhältnisse.

DENTAL KOMPAKT online
Das Vergleichsportal für Dentalprodukte
www.dentalkompakt-online.de

Abb. 26: Die Patientin war mit dem funktionellen und ästhetischen Ergebnis absolut zufrieden.

ten Fällen als schnelle, ästhetische und sichere Versorgungsform. Natürlich müssen alle Grundvoraussetzungen für eine Sofortimplantation gegeben sein. Eine penible Risikoanalyse sollte deswegen im Vorfeld immer durchgeführt werden. Das Implantationsgebiet muss entzündungsfrei, genügend Knochen in der Schaltlücke vorhanden und eine gute Mundhygiene sowie Compliance von Patientinnen und Patienten gegeben sein. Ein dicker Gingivatyp erhöht signifikant die Wahrscheinlichkeit für stabile gingivale Verhältnisse [13]. Aber auch Allgemeinerkrankungen und die etwaige Einnahme von Medikamenten entscheiden darüber, ob eine Sofortimplantation vertretbar ist oder nicht [14,15]. Im Zweifelsfall sollte die Entscheidung auf eine geschlossene Einheilung fallen.

Die Einteiligkeit macht zwar ein Mehr an Planung notwendig, die Spaltfreiheit bietet aber gerade bei der offenen Einheilung eine Infektionsprävention. Im Zusammenspiel mit der Gewebsverträglichkeit von Zirkondioxid führte dies zu einer komplikationsfreien Einheilung. Gerade im Hinblick auf etwaige Rezessionen ist die per se weiße Farbe von Zirkondioxidimplantaten im Gegensatz zu Titanimplantaten ein echter Mehrwert hinsichtlich der Patiententoleranz.

Aber auch bei einem nachträglichen Bindegewebstransplantat zur gingivalen Korrektur bietet ein einteiliges, spaltfreies Implantat aus gewebefreundlichem Zirkondioxid womöglich bessere Chancen auf eine zufriedenstellende rote Ästhetik als zweiteilige Titanlösungen. Die Patientin war in diesem Fall mit dem ästhetischen Erscheinungsbild und der Funktionalität ihrer neuen Versorgungen eineinhalb Monate nach der definitiven Eingliederung absolut zufrieden. ■

Literaturverzeichnis unter www.dimagazin-aktuell.de/literaturlisten

Dr. Frank Spiegelberg

1992	Staatsexamen Zahnmedizin, Justus Liebig Universität Gießen und Approbation als Zahnarzt
1993-1994	Weiterbildung für Oralchirurgie, Zahnarztpraxis Dr. P. Keßler in Bad Vilbel
1994-1996	Weiterbildung für Oralchirurgie, Privatzahnklinik Schloss Schellenstein in Olsberg, Chefarzt Prof. Dr. F. Khoury
1996-1997	Weiterbildung für Oralchirurgie, Praxisklinik für Mund-, Kiefer- und Gesichtschirurgie in Bad Homburg, Dr. Dr. W. Kater
1997	Facharzt für Oralchirurgie und Zertifizierung Implantologie (BDIZ)
1997	Promotion zum Dr. med. dent., Johann Wolfgang Goethe Universität in Frankfurt am Main
2000	Niederlassung in eigener Praxis für Oralchirurgie und Implantologie in Frankfurt am Main

Referent und Autor zum Thema „Digitale Implantologie" im In- und Ausland
Fachgesellschaften: DGI, BDIZ, DGDOA, PROSEC-Partner

Dr. Ahmed Fawzy

2008	Staatsexamen der Zahnmedizin, Universitätsklinikum Kairo (Ägypten)
2010-2014	Postgraduierten Studium an der Albert-Ludwigs-Universität Freiburg (Prof. Dr. Dr. h.c. J. R. Strub) Abteilung Poliklinik für Zahnärztliche Prothetik
2015	Promotion: Doktor der Zahnmedizin; Thema: Effect of UV treatment on the osteoconductivity of a zirconia-based implant material
2014-2017	Assistenzarzt an der Albert-Ludwigs-Universität Freiburg (Prof. Dr. Dr. h.c. J. R. Strub), Abteilung Poliklinik für Zahnärztliche Prothetik
Seit 2017	Assistenzarzt an der Praxis Dr. Frank Spiegelberg in Frankfurt zur Weiterbildung Oralchirurgie

Dr. Frank E. Spiegelberg
Schillerstrasse 26
60313 Frankfurt
Tel. 069 21999244
info@dr-spiegelberg.de
www.dr-spiegelberg.de

Bilder, soweit nicht anders deklariert: Dr. Spiegelberg

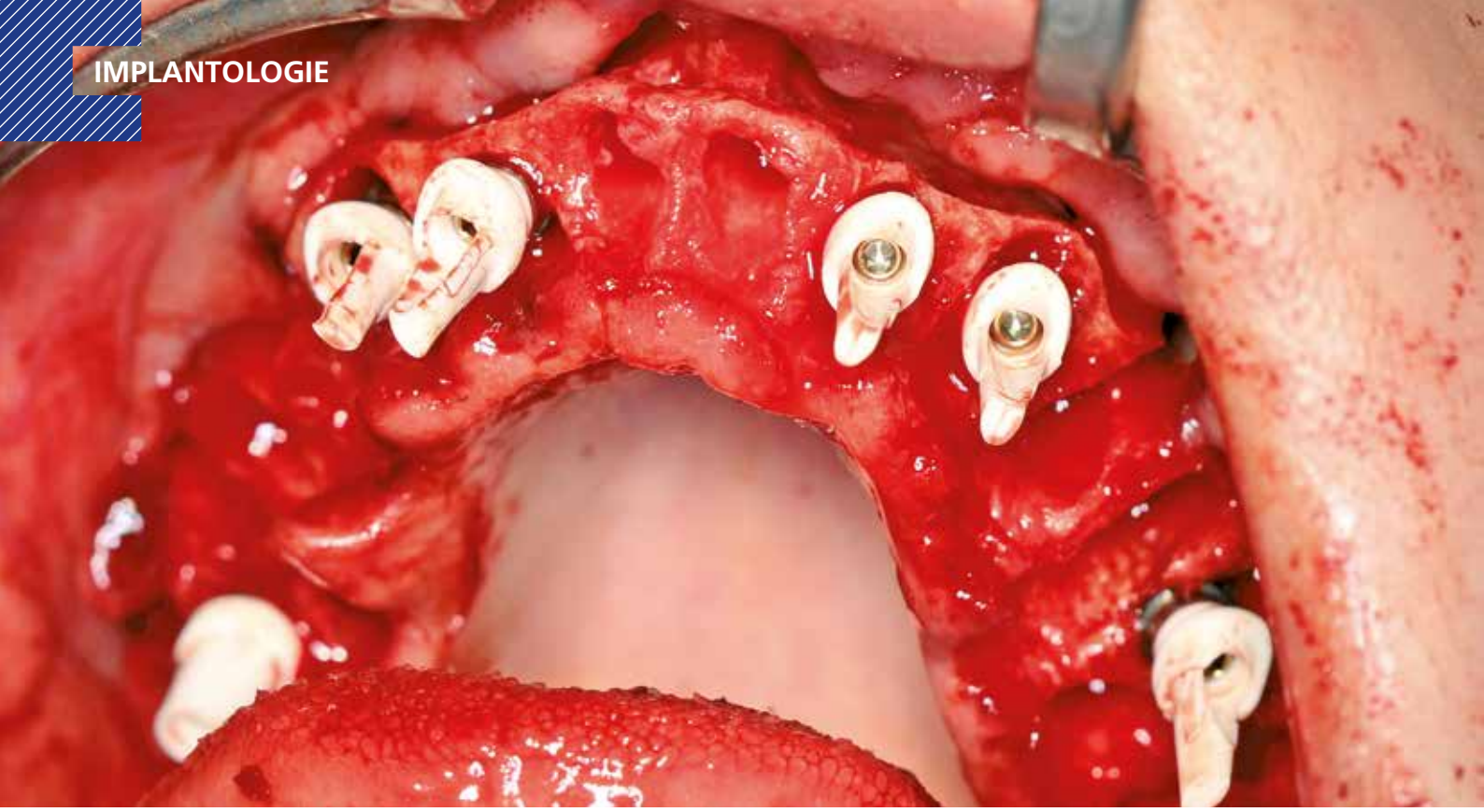

Komplexe Sofortimplantation mit sofortiger provisorischer Versorgung und anschließend festsitzender Prothetik

Bei einer prothetischen Rehabilitation der Zähne ist nicht nur die Funktionalität wichtig. Die Ästhetik ist ein Hauptziel, das von Bedeutung ist – nicht nur für den Patienten. Der Anspruch an die ästhetischen Leistungen des Zahnarztes und des Zahntechnikers sind in den letzten Jahren deutlich gestiegen. Dies wird u. a. durch die Fortschritte bei den Materialien und durch Einführung von neuen Techniken, wie z. B. bei Weichgewebsbehandlungen, ermöglicht [1,2].

Die Versorgung mit Zahnimplantaten hat sich in den letzten zwei Jahrzehnten in der Privatpraxis durchgesetzt und gilt als zuverlässige Therapie zum Ersatz einzelner oder mehrerer fehlender Zähne [3,4]. Die Akzeptanz der Patienten gilt als allgemein bestätigt. So kann der zahnlose Kiefer in verschiedensten Varianten versorgt werden, um die kaufunktionale Rehabilitation zu erreichen. Die Planung kann von festsitzendem Zahnersatz auf vier Implantaten, beschrieben als „All-on-four Konzept" [5] über herausnehmbare Konstruktionen mit Teleskopen, Stegen oder Lokatoren bis hin zu festen prothetischen Lösungen auf sechs (mit vornehmlich verkürzter Zahnreihe) über acht oder mehr Implantaten erfolgen [6].

Im folgenden Fallbeispiel wird ein Fall mit einer kompletten Oberkiefer- und Unterkiefersanierung dargestellt. Es hat sich bei der Erstvorstellung der Patientin offenbart, dass die letzte zahnärztliche Konsultation 15 Jahre her ist. Entsprechend war das klinische und röntgenologische Bild (DVT Sirona Orthophos XG) bei Erstbefundung. Hier ist also neben der oben beschriebenen ästhetischen Verbesserung, der funktionalen Rehabilitation auch der rein gesundheitliche Aspekt im Vordergrund, die potentiell immunologisch belastenden entzündlichen Prozesse im Mundraum zu beseitigen und einen stabilen Zustand zu erzeugen (9).

Ausgangssituation

Die 30-jährige Patientin stellte sich mit desolatem Gesamtzustand intraoral vor **(Abb. 1-3)**. Sowohl klinisch als auch röntgenologisch war kein Zahn, der sich als stabiler Pfeiler mit entsprechender Wertigkeit darstellte **(Abb. 4)**, zu benennen. Nicht nur die lange Abstinenz des Zahnarztes, sondern auch die mangelnde Mundhygiene lies den Zustand in entsprechendem Maße aussehen. Von Beginn

Abb. 1: Ausgangssituation.

Abb. 2: Ausgangssituation.

Abb. 3: Ausgangssituation.

an wurde der Patientin klar formuliert, eine Versorgung hochwertiger, implantologischer Art ist sinnlos, falls die Mundhygiene und die generelle Compliance nicht stark verbessert wird.
Nach eingehender Beratung und Aufklärung verschiedener Konzepte entschied sich die Patientin für eine längere Sitzung unter Vollnarkose, in der sowohl sofort implantiert als auch eine provisorische Sofortversorgung stattfinden sollte.
In die Planung wurde beidseits ein interner Sinuslift eingeplant, wie auch laterale Augmentationen. Intraoperativ sollte ein manuelles Provisorium auf temporären PEEK-Abutments (Megagen Fuse Abutments) hergestellt werden, um nach Einheilphase eine vollkeramische, festsitzende Versorgung herzustellen.

Chirurgische Phase

Nach schonender Entfernung des Restzahnbestandes **(Abb. 5)** erfolgte eine auf der Kieferkammmitte gelegene Schnittführung mit distalen Entlastungen **(Abb. 6)**. Im Bereich der Interdentalpapille wurde darauf geachtet, die Schnittführung triangulär nach vestibulär zu gestalten, um eine unnötige Blutung aus dem gut versorgten Gebiet der Papille zu vermeiden [7].

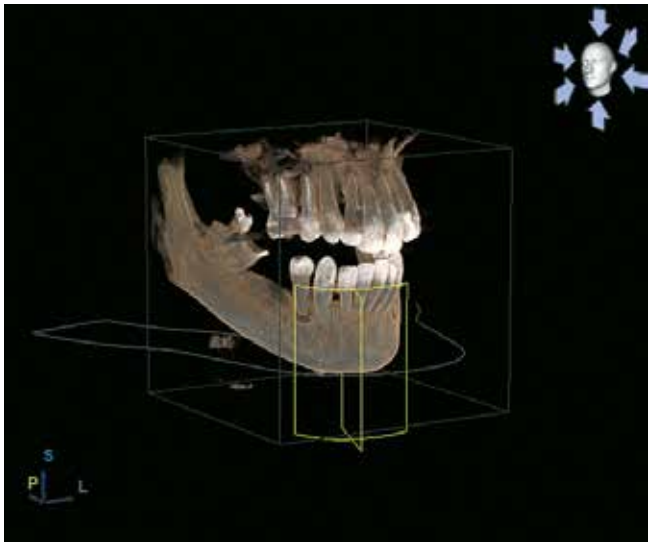

Abb. 4: Keiner der Zähne stellte sich als stabiler Pfeiler mit entsprechender Wertigkeit dar.

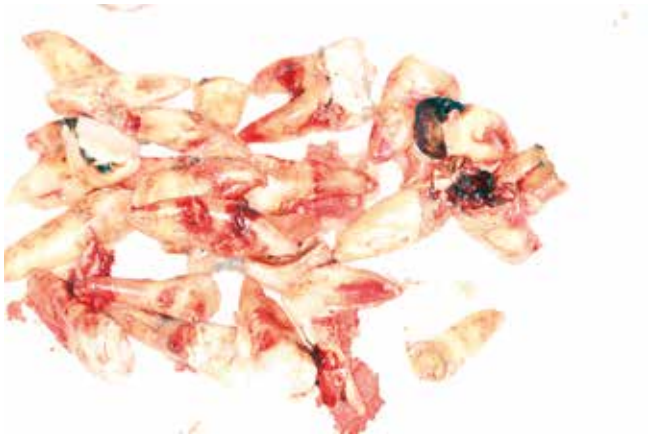

Abb. 5: Entfernte Zähne und Wurzelreste.

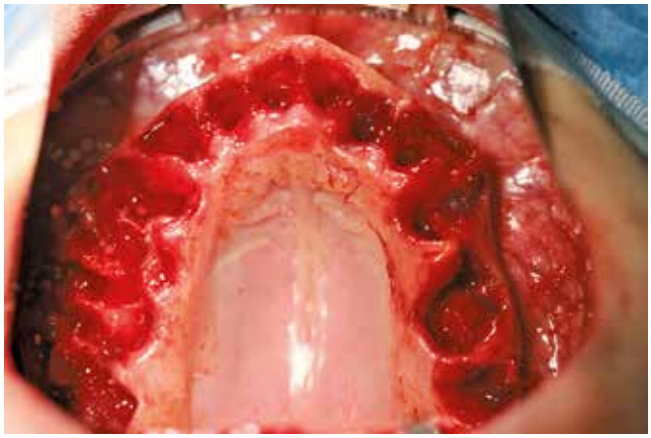

Abb. 6: Zustand nach Extraktion.

DENTAL KOMPAKT
Das Vergleichsportal für Dentalprodukte
www.dentalkompakt-online.de

Abb. 7: Knochenmodellation.

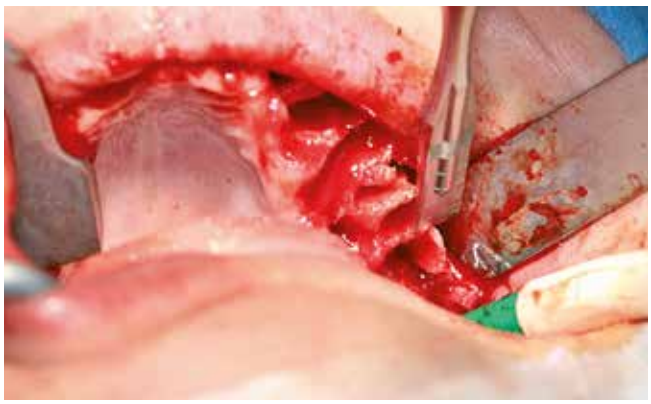

Abb. 8: Knochenmodellation.

Nach Darstellung des Kieferkammes und der Modellation der Extraktionsalveolen **(Abb. 7 und 8)** erfolgte im nächsten Schritt die interne Sinusbodenelevation **(Abb. 9)**. Bei dieser minimalinvasiven Technik werden in röntgenologischen Kontrolluntersuchungen kaum Veränderungen des Bereiches rund um die Implantatspitze beobachtet, sofern kein künstliches Knochenersatzmaterial zusätzlich verwendet wurde [8]. Wie oben beschrieben sind in diesem Beispiel Implantate der Firma Megagen (Any ridge) verwendet worden **(Abb. 10)**. Das Implantatgewinde, welches in diesem Fall eine höhere Aggressivität in seiner Schneidfunktion hat, ist aufgrund der durchschnittlich hohen Primärstabilität gut für Sofortversorgungen geeignet.
Nach Insertion, internen Sinusbodenelevationen und lateralen Augmentationen (Botiss Cerabone, Jason Membran) aller sechs Implantate je Kieferhälfte folgte das Inserieren und Anpassen der Fuse Abutments (Megagen), die in einer Angulation von 0, 15 und 25 Grad konfektioniert geliefert werden **(Abb. 11-14)**.
Die Herausforderung bei solch einer Implantation ist nicht nur die gewünschte Primärstabilität zu erzielen, sondern auch – insbesondere im Frontbereich – die Angulation der Implantate vorausschauend bezüglich der temporären Prothetik zu gestalten.
Nach Wundverschluss mit Einzelknopf-, Kreuz- und fortlaufenden Nähten (Silon monofil 5.0, Chirmax GmbH) um die eingesetzten temporären PEEK-Abutments wurde nun unter Zuhilfenahme einer laborgefertigten Tiefziehfolie ein temporäres, intraoperatives Provisorium (Luxatemp, DMG) hergestellt **(Abb. 15-17)**.
Die postoperative Röntgenkontrolle ergab keine Auffälligkeiten **(Abb. 18)**.

Abb. 9: Interne Sinusbodenelevation.

Abb. 10: Das Implantat der Wahl: Megagen Any Ridge.

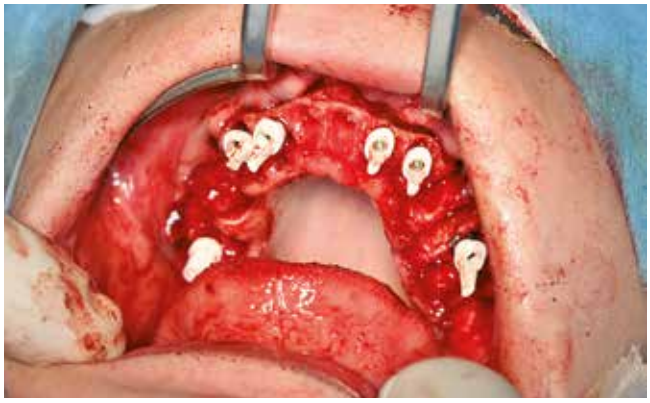

Abb. 11: Inserierte Megagen Fuse Abutments.

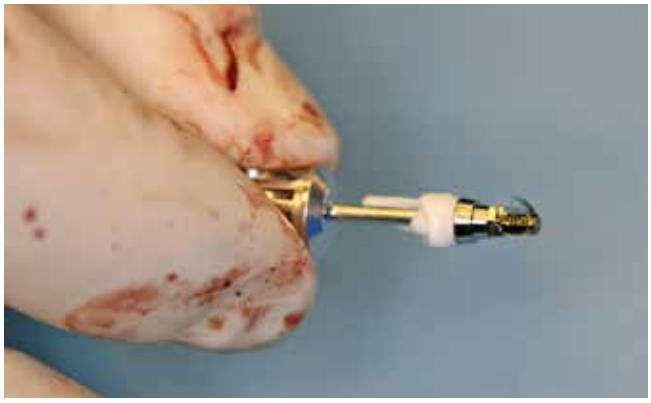

Abb. 12: Megagen Fuse Abutments mit CHX-Gel.

PLANMECA COMPACT™ i5

AUF LANGLEBIGKEIT AUSGELEGT – FÜR OPTIMALE LEISTUNG GEFERTIGT

- Unterstützt das Wohlbefinden des Praxisteams und der Patienten
- Ein reibungsloser Arbeitsablauf – alles gut erreichbar
- Schnellere Routinemaßnahmen für einen schnelleren Patientenwechsel – alle Infektionsschutzfunktionen sind integriert und übersichtlich organisiert
- Eine zukunftssichere Investition, die den wachsenden Anforderungen heutiger Zahnmedizin gerecht wird

Erfahren Sie mehr und finden Sie Ihren lokalen Händler!

www.planmeca.de

PLANMECA

Planmeca Vertriebs GmbH, Nordsternstr. 65, 45329 Essen, Tel: 040 22 85 94 30, Fax: 040 22 85 94 352, info@planmeca.de

Abb. 13: Megagen Fuse Abutments in situ.

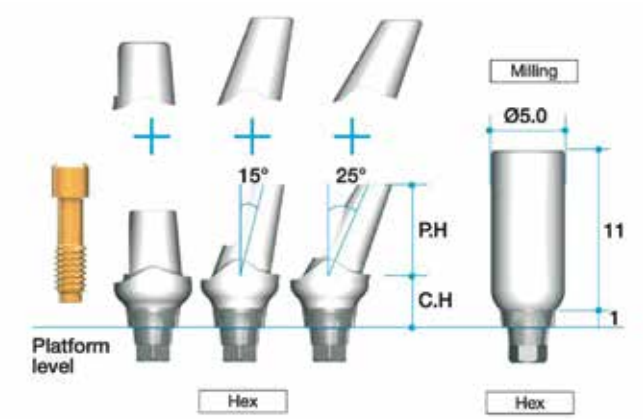

Abb. 15: Laterale Augmentation mit Cerabone (Botiss).

Diameter Labio-lingual	Diameter Mesio-distal	C.H (mm)	P.H (mm)	Type	Ref.C
Ø6.5	Ø5.5	3	5.5	Straight	AFAP5535P
	Ø4.5		7	15°	AFAA5315P
				25°	AFAA5325P
Ø6.0		1	11	Milling	AANTAI-I5012T

Abb. 14: Die Fuse Abutments (Megagen) werden in einer Angulation von 0, 15 und 25 Grad konfektioniert geliefert.

Abb. 16: Tiefziehfolie.

Abb. 17: Direktes Provisorium intraoperativ.

Prothetische Phase

Nach einer Einheilphase der Implantate von 12 Wochen wurde aufgrund der Komplexität des Falles und der damit verbundenen neuen Situation für die Patientin weitere drei Monate mit einer langzeitprovisorischen Versorgung (TempBasic Zirkonzahn) gearbeitet **(Abb. 19)**. So konnte die Patientin funktionale aber auch ästhetische Veränderungen bemerken und mit dem Behandler-/Technikerteam besprechen.

Die Implantatabformung wurde mit einem individualisierten Löffel aus lichthärtendem Kunststoff (Finotray LC, Fino GmbH) und Polyethermaterial in einzeitiger und zweiphasiger Doppelmischtechnik (Impregum, 3M Espe, Seefeld) vorgenommen. Eine geschlossene Abformung (Abformpfosten Megagen) wurde in diesem Fall bevorzugt **(Abb. 20)**.

Abb. 18: Die postoperative Röntgenkontrolle zeigt keine Auffälligkeiten.

PREISBEISPIEL

KRONE AUF INDIV. ABUTMENT

338,-€*

1x Digitek Hybridabutment (Zirkon/Titan), individuell gefräst und 1x e.max Krone

*inkl. MwSt., Artikulation, Material, Modelle und Versand

Mehr Ästhetik. Nutzen Sie die Vorteile des Komplettanbieters.

Der Mehrwert für Ihre Praxis: Als Komplettanbieter für zahntechnische Lösungen beliefern wir seit über 30 Jahren renommierte Zahnarztpraxen in ganz Deutschland. *Ästhetischer Zahnersatz zum smarten Preis.*

PERMADENTAL.DE
0 28 22 - 1 00 65

Abb. 19: Das Langzeitprovisorium.

Abb. 20: Megagen Abformpfosten in situ.

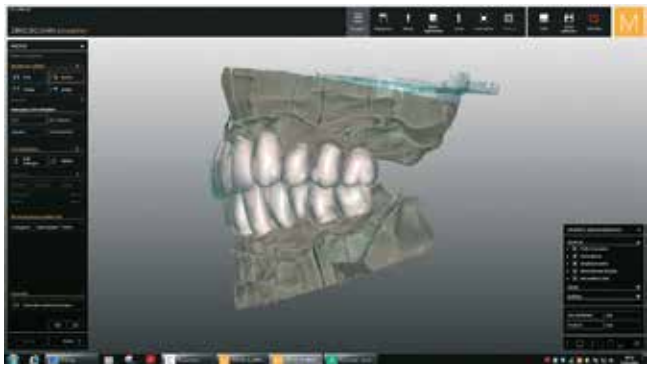

Abb. 21: Virtuelle Modellation.

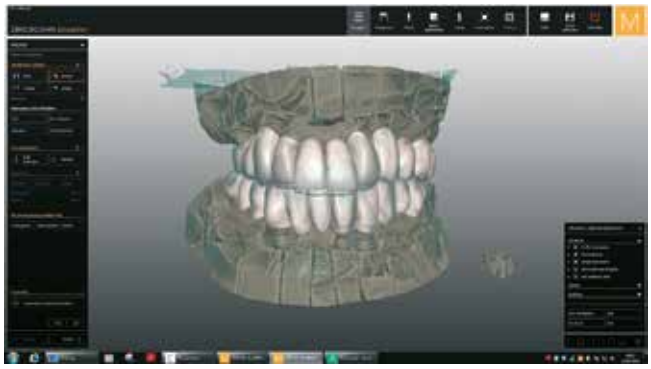

Abb. 22: Virtuelle Modellation.

Nach virtueller Modellation (Zirkonzahn, Italien) **(Abb. 21)** bestätigte sich die Planung und entsprechende Umsetzbarkeit. Es wurde je Kieferhälfte eine zirkuläre Brücke aus PEEK-Kunststoff (TempBasic Zirkonzahn) hergestellt und mit provisorischem Zement (TempBond) eingesetzt. Nach oben beschriebener, temporärer Tragedauer von drei Monaten wurde nun die letzte prothetische Phase eingeleitet. Hierzu ist nach ausgiebiger Untersuchung und Patientenabsprache die virtuelle Modellation als Situationsmodell angenommen und mit entsprechenden ästhetischen und funktionalen Änderungen modifiziert worden **(Abb. 21 und 22)**.

Das Endergebnis stellte sich als zufriedenstellende Umsetzung einer vollkeramischen (Prettau Zirkonzahn), festsitzenden und in den wirtschaftlichen Voraussetzungen der Patientin gebliebenen Versorgung dar **(Abb. 23)**.

Abb. 23: Finale Situation.

Schlussfolgerung

Ist der Patient gut aufgeklärt und hat seine eigenen Vorstellungen von Funktion, Ästhetik und auch der zulässigen Wirtschaftlichkeit klar definiert, so ist es gut möglich für alle Beteiligten ein zufriedenstellendes Ergebnis zu erreichen.

In dem hier vorgestellten Fallbeispiel wurde von Beginn an von der Patientin selbst klar gemacht, dass es sich um festsitzenden Zahnersatz handeln soll mit der weiteren Vorgabe, eine „nicht ganz so kostspielige Variante" zu planen. Eine weitere Prämisse war die sofortige und feste temporäre Versorgung intraoperativ.

Die Vorgabe des festsitzenden Zahnersatzes konnte durch den

Vorschlag sechs Implantate zu inserieren umgesetzt werden. Im Oberkiefer wären laut Empfehlung der Konsensuskonferenz Implantologie [10] acht Implantate für festen Zahnersatz zu setzen. Die dadurch erhöhten Gesamtkosten stellten allerdings in diesem Fall eine Einschränkung dar. Aus diesem Grunde wurde die Variante mit sechs Implantaten und verkürzter Zahnreihe gewählt. Bei Besprechung der möglichen Materialien ist aus oben genannten Gründen die Wahl auf das kostengünstigere Prettau gefallen.

Alternativ wäre es aus interdentalhygienischen und funktionalen Gründen möglich gewesen, die Implantatanzahl zu erhöhen und dadurch keine zusammenhängende und einteilige Brückenkonstruktion, sondern mehrere Brückenelemente je Kieferhälfte zu gestalten, um höhere Flexibilität und eine etwas bessere Interdentalhygienefähigkeit zu erreichen. ■

Dr. Markus Lietzau
Dentalsplace
Kurfürstendamm 22 · 10719 Berlin
Tel. 030 88771515
markus.lietzau@dentalsplace.de · www.dentalsplace.de

Dr. Markus Lietzau

2002 - 2007	Studium der Zahnmedizin, Charité Universitätsmedizin Berlin
2007 - 2009	Zahnarzt in der Zahnklinik Berlin, Berlin-Bukow
2009 - 2013	Leiter einer Praxis in Berlin-Schlachtensee
2008	Spezialist für Endodontie
2008	Curriculum Implantologie
2009	Tätigkeitschwerpunkt Implantologie
2009	DVT-Führerschein
2009	Micro Dentistry and Micro Surgery Specialist Trainer der Carl Zeiss Academy (Endodontie)
2010	Curriculum Parodontologie
seit 2010	Referent für Implantatsysteme, Oralchirurgische Techniken, Knochenaufbaumaterialien, Endodontie
2013	Master of Science Oralchirurgie/Implantologie
seit 2013	Inhaber Dentalsplace Berlin, Praxisklinik für Zahnmedizin, Oralchirurgie und Kieferorthopädie

Bilder, soweit nicht anders deklariert: Dr. Lietzau

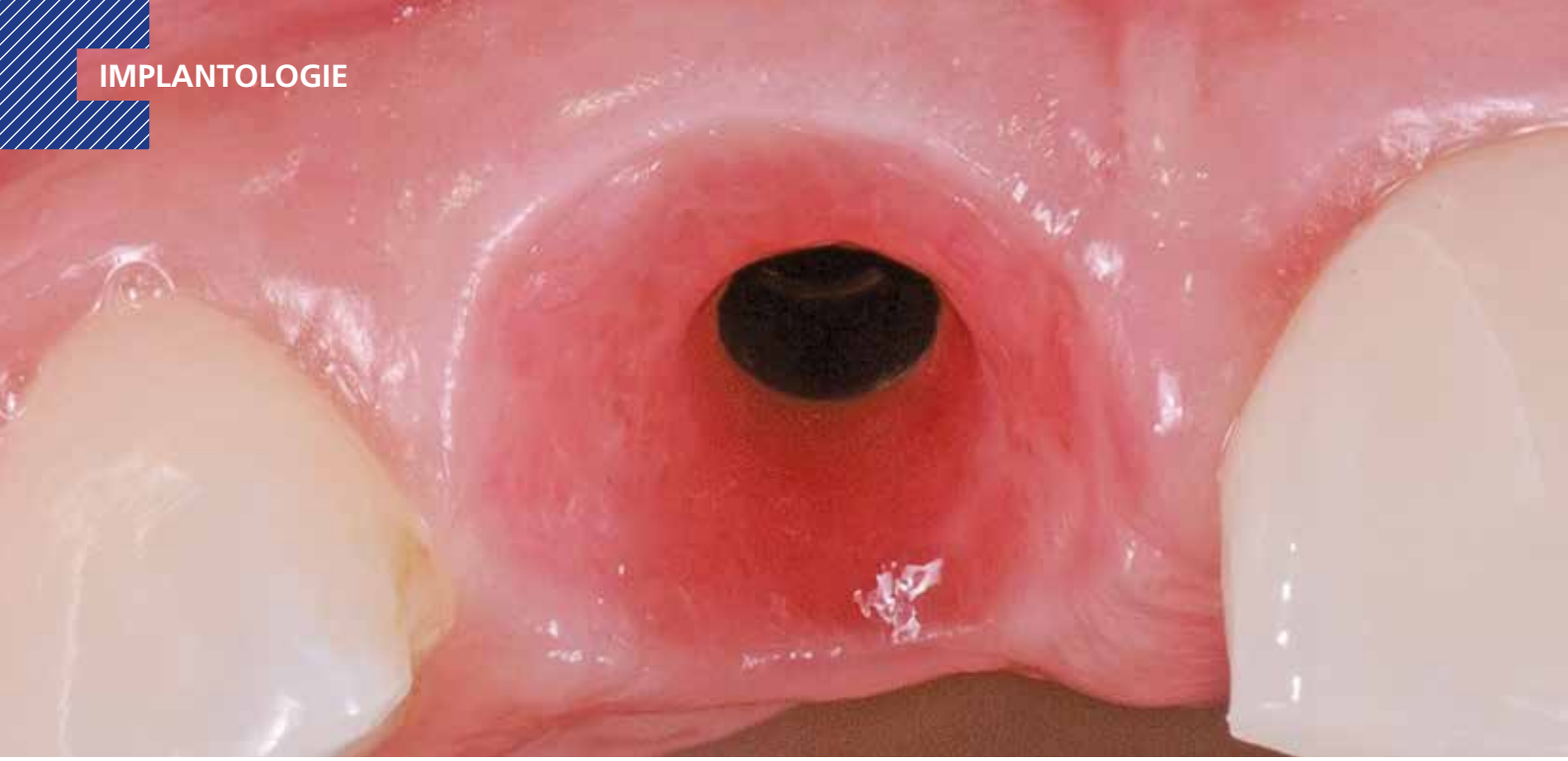

Sofortimplantation mit sofortiger provisorischer Versorgung

Die Sofortimplantation mit sofortiger provisorischer Versorgung ist seit einigen Jahren unsere bevorzugte Therapieoption in der ästhetischen Zone. Die Patientenzufriedenheit ist dabei sehr hoch, da zur Entfernung des Zahnes, der Implantation und der provisorischen Versorgung nur ein chirurgischer Eingriff notwendig ist und die entstandene Zahnlücke in derselben Sitzung versorgt wird.

Ein Nachteil der Sofortimplantation in der ästhetischen Zone ist das Risiko des Auftretens von midfazialen Weichgewebereze ssionen an den Implantaten. Da nicht in allen klinischen Situationen eine Sofortimplantation möglich ist, sollte für diese Fälle zum operativen Eingriff bereits eine alternative Lösung geplant sein. In diesem Artikel wird für die Sofortimplantation mit provisorischer Versorgung oder der alternativen Lösung bei während der Operation auftretender Kontraindikationen für erstere Variante ein simples Weichgewebemanagement beschrieben.

Klinische Entscheidungsfindung

Um die Möglichkeit einer Sofortimplantation nicht zu verlieren, versuchen wir Frontzähne nicht ohne vorherige Therapieplanung zu entfernen. Bei chronischen parodontalen oder apikalen Prozessen, welche eine Extraktion notwendig machen, kann aufgrund fehlender Beschwerden in Ruhe die Therapie geplant und besprochen werden. Akute und schmerzhafte Zustände werden zunächst konservativ bis zur Schmerzfreiheit therapiert, um auch hier die Option zur Sofortimplantation aufrecht zu erhalten. Ebenfalls werden Zähne, welche aufgrund eines Traumas entfernt werden müssen, zunächst erhalten, bzw. die Wurzelreste nach Frakturen werden erst einmal belassen.
Extraktionen in der ästhetischen Zone führen in den meisten Fällen zu starken bukkalen Resorptionen des Hart- und Weichgewebes. Hieraus resultiert dann die Notwendigkeit zu aufwendigen chirurgischen Hart- und Weichgewebeaugmentationen, bei denen Inzisionen durchgeführt werden müssen, die wiederum Narben erzeugen. Bei der Deckung von Hartgewebeaugmentaten besteht die Gefahr einer Verschiebung der mukogingivalen Grenzlinie mit ästhetischen Einbußen.

Voraussetzung für eine Sofortimplantation ist eine intakte bukkale Knochenlamelle, keine akuten Entzündungen im Operationsgebiet und apikal mindestens 3 mm Knochenangebot über der Extraktionsalveole. Für eine sofortige provisorische Versorgung des Implantats sollte eine Primärstabilität um die 35 Ncm vorliegen. Ein weiteres Kriterium stellt die Fläche des Kontakts zwischen Implantat und Alveolenwand dar.

Planung

Ein wichtiges Kriterium ist die Planung im Team aus Prothetiker, Zahntechniker und Implantologen mit den Wünschen der Patienten im Mittelpunkt. Für die Planung werden zunächst Modelle angefertigt. Die spätere Ausdehnung der Implantatkrone und die Implantatposition können im Team besprochen und auf den Modellen angezeichnet werden.
Auch die Auswahl des Implantatdesigns sollte unbedingt im Team erfolgen. Wir bevorzugen zur Sofortimplantation ein System mit einem Platform Switch und einer vormontierten Implantatbasis auf der – ohne das Implantat eröffnen zu müssen – das Provisorium aufgesetzt werden kann. Entscheidend für den langfristigen ästhetischen Erfolg einer Sofortimplantation ist die korrekte dreidimensionale Implantatposition. Die aus einer falschen Implantatposition resultierenden ästhetischen Einbußen lassen sich durch alle anderen Maßnahmen nicht mehr korrigieren.

Die Implantatschulter sollte ca. 3,5 mm unterhalb des späteren bukkalen Weichgeweberands und dabei mindestens 1,5 mm von einer gedachten Verbindungslinie der bukkalen Flächen der Nachbarzähne nach palatinal versetzt liegen. Die Implantatachse wird palatinal der Schneidekante platziert, damit eine verschraubte prothetische Versorgung des Implantats möglich ist.

Auf den Planungsmodellen erfolgt die Aufstellung eines Kunststoffzahnes in der Position der späteren Implantatkrone. Über diesen Kunststoffzahn wird eine Tiefziehschiene gezogen **(Abb. 1 und 2)**. Der Kunststoffzahn wird dann von innen hohl geschliffen und palatinal die Tiefziehfolie und der Prothesenzahn in der Achse des geplanten Implantats trepaniert. Auf diese Weise erhält man eine Orientierungsschablone zur Implantatinsertion, ein Eierschalenprovisorium für ein Implantat getragenes Sofortprovisorium und ein Schienenprovisorium für den Fall, dass eine sofortige provisorische Versorgung des Implantats nicht möglich ist.

Um die Ausdehnung von apikalen Prozessen in allen drei Dimensionen korrekt zu bestimmen und um die bukkale Knochenlamelle zu beurteilen fertigen wir ein DVT an. Der Vergleich der Ausdehnung der apikalen Läsion im Einzelröntgenbild und im DVT zeigt, dass nur im DVT zu sehen ist, dass für eine Sofortimplantation kein ausreichendes Knochenangebot vorliegt. Die Beurteilung des Knochenangebots in der Frontzahnregion mit der Hilfe eines OPG ist noch weniger aussagekräftig **(Abb. 3 und 4)**.

Weichgewebemanagement ohne Implantation

Zeigt sich nach der Planung, dass eine Sofortimplantation nicht möglich ist, oder geht die bukkale Knochenlamelle bei der Extraktion verloren, erfolgt im Anschluss an die Extraktion der Verschluss der Alveole mit einem kombinierten Bindegewebe-Epithel Transplantat **(Abb. 5 und 6)**. Das Transplantat entnehmen wir am harten Gaumen oder im Bereich des Tuber Maxillae. Die Entnahmeregion verschließen wir mit einem PRF Fibrinclot. Das Ziel ist die Schaffung von ausreichend Weichgewebe in der späteren Implantatregion.

Auf die Auffüllung der Alveole mit Fremdmaterialien verzichten wir in den meisten Fällen und applizieren einen PRF Clot in die Extraktionsalveole. In die Extraktionsalveole eingebrachte Fremdmaterialien benötigen viele Monate zur knöchernen Durchbauung und bei der Notwendigkeit einer Nachaugmentation müsste auf ein Knochenersatzmaterial augmentiert werden. Nach dem Verschluss der Alveole mit einem Kombinationstransplantat kann nach acht Wochen die Implantation und evtl. Augmentation erfolgen.

Ein durch das Epithel-Bindegewebetransplantat geschaffenes, dickes Weichgewebe sorgt für eine gute Heilung im Operationsgebiet. Gleichzeitig verhindert ein Transplantat

Abb. 1 und 2: Modell / Schiene / Kunststoffzahn.

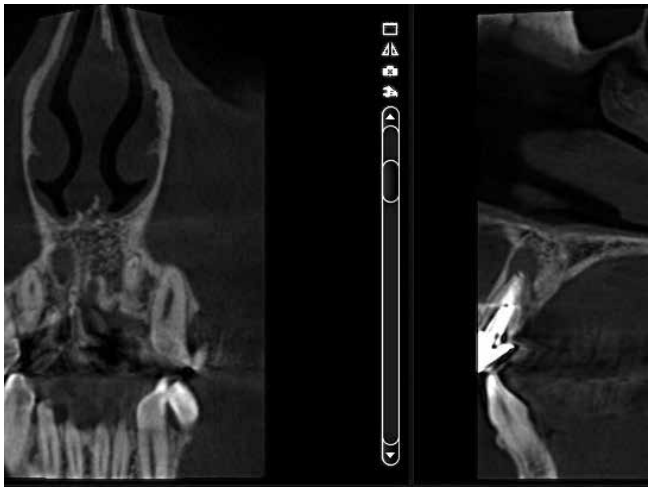

Abb. 3 und 4: Vergleich der Sichtbarkeit der apikalen Aufhellung im Einzelbild und DVT.

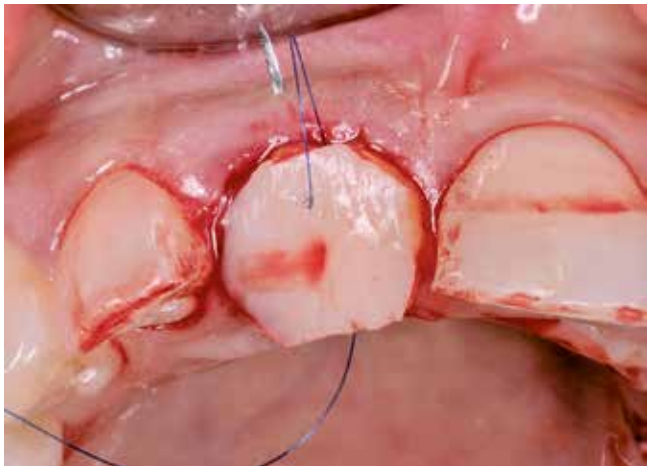

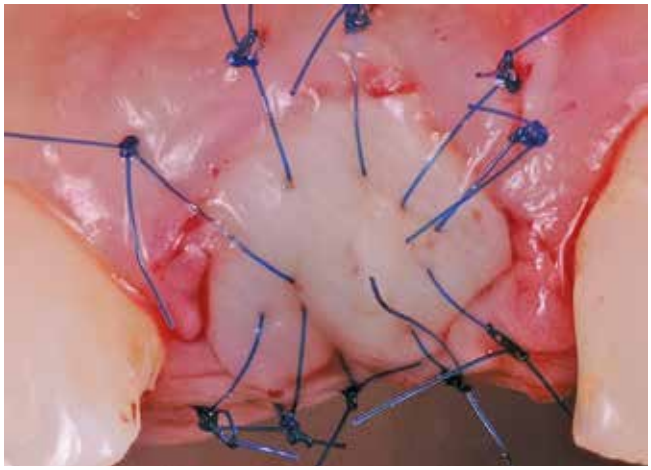

Abb. 5 und 6: Kombiniertes Bindegewebe-Epithel Transplantat.

eine Invagination des Weichgewebes über der Extraktionsalveole.

Bei der Freilegungsoperation nach etwa drei Monaten wird die Mukosa über dem Implantat deepithelialisiert und u-förmig nach palatinal inzidiert. Durch das Transplantat ist über dem Implantat ausreichend dickes Weichgewebe vorhanden. Das Bindegewebe wird über dem Implantat angehoben und mit einer Naht in einen bukkalen Tunnel gezogen **(Abb. 7 bis 9)**.

Auf diese Weise wird das Implantat freigelegt und das bukkale Weichgewebe ausreichend verdickt. Ziel ist eine bukkale Weichgewebedicke von 3 mm, damit keinerlei Farbveränderungen aufgrund durchscheinender Implantatprothetikaufbauten entstehen **(Abb. 10)**.

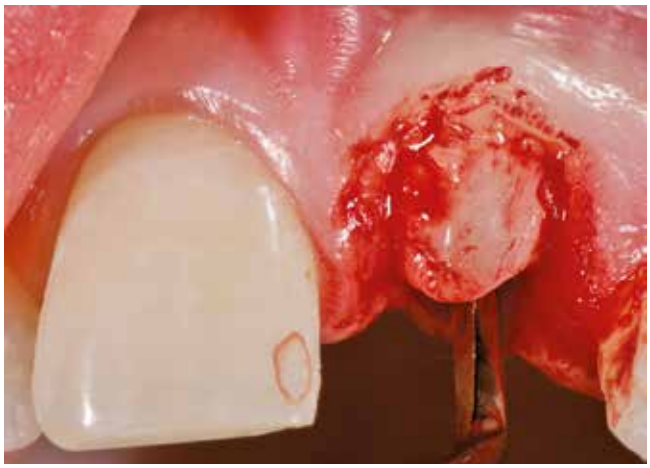

Abb. 7: U-förmige Eröffnungsinzision.

Abb. 8: Anheben des deepithelialisierten Weichgewebes.

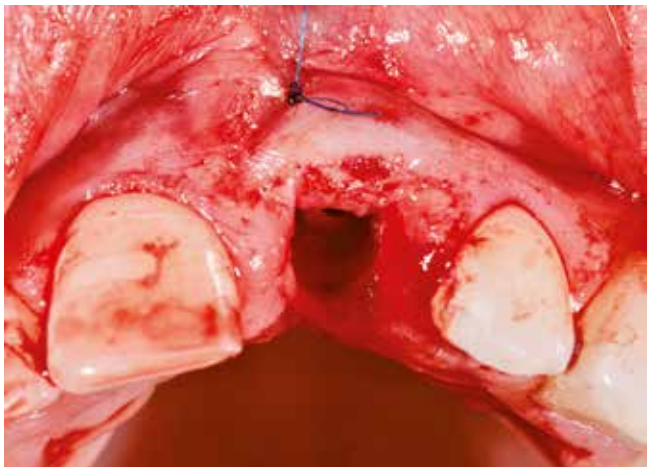

Abb. 9: Rollen des Bindegewebes in einen bukkalen Tunnel.

Abb. 10: Endergebnis regio 11 nach Durchführung des oben beschriebenen Weichgewebemanagements.

www.imegagen.de | info@imegagen.de | T 06221 4551140

JEDER IST EINZIGARTIG.

AnyRidge®

PASST AUF JEDEN FALL.

WIR HABEN DIE NATUR VERSTANDEN. MEGA'GEN

Abb.11: Schienenprovisorium nach Extraktion und dem Verschluss der Alveole mit einem Kombitransplantat.

In Fällen, bei denen eine sofortige Implantation möglich ist, aber die Primärstabilität für eine offene Einheilung nicht ausreicht, verschließen wir die Alveole ebenfalls mit einem Weichgewebetransplantat über dem eingebrachten Implantat.
Vor der Extraktion sollten die Patienten darüber aufklärt werden, dass eine Sofortimplantation oder sofortige provisorische Versorgung evtl. nicht durchführbar ist. Das oben beschriebene alternative chirurgische Vorgehen wird den Patienten erklärt und Enttäuschungen werden so vermieden. Die – als Orientierungsschablone gedachte – Tiefziehschiene mit dem darin befindlichen Kunststoffzahn kann in diesen Fällen als Schienenprovisorium getragen werden **(Abb. 11)**.

Abb.12: Ausgangssituation vor Extraktion des Zahnes 11.

Sofortimplantation mit sofortiger provisorischer Versorgung

Anhand des folgenden Falls zeigen wir das Vorgehen bei einer Sofortimplantation in der ästhetischen Zone. Die 63-jährige Patientin wurde vor drei Jahren parodontologisch therapiert und zeigte zum Untersuchungszeitpunkt keine akuten parodontologischen Entzündungen, da sie regelmäßig an einem UPT-Programm teilnahm. Der Zahn 11 elongierte zusehends und störte die Patientin ästhetisch. Aufgrund des Lockerungsgrades wurde die Extraktion und Implantation, anhand der oben beschriebenen diagnostischen Unterlagen, geplant. Die Patientin zeigte Rezessionen mit freiliegenden Zahnhälsen und dadurch bedingt schwarze interdentale Dreiecke. Sie wurde darüber aufgeklärt, dass ein interdentaler Höhengewinn im Bereich der Papillen nicht möglich ist **(Abb. 12)**.
Nach lokaler Anästhesie und Abnahme von venösem Blut zur Herstellung von PRF durchtrennten wir die parodontalen Fasern mit einem Mikroskalpell. Dieser Schritt ist empfehlenswert, um zu verhindern, dass Weichgewebe bei der Extraktion entfernt wird. Der Zahn 11 konnte leicht mit einer Zange vertikal extrahiert werden. Luxationsbewegungen sind bei der Extraktion zu vermeiden, damit die bukkale Knochenlamelle nicht beschädigt wird.
Die Insertion des Implantats (iSy, Camlog) erfolgte nach den oben beschriebenen Kriterien. Bei der Sofortimplantation ist darauf zu achten, dass das Implantat die bukkale Knochenlamelle nicht berührt, sondern in einem Abstand von dieser in der palatinalen Alveolenwand eingebracht wird. Der Spalt zwischen dem Implantat und der bukkalen Alveolenwand muss nicht zwangsläufig aufgefüllt werden, wenn der Spalt kleiner als 2 mm ist. Da die bukkale Alveolenwand in der Frontzahnregion jedoch meistens sehr dünn ist und zu größtem Teil aus Bündelknochen besteht, ist mit einer Resorption der bukkalen Alveolenwand zu rechnen. Durch diese Resorption entsteht bukkal eine Delle. Um eine – störende – bukkale Einziehung des Gewebes zu vermeiden, füllen wir diesen Spalt mit einem schwer resorbierbaren Knochenersatzmaterial auf **(Abb. 13)**.

Um eine midfaziale Weichgeweberezession zu vermeiden präparieren wir bukkal in der Implantatregion einen Tunnel. In die-

Abb. 13: Einbringen eines bovinen Knochenersatzmaterials mit einem Kollagenanteil.

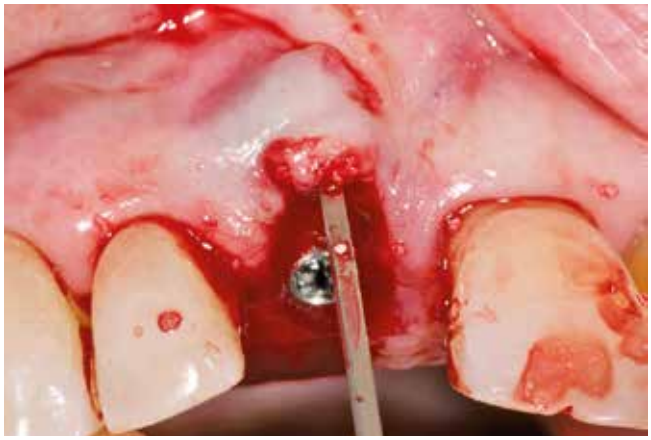

Abb. 14: Tunnelpräparation.

Für die optimale PZR und UPT

OXYSAFE® Professional

Zur begleitenden Behandlung von Parodontitis und Periimplantitis

- Anwendung bei Parodontitis und Periimplantitis: Schnelle Reduzierung der Taschentiefe
- Zerstört schädliche anaerobe Bakterien
- Aktive Sauerstofftechnologie beschleunigt die Wundheilung (ohne Peroxid oder Radikale)
- Ohne Antibiotika, ohne CHX

Direkte Applikation in die Zahnfleischtasche

Fortsetzung der Behandlung durch den Patienten zuhause

Cavitron Touch™ Ultraschall-Scaling System

Spüren Sie den Unterschied müheloser Rotation

Eine Weiterentwicklung*, die Ihnen mit jedem Schritt einzigartigen Komfort und Kontrolle bietet:

- Das vollrotierende Steri-Mate 360° Handstück bietet freifließende Bewegungen für das Ultraschall-Insert innerhalb der Mundhöhle.
- Der federleichte Führungsschlauch des ergonomischen Handstücks optimiert und verringert den Widerstand am Handgelenk.
- Die digitale Touchscreen-Technologie bietet eine intuitiv zu bedienende Oberfläche.

SofTip™ – Spezialinstrument für die Implantatreinigung

Für weitere **Informationen** oder einen **Demotermin** rufen Sie uns an unter **+49 (203) 99269-888**.

Dentsply Sirona | HAGER WERKEN

* Neue Technologie im Vergleich zu aktuellen Cavitron-Systemen

© 2016 DENTSPLY International

www.hagerwerken.de

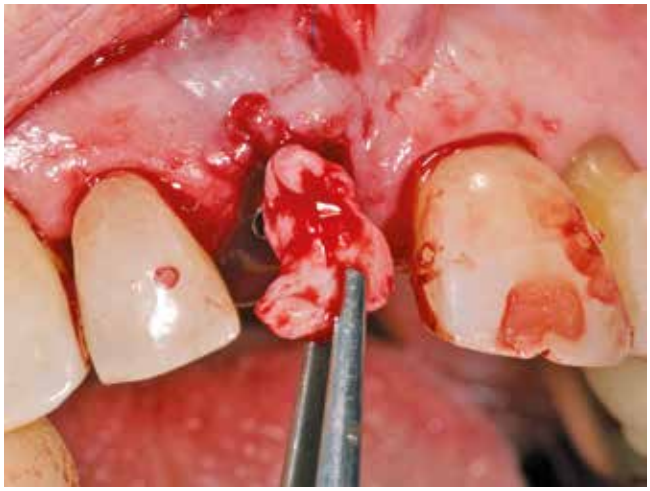

Abb. 15: Freies Bindegewebetransplantat.

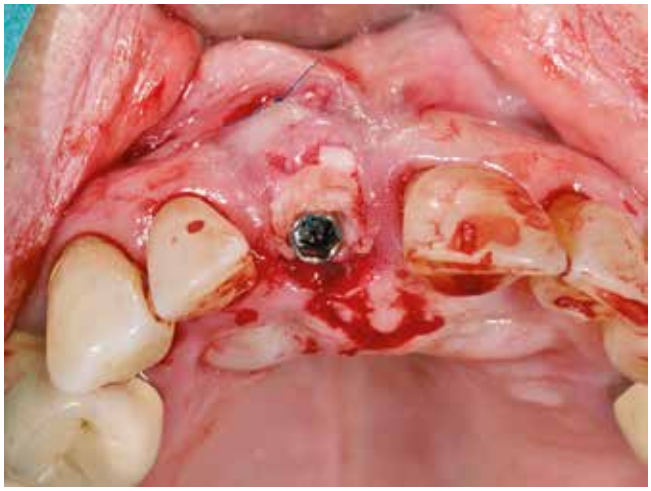

Abb. 16: Wundabdeckung mit einer Fibrinmembran.

sen Tunnel wird mit Hilfe einer Naht ein freies Bindegewebetransplant vom harten Gaumen eingebracht und mit einer PRF Fibrinmembran abgedeckt **(Abb. 14-16)**.
Auf die vormontierte Implantatbasis des iSy-Implantats (Camlog, Wimsheim) wurde eine Multifunktionskappe geklickt. Mit dieser lässt sich jetzt ein vorbereitetes Eierschalenprovisorium verbinden. Hierfür dient in den meisten Fällen der Kunststoffzahn aus der Planungsphase. Dieser wird in die Tiefziehschiene gesteckt und in den Mund eingebracht. Durch die palatinale Öffnung in der Tiefziehschiene und dem Kunststoffzahn wird ein lichthärtender Flow-Composite injiziert und ausgehärtet. Danach kann der Komplex aus Kunststoffzahn und Multifunktionskappe entnommen und ausgearbeitet werden **(Abb. 17-19)**.
In unserem Fall haben wir die Zahnkrone des extrahierten Zahnes 11 von palatinal ausgeschliffen und anstelle eines Kunststoffeierschalenprovisoriums mit der Multifunktionskappe verbunden. Nach der Ausarbeitung kann die Multifunktionskappe

Abb. 17: Provisoriumherstellung mit aufgesetzter Multifunktionskappe.

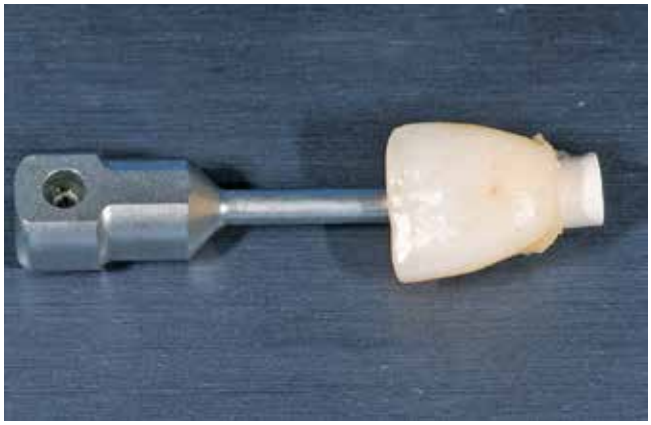

Abb. 18: Komplex aus dem ausgeschliffenen Zahn und der Multifunktionskappe.

Abb. 19: Fertiges Provisorium von basal.

Abb. 20: Klinische Aufnahme post OP.

Abb. 21: Follow-up nach 1,5 Jahren.

mit dem Zahn auf das Implantat geklickt werden. Die Patientin konnte so in einem Eingriff der Zahn 11 extrahiert und durch ein sofort versorgtes Implantat ersetzt werden.
Bei diesem Vorgehen treten in der Regel keine postoperativen Schwellungen und wenig Schmerzen auf **(Abb. 20 und 21)**.

Zusammenfassung

Sofortimplantationen in der ästhetischen Zone sind ein etabliertes und sicheres Verfahren. Zur Vermeidung von Weichgewebedefiziten sollte eine Weichgewebeaugmentation erfolgen. Da nicht immer eine geplante Sofortimplantation durchgeführt werden oder ein Sofortimplantat nicht immer provisorisch versorgt werden kann, ist es notwendig ein Weichgewebemanagement und eine provisorische Versorgung auch für diese Fälle vorzubereiten. ■

Bilder, soweit nicht anders deklariert: Dr. Klenke

Dr. Jan Klenke

1993	Zahnmedizinisches Staatsexamen an der FU Berlin
1993-1996	Wissenschaftlicher Mitarbeiter der Abteilung für Zahnerhaltung und Parodontologie an der FU Berlin
1997	Übernahme einer allgemein zahnärztlichen Praxis in Hamburg
2001-2002	Strukturierte Fortbildung Implantologie der DGZI
seit 2005	BDIZ geprüfter Tätigkeitsschwerpunkt Implantologie
2007-2008	Postgraduierten Ausbildung in „conscious sedation and pain-management", University College London
seit 2013	geprüfter Experte Implantologie der DGOI
seit 2009	Vorträge und Kurse zu den Themen Implantologie und Ästhetik

Mitgliedschaft: DGZMK, DGI, BDIZ, DGOI, DGP, AACD

Dr. Jan Klenke
Gemeinschaftspraxis Dr. Jan Klenke · Christian Regel
Große Bleichen 32
20354 Hamburg
Tel. 040 344499
www.zahnaerzte-klenke-regel.de

StecoGuide: Universelle Bohrhülsen
Integriert in den führenden Implantatplanungsprogrammen

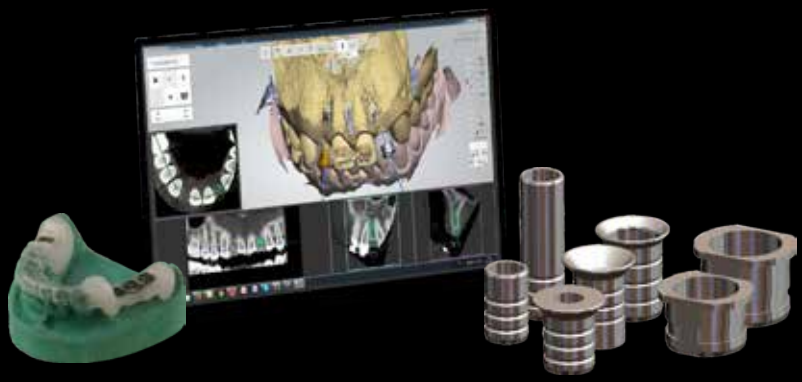

dental wings • 3shape • exocad • SICAT • ProDigiDent • smop • PLANMECA • C.Hafner • med 3D • MESANTIS • CTV

www.steco.de
Tel.: +49 (0)40 55 77 81 55

steco system-technik

Biologische Implantologie, patienten-abhängige Faktoren und deren Management

Das Hohl Bio Health Konzept

Jeden Tag betreten viele Millionen Menschen weltweit Zahnarztpraxen, mit dem Wunsch neue feste Zähne zu erhalten. Die Kaukraft und die Ästhetik der Patienten werden hierbei immer häufiger durch dentale Implantate wieder hergestellt. Es ist jedoch mittlerweile als wissenschaftlich gesichert anzusehen, dass einflussreiche patientenabhängige Faktoren existieren, die das Einheilen von dentalen Implantaten dramatisch beeinflussen können (Van Steenberghe D et al., 2002).

Durchschnittlich werden jedes Jahr 14 Millionen dentale Implantate weltweit gesetzt. Tendenz steigend. Die Erfolgswahrscheinlichkeit einer Titanimplantatinsertion wird heute mit 85-95% postoperativ angegeben (Holm-Pedersen et al., 2007). Innerhalb von fünf Jahren nach einer Implantation verringern sich die Erfolgsraten durch septische und aseptische Geschehen dramatisch.

Patientenabhängige Faktoren können das erfolgreiche Einheilen von dentalen Implantaten dramatisch beeinflussen:

1. Nährstoffversorgung des Kieferknochens und hiermit die Regenerationsfähigkeit des Gewebes.
2. Immunologische Prädisposition in Bezug auf den Kontakt mit Titan. Identifikation der Genotypen von Entzündungsmarkern.

Nährstoffversorgung des Kieferknochens

Welche Rolle spielt die Nährstoffversorgung des Kieferknochens und wie lässt sich die Biologie der Patienten perioperativ beeinflussen?
Auch bei sonst gesunden Menschen liegt nicht automatisch ein gesunder Knochenstoffwechsel vor. Der Knochenstoffwechsel des Menschen ist abhängig vom Calciumgehalt des Blutes. Der Calciumgehalt wird einerseits durch das Parathormon und andererseits durch das Calciferol gesteuert. Wenn der Calciumgehalt des Blutes erniedrigt ist, wird Parathormon ausgeschüttet und vorwiegend aus dem Knochengewebe Calcium freigesetzt. Das Calciferol bewirkt genau das Gegenteil und sorgt für die Mobilisation von Calcium zum Einbau im Knochen. Für den Transport von freiem Calcium in den Kieferknochen ist Vitamin K2 verantwortlich.
Ein dramatisch wichtiger Bestandteil dieses Regelkreises ist das „Sonnenhormon" Vitamin D3. Dies ist die Vorstufe des Calciferol und kann in seinen unterschiedlichen Formen im Blut bestimmt werden. Um zu erfahren, wie hoch der Vitamin D3 Gehalt im Blut des Patienten ist, untersucht man die 25 Hydroxyform des Vitamin D3.
Um zum Beispiel vor einer Implantatoperation die Vitamin D3 Versorgung des Patienten zu bestimmen, bestimmt man den Gehalt der 25 Hydroxyform des Vitamin D3 **(Grafik 1)**.

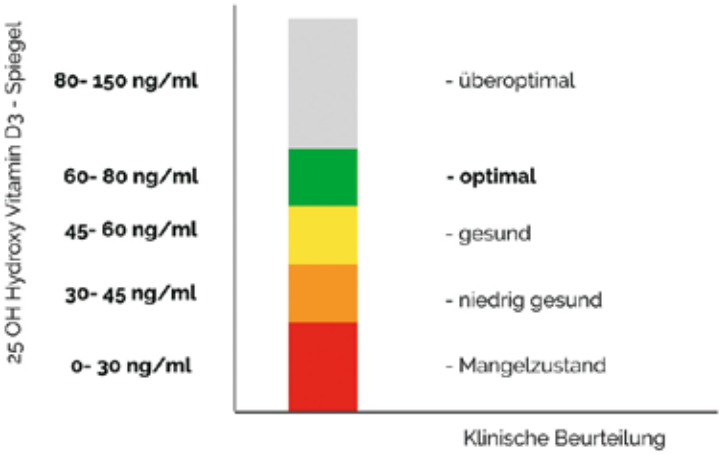

Grafik 1: Bestimmung vom Gehalt der 25 Hydroxyform des Vitamin D3.

Man geht heute davon aus, dass Blutwerte von 30 ng/ml und weniger einen absoluten Vitamin D3 Mangel darstellen. Werte von 30 ng/ml bis 45 ng/ml werden als niedrig eingestuft. 45 ng/ml bis 60 ng/ml sind für Menschen in der Nähe des Äquators auf natürlichem Wege erreichbar. Dies ist aber nur am Äquator bei täglich achtstündigem Sonnenbaden und biologisch natürlichem Ernährungsverhalten zu erreichen (Schulze-Späth et al., 2015; Bryce et al., 2013).
In Erwartung einer Implantatoperation empfehlen biologisch erfahrene Behandler und Labormediziner, Werte von 60 ng/ml bis 80 ng/ml.
Zum Erreichen dieser Blutwerte ist für die Patienten ein spezielles Einnahmekonzept von Vitaminen und Mikronährstoffen nötig.
Leider sind die empfohlenen Tageseinnahmemengen von Vitamin D3 der deutschen Gesellschaften für Ernährung lediglich zur Vermeidung der Rachitis sinnvoll. Diese wurden aufgrund eines Rechenfehlers (!) erst im Jahr 2015 auf 1.000 I.E./ Tag, angehoben (Veugelers et al., 2014).
Da die allermeisten Menschen aufgrund ihres Lebenswandels, ihrer beruflichen Auslastung und ihrer Ernährung, an einem chronischen Nährstoffmangel leiden, können wir auch bei unseren Patienten keine optimalen Voraussetzungen erwarten.

Das Hohl Bio Health Konzept

Wir haben nun innerhalb der letzten zehn Jahre in unserer Praxis ein Konzept erarbeitet, das sich in der täglichen Klinik bewährt hat. Die Empfehlungen aufgrund unseres Hohl Bio Health Konzeptes beziehen sich auf das standardisierte Vorgehen rund um dentale Chirurgie.
Wenn Patienten die Praxis erstmalig besuchen wird eine genaue Anamnese und Untersuchung durchgeführt, auch in Bezug auf Lebenswandel, Ernährung und beruflichen Stress. Danach werden standardisiert folgende Laborparameter bestimmt:

1. Low Density Lipoprotein Cholesterol
2. 25 Hydroxy Vitamin D3
3. Magnesium
4. Zink

Aufgrund der erhobenen Laborwerte wird dann präoperativ das Vitamin- und Mikronährstoffkonzept festgelegt.
Hierzu muss noch erwähnt werden, dass die Gabe von Vitamin D3 allein nicht zielführend im Sinne der Stärkung des Knochenstoffwechsels ist (Belluci et al., 2011). Vitamin D3 benötigt zur Speicherung und allen weiteren Stoffwechselprozessen Magnesium und Zink. Zink dient im Körper zum Aufbau der Vitaminrezeptoren sowie als universeller Co-Factor im Zellstoffwechsel bei der Synthese von Vitaminen und Hormonen.
Des Weiteren ist die zusätzliche Einnahme von Vitamin K2 in einem bestimmten Verhältnis zur Menge an Vitamin D3 nötig, damit das im Blut gelöste Calcium in den Kieferknochen aufgenommen werden kann.
Choukroun et al. haben 2014 durch ihre Studien zum Einfluss von Low Density Lipoprotein Cholesterol und Vitamin D3 nachgewiesen, dass LDL und Vitamin D3 signifikante Einflussfaktoren für das Gelingen von Knochentransplantationen und Implantationen in der Zahnmedizin darstellen. Ein hoher LDL-Spiegel und ein erniedrigter Vitamin D3-Spiegel waren vorhersagbare Prädiktoren für das Scheitern von dentalen Implantationen und Knochentransplantationen.
Auf dieser Grundlage sollte den Patienten vor einer Implantation oder Knochentransplantation geraten werden, den Gehalt an Low Density Lipoprotein Cholesterol möglichst in den Normalbereich zu senken. Dies geschieht am besten durch Reduktion der Aufnahme von Transfetten, gehärteten Fetten bzw. tierischen Fetten. Zusätzlich sollte zum Anheben des High Density Lipoproteinspiegels täglich Omega 3, 6 und 9 Fettsäuren eingenommen werden. Ebenfalls ist durch den Konsum von gesunden Fetten in der täglichen Ernährung auch langfristig ein gesundheitsfördernder Effekt zu erwarten (Lorkowski S et al., 2018).
Um das Hohl Bio Health Konzept zu komplettieren, ist es sinnhaft, den Patienten vor knochen- bzw. implantatchirurgischen Eingriffen zur Einnahme von Vitamin C zu raten (Bechthold A et al., 2015).

Da der Mensch, Menschenaffen und einige andere Lebewesen evolutionär „verlernt" haben (Defektmutant) aus Glukose, Vitamin C zu synthetisieren, muss dieses Vitamin täglich mit der Nahrung aufgenommen werden.
Das Vitamin C wird auch allgemein als Anti-Stressvitamin angesehen, da es im Körper auf zellulärer Ebene den oxidativen Stress abbaut (Bechthold A et al., 2015).
Ebenfalls spielt Vitamin C eine wichtige Rolle bei der Abwehrfunktion des Organismus. Es regt die Aktivität von Leukozyten sowie die Bildung von Antikörpern an (Bechthold A et al., 2015). Es unterstützt die Wund- und Knochenheilung durch die Bildung intrazellulärer Substanz im Knochen, Knorpel, Dentin (Kariesprophylaxe) und dem Bindegewebe (Deutsche Gesellschaft für Ernährung e.V. Stand 2019).
Aufgrund der genannten wissenschaftlichen Erkenntnisse (Bechthold A et al., 2015, Deutsche Gesellschaft für Ernährung e.V. Stand 2019), besonders der letzten zehn Jahre, hat sich die Einnahme der folgenden Vitamine und Mikronährstoffe im Rahmen unseres Hohl Bio Health Konzeptes, bewährt:

Einnahmeempfehlung im Hohl Bio Health Konzept

Vitamin D3 + K2 Tropfen	morgens
Vitamin C Ester	morgens
Fischöl Kapseln	abends
Magnesium Citrat bzw. Aspartat	abends
Zink Citrat	abends

Sämtliche Supplemente sollten mit den Mahlzeiten eingenommen werden, um unerwünschte Effekte in Bezug auf die Verdauung zu vermeiden.

Es ist teilweise schwierig, den Patienten, die sich in der Regel noch nie mit ihrer Ernährung oder ihrer zellulären Gesundheit auseinander gesetzt haben, ein solches Nährstoffkonzept nahe zu bringen.
Aus diesem Grund haben wir uns beim Hohl Bio Health Konzept auf die absolut nötigen Bestandteile des Zellstoffwechsels beschränkt, um eine gewisse Übersichtlichkeit zu gewährleisten und um die Compliance der Patienten zu erhöhen.
Durch eine Monatsration der oben genannten Wirkstoffe entstehen dem Patienten je nach Hersteller und Bezugsquelle ca. 50,00 Euro Kosten.

Im Rahmen unserer Praxistätigkeit hat sich folgendes Vorgehen in Bezug auf die gemessenen 25 Hydroxy Vitamin D3 Werte bewährt.
Bei Vitamin D3 Werten unter 30 ng/ml findet keine elektive Chirurgie statt. Patienten werden gebeten, ihre Vitamin D3 Werte mindestens auf 45-60 ng/ml zu heben. Für eine Implantation oder knochenchirurgische Interventionen größeren Ausmaßes (Interventionen in beiden Kiefern oder beiden Seiten) bitten wir unsere Patienten, ihre Vitamin D3 Spiegel über 60 ng/ml zu heben bzw. gerne bis auf ein Niveau von 80 ng/ml.
Werte, die höher liegen, haben keinen benefitären Effekt auf die Gesundheit der Patienten und können bei Werten über 150 ng/ml Hyperkalzifikationen hervorrufen. Diese Spiegel sind allerdings per oraler Einnahme nicht realistisch zu erreichen.

Immunologische Prädisposition und Genetik

Welche Rolle spielt die Genetik der Patienten in Bezug auf Titanimplantate und Entzündungsgeschehen?
Seit vielen Jahren ist die Gendiagnostik ein in der Zahnheilkunde gängiges Instrument, um das perioperative Risiko für Patienten einzuschätzen. Im Rahmen der parodontologischen Diagnostik wird bisher das Interleukin 1 alpha und seine Polymorphismen untersucht.

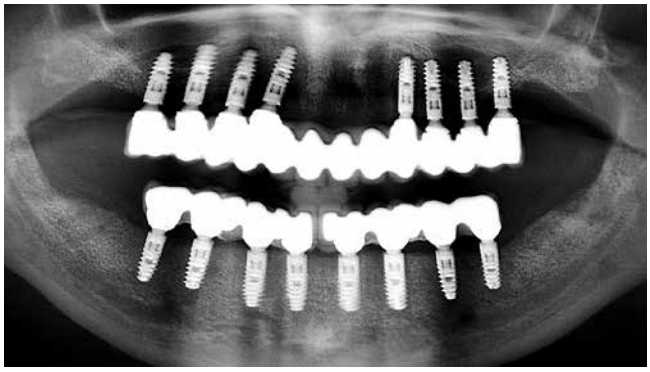

Abb. 1: Gesunde Patientin mit unauffälligen periimplantären Verhältnissen und guter Mundhygiene. Im OPG zeigt sich ein deutlicher trichterförmiger Knochenabbau an allen Implantaten. Dies ist das typische Aussehen einer aseptischen Entzündung. Erst nach Implantation wurde ein Titanstimulationstest (TNF alpha und IL 1 beta) durchgeführt. Hier wurde ein Wert von 3-4 festgestellt mit deutlich gesteigerter Immunreaktion auf Titan. Ein ebenfalls durchgeführter LTT ergab keinen Hinweis auf eine Typ 4 Immunreaktion.

In der Regel verwenden mikrobiologische Labore eine Einteilung in vier Gruppen von A-D:
Hierbei stellt die Gruppe A den günstigsten Fall dar. Das entzündungshemmende Potential des Interleukin 1 alpha ist hier besonders groß und der entzündungsfördernde Anteil besonders gering. Im Fall der Gruppe D ist die Situation prognostisch ungünstig und genau umgekehrt.
Die Interleukine sind also in Teilen bereits bekannt als prognostische Faktoren bei Parodontitiden und ihrer Bedeutung beim Erhalt von Zähnen und Weichgewebe.
Im Fall von Titanimplantaten ist als gesichert anzusehen, dass Titanoxidpartikel sich beim Einbringen des Implantates in den Knochen lösen und sich dort mit Gewebszellproteinen verbinden. Da isolierte Titanoxidpartikel (Haptene) aus dem Abrieb in der Regel 1-10 Mikrometer klein sind, können diese nicht vom Immunsystem erkannt werden (Sterner T et al., 2004). Erst durch die Bindung an Gewebsproteine findet ein immunologischer Reiz statt (Sterner T et al., 2004). Titan löst im Vergleich zu Aluminium, Chrom-Kobalt, Polyethylen oder Zirkondioxid den stärksten stimulativen Reiz auf Makrophagen aus (Sterner T et al., 2004).
Zu der Gruppe der Gewebsmakrophagen zählt man unter anderem auch die Osteoklasten. Die Makrophagen produzieren vier verschiedene Schlüsselzytokine im Rahmen der Entzündungsantwort (Esposito M et al., 1998). Dies sind das Interleukin 1 alpha, Interleukin 1 beta, Interleukin RN sowie den Tumor Nekrose Faktor alpha. Diese Zytokinfreisetzung durch Titankontakt lässt sich ebenfalls in in-vitro Untersuchungen nachweisen (Perala DG et al., 1992). Bei der aseptischen Periimplantitis scheint der TNF alpha die bedeutendste Rolle zu spielen (Jacobi-Gresser E et al., 2013). Klinisch zeigt sich bei der aseptischen Periimplantitis kein äußeres Entzündungszeichen, wie Rötung, Schwellung oder Schmerzen. Im Röntgenbild ist allerdings der deutliche zervikale Knochenabbau am Implantat zu erkennen. Dieser Knochenabbau findet meist trichterförmig rings um das Implantat statt (Alvim-Pereira F et al., 2008) **(Abb. 1)**.

Um dieses Phänomen der aseptischen aber auch der septischen Periimplantitis der individuellen Prädisposition von Patienten gegenüber zu stellen, verwendet man in aktuellen Untersuchungen den sogenannten Titanstimulationstest. Bei diesem Test wird die TNF alpha und Interleukin 1 beta Freisetzung nach Inkubation des Patientenblutes mit Titanpartikeln bestimmt.
Patienten, die im Titanstimulationstest positiv (TNF Alpha <30 pg/ml und IL- 1 beta < 25 pg/ml) auf den Kontakt mit Titan reagieren, haben ein stark erhöhtes Risiko, einen Implantatverlust zu erleiden (Jacobi-Gresser E et al., 2013).
Im Gegensatz hierzu sind echte Typ 4 Allergien extrem seltene Geschehen und können durch den sogenannte LTT (Lymphozytentransformationstest, Nachweis einer Typ 4 Allergisierung) nachgewiesen werden.
Nun haben klinische Untersuchungen gezeigt, dass die Anzahl der auf Titan reagierenden Entzündungsmarker (Zytokine) in Relation zum Risiko des Implantatverlustes zu beurteilen ist (Jacobi-Gresser E et al., 2013).

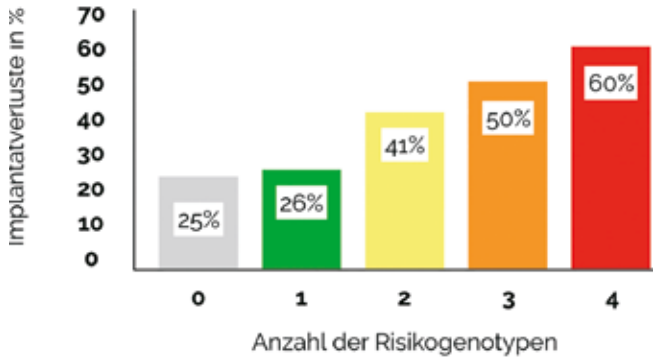

Grafik 2: Auswertung eines Titanstimulationstestes.

In klinischen Studien konnte gezeigt werden, dass bei dem Reagieren aller vier Schlüsselzytokine im Labor die Wahrscheinlichkeit von frühen (Einheilungsphase oder bis zur endgültigen prothetischen Versorgung) oder späten (bis zwei Jahre post OP) Implantatverlusten bis auf 60% anstieg (Jacobi-Gresser E et al., 2013) **(Grafik 2)**.
Die Kombination der Interleukin und TNF Signalkaskade in präoperativen Testverfahren ermöglicht eine gute prognostische Aussage für das Gelingen von Titanimplantationen (Laine et al., 2006).
Jacobi-Gresser et al. fanden 2013 allein beim Vorliegen eines positiven Titanstimulationstests ein signifikant erhöhtes Risiko für einen Implantatverlust. Es kann als gesichert angesehen werden, dass Titanimplantat assoziierte Immungeschehen und Implantatverluste, besonders in einer Patientengruppe vorkommen, die eben genetisch hierfür prädestiniert ist. Durch spezielle Laboruntersuchungen können zur genaueren Spezifikation auch die Trägerschaft von Polymorphismen der einzelnen Interleukine nachgewiesen werden. Hierdurch ist eine sehr genaue Prognose zum Verlust von Titanimplantaten möglich (Jansson H et al., 2005). Die Kosten für einen Titanstimulationstest belaufen sich aktuell in Deutschland auf ca. 85,- Euro.
Aufgrund der „Synergismustherorie" spielt bei der Prognose von Implantatverlusten und Knochenabbauprozessen, die Anzahl der negativen Faktoren eine entscheidende Rolle. Hierzu gehört auch das Rauchen als zusätzlicher negativer Einflussfaktor (Mcdermott NE et al., 2003).

Zusammenfassung

Patientenabhängige Faktoren spielen eine bedeutende Rolle in der Einheilungsphase von Titanimplantaten. Teilweise lassen sich diese patientenabhängigen Faktoren beeinflussen. In Bezug auf die vorhandenen Entzündungszytokine sind die Voraussetzungen der Patienten relevant, um eine Entscheidung pro oder contra Titanimplantate zu treffen.
Wie im ersten Teil des Artikels ausgeführt, verfolgen wir ein wissenschaftlich validiertes Konzept (Hohl Bio Health Konzept), um die gesundheitlichen Voraussetzungen unserer Patienten rund um eine Operation zu optimieren. Wir

79 €*
je Planung / vollnavigierte Schablone
*unabhängig von der Implantatanzahl, zzgl. MwSt.

3D-IMPLANTAT-PLANUNG LEICHT GEMACHT

Unabhängig
Planungsservice für alle Implantatsysteme ohne Softwarekosten

Komfortabel
Onlinebestellung plus kompetente Beratung

Zuverlässig
Planungsentwurf zum nächsten Werktag, Fertigung in Deutschland

Jetzt kostenlos registrieren:
guide.bego.com

BEGO IMPLANT SYSTEMS
BEGO Guide Hotline
0421-20 28-488

Save the Date!
ART OF IMPLANTOLOGY
5th BEGO Implant Systems Global Conference
16.–17.10.2020 AMSTERDAM

Miteinander zum Erfolg

BEGO

empfehlen den Patienten regelhaft das Hohl Bio Health Konzept ihrer Gesundheit und ihren Implantaten zuliebe lebenslang weiter zu verfolgen.

Um Patienten, die sich eine Versorgung mit Implantaten wünschen, eine bestmögliche Risikoeinschätzung zu liefern, führen wir bei größeren Implantatbehandlungen regelhaft einen Titanstimulationstest durch. Es kann im Einzelfall sinnhaft sein, alle vier Schlüsselzytokine zu untersuchen, um die höchstmögliche Aussagekraft zu erhalten.

In unserer Praxis werden bei Patienten, die aufwendige implantologische Behandlungen wünschen (ab vier Implantaten), ein parodontologischer Gentest und ein Titanstimulationstest durchgeführt. Hierdurch erhält man valide Aussagen über das Vorliegen von negativen Voraussetzungen in Bezug auf Interleukin 1 alpha, Interleukin 1 beta und TNF alpha.

Dies hilft nicht nur dem Patienten, eine gute Abschätzung für den Erfolg seiner Behandlung zu erlangen, sondern es schützt auch den Behandler vor etwaigen forensischen Auseinandersetzungen nach Fehlschlagen der implantologischen Therapie.

Die getroffenen Aussagen über Testanwendungen und deren Relevanz in der täglichen Praxis beziehen sich ausschließlich auf unsere Praxis und die dort gemachten Erfahrungen im Umgang mit Titanimplantaten. Abschließend sei noch klargestellt, dass allergische Reaktionen von Patienten auf Titanimplantate sich in erster Linie auf unedle Legierungsbestandteile wie Nickel beziehen. Da es heute in Deutschland zum Standard gehört, nickelfreie Titanimplantate zu verwenden, verweisen wir in diesem Zusammenhang auf die Clean Implant Foundation, um zu klären, ob die verwendeten Implantate den aktuellen Anforderungen entsprechen. ■

Literaturverzeichnis unter
www.dimagazin-aktuell.de/literaturlisten

Dr. Dr. Steffen Hohl
ZÄ Anne-Sofie Hohl
Die Zahnerei
Estetalstr. 1
21614 Buxtehude
Tel. 04161 5599-0
mail@diezahnerei.de

Bilder, soweit nicht anders deklariert: Dr. Dr. Hohl

Dr. Dr. Steffen Hohl

Dr. Dr. Steffen Hohl studierte Medizin und Zahnmedizin an der Johann-Wolfgang-Goethe Universität in Frankfurt am Main. Er begann seine klinische Weiterbildung an der Harvard Medical School in Boston, USA. Hier wurde er in Notfallmedizin, Plastischer Chirurgie und Neurochirurgie am Massachussetts General Hospital und dem Brigham and Women´s Hospital in Boston, USA, ausgebildet.

In den folgenden Jahren fand seine Weiterbildung zum Facharzt für Mund- Kiefer- Gesichtschirurgie an der Universität zu Köln und dem interdisziplinären Traumacenter in Dortmund statt. Nach einer vierjährigen Weiterbildung erfolgte die Qualifikation zum Facharzt für Mund-, Kiefer-, Gesichtschirurgie und zum Fachzahnarzt für Oralchirurgie. Im Jahr 2005 gründete Dr. Steffen Hohl seine Praxis für MKG-Chirurgie und Ästhetische Zahnmedizin in Buxtehude.

Dr. Hohl ist der klinische Direktor der Praxis, die Zahnerei, die sich auf Mund-, Kiefer-, Gesichtschirurgie und Ästhetische Zahnmedizin spezialisiert hat. Die Zahnerei ist ebenfalls ein Aus- und Weiterbildungszentrum für Implantologie und ästhetische Zahnmedizin. Dr. Dr. Hohl verfügt über mehr als 20 Jahre Erfahrung in der implantologischen Fortbildung. Er ist der Autor des Buches „Metamorphoses of smile" und des Patientenratgebers für Implantologie. Er hat mehr als 50 Publikationen in wissenschaftlichen Magazinen, sowohl national als auch international, veröffentlicht.

Dr. Hohl ist der Entwickler des nach ihm benannten „The Smile Changer Concepts".

Er hat ebenfalls das weltweit erste Softsedierungsverfahren namens Schlaf-schön-Sedierung erschaffen, das er seit 2014 täglich in seiner Praxis anwendet.

Seine mehr als 20-jährige Erfahrung im Bereich der dentalen Implantologie, des Weichgewebsmanagements und der Implantatrestaurationen hat er in einem eigenen Behandlungskonzept zusammengefasst. Dies ist als das SOAP Erfolgskonzept bekannt. Dr. Hohl hält regelmäßig Vorträge national und international.

Sein besonderes Interesse gilt dem Smile Changer Konzept und dem SOAP-Erfolgskonzeptes, der Sofortimplantation und der Sofortbelastung. Weitere Arbeitsgebiete sind das ästhetische Weichgewebsmanagement und die plastische Parodontalchirurgie. Ein spezieller Fokus liegt ebenfalls auf der dreidimensionalen Planung und Computernavigation.

Anne-Sofie Hohl

Anne-Sofie Hohl studierte Zahnmedizin an der Copenhagen Dental School und erwarb dort den renommierten Master of Science for Dental Surgery. Im Rahmen ihrer wissenschaftlichen Tätigkeit als Master of Science war sie von 2008–2009 am Karolinska Institute in Stockholm, Schweden beschäftigt. Ihr Forschungsgebiet war die navigierte Implantologie und das Occlusion Design auf eigenen Zähnen sowie auf Implantaten. Im Anschluss an ihre klinische Ausbildung als Master of Science, verbrachte Anne-Sofie Hohl mehrere Jahre in internationalen Fortbildungseinrichtungen, wie Dr. Kois, Dr. Spears und bei Dr. Phelan.

Seit 2010 ist Zahnärztin Anne-Sofie Hohl in der Hohl Aesthetics Praxis in Buxtehude niedergelassen. Anne-Sofie Hohl publizierte seit 2007 eine Vielzahl von wissenschaftlichen Fachartikeln, sowohl national als auch international. Sie ist die Entwicklerin des Protective Occlusion Concepts (POC) und praktiziert bereits seit vielen Jahren einen Full Digital Workflow für ihre Patienten. Es ist ihre große Passion, die Möglichkeiten des dreidimensionalen Smile Designs weiter zu entwickeln.

Anne-Sofie Hohl ist seit über 10 Jahren in den Bereichen Implantologie, Occlusion Design und keramische Restaurationen auf Zähnen und Implantaten tätig. Sie hält regelmäßig Vorträge über diese Themen, national und international.

Acuris™

Kein Zement. Keine Schraube. Nur ein Impuls!

Die finale Krone in wenigen Sekunden! Anstelle von Zement oder Schrauben wird bei Acuris die Krone durch Friktion auf dem Abutment befestigt. Alles, was Sie benötigen, ist ein Impuls mit unserem einzigartigen Befestigungsinstrument. Damit sitzt die Krone fest, bleibt aber für den Zahnarzt herausnehmbar.

Ohne Zement – weniger Periimplantitis-Risiko.
Ohne Schraube – mehr Ästhetik.
Ohne Zweifel – eine kleine Revolution!

Weitere Impulse:
Tel. 06251 16-1610, www.dentsplysirona.com/acuris

THE DENTAL SOLUTIONS COMPANY™

Dentsply Sirona

Gesamtkiefer-Rekonstruktion mit verschraubbarer Suprakonstruktion

Ein bewährtes Vorgehen für die Praxis und den alternden Patienten

Die prothetische Rehabilitation ist der letzte Schritt der implantologischen Behandlung. Durch die ständige Alterung der Bevölkerung, hohe ästhetische und funktionelle Ansprüche im höheren Alter und die Etablierung der Zahnimplantate als Behandlungsalternative, werden immer mehr zahnlose Situationen versorgt.

In dieser Fallpräsentation legen wir besonderes Augenmerk auf die Gesamtkiefer-Rekonstruktion mit verschraubbaren Suprakonstruktionen. In **Tabelle 1** wird ersichtlich, wie wir die Entscheidung für eine solche Behandlung treffen. Während bei ausreichender bis gering reduzierter Knochenquantität und guter Compliance, eine festsitzende Versorgung bevorzugt wird, sind größere Knochendefizite, eingeschränkte Reinigbarkeit und Weichgewebesupport Kriterien für eine herausnehmbare Versorgung. Bei diesen Fällen werden solche mit geringen bis mäßigen Defekten und guter Compliance mit verschraubbaren Suprakonstruktionen versorgt, vorausgesetzt der Ersatz der fehlenden Zähnen bietet genügend Unterstützung für die Weichteile des Gesichtes **(Abb. 5-7, 15-16.)**

In diesem Fachbeitrag werden zwei Patientenfälle vorgestellt, wobei insgesamt zwei Kiefer mit zehn Implantaten versorgt wurden. Beide Patienten erfüllten die Kriterien in Tabelle 1.

Verteilung der Suprakonstruktionen nach Herstellungsart

Für die Suprakonstruktionen wurde das Sekundärgerüst auf Abutment-Niveau gefräst. Der Patient bekam im Oberkiefer ein System mit interner Sechskantverbindung **(Abb. 9-16)**. Die Patientin im Unterkiefer bekam ein System desselben Herstellers mit konischer Abutmentverbindung **(Abb. 1-8)**. Davon ist ein Implantat noch in der Einheilphase verloren gegangen. Der betroffene Kiefer konnte trotzdem mit fünf Implantaten versorgt werden. Vom Prinzip „all-on-4" wurde bewusst Abstand genommen. Ebenso wurde auch auf geneigt gesetzte Implantate verzichtet. Die Implantate, die abgewinkelte Abutments bekamen, wurden nach den prothetisch und anatomisch günstigsten Knochenverhältnissen gesetzt.

Systemübersicht und Komponente

Bei allen Systemen waren die abgewinkelten Abutments zweiteilig; Abutment und Halteschraube. Die geraden Abutments waren einteilig. Das Einbringen der zweiteiligen Komponenten ist aufwändig und kann einiges an Zeit kosten. Alle Komponenten hatten einen Rotationsschutz und waren sowohl mit konkavem als auch mit konvexem Austrittprofil für die Sechskantverbindung. Durch die konkave Gestaltung des Emergenzprofils wird dem Weichgewebe Platz geboten. Dieser Platz reduziert einerseits die Gefahr von Rezessionen (Pseudorezessionen durch zu hohen Druck am Zahnfleisch vestibulär) und formt zugleich eine Zahnfleischmanschette um den Implantathals. Letzteres schützt den krestalen Knochen und verhindert das Durchschimmern der grauen Titanoberfläche.

Vergleich der Herstellungsarten

Generell zeigen sich verschraubbare Gesamtkieferrekonstruktionen als sehr vorteilhaft. Besonders in Fällen, in den die Gerüste gefräst wurden **(Abb. 11)**, brauchten wir vier Termine und circa drei Wochen bis zur Fertigstellung. 1. Termin: Freilegung, Abdrucknahme, 2. Termin: Abdrucknahme, Kieferrelation, Gesichtsbogenübertragung, 3. Termin: Gerüsteinprobe, Ästhetikaufstellung, 4. Termin: Einsetzen.

		Knochenquantität			Saubarkeit Hygienebarkeit Handhabung für Patient
		Vertikale Defizite	Horizontale Defizite	Weichgewebssupport	
Festsitzend	zementiert	Ohne oder gering	Gering	Nicht notwendig	Optimal
Verschraubt	Gerüst gegossen auf Multiunit	Gering bis mäßig	Mäßig	Ersatz der Zähne reicht aus, geringe Unterstützung der Lippe, extrem kurzes Vestibulum, Angle Kl.2a-b, primärer Engstand, verengter vorderer Zahnbogen, spitz zulaufender OK, verschränkte Front	Optimal oder gut Putzkanäle möglich und ästhetisch vertretbar
	Gerüst gefräst auf Implantate				
Herausnehmbar	Friktionsteleskope	Hoch	Hoch	Ersatz der Zähne reicht nicht aus, Sattel anterior notwendig, sehr hohes Vestibulum, Angle Kl.3 vor allem UK	Mäßig bis leicht eingeschränkt
	Galvano				Mäßig ohne Einschränkung wegen Halt
	Steg				Gut
	Locator, Kugelknopf	Hoch	Hoch		Eingeschränkt

Tabelle 1: Festsitzend versus herausnehmbar.

Abb. 1: Radiologische Ausgangssituation im Unterkiefer.

Abb. 2: Ausgangssituation.

Abb. 3: Ausgangssituation im Unterkiefer.

Abb. 4: Implantate im Unterkiefer in situ.

Abb. 5: Patientin lächelnd frontal.

Abb. 6: Patientin lächelnd seitlich, leicht negative Lippentreppe.

Abb. 7: Patientin in der Ruheschwebelage.

Abb. 8: Kontroll-OPG nach Eingliederung.

Abb. 9: Patientin frontal in der Ruheschwebelage.

Abb. 10: Patientin seitlich mit fehlender Unterstützung der Weichgewebe.

Abb. 11: Einprobe des Titangerüsts.

Abb. 12: Versorgung eingegliedert.

Abb. 13: Versorgung in situ, Putzkanäle.

Abb. 14: Versorgung in situ, Putzkanäle.

Abb. 15: Patientin seitlich mit optimaler Unterstützung der Weichgewebe.

Abb. 16: Patientin lächelnd.

Die gesamte prothetische Behandlung dauerte drei bis vier Wochen. Alle Termine waren kurz und entsprechend kurz waren die zahntechnischen Schritte. Die gegossenen Gerüste hingegen waren Material, Kosten und Zeit intensiv. Am geringsten sind die Kosten bei den auf Implantatniveau gefrästen Gerüsten, da die Multiunit-Abutments entfallen. Solche werden allerdings nur für den Oberkiefer ausgewählt. Spannungen wurden hauptsächlich bei den gegossenen Gerüsten festgestellt. Die gefrästen Gerüste haben selten Spannungen und wenn sie beobachtet werden, sind sie durch die Abformung am Stuhl oder die Handhabung der Abutments im Labor bedingt. Die beobachteten Spannungen erschwerten das Einbringen der Konstruktionen bei der Einprobe oder das Einsetzen nicht. Sie wurden festgestellt, indem die Gerüste erst dann passten, wenn alle Schrauben leicht angezogen waren oder bei den Nachkontrollen, wenn einzelne Schrauben gelockert waren. Solche Nachkontrollen sind natürlich wichtig und werden halbjährlich durchgeführt. Sie sind zeitaufwändig, zeigen aber, dass auch bei Schraubenlockerungen, die Patienten niemals etwas bemerkt haben.

Gefrästes Sekundärgerüst auf Multiunit-Abutment oder Implantatniveau

Im digitalen Zeitalter ist es wichtig, die Möglichkeiten der Technik zu nutzen und sie auszureizen. Der digitale Workflow ist natürlich noch nicht uneingeschränkt möglich. Die Entwicklung in diesem Bereich ist allerdings sehr schnell, sodass wir bald über komplette Systeme und Lösungen verfügen werden.

In dieser Fallserie haben wir eine digitale Abformung nur im Oberkiefer durchgeführt. Da wir teilweise sehr hohe Weichgewebsquantität hatten, waren die verschiedenen Scanbodies im Unterkiefer oft kurz, sodass sie das Zahnfleisch verdrängten oder nicht richtig lesbar waren, da sie teilweise von Zahnfleisch bedeckt waren. Aus diesem Grund wurde beim Unterkiefer darauf verzichtet.

Für den Oberkiefer standen zwei Möglichkeiten zur Verfügung: 1. Abformung auf Implantatniveau, 2. Abformung auf Multiunit-Abutmentniveau. Wir haben die Variante zwei durchgeführt; dadurch wurden die richtigen Abutments ausgesucht, eingesetzt und nie wieder entfernt.

Diskussion

Die verschiedene Fräszentren bieten zahlreiche Möglichkeiten für die moderne Praxis. Durch die digitale Planung ist man in der Lage alle Änderungen am Computer durchzuführen, ohne viele Einproben am Stuhl. Die Kommunikation erfolgt in Echtzeit sowie die Bearbeitung der Daten. Gleichzeitig werden die Arbeitsstunden im Labor reduziert und die Effizienz erhöht. Die Individualisierung und die Endkontrolle erfolgen natürlich immer noch im Labor. Zeit- und kostenintensive Schritte können eingespart werden und die Behandler haben mehr Zeit auf die individuellen Wünsche der Patienten einzugehen. Nach einer dokumentierten Serie von über 40 Kiefern sind wir der Meinung, dass diese Behandlungsmethode langsam reift. Die großen Fräszentren tuen sich immer noch schwer mit neuen Verbindungen. Kleinere und lokale Fräszentren, sowie welche die direkt mit dem Hersteller arbeiten, eignen sich am besten, sind flexibel und können neue Wege ausprobieren. Es ist z. B. erstaunlich, dass bei so einer Arbeit, in unseren Fall, drei Labore oder Fräszentren aus drei Bundesländern schnell, effektiv und kostengünstig in wenigen Terminen an der Endversorgung mitwirken.

seramic CAM

seramicCAM® Abutments

Perfekte Passung im 2µ-Bereich

30 Jahre seramicCAM® Garantie*

Scanbody-Umtauschaktion
Jetzt gratis Scanbodies anfordern!

*Es gelten unsere AGB

www.seramiccam.de

Die Gerüste, welche auf Implantatniveau hergestellt wurden, werden überwiegend für den Oberkiefer geplant. Dort empfiehlt sich auch der klassische Sechskant, der leicht gefräst werden kann. Im Unterkiefer führt eine Versteifung des Kiefers durch lange rigide Spannweiten zu Spannungen. Solche Spannungen im Kiefer (Torsionskräfte) kommen bei der Mastikation zustande und auch bei Parafunktionen oder Pressen und können langfristig zu Überbelastungen der Implantate führen. Hier empfehlen sich konische Verbindungen und Multiunit-Abutments. Durch die konische Verbindung ist eine Lockerung des Abutments unwahrscheinlich. Durch die Multiunit-Abutments sind die Torsionskräfte am Unterkiefer ausgeglichen, indem die Verbindung zum Sekundärgerüst als Puffer fungiert **(Abb. 4)**. Sollten diese Kräfte zu hoch werden, lockern sich ein oder zwei Schrauben zwischen Abutment und Prothetik. Es gab nie einen Fall, in dem mehr als zwei von sechs Schrauben locker waren und keinen Fall in dem eine Brücke locker wurde. Kombiniert mit einer Komposit-Verblendung ist diese Lösung für den Unterkiefer optimal. Der Oberkiefer kann, in Fällen in denen beide Kiefer behandelt werden, keramisch verblendet werden.

Bei der Hexagon-Verbindung gab es auch Komponenten mit konvexem Emergenzprofil. Solche eignen sich, wenn das Zahnfleisch über der Implantatschulter dünn ist. In solchen Fällen ist es wichtig, adäquate Reinigungskanäle zu realisieren und nicht jegliches Metall unter Verblendungen zu verstecken, vor allem wenn es nicht sichtbar ist (selten in solchen Fällen). Die konische Verbindung weisen nur konkave Profile auf. Das liegt in der Natur der Implantate; das Hexagon trägt einen maschinierten Hals von 0,5 mm, welcher suprakrestal gesetzt werden muss. Die konische Verbindung ist ein Bone level Implantat, welches krestal oder leicht subkrestal gesetzt wird. In Kombination mit Platform switching schon bei kleinen Durchmessern zeigen solche Verbindungen mehr Hart- und Weichgewebe an der Implantatschulter, sodass konkave Profile diese erhalten und manipulieren können.

Die Verblockung aller Implantate miteinander zeigt sehr hohe Stabilität. Das periimplantäre Gewebe ist auch nach vier Jahren stabil. Im Zeitraum der Nachkontrollen gab es keine Implantatverluste. Ähnliche Ergebnisse sehen wir auch bei den all-on-4 Protokollen. Das Setzen von 5-6 Implantaten pro Kiefer erhöht zwar die Kraftverteilung, dient aber primär der Erweiterbarkeit der Versorgung bei potenziellen Verlusten und der optimalen Mastikation dadurch dass alle Gegenkiefer teilbezahnt und implantologisch festsitzend versorgt waren.

Auf anguliert inserierte Implantate wurde ebenfalls verzichtet. Bei diesem Protokoll werden die Implantate so gesetzt, dass man die Austrittsprofile möglichst distal bekommt. Oft geht es um Versorgungen auf vier Implantaten, bei denen die Kräfte sorgfältig verteilt werden müssen. Bei mehr als vier Implantaten und unter Berücksichtigung, dass Längen unter 10 mm keine reduzierte Überlebensrate zeigen, ist man durchaus in der Lage auf solche Angulationen zu verzichten. Gleichzeitig wird bei Bedarf auch eine Optimierung des Implantatbetts mittels Sinuslift durchgeführt. Die Patienten haben relativ lange auf Komfort und Funktionalität verzichtet und eine Wartezeit von zusätzlichen 2-3 Monaten, verglichen mit Sofortbelastungsprotokollen, wurde bevorzugt. Schließlich soll die Behandlung mit Implantaten nicht nur mehr Funktionalität und Ästhetik bieten, sondern eine Langfristigkeit mindestens genauso wie bei konventioneller Prothetik.

Solche Versorgungen sind in der täglichen Arbeit integriert und eine Standardbehandlung für Situationen, die noch festsitzend realisiert werden können bzw. gewünscht sind. Vorausgesetzt, dass der Ersatz der Zähne für die Unterstützung der Gesichtsweichteile ausreicht, bieten verschraubte Gesamtkiefer-Rekonstruktionen hohen Komfort und Ästhetik, langfristige Gewebestabilität und leichte Pflege und Erweiterbarkeit. Besonders der alternde Patient ist in der Lage eine feste Versorgung zu bekommen und eine optimale Mundhygiene zu betreiben. Kombiniert mit einer digitalen Planung der Chirurgie, Sofortbelastung, Scan des Gesichtsschädels und digitale Abformung kann der Patientenkomfort enorm gesteigert werden. ■

Dr. Nikolaos Papagiannoulis

2000 bis 2008	Studium Zahnmedizin an der Eberhard-Karls Universität, Tübingen
2009 bis 2015	Studium der Humanmedizin an der Ruprecht-Karls Universität, Heidelberg
9/2008 bis 6/2009	Assistenzzeit Praxis Dr. Röcker, Tübingen
7/2009 bis 7/2010	Assistenzzeit „Praxis und Klinik für Mund und Gesicht" in Tübingen
9/2010 bis 3/2013	Vorbereitungsassistent und wissenschaftlicher Mitarbeiter „Berufsausübungsgemeinschaft Dr. G. Hondralis & Partner" in Ludwigshafen und Frankenthal
seit 9/2012	Niederlassung in Heidelberg, Gründung „Dental Esthetics"
10/2012 bis 9/2015	Leiter der zahnärztlichen Abteilung in der „Heidelberger Klinik für plastische und ästhetische Chirurgie", Proaesthetic dental
10/2015	Umzug von „Dental Esthetics" in eigene Räumlichkeiten
seit 2010	Junior Referent "Dr. M. Steigmann" in Neckargemünd
seit 2011	(Inter-)Nationaler Referent für Implantologie

Dr. Nikolaos Papagiannoulis
Dental Esthetics
Hans-Böckler-Str. 2A
69115 Heidelberg
info@dentalesthetics.de
www.dentalesthetics.de

Bilder, soweit nicht anders deklariert: Dr. Papagiannoulis

DENTAL KOMPAKT 2019 www.dentalkompakt-online.de	iTero element 5D	
Hersteller / Vertrieb	Align Technology, Inc. / Align Technology GmbH Dürener Str. 405 50858 Köln	Carestream Dental Germany GmbH Hedelfinger Str. 60 70327 Stuttgart
Produktname	iTero Element 5D	CS 3600 Access Intraoralscanner für KfO
Markteinführung	2019	2018
Gewicht des intraoralen Scanners / Handstücks	470 g	325 g (mit seitlich ausgerichteter Spitze)
Größe des intraoralen Scanners / Handstücks	Länge: 34,6 cm, Breite: 5,0 cm, Tiefe: 6,8 cm	22 x 3,8 x 5,8 cm
Funktionsweise Scanner	mehrfarbiger Farbscan mit automatischer Kalibrierung, Einzelbild möglich	kontinuierliches Scannen – kein festgelegter Scanpfad; offen – Ihr Scan, Ihre Daten; einfaches Handling vor, beim und nach dem Scannen und einfache Integration in Ihre Praxismanagementsoftware
Größe des Messfeldes	Größe 18 x 14 mm	Größe 13 x 13 mm, Tiefe 2-13 mm
Vorbereitung des Abformgebietes	nicht notwendig, puderfreies Scannen	wie bei einer herkömmlichen Abformung, kein Puder notwendig
Scandauer pro Zahn / Kiefer	vollständiger Scan des Zahnbogens in 60 Sekunden	5-10 Sek. pro durchschnittlichem Einzelzahnscan (basierend auf Quadrantenscan), abhängig vom Fall /
Möglichkeit einer "optischen" Bissregistrierung?	ja, Bestimmung des Okklusionsgrades des Bisses kann analysiert werden, wenn der Scan abgeschlossen ist	ja
Konstruktionsmöglichkeiten mit der Software	Die iTero-Software steuert die Verarbeitung der Daten, erleichtert die Datenintegration und den Export der Daten für die CAD/CAM-Fertigung von Zahnrestaurationen, orthodontischen Vorrichtungen, anderen Prothetik-Komponenten (Sekundärteilen) und Zubehör. Neben Scandaten können verschiedene Patienten- und Fallinformationen importiert/exportiert oder zu Simulationszwecken verwendet werden. Weitere Funktionen stehen zur Verifizierung und zum Service des Systems zur Verfügung und dienen als Auftragsverwaltungswerkzeug.	ja, mit der optionalen CS Restore Software
Restaurationsauswahl durch Software	Kronen, Teilkronen und Brücken, Inlays, Onlays, Veneers, Implants, Abutments, Invisalign Aligner, Orthodontic records, Chair-side milling	ja, mit der optionalen CS Restore Software (Inlay, Onlay, Kronen, Overlay, Brücken)
Materialauswahl mit Software	ja	ja, mit der optionalen CS Restore Software
Schnittstellen	offen	offener STL-Datensatz
Kompatibilität zu welchen Systemen / Herstellern?	offen	offenes System – kompatibel zu gängiger offener Laborsoftware
Zubehör	Rollenständer Konfiguration Zubehör (optional): Ständer und Halterung, Artikulator; Laptop-Konfiguration: mobile Systemverpackung, z.B. verschiedenste Koffer (für den Transport); Sleeves, Tischhalterung	Scannerspitzen, Wandhalterung und Tischablageschale, Netzteil, USB-Anschluß
Besonderheiten	erstes dentales Hybrid-Bildgebungssystem, das mit einem Scan gleichzeitig farbige 3D-Intraoral- und Nah-Infrarot (NIRI)-Aufnahmen macht, interne Zahnstrukturdarstellung zur Erkennung von Interproximal-Karieläsionen oberhalb der Gingiva und zur Überwachung des Fortschreitens solcher Läsionen; Verlaufskontrolle durch Vergleich von Scans über einen Zeitraum (iTero Timelaps); Visualisierung des Behandlungsergebnisses einer Invisalign Therapie (Invisalign Outcome Simulator)	sehr hohe Präzision, offenes System, hohe Geschwindigkeit, intelligentes Matchingsystem, puderfrei verwendbar, mobil via USB 2.0 Schnittstelle, drei verschiedene Scannerspitzen (autoklavierbar), 3D- und 2D-Aufnahmen monochrom
Wissenschaftliche Referenzen	Accuracy of full-arch digital impressions: an in vitro and in vivo comparison., Keul C, Güth JF., Clin Oral Investig. 2019 May 27. doi: 10.1007/s00784-019-02965-2. [Epub ahead of print]	Accuracy of four intraoral scanners in oral implantology: a comparative in vitro study from Mario Imburgia, Silvia Logozzo, Uli Hauschild, Giovanni Veronesi, Carlo Mangano and Francesco Guido Mangano https://bmcoralhealth.biomedcentral.com/articles/10.1186/s12903-017-0383-4
Preis für das Gerät	auf Anfrage	24.999,- Euro (zzgl. MwSt.)
Preis für die Software	auf Anfrage (im ersten Jahr inklusive)	Bilddarstellungssoftware inklusive, Designsoftware optional: CS Restore 1.999,- Euro (zzgl. MwSt.)
Kosten pro Scanvorgang	inklusive in den Support-, Wartungs- und Abonnementleistungen, unbegrenzte Scans	keine Folgekosten
Serviceleistungen / Schulungen / Kurse	Einweisung und weiterführende Schulungen für das Praxisteam erfolgen virtuell durch speziell ausgebildete Trainer, Schulung vor Ort auf Anfrage möglich, umfangreiche E-Learning Schulungsplattform, wöchentliche Webinare, themenspezifische Workshops und Events	online über das Carestream Dental Institute
Vorteile	unterschiedliche Modellvarianten erhältlich; Vertrieb, Schulung und Support direkt über Hersteller; Aufbereitung der Scans zur Weiterverarbeitung im Labor; hochwertige gefräste Modelle direkt bestellbar; intuitive und leichte Handhabung, Akkulaufzeit, großes Netzwerk an weltweit kooperierenden Laboren. http://www.itero.com/de-de/lab_locator	sehr hohe Präzision, sehr schnell, offenes System, intelligentes Matchingsystem, puderfrei, keine Folgekosten, Mobilität dank USB 2.0 Schnittstelle
Service-Telefon	08 00 / 2524 990	07 11 / 93779121 deutschland@csdental.com
Homepage	www.itero.com/de-de	www.carestreamdental.com

LEISTUNGSVERGLEICH INTRAORALSCANNER

DENTAL KOMPAKT 2019 www.dentalkompakt-online.de		
Hersteller / Vertrieb	Carestream Dental Germany GmbH Hedelfinger Str. 60 70327 Stuttgart	Dentsply Sirona Deutschland GmbH Fabrikstraße 31 64625 Bensheim c/o Sirona Dental Systems GmbH
Produktname	CS 3600 Intraoralscanner	Omnicam
Markteinführung	2016	2019
Gewicht des intraoralen Scanners / Handstücks	325 g (mit seitlich ausgerichteter Spitze)	316 g
Größe des intraoralen Scanners / Handstücks	22 x 3,8 x 5,8 cm	40 x 50 x 223 mm
Funktionsweise Scanner	kontinuierliches Scannen – kein festgelegter Scanpfad; offen – Ihr Scan, Ihre Daten; einfaches Handling vor, beim und nach dem Scannen und einfache Integration in Ihre Praxismanagementsoftware	Triangulation
Größe des Messfeldes	Größe 13 x 13 mm, Tiefe 2-13 mm	16,1 x 16,2 mm
Vorbereitung des Abformgebietes	wie bei einer herkömmlichen Abformung, kein Puder notwendig	wie bei einer Präzisionsabformung
Scandauer pro Zahn / Kiefer	5-10 Sek. pro durchschnittlichem Einzelzahnscan (basierend auf Quadrantenscan), abhängig vom Fall /	ca. 8-12 Min., Ganzkieferscan (OK, UK, Bissregistrierung, Modellberechnung, abhängig von Erfahrung und Routine mit System)
Möglichkeit einer "optischen" Bissregistrierung?	ja	ja, über einen bukkalen Scan in Schlussbissstellung
Konstruktionsmöglichkeiten mit der Software	ja, mit der optionalen CS Restore Software	Die Connect Software ermöglicht die Aufnahme und das Senden über das Connect Case Center. Für die Konstruktion wird die CEREC Software benötigt.
Restaurationsauswahl durch Software	ja, mit der optionalen CS Restore Software (Inlay, Onlay, Kronen, Overlay, Brücken)	Inlays, Onlays, Kronen, Teilkronen, Veneers, Bohrschablonen, Abutments, Stege, Geschiebe, Teleskope und Brücken, Käppchen, Gerüste, anatomische Verbinder, Nesting und Stacking
Materialauswahl mit Software	ja, mit der optionalen CS Restore Software	Feldspatkeramik, Glaskeramik, Lithium Disilikat, Zirkonoxid, Nano Resin Keramik, Aluminiumoxid, Kunststoff, NEM, Titan und Edelmetall; alle Materialien, die das Labor anbietet
Schnittstellen	offener STL-Datensatz	STL-Export in andere CAD-Software, Übertragung der Modelldaten an inLab CAD Software über Connect Case Center oder an jede beliebige Lab Software über Connect Case Center Inbox
Kompatibilität zu welchen Systemen / Herstellern?	offenes System – kompatibel zu gängiger offener Laborsoftware	alle CAD- und CAM-Software
Zubehör	Scannerspitzen, Wandhalterung und Tischablageschale, Netzteil, USB-Anschluss	kein weiteres Zubehör auf der Seite des Zahnarztes nötig
Besonderheiten	sehr hohe Präzision, offenes System, hohe Geschwindigkeit, intelligentes Matchingsystem, puderfrei verwendbar, Hybrid-Scan möglich bei diffizilen oder tiefen Prep-Grenzen, mobil via USB 2.0 Schnittstelle, drei verschiedene Scannerspitzen (autoklavierbar), 3D- und 2D-Aufnahmen in Echtfarben	ausbaufähig zu Chairside-System durch CEREC-Software SVD und Schleifmaschine, Aufrüstung durch weitere Software-Optionen für vollständig geführte Implantologie oder Kieferorthopädie (CEREC SW Pro Module, CEREC Ortho)
Wissenschaftliche Referenzen	Accuracy of four intraoral scanners in oral implantology: a comparative in vitro study from Mario Imburgia, Silvia Logozzo, Uli Hauschild, Giovanni Veronesi, Carlo Mangano and Francesco Guido Mangano https://bmcoralhealth.biomedcentral.com/articles/10.1186/s12903-017-0383-4	Accuracy of complete- and partial-arch impressions of actual intraoral scanning systems in-vitro, Andreas ENDER (PD Dr med dent), Moritz ZIMMERMANN (Dr med dent)1, Albert MEHL (Prof Dr med dent Dr rer nat), University of Zurich, Int J Comput Dent. (März 2019)
Preis für das Gerät	34.999,- Euro (zzgl. MwSt.)	auf Anfrage beim Fachhandel
Preis für die Software	Bilddarstellungssoftware inklusive Designsoftware optional: CS Restore 1.999,- Euro (zzgl. MwSt.)	Im Lieferumfang jeder Omnicam ist eine Connect Software Lizenz und eine 1-User Inbox Lizenz/Gerät enthalten.
Kosten pro Scanvorgang	keine Folgekosten	keine Folgekosten
Serviceleistungen / Schulungen / Kurse	online über das Carestream Dental Institute	Kursgutschein bei Gerätekauf inklusive
Vorteile	sehr hohe Präzision, sehr schnell, offenes System, intelligentes Matchingsystem, puderfrei, keine Folgekosten, Mobilität dank USB 2.0 Schnittstelle	puderfrei und Darstellung der virtuellen 3D-Modelle in natürlichen Farben, offen, keine Folgekosten durch Scangebühren oder Sonstiges, intuitive Bedienung durch Touchscreen und Touchpad, cleveres Hygienekonzept, Auswahl drei verschiedener Hygieneschutz-Hülsen, Kinematik zur perfekten ergonomischen Positionierung, optimierte Akkulaufzeit – über 60 Min. im Gebrauch, bis zu 4 Std. Standby-Zeit, sichere Datenübertragung über Inbox an beliebige Lab-Software, individuell durch Software Upgrade zu Chairside-System aufrüstbar
Service-Telefon	07 11 / 93779121 deutschland@csdental.com	Technischer Support: 0 62 51 / 16 16 70, Anwendungssupport: 0900 1 74 76 62 (1,29 Euro/Minute aus dem deutschen Festnetz)
Homepage	www.carestreamdental.com	www.dentsplysirona.com

Dentsply Sirona Deutschland GmbH Fabrikstraße 31 64625 Bensheim c/o Sirona Dental Systems GmbH	Hersteller: Medit Vertrieb: Kulzer GmbH Leipziger Straße 2 63450 Hanau
Primescan	cara i500
2019	2019
457 g (Kunststoffhülse), 524,5 g (Metallhülse)	Handstück: 276 g
50,9 x 58,8 x 253 mm	266 mm
dynamischer Tiefenscan (bis 20 mm)	3D-in-Motion Video Technologie, Triangulationsverfahren
22,5 x 20,7 mm	Scanfeldgröße: 18x18 mm, Scantiefe bis 21 mm individ. einstellbar
wie bei einer Präzisionsabformung	pulverfreies Scannen, sonst wie für konventionelle Abformung
ca. 1-2 Min., Ganzkieferscan (OK, UK, Bissregistrierung, Modell-berechnung, abhängig von Erfahrung und Routine mit System)	k. A.
ja, über einen bukkalen Scan in Schlussbissstellung	ja
Die Connect Software ermöglicht die Aufnahme und das Senden über das Connect Case Center. Für die Konstruktion wird die CEREC Software benötigt.	Export der Scandaten an jede offene Konstruktionssoftware – keine direkte Designmöglichkeit am Gerät
Inlays, Onlays, Kronen, Teilkronen, Veneers, Bohrschablonen, Abutments, Stege, Geschiebe, Teleskope und Brücken, Käppchen, Gerüste, anatomische Verbinder, Nesting und Stacking	ja, vielfältige Auswahl
Feldspatkeramik, Glaskeramik, Lithium Disilikat, Zirkonoxid, Nano Resin Keramik, Aluminiumoxid, Kunststoff, NEM, Titan und Edelmetall; alle Materialien, die das Labor anbietet	ja, alle am Markt verfügbaren Materialien
STL-Export in andere CAD-Software, Übertragung der Modelldaten an inLab CAD Software über Connect Case Center oder an jede beliebige Lab Software über Connect Case Center Inbox	offenes System mit Datensätzen in folgenden Dateiformaten: .stl, .ply, .obj
alle CAD- und CAM-Software	offenes System mit Datensätzen in folgenden Dateiformaten: .stl, .ply, .obj
kein weiteres Zubehör auf der Seite des Zahnarztes nötig	vier Scanspitzen (autoklavierbar), Wandhalter, Tischhalter, Kalibrierwerkzeug, Ladekabel, USB-Kabel, GBA, USB-Stick
ausbaufähig zu Chairside-System durch CEREC Software SVD und Schleifmaschine, Aufrüstung durch weitere Software-Optionen für vollständig geführte Implantologie oder Kieferorthopädie (CEREC SW Pro Module, CEREC Ortho)	verschiedene offene Datenformate, zwei Hochgeschwindigkeits-kameras, umfangreiches Kulzer-Serviceangebot
Accuracy of complete- and partial-arch impressions of actual intraoral scanning systems in-vitro, Andreas ENDER (PD Dr med dent), Moritz ZIMMERMANN (Dr med dent)1, Albert MEHL (Prof Dr med dent Dr rer nat), University of Zurich, Int J Comput Dent. (März 2019)	auf Anfage bei Kulzer GmbH erhältlich
auf Anfrage beim Fachhandel	auf Anfage bei Kulzer GmbH erhältlich
Im Lieferumfang jeder Primescan ist eine Connect Software Lizenz und eine 1-User Inbox Lizenz/Gerät enthalten.	inklusive
keine Folgekosten	keine
Kursgutschein bei Gerätekauf inklusive	siehe Kulzer Service- und Fortbildungsangebot, www.kulzer.de
patentierte Tiefenscantechnologie, puderfrei und Darstellung der virtuellen 3D-Modelle in natürlichen Farben, offen, keine Folgekosten durch Scangebühren oder Sonstiges, intuitive Bedienung durch Touchscreen und Touchpad, cleveres Hygienekonzept, Auswahl drei verschiedener Hygieneschutz-Hülsen, Kinematik zur perfekten ergonomischen Positionierung, optimierte Akkulaufzeit – über 60 Min. im Gebrauch, bis zu 4 Std. Standby-Zeit, sichere Datenübertragung über Inbox an beliebige Lab-Software, individuell durch Software Upgrade zu Chairside-System aufrüstbar	Texturscan, Scanvideo, Scannen von Teilabformungen möglich, puderfreies Scannen, hohe Präzision und Scangeschwindigkeit, partielle Korrektur und Nachscannen möglich, erhöht Behandlungsqualität, intuitive Handhabung und einfache Integration in den Praxisalltag, leichtes Handstück
Technischer Support: +49 62 51 / 16 16 70, Anwendungssupport: 0900 1 74 76 62 (1,29 Euro/Minute aus dem deutschen Festnetz)	Telefon: 0800 4372 522
www.dentsplysirona.com	www.kulzer.de - www.kulzer.de/typberatung

LEISTUNGSVERGLEICH INTRAORALSCANNER

DENTAL KOMPAKT 2019 www.dentalkompakt-online.de		
Hersteller / Vertrieb	Hersteller: 3shape Vertrieb: Kulzer GmbH Leipziger Straße 2, 63450 Hanau	Hersteller: Medit / Vertrieb: Organical CAD/CAM GmbH Ruwersteig 43, 12681 Berlin
Produktname	cara TRIOS	DiOS 4.0
Markteinführung	2012	2018
Gewicht des Scanners / Handstücks	ca. 680 g	276 g
Größe des intraoralen Scanners / Handstücks	32 cm	266 mm
Funktionsweise Scanner	Ultra Fast Optical Sectioning	3D-in-Motion Video Technologie
Größe des Messfeldes	Aufnahme des kompletten Kiefers möglich, inkl. Bissregistrierung	14 x 13 mm, individuelle Scan-Tiefe: 14-22 mm
Vorbereitung des Abformgebietes	pulverfreies Scannen, sonst wie für konventionelle Abformung	wie bei einer klassischen Abformung, Oberfläche trocken halten, KEIN Pudern nötig!
Scandauer pro Zahn / Kiefer	3 Sek. pro Zahn / 3.000 Bilder pro Sekunde; Gesamtdauer abhängig vom Patientenfall	k. A.
Möglichkeit einer "optischen" Bissregistrierung?	ja	zwei mögliche Bissregistrierungen: rechte und linke Kieferseite
Konstruktionsmöglichkeiten mit der Software	keine direkte Designmöglichkeit am Gerät; nähere Informationen siehe cara-System	Export der Scandaten an: EXOCAD, 3Shape, Maesto3D
Restaurationsauswahl durch Software	ja, siehe cara-System	EXOCAD basierendes Auftragsblatt, vielfältige Auswahl, fast alle Indikationen auswählbar
Materialauswahl mit Software	ja, siehe cara-System	alle am Markt verfügbaren Materialien
Schnittstellen	offen: STL und DCM	STL, OBJ, PLY
Kompatibilität zu welchen Systemen / Herstellern?	offen: STL und DCM	alle Systeme/Hersteller, die die Formate: STL/OBJ/PLY lesen können
Zubehör	Artikulator-Adapterplatte für SLA-Modelle, sonst keines erforderlich	vier Scanspitzen (autoklavierbar), Kalibrationsaufsatz, Tischhalterung, Wandhalterung, Handbuch, Software auf USB Stick
Besonderheiten	puderfreies Scannen von allen Geweben und Materialien, hohe Präzision und Scangeschwindigkeit, intuitive Handhabung und einfache Integration in den Praxisalltag	schmale Scanspitzen, naturnaher Farbscan, Scan von „Volumenobjekten“ (z. B. ganze Prothesen) möglich, Scan von Abdrücken möglich, HD-Scan-Funktion, Wechsel der Scanfarbe (blau/weiß) möglich, Scantiefe variabel einstellbar, einfaches Exportieren in: STL/OBJ/PLY, einfaches Versenden der Scandaten über das Medit-Link-Portal
Wissenschaftliche Referenzen	auf Anfrage bei Kulzer GmbH erhältlich	extrem hohe Auflösung: Präzision Einzelstumpf 8.82 ± 0.69 µm, Präzision Komplettkiefer 22.1 ± 1.47 µm; Genauigkeit: Einzelzahn (Genauigkeit) = 4.2 µm (± 0.49 µm), Präzision (Konstanz) = 2.1 µm (± 0.58 µm), kompletter Bogen
Preis für das Gerät	auf Anfrage bei Kulzer GmbH erhältlich	Preis auf Anfrage
Preis für die Software	inklusive	Software inklusive
Kosten pro Scanvorgang	Verarbeitungspauschale für jeden abgesendeten Patientenfall – Preise auf Anfrage	keine weiteren Kosten für Scans
Serviceleistungen / Schulungen / Kurse	inklusive Schulung des Praxisteams (Praxisbetrieb muss zur Schulung nicht unterbrochen werden), Service-Hotline, Remote Online Service	Schulung/Einweisung bei Kauf im Organical Trainingszentrum inklusive. Infos unter: www.organical-cadcam.com
Vorteile	puderfreies Scannen, hohe Präzision und Scangeschwindigkeit, partielle Korrektur und Nachscannen möglich, erhöht Behandlungsqualität, intuitive Handhabung und einfache Integration in den Praxisalltag	intergrierte HD-Kamara, Schreibschutz der Scandaten beim Nachscannen, automatische Bissregistrierung von OK/UK, Okklusionsanalyse, Analyse der Unterschnittbereiche, lebendige Farben, Leichtgewicht (nur 276 g), extrem hohe Auflösung
Service-Telefon	08 00 / 4 37 25 22	Hotline: 0 30 / 549 934 200 E-Mail an: info@organical-cadcam.com
Homepage	www.kulzer.de/cara	www.organical-cadcam.com

LEISTUNGSVERGLEICH INTRAORALSCANNER

Planmeca Vertriebs GmbH c/o WeWork Hermannstrasse 13, 20095 Hamburg	Planmeca Vertriebs GmbH c/o WeWork Hermannstrasse 13, 20095 Hamburg
Planmeca Emerald	Planmeca Emerald S
2017	2019
Scanner 218 g, Scanner Tip 17 g, Kabel 120 g	Scanner Handstück 218 g, Tip 17 g, Kabel (USB-C) 120 g
Höhe: 41 mm, Breite: 45 mm, Länge (mit Tip): 249 mm Tips: Normal = H: 24,6 x B: 24,6 - Schmal = H: 12,5 x B: 24x6	Handstück: 41 x 45 x 249, Normaler Tip: 21,3 x 24,6 x 88,6, Schmaler Tip: 15,6 x 24,6 x 88,6 (Höhe x Breite x Länge in mm)
puderfreies, fließendes Aufnahmeverfahren in Farbe; Rot, Grün und Blau-Laser projizierte Mustertriangulation; Videoaufnahmeverfahren zeigt über 36 3D-Datensätze pro Sekunde	puderfreies, fließendes Aufnahmeverfahren in Farbe; Rot, Grün und Blau-Laser projizierte Mustertriangulation; Videoaufnahmeverfahren zeigt über 36 3D-Datensätze pro Sekunde
Bei normalen Tip: 17,6 mm x 13,2 mm, Tiefe 0-20 mm	Normaler Tip: 17,6 x 13,2 mm, Tiefe 0-20 mm; Schmaler Tip: 12 x 13,2 mm, Tiefe 0-20 mm
wie bei der klassischen Abformung, kein Puder notwendig	wie bei der klassischen Präzisionsabformung; kein Puder
wenige Sekunden/Zahn, 1-2 Min./Kiefer	Je nach Übung, Zahn < 1 Sek., Kiefer (occlusal, lingual, buccal) < 30 Sek; Das Nachscannen von Löchern ist jederzeit möglich mit Steuerung allein über den Scanner (Hygiene). Eine komplette Abformung OK, UK, Bissregistrierung und Export der offenen STL Daten dauert 1 -2 Min., je nach Übung.
ja	ja, automatisch im Aufnahme-Workflow oder manuell über einen oder zwei bukkale Scans in Schlussbissstellung. Dauer < 10 Sek.
Zum einen mit dem Modul „PlanCAD Easy für Scan und Design“ der Planmeca Romexis Software. Zum anderen zunächst der Scan mit dem Modul „PlanCAD Easy Scan“ der Planmeca Romexis Software und dann Export/Import der offenen STL bzw. PLY Daten in eine beliebige Konstruktionssoftware.	Mit dem eigenen optionalen Softwaremodule PlanCAD Easy Design bzw. PlanCAD Pemium für Labore. Die Daten sind grundsätzlich offene STL bzw. PLY (= Oberflächendaten inkl. Farben). Über die offene Romexis Cloud oder als Dateiexport können die Daten an beliebige Empfänger (dort keine Romexis Lizenz notwendig) gesendet werden.
Bei Verwendung der „PlanCAD Easy für Scan und Design“: Kronen, Brücken, Inlays, Onlays, Veneers, Abutments	Bei Verwendung der optionalen Plan CAD Easy Design Software: Kronen, Teilkronen, Inlays, Onlays, Veneers, Brücken, Abutments, anatomische Verbinder. Bei PlanCAD Premium (für Labore) alle zahntechnisch üblichen Arbeiten.
k. A.	alle gängigen Materialien (VITA, Ivoclar Vivadent, GC, Straumann, Tetric, Telio, Zirkon, PMMA, Wax)
offene Daten im STL oder PLY Format	Offener Import/Export der Daten als STL/PLY. Das gilt sowohl für die Scandaten, als auch für Konstruktionsdaten. Es ist auch möglich mit fremden Scandaten zu konstruieren und auch fremde Konstruktionen mit Planmeca Fräßeinheiten herzustellen.
alle CAD- und CAM-Software, die offene STL oder PLY Daten importieren können	Alle CAD- und CAM-Programme, die offene STL oder PLY Daten importieren können. Es ist insbesondere möglich die Scandaten als 3Shape Daten zu exportieren, um den Import dort, oder für Programme, die ebenfalls 3Shape unterstützen zu erleichtern.
drei Scan Aufsätze (2 x normal, 1 x schmal), Kalibrierset, Scanhalter	Im Lieferumfang enthalten sind drei sterilisierbare Tips (2 x normal, 1 x schmal), Kalibrierset, Scanablage. Optional ist der „Cariosity“ Tip zur Karieserkennung. Dabei wird Laserlicht seitlich am Zahn eingebracht und das Bild oben über die Kamera aufgenommen. Karies erzeugt Lichtstreuung, die dabei als abgedunkelte „Wolken“ erkennbar ist.
ultraleichte, hochpräzise Kamera, welche offene STL- oder PLY-Daten liefert; schnelle Aufnahme dank hoher Geschwindigkeit und fortschrittlicher Bildverarbeitung; Autosave bei der Aufnahme; Scannerspitzen autoklavierbar (350 Zyklen); Anschluss via USB3.0 oder USB Typ-C an beliebige PCs, die die Systemanforderungen erfüllen. Hygienische Steuerung der Software mit Kamera und deren beiden Knöpfe ohne Berührung von Tastatur oder Bildschirm	Erkennung der Zahnfarbe. Der Scanner lässt sich direkt an Planmeca Dentaleinheiten adaptieren und dann mit dem Fußanlasser steuern. Eine Tablet-Halterung mit Tablet (iPad / Android) an der Dentaleinheit erlaubt es den Scanvorgang ergonomisch in Blickrichtung des Arztes zu verfolgen, ohne den Kopf drehen zu müssen. Autosave bei der Aufnahme verhindert Datenverlust; Scannertips autoklavierbar (350 Zyklen); Scanner-Anschluss via USB-3 oder USB-C an beliebige PCs, die die Spezifikationen erfüllen. Hygienische Steuerung der Software mit der Kamera und deren beiden Knöpfe ohne Berührung von Tastatur oder Bildschirm.
k. A.	In Vorbereitung. Da der Scanner erst auf der IDS 2019 vorgestellt wurde sind die Studien noch im Gange. Informationen dazu können bei der Planmeca Vertriebs GmbH angefordert werden.
über den Dentalfachhandel	über den Dentalfachhandel
über den Dentalfachhandel	Planmeca PlanCAD Easy Scan ist mit einer Basislizenz von Romexis beim Scanner enthalten. Damit ist zugleich die Verbindung zu Abrechnungsprogrammen, das Speichern und Anzeigen von 2D-Bilddaten (Röntgenbilder, Fotos) enthalten. Die Software hat „Floating“ Lizenzen. D.h. sie kann an jedem Arbeitsplatz installiert und entsprechend der Lizenzanzahl gleichzeitig gestartet werden. Wird PlanCAD Easy Design miterworben (Preis über den Fachhandel), so kann unabhängig an einer Station gescannt und gleichzeitig an einer anderen Station designed werden.
keine Scan-Fee oder jährlichen Lizenzkosten	Keine Kosten. Scanner und Software werden ohne jährliche Gebühren oder „Klick-Fees“ angeboten. Der Fachhandel kann aber aufgrund der Kompatibilität mit dem Planmeca Clinic Management auch Angebote auf Nutzungsbasis erstellen, da das Clinic Management bei entsprechender Vertraglicher Gestaltung mit der Praxis die Aufzeichnung der Anzahl an Scans erlaubt
Dentalfachhandel, Planmeca	Die Handelspartner und Planmeca bieten individuelle Trainings an. Webinare, Trainingskurse und Videos sind ebenfalls verfügbar. Über die Planmeca Academy in Helsinki werden Kurse angeboten.
keine wiederholten Lizenzkosten, keine Scan-Fee, All-in-One Software; offenes System; leicht, flexibel, präzise; kleines Handstück und schnelles Scannen; puderfrei und in Farbe abformen; ausbaufähig mit PlanMill 30s & 40s Schleifeinheit zum kompletten Chairside CAD/CAM System	keine wiederholten Lizenzkosten, keine Gebühren pro Scan, All-in-One Software; offenes System; leicht, flexibel, präzise; kleines Handstück und schnelles Scannen; puderfrei und in Farbe abformen; ausbaufähig mit PlanMill 30s & 40s Schleifeinheit zum kompletten Chairside CAD/CAM System. Kommt mit 4 Farbaufsätzen für den Scanner, um ihn an das Praxisdesign anpassen zu können. Scanner kann an jedem geeigneten PC oder Laptop betrieben werden (keine Spezial-PC-Hardware). Floating Lizenzen erlauben die Betrachtung und Bearbeitung der Daten an allen Praxiscomputern.
0 40 / 228 59 43-0	0 40 / 22 85 943-0
www.planmeca.de	www.planmeca.de

LEISTUNGSVERGLEICH INTRAORALSCANNER

DENTAL KOMPAKT 2019 www.dentalkompakt-online.de			
Hersteller / Vertrieb	Hersteller: Medit / Vertrieb: Schütz Dental GmbH Dieselstraße 5-6 61191 Rosbach	Hersteller: Dental Wings / Straumann GmbH Heinrich-von-Stephan-Str. 21 79100 Freiburg	Hersteller: 3Shape A/S, Kopenhagen Vertrieb: Straumann GmbH Heinrich-von-Stephan-Str. 21 79100 Freiburg
Produktname	Intraoral-Scanner i500	Straumann® Virtuo Vivo™	TRIOS®3 / TRIOS®4
Markteinführung	2018	Januar 2020	2017
Gewicht des intraoralen Scanners / Handstücks	276 g	Cart: 38 kg, Laptop/Pod: 5,9 kg, Handstück: 210 g	380 g (TRIOS®3 – Stift), 392 g (TRIOS®3 – Handgriff)
Größe des intraoralen Scanners / Handstücks	266 mm	Cart: 52 x 46 x 127 cm, Laptop/Pod: 42,2 x 32 x 3 cm, Handstück: 20 x 207 mm (Ø x L)	Länge/Höhe/Breite in mm: TRIOS® 3 Stift: 250 / 50 / 40 mm, TRIOS® 3 Handgriff: 250 / 140 / 40 mm
Funktionsweise Scanner	3D-in-motion Video-Technologie, 3D-full-color Streaming-Capture, HD-Kamera für Aufnahme der Bilder im Mund	Multiscan Imaging™ = simultane Erfassung der Scandaten aus unterschiedlichen Scanwinkeln	Ultrafast Optical Sectioning Technology™, konfokales Prinzip, Video, Echtzeit-3D-Bildüberlagerung
Größe des Messfeldes	14 mm x 13 mm	17 mm x 20 mm	Scanfeld: 16 x 17 x 16 mm, Aufnahme des kompletten Kiefers, inkl. Bissregistrat
Vorbereitung des Abformgebietes	In den meisten Standardfällen ist kein Puder erforderlich. Sogar metallische Teilkronen können miterfasst werden.	wie bei einer herkömmlichen Abformung, puderfrei	wie bei einer herkömmlichen Abformung, puderfrei
Scandauer pro Zahn / Kiefer	k. A.	1 Min. für den Kiefer	10 Sek./Zahn, 60 Sek./Kiefer
Möglichkeit einer "optischen" Bissregistrierung?	Das i500-Scan-Programm findet mit einem einfachen Scan des verschlüsselten Bisses zuverlässig die korrekte Relation.	ja	ja
Konstruktionsmöglichkeiten mit der Software	Export der Scandaten an jede offene Konstruktionssoftware	Export der Scandaten, Design erfolgt über CAD-Software (offener STL-Datensatz), zahngetragen, implantatgetragen, KFO (je nach Software-Modul)	zahngetragen, implantatgetragen, KFO (je nach Software Modul), weitere Möglichkeiten über STL-Export
Restaurationsauswahl durch Software	vielfältige Auswahl, Exocad-basierend	Inlays, Onlays, Veneers, Kronen, Brücken, Abutments, KFO	Inlays, Onlays, Veneers, Kronen, Brücken, Abutments, KFO (je nach Software Modul)
Materialauswahl mit Software	alle am Markt verfügbaren Materialien	alle am Markt verfügbaren Materialien	ja, offenes System
Schnittstellen	STL, OBJ, PLY	offene STL-Daten oder CARES® Connect	offener STL-Datensatz oder innerhalb des 3Shape Workflows
Kompatibilität zu welchen Systemen / Herstellern?	offenes System; kompatibel zu allen STL/ OBJ/PLY-Formaten	alle Systeme, die STL-Dateien lesen können	offenes System (STL-Daten)
Zubehör	autoklavierbare Scanspitzen, Kalibrierkörper, Tisch- und Wandhalterung	Scanhülsen	Scanhülsen, Farb- und 3D-Kalibrationsset (in der Grundausstattung enthalten)
Besonderheiten	benutzerfreundliche Software, automatische Registrierung, Okklusionsanalyse, beeindruckende Geschwindigkeit, hohe Genauigkeit, regulierbare Tiefenschärfe, einfaches Handling	sehr leichtes und kleines Handstück, Sprach- und Gestensteuerung, Touchscreen	integrierte Intraoralkamera für HD-Fotos (zweidimensional), integrierter Farbmesser (nur bei Color Modellen), gyroskopischer Sensor, u. a. zur Steuerung der Darstellung, beheizte, autoklavierbare Farb-Scannerspitze (Anti-Beschlag-Wirkung), Lizenzgebühr: im ersten Jahr inklusive
Wissenschaftliche Referenzen	k. A.	k. A.	auf Anfrage
Preis für das Gerät	auf Anfrage	auf Anfrage	auf Anfrage
Preis für die Software	keine zusätzlichen Kosten, einmaliger Kauf, Software inbegriffen	auf Anfrage (1. Jahr inklusive)	auf Anfrage (im 1. Jahr inklusive)
Kosten pro Scanvorgang	keine	keine	keine
Serviceleistungen / Schulungen / Kurse	Demo-Termine, Kurse, Einweisung beim Kauf, Support nach Kauf	Schulung bei Installation, Service-Hotline, vor Ort, speziell geschulter Außendienst	Installation und Einweisung inkl. Schulung vor Ort, Support via Telefon, verschiedene Kurse, speziell geschulter Außendienst
Vorteile	keine versteckten Kosten, Top Preis-Leistung-Verhältnis, Betreuung durch Experten, deutschsprachiger Support	puderfreies Scannen in Farbe, hohe Präzision, sehr leichtes und kleines Handstück, offenes System	offenes System, puderfrei, farbige Scans, präzise verschieden Modelle: : Cart (Wagen), Pod (mobile Lösung mit Laptop), Move und Move+, Handstück mit Kabel oder kabellos
Service-Telefon	0 60 03 / 814 0	technischer Support: 07 61 / 4501 336	technischer Support: 07 61 / 4501 336
Homepage	www.schuetz-dental.de	www.straumann.de/vivo	www.straumann.de/trios

© Stock

Analoge Herzlichkeit in digitalen Zeiten

Touchpoint Rezeption – Teil 2

Die Rezeption ist für den Patienten meist der erste persönliche Kontakt mit der Praxis und ist verbunden mit einigen Erwartungen. Patienten gehen bekanntlich mit gemischten Gefühlen zum Zahnarzt, auch wenn ein Praxisbesuch im 21.Jahrhundert viel vom Schrecken früherer Tage verloren hat. Doch was genau erwartet ein Patient bei seinem Besuch in der Praxis?

In erster Linie erwartet der Patient einen persönlichen, herzlichen und professionellen Empfang und natürlich eine erfolgreiche, schmerzarme Behandlung. Doch was genau versteht man unter einem persönlichen, herzlichen und professionellen Empfang?
Ein ankommender Patient ist ein Gast der Praxis. Und Gästen schenkt man herzliche Aufmerksamkeit, begrüßt sie persönlich mit Namen und kümmert sich um sie und ihre Anliegen. Ein kleiner Smalltalk, ein paar persönliche Worte runden das Begrüßungsritual ab.

Doch Hand aufs Herz: Schaffen Sie es jedes Mal, einen Patienten so zu begrüßen? Oder nimmt ein Telefonat, ein Gespräch mit Kollegin oder Chef Ihre momentane Aufmerksamkeit gerade mehr in Beschlag, als der eintretende Patient? Kennen Sie den Namen des Besuchers, schalten Sie sofort von konzentrierter Computerarbeit um auf ein strahlendes Lächeln und begrüßen den Patienten freundlich?
Häufig bietet sich dem Patienten ein ganz anderes Bild. Er betritt die Praxis und wird zunächst einmal gar nicht bemerkt. Die Person hinter der Rezeption tippt konzentriert in die Tastatur des Computers, eine andere steht mit dem Rücken zum Eingang und sortiert Unterlagen. Manchmal unterhalten sich die beiden auch recht lautstark dabei. Wenn sich endlich jemand kümmert, geht das häufig so:

MitarbeiterIn: „Ja bitte?"
Patient: „Ich habe um 10.00 Uhr einen Termin."
MitarbeiterIn: „Name?"
Patient: „Müller"
MitarbeiterIn: „Vorname?"
Patient: „Sabine"
MitarbeiterIn: „Geburtsdatum?"
Patient: „2.2.1990"
MitarbeiterIn: „Versichertenkarte?"
Patient: „Hier bitte."
Mitarbeiterin liest die Karte ein, tippt im Computer, seufzt ein paar Mal. Und das alles ohne Blickkontakt zum Patienten. Dann endlich die erlösenden Worte:
MitarbeiterIn: „Nehmen Sie noch im Wartezimmer Platz."
Patient: „Danke" … und entfernt sich erleichtert.

Sie denken jetzt vielleicht, die Situation ist maßlos übertrieben? Mitnichten. In vielen Praxen passiert das genau so, unzählige Male am Tag. Dabei ist vielen ihre Wirkung auf den Patienten nicht einmal bewusst, sondern man macht einfach seine Arbeit und denkt sich gar nichts dabei. Um den Patienten aufzunehmen benötigt man ja tatsächlich nur den Namen und evtl. das Geburtsdatum. Dazu die Versichertenkarte, fertig.

Erwartung trifft Realität

Wie muss einem Besucher der Praxis wohl zumute sein, wenn er das erleben muss?

Sie selbst haben sicher auch schon ähnliche Situationen erlebt. Man wird unsicher, fühlt sich übergangen, überlegt, ob man sich bemerkbar machen soll, räuspert sich lautstark oder hüstelt. Andere werden eher ungehalten und lassen dies die Mitarbeiter der Praxis auch spüren. Wohl kaum ein gelungener Start in eine vertrauensvolle und harmonische Praxis-Patientenbeziehung. Während erfreuliche Erfahrungen ein regelrechtes Glücksgefühl auslösen und der Mensch danach trachtet, dieses Gefühl möglichst oft zu erzeugen, z.B. indem er die Glück verursachende Situation immer wieder reproduzieren möchte, passiert bei einer Enttäuschung etwas ganz anderes. Stimmen Erwartung und Realität nicht überein, erschüttert das ganz massiv das Grundvertrauen des Menschen. Ein Forschungsteam aus Texas und Kalifornien konnte nachweisen, dass Vertrauens-Entscheidungen deutlich schneller getroffen wurden, wenn eine vertrauensvolle Atmosphäre vorherrschte. Nach vorausgegangener Enttäuschung fielen Entscheidungen deutlich verhaltener aus. Das erklärt, warum ein enttäuschter Patient wohl kaum in der folgenden ZE-Beratung die zahnfarbene Implantatbrücke wählen oder sich sofort für die hochwertige Füllungstherapie entscheiden wird, sondern sich eher verweigert und unkooperativ wird. Warum? Weil seine Erwartungen nicht mit der erlebten Realität übereinstimmen.

Exzellenz am Touchpoint Rezeption

Wohl kaum ein anderer Kontaktpunkt (Touchpoint) der Praxis hat mehr Auswirkung auf Patientenzufriedenheit, Patientenbindung und Zuzahlungsbereitschaft als die Rezeption. Während ein Patient die Behandlungsqualität nicht beurteilen kann, spürt er jedoch ganz deutlich, ob ihm beim Besuch in der Praxis mit Aufmerksamkeit, Höflichkeit, Herzlichkeit, Wertschätzung und Interesse begegnet wird. Diese Erlebnisse beeinflussen künftige Entscheidungen sehr intensiv, z.B. ob die Praxis weiterempfohlen, ob einer Zuzahlung zugestimmt wird, ob der Patient Stammpatient wird oder eher Gelegenheitspatient bleibt.

Wer schon einmal Dienst an der Rezeption einer stark frequentierten Praxis verrichtet hat, weiß genau, dass es nicht immer leicht ist, jedem Patienten das Gefühl von Wichtigkeit und Einzigartigkeit zu geben, ihm ungeteilte Aufmerksamkeit zu schenken und dadurch gute Gefühle zu erzeugen, die die Bindung an die Praxis verstärken.

Doch Profis können diesen Spagat zwischen hoher Arbeitsbelastung an der Rezeption und herzlicher Patientenbetreuung schaffen!

Hier ein paar Praxisknigge-Tipps:

Wahrnehmung erzeugen

Auch wenn bereits einige Patienten an der Rezeption stehen, Sie selbst gerade am Telefon oder mit einer Terminvergabe beschäftigt sind, sollte der Patient das Gefühl bekommen, dass er wahrgenommen wurde. Diese Wahrnehmung erzeugen Sie durch Augenkontakt, ein freundliches Nicken, Lächeln, evtl. ein Handzeichen zur Begrüßung.

Wartezeit an der Rezeption minimieren

- Nie mehr als eine Person an der Rezeption.
- Weitere Patienten ins Wartezimmer bitten, bis diese aufgenommen werden können.
- Persönlich aus dem Wartezimmer zurück an die Rezeption bitten.

Diskretion, Datenschutz und DSGVO

Niemand möchte über den Anamnesebogen, einen Kostenvoranschlag/HKP im Beisein anderer sprechen. Der Gesetzgeber verbietet das sogar im Rahmen der Datenschutzverordnung DSGVO.

- Gespräche in einem separaten Raum, nicht an der Rezeption führen.
- Keine Auskünfte zu Befunden oder Therapien im Beisein Dritter, z.B. „Frau Müller, wir ziehen die Zähne am ….und gleich am nächsten Tag bekommen Sie die neue Prothese“ o.ä.

4. Aufmerksamkeit, Höflichkeit, beste Umgangsformen

- Auch wenn ein Patient Sie meist bei einer anderen Tätigkeit „stört“, sollten Sie sich dies keinesfalls anmerken lassen. Selbst wenn Sie die Posten des Kassenbuchs nun schon zum vierten Mal in den Rechner tippen und erneut durch einen eintretenden Patienten unterbrochen werden – lächeln Sie!
- Begrüßen Sie den Patienten namentlich, stehen Sie auf und nehmen Augenkontakt auf.
- Stellen Sie sich einem neuen Patienten auch selbst namentlich vor.
- Erst dann im Praxistimer den Patienten als angekommen markieren etc.
- Ein bisschen Smalltalk lockert die Stimmung, macht den Empfang persönlich und erzeugt gute Gefühle beim Patienten.
- Fragen Sie nicht nur ab, nach Namen, Geburtsdatum, Versichertenkarte, sondern sprechen Sie in ganzen Sätzen: „Frau Müller, bevor wir mit der Behandlung starten können, steht erst mal ein bisschen Bürokratie auf dem Programm, Sie kennen das ja. Ich bräuchte Ihre Versichertenkarte, Ihren Röntgenpass und wenn Sie Ihr Bonusheft dabei haben, nehme ich hierfür auch gleich den Eintrag vor.“

DENTAL KOMPAKT
Das Vergleichsportal für Dentalprodukte
www.dentalkompakt-online.de

- Der Patient sollte nicht unnötig lange an der Rezeption stehen, bis Sie alles erledigt haben. Ein toller Service ist es, den Patienten direkt ins Wartezimmer zu bitten und ihm seine Unterlagen wie Chipkarte, Bonusheft etc. dorthin zu bringen.
- Garderobe abnehmen, persönlich ins Wartezimmer führen.

Prozessmanagement Rezeption

Wie auch Behandlungs-, Hygiene- und sonstige Prozesse, sollten auch die Prozesse an der Rezeption zu Ihrem Qualitätsmanagement gehören. Setzen Sie Standards, die keinesfalls unterschritten werden dürfen und erarbeiten Sie regelmäßig in praxisinternen Workshops oder mit Hilfe einer externen Service-Expertin neue Begeisterungsfaktoren für die Rezeption.
Dieses kostenlose Touchpoint-Marketing wird Ihr Alleinstellungsmerkmal im Wettbewerb weiter ausbauen. Exzellente Patientenprozesse lösen Begeisterung aus und steigern die Empfehlungsquote. Wer seine Prozesse tatsächlich „vom Patienten aus" denkt, zeigt höchste Patientenorientierung und überzeugt damit auch anspruchsvollste Patienten.
Ihr Vorteil als Mitarbeiterin an der Rezeption: Weniger Beschwerden, mehr Respekt seitens der Patienten und dadurch mehr Freude an Ihrem Praxisalltag ■

Sybille David

Zahnärztliche Praxisberatung
Praxisknigge
Reiss Profile Master
Inhouse Trainings, z.B.
Praxisknigge Live-Check
(bei laufendem Praxisbetrieb)
Im Anschluss Ergebnisworkshop und je nach Bedarf
Prozessworkshops zu Themen, wie z. B.
- Patientenempfang/Rezeption/Telefon
- 5 Sterne-Patientenbetreuung

Praxisknigge
Sybille David
Zahnärztliche Praxisberatung
www.praxis-knigge.de
www.sybille-david.de

© Fotolia/Auremar

Die Einsichtnahme in die Patientenakte

Ausfallhonorar des Zahnarztes?!

Früher oder später kommt es in jeder Praxis vor: der Patient verlangt die Herausgabe der Patientenakte. Für Praxisinhaber und Mitarbeiter stellt sich dann die Frage, wie hierauf richtig zu reagieren ist. Wer darf denn eigentlich was wann wie einsehen oder sogar herausverlangen?

Oftmals wird bei einem Herausgabeverlangen sofort an einen Haftungsfall gedacht, den der Patient mit Hilfe der Unterlagen vorbereiten will. Die Gründe, aus denen Patienten ihre Akte einsehen wollen, können aber vielfältig sein. Neben der Vorbereitung eines Haftungsrechtsstreites sind auch ein Gebührenstreit mit der eigenen Krankenversicherung oder ein Arztwechsel mögliche Erklärungen. Bestand früher ein teils lebenslanges Treueverhältnis zwischen Zahnarzt und Patient, kann heute zuweilen ein regelrechtes Zahnarzthopping beobachtet werden, bei dem die Unterlagen mitgenommen werden sollen. Aber auch bevorstehende Praxisabgaben können ein Grund für den Patienten sein, die Unterlagen anzufordern. Hieraus folgt, dass Patienten ihre Akten eben gar nicht unbedingt für einen unangenehmen Rechtsstreit mit dem Behandler einsehen wollen, sondern die Unterlagen beispielsweise für eine Weiterbehandlung beim Kollegen benötigen. Aus rechtlicher Sicht sind die Hintergründe des Verlangens ohnehin zunächst unerheblich. Die Forderung braucht vom Patienten nicht begründet zu werden. Hierauf adäquat zu reagieren spart also vor allem Zeit und Nerven.

Was die Rechtsprechung über viele Jahre entwickelt hatte, wurde mit dem sogenannten Patientenrechtegesetz im Jahr 2013 schließlich gesetzlich in § 630 g BGB normiert – das Recht auf Einsichtnahme in die Patientenakte. Hiernach ist dem Patienten auf Verlangen unverzüglich Einsicht in die vollständige, ihn betreffende Patientenakte zu gewähren.

Wer?

Das Gesetz regelt damit eindeutig, wer die Akte einsehen darf, nämlich der Patient selbst. Dies schließt auch Minderjährige und ihre Sorgeberechtigten mit ein. Kein eigenes Einsichtsrecht haben hingegen Eltern, Kinder, Ehepartner oder sonstige Angehörige, es sei denn sie legen eine Vollmacht vor. Immer wieder machen Praxismitarbeiter hierzu aus Unwissenheit oder Unsicherheit falsche Angaben, beispielsweise, dass die Unterlagen nur an einen Anwalt herausgegeben werden dürften, und provozieren hiermit unnötige und teure Rechtsstreitigkeiten. Der Patient selbst ist betroffen und dieser darf auch die Akte einsehen. Sein Anwalt darf dies ebenso wie andere Dritte nur dann, wenn eine entsprechende Vollmacht, auch in Kopie ausreichend, vorgelegt wird.

Nach § 630 g Abs. 3 BGB steht im Falle des Ablebens des Patienten auch den Erben ein Einsichtsrecht zu, soweit sie vermögensrechtliche Interessen verfolgen und den nahestehenden Angehörigen, sofern sie immaterielle Interessen verfolgen. Die jeweilige Interessenslage und gegebenenfalls einen Erbschein sollte der betroffene Zahnarzt in diesen Fällen zur eigenen Absicherung auf jeden Fall verlangen. Verweigern kann er die Einsichtnahme dann, wenn ihm ein entgegenstehender Wille des Verstorbenen bekannt ist, was aber im Rahmen der zahnärztlichen Behandlung wohl regelmäßig nicht der Fall sein wird.

Was?
Rechtsprechung und Gesetz gewähren das Recht auf Einsicht in die vollständige Patientenakte. Dies schließt nicht nur Arztbriefe und Befunde mit ein, sondern jegliche patienten- und behandlungsbezogene Dokumentation inklusive der Anmerkungen über persönliche Eindrücke des Zahnarztes sowie im bildgebenden Verfahren entstandene Unterlagen und Modelle. Nur in seltenen und explizit zu begründenden Ausnahmefällen kann ein therapeutischer Zweck dem umfassenden Einsichtsrecht entgegengehalten werden.

Wie?
Auch wenn Patienten regelmäßig die Herausgabe der Akte verlangen, lohnt es sich hierbei genau hinzusehen. Keinesfalls müssen und sollten die Originalunterlagen einfach aus der Hand gegeben werden.
§ 630 g BGB gewährt dem Patienten zunächst einmal lediglich ein Einsichtsrecht, das grundsätzlich dort zu gewähren ist, wo sich die Akte befindet, also in der Praxis des Behandlers. Dies bedeutet allerdings nicht, dass der Patient nur einmal kurz in die Akte hineinsehen darf, sondern ihm ist ein dauerhafter Zugriff beispielsweise durch die Anfertigung von Fotokopien oder nach Wahl auch die Erstellung elektronischer Abschriften zu ermöglichen. Ein Anspruch auf Übersendung der Kopien oder Datenträger gegen Kostenerstattung besteht zwar nur, wenn hierfür ein besonders wichtiger Grund benannt werden kann, ist aber tatsächlich die Regel. Kaum ein Praxisinhaber wünscht sich Patienten, die vor Ort ihre Unterlagen abfotografieren oder den eigenen USB-Stick mitbringen.

Was nicht?
Nicht herausgegeben werden müssen insbesondere originale Bildaufnahmen oder Modelle. Diese stehen regelmäßig im Eigentum des Behandlers. Soweit eine Vervielfältigung möglich ist, was insbesondere bei digitalen Bilddaten vergleichsweise unkompliziert der Fall sein dürfte, sind die Kopien ebenfalls gegen Kostenerstattung dem Patienten zu überlassen. Modelle sollten gegebenenfalls abfotografiert werden. Lediglich wenn von einer Kopie eine klare Diagnose nicht möglich ist, kann ein Anspruch des Patienten auf zeitlich befristete Herausgabe von Originalen an Dritte, wie den nachbehandelnden Kollegen oder einen bevollmächtigten Rechtsanwalt, bestehen. Dies sollte sich der betroffene Zahnarzt dann auch im Hinblick auf seine Aufbewahrungspflichten schriftlich quittieren lassen.

Zu welchem Preis?
Für die Anfertigung und gegebenenfalls auch die Übersendung von Abschriften hat der Patient Kostenersatz zu leisten. Für die Höhe der Kosten werden pauschal 0,50 Euro je Seite für die ersten 50 Seiten und 0,15 Euro für jede weitere Seite, ab einer Größe von mehr als DIN A3 3,00 Euro je Seite und für Farbkopien jeweils das Doppelte für angemessen erachtet. Versand- und Verpackungskosten sind in tatsächlich anfallender Höhe zu erstatten. Nicht auszugleichen sind für das Vervielfältigen entstehende Arbeitskosten. Auch die Versendung von Originalen an weiterbehandelnde Kollegen erfolgt regelmäßig unentgeltlich. Ein häufiger Irrtum ist es, dass ein Zurückbehaltungsrecht besteht, bis der gegebenenfalls wegen Unstimmigkeiten den Behandler wechselnde Patient noch offene Rechnungen beglichen hat. Die Patientenakte steht dem Patienten ohne weitere Bedingungen zu. Offene Forderungen müssen hiervon unabhängig zivilrechtlich geltend gemacht und notfalls eingeklagt werden.

Wann?
Die Einsicht in die Akte oder nach Vorstehendem gegebenenfalls eben auch die Herausgabe ist dem Patienten unverzüglich zu gewähren. Als gerade noch unverzüglich wird ein Zeitraum von maximal 14 Tagen angesehen und akzeptiert. In besonders dringlichen Fällen kann auch einmal eine kürzere Zeitspanne angemessen sein, sodass auch hier genau hingesehen werden sollte.

Zusammenfassung
Gerade auch als Leitfaden für die Praxismitarbeiter kann festgehalten werden, dass in der Regel die Patientenakte umgehend kopiert und nach Ausgleich einer entsprechenden Kostenrechnung an den Patienten oder von diesem Bevollmächtigte herausgegeben werden sollte. In jedem Fall sollte der Behandler vor der Herausgabe selbst noch einmal überprüfen, ob therapeutische Gründe entgegenstehen könnten. Nur in Ausnahmefällen sind originale Bildaufnahmen aus der Hand zu geben und auch dann nur vorübergehend an ausgewählte Personenkreise. Mit einer zügigen und seriösen Reaktion auf die zunehmenden Herausgabeverlangen können so zeitlicher Aufwand und Folgestreitigkeiten minimiert werden und der Fokus weiter auf der Behandlung der Patienten bleiben. ■

Nadine Ettling

Rechtsanwältin Nadine Ettling ist Fachanwältin für Medizinrecht. Schon während der Studienzeiten hat sie sich mit dem Medizinrecht befasst und sich diesem in ihrer Laufbahn als Rechtsanwältin voll und ganz verschrieben. Sie hat langjährige Erfahrung in der Begleitung außergerichtlicher und gerichtlicher Streitigkeiten und steht den Leistungserbringern aus dem Gesundheitswesen bei allen Fragen zur Durchsetzung und Abwehr zivilrechtlicher Ansprüche gerne zur Seite. Den klinischen Alltag hat sie aus Sicht der Akteure selbst kennengelernt und lässt dieses Verständnis heute in ihre Beratungen mit einfließen.

Nadine Ettling
Rechtsanwältin und Fachanwältin für Medizinrecht
Lyck+Pätzold. healthcare.recht
Nehringstr. 2 · 61352 Bad Homburg
www.medizinanwaelte.de

Frühe Periostregeneration

Was auf den ersten Blick ähnlich erscheint, kann sich auf zellulärer Ebene im Augmentationsgebiet unterschiedlich auf das klinische Ergebnis auswirken. Aktuelle präklinische Studien zeigen, dass durch die unterschiedlichen Kollagenquellen und Aufbereitungsprozesse von Kollagenmembranen, die Gewebereaktion wesentlich beeinflusst werden kann [1].
Die GBR-Membran Geistlich Bio-Gide® beschleunigt die initiale Regenerationskinetik [2]. Aufgrund der reizlosen Integration unterstützt sie eine komplikationslose physiologische Wundheilung und Geweberegeneration. Während bei anderen untersuchten Kollagenmembranen eine entzündliche Degradation, infolge einer materialbedingten Fremdkörperreaktion, zum Membranabbau führte [3].
Die Integration der Geistlich Bio-Gide® in das Gewebe fördert die Defektreduktion und gewährleistet dadurch höhere Implantatüberlebensraten. Eine Verwendung von Membranen mit einer verlängerten Standzeit ist demnach nicht notwendig und kann unter Umständen den physiologischen Heilungsprozess verzögern.

Quellen:
[1] Al-Maawi S. et al., Seminars in Immunology, Volume 29, February 2017, Pages 49–61 (pre-clinical).
[2] Gielkens PF, et al.: Clin Oral Implants Res 2008; 19: 516-21. (pre-clinical)
[3] Barbeck M. et al. J Oral Implantol. 2015;41(6): e238-51 (pre-clinical)

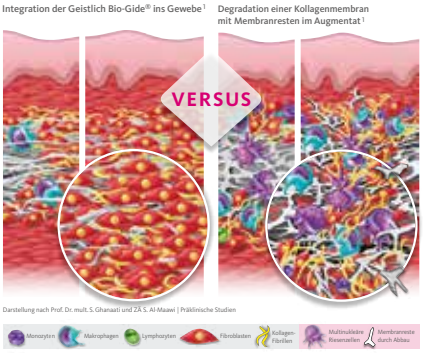

[1] Al-Maawi S. et al., Seminars in Immunology, Volume 29, February 2017, Pages 49–61. (präklinisch)

Schematische Gegenüberstellung der Integrations- und Degradationsmuster nach Prof. Dr. mult. Sharam Ghanaati und ZÄ Sarah Al-Maawi in einer präklinischen Studie.

www.geistlich.de

Das neue Implantat BioniQ® Plus gratis ausprobieren

LASAK bringt das neue Implantat BioniQ® Plus mit einer maschinierten Halspartie auf den Markt. Dieses Implantat ist in Behandlungsfällen mit einem schmalen Alveolarknochen ohne Knochenaugmentation und in Bereichen mit relativem Mangel an vertikalem Knochenangebot zu verwenden. Ab sofort gibt es ein zeitlich begrenztes Angebot: Wenn Sie zehn Implantate BioniQ® kaufen, dann bekommen Sie drei Implantate gratis dazu. Außerdem werden die notwendigen Instrumente mitgeliefert. Probieren Sie die neuen Implantate BioniQ® Plus für exponierte Fälle, die das Implantatsystem BioniQ® erweitern. Falls Sie das Angebot annehmen wollen, schreiben Sie bitte eine E-Mail an: export@lasak.cz. Das System enthält zwei Implantattypen: die auf dem Knochenniveau eingesetzten Implantate BioniQ® sowie von nun an auch die auf dem Weichgewebeniveau inserierten Implantate BioniQ® Plus mit einer maschinierten Halspartie. In beiden Fällen stehen Implantate mit den herkömmlichen Durchmessern, die schmalen Implantate mit dem Durchmesser 2,9 mm sowie die kurzen Implantate zur Verfügung. Die Instrumente sowie die Komponenten beider Prothetikplattformen sind für beide Implantattypen kompatibel. Sie können also alle Bedürfnisse Ihrer Patienten mit dem System effizient abdecken. Der intraossäre Teil des Implantates ist mit der hydrophilen BIO-Oberfläche versehen. Dadurch ist eine ausgezeichnete Osseointegration gesichert, die für alle Implantate des Systems charakteristisch ist.

www.lasak.com

byzz^{nxt} Software und DICOM Standard

orangedental setzt mit seiner byzz^{nxt} Desktop-Software seit über 20 Jahren offene Konzepte und Schnittstellenpflege konsequent um. Dazu gehört natürlich auch der DICOM-Standard, der in der neuen byzz^{nxt} Software umfassend integriert ist. Bereits seit nunmehr 10 Jahren kann die byzz Software DICOM-Daten exportieren. Aber auch der VDDS-Standard, einschließlich VDDS-Media, wird konsequent umgesetzt und unterstützt. Darüber können beliebige Daten, wie z.B. Röntgenaufnahmen, Dokumente, Intraoralscans, Modelldaten, Kiefergelenksbewegungsdaten sowie digitale Fotos ausgetauscht werden. In diesem Zusammenhang wird nochmals auf die Möglichkeit der sicheren Datenkommunikation mittels TransCrypt hingewiesen, die laut DSGVO gefordert wird. orangedental wird auch die kommende VDDS-DICOM Schnittstelle in der byzz^{nxt} unterstützen und umsetzen. Voraussetzung hierfür ist natürlich die zeitnahe Definition der Schnittstelle durch den Verband Deutscher Dental-Software Unternehmen (VDDS). Schon ab der kommenden byzz^{nxt} Version können alle Röntgenaufträge mit der rechtfertigenden Indikation versehen werden und dadurch auch den Abrechnungsprogrammen zur Dokumentation zur Verfügung stehen. Durch Innovation, intuitive Bedienung sowie das offene, herstellerübergreifende Konzept auch bezüglich des digitalen Workflows ist die byzz^{nxt} weltweit eine der führenden Desktop Softwares im dentalen Röntgenbereich. Über 4.000 nationale und internationale Anwender vertrauen auf die Innovationskraft des Entwicklerteams in Biberach und den Support des 7-Tage Hotline Service von orangedental.
Weitere Informationen erhalten Sie über das Dentaldepot Ihres Vertrauens oder Sie kontaktieren den Hersteller direkt.

www.orangedental.de

Behandlungseinheit Signo T500 gewinnt Red Dot Award

Bei der Entwicklung des Signo Treffert-Nachfolgers Signo T500 arbeitete das japanische Traditionsunternehmen Morita erneut erfolgreich mit dem Porsche-Design-Team zusammen. Dass sich diese Kooperation in besonderem Maße ausgezahlt hat, macht eine aktuelle Auszeichnung der individuell konfigurierbaren Premium-Behandlungseinheit deutlich: Bei der diesjährigen Vergabe des renommierten Red Dot Awards wurde sie mit dem Prädikat „Best of the Best" ausgezeichnet.

In ihrer Begründung zeigte sich die Expertenjury besonders beeindruckt von der Signo T500 als harmonisch gestaltete Antwort auf die Anforderungen des Praxisalltags: „Diese elegante zahnärztliche Behandlungseinheit ist ergonomisch durchdacht, komfortabel und gewährleistet eine intuitive Bedienung. Auf beeindruckende Weise schafft sie für Arzt, Patient und Assistenz (ZMFA) optimale Behandlungsbedingungen.

Bei aller Freude über den anerkannten Award – überzeugt von den Premium-Qualitäten der Behandlungseinheit war man bei Morita bereits zuvor. Schließlich verfügt die Signo T500 schon in ihrer Standardausführung über eine elegante, funktionale und komfortable Ausstattung – und das wahlweise in einer Schwenkarm- (FMT), einer Schwebetisch- (OTP) oder in einer Cart-Variante. Der Zahnarzt profitiert von einem benutzerfreundlichen und zuverlässigen Bedienpanel sowie von einer frei wählbaren Behandlungsposition an der Signo T500: Denn das Instrumentenköcher-Segment lässt sich unabhängig vom Behandlertisch schwenken, wodurch verschiedenste Bewegungsabläufe unterstützt werden. Außerdem lässt sich der in acht Polsterfarben erhältliche Behandlungsstuhl komfortabel und sanft dank ölhydraulischer Stuhlverstellung in behutsamem Gleichklang von Rückenlehne und Sitz in zwei Geschwindigkeitsstufen zwischen 400 und 800 mm in der Höhe verstellen. Dies kann ebenso wie die Einstellung wichtiger Instrumentenfunktionen bequem über die Fußsteuerung erfolgen. Neben den Vorteilen für den Zahnarzt und seine Assistenz bietet dieser breite Einstellungsbereich auch den Patienten besonders hohen Komfort beim Einsteigen, der nachfolgenden Behandlung und dem Beratungsgespräch. Auch die sanfte, augenschonende Steigerung der Lichtintensität der Operationsleuchte Luna Vue TS trägt zum Wohlbefinden der Patienten bei.

Zu den optionalen Erweiterungen der Behandlungseinheit gehören unter anderem zusätzlich integrierbare Instrumente wie ein Scaler mit Apex-Locator, eine berührungslos ein- und ausschaltbare Operationsleuchte oder ein elektromotorisch schwenkbares Mundspülbecken. Die bequeme Sicherstellung der Hygiene durch leicht zugängliche Wartungsbereiche und viele autoklavierbare Bestandteile der Behandlungseinheit lässt sich durch automatisierte Reinigungsvorgänge weiter vereinfachen.

www.morita.de

Dank einer Vielzahl wählbarer Polsterfarben wird die Planmeca Compact i5 zum Blickfang in der Praxis.

Rundum sichere Wasserdesinfektion in der Praxis

Elektrochemische Aktivierung für sauberes Betriebswasser

Es gibt sie! Die zuverlässige Alternative zur Desinfektion des Betriebswassers unter Zusatz von Chemikalien lautet: elektrochemische Aktivierung — nun erstmals auch direkt integriert in eine Behandlungseinheit.

Hygiene und Infektionsprävention stellen ureigene Aufgaben des zahnärztlichen Teams dar. Keime wie Bakterien, Viren, Pilze und Hefen können die Gesundheit der Patienten und des Praxisteams sowie den individuellen Behandlungserfolg gefährden. Besonders das Betriebswasser in den Behandlungseinheiten spielt hier eine wesentliche Rolle. Schließlich führen gleich mehrere Systeme der Behandlungseinheiten Wasser zur Kühlung und Spülung.
Bis zum Übergang in die Behandlungseinheit unterliegt die maximal zulässige Keimanzahl in der örtlichen Wasserversorgung den Regulierungen der deutschen Trinkwasserverordnung. Ab hier gilt das Wasser als Betriebswasser. Damit fällt die Wasserhygiene in den Zuständigkeitsbereich des Praxisinhabers.
Unterstützung erhält er hierbei durch den Hygieneplan [1] der Bundeszahnärztekammer (BZÄK) und des Deutschen Arbeitskreises für Hygiene in der Zahnmedizin (DAHZ). Dieser basiert auf Empfehlungen des Robert-Koch-Instituts. In besagtem Hygieneplan wird für nicht-chirurgische Behandlungen eine maximale Keimbelastung von 500 KBE/ml empfohlen. Für die Behandlung von stark infektionsgefährdeten Patienten und bei umfangreichen chirurgischen Eingriffen sollten hingegen sterile Kühl- und Spülflüssigkeiten verwendet werden.

Verschiedene Desinfektionsmethoden

Doch wie stellt der Praxisinhaber die einwandfreie und bedarfsgerechte Hygiene des Betriebswassers sicher? Schließlich können Keime aus dem Leitungswasser an den Innenwandungen der verschiedenen Leitungen einen Biofilm bilden und so das Wasser kontaminieren. Dies betrifft dann alle wasserführenden Systeme, z.B. Multifunktionsspritzen, Instrumentenschläuche und Mundglasfüller.

Ergonomie, Komfort und Ästhetik — und dabei dank des integrierten Wasseraufbereitungssystems Planmeca ActiveAqua besonders hygienisch: die Behandlungseinheit Compact i5 von Planmeca.

Bisher sind mehrere Möglichkeiten bekannt, das Betriebswasser der Behandlungseinheit aufzubereiten. In chemischen Desinfektionsverfahren töten zugesetzte Chemikalien zuverlässig Mikroorganismen ab und schützen das Wasser zudem für eine gewisse Zeit vor einer erneuten Kontamination. Allerdings sind diese Chemikalien auch mit gewissen Risiken für Patienten und Praxisteams verbunden — denn es versteht sich von selbst: Was hier wirkt, wirkt auch auf den menschlichen Körper. Gerade auch bei Transport und Lagerung der potentiell schädlichen unverdünnten Desinfektionsmittel kann es zu Gefährdungen kommen.

Eine Alternative scheint auf den ersten Blick die physikalische Desinfektion des Wassers zu sein. Bei dieser werden Keime durch Strahlung oder Ultraschall abgetötet oder aber durch geeignete Filtrationsmembranen zurückgehalten. Allerdings bergen auch diese Methoden Nachteile: Sie sind örtlich begrenzt und zeigen keine vorbeugende Wirkung.

Das Wasseraufbereitungssystem Planmeca ActiveAqua ist direkt in die Behandlungseinheit Planmeca Compact i5 integriert und sorgt durch elektrochemische Aktivierung für Betriebswasser auf dem hohen Qualitätsniveau von Trinkwasser. *Bilder: Planmeca*

Physikalische und chemische Desinfektion in Kombination

Aufgrund der Nachteile der bisher genannten Desinfektionsmethoden wird gerade im Gesundheitssektor die elektrochemische Reinigung von Wasser immer beliebter. Ein ausgefeiltes System wandelt die im Wasser vorhandenen Salze hierbei in einer Elektrolysekammer in Hypochlorid und hypochlorige Säure um. Diese Bestandteile wiederum desinfizieren das Wasser zuverlässig — bis zu 99,99 % [2] der vorhandenen Mikroorganismen werden zerstört. Diese elektrochemische Aktivierung (ECA-Technologie) wirkt dabei ähnlich wie die chemische Desinfektion auch prophylaktisch und dabei ohne die Risiken einer Chemikalienfreisetzung bei Transport und Lagerung.

Elektrochemische Aktivierung in der Zahnarztpraxis

In modernen Zahnarztpraxen sind integrierte Wasseraufbereitungssysteme in Behandlungseinheiten längst keine Seltenheit mehr. Allerdings nutzten diese bislang entweder physikalische oder chemische Methoden. Zur IDS 2019 in Köln präsentierte das Dentalunternehmen Planmeca mit der Planmeca Compact i5 die weltweit erste Behandlungseinheit mit integriertem Wasseraufbereitungssystem auf Basis der elektrochemischen Aktivierung: Planmeca ActiveAqua.

Der Nutzen des innovativen Systems liegt auf der Hand: Für die zuverlässige Wasserdesinfektion werden keinerlei zusätzliche Chemikalien benötigt. Auch der Einsatz von zusätzlicher Ausrüstung wird unnötig, der gesamte Prozess findet innerhalb der Behandlungseinheit statt. Auf diese Weise vereinfacht das System die Einhaltung der Hygienevorschriften: Von der Installation über die Bedienung bis zur Wartung fallen ansonsten notwendige Arbeitsschritte weg, wie zum Beispiel die Lagerung und das Zusetzen von Chemikalien sowie das Anschließen weiterer Geräte. Das Praxisteam muss lediglich täglich die üblichen Spülvorgänge gemäß nationaler Richtlinien einleiten, den Rest übernimmt das System selbst. Ein direkt ins System integrierter Partikelfilter und Wasserenthärter entfernt Partikel und Kalkablagerungen zum Schutz der Behandlungseinheit.

Reflexion

Die elektrochemische Aktivierung (ECA) ist eine sichere Methode zur Gewährleistung der Qualität des Betriebswassers — und das bis auf das Niveau von Trinkwasser (max. 100 KBE/ml)! Ohne größeren Aufwand ermöglicht sie die zuverlässige Zerstörung von vorhandenen Mikroorganismen und verhindert deren Neubildung. Das auf dieser Technologie aufgebaute und in die Behandlungseinheit Planmeca Compact i5 integrierte Planmeca ActiveAqua-Wasseraufbereitungssystem sorgt so für hygienisch einwandfreies Betriebswasser ohne den Einsatz von zusätzlichen Chemikalien oder Equipment. Und davon profitieren alle, vom einzelnen Patienten bis zum Praxisteam. ■

Literatur:

[1] Bundeszahnärztekammer (BZÄK), Deutscher Arbeitskreis für Hygiene in der Zahnmedizin (DAHZ). Hygieneplan / Arbeitsanweisungen für die Zahnmedizin. https://www.bzaek.de/berufsausuebung/hygiene/hygieneplan-und-leitfaden.html.2016.

[2] https://ec.europa.eu/environment/ecoap/etv/bacterminatorr-dental_en

Planmeca Vertriebs GmbH
Nordsternstr. 65
45329 Essen
Tel. 040 22 85 94 30
Fax. 040 22 85 94 352
www.planmeca.de

Brillante Bildqualität, besonderes Abbildungsvolumen, perfekte Positionierung

Sichere Diagnostik bei 3D- und 2D-Röntgenaufnahmen mit VistaVox S von Dürr Dental

Es ist die Lösung für Zahnärzte und Implantologen, die fürs Röntgen ein Gerät suchen, das leicht zu bedienen ist sowie einen zügigen Wechsel von OPG auf DVT ermöglicht und bei allen Aufnahmen ein Höchstmaß an Zeichenschärfe bietet: Das Kombi-Röntgensystem VistaVox S erleichtert mit 2D-Aufnahmen in brillanter Bildqualität fundierte Diagnosen in der zahnärztlichen Praxisroutine wie auch in Oralchirurgie und Implantologie und bietet variable „Field of View"-Volumen bei der DVT. Von ihren Erfahrungen mit dem digitalen Hybridgerät VistaVox S berichtet die Zahnärztin MSc Efthyimia Mouka-Bengel aus Heiligenberg im Gespräch mit Dr. Aneta Pecanov-Schröder.

„Uns haben die sehr einfache und selbsterklärende Bedienbarkeit des Röntgensystems und die sehr gute Qualität der Aufnahmen vollständig überzeugt", fasst die erfahrene Zahnärztin aus dem baden-württembergischen Heiligenberg zusammen. „Meine Praxis nutzt VistaVox S schon seit etwa zwei Jahren als digitales Röntgensystem, nachdem wir zuvor Erfahrungen mit anderen digitalen Geräten namhafter Unternehmen gemacht haben. Pro Monat fertigen wir durchschnittlich 30 Orthopantomogramme und zwei DVT-Aufnahmen an. Die Bildqualität ist so hochwertig! Es ist, als ob man endlich mit der richtigen Brille klar sieht", bringt es Mouka-Bengel auf den Punkt.

Herausragende Bildqualität durch S-Pan-Technologie

Die bestechende Bildqualität der zeichnungsscharfen Panoramaaufnahmen basiert auf den Vorteilen der innovativen S-Pan-Technologie. Dabei werden aus einer großen Vielzahl paralleler Schichten automatisch diejenigen Bildbereiche selektiert, die der tatsachlichen Anatomie am besten entsprechen. Sie werden zusammengefügt und ergeben ein Panoramabild, das sich an der tatsächlichen Anatomie des Patienten ausrichtet. Abweichungen vom „Durchschnittsgebiss" werden ebenso berücksichtigt wie individuelle Neigungen der Zähne. Das Ergebnis ist ein Bild von bestechender Klarheit [2].

Mouka-Bengel: „Ob es der Verlauf des Nervus alveolaris, der Sinus maxillaris oder ob es der Bereich der Kiefergelenke ist: Anatomische Strukturen werden deutlicher dargestellt, da ausreichend Kontrast vorhanden ist. Das erleichtert einen sicheren Röntgenbefund und unterstützt bei der Diagnostik in der Routine."

Die Patientenpositionierung ist einfach und klar und „VistaVox S kann auch ohne Probleme bei Patienten im Sitzen oder im Rollstuhl angewandt werden", greift Dr. Mouka-Bengel einen weiteren Pluspunkt für den Praxisalltag heraus. Darüber hinaus benötigt das Gerät für eine Panoramaaufnahme lediglich sieben Sekunden bei besonders geringer Strahlenexposition. „Der Touchscreen ist übersichtlich, die Handhabung ist einfach und selbsterklärend und verschiedene Lichtlinien helfen dabei, unsere Patienten perfekt zu positionieren." Sollte es dennoch zu Ungenauigkeiten kommen: Sie werden bei der Bildrekonstruktion ausgeglichen, da sich das Generieren des Röntgenbildes an der tatsächlichen Lage des Gebisses ausrichtet. Dieser markante Vorteil führt dazu, dass Wiederholungsaufnahmen entfallen: ein Gewinn in der Diagnostik, ein Zeitgewinn für Patient und Praxisteam.

An die Kieferform angepasstes 3D-Volumen

„Wir fertigen eine DVT-Aufnahme für die Implantattherapie an, um die Knochendimension oder um kritische anatomische Strukturen zu analysieren und zu beurteilen und wenn navigiertes Implantieren geplant ist", führt Dr. Mouka-Bengel aus [6]. Dabei stellt VistaVox S mit dem besonderen 3D-Abbildungsvolumen einen Meilenstein im Bereich des 3D-Röntgens dar: Dieses orientiert sich an der menschlichen Anatomie und stellt genau den Bereich dar, der für die Diagnostik benötigt wird. Mit einem Volumen von 130 x 85 mm Durchmesser ist das kieferförmige „Field of View" (FoV) größer als übliche Volumen von 80 x 80 mm Durchmesser. Das wird durch eine spezielle Umlaufkurve mit einer 540°-Rotation erreicht, für die das Gerät lediglich 18 Sekunden benötigt.

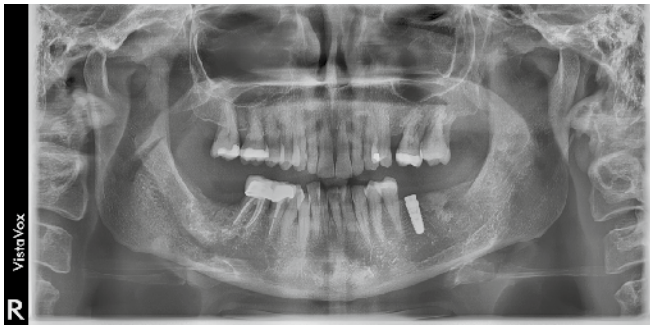

Flexibel im Einsatz: Neben DVT-Aufnahmen lassen sich innerhalb von sieben Sekunden zeichenscharfe 2D-Orthopantomogramme erstellen (hier: Abschlussbild nach Implantatinsertion regio 36.)

Kontrastreiche 2D-Darstellung mit Darstellung einer Verschattung an der distalen Wurzel von Zahn 36. *(Bilder: Praxis Mouka-Bengel, Heiligenberg)*

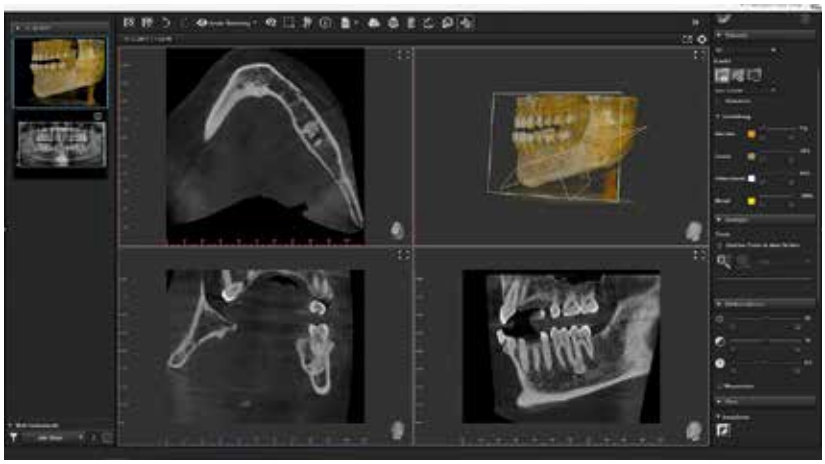

Präoperatives DVT zur Darstellung des Odontoms im dritten Quadranten sowie der benachbarten Strukturen.

Durch dieses kieferförmig angepasste Volumen bildet VistaVox S auch den Bereich des hinteren Molaren vollständig ab, eine grundlegende Voraussetzung beispielsweise „zur Diagnostik eines retinierten Weisheitszahns, zur Orientierung hinsichtlich des Verlaufs des Nervus mandibularis oder zur Beurteilung von anatomischen Strukturen, zum Beispiel des aufsteigenden Unterkiefer-Asts", erklärt Mouka-Bengel [3]. Der Umlauf ermöglicht in Kombination mit einem eng kollimierten Kegelstrahl und dem hochauflösenden Csl-Sensor eine besonders niedrige Strahlendosis [2,4]. Bei Auswahl des SQ-Modus (Standard Qualität), der sich zum Beispiel für die Implantatplanung empfiehlt, zur Untersuchung der Nebenhöhlen oder um impaktierte Zähne zu lokalisieren, wird eine rund 62 Prozent geringere Röntgendosis als im HQ-Modus (Höchste Qualität) verwendet [1,9].

Patientenfreundliche Positionierung face-to-face. Lichtlinien bei 2D- und 3D-Aufnahmen ermöglichen die perfekte Einstellung. *(Bild: Praxis Mouka-Bengel, Heiligenberg)*

LASAK

BioniQ® Plus

Implantat für exponierte Fälle

LASAK GmbH
Českobrodská 1047/46 • 190 01 Prag 9 – Hloubětín
Tschechische Republik • Tel.: +420 224 315 663
Fax: +420 224 319 716 • E-Mail: export@lasak.cz
www.lasak.com

MSc Mouka-Bengel ist vom digitalen-Röntgengerät VistaVox S überzeugt: „Die Bildqualität ist so hochwertig! Es ist, als ob man endlich mit der richtigen Brille klar sieht!"

Neben der Abbildung in Kieferform bietet das Gerät weitere eingegrenzte Volumen mit Ø 50 x 50 mm). Sie kommen zum Einsatz, wenn die Indikation eine bestimmte Kieferregion erfordert, zum Beispiel „für Einzelzahnbetrachtung bei endodontischen Behandlungen", so Dr. Mouka-Bengel. „Wir nutzen in der Regel das große Volumen, das sowohl die diagnostische Sicherheit erhöht als auch die exakte Planung zum Beispiel einer implantologischen Therapie ermöglicht." Röntgen-, 3D-, und Video-Bilder lassen sich auf einem gemeinsamen Lichttisch wiedergeben. Alle 3D-Ansichten sind zur Unterstützung einer professionellen Diagnostik dreh- und kippbar, Implantate können visualisiert werden. „Das erleichtert die Patientenkommunikation" [5]. Durch die Kombination aus 2D- und 3D-Röntgen in einem System entfallen unterschiedliche Software-Varianten und Bedienung sowie Wartung werden vereinfacht [7,8].

Fazit für die Praxis

Mit dem Hybrid-Röntgengerät VistaVox S können alle Anwendungen innerhalb der zahnärztlichen Praxis mit einem Gerät abgebildet werden. Mouka-Bengel: „Chirurgie, Implantologie, Endodontie oder Kieferorthopädie: Es ist für jegliche Praxen geeignet, da die Bildqualität einfach sehr gut ist." Das kieferförmige „Field of View", das sich an der menschlichen Anatomie orientiert, stellt eine Besonderheit von VistaVox S dar. Dieses anatomisch angepasste Volumen, die 3D-Technik und der hochempfindliche Sensor ermöglichen auch das Röntgen mit reduzierter Strahlendosis. Der bequeme Wechsel von OPG auf DVT mit einem einzigen System vereinfacht sowohl den Röntgenablauf als auch die Organisation der Bilddaten. „Das Preis-Leistungsverhältnis ist gut und die Zusammenarbeit mit Dürr Dental hinsichtlich Wartung und Support funktioniert optimal!", betont die Zahnärztin. „Hat unser Praxisteam ein Anliegen, wird dieses durch kompetente Mitarbeiter schnell bearbeitet. Solch ein Kundenservice gewährleistet zusätzlich einen reibungslosen Ablauf im Praxisalltag. So muss es laufen!" ■

DVT zur diagnostischen Abklärung einer Exostose. Die raumfordernde Wucherung des Odontoms in regio 36, 37 apikal ist gut zu erkennen.

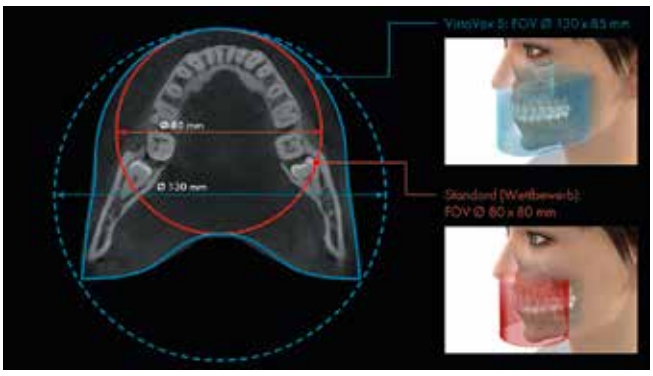

Größeres kieferförmiges „Field of View" bei VistaVox S (Ø 130 x 85 mm; blau) als übliche Volumen von Ø 80 x 80 mm (rot). *Grafik: Dürr Dental*

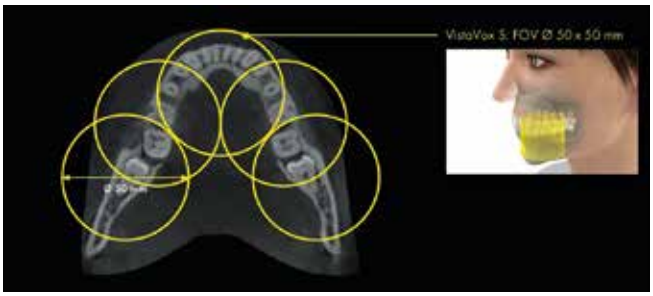

Flexible Wahl: Weitere eingegrenzte FoV-Volumen (Ø 50 x 50 mm) für die fokussierte Diagnostik. *(Grafik: Dürr Dental)*

Literaturverzeichnis unter www.dimagazin-aktuell.de/literaturlisten

(Foto: privat)

Zahnärztin MSc Efthymia Mouka-Bengel

Nach dem Studium der Zahnmedizin an der Freien Universität Berlin (1993 Staatsexamen) folgten Tätigkeiten als Vorbereitungsassistentin und Assistentin u.a. in den Praxen Dr. Erwin Marggraf sowie Dr. Wolf-Ulrich Klotz in Berlin sowie in der Praxis Hermann Schafflhuber in Meersburg, Baden-Württemberg.

Mouka-Bengel ist seit 1999 niedergelassen in der Zahnarztpraxis Mouka in Meersburg und seit 2012 in der Zahnarztpraxis Mouka-Bengel in Heiligenberg.

Das Behandlungsspektrum umfasst ganzheitliche Zahnheilkunde auf hohem Niveau mit Spezialisierungen in den Bereichen Zahnerhalt, Ästhetische Zahnheilkunde, Implantologie und Parodontologie.

Mouka-Bengel hat im Jahr 2007 erfolgreich den Master in Implantologie und 2018 den Master in Parodontologie absolviert.

Efthymia Mouka-Bengel
Postplatz 5 · 88633 Heiligenberg

DÜRR DENTAL SE
Höpfigheimer Str. 17 · 74321 Bietigheim-Bissingen
Tel. 07142 705-0 · www.duerrdental.com

BEGO Implant Systems expandiert in China durch eine Vertriebs- Partnerschaft mit CareCapital

Ab dem 1. Februar 2020 verstärkt das Bremer Unternehmen BEGO Implant Systems GmbH & Co. KG sein Engagement auf dem chinesischen Implantologiemarkt durch eine strategische Partnerschaft mit Care Capital Dental Holdings Ltd., einer der größten Investoren im chinesischen Dental Markt und Betreiber von namhaften Dental Service Organisationen (DSO's) in China.

Von links: Jian Guan (BEGO Implant Systems), Dai Feng (Care Capital Advisors); Walter Esinger (BEGO Implant Systems) und Dr. Chen Guang (Care Capital Advisors). © *BEGO*

Die Bündelung der jeweiligen Unternehmensstärken soll dafür sorgen, den Bedürfnissen der chinesischen Implantologen zukunftsorientiert und flexibel gerecht zu werden. Der chinesische Markt für Zahnimplantate und digitale Zahnmedizin gilt als schnell wachsend, aber noch nicht vollständig durchdrungen.
„Wir sind seit mehr als 10 Jahren in China präsent und konnten uns zu einer führenden Marke entwickeln, die qualitätsorientierte und anspruchsvolle Kunden im oberen Value Segment bedient", so Walter Esinger, Geschäftsführer BEGO Implant Systems. „Über die Partnerschaft mit Care Capital bekommen wir den erforderlichen direkteren Zugang zum chinesischen Dental-Implantologiemarkt und lernen besser zu verstehen, welche Anforderungen die Anwender haben. Diese Information ist für uns wichtig, um in laufenden Entwicklungsprozessen, in der strategischen Ausrichtung und im Bereich von Aus-und Weiterbildungs-Modulen hinreichend Berücksichtigung zu finden". Der langjährige Partner der BIS, die Firma Fudent Ltd. wird dabei wichtiger Teil des neuen Vertriebs -und Kundensupport-Systems bleiben und weiter seine Kunden bedienen. ■

BEGO Implant Systems GmbH & Co. KG
Wilhelm-Herbst-Str. 1
28359 Bremen, Germany
www.bego-implantology.com

Zeit für die schönen Dinge

Erfolgreiche Esthetic Days in Baden-Baden

Am 6. und 7. September lud die Straumann Group Deutschland gemeinsam mit M:Consult zu den ersten Esthetic Days ins Kongresshaus nach Baden-Baden ein. Im Mittelpunkt stand eineinhalb Tage lang das Thema „Ästhetik" – sowohl unter zahnmedizinischer als auch wirtschaftlicher Sicht. 30 spannende Vorträge von hochkarätigen Referenten aus dem In- und Ausland boten den knapp 400 Teilnehmern wertvolle Impulse für die eigene Praxis.

Marco Gadola, der langjährige CEO von Straumann, der zum 1. Januar 2020 seinen Posten an Guillaume Daniellot übergeben wird, eröffnete den Kongress mit Einblicken in die Vision der Straumann Group: „Unser Geschäft besteht nicht nur darin Implantate zu verkaufen, sondern wir wollen Lächeln erzeugen, um Patienten weltweit glücklich zu machen. Deshalb wollen wir Ihr Partner der Wahl sein in der ästhetischen Zahnheilkunde." Auf die verschiedenen Trends, wie Digitalisierung, Materialien und Fertigungstechnologien, Konsolidierung der Dentalindustrie, wechselnde Anbieter, verbesserte Mundgesundheit und anspruchsvollere Patienten, müssen Zahnärzte, Zahntechniker und die Industrie entsprechend reagieren. Straumann will seinen Kunden dabei helfen nicht stehen zu bleiben, sondern weiterhin erfolgreich zu sein.

Thematische Fokus-Sessions

Neben Vorträgen im Plenum wurden jeweils parallel Fokus-Sessions geboten, damit jeder der anwesenden Zahnärzte und Zahntechniker den Kongress nach eigenen Schwerpunkten individuell gestalten konnte.

In der Session „Implantologie und Prothetik" am Freitagmittag war neben der Ästhetik und Funktion von Keramikimplantaten mit **Prof. Dr. Michael Gahlert** (München) und **Dr. Stefan Röhling** (Lörrach) auch die Sofortversorgung als Praxiskonzept ein Thema. Über die Sinnhaftigkeit und Möglichkeiten der Sofortimplantation und Sofortbelastung referierte der sehr engagierte **Univ.-Prof. DDr. Gabor Tepper** (Wien) aus seiner jahrelangen eigenen Praxiserfahrung.

Beim Thema Ästhetik spielt heutzutage auch die Kieferorthopädie eine zunehmend wichtigere Rolle. So wurden in der Session mit Chairman **Woo-Ttum Bittner** (Berlin) die Möglichkeiten und Grenzen ästhetischer Kieferorthopädie ebenso behandelt wie die Indikationen für Clear Aligner. Welche Vorteile die Alignertherapie in der niedergelassenen Zahnarztpraxis bringt und wie der digitale Workflow dazu beiträgt, dazu gab es wichtige Impulse von **Dr. Rebecca Komischke** (Medebach), **Dr. Christian Mall** (Freiburg) und **Dr. Matthias Müller** (Hamburg). Wie Aligner in das Praxiskonzept zu integrieren sind und ob sich das lohnt, dazu hatte **Uwe Schäfer** von der Health AG interessante Ratschläge parat.

Die Chairmen der Fokus-Sessions am Freitag (von links): ZTM Fabian Zinser, Prof. Dr. Dr. h.c. Adrian Kasaj, Woo-Ttum Bittner und Prof. Dr. Kai-Hendrik Bormann.

Marco Gadola bot interessante Einblicke in die Vision der Straumann Group.

PD Dr. Julia Wittneben sprach über moderne Trends in der Implantatprothetik.

Dr. Arndt Happe (links) und ZTM Vincent Fehmer hatten wertvolle Tipps, wie sie Patienten für ästhetische Frontzahnversorgungen gewinnen und begeistern.

Auch der Prävention und Regeneration war eine Session gewidmet. **Prof. Dr. Adrian Kasaj** (Mainz) sprach als Chairman darüber, was moderne nicht-chirurgische PA-Therapie leisten kann. Wie vorhersagbar, umsetzbar und praxisnah das parodontale Weichgewebsmanagement in der ästhetischen Zone ist, dazu hatte **Dr. Jochen Tunkel** (Bad Oeynhausen) interessantes zu berichten und mit Bildern zu belegen. **PD Dr. Dr. Peer Kämmerer** (Mainz) befasste sich mit der Hartgewebsaugmentation und deren wichtige Grundlagen für den ästhetischen Langzeiterfolg, bevor **Dr. Anja Wenger** aus der Schweiz die gesteuerte Schmelzregeneration thematisierte. Wirtschaftliche Aspekte standen bei **Dr. Bernd Hartmann** (Münster) im Mittelpunkt, der darüber sprach, wie es gelingen kann, dass durch Prävention mehr Patienten in die eigene Praxis kommen.

Ästhetik und Professionalität

Die gemeinsame Session am Samstagmorgen wurde eröffnet von **Holger Haderer**, Geschäftsführer Straumann Deutschland. Er durfte **PD Dr. Julia-Gabriela Wittneben** von der zmk bern willkommen heißen. Sie sprach über moderne Trends in der Implantatprothetik unter wissenschaftlichen Gesichtspunkten und stellte ein erfolgversprechendes Konzept zur Weichteilkonditionierung mit dem Provisorium aus Bern vor.

Als nächstes betrat geballte Kompetenz im Doppelpack die Bühne: **PD Dr. Arndt Happe** (Münster) und **ZTM Vincent Fehmer** (Genf) stellten im Team ein Konzept vor, mit dem es ihnen gelingt, Patienten für ästhetische Frontzahnversorgungen zu gewinnen und zu begeistern. Ein absoluter Top-Vortrag der deutlich machte, dass für Patienten die Ästhetik heute schon ein Hauptkriterium bei der Beurteilung einer Behandlung ist. Früher wurde er Implantaterfolg im Röntgenbild gemessen, doch durch Selfies ist die Wahrnehmung bei Patienten heute eine andere geworden. Deshalb mache es Sinn sich für jeden Patienten genügend Zeit zu nehmen, denn das ist für den Patient Wertschätzung. Durch Augmentated Reality sind heute realistische Visualisierungen möglich, um dem Patienten vorab denkbare spätere Ergebnisse zu präsentieren und bei der richtigen Wahl zu unterstützen.

Über eine besondere Art des Auslandszahnersatzes sprachen **Dr. Krzystof Chmielewski** (Polen) und **ZTM Björn Roland** (Klein-Winternheim). Sie arbeiten seit Jahren erfolgreich zusammen. Für ihre Zusammenarbeit über Grenzen und viele Kilometer hinweg ist die digitale Kommunikation das wichtigste Equipment. Die positiven Behandlungsergebnisse machten deutlich, dass durch digitale Workflows eine Zusammenarbeit trotz großer Distanzen grenzenlos ist.

Chirurgie versus Prothetik

Am Samstagmittag buhlten Chairman **Dr. Bergen Pak** (Wiesbaden) und **Dr. Kay Vietor** (Langen) um Zuhörer für ihre Session. „Digitale Chirurgie" oder „Digitale Prothetik" standen zur Auswahl. **Dr. Kristian Kniha** (Aachen) sprach über das Mukositisrisiko um Zirkondioxid- und Titanimplantate und **Dr. Dr. Dr. Oliver Blume** und **Dr. Michael Back** aus München stellten gemeinsam ihr erfolgreiches Praxiskonzept vor. Bei ihnen kommen individuelle allogene Knochenblöcke für ein erfolgreiches Hartgewebsmanagement und Ästhetik zum Einsatz. Bei der Prothetik-Session ging es mit **Dr. Nicolai Böhme** (Emstek) und **ZTM Sebastian Schuldes** (Eisenach) um fully guided vs. hands free. **Prof. Dr. Dr. Heinz Kniha** (München) und **ZTM Thomas Lassen** (Starnberg) berichteten über das ästhetische Potential moderner Zirkoniumdioxid-Implantate.

Besondere Vorträge zum Abschluss

Zum Abschluss des Kongresses gab es noch zwei Vorträge abseits vom Fachlichen. **Tobias Suehlmann**, Chief Exterior Designer vom Partner Aston Martin gab einen Einblick in die Leidenschaft „for the love of beautiful" und brachte damit die Augen der Fans von Sportwagen zum Glänzen. **Carsten Schlüter**, Geschäftsführer von M:Consult und Marketingexperte, sprach darüber, wie der Weg in die Ästhetik-Praxis gelingen kann.

Fazit

Neben einer ästhetisch ansprechenden und lichtdurchfluteten Location tagsüber, gab es am Freitagabend eine gelungene Abendveranstaltung im Kurhaus. „The Night sponsored by Aston Martin" bot einen perfekten Rahmen, um den ersten Veranstaltungstag im passenden Ambiente abzurunden. Alles in allem eine sehr gelungene Auftaktveranstaltung, die nach einer Fortsetzung verlangt. ■

Carmen Bornfleth

Bilder, soweit nicht anders deklariert: Carmen Bornfleth

20/20 Vision – das Oral Reconstruction Global Symposium in New York

In etwas mehr als einem halben Jahr ist es soweit: Vom 30. April bis 2. Mai 2020 findet im legendären New York Marriott Marquis das Oral Reconstruction Global Symposium statt. Unter dem Motto „20/20 Vision" diskutieren 40 international anerkannte Referenten aus verschiedenen Disziplinen eine breite Palette von aktuellen Themen der oralen Implantologie und Geweberegeneration – darunter die neuesten Entwicklungen zur Behandlung der Extraktionsalveole in der ästhetischen Zone, zur State-of-the-Art-Geweberegeneration und langfristiger Nachhaltigkeit.

Das Global Symposium bietet eine großartige Gelegenheit, sich über die neuesten Behandlungsoptionen auf dem Laufenden zu halten und gleichzeitig die Zeit mit Kollegen im Herzen des Times Square zu genießen.

New York – hier findet das Oral Reconstruction Global Symposium 2020 statt. *Bild: iStock*

Dreitägiges Programm mit 16 Break-out-Sessions

Ein wichtiger Bestandteil des dreitägigen Kongresses sind 16 Break-out Sessions, die für die internationalen Teilnehmer teilweise in Englisch, Deutsch oder Chinesisch gehalten werden. Diskutiert werden Themen wie der digitale Workflow, Sofortimplantation und provisorische Sofortversorgung im zahnlosen Kiefer, L-PRF-Anwendungen, die Hart- und Weichgeweberekonstruktion beziehungsweise -transplantation, Prävention und Management von periimplantären Erkrankungen und vielen mehr.

Prof. Dr. Stefan Fickl, Fürth, wird in einem der drei deutschsprachigen Workshops die Fragen zum Thema: „Implantate beim schweren Paro-Patienten – Was dürfen wir?" erläutern. **Dr. Christian Hammächer**, Aachen, spricht über seine klinischen Erfahrungen mit dem neuen PROGRESSIVE-LINE Implantat, vom konventionellen Protokoll über die Sofortimplantation bis zur Sofortversorgung. Das Workshop-Thema von **Dr. Gerhard Iglhaut**, Memmingen, ist die Rezessionsdeckung mit der minimal invasiven Tunneltechnik unter Einsatz der NovoMatrix™, einer innovativen porcinen azellulären dermalen Matrix.

Zum Ende des Symposiums werden Patientenfälle vorgestellt und die Lösungen mit den Teilnehmern im Auditorium interaktiv besprochen. Das Global Symposium bietet eine großartige Gelegenheit, sich über die neuesten Behandlungsoptionen auf dem Laufenden zu halten und gleichzeitig die Zeit mit Kollegen in New York City (NYC), der Stadt, die niemals schläft, zu verbringen. Auch bekannt als «The Big Apple», ist NYC eines der beliebtesten Reiseziele der Welt. Als Schmelztiegel der amerikanischen Kultur gibt es für jeden Stil, Geschmack und jedes Budget etwas.

Um ein lernförderndes Umfeld zu erhalten, ist die Teilnahme begrenzt. Daher ist eine frühzeitige Anmeldung empfehlenswert. Für weitere Informationen und zur Anmeldung gehen Sie auf:
www.orfoundation.org/globalsymposium. ■

16 theoretische und praktische Workshops laden zu interaktiven Diskussionen ein. *Bild: Oral Reconstruction Foundation*

Oral Reconstruction Foundation
Margarethenstrasse 38
CH-4053 Basel
Tel. +41 61 565 41 51
Fax +41 61 565 41 01
www.orfoundation.org/globalsymposium.

PROSEC Symposium 2020

Keramische Implantologie und metallfreie Prothetik im Fokus

Sie wollen über den Tellerrand schauen und wissen, welche neuen Möglichkeiten Ihnen die keramische Implantologie und metallfreie Prothetik heute bieten? Dann sind Sie beim PROSEC Symposium am 17. Januar 2020 in Frankfurt genau an der richtigen Adresse. Hier bekommen Sie in konzentrierter Form aktuelle Erkenntnisse und Entwicklungen aus Praxis, Labor und Wissenschaft.

Unter der Leitung von **Prof. Dr. Dr. h.c. Jörg Strub** geben namhafte Referenten wie **Prof. Dr. Dr. Wilfried Wagner**, **Prof. Dr. Florian Beuer** und **Dr. Christian Wesemann** ihr Wissen weiter, um Ihre Keramikkompetenz zu fördern. Dabei werden die aktuellen Möglichkeiten für einen digitalen Workflow in der keramischen Implantologie präsentiert. Über die Fremdkörperunverträglichkeit am Beispiel des Titans, die unterschiedlichen Immunreaktionen auf Titan und Zirkondioxid sowie die momentanen diagnostischen Möglichkeiten referieren **Dr. Volker von Baehr** und **Dr. Elisabeth Jacobi-Gresser**.

Impressionen vom PROSEC Symposium 2019 in Frankfurt: Prof. Dr. Ronald Jung vom wissenschaftlichen Beirat (links) und ein Blick in die Abschlussdiskussionen mit dem Auditorium.

Die zahntechnische Perspektive über funktionellen und ästhetischen Zahnersatz auf Implantaten beleuchten die Zahntechnikermeister **Luc und Patrick Rutten**. **Iris Wälter-Bergob** erläutert die Anforderungen und Fallstricke für Dentallabore, die sich aus dem neuen Medizinproduktgesetz ergeben.

Die Teilnehmerinnen und Teilnehmer erhalten nicht nur belastbare Informationen, sondern sind auch dazu eingeladen, die unterschiedlichen Themen mit den anwesenden Experten zu diskutieren.

Was ist PROSEC?

PROSEC ist ein interdisziplinäres und interprofessionelles unabhängiges Spezialisten-Netzwerk für Wissenschaft und Fortbildung auf dem Gebiet der keramischen oder metallfreien dentalen Implantologie und Prothetik. Als Weiterentwicklung der modernen Implantologie stehen dabei die vollkeramische Implantologie und damit die vollkommen metallfreie Versorgung im Mittelpunkt.

Die von PROSEC initiierte interdisziplinäre Zusammenarbeit zwischen Wissenschaftlern und Anwendern soll dabei helfen, die klinischen Vorteile keramischer Materialien aufzuzeigen und zuverlässige Standards zu schaffen.

Wann und wo?

Das Symposium findet am 17. Januar von 14:30 bis ca. 19:00 Uhr im Sofitel Frankfurt Opera statt. Die Teilnehmer erhalten 5 Fortbildungspunkte.

Interessierte können sich bis zum 20. Dezember 2019 online unter www.prosec.network/symp20 anmelden.

Weitere Informationen zu PROSEC und dem Symposium 2020:

www.prosec.network

Hier gibt es weitere Informationen zum Symposium.

Zahnes. Die Restauration wird auf dem Abutment befestigt. Die adhäsive Befestigung kann im Labor oder intraoral erfolgen. Abutments können aus Titan, Lithium(X)silikat, PAEK oder Zirkonoxid hergestellt werden und müssen entsprechend vorbehandelt bzw. konditioniert werden.

Bei sogenannten Hybridabutments auf Klebebasis wird ein individuell gefertigtes Abutment extraoral auf einer konfektionierten Titanbasis verklebt. Als Gerüstmaterialien dienen in der Regel Zirkonoxid, Lithium(X)silikat-Keramik oder polymerbasierte CAD/CAM-Materialien und PAEK-basiene Werkstoffe. Häufig wird eine monolithisch gefertigte Krone als Einheit (Hybrid-Abutment-Krone) mit der Titanbasis verklebt. Für einen dauerhaft

Keine lockere Spielpassung, keine Klemmwirkung

bereiten der Oberflä-

sidend. Wie bei einer zahngetragenen Restauration sollte das Abutment eine exakte Passung aufweisen. Mit der Passung des Abutments wird der Klebespalt definiert. Eventuell – manche Klebeabutments besitzen ausreichend Retention und müssen nicht angestrahlt werden – wird das Abutment bzw. die Titanbasis mit Aluminiumoxid gestrahlt und so angeraut bzw. für das definitive Befestigen vorbereitet. Um eine saubere und fettfreie Oberfläche zu erzielen, ist die Reinigung im Ultraschallbad (Alkohol) empfohlen. Einzelne Hersteller raten von einem Abstrahlen bestimmter Retentionselemente und Hilfsteile ab, insbesondere bei Brücken und Stegen. Hier ist eine vorherige Klärung notwendig. Je nach

BILD Hybrid-Abutment mit Keramikkrone

Hersteller-vorgaben werden die Klebeflächen mit einem Adhäsivsystem konditioniert.

Grundsätzlich ist zu beachten, dass sich beim Eingliedern einer Restauration – unabhängig vom verwendeten Befestigungsmaterial – eine mechanische Vorbehandlung meist positiv auf den Verbund auswirkt.

Neu: E-Book „Dentale Befestigungsmaterialien“

Aus der Reihe „Werkstoffkunde-Kompendium – Moderne dentale Materialen im praktischen Arbeitsalltag“

Seit September ist das neue digitale Buch aus dem „Werkstoffkunde-Kompendium – Moderne dentale Materialen im praktischen Arbeitsalltag“ verfügbar. Die Autoren beschäftigen sich in diesem Kapitel mit dem Thema „Dentale Befestigungsmaterialien“.

Die E-Book-Reihe „Werkstoffkunde-Kompendium – Moderne dentale Materialen im praktischen Arbeitsalltag“ vermittelt als digitales Fachbuch die Grundlagen der dentalen Werkstoffkunde. Aufgeteilt in verschiedene Bücher werden in den kommenden Monaten nach und nach in der prothetischen Zahnmedizin gängige Materialien vorgestellt. Im vierten Teil des Buches vermittelt das Autorenteam **Bogna Stawarczyk**, **Annett Kieschnick**, **Anja Liebermann** und **Martin Rosentritt** Grundlagen sowie weiterführende Informationen zum Thema.

Befestigungsmaterialien

Die intraorale Befestigung dentaler Restaurationen gehört zum Alltag in der Zahnarztpraxis. Das Wissen um Möglichkeiten, Indikationen und Vorgehensweisen ist für den Zahnarzt ebenso wichtig wie für den Zahntechniker. Nachdem einst der klassische Zement das Material der Wahl zum Befestigen von Zahnersatz war, stehen heute viele Möglichkeiten zur Verfügung. Ob provisorisch befestigt, zementiert, selbstadhäsiv oder adhäsiv befestigt, mit oder ohne Vorbehandlung der Zahnhartsubstanz – die Vielfalt an Materialien und deren Kombinationsmöglichkeiten wirft häufig Fragen auf, die mit diesem Buch anschaulich und verständlich beantwortet werden.

Sowohl Zahnarzt als auch Zahntechniker können sich anhand des Buches mit einem wissenschaftlich fundierten Vorgehen auseinandersetzen. Aufgezeigt werden u. a. Befestigungsmaterialien und die Einsatzmöglichkeiten sowie mechanische und chemische Vorbehandlungsschritte von Zahnhartsubstanz und Restaurationsinnenfläche. Der Leser erfährt alles rund um die Wahl des Befestigungsmaterials und des Restaurationswerkstoffes, über die Präparation der Pfeilerzähne sowie zur Vorbehandlung des Abutments, der Zahnhartsubstanz und des Restaurationswerkstoffes. Des Weiteren stehen die Zusammenarbeit zwischen Praxis und Labor im Fokus sowie die Vorgehensweise beim Einsetzen der Restauration.

Über das E-Book

Dem Leser werden „spielerisch“ die Inhalte nahegebracht. Ein kurzer Text führt durch die einzelnen Schritte. Um den Haupttext so einfach wie möglich zu halten, wurde bewusst auf detaillierte Erläuterungen verzichtet. Bei Bedarf können diese über Icons abgerufen werden. Ein ausführliches Glossar begleitet den Leser durch das gesamte Buch. Lernende können über die Lernfunktion ihren Wissensstand jederzeit überprüfen. Eine Vielzahl von Abbildungen, Tabellen und Videos veranschaulicht einzelne Aspekte. Individuelle Tipps und Verarbeitungshinweise helfen in verzwickten Situationen weiter. Wer tiefer in die Materie einsteigen möchte, findet Grundlagen-Informationen. Zudem stehen wissenswerte Informationen verschiedener Hersteller und entsprechende Verlinkungen bereit. In einem Product-Supplement erfährt der Leser mehr über interessante Produkte und deren Anwendung.

„Dentale Befestigungsmaterialien“ ist das vierte Buch aus der Reihe des digitalen Werkstoffkunde-Kompendiums. Veröffentlicht sind zudem „Zirkonoxid“, „Dentale Keramiken“ und „Polymerbasierte CAD/CAM-Materialien“. Mit diesem iBook gehen die Autoren neue Wege in der dentalen Fachliteratur. Die Komplexität der Informationen ist Dank der durchdachten Struktur einfach zu erfassen. Nach dem Kauf des digitalen Buches im Apple iBooks-Store kann es überall und jederzeit auf einem MacOS-Endgerät (iPad, iPhone, MacBook, iMac …) gelesen werden. Für andere Lesegeräte ist ein PDF (eingeschränkte Funktion) verfügbar.

www.Werkstoffkunde-Kompendium.de

BDIZ EDI vollzieht Relaunch der Verbands-Internetseite

Mehr Inhalte, innovative Technik, modernes Design und Benutzerfreundlichkeit: Die neue Website des BDIZ EDI unter www.bdizedi.org orientiert sich an den Bedürfnissen der Mitglieder und Nutzer, also Zahnärzten, Medien, zahnärztlichen Organisationen und nicht zu vergessen, Patienten. Die Implantologensuche ist jetzt noch einfacher zu nutzen!

Mit der neuen Plattform will der BDIZ EDI optimalen Service liefern für alle, die sich für die Versorgung mit/auf Implantaten interessieren und an den Themen, die der Verband für die Zahnarztpraxen bearbeitet. Dazu gehört auch die Unterstützung im Bereich der privatzahnärztlichen Abrechnung, zu Fragen des Rechts und natürlich der Service, den der BDIZ EDI rund um neue, die Zahnarztpraxen tangierende Verordnungen und Gesetze aus Brüssel, Straßburg und Berlin liefert.

Patienteninformation

Wer sich als Patient über Implantate informieren möchte, muss nicht lange suchen. Unter dem Menüpunkt „Patienten" werden verschiedene Fragestellungen rund um das Implantat und die Implantation erörtert. Ebenfalls künftig einfacher ist die Suche nach einem implantologisch tätigen Zahnarzt in der eigenen Region.

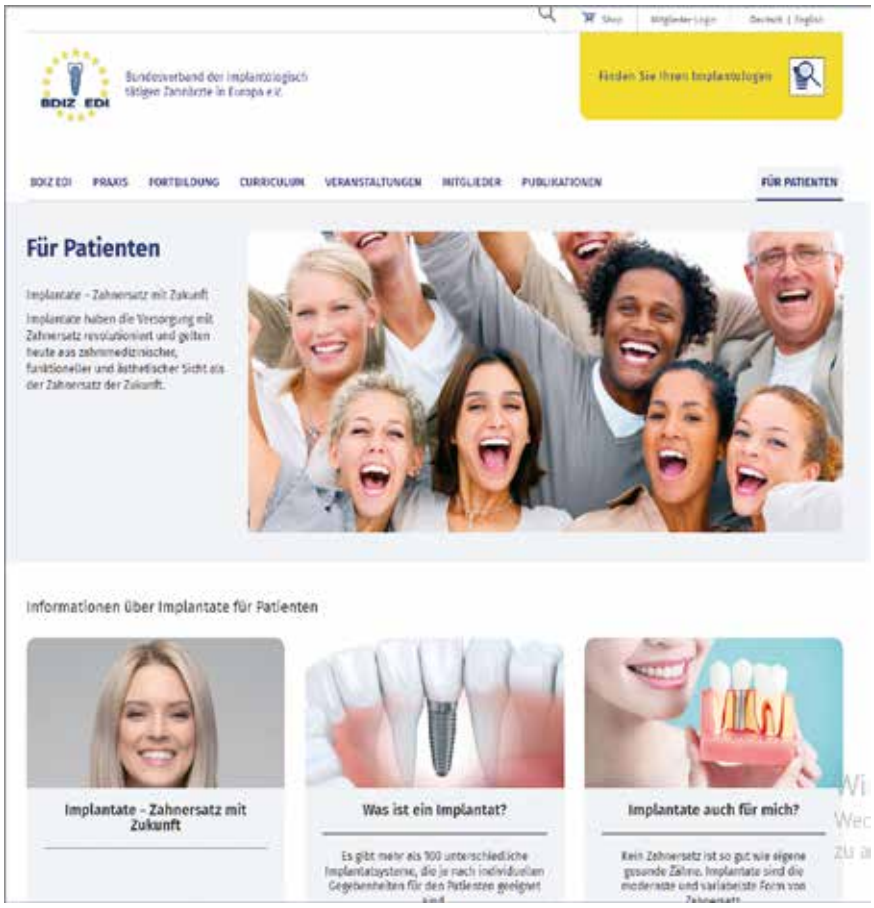

Praxisorientiert

Unter dem Menüpunkt „Praxis" sind Informationen, Praxisleitfäden und mehr zu finden, die dem Behandler wichtige Unterstützung im Umgang mit der Abrechnung liefern, aber auch Empfehlungen zu aktuellen Fragestellungen in der Implantattherapie geben. Stichwort: die Praxisleitfäden der Europäischen Konsensuskonferenz (EuCC) unter Federführung des BDIZ EDI. Ebenfalls von großer Bedeutung für die Qualität der Implantatbehandlung sind die Qualitätsleitlinien Implantologie des BDIZ EDI und die Indikationsklassen der Konsensuskonferenz Implantologie.

Europa

Die Europa-Arbeit nimmt ein weiteres Feld der Verbandsarbeit ein und wird künftig stärker als bisher im Internet präsentiert werden. Dabei geht es um aktuelle gesundheitspolitische Fragen und um die Arbeit des Europa-Ausschusses, der zweimal im Jahr tagt, um gemeinsame Projekte zu besprechen und Veranstaltungen zu planen.

Mitgliederbereich

Für Mitglieder bietet die Seite neue Tools. Mitglieder sollten sich auf jeden Fall den Zugang zu allen Online-Mitgliedervorteilen sichern:

- Verwalten der eigenen Praxisseite, mit Sprechstunden und Praxisbildern.
- Zugriff auf die BDIZ EDI-Urteilesammlung zur privatzahnärztlichen Abrechnung, inklusive aller Entscheidungen.
- Zugriff auf den Abrechnungskommentar von leoDent über den Mitgliederbereich.
- Mitglieder-Fachinformationen mit Hilfestellungen rund um den täglichen Praxisbetrieb.

Das strukturierte Seitenlayout und die großen Bilderwelten ermöglichen ein rasches Zurechtfinden auf der Website. Die Verzahnung mit den sozialen Netzwerken macht die neue Website gleichzeitig zum Dreh- und Angelpunkt der sozialen Online-Kommunikation. Der Relaunch wurde umgesetzt von smit und partner, designer, Hannover. ■

www.bdizedi.org

Die nächste Ausgabe der **DI** erscheint am **15. November 2019**

IMPLANTOLOGIE

Präimplantologische horizontale Alveolarkammaugmentation im Unterkieferseitenzahnbereich mittels CAD/CAM gefräster allogener Knochenblöcke ist das Thema von **Dr. Mathias Plöger** et al.

PARODONTOLOGIE

„Hand- oder Ultraschallinstrumentation – was ist effektiver?" mit dieser Fragestellung beschäftigt sich der fundierte Artikel von **Prof. Dr. Peter Hahner**, **Lena Walter** und **Prof. Dr. Georg Gaßmann**.

PARODONTOLOGIE

Über verschiedene Techniken und Möglichkeiten zur Wundheilungsbeschleunigung, wie PRP/PRGF, Kollagen, Emdogain und Hyaluronsäure, berichten **Dr. Alexander Müller-Busch** und **Dr. Frederic Kauffmann**.

Impressum

DENTALE IMPLANTOLOGIE & PARODONTOLOGIE
DI online: www.dimagazin-aktuell.de

Spitta GmbH
Ammonitenstraße 1, 72336 Balingen,
Postfach 10 09 63, 72309 Balingen,
Telefon 07433 952-0, Telefax 07433 952-111

Chefredaktion
PD Dr. Dr. Dr. Oliver Seitz M.Sc. (Implantologie)
oliver.seitz@spitta.de
Prof. Dr. Georg Gaßmann (Parodontologie)
georg.gassmann@spitta.de

Redaktion
Carmen Bornfleth, Tel. 07420 405216, Fax: 07420 4050578
E-Mail: carmen.bornfleth@spitta.de

Ständige Mitarbeiter:
Dr. Jan-Friedrich Dehner
jan-friedrich.dehner@spitta.de

Redaktionsbeirat
Dr. Eduardo Anitua, Prof. Dr. Nicole Arweiler Dr. Georg Bayer, Dr. Fred Bergmann, Dr. Robert Böttcher, Dr. Jörg Brachwitz, PD Dr. Dan Brüllmann, Dr. Hermann Derks, Dr. Marcus Engelschalk, Dr. Daniel Engler-Hamm, Prof. Dr. Dr. E. Fischer-Brandies, Dr. Michael Gahlert, Dr. German Gómez-Román, Dr. H.-J. Hartmann, Dr. Michael Hopp, Dr. Werner Hotz, Dr. Hans-Dieter John, Dr. Frank Kistler, Dr. Steffen Kistler, Dr. Heinz Kniha, Prof. Dr. Ralf Kohal, ZTM Heiner Kruse, Prof. Dr. K.-P. Lange, Dr. Philippe D. Ledermann, ZTM Reinhard Lucas, Dr. Ralf Masur, Dr. Robert Nölken, Prof. Dr. Dr. Winand Olivier, RA Björn Papendorf, Dr. Mathias Plöger, Dr. Florian Rathe, Prof. Dr. Dr. Dr. Robert Sader, Kerstin Salhoff, Dr. Dr. Markus Schlee, Dr. Karl-Heinz Schnieder, Dr. Achim Sieper, Dr. Christoph Sliwowski, Prof. Serge Szmukler-Moncler, Dr. Alexander Volkmann, Dr. Clemens Walter, Prof. Dr. Thomas Weischer, Dr. Jörg-Ulf Wiegner, Dr. Walter Wille-Kollmar, Prof. Dr. Murat Yildirim

Anzeigenleitung
Josefa Seydler, Tel. 07433 952-171
E-Mail: josefa.seydler@spitta.de

Anzeigenverkauf
Heike Möller, Tel. 07433 952-356
E-Mail: heike.moeller@spitta.de

Anzeigenservice/Aboverwaltung
Gundula Schwaner, Tel.: 07433 952-325
E-Mail: gundula.schwaner@spitta.de

Jahresabonnement 50 Euro zzgl. MwSt.

Bezugsmöglichkeiten:
Bestellungen nehmen der Verlag und alle Buchhandlungen im In- und Ausland entgegen. Sollte die Fachzeitschrift aus Gründen, die nicht vom Verlag zu vertreten sind, nicht geliefert werden können, besteht kein Anspruch auf Nachlieferung oder Erstattung vorausbezahlter Bezugsgelder.

Leserhinweis/Datenschutz:
Ihre dem Verlag vorliegenden Adressdaten werden unter strikter Einhaltung der Datenschutzvorschriften gespeichert, zur internen Weiterverarbeitung und für verlagseigene Werbezwecke genutzt. Fremdunternehmen werden Ihre Adressdaten zur Aussendung interessanter Informationen zur Verfügung gestellt. Sofern Sie die Speicherung und/oder Weitergabe Ihrer Adressdaten nicht wünschen, so teilen Sie uns dies bitte schriftlich an die Verlagsadresse oder per E-Mail an datenschutz@spitta.de mit.

Urheber und Verlagsrecht:
Für unverlangt eingesendete Manuskripte, Abbildungen und Bücher übernimmt die Redaktion keine Haftung. Mit Annahme eines eingereichten Manuskriptes gehen das Recht der Veröffentlichung sowie die Rechte zur Übersetzung, zur Vergabe von Nachdruckrechten, zur elektronischen Speicherung in Datenbanken oder Internet, zur Herstellung von Sonderdrucken, Fotokopien und Mikrokopien an den Verlag über. Jede Verwertung außerhalb der durch das Urheberrechtsgesetz festgelegten Grenzen ist ohne Zustimmung des Verlages unzulässig. Alle in dieser Veröffentlichung enthaltenen Angaben, Ergebnissen usw. wurden von den Autoren nach bestem Wissen erstellt und von ihnen und dem Verlag mit größtmöglicher Sorgfalt überprüft. Gleichwohl sind inhaltliche Fehler nicht vollständig auszuschließen. Daher erfolgen alle Angaben ohne jegliche Verpflichtung oder Garantie des Verlages oder der Autoren. Sie garantieren oder haften nicht für etwaige inhaltliche Unrichtigkeiten (Produkthaftungsausschluss).
Mit anderen als redaktionseigenen Signa oder mit Verfassernamen gezeichnete Beiträge geben die Auffassung der Verfasser wieder, die der Meinung der Redaktion nicht zu entsprechen braucht. Gekennzeichnete Sonderteile liegen außerhalb der Verantwortung der Redaktion.

Redaktioneller Hinweis:
Unter der Rubrik „Produkt-Highlight" veröffentlichte Artikel wurden mit freundlicher Unterstützung der Dentalindustrie erstellt; die Firmenbezeichnung ist im Beitrag ersichtlich. Die im Text genannten Präparate und Bezeichnungen sind zum Teil patent- und urheberrechtlich geschützt. Aus dem Fehlen eines besonderen Hinweises bzw. des Zeichens ® oder ™ darf nicht geschlossen werden, dass kein Schutz besteht.
Aus Gründen der besseren Lesbarkeit wird auf eine geschlechtsneutrale Differenzierung (z.B. Mitarbeiterinnen/Mitarbeiter) verzichtet. Entsprechende Begriffe gelten im Sinne der Gleichbehandlung grundsätzlich für beide Geschlechter.

Copyright Spitta GmbH,
Gerichtsstand Stuttgart

Druckauflage:
9.500 Exemplare, 7 Ausgaben jährlich, 23. Jahrgang,
zurzeit gilt die Anzeigenpreisliste Nr. 23/2018

Satz
B2H_Werbeagentur, Forchheim

Druck, Verarbeitung, Versand:
F&W MEDIENCENTER, Kienberg

DENTAL KOMPAKT 2019

Das Jahrbuch für Dentalprodukte

Mehr als 2.500 Dentalprodukte zu Zahnmedizin und Zahntechnik direkt miteinander vergleichen – und das alles in einem Werk. So sparen Sie wertvolle Zeit bei Investitionsentscheidungen in der Zahnarztpraxis und im Dentallabor.

Jetzt bestellen:
www.spitta.de/dentalkompakt2019

DENTAL KOMPAKT 2019 – Das Jahrbuch

Nachschlagewerk, über 100 verschiedene Produktvergleiche
komplett in Farbe, DIN A4,
verstärkter Umschlag, gebunden
€ 50,– zzgl. Versandkosten und MwSt.
Best.-Nr. 1008097113

NEU
Nur € 50,–

spitta

Spitta GmbH | Ammonitenstraße 1 | 72336 Balingen

DENTAL KOMPAKT online

Das Vergleichsportal für Dentalprodukte



www.dentalkompakt-online.de

über 4.000 Dentalprodukte online vergleichen

DAS ZAUBERWORT?
SOFORT.

SOUVERÄN IN ALLEN KNOCHENQUALITÄTEN: PROGRESSIVE-LINE

SPEZIALIST FÜR WEICHEN KNOCHEN:

- Apikal konischer Bereich für hohe Primärstabilität ohne Umwege
- Gewinde bis zum Apex – ideal für Sofortimplantationen
- Sägezahngewinde mit verbreiterter Flankenhöhe
- Krestales Gewinde für zusätzlichen Halt bei begrenzter Knochenhöhe
- Flexibles Bohrprotokoll für unterschiedliche Knochenqualitäten

ERLEBEN SIE DEN PROGRESSIVE-EFFEKT.

Videoanimation

NEUGIERIG? TELEFON 07044 9445-479
www.camlog.de

a perfect fit

camlog