www.dimagazin-aktuell.de

DENTALE IMPLANTOLOGIE & PARODONTOLOGIE

06
Oktober 2020
24. Jahrgang
ISSN 1610-9988

IMPLANTOLOGIE

Ridge Preservation oder Augmentation mit individuellem Titangitter?

IMPLANTOLOGIE

Patientenfreundliches Sofortversorgungs-Konzept durch digitalen Workflow

RECHT

Welche positiven Impulse kann die Videosprechstunde setzen?

spitta

SWISS BIOHEALTH HEALTH DAYS

6./7. November 2020
Kreuzlingen / CH

SWISS BIOHEALTH® EDUCATION

IMMUNSYSTEM - PERFORMANCE - ENERGIE - ANTI-AGING. Dieser einzigartige Kongress für Mediziner, Zahnärzte und Heilpraktiker steht ganz im Zeichen der drei Voraussetzungen, welche unser Leben auch mit zunehmenden Jahren noch lebenswerter machen.

COVID-19 hat uns schlagartig klar gemacht, wie wichtig ein starkes Immunsystem ist: während Menschen mit einem schwachen Immunsystem und Vorerkrankungen an SARS-CoV-2 sterben können, geht die Infektion an Menschen mit einem starken Immunsystem oft unbemerkt oder zumindest mit geringen Symptomen vorüber.

Dr. med.
Dietrich Klinghardt

Dr.
Ulrich Volz

Dr. med.
Lair Ribeiro

Prof. Yehuda
Shoenfeld

Prof. Dr. Dr. Dr.
Shahram Ghanaati

Prof. Dr. Dr.
George Birkmayer

Dr.
Kurt Mosetter

Dr.
Richard Z. Cheng

Dr.
Thomas Levy

Eberhard
Wagemann

Mit zunehmendem Alter nehmen viele Körperfunktionen ab, wie Tiefschlaf, Hormon- und Neurotransmitter-Produktion, HGH, Stammzellen u.v.m. Dies geht einher mit Alterung und Energieverlust. Wir werden lernen, wie wir trotz zunehmenden Alter die Energie eines jungen Menschen wieder aufbauen, um in diesem Lebensabschnitt und den damit verbundenen Freiheiten unser Leben umso mehr genießen können.

Niemand wird gerne alt, faltig und gebrechlich - dagegen können wir mit natürlichen Methoden wie etwa Eigenblut-Konzentraten sehr viel tun und den Alterungsprozess auch optisch aufhalten. Wir haben zu diesem in seiner Art einmaligen Kongress die besten Referenten der Welt eingeladen, welche in den zwei Tagen auf genau diese Themengebiete eingehen werden. Die Vorträge werden durch Simultan-Übersetzer/innen in den Sprachen Deutsch und Englisch präsentiert werden.

Für Ticketbestellung und weitere Informationen besuchen Sie **www.swiss-biohealth-days.com**

Ihre Ansprechpartnerin:
Ayla Tavit
Leiterin SWISS BIOHEALTH EDUCATION

Tel.: +491718634815
E-Mail: education@swiss-biohealth.com

Anmeldung und Informationen unter
www.swiss-biohealth-days.com

SDS SWISS DENTAL SOLUTIONS

SDS Swiss Dental Solutions AG
Konstanzerstrasse 11 | CH-8280 Kreuzlingen
Hotline +41 71 556 36 70
info@swissdentalsolutions.com
www.swissdentalsolutions.com

Bleibt alles anders!

Verehrte Leser,

fast hätten wir geglaubt, dass die Corona-Krise bei sinkenden Fallzahlen im Sommer vor den heiligen Kühen unseres Kulturbetriebes Halt macht. Weit gefehlt! Nun ist es so weit: Selbst die Frankfurter Buchmesse — eine Grundfeste des Buchhandels – findet nicht statt. Zumindest nicht so, wie wir die bekannte Messe für Fachpublikum und Öffentlichkeit in Erinnerung haben. Zuerst glaubte man an die Durchführbarkeit in abgespeckter Version – nur mit einem Mindestmaß an Ausstellern in den großen Messehallen. Die konsequente Umsetzung der nun aktiven Reisebeschränkungen machen das Kommen und die Heimreise für die meisten Aussteller ziemlich unmöglich.
Auch wenn diese Entscheidung von den Organisatoren als „ideeller und finanzieller" Verlust wahrgenommen wird, war es kein Grund, die Veranstaltung – wie allerorts geschehen – für dieses Jahr komplett ausfallen zu lassen. Unabsehbar wären die Folgen für das Buchgeschäft im kommenden Jahr gewesen, denn traditionell wird dort der Einkauf für das Folgejahr und die Zusammenstellung der Kataloge entschieden. Genauso wie die Welt sich in diesem verrückten Jahr geholfen hat, in dem man aus dem analogen Handschlag die digitale Begegnung macht, genauso kommt es nun eben zur „virtuellen Buchmesse".
Wie das gehen soll …? Als Ersatz für das traditionelle Messegeschäft gibt es nun für die Verlage eine digitale Rechtehandelsplattform. Die Veranstaltungen, die das spezielle Flair der Buchmesse in der Stadt Frankfurt ausmachten, sollen wie geplant stattfinden: Verleihung des Deutschen Buchpreises und des Friedenspreises – aber eben nur mit limitierter Gästezahl. Auch die berühmte ARD Buchmessebühne mit interessanten Gästen aus Kunst und Kultur wird als Zentralelement der öffentlichen Wahrnehmung täglich live gesendet. Das „Zuhause bleiben" wird zum ersten Mal für Buchhändler und Tagestourist als echte Alternative kultiviert.

Tragödie für die Branche!? Zu wenig oder zu viel Aufwand in Corona-Zeiten!? Entscheidend ist das, was dabei herauskommt: Zwar werden wir als Publikum den Verlust des Gewohnten als Bruch zur Kenntnis nehmen müssen, aber es bleibt die Frage nach der persönlichen Sicherheit und der globalen Verantwortung, nicht zuletzt der Vorbildfunktion.
Im Großen wie im Kleinen erleben wir in der dentalen Erlebnisbranche eine Konsolidierung der vielfältigen Landschaft: Große Kongressereignisse werden in die Zukunft verlegt (ITI World Symposium) oder finden ausschließlich virtuell statt (EAO2020). Fortbildungen unter Einhaltung der Richtlinien werden langsam wieder angeboten.
Einzig das Medium Print-Zeitschrift und Online-Magazin scheint von den Verwerfungen, die uns das Jahr 2020 gebracht hat, unangetastet. Und so präsentieren wir Ihnen, unaufgeregt, komplikationslos und coronasicher – wie gewohnt – die neue Ausgabe der DI DENTALE IMPLANTOLOGIE & PARODONTOLOGIE.

Unaufgeregt: Zahnarzt Sebastian Müller aus der Praxis Tröltzsch in Ansbach präsentiert uns zwei Varianten der Kieferkammaugmentation und das Rezept fürs gute Gelingen. Einen spannenden Fall der Implantation und Sofortversorgung des gesamten Oberkiefers sehen wir präsentiert von Dr. Jan Spieckermann aus Chemnitz. Auch aus der Praxis Petschelt aus Lauf an der Pegnitz gibt es einen Fallbericht dazu, wie komplikationslos eine implantatprothetische Rehabilitation beim älteren Patienten verlaufen kann. Beruhigt sein sollten wir bei der Lektüre des Artikels von Dr. Jan Klenke: Die Deckung von gingivalen Rezessionen mit xenogener Matrix: sauber und erfolgreich.
Das Virtuelle haben wir auch abgebildet: In unserer Sparte Praxismanagement berichtet Frau Lyck über die Vorzüge der Video-Sprechstunde. Neben den vielen Beiträgen aus der Industrie und der wieder erstarkenden Fortbildungslandschaft lernen wir von Axel Thüne, dass Führung nicht nur in schwierigen Zeiten eine Kernkompetenz in Ihrer Praxis ist, auf die man sich vorbereiten kann.

Bleiben Sie gesund … und zuhause.

Herzlichst

PD Dr. Dr. Dr. Oliver Seitz M.Sc.

Dr. Jan-Friedrich Dehner

IMPLANTOLOGIE

322 Ridge Preservation oder Augmentation mit individuellem Titangitter? – Zwei praktische Wege zur implantierbaren Kieferkammdimension
Sebastian Müller, Markus Tröltzsch, Matthias Tröltzsch

336 Patientenfreundliche Sofortversorgungs-Konzepte: Sofortimplantation mit gleichzeitiger Belastung der Implantate unter Nutzung des digitalen Workflows
Jan Spieckermann

342 Langfristiger Erhalt der Kaufunktion beim älteren Patienten
Friedemann Petschelt, Andreas Petschelt, Johannes Petschelt

348 Deckung von gingivalen Rezessionen mit xenogener Matrix
Jan Klenke

352 Blutplasmakonzentrate zwischen Wissenschaft und Praxisalltag
Oliver Scheiter

MARKTÜBERSICHT

357 Leistungsvergleich Intraoralscanner

PRAXISFÜHRUNG

362 Führung – der meistunterschätzte Frustfaktor
Axel Thüne

364 Welche positiven Impulse kann die Videosprechstunde in der Zahnarztpraxis setzen?
Katri Helena Lyck

HERSTELLER-INFORMATIONEN

366 Neuprodukte

INDUSTRIE-REPORT

368 Zulassung von Dentalimplantaten gemäß der neuen EU-MDR – ein Interview

369 Mit Cervico das Emergenzprofil sicher beherrschen

370 Dentaurum Implants feiert Geburtstag – 25 Jahre implantologisches Know-how

FORTBILDUNG

371 Das ITI lanciert „Dental Practice Management" Online Kurs

372 SEPA – Oral Reconstruction Foundation Regenerative Symposium

VERBANDS-NEWS

373 Hybrid-Event der DGI zum Thema „Implantattherapie im Spannungsfeld von Ästhetik, Funktion und Zahnerhalt"

RUBRIKEN

319 Editorial

374 Vorschau / Impressum

Titelbild:
© Kirsten von Bukowski
www.dental-shooting.de

LEADING REGENERATION

Geistlich
Biomaterials

Die Kollagen-Expertise von Geistlich

Für jede Indikation das richtige Produkt

Mehr über die Verwendung von Geistlich Produkten mit Blutkonzentrat erfahren Sie in unserem Flyer:

☐ Biologisierung mit Eigenblutkonzentrat - Mythos oder Magie?

Geistlich Biomaterials Vertriebsgesellschaft mbH
Schneidweg 5 | 76534 Baden-Baden
Tel. 07223 9624-0 | Fax 07223 9624-10
info@geistlich.de | www.geistlich.de

DI&P 06-2020

Praxisstempel

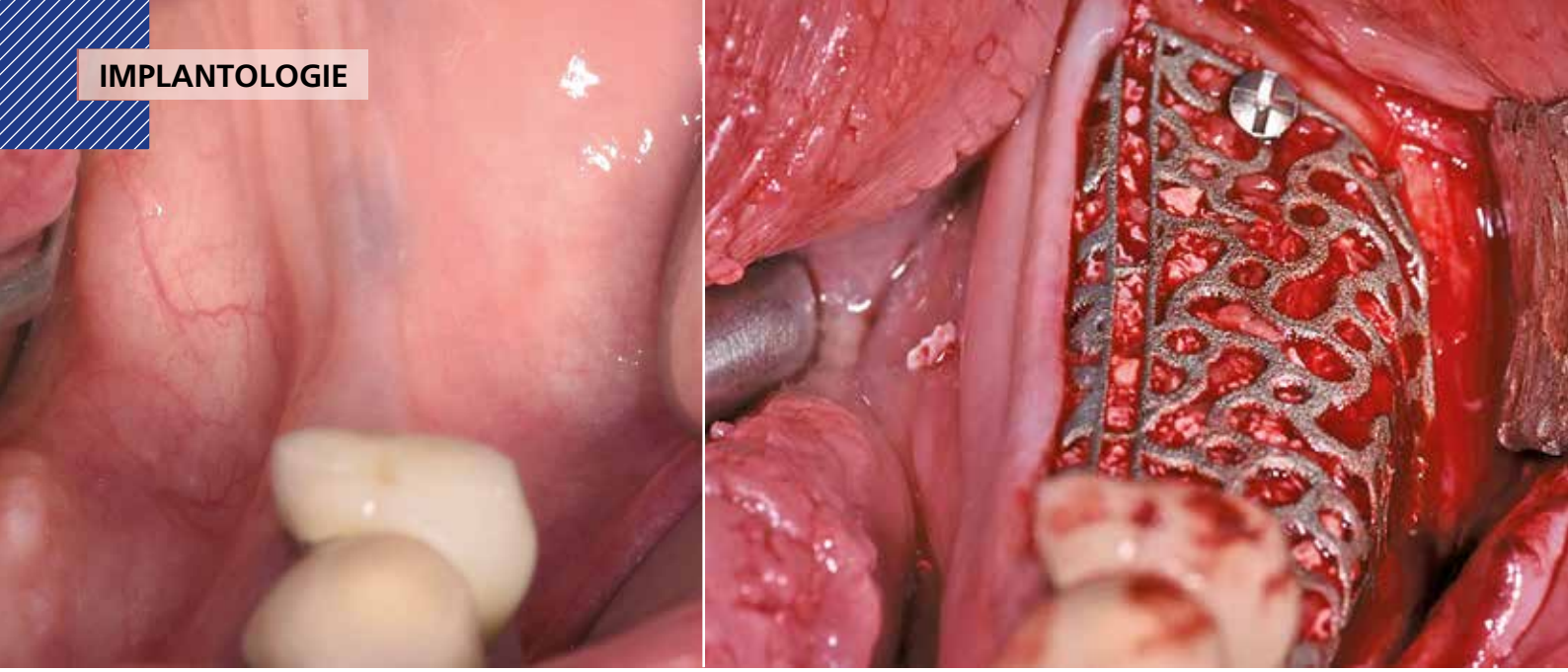

Ridge Preservation oder Augmentation mit individuellem Titangitter?

Zwei praktische Wege zur implantierbaren Kieferkammdimension

Wie die beiden Fälle aus unserer Praxis zeigen, ist eine Augmentation sowohl im kleineren als auch im größeren Umfang, auch bei sogenannten „Risikopatienten", möglich. Eine gute präoperative Planung und ausführliche Aufklärung der Patienten natürlich vorausgesetzt.

Für Patienten spielt eine gutsitzende, komfortable prothetische Versorgung, ob mit festsitzendem oder herausnehmbarem Zahnersatz, eine entscheidende Rolle. In den vergangenen Jahren wurden daher weltweit immer häufiger Implantate gesetzt, um fehlende Zähne oder komplett zahnlose Kiefer zu versorgen [4]. Dieser Trend zeigt sich laut DGI auch in Deutschland, mit etwa 1,3 Millionen gesetzten Implantaten im Jahr 2018 [8]. Für eine suffiziente Implantatversorgung und einen guten Langzeiterfolg ist ein ausreichendes Angebot an Hart- und Weichgewebe unabdingbar [1]. Entscheidend ist der Erhalt des Knochens nach Zahnextraktion, da vor allem in den ersten sechs Monaten postoperativ bis zu 63% horizontal und 22% vertikal an Knochensubstanz verloren geht [12]. Kleine, von mehreren Knochenwänden begrenzte Defekte können mit partikulären Eigenknochen oder Knochenersatzmaterialien aufgefüllt und je nach Defektmorphologie zusätzlich mit einer Membran im Sinne der „Guided bone regeneration" versorgt werden [4]. Die dabei eingesetzten Membranen oder Folien gewährleisten, dass der zu regenerierende Knochendefekt nicht frühzeitig von Weichgewebe aufgefüllt wird, da Osteoprogenitorzellen, die Vorläuferzellen knochenbildender Zellen, sich langsamer teilen als Weichgewebezellen. Entscheidend für die dann stattfindende Knochenheilung sind zahlreiche regulatorische Faktoren, wie zum Beispiel Knochenmatrixproteine und Wachstumsfaktoren. Genannte Faktoren sind unter anderem in den α-Granula von Thrombozyten enthalten, die bei Aktivierung der Blutgerinnungskaskade freigesetzt werden und dadurch die Knochenregeneration in Gang setzen [7].

Aus diesem Grund kann zusätzlich zu einer Membran, wie im folgenden Patientenfall auch, der augmentierte Bereich mit „platelet rich fibrin" (PRF) abgedeckt werden. PRF wird aus dem Blut des Patienten gewonnen, das präoperativ entnommen und ohne Additive zentrifugiert wird. Hierbei entsteht je nach Aufbereitungsprotokoll ein dichtes, hochvernetztes Fibrinnetz oder eine flüssige Matrix. Während der Zentrifugation finden grundsätzlich zwei Prozesse statt, der extrinsische Weg der Blutgerinnung wird in Gang gesetzt und die unterschiedlichen Blutbestandteile werden aufgetrennt. Die feste Komponente, das PRF, wird anschließend komprimiert. Eingebracht in das OP-Gebiet setzt diese autologe Membran nachweislich bis zu sieben Tage postoperativ Wachstumsfaktoren wie PDGF (platelet-derived growth factor) und VEGF (vascular endothelial growth factor), Adhäsionsmoleküle, pro- und antiinflammatorische Zytokine frei [3,10]. Zusätzlich moduliert es den reparativen Entzündungsprozess und reduziert die postoperativen Schwellungen und Schmerzen [12]. Aus diesen Gründen ermöglicht PRF bei der gesteuerten Knochenregeneration in Kombination mit Knochenersatzmaterialien die Knochenreifung oder stabilisiert das eingebrachte Eigenknochentransplantat [5].

Kasuistik 1:
Ridge preservation mit einem xenogenen Knochenersatzmaterial – „deproteinized bovine bone matrix"

Ausgangssituation und Extraktion

Die erste Kasuistik beschäftigt sich mit einer Patientin Ende 50, die sich mit Beschwerden und fistelndem Zahn 36 **(Abb. 1)** in unserer Praxis vorstellte. In ihrer Medikamentenanamnese gibt die Patientin Eliquis, als Therapie einer bestehenden koronaren Herzkrankheit, und Methotrexat, bei rheumatoider Arthritis, an. Aus der Anamnese wird ersichtlich, dass hier ein erhöhtes Risiko, intraoperativ durch ein starkes Blutungsrisiko und postoperativ durch mögliche schwere Wundheilungsstörungen bei bestehender DMARDs („disease modifying anti-rheumatic drugs")-Therapie, besteht.

Abb. 1: Fistelnder Zahn 36.

Abb. 2: Zustand nach Extraktion, Ridge Preservation mit DBBM-C.

Nach ausführlicher Aufklärung der Patientin über das operative Vorgehen und alle Versorgungsmöglichkeiten erfolgte eine präoperative antibiotische Abschirmung mit 3 g Amoxicillin.
Die Extraktion erfolgte in Lokalanästhesie. Nach EKR distal an Zahn 34 erfolgte regio 35 eine krestale und an 36 und 37 eine marginale Schnittführung. Anschließend wurde ein vestibulärer Mukoperiostlappen präpariert und der Zahn unter möglichst vollständigem Erhalt des ortsständigen Knochens extrahiert. Nach sorgfältiger Kürettage der Alveole wurde der Fistelgang aus dem umliegenden Gewebe ebenfalls entfernt. Um einer Resorption des Knochens um die Extraktionsalveole vorzubeugen, wurde die Alveole mit einem intraoperativ individualisiertem bovinen Block DBBM-C (Deproteinized bovine bone Matrix-Collagen, Geistlich BioOss-Collagen, Geistlich Biomaterials) aufgefüllt. Im Anschluss erfolgte eine Adaptionsnaht **(Abb. 2)**. Die postoperative Phase verlief ohne Besonderheiten, sodass die Nähte nach sieben Tagen entfernt werden konnten. Beim Kontrolltermin nach acht Wochen zeigte sich die Wunde vollständig und reizlos abgeheilt **(Abb. 3)**.

Abb. 3: Abgeheilter Zustand nach 8 Wochen.

Implantation nach sechs Monaten Einheilzeit

Nach sechs Monaten Einheilzeit wurde für eine exakte Planung präoperativ ein OPG und ein DVT angefertigt und die genauen Implantatpositionen mittels Software ermittelt **(Abb. 4 a-c)**. Klinisch und radiologisch stellte sich ein ausreichendes Knochenangebot für eine Implantation dar **(Abb. 3+4)**.
Die Implantation wurde ebenfalls in Lokalanästhesie und unter antibiotischer Abschirmung durchgeführt. Die Schnittführung orientierte sich an der vorhandenen Narbe mit leichter Tendenz nach lingual. Zur besseren Übersicht erfolgte die Präparation eines vestibulären und lingualen Mukoperiostlappens, bei dem zur Mobilisation und spannungsfreien Deckung eine Periostschlitzung durchgeführt wurde. Nach Ankörnung des Knochens, an den der Planung entsprechenden Stellen regio 35 und 36, wurde das Implantatbett, dem Bohrprotokoll des

Abb. 4a-c: Planung nach 6 Monaten (DVT und OPG).

Herstellers folgend, aufbereitet **(Abb. 5)** und zwei Implantate (Bego SCX: regio 35: 4,1 x 10 mm; regio 36: 4,1 x 10 mm) primärstabil inseriert **(Abb. 6)**. Zur vertikalen und lateralen Nachkonturierung des umgebenden Knochens wurden perioperativ gesammelte Knochenspäne, partikuläres xenogenes Knochenersatzmaterial (Geistlich BioOss) und präoperativ gewonnenes flüssiges PRF vermischt **(Abb. 7)** und anmodelliert **(Abb. 8)**. Vor dem abschließenden spannungsfreien und speicheldichten Wundverschluss **(Abb. 10)** erfolgte die Abdeckung der Implantate und des Knochenaufbaus mit einer Kollagen- (Geistlich Bio-Gide®, Geistlich Biomaterials) und PRF-Membran **(Abb. 9)**. Das postoperative Röntgenbild **(Abb. 11)** zeigt die entsprechend der Planung gesetzten Implantate mit aufgeschraubten Heilungskappen. Zehn Tage postoperativ konnten die Fäden entfernt werden. Die Wunde zeigte sich in guter, völlig reizfreier Abheilung **(Abb. 12)**.

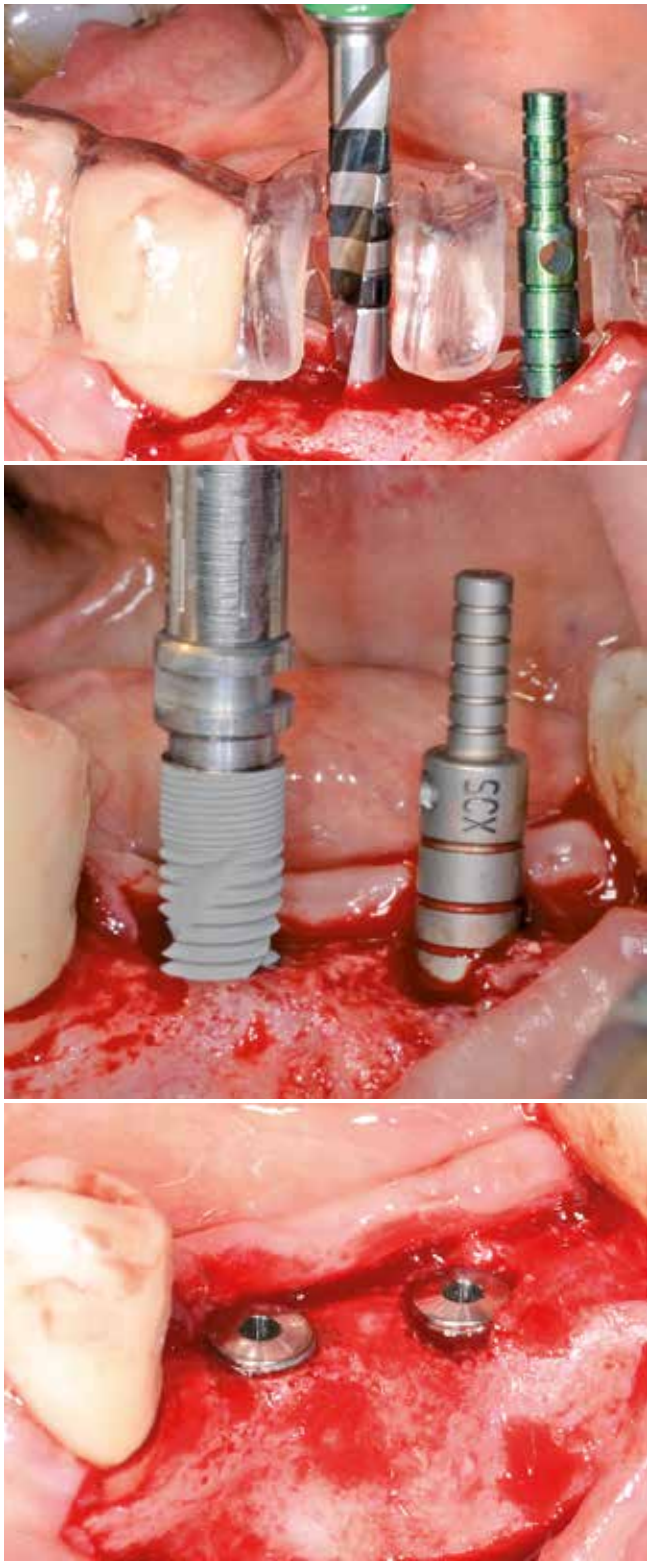

Abb. 5-7: Implantation nach 6 Monaten.

Abb. 8: Laterale und vertikale Nachkonturierung bei Implantation in GTR-Technik mit DBBM + Autogene Knochenchips (Bohrspäne) + PRF + Kollagenmembran.

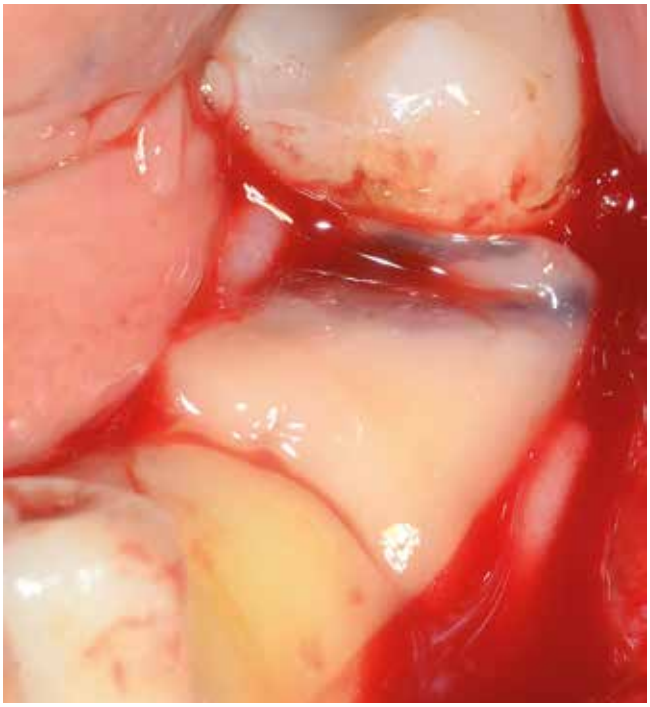

Abb. 9: PRF-Matrix auf der Augmentation.

Abb. 10: Naht.

Freilegung nach drei Monaten

Nach drei Monaten Einheilzeit wurden die Implantate freigelegt und mit Gingivaformern (jeweils 4,1 x 5 mm) versorgt. Die **Abbildung 13** zeigt den Zustand zehn Tage nach Freilegungsoperation und Entfernung der Gingivaformer. Die prothetische Versorgung **(Abb. 14 und 15)** stellte unser praxiseigenes Labor her. Die Patientin stellt sich regelmäßig zur Kontrolle und Zahnreinigung in unserer Praxis vor. Drei Jahre nach abschließender prothetischer Versorgung zeigen sich

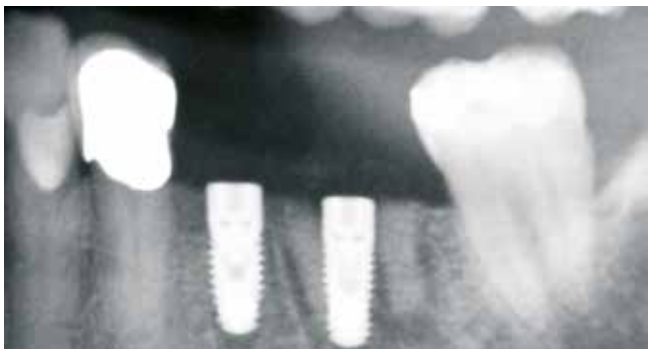

Abb. 11: Postoperatives OPG.

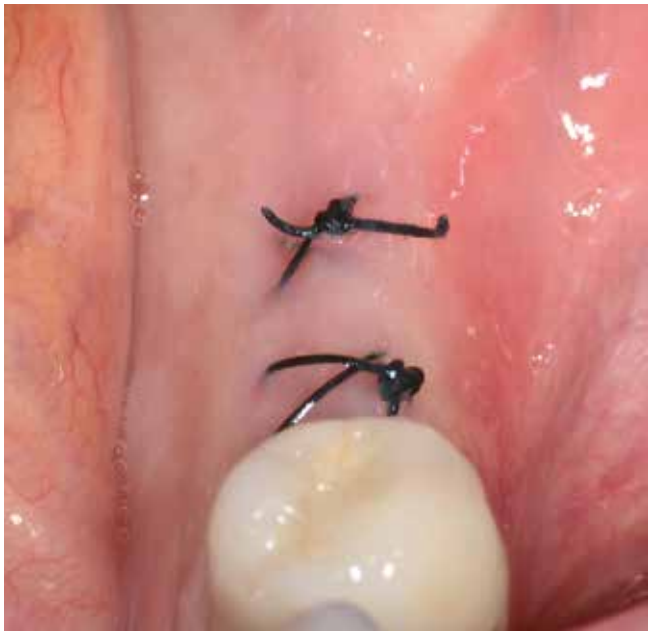

Abb. 12: 10 Tage postoperativ bei Nahtentfernung.

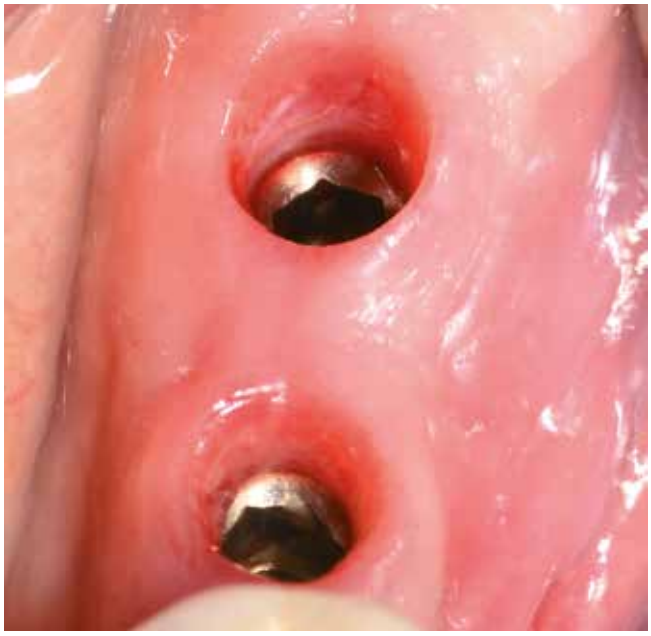

Abb. 13: Zustand nach Freilegung und Entfernung der Gingivaformer nach 10 Tagen.

Abb. 14 und 15: Prothetische Versorgung.

die Implantate klinisch und radiologisch gut osseointegriert **(Abb. 16)**.

Ausgedehnte Knochendefekte bedürfen komplexerer Maßnahmen als den einfachen Einsatz von partikulären Materialien. Die Regeneration von dreidimensionalen horizontalen und vertikalen Knochendefekten gilt daher als eine der anspruchsvollsten operativen Indikationen [6]. In der aktuellen Literatur gilt daher das autologe Eigenknochentransplantat noch als „Goldstandard" [13]. Um ein ausreichendes Knochenvolumen, eventuell auch als Knochenblock, zu generieren, ist allerdings ein weiteres OP-Gebiet mit zusätzlichen Schmerzen und einer erhöhten Patientenmorbidität notwendig [9]. Um diesen Nachteil zu umgehen, wird seit den 1990er Jahren an Titangittern zur Versorgung größerer knöcherner Defekte im Sinne einer umfangreicheren guided bone regeneration (GBR) geforscht [2].
Die „guided surgery" ist aktuell in aller Munde, ob in der Endodontie, der Implantologie oder eben der augmentativen Chirurgie. Erweitert und verbessert wird diese Methode mit der modernen 3D-Bildgebung, wie einem CT oder DVT, die eine umfangreiche präoperative Planung und damit ein individualisiertes, exakt auf den Patienten zugeschnittenes operatives Vorgehen ermöglicht. Zusätzlich können mögliche Komplikationen vermieden oder gegebene anatomische Verhältnisse bestmöglich genutzt werden. Durch den generierten 3D-Datensatz kann mittels DICOM-Daten und entsprechender Software ein individualisiertes CAD/CAM gefertigtes Titangitter geplant und hergestellt werden. Die Titangitter sind exakt auf den Patienten individualisiert und berücksichtigen alle an den Defekt angrenzenden anatomischen Strukturen. So wird eine zeitaufwendige intraoperative Anpassung des Gitters vermieden [11].

Kasuistik 2:
Vertikale und horizontale Kieferkammaugmentation mit einem individuellen, digital geplanten 3D-Titangitter

Ausgangsituation und Planung

Der zweite Patientenfall beschäftigt sich mit einer Patientin Anfang 60, die sich mit einer verkürzten Zahnreihe bis zum

Abb. 16: OPG nach 3 Jahren.

Abb. 17a: Ausgangslage atropher Unterkiefer (lateral und vertikal).

Abb. 17b: OPG mit geplanten Implantatpositionen vor Augmentation.

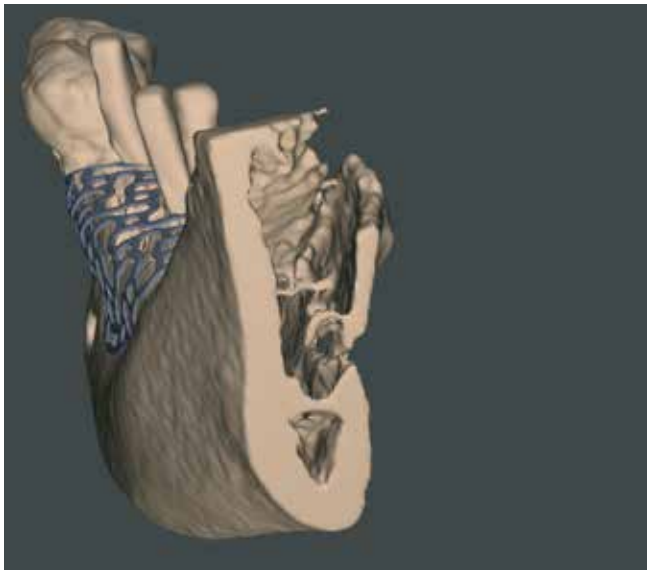

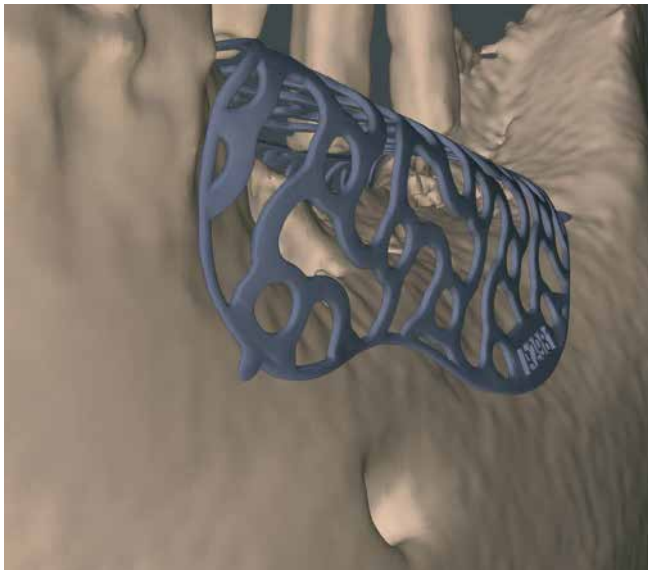

Abb. 17c und d: Digitale Planung des 3D-Titangitters.

axiom®
MULTI LEVEL®

Von Innovationskraft getrieben, erfolgreich in der Dentalimplantologie

Mit mehr als 30 Jahren Erfahrung in der dentalen Implantologie hat Anthogyr vor 10 Jahren das Axiom®-Implantatsystem eingeführt, um den Zugang zur Implantologie durch innovative und zugängliche Lösungen zu verbessern und Behandlern mehr Komfort und höhere Leistungen in ihrer täglichen Praxis zu bieten.

Anthogyr
A Straumann Group Brand

www.anthogyr.de

Zahn 34 und dem Wunsch der Versorgung des III. Quadranten zu uns in die Praxis kam **(Abb. 17a)**. Allgemeinanamnestisch besteht ein Diabetes mellitus, Sarkoidose und eine Primärprophylaxe mit ASS 100 mg. Die Zähne im III. Quadranten sind schon vor mehreren Jahren verloren gegangen, was die starke vertikale und horizontale Atrophie des Kieferkamms erklärt **(Abb. 17b)**. Nach ausführlicher Aufklärung über alle Behandlungsmöglichkeiten und entstehende Kosten, entschied sich die Patientin für eine festsitzende Implantatversorgung mit drei Implantaten zum Ersatz der Zähne 45-47. Bei der Planung der Implantate zeigte sich das stark ausgeprägte horizontale und vertikale Knochendefizit, was den Knochenaufbau mit einem individuell geplanten Titangitter (Yxoss, ReOss) notwendig machte. Mittels DVT-Daten und entsprechender Planungssoftware wurde das 3D-Gitter individuell, entsprechend der anatomischen Verhältnisse und des benötigten Knochenvolumens, geplant und angefertigt **(Abb. 17 c-e)**.



Abb. 17e: Das fertige Gitter vor Sterilisation.

Knochenaufbau mit individuell geplantem 3D Gitter

Zuerst wurde die Augmentation des benötigten Knochenvolumens durchgeführt. Nach entsprechender Vorbereitung der Patientin und Lokalanästhesie erfolgte eine marginale und krestale, leicht linguale Schnittführung mit distaler Entlastung am aufsteigenden Ast. Anschließend wurde ein vestibulärer und lingualer Mukoperiostlappen präpariert und eine Periostschlitzung für eine ausreichende Mobilisation des Lappens durchgeführt. Danach erfolgte die Einprobe und das Einpassen des individualisierten Gitters **(Abb. 18)** mit Konditionieren der knöchernen Oberfläche und dem Vorbohren der Schraubenkanäle zur Gitterfixierung **(Abb. 19)**. Das Konditionieren der Oberfläche erfolgte mit einem Safescraper, der es ermöglicht, autogenen Knochen aus dem Augmentationsgebiet zu gewinnen **(Abb. 20a)**. Beladen wird das individuelle Gitter dann mit „sticky bone", einer Mischung aus den gewonnenen autogenen Knochenchips, vor der Operation abgenommenem und aufbereitetem „platelet rich fibrin" (PRF) und einem xenogenen Knochenersatzmaterial, „deproteinized bovine bone matrix" (DBBM Geistlich BioOss) **(Abb. 20b-d)**. Abschließend wurde das beladene Gitter implantiert, mit ei-

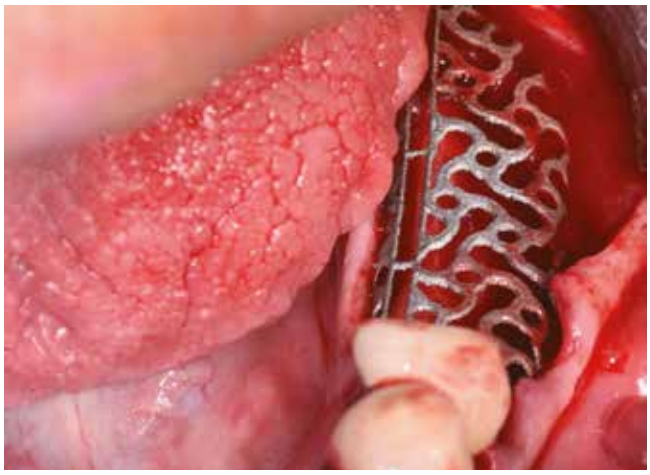

Abb. 18: Einpassen des Gitters

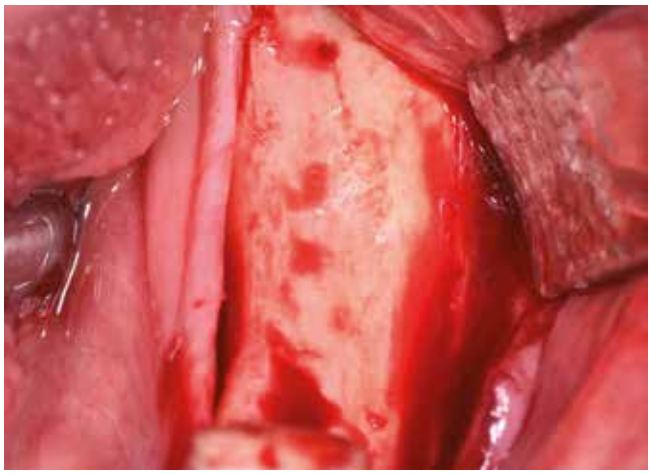

Abb. 19: Konditionierter Knochen nach Safescraper-Einsatz und mit vorgeborten Schraubenkanälen für die Gitterfixierung

Abb. 20a: Safescraper mit autogenem Knochen aus dem Augmentationsgebiet.

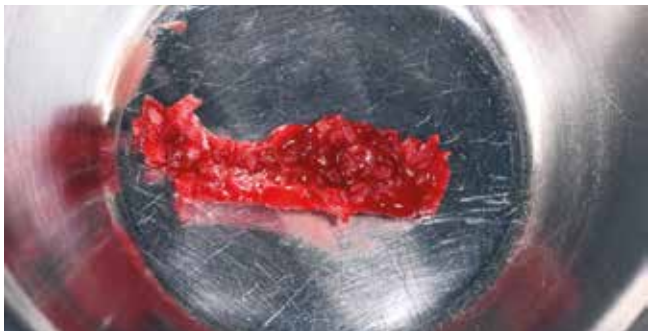

Abb. 20b: Autogene Knochenchips.

ner individuell zugeschnittenen Kollagenmembran (Geistlich Bio-Gide) und mehreren PRF Matrizes abgedeckt und mit einer mehrschichtigen spannungsfreien Naht verschlossen **(Abb. 21-24a)**. Abbildung 25b zeigt das postoperative Röntgenbild nach Gitterimplantation. Zum Schutz des Aufbaus wurde eine Verbandplatte eingesetzt **(Abb. 25 a und b)** und die Patientin ausführlich über das postoperative Verhalten aufgeklärt. Acht Tage postoperativ zeigte sich die Wunde in regelrechter, zeitlich entsprechender Heilung, woraufhin eine Teilnahtentfernung mit Belassen der tiefen Stabilisierungsnähte erfolgte **(Abb. 26)**.

Gitterentfernung und Implantation

Nach sechs Monaten Einheilzeit wurde die Gitterentfernung mit gleichzeitiger Implantation durchgeführt. Nach Vorbereiten der Patientin und entsprechender Lokalanästhesie wurde eine marginale, entlang an Zahn 34 und der vorhandenen Narbe krestale leicht linguale Schnittführung gewählt. Zur Darstellung des Gitters wurde ein vestibulärer und lingualer Mukoperiostlappen präpariert. Das Gitter zeigte sich regelrecht eingeheilt und zum Teil sogar knöchern bedeckt **(Abb. 28)**. Zur Entfernung des Gitters wurde dieses an der mittleren Sollbruchstelle aufgebrochen und der linguale und vestibuläre Anteil getrennt entfernt **(Abb.**

Abb. 20c: Flüssiges PRF, DBBM-C und autologe Knochenspäne.

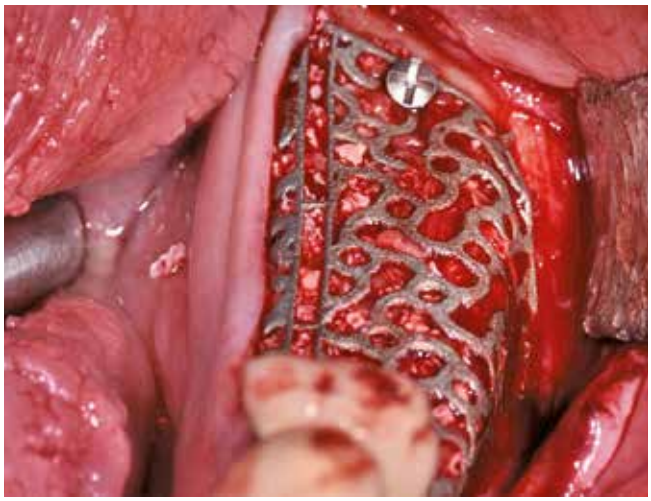

Abb. 21: Implantation des beladenen Gitters.

Abb. 20d: Mischung aus PRF, DBBM (Geistlich BioOss) und autogenem Knochen zur Herstellung von sticky bone.

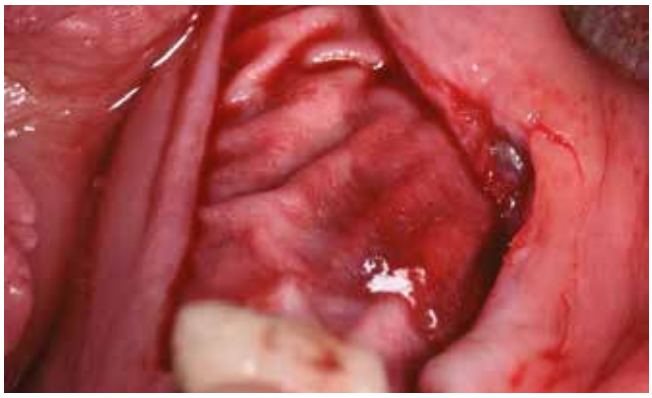

Abb. 22: Überziehen einer zugeschnittenen Kollagenmembran (Geistlich Bio-Gide).

Abb. 20e: Beladenes Gitter.

Abb. 23: Auflagern von PRF Matrices.

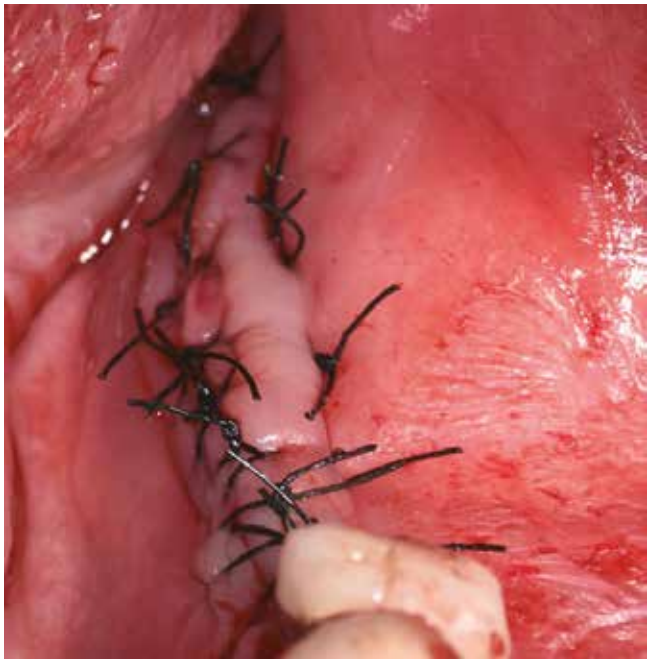

Abb. 24a: Mehrschichtiger spannungsfreier Wundverschluss.

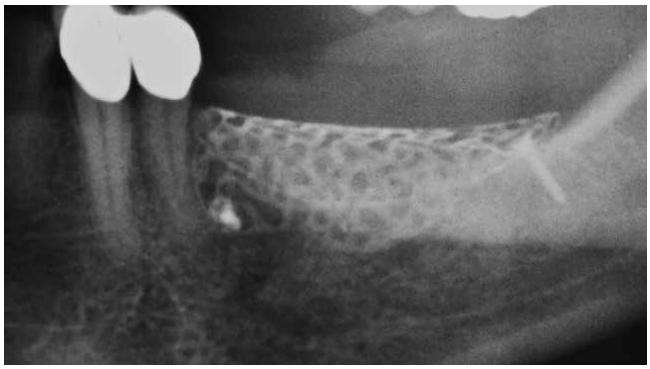

Abb. 24b: OPG nach Gitterimplantation.

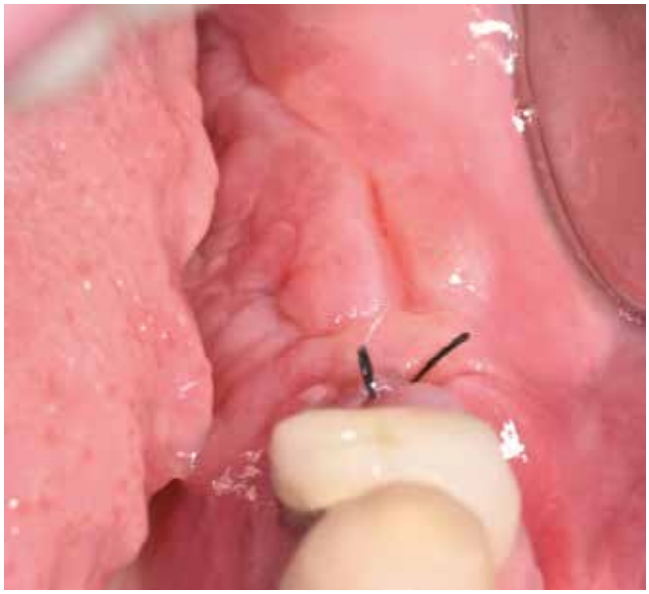

Abb. 26: Acht Tage post-OP nach Teilnahtentfernung und Belassen der tiefen Stabilisierungsnähte.

Abb. 25a: Verbandsplatte.

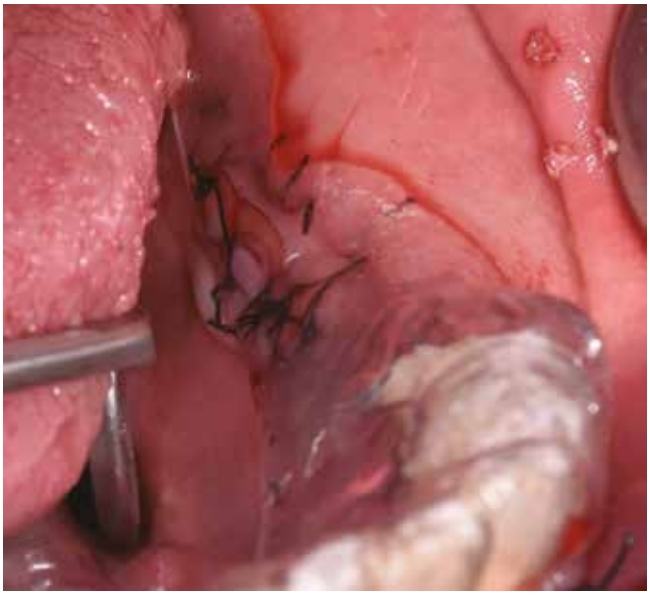

Abb. 25b: Eingesetzte Verbandsplatte.

Abb. 27a: Ausgangsbefund.

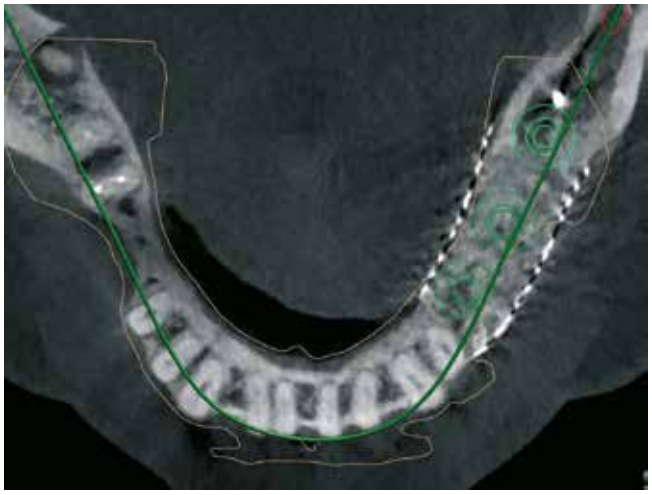

Abb. 27b: Implantatplanung für vollgeführte Implantation.

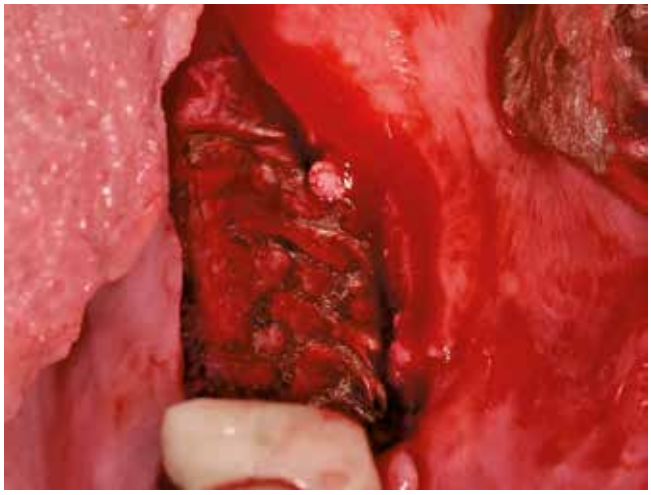

Abb. 28 Freigelegtes Gitter.

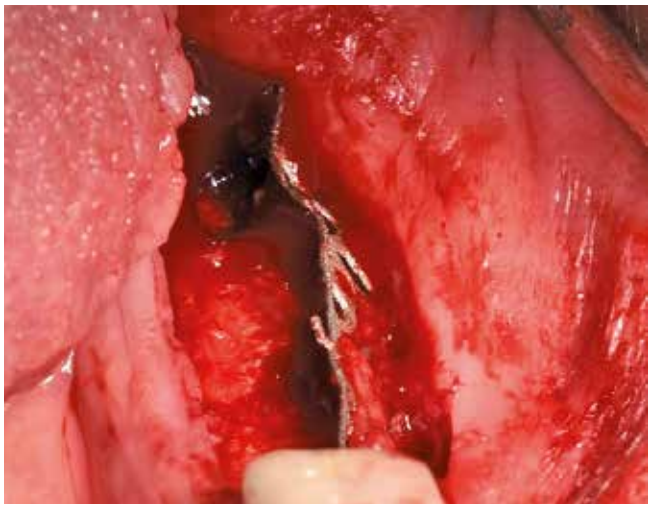

Abb. 29a: Aufbrechen des Gitters in der mittleren Sollbruchstelle, anschließend Entfernung des lingualen und vestibulären Anteils.

Abb. 29b: Das entfernte Gitter.



[Chamäleon]
steht für Anpassungsfähigkeit,
Veränderung und Verwandlung

naturesQue

» KOLLAGEN-PRODUKTE

Das Wesen der Natur in unserer Hand.

BEGO IMPLANT SYSTEMS

Miteinander zum Erfolg

www.bego.com

BEGO

29a und b). Anschließend wurde das Implantatlager vorgebohrt und entsprechend dem Bohrprotokoll des Herstellers aufbereitet **(Abb. 30)**. Der Planung folgend wurden dann drei Implantate (Bego SC) regio 35 mit 4,1 x 8,5 mm, regio 36 mit 4,5 x 8,5 mm und regio 37 mit 4,5 x 7mm gesetzt **(Abb. 31)**. Für eine Nachkorrektur der Knochenkontur um die gesetzten Implantate wurde nochmals DBBM eingebracht, mit einer Kollagenmembran (Geistlich Bio-Gide) und PRF abgedeckt und mit einer spannungsfreien Naht verschlossen **(Abb. 32 und 33)**. Das postoperative Röntgenbild zeigt die drei gesetzten Implantate (BEGO SC) an den jeweils vorher digital geplanten Implantatpositionen **(Abb. 34)**.

Freilegung und prothetische Versorgung

Die Freilegungsoperation fand nach etwa vier Monaten Einheilzeit statt. Die Implantate zeigten sich regelrecht eingeheilt und gedeckt von einer vitalen Knochenschicht **(Abb. 35 und 36)**. Zur Ausformung der Gingiva wurden die Implantate regio 35 mit einem 4,1 x 3 mm und regio 36 und 37 mit einem 4,5 x 5 mm Gingivaformer versorgt. Zur Gerüsteinprobe (Dentalwerk Nürnberg) drei Wochen nach Eingliederung **(Abb. 38)** zeigen sich gesunde, reizfreie

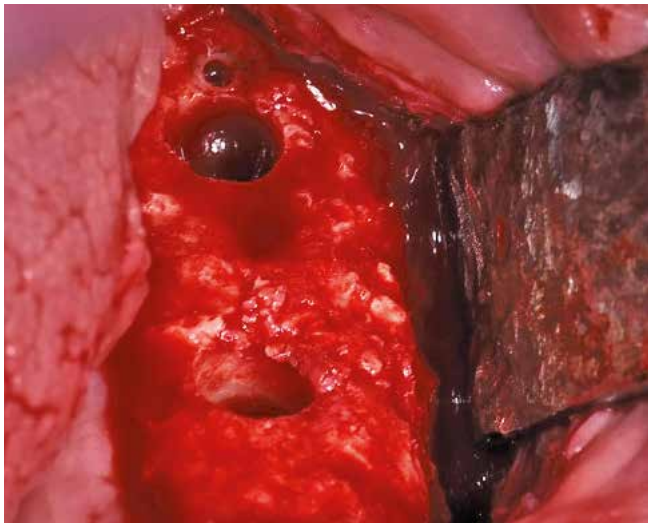

Abb. 30: Vorpräparierte Implantatlager (Achtung: mesial liegendes durch Zahnkrone verdeckt).

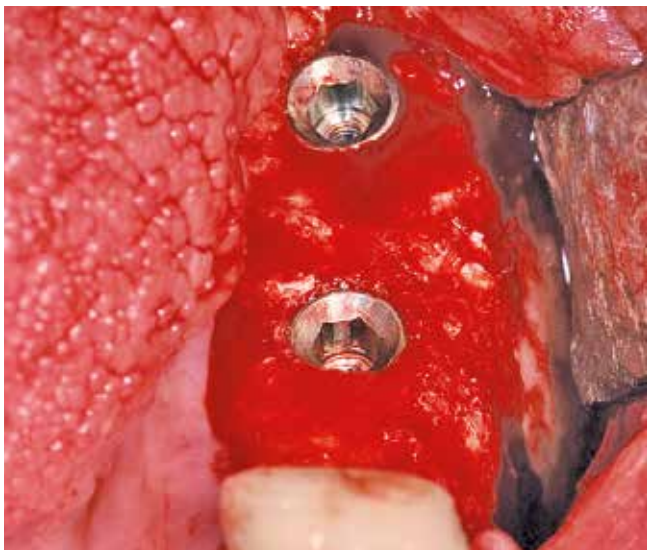

Abb. 31: Implantate in situ.

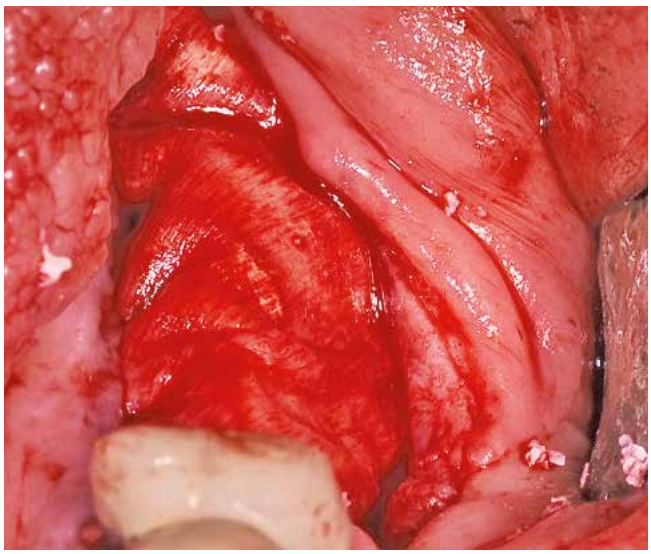

Abb. 32: Auflagerung mit DBBM und Bio-Gide vor Überlagerung mit PRF zum Nachkorrigieren der Knochenkontur.

Abb. 33: Mehrschichtiger spannungsfreier Wundverschluss.

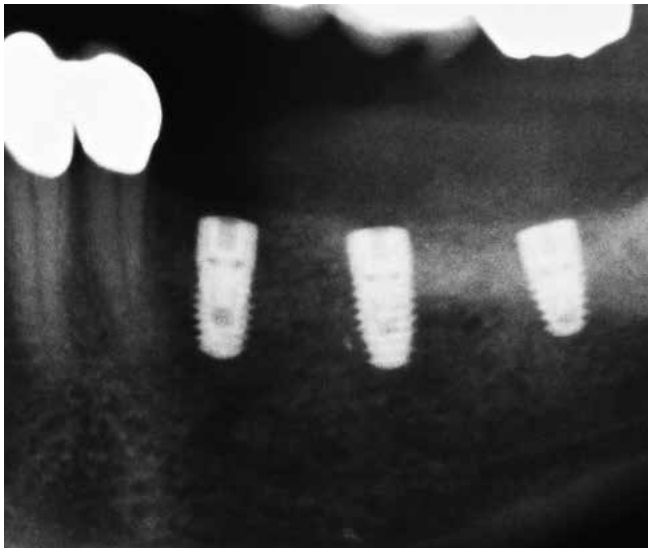

Abb. 34: Postoperatives OPG – Implantatposition wie geplant.

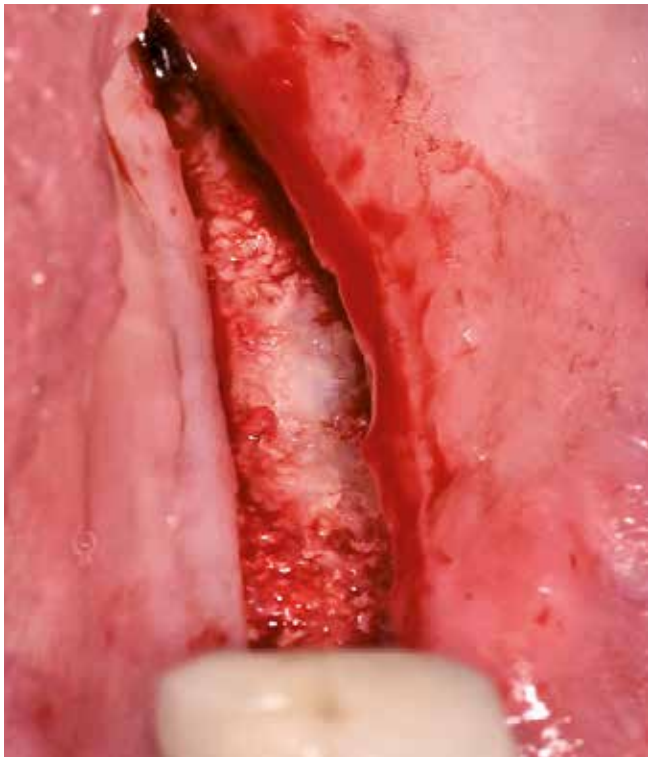

Abb. 35: Implantate liegen unter einer vitalen Knochenschicht.

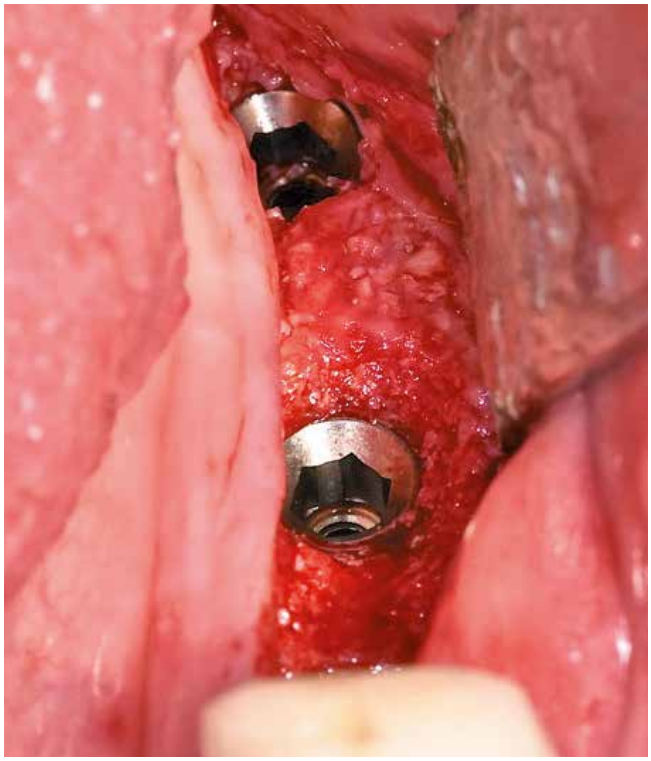

Abb. 36: Freigelegte Implantate nach Entfernung der Abdeckschrauben.

Abb. 37: Gesunder Weichgewebsmantel mit ausreichender Schleimhautdicke drei Wochen nach Freilegung.

Abb. 38: Vollkeramisches Gerüst zur Gerüsteinprobe (Labor: Dentalwerk Nürnberg).

Abb. 39a und b: Eingegliederte prothetische Versorgung (Labor: Dentalwerk Nürnberg).

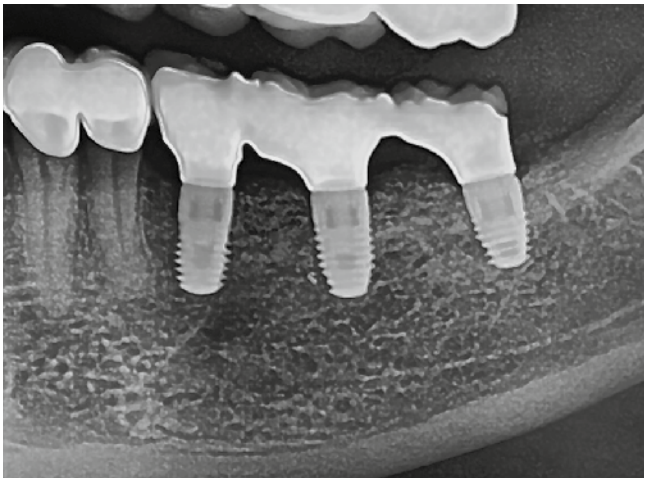

Abb. 40: OPG mit eingegliederter Versorgung.

Schleimhautverhältnisse mit einer ausreichenden Schleimhautdicke **(Abb. 37)**. Abschließend werden die Implantate prothetisch mit einem vollkeramischen Kronenblock (Dentalwerk Nürnberg) drei Wochen nach Freilegung versorgt **(Abb. 39a und b)**. Nach Eingliederung der Prothetik wurde ein abschließendes Kontrollröntgen **(Abb. 40)** angefertigt, das suffizient eingeheilte Implantate mit mehr als ausreichendem Knochenangebot zeigt.

Fazit

Ein ausreichendes Knochenangebot ist die Grundvoraussetzung für eine suffiziente Implantatversorgung [1]. Gerade bei ausgedehnten horizontalen und/oder vertikalen Knochendefiziten reichen partikuläre Materialien meist nicht aus, um ausreichend neues Knochenvolumen zu generieren. Um eine Eigenknochentransplantation zu umgehen und damit auch alle Nachteile der „donor site morbidity", stellen digital geplante, individuelle 3D-Titangitter eine echte Alternative dar. Durch die moderne digitale Volumentomographie und entsprechende Software ist es möglich, ein patientenindividuelles 3D-Gitter zu planen und herzustellen, das exakt an anatomische Gegebenheiten und benötigtes Knochenvolumen angepasst ist [2]. Dies erspart eine aufwendige intraoperative Anpassung vorgefertigter Gitter und dem Patienten ein weiteres OP-Gebiet. Wie die beiden Fälle aus unserer Praxis zeigen, ist eine Augmentation sowohl im kleineren als auch im größeren Umfang, auch bei sogenannten „Risikopatienten", möglich. Eine gute präoperative Planung und ausführliche Aufklärung der Patienten natürlich vorausgesetzt. ■

Literaturverzeichnis unter
www.dimagazin-aktuell.de/literaturlisten

Bilder, soweit nicht anders deklariert: © Praxis Dr. Dr. Tröltzsch

Sebastian Müller
Zahnärztliche Gemeinschaftspraxis
Dr. Dr. Volker Tröltzsch,
Dr. Dr. Markus Tröltzsch
Fachärzte für
Mund-Kiefer-Gesichtschirugie
Maximilianstr. 5 · 91522 Ansbach
Tel. 0981 14000
info@dr-troeltzsch · www.dr-troeltzsch

ZA Sebastian Müller

Sebastian Müller absolvierte das Studium der Zahnmedizin von 2012-2017 an der Friedrich-Alexander-Universität Erlangen-Nürnberg. Anschließend promovierte er zum Thema „Vertical augmentation with an innovative block-shaped composite bone substitute material". Von September 2018 bis Mai 2019 absolvierte er seine zahnärztliche Assistenzzeit in der Praxis Dr. Fürstberger in Röthenbach a.d. Pegnitz. Seit Juni 2020 ist er in der Praxis Dr. Dr. Tröltzsch in Ansbach tätig.

Dr. Dr. Markus Tröltzsch

Dr. med. Dr. med. dent. Markus Tröltzsch studierte Zahnmedizin und Medizin an der Universität in Erlangen und promovierte dort in beiden Fächern.
Nach Arbeits- und Studienaufenthalten an der Westmead Medical School in Sydney (Australien) und am Universitätsspital Zürich (Schweiz) arbeitete er an der Mund-, Kiefer- und Gesichtschirurgie der Ruhr Universität Bochum (Prof. Dr. Dr. Kunkel).
Anschließend wechselte er an die Universitätsmedizin in Göttingen (Prof. Dr. Dr. Schliephake), schloss dort seinen Facharzt für Mund-, Kiefer- und Gesichtschirurgie ab und wurde zum Oberarzt der Universitätsklinik für Mund-, Kiefer- und Gesichtschirurgie ernannt. Seit März 2017 ist er in Ansbach niedergelassen.
Im Jahr 2016 wurde Dr. Dr. Markus Tröltzsch zum Vorsitzenden der Akademie Praxis und Wissenschaften (APW) der Deutschen Gesellschaft für Zahn-, Mund - und Kieferheilkunde (DGZMK) gewählt. Sei wissenschaftlicher Schwerpunkt liegt im Bereich Augmentation (Knochenaufbau der Kieferknochen) und Implantation und in der Schnittstelle zwischen Medizin und Zahnmedizin. Insbesondere in diesen Bereichen ist er national und international als Referent tätig.
Zudem ist Dr. Dr. Markus Tröltzsch federführender Autor der Leitlinie „Implantologische Indikationen für die Anwendung von Knochenersatzmaterialien" (AWMF-Registernummer: 083-009, erscheint im Herbst 2020) und Mitherausgeber des Buches „Medizin in der täglichen zahnärztlichen Praxis" (Quintessenz Verlag, erscheint Ende 2020).

PD Dr. Dr. Matthias Tröltzsch FEBOMFS

Priv. Doz. Dr. med. Dr. med. dent. Matthias Tröltzsch studierte Zahnmedizin und Medizin an den Universitäten Erlangen, München und Rochester (NY, USA). Er erwarb seine Facharztbezeichnung für Mund-, Kiefer- und Gesichtschirurgie nach mehrjähriger Weiterbildung an der Ludwig-Maximilians-Universität München. Im Jahr 2018 absolvierte er erfolgreich die Europäische Facharztprüfung Mund-, Kiefer- und Gesichtschirurgie und ist seither Mitglied des European Board of Oral and Maxillofacial Surgeons, Head and Neck Surgery. Die Habilitation für das Fach Mund-, Kiefer- und Gesichtschirurgie erfolgte im Jahr 2019. Im Jahre 2020 erwarb er die Zusatzbezeichnung „Plastische Operationen".

Fotos: Spiegelhof Fotografie / Kathi Meier

PREISBEISPIEL

PROTHETISCHE VERSORGUNG WIE „ALL-ON-4®“

ab 899,- €*

Kunststoffzähne (SR Vivodent DCL) auf gefrästem Titangerüst inkl. Abutments (lieferbar für viele Implantatsysteme)

*zzgl. MwSt., und benötigte Implantatteile

Mehr Ästhetik. Nutzen Sie die Vorteile des Komplettanbieters.

Der Mehrwert für Ihre Praxis: Als Komplettanbieter für zahntechnische Lösungen beliefern wir seit über 33 Jahren renommierte Zahnarztpraxen in ganz Deutschland. *Ästhetischer Zahnersatz zum smarten Preis.*

*Klinische Voraussetzung: Die Mundsituation nach der Implantation (Implantat-Achsen < 20 %) muss eine technische Realisierung mit dem Digitek System ermöglichen. Ansonsten entstehen weitere Kosten durch die Verwendung zusätzlicher Implantatteile der Implantathersteller zum Ausgleich der Abweichungen.

PERMADENTAL.DE
0 28 22 - 1 00 65

Patientenfreundliche Sofortversorgungs-Konzepte

Sofortimplantation mit gleichzeitiger Belastung der Implantate unter Nutzung des digitalen Workflows

Die Möglichkeiten in der digitalen Zahnmedizin haben sich in den letzten Jahren kontinuierlich weiterentwickelt. In der Struktur der Überweiserpraxis des Autors werden Arbeitsabläufe und Abstimmungen routinemäßig digital durchgeführt. Die Fallpräsentation zeigt ein präzises und effizientes chirurgisches und prothetisches Konzept unter Verwendung der CBCT-Technologie, digitaler Abdrücke, schablonengeführter Chirurgie und sofortiger Restauration.

Der digitale Workflow bietet eine hohe Vorhersagbarkeit bei der Insertion von Implantaten durch die schablonengeführte Umsetzung der virtuellen Behandlungsplanung [1]. Dabei erleichtern offene Schnittstellen die Kommunikation der unterschiedlichen Disziplinen von der Planung bis zur endgültigen Restauration [2].

Die Implantatprothetik gilt als ideale Indikation für den digitalen Workflow. Voraussetzung sind ein DVT und entweder Situationsmodelle oder Scans beider Kiefer ebenso wie die Kieferrelationsbestimmung. Im Sinne des Backward-Plannings wird die Behandlungstherapie geplant – von der dreidimensionalen Positionsbestimmung der Implantate, über das Eruieren augmentativer Maßnahmen bis zur prothetischen Versorgung ohne physische Arbeitsunterlagen [3]. Ein definierter Prozess und die ortsunabhängige digitale Kommunikation im Team sind zeit- und kosteneffizient. Sowohl die Praxis als auch der Patient schätzt die geringere Sitzungsanzahl [1,4,5].

Die vier Schritte des digitalen Prozesses:
Schritt 1 – DVT erstellen
Schritt 2 – Modelldaten einlesen, virtuelles Wax-up, Implantatplanung
Schritt 3 – Konstruktion und Druck der Guide-Schablone, Herstellung der CAD/CAM-gefertigten Sofortversorgung
Schritt 4 – Implantation und Eingliederung der Sofortversorgung.

Die Befunderhebung und prächirurgische Maßnahmen

Ein 70-jähriger Patient wurde zur Implantattherapie in unsere Praxis überwiesen. Alio loco waren ihm die nichterhaltungsfähigen, mit Brücken versorgten Zähne im Oberkiefer extrahiert worden. Drei klinisch mobile Zähne (15 und eine Brücke auf 25 bis 27) verblieben zur Fixierung eines Interimsersatzes in situ. Diese waren jedoch für das Erreichen einer langzeitstabilen Gesamtrehabilitation nicht erhaltungswürdig **(Abb. 1 und 5)**.

Der Unterkiefer sollte nach erfolgreichem Abschluss der Oberkieferversorgung rehabilitiert werden. Nach der Erstdiagnostik wurde die Behandlung anhand von DVT-Daten und digitalen Abformungen geplant. Der Patient wurde über die einzelnen Behandlungsschritte im Detail aufgeklärt. Dabei wurden sowohl der Behandlungszeitraum als auch die Behandlungskosten besprochen [6,7].

Um Ästhetik und Funktion der Rehabilitation zu erarbeiten wurde zunächst eine virtuelle Aufstellung designt und für eine physische Einprobe ausgedruckt **(Abb. 6 und 7)**.

Nachdem sich der Patient mit seinem zukünftigen Aussehen einverstanden erklärte und der Chirurg die funktionellen Parameter überprüft hatte, wurde die prothetisch orientierte Implantatpositionierung in der Planungssoftware durchgeführt. Die Auswertung des Hart- und Weichgewebes zeigte, dass in regio 16 und 26 jeweils der Sinusboden für die Aufnahme von elf Millimeter langen Implantaten eleviert werden musste. In regio 16 sollte die Anhebung der Membran über einen externen Zugang erfolgen, in regio 26 konnte die Elevation über einen internen Zugang durchgeführt werden **(Abb. 8 und 12)**.

Abb. 1: Röntgenologischer Ausgangsbefund.

Abb. 2: Ausgangssituation nach Zahnextraktion.

Abb. 3: Interimsversorgung nach Zahnextraktion.

Abb. 4: Oberkieferaufsicht des klinischen Ausgangsbefund am Tag der Erstvorstellung.

Abb. 5: Die parodontal geschädigten Zähne dienen der Fixierung und Abstützung der Guide Schablone.

Abb. 6: Die virtuell designte Aufstellung ausgedruckt für eine physische Einprobe.

Die Implantatpositionen und die -längen wurden auf Basis der erarbeiteten Daten (Überlagerung der DVT und Wax-ups) in eine SMOP-Bohrschablone überführt [8,9,10]. Im 3-D Druckverfahren erfolgte anschließend deren Fertigung. Für die minimalinvasive geführte Implantation wurde die Bohrschablone im „Spaghetti Design" konstruiert. Dieses Design gewährt einen optimalen Blick auf den OP-Bereich. Zur exakten Positionierung der Schablone dienten die natürlichen Zähne in regio 15, 25 und 27. Zwei Ankerpins regio 13 und 23, platziert im vestibulären Kieferknochen der Frontzahnregion, sicherten die Schablone zusätzlich gegen Kippung **(Abb. 11)**. Dem Implantatsystem und -durchmesser entsprechend farbkodierte Guide-Hülsen wurden in die präzise gedruckten Aufnahmen der Schablone eingesetzt. Zeitgleich erfolgte die Platzierung eines Fräsauftrags in einem Fräszentrum (DEDICAM/Wimsheim) zur Fertigung eines direkt verschraubten Sofortprovisoriums aus kreuzvernetztem PMMA (Telio CAD/ Ivoclar Vivadent). Das Design der Brücke gab an, Kamine zur Aufnahme der Titankappen für die intraorale Verklebung auszufräsen **(Abb. 13 und 14)**.

Die minimalinvasive Chirurgie

Der minimalinvasive chirurgische Eingriff erfolgte vollgeführt nach dem Bohrprotokoll des PROGRESSIVE-LINE Guide Systems. Nach

Abb. 7: Ästhetik- und Funktionskontrolle des ausgedruckten Vorschlags.

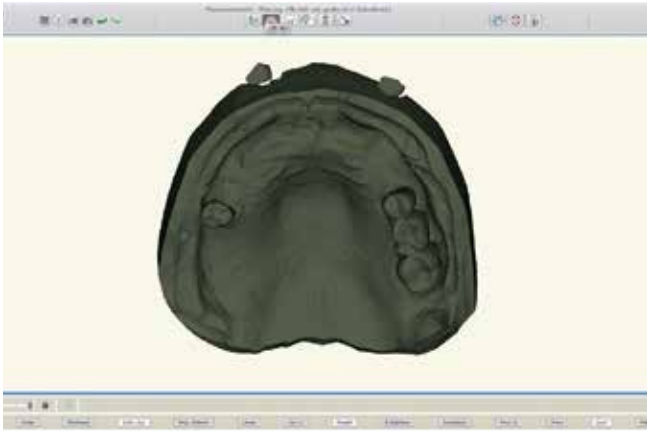

Abb. 8: Das digitale Modell.

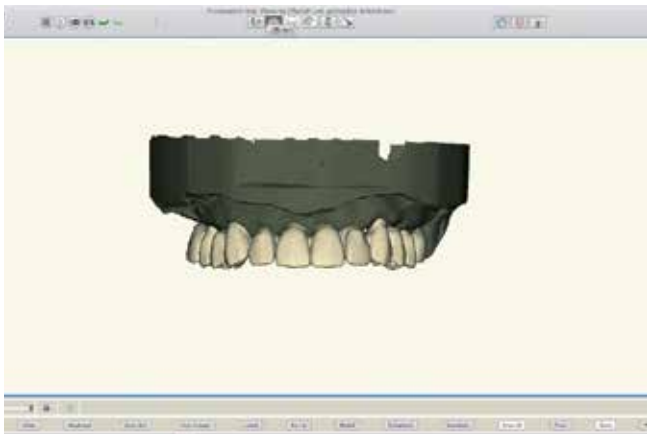

Abb. 9: Das virtuelle Design.

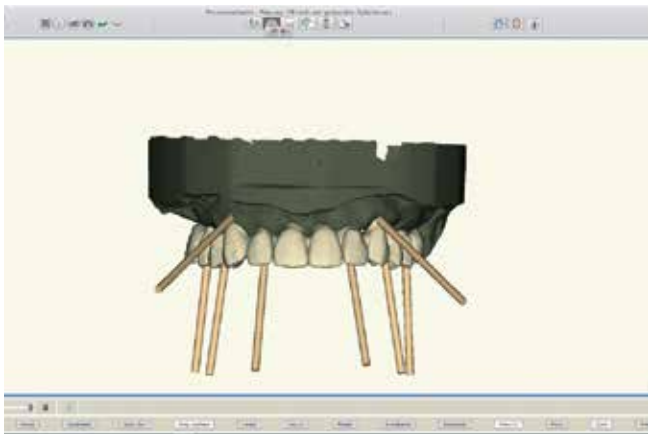

Abb. 10: Festlegung der Implantatpositionen.

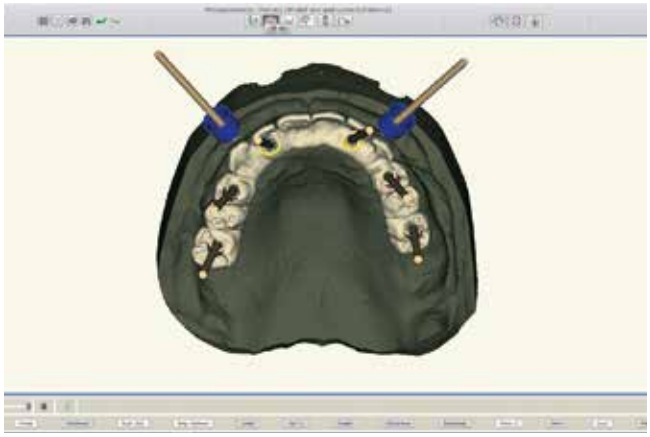

Abb. 11: Anlage der Schablonen-Fixation durch Anker-Pins.

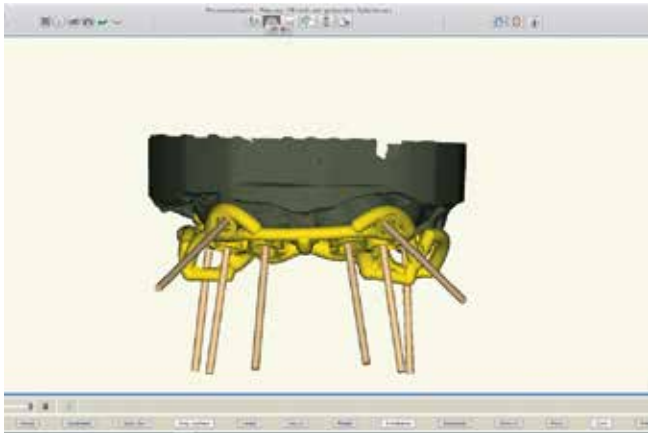

Abb. 12: Das virtuelle Schablonendesign.

der Lokalanästhesie wurden zunächst die Implantatpositionen mithilfe einer Guide-Gingivastanze im Weichgewebe markiert. Zum Freilegen des Kieferknochens wurde die Schablone abgenommen und die Weichgewebepunches mit einem Skalpell entfernt **(Abb. 15)**. Nach einer midcrestalen und tief ins Vestibulum reichenden Inzision in regio 16 erfolgte die Präparation eines Mukoperiostlappens und die Eröffnung eines lateralen Fensters. Mit geeigneten Sinusliftinstrumenten wurde die Kieferhöhlenmembran gelöst. Der Knochenaufbau sollte nach dem Sammeln autologer Knochenspäne aus den Bohrstollen gemischt mit Knochenersatzmaterial erfolgen **(Abb. 16)**.

Unter Verwendung der SMOP-Schablone, die über Ankerpins und Auflagen auf den natürlichen Zähnen, lagestabil fixiert war, wurden die Guide-Bohrungen für zwei CAMLOG® PROGRESSIVE-LINE Implantate (Ø 3,8 mm / L 13 mm) in regio 12 und 22, zwei Implantate (Ø 4,3 mm / L 13 mm) in regio 14 und 24 sowie zwei in regio 16 und 26 (Ø 4,3 mm / L 11 mm) vorgenommen. Beginnend mit dem Vorbohrer, der den krestalen Bereich des Implantatbetts definitiv aufbereitet und die Bohrachse eindeutig festlegt, folgen die PROGRESSIVE-LINE Guide Formbohrer protokollgemäß in aufsteigender Reihenfolge der Bohrerlänge bis zur definierten Implantatlänge. Damit wird die exakte dreidimensionale Positionierung der

Abb. 13: Prächirurgisch erstellte temporäre Sofortversorgung.

Abb. 14: Kanäle zur Aufnahme der Titanklebehülsen.

Abb. 15: Lösen der Weichgewebepunches.

Abb. 16: Externer Sinuslift in regio 16. Lösen der Kieferhöhlenmembran.

Abb. 17: Implantatinsertion nach protokollgerechter Aufbereitung der Implantatlager.

Abb. 18: Exakte Übertragung der Implantatposition in die klinische Situation.

Implantate möglich, ohne Auslenkung der Bohrer. Begonnen wurde mit der Aufbereitung und Insertion der Implantate in regio 14 und 24, gefolgt von den Implantaten in der Frontzahnregion. Die Einbringpfosten der inserierten Implantate fixierten die Bohrschablone zusätzlich **(Abb. 17 und 18)**.

Die interne Sinusbodenelevation in regio 26 konnte unter Zuhilfenahme eines Osteotoms durchgeführt werden. Nach dem Einbringen von Knochenersatzmaterial (Bio-Oss® Geistlich) wurde ein 11 mm Implantat inseriert. Auf der gegenüberliegenden Seite erfolgte der Knochenaufbau über das laterale Fenster. Das Knochengemisch wurde locker eingefüllt, das Implantat (Ø 4,3 mm /L 11 mm) inseriert und im Anschluss das Fenster vollständig aufgefüllt. Beim Einbringen der Implantate wurde darauf geachtet, sie bis zum Aufsitzen des Einbringpfostens auf der Bohrhülse einzudrehen. Im Fokus stand dabei auch die Ausrichtung der Implantatinnenkonfiguration. Referenzpunkte an den Eindrehinstrumenten und auf den Hülsen erleichtern die Ausrichtung. Diese exakte Positionierung ist zwingend erforderlich, sobald abgewinkelte Abutments für die prothetische Versorgung vorgesehen sind.

PROGRESSIVE-LINE Implantate können dank ihrer Makrogeometrie vorhersagbar primärstabil inseriert werden. Für die Insertion in wei-

Abb. 19: Exakte Ausrichtung der Implantat-Innenkonfiguration.

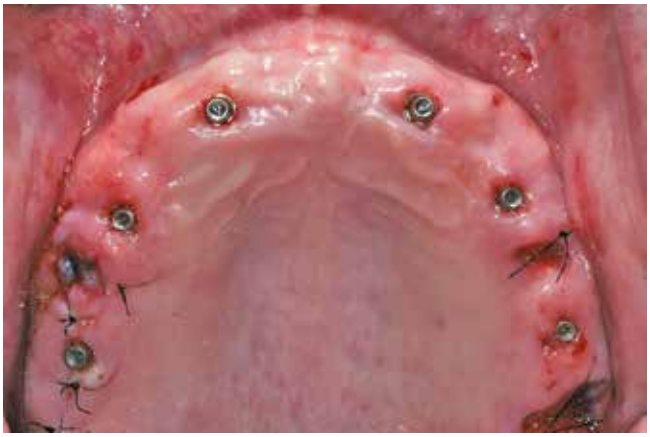

Abb. 20: Der Situs nach Einsetzen der geraden COMFOUR Abutments. Verschluss der Extraktionsalveolen.

Abb. 21: Röntgenkontrollbild.

Abb. 22: Ausreichend Freiraum für spannungsfreie Verklebung.

Abb. 23: Spannungsfreie intraorale Polymerisation der Kappen.

Abb. 24: Das eingegliederte Sofortprovisorium am OP-Tag.

chem Knochen besteht auch mit dem neuen PROGRESSIVE-LINE Guide System die Möglichkeit, das Implantatbett unterpräpariert aufzubereiten. Die Einbringpfosten wurden gelöst, die Schablone entfernt und die klinisch mobilen Zähne extrahiert **(Abb. 19)**. Die Extraktionsalveolen wurden vor dem Weichgewebeverschluss kürettiert, der Mukoperiostlappen über dem lateralen Fenster repositioniert und vernäht. Anschließend wurden gerade COMFOUR® Abutments mit einem definierten Drehmoment von 30 Ncm in die Implantate verschraubt und ein Kontrollröntgenbild angefertigt **(Abb. 20 und 21)**. Beim Aufsetzen des präfabrizierten Langzeitprovisoriums wurde visuell geprüft, ob ausreichend Freiraum für Titanhülsen vorhanden war **(Abb. 22)**. Zum Verkleben wurden zunächst die Kappen extraoral in die ausgefrästen Kamine des Provisoriums gesteckt, auf die Implantate im Mund aufgesetzt und festgeschraubt **(Abb. 23)**. Dieses Vorgehen erlaubt es, die Aussparungen so klein wie möglich zu gestalten, da die Einschubrichtung der langen Titankappen nicht berücksichtigt werden muss. Mit Tetric EvoFlow (Ivoclar Vivadent), einem fließfähigen, lichthärtenden Composite, wurden die Kappen intraoral spannungsfrei in die Brücke polymerisiert. Nach dem Aushärten wurde das Langzeitprovisorium abgeschraubt, die Titankappen gekürzt und die Verbundstellen ausgearbeitet und poliert. Kurze Zeit nach dem

Abb. 25: Kurz nach dem chirurgischen Eingriff verlässt der Patient die Praxis mit festverschraubtem Zahnersatz.

Abb. 26: Nahtentfernung nach einer Woche - reizfreie gingivale Verhältnisse mit beginnender Papillenausformung.

chirurgischen Eingriff verließ der Patient die Praxis mit einer festverschraubten, temporären Sofortversorgung **(Abb. 24 und 25)**. Eine Woche nach dem minimalinvasiven chirurgischen Eingriff zeigte sich das Weichgewebe stabil und reizfrei **(Abb. 26)**.
Sechs Monate nach dem Eingriff im Oberkiefer kann die definitive Versorgung in Verbindung mit dem Unterkiefer erfolgen.

Diskussion

Die Sofortimplantation mit gleichzeitiger Belastung der Implantate ist bei Patienten sehr beliebt, da sie eine schnelle, ästhetische und funktionelle Rehabilitation ermöglicht. Auch für den Zahnarzt ergeben sich neben der Patientenzufriedenheit Vorteile, wie die Erhaltung von Hart- und Weichgewebe für langzeitstabile Ergebnisse [11-13]. Mit der 3D-Implantatplanung unter Verwendung der SMOP-Software und des PROGRESSIVE-LINE Guide Systems kann eine Implantation hochpräzise und sicher erfolgen [8-10]. Die Grundlage dafür ist die Beurteilung der vorhandenen Daten – ob analoge oder digitale – und die Zusammenführung dieser in ein digitales Planungssystem. Die Darstellung der knöchernen Situation in Form eines DICOM-Datensatzes, die STL-Daten und die virtuelle Zahnaufstellung sind unabdingbar für die exakte Implantatplanung/-positionierung und eine präoperativ erstellte, passgenaue, temporäre Sofortversorgung.

Die beschriebene Therapieform wird in der Zahnarztpraxis des Autors routinemäßig, jedoch nach strenger Beurteilung der Patientencompliance und Indikationsstellung durchgeführt [14]. Dem zu Grunde liegt eine ausführliche präoperative Risikoanalyse und die Abwägung alternativer Therapieformen. Unter Beachtung der Leitlinien sind in ausgewählten klinischen Situationen funktionell hochwertige Behandlungsergebnisse möglich [6,15].
Das Langzeitprovisorium sollte zeitnah, vorzugsweise am Tag der Implantation, eingesetzt werden und so gestaltet sein, dass mechanische, infektiöse und chemische Faktoren im Gingivabereich reduziert werden. Das gefräste Langzeitprovisorium aus PMMA stellt eine stabile Lösung und kosteneffiziente sowie reproduzierbare Möglichkeit für eine temporäre prothetische Versorgung im zahnlosen Kiefer dar [16].

Fazit

Der digitale Workflow mit offenen Schnittstellen kann die interdisziplinäre Kommunikation zwischen Chirurg, Prothetiker und Zahntechniker verbessern. Die kurze Behandlungsdauer mit wenigen Sitzungen wird von den Patienten, ebenso wie die unmittelbaren Verbesserungen in Funktion und Ästhetik, sehr geschätzt. Damit geht eine Steigerung des Lebensgefühls einher. Die Möglichkeit, auf herausnehmbaren Zahnersatz, der zudem die Wundheilung und die Osseointegration der Implantate beeinträchtigen könnte, verzichten zu können, ist ein großer Vorteil während der Einheilphase. Generell wird eine hohe Akzeptanz bei den Patienten festgestellt. ■

Literaturverzeichnis unter www.dimagazin-aktuell.de/literaturlisten

Bilder: © Dr. Jan Spieckermann

Dr. Jan Spieckermann,
Fachzahnarzt für Oralchirurgie

Studium der Zahnmedizin in Wien und Greifswald
1998 - 2003 Wissenschaftlicher Mitarbeiter an der Poliklinik für zahnärztliche Prothetik am Universitätsklinikum Carl Gustav Carus in Dresden
2001 Promotion an der Universität Greifswald
2003 - 2004 Zahnärztliche Tätigkeit im öffentlichen Gesundheitssystem in Schweden
2004 - 2010 Praxis für Mund-, Kiefer und Gesichtschirurgie, Dr. Glase, Dr. Berger in Chemnitz
2005 - 2007 Gastarzt Klinik für Mund-Kiefer-Gesichtschirurgie, Klinikum Chemnitz
2007 Fachzahnarzt für Oralchirurgie.
2010 Niederlassung in Gemeinschaftspraxis
2017 Niederlassung in eigener Praxis
Tätigkeitsschwerpunkt Implantologie, Oralchirurgie
Qualifiziert fortgebildeter Spezialist für Prothetik der DGPRO
Nationale und internationale Referententätigkeit im Bereich der Implantologie und Implantatprothetik

Dr. Jan Spieckermann
Reichsstraße 34
09112 Chemnitz
info@dr-spieckermann.de
www.dr-spieckermann.de

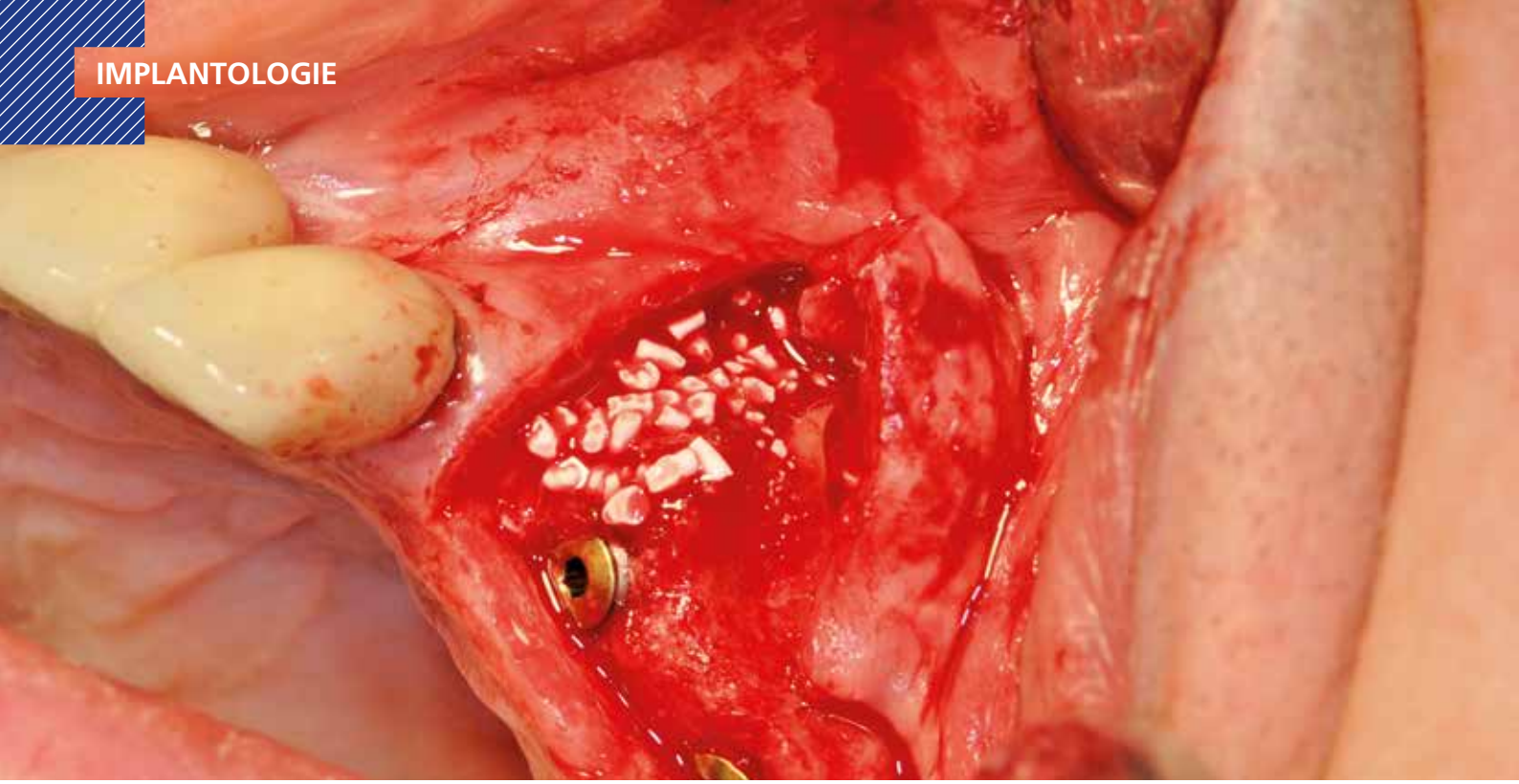

Langfristiger Erhalt der Kaufunktion beim älteren Patienten

Patientenorientierte Erweiterung der implantatprothetischen Versorgung bei einer 72-jährigen Patientin

Ernährung und (mund-)gesundheitsbezogene Lebensqualität sind beim älteren Menschen eng mit der oralen Gesundheit verknüpft. Ein entscheidender Aspekt bei einer restaurativen Therapie ist daher der Erhalt oder die möglichst vollständige Wiederherstellung der Kaueffizienz, um mögliche Auswirkungen auf patientenspezifische Ernährungsgewohnheiten bis hin zu einer Prävalenz für Mangelernährung und damit vergesellschafteten Morbiditätsrisiken zu minimieren [7,14]. Unter diesen Aspekten kann die moderne Implantologie gerade auch beim älteren Patienten die Voraussetzungen für eine patienten- und gesundheitsorientierte Versorgung schaffen.

Die bei ihrem Erstbesuch in der Praxis der Autoren (2006) damals knapp 60-jährige Patientin wies primär im Oberkiefer massive parodontale Defekte auf. Bis auf Zahn 23 und 25 waren alle weiteren Zähne nicht mehr erhaltungswürdig. Nach Extraktion, Parodontaltherapie, Augmentation und Regeneration des Gewebes sowie einer Funktionsanalyse wurden insgesamt sieben Implantate (Xive, Dentsply Sirona, Bensheim) gesetzt (regio 12, 14, 16, 22, 26, 27 und 46). Zahn 46 wurde mit einer Einzelkrone, der Oberkiefer mit einer keramisch verblendeten Implantatbrücke von 22 auf 16 versorgt. Die Patientin zeigte eine hohe Compliance und hielt ihre Recalltermine strikt ein. Bis heute zeigen sich alle Implantate stabil osseointegriert, Hart- und Weichgewebe weisen keinerlei Symptomatik auf und auch die Prothetik ist defektfrei. Zahn 23 jedoch musste im Laufe der Jahre endodontisch (WaveOne Gold, Dentsply Sirona) behandelt werden, bis er Mitte 2017 austherapiert war und zusammen mit Zahn 25 extrahiert wurde **(Abb. 1 bis 4)**.

Therapieplanung

Aufgrund der langen und guten Erfahrung mit ihrer Erstversorgung kam für die mittlerweile 70-jährige Patientin nur eine festsitzende Implantatprothetik infrage. Soweit in den regelmäßigen Recall-Sitzungen erkennbar, war ihr Gesundheitszustand über die Jahre stabil geblieben. Da sich auch in der Risikoanalyse keinerlei Hinweise einer Kontraindikation wie ein nicht eingestellter Diabetes, eine antiresorptive Medikation oder einer Radiotherapie im Kopf-/Halsbereich sowie auf Sinuspathologien ergaben, konnten in Übereinstimmung mit der Patientin zwei Implantate für eine dreigliedrige Implantatbrücke von 23 auf 25 geplant werden. Durch die funktionelle Krafteinleitung beugen die Implantate in regio 23 und 25 weiterem Knochenabbau vor und geben dem direkt benachbarten Hartgewebe und damit den Implantaten in regio 22 und 26 langfristigen Halt. Drei Monate nach Extraktion wurden anhand der DVT-Aufnahmen die exakte Position der beiden Implantate (Astra Tech Implant System EV 4,2 S 11 von Dentsply Sirona) festgelegt sowie das aufgrund des Resorptionsgrads am Alveolarkamm notwendige augmentative Volumen bestimmt [1,15]. Da die DVT-Aufnahme eine Kammhöhe von knapp 4 mm ergab, konnte als stabiles Knochenlager für die Implantate eine laterale Antrostomie simultan zur Implantation geplant werden [6]. Mit dieser Methode werden gemäß wissenschaftlichen Langzeitstudien Überlebensraten von bis zu 97,9 % erreicht [10]. Der Patientin bleibt dadurch ein Zweiteingriff erspart **(Abb. 5-7)**.

Augmentation und Implantation

Um einen ausreichend guten Überblick für die Sinusbodenelevation zu erhalten, wurde zunächst die laterofaziale Knochenwand mit einem Mukoperiostlappen dargestellt. Die Präparation des bukka-

Abb. 1 und 2: Ausgangssituation 2006 vor und nach Extraktion.

Abb. 3: Situation im Oberkiefer nach Augmentation und Eingliederung der Implantatbrücke sowie der Einzelkrone in regio 45.

Abb. 4: Stabiler und symptomfreier intraoraler Gesamtzustand fünf Jahre später (Zahn 47 zwischenzeitlich extrahiert).

len Knochendeckels erfolgte mit einer Kugelfräse – alternativ hätte auch ein Piezogerät verwendet werden können. Der exakt präparierte Knochendeckel wird vorsichtig gelöst und in PRGF (Plasma Rich in Growth Factors) zwischengelagert, um ihn nach Verfüllen und Implantieren als passgenaue Barriere ohne Mikrobewegungen repositionieren zu können; das Applizieren einer Membran als Barrierefunktion ist nicht nötig, der Knochendeckel löst sich komplikationslos von der Kieferhöhlenschleimhaut. Bei vorsichtigem Handling reißt dabei die Schleimhaut nicht. Die Sinusschleimhaut ist gut einsehbar, Septen können geschont werden, die Präparationsinstrumente stoßen mit ihrem Rücken nirgends an, sie können frei und ungestört geführt werden [12]. Damit sinkt beim Ablösen der Schneider'schen Membran das Risiko ihrer Perforation, die häufigste Komplikation beim Sinuslift. Zudem fördert eine erhaltene Integrität der Membran die knöcherne Durchbauung des Knochenaufbaumaterials und ist für die Funktion und Clearance der Kieferhöhle ein entscheidender Faktor [3].

Nach der Mobilisation der Schneider'schen Membran wurde zunächst das Implantatbett aufbereitet und dabei die Knochenchips für die Augmentation gewonnen. Durch dieses Vorgehen kann eine versehentliche Verletzung oder eine Perforation der Membran durch die Spiralbohrer vermieden werden. Die Aufbereitung erfolgt erst reduzierend und zum Schluss kondensierend. Durch die durchmesserreduzierte Aufbereitung des Implantatstollens lässt sich mit dem selbstschneidenden Astra Tech Implant System auch in weichem Knochen (Klasse 3 bis 4) eine mit 30 Ncm in aller Regel ausreichende

Abb. 5: Ausgangssituation mit austherapiertem Zahn 23.

Abb. 6 und 7: Planung der Implantate und der notwendigen Augmentation im Sinus.

Primärstabilität erreichen. Die Implantate selbst wurden nach dem Verfüllen inseriert.

Als Augmentationsmaterial wurde das biokompatible, proteinfreie phykogene Symbios Biphasische Knochenaufbaumaterial (Dentsply Sirona), gemischt mit Knochenchips aus den Implantatstollen, in die Kavität eingebracht. Das Knochenaufbaumaterial ist pflanzlichen Ursprungs (Rotalgen) und besteht zu 20 Prozent aus Hydroxylapatit und zu 80 Prozent aus β-Tricalciumphosphat. Somit lassen sich die letzten Risiken einer Übertragung von Krankheitserregern oder eventuellen allergischen Reaktionen weitestgehend ausschließen, ein relevanter Aspekt gerade bei älteren Patienten. Ausschließlich autologes Material wiederum birgt infolge der zusätzlichen Donorstellen das Risiko einer erhöhten Morbidität und kam daher nicht in Betracht [6]. Knochenaufbaumaterialien hingegen zeigen sich bei alleiniger Anwendung oder kombiniert mit autologem Knochenmaterial mit knapp 96 Prozent ebenso wirksam wie rein autologes Material [5].

Das verwendete Granulat (Korngröße von 1 bis 2 mm) bietet durch seine interkonnektierende Porosität den erwünschten Leitschieneneffekt für die knöcherne Durchbauung, lässt sich leicht applizieren und ist lagestabil. Zur Optimierung der Gefäß- und Geweberegeneration und der Heilungsdauer wurde das Knochenaufbaumaterial mit PRGF (Thrombozyten mit Wachstumsfaktoren aus der Vene) vermischt [8,9].

Die horizontale Einziehung mesial des Implantats in regio 23 wurde ebenfalls mit dem biphasischen Symbios Knochenaufbaumaterial verfüllt und mit einer Symbios Kollagenmembran abgedeckt. Sie lässt sich gemäß der lokalen Situation konturieren, ohne dabei zu verkleben oder zu reißen. Bei der bioresorbierbaren Membran entfällt zudem der Zweiteingriff für ihre Entfernung **(Abb. 8 bis 20)**.

Abb. 8: Präparation des Knochendeckels mit einer Kugelfräse.

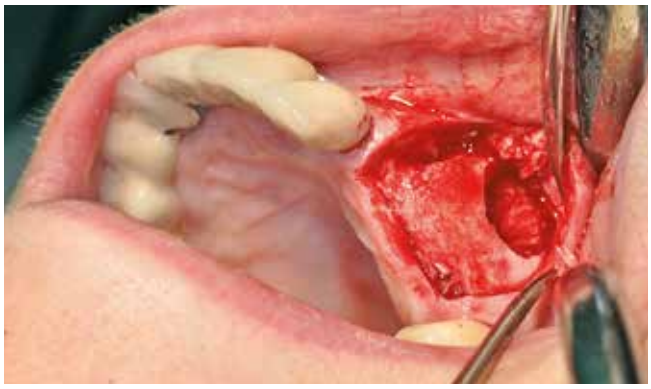

Abb. 9: Freigelegtes Knochenfenster mit freier Sicht auf die Sinuskavität.

Abb. 10: Längsschnitt des phykogenen biphasischen Granulats mit 20 % HA und 80 % ß-TCP im Rasterelektronenmikroskop, 5000-fach vergrößert (REM: Prof. Doris Moser, Wien/Österreich).

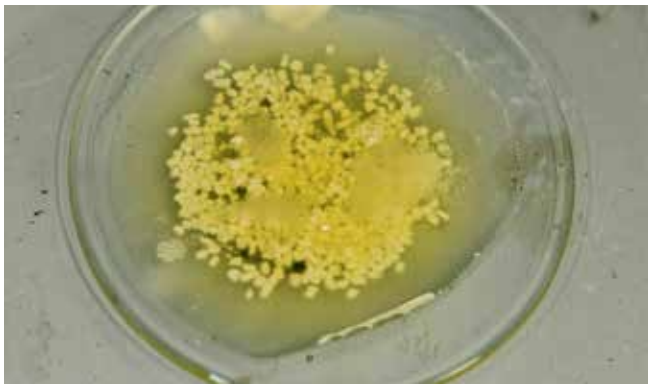

Abb. 11: Biphasisches Symbios Knochenaufbaumaterial-Granulat vermischt mit PRGF.

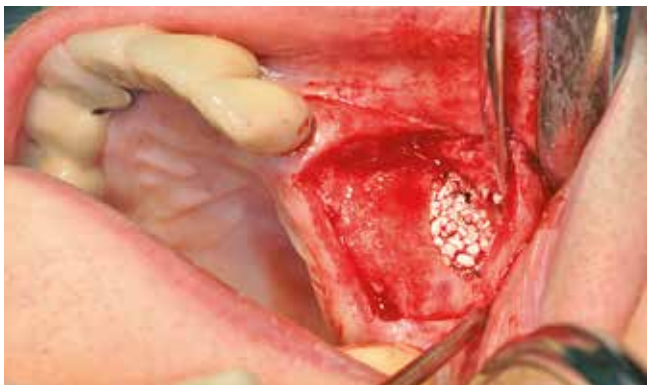

Abb. 12: In die Sinuskavität eingebrachtes Augmentat.

Abb. 13: Das Astra Tech Implant System EV 4,2 S (Dentsply Sirona).

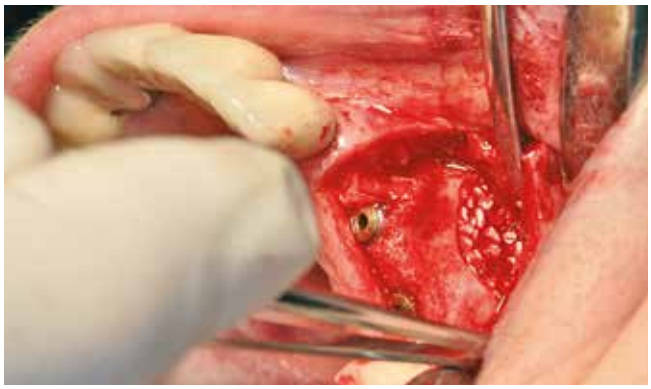

Abb. 14: Unter Sicht im augmentierten Bereich inserierte Implantate.

Abb. 15: Repositionierter Knochendeckel nach Insertion.

Abb. 16: Mit dem reponierten Knochendeckel abgedecktes Augmentat.

Abb. 17: Verfüllen der horizontalen Einziehung mit Symbios Biphasischem Knochenaufbaumaterial.

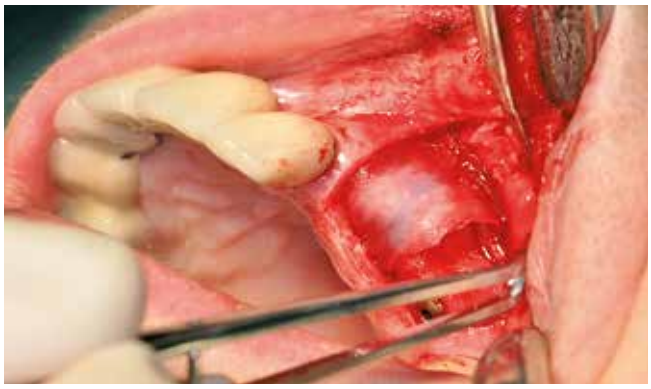

Abb. 18 und 19: Auflegen der passend zugeschnittenen Membran und Adaption durch Benetzen mit autologem Blut.

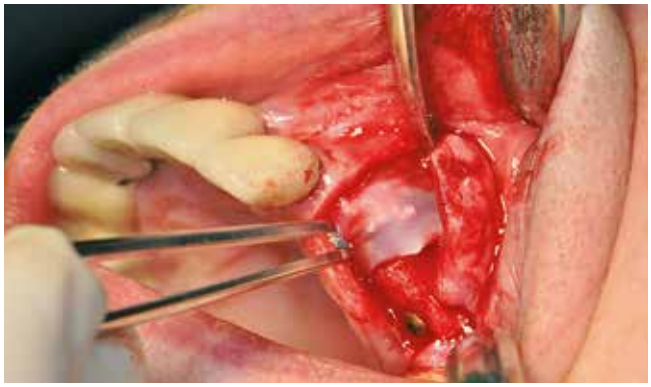

Abb. 20: Reponieren der periimplantären Mukosa.

Prothetische Versorgung

Fünf Monate nach dem Eingriff wurden die Implantate minimalinvasiv ohne Verlust von keratinisierten Mucosaanteilen freigelegt. Das Weichgewebe zeigte keinerlei Irritationen oder Dehiszenzen. Eine bei der Freilegung vorgenommene histologische Analyse zur Kontrolle des knöchernen Substitutionsprozesses bestätigte die gewünschte Knochenneubildung um die Implantate, sodass sie mit einem therapeutischen Provisorium belastet werden konnten. Um durch einen Abutmentwechsel zwischen Provisorium und finaler Restauration jedoch keine Irritation im Regenerationsprozess der periimplantären Mukosa zu initiieren, wurden in Anlehnung an das „One-abutment-one-time"-Konzept [2] bereits für das Langzeitprovisorium die finalen, individuellen CAD/CAM-Titanabutments (Atlantis, Dentsply Sirona) definitiv mit den Implantaten verschraubt.

Abb. 21: Offene Abformung nach Freilegung für die Herstellung der definitiven Abutments.

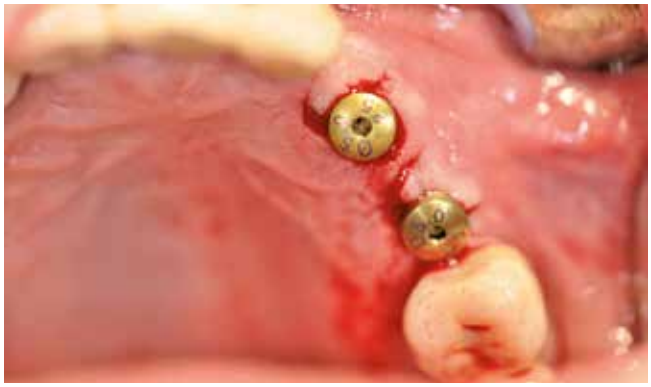

Abb. 22: Implantatverschluss mit Gingivaformern bis zur Fertigstellung des Provisoriums.

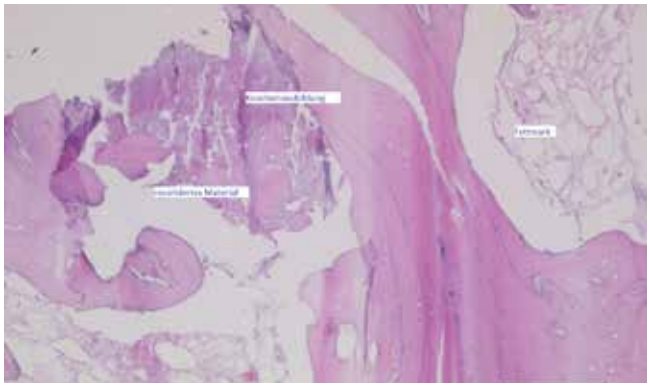

Abb. 23: Histologische Untersuchung der Knochenneubildung.

Abb. 24: Individuelle CAD/CAM Atlantis Abutments aus Titan.

Abb. 25: Das therapeutische Provisorium unmittelbar nach dem Eingliedern.

Abb. 26: Finale Restauration.

Damit kann sich bei Implantaten wie dem Astra Tech Implant System durch das Platform-Switching die Mukosamanschette ungestört regenerieren und stabil ausbilden. Das Risiko einer Wanderung von Bakterien nach apikal mit Folgen bis hin zur Periimplantitis wird somit erheblich reduziert [4,11,13].
Für die Restauration wurde bei der Eröffnung offen abgeformt und die Implantate danach vorübergehend mit Gingivaformern verschlossen. Die definitive vollanatomische Implantatbrücke wurde im CAD/CAM-Verfahren als NEM-Gerüst gefräst, keramisch verblendet und nach einem Monat eingegliedert **(Abb. 21 bis 27)**.

Follow-up

Die Compliance der Patientin ist beispielhaft. Die vorgeschlagenen Recalltermine hält sie penibel ein, sodass dabei lediglich Prophylaxemaßnahmen anfallen **(Abb. 28-30)**.

Diskussion

Speziell bei der implantatprothetischen Versorgung älterer Patienten sind neben einer präzisen Risikoanalyse des Ist-Zustandes – bei Bedarf auch unter Hinzuziehung des Hausarztes – auch der mögliche künftige Gesundheits- und Mobilitätsstatus des Patienten zu berücksichtigen. Denn auch mit nachlassenden Fähigkeiten muss eine implantatgetragene Prothetik einfach zu handhaben und gut zu reinigen sein. Eine verschraubte Versorgung ermöglicht später bei Bedarf einen relativ problemlosen Umbau in eine vom Patienten herausnehmbare Prothese.
Risiken für periimplantäre Erkrankungen lassen sich minimieren oder im Idealfall sogar gänzlich ausschließen, wenn der Behandler konsequent auftretende Risikofaktoren berücksichtigt und der Patient die auf ihn individuell zugeschnittenen Recalltermin strikt einhält sowie eine entsprechende häusliche Oralhygiene betreibt.

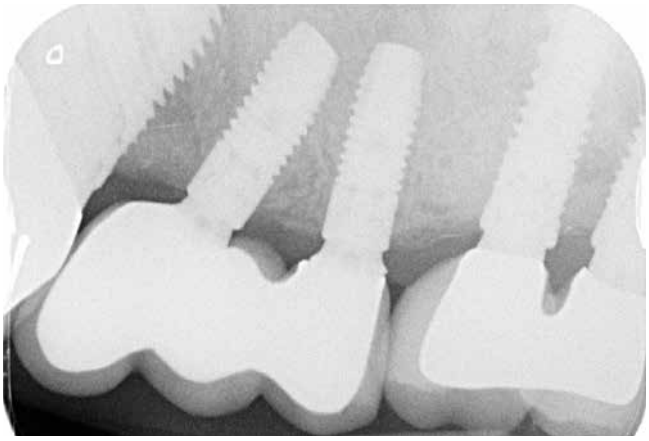

Abb. 27: Röntgenkontrollaufnahme nach Eingliederung der finalen Arbeit.

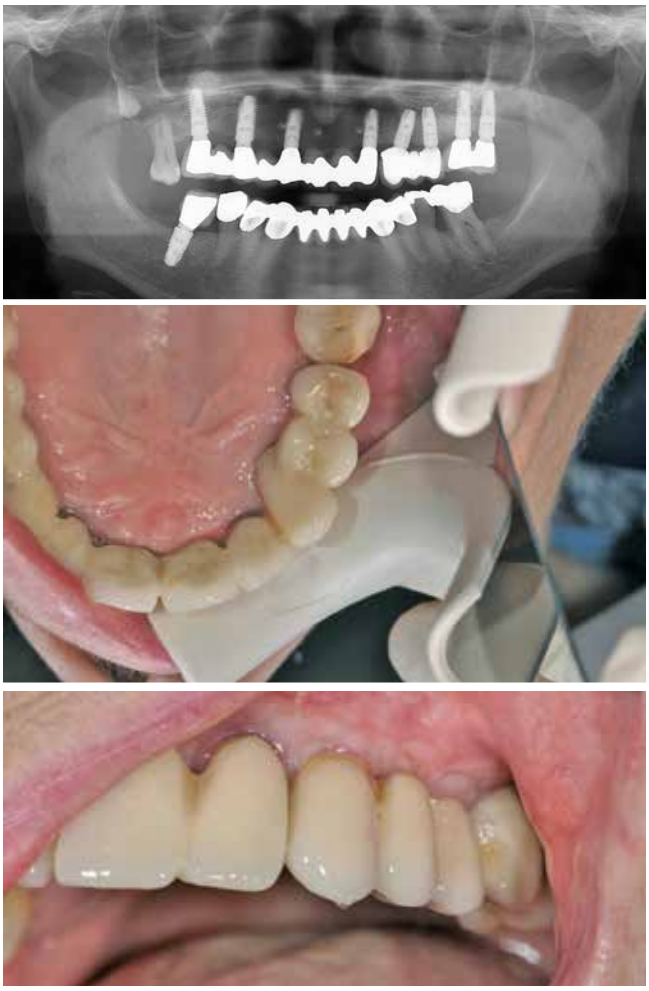

Abb. 28 bis 30: Röntgenkontrollaufnahme, Implantatbrücke von okklusal und klinische Situation zweieinhalb Jahre nach Augmentation und Implantation.

Mit funktioneller Gestaltung der Prothetik, anatomisch geformten Kauflächen und einer optimal eingestellten Okklusionsebene wird die Kaufunktion stabil gehalten. Optimale Voraussetzung wiederum für eine effektive Nahrungsverwertung auf Patientenseite.
Um den älteren Patienten weitgehend zu schonen, sind, wenn klinisch möglich, Verfahren und Materialien zu bevorzugen, die Entzündungsrisiken minimieren und dem Patienten einen Zweiteingriff ersparen: ein simultaner Sinuslift, pflanzliches Knochenaufbaumaterial, bioresorbierbare Membranen und definitive Abutments nach dem „One-abutment-one-time"-Konzept.

Schlussbetrachtung

Die moderne Implantologie erlaubt auch bei älteren Patienten eine adäquate, funktionelle und gleichzeitig ästhetische Versorgung, soweit die Risikofaktoren berücksichtigt und therapiert werden und die Compliance des Patienten als gut eingestuft werden kann. Zudem bietet eine festsitzende implantatprothetische Versorgung dem Patienten eine erhöhte Lebensqualität und Selbstsicherheit und hat über die optimierte Nahrungsverwertung positive allgemeingesundheitliche Auswirkungen. ■

Bilder, soweit nicht anders deklariert: Dr. Petschelt

Literaturverzeichnis unter
www.dimagazin-aktuell.de/literaturlisten

Dr. med. dent. Friedemann Petschelt

1980	Staatsexamen mit Promotion in Erlangen
1980-1987	Assistenz bei verschiedenen namhaften Kieferchirurgen und Oralchirurgen
1987	Gründung Zahnarztpraxis Dr. Petschelt
1993	Ermächtigung zur Weiterbildung im Fach zahnärztliche Chirurgie
1997	Gründung der Gemeinschaftspraxis
1996	Jahresbestenpreis der DGI
2013	Abschluss der Masterausbildung (Mastership) an der UCLA (University of California, Los Angeles), Postgradualer Studienaufenthalt

Mitglied diverser wissenschaftlicher Gesellschaften
Zahlreiche Veröffentlichungen, Vorträge und Gutachtertätigkeiten
Gastprofessur Universität Padua
Pastpräsident DGI Bayern

Dr. med. dent. Andreas Petschelt

2015	Examen
2015-2017	Assistenzarzt
Mai 2017	Angestellter Zahnarzt bei Dr. Petschelt und Kollegen
2019	Tätigkeitsschwerpunkt Implantologie und Implantatprothetik DGI/BLZaeK

Dr. med. dent. Johannes Petschelt

2018	Examen
Okt. 2018	Angestellter Zahnarzt bei Dr. Petschelt und Kollegen

Gemeinschaftspraxis Dr. Petschelt und Kollegen
Eckertstraße 9 · 91207 Lauf an der Pegnitz · Tel. 09123 12100
praxis@petschelt.de · www.petschelt.de

Deckung von gingivalen Rezessionen mit xenogener Matrix

Erfahrungsbericht zur Rezessionsdeckung mit einer neuen azellulären dermalen Matrix porcinen Ursprungs

Rezessionsdeckungen in der plastisch-ästhetischen Parodontalchirurgie spielen eine immer wichtigere Rolle. Moderne Techniken und Materialien erlauben die Wiederherstellung von verloren gegangenem Weichgewebe mit immer weniger invasiven chirurgischen Protokollen. Der Einsatz von xenogenen Transplantaten anstelle von autologem Weichgewebe verhindert eine zweite Wunde zur Entnahme der autologen Transplantate und reduziert die postoperative Morbidität erheblich.

Bei multiplen Rezessionen steht nicht immer ausreichend autologes Gewebe zur Entnahme zur Verfügung, so dass die Rezessionen nur durch mehrmalige chirurgische Interventionen therapiert werden können. Xenogene Ersatzmaterialien stehen in diesen Fällen unbegrenzt zur Verfügung.
Seit diesem Jahr steht in Deutschland die Azelluläre Dermale Matrix NovoMatrix™ der Firma BioHorizons (Vertrieb: Camlog) zur Verfügung.

Einleitung

In den USA zeigten in einer Studie 90% der untersuchten Teilnehmer im Alter von 60 Jahren mindestens einen Zahn mit einer Rezession von 1 mm. Bei 40% der Probanden zeigten sich Rezessionen von über 3 mm. Die Ätiologie von Rezessionen ist vielfältig. Putztraumata, kieferorthopädische Behandlungen oder zahnärztliche Therapien sind nur einige der Faktoren für die Entstehung von Gingivarezessionen.
Unbehandelte Rezessionen können zu Karies und Hypersensitivitäten an den exponierten Wurzeloberflächen führen. Eine Vertiefung der Rezessionen bis über die mukogingivale Grenze hinaus begünstigt die Entstehung tiefer bukkaler parodontaler Taschen. Neben diesen Beschwerdebildern können Rezessionen zu starken ästhetischen Beeinträchtigungen führen. Bestehen Rezessionen vor der geplanten Erneuerung von Kronen, kann die präprothetische Deckung der Rezessionen ein zu langes Erscheinungsbild der neuen Kronen verhindern **(Abb. 1-3)**.

Abb. 1: Vor prothetischer Neuversorgung bestehende Gingivarezessionen.

Abb. 2: Rezessionsdeckung mit einem autologen Bindegewebstransplantat und der Versorgung mit einem Langzeitprovisorium.

Therapiemöglichkeiten von Gingivarezessionen

Zur Deckung von gingivalen Rezessionen wurde eine Vielzahl unterschiedlicher chirurgischer Techniken beschrieben. Von koronalen Verschiebelappen über Envelope-Techniken und lateralen Verschiebelappen in den unterschiedlichsten Modifikationen bis zu den Tunneltechniken stehen gut dokumentierte Möglichkeiten für die Therapie zur Verfügung. Alle Techniken können zusammen mit autologen Weichgewebetransplantaten zur Verdickung der Gingiva kombiniert werden, welche immer noch als Goldstandard gelten. Xenogene Materialien in Form von Kollagenmatrizes wurden in den letzten Jahren entwickelt, um das Weichgewebe zu verdicken und die Entnahme der autologen Transplantate zu vermeiden. Neben xenogenen Ersatzmaterialien wurden Schmelzmatrixproteine und solide PRF (plättchenreiches Fibrin)-Matrizes verwendet.

Erfolgsprognose

Für die Erfolgsprognose einer Rezessionsdeckung an Zähnen ist die Lokalisation der Rezessionen und das Bild der Rezessionen entscheidend. Hierfür bietet sich die Klassifikation der Rezessionen nach Miller an:

Miller Klasse 1:
Rezession erstreckt sich nicht über die mukogingivale Grenze. Kein interdentaler Verlust von parodontalem Knochen oder Weichgewebe.

Miller Klasse 2:
Rezession erstreckt sich bis oder über die mukogingivale Grenze. Kein interdentaler Verlust von parodontalem Knochen oder Weichgewebe.

Miller Klasse 3:
Rezession erstreckt sich bis zur oder über die mukogingivale Grenze. Verlust von Knochen oder Weichgewebe in der interdentalen Region oder Fehlstellung der Zähne.

Miller Klasse 4:
Rezession erstreckt sich bis zur oder über die mukogingivale Grenze. Ausgeprägter interdentaler Verlust von Knochen oder Weichgewebe und/oder schwere Fehlstellung der Zähne.

Grundsätzlich zeigen Rezessionen der Miller Klassen 1 und 2 eine gute Prognose in Bezug auf einen Erfolg der Therapie, wobei Rezessionen im Oberkiefer bessere und vorhersagbarere Ergebnisse zeigen als im Unterkiefer. Bei Studien über die Erfolgsaussichten von Rezessionsdeckungen sollten die Ergebnisse auch immer dahingehend überprüft werden, wo die untersuchten Rezessionen lokalisiert waren und welchen Miller-Klassen die Rezessionen zuzuordnen waren. Die überwiegende Anzahl an Studien erfolgte an Rezessionen der Miller-Klassen 1 und 2.

Azelluläre dermale Matrix

Ersatzmaterialen aus xenogenem Kollagen sind in den letzten Jahren mit mehr oder weniger guten Ergebnissen eingesetzt worden. In den USA kommen seit vielen Jahren humane Azelluläre Dermale Matrices erfolgreich zum Einsatz. Die Ergebnisse gleichen denen von autologen Bindegewebetransplantaten. In Deutschland erhielt dieses Produkt – bis heute – keine Zulassung. Ein Nachteil der humanen ADM liegt in der unterschiedlichen Dicke der gewonnenen Transplantate. Seit Oktober 2019 ist eine azelluläre dermale Matrix porcinen Ursprungs zu erhalten (Novomatrix, Fa. BioHorizons/Camlog). Aufgrund des porcinen Ursprungs zeigt diese ADM eine einheitliche Dicke von 1 mm.
Untersuchungen zeigen, dass ein mikrochirurgisches atraumatisches Vorgehen mit maximaler Spannungsfreiheit der Weichgewebelappen, zu deutlich besseren Ergebnissen führen. Für ein atraumatisches chirurgisches Vorgehen bieten sich spezielle mikrochirurgische Instrumente und Nahtmaterialien in den Stärken 6,0 und 7,0 an.

Beispiel aus der Praxis

In dieser Fallvorstellung zeigen wir die Verwendung der neuen Azellulären Dermalen Matrix in Kombination mit flüssigem PRF und einer Tunneltechnik.

Fallvorstellung

Ein 55-jähriger männlicher Patient stellte sich mit Rezessionen an den Zähnen 43-46 in unserer Praxis vor **(Abb. 4)**. Der Patient klagte über Hypersensitivitäten an den Zähnen 44 und 45 und störende Verfärbungen an diesen Zähnen. Die Zähne 43-45 zeigten ausgeprägte Gingivarezessionen. Der Zahn 43 war mit einer suffizienten Zahnhalsfüllung versorgt, die Zähne 44 und 45 wiesen insuffiziente und verfärbte Füllungen auf. Der endodontisch versorgte Zahn 46 war mit einer akzeptablen metallkeramischen Krone, mit nicht perfekten Rändern,

Abb. 3: Prothetische Versorgung und Ergebnis der Rezessionsdeckung nach drei Jahren.

Abb. 4: Ausgangssituation vor Rezessionsdeckung der Zähne 43-45.

Abb. 5: Flüssiges L-PRF mit Novomatrix.

Abb. 6: In den präparierten Tunnel platzierte Novomatrix.

versorgt und wies eine geringe bukkale Gingivarezession auf. Da der Patient eine Neuanfertigung der prothetischen Versorgung des Zahnes 46 ablehnte, an diesem Zahn keine Hypersensitivitäten bestanden und die zervikale Verfärbung ästhetisch nicht störte, wurde besprochen die Zähne 43-45 mit einer Rezessionsdeckung zu therapieren. Für die chirurgische Deckung der Rezessionen wurde eine Tunneltechnik gewählt in Kombination mit der porcinen ADM. Vor der operativen Korrektur der Gingivarezessionen erfolgte zunächst der Austausch der insuffizienten Klasse V-Füllungen. Grundsätzlich können Rezessionen nur bis zu dem ehemaligen Verlauf der Schmelz-Zement-Grenze gedeckt werden. Alle koronal von der Schmelz-Zement-Grenze liegenden Hartgewebsdefekte können nur durch Compositefüllungen versorgt und nicht mit Weichgewebe gedeckt werden. Bei dem Patienten erfolgte – präoperativ in der gleichen Sitzung – der Austausch der insuffizienten Klasse V-Füllungen durch neue Compositefüllungen, welche bis zur ehemaligen Schmelz-Zement-Grenze reichten.

Nach einer Infiltrationsanästhesie der regio 42-46 erfolgte eine sulkuläre Inzision von 42 mesial bis 46 distal. Hierfür verwenden wir entweder Tunnellierungsklingen, Tunnellierungsinstrumente oder ein speziell entwickeltes abgewinkeltes Instrument (HuFriedy Nr. KPAX). Um den späteren Lappen spannungsfrei nach koronal verschieben zu können, sollte das Weichgewebe des mesialen und des distalen Zahns, der zu deckenden Zähne, in die Lappenpräparation mit einbezogen werden. Nach der sulkulären Inzision erfolgte die Präparation eines Mukoperiostlappens, beginnend mesial des Zahnes 42. Hierfür eignen sich besonders gut schmale Raspatorien (HuFriedy Nr. PPAELSX). Nach der Präparation des Mukoperiostlappens, deutlich über die mukogingivale Grenzlinie hinaus, wurde an der Lappenbasis das Periost scharf durchtrennt. Hierfür eignen sich Tunnellierungsklingen hervorragend (Microblade Tunnel, American Dental Systems).

Die porcine Matrix wird in einer wässrigen Lösung steril geliefert. Diese Lösung sollte vor dem Einbringen der Matrix mit physiologischer Kochsalzlösung abgespült werden. Im Anschluss daran legen wir die Matrix in flüssiges PRF. Hierfür wurde dem Patienten zwei 9 ml Röhrchen venöses Blut entnommen und für drei Minuten zentrifugiert (Zentrifuge und Entnahmeset: Intraspin der Firma cherrymed). Im Anschluss wurde das flüssige PRF in eine 5 ml Spritze gezogen und die Matrix damit benetzt **(Abb. 5)**.
Das flüssige PRF enthält neben dem Fibrin viele Wachstumsfaktoren und Leukozyten, welche die Wundheilung beschleunigen und unterstützen. Vor dem Einbringen der Novomatrix wurde diese mit einer Schere auf die benötigte Größe getrimmt. Aufgrund der Stabilität der Matrix kann diese leicht mit einem schmalen Raspatorium oder einer Kürette in den präparierten Tunnel eingeführt und platziert werden **(Abb. 6)**. Auf die Hilfe von Nähten, um die Matrix in den Tunnel zu ziehen – wie bei autologen Bindegewebetransplantaten notwendig – kann hierbei verzichtet werden. Nach der Ausrichtung der Matrix erfolgte der Nahtverschluss mit einer atraumatischen Naht der Größe 6.0 (Seralene 6.0, DS 15, Serag-Wiessner) durch einzelne Umschlingungsnähte **(Abb. 7**

Abb. 7: Koronal verschobener Lappen fixiert mit einzelnen Umschlingungsnähten.

Abb. 8: Zustand am zweiten postoperativen Tag.

Abb. 9: Situation drei Monate postoperativ.

und 8). Die Nähte wurden nach 5 Wochen entfernt, da erst dann die eingebrachte Matrix ausreichend stabil im Gewebe integriert ist. Die lange Verweildauer der Nähte sollte vor der OP mit dem Patienten besprochen werden. Für die Zeit von 5 Wochen erhielt der Patient ein striktes Putzverbot in der operierten Region. Zweimal täglich spülte der Patient mit Chlorhexamed und stellte sich einmal die Woche zur Wundkontrolle und Reinigung in unserer Praxis vor.
Nach dem Abschluss der Behandlung zeigte sich 3 Monate postoperativ ein stabiles Ergebnis mit einer guten Deckung der Rezessionen **(Abb. 9)**.

Zusammenfassung

Rezessionsdeckungen sind nicht nur aus ästhetischen, sondern auch aus medizinischen Gründen sinnvoll und notwendig und sollten in das Behandlungsspektrum der Zahnmedizin – mehr als bisher – integriert werden. Die Invasivität des chirurgischen Eingriffs zur Rezessionsdeckung kann durch geeignete Techniken und dem Einsatz von Ersatzmaterialien deutlich verringert werden. Durch die Vermeidung eines Zweiteingriffs am Gaumen steigt die Akzeptanz der Patienten für die Durchführung der Operation erheblich. In unserer Praxis klären wir die Patienten ausführlich über die Möglichkeit der Verwendung autologen Gewebes oder der porcinen ADM auf. Die überwiegende Zahl der Patienten bevorzugt den Einsatz der ADM, um auf die Entnahme am Gaumen verzichten zu können. Wir haben die Novomatrix seit fast einem Jahr im klinischen Einsatz und die Ergebnisse präsentieren sich sehr stabil. Langzeitstudien und eine wissenschaftliche Aufarbeitung werden sicherlich noch einige Zeit benötigen. ■

Bilder, soweit nicht anders deklariert: Dr. Jan Klenke

Dr. Jan Klenke

1993	Zahnmedizinisches Staatsexamen an der FU Berlin
1993-1996	Wissenschaftlicher Mitarbeiter der Abteilung für Zahnerhaltung und Parodontologie an der FU Berlin
1997	Übernahme einer allgemein zahnärztlichen Praxis in Hamburg
2001-2002	Strukturierte Fortbildung Implantologie der DGZI
Seit 2005	BDIZ geprüfter Tätigkeitsschwerpunkt Implantologie
2007-2008	Postgraduierten Ausbildung in „conscious sedation and pain-management", University College London
Seit 2013	geprüfter Experte Implantologie der DGOI
Seit 2009	Vorträge und Kurse zu den Themen Implantologie und Ästhetik

Mitglied in folgenden Fachgesellschaften: DGZMK, DGI, BDIZ, DGOI, DGP, AACD

Dr. Jan Klenke
Gemeinschaftspraxis Dr. Jan Klenke
Christian Regel
Große Bleichen 32 · 20354 Hamburg
Tel. 040 344499
www.zahnaerzte-klenke-regel.de

Neu bei StecoGuide: Größere Bohrhülsen im Doppelhülsensystem

Diese und weitere Hülsen sind in den führenden Implantatplanungsprogrammen integriert:
dental wings • 3shape • exocad • SICAT • ProDigiDent • smop • PLANMECA • MESANTIS • CTV • Blender for Dental

www.steco.de
Tel.: +49 (0)40 55 77 81 55

Blutplasmakonzentrate zwischen Wissenschaft und Praxisalltag

Seit der Einführung von PRP in die zahnärztliche Chirurgie durch R. Marx im Jahre 1998 [1] ist das autologe Blutplasmakonzentrat (BPC) ein gern verwendetes, aber auch viel diskutiertes Hilfsmittel in der zahnärztlichen Praxis. Vom „Wundermittel" bis zum „wirkungslosen Unsinn" reichten die Beurteilungen des PRP und seiner weiteren Entwicklungsstufen über die Jahre. Mittlerweile ist die Datenlage recht umfangreich und die Wirksamkeit der verschiedenen Konzentrate ist nachgewiesen [2,3].

Kaum eine hochklassige Veröffentlichung kommt noch ohne die Verwendung eines Plasmaproduktes aus. Darin liegt aber bereits eine weitere Herausforderung: Es gibt mehrere Anbieter, die recht uneinheitliche Protokolle und Ansätze verfolgen. Studien belegen die jeweilige Überlegenheit des eigenen Produktes gegenüber denen der Mitbewerber.

Aus der Menge von Akronymen, Röhrchen und Zentrifugationsprotokollen lässt sich nur mit einiger Mühe und zeitlicher Hingabe ein verständliches Konzept erarbeiten. Damit liegt aber längst noch keine Vergleichbarkeit der verschiedenen Systeme vor. Kriterien zur Kaufentscheidung waren bisher schwer greifbar, wenn überhaupt vorhanden [4].

So ist es nicht verwunderlich, dass die große Mehrheit der Zahnärzteschaft das Thema Blutkonzentrate noch mit Respekt und aus einiger Distanz betrachtet. Zu unklar waren bisher die Indikationen, die Protokolle, die Auflagen und die möglichen Risiken, als dass sich ein klarer Plan für die Integration in den Praxisalltag daraus ablesen ließe. Zu unklar war den Meisten auch der potentielle Nutzen, der sich für Behandler und Patient ergeben sollte. Dabei ist dieser Nutzen enorm groß [5].

Mit dem neu eingeführten PlasmaSafe gibt es jetzt ein System, mit dem man einfach sicher und steril alle klinisch relevanten Plasmakonzentrate mit minimalem Aufwand herstellen und applizieren kann.

Die Wirkungsweise von Blutplasmakonzentraten

BPC sind in jeder Zubereitungsform bakteriostatisch, chemotaktisch und angiogenetisch. Zusammen mit der mechanisch stützenden Komponente des Fibrins erklärt sich damit bereits recht einfach ein Großteil der positiven Einflüsse auf das postoperative Heilungsgeschehen.

Der positive Effekt beginnt jedoch bereits bei der Patientenaufklärung. Anstatt eines rein amputativen und destruktiven Eingriffes erklären wir dem Patienten, dass bei der Entfernung des infizierten Zahnes zeitgleich die Heilung und der Wiederaufbau des Knochens eingeleitet wird. Das „Beste aus seinem Blut" wird zur Bekämpfung der Entzündung, Reduzierung von Schwellung und Schmerz in konzentrierter Form direkt in die Läsion eingebracht.

Gerade im Bereich der zahnärztlichen Chirurgie und Extraktionen liegt uns die Last der Geschichte noch stark auf den Schultern. Der Barbier und Zahnreißer ist noch immer eine lebendige Assoziation. Durch die Venopunktion ändert sich aber plötzlich die Wahrnehmung. Der Patient empfindet die Behandlung durch die gewonnene medizinische Kompetenz der Praxis als deutlich professioneller; als medizinischen, heilenden Eingriff.

Die biologische Wirkung lässt sich anhand der physiologischen Vorgänge in der Postextraktionsalveole beschrei-

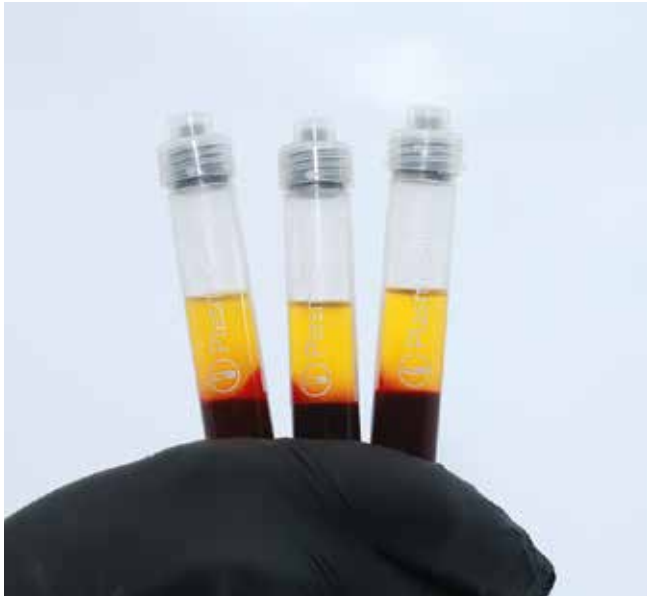

Flüssiges PRP oder Liquid Plasma Concentrate.

Liquid Plasma Concentrate (LPC) bereit zur Anwendung

ben. Nach Eintreten der Stase besteht das Koagel zu gut 85% aus Erythrozyten. Durch die thrombozytenvermittelte Chemotaxis und Signalgebung kommt es zum Anstieg aktivierter Makrophagen des Typs M1 (pro-inflammatorisch). Dadurch beginnt die Resorption des Koagels (exsudative Phase der Heilung). Gegen Ende des Resorptionsprozesses findet die fortschreitende Umwandlung in Makrophagen vom Typ M2 (anti-inflammatorisch) statt. Diese Makrophagen initiieren und steuern den Gewebeaufbau (proliferative Phase)[6,7].
Beim Auffüllen einer Alveole mit Fibrin-Koagel (z.B. PRF) ergibt sich ein deutlich verringerter Resorptionsaufwand (weniger Erythrozyten). Des Weiteren erhöht sich der Thrombozytenanteil und (je nach gewähltem BPC) der Anteil an Leukozyten. Die freigesetzten Mediatoren und Wachstumsfaktoren schwächen die pro-inflammatorische Phase ab und beschleunigen das Eintreten in die proliferative Phase der Wundheilung.

Fibrin Clot

Verschiedene Plasma-Akronyme – Was ist was?

Dohan et al. haben die autologen Plasmakonzentrate in vier verschiedene Zubereitungsformen eingeteilt: Sie unterscheiden sich in Konsistenz (flüssig versus koaguliert) und Zellgehalt (ohne versus mit Leukozyten) [8]. Diese vier Familien haben unterschiedliche klinische Anwendungen und zeigten in Studien unterschiedliche Wirkungen [9]. Die jeweiligen Vor- und Nachteile konnten bis heute nicht abschliessend geklärt werden. Dies liegt nicht zuletzt an fehlender Standardisierung bei der Herstellung der BPC und der damit einhergehenden mangelnden Vergleichbarkeit. Ebenso fehlt für die verschiedenen Indikationen ein klares Anforderungsprofil. Es konnte für die meisten Anwendungen noch keine optimale Zusammensetzung von BPC definiert werden [4].
Im Bemühen um Standardisierung sind insbesondere die Zentrifugation und die darauffolgende Separation der verschiedenen Anteile entscheidende Faktoren. Aber auch die Reproduzierbarkeit und Qualitätssicherung spielen eine zentrale Rolle [10,11].

Safe Separation Protocol

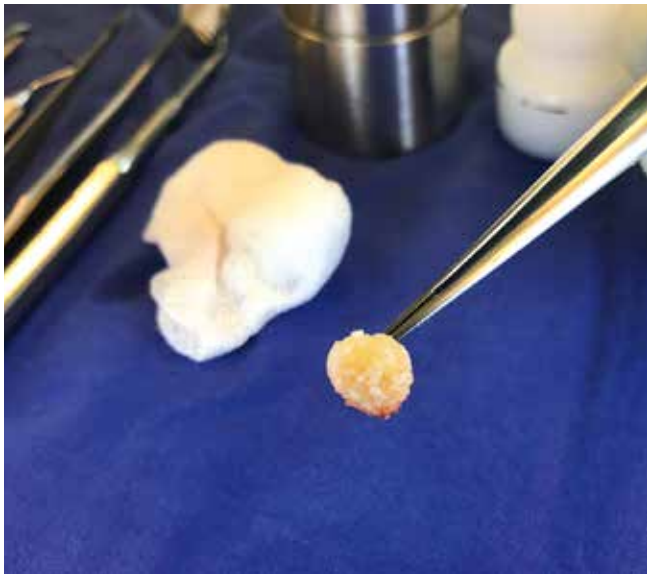

Sticky Bone aus autologem Dentin (SDG, KometaBio).

Wissenschaftliche Aufarbeitung: Zentrifugationsprotokolle

Insbesondere die Gruppe um Ghanaati hat sich durch eine umfassend vergleichende Aufarbeitung der Zubereitungsprotokolle verdient gemacht [11]. Durch die Arbeit dieses Teams gibt es erstmals eine systematische Differenzierung der Protokolle und der resultierenden Produkte. Das entstandene „Low Speed Centrifugation Concept" gibt klare indikationsbezogene Handlungsanweisungen. Auch die Kombination mit gängigen Ersatzmaterialien für Hart- und Weichgewebe ist im Rahmen weiterer Untersuchungen systematisiert worden [12]. Dadurch lässt sich indikationsbezogen der Einsatz im klinischen Alltag ableiten. Die Studien von Ghanaati et al. zeigen eine deutliche Steigerung der biologischen Wertigkeit von Ersatzmaterialien durch diese „Biologisierung".

Entnahme und Reproduzierbarkeit

Die Qualität des gewonnenen BPCs hängt sehr vom Prozess der Zubereitung und Verarbeitung ab. Die Zentrifugationsparameter (Zeit und Umdrehungszahl), offene Gefäße und die Freihand-Entnahme und Separation der einzelnen Plasmaanteile beeinflussen das Ergebnis erheblich [10]. Eine Freihand-Entnahme flüssigen Plasmas ist auch aus Sicherheitsgründen abzulehnen. Das Öffnen der Gefäße und mehrfache Eintauchen einer Nadel zur Aspiration ist nicht mit den Anforderungen an eine sichere Verarbeitung von Patientenblut vereinbar. Ebenso wenig mit der wissenschaftlichen Anforderung an Reproduzierbarkeit. Hier ist ein geschlossenes System mit sicherem Separationsprotokoll vorzuziehen.

Um die Vorteile der Verwendung von BPC wissenschaftlich zu erfassen und daraus klare Schlüsse für die klinische Anwendung abzuleiten, bedarf es eines sicheren und reproduzierbaren Systems, welches die sterile Verarbeitung und Applikation ermöglicht. Auch für die weithin noch unterschätzte Anforderung an die forensische Sicherheit ist ein geschlossenes System mit klarer Nachverfolgbarkeit obligat.

Benetzung der Implantatoberfläche mit LPC.

Sticky Bone „im Schlafrock".

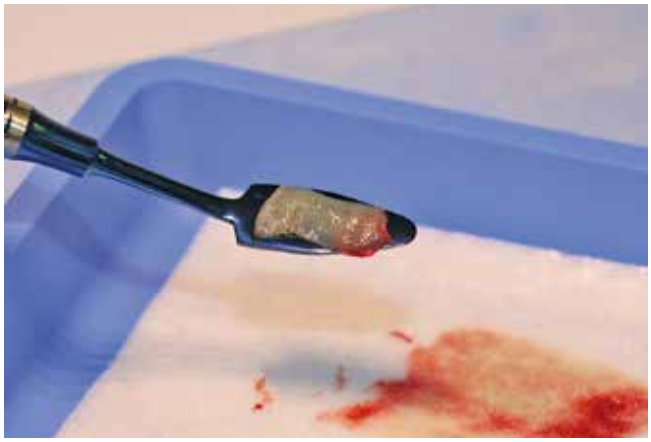

Fibrinmembran

Klinische Anwendung

In den vergangenen Jahren hat sich das klinische Anwendungsspektrum von BPCs ständig erweitert. Vom Ersatz für Kollagenprodukte im Sinne einer Membran, über die Nutzung mit partikulärem Material finden BPCs Anwendung in der Rezessionsdeckung und zur Socket Preservation [13,14]. Der Autor nutzt das PlasmaSafe System zur plastischen Deckung bei MAV und als alleiniges Augmentationsmaterial bei der Sinusbodenelevation [15]. Eine besondere Eleganz bietet die Anwendung bei Patienten unter antikoagulativer Therapie. Wir entfernen bei diesen Patienten auch mehrere Zähne ohne medikamentöse Umstellung, da wir den Koagulationsprozess vorab im Röhrchen starten und dadurch risikofrei operieren können. Dadurch konnten wir unabsichtlich Kardiologen als Überweiser gewinnen.

Welches System für welche Praxis?

Wie bereits beschrieben, gibt es verschiedene Systeme, welchen unterschiedliche Anwendungsideen und wissenschaftliche Konzepte zu Grunde liegen. Für die Praxis ist jedoch entscheidend, wie sich das ausgewählte System in den täglichen Ablauf integriert. Und dies möglichst sofort und ohne zu große Verwirrung und Belastung der Mitarbeiter: Wie sicher ist die Verarbeitung? Wie aufwändig sind Vor- und Nachbereitung? Wie kann ich den Eingriff dokumentieren? Wie viel Zeit benötigt die Behandlung? All diese praxisrelevanten Fragen wurden von den bisherigen Systemen nur unzureichend oder gar nicht beantwortet. In 20 Jahren Anwendung von BPCs in unserer Praxis fanden wir kein rundum zufrieden stellendes System.

Falldokumentation:
Heilungsverlauf nach Implantation/Augmentation und offener Einheilung mit PlasmaSafe:

In situ insuffiziente Implantate regio 34/35.

„Open Healing" nach Explantation 34, Implantation 33+34 und Winkelmodulation.

Zehn Tage post OP.

Drei Monate post OP. Die Implantate tragen Gingiva-Shuttle.

PlasmaSafe

Mit PlasmaSafe ist es uns nun gelungen, das erste einfache und sichere System vorzustellen, mit dem man systemübergreifend nach allen existierenden Protokollen arbeiten kann.

Das PlasmaSafe Patienten-Kit beinhaltet alle für die Behandlung notwendigen Materialien. Damit ist die Verfügbarkeit jederzeit gegeben. Auch spontan entschiedene Eingriffe können mühelos mit BPC durchgeführt werden. Durch die Verwendung eines neuartigen Röhrchens gelingt die Herstellung sowohl von flüssigem Konzentrat als auch von festen Fibrin-Clots mit demselben Kit.

Mit dem Safe-Separation-Protocol liegt nun erstmals ein absolut sicheres und einfaches Herstellungsprotokoll vor. Die Entnahme von flüssigem Blutplasma-Konzentrat (LPC) erfolgt absolut kontrolliert, sicher und steril. Bei Bedarf kann die Koagulation selektiv verzögert werden. Dadurch entsteht eine große Flexibilität beim Eingriff.

Mit der PlasmaSafe-App ist es möglich, bei der Verwendung von autologen Blutprodukten den Ansprüchen an eine sichere Dokumentation und Nachverfolgbarkeit gerecht zu werden. Über die einfache Verknüpfung mit allen Abrechnungsprogrammen erfüllt PlasmaSafe auch die Auflagen von anspruchsvollen Qualitätsmanagement-Systemen. ■

Bilder, soweit nicht anders deklariert: © O. Scheiter

Literaturverzeichnis unter
www.dimagazin-aktuell.de/literaturlisten

Dr. Oliver Scheiter

1991-1998	Studium der Medizin und Zahnmedizin in Kiel
1997	Approbation Zahnmedizin
1997-1998	Mitarbeit in der Klinik für MKG-Chirurgie
1999	Homologation in Spanien: Doctor en Odontología
1999	Niedergelassen in Privatpraxis auf Mallorca mit dem Schwerpunkt vollständige Rehabilitationen
2001	Implementierung von PRP und PRGF
2005	Tätigkeitsschwerpunkt Implantologie
2006	Implementierung von PRF
Seit 2006	Durchführung von Hospitationswochen und Kursen im Bereich Implantologie und Autologe Plasmakonzentrate in eigenen Fortbildungsräumen
2007	Spezialist für Implantologie DIZ in Zusammenarbeit mit den Universitäten Witten Herdecke und Miami/USA
2013	Zertifizierung für ambulante Sedierung
2018	Zertifizierung Osteophoenix Tissue Engineering

Mitglied der SEI und SEPA

Dr. Oliver Scheiter
Paseo de Illetas, 87
E-07181 Illetas, Mallorca
Tel. (+34) 971 40 10 60
mail@marident.eu

LEISTUNGSVERGLEICH INTRAORALSCANNER

DENTAL KOMPAKT 2020 www.dentalkompakt-online.de			
Hersteller / Vertrieb	Carestream Dental Germany GmbH Hedelfinger Str. 60 70327 Stuttgart	Carestream Dental Germany GmbH Hedelfinger Str. 60 70327 Stuttgart	Carestream Dental Germany GmbH Hedelfinger Str. 60 70327 Stuttgart
Produktname	CS 3600 Access Intraoralscanner für KfO	CS 3600 Intraoralscanner	CS 3700 Intraoralscanner
Markteinführung	2018	2016	2019
Gewicht intraoraler Scanner / Handstück	325 g (mit seitlich ausgerichteter Spitze)	325 g (mit seitlich ausgerichteter Spitze)	325 g (mit seitlich ausgerichteter Spitze)
Größe intraoraler Scanner / Handstück	22 x 3,8 x 5,8 cm	22 x 3,8 x 5,8 cm	220 x 38 x 58 m
Funktionsweise Scanner	kontinuierliches Scannen – kein festgelegter Scanpfad; offen – Ihr Scan, Ihre Daten; einfaches Handling vor, beim und nach dem Scannen sowie einfache Integration in Ihre Praxismanagementsoftware	kontinuierliches Scannen – kein festgelegter Scanpfad; offen – Ihr Scan, Ihre Daten; einfaches Handling vor, beim und nach dem Scannen sowie einfache Integration in Ihre Praxismanagement-Software	kontinuierliches Scannen – kein festgelegter Scanpfad; offen – Ihr Scan, Ihre Daten; einfaches Handling vor, beim und nach dem Scannen sowie einfache Integration in Ihre Praxismanagement-Software
Größe des Messfeldes	Größe 13 x 13 mm, Tiefe 2–13 mm	Größe 13 x 13 mm, Tiefe 2–13 mm	Größe 13 x 13 mm, Tiefe –2 bis 13 mm
Vorbereitung des Abformgebietes	wie bei einer herkömmlichen Abformung, kein Puder notwendig	wie bei einer herkömmlichen Abformung, kein Puder notwendig	wie bei einer herkömmlichen Abformung, kein Puder notwendig
Scandauer pro Zahn / Kiefer	5–10 Sek. pro durchschnittlichem Einzelzahnscan (basierend auf Quadrantenscan), abhängig vom Fall; <3 Min. für den gesamten Zahnbogen und Okklusion	5–10 Sek. pro durchschnittlichem Einzelzahnscan (basierend auf Quadrantenscan), abhängig vom Fall; <3 Min. für den gesamten Zahnbogen und Okklusion	5–10 Sek. pro durchschnittl. Einzelzahnscan (basierend auf Quadrantenscan), abhängig von Fall & IT Ausrüstung; <3 Min. für den gesamten Zahnbogen und Okklusion
Möglichkeit einer "optischen" Bissregistrierung?	ja	ja	ja
Konstruktionsmöglichkeiten mit Software	ja, mit der optionalen CS Restore Software	ja, mit der optionalen CS Restore Software	ja, mit der optionalen CS Restore Software
Restaurationsauswahl durch Software	ja, mit der optionalen CS Restore Software (Inlay, Onlay, Kronen, Overlay, Brücken)	ja, mit der optionalen CS Restore Software (Inlay, Onlay, Kronen, Overlay, Brücken)	ja, mit der optionalen CS Restore Software (Inlay, Onlay, Kronen, Overlay, Brücken)
Materialauswahl mit Software	ja, mit der optionalen CS Restore Software	ja, mit der optionalen CS Restore-Software	ja, mit der optionalen CS Restore Software
Schnittstellen	offener STL-Datensatz	offener STL-Datensatz oder offener PLY-Datensatz	offener STL-Datensatz, offener PLY-Datensatz
Kompatibilität zu welchen Systemen / Herstellern?	offenes System – kompatibel zu gängiger offener Laborsoftware	offenes System – kompatibel zu gängiger offener Laborsoftware	offenes System – kompatibel zu gängiger offener Laborsoftware
Zubehör	Scannerspitzen, Wandhalterung und Tischablageschale, Netzteil, USB-Anschluss	Scannerspitzen, Wandhalterung und Tischablageschale, Netzteil, USB-Anschluss	Scannerspitzen, Wandhalterung und Tischablageschale, Netzteil, USB-Anschluss
Besonderheiten	sehr hohe Präzision, offenes System, hohe Geschwindigkeit, intelligentes Matchingsystem, puderfrei verwendbar, mobil via USB 2.0 Schnittstelle, drei verschiedene Scannerspitzen (autoklavierbar), 3D- und 2D-Aufnahmen monochrom	sehr hohe Präzision, offenes System, hohe Geschwindigkeit, intelligentes Matchingsystem, puderfrei verwendbar, Hybrid-Scan möglich bei diffizilen oder tiefen Prep-Grenzen, mobil via USB 2.0 Schnittstelle, drei verschiedene Scannerspitzen (autoklavierbar), 3D- und 2D-Aufnahmen in Echtfarben	sehr hohe Präzision, offenes System, hohe Geschwindigkeit, intelligentes Matchingsystem, puderfrei verwendbar, Hybrid-Scan möglich bei diffizilen oder tiefen Prep-Grenzen, mobil via USB 2.0 Schnittstelle, drei verschiedene Scannerspitzen (autoklavierbar), 3D- und 2D-Aufnahmen in Echtfarben, Touchscreen-Funktionalität, Intelligentes Farbabgleichsystem
Wissenschaftliche Referenzen	Accuracy of four intraoral scanners in oral implantology: a comparative in vitro study from Mario Imburgia, Silvia Logozzo, Uli Hauschild, Giovanni Veronesi, Carlo Mangano and Francesco Guido Mangano (https://bmcoralhealth.biomedcentral.com/articles/10.1186/s12903-017-0383-4); und viele weitere	Accuracy of four intraoral scanners in oral implantology: a comparative in vitro study from Mario Imburgia, Silvia Logozzo, Uli Hauschild, Giovanni Veronesi, Carlo Mangano and Francesco Guido Mangano (https://bmcoralhealth.biomedcentral.com/articles/10.1186/s12903-019-0792-7) oder Accuracy of four intraoral scanners in oral implantology: a comparative in vitro study (https://bmcoralhealth.biomedcentral.com/articles/10.1186/s12903-017-0383-4); und viele weitere	Für CS 3600 (CS 3700 ist neu auf dem Markt daher noch keine freie wissenschaftliche Untersuchung verfügbar); Accuracy of four intraoral scanners in oral implantology: a comparative in vitro study from Mario Imburgia, Silvia Logozzo, Uli Hauschild, Giovanni Veronesi, Carlo Mangano and Francesco Guido Mangano (https://bmcoralhealth.biomedcentral.com/articles/10.1186/s12903-019-0792-7) oder Accuracy of four intraoral scanners in oral implantology: a comparative in vitro study (https://bmcoralhealth.biomedcentral.com/articles/10.1186/s12903-017-0383-4) und viele weitere
Preis für das Gerät	24.999,- Euro (zzgl. MwSt.)	29.999,- Euro (zzgl. MwSt.)	34.999,- Euro (zzgl. MwSt.)
Preis für die Software	Bilddarstellungssoftware inklusive, Designsoftware optional: CS Restore 1.999,- Euro (zzgl. MwSt.)	Bilddarstellungssoftware inklusive Design-Software optional: CS Restore 1.999,- Euro (zzgl. MwSt.)	Bilddarstellungssoftware inklusive Designsoftware optional: CS Restore 1.999,- Euro (zzgl. MwSt.)
Kosten pro Scanvorgang	keine Folgekosten	keine Folgekosten	keine Folgekosten
Serviceleistungen / Schulungen / Kurse	online über das Carestream Dental Institute	online über das Carestream Dental Institute	online über das Carestream Dental Institute
Vorteile	sehr hohe Präzision, sehr schnell, offenes System, intelligentes Matchingsystem, puderfrei, keine Folgekosten, Mobilität dank USB 2.0 Schnittstelle, Offline Arbeiten möglich, Anbindung der Software via VDDS Schnittstelle	sehr hohe Präzision, sehr schnell, offenes System, komplett offener Workflow, einfach scannen, dann entscheiden was mit dem Scan passiert – endlose Möglichkeiten, intelligentes Matchingsystem, puderfrei, keine Folgekosten, Mobilität dank USB 2.0 Schnittstelle, Export der Daten mit einem Klick, Touchscreen-Funktionalität, Offline Arbeiten möglich, Anbindung der Software via VDDS Schnittstelle	sehr hohe Präzision, sehr schnell, offenes System, komplett offener Workflow, einfach scannen, dann entscheiden was mit dem Scan passiert – endlose Möglichkeiten, intelligentes Matchingsystem, intelligenter Farbagleich, puderfrei, keine Folgekosten, Mobilität dank USB 2.0 Schnittstelle, Export der Daten mit einem Klick, Touchscreen-Funktionalität, Offline Arbeiten möglich, Anbindung der Software via VDDS Schnittstelle
Service-Telefon	07 11 / 490 674 20, E-Mail an: deutschland@csdental.com	07 11 / 490 674 20, E-Mail an: deutschland@csdental.com	07 11 / 490 674 20, E-Mail an: deutschland@csdental.com
Homepage	www.carestreamdental.de	www.carestreamdental.de	www.carestreamdental.de

LEISTUNGSVERGLEICH INTRAORALSCANNER

DENTAL KOMPAKT 2020 www.dentalkompakt-online.de			
Hersteller / Vertrieb	Dentsply Sirona Deutschland GmbH Fabrikstraße 31, 64625 Bensheim c/o Sirona Dental Systems GmbH	Dentsply Sirona Deutschland GmbH Fabrikstraße 31, 64625 Bensheim c/o Sirona Dental Systems GmbH	Hersteller: Medit Kulzer GmbH Leipziger Straße 2, 63450 Hanau
Produktname	Omnicam	Primescan	cara i500
Markteinführung	2019	2019	2019
Gewicht intraoraler Scanner / Handstück	316 g	457 g (Kunststoffhülse), 524,5 g (Metallhülse)	276 g (Handstück)
Größe intraoraler Scanner / Handstück	40 x 50 x 223 mm	50,9 x 58,8 x 253 mm	266 mm
Funktionsweise Scanner	Triangulation	dynamischer Tiefenscan (bis 20 mm)	3D-in-Motion Video Technologie, Triangulationsverfahren
Größe des Messfeldes	16,1 x 16,2 mm	22,5 x 20,7 mm	Scanfeldgröße: 18 x 18 mm, Scantiefe bis 21 mm individuell einstellbar
Vorbereitung des Abformgebietes	wie bei einer Präzisionsabformung	wie bei einer Präzisionsabformung	pulverfreies Scannen, ansonsten wie für konventionelle Abformung
Scandauer pro Zahn / Kiefer	ca. 8–12 Min., Ganzkieferscan (OK, UK, Bissregistrierung, Modellberechnung, abhängig von Erfahrung und Routine mit System)	ca. 1–2 Min., Ganzkieferscan (OK, UK, Bissregistrierung, Modell-berechnung, abhängig von Erfahrung und Routine mit System)	k. A.
Möglichkeit "optische" Bissregistrierung?	ja, über bukkalen Scan in Schlussbissstellung	ja, über bukkalen Scan in Schlussbissstellung	ja
Konstruktionsmöglichkeiten mit Software	Die Connect Software ermöglicht Aufnahme und Senden über Connect Case Center. Für Konstruktion wird CEREC Software benötigt.	Die Connect Software ermöglicht Aufnahme und Senden über Connect Case Center. Für Konstruktion wird CEREC Software benötigt.	Export der Scandaten an jede offene Konstruktionssoftware – keine direkte Designmöglichkeit am Gerät
Restaurationsauswahl durch Software	Inlays, Onlays, Kronen, Teilkronen, Veneers, Bohrschablonen, Abutments, Stege, Geschiebe, Teleskope und Brücken, Käppchen, Gerüste, anatomische Verbinder, Nesting und Stacking	Inlays, Onlays, Kronen, Teilkronen, Veneers, Bohrschablonen, Abutments, Stege, Geschiebe, Teleskope und Brücken, Käppchen, Gerüste, anatomische Verbinder, Nesting und Stacking	ja, vielfältige Auswahl
Materialauswahl mit Software	Feldspatkeramik, Glaskeramik, Lithium Disilikat, Zirkonoxid, Nano Resin Keramik, Aluminiumoxid, Kunststoff, NEM, Titan und Edelmetall; alle Materialien, die Labor anbietet	Feldspatkeramik, Glaskeramik, Lithium Disilikat, Zirkonoxid, Nano Resin Keramik, Aluminiumoxid, Kunststoff, NEM, Titan und Edelmetall; alle Materialien, die Labor anbietet	ja, alle am Markt verfügbaren Materialien
Schnittstellen	STL-Export in andere CAD-Software, Übertragung der Modelldaten an inLab CAD Software über Connect Case Center oder an jede beliebige Lab Software über Connect Case Center Inbox	STL-Export in andere CAD-Software, Übertragung der Modelldaten an inLab CAD Software über Connect Case Center oder an jede beliebige Lab Software über Connect Case Center Inbox	offenes System mit Datensätzen in folgenden Dateiformaten: .stl, .ply, .obj
Kompatibilität zu welchen Systemen / Herstellern?	alle CAD- und CAM-Software	alle CAD- und CAM-Software	offenes System mit Datensätzen in folgenden Dateiformaten: .stl, .ply, .obj
Zubehör	kein weiteres Zubehör auf der Seite des Zahnarztes nötig	kein weiteres Zubehör auf der Seite des Zahnarztes nötig	vier Scanspitzen (autoklavierbar), Wandhalter, Tischhalter, Kalibrierwerkzeug, Ladekabel, USB-Kabel, GBA, USB-Stick
Besonderheiten	ausbaufähig zu Chairside-System durch CEREC Software SVD und Schleifmaschine, Aufrüstung durch weitere Software-Optionen für vollständig geführte Implantologie oder Kieferorthopädie (CEREC SW Pro Modul, CEREC Ortho)	ausbaufähig zu Chairside-System durch CEREC Software SVD und Schleifmaschine, Aufrüstung durch weitere Software-Optionen für vollständig geführte Implantologie oder Kieferorthopädie (CEREC SW Pro Module, CEREC Ortho)	verschiedene offene Datenformate, zwei Hochgeschwindigkeitskameras, umfangreiches Kulzer-Serviceangebot
Wissenschaftliche Referenzen	Accuracy of complete- and partial-arch impressions of actual intraoral scanning systems in-vitro, Andreas ENDER (PD Dr med dent), Moritz ZIMMERMANN (Dr med dent)1, Albert MEHL (Prof Dr med dent Dr rer nat), University of Zurich, Int J Comput Dent. (März 2019)	Accuracy of complete- and partial-arch impressions of actual intraoral scanning systems in-vitro, Andreas ENDER (PD Dr med dent), Moritz ZIMMERMANN (Dr med dent)1, Albert MEHL (Prof Dr med dent Dr rer nat), University of Zurich, Int J Comput Dent. (März 2019)	auf Anfage bei Kulzer GmbH erhältlich
Preis für das Gerät	auf Anfrage beim Fachhandel	auf Anfrage beim Fachhandel	auf Anfage bei Kulzer GmbH erhältlich
Preis für die Software	Connect Software Lizenz und eine 1-User Inbox Lizenz / Gerät	Im Lieferumfang ist 1 Connect Software Lizenz und eine 1-User Inbox Lizenz / Gerät enthalten.	inklusive
Kosten pro Scanvorgang	keine Folgekosten	keine Folgekosten	keine
Serviceleistungen / Schulungen / Kurse	Kursgutschein bei Gerätekauf inklusive	Kursgutschein bei Gerätekauf inklusive	siehe Kulzer Service- und Fortbildungsangebot, www.kulzer.de
Vorteile	puderfrei und Darstellung der virtuellen 3D-Modelle in natürlichen Farben, offen, keine Folgekosten durch Scangebühren oder Sonstiges, intuitive Bedienung durch Touchscreen und Touchpad, cleveres Hygienekonzept, Auswahl drei verschiedener Hygieneschutz-Hülsen, etc.	patentierte Tiefenscantechnologie, puderfrei, und Darstellung der virtuellen 3D-Modelle in natürlichen Farben, offen, keine Folgekosten durch Scangebühren oder Sonstiges, intuitive Bedienung durch Touchscreen und Touchpad, cleveres Hygienekonzept, Auswahl von drei verschiedenen Hygieneschutz-Hülsen, etc.	Texturscan, Scanvideo, Scannen von Teilabformungen möglich, puderfreies Scannen, hohe Präzision und Scangeschwindigkeit, partielle Korrektur und Nachscannen möglich, erhöht Behandlungsqualität, intuitive Handhabung und einfache Integration in den Praxisalltag, leichtes Handstück
Service-Telefon	technischer Support: 0 62 51 / 161 670, Anwendungssupport: 09 00 / 174 76 62 (1,29 Euro/Minute aus dem deutschen Festnetz)	technischer Support: 062 51 / 161 670, Anwendungssupport: 09 00 / 174 76 62 (1,29 Euro/Minute aus dem deutschen Festnetz)	08 00 / 437 25 22
Homepage	www.dentsplysirona.com	www.dentsplysirona.com	www.kulzer.de, www.kulzer.de/typberatung

Hersteller: 3shape Vertrieb: Kulzer GmbH, Leipziger Straße 2 63450 Hanau	Medit / Merz Dental Kieferweg 1 24321 Lütjenburg
cara TRIOS	Dios 4.0
2012	2018
ca. 680 g	276 g
32 cm	266 mm
Ultra Fast Optical Sectioning	Videoaufnahmen, 3D-in-Motion Video-Technologie, Video, Echtzeit-3D-Bildüberlagerung
Aufnahme des kompletten Kiefers möglich, inkl. Bissregistrierung	Scanfeldgröße: 14 x 13 mm, Scantiefe bis 21 mm individuell einstellbar
pulverfreies Scannen, sonst wie für konventionelle Abformung	Oberfläche trocken halten wie bei einer herkömmlichen Abformung; puderfrei
3 Sek. pro Zahn / 3.000 Bilder pro Sekunde; Gesamtdauer abhängig vom Patientenfall	ca. 10 Sek. je Zahn, ca. 120 Sekunden pro Kiefer, je nach Übung auch schneller
ja	ja
keine direkte Designmöglichkeit am Gerät; nähere Informationen siehe cara-System	nein, aber über den Export der Scandaten an exocad, 3Shape, Maesto, Kulzer, DWOS, Cares Visual, der STL-Datensätze möglich
ja, siehe cara-System	ja
ja, siehe cara-System	ja
offen: STL und DCM	offen
offen: STL und DCM	Exocad, 3Shape, etc. offenes System, alle Systeme / Hersteller, die STL / OBJ / PLY Formate lesen können
Artikulator-Adapterplatte für SLA-Modelle, sonst keines erforderlich	AR-Brille „projectAR“: https://www.merz-dental.de/digital-solutions/scan/projectar; Netzteil, USB-3.0-Kabel, Scanspitzen (vier Stk. / autoklavierbar), Kalibrationsaufsatz, Wandhalterung, Tischhalterung, Handbuch, Software auf USB-Stick
puderfreies Scannen von allen Geweben und Materialien, hohe Präzision und Scangeschwindigkeit, intuitive Handhabung und einfache Integration in den Praxisalltag	Scanbody-Libary, intuitive Benutzeroberfläche, Replay-Funktion etc.; keine Lizenzgebühren, integrierte Intraoralkamera (HD-Fotos (2D), schmale beheizte Scanspitzen, naturnaher Farbscan, Volumen-Scan (z .B. ganze Prothese), Abdruckscan, Abdruck-/IO-Scan kombinierbar, HD-Scan, Wechsel der Scanfarbe (blau / weiß), variable Scantiefe (bis 22 mm), Exportieren von offenen STL / OBJ / PLY, einfaches Versenden der Scandaten über das Medit-Link-Portal, etc.
auf Anfrage bei Kulzer GmbH erhältlich	extrem hohe Auflösung: Präzision Einzelstumpf 8,82 ±0,69 µm, Präzision Komplettkiefer 22,1 ±1,47 µm; Genauigkeit: Einzelzahn (Genauigkeit): 4,2 µm ±0,49 µm), Präzision (Konstanz): 2,1 µm ±0,58 µm, kompletter Bogen
auf Anfrage bei Kulzer GmbH erhältlich	Im Preis inbegriffen: 1 x Intraoral 3D Scanner DiOS 4.0, 1 x Steuerlaptop f. DiOS 4.0, 1 x Touchscreen Monitor, 1 x Cart Scan Scooter DiOS 4.0, 1 x Maus & Tastatur DiOS 4.0, 1 x Cooling-Unit; Preis auf Anfrage
inklusive	inklusive
Verarbeitungspauschale für jeden abgesendeten Patientenfall – Preise auf Anfrage	keine
inklusive Schulung des Praxisteams (Praxisbetrieb muss zur Schulung nicht unterbrochen werden), Service-Hotline, Remote Online Service	Installation & Ersteinweisung
puderfreies Scannen, hohe Präzision und Scangeschwindigkeit, partielle Korrektur und Nachscannen möglich, erhöht Behandlungsqualität, intuitive Handhabung und einfache Integration in den Praxisalltag	Cart, offenes System; Schreibschutz der Scandaten beim Nachscannen, integrierte HD-Kamera, Okklusionsanalyse, automatische Bissregistrierung von OK / UK, Analyse der Unterschnittbereiche, lebendige Farben, Leichtgewicht (nur 276 g), extrem hohe Auflösung, unterschiedliche Modellvarianten
08 00 / 437 25 22	043 81 / 40 30, E-Mail an: info@Merz-Dental.de
www.kulzer.de/cara	www.merz-dental.de/digital-solutions/scan/diosr-40

LEISTUNGSVERGLEICH INTRAORALSCANNER

DENTAL KOMPAKT 2020 www.dentalkompakt-online.de		
Hersteller / Vertrieb	Hersteller: Medit Vertrieb: Organical CAD/CAM GmbH Ruwersteig 43 12681 Berlin	Planmeca Vertriebs GmbH Hermannstraße 13 20095 Hamburg
Produktname	DiOS® 4.0	Planmeca Emerald
Markteinführung	2018	2017
Gewicht intraoraler Scanner / Handstück	276 g	Scanner: 218 g, Scanner Tip: 17 g, Kabel: 120 g
Größe intraoraler Scanner / Handstück	Länge: 266 mm	Höhe: 41 mm, Breite: 45 mm, Länge (mit Tip): 249 mm; Tips: Normal = H: 24,6 x B: 24,6; Schmal = H: 12,5 x B: 24,6
Funktionsweise Scanner	3D-in-Motion Video-Technologie, Video, Echtzeit-3D-Bildüberlagerung	puderfreies, fließendes Aufnahmeverfahren in Farbe; Rot-, Grün- und Blau-Laser projizierte Mustertriangulation; Videoaufnahmeverfahren zeigt über 36 3D-Datensätze pro Sekunde
Größe des Messfeldes	Scanfeld: 14 x 13 mm, Scan-Tiefe (variabel): 2–22 mm, Aufnahme des kompletten Kiefers	Bei normalen Tip: 17,6 mm x 13,2 mm, Tiefe 0-20 mm
Vorbereitung des Abformgebietes	wie bei einer herkömmlichen Abformung, puderfrei, Oberfläche trocken halten	wie bei der klassischen Abformung, kein Puder notwendig
Scandauer pro Zahn / Kiefer	10 Sek./Zahn, 2-3 Min./Kiefer	wenige Sekunden/Zahn, 1–2 Min./Kiefer
Möglichkeit "optische" Bissregistrierung?	ja, zwei Bissregistrierungs-Scans, z. B. rechte und linke Kieferseite	ja
Konstruktionsmöglichkeiten mit Software	ja, über den Export der Scandaten an exocad, 3Shape, Maesto, Kulzer, DWOS, Cares Visual, weitere Möglichkeiten über STL-Export	zum einen mit dem Modul „PlanCAD Easy für Scan und Design“ der Planmeca Romexis Software; zum anderen zunächst der Scan mit dem Modul „PlanCAD Easy Scan“ der Planmeca Romexis Software und dann Export / Import der offenen STL- bzw. PLY-Daten in eine beliebige Konstruktionssoftware
Restaurationsauswahl durch Software	ja, alle Indikationen auswählbar über das exocad basierende Auftragsblatt	bei Verwendung der „PlanCAD Easy für Scan und Design“: Kronen, Brücken, Inlays, Onlays, Veneers, Abutments
Materialauswahl mit Software	ja, offenes System, alle am Markt verfügbaren Materialien	k. A.
Schnittstellen	offene STL-, OBJ- und PLY- Datensätze	offene Daten im STL- oder PLY-Format
Kompatibilität zu welchen Systemen / Herstellern?	offenes System, alle Systeme / Hersteller, die STL- / OBJ- / PLY-Formate lesen können	alle CAD- und CAM-Software, die offene STL- oder PLY-Daten importieren können
Zubehör	Scanspitzen (vier Stk. / autoklavierbar), Kalibrationsaufsatz, Wandhalterung, Tischhalterung, Handbuch, Software auf USB Stick, Netzteil, USB 3.0 Kabel	drei Scan Aufsätze (2 x normal, 1 x schmal), Kalibrierset, Scanhalter
Besonderheiten	keine Lizenzgebühren, integrierte Intraoralkamera (HD-Fotos (2D)), schmale beheizte Scanspitzen, naturnaher Farbscan, Volumen-Scan (z .B. ganze Prothese), Abdruckscan, Abdruck- / IO-Scan kombinierbar, HD-Scan, Wechsel der Scanfarbe (blau / weiß), variable Scantiefe (bis 22 mm), Exportieren von offenen STL / OBJ / PLY, einfaches Versenden der Scandaten über das Medit-Link-Portal, Mobil via USB 3.0 Schnittstelle, puderfrei	ultraleichte, hochpräzise Kamera, welche offene STL- oder PLY-Daten liefert; schnelle Aufnahme dank hoher Geschwindigkeit und fortschrittlicher Bildverarbeitung; Autosave bei der Aufnahme; Scanner-spitzen autoklavierbar (350 Zyklen); Anschluss via USB3.0 oder USB Typ-C an beliebige PCs, die die Systemanforderungen erfüllen, hygienische Steuerung der Software mit der Kamera und deren beiden Knöpfe ohne Berührung von Tastatur oder Bildschirm
Wissenschaftliche Referenzen	extrem hohe Auflösung: Präzision Einzelstumpf 8,82 ±0,69 µm, Präzision Komplettkiefer 22,1 ±1,47 µm; Genauigkeit: Einzelzahn (Genauigkeit) = 4,2 µm ±0,49 µm), Präzision (Konstanz) = 2,1 µm ±0,58 µm, kompletter Bogen	k. A.
Preis für das Gerät	Preis auf Anfrage	über den Dentalfachhandel
Preis für die Software	Software inklusive, kostenfrei	über den Dentalfachhandel
Kosten pro Scanvorgang	keine weiteren Kosten für Scans	keine Scan-Fee oder jährlichen Lizenzkosten
Serviceleistungen / Schulungen / Kurse	Schulung / Einweisung bei Kauf im Organical® Trainingszentrum (Berlin) inklusive	Dentalfachhandel, Planmeca
Vorteile	integrierte HD-Kamera, Schreibschutz der Scandaten beim Nachscannen, automatische Bissregistrierung von OK / UK, Okklusionsanalyse, Analyse der Unterschnittbereiche, lebendige Farben, Leichtgewicht (nur 276 g), extrem hohe Auflösung, unterschiedliche Modellvarianten: Mobil (Lösung mit Laptop) oder Scooter (Wagen mit Touchmonitor)	keine wiederholten Lizenzkosten, keine Scan-Fee, All-in-One Software; offenes System; leicht, flexibel, präzise; kleines Handstück und schnelles Scannen; puderfrei und in Farbe abformen; ausbaufähig mit PlanMill 30s & 40s Schleifeinheit zum kompletten Chairside CAD/CAM System
Service-Telefon	0 30 / 549 934 200	0 40 / 228 594 30
Homepage	www.organical-cadcam.com	www.planmeca.de

Planmeca Vertriebs GmbH Hermannstraße 13 20095 Hamburg	Hersteller: 3Shape A/S, Kopenhagen Vertrieb: Straumann GmbH Heinrich-von-Stephan-Str. 21 79100 Freiburg
Planmeca Emerald S	TRIOS®3 / TRIOS®4
2019	2017 / 2019
Scanner Handstück: 218 g, Tip: 17 g, Kabel (USB-C): 120 g	TRIOS® – Stift: 340 g, TRIOS® – Stift mit Akku: 375 g
inkl. Tip: 41 x 45 x 249 mm; normaler Tip: 21,3 x 24,6 x 88,6 mm; schmaler Tip: 15,6 x 24,6 x 88,6 mm (Höhe x Breite x Länge)	TRIOS® Stift: 250 x 50 x 40 mm
puderfreies, fließendes Aufnahmeverfahren in Farbe; Rot-, Grün- und Blau-Laser projizierte Mustertriangulation; Videoaufnahmeverfahren zeigt über 36 3D-Datensätze pro Sekunde	Ultrafast Optical Sectioning Technology™, konfokales Prinzip, Video, Echtzeit-3D-Bildüberlagerung
normaler Tip: 17,6 x 13,2 mm, Tiefe 0–20 mm; schmaler Tip: 12 x 13,2 mm, Tiefe 0–20 mm	Scanfeld: 16 x 17 x 16 mm, Aufnahme des kompletten Kiefers inkl. Bissregistrat
wie bei der klassischen Präzisionsabformung; puderfrei	wie bei einer herkömmlichen Abformung, puderfrei
je nach Übung, wenige Sekunden für einen Zahn, 1–2 Min. für ganzen Kiefer; Nachscannen von Löchern jederzeit möglich mit hygienischer Steuerung allein über Scanner.	10 Sek./Zahn, 60 Sek./Kiefer
ja, automatisch im Aufnahme-Workflow oder manuell über einen oder zwei bukkale Scans in Schlussbissstellung; Dauer unter 10 Sek.	ja
mit dem eigenen optionalen Softwaremodule PlanCAD Easy Design bzw. PlanCAD Premium für Labore; Die Daten sind grundsätzlich offene STL bzw. PLY (= Oberflächendaten inkl. Farben). Über die offene Romexis Cloud oder als Dateiexport können die Daten an beliebige Empfänger (dort keine Romexis Lizenz notwendig) gesendet werden.	zahngetragen, implantatgetragen, KFO (je nach Software Modul), weitere Möglichkeiten über STL-Export
bei Verwendung der optionalen Plan CAD Easy Design Software: Kronen, Teilkronen, Inlays, Onlays, Veneers, Brücken, Abutments, anatomische Verbinder; bei PlanCAD Premium (für Labore) alle zahntechnisch üblichen Arbeiten	Inlays, Onlays, Veneers, Kronen, Brücken, Abutments, KFO (je nach Software Modul)
alle gängigen Materialien (VITA, Ivoclar Vivadent, GC, Straumann, Tetric, Telio, Zirkon, PMMA, Wax)	ja, offenes System
offener Import / Export der Daten als STL / PLY; Dies gilt sowohl für die Scandaten als auch für Konstruktionsdaten. Es ist auch möglich, mit fremden Scandaten zu konstruieren und auch fremde Konstruktionen mit Planmeca Fräßeinheiten herzustellen.	offener STL- und PLY-Datensatz oder innerhalb des 3Shape Workflows
alle CAD- und CAM-Programme, die offene STL- oder PLY-Daten importieren können; Es ist insbesondere möglich, die Scandaten als 3Shape Daten zu exportieren, um den Import dort, oder für Programme, die ebenfalls 3Shape unterstützen, zu erleichtern.	offenes System (STL-Daten)
Im Lieferumfang enthalten sind drei sterilisierbare Tips (2 x normal, 1 x schmal), Kalibrierset, Scanablage. Optional ist der „Cariosity“ Tip zur Karieserkennung. Dabei wird Laserlicht seitlich am Zahn eingebracht und das Bild oben über die Kamera aufgenommen. Karies erzeugt Lichtstreuung, die dabei als abgedunkelte „Wolken“ erkennbar ist.	Scanhülsen, Farb- und 3D-Kalibrationsset (in der Grundausstattung enthalten)
Erkennung der Zahnfarbe; Der Scanner lässt sich direkt an Planmeca Dentaleinheiten adaptieren und dann mit dem Fußanlasser steuern. Eine Tablet-Halterung mit Tablet (iPad / Android) an der Dentaleinheit erlaubt es, den Scanvorgang ergonomisch in Blickrichtung des Arztes zu verfolgen, ohne den Kopf drehen zu müssen. Autosave bei der Aufnahme verhindert Datenverlust; Scannertips autoklavierbar (350 Zyklen); Scanner-Anschluss via USB-3 oder USB-C an beliebige PCs, die die Spezifikationen erfüllen; hygienische Steuerung der Software mit der Kamera und deren beiden Knöpfe ohne Berührung von Tastatur oder Bildschirm	Hilfe zur Kariesdiagnostik: Oberflächenkaries (TRIOS 4), Patienten Apps: Smile Design, Patient Monitoring, Patient Specific Motion, Treatment Simulator; AI Scantechnologie, integrierte Intraoralkamera für HD-Fotos (zweidimensional), integrierte Zahnfarbenbestimmung, gyroskopischer Sensor, u. a. zur Steuerung der Darstellung, beheizte, autoklavierbare Farb-Scannerspitze (Anti-Beschlag-Wirkung), Lizenzgebühr: im ersten Jahr inklusive
in Vorbereitung; Da der Scanner erst auf der IDS 2019 vorgestellt wurde, sind die Studien noch im Gange. Informationen dazu können bei der Planmeca Vertriebs GmbH angefordert werden.	auf Anfrage
Der Vertrieb erfolgt exklusiv über NWD oder Pluradent. Preise sind über die Aktionsflyer und über den Außendienst erfahrbar.	auf Anfrage
Planmeca PlanCAD Easy Scan ist mit einer Basislizenz von Romexis beim Scanner enthalten. Damit ist zugleich die Verbindung zu Abrechnungsprogrammen, das Speichern und Anzeigen von 2D-Bilddaten (Röntgenbilder, Fotos) enthalten. Die Software hat „Floating“ Lizenzen, d.h. sie kann an jedem Arbeitsplatz installiert und entsprechend der Lizenzanzahl gleichzeitig gestartet werden. Wird PlanCAD Easy Design miterworben (Preis über den Fachhandel), so kann unabhängig an einer Station gescannt und gleichzeitig an einer anderen Station designed werden.	auf Anfrage (im ersten Jahr inklusive)
keine Kosten; Scanner und Software werden ohne jährliche Gebühren oder „Klick-Fees“ angeboten. Der Fachhandel kann aber aufgrund der Kompatibilität mit dem Planmeca Clinic Management auch Angebote auf Nutzungsbasis erstellen, da das Clinic Management bei entsprechender vertraglicher Gestaltung mit der Praxis die Aufzeichnung der Anzahl an Scans erlaubt.	keine
Die Handelspartner und Planmeca bieten individuelle Trainings an. Webinare, Trainingskurse und Videos sind ebenfalls verfügbar. Über die Planmeca Academy in Helsinki werden Kurse angeboten.	Installation und Einweisung inklusive Schulung vor Ort, Support via Telefon, verschiedene Kurse, speziell geschulter Außendienst
keine wiederholten Lizenzkosten, keine Gebühren pro Scan, All-in-One Software; offenes System; leicht, flexibel, präzise; kleines Handstück und schnelles Scannen; puderfrei und in Farbe abformen; ausbaufähig mit PlanMill 30s & 40s Schleifeinheit zum kompletten Chairside CAD/CAM System; kommt mit vier Farbaufsätzen für den Scanner, um ihn an das Praxisdesign anpassen zu können; Scanner kann an jedem geeigneten PC oder Laptop betrieben werden (keine Spezial-PC-Hardware); Floating Lizenzen erlauben die Betrachtung und Bearbeitung der Daten an allen Praxiscomputern	offenes System, puderfrei, farbige Scans, präzise, verschiedene Modelle: Pod (mobile Lösung mit Laptop) und Move+, Handstück mit Kabel oder kabellos, Hilfe zur Kariesdiagnostik, Patienten Apps
0 40 / 228 594 30	07 61 / 450 13 36
www.planmeca.de	www.straumann.de/trios

© Axel Thüne

Führung – der meistunterschätzte Frustfaktor

Wenn es vor Jahren in erfolgreichen Praxen noch darum ging, wie man Patienten und Mehrwert generiert, dann ist es heute das Thema Mitarbeiterführung. Logischerweise müssten jetzt Fortbildungsformate zum Thema „Führung" dauerhaft ausgebucht sein – ist aber nicht so. Warum eigentlich?

Wenn es darum geht, den perfekten Sinuslift zu setzen, Hygienerichtlinien einzuhalten oder den Praxisumsatz zu steigern, dann gibt es klare Faktoren, wie das funktioniert. Folgt man exakt dem Protokoll, ist geschickt und motiviert, dann haut das in der Regel recht schnell hin.

Warum ist Führung so schwierig?

Bei einer gemeinsamen Praxisführungs-Fortbildung mit einem Zahnarzt, der als Moderator agierte, wurde mir zum ersten Mal klar, warum Führung so schwierig für viele erscheint. Am Abschlusstag sagte er mir Folgendes: „Puh, ist das schwierig. Wenn ich den Hygienekurs moderiere, gibt es detaillierte Fakten. Es ist klar, wie lange was wo sterilisiert werden muss. Hier ist es ganz anders. Da muss ich mich auf mich verlassen und habe wenig klare Vorgaben, die ich abarbeiten kann". Ja, er hat vollkommen Recht, in der Führung gibt es nur eine Sicherheit, die bin ICH.

Möglicherweise denkt jetzt der eine oder andere, naja, als die einzige Sicherheit würde ich mich in der Führung nicht bezeichnen. Wenn Sie diesen Gedanken hegen, dann sind Sie schon ein Stück des Weges in Richtung kraftvolle Führung gegangen. In den letzten Jahren gibt es immer mehr Mitarbeiterknappheit in Zahnarztpraxen. Es gibt dafür zahlreiche Gründe im Außen, die man finden kann. Leider hilft diese Erkenntnis nicht, denn sie macht uns machtlos. Sobald wir entschieden haben, selbstbestimmt zu leben, können wir die Schuld nicht mehr im Außen suchen. Es braucht die Reise nach Innen. Dabei keimen sofort folgende Fragen auf:

- Wann und wie habe ich Führung gelernt?
- Wie sah die Ausbildung konkret aus?
- Wie viel Zeit nehme ich mir, um meine Führungsqualität weiterzuentwickeln?

Wenn kraftvolle Führung tatsächlich solch einen starken Einfluss auf den Erfolg der Praxis hat, dann müssten diese Fragen intensiv bearbeitet werden. Sie werden dabei recht schnell darauf stoßen, dass Führung Selbstmanagement ist. Jetzt wird auch deutlich, warum „Führungsfortbildungen", die wirklich in die Tiefe gehen, eher schlecht besucht sind – es geht um mich und mein Verhalten. Wer möchte schon sein Innerstes vor anderen ausbreiten oder auch nur einen Blick in seine Innenwelt zulassen? Die Arbeit am Schweinekiefer in der Implantologie-Fortbildung ist da schon wesentlich unverfänglicher. Diese Sicht ist durchaus nachvollziehbar. Möglicherweise werden uns Tatsachen bewusst, die nicht angenehm sind. Diese Fragen rücken dabei schnell in den Fokus:

- Warum mache ich das überhaupt, was ich tue?
- Was möchte ich bewirken?
- Was möchte ich hinterlassen?
- Was treibt mich tagtäglich an?
- Ist das was ich heute tue, das was ich mir einmal erträumt habe?

- Wie viel Zeit nehme ich mir für mich ganz persönlich (Reise nach Innen, nicht Ablenkung beim Joggen oder auf dem Golfplatz)?

Erst wenn Sie all diese Fragen beantwortet haben, können die nächsten Schritte angegangen werden. So manche Führungskraft hat schon realisiert, dass die ganzen Führungstools nicht einfach so wirken, wie versprochen. Dies ist ganz so, wie in Ihrer Berufung. Das Werkzeug bestimmt nicht das Ergebnis, sondern der, der es führt.
Wenn Sie in diesem Ausflug in die Führungswelt inspiriert wurden, dieses Thema tiefgreifend und ergebnisorientiert anzugehen, dann freut sich der Autor. Sollten Sie das Gefühl haben, dass Unterstützung und Begleitung von außen, durch einen passenden Coach hilfreich sein könnte, dann nutzen Sie die Chance jetzt. Es ist immer wieder faszinierend, was in Praxen und Unternehmen entstehen kann, wenn kraftvolle und vertrauensvolle Führung ihre Früchte trägt. Es gibt sie noch und wieder – Praxen, die dauerhaft Blindbewerbungen erhalten, weil ihnen ihr guter Ruf im Mitarbeitermanagement vorauseilt. ■

Bilder: © Axel Thüne

Axel W. Thüne

Jahrgang 1965, ist Trainer, Moderator und Coach. Nach seiner Ausbildung zum Groß- und Außenhandelskaufmann, Fachrichtung Dental durchlebte er alle Facetten der Dentalbranche und lehrt an der Zahnärztlichen Akademie Karlsruhe. Seit 2001 begleitet er Praxen, die ihre Anziehungskraft auf die passenden Mitarbeiter und Patienten verstärken wollen. Dies geschieht unter Berücksichtigung der Ethik des Berufsstandes.

training + moderation + coaching
Axel Thüne
Eisinger Str. 46 · 75249 Kieselbronn/Pforzheim
Tel. 07231 / 601981
info@axelthuene.de · www.axelthuene.de

Produktneuheit

Karex gelée

Remineralisation mit BioHAP und Calcium

In der Apotheke erhältlich
PZN: 16060955

Aktuelles aus der Wissenschaft

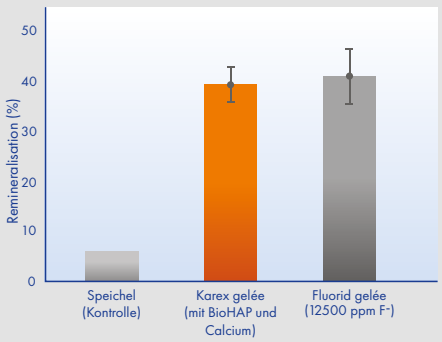

Karex gelée remineralisiert initiale Karies genauso effektiv, wie ein Gel mit hochkonzentriertem Fluorid.

Quelle: BDJ Open 6, 9, (2020)

in vitro, Anwendung der Produkte gem. Empfehlung

Anwendungsgebiete:

- Unterstützt die Kariesprophylaxe
- Reduziert schmerzempfindliche Zähne
- Patienten mit Multibandtherapie
- Nach der professionellen Zahnaufhellung
- Patienten mit MIH (Kreidezähne)

Empfehlen Sie Ihren Patienten 1x täglich Karex gelée!

Wirksamkeitsstudien zu BioHAP:

- ZWR 129, 277–283 (2020)
- J. Invest. Clin. Dent., e12399 (2019)
- BDJ Open 5, 18 (2019)
- Arch. Oral Biol. 80, 18–26 (2017)
- BMC Oral Health 20, 85 (2020)
- J. Dent. 88, 103170 (2019)
- Sci. Rep. 8, 4888 (2018)

© agenturfotografin

Welche positiven Impulse kann die Videosprechstunde in der Zahnarztpraxis setzen?

Der Gesundheitsmarkt befindet sich in einer Phase der großen Umbrüche. Elektronische Patientenakte, Erfassung von Gesundheitsdaten per App, eRezept, Video-Sprechstunde: Digitale Technologien führen dazu, dass alle Akteure im Gesundheitswesen umdenken und sich neu orientieren müssen. Und die Corona-Zeit hat uns nicht nur zum zeitweiligen Stillstand gezwungen, sondern hat eben auch positive Effekte hervorgebracht. Darunter: Deutschland ist gezwungen das Thema Digitalisierung weiter voranzubringen.

Für den Gesundheitssektor heißt das unter anderem, dass die Videosprechstunde an Fahrt aufgenommen und einen ordentlichen Schub bekommen hat. Vermehrt haben insbesondere Hausarztpraxen auf ihrer Website über die Möglichkeit der Videosprechstunde informiert. Wir gehen davon aus, dass sich dieser Trend auch bei den Zahnärzten fortsetzen wird und nicht nur in Zeiten von „social distancing" zahlreiche Mehrwerte bieten kann.

Wie wird die Videosprechstunde rechtlich eingeordnet?
Für Ärzte ist die Videosprechstunde als Teil der Telemedizin gesetzlich verankert und kann als Kassenleistung abgerechnet werden. Seit einiger Zeit darf auch der Erstkontakt virtuell erfolgen und das Verbot der ausschließlichen Fernbehandlung wurde innerhalb der MBO gelockert. Im Zuge von Corona gibt es für das 2. Quartal 2020 auch keine Mengenbeschränkung für die Videosprechstunde, so dass nicht mehr bloß 20% der Patienten im Quartal im Rahmen der Videosprechstunde behandelt und abgerechnet werden dürfen.
Um das Potential der Telemedizin künftig noch stärker zu nutzen, können nun auch Zahnärztinnen und Zahnärzte ab 1. Oktober 2020 neue Leistungen in der vertragszahnärztlichen Versorgung erbringen. Darauf haben sich KZBV und der GKV-Spitzenverband geeinigt. Die Übereinkunft sieht die Aufnahme von Videosprechstunden, Videofallkonferenzen, Telekonsilien sowie eines Technikzuschlages in dem Bewertungsmaßstab für zahnärztliche Leistungen (BEMA) vor. Hinter der BEMA Nummer 182 wurden die Gebührennummern VS und VSK in den BEMA-Teil 1 aufgenommen, die BEMA Nummern 181 und 182 wurden angepasst.

Mit den aktuellen Regelungen ist allerdings die Abrechenbarkeit der Videosprechstunde (VS) im zahnärztlichen GKV-Bereich nur bei einer eingeschränkten Patientengruppe in der Praxis möglich. Ob und inwieweit eine Anpassung in Richtung der ärztlichen Leistungen erfolgt, bleibt abzuwarten, wenn auch Martin Hendges, stellvertretender Vorstand der KZBV meint: „Weitere mögliche Szenarien wären in der Nachkontrolle einer umfangreicheren Behandlung sowie in der Erörterung anstehender prothetischer Planungen zu sehen." Bei vorausschauender und reflektierter Betrachtung der Patientenfälle des letzten Jahres und unter Berücksichtigung der zukünftigen Praxisausrichtung/-entwicklung ist es nun möglich sich strategisch und digital aufzustellen.

Welche Vorteile hat die Videosprechstunde?
Ob Aufklärungs- oder Beratungsgespräch, Erstbegutachtung, Zweitmeinungen oder Besprechung von Heil- und Kostenplänen – die Videosprechstunde ist für viele zahnmedizinische Anwendungsfälle geeignet. Auch Online-Fallbesprechungen unter Beteiligung eines Zahntechnikers sind denkbar. Auch wenn hier noch keine Einigungen im GKV-Bereich getroffen wurden, so bleiben die privaten Leistungen davon unberührt.
Für den Zahnarzt, der sich für die Videosprechstunde in seiner Praxis entscheidet, ist es beispielsweise ein Vorteil, dass schon per Videosprechstunde Patienten nach ihrer Behandlungsdringlichkeit selektiert werden können. Es kann virtuell besprochen werden, ob der Patient akut behandelt werden muss und priorisiert werden sollte, oder ob eine Vorstellung in ein paar Tagen ausreichend ist. So kann der Patient beispielsweise auch aus dem Urlaub oder auf der Geschäftsreise seinen Zahnarzt konsultieren. Eine Einschätzung kann durch die Kombination aus Hören sowie Sehen von Mimik und Körperhaltung besser erfolgen, als allein aus dem Herauslesen in der Stimme des Patienten.
Der nächste Vorteil ist, dass Patient und Praxisteam wertvolle Zeit und Aufwand einsparen können. HKP-Besprechungen können erfolgreich durch die Videosprechstunde durchgeführt werden, weil der Patient hierfür nicht extra in die Praxis kommen muss. Er spart sich Wegezeit und -kosten und kann eine Beratung beispielsweise auch während seiner Arbeitspause einschieben ohne durch den Stadtverkehr oder noch weitere Anfahrten in Kauf nehmen zu müssen. Zudem können Patienten aus dem weiter entfernten Umkreis akquiriert werden, die für eine aufwändige Behandlung einen Spezialisten suchen. Der Erstkontakt zum Spezialisten kann virtuell erfolgen, was für die Praxis neues Patientenklientel bedeuten kann.
Ebenso für ältere oder weniger mobile Patienten ist die Videosprechstunde von Vorteil, weil sie oft für die Fahrten auf fremde Hilfe angewiesen sind. Dies entfällt mit der Videosprechstunde. Überdies fühlen sich Patienten in ihrer gewohnten Umgebung wohler. Zahnarztbesuche stellen für manche Patienten Stresssituationen dar, so dass sie komplett gemieden werden, insbesondere, wenn weitere Herausforderungen dazu kommen, wie: Wann kann ich überhaupt einen Zahnarzttermin einschieben? Wer übernimmt in der Zeit die Kinderbetreuung? Wir glauben, dass die Bereitschaft und die Lust zum Zahnarzt zu gehen gesteigert wird, wenn ein Teil der „Behandlung" in einem gewohnten und entspannten Umfeld von zu Hause oder wo auch immer der Patient sich aufhält stattfinden kann.
Fällt die Entscheidung der Praxis positiv für die Videosprechstunde aus, sind die technischen Anforderungen zwingend zu berücksichtigen.

Mit welchen Anbietern darf zusammengearbeitet werden?
Der Datenschutz und die DSGVO müssen eingehalten werden, so dass im Arztbereich und Zahnarztbereich jeweils auf die von der KV bzw. KZV zugelassenen Anbietersysteme zurückgegriffen werden muss.
Darüber hinaus ist Vertraulichkeit wichtig, denn die Videosprechstunde muss – wie eine „normale Sprechstunde" – vertraulich und störungsfrei verlaufen und in Räumen stattfinden, die Privatsphäre bieten. Eine Einwilligung des Versicherten in die Datenverarbeitung des genutzten Videodienstanbieters ist vor Beginn der Videosprechstunde einzuholen. Liegt diese vor, muss ebenfalls vor Beginn der Videosprechstunde auf beiden Seiten eine Vorstellung aller im Raum anwesenden Personen erfolgen. Zudem muss die Videosprechstunde werbefrei sein und darf von niemandem aufgezeichnet werden. Dies sind allerdings alles Punkte, die eben auch für die Konsultation in der Praxis gelten und sind damit nicht unbekannt.

Fazit
Neben den vielen genannten Vorteilen kann die Videosprechstunde die Verbreitung des Virus verlangsamen und schützt andere Patient*innen – insbesondere chronisch und ernsthaft Erkrankte – und das medizinische Personal vor einem unnötigen Infektionsrisiko. Für die Einführung stehen den Zahnärzten verschiedene Förderprogramme zur Verfügung. Alles in allem ist sie ein Teil der Digitalisierung in der Praxis und nach unserem Dafürhalten in Zukunft nicht mehr wegzudenken. ■

Katri Helena Lyck

Katri Helena Lyck ist Fachanwältin für Medizinrecht, zertifizierte Mediatorin und Gründungspartnerin der Kanzlei Lyck+Pätzold. healthcare.recht. Ihre Schwerpunkte liegen in der Betreuung von (zahn-)ärztlichen Kooperationsformen sowie in der Konzeptionierung und Umsetzung von Marketingkonzepten für Arzt- und Zahnarztpraxen. Sie zeigt Ihnen die Möglichkeiten auf, als Arzt/ Zahnarzt erfolgreiches Marketing und zulässige Werbung zu betreiben, um so Ihren Praxisumsatz zu sichern und zu erhöhen.

Katri Helena Lyck
Lyck+Pätzold. healthcare.recht
Nehringstr. 2
61352 Bad Homburg
Tel. 06172- 13 99 60
www.medizinanwaelte.de

DENTAL KOMPAKT
Das Vergleichsportal für Dentalprodukte
www.dentalkompakt-online.de

Das doppelte Plus – Geistlich Kollagenprodukte und Eigenblutkonzentrate

Wie in vielen anderen medizinischen Fachdisziplinen finden Eigenblutkonzentrate auch in der Zahn-, Mund- und Kieferheilkunde eine breite Anwendung. Die konzentrierten Wachstumsfaktoren wirken sich nachweislich positiv auf Wundheilungs- und Regenerationsprozesse aus, womit sich Blutkonzentrate gut in unterschiedliche Behandlungskonzepte einbinden lassen.
Insbesondere in der dentalen Weichgeweberegeneration unterstützen sie in Kombination mit den Geistlich Kollagenprodukten die Wundheilung und Geweberegeneration, wodurch die Schmerzbelastung der Patienten verringert und die Wundpflege und Nachsorge erleichtert wird.
Die etablierten und wissenschaftlich sehr gut dokumentierten Biomaterialien Geistlich Bio-Gide®, Geistlich Mucograft® und Geistlich Fibro-Gide® bieten in Verbindung mit Blutkonzentraten sowohl dem Behandler als auch dem Patienten das doppelte Plus für eine erfolgreiche Behandlung und Geweberegeneration.

www.geistlich.de

Abgewinkelte Schraubenkanäle für einteilige Brücken- und Stegversorgungen

Ab sofort bietet BEGO einteilige Brücken- und Stegversorgungen für den Front- und Seitenzahnbereich aus BEGO Titan Grade 5 und Wirobond® M+ mit abgewinkelten Schraubenkanälen von bis zu 20° für eine Vielzahl von Implantatsystemen an. Mit den abgewinkelten Schraubenkanälen für einteilige Brücken- und Stegversorgungen kann die Ausrichtung des Schraubenzugangskanals innerhalb der prothetischen Versorgung von 0° bis 20° zur Implantatposition individuell gewählt werden. Dank des direkten Verschraubens können überschüssige Zementreste auch in schwierigen und ästhetisch anspruchsvollen Situationen vermieden werden und für einen optimalen okklusalen Austritt des Schraubenkanals im Front- und Seitenzahnbereich sorgen. Für die im Zusammenhang mit dem abgewinkelten Schraubenkanal verwendete Prothetikschraube ist ein spezieller Schraubendreher (DYNAMIC ABUTMENT* Schraubendreher L24) zu verwenden.
Die ersten 50 Praxislabore und Labore aus Deutschland oder Österreich, die einen DYNAMIC ABUTMENT Schraubendreher L24 bestellen, erhalten auf diesen einen Preisnachlass von 50 %.

© BEGO

www.bego.com

Volkskrankheit Parodontitis: Aktualisierte Patienteninformation liegt vor

Die bakterielle Entzündung des Zahnbetts, die Parodontitis, ist in Deutschland weit verbreitet. Auch wenn die fünfte Deutsche Mundgesundheitsstudie (DMS V) eine Abnahme der Erkrankungen ausweist, leiden noch immer insgesamt rund 11 Millionen Betroffene hierzulande unter einer schweren Form der Parodontitis. Besonders ältere Menschen sind davon betroffen. Mit ihrer gemeinsamen überarbeiteten Patienteninformation zum Thema Parodontitis stellen die Deutsche Gesellschaft für Zahn-, Mund- und Kieferheilkunde (DGZMK) und die Bundeszahnärztekammer (BZÄK) das Krankheitsbild dar und beschreiben mögliche Therapieformen in anschaulicher Form. Fest steht: Für den Erfolg einer Behandlung der Parodontitis kommt es stark auf die Mitarbeit der Patient*innen an. Die gemeinsame Patienteninformation von DGZMK und BZÄK ist online abrufbar. Auf der Internetseite www.zahnmedizinische-patienteninformationen.de stehen weitere Patienteninformationen zur Auswahl.

https://bit.ly/2ZFhyY4
www.zahnmedizinische-patienteninformationen.de

Permadental und TRI® Dental Implants kooperieren

Modern Dental Europe (MDE) und TRI® Dental Implants (Schweiz) geben eine Kooperation bekannt, die allen Niederlassungen der MDE ermöglicht, seinen Kunden in Europa attraktive Paketangebote – bestehend aus TRI® Implantatkomponenten und Zahnersatzversorgungen von Modern Dental Lab – anbieten zu können. Neben Elysee Dental (Benelux/Skandinavien) freut sich Permadental (Deutschland) über eine erfolgreich gestartete Zusammenarbeit mit TRI®, dem Erfinder von matrix®, dem ersten digitalen Implantat. Die matrix® ist die erste Zahnimplantat-Verbindung, die speziell für die neuen digitalen Herstellungstechnologien wie CAD/CAM-Fräsungen oder 3D-Drucker entwickelt wurde. Dieses Konzept ermöglicht die Planung der Prothetik direkt auf dem Implantat, ohne Verwendung des Abutments.

Permadental kann implantierende Kunden in ganz Deutschland ab sofort schon beim Einkauf von Implantaten unterstützen. Erfahrene Zahntechnikermeister im Permadental-Außendienst beraten direkt beim Kunden in der Praxis, das Implantatteam in der Permadental Hauptgeschäftsstelle bei Emmerich am Telefon.

Dazu Christian Musiol, Sales Manager Permadental: „Seien Sie in den kommenden Monaten mit dabei, wenn TRI® Zahnärzten, implantierenden Zahnärzten und Implantologen in aller Welt mit matrix® die Vorteile von direkten Implantatversorgungen ohne Abutments aufzeigt und partizipieren Sie schon jetzt durch Paket-Einkaufskonditionen bei den drei Implantatlinien TRI®-Narrow, TRI®-Vent (Bone-Level) und TRI®-Octa (Tissue-Level).“

© Permadental

Über attraktive Paketangebote (TRI® Implantatkomponenten/Permadental Kronen und Brücken) informiert Sie gerne Ihr zuständiger Permadental-Zahntechnikermeister im Außendienst.

Vereinbaren Sie noch heute einen Termin (e.lemmer@permadental.de I 0800 737 000 737).

www.permadental.de

ANTHOGYR – komplett, passgenau und günstig

Mit der Marke Anthogyr setzt die Straumann Group neben der chirurgischen Kompetenz auf das digitale Know-how und innovative Lösungen in der Prothetik. Das Implantatsystem überzeugt zudem durch ein attraktives Preis-Leistungsverhältnis. Über den Anthogyr eShop in der Straumann Group kann ab sofort bestellt werden.

Anthogyr, ein 1947 gegründetes Familienunternehmen im französischen Sallanches (bei Genf/Schweiz), ist Entwickler und Hersteller von Dentalimplantaten mit mehr als 70 Jahren Erfahrung in der Dentalbranche. Das Unternehmen gehört heute zu den führenden Anbietern in der Dentalimplantologie weltweit. Anthogyr steht für Konzeption und Herstellung eines Komplettsortiments von Implantaten und innovativer, passgenauer Prothetik für den zahnärztlichen und zahntechnischen Bedarf zur Behandlung von Patienten weltweit.

Anthogyr
A Straumann Group Brand

www.anthogyr.de

IC Medical zieht positives Fazit zum Direktvertrieb

IC Medical, der Hygienespezialist aus Baden-Württemberg, kann seinen Schwenk zum Direktvertrieb als Erfolg werten. Im Februar hat der Entwickler und Hersteller von Thermodesinfektoren seine neue HYG-Serie an den Start gebracht. Diese ist gekoppelt an ein variables Angebot von umfangreichen Garantien, Dienstleistungen und Leasing-Optionen. Das kam in den Praxen niedergelassener Zahn- und Fachärzte gut an: Bei mehr als 95 % aller Vertragsabschlüsse haben diese beim Komplettpaket auf Basis von Leasing zugegriffen. Das Unternehmen hat im letzten Halbjahr ein Plus von 14,3% erwirtschaftet und zieht nun ein positives Fazit.

Der Geschäftsführer betrachtet das Ergebnis als folgerichtig: „Die Produktlinie ist in ein Konzept eingebettet, das nur im Direktvertrieb funktionieren kann“, so Thomas Blumenschein. Sein Team und er haben beides entwickelt, um die Verbindung zu Käufern und Anwendern besser aufbauen und pflegen zu können. Zum Konzept rund um die HYG-Serie gehören variable Garantiepakete, ein bundesweiter werkseigener Kundendienst sowie optional ein Validierungspaket. Das spezifische Know-how sowohl zum Produkt als auch zu den praxis- und hygienetypischen Erfordernissen kommt so den Anwendern in den Praxen direkt zugute. Nach dem ersten Fazit wird IC Medical also weiter in seine beiden Pfunde, die neue Produktlinie und das bundesweite Servicenetz, investieren.

© IC Medical GmbH/Sascha Linke

www.icmedical.de

Zulassung von Dentalimplantaten gemäß der neuen EU-MDR

Die neue EU-Medizinprodukte-Verordnung (Medical Device Regulation, kurz MDR) tritt nach einer Übergangsphase zum 26. Mai 2021 vollständig und verbindlich in Kraft. Spätestens bis zum Stichtag müssen die Hersteller von Medizinprodukten die neuen Bedingungen der Verordnung erfüllt haben. Dirk Pfützner, Geschäftsführer der FMZ GmbH in Rostock und Hersteller der Implantate von Henry Schein, ist tagtäglich mit der Thematik befasst und klärt auf.

DI: Zahnimplantate fallen gemäß EU-MDR in die Risikoklasse IIb (hohes Risiko). Was bedeutet das konkret?

Dirk Pfützner: Die Risikoklasse gibt an, wie potentiell verletzlich der menschliche Körper durch das jeweilige Produkt ist. In der Risikoklasse IIb wird ein hohes Risiko angenommen. Und abhängig von der Risikoklasse sind dann die Zulassungskriterien für ein Medizinprodukt gestaltet.

Dirk Pfützner, Geschäftsführer der FMZ GmbH.

DI: Betrifft das denn alle Implantate?

Dirk Pfützner: Es stimmt nicht, dass grundsätzlich alle Zahnimplantate in die Risikoklasse IIb fallen, auch wenn Zahnimplantate in den Übersichtsdarstellungen zum MDR häufig als Beispiel für die Risikoklasse IIb genommen werden. Zahnimplantate mit bioaktiven Oberflächen fallen in die Risikoklasse III und haben entsprechend strengere Zulassungskriterien zu erfüllen. Das haben wir beispielsweise bei den BONITex®-Implantaten von alphatech®. Die Oberfläche dieser Implantate hat nicht nur eine optimale Rauheit, sondern auch eine dünne, schnell resorbierbare CaP-Schicht, die das Anwachsen des Knochens anregt – Stichwort Osseointegration. Die BONITex®-Beschichtung gilt als bioaktiv, diese Implantate müssen deshalb strengere Zulassungskriterien erfüllen als beispielsweise unsere DUOTex®-Implantate, deren Oberfläche nur bearbeitet, aber nicht beschichtet ist.

DI: Wie relevant ist das für den Zahnarzt?

Dirk Pfützner: Wichtig ist zu verstehen, dass diese Risikoklasse von Medizinprodukten in erster Linie den Hersteller betrifft, also unter anderem die Dokumentationspflichten. Sie ist nicht zu verwechseln mit der „Risikobewertung und Einstufung von Medizinprodukten vor der Aufbereitung", die den Zahnarzt betrifft.

DI: Was ändert sich durch die EU-MDR ab Mai für Implantat-Hersteller wie die FMZ GmbH?

Dirk Pfützner: Im Mai kommenden Jahres endet die Übergangsfrist für Neuzulassungen und Wiederzulassungen nach der alten Richtlinie. Wir haben unsere Produkte wie gesagt im vergangenen Jahr neu zertifiziert, für uns ändert sich also erst einmal nichts.

Die großen Änderungen in Bezug auf die Zulassungskriterien gab es aber ja schon davor. Die Anforderungen – zum Beispiel Marktbeobachtung, eigene klinische Studien – an uns als Hersteller wurden bereits vor einigen Jahren verschärft. Auch die Überwachungsaudits sind, abhängig von der benannten Stelle, schon seit etwa fünf Jahren wesentlich strenger und umfassender als zuvor.

Die wichtigere Übergangsfrist für uns als Implantat-Hersteller läuft im Mai 2024 aus – ab dem Zeitpunkt brauchen dann alle unsere Produkte eine Zulassung nach der neuen Richtlinie. Es gab hier Ende 2019 eine Verlängerung der Übergangsfrist, aber die betrifft nur Produkte der Klasse 1R, also z.B. wiederverwendbare Werkzeuge.

Der Aufwand und damit die Kosten für Zulassungen haben sich in den letzten Jahren vervielfacht. Das betrifft auch die regulatorischen Kosten allgemein, um Produkte am Markt zu halten, und das ist eine große Belastung für Firmen wie uns. Aber wir sehen natürlich die Intention der Gesetzgeber, also das Ziel, Medizinprodukte für die Patienten so sicher wie möglich zu machen, und dafür setzen wir uns gerne ein.

DI: Wo stehen Sie jetzt mit dem Implantatsystem alphatech und den zugehörigen Komponenten?

Dirk Pfützner: Wir haben das Implantatsystem alphatech® im vergangenen Jahr zertifiziert, damit haben wir eine Zulassung bis 2024. Und auch die Änderungen der letzten Jahre haben wir sehr gut bewältigt, weil wir bereits seit vielen Jahren höchste Anforderungen an unser QM-System stellen. Entsprechend war für unser Unternehmen die Umstellung gar nicht so groß.

Bei der Zulassung des alphatech®-Systems nach EU-MDR im Jahr 2024 rechnen wir dann zwar nochmal mit einigen Veränderungen, größere Herausforderungen sind bei der MDR aber nicht die Rezertifizierungen, sondern eher die Neuzulassungen.

DI: Was müssen implantologisch tätige Zahnärzte in Bezug auf das von Ihnen genutzte Impantatsystem jetzt wissen und beachten?

Dirk Pfützner: Für Zahnärzte gibt es in Bezug auf die Zertifizierung ihrer Implantatsysteme nach MDR keinen Handlungsbedarf. Der Ball liegt im Feld von uns Herstellern. Der Zahnarzt, der ein Implantat kauft, auf dem ein CE-Zeichen drauf ist und eine Haltbarkeit, der kann sich darauf verlassen, dass er ein zugelassenes Produkt einsetzt. Aber sie müssen natürlich wissen, wie lange sie die von ihnen genutzten Systeme einsetzen dürfen. Aber das müssen Sie heute ja auch schon, denn gamma-sterilisierte Implantate haben aufgrund der Sterilität eine begrenzte Haltbarkeit, die der Implantologe beachten muss.

Anders sieht das bei unseren Multi-Abutments aus, die vom Kunden, also im Labor oder im Praxislabor, selbst gefräst werden. Sobald das individuell bearbeitet wird, ist das Abutment kein Medizinprodukt mehr und hat dann z.B. auch kein CE-Zeichen mehr. In dem Moment sind wir als Hersteller raus aus der Haftung. Hier ist dann der Zahnarzt, das Praxislabor oder das Labor in der Pflicht, und muss zukünftig natürlich die geänderten Anforderungen an das QM-System, die Aufbewahrungspflichten etc. einhalten. Aber das ist ja grundsätzlich heute schon so, an dem Prinzip hat sich durch die MDR nichts geändert.
Herausforderungen können sich hier eher für den Hersteller ergeben. Etwa, wie vielerorts geschehen, wenn die benannten Stellen geschlossen werden. Dann verkauft ein Hersteller zertifizierte Produkte, zu denen es aber die zugehörige benannte Stelle nicht mehr gibt. Aber auch das betrifft, wie gesagt, den Implantologen nicht.

DI: Wird die EU-MRD Einfluss nehmen auf die Vielfalt an Dentalimplantaten?
Dirk Pfützner: Womit Zahnärzte allerdings rechnen müssen, ist, dass einige Produkte vom Markt verschwinden werden, auch Hersteller werden verschwinden. Wir werden vermutlich eine Marktkonzentration erleben. Die großen Implantat-Hersteller werden sich mit Sicherheit behaupten, und die haben ja einen ganz überwiegenden Teil des Marktes unter sich aufgeteilt.

DI: Vielen Dank für das Interview! ■

Mit Cervico das Emergenzprofil sicher beherrschen

Innovativer Weg zur Ausformung des periimplantären Weichgewebes

Cervico ist ein neues, universelles implantologisches System zum Ausformen des Emergenzprofils. Bestehend aus mehreren Komponenten dient Cervico der einfachen, komfortablen sowie kostengünstigen Herstellung von individuellen Gingivaformern, Abformpfosten und Provisorien. Die Entwickler von Cervico sind erfahrene Implantologen und Zahntechniker; dies spiegelt sich in dem sehr praxisorientierten Vorgehen wider. Der Generalvertrieb von Cervico in Deutschland erfolgt über das Unternehmen Dental Balance (Potsdam).

Pfiffig, smart und gut durchdacht – so beschreiben Anwender das implantologische Cervico-Konzept. Ob Gingivaformer, Abformpfosten oder Provisorien, mit Cervico können auf einfachem Weg individuelle Strukturen für das Ausformen des Emergenzprofils gefertigt werden. Professionell, praxisorientiert und individuell abrechenbar.
Das System besteht aus verschiedenen Komponenten, die optimal miteinander harmonieren und so ein zielgerichtetes, standardisiertes Ausformen der periimplantären Weichgewebe erlauben. Mit Cervico Guide kann das für die jeweilige intraorale Situation optimale Design für das Healing-Abutment definiert werden. Das mesiale, distale und okklusale Platzangebot wird sicher bewertet und in Korrelation zur Implantatplattform beurteilt. Zudem kann das autoklavierbare Mehrzweck-Tool als Grundlage für die Initialbohrung verwendet werden.
Cervico Mold bzw. die entsprechenden Silikoneinsätze dienen dem Herstellen von Gingivaformern, Abformpfosten oder Provisorien aus lichthärtendem Komposit. Schnell und professionell entstehen patientenindividuelle Strukturen.
Da das Cervico-Konzept universell einsatzbar ist, profitiert der Anwender von einer hohen Flexibilität. Unabhängig vom verwendeten Implantatsystem können mit Cervico patientenspezifische „Bauteile" für das Ausformen der periimplantären Weichgewebe angefertigt werden. ■

Mit Cervico wird die Ausformung des Emergenzprofils einfacher. © *Dental Balance*

Dental Balance GmbH
Behlertstr. 33 A
14467 Potsdam
info@dental-balance.eu
www.dental-balance.eu

Dentaurum Implants feiert Geburtstag

25 Jahre implantologisches Know-how

2020 ist ein ganz besonderes Jahr für Dentaurum Implants: Der Spezialist für Dentalimplantate mit Sitz in Ispringen feiert sein 25-jähriges Bestehen. Gemeinsam mit dem Mutterkonzern Dentaurum, dem ältesten familiengeführten Dentalunternehmen weltweit, bietet Dentaurum Implants neben inhouse gefertigten Qualitätsprodukten und digitalen Lösungen auch vielfältige Services und Fortbildungen an.

Zur Firmenphilosophie gehören neben der Prämisse „Made in Germany", sowie beständiger Forschung und Weiterentwicklung, auch die enge Zusammenarbeit mit Universitäten und Kunden. Letztere dürfen sich in den nächsten Monaten über besondere Angebote und ein Veranstaltungs-Highlight online freuen.

Ein Vierteljahrhundert Wissen und Erfahrung in der Implantologie.

Wie alles begann…

Am 26. Juli 1995 wurde es amtlich: Ein Justizangestellter am Amtsgericht in Mannheim trägt ein Unternehmen ins Handelsregister ein: Die TIOLOX Implants GmbH – heute unter dem Namen Dentaurum Implants bestens bekannt. Schon in den Anfängen der Implantologie erkannte die Geschäftsführung von Dentaurum die weltweit positive Entwicklung und das Potenzial von Implantaten in der modernen Zahnheilkunde. Mit dem Erwerb der Implantatsparte der Firma Cerasiv wurde das Produktprogramm von Dentaurum um das TIOLOX® Implantatsystem strategisch erweitert. Damit entwickelte sich das Produktportfolio von Dentaurum zu einem der heute breitesten Sortimente in der Dentalbranche, das Anwendern und Patienten Komplettlösungen bietet. In den folgenden Jahren erweiterte Dentaurum Implants das Produktprogramm systematisch. Die neuesten Innovationen sind das CITO mini®- und tioLogic® TWINFIT Implantatsystem.

Hightech Produktion inhouse: Dentaurum Implants fertigt nahezu alle Produkte direkt am Standort Ispringen.

CITO mini® – das durchmesserreduzierte Implantat

Mit der Entwicklung eines durchmesserreduzierten Implantats, genannt CITO mini®, erhielt die Dentaurum Implants Implantatfamilie 2015 weiteren Zuwachs. Es handelt sich hierbei um ein System einteiliger Implantate, das die minimalinvasive Insertion in nur drei Schritten erlaubt. Die Implantate sind in vielen Fällen schon kurz nach dem Einsetzen belastbar und ermöglichen insbesondere zahnlosen Patienten somit schnell ein Gefühl wiedergewonnener Lebensqualität.

Die tioLogic® TWINFIT Revolution

Mit dem auf der IDS 2019 vorgestellten tioLogic® TWINFIT werden neue Maßstäbe in der Implantologie gesetzt. Dem Anwender werden mit diesem patentierten Implantatsystem neben Sicherheit und Effizienz im Handling auch maximale Flexibilität von der Insertion bis über die definitive Versorgung und altersbedingter Situationsänderung hinaus geboten. Der revolutionäre Abutment Switch ermöglicht die Versorgung von zwei prothetischen Anschlussgeometrien – conical und platform – auf nur einem Implantat.

Das Tiefenstopp-System sorgt darüber hinaus für Flexibilität und Sicherheit in der chirurgischen Aufbereitung. Das patentierte tioLogic® TWINFIT Implantatsystem ist mit all seinen Komponenten konsequent für den digitalen Workflow ausgelegt.

Als digitaler Partner legt Dentaurum Implants sehr viel Wert auf wirtschaftliche und verständliche Prozessabläufe unter Einbindung validierter Materialen – angefangen vom Scan bis hin zur Herstellung. Das System bietet sowohl dem Anwender als auch dem Patienten flexible, effiziente und maßgeschneiderte Lösungen. Abgerundet wird dieses Programm durch ein umfangreiches Service- und vielfältiges Fortbildungsangebot.

Fachtag Implantologie goes digital – meet us online!

Der Fachtag Implantologie wird in diesem Jahr erstmals online stattfinden. Unter dem Motto „Meet us online" werden sechs namhafte Referenten am 07.11.2020 ab 9.00 Uhr durch den Vormittag führen. Die Teilnehmerinnen und Teilnehmer können sich wie gewohnt auf Vorträge mit aktuellen Themen aus der Implantologie freuen. Im Fokus stehen wieder der hohe Praxisbezug und die wissenschaftliche Relevanz. Weitere Informationen zu dieser Online-Veranstaltung finden Sie unter

www.dentaurum.de/webinar-fachtag-goes-digital ■

Bilder: © Dentaurum Implants

Dentaurum Implants GmbH
Turnstr. 31 · 75228 Ispringen
info@dentaurum-implants.de
www.dentaurum-implants.de

Das ITI lanciert «Dental Practice Management» Online-Kurs

Das ITI, führender akademischer Anbieter von Fortbildung im Bereich der dentalen Implantologie, und das IMD Institute for Management Development, ein weltweit führender Anbieter von Fortbildung für Führungskräfte, haben sich zusammengeschlossen, um Zahnärztinnen und Zahnärzten einen maßgeschneiderten Online-Kurs zum Management von Zahnarztpraxen anzubieten, der ihnen dabei helfen soll, ihren Geschäftserfolg zu maximieren.

Der erste Zyklus des neuen Online-Kurses «Dental Practice Management» beginnt im Januar 2021. Mit seinen drei grundlegenden Komponenten – Business-Know-how, Führungsqualitäten und Marketing-/Kommunikationsfähigkeiten – adressiert dieser Online-Kurs die Bedürfnisse von Inhabern von Zahnarztpraxen, die das Know-how und Einblicke benötigen, um ihre Praxis erfolgreicher und effizienter zu führen und sie innerhalb ihres Marktes klar zu differenzieren.

Drei Module

Der aus drei Modulen bestehende Kurs ist speziell auf Zahnärzte zugeschnitten, ermöglicht dank seiner Konzipierung höchste Lernergebnisse und führt zur ITI/IMD-Zertifizierung. Er ist praktisch, fallbasiert und für die unmittelbare Anwendung in der täglichen Praxis gedacht. Die Kursteilnehmer lernen, wie sie ihr Unternehmen durch Umsetzung eines strategischen Ansatzes, Steigerung der Rentabilität, Verbesserung ihrer Führungsqualitäten sowie effektive Vermarktung ihrer Praxis verändern können. Alle drei Module – Business Insights, Leadership Insights, Marketing & patient centricity – können auch einzeln belegt werden.

Das Ziel

„Als Fachleute in Zahnheilkunde sollten wir erkennen, dass unternehmerische Fähigkeiten nicht von selbst kommen", sagt Stephen Chen, ITI-Präsident. «Der Online-Kurs 'Dental Practice Management' vermittelt wertvolles betriebswirtschaftliches Wissen und stellt Werkzeuge bereit, die sich schnell in reale Ergebnisse umsetzen lassen und es Teilnehmern ermöglichen, sich auf die bestmögliche Patientenversorgung zu konzentrieren."

Der Aufbau

Die Lernerfahrung setzt sich zusammen aus Videos, Fallstudien, Animationen sowie Frameworks und Werkzeugen, die zu weiterführender Vertiefung anregen. Der Lernfortschritt wird durch motivierende Übungen, Projekte und Aufgaben kontrolliert. Persönliche Studiengruppen fördern den Lernprozess, indem sie die Unterstützung von Fachkollegen und -kolleginnen ermöglichen. Zudem bietet der Kurs allen Teilnehmern die Möglichkeit eines Online-Einzelcoachings durch einen Experten. ■

www.iti.org/dentalpracticemanagement

SEPA – Oral Reconstruction Foundation Regenerative Symposium

Erfahren Sie mehr über die neuesten Fortschritte in der Weichgeweberegeneration

Das Regenerationssymposium der SEPA und der Oral Reconstruction Foundation, findet vom 30. bis 31. Oktober 2020 im Rahmen des Sepa OnAir2020-Kongresses statt und bringt führende internationale Experten auf dem Gebiet der regenerativen Chirurgie zusammen, um eine Reihe praxisbezogener Fortbildungs-Aktivitäten anzubieten. Dieses Symposium, eine Kooperation zwischen der SEPA und der Oral Reconstruction Foundation mit der Unterstützung von BioHorizons Camlog, zeichnet sich durch einige Besonderheiten aus, die es zu einer aussergewöhnlichen Veranstaltung machen.

Am Samstag, den 31. Oktober, von 9:30 bis 12:00 Uhr MEZ, bieten Weltklasse-Experten virtuelle Master-Tagungen an, in welchen neuartige regenerative Konzepte zur Weichgewebeaugmentation und verbesserter Heilung vorgestellt werden. Die Veranstaltung ist kostenfrei und wird simultan vom Englischen ins Deutsche, Italienische, Spanische und Portugiesische übersetzt.

Abwechslungsreiches Fachprogramm

Das Programm beinhaltet eine Präsentation von **Dr. Juan Blanco**, der sich auf die biologischen Aspekte neuer Weichgewebe-Augmentationsmaterialien konzentriert, gefolgt von einer Vorstellung klinischer Fälle, in der die Indikationen und Schritt-für-Schritt-Verfahren unter Verwendung einer neuartigen regenerativen porciner azellulären dermalen Matrix vorgestellt werden, durchgeführt von **Dr. Andrés Pascual**. Anschliessend wird **Prof. Dr. Dr. Anton Sculean** die biologischen und klinischen Grundlagen für den Einsatz dieser innovativen Materialien in der täglichen Praxis nach den neuesten Forschungsergebnissen präsentieren. **Dr. Mariano Sanz** moderiert eine Expertendiskussion, in der **Drs. Fernando Guerra**, **Gerhard Iglhaut**, **Ronald Jung** und **Marc Quirynen** ihr Fachwissen über Weichgewebeaugmentation und den Stand der Technik für die verschiedenen Indikationen und die Rolle der neuen Biomaterialien vorstellen werden.

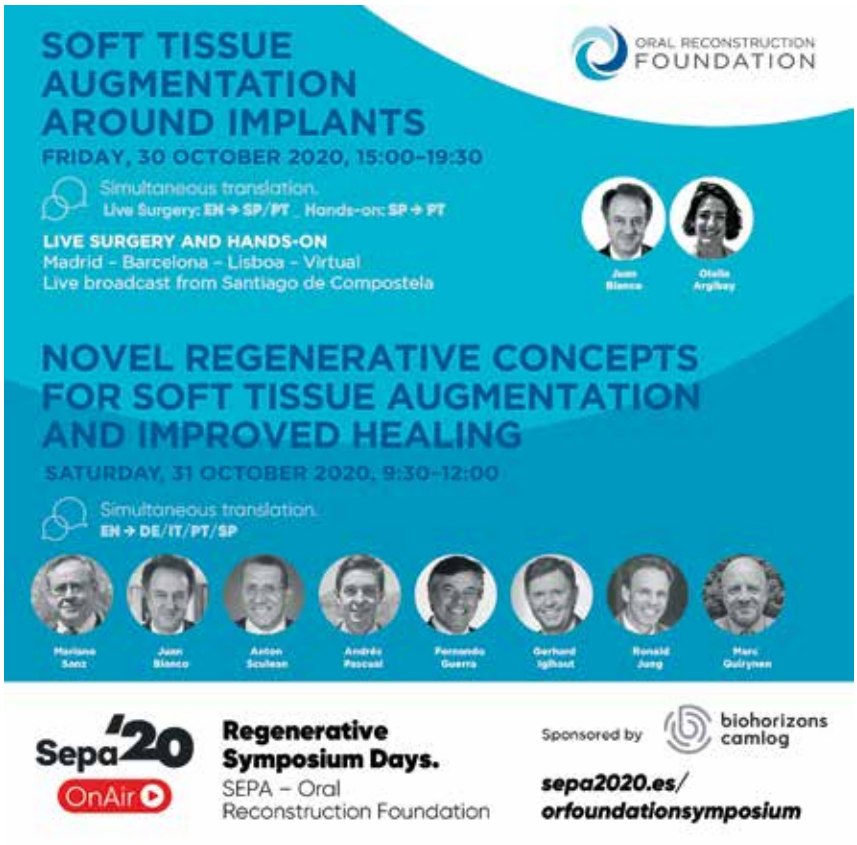

Praktische Workshops – virtuelle Teilnahme möglich

Eine innovative Erweiterung des Symposiums ist die gleichzeitig stattfindenden praktischen Workshops in Lissabon, Madrid und Barcelona. Diese finden am Freitag, 30. Oktober, von 15:00 bis 19:30 Uhr MEZ statt.

Unter der Leitung von Drs. Juan Blanco und Olalla Argibay, die von Santiago de Compostela aus virtuell präsentieren, sowie mit der Unterstützung lokaler Dozenten, darunter Dr. Susana de Noronha in Lissabon, Dr. Andrés Pascual in Barcelona und Dr. Ignacio Sanz in Madrid, werden die Teilnehmer einer Live-Operation von Dr. Juan Blanco folgen und in der Weichgewebeaugmentation um Implantate mit der neuartigen porcinen azellulären Matrix geschult. Die virtuelle Teilnahme an diesem Hands-on-Workshop wird für eine begrenzte Anzahl von Teilnehmern möglich sein. Dazu erhalten die Teilnehmer ein Workshop-Kit, um ihre Praxis entsprechend einzurichten. ■

www.orfoundation.org

Implantattherapie im Spannungsfeld von Ästhetik, Funktion und Zahnerhalt

Deutsche Gesellschaft für Implantologie

Hybrid-Event der DGI: Online und vor Ort im Hotel Estrel in Berlin

Das traditionelle Treffen der DGI-Familie am 1. Adventswochenende findet in diesem Jahr am 27. und 28. November als Hybridveranstaltung statt. „Wer den persönlichen Austausch mit Kolleginnen und Kollegen vermisst, kann Wissen vor Ort tanken, wer nicht reisen will, kann sich am Bildschirm fortbilden", erklären DGI-Präsident Prof. Dr. Dr. Knut A. Grötz (Wiesbaden) und Fortbildungsreferent Dr. Christian Hammächer (Aachen), die Leiter des Events.

Im Hotel Estrel in Berlin und auf der virtuellen Event-Plattform geht es um das Thema „Implantattherapie im Spannungsfeld von Ästhetik, Funktion und Zahnerhalt." Die Planung einer Veranstaltung in Zeiten der Corona-Pandemie ist eine Herausforderung. „Die Pandemie hat Änderungen erzwungen, die wir uns vor einem Jahr niemals hätten ausmalen können", sagt Professor Grötz. „Manches ist von Nachteil, etwa, dass wir nur 600 Teilnehmer zulassen können, anderes ist von Vorteil, wir lernen, neue Wege zu gehen." „Aber egal ob vor Ort oder online – die Teilnehmer sollen Input und Anregungen für ihre tägliche Arbeit in der Praxis erhalten", beschreibt Dr. Hammächer das Ziel des Events.

Ein spannendes Programm

Sollte ich diese Versorgung festsitzend machen oder herausnehmbar? Wäre die Krone aus Vollkeramik die beste Lösung? Kann ich bei dieser jugendlichen Patientin schon implantieren? Muss es bei diesem Defekt autologer Knochen sein oder gibt es Alternativen? Auf solche Fragen, die sich viele Zahnärztinnen und Zahnärzte täglich stellen, gibt der Event praxisnahe Antworten. Die 22 Referentinnen und Referenten präsentieren in elf Themenblöcken jeweils unterschiedliche Therapieoptionen für vergleichbare klinische Situationen. „Wir wollen bei dieser Tagung zeigen, dass es nicht um schwarz oder weiß geht, sondern dass es unterschiedliche Herangehensweisen gibt, die jeweils Vor- und Nachteile haben, aber im Einzelfall den Ansprüchen und Wünschen eines Patienten vielleicht besser gerecht werden", sagt Dr. Hammächer.

Kontroversen erwartet

Das Thema Implantationszeitpunkt bei Jugendlichen ist ein Beispiel für die kontroversen Themen der Veranstaltung. „In diesem Fall geht es jedoch nicht darum, was in der Hand eines Spezialisten bei einem ausgewählten Kollektiv funktioniert", sagt Professor Grötz, „vielmehr geht es um den soliden Standard für alle." Spannende Diskussion verspricht auch das Thema Augmentationsmaterialien. „Es geht hier um den Goldstandard autologer Knochen und die diversen Ersatzmaterialien", erläutert Dr. Hammächer, der auch beim Thema Materialwahl in der Prothetik lebhafte Diskussionen erwartet.

Viel Bewegung ist auch in der Diskussion der parodontalen Themen, wie beispielsweise der regenerativen Parodontal- und Periimplantitis-Therapie sowie der Rezessionsdeckung an Zahn und Implantat. Neue Antworten auf alte Fragen wird es vermutlich auch bei dem Thema geben, wie teilbezahnte und parodontal vorgeschädigte Patienten behandelt werden sollten. Hier gibt es beispielsweise neue Studienergebnisse zu den abnehmbaren Versorgungen auf Zähnen und Implantaten.

© Bostelmann

© Sascha Gast

Die Tagungspräsidenten des Hybrid-Kongresses: Prof. Dr. Dr. Knut A. Grötz und Dr. Christian Hammächer.

Fokus auf den Nachwuchs – kostenloser Zugang für Studierende

Unabhängig von Corona hatten die Tagungspräsidenten den Event schon von Beginn an mit einer ausgeprägten digitalen Komponente geplant. Vorgesehen war eine Live-Übertragung zu verschiedenen Universitäten, als besonderes Angebot an den zahnmedizinischen Nachwuchs. Die Weiterentwicklung des Events zur Hybrid-Veranstaltung erlaubt es nun, dass für Studierende der Online-Zugang zum Event kostenlos ist. Auch die Next^{e} Generation der DGI wird hier aktiv sein. ■

www.dgi-event.de

Die nächste Ausgabe der **DI** erscheint am **19. November 2020**

© Wainwright

IMPLANTOLOGIE

Prof. Dr. Marcel Wainwright beschäftigt sich mit der Weichgewebsoptimierung mit Hilfe einer volumenstabilen porcinen Kollagenmatrix im periimplantären und -zervikalen dentalen Bereich.

© Schlagenhauf

INTERDISZIPLINÄRES

Prof. Dr. Ulrich Schlagenhauf berichtet im Interview, ob die adjuvante Anwendung von Probiotika in der Therapie der Gingivitis und Parodontitis heute schon ein praxisreifes Vorgehen ist.

© Hirsch

KOLLEGENTIPP

Zahnarzt Fabian Hirsch aus Zeuthen berichtet, was ihn am Implantatsystem Anthogyr Axiom BL PX aus der Straumann-Gruppe besonders überzeugt.

Impressum

DENTALE IMPLANTOLOGIE & PARODONTOLOGIE
DI online: www.dimagazin-aktuell.de

Spitta GmbH
Ammonitenstraße 1, 72336 Balingen,
Postfach 10 09 63, 72309 Balingen,
Telefon 07433 952-0, Telefax 07433 952-111

Chefredaktion
PD Dr. Dr. Dr. Oliver Seitz M.Sc. (Implantologie)
oliver.seitz@spitta.de
Prof. Dr. Georg Gaßmann (Parodontologie)
georg.gassmann@spitta.de

Redaktion
Carmen Bornfleth, Tel. 07420 405216, Fax: 07420 4050578
E-Mail: carmen.bornfleth@spitta.de

Ständige Mitarbeiter:
Dr. Jan-Friedrich Dehner
jan-friedrich.dehner@spitta.de

Redaktionsbeirat
Dr. Eduardo Anitua, Prof. Dr. Nicole Arweiler Dr. Georg Bayer, Dr. Fred Bergmann, Dr. Robert Böttcher, Dr. Jörg Brachwitz, PD Dr. Dan Brüllmann, Dr. Hermann Derks, Dr. Marcus Engelschalk, Dr. Daniel Engler-Hamm, Prof. Dr. Dr. E. Fischer-Brandies, Dr. Michael Gahlert, Dr. German Gómez-Román, Dr. H.-J. Hartmann, Dr. Michael Hopp, Dr. Werner Hotz, Dr. Hans-Dieter John, Dr. Frank Kistler, Dr. Steffen Kistler, Dr. Heinz Kniha, Prof. Dr. Ralf Kohal, ZTM Heiner Kruse, Prof. Dr. K.-P. Lange, Dr. Philippe D. Ledermann, ZTM Reinhard Lucas, Dr. Ralf Masur, Dr. Robert Nölken, Prof. Dr. Dr. Winand Olivier, RA Björn Papendorf, Dr. Mathias Plöger, Dr. Florian Rathe, Prof. Dr. Dr. Dr. Robert Sader, Kerstin Salhoff, Dr. Dr. Markus Schlee, Dr. Karl-Heinz Schnieder, Dr. Achim Sieper, Dr. Christoph Sliwowski, Prof. Serge Szmukler-Moncler, Dr. Alexander Volkmann, Dr. Clemens Walter, Prof. Dr. Thomas Weischer, Dr. Jörg-Ulf Wiegner, Dr. Walter Wille-Kollmar, Prof. Dr. Murat Yildirim

Anzeigenleitung
Josefa Seydler, Tel. 07433 952-171
E-Mail: josefa.seydler@spitta.de

Anzeigenverkauf
Heike Möller, Tel. 07433 952-356
E-Mail: heike.moeller@spitta.de

Anzeigenservice/Aboverwaltung
Gundula Schwaner, Tel.: 07433 952-325
E-Mail: gundula.schwaner@spitta.de

Jahresabonnement 50 Euro zzgl. MwSt.

Bezugsmöglichkeiten:
Bestellungen nehmen der Verlag und alle Buchhandlungen im In- und Ausland entgegen. Sollte die Fachzeitschrift aus Gründen, die nicht vom Verlag zu vertreten sind, nicht geliefert werden können, besteht kein Anspruch auf Nachlieferung oder Erstattung vorausbezahlter Bezugsgelder.

Leserhinweis/Datenschutz:
Ihre dem Verlag vorliegenden Adressdaten werden unter strikter Einhaltung der Datenschutzvorschriften gespeichert, zur internen Weiterverarbeitung und für verlagseigene Werbezwecke genutzt. Fremdunternehmen werden Ihre Adressdaten zur Aussendung interessanter Informationen zur Verfügung gestellt. Sofern Sie die Speicherung und/oder Weitergabe Ihrer Adressdaten nicht wünschen, so teilen Sie uns dies bitte schriftlich an die Verlagsadresse oder per E-Mail an datenschutz@spitta.de mit.

Urheber und Verlagsrecht:
Für unverlangt eingesendete Manuskripte, Abbildungen und Bücher übernimmt die Redaktion keine Haftung. Mit Annahme eines eingereichten Manuskriptes gehen das Recht der Veröffentlichung sowie die Rechte zur Übersetzung, zur Vergabe von Nachdruckrechten, zur elektronischen Speicherung in Datenbanken oder Internet, zur Herstellung von Sonderdrucken, Fotokopien und Mikrokopien an den Verlag über. Jede Verwertung außerhalb der durch das Urheberrechtsgesetz festgelegten Grenzen ist ohne Zustimmung des Verlages unzulässig. Alle in dieser Veröffentlichung enthaltenen Angaben, Ergebnissen usw. wurden von den Autoren nach bestem Wissen erstellt und von ihnen und dem Verlag mit größtmöglicher Sorgfalt überprüft. Gleichwohl sind inhaltliche Fehler nicht vollständig auszuschließen. Daher erfolgen alle Angaben ohne jegliche Verpflichtung oder Garantie des Verlages oder der Autoren. Sie garantieren oder haften nicht für etwaige inhaltliche Unrichtigkeiten (Produkthaftungsausschluss).
Mit anderen als redaktionseigenen Signa oder mit Verfassernamen gezeichnete Beiträge geben die Auffassung der Verfasser wieder, die der Meinung der Redaktion nicht zu entsprechen braucht. Gekennzeichnete Sonderteile liegen außerhalb der Verantwortung der Redaktion.

Redaktioneller Hinweis:
Unter der Rubrik „Produkt-Highlight" veröffentlichte Artikel wurden mit freundlicher Unterstützung der Dentalindustrie erstellt; die Firmenbezeichnung ist im Beitrag ersichtlich. Die im Text genannten Präparate und Bezeichnungen sind zum Teil patent- und urheberrechtlich geschützt. Aus dem Fehlen eines besonderen Hinweises bzw. des Zeichens ® oder ™ darf nicht geschlossen werden, dass kein Schutz besteht.
Aus Gründen der besseren Lesbarkeit wird auf eine geschlechtsneutrale Differenzierung (z.B. Mitarbeiterinnen/Mitarbeiter) verzichtet. Entsprechende Begriffe gelten im Sinne der Gleichbehandlung grundsätzlich für beide Geschlechter.

Copyright Spitta GmbH,
Gerichtsstand Stuttgart

Druckauflage:
9.500 Exemplare, 7 Ausgaben jährlich, 24. Jahrgang,
zurzeit gilt die Anzeigenpreisliste Nr. 24/2019

Satz
B2H_Werbeagentur, Erlangen
www.b2h-werbeagentur.de

Druck, Verarbeitung, Versand:
F&W MEDIENCENTER, Kienberg

DENTAL KOMPAKT 2020

Das Jahrbuch für Dentalprodukte

Mehr als 2.500 Dentalprodukte zu Zahnmedizin und Zahntechnik direkt miteinander vergleichen – und das alles in einem Werk. So sparen Sie wertvolle Zeit bei Investitionsentscheidungen in der Zahnarztpraxis und im Dentallabor.

Jetzt bestellen:
www.spitta.de/dentalkompakt2020

DENTAL KOMPAKT 2020 – Das Jahrbuch

Nachschlagewerk, über 100 verschiedene Produktvergleiche
komplett in Farbe, DIN A4,
verstärkter Umschlag, gebunden
€ 50,– zzgl. Versandkosten und MwSt.
Best.-Nr. 1008097114

NEU
Nur € 50,–

spitta

Spitta GmbH | Ammonitenstraße 1 | 72336 Balingen

DENTAL KOMPAKT

Das Vergleichsportal für Dentalprodukte



www.dentalkompakt-online.de

über 4.000 Dentalprodukte online vergleichen

CHAMPIONS HIGHLIGHTS

Champions (R)Evolution
Titan-Implantat

BioWin!
Das einzige Keramik-Implantat
mit Langzeitstudien

Innovation & Qualität „Made in Germany“

Perfekter Workflow in Chirurgie und Prothetik

Honorarvorteil bei Minimalinvasivität

NEU bei Champions

PlasmaSafe®
Autologes Blutplasma
Einfach sicher. Garantiert steril.

Smart Grinder
Chairside Aufbereitung
von autologem KEM

Champions Smile Aligner
Kieferorthopäden planen
Ihre Behandlung

Info-Hotline: +49 (0)6734 91 40 80
info@champions-implants.com

www.champions-implants.com

CHAMPIONS