www.dimagazin-aktuell.de

DENTALE IMPLANTOLOGIE & PARODONTOLOGIE

07
November 2020
24. Jahrgang
ISSN 1610-9988

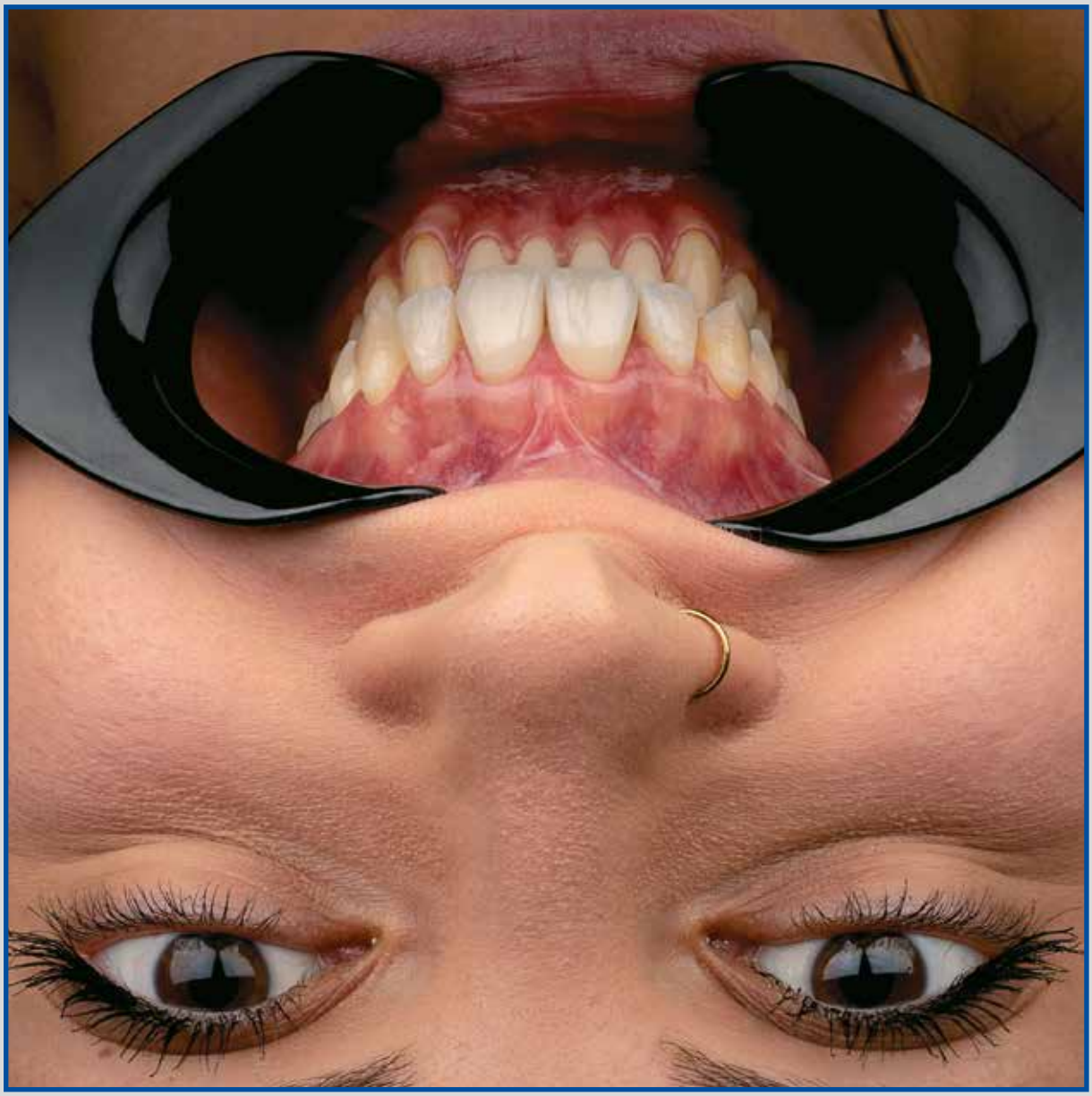

IMPLANTOLOGIE

Führen oder geführt werden – Mensch versus Maschine in der Implantologie

IMPLANTOLOGIE

Weichgewebsoptimierung mit Hilfe einer volumenstabilen porcinen Kollagenmatrix

PARODONTOLOGIE

Ergänzung der Therapie- und Präventionskonzepte gegen Parodontitis mit Probiotika?

spitta

permadental®
Modern Dental Group

Weit mehr als nur Kronen & Brücken!

TrioClear™ Aligner

Aufbissschienen

Bleaching

Info-Package
“Inspiration & Information“

Kieferorthopädie

Schnarchtherapie

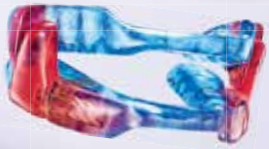

Fordern Sie kostenlos & unverbindlich Ihr persönliches Info-Package an:

0800 737 000 737 | e.lemmer@permadental.de

Info-Package
direkt
online
bestellen

PERMADENTAL.DE
0 28 22 - 1 00 65

Hybride Zeiten!

Liebe Leserinnen und Leser,

was für hybride Zeiten! In einer Welt, in der wir nach behördlichen Anordnungen leben, Abstand halten, uns die Hände waschen und einen Mund-Nasenschutz tragen, sind wir in der Zahnmedizin schon an vieles davon gewohnt und geübt. Die Kontaktbeschränkungen haben einen Schub in der Ausübung digitaler Kommunikationsformen mit sich gebracht. Gemeint sind damit Veranstaltungskonzepte, die sowohl unter Einhaltung entsprechender Hygienekonzepte das Zusammentreffen vor Ort als auch die digitale Teilnahme synchron und asynchron ermöglichen. Existent waren die Systeme dafür natürlich schon vorher. Vielleicht war es eine Mischung aus Scheu vor der Technik und andererseits der Vorzug des analogen Zusammentreffens, der Wunsch nach menschlicher Begegnung, die uns davon abgehalten hat, digitale Kommunikationsverfahren nicht schon zuvor breiter genutzt zu haben. Andererseits erinnert sich die Generation X sicher noch an den großen Wunsch, das Gegenüber beim Telefonieren sehen zu können. Im Auf und Ab der erforderlichen Beschränkungen in der menschlichen Begegnung sind die sogenannten hybriden Veranstaltungskonzepte aufgeblüht, für die es im zahnmedizinischen Fortbildungs- und Kongressbereich nun schon ein paar erfolgreiche Beispiele gibt. Sie ersetzen natürlich nicht gänzlich die persönliche Begegnung, ermöglichen andererseits die Teilnahme ohne physische Überwindung großer Distanzen und können damit auch zur Vermeidung terminlicher Kollisionen beitragen. Die Vorteile für die Umwelt liegen auf der Hand.

So zeigt Dr. Jan-Friedrich Dehner mit seinem Kongressbericht an einem konkreten Beispiel, wie mit einem solchen Hybridkonzept erfolgreiche Kongressveranstaltungen der Gegenwart und der Zukunft aussehen können.

Hybride Konzepte sind der Zahnmedizin in die Wiege gelegt. So gilt es doch immer individuell auf die Patientenbedürfnisse ausgerichtete hybride Konzepte aus allen Disziplinen der Zahnheilkunde zusammenzustellen und umzusetzen. So stellt Prof. Dr. Fred Bergmann den analogen und digitalen Workflow in der Implantatrestauration im Seitenzahnbereich eines atrophierten Unterkiefers in seinem Beitrag vor. Prof. Dr. Dr. h.c. Georg-Hubertus Nentwig und PD Dr. Dr. Dr. Oliver Seitz berichten darüber, wie anhand friktionsfixierter Befestigung Implantat getragener Restaurationen die mitunter problembehaftete Zementierung umgangen werden kann. In einer historischen Gegenüberstellung werden patientenindividuelle Implantatrestaurationen von gestern und heute durch das Autorenteam Dr. Helmut G. Steveling und ZTM José de San José González vorgestellt. Im Beitrag von Prof. Dr. Marcel Wainwright mit ZA Alfonso Padilla demonstrieren die Autoren, wie mit einer volumenstabilen Kollagenmatrix sowohl im periimplantären und perizervikalen dentalen Bereich die Weichgewebeoptimierung gelingen kann. Im Interview mit Prof. Dr. Ulrich Schlagenhauf wird deutlich, welche Rolle Probiotika als Ergänzung bewährter Konzepte im Erhalt und im Erreichen oraler Gesundheit spielen können. Durch die Initiative proDente werden wir darauf aufmerksam gemacht, welche erhöhten Risiken für schwere Verläufe von Covid-19 durch Diabetes und Parodontitis bestehen.

Im Industrie-Report beschreibt ZA Fabian Hirsch wie mit Implantaten mit hoher Primärstabilität im Rahmen augmentativer Verfahren der Knochengewinn erleichtert werden kann. Aus Patientensicht wird ein in Deutschland verfügbares Aligner-Verfahren bewertet. Löblich ist das Engagement von Henry Schein, die den Verein Dentists for Africa e.V. unterstützen, um den Menschen in Kenia eine bessere medizinische Versorgung zugänglich zu machen.

RA Anna Stenger erläutert wichtige Aspekte zum Vertragsrecht im Kontext der zahnärztlichen Praxis. Vom Verband der Deutschen Dental-Industrie machen uns Burkhard Sticklies und Agnes Plümer darauf aufmerksam, dass die Medical Advice Regulation, deren Vorschriften ab Mai 2021 anzuwenden sind, die Kooperation der Zahnärzt*innen erfordern.

Unser Glückwunsch geht an Dr. Gerd Körner, der mit seiner Falldokumentation einer hybriden perio-restaurativen Versorgung allen ästhetischen Ansprüchen gerecht werden konnte und so den 3. BEGO Clinical Case Award gewonnen hat. Damit zeigt sich einmal mehr die Preisverdächtigkeit hybrider Problemlösungen.

In diesem Sinne darf ich Ihnen im Namen des gesamten Teams der DI DENTALE IMPLANTOLOGIE & PARODONTOLOGIE Freude in der Lektüre dieser interessanten Ausgabe wünschen.

Es grüßt Sie herzlich

Ihr Prof. Dr. Georg Gaßmann



IMPLANTOLOGIE

382 Führen oder geführt werden – Mensch versus Maschine in der Implantologie
Christian Mehl, Florian Hagemoser, Sönke Harder

394 Implantatrestauration im Seitenzahnbereich des atrophierten Unterkiefers
Fred Bergmann

402 Weichgewebsoptimierung mit Hilfe einer volumenstabilen porcinen Kollagenmatrix im periimplantären und perizervikalen dentalen Bereich
Marcel Wainwright, Alfonso Padilla

406 Patientenindividuelle Implantat-Restaurationen – gestern und heute
Helmut G. Steveling, José de San José González

414 Zementfreie Befestigung Implantat getragener Restaurationen
Georg-Hubertus Nentwig, Oliver Seitz

PARODONTOLOGIE

419 Ein gefährliches Duo: Diabetes und Parodontitis

420 Probiotika – wirksame Ergänzung bewährter Therapie- und Präventionskonzepte im Kampf gegen Parodontitis?
Ulrich Schlagenhauf

422 Rauchen ist Risikofaktor Nummer 1 für Parodontitis

PRAXISFÜHRUNG

424 Kennen Sie Ihre Praxisverträge? Wenn nicht, kann das schnell teuer werden!
Anna Stenger

HERSTELLER-INFORMATIONEN

426 Neuprodukte

INDUSTRIE-REPORT

429 Dr. Gerd Körner gewinnt 3. BEGO CLINICAL CASE AWARD

430 Implantate mit hoher Primärstabilität erleichtern Knochengewinn

432 TrioClear-Aligner im klinischen Einsatz

433 Henry Schein Dental unterstützt Dentists for Africa e.V.

FORTBILDUNG

434 exocad Insights 2020 – genauso, anders und doch richtig gut!
Jan-Friedrich Dehner

436 25 Jahre Dr. Masur-Implantologie

VERBANDS-NEWS

438 DGParo: Live in Stuttgart und im virtuellen Tagungsraum

440 DGI-Event findet ausschließlich online statt

441 BDIZ EDI: Engagement beim 61. Bayerischen Zahnärztetag

RUBRIKEN

379 Editorial

442 Vorschau / Impressum

Titelbild:
© Kirsten von Bukowski
www.dental-shooting.de

LEADING REGENERATION

Geistlich Biomaterials

Das defektorientierte Geistlich-Konzept

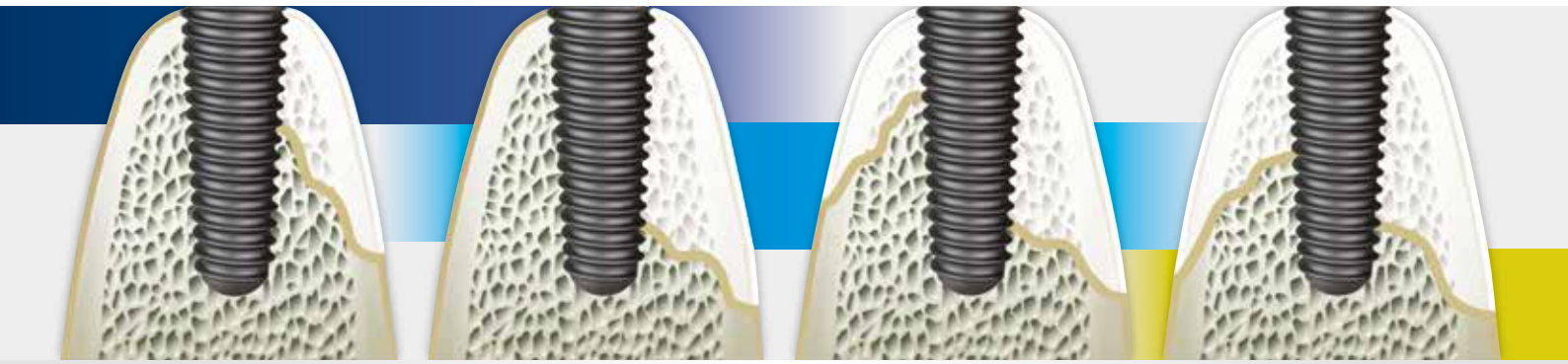

KLASSIFIKATION DER ALVEOLARKAMMDEFEKTE*

Guided Bone Regeneration

kleine Knochendefekte

Stabilized Bone Regeneration

kleinere komplexe Knochendefekte

Customized Bone Regeneration

größere komplexe Knochendefekte

EMPFOHLENE MATERIALIEN

* modifiziert nach Terheyden H. (2010). DZZ 65:320-331

Bitte senden Sie mir folgende Broschüren zu:

- ☐ Informationsbroschüre | Das defektorientierte Geistlich-Konzept
- ☐ Therapiekonzepte | Kleinere Knochenaugmentationen
- ☐ Broschüre | Instrumente und Zubehör
- ☐ Yxoss CBR® Produktkatalog mit Therapiekonzepten

Mehr Stabilität und Sicherheit

Geistlich Biomaterials Vertriebsgesellschaft mbH
Schneidweg 5 | 76534 Baden-Baden
Tel. 07223 9624-0 | Fax 07223 9624-10
info@geistlich.de | www.geistlich.de

DI&P 7/2020

Praxisstempel

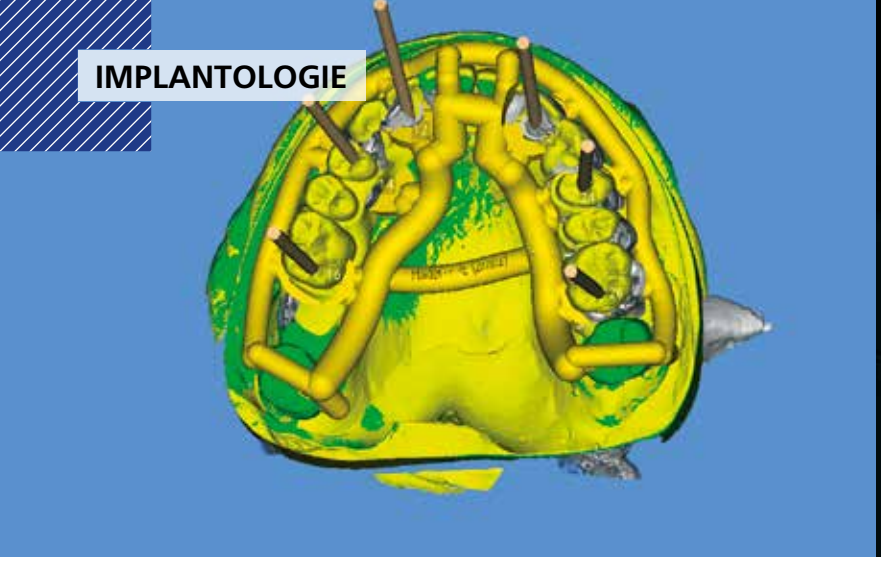

Führen oder geführt werden – Mensch versus Maschine in der Implantologie

Durch die rasante Entwicklung von unterstützenden Softwareprogrammen in allen Bereichen der Zahnmedizin und immer neue Möglichkeiten, die analoge mit der digitalen Welt zu verknüpfen, ergeben sich mittlerweile unglaubliche Behandlungs- und Planungsmöglichkeiten. Die Verlagerung von der eigentlichen Behandlung am Zahnarztstuhl hin zu der digitalen Vorplanung macht eine zunehmende Kenntnis von Computerprogrammen und besonders deren Schnittstellen nötig. Aber nicht nur der Zahnarztberuf wandelt sich gerade in der Implantologie und ästhetischen Zahnmedizin, auch die Anforderungen an den Wissensstand der Zahntechniker sind massiv gestiegen. Dieser Artikel hofft, mit einem kleinen Einblick in die neue Welt der Zahnmedizin, die Neugier auf diesen Wandel zu wecken.

Die schlechteren Langzeitüberlebensraten und der Wunsch vieler Patienten nach festen Zähnen lässt herausnehmbare Lösungen als Therapie zweiter Wahl erscheinen [1]. Trotzdem wird vor allem bei multiplem Zahnverlust aufgrund von Honorar-, Labor- und Materialkosten oft auf herausnehmbaren Zahnersatz zurückgegriffen, was für Patienten aus funktionellen, ästhetischen und phonetischen Gründen häufig nicht zufriedenstellend ist [1-3]. Auch sorgfältig gefertigte Teleskopprothesen auf natürlichen Zähnen verlieren möglicherweise im Zuge von Überbelastung, Parodontitis oder Karies ihre Funktion, wenn die Teleskop tragende Pfeilerzähne verloren gehen [1]. Dieser Artikel zeigt das operative, prothetische und labortechnische Vorgehen umfassender Rehabilitierungen mit festsitzendem Zahnersatz anhand zweier Patientenbeispiele und diskutiert Alternativen sowie Vor- und Nachteile dieser Methode. Ein besonderes Augenmerk wird hierbei auf den Vergleich von geführter und nicht-geführter Implantation gelegt. Die Autoren wollen dabei aus Zeitgründen keine umfassende Literaturrecherche in der Einleitung vorlegen, sondern verweisen auf die einschlägige Literatur [4] und die untenstehende Diskussion. Wir wollen mit diesem Artikel zeigen, in welchem unglaublichem Tempo die Digitalisierung die Zahnmedizin verändert hat und welche unfassbar spannenden Möglichkeiten es heute gibt.

Fallbericht 1 – Non-Guided surgery

Im Jahr 2020 stellte sich der 66 Jahre alte, männliche Patient in unserer Klinik vor. Die allgemeinärztliche Anamnese war unauffällig. Der getragene Zahnersatz war nach Angaben des Patienten über 30 Jahre alt **(Abb. 1a-f)**. Nach der initialen Befundung **(Abb. 2a und b)** und ethischer Abwägung der notwendigen Extraktionen und Besprechung aller Möglichkeiten, wurde gemeinsam mit dem Patienten beschlossen, seinen Unterkiefer mittels einer endodontischen Behandlung an Zähnen 33 und 36, zwei Zahn getragenen und einer Implantat getragenen Brücke wiederherzustellen **(Abb. 3)**. Als Option für den Oberkiefer

Abb. 1a: Ausgangssituation (Lachbild).

Abb. 1b: Ausgangssituation mit retrahierten Lippen.

Abb. 1c: Ausgangssituation lateral rechts.

Abb. 1d: Ausgangssituation lateral links.

Abb. 1e: Ausgangssituation in der Ansicht von okklusal (Oberkiefer).

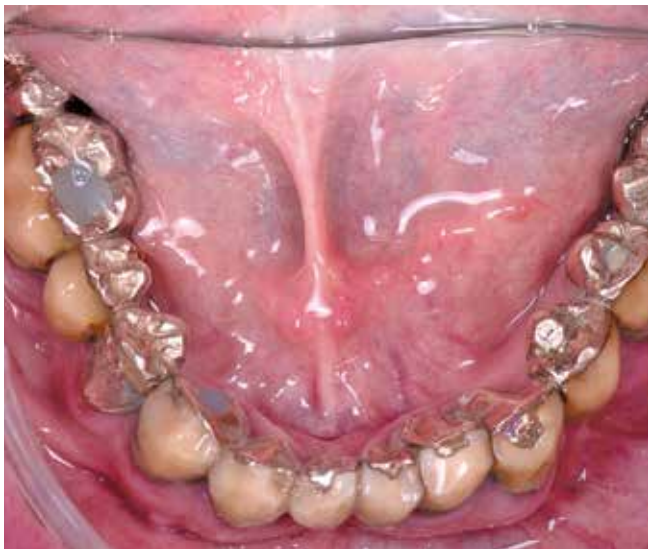

Abb. 1f: Ausgangssituation in der Ansicht von okklusal (Unterkiefer).

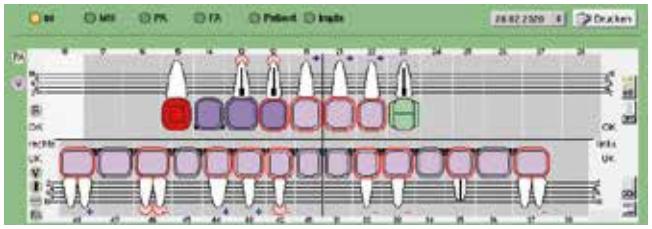

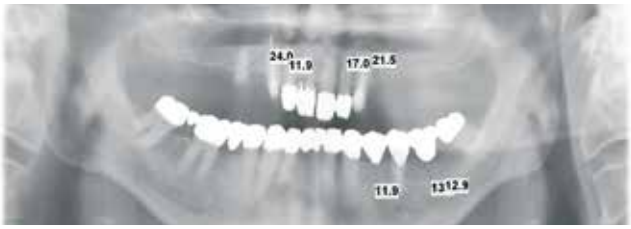

Abb. 2a und b: Ausgangsbefundung und röntgenologische Ausgangssituation im OPT mit initialen Längenmessungen aus der Erstuntersuchung.

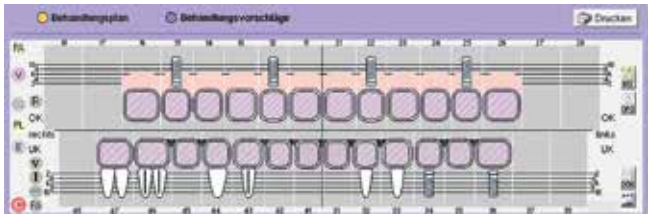

Abb. 3: Mit dem Patienten besprochene Behandlungsplanung.

wurde beschlossen, die restlichen Zähne zu entfernen und die Funktion mit einer festsitzenden, gaumenfreien Versorgung auf vier Implantaten wiederherzustellen (Comfour) **(Abb. 3)**.
In der Besprechung des Behandlungsablaufes wurde festgelegt, den Großteil der Behandlung in Intubationsnarkose durchzuführen. Für die operative Planung wurde ein digitales Volumentomogramm (DVT) **(Abb. 4)**, ein digitaler Scan und

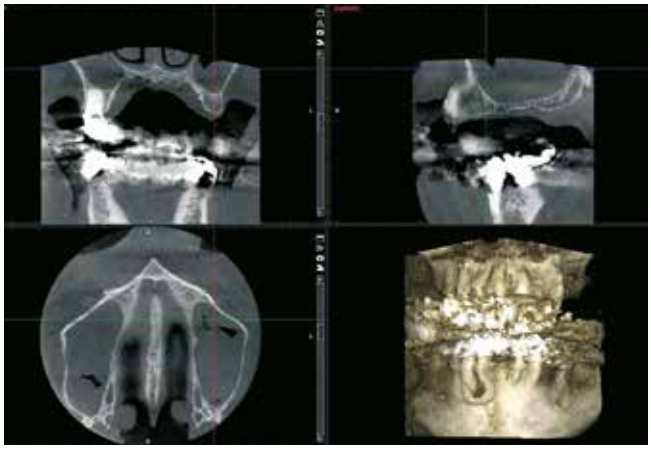

Abb. 4: Start der implantologischen Planung (hier mit DVT), Fotostatus und digitaler Abformung.

ein Fotostatus aufgezeichnet. Die gesammelten Daten wurden dann in drei Wege geleitet:

1. Der digitalen Implantatplanung durch den Zahnarzt.
2. Die idealisierte digitale Rahmengebung für das Lachen durch den Zahnarzt.
3. Der zahntechnische Transfer der digitalen Vorbereitung durch den Zahnarzt aus 1. und 2. in die analoge Welt (Modelle, Bohrschablone, Vorbereitung der Provisorien).

Die Implantatplanung erfolgte mit einem Softwareprogramm (SMOP, Swissmeda, CH-Baar) **(Abb. 5a und b)**. Der für die digitale Aufstellung des Zahntechnikers zu setzende Rahmen wurde ebenfalls von einem Softwareprogramm begleitet (SmileCloud, SmileCloud Biometrics) **(Abb. 6a-c)**. Die von uns verfolgte Endsituation wurde in einem digitalem Set-up vom Zahntechniker hergestellt (Smile Design, Amann-Girrbach) **(Abb. 7a-i)**. Nach Abnahme der finalisierten digitalen Planung durch den Zahnarzt wurden dann die Modelle gedruckt (3D Medical

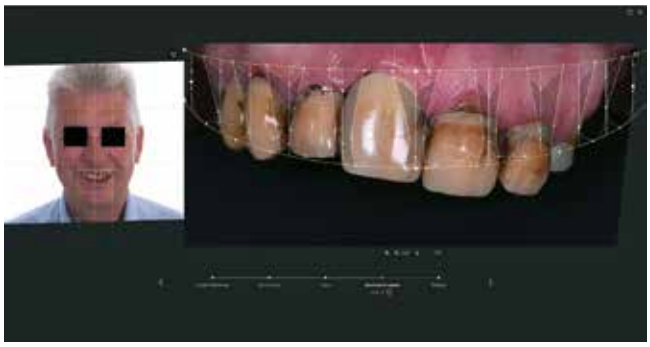

Abb. 6a: Einlesen der Fotos in eine digitale Lach-Planungssoftware (Smilecloud) mit dem Ausgangsbild…

Abb. 6b: …idealisierter digitaler Aufstellung …

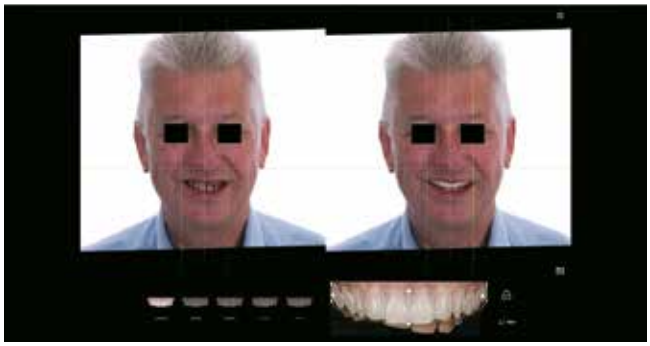

Abb. 6c: … und Vorher/Nachher-Analyse.

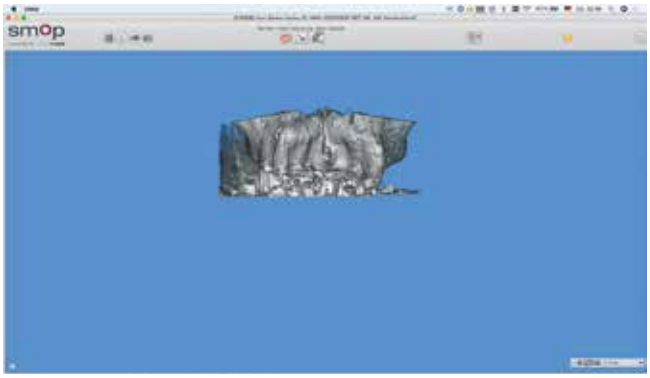

Abb. 5a: Bestimmung der Implantatparameter im Implantatplanungsprogramm mit Einlesen der DVT-Daten im DICOM-Format und …

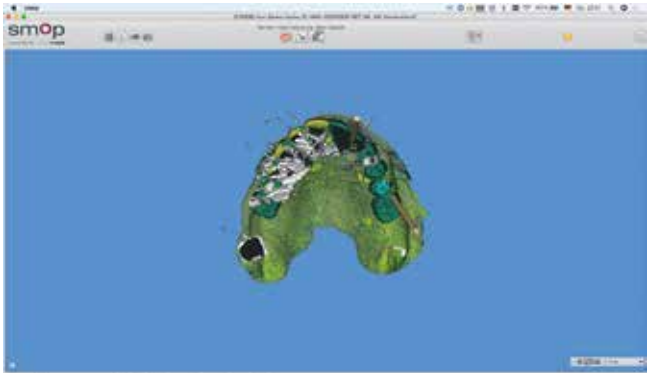

Abb. 5b: … Überlagerung des DVTs, mit dem digitalen Ausgangsmodell, dem digital radierten Modell, dem Wax-up/Set-up unter Einblendung der Implantatachsen und der Scankörper.

Abb. 7a: Planung der Provisorien im zahntechnischen Labor.

axiom®
MULTI LEVEL®

Von Innovationskraft getrieben, erfolgreich in der Dentalimplantologie

Mit mehr als 30 Jahren Erfahrung in der dentalen Implantologie hat Anthogyr vor 10 Jahren das Axiom®-Implantatsystem eingeführt, um den Zugang zur Implantologie durch innovative und zugängliche Lösungen zu verbessern und Behandlern mehr Komfort und höhere Leistungen in ihrer täglichen Praxis zu bieten.

Anthogyr
A Straumann Group Brand

www.anthogyr.de

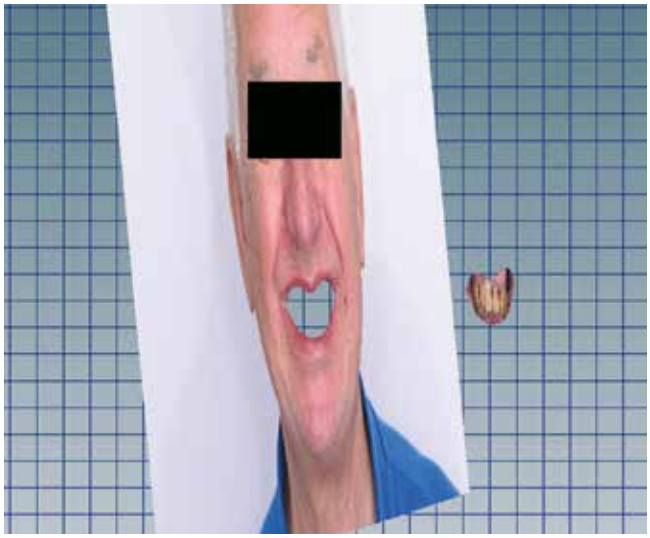

Abb. 7b: Ausschneiden der Zähne und des Zahnfleisches aus dem Lachbild.

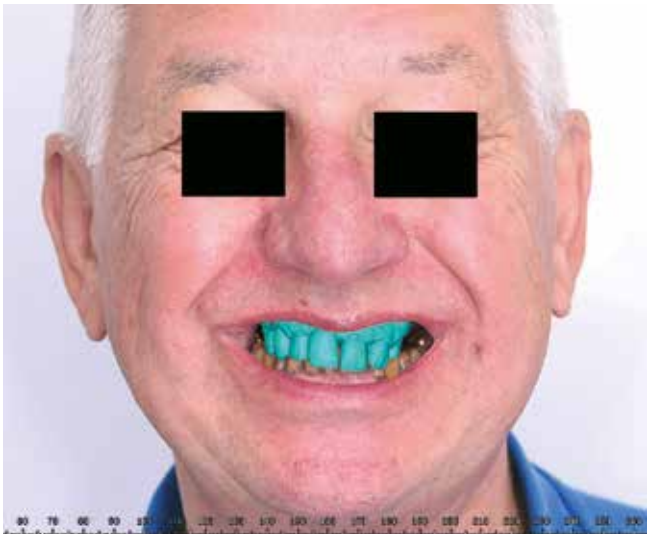

Abb. 7c: Überlagerung des Ausgangsfotos mit dem digitalen Scan der Ausgangssituation.

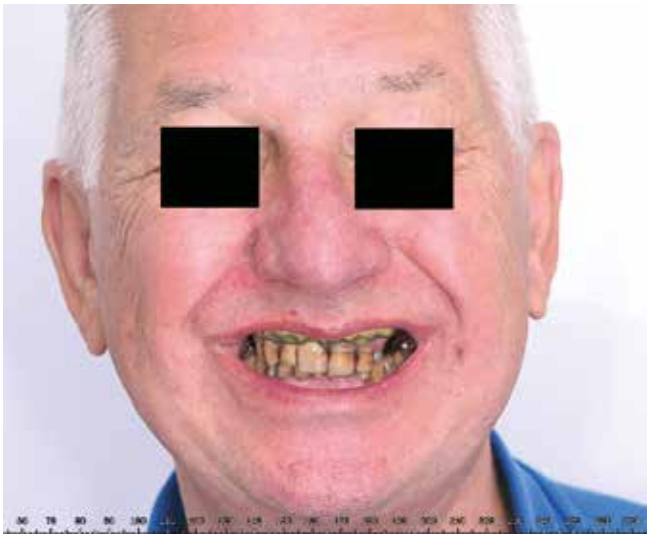

Abb. 7d: Radieren der Zähne und des Zahnfleisches unter Zuhilfenahme der digitalen Lachbildplanung.

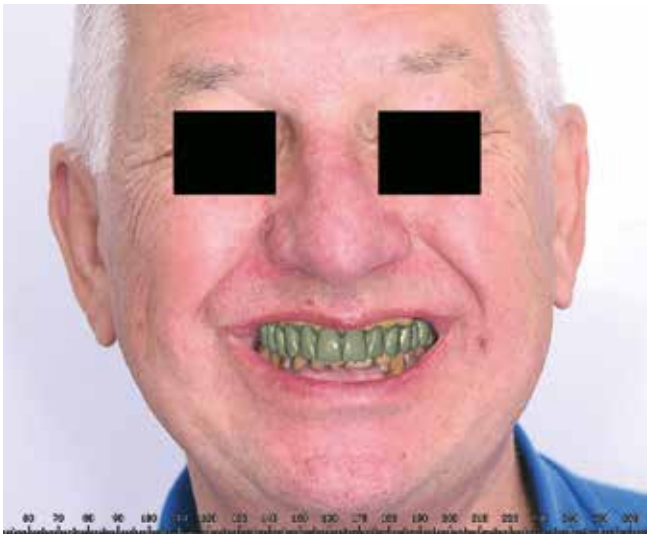

Abb. 7e: Fertig modelliertes Provisorium.

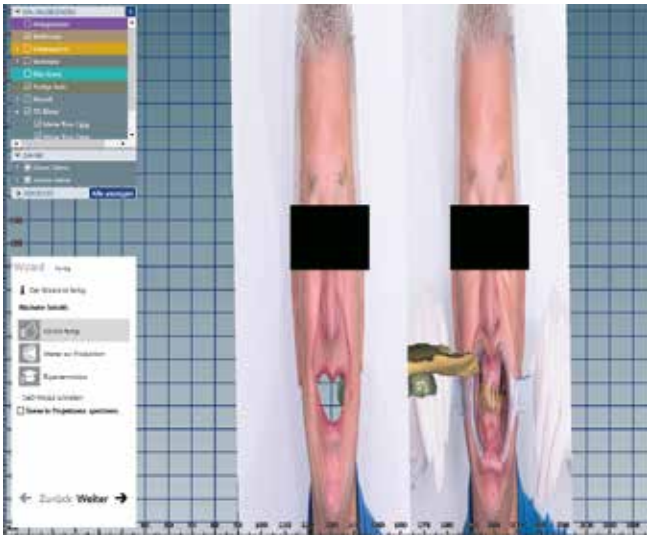

Abb. 7f: 3D-Rotation der einzelnen Bilder zum besseren Verständnis der Überlagerung der einzelnen Daten.

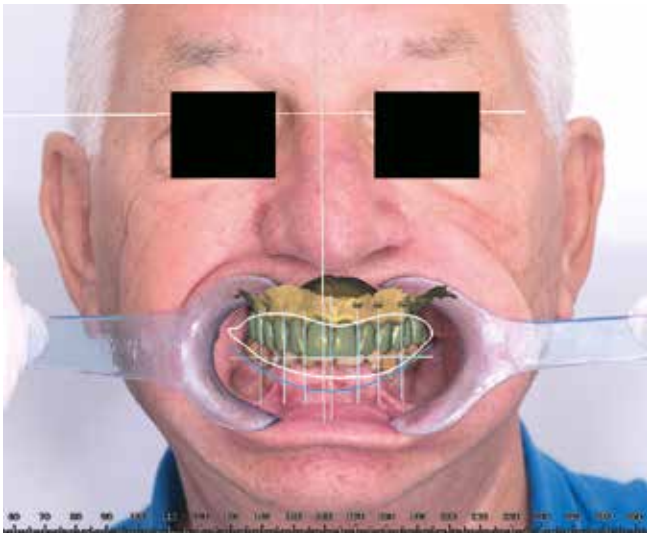

Abb. 7g: Kontrolle der digitalen Aufstellung mit den Lippenkonturen (weiße Linie).

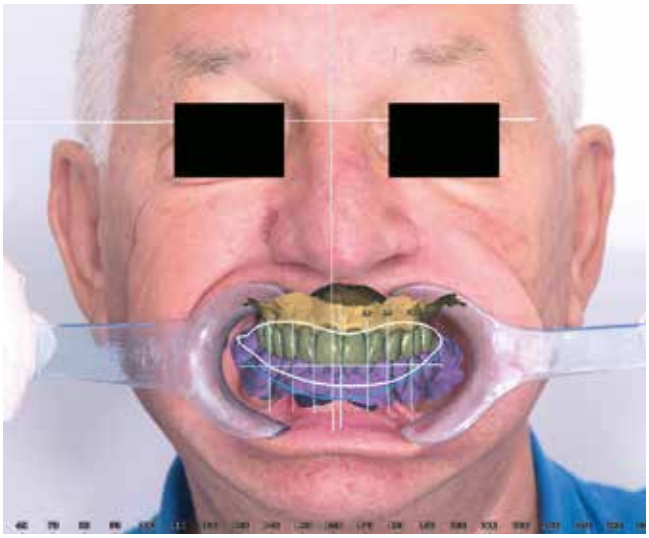

Abb. 7h: Fertig modelliertes Eierschalenprovisorium im Unterkiefer.

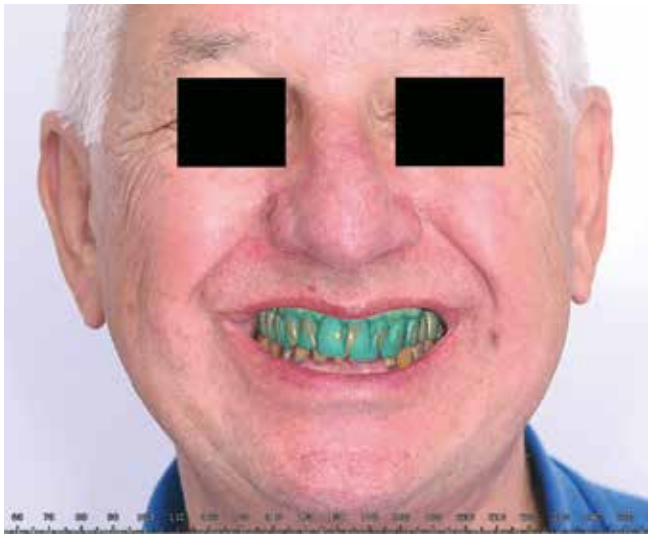

Abb. 7i: Kontrolle der Modellation mit überlagerter Ausgangssituation.

Print, A-Lenzing) **(Abb. 8a-8e)**, das Provisorium im Hauslabor aus zahnfarbenem PMMA gefräst **(Abb. 8f und g)**. Eigentlich war eine Implantation mit geführter Bohrschablone geplant, aber aufgrund von postalischen Schwierigkeiten, musste das PMMA-Provisorium als Bohrschablone doubliert werden.

Nach endodontischer Vorbehandlung der Zähne 33 und 36 in einem separaten Termin wurden dann in einer fünfeinhalbstündigen Operation unter Vollnarkose im Oberkiefer die Restbezahnung entfernt und im Unterkiefer die Präparation von 33, 32, 43, 44, 46 und 48 durchgeführt und im Unterkiefer Zahn 42 entfernt. Dann wurden in Ober- und Unterkiefer Mukoperiostlappen präpariert und im Anschluss an die Ankörnung der Implantatposition mithilfe einer Bohrschablone die Implantat-Hohlräume frei gebohrt. Nach dem Einsetzen der Implantate (Camlog Progressive Line, Camlog) mit einem Drehmoment von 50-70 Ncm, wurde im Oberkiefer eine Mesostruktur mit 20 Ncm eingebracht. Die Extraktionsalveolen wurden mit xenogenen Knochen bovinen Ursprungs (BioOss, Geistlich Biomaterials, Baden-Baden) und Membranen (Osseoguard, Zimmer Biomet) gefüllt bzw. abgedeckt. Nach Versorgung mit Einzelknopfnähten wurde eine offene Abformung (Permadyne, 3M Espe, Landsberg) durchgeführt, wobei die Implantatabformpfosten mit einem individuell gebogenen kieferorthopädischen Draht und Komposit (Ceramill, Amann Girrbach) gegen abziehende Kräfte verbunden wurden. Danach wurde der Biss mit dem vorher angefertigten PMMA-Provisorium genommen (R-SI-Line, Metall-Bite, R-Dental, Hamburg). Nach Aufwachen des Patienten wurde ein Kontroll-OPG durchgeführt **(Abb. 9)**. Die Abformung und die Prothese mit dem Bissregistrat wurden ans Labor geliefert. In etwa 1,5 Stunden wurden das Oberkiefer-Implantatmodell hergestellt und Titanklebebasen in das Oberkiefer-Provisorium eingefügt. Sieben Stunden nach Operationsbeginn konnte die Prothese mit einem Drehmoment von 10 Ncm eingesetzt werden (Provisorium nach 2 Wochen in **Abb. 10a und b)**. Der Zugang zu den Schraubenlöchern wurde mit Teflon und Komposit (Tetric flow, Ivoclar, Schaan) bedeckt. Nach drei Wochen wurde die definitive Restauration eingesetzt **(Abb. 11 und 12a-c)**. Der Patient befindet sich im regelmäßigen, halbjährlichen Recall.

Abb. 8a: Übertragung der digitalen Zahntechnik in die analoge Welt mit gedrucktem Oberkiefermodell…

Abb. 8b: … und gedrucktem Unterkiefermodell.

Abb. 8c: Modelle in Okklusion.

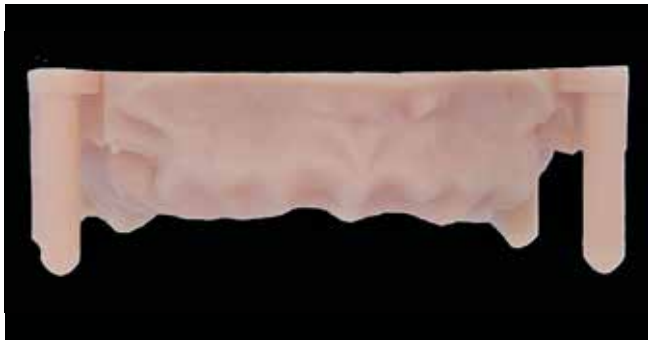

Abb. 8d: Digital radiertes Modell gedruckt in der Ansicht von frontal.

Abb. 8e: Digital radiertes Modell gedruckt in der Ansicht okklusal.

Abb. 8f: Gefrästes PMMA-Provisorium in der Ansicht okklusal.

Abb. 8g: Gefrästes PMMA-Provisorium in der Ansicht frontal.

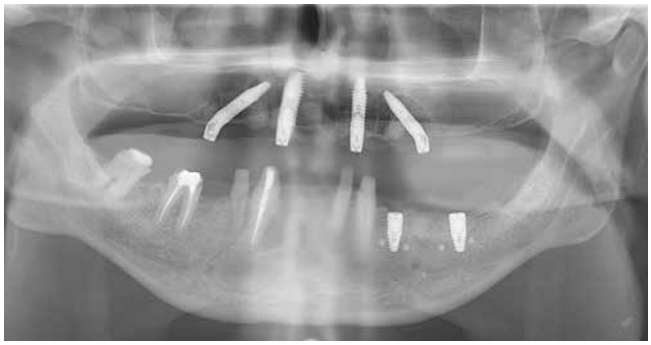

Abb. 9: Postoperatives OPG.

Abb. 10a: Situation zwei Wochen nach Operation (Lachbild).

Abb. 10b: Situation zwei Wochen nach Operation (retrahierte Lippen).

DENTAL KOMPAKT
Das Vergleichsportal für Dentalprodukte
www.dentalkompakt-online.de

Abb. 11: Finale Arbeit – ein mit individualisierten Kunststoffschalen und Kunststoff verblendetes Metallgerüst.

Abb. 12a: Klinische Situation – Oberkiefer vor dem Einsetzen.

Abb. 12b: Eingesetzter Zahnersatz en-face.

Abb. 12c: Lachbild (das untere Langzeitprovisorium ist durch die 14-tägige CHX-Spülung verfärbt.

Fallbericht 2 – Guided Surgery

Im Jahr 2020 stellte sich die 47 Jahre alte, weibliche Patientin in unserer Klinik vor. Die allgemeinärztliche Anamnese war unauffällig. Die Patientin trug keinen Zahnersatz **(Abb. 13a und c)**. Nach intensiven Gesprächen mit der Patientin, Einzelbetrachtung aller Zähne und des finanziellen Rahmens wurde unter ethischer Abwägung der notwendigen Extraktionen in der Gesamtschau aller Informationen entschieden, alle Zähne im Oberkiefer zu entfernen und sechs Implantate einzusetzen und im Unterkiefer ein offenes Deep Scaling durchzuführen. Die Zähne im Unterkiefer sollten so lange wie möglich erhalten werden und dann eventuell mit einem festsitzenden Konzept basierend auf vier Implantaten versorgt werden.

Wie im erstem Patientenfall wurde festgelegt, den Großteil der Behandlung in Intubationsnarkose durchzuführen. Der Ablauf der Behandlungsplanung erfolgte analog zum ersten Patientenfall:

1. Digitales Volumentomogramm, digitaler Scan der Ausgangssituation und Fotostatus **(Abb. 14a und b und 15a-f)**. Die gesammelten Daten wurden dann wieder in drei Wege geleitet:
2. Der digitalen Implantatplanung durch den Zahnarzt **(Abb. 15a-15d)**.
3. Die idealisierte digitale Rahmengebung für das Lachen durch den Zahnarzt **(Abb. 14b)**.
4. Der zahntechnische Transfer der digitalen Vorbereitung durch den Zahnarzt aus 1. und 2. in die analoge Welt (Modelle, Bohrschablone, Vorbereitung der Provisorien).

Hierzu ist es wichtig zu wissen, wie der Transfer und die Kommunikation zwischen Zahnarzt und Zahntechniker geschieht. Die Abfolge kann in den Abbildungen 14 und 15 nachvollzogen werden. Der Zahntechniker stellt zunächst aus dem digitalen Datensatz der Ausgangssituation Modelle her, die er in den virtuellen Artikulator lädt **(Abb. 14a)**. Dann werden bei dem Ausgangsmodell alle Zähne radiert und ein digitales Set-up der finalen Situation nach digitaler Anleitung (Smiledesign) des Zahnarztes erstellt. Die Daten werden nacheinander in das Implantatplanungsprogramm geladen und übereinander gelagert.

In chronologischer Reihenfolge:

1. DVT
2. Radiertes Modell
3. Set-up
4. Gegenkiefer.

Der Zahnarzt erstellt dann mit einem Softwareprogramm (SMOP) **(Abb. 15a-g)** die Implantatplanung. Danach wird die Position der virtuellen Scankörper für den Zahntechniker exportiert. Der Zahntechniker behandelt das virtuelle Scankörpermodell wie eine intraorale digitale Abformung und kann nun das Provisorium vor dem Fräsen ideal an die geplante Implantatposition anpassen und die Modelle und die Bohrschablone (Camlog Dedicam, Wimsheim) **(Abb. 16)** drucken. Alle Unterlagen sind jetzt vorbereitet.

In einer dreistündigen Operation unter Vollnarkose wurden im Oberkiefer die Zähne 12-17 und 22-27 entfernt **(Abb. 17a)**. Die Zähne 11, 21, 17 und 27 werden zur Fixation der Bohrschablone benötigt. Im Unterkiefer wurde eine offene Kürettage durchgeführt. Dann wurde im Oberkiefer ein Mukoperiostlappen präpariert und im Anschluss mithilfe der Bohrschablone (Abb. 17a) die Implantat-Hohlräume geführt gebohrt. Nach dem Einsetzen der Implantate (Camlog Progressive Line, Camlog) **(Abb. 17c)** mit einem Drehmoment von 50-70 Ncm wurde

Abb. 13a: Ausgangssituation (Lachbild).

Abb. 13b: Ausgangsituation mit retrahierten Lippen.

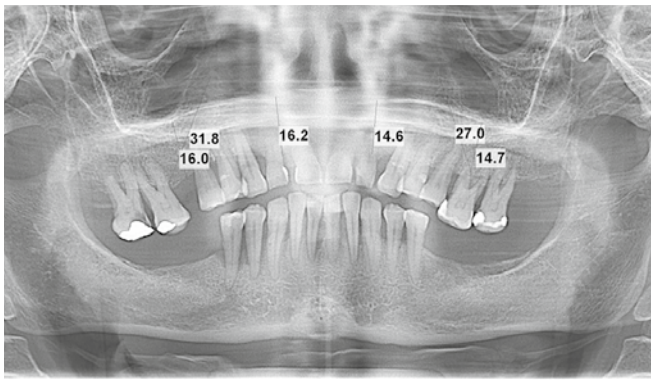

Abb. 13c: Ausgangs-OPG.

Abb. 14a: Die digital abgeformte Ausgangssituation im virtuellen Artikulator.

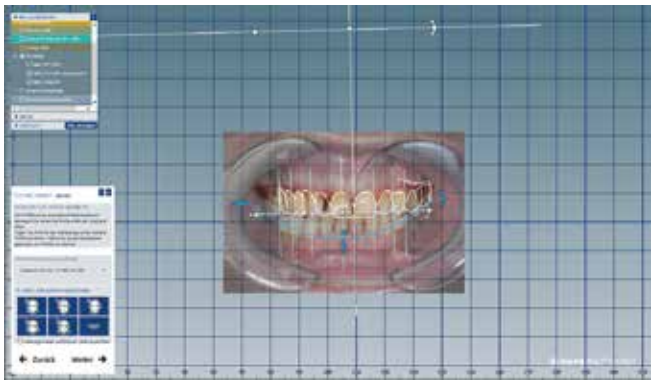

Abb. 14b: Das digitale Design des Provisoriums.

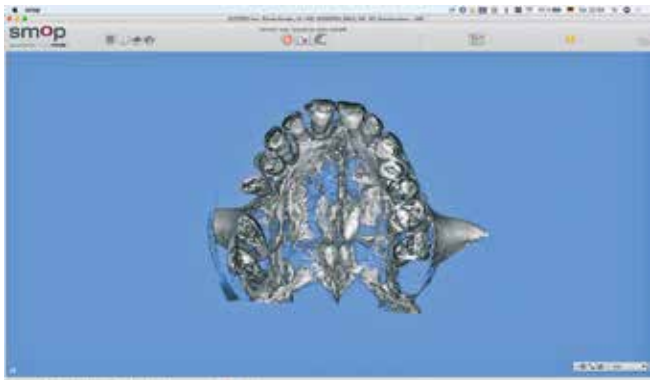

Abb. 15a: Die Implantatplanung mit eingelesenem DVT.

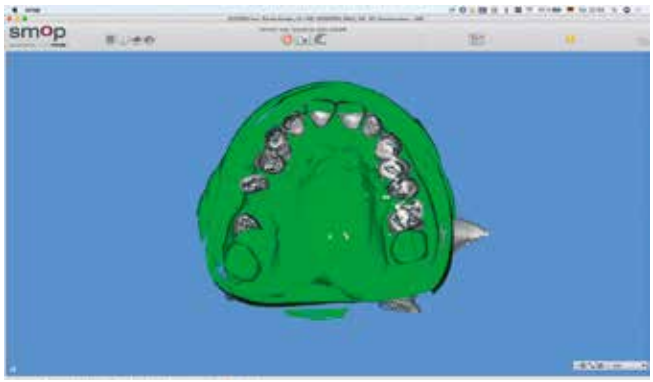

Abb. 15b: Überlagerte Ausgangssituation.

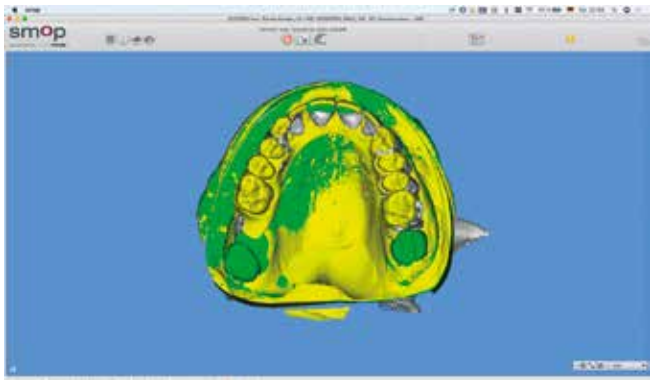

Abb. 15c: Überlagertes Wax-up/Set-up.

im Oberkiefer eine Mesostruktur mit 20 Ncm eingebracht und die Zähne 11, 21, 17 und 27 entfernt. Die Extraktionsalveolen wurden mit xenogenem Knochen bovinen Ursprungs (BioOss, Geistlich-Biomaterials, Baden-Baden) und Membranen (Osseoguard, Zimmer Biomet) gefüllt bzw. abgedeckt. Nach Versorgung mit Einzelknopfnähten wurde eine offene Abformung (Permadyne, 3M Espe, Landsberg am Lech) durchgeführt, wobei die Implantatabformpfosten mit einem individuell gebogenen kieferorthopädischen Draht und Komposit (Ceramill, Amann Girrbach) gegen abziehende Kräfte verbunden wurden.

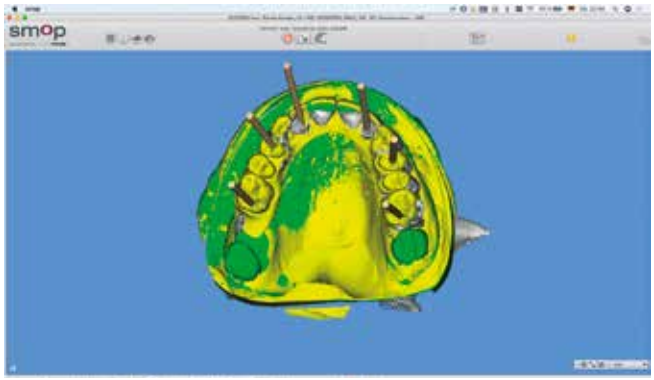

Abb. 15d: Planung der Implantatposition hier mit Ausrichtung der Mesostruktur.

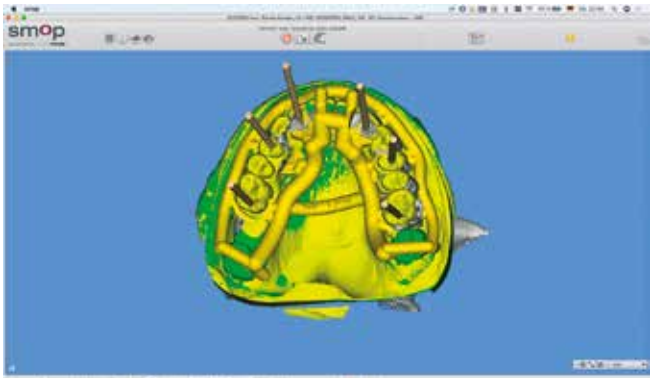

Abb. 15e: Die modellierte Führungsschablone.

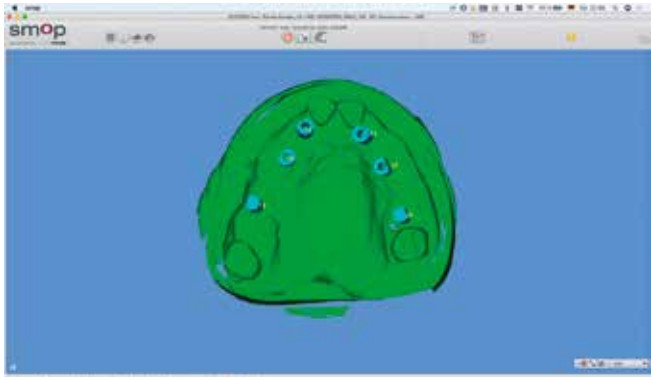

Abb. 15f: Die freigestellten Scankörper.

Abb. 16: Die fertig gedruckte Führungsschablone.

Danach wurde der Biss mit dem vorher angefertigten PMMA Provisorium genommen (R-SI-Line, Metall-Bite, R-Dental, Hamburg). Nach Aufwachen des Patienten wurde ein Kontroll-OPG durchgeführt **(Abb. 17d)**. Die Abformung und die Prothese mit dem Bissregistrat wurden ans Labor geliefert. In etwa einer Stunde wurden das Oberkiefer-Implantatmodell hergestellt und Titanklebebasen in das Oberkiefer-Provisorium eingefügt **(Abb. 17e)**. Vier Stunden nach Operationsbeginn konnte die Prothese mit einem Drehmoment von 10 Ncm eingesetzt werden (Provisorium nach 3 Wochen in **Abb. 18a und b)**. Der Zugang zu den Schraubenlöchern wurde mit Teflon und Komposit (Tetric flow, Ivoclar, Schaan) bedeckt. Nach weiteren drei Wochen wurde die definitive Restauration eingesetzt (NEM-Gerüst individuell mit Kunststoff verblendet). Der Patient befindet sich im regelmäßigen, halbjährlichen Recall.

Abb. 17a: Operation mit extrahierten Zähnen 12-16 und 22-26.

Abb. 17b: Eingesetzte Bohrschablone.

Diskussion und Schlussfolgerung

1. Wahl der Versorgungsform

Da Implantate heutzutage eine weite Verbreitung haben und der Kenntnisstand zu dieser Versorgungsart in der Bevölkerung deutlich gestiegen ist, ist die Wiederherstellung der Lebensqualität mit Implantaten häufig gewünscht [5,6]. Wie schon in der Einleitung erwähnt, liegt die Zeitspanne bei konventionellen Implantatversorgungen inklusive der Inkorporation des definitiven Zahnersatzes zwischen drei Monaten bis zu manchmal 1,5 Jahren bei Fällen mit großen Augmentationen und/oder langer Einheildauer der Implantate [7,8]. Dieser Umstand führt häufig zu einem erhöhten Stressniveau bei den Patienten, die nach der anstrengenden chirurgischen Vorbehandlungsphase keine Geduld mehr für die endgültige prothetische Versorgung aufbringen können [9]. Deswegen gilt es gerade bei

Abb. 17c: Die sechs inserierten Implantate und das Provisorium fertig für den Biss.

Abb. 17d: Postoperatives OPG.

Abb. 17e: Provisorium bereit zum Einsetzen.

aufwändigen zweizeitigen Knochenaugmentationen und Implantationen zeit- und kostengünstigere Alternativen wie das Comfour®-Verfahren in Erwägung zu ziehen [10,11]. Bei dieser Methode kann zahnlosen Patienten oder Patienten mit einer nicht erhaltungswürdigen Dentition innerhalb eines Tages ohne lange Stressintervalle zu einer enormen mundbezogenen Lebensqualitätsverbesserung mit festen Zähnen verholfen werden [10-12]. In der Literatur weisen die so eingesetzten Implantate und Prothesen eine Überlebensrate auf, die vergleichbar ist mit der konventionellen Vorgehensweise [11,13,14]. Allerdings muss sehr genau mit dem Patienten abgewogen werden, dass eventuell verwendungsfähige Zähne für dieses Konzept geopfert werden müssen [12], was bei oben genannten Patientenfall bei erhaltungswürdiger Unterkiefer-Restbezahnung und unter Berücksichtigung des Patientenwunsches nicht in Frage kam. Die Abwägung, ob in diesem Zusammenhang gesunde Zähne geopfert werden, ist nicht nur eine zahnmedizinisch-ethische, sondern auch eine funktionelle [12]. So ist die Taktilität einer rein Implantat gestützten Versorgung um etwa den 10-fachen Faktor geringer, als bei einer Restauration mit Zahnbeteiligung [15]. Diese Überlegung gilt es mit einzubeziehen, wenn ein Kiefer aus einem ausschließlich Implantat getragenen Zahnersatz besteht und im Gegenkiefer mitunter eine natürliche Restbezahnung vorhanden ist.

Hinsichtlich der Materialauswahl wurde im obigen Fall ein individuell vollverblendetes gefrästes NEM-Gerüst verwendet. Mit Keramik verblendete Metallgerüste weisen laut aktueller Studienlage im Vergleich zu festsitzenden Versorgungen mit Zirkoniumdioxidgerüsten weniger Keramikfrakturen (Chipping) auf [16,17]. Kleine Absplitterungen der Keramikverblendfläche wurde in einem 3-Jahres Follow-up bei 25 % der Zirkonoxid-Keramik und 19,4 % der Metallkeramik-Restaurationen nachgewiesen [16,18]. Als preisgünstige Alternative könnte eine gefräste und individuell bemalte Vollzirkon-Versorgung in Betracht gezogen werden [19], ist jedoch bei natürlicher Gegenbezahnung nur eingeschränkt zu empfehlen, da es zu Chipping der Anagonisten kommen kann [20].

Bezüglich der Anzahl der Implantate empfiehlt die S3 Leitlinie der DGZMK im Oberkiefer vier Implantate herausnehmbar zu versorgen und erst bei sechs osseointegrierten Implantaten optional festsitzend zu versorgen [21]. Sechs Implantate werden meist mit einer hufeisenförmigen Suprakonstruktion versorgt, um mehr Stabilität zu erreichen. Die Insertion von

Abb. 18a: Situation drei Wochen postoperativ (Lachbild).

Abb. 18b: Situation drei Wochen postoperativ (retrahierte Lippen).

acht Implantaten im zahnlosen Kiefer ermöglicht die Gestaltung von kleineren Segmenten, bis hin zu Einzelzahnkronen, was im Falle von Keramikfrakturen oder Implantatverlusten eine bessere Reparaturfähigkeit und Erweiterbarkeit des Zahnersatzes bietet und die Spannung in den Gerüsten reduziert. Diese Überlegung war auch in dem vorliegenden Fall entscheidungsführend.
In Hinblick auf die Abformtechnik ist gerade bei großen Gerüsten eine Verblockung, z. B. mit Kunststoff (GC Pattern Resin, GC) oder wie oben beschrieben gebogene kieferorthopädische Drähte, die gegen einen Verzug der Abformmasse sichern, bedenkenswert. Durch diese Abformtechnik werden Spannungen im Gerüst vermindert und die Passgenauigkeit des Zahnersatzes verbessert. Bei kleineren Segmenten, wie in diesem Patientenbeispiel, kann darauf aber verzichtet werden [22,23].

2. Geführte versus nicht geführte Implantation

Erlauben Sie uns bitte zu Beginn dieses Kapitels eine persönliche Notiz. Interessanterweise kommen beide Autoren aus gänzlich unterschiedlicher Richtung zu dem Thema navigierte Implantologie. Dr. Harder ist schon seit geraumer Zeit tief in das Thema involviert [4] und führte dies bei uns in die Praxis ein. Dr. Mehl hingegen verließ sich eher auf menschliche Präzision. Was für ein Irrtum! Trotz von beiden über 1000 gesetzten Implantaten ist klar – der Mensch kann niemals die Präzision von ausgereiften Maschinen erreichen. Die navigierte Implantologie und digitale Planung hat ein Niveau erreicht, was es fast zwingend notwendig macht, sich damit zu beschäftigen. Eine Präkonzeption – durch alte Studien veranlasst – besagte, dass die Höhenabweichung und die Achsneigung navigiert platzierter Implantate schlechter sei als die von manuell gesetzten Implantaten [24,25]. Studien aus 2009 berichteten mittlere Abweichungen in der Implantatposition von 1 mm am Eintrittspunkt (Implantatschulter) und 1,6 mm an der Implantatspitze (Apex), sowie Höhenabweichung von 0,5 mm und Abweichung in der Achsneigung von 5 – 61 Grad [25]. In einer anderen Studie von 2012 wurde eine Abweichung von 0,99 mm (von 0 bis 6,5 mm) am Eintrittspunkt und von 1,24 mm (von 0 bis 6,9 mm) am Apex, sowie einer Abweichung in der Angulation von 3,81 Grad (von 0 bis 24,9 Grad) festgestellt [24]. Mittlerweile hat sich das Bild komplett gedreht. Die vollständig geführte Implantatchirurgie erzielte mit 0,22 ± 0,07 mm (2 mm Hülse-Knochen-Abstand) signifikant geringere 3D-Abweichungen zwischen der geplanten und der tatsächlichen Implantatposition als die teilweise geführte 0,69 ± 0,15 mm und die Freihandplatzierung 0,80 ± 0,35 mm (P <0,001 [26]. Wichtig ist hierbei den Abstand der Führungshülse zum krestalen Knochen so gering wie möglich zu halten.
Ein weiterer Vorteil der geführten Implantation ist die – neben nicht zu vernachlässigenden forensischen Aspekten – Reduzierung der Stuhlzeit und die Möglichkeit, Provisorien vor der Sofortimplantation schon am Stuhl einsetzbereit zu haben. Voraussetzung dieses Behandlungsweges sind aber eine ausführliche Diagnostik sowie eine gewissenhafte und kommunikative Zusammenarbeit zwischen Patient, Zahntechniker und Zahnarzt [2, 27-29]. ■

Literaturverzeichnis unter
www.dimagazin-aktuell.de/literaturlisten

Bilder, soweit nicht anders deklariert: © Prof. Mehl

Prof. Dr. Christian Mehl

1998-2003 Studium der Zahnmedizin in Kiel
2004 Promotion an der Christian-Albrechts-Universität zu Kiel
Seit 2010 Externer Mitarbeiter der Abteilung Prothetik, Propädeutik und Werkstoffkunde der Christian-Albrechts-Universität zu Kiel
Seit 2011 Niedergelassen mit Praxisklinik für Zahnmedizin und Implantologie, München
2013 Habilitation an der der Christian-Albrechts-Universität zu Kiel
2019 Ernennung zum außerplanmäßigen Professor an der Christian-Albrechts-Universität zu Kiel

ZT Florian Hagemoser

1992-1996 Ausbildung Zahntechniker ProDentis Zahntechnik GmbH
1996 Zahntechniker Oertig Zahntechnik Papenburg
1996-1997 Zivildienst
1998-2003 Zahntechniker Cuspident Zahntechnik GmbH Heringen
2003-2018 Laborleiter Zt Cuspident Zahntechnik GmbH Heringen
2013 Curriculum Implantologie DGZI
Seit 2019 Laborleiter Labor Harder/Mehl in München

PD D. Sönke Harder

1998-2004 Studium, Christian-Albrechts-Universität zu Kiel
2005 Promotion an der Christian-Albrechts-Universität zu Kiel
2005 Weiterbildungsassistent in freier zahnärztlicher Praxis in Hamburg
2005-2008 Wissenschaftlicher Mitarbeiter an der Klinik für Prothetik der Christian-Albrechts-Universität zu Kiel (CAU) sowie der Poliklinik für Prothetik der Ludwig-Maximilians-Universität (LMU) zu München
2008-2010 Oberarzt, Klinik für Zahnärztliche Prothetik der Christian-Albrechts-Universität Kiel
Seit 2010 Externer Mitarbeiter der Christian-Albrechts-Universität, Kiel
2013 Habilitation im Fach Zahnmedizin an der Christian-Albrechts-Universität, Kiel, Ernennung zum Privatdozenten

Harder & Mehl – Praxisklinik
für Zahnmedizin und Implantologie
Volkartstr. 5
80634 München
Tel. 089 571544
christian.mehl@hardermehl.de

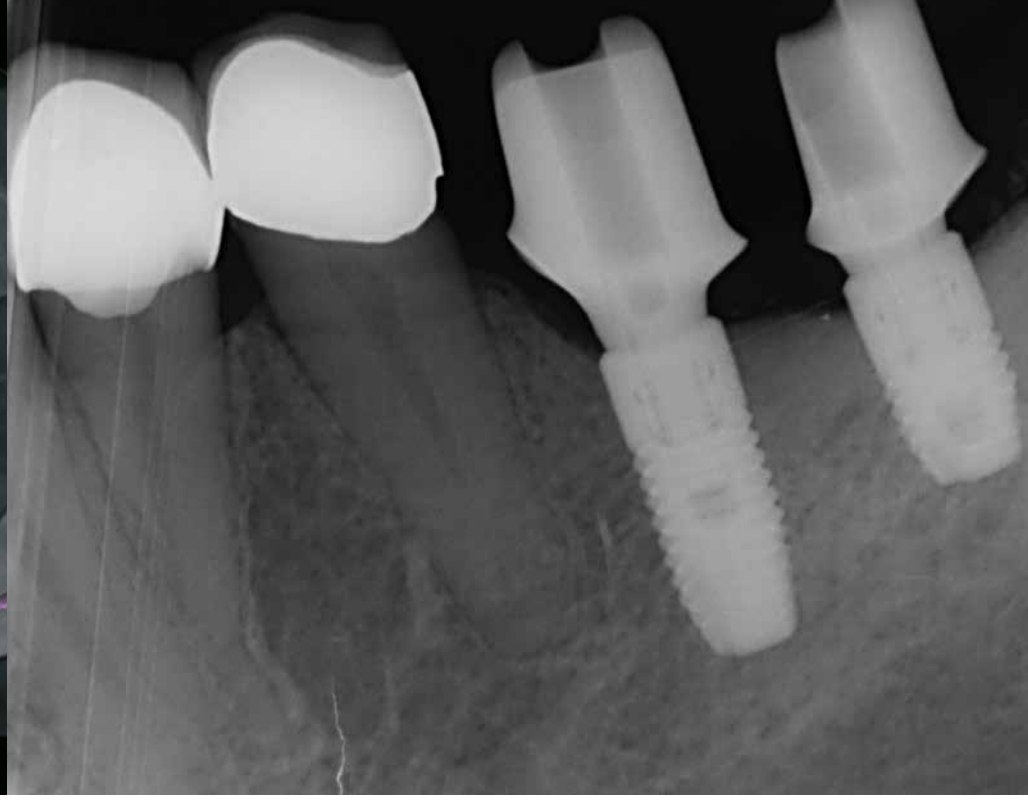

Implantatrestauration im Seitenzahnbereich des atrophierten Unterkiefers

Analoger und digitaler Workflow im Dialog

Moderne implantatprothetische Therapien basieren auf einem Zusammenspiel analoger Arbeitsschritte und digitaler Prozesse. Zunehmend werden die Bausteine miteinander verknüpft und so ein durchdachter, effizienter Workflow ermöglicht. Beispielhaft stellt der Autor im Artikel ein in seinem implantologischen Alltag bewährtes Vorgehen anhand eines Patientenfalles dar – von der Planung der Implantatpositionen auf Basis eines dreidimensionalen Bildes über den chirurgischen Eingriff mit pilotierter Bohrschablone bis zur Herstellung der patientenindividuellen Abutments und zum Einsetzen vollkeramischer Restaurationen.

In der digitalen Zahnmedizin sind die Implantologie und die Implantatprothetik zwei Bereiche, bei denen sich die Arbeitsabläufe in den vergangenen Jahren signifikant verändert haben. Von der Diagnostik und Planung bis zum Herstellen der prothetischen Restauration lassen sich viele Schritte digital vornehmen. Theoretisch ist heutzutage in bestimmten Indikationen ein komplett digitaler Workflow möglich, bei dem keine physischen Arbeitsunterlagen mehr benötigt werden. Außer der eigentlichen zahnärztlich-chirurgischen Arbeit erfolgen alle Arbeitsschritte nur digital. In den meisten Situationen des implantologischen Arbeitsalltags ist es jedoch die intelligente Verknüpfung von analogen Abläufen und digitalen Prozessen, die auf sicherem Weg zum Ziel führt. So lässt sich der Zeitaufwand in der Zahnarztpraxis und im Dentallabor deutlich reduzieren. Zudem ist die verringerte Anzahl von Behandlungssitzungen als Vorteil zu nennen ebenso wie die aufgrund digitaler Möglichkeiten reduzierte Invasivität der Eingriffe, z. B. durch das Vermeiden von aufwendigen Augmentationen. Im Fokus der nachfolgenden Fallbeschreibung steht die effiziente Umsetzung einer implantatprothetischen Therapie durch die Integration digitaler Prozesse in den bewährten Arbeitsablauf.

Vorgeschichte des Patienten

Der 52-jährige Patient ist im Ober- und Unterkiefer prothetisch festsitzend versorgt **(Abb. 1)**. Vor etwa zehn Jahren wurden aufgrund ausgedehnter parodontaler sowie endodontischer Läsionen u. a. die Zähne 36 und 37 extrahiert. Die Brücke, die dem Lückenschluss diente, musste aufgrund des Verlustes von Pfeilerzahn 38 entfernt werden. Der Kieferkamm in regio 35/37 war stark atrophiert (Inaktivitätsatrophie) mit einem deutlichen Verlust der Zone an keratinisierter Mukosa. Der schmale Kieferkamm hatte keine knöcherne Unterlage und die Kieferkammschleimhaut dadurch einen mehr als 5 mm auslenkbaren Abschnitt **(Abb. 2)**. Geplant wurde eine festsitzende Restauration auf zwei Implantaten in regio 36 und 37. Das gewählte Implantatsystem (Astra Tech Profile EV, Dentsply Sirona, Bensheim) ist für den atrophierten Kieferkamm gut geeignet. Das Implantatdesign weist eine nach vestibulär abgeschrägte Geometrie auf, die mit dem bukkalen Kieferkammverlauf formkongruent ist. Somit ist das Risiko bukkal freiliegender Gewindegänge auf ein Minimum reduziert; es können ideale Voraussetzungen für einen Langzeiterfolg geschaffen werden. Im vorliegenden Fall sollten der messerscharf zulaufende Unterkieferkamm um ca. 2 mm nivelliert und nach der Implantation eine bukkale Auflagerung zum Erreichen eines konvexen, anatomisch geformten Kieferkamms angeschlossen werden.

Planung und Implantatbettaufbereitung mithilfe digitaler Technologien

Um eine Schnittstelle zum digitalen Workflow zu ermöglichen und zugleich eine dreidimensionale Darstellung des Kiefers zu erhalten, ist die Situation mit einer Cone-Beam-Computertomografie

(CBCT) erfasst worden. Mittels dreidimensionaler Diagnostik wurden die Defektmorphologie metrisch exakt erfasst, die Implantatpositionen prothetisch optimiert geplant und eine pilotierte Bohrschablone (Simplant) erstellt **(Abb. 3-5)**. Durch die Metallhülsen in der Bohrschablone lassen sich über Pilotbohrungen entsprechend der Planung die Implantate in Position und Angulation sowie vertikaler Tiefe definieren **(Abb. 6)**. Nach dem Einsetzen der Bohrschablone in den Mund wurde mit dem Pilotbohrer in langsamer Drehzahl die Knochenoberfläche durch die Schleimhaut gekörnt **(Abb. 7)**.

Freilegung des Kieferkammes

Um nach der Pilotbohrung einen Zugang zum Kieferkamm zu erhalten, wurde eine bukkale Schnittführung im Sinne einer Vestibulumplastik nach Kazanjian gewählt. Ziel war es, die Zone keratinisierter Mukosa zu verbreitern und die Dehiszenzgefahr während der Einheilphase zu reduzieren. Die Präparation des Split-Flap erfolgte mittels Laser. Bei dieser minimalinvasiven Art der Präparation ist die Schleimhaut gespannt und die Eindringtiefe des Lasers relativ niedrig gewählt. Etwa 5 mm unterhalb des Kieferkammes konnte dann mit dem Skalpell das Periost durchtrennt und der bukkale Split-Flap zum Aufklappen der Mukosa bis in Höhe der lingualen Grenze des Kieferkammes gebildet werden. Mit einem kleinen Raspatorium wurde ein Full-Flap präpariert, indem das Periost nach apikal verschoben und ein Periostschlauch gebildet worden ist. Nach der vollständigen Freilegung zeigte sich das Ausmaß der Atrophie. Der knöcherne Kieferkamm stellte sich extrem schmal dar und fiel – ähnlich einem Dachfirst – schräg nach vestibulär ab. Diese Geometrie ist bezeichnend für einen stark atrophierten Kieferkamm. An diese abgeschrägte Fläche des Kieferkammes wird sich später das knochenadaptive Profile-Implantat optimal anpassen.

Abb. 1: Ausgangssituation im OPG.

Abb. 2: Klinische Ausgangssituation mit dem extrem schmalen Kieferkamm in regio 36/37.

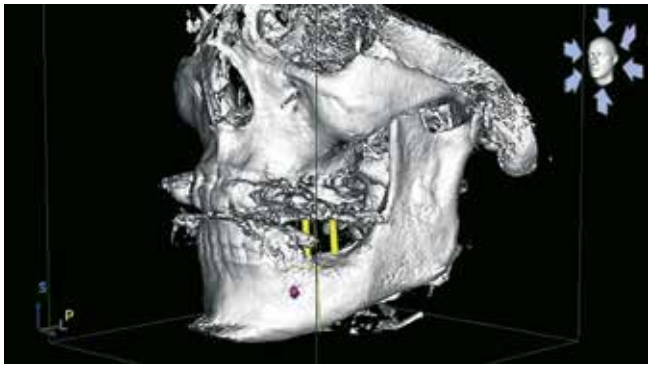

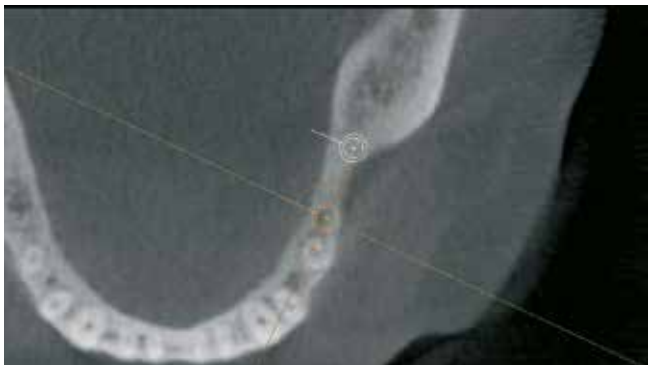

Abb. 3 und 4: Dreidimensionale Darstellung der Situation (CBCT-Aufnahme) und Bestimmung der Implantatpositionen in der Implantatplanungssoftware Simplant.

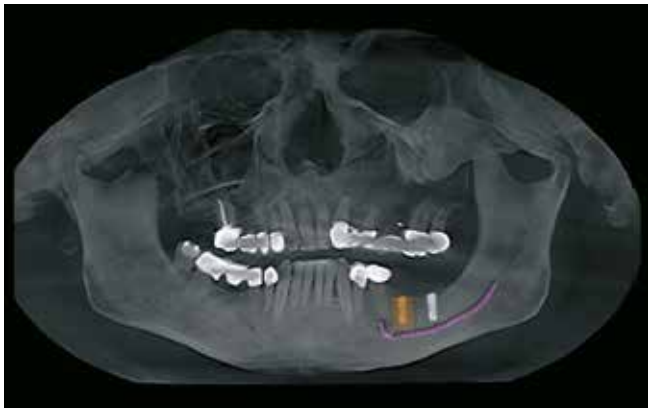

Abb. 5: Anatomisch und prothetisch orientiert geplante Implantate in regio 36/37.

Abb. 6: Pilotierte Bohrschablone mit Metallhülsen.

Implantatbettaufbereitung

Es folgte die Präparation des Implantatbettes. Hierfür wurde die Bohrschablone erneut eingebracht und die Bohrung mit dem Tiefenbohrer bis zum Anschlag des Tiefenmess-Stopps (Bohrschablone) aufbereitet. Implantatposition, Achsneigung und vertikale Tiefen sind festgelegt **(Abb. 8)**, sodass die definitive Aufbereitung der Implantatkavitäten entsprechend dem Bohrprotokoll frei Hand erfolgen konnte. Die scharfen Bohrer des Implantatsystems wurden bei geringer Drehzahl (80 bis 100 U/min) ohne Wasserkühlung verwendet und hierbei Knochenspäne gesammelt. Um die Anhaftung des Fibrinnetzes zwischen Knochen- und Implantatoberfläche zu optimieren, ist mit Eigenblut (Thrombozyten-Konzentrat, wachstumsfaktorenreiches Plasma PRGF) gearbeitet worden.

Insertion der Implantate und knochenaufbauende Maßnahmen

Die beiden Implantate in den Längen 7 mm und 9 mm (Astra Tech Profile EV) wurden inseriert **(Abb. 9 und 10)**. Das Design der Implantatschulter passte sich bukkal optimal dem abgeschrägten Kieferkamm an, sodass eine zusätzliche Augmentation zum Abdecken freiliegender bukkaler Schraubengänge umgangen werden konnte. Die finale Insertion erfolgte mit dem Handinstrument. Beide Implantate waren leicht subkrestal positioniert. Die abgeschrägte Kontur der Implantatschulter stand bukkal in Relation zum Knochenniveau **(Abb. 11)**. Es wurde eine hohe Primärstabilität erzielt. Die Gingivaformer zum Verschluss der Implantate sind selbstzentrierend und passen somit nur in einer Position auf das Implantat.

Vor dem Augmentieren wurde der Schleimhautlappen im Bereich der Gingivaformer derart geschlitzt, dass sich das Weichgewebe um die Schrauben legt. Mit dem während der Implantatbettaufbereitung gesammeltem Eigenknochen erfolgten aufbauen-

Abb. 7: Darstellung des Tiefenstopps an der Bohrschablone. Die Bohrer werden mit der 3D-gedruckten Schablone geliefert.

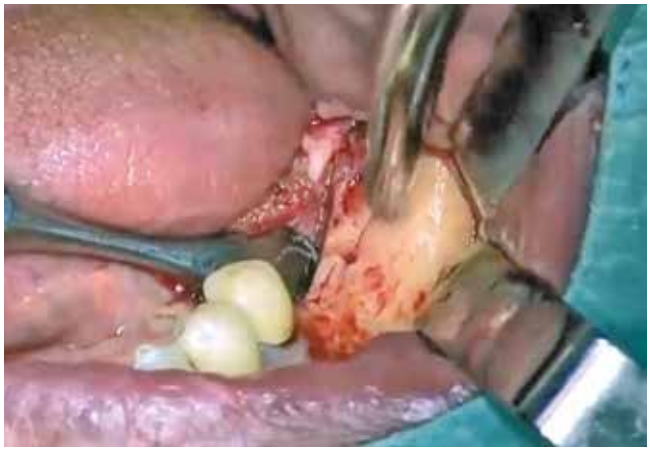

Abb. 8: Situation vor dem Aufbereiten der beiden Implantatstollen.

Abb. 9: Das Implantat (Astra Tech EV Profile) mit der abgeschrägten Implantatschulter.

Abb. 10: Während der Insertion des Implantats wurde die Oberfläche mit PRGF benetzt.

Abb. 11: Inserierte Implantate - abgeschrägte Kontur der Schulter bukkal in Relation zum Knochenniveau.

de Maßnahmen im vestibulären Bereich **(Abb. 12)**. Ziel ist es, optimale Voraussetzungen für eine reguläre Kontur des Kieferkammes zu schaffen. Nach dem Auflegen einer dünnen Schicht Knochenersatzmaterial bildete eine Membran aus PRGF den Abschluss. Die Membran wurde vestibulär unter den präparierten Periostschlauch und krestal unter den Mukosarand gelegt. Beim Nahtverschluss wurde das Periost am Mukosarand vernäht, sodass die Naht später die Grenze zwischen der beweglichen und der festen Mukosa darstellt.

Prothetische Umsetzung im digitalen Workflow

Die Einheilung verlief komplikationslos **(Abb. 13)**. Nach wenigen Wochen präsentierten sich zwei osseointegrierte Implantate und ein leicht konvexer Verlauf des bukkalen Alveolarkamms. Die Einheilzeit betrug vier Monate. Beim nächsten Behandlungstermin wurden die Abformpfosten auf die Implantate geschraubt **(Abb. 14)** und so die Implantatpositionen fixiert sowie die Situation mit offenem, individuellem Abformlöffel abgeformt **(Abb. 15)**. Nach dem Herstellen des Meistermodells und der Modellation

Abb. 12: Augmentation mit Eigenknochen nach dem Aufsetzen der Gingivaformer.

Abb. 13: Kontrollröntgenbild nach dem Nahtverschluss.

Abb. 14a: Situation nach vier Monaten.

Abb. 14b Aufgeschraubte Abformpfosten.

.

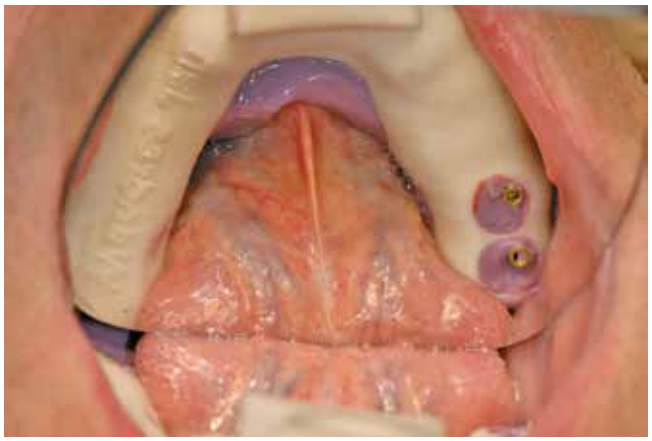

Abb. 15a und b: Abformung mit individuellem Abformlöffel als Grundlage für das Meistermodell und das Herstellen der patientenindividuellen CAD/CAM-Abutments.

eines Wax-ups wurde ein digitaler Datensatz für die Herstellung der patientenindividuellen CAD/CAM-Abutments an das Fertigungszentrum Atlantis übermittelt.

Herstellung der Abutments

Die Abutmentgestaltung erfolgte auf Basis der VAD-Software (Virtual Abutment Design), die von der idealen Formgebung der Krone ausgeht und Parameter wie umgebende Zähne sowie Weichgewebeanatomie berücksichtigt. Die Verbindung zwischen Abutment und Krone wurde auf Gingivaniveau gestaltet, sodass etwaige Zementreste das Ergebnis nicht gefährden konnten. Im Design- und Fertigungszentrum von Atlantis wurden entsprechend der patientenindividuellen Situation die beiden Abutments virtuell modelliert. Das prothetische Arbeitsteam bekam über das Web-Portal eine CAD-Ansicht zur Kontrolle bzw. Freigabe des Abutmentdesigns zugesandt. Etwaige Änderungen der virtuellen Konstruktion können gegebenenfalls im 3D-Editor erfolgen. Als Materialien für die Umsetzung der Abutments wurde in diesem Fall Titan gewählt.

Wenige Tage nach Datenfreigabe wurden die industriell gefertigten patientenindividuellen Abutments dem Dentallabor zugestellt **(Abb. 16-18)**. Die Passung auf dem Modell war hervorragend. Es war keine Nacharbeit notwendig. Insbesondere im basalen Bereich sollten CAD/CAM-Abutments unangetastet bleiben; jedwede Nacharbeit (z. B. Politur) kann das Ergebnis beeinträchtigen. Die Titan-Oberfläche hat im Bereich des Emergenzprofils eine definierte Restrauigkeit, welche eine epitheliale Anhaftung des Weichgewebes unterstützt. Zusätzlich zu den Abutments wurde ein desinfizierbarer Übertragungsschlüssel bzw. Index-Schlüssel (Atlantis-InsertionGuide, Dentsply Sirona) geliefert. Dieser hält das Abutment beim Einsetzen in den Mund im korrekten Winkel und in der vorgesehenen Ausrichtung zum Implantat. Das präzisionsgefertigte Hilfsmittel wird mittels 3D-Druck aus Kunststoff hergestellt **(Abb. 17)**. Die Atlantis-VAD-Software (Virtual Atlantis Design) errechnet auf Basis der vorhandenen Abutment-Designdaten die Geometrie.

Herstellung der Kronen

Während bei Atlantis die Abutments gefertigt worden sind, konnten im Dentallabor parallel dazu die vollkeramischen Kronen hergestellt werden. Diese effiziente Möglichkeit für die Herstellung einer implantatprothetischen Restauration wird mit dem sogenannten Core-File-Datensatz geboten. Das Fertigungszentrum stellt einen Atlantis-Core-File-Datensatz zur Verfügung, der die Außenkontur des Abutments sowie alle relevanten Informationen zum Weichgewebe und zu den Nachbarzähnen wiedergibt. Nach dem Import der Core-File-Datei in die CAD-Software des Labors lag ein digitales Arbeitsmodell zur Konstruktion der Kronen vor. Beide Kronen wurden monolithisch aus einem Zirkonoxidblank gefräst und anschließend mit der Maltechnik individualisiert. Zum Einsetztermin wurden der Praxis die beiden CAD/CAM-Abutments, die beiden vollkeramischen Kronen sowie der Übertragungsschlüssel aus Kunststoff **(Abb. 19)** übergeben.

Abb. 16a und b: Zustellung von Atlantis-Abutments und Atlantis-InsertionGuide.

Abb. 17: Prüfen des Übertragungsschlüssels (Atlantis-InsertionGuide) auf dem Modell.

Abb. 18: Prüfen der patientenindividuellen Abutments auf dem Modell.

Einsetzen der implantatprothetischen Restaurationen

Nach dem Entfernen der Deckschrauben auf den Implantaten regio 36/37 konnten die Abutments eingesetzt werden. Für die präzise Übertragung vom Modell in den Patientenmund fungierte der Atlantis-InsertionGuide **(Abb. 20)**. Zunächst wurde der Schlüssel auf die Nachbarzähne gesetzt und die korrekte Passform geprüft. Der ‚Guide' sollte passgenau, fest und sicher sitzen, sodass Irritationen des Weichgewebes ausgeschlossen werden. Anschließend wurden die Abutments in den InsertionGuide integriert. Ein leichter Widerstand signalisierte die korrekte Position. Nun wurde der Schlüssel mit Abutments eingesetzt und die

Abb. 19a-c: Zum Einsetzen bereit: CAD/CAM-Abutments, vollkeramische Kronen, Übertragungsschlüssel.

Abb. 20a-c: Einsetzen der Abutments mithilfe des Übertragungsschlüssels nach Entnahme der Gingivaformer.

Abb. 21a und b: Das definitive Verschrauben bzw. Festziehen der Abutmentschraube mit der Ratsche.

Abb. 22: Verschluss des Schraubenkanals mit Teflonband und Komposit.

Abb. 23: Die zementierten vollkeramischen Kronen.

Abutmentschraube behutsam angezogen. Nach Abnahme des Übertragungsschlüssels konnten die Abutments mit entsprechendem Drehmoment am Implantat festgezogen **(Abb. 21)** und der Schraubenkopf mit Teflonband und Komposit verschlossen werden **(Abb. 22)**. Die vollkeramischen Restaurationen wurden im gewohnten Vorgehen zementiert **(Abb. 23)**. Abschließend erfolgte eine gründliche Inspektion, insbesondere im Bereich der Klebefuge. Ein Röntgenbild bestätigte die exakte Eingliederung der Abutments und Kronen **(Abb. 24)**.

Zusammenfassung

Vorgestellt wurde ein möglicher implantatprothetischer Behandlungsablauf, bei dem digitale Technologien mit analogen Arbeitsschritten im engen Dialog stehen. Die Produkte und Prozessketten sind gut aufeinander abgestimmt, sodass ein komfortabler Ablauf möglich ist.

> Diagnostik und Planung
  - DIGITAL am dreidimensionalen Bild mit Planungssoftware (Simplant)

> Pilotierte Bohrschablone
  - DIGITAL im 3D-Druckverfahren (Simplant)

> Chirurgischer Eingriff
  - ANALOG mit pilotierter Bohrschablone (Implantatsystem: Astra Tech Profile EV, Dentsply Sirona)

> Abformung
  - ANALOG, die Möglichkeit der digitalen intraoralen Datenerfassung besteht (z. B. Primescan, Dentsply Sirona)

> Abutmentherstellung
  - DIGITAL im Fertigungszentrum (Atlantis) in Abstimmung mit Praxis und Labor

> Kronenherstellung
  - DIGITAL im Labor auf Basis der Core-File-Datei von Atlantis

> Eingliederung
  - ANALOG mit DIGITAL gefertigtem Index-Schlüssel (Atlantis-InsertionGuide).

Abb. 24: Abschließendes Röntgenkontrollbild.

Die Integration digitaler Prozesse in implantatprothetische Therapien ermöglicht einen komfortablen, sicheren Arbeitsablauf in Zahnarztpraxis und Dentallabor. Vorteilhaft sind u. a. die Effizienz und das Reduzieren notwendiger Behandlungstermine sowie die in vielen Indikationen geringere Invasivität des chirurgischen Eingriffs. Die Abstimmung zwischen den Teammitgliedern erfolgt auf Basis digitaler Technologien effizienter und zielgerichteter. ■

Literaturverzeichnis unter www.dimagazin-aktuell.de/literaturlisten

Bilder, soweit nicht anders deklariert: © Fred Bergmann

Prof. Dr. Fred Bergmann

1980-1986	Studium der Zahnmedizin und Medizin in Mainz
1986	Staatsexamen
1987-1990	Postgraduale Ausbildung und Spezialisierung in Oralchirurgie
1990	Abschluss als Oralchirurg am Universitätsklinikum Mainz
Seit 1987	Dozent für internationale wissenschaftliche Kurse zu Implantologie, Augmentation, Parodontologie und parodontalem Weichgewebemanagement
Seit 2004	Leiter der Implantologischen Studiengruppe „Bergstraße" Viernheim
2015-2018	Präsident der Deutschen Gesellschaft für orale Implantologie (DGOI)
Seit 2017	Akademische Lehr- und Forschungseinrichtung der Johann Wolfgang Goethe-Universität Frankfurt
Seit 2018	Professor für Implantologie der DTMD Universität Luxemburg
Seit 2019	Prodekan für Asienwissenschaften an der DTMD Universität Luxemburg

Prof. Dr. Fred Bergmann
Praxis Prof. Dr. Fred Bergmann & Partner
Zahnärztliche Partnerschaftsgesellschaft
Akkreditierte Lehr- und Forschungseinrichtung
der Universität Frankfurt
Heidelbergerstraße 5–7
68519 Viernheim
www.oralchirurgie.com
fred.bergmann@oralchirurgie.com

AJONA®
Medizinisches Zahncremekonzentrat
für Zähne, Zahnfleisch und Zunge

Ajona wirkt – das fühlt und schmeckt man.

Das 4-stufige Wirkprinzip

Das Ergebnis der Zahnpflege mit Ajona: Gesunde, saubere Zähne, kräftiges Zahnfleisch, reiner Atem und eine lang anhaltende, sehr angenehme Frische im Mund.

Pflege-Tipp
für die notwendige besonders sorgfältige Mundpflege bei Implantaten: Ajona auf die Interdentalbürste geben und Grenzbereich reinigen.

Jetzt kostenlose Proben anfordern:
Fax: 0711-75 85 779 71 • E-Mail: bestellung@ajona.de

Praxisstempel/Anschrift

Datum/Unterschrift

DI November 20

Dr. Liebe Nachf. D-70746 Leinfelden

Weichgewebsoptimierung mit Hilfe einer **volumenstabilen porcinen Kollagenmatrix** im periimplantären und perizervikalen dentalen Bereich

Die Optimierung des periimplantären Weichgewebes stellt für den Langzeiterfolg einen sehr wichtigen Parameter zur Vermeidung von Knochenabbau und entzündlicher Prozesse dar, ebenso wie Zähne mit ausgeprägten Rezessionen mittels Weichgewebsoptimierung im Zahnhalsbereich eine deutlich bessere Prognose erhalten. Verschiedene Techniken zur Weichgewebsaugmentation und Rezessionsdeckung sind in den vergangenen Dekaden beschrieben worden, wobei der Großteil der in der Literatur beschriebenen Verfahren auf den Einsatz von autologen Mucosa- oder Bindegewebstransplantaten zurückgreift. Im folgenden Artikel wird anhand von zwei Fallbeispielen der Einsatz einer volumenstabilen porcinen Kollagenmatrix beschrieben.

Bei dentalen Implantaten ist neben der Knochenqualität und -quantität, Implantatposition und prothetischen Versorgung vor allem das periimplantäre, stabile und ausreichend dimensionierte Weichgewebe mitentscheidend für den Langzeiterfolg [1,2]. Durch Verdickung des bukkalen Weichgewebes wird einem Knochenabbau signifikant vorgebeugt und Entzündungen im Sinne von Periimplantitiden oder Mucositiden deutlich reduziert.

Blick in die Literatur

In der Literatur werden zur Stabilisierung und Augmentation des periimplantären Weichgewebes nach wie vor die autologen Verfahren wie das FST oder das subepitheliale Bindegewebstransplant aus dem Gaumen- oder Tuberbereich als Goldstandard bezeichnet. Diese Verfahren sind ausreichend dokumentiert und anerkannt, gleichwohl sie, insbesondere bei der Entnahme aus dem Gaumen mit einer höheren Komorbidität für den Patienten verbunden sind [3]. Beim subepithelialen Bindegewebstransplantat, erstmals beschrieben von Edel 1974, blicken wir auf über 4 Jahrzehnte dieser Technik zurück, welche ebenfalls mit diversen chirurgischen Entnahmeverfahren beschrieben wurde und zweifelsohne zu den erfolgreichen Techniken zählt. Jedoch ist diese techniksensitiv, abhängig von der Qualität und Quantität des Transplantates und den anatomischen Gegebenheiten, um überhaupt diese Technik durchführen zu können, da diese Technik nicht bei jedem Patienten möglich ist. Ebenso gilt die mögliche Entnahmequantität als limitierender Faktor und kann mitunter einen weiteren Eingriff notwendig machen. Als gute Alternative zur palatinalen Entnahmestelle hat sich die Entnahme aus dem Tuberbereich etabliert mit geringerer Morbidität und gleich guten Ergebnissen [4]. Ebenso wie bei den knöchernen augmentativen Verfahren der autologe Knochen in der Literatur nach und nach von Alternativen abgelöst zu werden scheint, sollte bei der periimplantären Weichgewebsoptimierung und -augmentation meiner Meinung nach auch zumindest Alternativen angedacht werden, auch wenn hier die Datenlage zu Langzeitstudien selbsterklärend noch recht übersichtlich ist. Studien im 5-Jahres Bereich sind durchaus vorhanden [5].

Material und Methode Fall 1

Bei der im ersten Fall verwendeten Kollagenmatrix porcinen Ursprungs (Fibro-Gide®, Geistlich Biomaterials) handelt es sich um eine Matrix bestehend aus rekonstituiertem Kollagen, welche zur Optimierung der Volumenstabilität chemisch via Polysaccharide quervernetzt wurde. Das Netzwerk erlaubt eine rasche Angiogenese, welche für die Integration in das umliegende Gewebe von hoher Bedeutung ist. Die Entnahme autologen Ma-

terials und die damit verbundene zusätzliche Morbidität des Patienten entfallen bei diesem Verfahren gänzlich und resultieren in eine hohe Patientenakzeptanz und Anwenderfreundlichkeit auf Seiten des Behandlers.

Fallbeispiel 1

Bei einer 28 Jahre alten Patientin ohne auffälliger Anamnese wurden auf Grund von persistierenden Beschwerden im apikalen Bereich nach erlebtem Frontzahntrauma die Zähne 11 und 21 alio loco endodontisch versorgt. Trotzdem ließen die Beschwerden nicht nach, so dass nach eingehender Beratung die Zähne atraumatisch mittels Piezochirurgie (Piezotome®, Acteon) entfernt wurden und in die intakten Alveolen zwei Sofortimplantate (Zeramex® XT 3,8 x14 mm, Dentalpoint) primärstabil mit 35 Ncm [6-8] inseriert wurden **(Abb. 1 und 2)**.
Der periimplantäre Hohlraum wurde mit autologem Fibrin (PRF-System nach Choukroun) aufgefüllt und im bukkalen Bereich eine subperiostale Tasche präpariert, in welche zur weichgewebigen Augmentation ca. 3-5 mm große Stücke der Fibro-Gide® (Geistlich Biomaterials) inseriert wurden. Ein großer Unterschied zu anderen beschriebenen Techniken ist die subperiostale Präparation, die sich von der „standardisierten" epiperiostalen Präparation grundlegend unterscheidet und vor allem im Handling deutlich leichter durchzuführen ist.
Nach einer Einheilzeit von drei Monaten zeigten sich stabile und im Vergleich zur Ausgangssituation deutlich verbesserte mukosale Verhältnisse **(Abb. 4)**. Zur Ausformung eines Emergenzprofiles wurden provisorische PEEK-Abutments mit Langzeitprovisorien (Luxatemp Star, Fa. DMG) für weitere drei Monate inkorporiert und im Anschluss die endgültigen Kronen auf e.max-Basis eingegliedert. Die Stabilität, Qualität und Quantität im periimplantären Bereich sind von den natürlichen, benachbarten Zähnen im Endresultat kaum zu unterscheiden **(Abb. 5 und 6)**.

Abb. 1: Ausgangssituation bei einer 28-jährigen Patientin: Zähne 11 und 21 vor Extraktion und geplanter Sofortimplantation.

Abb. 2: Sofortimplantation von zwei Zirkondioxidimplantaten (Zeramex XT, Dentalpoint) in die Extraktionsalveolen.

Abb. 3: Nach erfolgter subperiostaler tunnelierender Präparation Einbringung der porcinen Kollagenmatrix (Fibro-Gide®, Geistlich Biomaterials) in den bukkalen Bereich.

Abb. 4: Situation nach drei Monaten mit stabilem Hart- und Weichgewebe.

Abb. 5: Weichgewebe nach Eingliederung der finalen Prothetik nach sechs Monaten.

Abb. 6: Frontalansicht der Implantatkronen regio 11 und 21 mit augmentiertem Weichgewebe. Deutliche Verbesserung des Biotypus im Vergleich zur Ausgangssituation.

Material und Methode Fall 2

Ätiologisch lassen sich gingivale Rezessionen an Zähnen auf anatomische (prominente Wurzeln, labiale Achsneigung der Zähne, Frenula bzw. Muskelzüge, gingivaler Phänotyp, knöcherne Dehiszenzen) und auslösende Faktoren (Bruxismus, Plaqueakkumulation, Putztechnik, Piercings, Manipulationen, KFO und subgingivale Restaurationsränder) zurückführen. Hauptindikation für eine Rezessionsdeckung bildet die ästhetische mit sensitiven Zahnhälsen gepaart mit der Vermeidung der Zahnhalskaries. Voraussetzung für eine erfolgreiche Therapie bildet die Compliance des Patienten mit entsprechend guter Mundhygiene und Plaquekontrolle. Eine gängige Einteilung der Rezessionen erfolgt in der Regel nach der Miller Klasse I-IV und bezieht sich auf die relative Topographie der Rezession zu den Referenzpunkten Mukogingivalgrenze bzw. des Approximalraumes. Je höher die Miller Klasse, desto unwahrscheinlicher wird eine dauerhafte Rezessionsdeckung in der Literatur beschrieben – mit größtem Therapieerfolg bei Miller Klasse I und II. Als Transplantat kommen FSTs oder subepitheliale Bindegewebstransplantate i.d.R. aus dem Gaumen in Frage.

In der chirurgischen Therapie werden häufig folgende Techniken beschrieben, wie z. B. der Rotationslappen nach Pfeiffer und Heller, der Semilunarlappen oder die koronale Verschiebelappenplastik nach Zucchelli und de Sanctis [9]. Allen gemein ist die Voraussetzung parodontalchirurgischer Erfahrung gepaart mit hoher Techniksensitivität.

GumLift© nach Padilla/Wainwright

Wie eingangs beschrieben bleibt die Entnahmestelle mit der Morbidität des Patienten, so dass sich der Weg für alternative Techniken und Materialien geöffnet hat. Uneingeschränkte Quantität des Augmentationsmaterials mit gleichbleibender Quantität und eine nach Meinung der Autoren einfache und atraumatische Technik haben die Therapie der Rezessionsdeckungen sinnvoll erweitert und spiegeln sich in einer sehr hohen Patientenakzeptanz wieder.

Die GumLift© Technik nach Padilla/Wainwright beschreibt eine subperiostale Tunnelpräparation mit Mobilisation über die Mukogingivalgrenze der benachbarten Zähne und des Papillenbereiches mit koronaler Verschiebung nach Augmentation mittels porciner Kollagenmembran Fibro-Gide®.

Hierzu entwickelten die Autoren spezielle Instrumente für die einfache Mobilisation auch in schwer zugänglichen Bereichen, die demnächst in die Serienproduktion gehen. Im Vorfeld wird der zu deckende Bereich mit Polierbürsten und Kelchen gereinigt, etwaige zervikale Füllungen werden entfernt und gegebenenfalls die Oberfläche im zu deckenden Bereich konditioniert. Nach Tunnellierung, Mobilisation und Augmentation wird der rezendierte Bereich mittels Koronalverschiebung des marginalen Gewebes gedeckt. Zur Stabilisierung wird eine Naht apikal des tiefsten Punktes der Rezession bukkal des betroffenen Zahnes mit Hilfe eines fließfähigen Composites (z.B. Filtek Supreme Flow, 3M Espe) nach Schmelzkonditionierung befestigt und die sehr kleine ca. 4 mm große Inzision mit einem oder zwei Nähten vernäht.

Fallbeispiel 2

Bei einer 53-jährigen Patientin mit einer Rezession der Miller Klasse II (Cairo I, die Rezession geht bis oder über die MKG bei intaktem interdentalem Gewebe) an Zahn 33 bei gutem gingivalen Biotyp **(Abb. 7)**. Nach erfolgter Infiltrationsanästhesie (Ultracain® 1:200.000, Sanofi) im Bereich 34-31wurde eine ca. 3-4 mm große Inzision apikal des Zahnes 32 erbracht **(Abb. 8)** und mit dem GumLift© Instrumentensatz das Gewebe tunnelierend von 32-34 subperiostal gelöst.

Diese Präparation ist im Vergleich zur epiperiostalen wesentlich einfacher und birgt ein deutlich geringeres Perforationsrisiko. Wichtig ist hier vor allem die ausreichend dimensionierte Mobilisation auch apikal der Mukogingivalgrenze, da ansonsten die Koronalverschiebung des Gewebes erschwert wird.

Abb. 7: Rezession der Miller Klasse II an Zahn 33.

Abb. 8: Inzision lateral der zu operierenden Rezession und erfolgte subperiostale Präparation mit Hilfe der GumLift© Instrumente nach Padilla/Wainwright.

Abb. 9: Schmelzkonditionierung für die Nahtfixierung mittels fließfähigem Composite.

Abb. 10: Koronale Verschiebung und Fixationsnaht in situ.

Im Anschluss wird in den Tunnel das Kollagenmaterial in kleinen, etwa 3-5 mm großen Stücken, eingebracht. Die Fibro-Gide® kann mittels L-PRF [10,11] aus autologem Blutkonzentrat, kreuzvernetzter Hyaluronsäure (z.B. hyaDENT, Regedent [12]) oder einem Schmelzmatrixprotein (Emdogain®, Straumann [13]) biologisiert werden.
Es erfolgt die Schmelzkonditionierung des betroffenen Zahnes und gegebenenfalls auch der benachbarten direkt angrenzenden Zähne **(Abb. 10)** und die Fixation der apikal angebrachten Naht mittels eines fließfähigen Composites (s.o.).
Die Nahtentfernung erfolgt nach 7-10 Tagen und der Patient wird angehalten, die Zähne mit einer sehr weichen Zahnbürste vorsichtig massierend von „Rot nach Weiß" zu reinigen. Das Ergebnis nach zwei Monaten zeigt stabile, nach koronal verschobene mukosale Verhältnisse mit gesundem Erscheinungsbild und Sondierungstiefen von 1 mm **(Abb. 11)**. Die Patientin gab an, keine Schmerzen, Nachblutung oder Schwellung gehabt zu haben und der Heilungsprozess verlief komplikationslos.

Zusammenfassung

Die Optimierung von periimplantären bzw. peridontalen Weichgeweben ist für die Langzeitstabilität und Vermeidung von Komplikationen ein wesentlicher Faktor für den Erfolg. Verschiedene, seit Jahrzehnten beschriebene Techniken sind in der Literatur zu finden, wobei die meisten jedoch mit der Entnahme eines subepithelialen Bindegewebes oder eines freien Schleimhauttransplantates aus dem Gaumen und damit eines zusätzlichen Operationsgebietes und einer höheren Patientenmorbidität einhergehen. In den beschriebenen beiden Fallbeispielen erläutern die Autoren als Alternative den Einsatz einer volumenstabilen porcinen Kollagenmatrix zur Augmentation und Stabilisierung des Weichgewebes und im Falle der Rezessionsdeckung.

Diskussion

Die Dynamik im Bereich dentaler Materialien, sowohl bei der Knochenaugmentation als auch der Weichgewebsaugmentation, hat neue Möglichkeiten geschaffen, mit Hilfe von minimal-invasiven Verfahren vorhersehbare und gute Ergebnisse zu erzielen. Ähnlich wie im Bereich der knöchernen Augmentation der autologe Knochen als „Goldstandard" nicht mehr in Stein gemeißelt ist, scheint sich Ähnliches auch im Bereich der Alternativen zum subepithelialen Bindegewebstransplantat zu entwickeln. Die Autoren wenden mit großem Erfolg sowohl beschriebene OP-Verfahren als auch die eingesetzten Materialien an und können die hohe Patientenakzeptanz durch das geringe Trauma und die damit geringe oder nicht vorhandene postoperative Morbidität bestätigen. Klinische Langzeitstudien sind in der Vorbereitung und fehlen zum derzeitigen Zeitpunkt noch, jedoch lässt die mehrjährige klinische Erfahrung und die bis dahin erzielten Resultate zuversichtlich in die Zukunft blicken.

Abb. 11: Resultat zwei Monate post OP zeigt stabile Schleimhautverhältnisse an 33 mit extendiertem Saum an keratinisierter Gingiva.

Disclaimer

Die Autoren erhalten weder Honorare noch andere Zuwendungen für diesen Artikel von einer der erwähnten Firmen. ■

Literaturverzeichnis unter www.dimagazin-aktuell.de/literaturlisten

Bilder, soweit nicht anders deklariert: © Wainwright

Prof. Dr. Marcel Wainwright

1989-1994	Studium der Zahnheilkunde an der Elite-Universität RWTH Aachen (D), Promotion summa cum laude 1996
1994-2006	Assistenzzahnarzt in Aachen
1996-2006	Niederlassung in GP Uzelli-Wainwright
2006-2016	Niederlassung in Düsseldorf bei den Dentalspecialists, Gründung des Ausbildungszentrums Kaiserswerth für Implantologie und Ultraschallchirurgie
2009	Ernennung zum Professor für Ultraschallchirurgie und Implantologie an der staatlichen Universität Sevilla, Abteilung Oralchirurgie
2016-2017	Konsiliarzahnarzt in der Swiss Biohealth Clinic, Kreuzlingen (CH)
2017-2018	Eröffnung und Leitung der Mirala Clinic in Stockholm (S) für biologische Zahnmedizin und Medizin
2017	Entwickler der Hylodent Zahnpflegeproduktreihe auf Hyaluronsäurebasis und biologischer Inhaltsstoffe (CEO Kingsmengroup GmbH)

Zertifizierter Implantologe (DGI),
Mitglied der DGI, DGZI, DGZMK, ICOI, AAID
Autor von mehr als 60 Fach- und Buchbeiträgen national und international, Publikationen in high impact Fachjournalen, zahlreiche TV-Beiträge

Alfonso Padilla

1989	Studium der Physik an der Schiller Universität in Jena
1995-2001	Studium der Zahnmedizin an der Wolfgang Goethe-Universität in Frankfurt am Main
2001-2004	Assistenzzahnarzt in Frankfurt
2004	Gründung eigener Praxis in Frankfurter Innenstadt
2013	Gründung eigener Praxis auf der Goethestrasse in Frankfurt
2018	Spezialisierung auf Biologische Zahnmedizin
2018	Entwicklung der AM-GumLift-Technik zusammen mit Prof. Dr. Wainwright
2019	Entwicklung eigener Instrumenten zur Gum-Lift-Technik zusammen mit Prof. Dr. Wainwright

Prof. Dr. Marcel Wainwright
Universidad de Sevilla – Dentalspirit
Löwenstr. 3 · CH-8001 Zürich

Zahnarztpraxis Alfonso Padilla
Goethestr. 25 · 60313 Frankfurt/Main

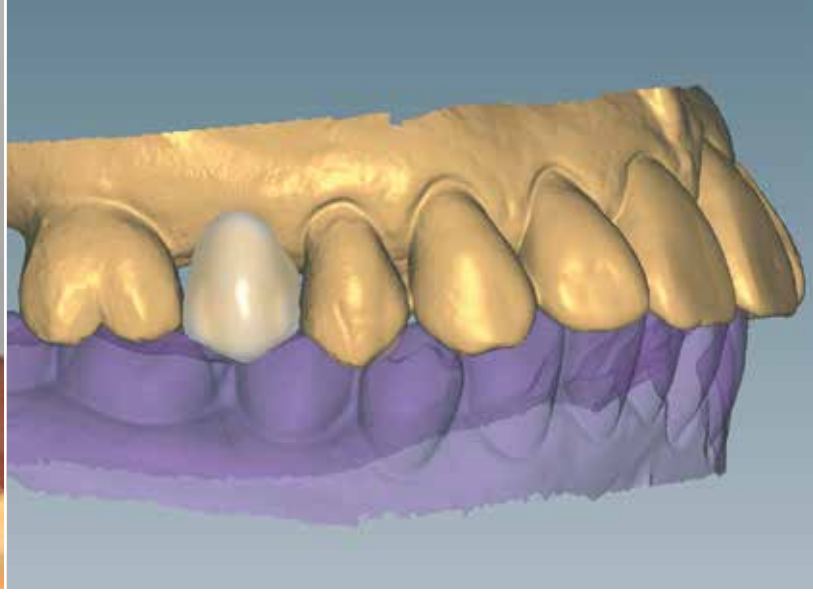

Patientenindividuelle Implantat-Restaurationen – gestern und heute

Die prothetischen Optionen in der dentalen Implantologie haben sich in den vergangenen Jahren rasant entwickelt. Paradigmenwechsel stellt das Etablieren von patientenindividuellen CAD/CAM-Abutments dar. Gestern und heute – die Vorgehensweisen werden im Artikel gegenübergestellt und die Vorteile des modernen Vorgehens herausgearbeitet. Das Autorenteam setzt sich seit Jahren intensiv mit dem Thema „Implantataufbauten" auseinander. Im Bereich der patientenindividuellen Abutments gehören die Autoren mit zu den Pionieren und blicken auf eine vergleichsweise lange Erfahrung zurück.

Die Geschichte der dentalen Implantologie hat viele Etappen. Gesäumt sind diese von Forschung und Entwicklung, Evidenz und Langzeitstudien, Patientenwünschen und Materialien, Verfahrenstechnologien und Therapieprotokollen. Nachdem lange Zeit die Osseointegration des Implantats im Mittelpunkt stand, lag im vergangenen Jahrzehnt der Fokus auf der Implantat-Abutment-Verbindung bzw. dem prothetischen Interface. Dieser Bereich gilt für die langlebige implantatprothetische Versorgung als ebenso wichtig wie anspruchsvoll. Heutzutage werden patientenindividuell gestaltete Abutments als Standardlösung betrachtet. Mit der individuellen Ausrichtung der Implantat-Abutment-Angulation und dem Abutmentdesign wird eine optimale biomechanische Unterstützung der Restauration angestrebt. Zudem lässt sich im Bereich des Emergenzprofils das Weichgewebe durch die Abutmentgestaltung ausformen. Hingegen geben konfektionierte Standardabutments die marginale Grenze, die Angulation und die Form vor; ohne Beachtung individueller Gegebenheiten. Da es jedoch keine einheitliche prothetische Lösung für jede Situation gibt, ist das Abutment auf die klinischen Gegebenheiten abzustimmen. Um dies zu erreichen, stehen verschiedene Wege offen. Rückblickend betrachtet, hat sich im Bereich der Fertigung von Abutments viel verändert.

Individualität durch Handarbeit

In der Vergangenheit wurden konfektionierte bzw. modifizierbare Implantataufbauten im Dentallabor aufwendig händisch beschliffen und individualisiert. Zwar konnten so adäquate Ergebnisse realisiert werden, doch Zeit-, Arbeits-, Material- und Kostenaufwand waren hoch. Zudem barg das manuelle Beschleifen das Risiko von Materialbeschädigungen. Abutments mithilfe additiver Verfahren (Angießen, Anbrennen) herzustellen, widerspricht dem Anspruch an Biokompatibilität. Fazit: Das Bearbeiten der präfabrizierten Abutments ist zeitintensiv und scheint unter anderem wegen der starken Reduktion der Substanz problematisch.

Individualität, Sicherheit und Effizienz mittels CAD/CAM

Ende der 90-Jahre etablierten sich in der Zahnmedizin computergestützte Fertigungsverfahren. Dies läutete auch im zahntechnischen Labor einen Paradigmenwechsel bei der Herstellung individueller Abutments ein. CAD/CAM-Technologien bieten bei der Herstellung mehr Komfort und Sicherheit. Patientenindividuelle CAD/CAM-Abutments können nach hohem Standard und in Industrienorm gefertigt werden. Ob komplexe Versorgungen oder Einzelzahn-Restaurationen, es sind sowohl zementierte als auch verschraubte prothetische Lösungen möglich. Mittlerweile sind implantatprothetische Therapien im komplett digitalen Workflow realisierbar.

Old-School und Digital-School

Anhand von drei Patientenfällen werden die verschiedenen Vorgehensweisen gegenübergestellt. Die realisierten Ergebnisse zeigen eine hohe Qualität und Langzeitstabilität. Was sich verändert hat, ist der Aufwand, der zum erfolgreichen Ergebnis führt. Hier ermöglicht die CAD/CAM-Technologie eine deutliche Verbesserung im Workflow.

„Old-School": Individualisierung der Abutments im Labor mit rotierenden Werkzeugen

Im Jahr 2002 wurde auf das Implantat in regio 46 als Implantataufbau für die Krone ein Profile BiAbutment verwendet **(Abb. 1 bis 3)** (Astra Tech, heute Dentsply Sirona). Die Aufbauten standen in den Durchmessern 4.5, 5.5 und 7.0 für Astra-Tech-Implantate zur Verfügung und mussten im Dentallabor entsprechend der

klinischen Situation individualisiert werden. Es war ein zeit- und materialaufwendiges Verfahren, welches unter anderem einen hohen Verschleiß an rotierenden Schleifwerkzeugen hervorrief.

Auch für die Versorgung größerer Lücken konnten schon zum damaligen Zeitpunkt individualisierbare Titanabutments verwendet werden. Allerdings war auch hier eine langwierige Nacharbeit notwendig, zum Beispiel um die Angulation der Implantate auszugleichen. Modifizierbare TiDesign-Abutments mit Gingivaverlauf in verschiedenen Höhen bedeuteten eine Erleichterung für die Arbeit. Es musste weniger Material abgetragen werden als bei den Profile BiAbutments **(Abb. 4)**. An der Position des Schraubkanals in regio 12 ist die starke Angulation des Implantats zu erkennen. Diese konnte durch das händische Beschleifen des massiven Profile BiAbutments ausgeglichen werden **(Abb. 5 und 6)**. Um die im Dentallabor modifizierten Abutments intra-

Abb. 1: Das Implantat in regio 46 mit Aufbau. Das Profile BiAbutment ist im Labor individualisiert worden.

Abb. 2 Das Abutment regio 46 mit VMK-Krone.

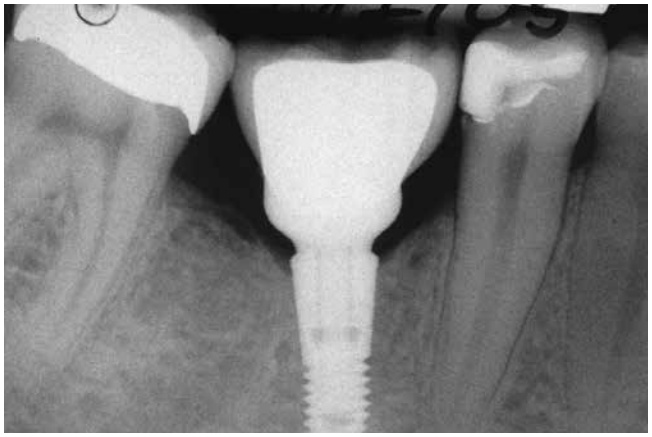

Abb. 3: Röntgenaufnahme regio 46 nach Eingliederung des Profile BiAbutments und Krone.

Abb. 4: Gegenüberstellung des modifizierbaren Aufbaus TiDesign und des Profile BiAbutments.

Abb. 5: Modifizieren der Aufbauten im Dentallabor entsprechend den klinischen Vorgaben.

Abb. 6: Die individualisierten Aufbauten auf dem Modell. Die Angulationen der Implantate konnten ausgeglichen werden.

oral zweifelsfrei in richtiger Position einzusetzen, wurden Übertragungsschlüssel aus transparentem Kunststoff (Triad Gel, Dentsply Sirona) gefertigt **(Abb. 7)**. Die prothetische Versorgung erfolgte mit metallkeramischen Restaurationen **(Abb. 8)**. Auf diesem Weg konnte ein funktionell-ästhetisches und stabiles Ergebnis erzielt werden. Die im Labor modifizierten Aufbauten boten eine gute Basis für die Suprakonstruktion. Allerdings ließen und lassen solche Standardabutments bis heute noch viele Wünsche offen. Insbesondere was den Zeitaufwand und den Arbeitskomfort angeht, war dies nur als Übergangslösung zu betrachten.

„Digital-School": CAD/CAM-gestützte Herstellung patientenindividueller Abutments

Bereits seit dem Jahr 2008 können in Europa mit dem Atlantis-System patientenindividuelle Abutments aus Titan, titannitridbeschichtetem Titan und Zirkoniumdioxid gestaltet werden **(Abb. 9)**. Diese Abutments werden den klinischen Weichgewebeverhältnissen und den Präferenzen des Zahnarztes sowie Zahntechnikers hinsichtlich der Gestaltung einer reduzierten anatomischen Form gerecht. Heute hat sich das Vorgehen in implantatprothetischen Therapieprotokollen etabliert und erlaubt eine hohe Flexibilität bei einem gleichzeitig effizienten, komfortablen Vorgehen.

Patientenfall

Im Rahmen einer Sofortimplantation wurde in regio 15 ein Implantat (Astra Tech Implant EV, Ø 4,8, Länge 9 mm, Dentsply Sirona) inseriert. Um den Heilungsprozess zu beschleunigen und Infektionen vorzubeugen, wurde die Extraktionswunde vor der Insertion mit BlueM Sauerstoff-Fluid gespült (BlueM Europe, Zwolle, NL). Die Wirkungsweise des Produktes basiert auf aktivem Sauerstoff, der Infektionen durch Anaerobier verhindern soll und die Wundheilung unterstützt. Nach der Insertion ist ein Healing-Abutment (Ø 5,0 x 3,5 mm) auf dem Implantat handfest verschraubt worden. Zur Abdeckung wurde zusätzlich BlueM-Gel aufgetragen und die Patientin instruiert, das Gel morgens und abends auf die Region aufzutragen. Nach sechswöchiger Einheilzeit begann die finale prothetische Phase mit der digitalen Abformung der Situation. Im (fast) komplett digitalen Workflow wurden das patientenspezifische Abutment und die prothetische Restauration gefertigt. Die **Abbildungen 10 bis 26** zeigen die einzelnen Schritte des digitalen Ablaufs (Atlantis, Dentsply Sirona).

1. Scannen:
   - Aufsetzen des Scanpfostens auf das osseointegrierte Implantat und Datenerfassung mit dem Intraoralscanner.

2. CAD-Konstruktion:
   - Konstruktion eines Wax-ups als Vorlage für das patientenspezifische Abutment.
   - Designvorschlag (VAD-Software, Virtual Atlantis Design) ausgehend von der idealen Formgebung der Krone (Wax-up) und unter Berücksichtigung des idealen Emergenzprofils zur Konstruktion des Abutments.
   - Nach Freigabe des Designs erfolgt die Herstellung des patientenindividuellen Abutments (Atlantis WebOrder).
   - Import der Core-File-Datei (Abutment und Modell) mit angelegtem Schraubkanal in die Laborsoftware und Konstruktion der Implantatkrone (vestibulär verblendet).

3. CAM-Fertigung:
   - Herstellung des Atlantis-Abutments (CustomBase) im Fertigungszentrum.
   - Drucken der Arbeitsmodelle mit Gingivamaske im Atlantis-Fertigungszentrum.
   - Fräsen der monolithischen Implantatkrone mit vestibulärer Reduktion im Dentallabor.

4. Verblendung
   - Manuelles Verblenden der Vestibulärfläche der monolithischen Zirkoniumdioxidkrone.

Abb. 7: Laborgefertigte Übertragungsschlüssel auf dem Modell.

Abb. 8a und b: Zum damaligen Zeitpunkt „State of the Art": VMK-Restaurationen auf individualisierten Abutments.

Flexibilität bei prothetischen Optionen mit CAD/CAM-Abutments

Auf dem Röntgenkontrollbild **(Abb. 27)** ist zusätzlich zur Implantatrestauration regio 15 eine Implantatversorgung regio 16 zu sehen. Die Restauration wurde im Jahr 2015 hergestellt.

CustomBase mit abgewinkeltem Schraubkanal

Zu diesem Zeitpunkt kam eine Atlantis Custom Crown (Zirkoniumdioxid) als verschraubte Einzelzahn-Versorgung zur Anwendung, die in einem Schritt und ohne Anwendung von Zement realisiert werden kann. Bei dieser Option musste das Implantat jedoch möglichst gerade inseriert sein, da ein Aus-

Abb. 9: Individualisierte Atlantis-Abutments aus Zirkoniumdioxid, titannitridbeschichtetem Titan und Titan.

Abb. 10: Implantat regio 15 nach der Osseointegration. Nach dem Aufbringen des Scanpfostens wird die Situation mit dem Intraoralscanner erfasst.

Abb. 11: Darstellung des Scanpfostens in der Intraoralscanner-Software mit definierter Implantatposition und Indexierung für die Orientierung des Abutments.

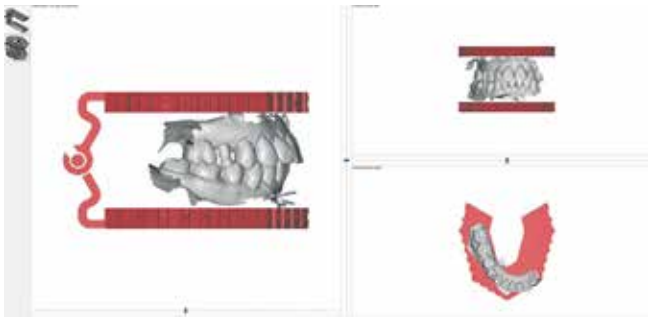

Abb. 12: Ansicht der digitalen Modelle im Schlussbiss, der Okklusionsebene und von frontal (Scanner-Software).

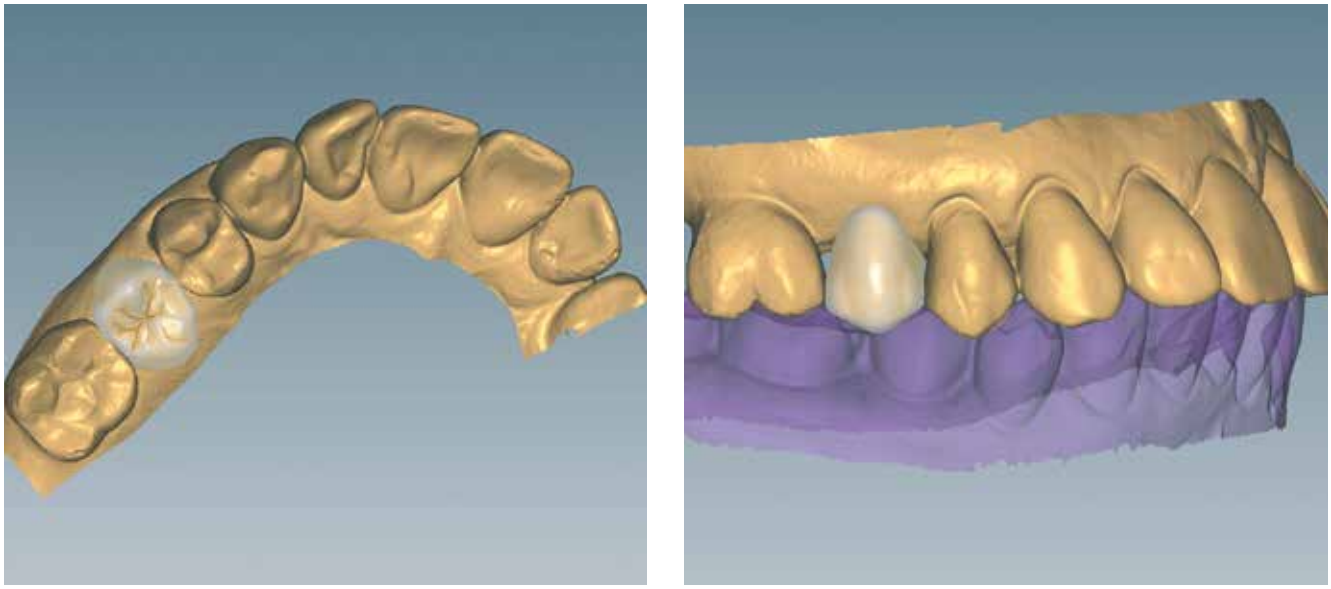

Abb. 13a und b: Konstruktion eines digitalen Wax-ups regio 15 in der Laborsoftware.

Abb. 14a und b: Konstruktion des patientenindividuellen Abutments orientierend am Wax-up (Atlantis-WebOrder).

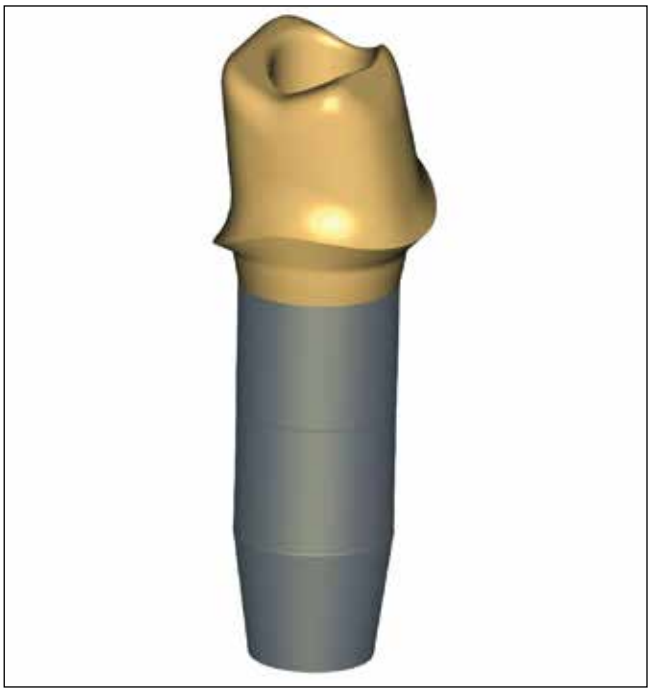

Abb. 15 Das CustomBase-Abutment (titannitridbeschichtet) mit Darstellung des Schraubkanals.

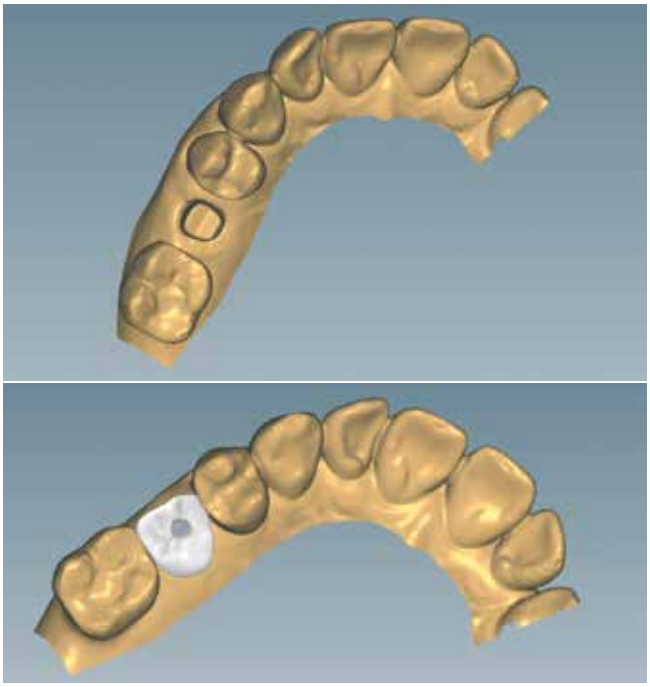

Abb. 16a und b: Importierte Core-File-Datei des Abutments in der Laborsoftware: Konstruktion der monolithischen Implantatkrone mit vestibulärer Verblendung.

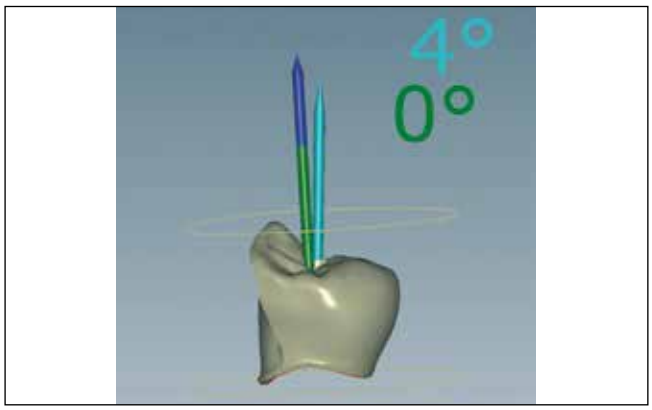

Abb. 17: CAM-Datensatz der Implantatkrone mit Darstellung des Schraubkanals.

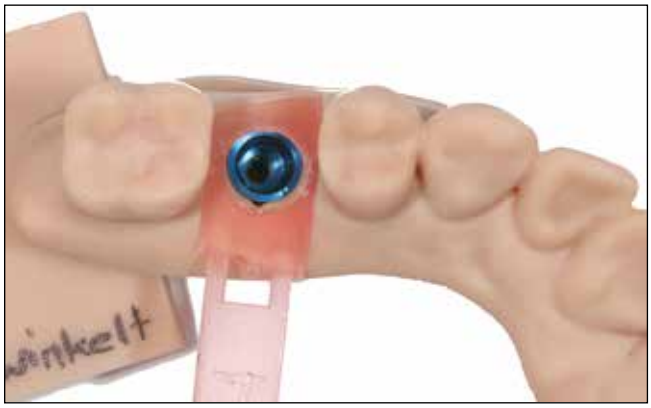

Abb. 18: Gedrucktes Implantatmodell mit Implantatanalog und Gingivamaske.

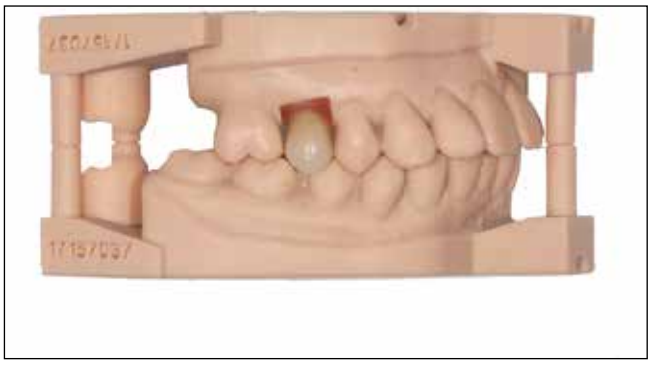

Abb. 19: Die monolithische, vestibulär verblendete Implantatkrone mit gedrucktem Quadranten-Modellpaar.

Abb. 20: Verschrauben der Implantatkrone auf dem Modell mit Laboranalog.

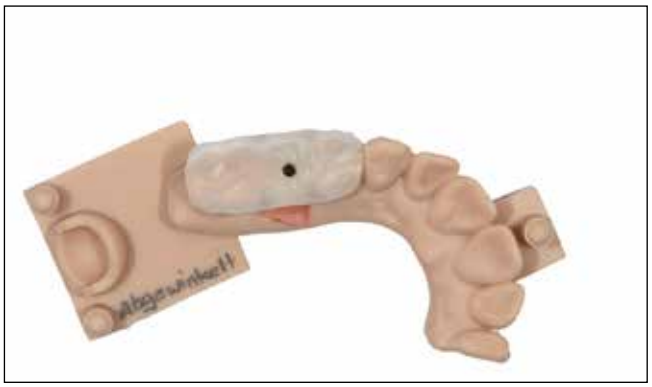

Abb. 21: Übertragungsschlüssel aus transparentem Kunststoff zur vereinfachten Übertragung der Implantatkrone in den Patientenmund.

Abb. 22: Nach dem extraoralen Verkleben der Krone mit dem patientenindividuellen titannitridbeschichteten Abutment.

Abb. 23: Verschrauben des CustomBase-Abutments mit metallfreier Krone auf dem Implantat (Drehmoment 25 Ncm).

Abb. 24 Verschraubte Implantatkrone regio 15 vor dem Verschließen des Schraubkanals.

Abb. 25: Der Schraubkanal ist mit Teflonband und Komposit verschlossen.

Abb. 26: Vestibuläre Ansicht des Ergebnisses: Die Implantatkrone 15 fügt sich unauffällig in die Zahnreihe ein.

gleich der prothetischen Achse nicht möglich ist. Eine interessante Weiterentwicklung bei Atlantis wurde im Jahr 2014 mit dem abgewinkelten Schraubenzugang eingeführt, der zunächst nur in Kombination mit geeigneten Abutments für verschraubte Atlantis-Suprastrukturen verfügbar war. Diese Option ermöglicht eine Verlegung des Schraubkanals unabhängig von der Implantatachse in ästhetisch und funktionell günstige Bereiche der Versorgung.
Da der abgewinkelte Schraubkanal jedoch häufig auch für Einzelzahnversorgungen erforderlich ist, wurde 2016 die CustomBase für Einzelkronen eingeführt. Diese Lösung ermöglicht das Herstellen eines patientenindividuellen Abutments, das mit einer Atlantis Crown oder einem Core-File-Datensatz für die Herstellung der Krone im Labor realisiert werden kann. Die Krone wird extraoral verklebt und die gesamte Restauration im Patientenmund verschraubt. Um mit dem abgewinkelten Schraubkanal etwaige Divergenzen auszugleichen, wurde für die Versorgung des Implantats regio 15 im Jahr 2020 die Option „CustomBase" favorisiert.

Zementiert und verschraubt

Die Möglichkeiten der digitalen Fertigung von Abutments bieten große Flexibilität. Sowohl zementierte als auch verschraubte Restaurationen können gefertigt werden. Der Trend zu verschraubten Restaurationen ist zunehmend festzustellen, denn auch individuelle Abutments können Zementreste in der periimplantären Mukosa nicht vollständig verhindern. Dies unterstreicht eine Studie mit CAD/CAM-gefertigten Kronen auf CAD/CAM-Abutments. Hier wiesen 73,3 Prozent der Restaurationen Zementreste auf, wobei diese vorwiegend auf der distalen (17,9 %) und der mesialen Seite (15 %) auftraten [8]. Zusätzlich erlauben verschraubte Konstruktionen eine einfachere Revision, sollten diese aufgrund von Komplikationen erforderlich sein oder das bestehende Implantat in eine größere Versorgung einbezogen werden.

Abb. 27: Kontrollröntgenbild; Implantatkrone regio 15 mit patientenindividuellem Abutment (Atlantis) und metallfreier Krone. Die implantatprothetische Restauration regio 16 wurde im Jahr 2015 gefertigt.

Materialoptionen

Patientenindividuelle Atlantis-Abutments können in verschiedenen Materialoptionen umgesetzt werden. Atlantis bietet die Wahl zwischen Titan-, titannitridbeschichteten Titan- und Zirkoniumdioxid-Abutments. Alle Optionen haben ihre Berechtigung. Das Autorenteam bevorzugt in vielen Fällen titannitridbeschichtete Abutments. Das Abutment wird aus einem Titanblock gefräst und ist mit einer feinen Schicht aus biokompatiblem Titannitrid (TiN) überzogen. Der warme Goldton unterstützt das natürliche Aussehen im marginalen Bereich.

Zusammenfassung

Mit digitalen Technologien können bei der Herstellung der unterschiedlichen implantatprothetischen Restaurationen sowohl die Kosten als auch der zeitliche Aufwand reduziert werden [2-4]. Insbesondere für das Dentallabor ist der manuelle Weg zum patientenindividuellen Abutment aufwendig. Zudem ist durch das händische Beschleifen eines Standardaufbaus das Risiko von Materialschädigungen hoch. Mit digitalen Verfahrenstechniken reduziert sich der Aufwand für das Herstellen eines individuellen Abutments signifikant; zugleich wird beispielsweise bei Atlantis eine hohe Sicherheit nach industriellem Standard geboten. Auch der Zeitaufwand für die Anpassung der CAD/CAM-gefertigten Abutments und Kronen im Mund ist geringer. In Studien konnte eine Reduzierung des intraoralen Arbeitsaufwandes um 64 Prozent – im Vergleich zum Eingliedern von Standardabutments mit Krone – festgestellt werden [5]. Dies ist gegebenenfalls darauf zurückzuführen, dass CAD-gefertigte Suprakonstruktionen eine bessere Passung aufweisen können als konventionell hergestellte Restaurationen [1,7]. Auch hinsichtlich der Nachsorge ist eine Optimierung festzustellen. Der Nachsorgeaufwand bei implantatgetragenem Zahnersatz ist ein wichtiger Faktor für die Rentabilität in Praxis und Labor. Gemäß einer Studie zur Dezementierung verschiedener Suprastrukturen ist zumindest für den Einzelzahn auf einem individuellen Abutment dieses Problem signifikant geringer [6].

Fazit

Nicht nur im Bereich der Implantatkörper ist die Entwicklungsgeschichte der dentalen Implantologie von vielen Etappen geprägt. Auch die prothetischen Möglichkeiten haben sich enorm verän-

dert. Während einst nur konfektionierte Abutments verfügbar waren und diese im Labor für ein funktionell-ästhetisches Ergebnis umgearbeitet und individualisiert worden sind, bieten heutzutage die digitalen Möglichkeiten hohen Komfort, Sicherheit, Effizienz und ein großes Maß an Flexibilität. ■

Literaturverzeichnis unter
www.dimagazin-aktuell.de/literaturlisten

Bilder, soweit nicht anders deklariert: © Steveling, González

Dr. Helmut G. Steveling

1974	Abitur
1974-1977	Zahntechnische Lehre
1977-1982	Studium der Zahnmedizin an der Universität Würzburg
1982	Staatsexamen
1983	Promotion
1982-1985	Wissenschaftlicher Assistent, Poliklinik für zahnärztliche Prothetik, Universität Würzburg
1985-1992	Wissenschaftlicher Assistent, MKG-Chirurgie, Universität Würzburg
1987	Implantologische Tätigkeit
1988	Oberarzt, MKG-Chirurgie, Universität Würzburg
1992-2009	Oberarzt, MKG-Chirurgie, Universität Heidelberg
seit 2009	Praxis für Implantologie in Gernsbach

ZTM José de San José González

1982-1986	Ausbildung bei Strubel-Zahntechnik in Heidelberg
1994	Zahntechnikermeister, Handwerkskammer Karlsruhe
seit 1994	Mitglied der Gesellenprüfungskommission und Fachreferent an der Meisterschule Karlsruhe
seit 1996	praktische Kurse an der Meisterschule Karlsruhe zur Vorbereitung auf die praktische Prüfung (KFO, Riegel-Technik, Aufwachstechnik, Fräs-Technik)
seit 1999	selbständig im eigenen Labor, 14 Angestellte
seit 2000	Fachvorträge für Zahnärzte und Zahntechniker in der Funktionsanalyse und Kommunikation zwischen Praxis und Labor
seit 2008	nationale/internationale Fachvorträge für Zahnärzte und Zahntechniker für implantatprothetische Lösungen bei schwierigen Ausgangssituationen

Dr. Helmut Gerhard Steveling
implantarium gernsbach
Bleichstraße 6-8 · 67593 Gernsbach · Tel. 07224 659121
helmut.steveling@t-online.de · www.implantarium-gernsbach.de

ZTM José de San José González
González Zahntechnik
Hauptstraße 4c · 69469 Weinheim
Tel. 06201 340012 · www.gonzalez-zahntechnik.de

LASAK

BioniQ®

Implantatsystem
mit
KLINISCHER EVIDENZ

- Langzeitdokumentation
- Hydrophile BIO-Oberfläche
- Implantate für jede Situation

LASAK GmbH
Českobrodská 1047/46 • 190 01 Prag 9 – Hloubětín
Tschechische Republik • Tel.: +420 224 315 663
Fax: +420 224 319 716 • E-Mail: export@lasak.cz
www.lasak.com

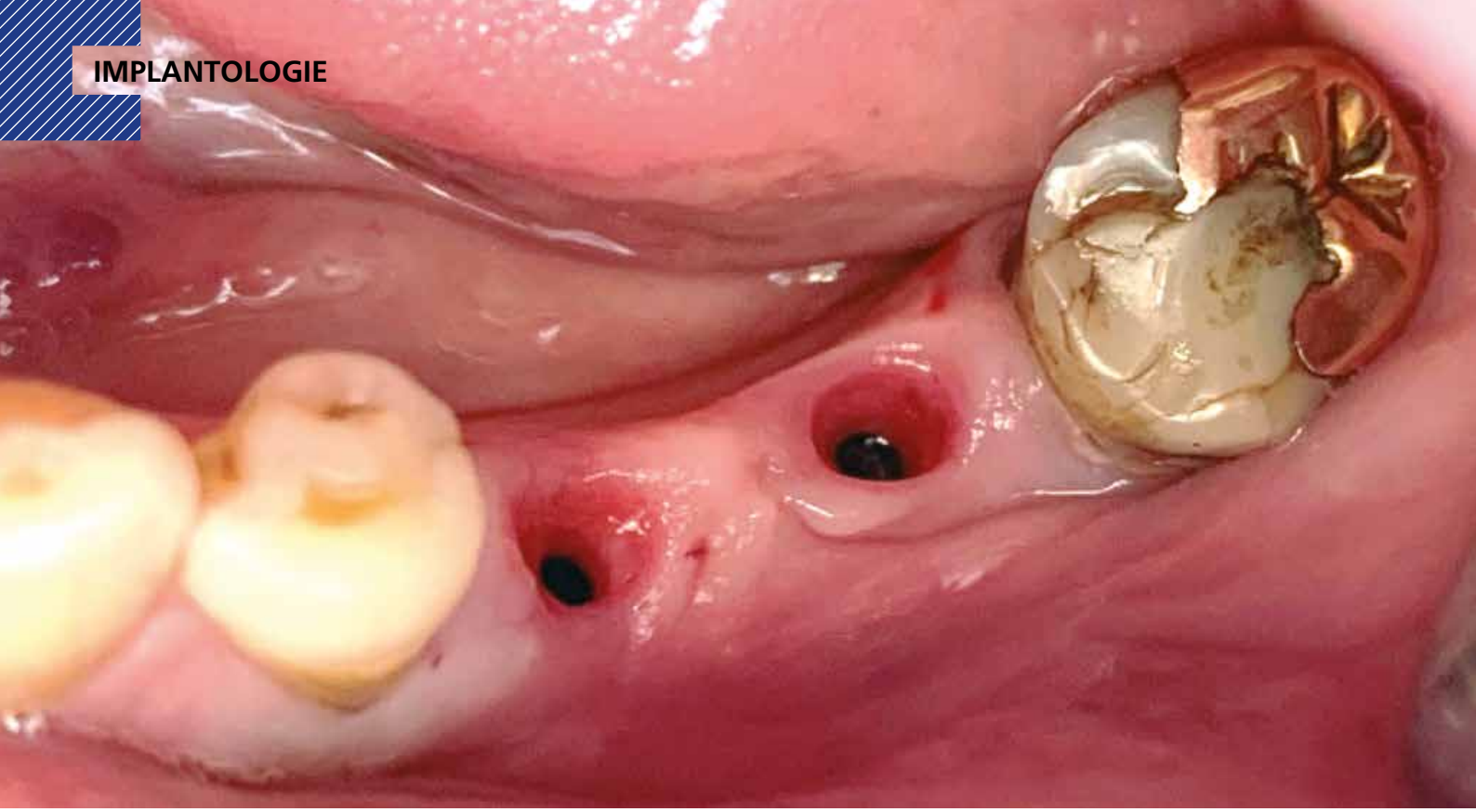

Zementfreie Befestigung Implantat getragener Restaurationen

am Beispiel des Myplant two-Systems

Die Frage, welche Befestigungsart festsitzender prothetischer Restaurationen zu bevorzugen ist, ist Gegenstand beständiger Diskussionen. Dabei ist zu beobachten, dass die Verwendung von Befestigungszementen zunehmend kritisch gesehen wird. Es hat sich nämlich gezeigt, dass verbliebene Zementreste eine wesentliche Ursache für lokale entzündliche Reize sind und Prädilektionsstellen für Plaqueakkumulation darstellen.

Beides zusammen begünstigt die Etablierung einer periimplantären Mukositis, die sich leicht zu einer Periimplantitis weiterentwickeln kann [1,2]. Abhilfe schafft hier die Verwendung individuell designter Abutments in Form einer präparierten Zahnkrone, deren Rand peripher leicht subgingival verläuft und deshalb die Entfernung von Zementüberschüssen weitgehend unter Sicht erlaubt **(Abb. 1)**.

Zementfreie Befestigungsmöglichkeiten

Alternativ zu zementierten Befestigungen stehen beim Myplant two-System (Myplant GmbH, Frankfurt am Main) folgende Möglichkeiten zur Verfügung:

- Verschraubungen der Restauration mit dem Abutment
- Verschraubung der mit dem Abutment verklebten Restauration direkt im Implantat
- Fixierung der Restauration auf dem Abutment über Friktionskappen.

Verschraubung der Restauration mit dem Abutment

Dies setzt voraus, dass das Abutment ein Aufnahmegewinde für die Verschraubung besitzt. Um Lockerungen während der Funktionsphase zu vermeiden, sollte das Gewinde möglichst groß und – auch im Falle abgewinkelter Abutments – von okklusal erreichbar sein. Dies ist bei beiden Abutmentlinien (Standard- und Schulter- Abutments) des Myplant two-Systems der Fall **(Abb. 2)**. Laterale Verschraubungen sind aufgrund ihrer geringen Dimension verschleißanfällig und auch schwerer zu

Abb. 1: Individuell designtes Abutment in Kronenstumpfform.

Abb. 2: Standardabutments zur okklusalen Verschraubung.

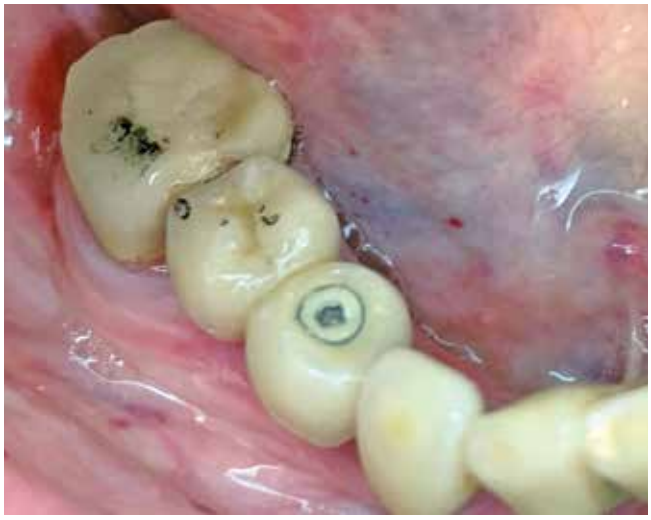

Abb. 3: Okklusal verschraubte Restauration.

manipulieren, können aber labortechnisch eingearbeitet werden.
Darüber hinaus gibt es Multi-unit-Abutments, die eine kurze Stumpfhöhe aufweisen und Abwinklungen von bis zu 60° erlauben. Sie sind nur zur Verschraubung von komplexen, verbundenen prothetischen Elementen (Stege, Brücken) vorgesehen.
Um den Schraubenkopf kosmetisch zu kaschieren und revisionsfähig zu halten, sollte ausreichend Platz vorhanden sein. In der Regel wird die Schraube direkt mit einem durch Sonde entfernbaren dichten Kunststoff (z.B. Clip) abgedeckt und der Rest des Schachtes mit einem Composite-Material verschlossen **(Abb. 3)**.

Verschraubung der mit dem Abutment verklebten Restauration direkt im Implantat

Infolge der Verfügbarkeit der Dimensionen aller Implantat- und Abutmentkomponenten des Myplant two-Systems aus digitalen Bibliotheken kann das entsprechend ausgerüstete zahntechnische Labor die komplette Restauration digital herstellen und mit einem geeigneten Basisabutment verkleben **(Abb. 4)**. Das ist unabhängig davon, ob die Übertragung der Mundsituation digital (Scanvorgang) oder analog (Abformung) vorgenommen wird. Durch die professionelle Verklebung entsteht im Vergleich zu einer mit dem Abutment verschraubten Restauration eine fugenfreie Situation, was sich nochmals günstiger auf das Attachement der Schleimhaut im Bereich des Emergenzprofils auswirken kann.

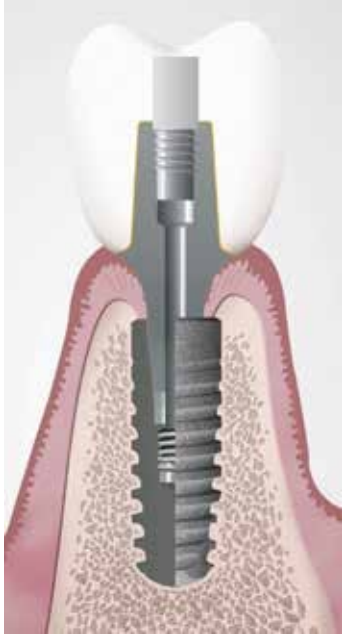

Abb. 4: Mit Basisabutment verklebte Restaurationen.

Ein weiterer Vorteil ist darin zu sehen, dass nur eine Verschraubungseinheit vorliegt, deren Schraubenkopf zudem tief an der Basis des Abutments angeordnet ist und einen relativ kleinen Durchmesser aufweist. Damit lässt sich der okklusale Zugang in gleicher Weise wie oben erwähnt verschließen und ein günstiger kosmetischer Effekt erzielen **(Abb. 5a-d)**.

Abb. 5a: Modellsituation.

Abb. 5b: Einzelkronen, mit Abutments laborseits zu sogenannten Kronenabutments verklebt.

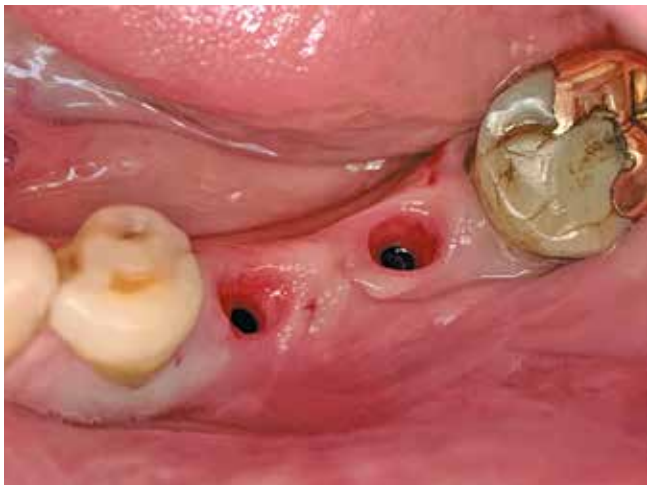

Abb. 5c: Durch provisorische Kronen vorbereitete Emergenzprofile.

Abb. 5d: In den Implantaten verschraubte Kronenabutments.

Fixierung der Restauration auf dem Abutment über Friktionskappen

Zu allen Standardabutments (0°. 7,5°, 15°, 22,5°) existieren beim Myplant two-System passgenaue Kappen aus Gold, die als Friktionselemente (4° Konus) zur Retention der prothetischen Restauration geeignet sind **(Abb. 6)**.

Diese Variante ist als besonders interessant einzustufen, da sie mit den vorhandenen Standardabutments durchgeführt werden kann, die auch die provisorische Restauration zur Sofortversorgung oder zum Knochentraining getragen haben („One Abutment One Time"-Konzept). Die Parallelisierung der frei einstellbaren, da nicht mit Index versehenen Abutments geschieht dabei direkt im Mund über optische Parallelisierungshilfen, die Abformung über präzise Transferkappen. Alternativ kann die Auswahl und parallele Positionierung der Standardabutments natürlich auch nach Übertragung der Implantatposition über einen Scan- oder konventionellen Abdruck durch das zahntechnische Labor vorgenommen werden, wobei die Rückübertragung der exakten Position über einen individuellen externen Index sicherstellt wird **(Abb. 7)**.

Der Praktiker schätzt vor allem im distalen Bereich das einfache Einsetzen der Rekonstruktion ohne Manipulation mit einem Schraubendreher. Der Patient wird aufgefordert, fest auf einen Holzspatel zu beißen, um die Reibhaftung zu aktivieren **(Abb 8a-c)**.

Im Frontbereich ist der Vorteil dieser Fixationsmethode darin zu sehen, dass keinerlei Schraubenzugänge zu verschließen sind, was der Ästhetik und der sensiblen Taktilität der Zunge zugutekommt **(Abb. 9a-d)**.

Zusammenfassung

Zementfreie Retentionen werden heute aus Gründen der Periimplantitisprophylaxe („Zementitis") breit favorisiert [3].

Von den Alternativen am bekanntesten und meistgenutzten ist die Fixierung der Restaurationen über okklusale oder laterale Verschraubungen in den Abutments. Die Zugänge zu den Schraubenköpfen sollten bakteriendicht verschlossen werden, da offenliegende Zugänge den Transport von Mikroorganismen ermöglichen, die über die nicht dichten Gewindeflanken dann die

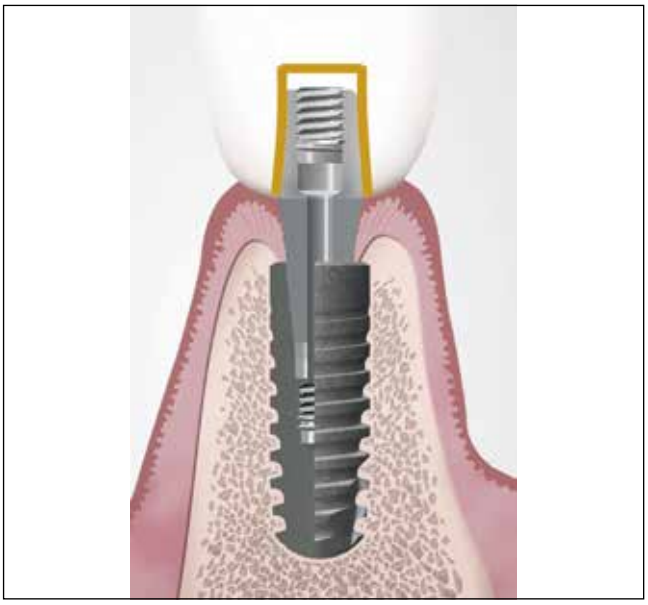

Abb. 6: In die Restauration eingeklebte Friktionskappe aus Gold.

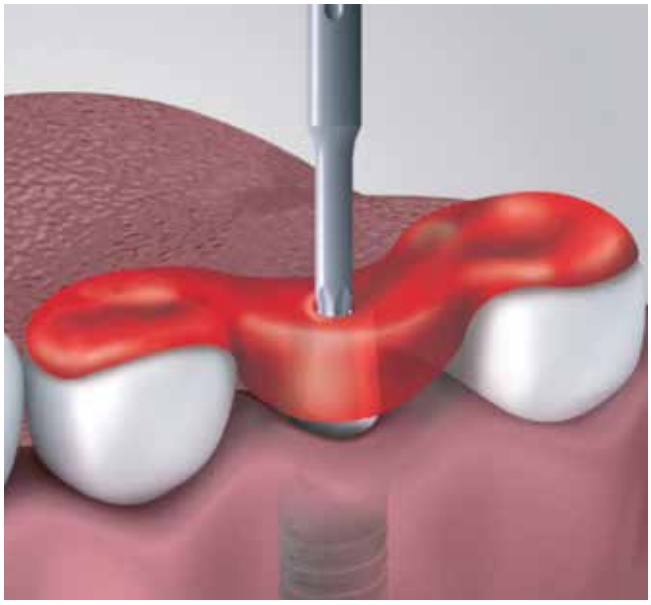

Abb. 7: Laborgefertigter externer Index.

Abb. 8a: Integrierte Friktionskappen.

Abb. 8b: Einbringprocedere.

Abb. 8c: Friktionsfixierte Rekonstruktion.

Abb. 9a: Abgewinkelte Standardabutments der prothetischen Sofortversorgung.

Abb. 9b: Drei Einzelkronen mit Friktionskappen.

Abb. 9c: Mundsituation nach Eingliederung.

Abb. 9d: Ästhetikeindruck.

Region des Kronenrandes und damit möglicherweise die Weichgewebsmanschette erreichen. Ein Verschluss dient auch der Ästhetik und Haptik für die Zunge. Gelegentliche Schraubenlockerungen können vorkommen, weshalb der Schraubenzugang stets revidierbar sein muss.

Eine immer mehr sich etablierende Alternative ist das sogenannte Kronenabutment, wo Abutment und Krone eine durch Klebung verbundene Einheit bilden und im Implantat verschraubt werden. Dies wird durch die sich laborseits immer mehr durchsetzende CAD/CAM-Technologie möglich und setzt voraus, dass die Konstruktionsdaten der betroffenen Implantatkomponenten (Basis- oder Standardabutments) durch die Hersteller hinterlegt und durch die Zahntechnik abgreifbar sind. Besonders vorteilhaft ist dieses Verfahren, wenn die Implantat-Abutmentverbindung konisch und bakteriendicht ausgeführt ist, da dann Schraubenlockerungen eine seltene Ausnahme darstellen.

Relativ neu in der Reihe der zementlosen Fixierungsmöglichkeiten von Restaurationen ist das Verfahren der friktionsfixierten Retention. Seit kurzem wird hier z.B. das Acuris®-Konzept der Firma Dentsply propagiert [4]. Beim myplant two-System wird die Friktion durch Goldkappen generiert, die in die Restauration zahntechnischerseits eingeklebt werden. Diese Kappen liegen herstellerseits passend zu allen Varianten der Standardabutments vor.

Da es sich beim myplant two-System um eine selbsthemmende Konusverbindung handelt, wird im Unterschied zu den übrigen Implantatsystemen ein geometrisches Element („Index") zur Rotationssicherung nicht benötigt. Durch die dadurch ermöglichte freie Einstellbarkeit der Abwinklungsrichtung kann bereits chairside eine prothetikgerechte bzw. – bei Brückenversorgungen – parallele Ausrichtung der Standardabutments erfolgen, sodass ein weiterer Abutmentwechsel prinzipiell nicht erforderlich ist („One Abutment One Time"-Konzept).

Mit diesem einfachen Workflow und durch die Verwendung von präfabrizierten Elementen (Kappen, Abutments) ergibt sich auch ein beachtlicher ökonomischer Vorteil, der nicht zu Lasten der technischen und/oder biologischen Qualität geht. Friktionsfixierte Brückenversorgungen lassen sich auch sehr gut bei zahnlosen Patienten auf rein Implantat getragener Basis einsetzen. ■

Literaturverzeichnis unter
www.dimagazin-aktuell.de/literaturlisten

Bilder, soweit nicht anders deklariert: © Nentwig

Prof. Dr. Dr. Georg-Hubertus Nentwig
PD Dr. Dr. Dr. Oliver Seitz M.Sc.
MKG-PALAIS Zentrum für Mund-, Kiefer- und Plastische Gesichtschirurgie
Implantatzentrum Hanau
Nußallee 7c-d · 63450 Hanau
Tel. 06181 428996-0
info@mkg-palais-hanau.de · www.mkg-palais-hanau.de

Univ.-Prof. Dr. med. dent. Dr. h. c. Georg-Hubertus Nentwig

1971-77	Zahnmedizinstudium in Köln
1979-82	Fachzahnarztausbildung an der LMU München, Klinik für Mund-, Kiefer-Gesichtschirurgie
1982	Zahnarzt für Oralchirurgie
1986	Habilitation für das Fach Zahn-, Mund- und Kieferkrankheiten
1988	C2-Professur an der Poliklinik für Mund-, Kiefer- & Gesichtschirurgie der LMU München
1991	C4-Professur Poliklinik für Zahnärztliche Chirurgie an der Goethe-Universität Frankfurt am Main (Carolinum)
2009	Mitbegründer und Co-Direktor des Masterstudienganges „Orale Implantologie" (MOI) an der Goethe-Universität Frankfurt am Main
2017	Professor emeritus der Goethe-Universität Frankfurt Freier Mitarbeiter in Fachpraxis in Frankfurt am Main und im MKG-PALAIS Hanau
2018	Bestellter Gutachter der Landeszahnärztekammer Hessen

Priv.-Doz. Dr. Dr. Dr. Oliver Seitz M.Sc.

1991-1997	Humanmedizinstudium an der Julius-Maximilians-Universität Würzburg
1997-2002	Zahnmedizinstudium an der Julius-Maximilians-Universität Würzburg und am Zentrum der Zahn- , Mund- und Kiefernheilkunde (Carolinum) der Johann Wolfgang Goethe Universität Frankfurt am Main
Ab 2001	Arzt im Praktikum an der Abteilung für Mund-, Kiefer- und Gesichtschirurgie am Klinikum Offenbach (Leiter: Dr. med. Dr. med. dent. J. Neubert)
2003	Wechsel als Arzt im Praktikum an die Klinik für Kiefer- und Plastische Gesichtschirurgie des Klinikums der Johann Wolfgang Goethe-Universität Frankfurt am Main (Direktor: Prof. Dr. Dr. K. Bitter)
2007	Facharzt für Mund-, Kiefer- und Gesichtschirurgie
2007	Oberarzt der Klinik für Mund-, Kiefer- und Plastische Gesichtschirurgie des Klinikums der Johann Wolfgang Goethe-Universität Frankfurt am Main
2009	Geschäftsführender Oberarzt der Klinik für Mund-, Kiefer- und Plastischen Gesichtschirurgie
2011	Zusatzbezeichnung Plastische Operationen
2011	Sprecher des Kopf-Hals-Tumorzentrums des UCT Frankfurt
2012	Habilitation zum Dr. med. habil.
2012	Erlangung der Venia legendi für das Fach Mund-, Kiefer- und Gesichtschirurgie und Antrittsvorlesung als Privatdozent
2014	Aufbau des Zentrums für Mund-, Kiefer- und Plastische Gesichtschirurgie Hanau (MKG-PALAIS)
2016	Master of Science (M.Sc.) für Ästhetische Gesichtschirurgie an der Universität Witten/Herdecke

Ein gefährliches Duo: Diabetes und Parodontitis

Diabetes stellt ein erhöhtes Risiko für einen schweren Verlauf einer Covid-19 Erkrankung dar

Wissenschaftliche Erkenntnisse zeigen eine enge Wechselwirkung zwischen der Mundgesundheit und der Allgemeingesundheit. So kann eine Parodontitis – eine Entzündung des Zahnhalteapparats – unter anderem eine Diabetes-Erkrankung begünstigen oder verstärken. Umgekehrt erkranken Diabetiker dreimal so häufig an einer Parodontitis wie Menschen ohne Diabetes.

Aktuell wichtig zu wissen: Diabetes mellitus stellt ein erhöhtes Risiko für einen schweren Verlauf einer Covid-19 Erkrankung dar. Durch die direkten Beziehungen zwischen Parodontitis und Diabetes hat auch die Mundgesundheit einen Bezug auf die Risiken von Covid-19.

Am 14. November war Weltdiabetestag

Anlässlich dieses diesjährigen Weltdiabetestags am 14. November war es Dirk Kropp, dem Geschäftsführer der Initiative proDente e.V., wichtig darauf aufmerksam zu machen, dass sich Diabetes und Parodontitis gegenseitig verstärken. „Durch die chronische Entzündung im gesamten Körper erhöht sich zudem das Risiko, dass eine Corona-Infektion schwer verläuft." Diabetiker sollten daher neben einer guten Einstellung des Diabetes mellitus und vielen anderen Faktoren auch ihre Mundgesundheit gut im Blick haben. So sollten Prävention bzw. Behandlung einer Parodontitis fester Bestandteil des Diabetes-Managements sein. Diabetes-Patienten können mit dem Test der Deutschen Gesellschaft für Parodontologie (DG PARO) prüfen, ob ihr Zahnfleisch gesund ist oder ob ein Parodontitis-Risiko vorliegt.
Umgekehrt sollte jeder Patient mit einer Parodontitis aufmerksam sein für Symptome von Diabetes und gegebenenfalls seinen Hausarzt ansprechen. Liegt ein Diabetes vor, ist seine Behandlung notwendig.

Diabetes erhöht Risiko für Parodontitis

Mehr als 7 % der Erwachsenen in Deutschland sind Diabetiker. Menschen mit Diabetes mellitus erkranken dreimal so häufig an einer Parodontitis wie Nicht-Diabetiker. Denn bei schlecht eingestellten Diabetikern begünstigt der erhöhte Blutzuckerwert Entzündungen. So kann eine Parodontitis leichter entstehen, stärker ausgeprägt sein und schneller voranschreiten. Letztendlich verlieren Diabetiker mehr Zähne durch eine Parodontitis als Menschen ohne Diabetes. Durchblutungsstörungen können bei Patienten mit Diabetes zudem zu einer schlechteren Immunabwehr und Wundheilung führen, so dass eine Parodontitis-Therapie nicht so gut anschlägt. Ist der Blutzuckerspiegel hingegen gut eingestellt, sinkt das Risiko für eine Parodontitis von Diabetikern auf das eines Nicht-Diabetikers.

Parodontitis verschlechtert Blutzuckereinstellung

Umgekehrt kann eine unbehandelte Parodontitis die Insulinresistenz bei Diabetes mellitus fördern. Gelangen die Bakterien aus den Zahnfleischtaschen in den gesamten Körper – dies passiert bei unbehandelten Fällen schwerer Parodontitis regelmäßig – können sie auch dort Entzündungen auslösen. Das blockiert die Insulinrezeptoren. Zucker aus dem Blut kann nicht mehr so gut in das Gewebe aufgenommen werden. Das erschwert die Blutzuckereinstellung. Die hohen Blutzuckerwerte schaden den Blutgefäßen, welche die Organe versorgen. Das Risiko für Folgeerkrankungen steigt.

Entzündungen begünstigen schweren Verlauf bei Covid-19

Eine gesunde Mundhöhle ist eine Voraussetzung für einen gesunden Körper. Das gilt auch für Erkrankungen mit Covid-19. Insbesondere in der frühen, symptomlosen Phase einer Infektion ist die Viruslast im Mund-Nasen-Raum des Patienten sehr hoch. Unzureichende Mundhygiene und eine bestehende, nicht behandelte Parodontitis könnten daher Risikofaktoren für einen schweren Verlauf einer Erkrankung auch mit Corona sein. Vor allem wenn Parodontitis und Diabetes gleichzeitig vorliegen, erhöht sich das Risiko für einen schweren Verlauf einer Covid-19 Erkrankung, da im gesamten Körper chronische Entzündungen vorliegen. ■

Initiative proDente e.V.
Aachener Straße 1053-1055
50858 Köln
www.prodente.de

Probiotika – wirksame Ergänzung bewährter Therapie- und Präventionskonzepte im Kampf gegen Parodontitis?

Interview mit Prof. Dr. Ulrich Schlagenhauf zum Einsatz von Probiotika in der Zahnmedizin

Prof. Dr. med. dent. Ulrich Schlagenhauf, Leiter der Abteilung für Parodontologie in der Poliklinik für Zahnerhaltung und Parodontologie, liefert im Interview ein umfassendes Update zur Anwendung von Probiotika in der Therapie von Parodontitis und Gingivitis. Wie lässt sich die Entstehung bakterieller Dysbiosen hemmen? Für welche Patienten sind Probiotika eine Therapieergänzung? Wir haben nachgefragt.

DI: Angenommen ein Patient entwickelt eine Gingivitis oder Parodontitis. Ist dann immer falsches Zähneputzen schuld?

Prof. Schlagenhauf: Eine korrekt ausgeführte häusliche Zahnpflege spielt natürlich eine wichtige Rolle, um lebenslang im Mund gesund zu bleiben – sie ist aber kein „Allheilmittel".

DI: Warum putzen wir uns dann täglich die Zähne?

Prof. Schlagenhauf: Primär, weil Zähne eine gewisse Fehlkonstruktion der Anatomie darstellen. Als einzige Struktur unseres Körpers verletzen sie physiologischerweise die so genannte epitheliale Integrität, da sie im Alveolarknochen verankert sind und durch die oralen Schleimhäute hindurch in die von vielen Bakterien besiedelte Mundhöhle ragen. Während die Menge der auf den Schleimhautoberflächen aufwachsenden Bakterien durch die permanent stattfindende Abschilferung automatisch niedrig gehalten wird, kommt es auf den in die Mundhöhle hineinragenden Zahnoberflächen aufgrund der fehlenden Desquamation zu einer deutlich stärker ausgeprägten, dauerhaften bakteriellen Besiedlung. Die Durchtrittsstelle der Zähne durch das orale Epithel ist zudem eine Schwachstelle für das unerwünschte Eindringen von Bakterien in das Körperinnere, welche aktiv vom Immunsystem verteidigt werden muss. Ist dessen Funktion durch Risikofaktoren wie falsche Ernährung, Stress, Rauchen oder auch durch angeborene Defekte beeinträchtigt, können durch die aufgewachsenen bakteriellen Zahnbeläge chronifizierte Entzündungen am Parodontium entstehen, welche langfristig zum Abbau des Zahnhalteapparates bis hin zum Zahnverlust führen.

DI: In diesem Zusammenhang wird immer öfters das Dysbiose-Modell genannt. Was hat es damit auf sich?

Prof. Schlagenhauf: Fortschritte in den mikrobiologischen Analysetechniken haben in den letzten Jahren zweifelsfrei bestätigt, dass nicht die Menge an belassenen Zahnbelägen, sondern deren Zusammensetzung den Unterschied zwischen gesund und krank ausmachen. Nur eine kleine Gruppe so genannter parodontitisassoziierter Bakterien, wie *Porphyromonas gingivalis, Tannerella* forsythia oder *Treponema denticola* ist in der Lage, Entzündungen am Zahnhalteapparat auszulösen, die zu Gingivitis und Parodontitis führen. Während man diese jedoch noch bis vor kurzem als externe Infektionskeime ansah, die nicht zum Keimspektrum eines gesunden Menschen gehören, belegen neuere Untersuchungen zweifelsfrei, dass alle parodontitisassoziierten Bakterien – als so genannten Pathobionten – einen natürlichen Bestandteil der oralen Mikrobiota auch der allermeisten mundgesunden Menschen bilden und bereits im Säuglings- und Kleinkindalter via Schmierinfektion meist von der Mutter auf die Kinder übertragen werden. Nur das Auftreten äußerer ungünstiger Umstände führt zu ihrem krankheitsauslösenden relativen Überwachsen innerhalb der bakteriellen Zahnbeläge, welches in der Fachsprache als „bakterielle Dysbiose" bezeichnet wird.

Prof. Dr. med. dent. Ulrich Schlagenhauf, Leiter der Abteilung für Parodontologie in der Poliklinik für Zahnerhaltung und Parodontologie; ehem. Präsident der DG PARO.

DI: Was bedeutet das nun für die Zahnreinigung?

Prof. Schlagenhauf: Eine mechanische Reinigung der Zähne von dysbiotischen, entzündungsstimulierenden bakteriellen Belägen ist im strengen Sinne keine ursachengerichtete Therapie, da die zuvor dargestellten Ursachen für die Entstehung der Dysbiose nicht erfasst werden. Zähneputzen entspricht in etwa einer Strategie, das durch Überdüngung stimulierte Überwachsen unerwünschter Unkräuter im häuslichen Rasen durch häufiges Mähen zu kontrollieren. Dies wird im Prinzip durchaus funktionieren, aber eben nur so lange häufig gemäht wird. Die Beendigung der Überdüngung des Gartens hingegen würde ursächlich das vermehrte Wachstum der Unkräuter im Rasen unterbinden, selbst in der völligen Abwesenheit des Rasenmähens.

Ein spezielles Problem mit der mechanischen Kontrolle des Wachstums bakterieller Biofilme besteht zudem darin, dass sich Bakterien sehr rasch nach dem Prinzip der geometrischen Reihe vermehren. Verbleiben nach gründlichem Zähneputzen auch nur 2 % Restbeläge, so ist bei einer üblichen Verdopplungszeit der Bakterien von 20 Minuten bis 6 Stunden nach nur sechs Teilungsschritten, d. h. nach maximal 36 Stunden, die Zahl der Bakterien wieder auf dem Ausgangsniveau bzw. schon darüber.

DI: Wie lässt sich die Entstehung bakterieller Dysbiosen wirksam hemmen?

Prof. Schlagenhauf: Aus medizinisch-wissenschaftlicher Sicht wäre es sicherlich am sinnvollsten, das Auftreten bakterieller Dysbiosen im Mund durch einen gesundheitskompatiblen Ernährungs- und Lebensstil zu verhindern. Dies ist jedoch im Einzelfall aufgrund der speziellen Lebenssituation und des sozialen Umfelds eines Patienten nur selten vollständig umsetzbar. Daher kann es sehr sinnvoll sein, gesundheitsförderliche Bakterien, die unter einer gesundheitskompatiblen Ernährung von selbst im Körper wachsen würden, von extern über die Ernährung zuzuführen. Derartige Mikroorganismen, die nach Genuss die Passage durch den sehr sauren Magen lebend überstehen, werden auch als Probiotika bezeichnet. Zu ihnen zählen probiotische Stämme diverser Laktobazillen- und Streptokokkenarten, Bifidobakterien sowie die Bierhefe *Saccharomyces cervisiae var. boulardi*.

DI: Ist die adjuvante Anwendung von Probiotika in der Therapie der Gingivitis und Parodontitis schon ein praxisreifes Vorgehen?

Prof. Schlagenhauf: Aktuell sind eine ganze Reihe von Probiotikapräparaten zur Anwendung im Mund auf dem Markt erhältlich, die eine ganze Reihe verschiedener probiotisch wirksamer Bakterienstämme enthalten. Da sie per Definition keine Arzneimittel, sondern Nahrungsergänzungsmittel darstellen, unterliegt ihre Zulassung dem Ministerium für Ernährung und Landwirtschaft und nicht dem Bundesinstitut für Arzneimittel und Medizinprodukte. Dies bedeutet, dass behördlicherseits nur die Ungefährlichkeit ihres Konsums als Nahrungsmittel überprüft wurde, nicht jedoch die erwartete gesundheitsförderliche Wirkung.

DI: Wie sieht die Studienlage aus?

Prof. Schlagenhauf: Zur klinischen Wirksamkeit der meisten kommerziell erhältlichen existieren nur sehr eingeschränkte Daten aus klinisch kontrollierten Studien. Eine Ausnahme hiervon bilden zwei probiotisch wirksame *Lactobacillus reuteri-Stämme (L. reuteri DSM 17938; L. reuteri ATCC PTA5289)*, zu denen positive Daten aus einer ganzen Reihe kontrollierter klinischer Studien vorliegen und deren entzündungshemmende Wirksamkeit auch von meiner eigenen Arbeitsgruppe in einer ganzen Reihe klinischer Studien überprüft wurde. Ihre adjuvante Anwendung in Form von *L. reuteri*-haltigen Lutschtabletten (GUM *PerioBalance*®) zeigte in diversen Untersuchungen eine signifikante Verstärkung der Wundheilung und der Reduktion der Sondierungstiefen nach Scaling und Root Planing. In unseren eigenen Untersuchungen war zudem besonders auffällig, dass der Konsum der *L. reuteri*-haltigen Lutschtabletten auch bei Patienten mit sehr schlechter bis fehlender häuslicher Zahnpflege, bei starken Rauchern und in Fällen starker periimplantärer Mukositis eine ausgeprägte Reduktion der gingivalen Entzündungsstärke bewirkte und so ihre Anwendung insbesondere bei Patienten, die einer Optimierung der mechanischen Plaquekontrolle aus den verschiedensten Gründen nicht zugänglich sind, besonders vorteilhaft erscheint. Da sowohl in Studien wie auch in der täglichen Anwendung schwerwiegendere Nebenwirkungen nicht beobachtet wurden, ist auch ein dauerhafter Konsum der *L.reuteri*-Keime möglich und dabei mit weniger unerwünschten Nebenwirkungen behaftet als etwa die weit verbreitete dauerhafte Anwendung antiseptisch wirkender Mundspüllösungen. Die Grenzen der Anwendung der Probiotika beschränken sich auf akut stark immunsupprimierte Patienten, bei welchen vor einer möglichen Gabe stets der behandelnde Arzt konsultiert werden sollte.

DI: Welchen Patienten sollte man Probiotika empfehlen?

Prof. Schlagenhauf: Es kommt immer darauf an, für den individuellen Patienten anhand seines Risikoprofils die beste Therapieempfehlung zu finden. Im Allgemeinen kann man aber folgende klinische Empfehlungen geben: Probiotika sollten generell nicht als *Ersatz*, sondern als *Ergänzung* der mechanischen Plaquekontrolle eingesetzt werden. Insbesondere Patienten mit nicht korrigierbaren Mundhygienedefiziten oder mit einer hohen und nicht korrigierbaren inflammatorischen Last profitieren von Probiotika. Probiotika sind auch dann sinnvoll, wenn temporär ein korrektes Zähneputzen nicht möglich ist. Wichtig zu bedenken ist, dass mit der optimalen Wirkung von probiotischen Lutschtabletten nach etwa 14 Tagen zu rechnen ist. Wenn ich den Patienten nach zwei bis drei Wochen reevaluiere, erhalte ich eine gute Einschätzung, was das Probiotikum bei diesem individuellen Patienten zu leisten vermag.

DI: Herr Professor Schlagenhauf, wir danken Ihnen für dieses Gespräch. ■

Kernaussagen aktueller Probiotika-Studien?

1. Das Ernährungsverhalten hat einen zentralen Einfluss auf das Risiko der Entstehung bakterieller Dysbiose.
2. Eine gezielte Ernährungslenkung ist eine wirksame Ergänzung herkömmlicher, auf Plaquekontrolle basierender parodontaler Therapie- und Präventionskonzepte.
3. Probiotika stellen eine wirksame Alternative oder Ergänzung zur Ernährungslenkung und der Anwendung antiseptisch wirkender Mundspüllösungen dar.
4. Der Konsum probiotischer Bakterien wirkt entzündungsauflösend und zeigt keine Abhängigkeit von der Qualität der häuslichen Zahnpflege. So profitieren Menschen, die nicht dauerhaft zu einer guten häuslichen Zahnpflege angeleitet werden können, wie auch Raucher als Beispiel für eine Parodontitis-Risikogruppe in besonderem Maße vom adjuvanten Konsum klinisch getesteter Probiotika.

Rauchen ist Risikofaktor Nummer 1 für Parodontitis

Rauchen verursacht weltweit rund 40 Millionen Parodontitis-Erkrankungen und ist damit der Risikofaktor Nummer 1 für die Entstehung der Volkskrankheit Parodontitis. In einer Multi-Center-Studie um Schwendicke mit Daten aus 186 Ländern konnten die Universitäts-Arbeitsgruppen den Prädilektionsfaktor „Rauchen" erneut bestätigen und nachweisen, dass Parodontitis nach dem 50. Lebensjahr die häufigste Ursache für Zahnverlust ist [1].

Aber auch andere Gewebe und physiologische Prozesse im Mundraum sind durch Nikotin bzw. Tabakrauch einem hohen Risiko ausgesetzt. Beispielsweise wird die Speichelbildung vor allem in den zahlreichen kleinen Speicheldrüsen gestört und es kann zu Mundtrockenheit kommen. Zusammen mit der Beeinflussung der Geschmackspapillen ist die geschmackliche Sensorik verändert. Nikotin ist der Inhaltsstoff, der hauptsächlich für die „angenehme Gefühlslage" und die suchtmachende Wirkung verantwortlich ist. Wie herkömmliche Zigaretten können auch Liquids, die in eZigaretten „verdampft" werden, überwiegend Nikotin enthalten, dessen Wirkung dieselbe ist wie bei herkömmlichen Tabakzigaretten.

Maskierung des Symptoms „Blutung"

Nikotin führt bei Konsum über einen längeren Zeitraum zwangsläufig zu einer Vasokonstriktion, die eine adäquate Immun- und Regenerationsantwort des Gewebes erschwert. Der Tabakkonsum maskiert zudem durch die Nikotinwirkung das Kardinalsymptom einer möglichen Parodontitis, nämlich die Blutung auf Sondierung oder vorab beim Zähneputzen, und erschwert es dem Patienten, eine mögliche Erkrankung festzustellen. Dies wird auch durch die Tatsache begünstigt, dass Parodontitiden häufig schmerzfrei expandieren. Wird dann eine Lockerung des betroffenen Zahns vom Patienten festgestellt, kann die Prognose schon schlecht sein. Im Folgenden wird auch eine Parodontitis-Therapie durch gleichzeitigen Tabakkonsum (Rauchen) erschwert, da die Heilung des Zahnhalteapparates durch die vom Nikotin konstringierten Gefäßkomplexe stark erschwert wird. Andere orale Läsionen, die mit Tabakkonsum (auch Kautabak) einhergehen können, sind unter anderem: Nikotinstomatitis, rauchlose Tabakkeratose (durch ‚Snooze', also Kautabak, ausgelöst), Haarzunge, Leukoplakie, Plattenepithelkarzinom oder das Schleimhaut-Melanom. Hier kommt dem Zahnarzt oder dem zahnärztlichen Team in der Praxis hinsichtlich der Früherkennung von oralen Präkanzerosen eine besondere Bedeutung zu. Im Rahmen der idealerweise halbjährlichen Untersuchungen hat der Zahnarzt die Möglichkeit, kleine Läsionen oder etwaig etablierte Präkanzerosen zu erkennen und selbst zu intervenieren oder zum chirurgischen Kollegen zu überweisen. Diese Früherkennung ist bei oralen Präkanzerosen extrem wichtig und eine echte Chance, da sie die Fünf-Jahre-Überlebensrate stark verbessert, die Neoplasie in der Folge gänzlich therapiert wird und der Patient wieder vollständig genesen kann [2].

© www.adobestock.com/nito

Umstellung der Mundhygiene-Gewohnheiten

Diagnose und Therapie einer Parodontitis sind zu Recht zahnärztliches Hoheitsgebiet. Die sichere Diagnose ist nur in der zahnärztlichen Praxis möglich. Für eine erste Information und ein erstes Bewusstwerden eines möglichen Problems gibt es jedoch online verfügbare Tests wie zum Beispiel den Parodontitis-Risiko-Test (www.aminomed.de/parodontitis-risiko-test). Dieser kann auf eine mögliche Zahnfleischerkrankung hinweisen, die dann zahnärztlich abgeklärt und gegebenenfalls therapiert werden muss. Regelmäßiges Monitoring der relevanten parodontalen Indizes hilft, den Patienten weiter zu motivieren. Verbesserte Plaque- und Blutungsindizes zeigen dem Patienten, dass er auf dem richtigen Weg ist. Beim anspruchsvollsten Bereich der Therapie, der Umstellung der Mundhygiene, zeigen die verbesserten Werte, dass sich der Einsatz des Patienten für eine bessere Mundhygiene lohnt.

Verbreitung und Bewusstsein

Karies und Parodontitis sind als Volkskrankheiten anerkannt. Während die Karieserkrankung in den weitesten Teilen der Bevölkerung bekannt ist und auch, wie man sie vermeiden kann, ist dies bei der entzündlichen Volkskrankheit Parodontitis noch nicht weitreichend der Fall. Für Betroffene ist eine Selbstdiagnose oder das Monitoring einer Parodontitis-Erkrankung, wie beispielsweise bei einer Hypertonie, eigentlich nicht möglich. Eine sichere Diagnose kann hier nur der behandelnde Zahnarzt stellen. Wie wichtig diese zahnärztliche Früherkennung ist, zeigt die fünfte Deutsche Mundgesundheits-Studie von 2016, die beschreibt, dass ab einem Alter von 35 Jahren bereits 52 Prozent der Bevölkerung von Parodontitis betroffen sind [3]. Zahnfleischbluten ist ein relativ sicheres Zeichen für zumindest eine Zahnfleischentzündung. Blutendes Zahnfleisch sollte zahnärztlich abgeklärt und ggf. behandelt werden. Vor allem bei rauchenden Patienten ist durch die bereits beschriebene Kaschierung des Kardinalsymptoms „Zahn-

fleischblutung“ besonders sorgfältig vorzugehen. Die reduzierte Durchblutung der gingivalen Gewebe kann eine Diagnose der Blutung auf Sondierung oder „Zahnfleischbluten beim Zähneputzen“ erschweren. Diese wichtigen Teilaspekte zum Tabakkonsum im Gesundheitsbewusstsein der Allgemeinbevölkerung zu verankern bleibt Herausforderung der zahnärztlichen Aufklärung.

Fazit

Ein Rauchstopp führt immer zu einer verbesserten Mundgesundheit. Der Verzicht auf Tabakprodukte oder Liquids lohnt sich also in jedem Fall. Bei einer Parodontitiserkrankung schlägt ein Faktor besonders zu Buche: Raucher haben ein höheres Risiko, eine Parodontitis zu entwickeln. Rauchen kann die Erkrankung durch verschlechterte Blutungswerte kaschieren und eine Parodontitistherapie wird erschwert, da die Heilung durch die Noxen des Tabakrauches verzögert wird. Dementsprechend kann professionell ein (gegebenenfalls unterstützter) Rauchstopp, flankiert von einer motivierten Mundhygiene mit Hilfe einer guten Zahnbürste und einer schonenden Zahncreme für die Zahnfleischpflege, die Parodontitis-Prognose erheblich verbessern. So optimieren die Patienten ihre Mundgesundheit und können zusammen mit dem zahnärztlichen Team wieder entzündungsfreie Verhältnisse herstellen. Sanfte, gründliche Reinigung mit einer speziell für die Zahnfleischpflege entwickelten Zahncreme, wie etwa der medizinische Kamillenblüten-Zahncreme Aminomed sind die Voraussetzung für entzündungsfreie und zahnfleischgesunde Verhältnisse in der Mundhöhle. Vor allem bei rauchenden Patienten ist eine besonders sorgfältige Zahnfleisch- und Zahnpflege sehr sinnvoll. Schonende Zahncremes, die bei niedrigem Scheuerwert (RDA) eine sehr gute Reinigung (Pellicle Cleaning Ratio, PCR) vereinen sind in diesem Zusammenhang zu empfehlen. All jenen, die keinen kompletten Rauchstopp „einlegen“, sei umso dringender empfohlen, mindestens zwei Mal pro Jahr vom Zahnarzt den Parodontitis-Status abklären zu lassen.

Kamillenblüten-Zahncreme für gesundes Zahnfleisch

Die medizinische Kamillenblüten-Zahncreme mit sehr wertvollen Eigenschaften für die tägliche Zahnpflege, ist besonders geeignet bei ersten Zahnfleischproblemen und für Sensitiv-Patienten. Natürliche Parodontitis-Prophylaxe leisten antibakterielle Inhaltsstoffe wie Bisabolol, Panthenol und der Blütenextrakt der Echten Kamille. Sie helfen, das Zahnfleisch zu pflegen und zu kräftigen und bestehende Entzündungen abklingen zu lassen. Ein spezielles Doppel-Fluorid-System aus Aminfluorid (800 ppm) und Natriumfluorid (400 ppm) zusammen mit Xylit härtet den Zahnschmelz und beugt Karies nachhaltig vor. Aminomed schützt vor Schmerzempfindlichkeit*. Der RDA-Wert liegt bei sanften 50. ■

Literaturverzeichnis unter www.dimagazin-aktuell.de/literaturlisten

Dr. Rudolf Liebe Nachf. GmbH & Co. KG
Max-Lang-Straße 64
70771 Leinfelden-Echterdingen
www.drliebe.de

KSI Bauer-Schraube

Das Original

Über 25 Jahre Langzeiterfolg

- sofortige Belastung durch selbstschneidendes Kompressionsgewinde
- minimalinvasives Vorgehen bei transgingivaler Implantation
- kein Microspalt dank Einteiligkeit
- preiswert durch überschaubares Instrumentarium

Das KSI-Implantologen Team freut sich auf Ihre Anfrage!

K.S.I. Bauer-Schraube GmbH
Eleonorenring 14 · D-61231 Bad Nauheim

Tel. 06032/31912 · Fax 06032/4507
E-Mail: info@ksi-bauer-schraube.de
www.ksi-bauer-schraube.de

© photowahn/fotolia.com

Kennen Sie Ihre Praxisverträge?

Wenn nicht, kann das schnell teuer werden!

Für die Gemeinschaftspraxis den Mustervertrag aus dem Internet, keine schriftlichen Arbeitsverträge vorhanden und den Mietvertrag noch nicht mal vollständig gelesen... das klingt vielleicht absurd, die Beratungspraxis zeigt jedoch, dass dies in vielen Praxen der Realität entspricht. Dabei stellen eben diese Verträge die Basis der Praxis dar. Wie schlecht die Verträge tatsächlich sind, merken viele Zahnärzte erst, wenn es zu spät ist.

Kommt es zwischen Praxispartnern zum Streit oder gar zur Trennung, kostet das Zahnärzte leider häufig nicht nur viel Nerven, sondern auch viel Geld. Meistens liegt das an einem schlechten Praxisvertrag. Der Fehler wurde also bereits zu Beginn der Zusammenarbeit gemacht. Dies trifft nicht nur auf Praxisverträge zu. Gleiches gilt oft auch für sonstige Verträge, wie Miet- und Arbeitsverträge.

Auf die Vertragsgestaltung achten

Die Beratungspraxis zeigt, dass der vertragliche Status quo vieler Praxen völlig unzureichend ist. Dabei ist es so wichtig, die eigenen Verträge zu kennen und auf die richtige Vertragsgestaltung zu achten. Verträge sollten sowohl vor der Unterzeichnung, aber auch laufend geprüft und geändert werden, solange es möglich ist. Verträge sollten sowohl an eine unter Umständen geänderte Rechtslage oder Rechtsprechung als auch an eine sich wandelnde Praxissituation angepasst werden. Kommt es erst einmal zum Ernstfall, fehlt es allen Beteiligten erfahrungsgemäß an Kompromissbereitschaft. Daher ist es wichtig, die Regeln für den Streitfall festzulegen, solange man sich einig ist.

© fotoknips/fotolia.com

Individuelle Interessen berücksichtigen

Dass ein Unternehmen wie die Zahnarztpraxis, das jährlich sechsstellige Umsätze generieren soll und zahlreiche Mitarbeiter beschäftigt, nicht auf „Musterverträgen" basieren sollte, versteht sich von selbst. Auch Verträge, die von Berufsverbänden vorgegeben werden, sind oft ungeeignet, da diese als Vertragsmuster auf Allgemeingültigkeit ausgerichtet sind, es zudem allen Beteiligten recht machen wollen. Entscheidend bei der Vertragsgestaltung ist jedoch, dass Ihre persönlichen Interessen ausreichend berücksichtigt sind und der Vertrag an Ihre individuelle Situation angepasst ist. Im Zweifel geht es nämlich um nicht weniger als Ihre wirtschaftliche Existenz. Die Unterschrift unter einen Praxisvertrag kann Sie daher reich machen – oder ruinieren.

Auf drei der wichtigsten Praxisverträge wollen wir im Folgenden etwas genauer eingehen:

Der Gesellschaftsvertrag

Kooperationsverträge unter Zahnärzten, gleich, ob es um Gemeinschaftspraxen, Praxisgemeinschaften, Apparategemeinschaften oder ähnliches geht, sind hochkomplexe Verträge, die eine Vielzahl von Regelungen beinhalten. Hier ist es im Vorfeld wichtig, die Interessen aller Beteiligten zu analysieren und in die Vertragsgestaltung einfließen zu lassen. Nur so lassen sich nachträgliche Auseinandersetzungen weitgehend vermeiden. Und genau hieran kranken die meisten Verträge. Doch streitige Auseinandersetzungen um die

Auslegung eines Vertrages können lange dauern und viel Geld kosten. Achten Sie also darauf, dass die Gestaltung Ihres Praxisvertrages mit dem nötigen Maß an Kompetenz erfolgt. Nur so können alle wichtigen Regelungen berücksichtigt werden.

Wie ist die Haftung unter den Partnern geregelt? Wie ist die mögliche Abfindung im Falle des Ausstiegs eines Partners ausgestaltet? Wie sieht es mit der Gewinnverteilung aus und gibt es Regelungen zur Anpassung, wenn sich Arbeitszeiten oder Umsätze der Partner stark verändern? Gibt es ein wirksames nachvertragliches Wettbewerbs- bzw. Konkurrenzschutzverbot? Wie finden die Praxispartner zu einer Entscheidung über Fragen, bei denen sie mal nicht einer Meinung sind? Diese Fragen und vieles mehr sind hier zu regeln.
Zudem ist es gerade bei Gesellschaftsverträgen wichtig, diese regelmäßig auf ihre Aktualität zu überprüfen. In vielen Verträgen finden sich Regelungen, die veraltet oder schlicht unwirksam sind.

Die Arbeitsverträge

Das Praxispersonal ist von überragender Bedeutung für den Erfolg der Praxis. Dennoch wird auf die Arbeitsverträge von Mitarbeitern selten das nötige Augenmerk gelegt. Oft gibt es noch nicht einmal schriftliche Arbeitsverträge für alle Mitarbeiter. Dabei belegen Studien, dass Unternehmen mit höher engagierten Mitarbeitern „signifikant häufiger" betriebswirtschaftliche Erfolge erzielen als Unternehmen, in denen die Mitarbeiter wenig engagiert sind und keine Bereitschaft zur Identifikation mitbringen. Sie sollten Arbeitsverträge haben, die auch aktiv zur Mitarbeiterführung beitragen können. Über die Ausgestaltung der Arbeitsverträge können Sie entscheiden, was für ein Arbeitgeber Sie sein möchten.

Zudem haben Zahnärzte als Arbeitgeber eine Vielzahl von Gesetzen und Vorschriften zu beachten, die sie bei der Vertragsgestaltung mit ihren Mitarbeitern kennen sollten, um die rechtlichen Fallstricke zu umgehen. Haben Ihre Verträge flexible Lohnanteile, sprich, sehen sie ein Fixum und einen Bonus vor? Gibt es eine Vereinbarung, wonach Mitarbeiter für kostspielige Aus- und Fortbildungen im Falle des Ausscheidens eine Rückzahlungsverpflichtung trifft? Sind Gratifikationen wie Urlaubs- und Weihnachtsgeld freiwillige Zahlungen oder haben die Mitarbeiter hierauf einen Rechtsanspruch? Können Arbeitszeiten, der Arbeitsort und Tätigkeitsgebiete aus betrieblichen Gründen verändert werden?

Der Praxismietvertrag

Ein Großteil der Zahnärzte arbeitet in angemieteten Räumlichkeiten. Auch der Mietvertrag bedarf vor Unterzeichnung einer gründlichen Prüfung, bei der auch die Besonderheiten einer Zahnarztpraxis als Mieter berücksichtigt werden müssen. Dies deswegen, da im Regelfall eine sehr lange Mietzeit vereinbart wird, sodass der Mietvertrag Möglichkeiten für die Entwicklung der Praxis offenlassen sollte. Zudem hat der Mietvertrag erheblichen Einfluss auf den Praxiswert, da durch ihn der Praxisstandort gesichert werden soll. Viele Praxisinhaber machen sich gar nicht bewusst, dass sie hier auf die lange Dauer der Mietzeit mit der Unterzeichnung des Mietvertrages eine größere Investitionsentscheidung treffen als bei der Gründung oder dem Kauf der Praxis.

Zudem können nachteilige Klauseln in Mietverträgen für Praxisinhaber eine erhebliche Risikoquelle darstellen, da im gewerblichen Mietrecht viele der aus der Wohnraummiete bekannten Schutzrechte zugunsten von Mietern nicht automatisch greifen oder sie können vertraglich ausgeschlossen werden. Daher sind bei Praxismietverträgen viele Klauseln Verhandlungssache, sodass Praxisinhaber wissen sollten, worauf es für sie beim Abschluss von Mietverträgen ankommt. Hinzu kommt, dass Vermieter häufig Vertragsmuster verwenden, die allgemein für die Gewerberaummiete entworfen sind. Die Besonderheiten, die bei Arzt- und Zahnarztpraxen zu beachten sind, sind dort nicht enthalten.

Muss der Praxisinhaber nach Ablauf der Festlaufzeit des Mietvertrages aktiv werden, um weiter in den Räumlichkeiten zu bleiben? Sind im Mietvertrag automatische Mieterhöhungen vorgesehen? Kann ein neuer Praxispartner in den Mietvertrag mit aufgenommen werden? Kann der Mietvertrag auf einen Nachfolger übertragen werden? Hat der Mietvertrag auch im Falle eines Rechtsformwechsels der Praxis Bestand, z.B. von der Berufsausübungsgemeinschaft als Gesellschaft bürgerlichen Rechts in eine MVZ GmbH? Finden die berufsrechtlichen Besonderheiten im Mietvertrag Berücksichtigung? Hat der Zahnarzt eine Handhabe dagegen, dass der Vermieter im gleichen Haus Räumlichkeiten an einen Konkurrenten vermietet? Muss der Praxisinhaber Kosten für Reparaturen an der Mietsache tragen?

Fazit

Die Praxisverträge stellen das Fundament der Praxis dar. Daher führen Fehler dort schnell zu Rissen im Fundament und gefährden so die gesamte Praxis und damit Ihre Existenz. Aus diesem Grund sollten Sie auf die Verträge ein besonderes Augenmerk legen, sowohl beim Abschluss als auch fortlaufend durch die regelmäßige Überprüfung der Verträge auf ihre Aktualität. ■

Anna Stenger, LL.M.

Rechtsanwältin Anna Stenger ergänzt als Fachanwältin für Medizinrecht das Team der Kanzlei souverän mit ihren hervorragenden medizinrechtlichen Kenntnissen. Zu ihren Tätigkeitsschwerpunkten gehört die Beratung niedergelassener Ärzte und Zahnärzte im Bereich von Kooperationen. Dabei geht es zunächst um die Wahl der im jeweiligen Einzelfall geeigneten Kooperationsform sowie im Anschluss um die vertragliche Gestaltung unter Berücksichtigung aller gesellschaftsrechtlichen, berufsrechtlichen und vertragsarztrechtlichen Besonderheiten. Einen weiteren Schwerpunkt stellt die Beratung im Bereich Compliance dar. Hier gilt es, die Zusammenarbeit im Rahmen der berufs-, wettbewerbs-, sozial- und strafrechtlichen Regelungen rechtssicher zu gestalten. Darüber hinaus gilt ihr Interesse dem Berufs-, Approbations- und Weiterbildungsrecht sowie der Beratung von Unternehmen aus dem Bereich Healthcare.

Anna Stenger, LL.M.
Rechtsanwältin und Fachanwältin für Medizinrecht
Lyck+Pätzold healthcare.recht
Nehringstr. 2
61352 Bad Homburg
Tel. 06172 139960
www.medizinanwaelte.de

SKY Pro Guide – die neue Dimension in der geführten Implantologie

SKY Pro Guide von bredent medical ist ein schaftgeführtes System, in dem ein fester Schaft am Bohrer durch eine Mutterhülse in der Bohrschablone sicher geführt wird. Durch einen festen Anschlag an der Hülsenoberkante sowie dem langen Schaft, der einer stabilen Führung dient, erreicht der Behandler präzise und vorhersagbare Ergebnisse. Egal ob Anfänger oder Profi – mit SKY Pro Guide werden kritische anatomische Strukturen umgangen, vertikale und horizontale Fehler der Implantatinsertion vermieden und hochästhetische Ergebnisse erzielt.

SKY Pro Guide überzeugt durch eine sichere und einfache Anwendung step-by-step. Die Bohrfolge ist gleich wie bei der klassischen SKY Implantologie. Durch einen langen Schaft und festen Anschlag an der Hülsenoberkante wird der Bohrer sicher geführt. Ein Verkippen und die Gefahr einer zu tiefen Implantatbettaufbereitung werden dadurch vermieden. Der Behandler bekommt mehr Sicherheit, die Schaftführung ist hochpräzise und garantiert vorhersagbare Ergebnisse.

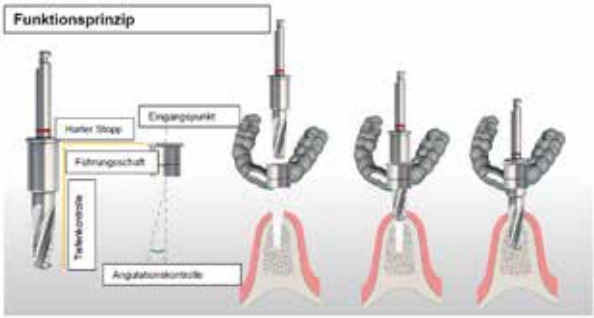

Key Opinion Leader haben verschiedene Merkmale im Rahmen der sehr erfolgreichen klinischen Phase besonders gelobt: das einfache und hochpräzise Handling, das Gefühl einer sicheren Führung, kein Hülsenwechsel mehr notwendig, ein fester Sitz der Bohrschablone durch neu konzipierte Fixpins, die Übersichtlichkeit des SKY Pro Guide OP-Trays, eine sichere Implantateinbringung durch Mounter sowie die Instrumente für Ratsche oder Winkelstück.

www.bredent-implants.com

Das doppelte Plus – Geistlich Kollagenprodukte und Eigenblutkonzentrate

Wie in vielen anderen medizinischen Fachdisziplinen finden Eigenblutkonzentrate auch in der Zahn-, Mund- und Kieferheilkunde eine breite Anwendung. Die konzentrierten Wachstumsfaktoren wirken sich nachweislich positiv auf Wundheilungs- und Regenerationsprozesse aus, womit sich Blutkonzentrate gut in unterschiedliche Behandlungskonzepte einbinden lassen.

Insbesondere in der dentalen Weichgeweberegeneration unterstützen sie in Kombination mit den Geistlich Kollagenprodukten die Wundheilung und Geweberegeneration, wodurch die Schmerzbelastung der Patienten verringert und die Wundpflege und Nachsorge erleichtert wird.

Die etablierten und wissenschaftlich sehr gut dokumentierten Biomaterialien Geistlich Bio-Gide®, Geistlich Mucograft® und Geistlich Fibro-Gide® bieten in Verbindung mit Blutkonzentraten sowohl dem Behandler als auch dem Patienten das doppelte Plus für eine erfolgreiche Behandlung und Geweberegeneration.

www.geistlich.de

Digitallösungen stehen bei LASAK an erster Stelle

Die Firma LASAK verfügt über ein Forschungszentrum für Implantologie und auch über ein Fräszentrum. Somit ist alles unter einem Dach. Im Fräszentrum ist man spezialisiert auf mehrgliedrige Suprakonstruktionen. Um die beste Passgenauigkeit zu erzielen, wird viel Wert gelegt auf Digitallösungen. Los geht es mit der digitalen Implantatplanung. Weiter geht es mit der schablonengeführten Chirurgie. Dank der Modellierung in einer CAD-Software werden die Suprakonstruktionen präzise hergestellt. Die Digitallösungen helfen zudem hohe Forderungen an die Ästhetik und die prothetisch geführte Implantatplanung zu erfüllen. LASAK bringt daher nun Komponenten für die schablonengeführte Chirurgie für das Implantatsystem BioniQ® auf den Markt. Man kann mittels einer Chirurgie-Schablone in vorher sorgfältig vorbereitete Positionen implantieren. Sie haben die Möglichkeit, die Suprakonstruktionen selbst in Ihrer CAD-Software zu designen und bequem die STL-Dateien ans LASAK Fräszentrum zu senden. Oder die LASAK Experten übernehmen diesen Teil komplett.

www.lasak.com

Kugelkopf-Implantate Titan Grad 4 „Made in Germany“ im Viererpack

Die Fixierung der herausnehmbaren Prothese mit Implantaten bedeutet für viele Prothesenträger einen erheblichen Zugewinn an Lebensqualität. Da in der Regel die vorhandene Prothese umgearbeitet werden kann, ist dies gleichzeitig eine bezahlbare Lösung.

Champions-Implants stellt in einer Broschüre (36 Seiten, 21 x 21 cm) die verschiedenen Verbindungselemente (z. B. Preci-Clix, Matrizen, Locatoren) auf unterschiedlichen Implantatsystemen (Kugelkopf- und Vierkant-Implantate sowie zweiteilige Implantate) vor. Daneben gibt es praktische Tipps für die Umarbeitung der vorhandenen Prothese und Informationen zu Honorar und Wirtschaftlichkeit. Patientenfälle runden diese Informationsbroschüre ab.

Parallel zum Erscheinen dieser Broschüre hat Champions-Implants den Preis seiner Kugelkopf-Implantate (Titan Grad 4, „Made in Germany“) auf 49 Euro im Viererpack (zzgl. MwSt.) gesenkt – der Preis bei Einzelbezug bleibt unverändert bei 79 Euro.

Zahnarztpraxen können die Broschüre kostenlos per Telefon (06734 914080), Fax (06734/1053) oder E-Mail (info@champions-implants.com) anfordern.

www.champions-implants.com

Das neue ICX-Implantat ist da!

Die hydrophile und mikrostrukturierte Implantatoberfläche ICX-ACTIVE LIQUID ermöglicht neue Perspektiven. Durch die Hochtemperatur-Säureätzung wird die besondere Mikrorauheit der ICX-Implantatoberfläche erzeugt. Die daraus resultierende Topographie bietet eine ideale Struktur für die Anlagerung von Zellen. Die zusätzlich in steriler Kochsalzlösung gelagerte Implantatoberfläche kann die Bildung der Kontaktfläche zwischen Knochen und Implantat beschleunigen und kann dem Implantat auf diese Weise eine wachsende, sekundäre Stabilität bereits in der frühesten Phase der Heilung geben. Dies kann die Einheilungszeit reduzieren und für eine bessere Früh- und Sofortbelastung sorgen.

ICX-ACTIVE LIQUID überzeugt durch eine ideale ICX-Mikrorauheit sowie die hydrophile und mikrostrukturierte Implantatoberfläche. Bis Ende des Jahres gibt es unter https://icx-shop.de/implantate/icx-active-liquid/ ein attraktives Einführungsangebot.

www.medentis.com

CE-Kennzeichnung für das weltweit erste digitale Implantat

TRI® Dental Implants kündigte Mitte Oktober an, dass es die CE-Kennzeichnung für das weltweit erste digitale Implantat erhalten hat. Die matrix® ist das erste zugelassene Zahnimplantat, bei dem die Prothetik direkt auf dem Implantat ohne Verwendung des Abutments geplant werden kann.

Die matrix wurde speziell für die neuen digitalen Herstellungstechnologien wie CAD/CAM-Fräsen oder 3D-Drucker entwickelt. Dieses Konzept ermöglicht die Planung der Prothetik direkt auf dem Implantat, ohne Verwendung des Abutments. Um eine unbegrenzte Designflexibilität zu gewährleisten, können Restaurationen von verschraubten vollanatomischen CAD/CAM Einzelversorgungen bis hin zu mehrteiligen Stegen und Brücken geplant und direkt auf dem Implantat platziert werden. Keine Einschränkung der Angulation und Indikation, keine Notwendigkeit einer Zementierung sowie die einzigartige Möglichkeit, das Weichgewebemanagement digital zu planen, dies alles garantiert Langlebigkeit und hohe ästhetische Ergebnisse.

„Die CE-Kennzeichnung für das weltweit erste digitale Implantat ist eine bedeutende Leistung und ein großer Meilenstein für uns. Die Kennzeichnung ermöglicht es dem Unternehmen, das digitale Implantat in den EU-Mitgliedstaaten von jetzt an zu vermarkten", sagte Dr. Stefan Hund, CEO von TRI. In Verbindung mit der CE-Kennzeichnung werden nun verschiedene Langzeitstudien durchgeführt, unter anderem mit der Universität Zürich. Zusammen mit einem Expertenteam werden die ersten Patienten europaweit versorgt.

www.tri.swiss

„Hersteller sind auf die Unterstützung der Anwender angewiesen" Europäische Verordnung über Medizinprodukte (MDR)

Hersteller von Dentalimplantaten hoffen bei der Bewältigung ihrer Aufgaben im Rahmen der Marktbeobachtung nach dem Inverkehrbringen (Post Market Surveillance – PMS) auf Unterstützung durch die Anwender. Denn die neuen Pflichten der Hersteller sind umfangreich und komplex.

Die dem VDDI-Arbeitskreis Dentalimplantate angeschlossenen Unternehmen[1] befassen sich intensiv mit der Umsetzung der Medical Device Regulation (MDR – EU Regulation 2017/745), deren Vorschriften ab dem 26.05.2021 anzuwenden sind. Die neuen Regularien sind für alle Beteiligten (Hersteller, Händler, Anwender) mit deutlich höheren Anforderungen verbunden.

Die zukünftigen neuen Pflichten der Hersteller hinsichtlich des PMS sind umfangreich und teilweise nur in Zusammenarbeit mit den Anwendern zu erfüllen. Dies folgt daraus, dass die Hersteller ein PMS-System als Teil ihres Qualitätsmanagementsystems einrichten und regelmäßig aktualisieren müssen. Wesentliche Bestandteile dieses Systems sind neben klinischen Studien und wissenschaftlichen Langzeitbeobachtungen zusätzlich auch aktive Befragungen der Anwender zur Akzeptanz der Produkte sowie zu kontinuierlichen Verbesserungen im täglichen Gebrauch dieser Produkte.

Mit diesen Maßnahmen sollen Sicherheit und Leistung der Medizinprodukte während der zu erwartenden Lebensdauer sowie die fortwährende Vertretbarkeit bekannter Risiken gewährleistet werden. Neben den bisher schon erforderlichen Angaben der Anwender, die in die klinischen Bewertungen und klinischen Studien der Hersteller einfließen, müssen die Hersteller aber mit der MDR zusätzlich noch einen Kurzbericht über die Sicherheit und klinische Leistung sowie einen regelmäßig zu aktualisierenden Sicherheitsbericht erstellen.

„Um die hierzu notwendigen Daten und Informationen für ihre Berichte verwenden zu können, sind die Hersteller in besonderem Maße auf die Unterstützung der Anwender angewiesen", verdeutlicht Martin Lugert, Vorsitzender des Arbeitskreises Dentalimplantate. Die betroffenen Unternehmen hoffen daher, dass alle Anwender die notwendigen Informationen bereitstellen, um ihren erweiterten Aufgaben im Rahmen der MDR zur Evaluierung von Sicherheit und Effektivität ihrer Produkte gerecht werden zu können.

www.vddi.de
www.dental-place.de

Dr. Gerd Körner gewinnt 3. BEGO CLINICAL CASE AWARD

Dritte Runde des beliebten Wettbewerbs des Bremer Dentalspezialisten

Der BEGO Clinical Case Award zeichnet implantologische Fälle aus, die unter Verwendung von BEGO Implant Systems Produkten versorgt wurden. Die Fälle stammen aus den Fachgebieten der Implantatchirurgie, Navigierten Chirurgie, Weichgeweberegeneration, prothetischen Rehabilitation oder einer Kombination dieser Themen.

Dr. Gerd Körner überzeugte mit dem Fall einer ästhetischen perio-restaurativen Versorgung durch kombinierte Rekonstruktion und Sofortimplantation. Verwendet wurden neben anderen Materialien ein konisches, selbstschneidendes BEGO Semados® RSX-Implantat in Kombination mit einem BEGO Semados® Massivaufbau aus Titan.
„Mit diesem Wettbewerb bieten wir den Anwendern unserer Produkte weltweit die Möglichkeit ihre schönsten Fälle vor einem Fachpublikum zu präsentieren und vielleicht auch einen der tollen Preise zu gewinnen. Wir freuen uns jedes Mal über die rege Teilnahme und darüber, Fälle aus aller Welt zu sehen zu bekommen und diese zu publizieren", sagt Walter Esinger, Geschäftsführer bei BEGO Implant Systems.

Dr. Gerd Körner (rechts) gewinnt den 3. BEGO CLINICAL CASE AWARD.
Links: Rainer Gryzik, Key Account Manager bei BEGO Implant Systems.

SUNSTAR
GUIDOR®

GUIDOR® *easy-graft*

Knochenersatzmaterial

- 100% synthetisches Knochenersatzmaterial
- Soft aus der Spritze
- Im Defekt modellierbar
- Härtet in situ zum stabilen Formkörper

www.GUIDOR.com

CE 0297 Medizinprodukt der Klasse III

Vertrieb Deutschland:
Sunstar Deutschland GmbH · 79677 Schönau
Fon: +49 7673 885 10855 · service@de.sunstar.com

Vertrieb Österreich: Medos Medizintechnik OG · info@medosaustria.at
Vertrieb Schweiz: heico Dent GmbH · info@heicodent.ch
Hersteller: Degradable Solutions AG · 8952 Schlieren/Zürich · Schweiz

Implantate mit hoher Primärstabilität erleichtern Knochengewinn

Das Implantatsystem Anthogyr Axiom der Straumann-Gruppe, das aufgrund der Außen- und Gewindegeometrie eine besonders hohe Primärstabilität aufweist, eignet sich nicht nur für alle gängigen implantologischen Indikationen im Bone oder Tissue Level-Bereich. Auch in Fällen von reduziertem horizontalen Kieferknochenangebot können in Verbindung mit der minimalinvasiven Bonespreading- oder Bonesplitting-Methode betroffene Patienten nachweislich sehr gut versorgt werden. Der in eigener Praxis in Zeuthen nahe Berlin niedergelassene Zahnarzt Fabian Hirsch fasst zusammen, was ihn am Implantatsystem Anthogyr Axiom BL PX aus der Straumann-Gruppe besonders überzeugt.

Früher habe ich je nach Indikation unterschiedliche Implantatsysteme in meiner Praxis verwendet. Nach Jahren der Anwendung und Erprobung des Anthogyr-Implantatsystems Axiom PX mit konischer Innenverbindung, das explizit für die Sofortimplantation nach Extraktion und für Knochen mit geringer Dichte entwickelt wurde, stelle ich fest, dass ich es inzwischen für nahezu alle Indikationen erfolgreich einsetze, so auch bei einem atrophierten Alveolarknochen. Von den Eigenschaften des Axiom-Systems, das zwei Produktprofile innehat (Axiom BL Bone Level und TL Tissue Level), profitiert man als Praktiker sehr.

Schon das übersichtliche, kleine Instrumentenkit erleichtert die Anwendung, denn es kann für alle Produktlinien des Anthogyr-Systems gleichermaßen verwendet werden. Die darin befindlichen lasermarkierten Bohrer sind so konzipiert, dass sie konzentrisch aufbereiten, auch beinhaltet das Bohrprotokoll die subkrestale Implantatposition automatisch. Das unterstützt die Einhaltung der späteren Implantatposition während des Einbringens. Für eine optimale und sichere Osseointegration des gesetzten Implantats sorgt die spezielle Behandlung der Implantatoberfläche mit einer Mischung aus Hydroxylapatit und Beta-Tricalciumphosphat, welches mit einer milden Säure oberflächenstabilisiert und anschließend umfangreich gereinigt wird [6]. Dabei entsteht ein 100%ig biokompatibles Medium, das dem natürlichen Knochen ähnelt und damit die spätere Implantatverankerung begünstigt.

Ein großes Plus für die prothetische Versorgung: Alle Implantate der verschiedenen Produktlinien verfügen über einen einheitlichen Durchmesser in der Innengeometrie – auch wenn der äußere Durchmesser sich unterscheidet. Konkret bedeutet das eine hohe Flexibilität und einen minimalen Materialaufwand bei der prothetischen Versorgung. So passt beispielsweise ein Abformpfosten auf alle inserierten Implantate. Auch die Lagerhaltung von Gingivaformern oder Prothetikteilen wird dadurch deutlich vereinfacht.

Abb.1: CT-Aufnahme der Ausgangssituation vor Bonespreading-Behandlung: Patientin (65 Jahre) mit atrophiertem Kieferkamm.

Axiom PX – bei begrenztem Knochenangebot geeignet

Anthogyr-Implantate kommen in meiner Praxis inzwischen auch bei besonderen Indikationen zum Einsatz. Beispielsweise lassen sich Patienten mit einem schmalen Kieferkamm in Verbindung mit der Bonespreading-Methode sehr gut mit Axiom BL PX-Implantaten versorgen. Die konischen und subkrestal zu setzenden

Abb. 2: Setzen von drei durchmesserreduzierten Implantaten (Anthogyr Axiom BL PX, Ø 3,4 mm / Straumann-Gruppe) nach Knochenspreizung im Kieferkamm.

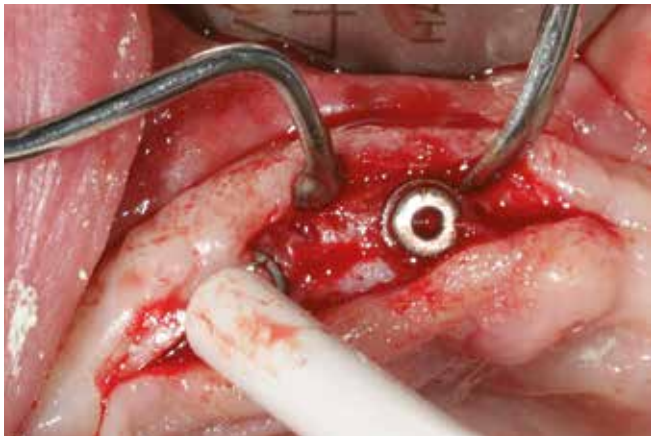

Abb. 3: Erzielter Knochengewinn von 4,5 mm nach dem Bonespreading-Prozedere unter Verwendung von patienteneigenem PRF.

Abb. 4: Finale implantatgetragene Versorgung mit vollkeramischen verblockten Kronen (Christian Thie Dentaldesign).

Implantate eignen sich hierfür besonders gut, weil sie eine hohe Primärstabilität von 80 Ncm zulassen, was sich als ein entscheidender Faktor für den Erfolg der Therapie herausgestellt hat. Denn Versuche mit Implantaten mit geringer Primärstabilität waren in der Vergangenheit häufiger mit Komplikationen oder höherem periimplantären Knochenverlust verbunden. In meiner Praxis liegt die Erfolgsquote des Bonespreadings in Verbindung mit Anthogyr-Implantaten bei 99 Prozent. Zu ähnlichen Ergebnissen zum Erfolg der Methode kamen auch wissenschaftliche Studien. Zudem sind Minimalinvasivität, eine gute Vorhersagbarkeit und selten auftretende Komplikationen weitere belegte Vorteile in diesem Behandlungsbereich [1,3,4,7].

Wichtig ist als Voraussetzung für die Anwendung des Knochenspreizens ein horizontales Knochenangebot von 3 mm und ein vertikales von etwa 10 mm. Wie in dem Fallbeispiel siehe **Abbildung 1**, das eine Patientin (65 Jahre) mit atrophiertem Kieferkamm im Oberkiefer zeigt, die sich für eine Knochenspreizung in Kombination mit einer Implantatinsertion entschieden hat. Nach dem Einschneiden des Kieferknochens von 10 mm mit einer Ultraschallsäge wurde der Knochen vorsichtig unter Einsatz von Spreizinstrumenten aufgedehnt. **Abbildung 2** dokumentiert das anschließende Einbringen von drei durchmesserreduzierten Anthogyr-Axiom BL PX-Implantaten (Ø 3,4 mm), die man speziell für ein Knochenangebot mit geringer Dichte entwickelte. Die entstandenden Hohlräume wurden mit patienteneigenem PRF aufgefüllt und die Operationswunde nach Periostschlitzung und Spaltlappenpräparation vernäht. Nach ca. 24 Wochen postoperativ konnte hier ein Knochengewinn von 4,5 mm erzielt werden **(Abb. 3)**. Im Anschluss erhielt die Patientin eine implantatgetragene Versorgung mit vollkeramischen verblockten Kronen **(Abb. 4)**.

Im Vergleich zur alternativen Knochenblockaugmentation ist dieser minimalinvasive Therapieansatz weniger aufwändig hinsichtlich Zeitaufwand und chirurgischem Vorgehen. Zudem sind weder mehrzeitige Eingriffe, größere Weichteilkorrekturen oder das Herstellen einer Vestibulumplastik nötig. Auch ein mehrfaches Anpassen des Provisoriums entfällt. Ein weiterer Vorteil für die Ästhetik: Bereits mit dem ersten Schnitt durch den Knochen lässt sich die Position für die Implantate idealisieren. Da das Periost bei dieser Vorgehensweise unberührt bleibt, kann zudem der horizontale Knochen 1:1 erhalten werden.

Fazit

Auch wissenschaftliche Untersuchungen bestätigen, dass die Methode des Bonespreadings mit gleichzeitiger Implantatversorgung für ein bestimmtes Patientenklientel mit minimiertem Kieferknochenangebot eine optimale Lösung darstellen kann [2-5].

Neben den aufgezeigten grundsätzlichen Vorteilen, die das Axiom-System für eine optimale Implantatversorgung bietet, ist für das Ziel eines maximalen Knochengewinns hier vor allem ein sehr sorgfältiges Arbeiten und eine hohe Primärstabilität des verwendeten Implantatsystems von Bedeutung. Die Erfahrung hat gezeigt, dass Implantate mit einem Drehmoment von über 75 Ncm wie das Anthogyr-System dabei als Platzhalter in situ fungieren. Die Konusform des Axiom PX-Titanimplantats sorgt für eine stärkere Kraftverteilung im oberen Bereich, was vom Knochen gut kompensiert werden kann – im unteren, schmaleren Teil heilt es derweil gut ab. Somit wächst am Ende alles erfahrungsgemäß perfekt ein, wie man in den Abbildungen sehen kann. ■

Literaturverzeichnis unter www.dimagazin-aktuell.de/literaturlisten

Fabian Hirsch ist in eigener Niederlassung als Zahnarzt in Zeuthen nahe Berlin tätig und versorgt seit sechs Jahren Patienten mit unterschiedlichen Indikationen erfolgreich mit dem Anthogyr-Implantatsystem Axiom aus der Straumann-Gruppe.

Straumann GmbH
Heinrich-von-Stephan-Straße 21 · 79100 Freiburg
info.de@straumann.com
www.straumanngroup.de
www.anthogyr.de

„Meine Schienen nehme ich nur bei Dreharbeiten raus“

TrioClear-Aligner im praktischen Einsatz

Aligner erobern aktuell die Welt der zahnmedizinischen und kieferorthopädischen Behandlung und sorgen für ein positives Image. Influencerin, Model und Schauspielerin Caroline Lauffenburger und der Berliner Agenturchef Lars Kroupa gehören zu den TrioClear®-Anwendern der ersten Stunde, nachdem das innovative System nach jahrelanger Entwicklungszeit nun auch in Deutschland gelauncht wurde. Im Interview berichten sie von ihren Erfahrungen mit dem neuen Aligner-System.

Warum haben Sie sich für eine Zahnkorrektur entschieden?

Caroline: Von mir werden sehr häufig Close-ups des Gesichts gemacht. Bei diesen Nahaufnahmen spielt ein strahlendendes Lachen mit perfekten Zähnen geradezu die Hauptrolle. Deshalb habe ich mir schon lange makellose Zahnreihen gewünscht, die mir die Natur leider nicht geschenkt hat.

Lars: Perfekte Zähne und Kommunikation sind seit über 25 Jahren meine Themen. Auch heute geht es in Kundengesprächen ja mehrheitlich um Kommunikation im Dentalmarkt und die Optimierung von dentalen Prozessen. Insofern habe ich mir immer schönere Zahnreihen gewünscht, die das Thema unterstreichen.

Was exakt sollte korrigiert werden?

Caroline: In der Fachsprache meines Zahnarztes hieß es: ASR (Anmerk. der Redaktion: Approximale Schmelzreduktion). Um Platz für die einzuordnenden Zähne zu schaffen, mussten die Nachbarzähne zunächst gestrippt, d. h. minimal schmaler geschliffen werden. Da das bei mir etwas deutlicher ausfiel, waren dafür zwei Termine bei meinem Zahnarzt erforderlich. Jetzt trage ich meine Aligner bereits seit sechs Wochen, spüre und sehe die Veränderung und merke, dass ich deutlich entspannter und öfter meine Zähne zeige.

Lars: Bei mir sollen sich der 1er und 2er perfekt in den Zahnbogen einfügen. Ich bin also ein leichter Fall. Spannend fand ich, dass ich vor meinem Entschluss und sozusagen als Entscheidungshilfe bereits meine Mundpartie mit der korrigierten Zahnreihe sehen konnte – das war faszinierend!

Übrigens wollte mein Zahnarzt schon lange Aligner in sein Behandlungsspektrum aufnehmen, was bisher meist am Preis scheiterte. Jetzt ist er genauso begeistert wie ich. Super, wenn man dem eigenen Zahnarzt eine Produktempfehlung geben kann!

Caroline Lauffenburger und Lars Kroupa berichten über ihre Erfahrungen mit dem neuen Aligner-System.

Tragen Sie Ihre Schienen immer?

Caroline: Generell versuche ich die Schienen 20 Stunden jeden Tag zu tragen. Ich nehme sie eigentlich nur für den Job raus, zum Beispiel bei Dreharbeiten für einen Werbefilm. Da fühle ich mich mit Alignern beim Sprechen etwas unsicher und lisple leicht. Ansonsten entferne ich die Schiene nur zum Essen und für die Mund- und Alignerpflege.

Lars: „Ich bin ein ziemlich ungeduldiger Mensch und will meine Ziele grundsätzlich möglichst schnell erreichen. Schon deshalb halte ich mich sehr diszipliniert an die Anweisung – möglichst 20 Stunden pro Tag. Na ja, es gibt Momente, da mache ich auch mal eine Ausnahme ...

Gab oder gibt es Probleme beim Tragen der Schiene?

Caroline: Am ersten Tag hatte ich kurz ganz leichte Druckschmerzen. Die haben sich aber rasch gelegt. Heute bemerke ich die Schiene kaum noch.

Lars: Bei mir ließ sich der Aligner problemlos eingliedern. Lediglich in den ersten Tagen habe ich ein ungewohntes Druckgefühl verspürt, mich aber schnell daran gewöhnt. Auch das Einsetzen und Herausnehmen der Schienen ist problemlos und genauso easy wie der Schienenwechsel.

Die Fakten über TrioClear©

Innovativ im System, komfortabel im Tragen, smart im Preis und seit Anfang September endlich auch in Deutschland erhältlich. Permadental, der Anbieter von „weit mehr als nur Kronen und Brücken“ bietet mit TrioClear eine faszinierende Weiterentwicklung der Aligner-Technologie: ein dynamisches 3-Stufen-System zur Korrektur leichter bis mittelschwerer Zahnfehlstellungen. Mit einem schnellen digitalen Workflow, einer innovativen klinischen Simulationssoftware und dem erstklassigen Back-End-Support von PERMADENTAL. Mit TrioClear erhalten Zahnarzt- und KFO-Praxen ein universelles Behandlungstool für maßgeschneiderte Therapien. Der perfekte Einsatz von Scans, CAD und 3D-Druck bringt Professionals und Patienten gleichermaßen große Vorteile.

Der neue TrioClear-Katalog kann unverbindlich und kostenlos angefordert werden unter e.lemmer@permadental.de oder telefonisch unter 0800 737000 737.

Permadental GmbH
Geschäftsstelle Deutschland
Marie-Curie-Straße 1· 46446 Emmerich
Tel.02822 10065 · www.permadental.de

Henry Schein Dental unterstützt Dentists for Africa e.V.

Zum wiederholten Mal in Folge unterstützt Henry Schein Dental Deutschland GmbH den Verein Dentists for Africa e.V. mit einer Geldspende. In diesem Jahr wurden 6.775 Euro an den Verein übergeben, der sich seit vielen Jahren für Projekte in Kenia einsetzt, um benachteiligten Menschen vor Ort einen besseren Zugang zur medizinischen Versorgung zu ermöglichen.

Dentists for Africa e.V. gibt es bereits seit mehr als 20 Jahren. Seither hat der Verein 14 Zahnstationen eingerichtet, die von kenianischen Oral Health Officers, Zahntechnikern, Medical Engineers und Zahnmedizinstudenten betreut werden. Dabei liegt der Fokus auf der kompetenten Aus- und Weiterbildung von einheimischem Fachpersonal. Neben der zahnärztlichen Unterstützung vor Ort gehört auch ein Patenschaftsprogramm zur Ausbildungsförderung für Waisenkinder zu den Projekten. Viele der jungen Menschen werden aktiv in die zahnmedizinischen Projekte des Vereins integriert und stellen ihre Fähigkeiten in den Dienst der benachteiligten Bevölkerung. Darüber hinaus kümmert sich der Verein um HIV-positive Witwen, die in der Nähe von Nyabondo in einem „Witwendorf" als Gemeinschaft zusammenarbeiten, um sich gegenseitig zu unterstützen. „Die drei Säulen – Zahnarztprojekt, Patenschaftsprojekt und Witwenkooperative – sind so verknüpft, dass sie voneinander profitieren. So lernen viele Patenkinder medizinische Berufe, was unserem Zahnarztprojekt direkt zu Gute kommt", erklärt Dr. Peter Dierck, Generalsekretär bei Dentists for Africa e.V.

Torsten Rauch, Dentaltechniker bei Henry Schein Dental Deutschland unterstützt den Verein mit kostenlosen Reparaturen und Schulungen des Personals vor Ort.

© Sigrun Rittrich

Dentists for Africa e.V. setzt sich seit vielen Jahren für Projekte in Kenia ein, um benachteiligten Menschen vor Ort einen besseren Zugang zur medizinischen Versorgung zu ermöglichen.

Torsten Rauch, Dentaltechniker bei Henry Schein Dental Deutschland, unterstützt den Verein mit kostenlosen Reparaturen und Schulungen des Personals vor Ort: „Inzwischen haben wir ein lokales Techniker-Team vor Ort. Das sind junge Menschen, die über das Waisen-Projekt zu Dentists for Africa e.V. kamen. Der Verein finanziert die Ausbildung und dadurch haben wir Mitarbeiter dort, die bei technischen Defekten helfen können", erzählt Rauch.

Soziales Engagement ist bei Henry Schein bereits seit vielen Jahren fest in der Firmenkultur verankert. Gebündelt wird dieses Engagement unter Henry Schein Cares. Ziel des Programms ist es, den Zugang zu Informationen, Gesundheitsvorsorge und Behandlung für benachteiligte Menschen zu verbessern. Dabei sind Projekte, die die Zahngesundheit von Groß und Klein fördern, ein besonderes Anliegen.

www.henryschein-dental.de

exocad Insights 2020 – genauso, anders und doch richtig gut!

Was ist von einem Kongress zu halten, der in Coronazeiten stattfinden soll? Zunächst einmal seien jedem Teilnehmer die derzeit kritischen Ängste und Bedenken zugestanden. Hingehen? Fernbleiben?

Nach der pandemiebedingten Verschiebung der Veranstaltung auf den frühen Herbst des Jahres schien ein Monat rückblickend alles möglich. Nach intensiven Vorbereitungen wurde von dem Softwareunternehmen exocad ein Hybrid-Event mit umfangreichem Hygienekonzept erdacht, um den glücklichen geladenen 300 Gästen ein sorgloses Kongress-Event zu bieten. Der sicherlich beste Ort dafür war das ohnehin schon feststehende darmstadtium, jenes fantastisch moderne Kongresszentrum im Herzen Darmstadts, welches mit seinem geräumigen Foyer, weiten Flächen, großem Veranstaltungssaal und den vielen kleinen Räumlichkeiten den idealen Raum bot.

Zwar war das Thema Covid-19 bestimmend für die Veranstaltung, viel mehr Stand aber das Zentralereignis einer hochinnovativen Softwareschmiede im zehnten Jahr ihres Bestehens im Mittelpunkt. Da beide Ereignisse zusammengefallen sind, stellen wir uns die Frage: Wie ist es möglich, einen Kongress unter diesen Auflagen und Bedingungen abzuhalten? Die Antwort könnte einfacher nicht sein: Ein Event, welcher sowohl Vorort als auch digital stattfindet, um die Interessierten und Begeisterten in aller Welt vom Reisen abzuhalten. Das neudeutsche Wort dafür ist Hybridevent. Hybrid – die beste Kombination aus zwei „Antriebs"arten: Ein lokales Fachpublikum ist leicht zu begeistern und profitiert von den Gegebenheiten vor Ort; die Fachinteressierten aus der weiten Welt mit großen und kleinen Fragen konnten sich bildlich gesehen „aus der ersten Reihe" informieren und via Chat mit den Referenten und Ausstellern Kontakt aufnehmen.
Ganz so einfach ist es aber nicht… Welche Maßnahmen muss man ergreifen, um 300 Gästen ein möglichst normales Kongressfeeling zu bieten? Temperaturmessen am Eingang, Ausgabe einer äußerst schönen und hochwertigen Mundnasenbedeckung und eines „Social Distancing"-Armbandes, welches sich bei gefährlicher Annäherung an andere Kongressteilnehmer vibrierenderweise bemerkbar macht. Das Sitzen im großen Veranstaltungssaal war jeweils mit zwei Plätzen Abstand und einer Platzkarte möglich. Selbst der fachlich beste Kongress ist nichts wert, wenn es an vernünftiger Verköstigung fehlt. Darum gab es zu den Pausen flugzeugähnliche Lunchboxen, welche das umherlaufen zu den Buffets unnötig machten. Dezentrale Essens- und Getränkeausgaben ermöglichten das relaxte Anstehen für Hauptspeisen. An den großzügig gestellten Tischen ergab sich eine angenehme Atmosphäre, welche Einlassungen zum Thema im Kollegenkreis unterstützte. Das übliche Spießrutenlaufen durch die Industrieausstellung war auch auf angenehmerweise gelockert: Für die bis zu vier Parallelsessions am Dienstagvormittag konnte man am Stand der Industriepartner Eintrittskarten buchen. Somit war ein interessiertes Gespräch mit dem Dentalunternehmen der Wahl und eine ungefährliche Demo vorprogrammiert. Insgesamt eine überzeugende Darbietung!

Einblicke in Produktlösungen einer Softwarefirma

Was vom Grundkontext nicht gerade spannend und nach den üblichen chirurgischen Abenteuern klingt, die auf einem Kongress dargeboten werden, hätte bunter, unterhaltsamer, informativer und vor allem innovativer für die Welt der Zahnheilkunde von morgen gar nicht sein können. Zunächst einmal sind es die beiden Gründer Maik Gerth, CTO, und Tillmann Steinbrecher, CEO, die aus einer Fraunhofer Arbeitsgruppe in den vergangenen zehn Jahren ein veritab-

Mehr als 1.600 Zahntechniker und Zahnärzte aus aller Welt verfolgten exocad Insights 2020 online.

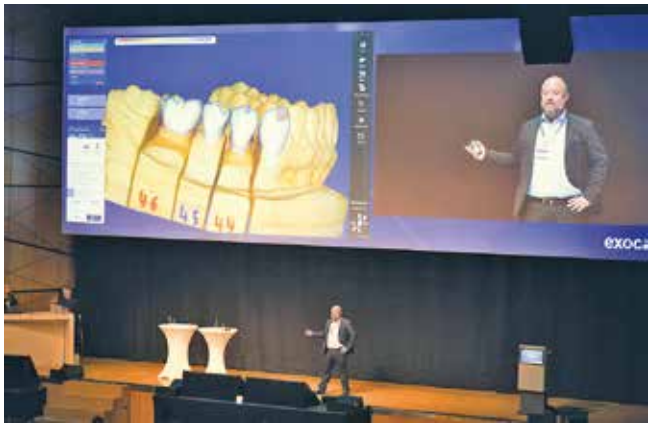

Michael Kohnen, Leiter Global Application Support bei exocad, präsentierte die neuen Features der kommenden Software-Releases Galway für DentalCAD.

Uli Hauschild zeigte mit Dr. Michael Berthold die Implantatplanung und das Designen der Prothetik am Beispiel eines Patientenfalls mit Live-OP.

„A decade of digital innovation" lautete das Motto. Den zehnjährigen exocad-Geburtstag zelebrierten die exocad-Gründer Maik Gerth und Tillmann Steinbrecher sowie CCO Novica Savic mit dem Anschnitt einer Geburtstagstorte.

les Softwareunternehmen gemacht haben. exocad steht für die Verknüpfung aller Bestandteile des digitalen Zahntechnikarbeitsplatzes im Computer Aided Design und das ohne Bindung an ein spezielles System.
Eine Veranstaltung, welche zugleich online in der ganzen Welt, wie analog vor Ort in einem Auditorium stattfindet, produziert eine Menge mediales Echo in den Sozialen Medien und auf den zugeschalteten Kanälen. Der eigens dazu auf der Bühne eingerichtete Arbeitsplatz verband die beiden Welten – Kommentare und Fragen konnten somit direkt an den jeweiligen Referenten weitergegeben werden. Somit wurde das Online-Publikum in den Saal geholt und ein medialer Großraum aufgespannt.

Eine Plattform – viele Möglichkeiten

Ausschließich zu den Qualitäten und Verbesserungen in der neuen Software Dental CAD 3.0 Galway und exoplan 3.0 Galway referierte **Michael Kohnen**, Leiter Global Application Support bei exocad. Die Verbindung des Smile Creator und des Model Creators lassen beispielsweise die Herstellung eines an die Gesichtsarchitektur angepassten Mockups zur ästhetischen Verbesserung der Front zu. In der implantologischen Welt wurde das Herstellen einer Bohrschablone mit parallelisierten Bohrpins und der Planung der Ankerpins zur Fixierung der Bohrschablone im zahnlosen Kiefer eingeführt.
Die praktische Umsetzung eines ästhetisch anspruchsvollen Falles zeigte der Zahntechniker **Waldo Zarco Nosti** aus Spanien. Neben der technischen Planung und Umsetzung einer Frontzahnrestauration wurden die Emotionen der jungen Patientin hervorragend medial ins Publikum transportiert.
Ein anderes Kaliber war die durch **Uli Hauschild** moderierte Live-OP, welche per Live-Stream aus dem zahnärztlichen Versorgungszentrum Carolinum Plus an der Goethe Universität Frankfurt am Main übertragen wurde: Ein Gebiss, wie es kompromittierter nicht hätte sein können, wurde live, sofort entfernt und mit exoplan digital geplanten Implantaten sowie Bohrschablonen sofort implantiert. Darüber hinaus konnten dem Patienten die Brückenprovisorien zur Vollversorgung in der gleichen Sitzung integriert werden. Ganz besonders: Zahntechniker, Zahnärzte und Prothetiker konnten einen Einblick in die Schnittstelle zur Chirurgie und den Dimensionensprung zur vollumfänglichen Sofortversorgung live und vor Ort erfahren. „Open source creates open thinking!"
Auf dieser Erfahrung aufbauend erlebte das Auditorium **Dr. Michael Scherer** – ein nach eigenen Angaben auf digital ambitionierter Generalist aus Kalifornien. Den Einstieg solle man sich mit machbaren Herausforderungen und Interesse am Spiel gestalten und für sich den optimalen Weg aus der Kombination vieler Möglichkeiten, auch der außer Haus gefertigten Dienstleistungen, herauszufinden, so Scherer.
Auf die neuropsychologische Ebene wurde der Diskurs von **Dr. Carl Naughton** gehoben, welcher die Wichtigkeit von Flexibilität in Entscheidung und ewigem Lernen anhand von Beispielen aus dem praktischen (amerikanischen) Kosmos erklärte.

Clinical und Partner Sessions

Am Kongressdienstag ging es praktisch weiter. Das Resultat des praktischen Operierens am Vortag zeigte sich mit dem OP-Team im Saal. Was gibt es glaubwürdigeres als einen lachenden Patienten?! Eigentlich aber wurde das Feld an diesem Tag von den Industriepartnern von exocad bespielt, denn das Produkt, das am Ende herauskommt, ist eine Frage der effizienten Umsetzung. Dafür standen die Clinical Partner Sessions der Unternehmen wie Align Technology, Amann Girrbach, Medit, Dental Direkt, Schütz Dental und VITA Zahnfabrik, welche in kleinen Parallelgruppen direkt in Folge an geplante Projekte mit dem Computer Aided Manufacturing den digitalen Workflow vollenden.
Das große komödienhafte Finale bildete vor Ort und online der Abschlussvortrag von **Dr. Michael DiTolla** (USA), welcher aus seinem Erfahrungsschatz im Umgang mit Kollegen, deren Anforderungen und Ergebnissen in einem der größten Dentallabore der Welt unterhaltsam auf die Bühne brachte.

„Der Kongress ist tot – es lebe der Kongress"

Dem Team von exocad ist es gelungen, auf die Frage, ob und wie es in Zeiten von Corona mit dem uns bekannten Fortbildungswesen weitergeht, einen entscheidenden Schritt näherzukommen. Es ist möglich, gleichzeitig Leute vor Ort und auch online zu begeistern. ■

Dr. Jan-Friedrich Dehner

25 Jahre Dr. Masur-Implantologie

Jubiläums-Symposium zum Thema „Langlebigkeit & Qualität"

Mit großem Zuspruch und einer Teilnehmerzahl von 120 wurde das Dr. Masur-Implantologie-Symposium anlässlich des 25-jährigen Praxisjubiläums am 20. Oktober 2020 in der Stadthalle Mindelheim durchgeführt. Neben einer Dentalausstellung mit nationalen und internationalen Firmen überzeugte das Fachprogramm die anwesenden Zahnärzte, Zahntechniker und zahnmedizinischen Fachangestellten.

Dr. Masur kann in seiner Laufbahn auf mittlerweile etwa 50.000 gesetzte Implantate zurückblicken. Zu Beginn seiner Laufbahn wurden Implantate als Chance für besondere Situationen und Wünsche begriffen. Es gab noch Unsicherheiten über die funktionierenden und die „richtigen" Konzepte. Heute zeigen seine Entwicklungen vereinfachte Konzepte für Patientenbedürfnisse. Die praktiziert er mit seinem Team und Kollegen der Masur Zahnärzte MVZI an acht Standorten und seinem Praxisnetzwerk im süddeutschen Raum. Beim Blick in die Zukunft geht es um den Kampf gegen Periimplantitits und mehr Sicherheit in der Implantologie.

Eigene Entwicklung von Keramik-Coating

Mit seiner Begeisterung für die Implantologie hat sich Dr. Masur in den vergangenen Jahren mit neuen Technologien beschäftigt und mit seiner neu gegründeten Firma Biologic Technologies bereits einige Materialentwicklungen realisiert. Neben Zirkonspritzguss sind Oberflächentechnologien mit antibakterieller Wirkung und Keramik-Coating in weiß auf Titan aktuelle Projekte und wichtige Innovationen, über die es in naher Zukunft sicher noch interessantes zu berichten geben wird.

Das Keramik-Coating auf Implantaten wird nicht nur durch die Studien von Prof. Nickening und Kollegen sondern auch durch die Aussagen des BDIZ-Vorsitzenden Prof. Zöller als zukunftsträchtige Entwicklung bezeichnet.

„Keramik-Coating mit unseren eigenen Entwicklung könnte einen Standard in der Implantologie begründen. Das Verbinden aller Vorteile aus den beiden Bereichen keramischer Oberflächen und deren biologischer Überlegenheit mit den mechanischen Eigenschaften des jahrzehntelang bewährten Titans wird die heutigen und zukünftigen Bedürfnisse und Anforderungen lösen können", davon ist Dr. Masur überzeugt. „Allerdings sind unsere Arbeiten hierzu durch die Schwierigkeiten mit Corona und durch die Medizinprodukteverordnung vor große Herausforderungen gestellt worden. Aufgrund des biologischen Nutzens sind jedoch weitere Untersuchungen und Studien von aktuellem Interesse und stossen auf großes Feedback seitens der Patienten und der Industrie."

Verbesserung der rot-weißen Ästhetik

Gemeinsam mit geladenen Referenten begab sich das Publikum auf die Suche nach Entwicklungspotentialen sowie Risiken und Chancen der Zukunft. Wertvolle, praktische Tipps und Trends wurden vermittelt und bisherige Fehler und Fallstricke wurden aufgedeckt.

Zum Thema „Methoden zur Verbesserung der rot-weißen Ästhetik" zeigte **Dr. Marcus Striegel** auf, wie mit einfachen Mitteln bei der Versorgung mit Zahnersatz und dem Beschleifen von Zähnen ästhetisch schwer korrigierbare Einschränkungen vermieden werden können.

Ästhetisch ausgezeichnete Ergebnisse seien seiner Erfahrung nach immer nur durch Respekt gegenüber der Biologie möglich. Schon das Fadenlegen würde die biologische Breite verletzen und zu Gingiva-Retraktionen nach Zahnersatz führen. Schonende äquigingivale Präparation, Abformung ohne Blutung und Fäden ermöglichten mit modernster Präparations-Technik und vollkeramischen Restaurationen durch hervorragende zahntechnische Partner eine naturidentische und biologisch unauffällig integrierte Restauration. Der Referent konnte dies eindrucksvoll mit Langzeitdokumentationen seiner Restaurationen über 15 bis 20 Jahre belegen. Das Wissen um die Biologie und die Funktion sind dabei grundlegende Voraussetzungen, was den anwesenden Zahnärzten eindrucksvoll vor Augen geführt wurde.

Strenge Hygienregeln auch bei den Referenten (von links): Dr. Marcus Striegel (Nürnberg), MSc Katja Masur (Bad Wörishofen), MSc Andrea Stix (München), Dr. Ralf Masur (Bad Wörishofen) und Dr. Michael Dure (Masur-Zahnärzte Augsburg.)

Digitale KFO und unsichtbare Schienen

Kieferorthopädin **MSc Katja Masur** zeigte ästhetische Lösungen, die sie heute mit unsichtbaren Schienen statt den ursprünglichen festsitzenden Zahnspangen sowohl bei jungen als auch reiferen Patienten bis ins hohe Alter realisiert.

Digitale Abformung, Planung und unsichtbare Aligner-Therapie sei dabei – fachkundig geplant und überwacht – heute in fast jeder Indikation möglich. Die Forschung und die Systeme seien im Vergleich zu vor einigen Jahren so weit vorangeschritten, dass mit der unsichtbaren Aligner-Therapie sogar funktionell und ästhetisch oftmals bessere Resultate als bei der konventionellen Zahnspange erzielt werden können. Vorteil: Keiner sieht, dass eine ästhetische und funktionelle Behandlung stattfindet und die Schienen stören die Patienten weniger als die üblichen Spangen. Die Referentin belegte an eindrucksvollen Fällen, wie sie besonderes Augenmerk auf die Schonung der Gelenke legt und damit viele Beschwerden, wie Migräne oder Verspannungen, der Patienten lindern konnte. Das ästhetische Erscheinungsbild der Aligner und die damit verbundene motivierte Mitarbeit der meisten Patienten sei dabei eine hervorragende Grundlage für beste Therapieresultate. Vereinfachung und Perfektionierung zum Wohle der Patienten sei im Hause Masur auch im Bereich der Kieferorthopädie jeden Tag der beste Anreiz.

Patienten- und Kundenmotivation

MSc Andrea Stix referierte darüber, wie wichtig der personenbezogene Umgang mit jedem individuellen Patient ist – insbesondere dann, wenn diese mit Angst zum Zahnarzt kommen.
Zuhören statt selbst zu reden und das Vermeiden von Killersätzen stellte sie in den Vordergrund und beleuchtete, dass es unterschiedliche Patienten gäbe, die wiederum unterschiedlich betreut werden müssten. In ihrem lebendigen Vortrag bezog sie immer wieder die Zuhörer aktiv mit ein und führte so zu nachhaltigem Erleben. Die beschriebenen Verhaltensmuster und Charaktertypen der Patienten wurden gleich live im Publikum im interessanten Dialog erlebbar.
Wie kommuniziere und motiviere ich den Patienten nach seinem individuellen Charakter und Typen? Eher intellektuell oder doch besser emotional geprägt? Ist das Zwischenmenschliche mindestens genauso wichtig wie das Fachliche? Diese und weitere Tipps gab die Referentin für den eigenen Praxiseinsatz und sorgte für eine eigene Empfindung, wie das Gesagte beim Gegenüber ankommt und was es individuell bewirken kann.

Zähne auf Implantaten in einem Tag

Dr. Ralf Masur zeigte, dass er seit über 22 Jahren „Zähne in 1 Tag" praktiziert und egal in welchem Kiefer (Ober- oder Unterkiefer) einer der Ersten in Deutschland war, der diese Therapie aktiv und mit höchster Verlässlichkeit den Patienten anbieten konnte.

Die Veranstalter Dr. Ralf und Katja Masur dankten ihrem Team für die großartige Arbeit.

Mit Zeitungsberichten der ersten Symposien aus 2003 konnte er belegen, wie er seine Erfolge in der Sofortbelastung auch mit knapp 800 sofortbelasteten Implantaten im Oberkiefer als einer der Ersten routiniert in seinen Praxisalltag eingebunden hat.
Kürzere Behandlungszeiten, Verlässlichkeit der Behandlung, weniger Schmerzen und postoperative Einschränkungen bei möglichst geringem Zeitaufwand und wenigen Terminen sind die zentralen Wünsche der Patienten. Neben seiner eigenen Behandlungsmethode hat Dr. Masur auch Instrumente entwickelt, die den Patienten die Angst vor einem möglichen Knochenaufbau nehmen und schonende Behandlungen ermöglichen.

Die Teilnehmer genossen die hochklassige Veranstaltung und das Miteinander.

Die OP-Methode von Dr. Masur wird durch seinen patentierten OP-Bohrer nicht nur verkürzt, sondern schonend, schnell und schmerzarm immer mit Eigenknochen des Patienten ermöglicht. Somit hat der Patient nicht nur eine möglichst schonende Behandlung, sondern auch stets ein stabiles Implantatfundament dank dem wissenschaftlich am besten bewerteten Knochenersatzmaterial – dem eigenen Knochen.

Navigationssysteme in der Implantologie

Dr. Michael Dure, der Leiter der Masur Zahnärzte Augsburg promovierte und forschte zu digitaler Navigation. Auch er ist – dank der neuartigen OP-Methode von Dr. Masur – ein großer Freund des körpereigenen Knochenaufbaus und einer schonenden Implantatoperation. Er gibt ganz klar zu bedenken, dass nicht jeder Implantologe die Erfahrung aus über 50.000 selbst gesetzten Implantaten haben kann und die navigierte Implantologie eine Hilfestellung sein kann. Gleichzeitig sollte man jedoch bedenken, dass der blinde Einsatz der navigierten Implantologie ohne chirurgische Erfahrung auch zum Nachteil des Patienten sein kann.
Man darf dem digitalen Fortschritt nicht blind trauen, was anhand von OP-Bildern gezeigt wurde. Die digitale Implantologie bietet Erleichterungen in komplexen Planungen und bei individuell gefährdeten anatomischen Strukturen, kann aber biologische Grundsätze nicht verändern und sollte stets mit Bedacht eingesetzt werden. Auch gab Dr. Dure zu bedenken, dass die Integration des digitalen Workflows für alle Beteiligten – Praxis, Behandler, Labor – zeitaufwendig und anstrengend ist und Kosten für den Patienten verursacht. Die Kombination des modernen Digitalen mit dem bewährten biologisch Erprobten erscheint als eine gute und für den Patienten sinnvollste Lösung. Dies gilt vor allem für junge Kollegen, denn die Biologie kann auch durch Technik in den wenigsten Fällen überlistet werden.

Fazit

Ein rundum gelungenes Jubiläums-Symposium zu 25 Jahre Dr. Masur. Dank eines strengen und umfangreichen Hygienekonzeptes der Stadt Mindelheim konnte das Symposium sicher und erfolgreich realisiert werden. Durch die fundierten Referate ist es sicherlich gelungen, die Teilnehmer auf eine zuversichtliche Zukunft in und mit der Implantogie einzustimmen. ■

Live in Stuttgart und im virtuellen Tagungsraum

Am 19. September 2020 fand in Stuttgart die diesjährige Jahrestagung der Deutschen Gesellschaft für Parodontologie e. V. (DG PARO) unter dem Titel „Parodontale Therapie im Wandel – antibakterielle und antiinflammatorische Parodontaltherapie" statt. Dabei lud der Tagungspräsident Prof. Ulrich Schlagenhauf zu einem etwas anderen Kongress ein.

Da eine Tagung, wie man sie gewohnt ist, in diesem Jahr aufgrund der Corona-Pandemie nicht stattfinden konnte, realisierte die DG PARO eine Hybridtagung – bestehend aus einem Onlineprogramm und einer Live-Veranstaltung mit fast 100 Besuchern sowie 500 Teilnehmern an den Bildschirmen zuhause. Viele renommierte Referenten des wissenschaftlichen Hauptprogramms waren vor Ort in Stuttgart und präsentierten die Kernaussagen ihrer Vorträge. Die Referenten aus dem Ausland wurden per Video-Call zugeschaltet.

Warum nicht eine ganze Tagung digitalisieren?

Besondere Zeiten erfordern besondere Maßnahmen. Dass eine normale Tagung in diesen Tagen nicht stattfinden kann, hat die DG PARO bereits im Frühjahr feststellen müssen. Doch was im Zuge des digitalen Formats „Die DG PARO kommt nach Hause" gut geklappt hat, könnte auch mit einem ganzen Tagungsprogramm funktionieren. So wurde die Jahrestagung kurzerhand in die digitale Welt verlegt. Alle Vorträge des wissenschaftlichen Hauptprogramms, der Symposien und des Teamtags wurden aufgezeichnet und als Stream auf eine Online-Tagungsplattform, die Virtual Venue, gestellt. Die Teilnehmer hatten bis 31.10.2020 unbeschränkten Zugriff auf alle Inhalte. Auch die Kurzvorträge und die Posterausstellung waren dort zu finden sowie Informationen zu den Industriepartnern. Ergänzend zu den Symposien und dem Teamtag fanden außerdem Live-Webcasts statt, die man auch on-demand sehen kann.

„Eine Online-Tagung mit aufgezeichneten Vorträgen bietet den Teilnehmern viele Vorteile. Besonders die Flexibilität, die diese Form der Fortbildung mit sich bringt, ist für viele interessant. Die Teilnehmer können jederzeit und von wo aus auch immer sie wollen einen Vortrag sehen und sich die Inhalte einteilen, wie es ihnen passt", sagt DG PARO-Präsidentin Prof. Bettina Dannewitz.

Echtes Tagungs-Feeling darf nicht fehlen

Auch wenn ein Online-Tagungsprogramm sehr viele Vorteile bietet, so schätzen doch viele Tagungsteilnehmer die persönliche Begegnung vor Ort. An der Veranstaltung in Stuttgart waren unter Einhaltung aller Hygienemaßnahmen fast 100 Teilnehmer anwesend. Insgesamt verfolgten bisher knapp 500 Teilnehmer die Veranstaltung virtuell.

Parodontale Therapie im Wandel – antibakterielle und antiinflammatorische Parodontaltherapie

Der Tagungspräsident **Prof. Ulrich Schlagenhauf** (Würzburg) gab mit seinem Programm einen kompakten Überblick über die aktuell verfügbare Evidenz zur Wirksamkeit etablierter Therapieverfahren, er stellte aber auch innovative Therapieoptionen vor, deren Entwicklung erst durch die verbesserten Einsichten in die tieferen Ursachen der Entstehung parodontaler Entzündungen möglich geworden ist. Ursachen gerichtete, innovative Therapieansätze sind primär auf die Reduktion der dysbiose-stimulierenden, systemisch wirksamen Entzündungslast ausgerichtet, sowie auf eine gezielte Förderung des Wachstums entzündungsdämpfend wirkender oraler Kommensalkeime.

Das wissenschaftliche Hauptprogramm startete **Prof. Jörg Meyle** (Gießen). Der Referent stellte zunächst aufgrund der aktuellen SARS-CoV-2 Pandemie neueste Ergebnisse der Coronaforschung vor, bevor er sich dann in seinem Keynote-Vortrag dem Thema Pathogenese der Parodontitis widmete.

Prof. Dr. Ulrich Schlagenhauf (2. von rechts) wurde die Ehrenmitgliedschaft der DG PARO verliehen.

Prof. Søren Jepsen beantwortete in seinem Vortrag die Frage, ob die Full Mouth Disinfection immer noch eine sinnvolle Therapieoption ist.

Anschließend fand die erste Vortragssession zum Thema „Mechanische Plaquekontrolle" statt. **Prof. Christof Dörfer** (Kiel) befasste sich mit der Frage „Parodontal gesund – eine Frage der häuslichen Mundhygiene?". **Prof. Ian Needleman** (London) beleuchtete die Frage „Professional Mechanical Plaque Removal (PMPR)? Wo sind die Grenzen der präventiven Wirksamkeit?" und **Prof. Thomas Kocher** (Greifswald) bezog sich in seinem Vortrag auf die Frage „PMPR als Kassenleistung – sinnvolle Herausforderungen an das Gesundheitssystem oder am Problem vorbeigeplant?".
In der Folgesession beleuchteten die Referenten das Thema „Full Mouth Disinfection, Photodynamische Therapie und Pulverstrahlreinigung". **Prof. Søren Jepsen** (Bonn) hinterfragte in seinem Vortrag, ob die Full Mouth Disinfection immer noch eine sinnvolle Therapieoption sei. Anschließend zeigte **PD Dr. Gregor Petersilka** (Würzburg) die Möglichkeiten und Grenzen der professionellen mechanischen Plaqueentfernung mit Pulverstrahlgeräten und ging abschließend auf deren Verwendung in der aktuellen Pandemiesituation ein. **Prof. Peter Meisel** (Greifswald) beendete die Session mit seinem Vortrag über die photodynamische Therapie und der Frage, welche Evidenz es zur Wirksamkeit aus kontrollierten Studien überhaupt gibt.
Die dritte Session des Tages befasste sich mit „Ernährung und Probiotika". Die Referenten **Prof. Kurt W. Alt** (Krems), **PD Dr. Yvonne Jockel-Schneider** (Würzburg) und **Prof. Wim Teughels** (Leuven) gaben einen Rundumblick angefangen von der Steinzeiternährung und Mundgesundheit über Nahrungsnitrate und deren Auswirkung auf den Blutdruck und die Entzündungsmodulation im Mund bis hin zur Beurteilung von Probiotika in der Therapie und Prävention der Gingivitis und Parodontitis.
Die anschließende Session befasste sich mit Entzündungsmodulation. Prof. Hatice Hasturk (Boston) referierte über die klinische und präklinische Anwendung von antiinflammatorisch wirkenden Lipoxinen und Resolvinen in der Parodontologie im Indikationsbereich von der Prävention bis zur Regeneration. **Prof. Alpdogan Kantarci** (Boston) ging in seinem Vortrag auf die Therapie der Entzündung in komplexen, mit Parodontitis verbundenen systemischen Erkrankungen ein.
In der letzten Session ging es um Antibiotikatherapie. **Prof. Benjamin Ehmke** (Münster) befasste sich mit der Frage, welche Konsequenzen sich durch die neue Leitlinie für die Praxis ergeben. **Prof. Peter Eickholz** (Frankurt a. M.) beleuchtete die Wirkung von lokalen Antibiotika. Abschließend erörterte **Dr. Magda Feres** (Sao Paulo), was der Endpunkt einer erfolgreichen Parodontitistherapie sei.

Prof. Peter Eickholz war einer der Referenten zum Symposium von CP GABA zum Thema „Leitlinien – für die Praxis relevant oder nur wissenschaftlich signifikant?"

Webcast-Angebot zur Jahrestagung
Dieses Jahr fanden die Symposien online statt, zusätzlich konnten die Teilnehmer an Live-Webcasts teilnehmen. Der erste Webcast erfolgte zum Symposium der ARPA-Wissenschaftsstiftung mit **PD Dr. Amelie Bäumer-König** (Bielefeld), Dr. Frank Bröseler (Aachen) und **Prof. Henrik Dommisch** (Berlin) statt. Die Moderation übernahmen Prof. Søren Jepsen (Bonn) und Prof. Jörg Meyle (Gießen).
Ein weiterer Webcast wurde zum Symposium der Firma Sunstar durchgeführt. Die Referenten **Prof. Wim Teughels** (Leuven) und **Prof. Ulrich Schlagenhauf** (Würzburg) beleuchteten die Probiotikaanwendung in der täglichen Praxis.
Der dritte Webcast wurde zum Symposium von CP GABA zum Thema „Leitlinien – für die Praxis relevant oder nur wissenschaftlich signifikant?" mit **Prof. Holger Jentsch** (Leipzig), **Prof. Peter Eickholz** (Frankfurt a. M.), **Prof. Thomas Kocher** (Greifswald), **Prof. Christof Dörfer** (Kiel) und **RA Christian Nobmann** (Köln) durchgeführt.

DG PARO-Teamtag
Am Sonntag, den 20.09.2020 schloss die Webcast-Serie mit dem DG PARO-Teamtag. „Individuelle Betreuung in allen Lebenslagen", so lautete das Motto des diesjährigen DG PARO-Teamtags. **Prof. Johannes Einwag** (Stuttgart), **Dr. Inga Harks** (Münster), **Houma Kustermann** (Rottweil), **Dr. Dr. Maximilian Krüger** (Mainz) und **Dr. Klaus-Dieter Bastendorf** (Eislingen) beschäftigten sich mit Patienten, die eine besondere Versorgung benötigen: die schwangere

Preisverleihung im Rahmen der Jahrestagung
DG PARO-Dissertationspreis: Annika Kröger
DG PARO/meridol®-Forschungsförderung:
1. Platz: PD Dr. Yvonne Jockel-Schneider
2. Platz geteilt: Dr. rer. nat. habil. Birte Holtfreter und PD Dr. Raluca Cosgarea und Prof. Dr. Dr. Søren Jepsen.
DG PARO/meridol®-Preis:
Kategorie Grundlagenforschung: 1. Preis: Frau Xin Bao, 2. Preis geteilt: Dipl. Stat. Dr. Sandra Freitag-Wolf, Frau Tatjana Hoppe;
Kategorie Klinische Studie: 1. Preis: PD Dr. Amelie Bäumer-König, 2. Preis: Prof. Dr. Dr. Søren Jepsen
Heinz-Erpenstein-Preis: Dr. Benedikt Topoll, MSc.
DG PARO/Straumann Prize on Innovative Therapy: Prof. Dr. Ulrich Schlagenhauf.

Die neu ernannten DG PARO-Spezialisten für Parodontologie®:
Dr. Philipp-André Schleich, Dr. Sonja Derman, Dr. Thomas Hanser, Prof. Dr. Nicole Arweiler, Dr. Jean-Claude Imber, Dr. Thomas Spinell und Dr. Ingmar Staufenbiel.
26 Parodontologen haben ihren DG PARO-Spezialistentitel verlängert.

Patientin, der Patient mit einer onkologischen Erkrankung und der langjährige Patient, der nun ins Pflegeheim gekommen ist. Aber auch Eltern mit Parodontitis, die sich um die spätere Mundgesundheit ihrer Kinder sorgen, war beispielsweise ein Thema. Die Referenten des Teamtags vermittelten dem zahnärztlichen Team nicht nur Hintergrundwissen, sondern auch praktische Tipps für die Praxis.

Fazit
Die Tagung in Stuttgart war durch die Symbiose aus Live- und Online-Veranstaltung sicherlich ein Event der besonderen Art und brachte den Teilnehmern trotz Alltagsmaske und Abstandsregelung ein wenig Normalität zurück.

Fotos: © Nikolaus Grünwald

Deutsche Gesellschaft für Parodontologie e.V.
Neufferstraße 1
93055 Regensburg
Tel. 0941 942799-0
www.dgparo.de

Der DGI-Event findet ausschließlich online statt

„Implantattherapie im Spannungsfeld von Ästhetik, Funktion und Zahnerhalt“

Der Event der DGI „Implantattherapie im Spannungsfeld von Ästhetik, Funktion und Zahnerhalt“ am 27./28. November 2020 wird ausschließlich als Online-Veranstaltung stattfinden. „Die Entwicklung der Corona- Pandemie gibt keine Planungssicherheit für den Präsenzteil der zunächst vorgesehenen Hybrid-Veranstaltung“, erklären die beiden Tagungspräsidenten Prof. Dr. Dr. Knut A. Grötz (Wiesbaden) und Dr. Christian Hammächer (Aachen).

„Wenn Plan A nicht funktioniert – keine Sorge. Das Alphabet hat noch 25 weitere Buchstaben“ – dieses Bonmot beschreibt präzise die Herangehensweise von Professor Grötz, Dr. Hammächer und ihrem Team an die Planung des DGI-Events am 1. Adventswochenende.
„Als wir das Konzept des Events entwickelt haben, war uns klar, dass wir mehr als einen Plan in der Schublade haben müssen, um flexibel auf unterschiedliche Rahmenbedingungen reagieren zu können“, sagt DGI-Präsident Professor Grötz.

Input und Ideen für die Praxis

Das Format ändert sich, das Ziel ist geblieben: „Wir wollen Kolleginnen und Kollegen eine spannende und interessante Veranstaltung mit renommierten Referenten und anregenden Diskussionen bieten. Dafür ist das professionelle Format unseres neuen Online-Event-Centers mit virtuellen Workshops und virtueller Präsenz der Sponsoren perfekt geeignet“, betont DGI-Fortbildungsreferent Dr. Hammächer. „Es wird viel mehr als nur ein Online-Seminar sein, kurz: es gibt viel Input und anregende Ideen für die tägliche Arbeit in der Praxis.“

Das Programm bleibt

Die 22 Referentinnen und Referenten präsentieren in elf Themenblöcken jeweils unterschiedliche Therapieoptionen für vergleichbare klinische Situationen: Materialwahl, Therapie in der ästhetischen Zone, Rezessionsdeckung an Zahn und Implantat, regenerative Parodontitis- und Periimplantitistherapie, das Spektrum augmentativer Methoden sowie Versorgungskonzepte

© Bostelmann

© Sascha Gast

Die Präsidenten des DGI-Events: DGI-Präsident Prof. Dr. Dr. Knut A. Grötz, Wiesbaden (links) und DGI-Fortbildungsreferent Dr. Christian Hammächer, Aachen.

für teilbezahnte, parodontal vorgeschädigte oder zahnlose Patienten. Es gibt viel Stoff für Diskussionen aber auch für Kontroversen. Das Thema Implantationszeitpunkt bei Jugendlichen ist dafür ein Beispiel. Spannend wird es sicher auch bei den Themen Augmentationsmaterialien und Materialwahl in der Prothetik.

Kostenloser Zugang für Studierende

Die Anmeldung ist bis zum 23.11.2020 möglich. Für Studierende ist der Zugang kostenlos. ■

www.dgi-event.de

Die zahnärztliche Welt muss sich weiterdrehen

Engagement des BDIZ EDI beim 61. Bayerischen Zahnärztetag

Es herrscht Eiszeit in der zahnärztlichen Fortbildungslandschaft, weil Präsenzveranstaltungen aufgrund steigender COVID-19-Inzidenzwerte nicht mehr stattfinden. Eine der wenigen Ausnahmen bildete der 61. Bayerische Zahnärztetag, der unter Einhaltung eines strengen Hygieneprotokolls und mit reduzierter Teilnehmerzahl durchgeführt wurde. Der BDIZ EDI-Vorstand moderierte in vier Sälen mit Engagement und Expertise.

Der BDIZ EDI zeigte Flagge: mit BDIZ EDI-Präsident **Christian Berger**, der als BLZK-Präsident auch Leiter des Zahnärztetags ist und in diesen Tagen in engem Kontakt zum Bayerischen Staatsministerium für Gesundheit und Pflege steht, mit **Univ.-Prof. Dr. Dr. Joachim E. Zöller**, der der wissenschaftliche Leiter des Kongresses war, mit **Priv.-Doz. Dr. Jörg Neugebauer** als Moderator im Hauptsaal und mit den Vorstandsmitgliedern **Dr. Stefan Liepe**, **Dr. Wolfgang Neumann**, **Dr. Nathalie Khasin** und **Dr. Renate Tischer**, die an zwei Tagen die Diskussionen in den Sälen moderierten, in die die Vorträge übertragen wurden.

BDIZ EDI-Vizepräsident Professor Zöller stellte für die Implantologie klar: „Wenn es um Prothetik in der Zahnmedizin geht, geht es auch immer häufiger um orale Implantologie. Wir im BDIZ EDI sehen uns aber nicht als Implantologen, wir sind implantologisch tätige Zahnärztinnen und Zahnärzte. Denn in erster Linie sind wir Zahnärzte, die natürliche Zähne erhalten wollen. Das ist uns sehr wichtig! Erst, wenn der Zahn nicht mehr erhalten werden kann oder durch Unfall, Krankheit oder aus anderen Gründen fehlt, ist ein Implantat oftmals die beste Lösung, weil sie dem natürlichen Zahn am nächsten kommt." Inzwischen seien die chirurgischen Konzepte für eine Implantation vielfältig und ausgereift und vor allem an der Prothetik orientiert. Die optimale Implantatprothetik stehe also immer im Zentrum der Therapie.

Die Vielfalt der Themen, die die wissenschaftliche Tagungsleitung an zwei Tagen aufgeboten hatte, spiegelt das breite Spektrum der Implantologie wider. Es ging um Knochenaugmentation (Zastrow, Khoury, Zöller), um das sogenannte Weichgewebsmanagement (Happe), aber auch um Prophylaxe und Therapie von Parodontitis (Sculean, Fickl), Periimplantitis (Walter, Khoury, Fickl) und Kiefernekrose (Grötz). In der modernen Implantattherapie spielen digitale Verfahren eine größer werdende Rolle (Nickenig, Zwanzig, Hermann), ebenso wie die Zusammenarbeit von Chirurgie und Prothetik (Neugebauer).

Der Vorstand des BDIZ EDI übernahm die Moderation des Bayerischen Zahnärztetags in München. Im Bild (von links): Präsident Christian Berger, Frau Karanikas von der Geschäftsstelle München, Dr. Stefan Liepe, Dr. Nathalie Khasin, Dr. Wolfgang Neumann, Pressereferentin Anita Wuttke, Priv.-Doz. Dr. Jörg Neugebauer, Dr. Renate Tischer und wissenschaftlicher Leiter Univ.-Prof. Dr. Dr. Joachim E. Zöller.

Fazit

Um die zahnmedizinische Versorgung der Bevölkerung zu gewährleisten, müssen die deutschen Zahnärztinnen und Zahnärzte die Möglichkeit haben, sich fortzubilden – ob in Form von Online-Seminaren, wie beispielsweise in der Reihe „Der BDIZ EDI informiert", oder als Präsenzveranstaltung wie mit diesem Zahnärztetag. ■

www.bdizedi.org

Die nächste Ausgabe der **DI** erscheint am **26. Februar 2021**

© Würdinger

IMPLANTOLOGIE

Dr. Robert Würdinger berichtet über die erfolgreiche Rehabilitation der regio 21-23 eines Patienten, der nach einer lateralen Augmentation in Alloschalentechnik BLT-Implantate mit augmentativem Relining unter Einsatz von XenoGraft erhielt.

© Schröder

IMPLANTOLOGIE

Dr. Axel Schröder stellt einen Patientenfall zur Sofortimplantation mit Sofortversorgung auf Basis der one-time-Therapie vor. Die sofortige Verwendung der definitiven Abutments war in diesem Fall die optimale Lösung, um dem Patientenwunsch nachzukommen.

IDS 2021

Vom 10. bis 13. März 2021 ist es so weit – die IDS findet in Köln mit einer digitalen Plattform statt. Bleiben Sie mit uns auf dem Laufenden über die implantologischen und parodontologischen Innovationen und Neuheiten, die die Dentalfirmen im Frühjahr 2021 präsentieren.

Impressum

DENTALE IMPLANTOLOGIE & PARODONTOLOGIE
DI online: www.dimagazin-aktuell.de

Spitta GmbH
Ammonitenstraße 1, 72336 Balingen,
Postfach 10 09 63, 72309 Balingen,
Telefon 07433 952-0, Telefax 07433 952-111

Chefredaktion
PD Dr. Dr. Dr. Oliver Seitz M.Sc. (Implantologie)
oliver.seitz@spitta.de
Prof. Dr. Georg Gaßmann (Parodontologie)
georg.gassmann@spitta.de

Redaktion
Carmen Bornfleth, Tel. 07420 405216, Fax: 07420 4050578
E-Mail: carmen.bornfleth@spitta.de

Ständige Mitarbeiter:
Dr. Jan-Friedrich Dehner
jan-friedrich.dehner@spitta.de

Redaktionsbeirat
Dr. Eduardo Anitua, Prof. Dr. Nicole Arweiler Dr. Georg Bayer, Dr. Fred Bergmann, Dr. Robert Böttcher, Dr. Jörg Brachwitz, PD Dr. Dan Brüllmann, Dr. Hermann Derks, Dr. Marcus Engelschalk, Dr. Daniel Engler-Hamm, Prof. Dr. Dr. E. Fischer-Brandies, Dr. Michael Gahlert, Dr. German Gómez-Román, Dr. H.-J. Hartmann, Dr. Michael Hopp, Dr. Werner Hotz, Dr. Hans-Dieter John, Dr. Frank Kistler, Dr. Steffen Kistler, Dr. Heinz Kniha, Prof. Dr. Ralf Kohal, ZTM Heiner Kruse, Prof. Dr. K.-P. Lange, Dr. Philippe D. Ledermann, ZTM Reinhard Lucas, Dr. Ralf Masur, Dr. Robert Nölken, Prof. Dr. Dr. Winand Olivier, RA Björn Papendorf, Dr. Mathias Plöger, Dr. Florian Rathe, Prof. Dr. Dr. Dr. Robert Sader, Kerstin Salhoff, Dr. Dr. Markus Schlee, Dr. Karl-Heinz Schnieder, Dr. Achim Sieper, Dr. Christoph Sliwowski, Prof. Serge Szmukler-Moncler, Dr. Alexander Volkmann, Dr. Clemens Walter, Prof. Dr. Thomas Weischer, Dr. Jörg-Ulf Wiegner, Dr. Walter Wille-Kollmar, Prof. Dr. Murat Yildirim

Anzeigenleitung
Josefa Seydler, Tel. 07433 952-171
E-Mail: josefa.seydler@spitta.de

Anzeigenverkauf
Heike Möller, Tel. 07433 952-356
E-Mail: heike.moeller@spitta.de

Anzeigenservice/Aboverwaltung
Gundula Schwaner, Tel.: 07433 952-325
E-Mail: gundula.schwaner@spitta.de

Jahresabonnement 50 Euro zzgl. MwSt.

Bezugsmöglichkeiten:
Bestellungen nehmen der Verlag und alle Buchhandlungen im In- und Ausland entgegen. Sollte die Fachzeitschrift aus Gründen, die nicht vom Verlag zu vertreten sind, nicht geliefert werden können, besteht kein Anspruch auf Nachlieferung oder Erstattung vorausbezahlter Bezugsgelder.

Leserhinweis/Datenschutz:
Ihre dem Verlag vorliegenden Adressdaten werden unter strikter Einhaltung der Datenschutzvorschriften gespeichert, zur internen Weiterverarbeitung und für verlagseigene Werbezwecke genutzt. Fremdunternehmen werden Ihre Adressdaten zur Aussendung interessanter Informationen zur Verfügung gestellt. Sofern Sie die Speicherung und/oder Weitergabe Ihrer Adressdaten nicht wünschen, so teilen Sie uns dies bitte schriftlich an die Verlagsadresse oder per E-Mail an datenschutz@spitta.de mit.

Urheber und Verlagsrecht:
Für unverlangt eingesendete Manuskripte, Abbildungen und Bücher übernimmt die Redaktion keine Haftung. Mit Annahme eines eingereichten Manuskriptes gehen das Recht der Veröffentlichung sowie die Rechte zur Übersetzung, zur Vergabe von Nachdruckrechten, zur elektronischen Speicherung in Datenbanken oder Internet, zur Herstellung von Sonderdrucken, Fotokopien und Mikrokopien an den Verlag über. Jede Verwertung außerhalb der durch das Urheberrechtsgesetz festgelegten Grenzen ist ohne Zustimmung des Verlages unzulässig. Alle in dieser Veröffentlichung enthaltenen Angaben, Ergebnissen usw. wurden von den Autoren nach bestem Wissen erstellt und von ihnen und dem Verlag mit größtmöglicher Sorgfalt überprüft. Gleichwohl sind inhaltliche Fehler nicht vollständig auszuschließen. Daher erfolgen alle Angaben ohne jegliche Verpflichtung oder Garantie des Verlages oder der Autoren. Sie garantieren oder haften nicht für etwaige inhaltliche Unrichtigkeiten (Produkthaftungsausschluss).
Mit anderen als redaktionseigenen Signa oder mit Verfassernamen gezeichnete Beiträge geben die Auffassung der Verfasser wieder, die der Meinung der Redaktion nicht zu entsprechen braucht. Gekennzeichnete Sonderteile liegen außerhalb der Verantwortung der Redaktion.

Redaktioneller Hinweis:
Unter der Rubrik „Produkt-Highlight" veröffentlichte Artikel wurden mit freundlicher Unterstützung der Dentalindustrie erstellt; die Firmenbezeichnung ist im Beitrag ersichtlich. Die im Text genannten Präparate und Bezeichnungen sind zum Teil patent- und urheberrechtlich geschützt. Aus dem Fehlen eines besonderen Hinweises bzw. des Zeichens ® oder ™ darf nicht geschlossen werden, dass kein Schutz besteht.
Aus Gründen der besseren Lesbarkeit wird auf eine geschlechtsneutrale Differenzierung (z.B. Mitarbeiterinnen/Mitarbeiter) verzichtet. Entsprechende Begriffe gelten im Sinne der Gleichbehandlung grundsätzlich für beide Geschlechter.

Copyright Spitta GmbH,
Gerichtsstand Stuttgart

Druckauflage:
9.500 Exemplare, 7 Ausgaben jährlich, 24. Jahrgang,
zurzeit gilt die Anzeigenpreisliste Nr. 24/2019

Satz
B2H_Werbeagentur, Erlangen
www.b2h-werbeagentur.de

Druck, Verarbeitung, Versand:
F&W MEDIENCENTER, Kienberg

Neues Fortbildungskonzept 2021 im SWISS BIOHEALTH EDUCATION CENTER

SCHWEIZER PRÄZISION UND ZUVERLÄSSIGKEIT - auch in der Fort- und Weiterbildung?

ALLERDINGS! SDS SWISS DENTAL SOLUTIONS, der unangefochtene Weltmarktführer für Keramikimplantate hat im Kontext der SWISS BIOHEALTH GRUPPE ein einzigartiges Setup geschaffen, um Dir mit dem SWISS BIOHEALTH EDUCATION CENTER in einem gesunden, swiss-stylischen, freundschaflich-kollegialen Ambiente ein neues Zuhause zu geben für Deinen Wissensdurst und Deine Begeisterung für Deinen Beruf. Du möchtest alle Themen, welche Dich als Implanteur und als Prothetiker auf den nächsten und übernächsten Level bringen sollen, so schnell und effektiv wie möglich durch „Chunking“ (engl. = Bündelung) und von den jeweils Besten in jedem Gebiet an einem einzigen Ort lernen? Genau das bieten wir Dir in unserem Headquarter im Schweizer Kreuzlingen, 100m von der deutschen Grenze entfernt an!

Nähere Informationen finden Sie auf unserer Website: www.swiss-biohealth-education.com

BONE AUGMENTATION WEEK | FEB+NOV

Level 1	Fokus: Knochen
Level 2	Fokus: Blut / Weichgewebe
Level 3	Workshop am Phantomkopf (2 Tage)
Level 4	Live OP´s
Level 5	BONE AUGMENTATION CONGRESS (2 Tage)

CERAMIC IMPLANTOLOGY WEEK | MÄR+JUN+DEZ

Level 1	Fallplanung
Level 2	OP Hands-On Kurs / Phantomkurs
Level 3	Prothetik Hands-On Kurs
Level 4	DATE WITH BIOLOGY & ZIRCONIA (2 Tage)
Level 5	CERAMIC IMPLANTS + BLOOD CONCENTRATES CONGRESS (2 Tage)

SWISS BIOHEALTH WEEK | APR+SEP

Level 1	Neuraltherapie
Level 2	Ernährungsdesign
Level 3	NICO / FDOK
Level 4	High Performance
Level 5	LONGEVITY (2 Tage)

AESTHETICS & PROSTHETICS WEEK | NOV

Level 1	i-PRF Injektionen
Level 2	Simonpieri-Technik
Level 3	Gnathologie / Bisslage
Level 4	Myoreflex-Therapie
Level 5	Prothetik auf SDS-Implantaten

SWISS BIOHEALTH® EDUCATION

SDS SWISS DENTAL SOLUTIONS

SDS Swiss Dental Solutions AG
Konstanzerstrasse 11
CH-8280 Kreuzlingen
www.swissdentalsolutions.com

Weichgewebeaugmentation

BIOHORIZONS® biologics

NovoMatrix™ Rekonstruktive Gewebematrix – das Material der nächsten Generation

NovoMatrix™ ist eine aus porcinem Gewebe hergestellte azelluläre dermale Matrix.
Die proprietäre Gewebeverarbeitung von LifeCell™ ermöglicht eine optimale Zellrepopulation und Revaskularisation für eine ästhetische Weichgeweberegeneration.

Indikationen

- Vermehrung von befestigtem Gewebe um Zähne und Implantate
- Rekonstruktion des Kieferkammes für die prothetische Versorgung
- Gesteuerte Geweberegeneration bei Rezessionsdefekten zur Wurzeldeckung

Produktmerkmale

- Konsistente Dicke (1 mm)
- Vorhydriert
- Kontrollierte Herkunft

www.camlog.de/novomatrix

Vor der Anwendung bitte die Gebrauchsanweisung beachten.
NovoMatrix™ ist eine Marke von LifeCell™ Corporation, einer Tochtergesellschaft von Allergan.
©BioHorizons. Alle Rechte vorbehalten. Nicht alle Produkte sind in allen Ländern erhältlich.

X,J7588.03/2020

a perfect fit

camlog