www.dimagazin-aktuell.de

DENTALE IMPLANTOLOGIE & PARODONTOLOGIE

07
November 2021
25. Jahrgang
ISSN 1610-9988

IMPLANTOLOGIE

Bedingt abnehmbare Versorgungskonzepte im Praxisalltag

RECHT

Der dentale 3D-Druck als Sonderanfertigung – was ist erlaubt?

DGOI AKTUELL

Der erste Deutsche Implantologen Tag – ein Meilenstein

spitta

DGOI

Dentsply Sirona World

Ein Event. Unendliche Möglichkeiten. Unsere Mission: Re-connect Dentistry!

Erleben Sie **DAS** Event der Dental-Branche mit 48 Stunden Programm an 3 Tagen, **vom 24. bis 26. März 2022 mitten in Berlin**.

Treffen Sie endlich wieder Kollegen, hochkarätige Speaker und Branchen-Experten aus Zahnmedizin und Zahntechnik an einem Ort! Netzwerken Sie, bilden Sie sich bei Vorträgen fort und erleben Sie Produktneuheiten und Innovationen als Erste, gepaart mit einem spannenden Rahmenprogramm.

Jetzt registrieren unter **dentsplysirona.com/ds-world**

DS WORLD 2022
RE-CONNECT DENTISTRY

Dentsply Sirona

Alles sauber!

Liebe Leserinnen und liebe Leser,

Hygiene wird in der Zahnheilkunde großgeschrieben. So ist verständlich, dass es anlässlich der pandemischen Situation für die Einsicht in die Notwendigkeit zusätzlicher hygienischer Vorkehrungen bei Behandlungen, die grundsätzlich nicht nur den sozialen, sondern auch den intimen Abstand durchbrechen, keiner wesentlichen Umstellungen, was das Mind-Set anbelangt, bedurfte. Unbenommen davon sind die Kosten für den Mehraufwand zu sehen, die unter anderem durch die Preissteigerungen für Hygieneartikel zustande gekommen sind und kaum vollständig durch die ansetzbaren Pauschalen gedeckt wurden. Hygienefähigkeit ist, was wir durch unser Tun unseren Patienten ermöglichen müssen. Dazu gehört nicht nur die Hygieneinstruktion, deren zwingender Bestandteil in der Möglichkeit zur Nachahmung der empfohlenen und instruierten Maßnahme durch den Patienten selbst vor unseren Augen besteht, sondern auch die hart- und weichgewebliche Modellierung der periimplantären Gewebe und die hygienefähige Gestaltung insbesondere festsitzender implantatprothetischer Versorgungen. Ein besonderes Augenmerk verdient auch die Sauberkeit der Implantatoberfläche schon vor der Implantation, der sich die CleanImplant Foundation verpflichtet sieht.

So präsentiert Dr. Frank Zastrow M.Sc. in seiner Kasuistik eine autologe Knochenaugmentation in der Schalentechnik nach Prof. Khoury im atrophierten Unterkieferseitenzahnbereich mit anschließender festsitzender Brückenversorgung auf zwei osseointegrierten Implantaten und weichgeweblicher Optimierung mit der Kazanjian Vestibulumplastik. Er ermöglicht damit seinem Patienten nicht nur eine funktionell und ästhetisch anspruchsvolle Lösung, sondern ermöglicht durch die hart- und weichgewebliche Optimierung und die adäquate hygienische Gestaltung der Suprakonstruktion eine optimale periimplantäre Hygienefähigkeit für die häusliche Durchführung durch seine Patientin.

Dr. Maximilian Blume stellt uns einen bei Behandlungsbeginn 82-jährigen Patienten vor, bei dem im digitalen Workflow eine festsitzende provisorische und schließlich definitive Versorgung bewerkstelligt werden konnte. Prof. Ing. Dr. Mario Kern M.Sc. M.Sc. gewährt uns einen interessanten Einblick in seine Vorgehensweise in der Herstellung einer implantatgetragenen festsitzenden Frontzahnsubstitution und zeigt uns dabei an seiner Fallschilderung eine neue Dimension von patientenindividuellen Emergenzprofilen. Von Dr. Saurabh Gupta BDS MDS bekommen wir eine festsitzende Versorgung mittels eines durchmesserreduzierten Keramikimplantats bei einer schmalen Lücke eines Oberkiefer Zweiers präsentiert. Der Autor ist Fellow und Botschafter der CleanImplant Foundation, über deren Mission und Ziele Sie sich im Beitrag dazu in unserem Industrie-Report informieren können.

Kollege Marcel Westrich veranschaulicht anhand seiner reich und gut bebilderten Falldokumentation im Kollegen-Tipp, wie er mit dem Microcone-Implantatsystem dem Anspruch eines Implantats für alle Fälle in seiner Einzelzahnversorgung im Kauzentrum des rechten Unterkieferseitenzahnbereichs gerecht wird. Prof. Dr. Dr. habil. em. Eike Glockmann und der Medizinjournalist Lothar Taubenheim geben uns anlässlich des hundertsten Geburtstages der intraligamentären Anästhesie einen sehr interessanten Einblick in die Historie dieses Verfahrens, welches als Alternative zur komplikationsbehafteten Leitungsanästhesie in Erwägung zu ziehen ist und den Patienten aus forensischer Sicht als Alternative kommuniziert werden muss.

In der Rubrik Praxisführung erfahren Sie von Rechtsanwältin Nadine Ettling, Fachanwältin für Medizinrecht, welche Fallstricke beim 3D-Druck als Sonderanfertigung zu berücksichtigen sind, um nicht versehentlich einen strafbewehrten Verstoß gegen das Medizinprodukterecht zu verursachen. Auch hier gilt es im übertragenen Sinne sauber zu bleiben.

Im Namen des gesamten Teams der DI DENTALE IMPLANTOLOGIE & PARODONTOLOGIE wünsche ich Ihnen als Leserinnen und Leser unserer hygieneorientierten Winterausgabe viel Erbauung und Freude!

Herzlichst

Prof. Dr. Georg Gaßmann

© Zastrow

© Gupta

© Seiler

IMPLANTOLOGIE

414 Aufbau mit „Real Bone“ im atrophierten Unterkieferseitenzahnbereich
Frank Zastrow

420 Bedingt abnehmbare Versorgungskonzepte im Praxisalltag
Maximilian Blume

428 Durchmesserreduzierte zweiteilige Keramikimplantate für schmale Lücken in der ästhetischen Zone
Saurabh Gupta

432 Eine neue Dimension von patientenindividuellen Emergenzprofilen
Mario Kern

PARODONTOLOGIE

438 Jubiläum: 100 Jahre intraligamentäre Anästhesie
Eike Glockmann, Lothar Taubenheim

PRAXISFÜHRUNG

444 Der dentale 3D-Druck als Sonderanfertigung
Nadine Ettling

HERSTELLER-INFORMATIONEN

446 Neuprodukte

INDUSTRIE-REPORT

447 CleanImplant Foundation: Bewusstsein für saubere Implantatoberflächen steigt

448 Ein Implantat für alle Indikationen
Marcel Westerich

454 Meine Suche nach dem digitalen Weg: Heute mal ohne Zähne
Jan-Friedrich Dehner

457 „Wahres Lächeln“ mit hochwertigen Implantaten

458 Bessere Präzision durch Backward-Planning
Marcus Seiler

FORTBILDUNG

462 2. Esthetic Days in Baden-Baden

464 Keramik kann mehr – Kongress für Keramikimplantologie
Caroline Vollmann

466 Herausforderungen für dentale Teams – Zukunftschancen für alle?

VERBANDS-NEWS

468 50. Internationaler Kongress der DGZI

471 Stellungnahme der ESCI zu zweiteiligen Keramikimplantaten

472 Vorstand von BDIZ EDI wiedergewählt

RUBRIKEN

411 Editorial

473 Rezension: Erfolg mit Implantaten in der ästhetischen Zone
Jan-Friedrich Dehner

474 Vorschau / Impressum

DGOI WIR FÜR DICH NEXT TO YOU
DEUTSCHE GESELLSCHAFT FÜR ORALE IMPLANTOLOGIE

475 Editorial

476 Study Club Nordbaden: Endlich wieder in Präsenz

478 „Besondere“ Kongresse: Fortbildung und Freizeit

480 Programm Impact Zürs Austria vom 29. März bis 1. April 2022

LEADING REGENERATION

Geistlich
Biomaterials

Konzepte zur Prävention und Therapie von Periimplantitis

Regeneration nach Explantation mittels:

- GBR: Guided Bone Regeneration
- Blocktransplantat
- SBR: Stabilized Bone Regeneration
- CBR: Customized Bone Regeneration

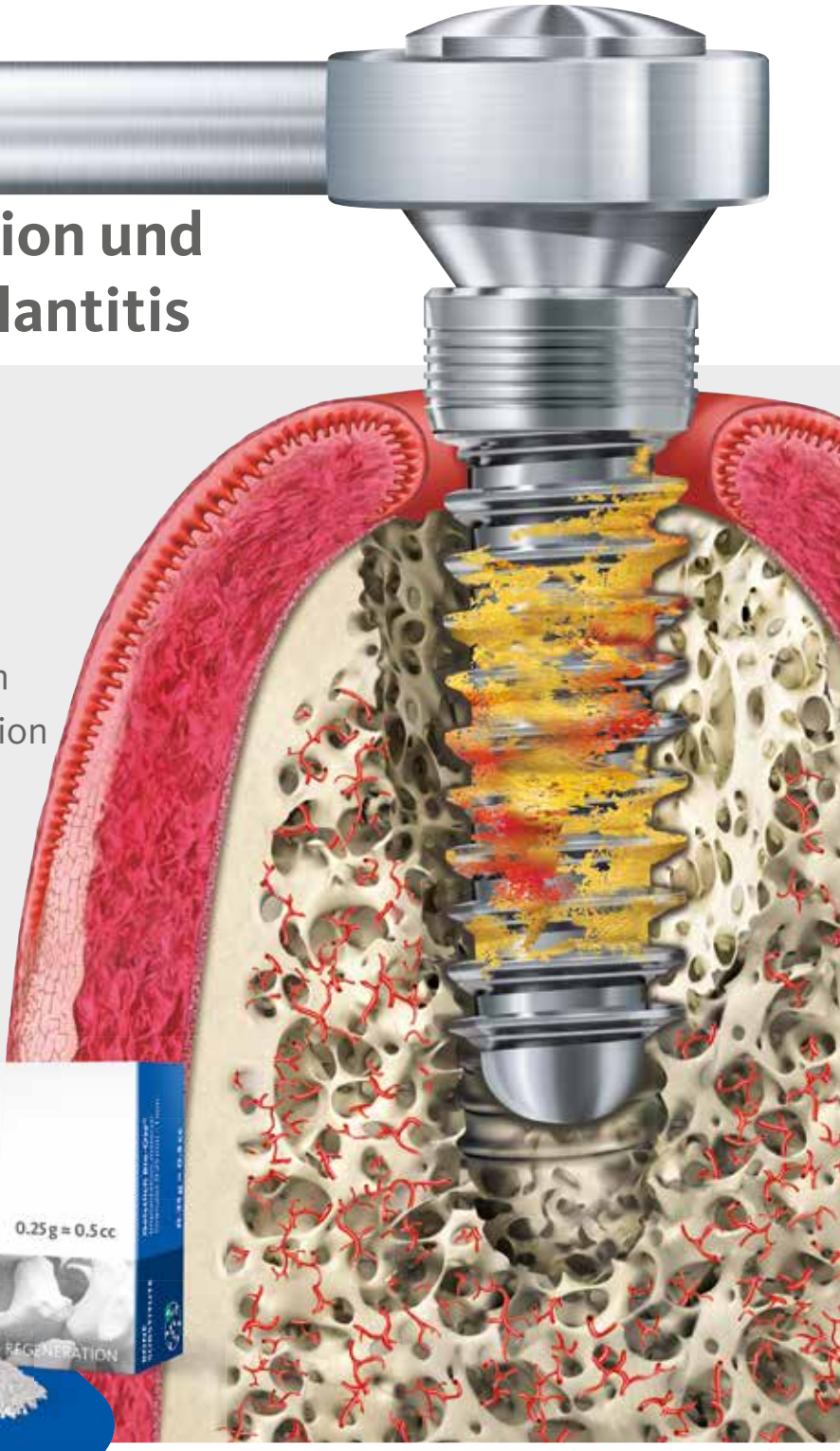

Explantation
Re-Implantation
Augmentation

Bitte senden Sie mir diese Broschüren mit weiteren Details:

☐ Konzepte zur Prävention und Therapie von Periimplantitis | Teil 1-3
☐ Yxoss CBR® protect | Knochenregeneration nach Maß
☐ Produktkatalog

Geistlich Biomaterials Vertriebsgesellschaft mbH
Schneidweg 5 | 76534 Baden-Baden
Tel. +49 7223 9624-0 | Fax +49 7223 9624-10
info@geistlich.de | www.geistlich.de

DI&P 07-2021

Praxisstempel

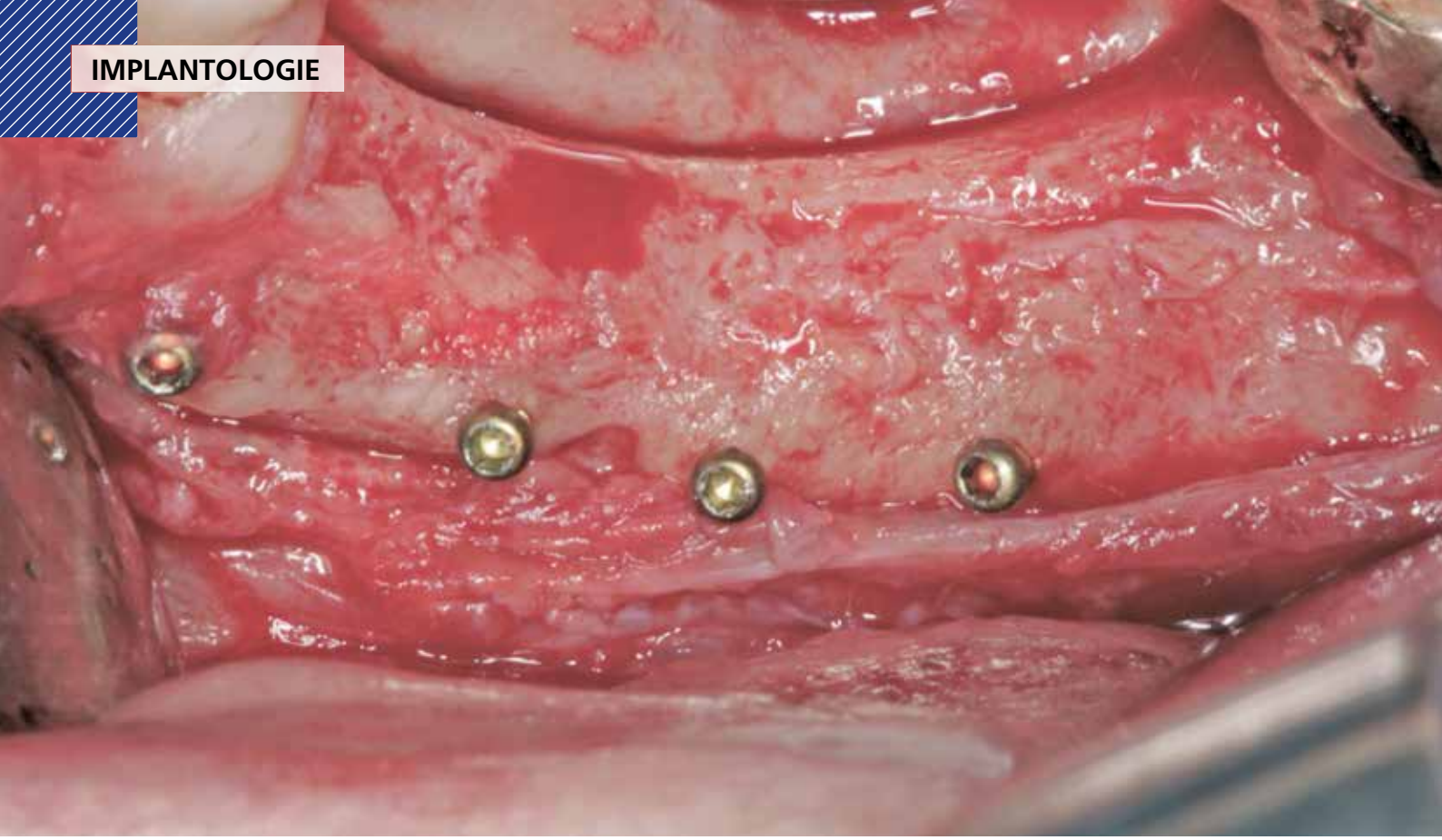

Aufbau mit „Real Bone“ im atrophierten Unterkieferseitenzahnbereich

Eine 63-jährige Patientin stellte sich mit einer schon seit längerer Zeit bestehenden Schaltlücke im Unterkieferseitenzahnbereich links vor. Ziel der geplanten Behandlung war die adäquate prothetische Neuversorgung des Quadranten. Die Augmentation erfolgte mittels Biologischem Eigenknochenaufbaus und rein autologem Knochen (Split Bone Technique nach Khoury). Nach guter Ausheilung des augmentierten Bereiches wurden zwei Implantate inseriert, die nach erfolgreicher Osseointegration freigelegt und mit einer keramisch verblendeten und okklusal verschraubten Brücke versorgt wurden.

Bei über einen längeren Zeitraum fehlenden funktionellen Belastungen in einem Kieferabschnitt kann es zu ausgeprägter Knochenatrophie [1-3] kommen. Die Rekonstruktion dieser Knochendefekte ist die Grundlage einer dauerhaften Wiederherstellung gesunder Gewebeverhältnisse und prothetischen Restauration.
Zur Schaffung eines ausreichend dimensionierten neuen Implantatlagers können Knochendefekte mit autologen Knochenblöcken, Knochenersatzmaterial oder einer Kombination der beiden Verfahren rekonstruiert werden [4,5]. Im vorliegenden Fall erfolgte die Rekonstruktion des periimplantären Knochendefektes mittels Biologischem Eigenknochenaufbau (Split Bone Technik nach Prof. Khoury) [6,7]. Dieses chirurgische Protokoll sieht eine Kombination aus autologen Knochenschalen und der Applikation partikulierter autologer Knochenspäne vor.

Ausgangssituation

Eine 63-jährige Patientin stellte sich mit einer schon seit längerer Zeit bestehenden Schaltlücke im Unterkiefer links vor. Ziel der geplanten Behandlung war die adäquate prothetische Neuversorgung mittels einer implantatgetragenen Brücke **(Abb. 1)**.

Chirurgische Maßnahmen

Der Prämolar 35 wies einen hohen Lockerungsgrad und Knochenabbau auf und musste daher extrahiert werden **(Abb. 2)**.
Nach einer Ausheilungsphase von sechs Wochen erfolgte die Rekonstruktion des verlorengegangenen Knochens **(Abb. 3 und 4)**.
Es erfolgte die Knochenentnahme retromolar und die Schalen wurden in der Folge mit Hilfe des sog. Safescrapers (Firma Meta) weiter ausgedünnt. Es erfolgte nun die Rekonstruktion des Knochendefekts, wobei die zuvor entnommenen Knochenschalen (Split Bone Technik nach Prof. Khoury) bukkal auf Distanz gesetzt und mit kleinen Osteosyntheseschrauben fixiert wurden. Es ist hierbei eine Kieferkammbreite von 7-8 mm anzustreben, wobei bei der Methode des Biologischen Eigenknochenaufbaus nicht überaugmentiert werden muss, da die Resorptionsgefahr äußerst gering ist **(Abb. 5 und 6)**.
Anschließend wurde der bestehende Hohlraum entsprechend der Prinzipien des Biologischen Eigenknochenaufbaus mit partikulierten Knochenspänen aufgefüllt, die beim Ausdünnen der Knochenschalen gewonnen wurden. Durch diese Methode wird im Unterschied zu kompakten Kortikalisblöcken die Oberfläche des Knochens vergrößert, was wiederum zu einer größeren An-

griffsfläche für die zuführenden Gefäße führt und damit eine schnellere Ernährung und Revaskularisierung des aufgebauten Knochens erlaubt **(Abb. 7 und 8)**.

Auf eine Abdeckung durch eine Kollagenmembran wird bei dieser Art des Knochenaufbaus grundsätzlich verzichtet, da dies die zuführenden Blutgefäße behindern würde. Ebenfalls wird auf

Abb. 1: Die röntgenologische Ausgangssituation.

Abb. 2: Die röntgenologische Ausgangssituation nach Entfernung des Zahns 35.

Abb. 3: Klinische Ausgangssituation nach Extraktion von 35.

Abb. 4: Die intraorale Situation zeigt den schmalen Kieferkamm im linken Unterkiefer.

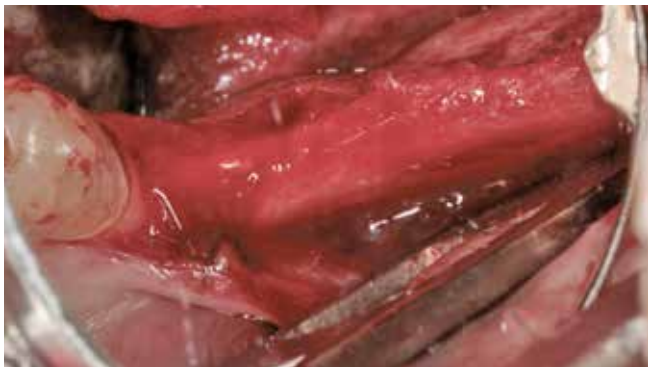

Abb. 5: Ausgangssituation nach Lappenöffnung Unterkiefer links.

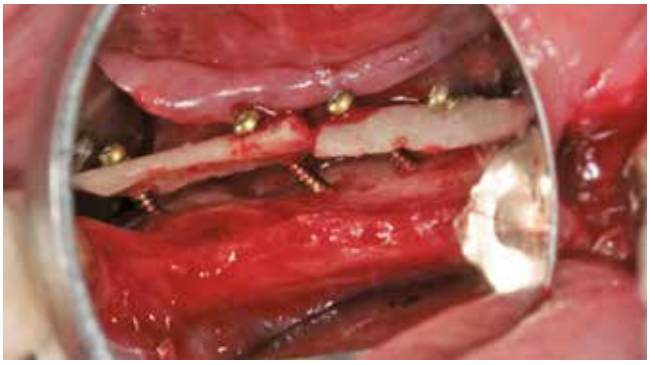

Abb. 6: Der Biologische Eigenknochenaufbau erfolgte mittels autologer Knochenschalen, die auf Distanz gesetzt werden.

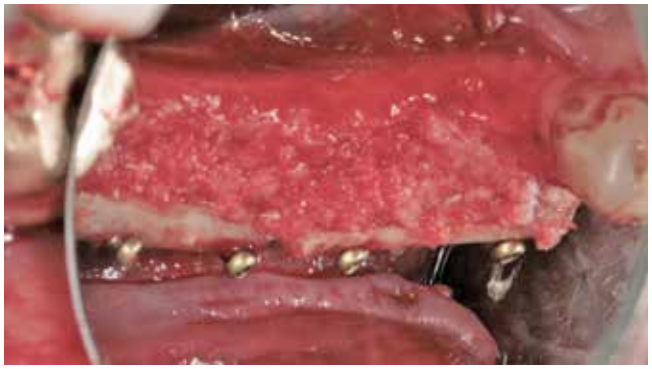

Abb. 7: Der aufgebaute Knochen von okklusal.

Abb. 8: Auffüllen des Spaltes mit autologen Knochenspänen.

eine Perforierung bzw. Dekortikation des Kieferkamms verzichtet. Der augmentierte Bereich wird nach entsprechender Periostschlitzung spannungsfrei verschlossen **(Abb. 9)**.
Die Wiedereröffnung des Operationsgebietes erfolgte nach vier Monaten. Länger sollte nicht mit dem Re-entry gewartet werden. Es zeigte sich, dass nur wenig keratinisierte Schleimhaut am Tag der Freilegungsoperation vorhanden war. Daher wurde sich für die sog. Kazanjian Vestibulumplastik entschieden, mit der wieder ein Vestibulum und damit auch fixierte Schleimhaut im periimplantären Bereich hergestellt werden kann **(Abb. 10 und 11)**.
Die Kazanjian Vestibulumplastik startet mit einer halbmondförmigen Inzision ins Vestibulum, wobei ein Mukosalappen präpariert wird. In diesem ersten Schritt wird der Muskel von der Mukosa separiert. An der mukogingivalen Grenze erfolgt die Durchtrennung des Periosts, d. h. ab hier wird ein Mukoperiostlappen gebildet. Im letzten Schritt werden die Muskelfasern vom Periost separiert. Der Knochen kann nun freigelegt werden und die Implantatinsertion erfolgen.
Es zeigte sich eine komplette Verknöcherung des Augmentats und keine Resorptionen im Bereich der Fixationsschrauben **(Abb. 12)**.
Es erfolgt die Entfernung der Osteosyntheseschrauben und die Implantation von zwei Implantaten **(Abb. 13 und 14)**.
Nun erfolgt das Vernähen des Mukosalappens apikal am Periost im Rahmen der Kazanjian Vestibulumplastik, um das Vestibulum wieder zu rekonstruieren **(Abb. 15)**. Die offene Wundfläche Richtung Wange wird der sekundären Wundgranulation überlassen.
Zum Zeitpunkt der Freilegung nach vier Monaten kann man eine typische Narbenbildung erkennen, die spezifisch ist für eine zuvor durchgeführte Kazanjian Vestibulumplastik. Eine einfache Stichinzision ist nun ausreichend, um die Implantate freizulegen und die Gingivaformer zu inserieren **(Abb. 16 bis 18)**.

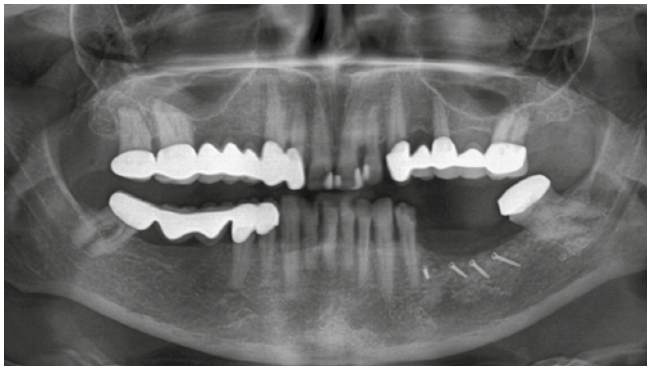

Abb. 9: Das postoperative Röntgenbild zeigt den augmentierten Bereich im 3. Quadranten.

Abb. 10: Zustand vor der Kazanjian Vestibulumplastik.

Abb. 11: Die Kazanjian Vestibulumplastik startet mit einer halbmondförmigen Inzision ins Vestibulum.

Abb. 12: Der gut revaskularisierte Knochen im Unterkiefer links. Keine erkennbare Resorption im Bereich der Fixationsschrauben.

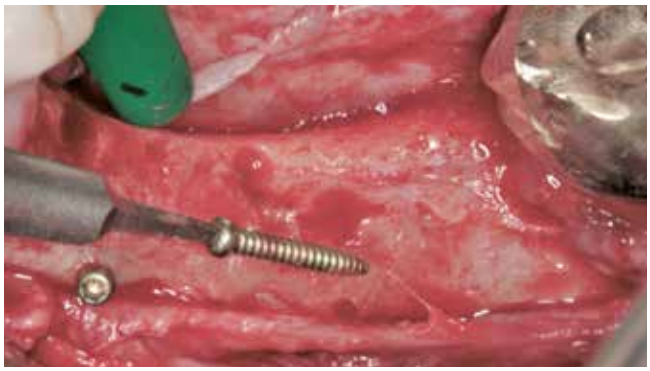

Abb. 13: Die Entfernung der Fixationsschrauben.

Abb. 14: Die Insertion von zwei Implantaten im Unterkiefer links.

PROCONE

Mehr als easy

89,–** 45 % Preisvorteil***

- **Mehr Freiheit.**
  Kompatibel zur Tube-in-Tube® Implantat-Abutment-Verbindung von Camlog® * und zum Camlog® Screw Line*-Bohrer und -Werkzeug
- **Mehr Sicherheit.**
  Hohe Qualität und lebenslange Garantie
- **Mehr Möglichkeiten.**
  Umfangreiches prothetisches Sortiment

* Camlog®-Produkte werden von der Camlog Biotechnologies AG angeboten, die in keiner rechtlichen oder wirtschaftlichen Beziehung zu MEDENTiKA® steht. Tube-in-Tube® ist eine Marke von Camlog®.
** zzgl. MwSt.
*** Gegenüber Listenpreis eines Camlog® Screw Line-Implantates

Einfach mehr erfahren.
www.medentika.de/mehr

MEDENTiKA®
A Straumann Group Brand

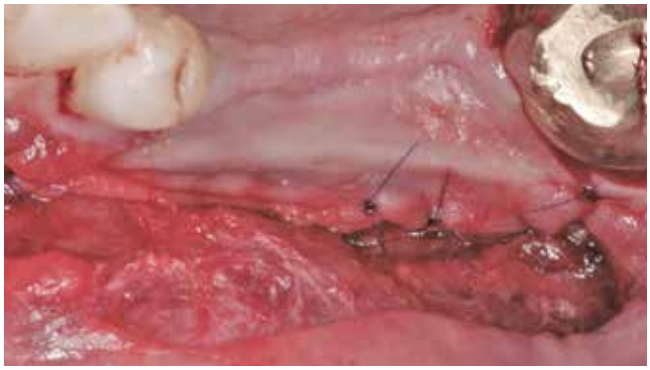

Abb. 15: Vernähen des Mukosalappens.

Abb. 16: Typische Narbenbildung und damit einhergehende Bildung fixierter Schleimhaut nach erfolgreich durchgeführter Kazanjian Vestibulumplastik.

Abb. 17: Zustand nach Freilegung und Aufbringen der Gingivaformer.

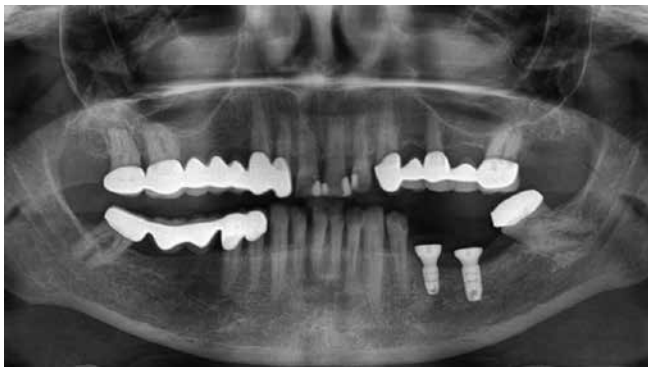

Abb. 18: Abschlussröntgenbild mit inserierten Gingivaformern.

Prothetische Versorgung

Nach offener Abformung wurde im Labor ein Meistermodell erstellt und es erfolgte die Herstellung eines Kobalt-Chrom-Brückengerüstes im CAD/CAM-Verfahren. Nach Herstellung des Gerüstes wurde dieses mit Verblendkeramik fertig gestellt **(Abb. 19)**.

Die Kronen wurden auf den Implantaten verschraubt, um einer durch Befestigungszement induzierten Periimplantitis sicher entgegenzuwirken. Das klinische Abschlussfoto zeigt reizfreies Weichgewebe im periimplantären Bereich sowie eine ausreichende keratinisierte Mukosamanschette periimplantär **(Abb. 20)**.

Die Verschraubung stellt eine wichtige Prävention gegen das Auftreten einer Periimplantitis dar. Das röntgenologische Abschlussfoto zeigt die knöcherne Regeneration des Defektes und gute Osseointegration der Implantate **(Abb. 21)**.

Abb. 19: Der verschraubte, noch unverblendete Zahnersatz auf dem Meistermodell.

Abb. 20: Der fertige Zahnersatz eingegliedert.

Abb. 21: Das Abschlussröntgenbild mit eingegliedertem definitivem Zahnersatz.

Diskussion

Im vorliegenden Fall erfolgte die Rekonstruktion des schmalen Kieferkammes nach dem Konzept des Biologischen Eigenknochenaufbaus. Hierbei wird retromolar Knochen entnommen und mittels der gewonnenen Schalen (Split Bone Technik nach Prof. Khoury) der Kieferkamm rekonstruiert. Mittels der Schalen wird eine Art Container gebildet und der entstehende Zwischenraum in der Folge mit partikulierten autologen Knochenspänen gefüllt. Im Gegensatz zu Knochenersatzmaterial garantiert die ausschließliche Verwendung von autologem Knochen eine sichere und schnellere Knochenneubildung aufgrund der osteoinduktiven Potenz.

Durch die hohe Präzision, mit denen heute verfügbare CAD/CAM-Systeme implantatprothetische Gerüste fertigen können, ist eine direkte Verschraubung auf den Implantaten möglich. Diese Vorgehensweise bietet zwei Vorteile: Zum einen ist es möglich, auf ein Abutment zu verzichten, wodurch eine zusätzliche Fügestelle und ein Ort potentieller Bakterieninfiltration entfällt. Zudem entfällt durch die Verschraubung die Notwendigkeit der Befestigung der Kronen mit Zement, was einer Zement induzierten Periimplantitis sicher entgegenwirkt.

Mit dem beschriebenen Protokoll können schmale Unterkieferkämme sicher rekonstruiert und mit einer verschraubten festsitzenden Implantat getragenen prothetischen Restauration langfristig ästhetisch und funktionell versorgt werden. ■

Literaturverzeichnis unter
www.dimagazin-aktuell.de/literaturlisten

Bilder, soweit nicht anders deklariert: © Dr. Frank Zastrow

JOIN TEAM BONE

Dr. Frank Zastrow ist Oralchirurg, Inhaber der Praxisklinik Dr. Zastrow & Kollegen bei Heidelberg, ehemaliger Oberarzt bei Prof. Dr. Fouad Khoury und Gründer der Fortbildungsplattform MYIMPLANTBUSINESS, auf der die vorhersagbare Rekonstruktion von komplexen Hart- und Weichgewebedefekten im Rahmen implantologischer Eingriffe gelehrt wird.
Mehr Information unter **www.jointeambone.net**

Dr. Frank Zastrow M.Sc

1999-2004	Staatsexamen und Approbation an der Universität Heidelberg
2005-2008	Weiterbildung an der Mund-, Kiefer-, Gesichtschirurgie der Universität Heidelberg (Ärztlicher Direktor: Prof. Dr. Dr. J. Mühling)
2008	Promotion und Ernennung zum Fachzahnarzt für Oralchirurgie
2009-2012	Tätigkeit als Oralchirurg der Privatzahnklinik Schloss Schellenstein
seit 2011	Oberarzt der Privatzahnklinik Schloss Schellenstein in Olsberg (Ärztlicher Direktor: Prof. Dr. F. Khoury/ Dr. J. Schmidt)
2011	Ernennung zum „Master M.Sc. Implantology and Dental Surgery“ (Universität Münster)
2012	Ernennung zum „Geprüften Experten der Implantologie“ (DGOI) und zum „Diplomate in Implantology“ (ICOI)
2012	Niederlassung in eigener Praxisklinik in Wiesloch bei Heidelberg (www.zahnarzt-dr-zastrow.de)
2016	Ernennung zum Vorsitzenden des zahnärztlichen Qualitätszirkels „Forum für innovative Zahnheilkunde“ (FIZ) in Heidelberg
2017	Gründung der international etablierten Facebook Gruppe REAL BONE BUILDERS, einer Plattform mit über 15.000 Ärzten und Implantologen weltweit, auf der sich über die Rekonstruktion von komplexen intraoralen Defekten mittels patienteneigenem Hart- und Weichgewebe ausgetauscht wird.
2018	Gründung der Fortbildungsplattform www.myimplantbusiness.com sowie internationale Referententätigkeit

Dr. Frank Zastrow M.Sc.
DR. ZASTROW & KOLLEGEN
Heidelberger Str. 38
69168 Wiesloch
frank.zastrow@myimplant.biz

DENTAL KOMPAKT online
Das Vergleichsportal für Dentalprodukte
www.dentalkompakt-online.de

Bedingt abnehmbare Versorgungskonzepte im Praxisalltag

In vielen Bereichen des Lebens begegnen uns heute Produkte oder Dienstleistungen, die einen Hauch von digital versprühen. In den meisten Fällen sind die Bits und Bytes allerdings nicht greifbar, werden allenfalls auf den Displays unserer Smartphones sichtbar. Die Zahnmedizin ist und bleibt ein greifbares und handwerkliches Fach, welches sich zu jederzeit modernsten Produktionstechniken, Prozessen und hochwertigen Materialien bediente. Viele Jahrzehnte war vor allem der zahntechnische Arbeitsablauf von Materialien wie Wachs, Gips und gegossenem Metall geprägt.

Reizt man die Möglichkeiten heutiger Zahnmedizin aus, können sehr präzise Planungen am digitalen Modell entstehen, welche alle Behandlungsphasen von der Chirurgie bis hin zur prothetischen Versorgung visualisieren. Auch die Umsetzung kann durch moderne CAD/CAM-Verfahren zusammen mit Zahnlabor und Industrie präzise und zielgerichtet erfolgen.

Die Entscheidung über die Art und Weise der Versorgung ist auch im digitalen Zeitalter eine sehr persönliche und wird vom Patienten getroffen. Unsere Aufgabe ist es, ihm alle Informationen an die Hand zu geben und das Wissen zu vermitteln eben diese Entscheidung selbst reflektiert treffen zu können.

Jeder Patient ist einzigartig und jede Planung muss in ihrer Art und Weise individuell auf die Wünsche und Vorstellungen, aber auch auf die anatomischen Gegebenheiten und die Compliance des Patienten, abgestimmt werden.

Wenn man nur einen Hammer zur Hand hat, sieht jedes Problem aus wie ein Nagel. Jedoch sollte man dem Patienten mit einem gut gefüllten Werkzeugkoffer entgegentreten.

Es ist falsch zu behaupten, dass jedes parodontal vorgeschädigte Gebiss einer Sofortversorgung auf sechs Implantaten im Wege steht. Schließlich ist es unser Ziel, Zähne zu erhalten und zusammen mit dem Patienten alle konservierenden Möglichkeiten auszuschöpfen.

Ausgangssituation

Der Patient stellte sich 2018 auf Empfehlung einer Freundin erstmals in unserer Praxis vor, mit der Bitte um Beratung bezüglich eines festsitzenden Zahnersatzes. Er beklagte, dass die Zähne im Oberkiefer stark mobil sind, und es ihm zunehmend schwer fällt mit diesen schmerzfrei zu kauen. Der Unterkiefer war bis auf Zahn 36 beschwerdefrei.

Eine systematische Parodontitis-Behandlung erfolgte vor ca. 7-8 Jahren. Der Patient war aktuell in keinem Prophylaxe-Recall oder UPT. Die Zähne mit Lockerungsgrad 2-3 wurden in der Vergangenheit lediglich mit Komposit und Draht geschient. An Zahn 34 wurde beim Vorbehandler einige Monate zuvor eine WSR durchgeführt. Der Zahn war beschwerdefrei und wurde auf Beobachtung gestellt, da der Patient ihn auf jeden Fall behalten wollte **(Abb. 1)**.

Der Patient war zum Zeitpunkt der Erstvorstellung 82 Jahre alt, jedoch geistig und körperlich sehr aktiv. Er geht mehrmals im Jahr Skifahren, ist begeisterter Wanderer und auch jedes Jahr noch bei der Weinlese aktiv. Ein herausnehmbarer Zahnersatz war für ihn nicht vorstellbar, auch wollte er auf jeden Fall eine Gaumenbedeckung vermeiden.

Das Konzept der prothetischen Sofortversorgung von Implantaten ist im Grunde nichts Neues, wurde in den letzten Jahren allerdings durch digitale Planungs- und Produktionsmöglichkei-

Abb. 1: Ausgangsbefund.

Abb: 2: Radiologischer Ausgangsbefund.

ten in vielen Arbeitsschritten stark erleichtert, wodurch auch größere Arbeiten präzise geplant, nicht zuletzt kostengünstig hergestellt und einer breiteren Masse an Patienten zugänglich gemacht werden können.
Der Patient wurde chirurgisch und prothetisch in unserer Praxis betreut. Die Planung und Herstellung der Implantat-Schablone sowie die Herstellung des CAD/CAM gefertigten Gerüstes erfolgte durch DEDICAM, den Implantat-Planungs- und den Scan& Design Service der Firma Camlog. Die zahntechnische Ausführung realisierte das Labor Müller-Edelhoff in Wörrstadt.

Vorbehandlung, Chirurgie und Provisorium

Bevor die definitive Planung finalisiert werden konnte, wurde eine systematische Parodontitis-Behandlung durchgeführt. Im Rahmen der antiinfektiösen Therapie wurden die nicht erhaltungswürdigen Zähne entfernt und der Patient im Oberkiefer mit einem herausnehmbaren Provisorium versorgt. Die Zähne 12, 11 und 21 wurden zur Fixierung des Provisoriums erhalten. Der Patient wurde in der individuellen Mundhygiene geschult und zeitnah an die UPT angebunden. Drei Monate später wurde der Behandlungserfolg und die Umsetzung der häuslichen Mundhygiene evaluiert und die definitive Planung besprochen.
Der Patient wurde nochmals über die prothetische Versorgung aufgeklärt. Es wurden die Möglichkeit eines herausnehmbaren Zahnersatzes sowohl auf Locator-Abutments als auch auf Galvano-Teleskopen besprochen und über die Möglichkeit einer festsitzenden Versorgung aufgeklärt. Hier fand der Patient besonderes Interesse an der Sofortversorgung im Oberkiefer mit einer festsitzenden Prothetik nach der Einheilphase.

Wir entschieden uns gemeinsam dafür, die provisorische Versorgung in Form und Stellung der Zähne an seinem Ausgangsbefund zu orientieren. Im weiteren Verlauf haben wir uns gemeinsam mit dem Patienten und vor allem auch in Absprache mit seiner Ehefrau dazu entschieden, die Zahnstellung und Form zu korrigieren, um ein ästhetischeres Gesamtergebnis zu erzielen.
Als Ausgangssituation für die Planung dienten die Modelle des Patienten, welche von unserem Zahnlabor gescannt und digitalisiert wurden, das DVT des Patienten und das Modell des Ausgangsbefundes, auf dem die eigenen Zähne noch erhalten waren. All diese Unterlagen wurden an DEDICAM geschickt, woraufhin von deren Seite eine initiale Planung stattfand. Im gemeinsamen Planungsgespräch wurden letzte Korrekturen der Implantat-Stellungen vorgenommen und die implantatprothetischen Bauteile für die Versorgung des Falles ausgewählt **(Abb. 3-5)**.

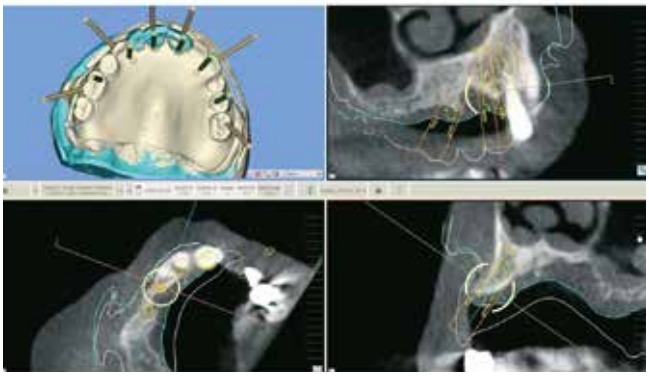

Abb. 3: Planung der Implantatpositionen.

Abb. 4: Ausgangssituation.

Abb. 5: Zustand nach PA-Therapie.

Chirurgische Schablone

Das Design der SMOP-Schablone erfolgte ebenfalls durch DEDICAM und wurde anschließend mit uns abgestimmt.
Die skelettierte SMOP-Bohrschablone bietet im Vergleich zu anderen Schablonen einige Vorteile. Zum einen entsteht durch die punktuelle Abstützung an ausgewählten Stellen ein viel geringeres Risiko, dass die Schablone nicht passt. Außerdem lassen sich die Positionen der Auflagen durch den Behandler variieren, so kann man zum Beispiel in Bereichen, in denen man einen Lappen präparieren möchte, die Auflagen aussparen. Ein weiterer Vorteil ist die bessere Übersicht und auch dass Spülflüssigkeiten einfach an den OP-Situs gelangen können **(Abb. 6)**.
Das Sofortprovisorium wurde aus einem Block gefräst. Auch das hat mehrere Vorteile im Vergleich zu anderen Versorgungen: Technische Komplikationen lassen sich dadurch weitgehend vermeiden, vor allem Frakturen innerhalb der Verbindungen kommen nicht vor, wie es bei PMMA-Provisorien mit Prothesenzähnen der Fall sein kann **(Abb. 7)**.
Neben der Bohrschablone und dem Provisorium werden auch alle Systemkomponenten geliefert.
Zur Verklebung dienen die Titankappen, welche in das Provisorium eingeklebt werden **(Abb. 8)**. Erfahrungsgemäß macht es Sinn, die Zugangskavitäten im Provisorium etwas zu erweitern, um die Aufbauteile der sechs Implantate intraoral stress- und spannungsfrei verkleben zu können. Zusätzlich werden die Titankappen mit 70 µm Zirkonoxid angestrahlt, um einen besseren Haftverbund mit dem Kunststoff zu gewährleisten.

Die Insertion

Die Implantation erfolgte transgingival und komplett durch die Schablone geführt **(Abb. 9)**. Alle Implantate erreichten ein Drehmoment von über 35 Ncm. Nachdem die Implantate eingesetzt waren, wurden die Comfour Abutments eingeschraubt, welche in verschiedenen Gingiva-Höhen und in Abwinkelungen von 0°, 17° oder 30° gibt. Die abgewinkelten Abutments kompensieren die schräg eingesetzten Implantate im distalen Bereich, und können mit den Titankappen, welche im Provisorium verklebt sind, verschraubt werden. Die Comfour Abutments werden im weiteren Verlauf der Behandlung nicht wieder entfernt. Auf ihnen wird sowohl die Abformung durchgeführt, als auch die Bissnahme und die fertige Prothetik verschraubt.
Die Aufbauteile werden intraoral mit den Implantaten zunächst punktuell mit einem lichthärtenden Komposit mit dem Provisorium verbunden und fixiert. Anschließend werden die Schrauben im Mund des Patienten gelöst und das Provisorium entnommen, wonach die Verklebung extraoral fertiggestellt wird.
Das ausgearbeitete Provisorium wird im Mund des Patienten eingegliedert **(Abb. 10)**. Hierbei ist es wichtig, die Schrauben kreuzweise und nicht der Reihe nach anzuziehen, um Spannungen im Provisorium zu vermeiden. 10 Tage postoperativ erfolgte die Nachsorge.

Definitive Prothetik

Die Abformung erfolgt auf dem Niveau der Comfour Abutments mit geschlossenen Pfosten **(Abb. 11)**. Auf dem Meistermodell stellt der Zahntechniker ein Korrektur-Splint her, mit dem die Genauigkeit der Abformung im Mund des Patienten

Abb. 6: Die SMOP-Schablone.

Abb. 7: Sofortprovisorium und Titankappen.

Abb. 8: Vor dem definitiven Verkleben.

Abb. 9: Implantate in situ.

permadental®
Modern Dental Group

PERMADENTAL.DE
0 28 22 - 1 00 65

MODERN DENTAL DIGITAL

Der Katalog – nicht nur für die digitale Praxis

by permadental

»Alles, was das dentale digitale Herz begehrt« – so informiert man sich heute. Das neue Format für den digitalen Workflow.

Fordern Sie für Ihr Praxisteam kostenlos und unverbindlich einen Link zum neuen rein digitalen Katalog der Modern Dental Group an.

www.t1p.de/mdd-katalog

Abb. 10: Eingliederung des Sofortprovisoriums.

Abb. 11: Vor der Abformung.

kontrolliert wurde, bevor die Prothetik in Auftrag gegeben wurde **(Abb. 12)**. Hierbei wird auf den Comfour Abutments des Meistermodells ein verschraubter Splint hergestellt, der verschiedene Trennstellen hat. Im Mund des Patienten wird der Sprint auf die Implantate aufgesetzt und über den Sheffield Test der passive Sitz geprüft. Sollte sich hierbei herausstellen, dass Abweichungen an der Passung bestehen, kann der Splint vom Behandler an einer oder mehreren Stellen getrennt und im Mund des Patienten neu verklebt werden, um so die Abformung auf dem Meistermodell zu korrigieren.

Im Anschluss an die Bissnahme **(Abb. 13)**, die funktionsanalytische Diagnose des Patienten, die Übertragung über einen Gesichtsbogen, erfolgte ein Wax-up **(Abb. 14 und 15)** durch das Zahnlabor und die Anprobe im Mund des Patienten.

Nach der Kontrolle des Wax-ups auf Funktion, Ästhetik und Phonetik wurde dieses von unserem Labor digitalisiert, das Gerüst designt und für die Fertigung an DEDICAM geschickt **(Abb. 16)**.

Bei Brücken und Einzelkronen ist es ausreichend, die digitalen Daten an das Fräszentrum zu senden, bei weitspannigen Metallkonstruktionen auf mehreren Implantaten wird auch das physische Meistermodell an DEDICAM geschickt. Die Verbindungsstellen zu den Abutments werden dann durch das Fräszentrum auf höchste Passung gearbeitet und poliert.

Einige Tage später wird das fertige Gerüst an das Labor geliefert und für die Verblendung vorbereitet. Anhand des Wax-ups wurde ein Vorwahl aus Silikon hergestellt, an dem ein letztes Mal die Platzverhältnisse für die Kunststoffverblendung kont-

Abb. 12: Kontrollsplint.

Abb. 13: Bissnahme.

Abb. 14: Wax-up.

Abb. 15: Wax-up.

rolliert werden können. Bei Bedarf kann nachgearbeitet werden **(Abb. 17)**.
Im Mund des Patienten erfolgte eine Anprobe zur Kontrolle der Okklusion, Zahnstellung, Zahnfarbe Funktion und Phonetik. Auch wird der Sitz des Gerüstes auf den Implantaten kontrolliert, weshalb hier auch auf die Ausgestaltung der Gingiva verzichtet wird.
Mit dem Patienten werden neben der grundsätzlichen Art der prothetischen Versorgung, herausnehmbar oder fest, auch die Art und Weise der Verblendung besprochen. Der Patient wird auch darauf hingewiesen, dass gegebenenfalls Reparaturarbeiten an Keramik verblendeten Arbeiten schwieriger durchzuführen sind und dass dadurch auch Kosten entstehen können.
Beim Wunsch nach einer hochästhetischen Versorgung wird keramisch verblendet.

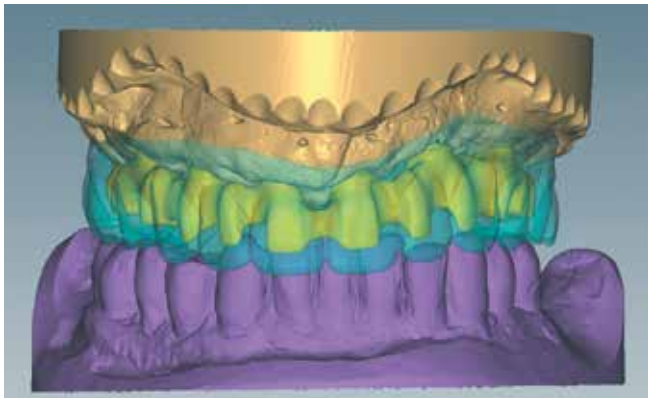

Abb. 16: Digitales Gerüst.

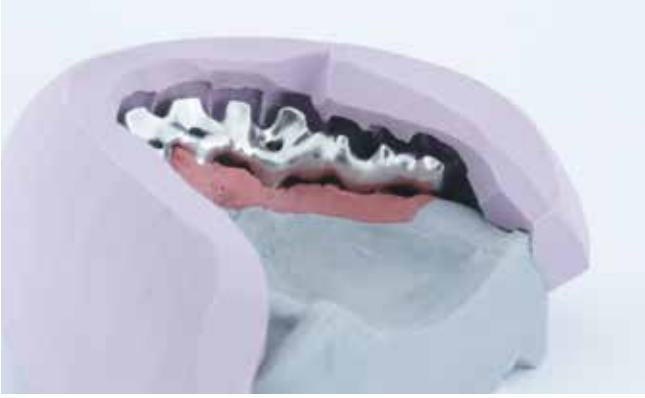

Abb. 17: Kontrolle des Gerüstes.

Abb. 18: Das Gerüst.

Abb. 19: Wax-up auf dem Gerüst.

Abb. 20: Die definitive Prothetik.

Abb. 21: Die definitive Prothetik in situ.

Abb. 22: Definitive Prothetik in situ.

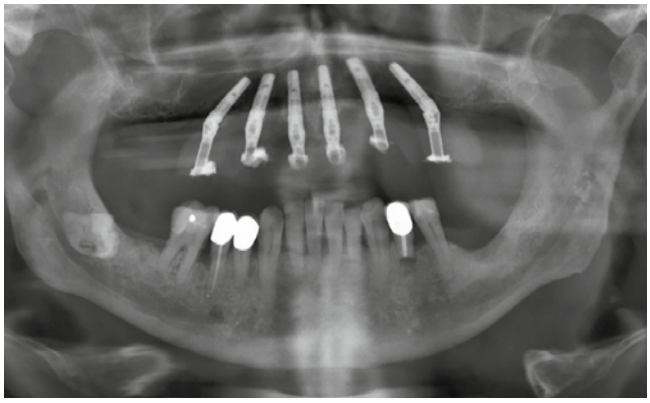

Abb. 23: Kontroll-Röntgen nach Eingliederung.

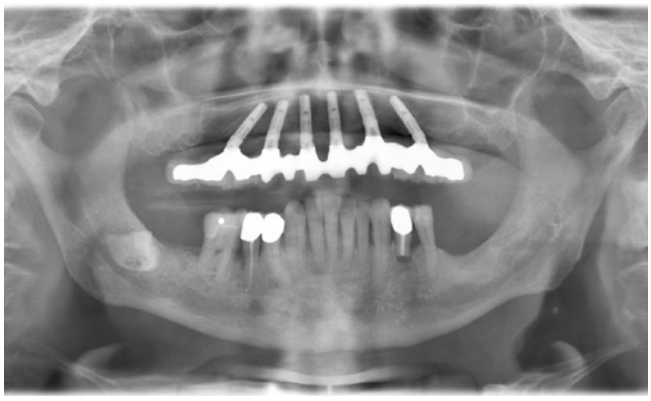

Abb. 24: Kontroll-Röntgen nach Eingliederung der definitiven Prothetik.

In den allermeisten Fällen sind die Patienten mit dem ästhetischen Ergebnis einer kunststoffverblendeten Versorgung hoch zufrieden und freuen sich vor allem über das gewonnene Lebensgefühl fester Zähne.
Oft ist es nötig, den Zahnersatz im Laufe der Zeit zu unterfüttern, weshalb ein Kunststoff verblendeter Zahnersatz sowohl für den Behandler aber auch für den Patienten von Vorteil ist. Gerade bei der Umstellung von einer Restbezahnung auf eine Implantat-getragene Arbeit im zahnlosen Kiefer kommt es in der Folge auch häufig zur Notwendigkeit der Unterfütterung, was bei Kunststoffverblendungen sowohl für den Patienten als auch für den Behandler und vor allem für den Zahntechniker angenehmer von der Hand geht und mit wenig Kosten und Aufwand verbunden ist.
Auch lassen sich Reparaturarbeiten am Kunststoff einfacher durchführen als an Keramikversorgungen. Vor allem nach längerer Tragedauer kann es im Trocknungsbrand bei Reparaturen zu Sprüngen in der Keramik kommen, die zum Teil zu einer kompletten Erneuerung der Verblendung führen können.

Eingliederung

Nach letzten kleinen Änderungen wurde die definitive Prothetik fertiggestellt und im Mund des Patienten verschraubt. Die Schraubenkanäle wurden mit Teflon Band und Füllungskomposit verschlossen, wobei die vier Kanäle im anterioren Bereich nicht sichtbar waren und deshalb mit einem transluzenten Material verschlossen wurden, was das Auffinden für zukünftige Kontrolltermine vereinfacht. Die beiden distalen Kanäle wurden mit zahnfarbenem Komposit verschlossen.

Nachsorge

Wenn wir unseren Patienten feste Zähne versprechen, klären wir auch über die nötige häusliche Mundhygiene auf. Nach unserer getanen Arbeit liegt es vor allem am Patienten selbst, die Mundhygiene aufrecht und die Implantate gesund zu halten. Hierzu ist es bei der Ausgestaltung des Zahnersatzes unerlässlich, Putzkanäle im Bereich der Implantate zu gestalten und dem Patienten so die Arbeit zu erleichtern.
Im Rahmen der Nachsorge werden solche Arbeiten bei uns in der Praxis in der Regel einmal im Jahr abgeschraubt, im Ultraschallbad gereinigt und mit einem neuen Satz Schrauben wiedereingesetzt.

Fazit

Das Camlog Comfour System und die Zusammenarbeit mit DEDICAM hat sich unserer Praxis seit langem bewährt und bietet uns die Möglichkeit von unterschiedlichsten, okklusal verschraubten weitspannigen Versorgungen. Sowohl dem Behandler als auch dem Zahntechniker bietet diese Kombination einen enormen kreativen Spielraum in der Umsetzung individueller Arbeiten am Patienten. ■

Literaturverzeichnis unter
www.dimagazin-aktuell.de/literaturlisten

Bilder, soweit nicht anders deklariert: © Dr. Blume

Dr. Maximilian Blume

Dr. Maximilian Blume beendete sein Zahnmedizinstudium 2009 an der Klinik für Zahn-, Mund- und Kieferheilkunde der Universitätsmedizin Mainz. 2010 promovierte er bei Prof. Dr. Dr. Wagner an der Klinik für Mund-, Kiefer- und Gesichtschirurgie der Universitätsmedizin Mainz. Von 2011 bis 2016 arbeitete Dr. Maximilian Blume bei Prof. Dr. mult. Robert Sader in der Klinik für Mund-, Kiefer- und Plastische Gesichtschirurgie am Universitätsklinikum Frankfurt. Dort absolvierte er 2014 erfolgreich seinen Fachzahnarzt für Oralchirurgie und spezialisierte sich auf dem Gebiet der Implantologie. Seine Tätigkeitsschwerpunkte sind die orale Implantologie und die implantatprothetische Rekonstruktion tumortherapierter Patienten. Anfang 2014 bis Anfang 2018 war er zudem bei Dr. Weigl in der Abteilung für Postgraduelle Ausbildung im Carolinum Zahnärztliches Universitäts-Institut gGmbH angestellt, in der er im Rahmen des Masters of Science (M.Sc.) in Oral Implantology als Referent und Behandler tätig war. Seit Februar 2016 ist Dr. Maximilian Blume in eigener Praxis in Mainz tätig mit den Schwerpunkten Oralchirurgie, Implantologie und Parodontologie.

Dr. Maximilian Blume
Zahnmedizin & Oralchirurgie
Erthalstrasse 1 · 55118 Mainz
info@zahnmedizin-blume.de
www.zahnmedizin-blume.de

Das Video zum Fall gibt es unter
www.dimagazin-aktuell.de/blume

Nobel Biocare™

Entdecken Sie GalvoSurge®

EIN NEUER ANSATZ FÜR DIE

Implantatreinigung

Haben Sie Schwierigkeiten mit periimplantären Komplikationen?

Dieses Verfahren reinigt jedes Titan-Implantat durch die Erzeugung von Wasserstoffbläschen, die den Biofilm von der Implantatoberfläche ablösen, so dass das Implantat gereinigt und bereit für die Re-Osseointegration ist

nobelbiocare.com/galvosurge

WE FOLLOW NO ONE.

GMT 74604 © Nobel Biocare Services AG, 2021. All rights reserved. Distributed by: Nobel Biocare. Legal manufacturer: GalvoSurge Dental AG, Nöllenstrasse 15a, CH-9443 Widnau, Switzerland. Nobel Biocare, the Nobel Biocare logotype and all other trademarks are, if nothing else is stated or is evident from the context in a certain case, trademarks of Nobel Biocare. Please refer to nobelbiocare.com/trademarks for more information. Product images are not necessarily to scale. All product images are for illustration purposes only and may not be an exact representation of the product. Disclaimer: Some products may not be regulatory cleared/released for sale in all markets. Please contact the local Nobel Biocare sales office for current product assortment and availability. For prescription use only. Caution: Federal (United States) law restricts this device to sale by or on the order of a licensed clinician, medical professional or physician. See Instructions For Use for full prescribing information, including indications, contraindications, warnings and precautions.

Durchmesserreduzierte zweiteilige Keramikimplantate für schmale Lücken in der ästhetischen Zone

Zirkonoxidimplantate sind eine der innovativsten und aufregendsten Entwicklungen in der dentalen Implantologie. Studien haben gezeigt, dass Zirkonoxidimplantate wenig bis keine Entzündungen des periimplantären Gewebes verursachen bei gleichzeitig verlängertem epithelialem Attachment. Darüber hinaus sehen diese Implantate natürlicher aus und bieten daher eine verbesserte Ästhetik.

Einige der modernen Keramikimplantat-Systeme, wie das Zeramex XT (Dentalpoint AG, Schweiz), verzichten komplett auf Metallkomponenten, was sie ideal für Menschen mit Titan- oder Metallunverträglichkeiten macht und dazu eine adäquate Alternative für die Patienten bedeutet, die eine metallfreie Rehabilitation mit Implantaten bevorzugen [1-3].

Ästhetik kann schon unter normalen Umständen und rund um natürliche Zähne eine Herausforderung darstellen. Wenn Zähne durch Implantate ersetzt werden sollen, insbesondere in der ästhetischen Zone, können die vorherrschenden Gingivaverhältnisse das gewünschte Langzeitergebnis optisch negativ beeinflussen. Dünnes und/oder transparentes Zahnfleischgewebe, das als „dünner gingivaler Biotyp" bezeichnet wird, lässt das Implantat durchscheinen. Dies führt zu einer dunkleren Gingiva in diesem Bereich und verringert so die Ästhetik des Patientenlächelns.

Fehlt ein Frontzahn über einen längeren Zeitraum, wird der faziale Knochenanteil resorbiert und die zur Verfügung stehende Restknochendicke für das Implantat ist in diesem Anteil des Kieferkamms reduziert. Dies führt auch bei Patienten mit dickerem Weichgewebe periimplantär zu einem dunklen Schatten. Ähnlich wie bei einem dünnen gingivalen Biotyp wird das ästhetische Ergebnis beeinträchtigt, da das periimplantäre Weichgewebe optisch nicht mit dem Gewebe der angrenzenden natürlichen Zähne verschmilzt [4-7].

Im Folgenden wird ein klinischer Fall beschrieben, der die Verwendung eines zweiteiligen reversibel verschraubten Keramikimplantats mit reduziertem Durchmesser in der ästhetischen Zone demonstriert.

Falldokumentation

Die 42-jährige Patientin stellte sich mit dem Wunsch nach einem Ersatz für einen fehlenden rechten oberen seitlichen Schneidezahn in unserer Klinik vor. Der Zahn war alio loco entfernt worden und die Extraktionswunde schon vollständig ausgeheilt. Fazial zeigte sich bereits eine starke knöcherne Einziehung, die durch die natürlichen knöchernen Ab- und Umbauprozesse während des Heilungsprozesses entstanden waren **(Abb. 1 und 1a)**. Die weitere Untersuchung ergab, dass beim Lächeln der Patientin ein relevanter Teil der Gingiva sichtbar wurde. Dies hätte den ästhetischen Gesamteindruck in Kombination mit dem vorherrschenden dünnen Biotyp und der reduzierten vestibulären Knochendicke rund um das Implantat beeinträchtigen können. Mit der Patientin wurden Behandlungsoptionen besprochen, durch die sich diese optischen Beeinträchtigungen vermeiden

Abb. 1: Starke knöcherne Einziehung durch die natürlichen knöchernen Ab- und Umbauprozesse während des Heilungsprozesses.

Abb. 1a: Knöcherne Einziehung im Röntgenbild.

lassen würden. Dazu gehörte die Verwendung eines Zirkonoxidimplantats, durch das aufgrund der zahnähnlichen Farbe des Werkstoffs eine dunkle Verfärbung der dünnen Gingiva von vorherein ausgeschlossen wäre. Alternativ wäre auch die Insertion eines Titanimplantats in Frage gekommen, allerdings hätte dies zur Erzielung eines vergleichbaren ästhetischen Ergebnisses weitere zusätzliche chirurgische Eingriffe, wie ein Bindegewebstransplantat, erforderlich gemacht. Durch die Verdickung des Gewebes würde man versuchen, die dunklere Zone um das Implantat zu maskieren. Nach Abwägung der Möglichkeiten entschied sich die Patientin für das Keramikimplantat – ohne die Notwendigkeit einer Bindegewebstransplantation.

Chirurgische Phase

Die Richtlinien für die Insertion von Keramikimplantaten im Frontzahnbereich und das Bohrprotokoll des Herstellers wurden befolgt. Dabei sind sowohl die vertikale als auch die transversale Insertionstiefe des Implantats für den prothetischen Erfolg ausschlaggebend. Die trimodale Oberfläche des Zeramex XT besteht neben dem gestrahlt und geätzten Implantatkörper mit einer mikro- und mikrogerauten Oberflächentopografie, aus einem glatten Bereich am Implantathals und einer rein geätzten Übergangszone dazwischen. Durch diese Art der Morphologie kann das Implantat zwischen 1,6 mm und 0,6 mm suprakrestal platziert werden. Diese Flexibilität bei der Platzierung des Implantats erlaubt die adäquate vertikale Implantatpositionierung, die durch die Höhe der Gingiva und den vorhandenen Knochen um die Nachbarzähne bestimmt wird.

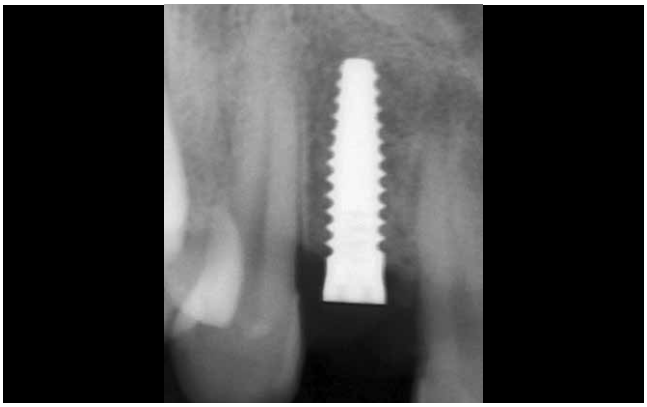

Abb. 2a: Röntgenbild mit inseriertem Zirkonoxidimplantat.

Ein zweiteiliges reversibel verschraubbares Zirkonoxidimplantat (Zeramex XT) aus ATZ (Aluminum-toughened Zirconia) mit einem reduzierten Durchmesser von 3,5 mm und einer Länge von 12 mm wurde unter Lokalanästhesie mit minimaler Lappenbildung platziert, mit einer Verschlussschraube verschlossen, die Gewebe reponiert und vernäht **(Abb. 2 und 2a)**.

Weichgewebsmanagement und finale prothetische Versorgung

Nach Abschluss der Einheilphase wurde die Implantatfreilegung mit einem Diodenlaser 940 nm durchgeführt. Anschliessend wurde das Healing Cap entfernt und ein Standard Zeramex Gingivaformer zur initialen Weichgewebsausformung für einen Zeitraum von zwei Wochen eingesetzt **(Abb. 3)**. Bei Wiedervorstellung der

Abb. 2: Zweiteiliges reversibel verschraubbares Zirkonoxidimplantat in situ.

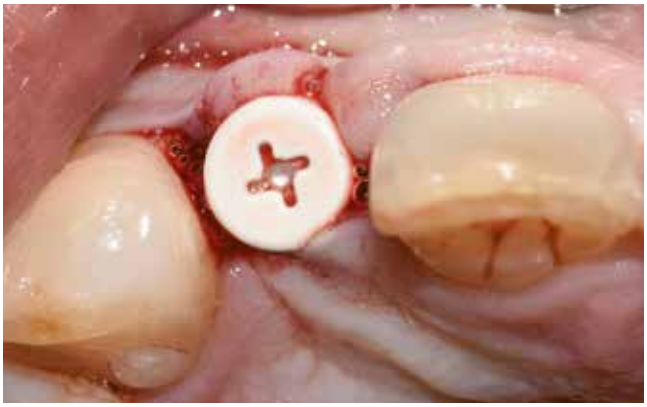

Abb. 3: Standard Zeramex Gingivaformer zur initialen Weichgewebsausformung.

Patientin gab es keinen Anhalt für entzündliche Veränderungen, was die ausgezeichnete Biokompatibilität und Wirtsreaktion belegt **(Abb. 4 und 5)**. Ein Zeramex Standard-Abutment ebenfalls aus ATZ wurde mit einer Vicarbo Schraube (Zeramex XT) im Implantat fixiert **(Abb. 7)**. Diese Schraube aus karbonfaserverstärktem Hochleistungskunststoff sorgt für eine ausgewogene Kraftübertragung der unter Funktion auftretenden Kräfte.

Um die Gewebe um das Implantat herum stabil zu halten, wurde zur Vermeidung von unnötiger Manipulation für die Herstellung der provisorischen und endgültigen Krone eine digitale Abformung mit dem zum System gehörenden Scanbody durchgeführt **(Abb. 5a und 6a)**. Die provisorische Versorgung wurde über einen Zeitraum von einer Woche fixiert, gefolgt von der Eingliederung der endgültigen Zirkonoxidkrone **(Abb. 8)**. Die Vollkeramikkrone wurde mit einem Glas-Ionomer-Zement auf dem Aufbau befestigt.

Diskussion

Klinisch – aber auch in der Literatur – wird zunehmend von Komplikationen bei der Verwendung von Titan-Zahnimplantaten berichtet sowie von steigenden Inzidenzen von periimplantärer Mukositis und Periimplantitis, die sowohl die kurz- als auch die langfristige Überlebensrate von Titanimplantaten beeinflussen können. Die Osseointegrationsrate der Alternative aus Zirkonoxid ist vergleichbar mit Titan, zeigt aber zudem

Abb. 4: Eingesetzter Zeramex XT Scanbody.

Abb. 5: Gut eingeheiltes Implantat.

Abb. 5a: Digitale Abformung für die Herstellung der provisorischen Krone.

Abb. 6: Zeramex Abutment mit Vicarbo-Schraube fixiert und abgedecktem Schraubenzugang.

Abb. 6a: Digitale Abformung für die Herstellung der endgültigen Krone.

Abb. 7: Zeramex Standard-Abutment mit Vicarbo Schraube im Implantat fixiert.

Abb. 8: Eingliederung der endgültigen Zirkonoxidkrone.

Abb. 9: Das finale Ergebnis.

eine überlegene Weichgewebestabilität und auch langfristig eine geringere Affinität zur Anhaftung von Plaque oder Biofilm.

Bei Verwendung von Titanimplantaten können unabhängig davon, ob die Restauration auf Basis von Titan- und Zirkonoxid-Abutments hergestellt wurde, Farbunterschiede im Vergleich zum Weichgewebe um natürliche Zähne beobachtet werden – auch wenn Zirkonoxid immerhin eine bessere Farbübereinstimmung zeigt als Titan. Dies lässt sich auf die Farbe des Implantats und den damit einhergehenden Einfluss auf den ästhetischen Gesamteindruck übertragen: Die weiße Farbe des Implantats eliminiert jegliche Möglichkeit einer Verdunkelung des Zahnfleischgewebes. Die lichtoptischen Eigenschaften der Keramik erlaubt eine Lichtübertragung in die tieferen Gewebe, die der des natürlichen Zahns ähnelt und so ein ästhetisches Endergebnis liefert.

Allerdings ist bei der Planung und Duchführung einer Implantattherapie auch das knöcherne Angebot zu berücksichtigen, beziehungsweise der vorhandene Platz zu benachbarten Strukturen [8]. In diesem Fall wäre der Abstand zwischen den Lücken begrenzenden Zähnen und die Dicke der vestibulären Knochenlamelle für grössere Implantatdurchmesser nicht ausreichend gewesen. Genau für diese Situationen wurde für das Zeramex XT System ein reduzierter Implantatdurchmesser von 3,5 mm entwickelt. Der Einsatz dieses Implantattyps ist auf schmale Lücken in der Unterkieferfront und für laterale Schneidezähne im Oberkiefer begrenzt. Trotz des schmalen Implantatkörpers konnte im Sinne einer stabilen Verankerung des Aufbaus im Implantat und der optimalen Krafteinleitung das gleiche Implantatinterface mit derselben Vicarbo-Schraube verwendet werden, wie bei den grösseren Varianten mit 4,2 mm (RB) und 5,5 mm Durchmesser (WB). Auf diese Weise wird auch beim schmalen Implantatdurchmesser (SB) die gleiche Stabilität erreicht, wie bei den Standardtypen.

Die sehr positiven klinischen Ergebnisse mit zweiteiligen Keramikimplantaten nach mittlerweile mehr als zehn Jahren machen Lust auf mehr. Aber es sind auch Langzeitstudien notwendig, um die Wirksamkeit und Erfolgsraten von Zirkonoxidimplantaten weiter zu verifizieren.

Fazit

Das Ergebnis dieses Behandlungkonzepts ist eine natürliche Ästhetik ohne gingivale Farbveränderungen bei diesem dünnen gingivalen Biotyp und ohne die Notwendigkeit einer Transplantation zur Maskierung des Implantats im Knochen **(Abb. 9)**. ■

Literaturverzeichnis unter
www.dimagazin-aktuell.de/literaturlisten

Bilder, soweit nicht anders deklariert: © Gupta

Saurabh Gupta BDS MDS

Dr. Saurabh Gupta ist Absolvent der Manipal University und hat einen Master-Abschluss in Mund-, Kiefer- und Gesichtschirurgie der Rajiv Gandhi University, Indien. Er betreibt eine Privatpraxis, WhiteZ Dental, in Bangalore, Indien. Dr. Gupta ist Education Director/Board Member der International Academy of Ceramic Implantology, der ersten Akademie in den USA, die sich der metallfreien Implantologie widmet. Er ist aktives Mitglied der ZIRG (Zirconia Implant Research Group), deren Ziel es ist, die Forschung in der metallfreien Implantologie anzuführen und die Richtung vorzugeben. Ausserdem unterstützt die ZIRG junge sowie etablierte Praktiker in der klinischen und wissenschaftlichen Forschung. Er ist außerdem Fellow und Botschafter der Cleanimplant Foundation, Deutschland. Derzeit ist er an zahlreichen Forschungsprojekten zu Zirkonoxid-Implantatmaterialien und digitaler Zahnheilkunde beteiligt.

Saurabh Gupta BDS MDS
WhiteZ Dental
Bangalore, India
+91 99 1620 3455
saurabh.ravzz@gmail.com
saurabh@iaoci.com

Eine neue Dimension von patientenindividuellen Emergenzprofilen

Patientenindividuelle Abutments und somit patientenindividuelle Emergenzprofile sind State-of-the-Art. Doch wie oft kommt ein patientenindividuelles Abutment zum Einsatz, wenn man den enormen Zeitaufwand der Ausformung des Emergenzprofils sieht? Wie kann der Praktiker einfach und schnell ein One-Abutment-One-Time™-Konzept umsetzen und das noch patientenindividuell?

Die täglichen Herausforderungen in der zahnärztlichen Praxis hinsichtlich der ästhetischen, funktionellen und biologischen Ansprüche der Patienten sind fordernd. Anhand eines komplexen Falles werden die Vorteile des neuen EAP® Abutments gezeigt.

Abutments – Stand der Technik

In der Implantologie gibt es verschiedene Arten von Abutments. Es gibt Standard-Abutments und patientenindividuelle Abutments. Letztere sind der Goldstandard. Bei den häufigsten patientenindividuellen Abutments gibt es die sogenannten Klebebasen (T-base) oder Titan-Abutments mit Vor- und Nachteilen [1].
Klebereste und Eigenschaften der dentalen Kunststoffe sind alles andere als biokompatibel [2]. Deshalb sollten Kunststoffe insbesondere im knochennahen Sulcusbereich, der praktisch kaum Volumen aufweist, vermieden werden [3]. Bis jetzt gab es keine wirklich zufriedenstellende Lösung, die die Aufgaben eines Abutments sicher in jedem Bereich erfüllen.

Was sind EAP® Abutments?

Eine neue Kategorie von implantatsystem-unabhängigen Abutments, die die Vorteile der Ästhetik und die Vorteile der Biokompatibilität in ein Produkt vereinen und erstmalig ein One-Abutment-One-Time™-Konzept praktikabel machen. Die Abutments sind schüsselförmig. Dadurch befindet sich hinter der dünnen Titanhülle die Keramik. Folglich ist mehr Platz für die Keramik und das Abutment kann nach Bedarf nachträglich modifiziert werden, ohne die Krone neu machen zu müssen. Die Klebefuge befindet sich maximal entfernt vom Knochen **(Abb. 1 und 2)**.

Ziel eines Abutments

Das Abutment ist ein wesentlicher Teil einer implantologischen Versorgung. Die transgingivale Zone trägt entscheidend zur Langzeitstabilität bei. Entzündungsfreie Verhältnisse und die Möglichkeit, dass sich Zellen an das Abutment anlagern [4] und Tight Junctions bilden können, sollten ermöglicht werden. Dabei ist neben der Biologie auch die Ästhetik wesentlich entscheidend für Erfolg und Misserfolg. Ein eventueller Plan B für die Weichgewebssituation ist von Vorteil.
EAP® Abutments können neben den ideal gewünschten Features auch einen deutlich vereinfachten Workflow bieten.
In dem folgenden Fall ist ein Standardprocedere, wie Sie es kennen, dargestellt.
1. Implantation
2. Abdruck
3. Eingliederung der prothetischen Arbeit.

Jedoch mit entscheidenden Vorteilen: Sie versorgen Ihren Patienten mit einem One-Abutment-One-Time™-Konzept und mit einem patientenindividuellen Emergenzprofil, jedoch mit dem Zeitaufwand von einer Standardversorgung.
Sie könnten auch die EAP® fast Methode verwenden. Direkt bei der Implantation formen Sie bei primärstabilen Implantaten ab und

Abb. 1: Skizze Gold-Standards und EAP® Abutments.

Abb. 2: Original EAP® Abutment vor dem Verkleben mit der Keramikkrone.

können beim zweiten Termin die fertige Versorgung einsetzen. Das Gewebe am Abutment verhält sich vorhersagbar und wächst stabil am Abutment an. Am vorgestellten Patientenfall können Sie sich selbst ein Bild davonmachen.

Ausgangsituation

Patient 65 Jahre alt, hat seit 20 Jahren keine Frontzähne von 12 auf 22 mehr, Mundhygiene insuffizient und restliche zahnmedizinische Versorgung mangelhaft. Patient wünscht sich eine festsitzende Versorgung von 12 auf 22. Knochenhöhe ausreichend, Knochenbreite ca. 3 mm **(Abb. 3)**.

Chirurgisches Vorgehen

Es wurde ein Bone Split durchgeführt **(Abb. 4)**. Gleichzeitig wurden der Zahn 13 und 23 lateral augmentiert. Nach drei Monaten wurde die Implantation vorgenommen. Die Einheilung der Implantate erfolgte gedeckt.

Prothetisches Vorgehen

Es wird ein einfacher krestaler Freilegungsschnitt durchgeführt. An den Enden werden je ein Entlastungschnitt gesetzt (H-Schnitt), damit das Entfernen der Abdeckschraube ohne Rissverletzung geschieht. Der Schnitt erfolgt so klein, dass der Abformpfosten leicht zu applizieren ist. Die Abformungspfosten werden eingeschraubt und die Einweghülsen aufgesteckt. Natürlich kann die Abformung digital erfolgen. Deutlich zu sehen ist, dass die Freilegung nicht optimal in der Mitte des Implantates erfolgte. Dies spielt aber keine Rolle, da das Gewebe genug Zeit hat sich danach zu regenerieren **(Abb. 5)**. Anschließend wird das Weichgewebe wieder repositioniert **(Abb. 6)** – ohne zu nähen. Sollte der Schnitt zu groß geraten

Abb. 3: Ausgangssituation vor Bone Split und Implantation vor Freilegung.

Abb. 4: Minimalinvasive Freilegung nach Bone Split.

Abb. 5: Danach erfolgt ein Silikonabdruck.

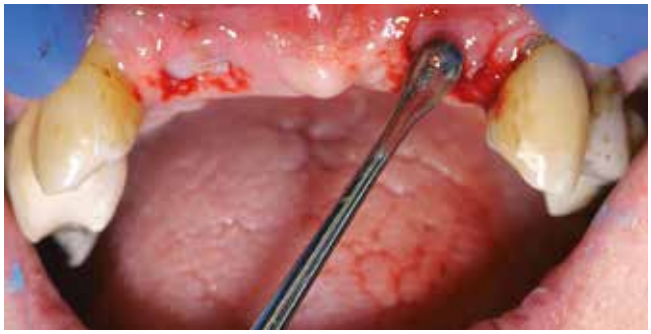

Abb. 6: Repositionierung des Weichgewebes, Gingiva ohne Naht.

sein oder das Gewebe abstehen, so kann eine Adaptationsnaht gelegt werden. Ziel ist es aber nicht zu nähen.
Diese einfache Freilegungstechnik ist für jeden nicht-chirurgisch tätigen Zahnarzt leicht lern- und anwendbar. Die Freilegung bei der Abformung und beim Einsetzen konnte auch von Studenten leicht gemeistert werden.

In **Abbildung 7** ist wieder die Ausgangssituation nach der Abformung und vor der Freilegung zu sehen. Zwischen beiden Terminen lagen zwei Wochen. Trotz oder gerade wegen der fehlenden Naht ergab sich eine sehr schöne Wundheilung. Auch hier ist zu sehen, dass die Emergenzprofile nicht ausgeformt sind. Der Zahntechniker hat die Brücke nach seinen Vorstellungen mit entsprechendem Emergenzprofil geformt.
Abbildung 8 zeigt die Brücke. Von außen sind die EAP® Abutments nicht von einem Titan-Abutment zu unterscheiden. Die Ausformung der Pontics erfolgt an der Basis der bukkalen Seite scharfkantig und ist eiförmig Richtung palatinal, aber am Zahnfleisch anliegend, ausgeformt.
Der Vergleich der Position der definitiven Versorgung hilft extrem gut, sich zu orientieren **(Abb. 9)**. Sie können auch wie bei den Pontics die Stellen mit dem Skalpell markieren. Ich habe hier darauf verzichtet.
Die Abutments werden jetzt so freigelegt, dass diese zumindest ein bis zwei Gewindegänge angeschraubt werden können **(Abb. 10)**. Dies ist hier notwendig, da die Pontics erst markiert werden müssen. Damit wird das Handling der Brücke extrem einfach. Bei Bedarf kann an den Abutments nochmals nachgeschnitten werden. Die Fläche des Emergenzprofils ist nicht mit der der Standard-Abutments zu vergleichen. Es ist praktisch unmöglich mit Druck das Gewebe zu verdrängen, wenn es nicht gelöst ist. Am Anfang empfiehlt es sich einen größeren Schnitt zu machen und das Gewebe großzügig nach bukkal und lingual zu mobilisieren. Es muss dabei aber nicht über den krestalen Rand hinaus mobilisiert werden. Dies ist vor allem für den chirurgisch nicht geübten Anwender von Vorteil, da sich unter physiologischen Verhältnissen keine anatomischen Strukturen, die verletzt werden können, befinden.
Wie bereits erwähnt, können die Positionen der Pontics mit dem Skalpell markiert werden **(Abb. 11)**. Danach wird die Brücke wieder heruntergeschraubt und das Weichgewebe am Pontic mobilisiert, gleich wie beim Abutment **(Abb. 12)**. Wich-

Abb. 7: Ausgangssituation nach Abformung und vor Freilegung.

Abb. 8: Von außen sind die EAP® Abutments nicht von einem Titan-Abutment zu unterscheiden.

Abb. 9: Orientierung für Freilegung.

Abb. 10: Freilegung für Abutments.

Abb. 11: Markierung für die Freilegung der Pontics.

Abb. 12: Eingliederte Brücke.

tig ist, dass das Gewebe mit wenig Druck, zu locker ist nicht relevant, an den Abutments und an den Pontics anliegt.
Wie vorhin erwähnt, können die Positionen der Pontics mit dem Skalpell markiert werden. Danach wird die Brücke wieder heruntergeschraubt und das Weichgewebe am Pontic mobilisiert, gleich wie beim Abutment. Wichtig ist, dass das Gewebe mit wenig Druck, zu locker ist nicht relevant, an den Abutments und an den Pontics anliegt.
Das Gewebe wurde nach bukkal hinausgezogen. Dabei eignet sich besonders gut eine Häkchensonde. Die Wundflächen sollen am Abutment aufliegen. Die gesamte Freilegung von zwei Abutments und zwei Pontics dauerte 12 Minuten. Das Freilegungsvideo ist auf unserem YouTube-Channel abrufbar. Den Rest macht die Natur. Somit haben Sie den Rest der Heilung von Ihrer Ordination ausgelagert.
Wichtig ist dem Patienten zu sagen, dass das Zahnfleisch am Anfang sich etwas erhaben anfühlt, aufgrund des Gewebeüberschusses **(Abb. 13 und 14)**.
Nach zwei Wochen beginnt das Gewebe zu resorbieren und anzuwachsen **(Abb. 15)**.
Trotz insuffizienter Mundhygiene hat der Patient einen guten Heilungsverlauf **(Abb. 16)**.

Die Papillen beginnen sich einzulagern **(Abb. 17)**. Befestigtes Zahnfleisch in regio 12 wird in einem Jahr resorbiert sein, da es auf der Keramik nicht anwachsen kann.
Sechs Wochen post OP haben sich die Lippen wieder an eine festsitzende Versorgung gewöhnt.
Vier Monate nach OP haben sich die gingivalen Verhältnisse rund um die EAP® Abutments sehr schön etabliert und stabilisiert **(Abb. 19)**. Papillen wachsen in den Interdentalbereich. Befestigte Gingiva ist stark an den Abutments ausgebildet. An den Pontics ist zwar noch Attached gingiva zu sehen, diese wird aber spätestens in einem Jahr verschwunden sein.

Abb. 13: Erster Tag post OP.

Abb. 14: Eine Woche nach Eingliederung.

Abb. 15: Zwei Wochen nach Freilegung.

Abb. 16: Dritte Woche nach Freilegung.

Abb. 17: Vierte Woche nach Freilegung.

Abb. 18: Sechs Wochen nach Freilegung.

Abb. 19: Vier Monate post OP.

Zusammenfassung

Mit EAP® Abutments gehen Sie kein Risiko ein, da Sie die Abutments im geklebten Zustand mit der Krone nachträglich bearbeiten und korrigieren können. Sollten sich die Gingivaverhältnisse beim Patienten im Laufe der Zeit ändern, so ist es für den Zahnarzt sehr einfach und schnell lösbar. Zeitaufwand 5-10 Minuten und es werden keine zusätzlichen Laborkosten produziert.

Das Video der nachträglichen Bearbeitung finden Sie auf unserem YouTube-Channel. Dies ist jedoch lediglich der Plan-B. Mit EAP® Abutments sind die gingivalen Verhältnisse extrem stabil. Der Schwachpunkt ist und bleibt immer die Mundhygiene des Patienten. In der Gewährleistungsfrist können Sie praktisch ohne Kosten die Arbeit nachbearbeiten.

Wenn das EAP® Abutment bearbeitet wird, dann entfernen Sie die goldfarbige Anodisierungsschicht. Diese können Sie sehr einfach und prozesssicher selbst in der Ordination oder im Labor wiederherstellen. Die Wiederherstellung dieser Schmuckanodisierung ist ebenfalls auf dem YouTube-Channel zu finden. Aus unserer Sicht ist nur so ist ein One-Abutment-One-Time™-Konzept mit patientenindividuellen Abutments zeiteffizient, sicher und einfach umsetzbar. ■

Literaturverzeichnis unter
www.dimagazin-aktuell.de/literaturlisten

Bilder, soweit nicht anders deklariert: Prof. Kern

Prof. Ing. Dr. Mario Kern MSc. MSc.
Getznerstraße 2A · A-6060 Hall in Tirol
www.zahnarzt-kern.at

Hier geht es zu den OP-Videos:

Prof. Ing. Dr. med. dent.
Mario Kern M.Sc. M.Sc.

1999-2007	Studium der Zahnmedizin und Humanmedizin
2007	Promotion an der medizinischen Universität Innsbruck in Zahnmedizin
2008-2014	Eigene Praxis als Wahlzahnarzt in Innsbruck
Seit 2008	Forschung zur Zellanlagerung an dentalen Abutments
2011	Master of Science in Oral Implantology (M.Sc.) DGI an der Steinbeis-Hochschule Berlin
2012	1. internationale Patentanmeldung www.eap-abutments.com
2012 bis dato	Nationale und internationale Vorträge im Bereich der Implantologie, Parodontologie und additive Fertigung
Seit 2014	Verlegung und Vergrößerung der Ordination von Innsbruck nach Hall in Tirol gemeinsam mit Frau DDr. Birgit Kern Spezialgebiete CAD/CAM-Technik, Parodontologie & Implantologie und digitaler Workflow
2017	Master of Science in Oraler Implantologie und Parodontaltherapie (DGI) an der Steinbeis-Hochschule Berlin
Seit 2017	Forschungsschwerpunkt additive Fertigung
2018	Gründung der EAP® Produktions- und Patentverwertungs-GmbH
2018	Ernennung zur akademischen Lehrpraxis für die DTMD University in Luxembourg
2018	Berufung zum apl. Professor an der DTMD University in Luxembourg
2019	Verleihung des Titels Ingenieur
2019	Internationale Patentanmeldung Fertigungsprozess

Zeramex

Die Zukunft: natürlich, weiss und digital

Experten mit **mehr als 15 Jahren Erfahrung** in Keramik

Das Keramikimplantat

Massgeschneiderte prothetische Lösungen – dank umfassendem Portfolio und digitalem Workflow

100% metallfrei, reversibel verschraubt

Made in Switzerland – Since 2005.

ZERAMEX
natürlich, weisse Implantate

www.zeramex.com

Jubiläum: 100 Jahre intraligamentäre Anästhesie

Die technische, wissenschaftliche und klinische Entwicklung

Schmerzausschaltung vor zahnmedizinischen Maßnahmen ist Voraussetzung für die Compliance des Patienten. Weltweit gelehrt und weitgehend praktisch angewandt wird zur Schmerzausschaltung im OK- und UK-Frontzahnbereich die Terminalanästhesie und im UK-Seitenzahnbereich, wo die Infiltrationsanästhesie wegen der dichten Compacta nicht angewendet werden kann, die intraorale Leitungsanästhesie des N. alveolaris inferior. Eine weitere Variante der dentalen Schmerzausschaltung gewinnt zunehmend an Akzeptanz: Die intraligamentäre Anästhesie.

Eine der ersten Veröffentlichungen über die Möglichkeit einer Einzelzahnanalgesie durch Injektion von Lokalanästhetika in das Ligamentum circulare erschien 1925 als Promotionsarbeit von Charles-Louis Bourdin: „L'Anesthésie par l'injection intra-ligamentaire pour l'extraction des dents" [2].

Bourdin kommt bereits 1925 zu folgenden Schlussfolgerungen:

- Die Anästhesie durch intraligamentale Injektion ist die logischste, da sie die Anästhesieflüssigkeit genau an den Eingriffsort bringt.
- Sie ist weniger toxisch, da nur wenige Tropfen Flüssigkeit für jede Intervention ausreichen.
- Da nur Gewebe infiltriert werden, die im Verlauf der Operation (der Extraktion) zerstört werden, bietet sie keine Ansatzpunkte für Risiken von Infektionen.
- Die Wirkung der intraligamentäre Anästhesie tritt rasch ein und ist dauerhaft.

Erste Nennung im Jahr 1920

Die Technik der intraligamentalen Injektion wurde erstmals von Chompret (1920) [3] im Detail beschrieben. Bourdin (1925) berichtet darüber und nimmt in seiner Dissertation darauf Bezug.

Wörtlich zitiert er Chompret:
„Folgendermaßen operiere ich: Ich benutze eine Spritze mit einem Zylinder und einem vollkommen dichten Kolben, […], wenn sie gut reguliert sind. Ich nehme eine Kanüle so dünn wie möglich, beispielsweise eine auswechselbare Kanüle mit einer Länge von etwa 1 cm, deren Anschliff kurz und spitz ist, damit sich einerseits die Spitze nicht verbiegt und andererseits keine zu lange Penetration ohne Verdrängung von Flüssigkeit in das Gewebe erforderlich ist.
Dann injiziert man je einen Tropfen Anästhesielösung an der mesialen und distalen Seite des zu extrahierenden Zahnes. Auf diese Weise ist das Ligamentum circulare schnell analgesiert und die Wirkung des Anästhetikums umfasst sowohl die gingivale wie die alveoläre Seite.
Nun beginnt die zweite Phase, während der die Anästhesielösung ins intraalveoläre Ligament injiziert wird. Dafür hält man die Spritze fast senkrecht, d. h. sie bildet zur Achse des Zahnes einen Winkel von kaum mehr als 20°. Die Kanüle wird mit der Spitze am Zahnhals angesetzt, entweder mesial oder distal, durch das Ligamentum circulare geführt und allmählich ganz gleichmäßig so weit wie möglich in den Zahnhalteapparat Richtung Apex gedrückt, ohne dabei den Kontakt zum Zahn zu verlieren.
Wenn kein weiterer Vorschub mehr möglich ist, wird die Injektion vorgenommen, die immer nur eine winzige Menge Anästhetikum erfordert.
Auf diese Weise wird erst eine Einspritzung auf der mesialen Seite des Zahnes durchgeführt, gefolgt von einer auf der distalen Seite. Dies reicht vollständig für Schneidezähne, Eckzähne und Prämolaren.
Bei den Molaren erfolgt ebenfalls eine Injektion ins alveoläre Ligament und zwar auf der vestibulären und auf der lingualen Seite. Dabei spielt der Applikationspunkt der Einspritzung keine große Rolle, sofern die Kanüle 2 bis 4 mm in den Zahnhalteapparat (ins Parodontium) eindringen kann."

Die von Chompret (1920) und von Bourdin (1925) verwendeten und beschriebenen Spritzen und Injektionsnadeln erforderten vom ILA-Anwender ein hohes Maß an Sensibilität und Kraft zur intraligamentalen Injektion von Anästhetikum ins Ligamentum circulare.

Erst mit der Entwicklung von sogenannten Druckspritzen, mit denen die vom Behandler aufgebrachte Kraft über ein mehrstufiges, integriertes Hebelsystem verstärkt wurde, war es möglich, die Anästhesielösung gegen den Widerstand des Desmodontalgewebes (back-pressure) mit geringer Kraftaufwendung in das Ligament zu applizieren.

Seit den 1970er Jahre stehen Injektionssysteme zur Verfügung, bei denen die vom Behandler aufgebaute Injektionskraft so verstärkt wird, dass der Gewebsgegendruck problemlos überwunden und die Anästhesielösung mit hohem Druck ins Desmodont appliziert werden kann.

Wissenschaft und Technik

Wegen der bekannten unerwünschten Effekte der Leitungsanästhesie des N. alveolaris inferior sollte die behandelnde Zahnärztin/der behandelnde Zahnarzt überprüfen, ob die intraligamentäre Anästhesie (IL-A) diese allgemein angewandten Methoden der örtlichen dentalen Betäubung kompensieren kann.
Alle in der Literatur angesprochenen Komplikationen der intraligamentären Anästhesie, d. h. histologisch feststellbare Gewebstraumatisierungen [6,7,12,13,16] und Nekrosen, Bakteriämien, Injektionsschmerzen sowie ungewünschte Effekte wie Elongationsgefühl und Druckschmerz nach Abklingen der Analgesie stehen im direkten Zusammenhang mit den jeweils verwendeten Instrumenten (ILA-Spritzen) und ihrer Handhabung. Alle relevanten Fragen zu diesen Effekten sind durch Studien beantwortet – sie sind nicht mehr von Relevanz [1,9].

Seit den 1970er Jahren hat es eine technische Entwicklung der Injektionssysteme gegeben, die bei der Erreichung des Anästhesieeffekts der IL-A in Betracht gezogen werden müssen. Der Druckaufbau und die Anwendung am Patienten ist so unterschiedlich, dass ein direkter Vergleich nur sehr bedingt möglich ist.

Entwicklung der Spritzentypen

Die 1. Generation der ILA-Spritzen sind die Pistolen-Spritzen – ohne und mit Druckbegrenzung **(Abb. 1 und 2)**.
Die 2. Generation der ILA-Spritzen sind die Dosierhebel-Spritzen, die Mitte der 1980er Jahre eingeführt wurden **(Abb. 3)**.
Seit Beginn dieses Jahrhunderts stehen ILA-Spritzen ohne ein integriertes, mehrstufiges Hebelsystem zur Verstärkung des Injektionsdrucks zur Verfügung – das sind die Dosierradspritzen **(Abb. 4)**.

Üblicherweise erfolgt die intraligamentale Injektion mit handelsüblichen mechanischen Injektionssystemen entsprechend dem gelehrten und publizierten Stand der Zahnheilkunde [1,5,9,13,16,17,18].
Zum Vergleich der1., 2. und 3. Generation der ILA-Spritzensysteme wurde in wissenschaftlicher Begleitung der Friedrich-Schiller-Universität Jena, eine klinisch-medizinische Studie durchgeführt. Die Fallzahl wurde mit mindestens 200 festgelegt, d. h. Fälle lokalanästhetischer Schmerzausschaltung, die konventionell durch eine Leitungsanästhesie des N. alveolaris inferior oder eine Infiltrationsanästhesie anästhesiert worden wären. Ausschließlich angezeigte zahnerhaltende Maßnahmen (konservierende, restaurative und endodontische) wurden dokumentiert und gingen in die Auswertung dieser Observationsstudie ein [4].

In allen Fällen und für alle Spritzensysteme wurden dieselben, systemadaptierte Kanülen mit einem Außendurchmesser von 0,3 mm (alte engl. Bezeichnung 30 G), einer Länge von 13 mm und kurzem Anschliff verwendet.
Für die intraligamentalen Injektionen wurde das auch üblicherweise für die Infiltrations- und die Leitungsanästhesie verwendete Anästhetik um 4%ige Articainhydrochlorid-Lösung mit 1:200 000 Adrenalinzusatz (z. B. Ultracain D-S oder Septanest 1/200.000) appliziert [1,9].

Ergebnisse

Im Rahmen der in einem Zeitraum von 16 Monaten durchgeführten Studie wurden alle applizierten intraligamentären Lokalanästhesien dokumentiert.
Mit allen benannten und gezeigten ILA-Spritzen ist es möglich, intraligamentäre Anästhesien zu erreichen.
In die Studie integriert wurden alle konservierenden, restaurativen und endodontischen Behandlungen unter Schmerzausschaltung sowie Lokalanästhesien im Zusammenhang mit prothetischen Maßnahmen. Lokalanästhesien vor chirurgischen Eingriffen, z. B. Zahnextraktionen und Parodontalbehandlungen sind nicht in die Studie eingegangen.
Insgesamt wurden 321 Zähne durch intraligamentale Injektionen anästhesiert, davon 88 im Oberkiefer und 233 im Unterkiefer, davon 207 im Seitenzahnbereich.
Unter konventionellen Bedingungen wären von den dokumentierten 321 Zähnen 114 durch Infiltrations- bzw. Terminalanästhesien und 207 durch Leitungsanästhesien des N. alveolaris inferior anästhesiert worden.

Abb. 1: ILA-Pistolenspritzen ohne Druckbegrenzung.

Abb. 2: ILA-Pistolenspritze mit Druckbegrenzung 100 N.

Abb. 3: ILA-Dosierhebelspritzen – Stand der Technik 1985.

Abb. 4: ILA-Dosierradspritze – aktueller Stand der Technik.

Bei allen 207 Zähnen im Unterkiefer-Seitenzahnbereich wurde vor den anstehenden zahnerhaltenden Therapien versucht, durch intraligamentale Injektionen mit handelsüblichen Instrumentarien eine Lokalanästhesie zu erreichen.
Zur Anwendung kamen die Dosierhebelspritze (56 Fälle), die Pistolenspritze mit Druckbegrenzung Ultraject (62 Fälle) und die Dosierradspritze SoftJect (89 Fälle). Mit allen Spritzensystemen konnten alle Zähne analgesiert werden.

Zur intraligamentalen Injektion wurde die systemadaptierte Kanüle entlang des Zahnhalses 1-2 max. 3 mm in den Desmodontalspalt eingeführt, bis fester Halt gespürt wurde **(Abb. 5)**. Pro Zahnwurzel sind etwa 0,2 ml Anästhetikum zu applizieren – in mindestens 20 Sekunden. Bei mehrwurzeligen Zähnen ist die Injektionszeit zu verlängern: > 20 Sekunden bei der 2. Wurzel und bei einer 3. Wurzel ≥ 25 Sekunden.
Das zahnumgebende Gewebe muss ausreichend Zeit haben, das angediente Anästhetikum zu resorbieren.
Nach der initialen intraligamentalen Injektion von Anästhetikum war bei 168 Zähnen/Fällen (81,2 %) eine ausreichende Analgesie gegeben; bei 39 Fällen wurde intraligamental nachinjiziert, was bei 94,9 % (37 Fälle) erfolgreich war. Bei den verbliebenen 2 Fällen (Zahn 46 und 44) wurde versucht, durch eine Leitungsanästhesie des N. alveolaris inferior eine für die angezeigte Behandlung ausreichende Schmerzausschaltung zu erreichen, was in einem weiteren Fall erfolgreich war. Ein Fall musste als absoluter Anästhesieversager dokumentiert werden (Phobiepatient). Durch die initialen und komplettierenden intraligamentalen Injektionen konnte ein intraligamentärer Anästhesieerfolg von 99,0 % erreicht werden.

Sofort nach Abschluss der intraligamentalen Injektion, die pro Zahnwurzel mit 20 bis 25 Sekunden anzusetzen ist, wurde der Anästhesieeintritt durch Sondierung und Kälte-Test überprüft. Die intraligamentäre Anästhesie war überwiegend ausgeprägt (81,2 %). Die erforderlichen Nachinjektionen erfolgten unverzüglich, die bis auf 2 Fälle (0,97 %) erfolgreich waren.

Durch die Sondierung und den Kälte-Test konnte festgestellt werden, dass sich die Anästhesie nur auf den betroffenen, zu behandelnden Zahn und das zahnumgebende Gewebe begrenzte. Da die Anästhesiewirkung ohne Latenz eintritt, kann bei intraligamentalen Injektionen der Anästhesieerfolg sofort überprüft werden. Die Überprüfung der Anästhesie zeigte, dass sie für die indizierte Behandlung ausreichend tief war, sodass der Behandlungsablauf ohne Unterbrechung fortgesetzt werden konnte.

Abb. 5: Bei intraligamentalen Injektionen wird nicht ins Gewebe eingestochen.

In die Feststellung der Anästhesie-Dauer wurden die Patienten eingebunden. Sie wurden gezielt darauf hingewiesen, das Nachlassen der „Taubheit bis zur Rückkehr der vollen Empfindung" festzuhalten und sich idealerweise dafür Notizen zu machen. Sie übermittelten diese Daten in den meisten Fällen telefonisch oder beim nächsten Termin. Die von den Patienten mitgeteilte Anästhesiedauer betrug im Durchschnitt 56,5 Minuten.

Beeinträchtigungen durch die Injektionen zur Erreichung einer intraligamentären Anästhesie traten in geringem Umfang auf. Der am häufigsten mitgeteilte unerwünschte Effekt „Druckschmerz/Aufbissempfindlichkeit" (27 Fälle = 13,0 %) steht im direkten Zusammenhang mit dem Injektionsdruck, der bei Spritzensystemen mit integrierten mehrstufigen Hebelsystemen nur eingeschränkt den anatomischen Gegebenheiten des Patienten angepasst werden kann.
Die dokumentierten unerwünschten Effekte wurden überwiegend mit der Pistolenspritze **(Abb. 2)** und der Dosierhebelspritze **(Abb. 3)** generiert.
Artikulatorische und mastikatorische Einschränkungen wurden nur in 2 Fällen, nach den Komplettierungen durch eine Leitungsanästhesie, mitgeteilt.

Die intraligamentäre Anästhesie – Stand 2020

Die Grenzen der Methode der intraligamentären Anästhesie (IL-A) [19] liegen im chirurgischen Bereich. Da die IL-A die anästhetischen Anforderungen vor großflächigen und lang dauernden dento-alveolären chirurgischen Eingriffen nicht erfüllen kann, sind diese Maßnahmen unter Infiltrations- beziehungsweise unter Leitungsanästhesie des N. alveolaris inferior durchzuführen [1, 5,9].
Die technische Entwicklung und in den letzten 25 Jahren gewonnenen wissenschaftlichen und klinischen Erkenntnisse haben dazu geführt, dass die Einzelzahnanästhesie (IL-A) heute uneingeschränkt eine primäre Methode der dentalen Lokalanästhesie ist.
Die publizierten Ergebnisse der evidenzbasierten klinischen Studien [4,5,13,16] zeigen, dass es fast keine Einschränkungen beim Patientengut, den Indikationen und der praktischen Anwendung gibt.
Bei Behandlung von Patienten mit Blutungsneigung (Patienten mit Hämophilie, Thrombopenie, Behandlung mit Antikoagulanzien etc.) ist die intraligamentäre Anästhesie die prioritäre Methode der dentalen Lokalanästhesie.

Schwenzer und Ehrenfeld (2000) schreiben, dass bei Patienten mit hämorrhagischen Diathesen auf keinen Fall Leitungsanästhesien vorgenommen werden dürfen. Diese können infolge massiver Hämatombildung lebensbedrohliche Folgen haben. Sie verbieten sich wegen der Gefahr einer Gefäßverletzung (Arteria oder Vena alveolaris inferior) durch die Injektionskanüle [14]. Im Desmodontalspalt sind keine Gefäße, die bei der ILA-Insertion der Kanüle touchiert werden können.
Eine Einschränkung für die intraligamentäre Anästhesie gibt es nur bei endokarditisgefährdeten Patienten. Hier gilt besondere Vorsicht, da die Absiedlung von Bakterien aus dem Blut (Bakteriämien) bei diesen Patienten zu ernsthaften Komplikationen führen kann. Bei diesen Patienten sind invasive Eingriffe unter Antibiotikaschutz vorzunehmen [14]. Diese Vorsichtsmaßnahme ist nicht nur bei einer intraligamentären Anästhesie, sondern auch bei anderen Manipulationen am Zahnfleischsulkus, z. B. subgingivalen Kürettagen, Zahnsteinentfernungen, Extraktionen, einzuhalten. Für die intraligamentäre Anästhesie ist das Risiko einer Endokarditis eine absolute Kontraindikation [9].

Bei allen anderen Patientenkategorien ist die intraligamentäre Anästhesie uneingeschränkt anwendbar:
- bei jungen, gesunden Patienten
- bei Kindern
- bei Risikopatienten, auch bei Patienten mit „Spritzenangst"
- und auch bei Patienten mit parodontaler Vorschädigung [13,15].

Bei Risikopatienten ist die IL-A bevorzugt in Betracht zu ziehen, da die intraligamental applizierte Anästhetikum-Menge signifikant geringer ist, als bei der Infiltrations- oder der Leitungsanästhesie.
Außer bei großflächigen und lang dauernden dento-alveolären chirurgischen Eingriffen kann die intraligamentäre Anästhesie vor allen dentalen Indikationen zur punktgenauen Anästhesie appliziert werden.
Unter IL-A ist es sogar möglich, in derselben Sitzung Zähne in verschiedenen Quadranten zu therapieren, ohne dass der Patient – nach Ende der Behandlung – noch Stunden unter artikulatorischen und mastikatorischen Beeinträchtigungen leidet und seine Dispositionsfreiheit eingeschränkt ist.
Da zwischen Injektion und Anästhesieeintritt praktisch keine Latenz liegt, kann der Anästhesieerfolg sofort durch Sondierung und Kälte/Wärme-Test festgestellt und erforderlichenfalls intraligamental nachinjiziert werden. Der unverzügliche Anästhesieeintritt gestattet es, sofort nach Abschluss der intraligamentalen Injektion mit der Behandlung zu beginnen.

Die in der Literatur beschriebenen unerwünschten Effekte, wie Aufbissempfindlichkeit, Druckschmerz, Elongationsgefühl, Gingivaschmerz/-entzündung, reversible Nekrosen, wurden wahrscheinlich durch zu schnelle Injektion des Anästhetikums ins Ligament des zu behandelnden Zahnes generiert, was mit Pistolen- und Dosierhebelspritzen leicht, mit Dosierradspritzen kaum möglich ist [8,10-12].

Patientenakzeptanz
Die Akzeptanz der Methode der intraligamentären Anästhesie durch den Patienten hängt auch von den angewandten Injektionssystemen, also der Spritze, ab. Bei den verschiedenen verglichenen Spritzensystemen variierten die Reaktionen der Patienten von „reserviert – genervt" bis „interessiert – positiv überrascht". Uneingeschränkt akzeptiert wurde die Dosierradspritze [4].
Als besonders angenehm wurde von allen Patienten empfunden, dass bereits kurze Zeit nach Abschluss der Behandlung das Empfindungsvermögen wieder vollständig zurückgekehrt war. Eine Einschränkung der Dispositionsfähigkeit der Patienten nach Abschluss der Behandlung unter intraligamentärer Anästhesie war in aller Regel nicht gegeben.
Einstich-/Injektionsschmerz kann durch Ablage eines Tropfens des zu applizierenden Anästhetikums an der vorgesehenen Injektionsstelle weitgehend eliminiert werden **(Abb. 6)**, was mit der Dosierradspritze sehr punktgenau erfolgen kann.
Unter intraligamentärer Anästhesie können auch in derselben Sitzung Zähne sowohl im 3. als auch im 4. Quadranten behandelt werden, ohne dass die Dispositionsfähigkeit der Patienten nach Abschluss der Behandlung beeinträchtigt ist [4].

KSI Bauer-Schraube
Das Original
Über 30 Jahre Langzeiterfolg

- sofortige Belastung durch selbstschneidendes Kompressionsgewinde
- minimalinvasives Vorgehen bei transgingivaler Implantation
- kein Microspalt dank Einteiligkeit
- preiswert durch überschaubares Instrumentarium

Das KSI-Implantologen Team freut sich auf Ihre Anfrage!

K.S.I. Bauer-Schraube GmbH
Eleonorenring 14 · D-61231 Bad Nauheim
Tel. 06032/31912 · Fax 06032/4507
E-Mail: info@ksi-bauer-schraube.de
www.ksi-bauer-schraube.de

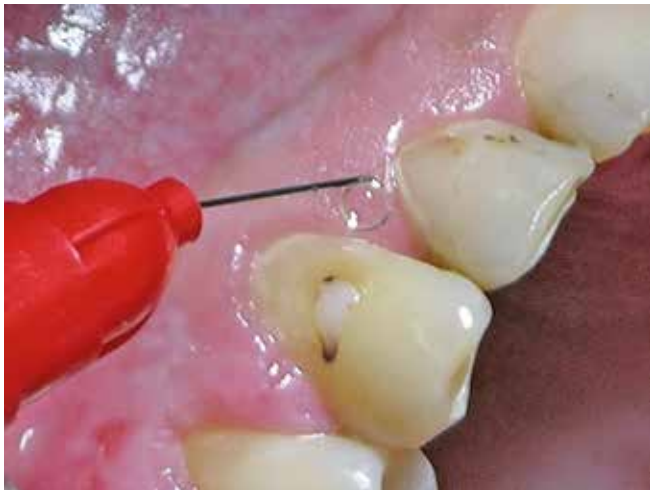

Abb. 6: Ablegen eines Tropfens Anästhetikum zur Oberflächenanästhesie vor der Insertion der Kanüle zur Vermeidung von Einstich-/Injektionsschmerz.

Bilder, soweit nicht anders deklariert: © Taubenheim

Prof. Dr. Dr. habil. em. Eike Glockmann
Friedrich-Schiller-Universität Jena
Universitätsklinikum Jena
07743 Jena

Lothar Taubenheim
Am Thieleshof 24
40699 Erkrath
Tel. 0211 202197
LT.Lothar.Taubenheim@t-online.de

Schlussfolgerungen

Die intraligamentäre Anästhesie kann die Infiltrations- und die Leitungsanästhesie des N. alveolaris inferior auch vor zahnerhaltenden Maßnahmen uneingeschränkt kompensieren. Sie ist als primäre Methode der Lokalanästhesie zu betrachten, über die der Patient zu informieren ist.

Durch die sehr gut zu kontrollierenden Abläufe bei der intraligamentalen Injektion, der sofortigen Überprüfung des ohne Latenz eintretenden Anästhesieeffekts, die auf den zu behandelnden Zahn begrenzte Analgesie und die hohe Akzeptanz durch den Patienten kann die behandelnde Zahnärztin/der behandelnde Zahnarzt auch die Thematisierung mit dem Patienten der Risiken sehr minimieren.

Die bei der Leitungsanästhesie des N. alveolaris inferior bekannten Risiken eines Gefäß- und/oder Nervkontakts sind bei der intraligamentalen Applikation von Anästhetikum nicht gegeben. Im Desmodontalspalt sind keine Gefäße und Nervenstränge.

Die Grenzen der intraligamentären Anästhesie liegen im chirurgischen Bereich, wo diese Lokalanästhesie-Methode die Anforderungen für länger dauernde und ausgedehnte dento-alveoläre chirurgische Eingriffe nicht erfüllen kann [19].

Abrechnung nach BEMA

Seit mehr als 20 Jahren gilt, dass die intraligamentäre Anästhesie nach BEMA Nr. 40 abrechnungsfähig ist. Werden im Ausnahmefall zwei nebeneinanderstehende Zähne intraligamentär anästhesiert, so kann die Nr. 40 je Zahn einmal berechnet werden. ■

Literaturverzeichnis unter
www.dimagazin-aktuell.de/literaturlisten

Prof. Dr. Dr. habil. em. Eike Glockmann

1996	Professur für Zahnerhaltung an der Ludwig-Maximilians-Universität München
2003	Vizepräsident der Dt. Gesellschaft für Altersmedizin
2005	Deutscher Präventionspreis
2005	Wrigley-Prophylaxepreis
2010 - 2014	Präsident der Bayerischen Landeszahnärztekammer
seit 2011	Vizepräsident der Bundeszahnärztekammer

Lothar Taubenheim

Ausbildung zum Kaufmann (IHK)

1965	Abschluss der Ausbildung in Frankreich
1965-1998	Chemisch-pharmazeutische Industrie in diversen Funktionen und Verantwortungen
1998-2012	Dozent an der WAK - Westdeutsche Akademie für Kommunikation e.V., Köln

Medizinjournalist VMWJ mit den Schwerpunkten Schmerzausschaltung in der ZHK und Relevanz des Patientenrechtegesetzes BGB § 630 e (1)
Fachreferent zur Thematik minimalinvasiver Schmerzausschaltung in der ZHK bei zahnärztlichen Fortbildungsveranstaltungen
Zahlreiche Veröffentlichungen in Fachzeitschriften

ITI
Kongress
Deutschland & Österreich
Dresden
25.–26. März
2022

International Team for Implantology

Nachhaltige Konzepte
Evidenzbasierte Vorträge
Praxisrelevante Workshops
Kollegialer Austausch

Jetzt anmelden!

Nachhaltigkeit in der Implantologie – Wunsch und Wirklichkeit

www.iti.org/congressgermany-austria

Der dentale 3D-Druck als Sonderanfertigung

Was ist erlaubt und worauf ist zu achten

Durch 3D-Druck hergestellte Medizinprodukte eignen sich nicht nur für die Serienfertigung, sondern insbesondere auch für die effiziente Herstellung von patientenspezifischem Zahnersatz mit besonders hoher Passgenauigkeit. Da das Ergebnis auch dieses Fertigungsverfahrens regelmäßig als Medizinprodukt einzuordnen ist, sind die auf nationaler und europäischer Ebene geschaffenen Regelungen für die Hersteller zu beachten.

Das Medizinprodukterecht ist wesentlich durch unmittelbar geltendes Europarecht geprägt, hier insbesondere durch die seit Mai diesen Jahres nun verbindliche EU-Medizinprodukteverordnung (MDR), deren Umsetzung in deutsches Recht maßgeblich durch das neue Medizinproduktedurchführungsgesetz (MPDG) erfolgt.
Während hiernach für die meisten Medizinprodukte eine CE-Kennzeichnung mit mehr oder weniger umfangreichen Konformitätsbewertungsverfahren erforderlich ist, gelten für nicht implantierbare Sonderanfertigungen deutlich geringere Anforderungen.

Wann liegt eine Sonderanfertigung vor?

Gem. Art. 2 Nr. 3 MDR werden als Sonderanfertigung Produkte bezeichnet, die speziell gemäß einer schriftlichen Verordnung einer aufgrund ihrer beruflichen Qualifikation berechtigten Person angefertigt wird, die eigenverantwortlich die genaue Auslegung und die Merkmale des Produkts festlegt, das nur für einen einzigen Patienten bestimmt ist, um ausschließlich dessen individuellen Zustand und dessen individuellen Bedürfnissen zu entsprechen. Ausgenommen von der Einordnung als Sonderanfertigung sind solche Produkte, die serienmäßig in industriellen Verfahren hergestellt werden.

© adobestock.com / AA+W

Der 3D-Druck als industrielles CAD/CAM-Verfahren kann daher grundsätzlich bei serienmäßiger Produktion aus dem vereinfachten Verfahren für Sonderanfertigungen herausfallen, ist aber als direkt auf den einzelnen Patienten bezogenes Medizinprodukt nach wie vor als Sonderanfertigung zu qualifizieren. Deutlich wird dies im Vergleich mit dem konventionellen analogen Verfahren. Bei allen Methoden müssen der Kiefer des Patienten abgeformt sowie die Bisslage und die Okklusion bestimmt werden. Dies kann analog durch einen Abdruck oder digital durch einen Intraoralscan erfolgen. Das Ergebnis wird durch ein zahntechnisches Labor oder auch direkt vom Zahnarzt mittels CAD/CAM-System zur Formung und Fertigung des finalen Produktes verwendet. Im Ergebnis entstehen also in beiden Verfahren Sonderanfertigungen gemäß Art. 2 Nr. 3 MDR, die ausschließlich den patientenspezifischen Auslegungsmerkmalen genügen und damit beim einzigen, namentlich definierten Patienten den angestrebten therapeutischen Nutzen entfalten. Dabei spielt es keine Rolle, ob die Sonderanfertigung konventionell oder mithilfe eines industriellen Fertigungsprozesses, wie dem 3D-Druck, hergestellt wurde.

Welche rechtlichen Anforderungen sind zu erfüllen?

Die für die Qualifizierung als Sonderanfertigung vorausgesetzte Verordnung ist gem. § 3 Nr. 3 MPDG eine Bescheinigung einer hierfür befugten Person, also hier des Behandlers, in der alle für die Sonderanfertigung erforderlichen Daten (Schablonen, Modelle oder Abdrücke) für die Auslegung und die Merkmale des für den namentlich genannten Patienten vorgesehenen Produktes enthalten sind, um dem individuellen Zustand oder den individuellen Bedürfnissen des Patienten zu entsprechen. Allein die Übermittlung von MRT- und Röntgenbildern reicht hierfür nicht aus.

Weitere Anforderungen finden sich in der MDR. Eine CE-Kennzeichnung kann und darf bei Sonderanfertigungen, anders als bei anderen Medizinprodukten, zwar nicht angebracht werden, es muss jedoch eine besondere Dokumentation zur besseren Nachverfolgbarkeit erfolgen. Konkret wird dies in Anhang XIII der MDR ausgeführt.

Zunächst hat der Hersteller für jede Sonderanfertigung eine Erklärung mit umfassenden Produktinformationen zu erteilen. Unter anderem fallen hierunter Name und Anschrift des Herstellers, die zur Identifizierung des betreffenden Produkts notwendigen Daten, die Erklärung, dass das Produkt ausschließlich für einen bestimmten Patienten bestimmt ist, Identifikationsmerkmale dieses Patienten, der Name der Person, die das betreffende Produkt verordnet hat, die spezifischen Merkmale des Produkts sowie die Erklärung, dass das betreffende Produkt den in Anhang I der Verordnung genannten grundlegenden Anforderungen entspricht. Weiter ist der Hersteller der 3D-Drucke verpflichtet, eine Dokumentation vorzuhalten, aus der Auslegung, Herstellung und Leistung der Produkte hervorgehen. Hintergrund hierfür ist die Möglichkeit einer Überprüfung durch die zuständigen Behörden, ob die gesetzlichen Anforderungen eingehalten wurden. Schließlich wird dem Hersteller eine nachgelagerte Phase der Auswertung von Erfahrungswerten anhand einer klinischen Nachbeobachtung auferlegt. Auch diese ist zu dokumentieren, und schwerwiegende Vorkommnisse sowie sicherheitsrelevante Korrekturmaßnahmen sind den zuständigen Behörden zu berichten.

Fazit

In der praktischen Anwendung empfiehlt es sich also, entsprechende Formulare bereitzuhalten, anhand derer die Informationen für den jeweiligen Fall dann zügig zusammengefasst und überprüft werden können. Vor allem sollte aber genau darauf geachtet werden, dass keine serienmäßige Herstellung vorliegt und eine passende, individuelle Verordnung erstellt wurde, um so die Qualifikation als Sonderanfertigung sicherzustellen und nicht versehentlich einen strafbewehrten Verstoß gegen das Medizinprodukterecht zu verursachen. ■

Nadine Ettling

Rechtsanwältin Nadine Ettling ist Fachanwältin für Medizinrecht. Schon während der Studienzeiten hat sie sich mit dem Medizinrecht befasst und sich diesem in ihrer Laufbahn als Rechtsanwältin voll und ganz verschrieben. Sie hat langjährige Erfahrung in der Begleitung außergerichtlicher und gerichtlicher Streitigkeiten und steht den Leistungserbringern aus dem Gesundheitswesen bei allen Fragen zur Durchsetzung und Abwehr zivilrechtlicher Ansprüche gerne zur Seite. Den klinischen Alltag hat sie aus Sicht der Akteure selbst kennengelernt und lässt dieses Verständnis heute in ihre Beratungen mit einfließen.

Nadine Ettling · Rechtsanwältin und
Fachanwältin für Medizinrecht
Lyck+Pätzold. healthcare.recht
Nehringstr. 2 · 61352 Bad Homburg
www.medizinanwaelte.de

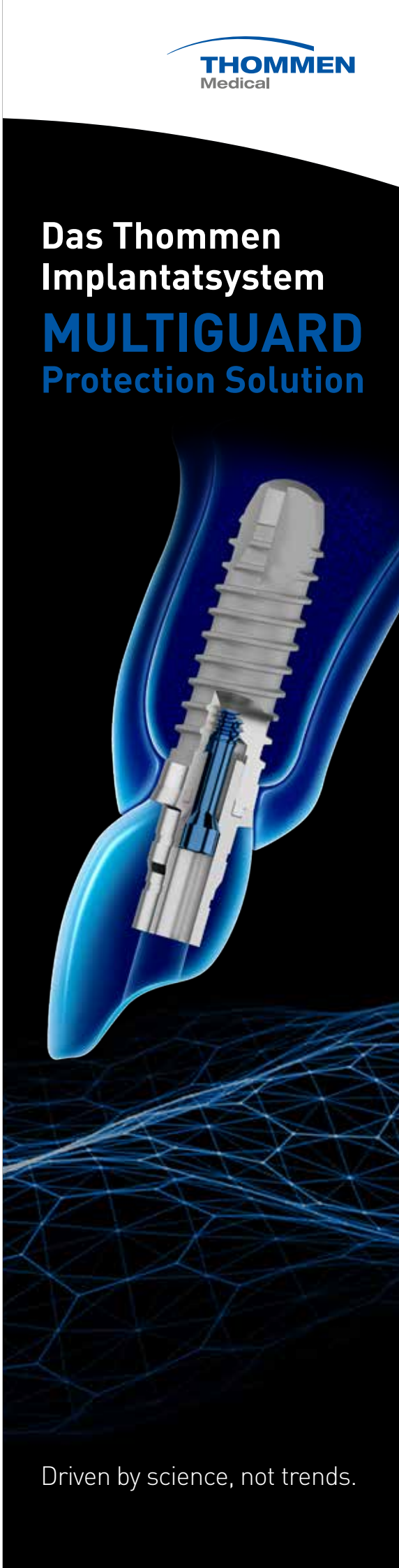

Ergebnisse aus der Praxis zeigen über 90 % Erfolg nach Re-Implantation

Die Periimplantitistherapie war erfolglos und das erkrankte Implantat kann nicht mehr gerettet werden. Es gibt nur noch einen Weg: die Explantation. Doch wie geht es weiter?
Mit diesen Themen hat sich Geistlich Biomaterials in der abschließenden Ausgabe „Explantation, Re-Implantation, Augmentation" der Reihe „Konzepte zur Prävention und Therapie von Periimplantitis" befasst. 10-Jahres-Daten aus der Praxis veranschaulichen, dass auch nach einer Explantation die Implantatüberlebensrate bei einer Re-Implantation noch bei 90,6 % liegen könnte [1]. Anhand welcher Parameter sich das Regenerationspotenzial eines Defektes definieren lässt und mit welchen Methoden PatientInnen erneut augmentativ versorgt werden können, erfahren BehandlerInnen in der aktuellen dritten Ausgabe. Sowohl dieser als auch die vorangegangenen Teile der Reihe zur Periimplantitis-Therapie sind online abrufbar.

[1] Daten erhoben über Patientendokumentationssoftware „impDAT" Kea Software GmbH, Pöcking.

www.geistlich.de/Teil3

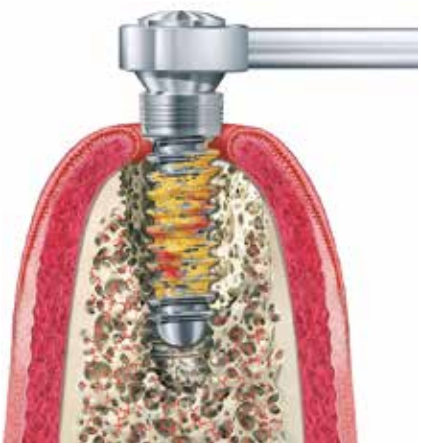

Implantatprothetik für Versorgungen mit dem abgewinkelten Schraubenkanal

Die Titanbasen Uni-Base® von LASAK, dem Implantathersteller mit 30-jähriger Erfahrung, bieten eine zuverlässige prothetisch orientierte Lösung für das Implantatsystem BioniQ® auch in denjenigen Fällen, in denen dies vorher nicht möglich war. Mit der Rücksichtnahme auf Ästhetik, Handling und Funktionalität wurden die Titanbasen Uni-Base® für Versorgungen mit dem abgewinkelten Schraubenkanal entwickelt. Diese ermöglichen verschraubte Versorgungen

auch in solchen Situationen zu verwenden, in denen früher der Patient nur mit zementierten Versorgungen behandelt werden konnte. Das Indikationsspektrum hat sich bedeutend vergrößert. Um beste ästhetische und funktionelle Ergebnisse zu erreichen, ermöglichen die Titanbasen eine Abwinkelung des Schraubenkanals um bis zu 25°. Der Durchmesser des Schraubenkanals wurde minimiert, man gewinnt so mehr Platz für die prothetische Versorgung. Der Verdrehschutz im oberen Teil der Klebebasis sichert festen Halt des Zahnersatzes. Dank den dafür entworfenen Retentionselementen muss die Titanbasis vor dem Verkleben nicht abgestrahlt werden, wodurch die Prozesse im Labor vereinfacht werden. Festes, robustes und durchdachtes Design sowie die Originalverbindung mit dem Implantat machen die Behandlung mit Titanbasen Uni-Base® sicher und zuverlässig.

www.lasak.dental

Mieten statt kaufen zu günstigen Raten – das Original seit 2015!

Liquidität und Flexibilität in schwierigen Zeiten sichert die Existenz! Seit 2015 bietet das Mietkonzept von Bien-Air Dental alle unternehmenseigenen Produkte zu günstigen Raten – egal, ob es sich um die leistungsstarken Winkelstücke, Turbinen oder Chirurgiemotoren handelt.
Für die Kunden bedeutet das „Nutzen statt besitzen" maximale Flexibilität, 24 Monate gleichbleibende Kosten sowie „State of the Art"-Behandlungen mit der neuesten Produktgeneration. Dazu zählt unter anderem der Chirurgiemotor Chiropro PLUS, dessen gesamte Steuerung mithilfe eines einzigen abnehmbaren und sterilisierbaren Drehknopfs funktioniert – wie gemacht für Zahnärzte

sowie Kieferchirurgen und damit alle Implantologie-, Parodontologie- und Oralchirurgie-Eingriffe.
Wer sich für den Chirurgiemotor NEW Chiropro aus dem Hause Bien-Air Dental entscheidet, erhält diesen inklusive dem Winkelstück CA 20:1 L mit LED-Licht zu einer monatlichen Miete ab 124,58 Euro zzgl. MwSt. Winkelstücke für alle Bereiche der Zahnmedizin gibt es bereits ab 14,96 Euro zzgl. MwSt. Miete monatlich.
Von großem Vorteil sind gleichbleibende Kosten mittels konstanter monatlicher Raten über zwei Jahre verteilt. Zudem gehören unvorhergesehene Reparaturkosten der Vergangenheit an: Im Falle von beschädigten Produkten werden die Geräte innerhalb von 24 Stunden abgeholt und die Reparatur so schnell wie möglich erledigt. Sollte ein Problem auftreten, erhalten Kunden in der Zwischenzeit kostenfrei ein Ersatzprodukt.
Einen unverbindlichen Praxistest bietet im Vorfeld das „Try for free"-Programm, welches alle Produkte aus dem umfangreichen Unternehmensportfolio zum kostenlosen Probedurchgang im eigenen Praxisworkflow anbietet. Nach Auswahl des Wunschprodukts wird dieses innerhalb von drei Tagen in die Praxis versandt. Dann haben interessierte Zahnmediziner eine ganze Woche Zeit, das Produkt auf Herz und Nieren zu testen.

www.bienair.com

CleanImplant Foundation: Bewusstsein für saubere Implantatoberflächen steigt

Die CleanImplant Foundation erhielt während der Internationalen Dental-Schau (IDS) 2021 viel positives Feedback für ihr herstellerunabhängiges Engagement, objektiv belastbare und aussagekräftige Daten im Hinblick auf die Sauberkeit – beziehungsweise auf Belastung mit Fremdpartikeln – von Implantatoberflächen zu erstellen.

Wie läuft eine Implantattestung ab? Das Interesse und der Andrang war sehr groß.

Zufriedene Aussteller und REM-Experten: Carsten Pape (Thermo Fisher Scientific) und Dr. Dirk Duddeck (CleanImplant Foundation) (von links).

Deutlich mehr Behandler als zwei Jahre zuvor suchten den Messestand der Cleanimplant Foundation auf. Sie informierten sich über die Ergebnisse der aktuellen CleanImplant-Studie, das Prüfverfahren und über Implantatsysteme von Herstellern, die CleanImplant bereits für ihre Sauberkeit mit dem „Trusted Quality"-Award ausgezeichnet hat. Vorgestellt wurde auch das relativ neue CleanImplant Certified Dentist Programm, mit dem implantologische Praxen zertifiziert werden, in denen unabhängiges, wissenschaftlich fundiertes Know-how und exzellente Qualität in der Zahnmedizin gelebt werden.

Rasterelektronenmikroskop als Publikumsmagnet: Großer Andrang bei den kostenlosen Implantat-Testungen am Messestand.

„Wesentlich mehr Zahnärzte aus dem In- und Ausland sind dank unserer Aufklärungskampagnen für die Problematik von werkseitigen Verschmutzungen steril verpackter Implantate sensibilisiert", stellte Dr. Dirk Duddeck, Gründer und Head of Research der CleanImplant, nach den Gesprächen mit den zahlreichen Besuchern am Stand fest. Auch das Angebot, steril verpackte Implantate kostenfrei analysieren zu lassen, wurde angenommen. Dafür war am Messestand in Kooperation mit dem Medical Materials Research Institute und Thermo Fisher Scientific ein hochauflösendes Raster-Elektronenmikroskop (REM) installiert worden.

CleanImplant sieht in der Sauberkeit von Implantaten ein weiteres, noch unterschätztes Qualitätskriterium. Deshalb werden alle zwei bis drei Jahre herstellerunabhängig zahlreiche Implantatmuster in spezialisierten und nach DIN EN ISO/IEC 17025:2018 offiziell akkreditierten Prüflaboratorien untersucht. So generiert die Non-profit Organisation objektiv belastbare, unabhängige und aussagekräftige Daten im Hinblick auf die Sauberkeit/Verunreinigung von Implantatoberflächen steril verpackter Implantate. Mit verschiedenen Aufklärungskampagnen, zu denen auch der IDS-Messeauftritt 2021 gehörte, rückt die gemeinnützige CleanImplant Stiftung dieses Thema bei implantologisch tätigen Klinikern und Implantatherstellern in den Fokus. ■

CleanImplant Foundation
www.cleanimplant.org

Ein Implantat für alle Indikationen

Microcone-Implantatsystem überzeugt mit One-fits-all-Prinzip

Wer einen Hersteller-Mix in seiner Praxis vermeiden will, der ist mit dem Microcone-Implantatsystem (Medentika, Straumann Group) gut beraten. Davon ist der Zahnarzt Marcel Westerich, niedergelassen in eigener Praxis in Köln, überzeugt. Das selbstschneidende Mikro-Makro-Gewinde in Kombination mit einem Innenkonus, der bei allen Implantatgrößen gleich ausfällt, und das immense Indikationsspektrum sind besondere Pluspunkte der Microcone-Implantate. Am Beispiel einer Einzelzahnversorgung im Unterkieferseitenzahnbereich veranschaulicht Marcel Westerich weitere chirurgische und implantatprothetische Vorteile.

Als ich mich vor etwa zwei Jahren mit der Frage auseinandergesetzt habe, welches Implantatsystem ich meinen Patienten in der Praxis anbieten werde, fiel die Wahl nach sorgfältiger Prüfung verschiedener Systeme eindeutig auf das Microcone-Implantat, das ich auch schon während meines Curriculums Implantologie der Deutschen Gesellschaft für Orale Implantologie (DGOI) 2018 kennen gelernt habe.

Alleinstellungsmerkmale

Das ausgesprochen anwenderfreundliche Implantatsystem lässt dem Behandler ein hohes Maß an Flexibilität und Entscheidungsfreiheit bei gleichzeitiger Reduzierung der Komponenten. Außerdem ist es durch die hohe Primärstabilität sowohl für Sofortversorgungskonzepte als auch für ein konventionelles Vorgehen geeignet. Das vermeidet einen System-Mix und erleichtert die Organisation in der Praxis.

Einen markanten Vorteil sehe ich darin, dass die Konusverbindung mit Innenvierkant bei allen Implantatgrößen gleich ausfällt („One-fits-all-Prinzip"). So passen die jeweiligen Gingivaformer auf jede Implantatgröße, unabhängig davon, welches Durchtrittsprofil erreicht werden soll. Beispielsweise funktionieren auf einem 4,0-Implantat sowohl ein 4,5- als auch ein 6,5-Gingivaformer. Je nach Lückensituation kann das für die Ausformung eines ästhetischen Emergenzprofils den entscheidenden Unterschied ausmachen. Die Form (Emergenzprofil) der Gingivaformer orientiert sich exakt an der Form der prothetischen Abutments bzw. der Titan-Klebebasen.

Der eingebaute Platformswitch und die konische Innenverbindung unterstützen eine bakterien- und flüssigkeitsdichte Verbindung, die das Risiko, eine Periimplantitis zu entwickeln, erheblich reduziert. Insbesondere bei subcrestaler Implantatpositionierung durch die sich verjüngende Konusverbindung wird eine Knochenauflagerung auf der Implantatschulter begünstigt, was zu einem optimalen Weichgewebsmanagement und einer Rot-Weiß-Ästhetik beiträgt. Die Kombination von Innenkonus mit selbstschneidendem Mikro-Makro-Gewinde des Implantats ist ein starker Pluspunkt. Es reduziert das Risiko einer Drucknekrose, darüber hinaus fördert es die Anlagerung von Knochenzellen an der gesamten Implantatoberfläche. Durch die großen und kleinen Gewindegänge wird auch beim Sinuslift und in Regionen mit geringer Knochenhöhe eine gute Primärstabilität erzielt. Das bietet breite Behandlungsoptionen und passt zu den in der Praxis immer häufiger verlangten modernen Konzepten, die eine implantatprothetische Versorgung mit möglichst minimal-invasivem Protokoll gewährleisten.

Prothetisches Konzept

Überzeugend finde ich ebenso das prothetische Konzept des Medentika Implantatsystems mit einem umfangreichen Sortiment für Krone, Brücke oder herausnehmbare Prothetik. Auch für anspruchsvolle Fälle steht eine Vielzahl von Abutments zur Verfügung. In unserer Praxis kommen ausschließlich individuelle Abutments zum Einsatz, bei festsitzender Prothetik als Hybrid-Abutment mit Titan-Klebebasis und individuell gefrästem Zirkonaufbau hergestellt. Da sich die Angulation damit so korrigieren lässt, wie es die prothetische Versorgung verlangt, kann man sich beim chirurgischen Eingriff stärker am Knochen orientieren.

Die Microcone-RI-Linie umfasst wahlweise das zylindrische als auch das konische Implantatdesign und bietet fünf Durchmesser (3,0 mm bis 5,0 mm) sowie sechs Implantatlängen (6,5 bis 15,0 mm). Das erlaubt eine geeignete Dimensionierung der Implantate für jede Indikation. Die konische Variante ist indiziert, wenn die Primärstabilität besonders schwer zu erreichen ist, etwa aufgrund einer sehr weichen Knochenqualität oder einer reduzierten Knochenkontaktfläche. Mit dem durchmesserreduzierten Implantat (Durchmesser 3 mm) können enge Zahnlücken versorgt werden. Abformpfosten gibt es nur in einer Größe, und damit lässt sich auf allen Implantatgrößen und -durchmessern offen oder geschlossen abformen. Bei der geschlossenen Abformung, die ich bevorzuge, wird ein Kunststoffkäppchen auf den Abformpfosten appliziert, das im Abdruck verbleibt.

Insgesamt sind die Komponenten übersichtlich, und das in Deutschland gefertigte System ist einfach zu handhaben: Das macht es sowohl für den Behandler als auch für Zahntechniker sehr anwenderfreundlich und erleichtert zudem den Einstieg in die Implantologie. Medentika bietet zudem ein gutes Preis-Leistungsverhältnis, was zudem Patienten freut. Dass Medentika seit einigen Jahren zur Straumann Group gehört, gewährleistet einen verlässlichen Support auch in Zukunft und gibt Behandlern zusätzlich Sicherheit.

Patientenfall – Einzelzahn-Versorgung mit Microcone

Eine Patientin (33 Jahre), Gelegenheitsraucherin (3 bis 7 Zigaretten/day) und Z.n. Thrombose im Jahr 2009, mit insgesamt unauffälliger Allgemeinanamnese kam im Juni 2020 als Schmerzpatientin in unsere Praxis. Ausgehend von Zahn 46 litt sie an einem PA-Abszess **(Abb. 1)**. Wenige Monate nach der Akuttherapie traten Aufbissbeschwerden am nicht erhaltungswürdigen Zahn 46 auf. In einem beratenden Aufklärungsgespräch wurden der Patientin die Behandlungsalternativen und Versorgungsoptionen zum Lückenschluss nach Entfernung des Zahnes 46 (Osteotomie im Oktober 2020) dargelegt. Sie wünschte eine autarke Versorgung der Schaltlücke und entschied sich daher nach ausführlicher Beratung für eine schablonengeführte Implantation mit Spätbelastung nach drei Monaten.

Abb. 1: Ausgangssituation

Dreidimensionale Implantatplanung

Die Behandlungsplanung auf der Grundlage dreidimensionaler bildgebender Verfahren (CT, DVT) erlaubt eine Therapieplanung mit höchster Präzision und macht das Behandlungsergebnis exakt vorhersagbar. Während in unserer Praxis vor einer Implantation ein DVT standardmäßig durchgeführt wird, erfolgt die Entscheidung über eine Bohrschablone situationsbezogen. Gemeinsam mit der Patientin haben wir uns für eine schablonengeführte Implantation entschieden, um mit Blick auf ein bestmögliches ästhetisches Ergebnis eine prothetisch ideale Ausrichtung zu erzielen. Inwieweit sich eine geführte Implantation empfiehlt, hängt von der Anamnese des Patienten sowie der Implantatposition ab. Bei unmittelbarer Lagebeziehung zum N. alveolaris inferior oder zur Kieferhöhle kann durch eine geführte Implantation in vielen Fällen das vorhandene Knochenangebot besser ausgenutzt werden. So bleiben dem Patienten aufwändige Maßnahmen erspart.

Nützlicher Service „Smile-in-a-Box"

Der digitale Planungs- und Fertigungsservice „Smile-in-a-Box" ist dabei sehr angenehm, da nach der gemeinsamen Planung mit unserem kooperierenden Dentallabor die Bohrschablone mitsamt aller benötigten Komponenten geliefert wird und man sich nicht weiter mit zusätzlichen Bestellungen aufhält. Die Komponenten reichen dabei von den Reduzierhülsen über Implantate, Gingivaformer bis hin zu provisorischen Versorgungen etc. Das vereinfacht die Behandlungsplanung. Zudem gewährleistet Planung und Bohrschablone Sicherheit und prothetisch ungünstig gesetzte Implantate, Nerv-Verletzungen oder andere Komplikationen werden vermieden. „Smile in a Box" kann gerade für Einsteiger von großem Nutzen sein.

Geführte, schablonengestützte Implantation

Drei Monate nach der Extraktion des nicht erhaltungswürdigen Zahnes 46 wurde im Januar 2021 eine DVT angefertigt **(Abb. 2)** und es wurden Ober- und Unterkiefer abgeformt. Für die Planung der Bohrschablonen (Fremdlabor) erfolgte die Digitalisierung der

Abb. 2: Digitale Volumentomographie (DVT). Rot markiert ist der Verlauf des N. alveolaris inferior.

Abb. 3: Auszug aus der digitalen Implantatplanung der Versorgung. Markierung des N. alveolaris inferior.

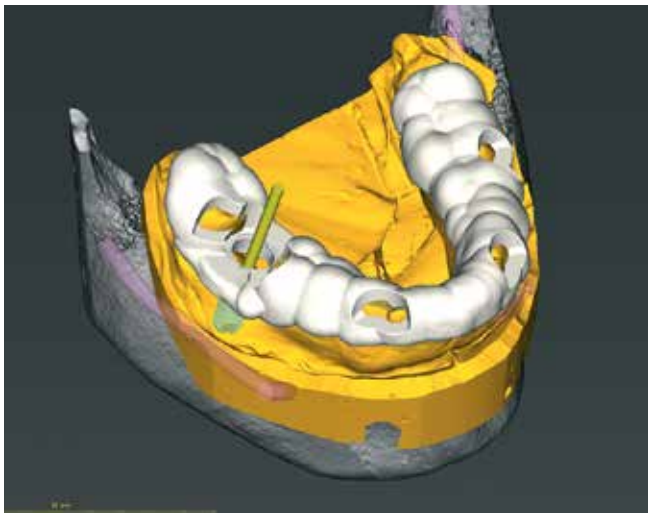

Abb. 4: Screenshot aus der digitalen Planungssoftware CoDiagnostiX (Dental Wings); hiermit erfolgte die prothetisch ausgerichtete Implantatplanung 046 sowie die Planung der Bohrschablone auf der Basis der DVT und des Modellscans.

Modelle mit einem Laborscanner im Eigenlabor, anschließend wurden die Daten an den Planungspartner zur Herstellung der Bohrschablonen übermittelt. Dort erfolgte die digitale Vorplanung der Implantatposition und der prothetischen Versorgung mit der Planungssoftware coDiagnostiX (dental wings) **(Abb. 3 und 4)**. Nach Freigabe der Planung wurde die Bohrschablone im Labor hergestellt und die benötigten implantatprothetischen Komponenten bei der Straumann Group bestellt. Die Box mit den bestellten Komponenten wurde pünktlich vor dem Implantationstermin geliefert **(Abb. 7)**.

Chirurgisches Vorgehen

Im nächsten Schritt erfolgte die vollständig navigierte Implantation des Microcone-Implantates (Ø 5,0 mm, 9 mm Länge) in der Region 46 **(Abb. 8-14)** nach dem vom Hersteller empfohlenen Bohrprotokoll, das sich nach Knochenqualität und Implantatdurchmesser richtet. Die Chirurgie-Kassette **(Abb. 6)** ist übersichtlich aufgebaut und intuitiv zu bedienen. Zur schonenden Präparation des knöchernen Implantatbetts stehen je nach Implantatdurchmesser und Knochenqualität bis zu fünf verschiedene Bohrertypen mit Farbcodierung zur Verfügung. Das Implantat war für eine gedeckte Einheilung vorgesehen und der Kieferkamm wurde durch Nahtlegung speicheldicht verschlossen **(Abb. 15)**.

Abb. 5: Klinischer Situs.

Implantatprothetik

Die Dokumentation des Implantatsitzes erfolgte mit einer postoperativen Panoramaschichtaufnahme **(Abb. 16)**. Nach der gedeckten Einheilung erfolgte im Juni 2021 die geschlossene Implantatabformung mit Impregum. **Abbildung 17 bis 25** zeigt den Ablauf von der Inzision drei Monate nach Implantation bis

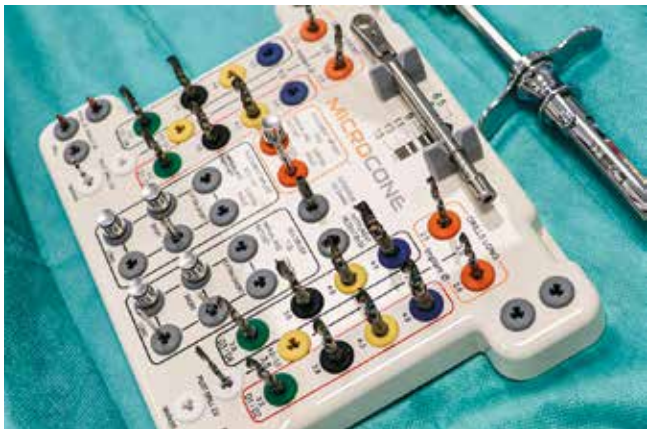

Abb. 6: Intuitiv zu bedienen und übersichtlich aufgebaut: die Chirurgie-Kassette Medentika Microcone.

Abb. 7: „Smile-in-a-Box" -Bohrschablone für die navigierte Implantation mit entsprechenden Reduzierhülsen.

Abb. 8: Eröffnung des Implantationsgebietes in regio 46.

Abb. 9: Die Implantation des Medentika Microcone-Implantates (Ø 5,0 mm x 9 mm) erfolgte vollständig navigiert mittels „Smile-in-a-Box"-Bohrschablone; hier mit Reduzierhülse für die Pilotbohrung

Abb. 10: Pilotbohrung Ø 2,0 mm bei der schablonengestützten Implantation.

Abb. 11: Geführte finale Kortikalisbohrung (4,8 mm).

Abb. 12: Titanimplantat Medentika Microcone (zylindrische Variante, Durchmesser 5,0 mm, Länge 9,0 mm; Implantatanschluss RI, Regular Interface).

Abb. 13: Implantatinsertion in regio 46 mit 35 Ncm.

Abb. 14: Konische Abdeckschraube Medentika Microcone. Sie wird handfest mit 5 bis 10 Ncm in das Implantat eingedreht.

Abb. 15: Speicheldichter Wundverschluss mit Einzelknopfnähten und modifizierter horizontaler Matratzennaht.

Abb. 16: Postoperatives Orthopantomogramm zur Kontrolle der Implantatposition.

Abb. 17: Inzision für Freilegung nach drei Monaten.

Abb. 18: Entfernung der Abdeckschraube ohne Lappenbildung.

Abb. 19: Gingivaformer mit 6,5 mm Durchmesser.

Abb. 20: Gingivaformer 6,5 mm in situ.

Abb. 21: Abformpfosten in situ.

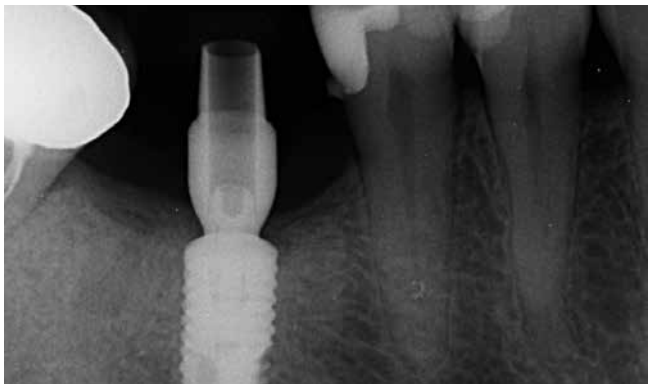

Abb. 22: Röntgenkontrolle vor Implantatabformung.

Abb. 23: Abformpfosten mit Kunststoffkäppchen für geschlossene Implantatabformung.

Abb. 24: Individuelles Hybrid-Abutment 46.

Abb. 25: Individuell geschichtete Vollkeramikkrone 46.

zum Einsetzen des Hybrid-Abutments mit Titan-Klebebasis und Zirkonaufbau bis zur finalen Zirkonkrone, die aufgrund einer Erkrankung der Patientin etwas später als vorgesehen im Juli 2021 eingegliedert werden konnte. Die Versorgung der insuffizienten Einzelkrone 47 erfolgt auf Patientenwunsch zu einem späteren Zeitpunkt. ■

Bilder, soweit nicht anders deklariert: Marcel Westerich

Marcel Westerich

Nach dem Studium der Zahnmedizin (2010 bis 2015, Universität Köln) war Marcel Westerich zunächst als Vorbereitungsassistent, anschließend als angestellter Zahnarzt in verschiedenen Praxen im Kölner Umland tätig. In den Jahren 2016 und 2017 nahm er zusätzlich ein Promotionsstudium an der RWTH Aachen auf (Dissertation ausstehend). Seit Januar 2021ist Marcel Westerich in eigener Praxis „Zahnrath" in Köln-Rath niedergelassen. Seine Arbeitsschwerpunkte liegen in der Implantologie (Tätigkeitsschwerpunkt Zahnärztekammer Nordrhein), Parodontologie und ästhetischen Zahnheilkunde. Westerich ist Mitglied in der Deutschen Gesellschaft für orale Implantologie (DGOI).

Marcel Westerich
Zahnarztpraxis Zahnrath in Köln-Rath
Rösrather Str. 568 · 51107 Köln
westerich@zahn-rath.de
www.zahn-rath.de

BioniQ®

Vollwertige Implantate ⌀ 2,9 mm

Komplettes Sortiment aller konventionellen prothetischen Komponenten

Mehr unter **www.schmale-implantate.de**
oder **dental@lasak.com**

LASAK

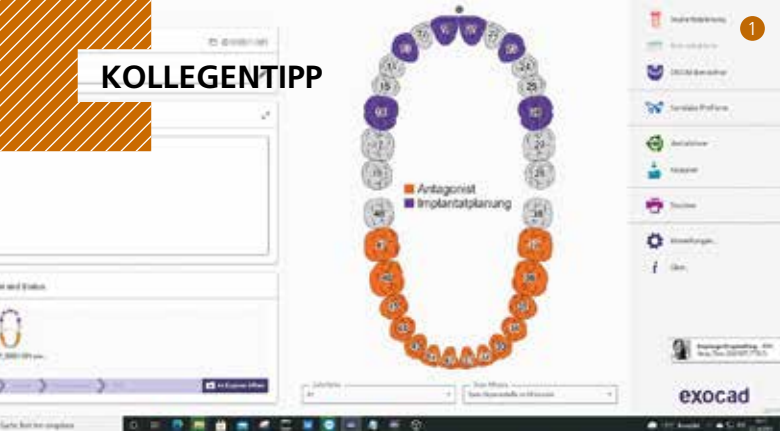

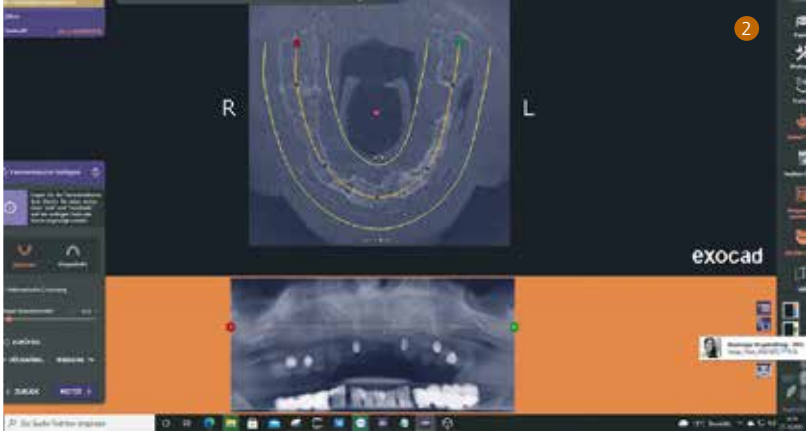

Meine Suche nach dem digitalen Weg: Heute mal ohne Zähne!

In der letzten Publikation in der September-Ausgabe habe ich meine ersten Schritte zu einer digital geplanten Einzelzahnversorgung gezeigt. Ich verwende die Software EXOPLAN zum Einlesen der Datensätze (STL/DICOM), Erstellen eines Mockups und zur Festlegung der Implantatposition. Das Ergebnis der Planung stellte nicht nur die Erkenntnis zu den Umständen der OP und des benötigten Implantats klar, sondern wurde auch durch die Bohrschablone in die orale Situation übertragbar gemacht. Anhand der Druckdaten folgt „inhouse" der Druck in unserem 3D-Drucker von Formlabs. Nachdem auch weitergliedrige Versorgungen und Freiendsituationen auf diese Art und Weise möglich und lösbar waren, möchte ich nun auch einen unbezahnten Kiefer mit sechs Implantaten geplant versorgen.

Waren in der vorangegangenen Aufgabenstellung jeweils Zähne mit ihrer gut übertragbaren Oberfläche zur Abstützung und Fixierung herangezogen worden, ist nun eine tegumentale Lagerung auf Basis des alten, herausnehmbaren Zahnersatzes notwendig.

Diesmal ist die Gewinnung exakter Daten nicht zu vernachlässigen. Wir benötigen eine optimal unterfütterte Prothese als Anhalt und Ausgang für eine richtige Passung. Nur so kann die attached Gingiva übertragen werden und eine lagestabile Fixierung erfolgen.

Der Benutzer eines Intraoralscanners hat es relativ einfach: Mittels eines Scans des unbezahnten Kiefers, des Kiefers mit Zahnersatz und des Zahnersatzes frei Hand lässt sich dieser in seiner üblichen Passung in den Mund integrieren. Den Anwendern eines Laborscanners steht ein kleiner Umweg ins Haus: Der Zahnersatz, welcher möglichst metallfrei ist, wird mit Paaren von röntgenopaken Kugeln versehen, die später zur Identifikation der Position dienen sollen. Sollte es sich um eine mehrfach erweiterte Oberkiefermodell-Großarbeit handeln, ist der Röntgen-Doppelscan aufgrund der vielen Artefakte unmöglich. Hierzu muss die Arbeit dubliziert werden und kann nun als metallfreie Arbeit mit den röntgenopaken Körpern versehen, zuerst mit dem Patienten und dann ohne den Patienten, eine digitale Volumentomografie erfahren.

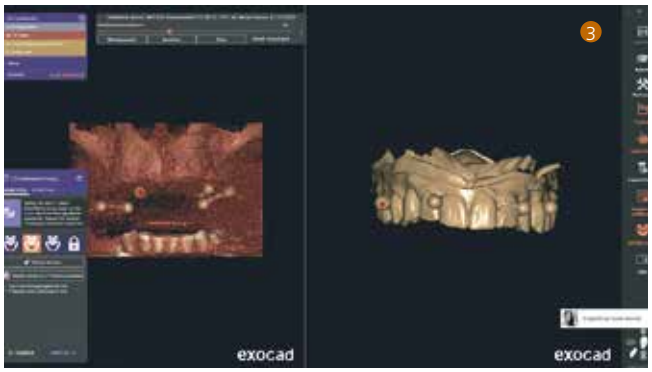

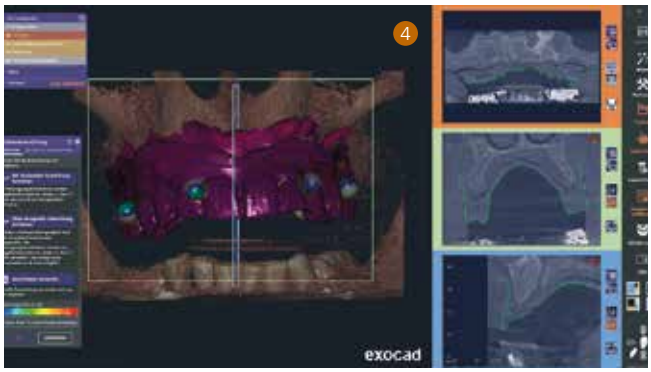

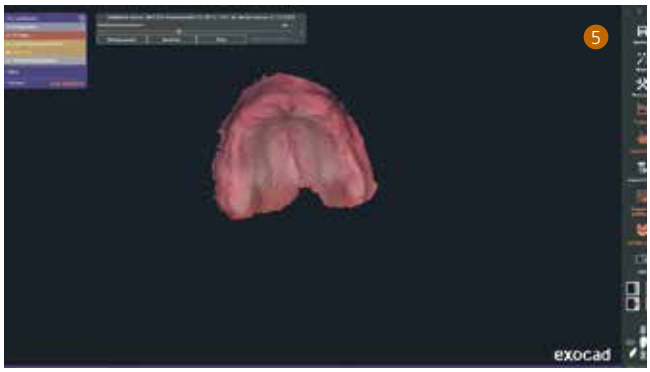

Nach Anlage des Falles und Vereinbarung der Implantate **(Abb. 1)** werden DVT (Patient + Zahnersatz) und DVT des Zahnersatzes hochgeladen. Die Erkennung der röntgenopaken Körper funktioniert automatisch und umfangreiche Matching-Vorgänge von Hand werden dem Anwender erspart **(Abb. 2-4 und 6)**.
Da nun der Zahnersatz seiner aktuellen Position auf der jeweiligen Kieferhälfte zugeordnet werden kann, können auch die Implantate dem Zahnersatz entsprechend ausgerichtet werden. Eine separate Aufstellung ist nicht notwendig. Dies ist besonders dann eine nützliche Eigenschaft, wenn bei einem bestehenden Zahnersatz Implantate eingegliedert werden und diese in den vorhandenen Zahnersatz eingegliedert werden sollen.
Eine klassische Indikation hierfür stellt die Unterkiefer-Prothese dar, welche durch zwei Implantate und Locatoren fixiert werden soll.
Wie für die Menüführung typisch, können Implantattypen ausgewählt und der Reihe nach im Kiefer ausgerichtet werden. Besonders hilfreich ist das im sogenannten „Implantatkontrollzentrum", um die Winkelung der Implantate untereinander verfolgen zu können, da für Stege oder Locatoren große Divergenzen oder die Notwendigkeit von Ausgleichsbauteilen einen Kompromiss darstellen. Wenn zu erwarten ist, dass bei atrophem Kiefer die Haltekraft bei Bohrschablone nicht lagestabil zu gewährleisten ist, besteht die Möglichkeit, Stabilisierungspins im Sinne von Hilfsimplantaten während der OP zeitweilig einzubringen **(Abb. 8-10)**.

Nun kommt es zum interessanten Teil: Mittels Markierung und Rendering wird die Unterseite der Prothese als Kontaktfläche/Schleimhautfläche definiert. Somit kann die Anhaftfläche in Größe und Ausdehnung ausgewählt werden. Es steht zur Wahl, den alten Zahnersatz zu duplizieren oder bei Wunsch nach einem schlankeren Design kann auch nur die minimale Anhaftfläche im Bereich des Zahnbogens ohne Zahnkranz verwendet werden **(Abb. 11)**. Durch Auswahl der Bohrhülsen kann mit wenigen Klicks eine Pilotschablone zur

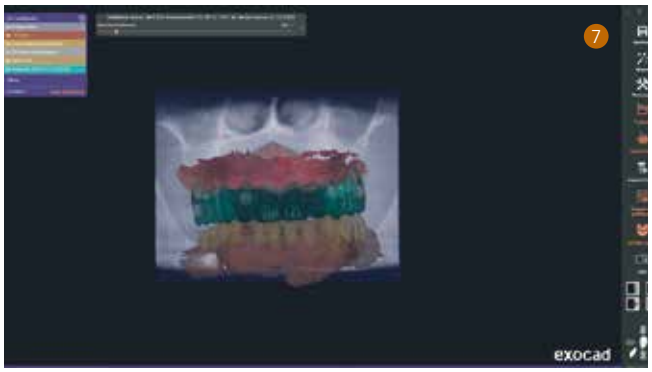



SIC invent
the individual approach

SICtapered
SICvantage® tapered

Selbsthemmende konische Steckverbindung
•
Ideal für Sofortversorgungsprotokolle
•
Abutmentschraube optional
•
Verbesserte Ästhetik, da keine Schraubenkanäle sichtbar sind
•
Minimale Mikrobewegungen, maximale bakterielle Versiegelung
•
Kein Zement
•
Verfügbar mit Innensechskant & konischer Verbindung

www.sic-invent.com

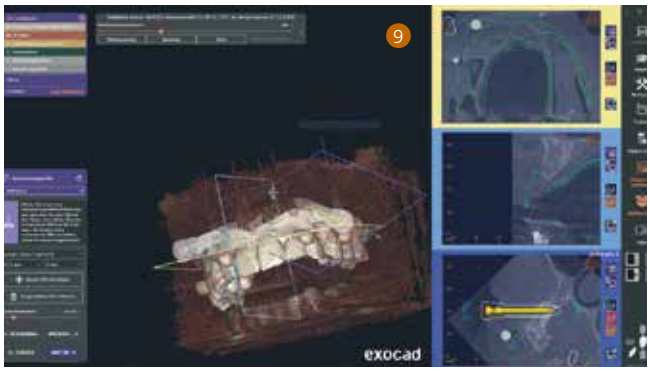

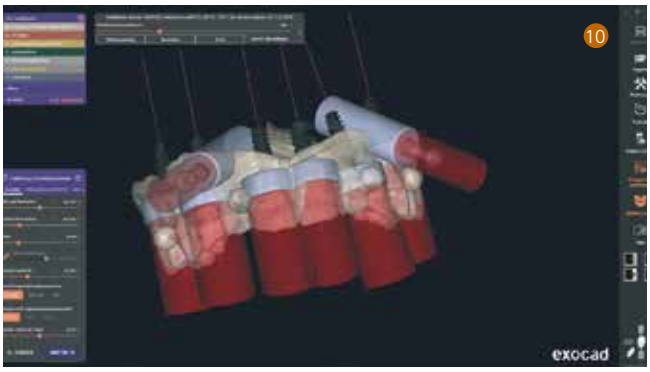

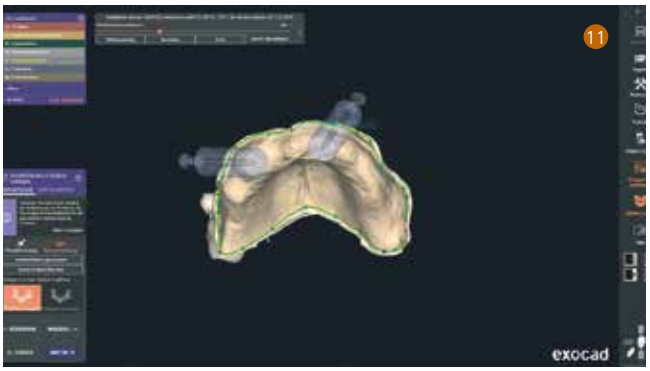

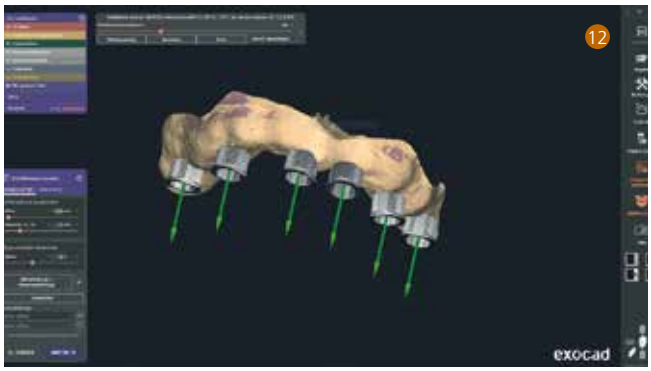

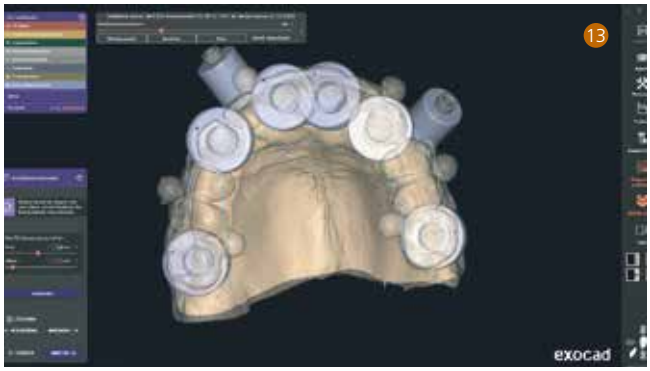

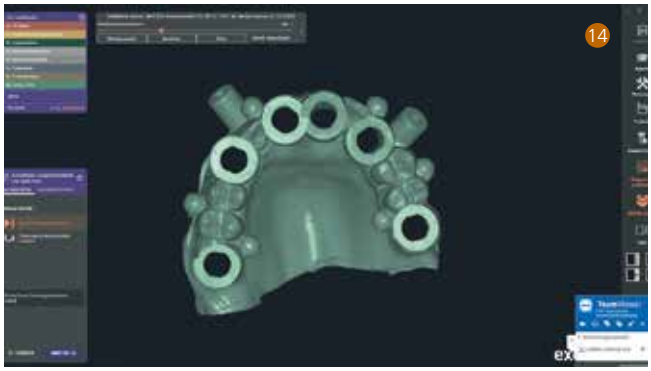

Fullguided-Schablone werden. Die Verwendung der Fixierungspins intraoperativ bleibt optional **(Abb. 12 und 13)**. Sobald das STL-Objekt **(Abb. 14)** aus dem Drucker kommt, können die Hülsen für Pilotbohrung oder Fullguided-Bohrung bzw. Fixierungspins eingebracht werden.
In diesem Fall ist in kurzer Zeit mit einfachen Mitteln in der Praxis eine Bohrschablone entstanden, welche alle denkbaren, weiteren Möglichkeiten bietet: Vollgeführte Implantation mit festsitzender Sofortversorgung durch ein perfekt vorbereitetes Provisorium. Alles ist möglich! ■

OCD – Oralchirurgie Dr. Dehner
Dr. Jan-Friedrich Dehner
Marktbreiter Str. 54c · 97199 Ochsenfurt
www.dr-dehner.de

Ich bedanke mich bei Dr. Batyr Kuliev aus Nürnberg für seine Unterstützung auf meinem Weg in die digitale Welt.

Dr. Jan-Friedrich Dehner

2004-2008 Studium der Zahnheilkunde in Erlangen
2009-2013 Ausbildung zum Fachzahnarzt für Oralchirurgie, Universitätsklinik Frankfurt
2013-2014 ITI Scholarship im Eastman Dental Hospital in Rom
2014-2021 Fachzahnarzt für Oralchirurgie, Universitätsklinikum Würzburg
2021 Gründung einer eigenen Schwerpunktpraxis – Zentrum für digitale Implantologie in Ochsenfurt

„Wahres Lächeln“ mit hochwertigen Implantaten

Initiative zur Patientenaufklärung

Namhafte Unternehmen im Implantatmarkt, die im Verband der Deutschen Dental-Industrie (VDDI) organisiert sind, starten in Zusammenarbeit mit BFS health finance die Kampagne „Wahres Lächeln“ – eine Initiative zur Aufklärung von Patientinnen und Patienten über die ästhetischen und funktionellen Vorteile von Zahnimplantaten.

Der Wunsch nach ästhetischem Zahnersatz rückt bei Patientinnen und Patienten immer weiter in den Fokus. Er sollte dabei individuell sein sowie höchste Ansprüche an Funktionalität erfüllen. Aus diesen Gründen machen die VDDI-Mitgliedsunternehmen Camlog, Straumann, Dentsply Sirona, Nobel Biocare, Dentaurum, BEGO und Brasseler in der Kampagne „Wahres Lächeln“ auf die Vorteile von Implantaten im Vergleich zu herkömmlichem Zahnersatz aufmerksam. Die Initiative wird darüber hinaus von BFS health finance unterstützt.

Patienten frühzeitig informieren

Zahnimplantate sind eine lohnende Investition, die lange, zuverlässig und optisch ansprechend für ein „Wahres Lächeln“ sorgt. Je früher Zahnärzte ihre Patienten über hochwertigen Zahnersatz wie Implantate informieren, desto eher können sich diese mit den gesundheitlichen und finanziellen Voraussetzungen auseinandersetzen. Das schafft Patienten Raum, Entscheidungen ohne Druck treffen zu müssen und sorgt dafür, dass sie sich am Ende nicht nur gut behandelt, sondern auch gut beraten fühlen.

Kampagne soll Patienten auf Implantate aufmerksam machen

Die Kampagne „Wahres Lächeln“ startete am 25. Oktober 2021 und soll Patientinnen und Patienten auf das Thema Implantate aufmerksam machen. Um diese Aufmerksamkeit zu erlangen, nutzen die Initiatoren von „Wahres Lächeln“ eine maßgeschneiderte und zielgruppenspezifische Online-Marketingkampagne.

Durch optisch auffällige Anzeigen in Online-Medien sowie eine suchmaschinenoptimierte Website, die unter www.wahreslächeln.de erreichbar ist, wird ganzheitlich Aufmerksamkeit in der relevanten Zielgruppe generiert und der zukünftige Patient zielführend angesprochen. Abgerundet werden die Marketingmaßnahmen mit diversen Social Media Beiträgen auf den Kanälen der Kampagnenpartner sowie Interviews mit ausgewiesenen Experten in Publikums- und Fachmedien. ■

www.wahreslächeln.de

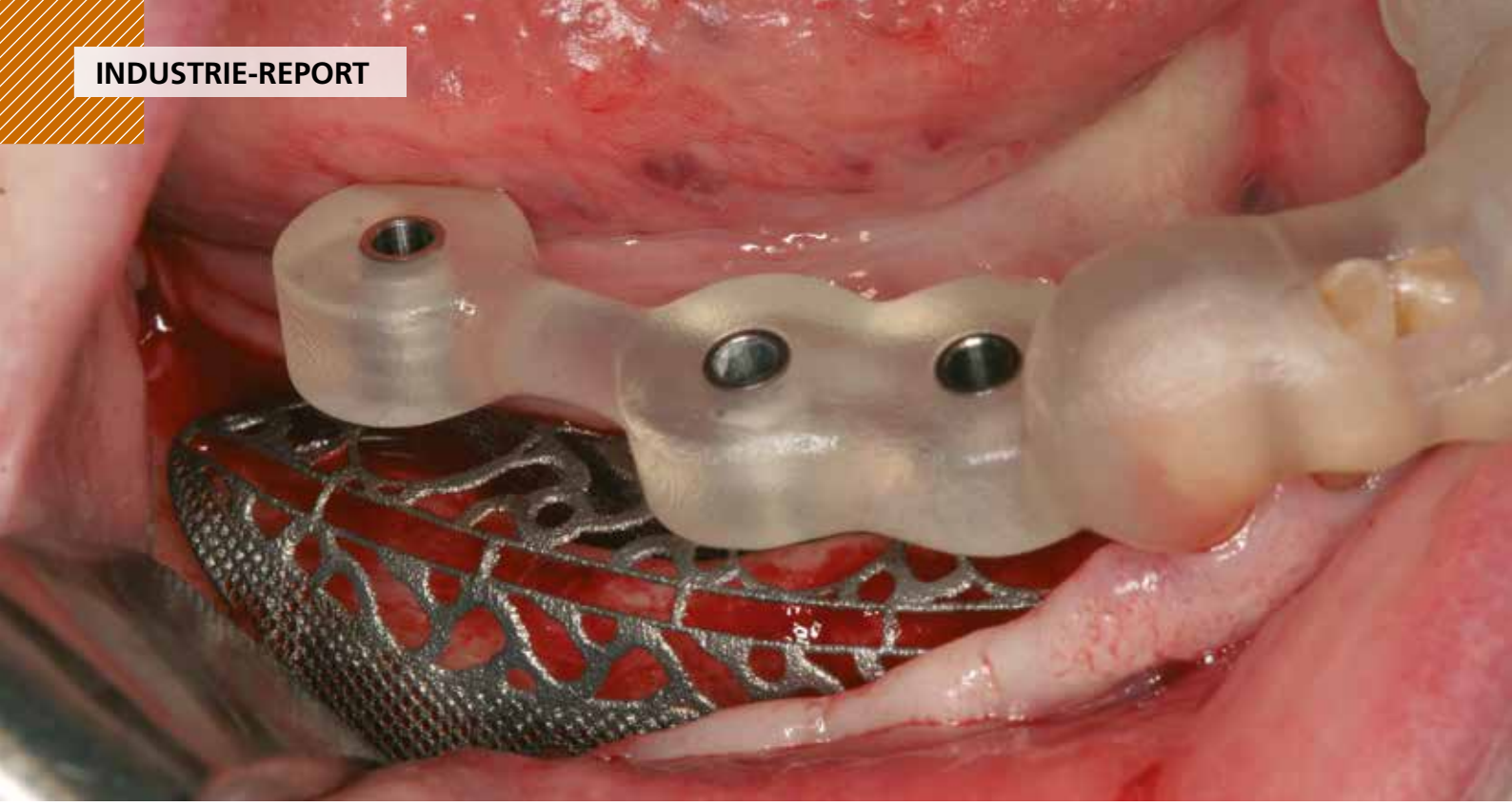

Bessere Präzision durch Backward-Planning

Yxoss SurgiGide® – neue Bohrschablone für die finale Positionierung des Implantats

ReOss® hat sich in den letzten Jahren als innovativer Anbieter von Medizinprodukten einen Namen gemacht. Modernste CAD/CAM-Technologien kommen zum Einsatz, um den patientenspezifischen Anforderungen an ein planbares Knochenaugmentat gerecht zu werden. Mittels digitalem Workflow werden formgebende und formstabile Gitterstrukturen aus Reinsttitan zur kundenspezifischen Knochenregeneration hergestellt. Als Weiterentwicklung wird nun die Yxoss SurgiGide® vorgestellt. Dr. Marcus Seiler berichtet über die spannende Neuheit.

DI: Sie haben eine Neuheit mit dem Namen „Yxoss SurgiGide®" vorgestellt. Was hat es damit auf sich?

Dr. Seiler: Aufgrund unserer patentierten patientenspezifischen Regenerationsmethode der Customized Bone Regeneration (CBR®) unter Verwendung der Gitterstruktur Yxoss CBR® wurde von vielen Kunden der Wunsch geäußert, den Workflow mit einer Bohrschablone zu vervollständigen. Dies ermöglicht es nun, entsprechend dem Backward-Planning-Prinzip den gesamten Workflow inklusive der Planung des Augmentationsvolumens, basierend auf den aktuellsten wissenschaftlichen Erkenntnissen, vollständig abzubilden. Die Trennung von sehr wichtigen Planungsschritten wie der prothetisch-orientierten Positionierung der Implantate und der Planung des Augmentationsvolumens ist Vergangenheit und kommt nun aus einer Hand und ist somit optimal abgestimmt.

Dr. Marcus Seiler MSc MSc

DI: Was sind die Vorteile gegenüber der bereits bekannten Yxoss CBR®?

Dr. Seiler: Der Workflow des Backward-Plannings wurde ja bereits in unserem Produkt Yxoss CBR® Backward abgebildet. Allerdings war bei diesem Produkt nur die Position des Implantates in Form einer Aussparung in der Formschale möglich. Yxoss SurgiGide® erlaubt nun auch die Implantatachse sowie auf Wunsch über eine Fully Guided Schablone die finale Positionierung des Implantates präoperativ zu definieren.

DI: Was ändert sich dadurch beim Backward-Planning?

Dr. Seiler: Grundsätzlich ändert sich dadurch beim Backward-Planning nichts. Beim Backward-Planning gibt bekanntermaßen das Behandlungsziel den Therapieweg vor. Angestrebtes Behandlungsziel ist eine optimale Implantatprothetik. Von diesem idealen Implantat-Zahnersatz aus, wird „rückwärts" zur Implantatversorgung geplant. Notwendige Maßnahmen zur Wiederherstellung von Knochen und Weichgewebe werden in die Planung einbezogen. Das Behandlungsergebnis ist somit vorhersagbar, etwaige Korrekturen sind noch im Vorfeld der eigentlichen chirurgischen Implantatbehandlung oder Implantation möglich. Dies wurde durch Garber und Salama 1996 publiziert und ist bis heute in seiner Gültigkeit unverändert, um Implantate prothetisch orientiert zu setzen.

DI: Werden denn Behandlungsschritte gespart? Und wenn ja, welche?

Dr. Seiler: Aufgrund der Tatsache, dass die Planung der Augmentation und die Positionierung der Implantate in einem Schritt erfol-

Informationen zum 3D-Design

Design Version:	
zugestimmt am:	04.10.2021 (09:58)
Ihr Designer:	
Yxoss CBR®	
Volumen Augmentation [cm³]:	1,46 cm³
Dim. in mesiodist. Richtung [mm]:	34 mm
Sollbruchstelle:	Ja
Empfohlene Schnittführung:	- Krestale Schnittführung (auch nach oral versetzt)
Gitterstruktur:	Yxoss CBR® protect
Yxoss SurgiGide®	
PDF: Surgide Chirurgisches Protokoll:	PDF: Surgide Chirurgisches Protokoll
PDF: Implantatplanungsreport:	PDF: Implantatplanungsreport

Implantate Spezifikation

Position	verwendetes Implantat	Länge [mm]	Durchmesser [mm]
46	Camlog	11,00	5,00
44	Camlog	9,00	4,30
43	Camlog	9,00	4,30

Vorschau

3D-Design Animation

3D-Animation PDF

3D Animation online anzeigen

Kundenkommentare zum 3D-Design (0)

Abb. 2: Kombination aus Bohrschablone und Yxoss CBR® mit allen Detailinformationen wie Augmentationsvolumen und geplante Implantatdurchmesser.

gen kann, benötigt man gegebenenfalls einen Behandlungsschritt beziehungsweise eine Behandlungsmaßnahme weniger. Im Besonderen wird der Prozess der Behandlungsplanung deutlich gestrafft. Wichtig ist in diesem Zusammenhang die Biologie und das geplante Augmentationsvolumen individuell zu berücksichtigen.
Des Weiteren bleiben die bewährten Vorteile von Yxoss CBR® wie deutlich verkürzte OP-Zeiten (bis zu 50 % gegenüber anderen Methoden), die ideale Formgebung und Konturierung des Augmentates, eine präzise Planung des Augmentationsvolumens nach wissenschaftlich bekannten Parametern, die individuelle Biologisierung des Augmentates mit PRF, BMP usw., eine Simplifizierung der OP-Technik im Besonderen bei komplexen Defekten sowie die Vermeidung von aufwendigen Knochenentnahmen an einer Donorstelle unverändert weiter bestehen.

DI: Wie funktioniert der Bestellprozess?

Dr. Seiler: Die Yxoss SurgiGide® kann über den eShop MyReOss der ReOss GmbH bestellt werden. Nach dem Login oder der Registration kann die Yxoss SurgiGide® entweder separat oder auch in Kombination mit einem Yxoss CBR® (Customized Bone Regeneration) bestellt werden. Beide patientenspezifischen Produkte sind exakt aufeinander abgestimmt und können zeitlich freigegeben, produziert und versendet werden.

Nach der Bestellauswahl benötigt ReOss® für die Planung allgemeine Informationen zum Fall, wie z. B. den Patientennamen, den behandelten Arzt und der geplante Operationstermin. Bei einer Yxoss SurgiGide® Bestellung können daraufhin in einem Zahnschema die Implantatpositionen per Mausklick markiert und die gewünschte Ausführung gewählt werden (Pilot- oder Fully Guided). Nachdem das für den Fall passende Implantatsystem ausgewählt wurde, wird die Bestellung zusammengefasst und die Kosten aufgegliedert, für eine finale Überprüfung der Bestellung.
Im Anschluss wählt der Kunde aus den gängigen Zahlungsmethoden, wie Kreditkarte, PayPal oder auch Banküberweisung, die für ihn passende aus. Damit ReOss mit der 3D-Planung beginnen kann, werden DICOM-Daten und ein Intraoralscan oder ein Situationsmodell mit Bissregistrat benötigt. Diese Daten können direkt hochgeladen oder auch per Post zugesendet werden. Im Anschluss beginnt ReOss mit der präzisen Planung der Yxoss SurgiGide®. Sobald das 3D-Design erstellt wurde, wird der Kunde per E-Mail darüber informiert. Im 3D-Viewer kann das Design genauestens geprüft und einzelne Bestandteile ein- und ausgeblendet werden. Änderungswünsche können direkt über die im 3D-Viewer enthaltene Kommentarfunktion an ReOss übermittelt werden. Entspricht die Planung den Vorstellungen des Kunden, muss dieser dem Design zustimmen und es schriftlich freigeben. Nach Erhalt der schriftlichen

Abb. 2: Die ideale Implantatposition ist vorgegeben durch Aussparungen im Yxoss CBR®. Es fehlt als zusätzliche Information die ideale Implantatachse.

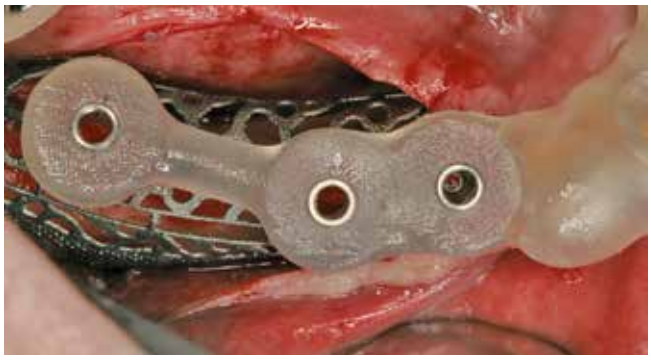

Abb. 3: Kombination aus Bohrschablone und Yxoss CBR® im klinischen Einsatz.

Abb. 4: So läuft der Bestellprozess ab.

Freigabe beginnt ReOss daraufhin mit der Produktion der Yxoss SurgiGide®.

DI: Ist das Produkt bereits verfügbar und wo kann es bestellt werden?

Dr. Seiler: Aktuell befinden wir uns in einer finalen Testphase mit ausgewählten Kunden. Für alle bestehenden ReOss-Kunden und potenziellen Neukunden wird die Yxoss SurgiGide® im ersten Quartal 2022 zur Verfügung stehen. Daraufhin kann die Yxoss SurgiGide® auf MyReOss entweder separat oder im Falle einer notwendigen Augmentation in Kombination mit einem Yxoss CBR® bestellt werden. Eine exakt aufeinander abgestimmte präzise Planung, wie bereits erwähnt, ist somit garantiert, die dem Behandler Zeit erspart.

DI: Werden denn auch Kurse angeboten?

Dr. Seiler: Pandemiebedingt konnten wir unser gewohntes Kursprogramm im Jahr 2020 und 2021 nicht durchführen. Ab nächstem Jahr haben wir in einem ersten Schritt deutschsprachige und englischsprachige Kurse in Filderstadt geplant.
Diese beinhalten das komplette Therapiekonzept der „Customized Bone Regeneration (CBR®)" von der digitalen Planung bis zur operativen Umsetzung inklusive Hands-on Training und der Möglichkeit uns bei Operationen dieser Art zu begleiten. Auch werden Tipps und Tricks den Teilnehmern an die Hand gegeben zur Vermeidung von Planungsfehlern und Komplikationen. Entsprechende Informationen können entweder auf der ReOss Webseite (www.reoss.eu) oder über Geistlich Biomaterials Deutschland abgerufen werden. ■

www.reoss.eu
www.geistlich.de

Ablauf einer Behandlung mit der Yxoss SurgiGide®

Folgende Arbeitsschritte werden in alle Regel durchlaufen:

1. Digitale Planung des idealen Zahnersatzes (Mock-up) mit den DICOM-Daten und einem Intraoralscan oder digitalisiertem Situationsmodell.
2. Konzeptionierung der Implantate: Implantatplatzierung und Implantatgröße (Durchmesser/Länge).
3. Erstellung der Bohrschablone für Positionierung und Führung.
4. Optional und bei Bedarf: Planung des Knochenvolumens mit Yxoss CBR® nach biologischen Parametern.

Bei Bedarf und für den weniger routinierten Zahnarzt kann auch ein zusätzliches Feature geordert werden in Form von einer Yxoss SurgiGide® Sinus. Bei dieser Ausführungsvariante wird basierend auf den DICOM-Daten die ideale Position des Sinusfensters durch die Schablone geplant. Das erleichtert das optimale Anlegen des Sinusfensters.

UNTER DER SCHIRMHERRSCHAFT VON

Osteology Foundation

NETZWERK REGENERATION

Organisation | Registrierung | Information

Geistlich Biomaterials
Vertriebsgesellschaft mbH
Schneidweg 5 | 76534 Baden-Baden
Tel. +49 7223 9624-0 | Fax +49 7223 9624-10
info@geistlich.de | www.geistlich.de

Kongressort

Kongresshaus Baden-Baden
Augustaplatz 10 | 76530 Baden-Baden

Unter der Schirmherrschaft der

Osteology Foundation
Landenbergstr. 35
6002 Luzern
Schweiz

WWW.OSTEOLOGY-BADEN-BADEN.ORG

Wissenschaftlicher Vorsitz

Prof. Dr. Dr. S. Jepsen | Prof. Dr. F. Schwarz

Referenten Workshops | Osteology Junges Forum

Prof. Dr. Dr. B. Beck-Broichsitter | PD Dr. R. Cosgarea | PD Dr. T. Fretwurst
Prof. Dr. Dr. Dr. S. Ghanaati | PD Dr. K. Jepsen | Prof. Dr. Dr. S. Jepsen
PD Dr. Dr. H. Naujokat | Dr. A. Ramanauskaite PhD. | PD Dr. Dr. E. Schiegnitz
PD Dr. Dr. M. Schlee | PD Dr. C. Schmitt | PD Dr. M. Schulz | Prof. Dr. F. Schwarz
Dr. Dr. M. Tröltzsch | Dr. A. Volkmann

Referenten Wissenschaftliches Programm

Prof. Dr. Dr. B. Beck-Broichsitter | Dr. J. Derks | Prof. Dr. H. Dommisch
Dr. T. Gerlach | Prof. Dr. Dr. Dr. S. Ghanaati | Prof. Dr. R. Gruber
PD Dr. K. Jepsen | Prof. Dr. Dr. S. Jepsen | Dr. I. Mihatovic | PD Dr. Dr. H. Naujokat
Prof. Dr. Dr. Dr. R. Sader | PD Dr. Dr. M. Schlee | Prof. Dr. F. Schwarz
Prof. Dr. Dr. A. Sculean | Dr. Dr. M. Tröltzsch

DI&P 07-2021

2. Esthetic Days in Baden-Baden

Das zukunftsweisende Erfolgskonzept wird fortgesetzt

Am 8. und 9. Oktober 2021 war es mal wieder Zeit für die schönen Dinge – bereits zum zweiten Mal fanden die Esthetic Days in Baden-Baden statt. Mit über 350 TeilnehmerInnen vor Ort und 150 Online-Zugriffen können Initiator Straumann Group und Veranstalter M:Consult erneut positive Bilanz ziehen. Unter Einhaltung strengster Hygienerichtlinien boten die 22 Referenten ein vielfältiges Programm zum Thema Zahnästhetik geboten.

Endlich war es wieder möglich, eine physische Veranstaltung zu besuchen. Glücklich und hoffnungsvoll war die Stimmung im Kongresszentrum in Baden-Baden. Nach langer Corona-bedingter Pause wurde allen rasch bewusst, was die letzten 18 Monate gefehlt hatte… hochwertige Fortbildung gepaart mit spannenden Fachgesprächen in einer wunderbaren Umgebung, und natürlich das Netzwerken.

Los ging es am Freitagnachmittag mit einem Impulsreferat von Carsten Schlüter vom Veranstalter M:Consult. Seine Mission: Zahnärzten und der Dentalindustrie dabei helfen, sich weiterzuentwickeln.

Einen Blick in die Vision der Straumann Group gab im Anschluss Gilbert Achermann, Chairman of the Board of Directors der Straumann Group. Mit Insights, wie sich der Markt verändert und wie sich Straumann darauf einstellt und die eigene Zukunft plant. Er sieht aktuell die fünf Megatrends: Digitalisierung, Konsolidierung, Veränderung des Kunden und die Herausforderung sich darauf einzustellen, neue Technologien und Materialien und der Generationenwechsel inkl. Feminisierung.

Insgesamt gebe es für die Straumann Group noch viel Potential. Als Platzhirsch im Premium-Segment sieht sich die Straumann Group auch im Value-Segment auf einem sehr

Die Moderatoren Dr. Monika Bjelopavlovic und Dr. Kay Vietor.

Andreas Utz mit Manuela Gallus, Head of Marketing and Digital Communication.

Carsten Schlüter von M:Consult.

Als Referenten mit dabei (von links): Mark Robb, Prof. Dr. Kai-Hendrik Bormann, Dr. Eirik Aasland Salvesen und Prof. Dr. Sigmar Schnutenhaus.

guten Weg. Innerhalb von 10 Jahren hat sich das Unternehmen von der Ein-Produkt-Firma in Riesenschritten zur Mehrmarkenfirma gewandelt.

Auch Carsten Schlüter sieht die Veränderung vom Patienten zum Health Care Consumer – ein sehr wichtiges Thema und auch Kernthema des Kongresses. Der Megatrend Gesundheit hat durch die Pandemie noch einen Schub bekommen, der Trend zur Selbstoptimierung wurde weiter verstärkt. Das Thema Ästhetik steht seit 2021 wieder im Fokus. 2020 war es eher die Medizin.

Der nächste Referent, Dr. Eirik Salvesen aus Norwegen, ermahnte, dass es fundamental wichtig ist, zuzuhören, um zu wissen was gewünscht wird. Im Mittelpunkt steht bei ihm der Patient und seine Wünsche.

Wie sich seine Zahnarztpraxis zur Ästhetikpraxis entwickelt hat, berichtete PD Dr. Sigmar Schnutenhaus. «Patienten erwarten Ästhetik, keiner wünscht sich eine unästhetische Lösung». So hat er für seine Ästhetikpraxis definiert, dass es darum geht, die Ziele vom Zahnarzt und dem Patienten zu kommunizieren, sonst gibt es am Ende immer Probleme. Für ihn bringt der digitale Workflow viele Vorteile, es gilt ein Konzept in der Praxis zu etablieren und im Team zu schematisieren. Sich immer wieder selbst neue Ziele zu setzen – und diese dann zu erreichen – das mache stolz!

Zu den 22 Referenten gehörten auch Dr. Eik Schiegnitz (links) und Dr. Jonas Lorenz.

Im Anschluss galt es sich zu entscheiden, denn unterschiedliche Schwerpunkt-Sessions wurden angeboten. So konnte gewählt werden zwischen den Themen Chirurgie, Aligner und Prothetik.

Für alle TeilnehmerInnen, die kein Live-Ticket in Baden-Baden mehr bekommen hatten, wurde mit dem parallelen Digitalkongress eine durchweg innovative Alternative geboten.

Zum Abschluss des ersten Kongresstages war es Zeit für „The Night» im Kurhaus Baden-Baden. Mit Sponsoringpartner Mercedes Benz WACKENHUT wurde den Gästen eine Abendveranstaltung mit beeindruckendem Programm und kulinarischen Highlights geboten.

Am Samstag gab es dann parallel verschiedene Workshops. Beleuchtet wurden die Handlungsfelder, auf die sich zukunftsorientierte Praxen vor dem Hintergrund der Digitalisierung und steigender Patientenansprüche derzeit fokussieren: Omnichannel Patientengewinnung, dauerhafte Patientenbindung, neue Behandlungskonzepte wie Sofortversorgung oder Alignertherapie, Aus- und Weiterbildung der Mitarbeiter sowie digitale Workflows.

Andreas Utz, Geschäftsführer Straumann Deutschland, fasste abschliessend zusammen: «Der Schlüssel für den Erfolg eines Unternehmens ist eine gelungene Customer Experience. Dabei bietet jeder Kontaktpunkt neue Chancen, um Kunden und Patienten positiv zu überraschen. Gute Customer Experience gibt es allerdings nur mit motivierten MitarbeiterInnen. Fundamental ist deshalb die kontinuierliche Aus- und Weiterbildung des Teams.»

3. Esthetic Days

Am 24./25.09.2022 heißt es wieder: Herzlich Willkommen zur 3. Runde der Esthetic Days in Baden-Baden! ■

Carmen Bornfleth

www.estheticdays.dental

Einige der Referenten des ersten JCCI (von links): Dr. Judson Wall, Dr. Augusto C. Moreira Tralli, Dr. Ana Tralli, Dr. Johanna Graf, Dr. Rebekka Hueber, Dr. Dirk U. Duddeck, Dr. Uwe Drews, Dr. Karl Ulrich Volz, Dr. Johann Lechner, Dr. Saurabh Gupta und Marco Gadola.

Keramik kann mehr

Kongress für Keramikimplantologie – ein Volltreffer

Insgesamt über 300 Teilnehmer aus 16 Ländern, davon 130 Teilnehmer direkt vor Ort, nahmen an dem bisher größten Kongress seiner Art teil. Zu den internationalen Top-Referenten und Zuschauern zählten neben implantologisch-versierten Zahnärzten auch medizinische Experten, welche zusätzlich zu dem keramischen Implantat auch die allgemeine Gesundheitsoptimierung nach biologischen Grundprinzipien thematisierten.
Die gastgebende Gesellschaft ISMI (International Society of Metal Free Implantology) unter Leitung von Dr. Karl Ulrich Volz lud zu dem Kongress sechs weitere renommierte Gesellschaften ein. Die Gesellschaften sowie verschiedene Keramik-Implantatfirmen und weitere Industriepartner stellten entweder Referenten oder konnten im Rahmen der Industrie-Ausstellung ihre neusten Erkenntnisse sowie fortschrittliche Technologien vermitteln.
Beispielsweise waren einige Mitglieder aus der IAOCI (International Academy Of Ceramic Implantology) aus den USA sowie aus der 2020 gegründeten SBCB (Society for Blood Concentrates and Biomaterials e.V.) unter Leitung von Kongressreferent Prof. Dr. Dr. Dr. Shahram Ghanaati eingeladen. Der Kongress wurde aufgrund des internationalen Publikums mittels Simultanübersetzung zweisprachig ausgetragen. Nicht nur spannende Vorträge, sondern auch eine Live-OP in der angrenzenden SWISS BIOHEALTH CLINIC, bei welcher die Keramikimplantate der Firma SDS Swiss Dental Solutions inseriert wurden, untermauerten das Wissen der Teilnehmer.
Zusätzlich zur Präsenz-Teilnahme bestand für alle Keramikinteressierten zudem die Möglichkeit, zum einen über einen Video-Livestream den gesamten Kongress von zu Hause aus zu verfolgen, der auch 9 Stunden zeitverzögert für die internationalen Zuschauer übertragen wurde. Zum anderen bestand neben der Präsenz-Teilnahme auch die Möglichkeit, über einen „Interactive Zoom" zuzuschauen und gleichzeitig aktiv teilzunehmen: Bei offenen Fragen und Diskussionsrunden konnten die Zoom-Teilnehmer live zugeschaltet werden und so mit dem Publikum im Fortbildungszentrum direkt interagieren. Für die Präsenz-Teilnehmer wurde auch für die Pausen ein Rundum-Service angeboten: Das Mittagessen lud zum kollegialen Austausch zu Tisch ein.
Auch die „White Night" mit ihren Gourmet- und Bar-Stationen sowie DJ und Live-Band war sicherlich ein abschließendes

Als Präsident der ISMI moderierte Kongressleiter Dr. Karl Ulrich Volz unter anderem durch die Fragerunden.

Dr. Karl Ulrich Volz (ISMI-Präsident und Leiter des Kongresses, links) und Marco Gadola (ehemaliger CEO und heutiges Vorstandsmitglied der Straumann-Gruppe).

Dr. Dirk U. Duddeck, Gründer und Managing Direktor der CleanImplant Foundation, überreichte Dr. Karl Ulrich Volz die begehrte „CleanImplant Trusted Quality Certification" für das Keramikimplantatsystem SDS 2.2.

Verschiedene Herstellerfirmen, im Bild Zeramex, waren eingeladen, ihre Produktinnovationen vorzustellen.

Highlight für alle Gäste, um mit Kollegen in ausgelassener Stimmung die ereignisreichen Tage Revue passieren zu lassen. Kongressleiter Dr. Ulrich Volz beschreibt den Kongress als vollen Erfolg und ist dankbar um den Erfahrungsaustausch zwischen den Kollegen, welche zum Teil schon seit Jahrzehnten erfolgreich mit Keramik implantieren. Auch Marco Gadola, ehemaliger CEO und aktuelles Vorstandsmitglied der Straumann Group, sieht die Zukunft eindeutig in der Keramik: Er schätzt, dass bis zum Jahr 2025 die klinische Anwendung der Keramik-Implantate um den Faktor 40 gewachsen sein wird.

Der 2. JCCI wird am 14./15. Oktober 2022 erneut im SWISS BIOHEALTH EDUCATION CENTER in Kreuzlingen stattfinden, um wieder aktuelle Forschungsergebnisse, Methoden und Behandlungsansätze gemeinsam zu diskutieren. Bereits jetzt sind drei Viertel der Präsenz-Plätze für den JCCI 2021 ausgebucht. Mehr Informationen werden zu gegebener Zeit auf http://joint-congress.com verfügbar sein. ■

Dr. Caroline Vollmann

SDS SWISS DENTAL SOLUTIONS AG
Konstanzerstrasse 11
CH-8280 Kreuzlingen
info@swissdentalsolutions.com
www.swissdentalsolutions



Das Wesen der Natur in unserer Hand.
BEGO IMPLANT SYSTEMS
Miteinander zum Erfolg
www.bego.com
BEGO

Die Referenten: Dr. Ralf Masur, Katja Masur, Michael Ludwig, Esther Winter und Bastian Wagner.

Herausforderungen für dentale Teams

Zukunftschancen für alle?

Am 6. Oktober 2021 veranstaltete der Implantologe Dr. Ralf Masur im Forum Mindelheim sein Symposium zum Thema „Herausforderungen für dentale Teams – Zukunftschancen für alle?". Sechs Spezialisten setzten sich mit dieser Frage auseinander und beantworteten sie mit interessanten und hochwertigen Konzepten für den Praxisalltag.

Bereits seit 18 Jahren lädt Dr. Ralf Masur zu seinem Symposium ein. Neben Zahntechnikermeister Bastian Wagner, der über digitale Zahnästhetik sprach, zeigte Michael Ludwig Zukunftsmodelle von Firmen und Esther Winter sprach über Lösungen für Angstpatienten. Dr. Ralf und Katja Masur rundeten mit Tipps und Hilfen bei Zahnimplantaten und in der Kieferorthopädie das gelungene Symposium ab.

Zahnästhetik digital – aus Bad Wörishofen

Dass die Zahntechnik auch in Zukunft gute Chancen hat, zeigte ZTM Bastian Wagner mit praxisorientierten Tools für digitale Zahnästhetik. Er präsentierte digitale Lösungen, die es ermöglichen, Patienten schon vor einer Behandlung die ästhetische Lösung zu demonstrieren. Die Fertigstellung erfolgt nach gemeinsam festgelegten Zielen. Patienten erhalten Sicherheit und eine Vorstellung über das zu erwartende Endergebnis. Mit digitalen Planungen und OP-Schablonen wird in enger Zusammenarbeit mit dem Behandler durch ein Langzeitprovisorium die Biologie gestützt und ein verbessertes Endergebnis erzielt. Patienten bekommen bereits nach einer OP das vorab gefertigte Provisorium. Nach dreimonatiger Abheilung ist dann eine optimierte Zahntechnik gemäss den digital definierten Parametern möglich. Bastian Wagner arbeitete viele Jahre in München und hat nun seit gut einem Jahr ein eigenes Labor in Mindelheim. Aufgrund seiner innovativen Lösungen ist er ein (inter-)national anerkannter Referent. Dr. Masur stellte abschließend fest, dass beide seit Jahren nur etwa 250 Meter voneinander entfernt wohnen. Die gemeinsamen Veränderungen der letzten 1,5 Jahre haben sie schließlich auch beruflich zusammengeführt.

Angstfrei beim Zahnarzt und im Alltag?

Ängste sind vielfältig und weit verbreitet. Esther Winter (Landsberg) betreut seit Jahren Angstpatienten. Neben vielen Alltags-Ängsten gab die Referentin Tipps, wie die Angst beim Zahnarzt wirksam gemildert werden kann. Sie thematisierte Strategien für die Behandlung mit Angstpatienten als Trick für entspannte Behandlungen – auch für das gesamte Praxisteam. Dazu zählen neben Hypnose, Kommunikation und Atmung auch international anerkannte Techniken. Die praktischen Übungen und die Wirkungen verblüfften die Teilnehmer.

Die Zukunft deutscher Unternehmen

Wie die Zukunft deutscher Unternehmen aussehen kann, zeigte Michael Ludwig, der erfolgreiche, ehemalige Geschäftsführer der Firma Camlog. Aktuell ist er im Senat der Wirtschaft aktiv. Unternehmen wie das Taxiunternehmen Uber und Start-ups im Food-Bereich erkennen und bedienen die Bedürfnisse der Kunden und zukünftige Chancen und Anforderungen. „Was genau will mein Kunde oder Patient?" diese Frage müssen sich alle Unternehmen heute regelmäßig stellen. Apple hat seit 2007 die Welt revolutioniert und Nokia ist mittlerweile bedeutungslos. Sehr zukunftsorientiert betonte Ludwig, wie wichtig der Unternehmenserfolg durch Unternehmenskultur sei. Auch braucht es Mut zur Veränderung, um sich darauf einzulassen, was der Gesundheitsmarkt und die Generation Z verlangen. Die kontinuierlichen Fortschritte der Technologie und anspruchsvolle Kundenbedürfnisse wünschen sich Innovation, Digitalisierung und Kooperation mit digitalen Plattformen im Gesundheitswesen.

Für jeden Patienten die richtige Lösung

Die Zukunft der Kieferorthopädie wurde von Katja Masur präsentiert. Viele multidisziplinäre Fälle wurden vorgestellt, wo Aligner mit Implantologie und Chirurgie im Zusammenspiel sein können. Sie zeigte kieferorthopädische Lösungen für Kinder und Erwachsene. Mit digitaler Planung kann dem Patienten das Endergebnis vorab gezeigt werden. Unsichtbare Schienen bieten mittlerweile Lösungen für alle Anforderungen und sind heute fast immer möglich. Als betreuende Spezialistin sei es wichtig, im Unterschied zur günstigen TV-Werbung, die Kiefergelenke und den richtigen Biss zu kontrollieren, da sonst Probleme und Schmerzen (Migräne, Nacken) entstehen oder verschlimmert werden könnten.

Das Symposium in der Stadthalle Mindelheim war unter Corona-Maßnahmen gut besucht.

Seit 1997 Feste Zähne in 1 Tag

Der Implantatspezialist Dr. Ralf Masur wendet bereits seit 1997 eine eigene Methode an, bei der feste Zähne in einem Tag auf Implantaten eingebracht werden können. Mit dem Vortrag „Natürliche Materialien und schnelle Behandlungskonzepte in der Implantologie", stellte er seine hochpräzise Methode vor, die alle Teilnehmer begeisterte. Ziel und Hintergrund: „schonend, schnell, schmerzfrei". Die Bausteine zum über 98 % Erfolg dieses Konzeptes (laut LMU) wurden deutlich betont, sowie die Bedeutung der Biologie.

Nur 24 Stunden nach der OP wird bereits die endgültige Zahnlösung inseriert – ohne ein Zwischenprovisorium. Neben Langzeitergebnissen bzgl. autologen Knochenaufbauten und Knochentraining („Form follows function") präsentierte Dr. Masur implantatprothetische Lösungen mit wenigen Terminen und digitaler, zahntechnischer Vorplanung. Die Erfahrung des Operateurs und des Zahntechnik-Teams sei für den Erfolg entscheidend.

Fazit

Das Dr. Masur Symposium ist seit Jahren ein Magnet für Zahnästhetik und Zahnimplantate im süddeutschen Raum. Viele Teilnehmer und die begleitende Dentalausstellung belegen dies. Es wurde wieder einmal deutlich, wie eine effektive Zusammenarbeit zwischen Spezialisten der Implantologie, Prothetik, Zahntechnik und Kommunikation die beste Voraussetzung ist für den Erfolg. ■

Ehrung langjähriger Mitarbeiter von Dr. Ralf und Katja Masur.

spitta abrechnungswelt

Die neue Abrechnungswelt

Du hast **Fragen zur Abrechnung** in der Zahnarztpraxis oder im Dentallabor?

Wir haben die Antworten!

www.abrechnungswelt.com

50. Internationaler Kongress

Ein Jubiläumskongress für die deutsche Implantologie

Der letztjährige Jubiläumskongress fiel dem Coronavirus zum Opfer. Deshalb hat die DGZI ihren 51. Geburtstag groß gefeiert. Mit 50 Referenten und gut 250 – mehr ließen die Corona bedingten Konzepte nicht zu – Teilnehmerinnen und Teilnehmern, 75 Table Clinics, Übertragungen von zwei Live-OPs sowie eine digitale Posterpräsentation standen am ersten Kongresstag im Fokus. Der Samstag stand im Zeichen der Wissenschaft: Namhafte Referenten präsentierten herausragende wissenschaftliche Vorträge, abgerundet mit Kursen für das Praxispersonal und einer Dentalausstellung mit 25 Industriepartnern.

Keine Frage, sowohl inhaltlich als auch in Bezug auf den Ablauf und die Kongressstruktur beschreitet die älteste europäische Fachgesellschaft auch im 51. Jahre ihres Bestehens bewusst Neuland! Ziel ist eine Zukunftsorientierung, verbunden mit einer organisatorischen Modernität, inhaltlicher Attraktivität sowie einer neuen Form der Präsentation von Sichtweisen.

Zukunftspodium

Ein erster Höhepunkt gleich zu Kongressbeginn. **Dr. Georg Bach**, Präsident der Deutschen Gesellschaft für zahnärztliche Implantologie, sprach über „Triumphe und Tragödien in der Implantologie". Ausgangspunkt seiner Ausführungen war die Gründung der DGZI vor 51 Jahren in Bremen. Die damals frischgebackene Fachgesellschaft sah als Aufgaben eine Wissensvermittlung auf dem Gebiet der Implantologie und eine Förderung dieser damals noch jungen Fachdisziplin vor. Ebenfalls im Fokus der DGZI 1970 stand die Zusammenarbeit mit anderen Fachgesellschaften und der Schulterschluß mit der Zahntechnik. Anhand zweier Patientenfälle vermochte der Freiburger Oralchirurg darzustellen, dass es zweifellos gelingt mit Implantaten nachhaltige Ergebnisse über Jahrzehnte hinweg zu erzielen und dass in den vergangenen fünf Jahrzehnten unglaubliche Fortschritte erzielt werden konnten. Die heutigen Ideale und Ziele der DGZI indes sind die gleichen, wie die des Jahres 1970, hier hat sich keine Veränderung ergeben. Um für die nächsten Jahre gewappnet zu sein, setzt die DGZI konsequent auf Fortbildung und Wissensvermittlung mit klarem Fokus auf junge Kolleginnen und Kollegen und auf Zahntechniker. Aber auch die kollegiale und konstruktive Zusammenarbeit mit anderen implantologischen Fachgesellschaften und Gremien ist ein Ziel der DGZI.

Mit **Prof. Dr. Dr. Dr. Sharam Ghaanati** sprach als nächster Referent ein ausgewiesener Experte auf dem Gebiet der biologisierten Zahnmedizin. Sein Vortrag über den Einsatz von Blutkonzentraten startete mit einem überraschenden Statement: „Vergessen Sie alle Einteilungen von biologischen Materialien bezüglich Herkunft etc. – entscheidend ist immer nur die individuelle Immunantwort!" Sechs Studien wurden von Prof. Ghanaati präsentiert und bezüglich ihrer Relevanz für die tägliche implantologische Praxis gewertet. Anhand ausgezeichnet dokumentierter Fallbeispiele konnte der Frankfurter Kieferchirurg, der an der dortigen kieferchirurgischen Abteilung eine chirurgisch-onkologische Abteilung leitet, darstellen, wie wertvoll der Einsatz von PRF-Membranen gerade bei der Socket Preservation sein kann und wie ein schnellerer und biologischer Wundverschluss und somit eine wesentlich verbesserte Wundheilung erzielt werden kann. Ghanaati empfiehlt ein konsequentes Überstopfen der Alveole. Hybridmaterialien sieht der Frankfurter Kieferchirurg als erfolgversprechende Option für die Zukunft.

An der Universitätszahnklink Freiburg ist seit geraumer Zeit **Prof. Dr. Katja Nelson** in der Abteilung für translationale Implantologie tätig. Sie hat sich in den vergangenen zwei Jahrzehnten vor allem auf dem Gebiet der digitalen Optionen ein einzigartiges Expertenwissen angeeignet. Vor diesem Hintergrund verwunderte die erste Take-home-Message: „Es reicht nicht, den Patienten mit Implantatwunsch direkt zur Anfertigung eines DVTs zu schicken, nach wie vor unersetzlich ist eine gründliche klinische Untersuchung!" Denn die Definition klarer Regeln und deren Einhaltung sieht sie als Grundvoraussetzung für eine erfolgreiche Implantologie. Besonderen Augenmerk legt Nelson auf die Datenerhebung als Grundlage für die Ermöglichung von Zahnersatz mit höchster Passgenauigkeit. „Mit einem DVT und einem digitalen Scan können Sie vieles machen", so Nelson. Abschließend betonten Prof. Nelson und Prof. Ghanaati, dass eine sichere Anwendung der von ihnen präferierten Verfahren eine intensive und durchaus aufwändige Einarbeitungsphase bedingt.

Live-Operationen

Bereits eine Tradition stellen bei DGZI-Kongressen die Live-Operationen dar:

Der Hamburger Fachzahnarzt **Dr. Jan Klenke** führte eine aufwändige Rezessionsdeckung mit einer azellulären dermalen Matrix unter Verwendung der Tunneltechnik durch. Mit deren Insertion wird die postoperative Morbidität wesentlich minimiert, da die Entnahme eines autologen Bindegewebstransplantats entfällt.

In einem zweiten Live-Stream zeigte der in Trier tätige DGOI-Präsident **Prof. Dr. Daniel Grubeanu** seine Ideen, sein Vorgehen und Erfahrungen für und mit Sofortversorgungskonzepten. Er wählte hierfür einen sehr anspruchsvollen Patientenfall, ein nicht erhaltungswürdiger Zahn 23 musste entfernt werden. Geplant war eine Sofortimplantation mit Sofortbelastung, die er Schritt für Schritt darstellte, beginnend mit der Planung, der Implantatinsertion bis hin zur Eingliederung der provisorischen prothetischen Restauration. Hierfür wurde der entfernte Zahn gekürzt und ausgehöhlt und dann zur weichteilstabilisierenden Krone umgebaut. Eindrücklich: Die Weichteile wurden derart gestützt (auch unter Verwendung einer PRF-Membran), dass keinerlei posttraumatischer Verlust zu verzeichnen war. Sehr techniksensitiv und aufwändig, aber das Ergebnis bestätigte die Richtigkeit des dargestellten Procedere.

Der „Wissenschaftstag"

Nachdem der erste Kongresstag stark praktisch ausgerichtet war, standen am zweiten Kongresstag speziell die wissenschaftlichen Aspekte im Mittelpunkt. Ausgehend von einer Bestandsaufnahme zu aktuellen Trends ging es aber auch hier verstärkt um die Frage, wie wird die Implantologie der Zukunft aussehen?

Und hier kamen die geladenen Geburtstagsgäste zum Zug – Präsidenten und Vorstandsmitglieder befreundeter implantologischer und anderer Fachgesellschaften referierten und stellten neueste Trends und Visionen und deren Relevanz für die Praxis vor. Drei Themenblöcke zogen das Auditorium in den Bann.

Session 1 – Knochen und Hartgewebe

DGI-Präsident **Prof. Dr. Dr. Knut Grötz** sprach über Knochenaugmentation bei lokaler und systemischer Kompromittierung. In einem furiosen Ritt durch die Geschichte der Augmentationschirurgie stellte Grötz dar, wie sich „alle Paradigmen überholt haben!" Zwar gibt es weiterhin vereinzelt Bedarf an Beckenkammtransplantaten, aber deren Zahl nimmt immer mehr ab. Dies wird vor allem durch osteosynthetische Verfahren und Hilfsmittel möglich. Letztendlich entscheidend ist eine systematische Einteilung der Patienten mit einer systemischen und übergeordneten Kompromittierung, welche, so Grötz, 95-97 % aller Patienten mit kompromittiertem Knochenangebot betrifft. Mit diesem Entscheidungslogarithmus kann dann auch die Wahl auf Vermeidung einer Augmentation zugunsten durchmesserreduzierter und kurzer Implantate fallen. Credo des Wiesbadener Kieferchirurgen: Ziel und Schlüssel ist die personalisierte Implantologie!

Der Ärztliche Direktor der Mainzer Kieferchirurgie **Prof. Dr. Bilal Al-Nawas** zeigte die immense implantologische Lernkurve der vergangenen fünfzig Jahre auf, was Implantat, Knochen und Weichgewebe betrifft. Eloquent stellte der Mainzer Hochschullehrer fest „in der Implantologie ist es wie mit dem Minirock – es kommt alles wieder!" Und in der Tat, die Literaturrecherchen, die Al-Nawas bezüglich Publikationen aus den siebziger Jahren durchgeführt hatte, belegten, dass es durchaus zum dortigen Zeitpunkt Techniken und Methoden gab, die funktionierten und die Patienten zufriedenzustellen vermochten. Diese wurden verfeinert und mit neuen Optionen ergänzt, hier stellte die Konzentration auf Titan als Implantatmaterial einen ersten wichtigen Schritt dar. Die neunziger Jahre waren gekennzeichnet durch die Entwicklung neuer Implantatsysteme, die teilweise bis heute auf dem Markt sind und neue Verfahren mit vorhersagbarem Ergebnis, wie der Sinuslift, etablierten sich. Die Jahre nach der Jahrtausendwende waren durch die Erkenntnisse über implantologische Spätkomplikationen biologischer und technischer Natur gekennzeichnet. Die Geschwindigkeit der Osseointegration konnte durch Entwicklung neuer Implantatoberflächen wesentlich erhöht werden. Das Handling mit der Gingiva-Manschette wurde durch Entwicklung von Implantaten mit Platform Shift wesentlich verbessert, die dem Zusammenspiel von Gingiva und Knochen zuträglich ist. Einen letzten Entwicklungsschritt stellte die Etablierung durchmesserreduzierter und extrem kurzer Implantate und solcher aus Zirkondioxid dar.

Über den Tellerrand hinaus schaute **Prof. Dr. Christian Gernhardt** (Halle), der darstellte, wann der Zahnerhalt und wann das Implantat die bessere Wahl ist. „Ich bin der Zahnerhalter, der den Implantaten im Wege steht", so seine launigen Einführungsworte. Dass sich die aktuelle Entscheidungsfindung heute wieder mehr in Richtung Zahnerhalt und Wurzelbehandlung bewegt, ist vor allem neuen Techniken und Verfahren und industriellen Entwicklungen auf dem Gebiet der Endodontologie zu verdanken. Aber auch die Diskussion um Periimplantitis war dieser Entwicklung zuträglich. Die Definition einer Wurzelbehandlung im Sinne Gernhardts ist die Behandlung einer infektiösen Krankheit. Hier spielt die Schnittstelle Endodontologie-Humanmedizin eine ganz große Rolle im Sinne einer individualisierten Medizin.

Session 2 – Neue Konzepte

Prof. Grubeanu würdigte in seinem Impulsvortrag die Bedeutung der Sofortimplantation in der täglichen Praxis, nachdem er sie am Vortag bereits entsprechend eindrucksvoll präsentiert hatte. Wichtig war es dem Trierer Implantologen festzustellen, dass es immer – unabhängig von der Füllung der Alveole – zu resorptiven Veränderungen kommt. Die 1 mm subkrestale Positionierung in optimaler dreidimensionaler Position ist eine Grundvoraussetzung für diese Versorgungsform. Ausgehend von den Wolf'schen Postulaten aus dem Jahre 1892 (!) forderte Grubeanu den Knochen zu belasten, um ihn zu konservieren. Ausgezeichnet dokumentierte Fallbeispiele unterstützten das Fazit Grubeanu's „Sofortbelastung und Sofortimplantation bedeutet Freude für Patienten und Zahnarzt zugleich."

Prof. Ralf Smeets (Hamburg) definierte Risikofaktoren in der Implantologie und postulierte die Wichtigkeit der Beachtung von Vitaminmangel, Stoffwechselerkrankungen und Medikamenten.

Die Präsidenten von DGOI, DGZI und DGI (von links): Prof. Smeets, Prof. Grötz, Dr. Bach, Prof. Grubeanu und Prof. Al-Nawas.

75 Table Clinics fanden während des Kongresses statt.

Der DGZI-Vorstand zusammen mit Alt-Präsident Prof. Dr. Gyula Takacs.

DGZI-Präsident Dr. Georg Bach referiert über „Implantologische Triumphe und Tragödien".

Der Hamburger Kieferchirurg wies darauf hin, dass 30 % unserer Patienten einen zu niedrigen Vitamin-D-Spiegel aufweisen und empfahl die Substitution vor großen implantologischen Eingriffen (z. B. beim Sinuslift). Auch die Folgen einer Einnahme von Protonenpumpenhemmern für unser Fachgebiet stieß auf hohes Interesse des Auditoriums.
Mit seiner Paradedisziplin wartete **Dr. Dr. Wolfgang Jakobs** auf. Der BDO-Vorsitzende sprach über Anästhesieverfahren in der Implantologie. Mit der Feststellung, dass psychosomatische Erkrankungen in den vergangenen Jahren über 30 % zugenommen haben, begann Jakobs seine Ausführungen und gab praxisrelevante Tipps zur zahnärztlichen Lokalanästhesie, aktuellen Sedierungsverfahren und zur Allgemeinnarkose. Die titrierte Gabe von Midazolam hat sich bei der Sedierung als Goldstandard mit hohem Sicherheitsrahmen etabliert.

Session 3 – Weichgewebe und Management

Die „Materialfrage" stellte **Prof. Florian Beuer**, der über entsprechende Materialoptionen für die Implantatprothetik sprach. „Sehr oft sehe ich implantatprothetische Versorgungen mit exzellenter Chirurgie, aber nur mäßiger Prothetik, so der Berliner Hochschullehrer, „das ist doch eigentlich schade!" Abhilfe sieht er in der konsequenten Ausnutzung materialspezifischer Potentiale. Hier nehmen die zahnfarbenen Materialien und unter diesen das Zirkonoxid eine ganz besondere Rolle ein, die sich bezüglich Ästhetik und Biokompatibilität als vorteilhaft erwiesen haben. Mit dem Versuch immer transluszentere Zirkonoxidmaterialien zu entwickeln, mussten allerdings auch Einbußen an Festigkeit akzeptiert werden, so dass im Seitenzahngebiet nur ZNO-Materialien der ersten und der zweiten Generation zum Einsatz kommen sollen. Aber auch die moderne Generation von Kunststoffen, so Beuer, ist aus der modernen Implantatprothetik nicht mehr wegzudenken, vor allem seit diese in CAD/CAM-Verfahren zu verarbeiten sind.
„Wie erzeuge ich optimale Gewebeverhältnisse?", dies das Thema von **Prof. Thorsten Auschill**. Prof. Auschill ist an der Marburger Universität in der Abteilung für Parodontologie und periimplantäre Erkrankungen als Hochschullehrer tätig und wandte sich demnach sofort dem Themenbereich der Weichgewebsdefizite zu. Gleich zu Beginn seines Vortrages stellte Auschill klar, dass unbehandelt Parodontitis und Periimplantitis zu Weichteilverlusten führen. Er fokussierte seine Ausführungen auf Rezessionen und die Optionen zu deren Deckung.

DGZI-Past-Präsident **Prof. Friedhelm Heinemann** referierte über implantatprothetische Versorgungen und deren Potentiale. Er griff ein „altes Thema wieder auf", wie er es in seinem Einführungswort formulierte, er widmete seine Ausführungen der Knochenstabilität um das Implantat herum. Dem Platform Switch kommt seiner Ansicht nach eine ganz zentrale Rolle zu. Auf der anderen Seite wird der Effekt der Stabilität durch einen Konus verstärkt. Heinemann postulierte – „wir müssen weg vom Knochen!" Da der Konus indes eine höhere Frakturgefahr birgt und ggf. im Oberkieferfrontzahnbereich ästhetische Nachteile birgt, versuchte Heinemann bei einem Implantat beide Optionen verwirklichen zu können – sowohl Konus, als auch Platform Switch.
Den Abschlussvortrag des 50. DGZI Jahreskongresses steuerte ein weiterer DGZI-Past-Präsident bei – **Prof. Frank Palm** beantwortete die Frage, wie man alveolären Knochen nach Extraktion erhalten kann. Er leitet in Konstanz am Bodensee eine Hauptabteilung für Mund-, Kiefer- und Gesichtschirurgie und dort auch ein großes Ambulatorium. Er ist seit Jahren als eloquenter und engagierter Befürworter von Knochenersatzmaterialien bekannt.

Ein kurzes Fazit

Mit dem Kölner „50+1-Kongress" wurde ein herausragendes und innovatives Fortbildungsereignis und ein würdiges Jubiläumsfest der ältesten europäischen implantologischen Gesellschaft geboten. Aber nicht nur das: Aus verschiedenen Blickwinkeln von Wissenschaft, Praxis, Politik und Industrie wurde eine neue Ebene der Interaktion erreicht. „Wir sind sehr froh, dankbar und glücklich über diesen schönen Jubiläumskongress, aber auch darüber, dass wir den Weg des Zukunftskongresses beschritten haben!", so DGZI Präsident Dr. Bach. ■

www.dgzi.de

Dr. Georg Bach
Fachzahnarzt für Oralchirurgie
Rathausgasse 36
79098 Freiburg im Breisgau
doc.bach@t-online.de

Stellungnahme der ESCI

„Zweiteilige Keramikimplantate"

Die Entwicklung von Hochleistungskeramiken, wie Zirkoniumdioxid, hat auch in der oralen Implantologie neue, metallfreie Behandlungsmöglichkeiten für PatientInnen und BehandlerInnen geschaffen. Aufgrund seiner überlegenen biomechanischen und biologischen Eigenschaften hat sich Zirkoniumdioxid (Zirkonoxid, ZrO_2) gegenüber anderen Oxidkeramiken durchgesetzt und wird seit etwa 25 Jahren in der Zahnmedizin eingesetzt. Keramikimplantate aus Zirkoniumdioxid stellen eine ernstzunehmende Ergänzung zu Titanimplantaten und damit eine Erweiterung des Behandlungsspektrums in der oralen Implantologie dar.

Erfreulicherweise bestätigen Konsensuskonferenzen verschiedener Fachgesellschaften bereits, dass einteilige Keramikimplantate in der wissenschaftlichen Literatur ausreichend dokumentiert sind und sehen darin den Hauptgrund, warum einteilige Keramikimplantate Eingang in die klinische Praxis gefunden haben. In diesem Zusammenhang ist z. B. die medizinische Notwendigkeit von Keramikimplantaten von den Kostenträgern in Deutschland bereits als zentrale Leistungsvoraussetzung für die Kostenübernahme akzeptiert worden.
Zweiteiligen Keramikimplantaten fehlt jedoch noch das Ausmaß an wissenschaftlicher Evidenz, über welche einteilige Implantate bereits verfügen. Mit diesem Argument wird ihnen auf der Grundlage entsprechender wissenschaftlicher Stellungnahmen und Empfehlungen von Fachgesellschaften die Anerkennung einer „medizinischen Notwendigkeit" häufig noch verwehrt.
Die Europäische Gesellschaft für Keramische Implantologie (ESCI), eine wissenschaftliche und unabhängige medizinische Fachgesellschaft, sieht, nach Studium der präklinischen und in der Tat noch überschaubaren klinischen Literatur, die Indikation von zweiteiligen Keramikimplantaten ein wenig differenzierter. Auf Grundlage der derzeit verfügbaren wissenschaftlichen Daten ist der wissenschaftliche Beirat und der Vorstand der ESCI der Meinung, dass „das zweiteilige Zirkonoxid-Implantatkonzept nach korrekter Indikationsstellung und entsprechender Patientenaufklärung für den klinischen Einsatz befürwortet werden kann." Die ESCI ist der Auffassung, dass eine fundierte und grundsätzliche Konsensaussage einer medizinischen Fachgesellschaft zur klinischen Zuverlässigkeit von zweiteiligen Zirkonoxid-Implantaten angesichts der bisher vorliegenden Literatur zu diesem Implantattyp erforderlich ist. Vor diesem Hintergrund hat die ESCI die Aufgabe übernommen, eine Stellungnahme zur klinischen Anwendung von zweiteiligen Keramikimplantaten zu verfassen.

Diese Stellungnahme wurde durch den wissenschaftlichen Beirat und den Vorstand der ESCI erarbeitet und verabschiedet. Die aktuell verfügbare Literatur wurde gesichtet, aber auch klinische Erfahrungen berücksichtigt. Es gibt objektiv und unabhängig die Datenlage zu zweiteiligen Keramikimplantaten wieder: der generelle Hintergrund zu Keramikimplantaten wird einführend dargestellt und die heutige wissenschaftliche Einschätzung der ESCI zu zweiteiligen Keramikimplantaten wiedergegeben. Eine abschließende rechtliche Bewertung liegt dabei nicht im Verantwortungsbereich der ESCI.

Die Kernpunkte der Erklärung lauten wie folgt:

- Das zweiteilige Zirkonoxid-Implantatkonzept bietet gegenüber dem einteiligen Konzept Vorteile hinsichtlich der prothetischen Flexibilität und der klinischen Indikationen.
- Zweiteilige Zirkonoxid-Implantate können klinischen Kaukräften widerstehen.
- Die Bruchfestigkeit und mechanische Stabilität von zweiteiligen Zirkonoxid-Implantaten kann in Abhängigkeit von unterschiedlichen Herstellungsverfahren, Materialeigenschaften, Implantatgeometrien und prothetischen Verbindungskonzepten variieren.
- Einteilige und zweiteilige Zirkonoxid-Implantate weisen den gleichen Grad an Osseointegration und biologischer Integrität auf.
- Für den klinischen Erfolg müssen die Richtlinien des jeweiligen Herstellers für die Anwendung des jeweiligen zweiteiligen Zirkonoxid-Implantatsystems beachtet werden.
- Basierend auf derzeit verfügbaren wissenschaftlichen Daten ist die ESCI der Meinung, dass zweiteilige Zirkonoxid-Implantate nach korrekter Indikationsstellung und entsprechender Patientenaufklärung für den klinischen Einsatz befürwortet werden können.

Weitere Informationen über die kürzlich veröffentlichte Konsenserklärung und die vollständige Stellungnahme finden Sie unter **https://esci-online.com/statements/** ■

Hier geht es direkt zum Statement:

European Society for Ceramic Implantology ESCI
Dr. Jens Tartsch, Präsident
Kreuzstrasse 2 · CH-8802 Kilchberg
Tel. +41 (0) 44-715 48 77
info@esci-online.com · www.esci-online.com

Vorstand wiedergewählt

BDIZ EDI-Mitgliederversammlung 2021 setzt auf Kontinuität

Die Mitgliederversammlung des BDIZ EDI wählte in München den Vorstand für vier weitere Jahre und verjüngte den erweiterten Vorstand. Zuvor hatte sie den Mitgliedern im zehnköpfigen Vorstand bescheinigt, den Verband und die Mitglieder erfolgreich durch die vergangenen vier Jahre gebracht zu haben.

Vollste Zufriedenheit herrschte insbesondere mit der Unterstützung der Praxen während der Pandemie. Der BDIZ EDI hat seit Beginn der Corona-Pandemie über 40 Online-Seminare in den Bereichen zahnärztliche Fortbildung, Unterstützung in der Abrechnung und Rechtsthemen angeboten und dabei über 5.000 Teilnehmerinnen und Teilnehmer direkt erreicht. Auch bei den Curricula haben die Kooperationspartner BDIZ EDI und Uni Köln reagiert.
Inzwischen laufen einige Module online. Es gibt mit Abstands- und Hygieneregeln natürlich weiterhin die Workshops an der Universität Köln. Seit 2021 bietet der BDIZ EDI wegen der hohen Nachfrage einen Zusatzkurs im Curriculum an. Erstmals laufen also zwei Kurse im Curriculum 23.

Christian Berger (Kempten) und **Univ.-Prof. Dr. Dr. Joachim Zöller** (Köln) wurden als Präsident und Vizepräsident wiedergewählt. **Prof. Dr. Jörg Neugebauer** (Landsberg) ist neuer Generalsekretär. Das Ehrenamt wurde bislang von **Dr. Detlef Hildebrand** (Berlin) ausgeübt, der jetzt auf eigenen Wunsch im erweiterten Vorstand mitarbeitet.
Neu im erweiterten Vorstand ist **Dr. Dr. Markus Tröltzsch**. Der MKG-Chirurg aus Ansbach bringt Erfahrung in der Online-Fortbildung national und international mit und sitzt seit einigen Jahren der Arbeitsgemeinschaft Praxis und Wissenschaft (APW) in der DGZMK vor. Er tritt an die Stelle von **Dr. Dr. Peter Ehrl** (Berlin), der nach langjähriger Vorstandstätigkeit nicht wieder kandidieren wollte. Gegenkandidaten gab es nicht.
Im Amt bestätigt wurden: **Dr. Wolfgang Neumann** (Philippsthal) als Schatzmeister, **Dr. Stefan Liepe** (Hannover) als Schriftführer und die Beisitzer **Dr. Renate Tischer** (Bad Salzungen), **Dr. Freimut Vizethum** (Rauenberg) und **Dr. Nathalie Khasin** (Berlin).
Als Ziele für die kommenden vier Jahre formulierte Christian Berger, der das Ehrenamt als Präsident im BDIZ EDI seit 2005 bekleidet, eine noch stärkere Fokussierung auf die Bedürfnisse der jungen Zahnärztinnen und Zahnärzte mit entsprechenden Fortbildungsangeboten des BDIZ EDI.
Für Anfang 2022 kündigte er aus aktuellem Anlass eine PAR-Tabelle zusätzlich zur BDIZ EDI-Tabelle an und die Aktualisierung der Analogliste des BDIZ EDI. ■

BDIZ EDI
Mühlenstr. 18
51143 Köln
office@bdizedi.org
www.bdizedi.org

Der Vorstand des BDIZ EDI 2021-2025 (von links): Generalsekretär Prof. Dr. Jörg Neugebauer, Justiziar Prof. Dr. Thomas Ratajczak, Schriftführer Dr. Stefan Liepe, Vizepräsident Univ. Prof. Dr. Dr. Joachim E. Zöller, Präsident Christian Berger, Dr. Renate Tischer, Schatzmeister Dr. Wolfgang Neumann, Dr. Nathalie Khasin, Dr. Detlef Hildebrand und Dr. Freimut Vizethum. Nicht auf dem Foto: Dr. Dr. Markus Tröltzsch. *Foto: Wuttke/BDIZ EDI*

Es ist eine Freude!

Erfolg mit Implantaten in der ästhetischen Zone

Ein weiteres Buch über Frontzahnimplantate?! Die Synthese aus den bekannten Schwergewichten des Quintessenz-Verlages finden Sie in diesem Buch. Während Zuhr/Hürzeler uns mit dem pinken Buch in die grundlegenden Techniken der Weichgewebschirurgie einführten, das grüne Buch die prothetischen Möglichkeiten auf Implantaten erklärte, nahm das Buch von Ueli Grunder ganz klar das ästhetische Fenster der Oberkieferfront ins Visier. Das bereits 2018 erschienene Buch vereint auf angenehm kompakte Art und Weise alle drei Werke – ohne zu kopieren.

Die Geleitworte der renommierten Autoren Prof. Dr. Irena Sailer und Prof. Dr. Ronald Jung machen schon richtig neugierig auf das vorgelegte Buch. Auch das Vorwort des Autors, PD Dr. Arndt Happe lässt einen hohen Anspruch vermuten: Eine Einladung „die angrenzenden Bereiche der Zahnmedizin mit zu berücksichtigen" und die Philosophie der Autoren und Co-Autoren kennenzulernen.

Aus dem Inhalt

Im ersten Kapitel der Einleitung werden wichtige Inhalte, wie Messgrößen und Umgebungsfaktoren definiert, vor allem aber die Schlüsselfaktoren für ästhetischen Erfolg herausgearbeitet. Die Voraussetzung, um das zu erfüllen, finden sich im zweiten Kapitel: Die Verpflichtung zu hoch qualitativen Arbeiten mit einer auf das ästhetische Set-up ausgerichteten Grundausstattung.
Natürlich darf die Einführung in Grundlagenkenntnisse der Mikrochirurgie nicht fehlen. Dazu findet sich eine erfreulicherweise übersichtlich gehaltene Abhandlung zu Instrumenten und Materialien. Denn diese ist laut der Autoren keine Technik, sondern eine Einstellung.

Wie in vielen Sachverhalten dieses Buches, wird unser Wissen vorzüglich aufgefrischt und ergänzt. Das geschieht beispielsweise im Kapitel „Sofortimplantation", welches nicht nur eine schöne Fotoschau ist, sondern auch die vorgestellten Fälle im jeweiligen Kontext bereitwillig aufarbeitet.
Dem Kapitel 5 zur „Ästhetischen Analyse und Implantatpositionsplanung" steht das Wort von Antoine de Saint-Exupéry vor: „Ein Ziel ohne einen Plan ist nur ein Wunsch".
Sämtliche ästhetische Überlegungen, welche bei der Implantatplanung und vor allem der Planung der postoperativen Prothetik einhergehen, werden erläutert und in die Waagschale gelegt.
Das „Interdisziplinäre" kommt in Kapitel 6 wohl auf seine Kosten: Hier steht der Zahnerhalt als natürlicher Gegenspieler der Extraktion/Implantation im Mittelpunkt der Lösungsvarianten. Auch das gelingt nur mit Diskussion anhand entsprechender Fälle. Dem Verhältnis von benachbarten Implantaten, den auftretenden Komplikationen und deren Lösungen widmet sich Kapitel Nummer 7.

Den chirurgisch begeisterten Lesern tut sich in Kapitel 8 und 9 eine Schatzkammer auf: Hier werden bekannte Maßnahmen zu Weichgewebs- und Hartgewebsaufbau in den Kontext eines jeweiligen Falles gesetzt und diskutiert. Der besondere Anspruch des Buches manifestiert sich dennoch eher in Kapitel 10, dort werden bekannte und unbekannte Freilegungstechniken in Skizze und Bild gezeigt. Kapitel 11 leitet über zu den angrenzenden Themen, der Struktur von Abutments und dem Aufbau der Suprastruktur. Gerade die Geheimnisse um die Ausformung des Emergenzprofils und um die besondere Wirkung keramischer Materialien bekommen hier ihre Plattform.

Das große Finale

Wer sich bisher durchgearbeitet hat ist reif für das große Finale, bestehend aus besonders komplexen Fällen, wie man sie sich wirklich nicht wünscht. Gehen Sie also mit den Autoren auf eine Reise durch dentale Abenteuer! Und wie eingangs beschrieben befinden sich bei höchsten Ansprüchen Erfolg und Misserfolg ganz nah beieinander. Darum ist die Auseinandersetzung mit dem Kapitel 14 und den daraus zu ziehenden Lehren unausweichlich.

Fazit

Die Menge des Wissens und die Möglichkeiten es im täglichen Alltag zum ERFOLG VON IMPLANTATEN IN DER ÄSTHETISCHEN ZONE einzusetzen sind in wenigen Büchern so greifbar wie in diesem. Bitte verwechseln Sie dieses Buch nicht mit einem konventionellen Lehrbuch, denn Extrakte und Zusammenfassungen suchen Sie hier vergebens. Die Einladung der Autoren, sich der Materie komplett zu widmen, kann also durchaus ernst genommen werden: Dieses Buch ist ab der ersten Seite ein Gewinn! ■

Dr. Jan-Friedrich Dehner

Happe, Arndt / Körner, Gerd
Erfolg mit Implantaten in der ästhetischen Zone
Parodontale, implantologische und restaurative Behandlungsstrategien
1. Auflage 2018
Hardcover, 21 x 28 cm, 480 Seiten, 1.432 Abbildungen
Sprache: Deutsch
ISBN 978-3-86867-358-6
Quintessenz Verlag, Berlin

Die nächste Ausgabe der **DI** erscheint am **18. Februar 2022**

Liebe Leserinnen und liebe Leser,

wir sagen „DANKE" für Ihre Treue und Ihr Interesse in diesem Jahr. Wir freuen uns darauf, Sie auch 2022 wieder mit informativen Beiträgen rund um Implantologie und Parodontologie sowie Neuigkeiten aus der Dentalbranche zu versorgen.
Danke auch an unsere engagierten Autorinnen und Autoren, die zum Erfolg jeder Ausgabe beitragen und ohne die solch eine Zeitschrift nicht realisierbar wäre.

Bereits jetzt wünschen wir Ihnen einen besinnlichen Jahresausklang und frohe Festtage!

Es grüßt Sie herzlich

Die Redaktion der DI DENTALE IMPLANTOLOGIE & PARODONTOLOGIE

PS: Immer up-to-date bleiben Sie übrigens mit unserem Onlineportal www.dimagazin-aktuell.de. Schauen Sie doch mal rein!

Impressum

DENTALE IMPLANTOLOGIE & PARODONTOLOGIE
DI online: www.dimagazin-aktuell.de

Spitta GmbH
Ammonitenstraße 1, 72336 Balingen,
Postfach 10 09 63, 72309 Balingen,
Telefon 07433 952-0, Telefax 07433 952-111

Chefredaktion
PD Dr. Dr. Dr. Oliver Seitz M.Sc. (Implantologie)
oliver.seitz@spitta.de
Prof. Dr. Georg Gaßmann (Parodontologie)
georg.gassmann@spitta.de

Redaktion
Carmen Bornfleth, Tel. 07420 405216, Fax: 07420 4050578
E-Mail: carmen.bornfleth@spitta.de

Ständige Mitarbeiter:
Dr. Jan-Friedrich Dehner
jan-friedrich.dehner@spitta.de

Redaktionsbeirat
Dr. Eduardo Anitua, Prof. Dr. Nicole Arweiler Dr. Georg Bayer,
Dr. Fred Bergmann, Dr. Robert Böttcher, Dr. Jörg Brachwitz,
PD Dr. Dan Brüllmann, Dr. Hermann Derks,
Dr. Marcus Engelschalk, Dr. Daniel Engler-Hamm,
Prof. Dr. Dr. E. Fischer-Brandies, Dr. Michael Gahlert,
Dr. German Gómez-Román, Dr. H.-J. Hartmann,
Dr. Michael Hopp, Dr. Werner Hotz, Dr. Hans-Dieter John,
Dr. Frank Kistler, Dr. Steffen Kistler, Dr. Heinz Kniha,
Prof. Dr. Ralf Kohal, ZTM Heiner Kruse, Prof. Dr. K.-P. Lange,
Dr. Philippe D. Ledermann, ZTM Reinhard Lucas, Dr. Ralf Masur,
Dr. Robert Nölken, Prof. Dr. Dr. Winand Olivier,
RA Björn Papendorf, Dr. Mathias Plöger, Dr. Florian Rathe,
Prof. Dr. Dr. Dr. Robert Sader, Kerstin Salhoff,
Dr. Dr. Markus Schlee, Dr. Karl-Heinz Schnieder, Dr. Achim Sieper,
Dr. Christoph Sliwowski, Prof. Serge Szmukler-Moncler,
Dr. Alexander Volkmann, Dr. Clemens Walter,
Prof. Dr. Thomas Weischer, Dr. Jörg-Ulf Wiegner,
Dr. Walter Wille-Kollmar, Prof. Dr. Murat Yildirim

Anzeigenleitung
Josefa Seydler, Tel. 07433 952-171
E-Mail: josefa.seydler@spitta.de

Anzeigenverkauf
Heike Möller, Tel. 07433 952-356
E-Mail: heike.moeller@spitta.de

Anzeigenservice/Aboverwaltung
Gundula Schwaner, Tel.: 07433 952-325
E-Mail: gundula.schwaner@spitta.de

Jahresabonnement 50 Euro zzgl. MwSt.

Bezugsmöglichkeiten:
Bestellungen nehmen der Verlag und alle Buchhandlungen im In- und Ausland entgegen. Sollte die Fachzeitschrift aus Gründen, die nicht vom Verlag zu vertreten sind, nicht geliefert werden können, besteht kein Anspruch auf Nachlieferung oder Erstattung vorausbezahlter Bezugsgelder.

Leserhinweis/Datenschutz:
Ihre dem Verlag vorliegenden Adressdaten werden unter strikter Einhaltung der Datenschutzvorschriften gespeichert, zur internen Weiterverarbeitung und für verlagseigene Werbezwecke genutzt. Fremdunternehmen werden Ihre Adressdaten zur Aussendung interessanter Informationen zur Verfügung gestellt. Sofern Sie die Speicherung und/oder Weitergabe Ihrer Adressdaten nicht wünschen, so teilen Sie uns dies bitte schriftlich an die Verlagsadresse oder per E-Mail an datenschutz@spitta.de mit.

Urheber und Verlagsrecht:
Für unverlangt eingesendete Manuskripte, Abbildungen und Bücher übernimmt die Redaktion keine Haftung. Mit Annahme eines eingereichten Manuskriptes gehen das Recht der Veröffentlichung sowie die Rechte zur Übersetzung, zur Vergabe von Nachdruckrechten, zur elektronischen Speicherung in Datenbanken oder Internet, zur Herstellung von Sonderdrucken, Fotokopien und Mikrokopien an den Verlag über. Jede Verwertung außerhalb der durch das Urheberrechtsgesetz festgelegten Grenzen ist ohne Zustimmung des Verlages unzulässig. Alle in dieser Veröffentlichung enthaltenen Angaben, Ergebnissen usw. wurden von den Autoren nach bestem Wissen erstellt und von ihnen und dem Verlag mit größtmöglicher Sorgfalt überprüft. Gleichwohl sind inhaltliche Fehler nicht vollständig auszuschließen. Daher erfolgen alle Angaben ohne jegliche Verpflichtung oder Garantie des Verlages oder der Autoren. Sie garantieren oder haften nicht für etwaige inhaltliche Unrichtigkeiten (Produkthaftungsausschluss).
Mit anderen als redaktionseigenen Signa oder mit Verfassernamen gezeichnete Beiträge geben die Auffassung der Verfasser wieder, die der Meinung der Redaktion nicht zu entsprechen braucht. Gekennzeichnete Sonderteile liegen außerhalb der Verantwortung der Redaktion.

Für den Inhalt der Rubrik „DGOI aktuell" ist die Deutsche Gesellschaft für Orale Implantologie e.V. verantwortlich. Weitere Informationen innerhalb der Rubrik.

Redaktioneller Hinweis:
Unter der Rubrik „Produkt-Highlight" veröffentlichte Artikel wurden mit freundlicher Unterstützung der Dentalindustrie erstellt; die Firmenbezeichnung ist im Beitrag ersichtlich. Die im Text genannten Präparate und Bezeichnungen sind zum Teil patent- und urheberrechtlich geschützt. Aus dem Fehlen eines besonderen Hinweises bzw. des Zeichens ® oder ™ darf nicht geschlossen werden, dass kein Schutz besteht.
Aus Gründen der besseren Lesbarkeit wird auf eine geschlechtsneutrale Differenzierung (z.B. Mitarbeiterinnen/Mitarbeiter) verzichtet. Entsprechende Begriffe gelten im Sinne der Gleichbehandlung grundsätzlich für beide Geschlechter.

Copyright Spitta GmbH, Gerichtsstand Stuttgart

Druckauflage:
10.000 Exemplare, 7 Ausgaben jährlich, 25. Jahrgang,
zurzeit gilt die Anzeigenpreisliste Nr. 25/2020

Satz:
B2H_Werbeagentur, Erlangen
www.b2h-werbeagentur.de

Druck, Verarbeitung, Versand:
F&W MEDIENCENTER, Kienberg

WIR FÜR DICH NEXT TO YOU

DEUTSCHE GESELLSCHAFT
FÜR ORALE IMPLANTOLOGIE

Liebe Kolleginnen und Kollegen,
liebe Freunde der DGOI,

endlich ist es wieder soweit. In diesem Herbst können wir uns nach über einem Jahr wieder persönlich bei Präsenzfortbildungen treffen. Wer in den vergangenen Wochen bereits eine Fortbildung und/oder einen Kongress besucht hat, hat sich wahrscheinlich ebenso wie wir gefreut, Kolleginnen und Kollegen live zu sehen.
Auch die DGOI veranstaltete Ende Oktober 2021 mit der ImpAct Masterleague 2021 das erste reine Präsenz-Fortbildungsevent in diesem Jahr. Unter dem Motto „Aus Erfahrung lernen – in die Zukunft blicken" ging es mit zahlreichen Expertinnen und Experten um die kritische Reflexion von Langzeitergebnissen und Daten, um daraus für die Zukunft zu lernen. So erhielten die Teilnehmenden zum einen eine Bestätigung dessen, was sie als langjährig erfahrene Implantolog*innen täglich tun. Darüber hinaus gab es einige neue Impulse, die sie am nächsten Montagmorgen weiterverfolgen konnten.
Wir blicken auf zwei Tage des intensivsten Erfahrungsaustauschs. Die meinungsstarken Live-Diskussionen lebten von dem unmittelbaren und persönlichen Austausch. Die spontanen Zusammentreffen mit Kolleginnen und Kollegen in den Pausen und am Abend haben uns allen einfach Spaß gemacht – das alles haben wir vermisst.

Der erste Deutsche Implantologen Tag

Wer jetzt Appetit auf ein Live-Kongresserlebnis bekommen hat, dem empfehlen wir den ersten Deutschen Implantologen Tag, der vom 25. bis 27. November 2021 als Hybridveranstaltung vor Ort in Wiesbaden und online stattfinden wird. „Implantologie vernetzt" ist Motto und Programm zugleich.

Inhaltliche Verantwortung für die Rubrik *DGOI Aktuell*
Herausgeber: Deutsche Gesellschaft für Orale Implantologie e.V. (DGOI)
Dr. Stefan Jung, Geschäftsführer der DGOI
Wilderichstraße 9, 76646 Bruchsal
Fon +49 7251 618996-0 · Fax +49 7251 618996-26 · mail@dgoi.info
Redaktion: Prof. Dr. Daniel Grubeanu (ViSdP)
Anschrift der Redaktion: Wilderichstraße 9, 76646 Bruchsal
CvD: Eva-Maria Hübner (emh); Fon +49 175 1931122; info@pluspunkt-pr.de;
Anzeigenverwaltung: Kathrin Knick, DGOI, media@dgoi.eu
Nachdruck, Vervielfältigung, Übersetzung der redaktionellen Beiträge in der Rubrik DGOI Aktuell einschließlich Speicherung und Nutzung auf optischen/elektronischen Datenträgern ist nur mit Zustimmung der DGOI möglich. Die Inhalte dieser Rubrik wurden von den Autoren nach bestem Wissen erstellt und mit größtmöglicher Sorgfalt von ihnen und der DGOI überprüft. Gleichwohl sind inhaltliche Fehler nicht vollständig auszuschließen. Alle Angaben erfolgen ohne jegliche Verpflichtung/Garantie der DGOI oder der Autoren. Sie garantieren oder haften nicht für etwaige inhaltliche Unrichtigkeiten (Produkthaftungsausschluss).

Die nächsten Termine für den persönlichen kollegialen Austausch:

DGOI Study Club Hunsrück,
24. November 2021 in Simmern
Referent: Dr. Florian Rathe (Forchheim),
Periimplantitistherapie und Schirmschraubentechnik

Deutscher Implantologen Tag
25. bis 27. November 2021 in Wiesbaden
Programm und Anmeldung unter www.dgi-kongress.de

ImpAct Zürs Austria
29. März bis 2. April 2022 im Robinson Alpenrose,
Zürs am Arlberg

Veranstaltet wird der Kongress von der Deutschen Gesellschaft für Implantologie (DGI). Wir freuen uns sehr, dass die DGI uns als kleinere implantologische Fachgesellschaft eingeladen hat, uns neben der DGI-Nachwuchs-Organisation Next^{e} Generation mit in den Kongress einzubringen. Das ist ein Novum, und auch, dass die DG Paro, DG Pro, DGÄZ und die Deutsche Gesellschaft für Innere Medizin (DGIM) sowie die Academy of Osseointegration als weitere Gastgesellschaften beteiligt sind. Diesen fachgesellschafts- und fachübergreifenden Kongress definieren wir als Meilenstein der deutschen Implantologie. Im Sinne aller implantologisch tätigen Kolleginnen und Kollegen sehen wir in dem partnerschaftlichen Miteinander der verschiedenen Gesellschaften die einzigartige Chance, die orale Implantologie auf einem sehr hohen wissenschaftlichen Niveau von unterschiedlichen Perspektiven zu betrachten.
Wir erwarten höchst spannende und mehr als nur fachspezifische Diskussionen. Der Austausch mit den zahnmedizinischen Schwesterwissenschaften wie der Parodontologie, Prothetik und Ästhetik eröffnen uns wichtige Perspektiven für die zahnmedizinisch erfolgreiche Behandlung unserer Patienten. Mit dem Wissen aus der ergänzenden Medizinperspektive blicken wir weit über das reine Thema Zahnersatz hinaus auf das allgemein-gesundheitliche Wohl unserer Patienten.
Dieses bisher einzigartige Zusammentreffen von verschiedenen zahn- und medizinischen Fachrichtungen garantiert einen gigantischen Wissensaustausch im Hinblick auf eine zukunftsorientierte Implantologie.

Wir freuen uns auf Sie
Herzlichst Ihr

DGOI-Vorstand

Study Club Nordbaden: Endlich wieder in Präsenz

Nach fast zwei Jahren fand der Study Club Nordbaden am 20. Oktober 2021 endlich wieder als Präsenzveranstaltung statt. Die Referenten waren Dr. Dr. Jörg Neunzehn (Baden-Baden) und Dr. Dr. Olaf Klewer (Aachen). In dem wunderschönen Ambiente der Villa Hammerschmiede in Söllingen erlebten die Teilnehmenden einen wunderbaren Abend mit interessanten Vorträgen, kollegialem Austausch und kulinarischen Gaumenfreuden. Study Club-Leiterin Dr. Regine Dressler (Pfinztal) berichtet.

Als erster Referent des Abends begann Dr. Dr. Jörg Neunzehn mit seinem spannenden Thema „Periimplantitis – Konzepte zur Prävention und Therapie". Zunächst erläuterte er die Definitionen der periimplantären Gesundheit, Mukositis und Periimplantitis. Danach stellte er Studien vor. Diese ergaben: 38 %der Periimplantitis war nach drei bis sechs Jahren feststellbar; 33 %nach sechs bis zehn Jahren. Als Hauptursachen für deren Entstehung wurden eine nicht korrekte Implantatposition, mangelnde Patienten-Compliance, Zementreste und Fehlbelastung durch die Prothetik festgestellt.

2017 wurde die Klassifikation der Periimplantitis neu definiert [1]. Während die periimplantäre Mukositis visuelle Zeichen einer Entzündung – meist plaquebedingt – zeigt und BOP aufweist, werden der Periimplantitis noch weitere ergänzende Merkmale zugewiesen, zum Beispiel fortschreitender Knochenverlust sowie ein nichtlinearer und beschleunigter Krankheitsverlauf. Im weiteren Verlauf stellte Dr. Dr. Neunzehn anhand von Fallbeispielen und Beispielen aus der Literatur sowie Studienergebnissen Augmentationskonzepte für den Langzeiterfolg von Implantaten, periimplantäre Erkrankungen und deren Therapie sowie den Themenkomplex Explantation und Reimplantation vor. Umfragen ergaben, dass sich nach Implantatverlust 72 % der Patienten wieder ein Implantat setzen lassen würden.

One-Time-Konzept

Den zweiten Vortrag hielt Dr. Dr. Olaf Klewer über das One Time Clever Concept. Der Grundsatz dieses Konzeptes ist das Einsparen des Austauschens der Sekundärteile, um optimalere Gingivaverhältnisse zu erzielen. Bei der konventionellen Verwendung eines Gingivaformers wird dieser nach der abgeschlossenen Einheilung und der optimalen Ausbildung der Schleimhaut entfernt und das endgültige Abutment eingebracht. Das Entfernen des Gingivaformers bedeutet, dass das Gewebe erneut verletzt wird. Dies wiederum führt zu einer Vernarbung und behindert die Einheilung des endgültigen Abutments. Das One-Time-Konzept löst dieses Problem, weil das Einheilelement nicht entfernt werden muss. Der Gingivaformer wird dabei nicht abgenommen, sondern dient nach Abschluss des Heilungsprozesses einfach als Abutmentbasis. Der ursprüngliche Zustand des Weichgewebes, der mit dem Gingivaformer geschaffen wurde, bleibt erhalten. Das prothetische Vorgehen wird vereinfacht; der traditionelle Abformpfosten entfällt. Der Gingivaformer bleibt erhalten und die Abformung erfolgt mithilfe einer Schutzkappe auf der Oberseite der Gingivahülse. An Fallbeispielen zeigte der Referent, wie er mit diesem Konzept sehr gute Gingivaverhältnisse erzielt.

Von links: Philipp Haude MSc. (Geistlich Biomaterials), Dr. Dr. Jörg Neunzehn (Baden-Baden), Study Club Leiterin Dr. Regine Dressler, Dr. Dr. Olaf Klewer (Aachen) und Lüftü Agic (Full Smile).
Bild: Jürgen Schurr

Im Anschluss sorgte das Küchenteam der Villa Hammerschiede für kulinarische Genüsse. Das sehr nette Zusammensein im Kreis der Kolleginnen und Kollegen rundete den Abend ab. Es war eine wahre Freude, sich endlich wieder persönlich mit den Kollegen austauschen zu können – unter Beachtung der aktuellen Corona-Auflagen. Ein rundum gelungener Abend.

Ein herzliches Dankeschön geht an Geistlich Biomaterials und Full Smile Dental Partner für die Unterstützung des Abends, an die beiden Referenten Dr. Dr. Jörg Neunzehn und Dr. Dr. Olaf Klewer mit ihren interessanten Vorträgen und auch an den Eventfotografen Jürgen Schurr mit Partnerin aus Karlsruhe für die professionellen Fotos. ■

[1] Berglundh T et al. Peri-implant diseases and conditions: Consensus report of workgroup 4 of the 2017 World Workshop on the Classification of Periodontal and Peri-Implant Diseases and Conditions. Journal of periodontology vol. 89 Suppl 1 (2018): S313–S318. (consensus report).

CURRICULUM IMPLANTOLOGIE

Kursreihe 13 | 11. Februar 2022 - 08. Oktober 2022

Konsequente Praxisorientierung

Bekannte Hochschullehrer, Zahlreiche Live-OPs, Übungen am Humanpräparat, Hands-On Übungen, herausragendes Coaching-Konzept - Direkt umsetzbares Wissen!

Kursgebühren:
DGOI Mitglieder: 6.300 EUR
Nichtmitglieder: 7.300 EUR

Ansprechpartner:
Fr. Desirée Kaluza,
Tel. +49 (0) 7251 618996-15
Mail: weiterbildung@dgoi.eu

JETZT ANMELDEN!

Alle weiteren Informationen, Anmeldung, sowie das gesamte Kursprogramm im Überblick unter: **www.9plus2.dgoi.info**

NEU
Noch mehr Implantologie
(erweiterte Kursinhalte)

Es gelten die AGB der DGOI.

✓ Coronakonformes Hygienekonzept

„Besondere“ Kongresse: Fortbildung und Freizeit

ImpAct Zürs Austria 2022, 1. Summer Dental Symposium 2022 in Agadir und 6. Thai-German Dental Congress 2023 in Chiang Mai

Die DGOI steht für hochkarätige Fortbildungen mit hohem Impact für die Praxis. Das gilt auch für diese drei „besonderen“ Kongresse, die einen intensiven Wissenstransfer fernab des Praxisalltags bieten. Denn manchmal lassen sich die vielen Wissensimpulse erst mit Ruhe und Abstand so richtig verarbeiten.

Die „besonderen“ Kongresse der DGOI finden fernab des Praxisalltags statt und bieten die Möglichkeit, Fortbildung und Freizeit zu verbinden. Dazu gehören: ImpAct Zürs Austria vom 29. März bis 2. April 2022 mit dem Gipfelthema „Biologie in der Implantologie“ (linkes Bild), das Summer Dental Symposium am 10. und 11. Juni 2022 in Agadir (Marokko) und der 6. Thai-German Dental Congress in Chiang Mai (Thailand), der auf Januar 2023 verschoben worden ist.

ImpAct Zürs Austria vom 29. März bis 2. April 2022 am Arlberg (Österreich)

Ein rundum gelungenes und lohnenswertes Gesamtpaket – so beschreiben Teilnehmer das Wintersymposium der DGOI. Nach zwei Jahren coronabedingter Pause findet Ende März 2022 endlich wieder das beliebte Wintersymposium statt, zum fünfzehnten Mal und als ImpAct Zürs Austria unter neuem Namen.

Bis zu maximal 120 Kolleginnen und Kollegen kommen am bekannten Veranstaltungsort Robinson Club Alpenrose zusammen, um das Gipfelthema „Biologie in der Implantologie“ aus unterschiedlichen Perspektiven intensiv zu beleuchten. Denn: Je tiefer das Wissen um die regenerativen Vorgänge ist, desto besser lassen sich die Möglichkeiten, aber auch Limitationen und Risiken jedes einzelnen Patientenfalls ausloten und Behandlungsergebnisse verbessern. Für den intensiven Wissenstransfer hat Prof. Dr. Georg-H. Nentwig, Vizepräsident der DGOI und wissenschaftlicher Leiter von ImpAct Zürs Austria 2022, viele namhaften Experten eingeladen, die Themen wie Anwendung von PRGF und PRF, biologische Aspekte bei Augmentationen, Sofortversorgungskonzepte, Keramikimplantate, kompromittierte Knochenverhältnisse, den Einsatz digitaler Technologien und weitere Aspekte beleuchten.

Ehrlich, kontrovers und immer respektvoll diskutieren Teilnehmende und Referierende miteinander. Auch und gerade außerhalb des Mainpodiums ergeben sich viele Gelegenheiten für den fachlichen Austausch.

Während der Pausen bietet eines der schönsten Skigebiete der Alpen einige Möglichkeiten zur Entspannung – und beim legendären Hüttenabend wird natürlich auch gefeiert.

Programm und Anmeldung unter:
www.dgoi.info/wintersymposium/

Summer Dental Symposium am 10. und 11. Juni 2022 in Agadir (Marokko)

„Future Trends in Modern Dentistry“ ist das Leitthema für das erste Summer Dental Symposium der privaten Universität Universiapolis Agadir und der DGOI. Das wissenschaftlich anspruchsvolle Programm wurde in Zusammenarbeit mit der DGOI zusammengestellt. Veranstaltungsort ist das moderne Konferenzzentrum der Universiapolis in Agadir. Teilnehmende erwartet eine herausragende und einzigartige akademische Veranstaltung. Dr. Ali Elmali MSc., wissenschaftlicher Leiter des Symposiums, heißt die internationalen Experten und Kollegen aus unterschiedlichen Ländern willkommen und freut sich auf einen anspruchsvollen Wissensaustausch mit hoher Relevanz für die implantologische Praxis. Mit seinen langen Sandstränden lädt Agadir außerdem zu ein paar entspannenden Urlaubstagen ein. Kongresssprache: Englisch.

6. Thai-German Dental Congress 2023 in Chiang Mai (Thailand)

Da coronabedingt die Einreise nach Thailand noch mit Unsicherheiten behaftet ist, ist der 6. Thai-German Dental Congress von DGOI, PDAT und der zahnmedizinischen Fakultät der Universität Chiang Mai nun um ein Jahr auf den 11. bis 13. Januar 2023 verschoben. Das gibt nun allen Interessierten die Möglichkeit, ihre Kongressreise mit ausreichendem Vorlauf zu planen. Denn sowohl der internationale Kongress zu dem Thema „Global Change in Dental Practice 2022“ wie auch der landschaftlich reizvolle Norden Thailands mit seinen zahlreichen Kulturschätzen sind eine Reise wert. Der Kongress genießt in Thailand eine sehr hohe Reputation. Mehr als 650 Teilnehmende aus Thailand und weiteren asiatischen Staaten werden im hochmodernen The Empress Convention Centre mitten in Chiang Mai erwartet.

Kongresssprache: Englisch. ■ *emh*

Weitere Informationen – Sie haben Fragen?
Ihre Ansprechpartnerin ist Aruna Lehr unter: lehr@dgoi.info

IMPACT

ZÜRS AUSTRIA

JETZT ANMELDEN

29. März - 02. April 2022

Gipfelthema: Biologie in der Implantologie

Robinsonclub Alpenrose, Zürs am Arlberg

BRING A FRIEND

Tickets ab 399,- Euro*

www.zuers.dgoi.info

Alle Preise verstehen sich zuzüglich der gesetzlichen MwSt (20% für Österreich).
Bitte beachten Sie folgende Hotel-Buchungsinformation:
Die Buchung der Unterkunft ist unabhängig von der Buchung des Wintersymposiums.
Sie können die Buchung Ihrer Unterkunft gerne direkt beim Robinsonclub Alpenrose
(reservation.alpenrosezuers@robinson.com ; Tel.: +43 5583 2271 612 ; Fax.: +43 5583 2271 79) vornehmen.
Für eine Stornierung der Unterkunft gelten die Geschäftsbedingungen der jeweiligen Unterkunft.
*Bei Buchung zusammen mit einem Kollegen/einer Kollegin beträgt der Preis nur je 399,- EUR, statt 495,- EUR.
(Die Aktion "Bring a Friend" ist gültig für DGOI-Mitglieder und Nicht-Mitglieder.)

QR Code scannen
und Programm ansehen!

DGOI
WIR FÜR DICH
NEXT TO YOU
DEUTSCHE GESELLSCHAFT
FÜR ORALE IMPLANTOLOGIE

Erhalten Sie bis zu
25
Fortbildungs-
Punkte

DGOI. Programm ImpAct Zürs Austria 29. März bis 01. April 2022

DIENSTAG, 29. MÄRZ 2022

Eröffnung des DGOI-Wintersymposiums

16:00 Uhr
Begrüßung der Teilnehmer durch den Präsidenten
Organisatorische Hinweise

Mainpodium
Vorsitz: Prof. Dr. Georg-H. Nentwig (Frankfurt a.M.)

16:15-17:00 Uhr
Sofortversorgungen in aller Munde – welche Aspekte führen zum Erfolg?
Prof. Dr. Daniel Grubeanu (Trier)

17:00-17:45 Uhr
Sofortversorgung in kompromittierten Knochenverhältnissen – ein reproduzierbares Therapiekonzept
Dr. Harald Hüskens (Uedem)

17:45-18:30 Uhr
Biologie optimal ausnutzen – horizontale und vertikale Augmentation mit dem autologen Kieferwinkel-Transplantat
Dr. Dr. Nico Laube (Frankfurt a.M.)

Diskussion nach jedem Vortrag

MITTWOCH, 30. MÄRZ 2022

DGOI PODIUM
Vorsitz: Prof. Dr. Daniel Grubeanu (Trier)

08:30-08:50 Uhr
Vermeidung von Komplikationen in der Oralen Implantologie durch Einsatz digitaler Medien in Planung und Chirurgie
Dr. Detlef Hildebrand (Berlin)

08:50-09:10 Uhr
Systematische Augmentationstechniken für die Praxis
Dr. Sven Görrissen MSc (Kaltenkirchen)

09:10-09:30 Uhr
PRF: Hype oder Benefit in der implantologischen Praxis?
Dr. Jan Klenke (Hamburg)

BEGO
BFS health finance
bti Biotechnology Institute Human Technology
Geistlich Biomaterials
Health AG
MEGAGEN www.imegagen.de
SIC®
straumann group

DGOI. Programm ImpAct Zürs Austria 29. März bis 01. April 2022

MITTWOCH, 30. MÄRZ 2022

09:30-09:50 Uhr
Haben sich die neuen keramischen Bone-Level-Implantate in der Praxis bewährt?
Dr. Franz-Jochen Mellinghoff MSc Ph.D. (Ulm)

09:50-10:20 Uhr
Kaffeepause in der Industrieausstellung

10:20-10:40 Uhr
Avantgardistische digitale Implantation und Augmentations-Technologien
Dr. Henriette Lerner (Baden-Baden)

10:40-11:00 Uhr
Herausforderungen und Chancen des komplett digitalen Workflows in der Implantologie
ZT Uli Hauschild (San Remo, Italien)

11:00-11:20 Uhr
Navigierte Implantologie ohne Schablone – Operation unter Echtzeitkontrolle
Dr. Friedemann Petschelt und Dr. Andreas Petschelt (Lauf)

11:20-12:50 Uhr
LEAN Management/Kaizen für die Zahnarztpraxis – die grundlegenden Werkzeuge
Gerd Adler (Hamburg)

Diskussion nach jedem Vortrag

16:30-18:30 Uhr
PARALLELWORKSHOPS

Workshop 1 BTI: PRGF und dessen Potenzial für Heilung und Regeneration
Dr. Ralf Rauch (Pforzheim/Köln)

Workshop 2 Straumann: Sofort³ - Sofortimplantation-Sofortversorgung-Sofortbelastung. Erleben Sie die Behandlungsmöglichkeiten im Rahmen der Straumann Group.
Prof. Dr. Daniel Grubeanu (Trier)

20:00 Uhr
Mountain Dinner

DONNERSTAG, 31. MÄRZ 2022

MAINPODIUM
Vorsitz: Dr. Sven Görrissen MSc (Kaltenkirchen)

08:30-09:15 Uhr
Augmentation heute. Biologisch orientierte Therapiekonzepte statt invasiver chirurgischer Techniken?
Prof. Dr. Fred Bergmann (Viernheim)

09:15-10:00 Uhr
Effektive implantatprothetische Versorgungen von Patienten von Anfang bis Ende
Dr. Mathias Siegmund (Regensburg)

10:00-10:30 Uhr
Kaffeepause in der Industrieausstellung

10:30-11:15 Uhr
Eine biologisch gerechte Osteotomie in Kombination mit einem innovativen Makro-Implantatdesign
PD Dr. habil. Paul Weigl (Frankfurt a.M.)

11:15-12:00 Uhr
Patientenspezifische Alveolarkammrekonstruktion mit neuem Design (Yxoss CBR® protect) und vollintegriertem Backwardplanning (Yxoss SurgiGide)
Dr. Marcus Seiler MSc (Filderstadt)

DGOI. Programm ImpAct Zürs Austria 29. März bis 01. April 2022

DONNERSTAG, 31. MÄRZ 2022

MAINPODIUM
Vorsitz: Dr. Sven Görrissen MSc (Kaltenkirchen)

12:00-12:45 Uhr **Auswirkungen des Platform Switchings auf das periimplantäre Knochenniveau**
Prof. Dr. Dr. Norbert Enkling, MAS (Bonn/Bern)

Diskussion nach jedem Vortrag

16:30-18:30 Uhr **PARALLELWORKSHOPS**

Workshop 3 SIC Invent: Digitaler Patientenfall: Frontzahn mit Sofortversorgung – Fallpräsentation mit Hands-on
Prof. Dr. Dr. Norbert Enkling, MAS (Bonn/Bern)

Workshop 4 MegaGen: Flapless Guided Sofortversorgung – ein Therapiekonzept für alle? Möglichkeiten und Grenzen einer atraumatischen Versorgung
Prof. Dr. Fred Bergmann (Viernheim)

Ab 20 Uhr Legendärer DGOI-Hüttenabend im Edelweiß

FREITAG, 01. APRIL 2022

MAINPODIUM
Vorsitz: PD Dr. habil. Paul Weigl (Frankfurt a.M.)

08:30-09:15 Uhr **Positionierung als Schlüssel zum Erfolg**
Robert Filipovic (Dortmund)

09:15-10:00 Uhr **Die bidirektionale Konusverbindung: eine mechanisch-biologische Win-win-Situation**
Prof. Dr. Georg-H. Nentwig (Frankfurt a.M.)

10:00-10:30 Uhr Kaffeepause in der Industrieausstellung

10:30-11:15 Uhr **Minimally invasive treatment of the atrophic maxilla**
Dr. Eduardo Anitua (Vitoria, Spanien)

11:15-12:00 Uhr **Biologisierung in der Zahnmedizin 4.0: Was ist wirklich "biologisch" heutzutage?**
Prof. Dr. Dr. Ralf Smeets (Hamburg)

Diskussion nach jedem Vortrag

SPECIAL LECTURE
Vorsitz: Prof. Dr. Fred Bergmann (Viernheim)

14:30-16:00 Uhr **Outsourcing in Zahnarztpraxen – Endlich wieder Behandler!**
Robert Filipovic (Dortmund)

16:00-16:30 Uhr Kaffeepause in der Industrieausstellung

16:30-18:40 Uhr **N.N.**

Diskussion nach jedem Vortrag

Ab 18:45 Uhr **Ausgabe der Zertifikate**

Programm: Stand 25. Oktober 2021

Fachzeitschriften

Praxisnahe Fachinformationen
aus dem zahnmedizinischen und
zahntechnischen Bereich
als Printmagazin oder E-Paper

www.pnc-aktuell.de
www.zmk-aktuell.de
www.dimagazin-aktuell.de
www.ztm-aktuell.de

Komplementär zur **Printausgabe** erhalten Sie
aktuelle Informationen via **Newsletter** oder über die **Online-Portale**

Weichgewebeaugmentation

BIOHORIZONS® biologics

NovoMatrix™ Rekonstruktive Gewebematrix – das Material der nächsten Generation

NovoMatrix™ ist eine aus porcinem Gewebe hergestellte azelluläre dermale Matrix. Die proprietäre Gewebeverarbeitung von LifeCell™ ermöglicht eine optimale Zellrepopulation und Revaskularisation für eine ästhetische Weichgeweberegeneration.

Indikationen

- Vermehrung von befestigtem Gewebe um Zähne und Implantate
- Rekonstruktion des Kieferkammes für die prothetische Versorgung
- Gesteuerte Geweberegeneration bei Rezessionsdefekten zur Wurzeldeckung

Produktmerkmale

- Konsistente Dicke (1 mm)
- Vorhydriert
- Kontrollierte Herkunft

www.camlog.de/novomatrix

Vor der Anwendung bitte die Gebrauchsanweisung beachten. NovoMatrix™ ist eine Marke von BioHorizons.
©BioHorizons. Alle Rechte vorbehalten. Nicht alle Produkte sind in allen Ländern erhältlich.

a perfect fit

camlog