DENTALE IMPLANTOLOGIE

international

& Parodontologie

CERICX®

Zirkon-Abutments – Jetzt auch für den molaren Bereich!

In nur zwei Sitzungen zu einem strahlenden Lächeln: Nur eine OP- & eine Prothetik-Sitzung

Die Vorteile für Behandler und Patienten:

- ☑ *Deutlich kürzere Stuhlbelegungszeiten für den Behandler – nur 2 Sitzungen*
- ☑ *weniger Sitzungen für den Patienten*
- ☑ *Gewinn von neuen Patienten durch „Abdruckfreie Implantatversorgung“ möglich*

medentis medical

Service-Tel.: 02643 902000-0 · www.medentis.de

IMPLANTOLOGIE	**Sofortimplantation mit Sofortversorgung**
PRAXISFÜHRUNG	**So sichern Sie Ihre Weiterbildungsqualität**
FORTBILDUNG	**Kongresse und Symposien 2016**

6. INTERNATIONALER

CAMLOG KONGRESS

9.–11. JUNI 2016

KRAKAU, POLEN

JETZT ANMELDEN

TACKLING EVERYDAY CHALLENGES

Am 6. Internationalen CAMLOG Kongress richtet sich unsere Aufmerksamkeit ganz auf wissenschaftlich fundierte und praxisorientierte Lösungen. Erleben Sie praktische Hands-on Workshops, einen wegweisenden Vor-Kongress zur digitalen Implantologie und abwechslungsreiche Vorträge. Nehmen Sie an interaktiven Diskussionen teil und treffen Sie international bekannte Referenten in der Network-Lounge – all dies in entspannter Atmosphäre. Das attraktive Kongressgebäude ICE in Krakau bietet dafür die perfekte Plattform. Krakau, Stätte des UNESCO Weltkulturerbes, ist lebendig, faszinierend und begeistert in vielerlei Hinsicht. Weitere Highlights für Sie sind der Special Speaker, die legendäre CAMLOG Party und die attraktiven Partnerprogramme.

Melden Sie sich frühzeitig an – wir freuen uns auf Sie!

Informationen und Anmeldung:
www.camlogcongress.com

Direktflüge ab:
Dortmund, Berlin, Frankfurt, München und Stuttgart

camlogfoundation

Jahresanfang

Liebe Leserinnen,
liebe Leser,

der Monat Januar ist der erste Monat des Jahres im gregorianischen Kalender. Der römische Gott Janus, der zu den ältesten römischen Göttern und zur ursprünglichen römischen Mythologie gehörte, gilt als Namensgeber. Janus war der Gott des Anfangs und des Endes, der Ein- und Ausgänge, der Türen und der Tore. Die frühesten Abbildungen von Janus zeigen ihn mit einem Doppelgesicht, vorwärts und rückwärts blickend.

Janus war vermutlich ursprünglich ein Licht- und Sonnengott und wurde erst nach und nach zum Gott allen Ursprungs, des Anfangs und des Endes. Sein Name gehört zur gleichen Wortfamilie wie ianua, der lateinischen Bezeichnung für Tür. Alle Kalenderdaten, die Anfänge symbolisierten, waren ihm gewidmet.

In der philosophischen Interpretation symbolisiert Janus die Dualität in den ewigen Gesetzen, wie etwa Schöpfung und Zerstörung, Leben und Tod, Licht und Dunkelheit, Anfang und Ende etc.

Zu Beginn des Jahres sind Sie, unsere geschätzten Leserinnen und Leser, wie alle Anderen auch immer voller Schwung und haben sich viel vorgenommen. Fortbildungen werden geplant und gebucht. Wegen der zahlreichen Nachfragen liefern wir Ihnen in der aktuell vorliegenden Ausgabe der DI DENTALE IMPLANTOLOGIE & Parodontologie erneut einen Gesamtüberblick über alle relevanten implantologischen Kongresse in diesem Jahr. Sie finden diese chronologische Auflistung ab Seite 55.

Aber Janus ist nicht nur der Gott des Anfangs sondern auch des Endes. Diese Dualität ist auch bei Fort- und Weiterbildung erkennbar, denn eine Veranstaltung hilft uns doch nur weiter, wenn wir am Ende auch wissen, was wir jetzt step-by-step damit anfangen können. Wir brauchen auf der Basis von fundiertem Wissen und Können einen Ausblick in die Zukunft, um uns Schritt für Schritt weiterzubilden.

Genau dieses Prinzip haben wir auch erneut bei der Auswahl der Autoren und Fachartikel für die aktuelle Ausgabe der DI angewandt:
Mit der funktionsorientierten Differentialtherapie bei schmerzhaften Dysgnathien beschäftigt sich die kasuistische Darstellung eines modifizierten Behandlungskonzeptes von Vis. Prof. Dr. Dr. Andreas Valentin.
Einen exemplarischen Fall stellt Dr. Kai Fischer vor. Anhand zahlreicher Bilder dokumentiert er die Sofortimplantation mit Sofortversorgung eines frakturierten seitlichen Schneidezahns.
Einen Grenzbereich beschreiten Dr. Dr. Branislav Fatori und Dr. Inge Schmitz. Sie berichten über eigene Erfahrungen mit Implantatversorgungen bei extremen Rauchern.
Einen praktischen Bezug hat der äußerst informative Artikel von Dr. Wolfgang Bender und Lothar Taubenheim zur Lokalanästhesie bei Hämophilie-Patienten.
Den vielversprechenden Kurzbericht über eine Studie, nach der sich die Periimplantitisbelastung diverser Implantatsysteme eklatant unterscheidet, sollten Sie auch nicht verpassen.
Zu guter Letzt lesen Sie ab Seite 64 einen Bericht über das 7. Implantologiesymposium in Unterschleißheim. Dr. Masur aus Bad Wörishofen beweist, dass die Erfahrung aus 20 Jahren Praxis ausreicht, um ein Expertenmeeting zum Symposium zu entwickeln.

Viel Spaß bei der Lektüre wünschen

PD Dr. Dr. Dr. Oliver Seitz Dr. Jan-Friedrich Dehner

Implantologie

6 Funktionsorientierte Differentialtherapie bei schmerzhaften Dysgnathien – eine kasuistische Darstellung eines modifizierten Behandlungskonzeptes — Andreas Valentin

20 Sofortimplantation mit Sofortversorgung eines frakturierten seitlichen Schneidezahns — Kai Fischer

24 Implantatversorgung extremer Raucher mit dem DRS-Implantatsystem — Branislav Fatori, Inge Schmitz

Parodontologie

36 Lokalanästhesie bei Hämophilie-Patienten — Wolfgang Bender, Lothar Taubenheim

Praxisführung

40 Approbationsentzug – mehrere Jahre nach dem vorgeworfenen Verhalten noch möglich — Julia Wörner

42 So sichern Sie Ihre Weiterbildungsqualität — Sybille David

44 Beschreibung einer perfekten Zahnarzt-Homepage — Steven Ruesch

Herstellerinformationen

47 Neuprodukte

Industrie-Report

50 Kollegentipp: parodur Gel und Liquid bewährt bei Risikopatienten

51 Sehr positive Ergebnisse einer klinischen Studie bei Frühbelastung

52 MIS will schneller wachsen als globaler Implantatmarkt

53 Hervorragende Ergebnisse in unabhängiger Periimplantitis-Studie

54 Unter klinischer Beobachtung: Hybridkeramik auf Implantaten

Fortbildung

55 Kongresse und Symposien 2016 – der Gesamtüberblick

64 7. Implantologiesymposium in Unterschleißheim

Rubriken

3 Editorial

66 Vorschau Impressum

YXOSS CBR® – CUSTOMIZED BONE REGENERATION
Innovative Lösungen für komplexe Knochendefekte

Neue CAD/CAM Technologie ermöglicht die Augmentation komplexer Knochendefekte durch die Kombination von GBR- und Schalentechnik

Größere und komplexe Augmentationen insbesondere mit vertikaler Komponente stellen nach wie vor eine große chirurgische Herausforderung dar. Das Augmentationsmaterial braucht in diesen Fällen eine hohe regenerative Kompetenz, welche mit der Mischung von Geistlich Bio-Oss® und autologem Knochen erreicht wird. Zusätzlich erfordern komplexe Fälle aber auch noch eine Langzeitstabilisierung des Augmentats – und hier kommt die Gitterstruktur zur Customized Bone Regeneration (**Yxoss CBR®**) von der Firma ReOss® ins Spiel. Mit Titan als bewährtem Material, kombiniert mit modernster CAD/CAM Technologie gelingt so eine Regenerationsplanung nach Maß – eine perfekte Synergie.

Die Vorteile von Yxoss CBR® kommen besonders bei vertikalen und kombinierten Defekten zum Tragen. Durch das individuelle Design lässt sich eine anatomische Gestaltung des gewünschten Augmentates vornehmen. So ist es möglich z.B. Bögen oder Kurvaturen des Kiefers intelligent und einfach zu formen ohne Einsatz von Scheren und Zangen. Insbesondere bei Defekten, die eine ungünstige Defektmorphologie haben und damit eine Bewegung oder Dislokation des Augmentates zu befürchten ist, bietet **Yxoss CBR®** entscheidende Vorteile aufgrund der nachhaltigen Stabilisierung. Für den Behandler bedeutet diese Methode mehr Sicherheit und eine geringeren Dehiszenzneigung aufgrund der Präfabrikation und Passgenauigkeit des Gitters, aber auch durch die Möglichkeit das Augmentat biologisch hochwertig zu gestalten. Zusätzlich profitieren sowohl Behandler als auch Patient von einer deutlichen Zeitersparnis in der OP bei Einsatz, wie auch aufgrund der patentierten Sollbruchstelle bei der Entfernung des Titan Gitters.

Wie gehe ich als Behandler vor, wenn ich eine Augmentation mit Yxoss CBR® durchführen möchte?

Der Workflow ist vollständig digital konzipiert. Auf der ReOss®-Webseite richtet man sich einen persönlichen Account ein. Nach dem Login kann man einen neuen Fall anlegen und anschließend die dazugehörigen Dicomdaten hochladen. Nach wenigen Tagen erhält man einen Designvorschlag für **Yxoss CBR®**. Nach Freigabe durch den behandelnden Arzt wird dieses dann produziert und ausgeliefert.

Das individuell gefertigte Yxoss CBR® Titan Gitter wird passgenau geliefert und ist leicht zu entfernen. DVT Aufnahme mit freundlicher Unterstützung von Prof. Wagner, Universitätsklinikum in Mainz.

- Sicherheit und Stabilität durch Passgenauigkeit
- Schaffung eines biologisch hochwertigen Augmentats
- Leichte Entfernung durch Sollbruchstelle des präfabrizierten Gitters
- Verkürzte OP-Zeit

Für die optimale Yxoss CBR® Unterstützung ist Geistlich Bio-Oss® (S/L) jetzt auch in 1 g erhältlich. Kontaktieren Sie uns und erfahren Sie mehr über das Yxoss CBR® Einführungsangebot von Geistlich Biomaterials.

Praxisstempel

Bitte senden Sie mir Informationsmaterial zu:

- ❑ Yxoss CBR®
- ❑ Einführungsangebot von Geistlich Biomaterials

DI&P 1-2016

Per Fax an 07223 9624-10 oder E-Mail: info@geistlich.de

ReOss
Knochenregeneration nach Maß

ReOss GmbH
Talstraße 23 | D-70794 Filderstadt
Tel. 0711 489 660 60 | Fax 0711 489 660 66
contact@reoss.eu | **www.reoss.eu**
Service & Bestellung:
Tel. 0800 700 1199 | Fax 0800 700 1188

Geistlich
Biomaterials

Geistlich Biomaterials
Vertriebsgesellschaft mbH
Schneidweg 5 | D-76534 Baden-Baden
Tel. +49 72 23 96 24 0
Fax +49 72 23 96 24 10
info@geistlich.de | www.geistlich.de

Funktionsorientierte Differentialtherapie bei schmerzhaften Dysgnathien

Eine kasuistische Darstellung eines modifizierten Behandlungskonzeptes

Indizes: Funktioneller Gelenkraum, Laterodysgnathie, Mock-up, offener Biss, Non-Präp-Versorgung, Progenie, schmerzhafte CMD

Die kieferchirurgische Behandlungsoption congenitaler Dysgnathien ist seit Jahrzehnten eine bewährte Therapieform zur besseren funktionellen Anordnung der Zahnbögen (Eugnathisierung) und ästhetischen Verbesserung des stomatognathen Systems. Ausgesprochenes Ziel kieferchirurgischer Eingriffe in Zusammenhang mit kieferorthopädischen Begleitbehandlungen ist die Harmonisierung der Okklusion zur Vermeidung einer gelenkdestruktiven okklusalen Überlastung [1, 8]. Durch kieferchirurgische Maßnahmen wird allerdings immer in die Stellung und in die Funktion der Zahnreihen zueinander eingegriffen. Daher können aufgrund kieferchirurgischer Maßnahmen Störungen in der Funktion der Muskulatur und der Kiefergelenke auftreten, sodass hier ein prinzipielles Gefahrenpotenzial für die Entstehung craniomandibulärer Dysfunktionen gegeben ist.

Innovative Behandlungstechniken und Messmethoden als auch neue Erkenntnisse über die Funktionseigenschaften der Kiefergelenke und der damit gekoppelten HWS-Strukturen legen heute eine detaillierte differentialdiagnostische und -therapeutische Vorgehensweise bei der Behandlung dekompensierter Dysgnathien nahe [5-7]. Insbesondere die Wiederherstellung als auch die Aufrechterhaltung des funktionellen Kiefergelenkraumes (FGR) erscheint neben der okklusalen Feineinstellung für die Rehabilitation der Dysfunktion und für den Langzeiterfolg von essentieller Bedeutung zu sein [9, 12].

Im Rahmen der üblichen prächirurgischen Diagnostik sollten anhand funktionell einartikulierter Anfangsmodelle präoperativ umfassende funktionsanalytische Untersuchungen von Okklusion und Kiefergelenkfunktion erfolgen, um einerseits das Risikopotenzial des Patienten für craniomandibuläre Dysfunktionen aufzudecken und andererseits gegebenenfalls Alternativen zu einem chirurgischen Eingriff eine Versorgungsmöglichkeit der Dysgnathie mit funktionellen Restaurationen zu prüfen.

Anhand einer 35-jährigen Patientin mit congenitalem zirkulär offenem Biss, Laterodysgnathie und schmerzhafter

craniomandibulärer Dysfunktion soll dieses modifizierte und konservative differentialdiagnostische und -therapeutische Vorgehen dargestellt werden.

Einleitung

Unter Dysgnathien versteht man eine Zusammenfassung von Fehlentwicklungen des Kiefers, der Zähne oder des Kausystems. Die Anomalien können die Zahnstellung, die Okklusion, die Artikulation, die Kieferform, die Lage des Gebisses zum Schädel und folglich auch deren Funktion betreffen. Zwischen einer Dysgnathie und einer Eugnathie, dem ausgeglichenen und gut ausgebildeten Gebiss, bestehen fließende Übergänge [10,11].
Dentoalveoläre Fehlstellungen sind – auch nach Wachstumsende – auf kieferorthopädischem Weg zu behandeln. Die skelettalen Anomalien sind nach Wachstumsende nur chirurgisch zu beheben. Diese können auch während des Wachstums nur begrenzt behandelt werden, es lässt sich allenfalls nur modifizierend auf das Wachstum einwirken [13].
Aufgrund anatomisch-skelettaler Disharmonien und den damit verbundenen Zahnstellungsinterferenzen kommt es über Malokklusionen zur traumatischen Überlastung der Gelenkstrukturen mit der Entstehung schmerzhafter Myoarthropathien. Dysgnathien zählen zu denjenigen anatomischen Prädispositionsfaktoren, die die Entstehung craniomandibulärer Dysfunktionen begünstigen können und sind daher prinzipiell behandlungsindiziert. Die Entscheidung, ob die Korrektur einer skelettalen Anomalie konservativ, d. h. allein durch eine kieferorthopädische oder prothetische Behandlung erfolgen kann, oder ob eine kombinierte orthodontisch-chirurgische Therapie angebracht ist, wird in der Regel von funktionellen sowie morphologisch-anatomischen Aspekten abhängig gemacht.

Prinzipiell unterscheidet man zwischen erblich bedingten und erworbenen Kieferanomalien, wobei es sich meistens um eine Kombination von erworbenen Fehlstellungen und einer genetischen Bereitschaft handelt. Bei den angeborenen Anomalien stehen Oberkiefer und Unterkiefer größenmäßig im Missverhältnis zueinander oder es kommt zu Aplasien, d. h. „Nichtanlagen" der Zähne, was häufig zu asymmetrischen Zahnstellungen führt. Die erworbenen Fehlstellungen sind beispielsweise auf sog. „Bad Habits" (schlechte Angewohnheiten) wie Daumenlutschen, zu langes Schnullersaugen oder Zungenpressen zurückzuführen.

Bei einer Dysgnathie können zahlreiche wichtige Aufgaben nicht richtig erfüllt werden, gründliches Kauen wird erschwert oder verhindert, da der Kontakt der Zähne zum Gegenkiefer nur ungenügend oder gar nicht vorhanden ist. Die optimale Verdauung ist auf diese Weise beeinträchtigt und der Zahnhalteapparat wird durch die Fehlstellung überbeansprucht, was zu Parodontitiden und im schlimmsten Fall zu frühzeitigem Zahnverlust führt.

Wenn die Lippen nicht geschlossen sind, kommt es verstärkt zur Mundatmung, wodurch der Nasen-Rachen-Raum durch die fehlende Zungeneinlagerung nur ungenügend entwickelt wird. Die Folge sind oft Sprachstörungen, eine höhere Anfälligkeit für Erkältungs- und Rachenerkrankungen und eine Schädigung der Zahnsubstanz. Stehen die Zähne zu eng, entstehen Schmutznischen, in denen sich Karies und Parodontose bilden können. Insofern stellen kieferchirurgische Dysgnathie-Operationen zur besseren anatomischen Positionierung der beiden Kiefer seit Jahrzehnten ein Standardprocedere dar [13]. Allerdings sind diese Eingriffe zum Teil auch mit erheblichen Komplikationen verbunden, die postoperativ ein deutlich schlechteres Befundergebnis hinterlassen als es präoperativ vorlag [8, 14 - 20]. Die Feinjustierung der Okklusion sowie die gelenkprotektive Einstellung der Kiefergelenkfunktion sind wesentliche postoperative Notwendigkeiten, die keinesfalls vernachlässigt werden dürfen. Diese funktionsanalytischen Maßnahmen haben ihre Bedeutung in der Aufdeckung von Risikofaktoren, die zur Entstehung sekundärer craniomandibulärer Dysfunktion führen können, in der Harmonisierung der Kompensationskurven, der Einstellung einer effizienten Eckzahnführung sowie in der Eliminierung dentaler Interferenzen. Sie können helfen, die postoperative Entstehung schmerzhafter craniomandibulärer Dysfunktionen weitgehend zu vermeiden [21-31].

Die Diagnostik und das rechtzeitige Erkennen einer craniomandibulären Dysfunktion (CMD) stellen auf der anderen Seite immer noch eine große Herausforderung dar, da zum einen sich die meist unspezifischen Symptome wie Kopfschmerz, HWS-Symptomatik, Schwindel, Tinnitus und v. a. m. nicht ohne Weiteres dentalen Gegebenheiten zuordnen lassen und weil diese Patientengruppe auf ihren Behandlungswegen zunächst zu Orthopäden, HNO-Fachärzten oder Internisten geht und nicht zum zahnärztlichen Funktionsdiagnostiker [2-4]. So werden kausale zahnärztliche, funktionsverbessernde Therapien oft erst verspätet eingeleitet, die Schmerzmuster sind im Zentralnervensystem wie auf einer Festplatte oft nach wenigen Monaten schon eingebrannt. Ist ein solches Schmerzgedächtnis sowie zusätzliche psychosomatische Manifestationen vorhanden, dann ist es oftmals unmöglich, allein mittels zahnärztlicher Maßnahmen dauerhaft eine Beschwerdefreiheit zu erreichen [34-36].

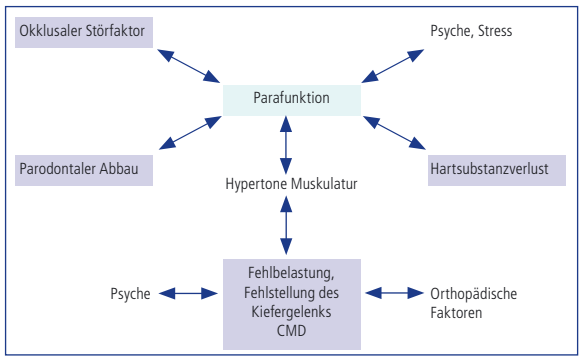

Abb. 1: Pathogenetisches Muster der craniomandibulären Dysfunktion nach G. Christiansen [9]

Die Okklusion ist zwar nur einer der auslösenden bzw. unterhaltenden Faktoren (Abb. 1), allerdings gibt es eine große Gruppe sog. „okklusionsempfindlicher Patienten", deren stomatognathes Gleichgewicht schon sehr labil ist oder auch durch zusätzlichen Stress oder zahnärztliche Maßnahmen okklusionsempfindlich wird (sog. „gelbe Patienten") [9,12].

Das frühzeitige Erkennen und Therapieren einer dysfunktionellen Entwicklung im stomatognathen System stellt mit das wichtigste Erfolgskriterium für eine Refunktionalisierung dar. Anhand des hier vorgestellten Patientenfalles soll ein praxisnahes Therapiekonzept vorgestellt werden, wie craniomandibuläre Dysfunktionen bei dysgnathen dekompensierten Patienten erfolgreich, kausal und ohne kieferchirurgische Intervention oder kieferorthopädische Vorbehandlung therapiert werden können.

Abb. 2: En Face-Bild der 35-jährigen Patientin vor Behandlungsbeginn.

Abb. 3: Klinische Rechtslateralaufnahme der Patientin.

Abb. 4: Linkslateralaufnahme der Patientin.

Fragestellung

Anhand des vorgestellten Patientenfalles eines zirkulär offenen Bisses mit Progenie und gleichzeitiger Laterodysgnathie soll eine nicht-invasive und konservative Behandlungsalternative zu primär kieferchirurgischen Maßnahmen unter funktionellen Gesichtspunkten dargestellt werden. Weiterhin soll die Notwendigkeit einer funktionellen Überprüfung kieferorthopädischer und kieferchirurgischer Behandlungsergebnisse diskutiert werden.

Kasuistik

Diese Patientin stellte sich 2005 erstmals in unserer Klinik vor. Sie berichtete anamnestisch, dass sie seit 4 Jahren unter heftigsten Schmerzen leide sowie in den letzten beiden Jahren massiv Psychopharmaka und Morphinderivate nehmen müsse, um ihr Leben einigermaßen meistern zu können. Aufgetreten seien die Schmerzen erstmalig nachts, nachdem der Zahn 18 „eine andere kleine Füllung bekommen hätte". Die Schmerzen strahlten anschließend in den ganzen rechten Oberkiefer aus, es wurden daraufhin von verschiedenen Behandlern und Kliniken erfolglos Wurzelbehandlungen, Wurzelresektionen an den Zähnen 15, 16, 17 durchgeführt und schließlich wurden die Zähne 17 und 16 als auch 28, 27, 38 und 48 entfernt. Nach jeder Zahnextraktion wurden die Beschwerden für 2 bis 3 Tage kurzfristig besser, daraufhin wurden die Beschwerden wieder stärker und befielen den nächsten, mesial stehenden Zahn. Ebenso wuchs die schmerztherapeutisch verordnete Analgetikazufuhr stetig an. Von verschiedenen Kliniken für MKG-Chirurgie wurde als Ursache der Schmerzen die skelettale Dysgnathie gesehen und entsprechende umfangreiche kieferchirurgische bimaxilläre Dysgnathieeingriffe vorgeschlagen, die allerdings von der Patientin gänzlich abgelehnt wurden.

Alle anderen alternativen und bis dato durchgeführten konventionellen Behandlungsansätze über manuelle Therapie, neurologische Schmerztherapie oder Psychotherapie hatten keinen dauerhaften Einfluss auf das Schmerzgeschehen.

Die Patientin zeigte am Tage der Erstvorstellung in unserer Klinik einen kongenitalen und zirkulär offenen Biss mit dezenter Progenie sowie deutlicher Laterodysgnathie nach rechts. Die Kaumuskulatur war extrem druckdolent, die Mundöffnung eingeschränkt. Die Zähne 16,17,18 fehlten. Zahn 15 war wurzelbehandelt (Abb. 2-4).

Bei der klinischen Erstuntersuchung gab die Patienten beidseitige Schmerzen in den Mm. masseteri, Mm. temporales sowie des occipitalen Dreiecks und der Scaleni-Gruppe beidseits an. Die klinische Palpation der betroffenen Muskelgruppen ergab schon bei leichter Berührung schmerzhafte Dolenzen. Die von der Patientin geäußerten Schmerzen und Palpationsbefunde wurden auf dem ent-

* für BEGO Semados® Implantate. Preis zzgl. gesetzlicher MwSt.

Navigierte Chirurgie einfach einfach

Die neuen BEGO Guide Bohrschablonen

- Zeiteffizient: Wir erstellen für Sie einen Planungsvorschlag
- Kostengünstig: Sie benötigen keine eigene Planungssoftware
- Hochwertig: Sie erhalten eine Bohrschablone aus unserer Eigenfertigung in Bremen

www.bego.com

Miteinander zum Erfolg

BEGO

sprechenden Formblatt der Deutschen Gesellschaft für Funktionsdiagnostik und -therapie zu Beginn und im Behandlungsverlauf dokumentiert.
Die klinische Untersuchung ergab eine ausgedehnte Freiendsituation im ersten Quadranten.
Zunächst einmal stand die Schmerzbeseitigung oder -reduktion im Vordergrund der therapeutischen Bemühungen. Nach Erstellen funktionsanalytischer Modelle und einem ersten „bestmöglichen" Zentrikregistrat wurde eine gelenkelektronische Analyse durchgeführt. Es zeigte sich lediglich eine dezente rechtslaterale Verschiebung der Mandibel um 0,2 mm. Insbesondere konnte festgestellt werden, dass über die Pars posterior des M. temporalis beidseits eine Schmerzprojektion in die Oberkieferseitenzahnsegmente erfolgte. Eine Infiltrationsanästhesie des betroffenen Muskelbereiches konnte die Schmerzen im rechten Oberkiefer gänzlich ausschalten (Abb. 5 und 6).

Die durchgeführte MRT-Aufnahme vom 29.06.2006 belegte die gelenkelektronischen Messergebnisse, insbesondere konnte die beidseitige ADV mit Reposition bestätigt werden.
Die funktionelle Überprüfung der klinischen und radiologischen Befunde erfolgte mit dem Joint Motion Analyzer (Zebris® Medical, Isny im Allgäu). Die Funktionsanalyse der Kiefergelenke als auch die elektronische Positionsanalyse vor Behandlungsbeginn bestätigten das Ergebnis der MRT-Aufnahme (Abb. 7 und 8).

Bei den zyklisch auftretenden Zahnschmerzen im Oberkiefer handelte es um Projektionsphänomene („referred pain syndrome") der Mm. temporales pp. posteriores. Diese Projektionsphänomene können sich klinisch äußerst tückisch erweisen, da sie Zahnschmerzen absolut echt vortäuschen können. Wird der entsprechend projizierte und „angestrahlte" Zahn beispielsweise endodontisch behandelt bzw. entfernt, lässt der Schmerz für ca. 2 bis 3 Tage nach, anschließend greift sich der Schmerz den mesial stehenden Zahn. Gleiches gilt auch für die Einstrahlung in Implantate, dort können die gleichen Phänomene beobachtet werden [37 - 40] (Abb. 9).

Abb. 5: OPG bei der Erstvorstellung der Patientin in 2005. Die Zähne 28 und 27 wurden zu einem späteren Zeitpunkt aufgrund einer akuten Schmerzexazerbation des M. temporalis posterior links alio loco ebenfalls entfernt.

Insbesondere bei länger bestehender Chronifizierung von Kaumuskel-Gruppen besteht die Gefahr des Auftretens muskulärer Projektionsphänomene („referred pain syndrome"). In dem vorliegenden Fall kam es durch eine Überreizung des rechten posterioren Musculus temporalis zu einer Schmerzprojektierung in den Molarenbereich

Abb. 6: Postoperatives Orthopantomogramm nach implantologisch-augmentativen Maßnahmen. Auch in regio 27 musste nachträglich implantiert werden.

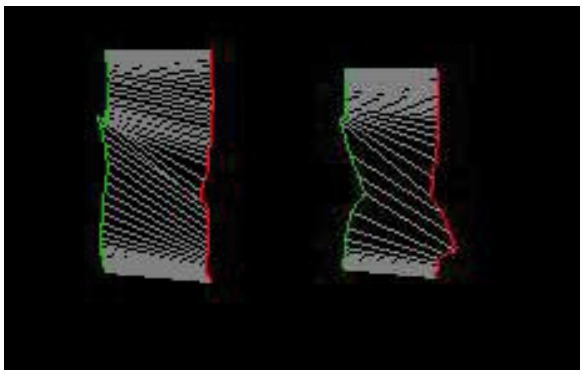

Abb. 7: In der Funktionsanalyse (Ausschnitt) mit dem JMA Messcomputer (Joint Motion Analyzer (Zebris® Medical, Isny im Allgäu) sind die beidseitigen anterioren Diskusverlagerungen mit Reposition deutlich zu erkennen.

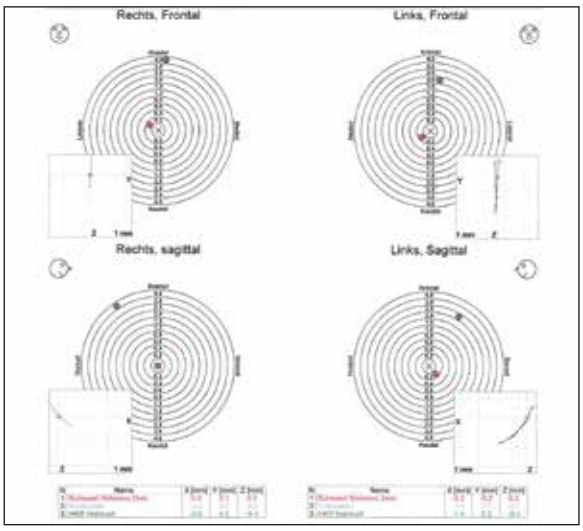

Abb. 8: In der elektronischen Positionsanalyse (Joint Motion Analyzer) sind sowohl von anterior als auch von sagittal die ausgeprägte beidseitige Kiefergelenkkompression mit linkslateraler Tendenz in der IHKP festzustellen.

des ersten Quadranten. Dabei kam es zu ausstrahlenden zahnschmerzähnlichen Symptomen an Einzelzähnen, die weder klinisch noch röntgenologisch auffällig waren. Solche Phänomene verleiten den Behandler gerne dazu, invasive Maßnahmen an den betroffenen Zähnen oder Zahngruppen vorzunehmen. Nicht selten stehen am Ende dieser Maßnahmen nach diversen endodontischen Eingriffen – wie in diesem Fall – diverse Zahnentfernungen, die zu einer weiteren Verschlechterung des dysfunktionellen Beschwerdebildes führen können.

Die festgestellten Befunde bestätigten die Verdachtsdiagnose einer beidseitigen Kiefergelenkkompression mit retralem Zwangsbiss und anteriorer Diskusverlagerung mit beidseitiger Reposition. Nach den Research Diagnostic Criteria for Temporomandibular Disorders (RDC/TMD) würde dies in der Achse I der Diagnose IIa (Anteriore Diskusverlagerung mit Reposition) entsprechen. Die Achse II Untersuchung war unauffällig.

Nach den Gelenkbahnwerten der Zebris®-Analyse wurde eine Äquilibrierungsschiene im halbindividuellen Artikulator (KaVo Protar 9, KaVo, Biberach) als Michigan-Schiene im Oberkiefer mit Front-Eckzahnführung und ohne Zielokklusion hergestellt, die 24 Stunden pro Tag getragen und nur zum Essen herausgenommen wurde.

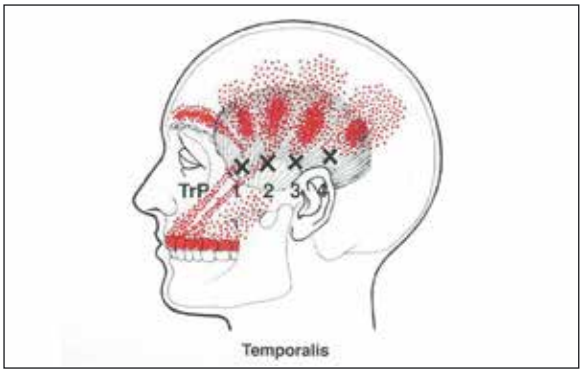

Abb. 9: Muskuläre Projektionsschmerzen des Musculus temporalis aus der Schmerztafel nach Travell und Simmons [40].

Abb. 10: Michigan-Schiene in situ mit Eckzahnführung. Die Frontzähne waren mit ca. 30 µm diskludiert, im Seitenzahnbereich wurden auftretende Balancen so entfernt, dass pro Oberkieferseitenzahn ein habitueller Kontakt auf dem Arbeitshöcker vorhanden war [29].

Sie wurde im Abstand von 3 bis 4 Tagen eingeschliffen und führte schon innerhalb von 2 Wochen zu einer deutlichen und ca. 50 %-igen Reduktion der Beschwerden. Die Äquilibrierungsschiene mit strenger Eckzahnführung erlaubte eine freie und nicht-okklusionsgeführte Neupositionierung des Unterkiefers im Sinne des Selbstzentrierungseffektes. Diese Schiene wurde insgesamt 6 Wochen getragen und nach Erreichen einer gelenkzentrischen Position des Unterkiefers sowie fehlenden Balancen im Seitenzahnbereich auf der Schiene zu einer geführten Distraktionsschiene umfunktioniert, wobei ein Rotationszentrum bei 27 und 17 aufgebaut wurde [45, 52]. Der Distraktionsaufbau betrug initial 0,8 mm und wurde nach weiteren drei Wochen auf 1,2 mm erhöht. Während dieser funktionellen Vorbehandlung wurde eine Implantation in regio 16, 17 sowie 27 durchgeführt, da auch der Zahn 27 alio loco aufgrund muskulärer Projektionsschmerzen des linken Musculus temporalis zunächst endodontisch behandelt und dann kurzfristig entfernt wurde (Abb. 10).

Die besondere Herausforderung dieses Falles bestand nach der erfolgreichen Initialtherapie in der dauerhaften ästhetischen und insbesondere funktionellen Rehabilitation der Patientin. Mit dieser zweiphasigen Schienentechnik, bei der die anfängliche Michigan-Schiene nach Erreichen der zentrischen Kondylenposition in eine Distraktionsschiene umgearbeitet wurde, konnte bei dieser Patientin mit anteriorer Diskusverlagerung und Kompressionsgelenken eine subjektive Beschwerdefreiheit von ca. 70 bis 80 % aller Anfangsbeschwerden nach 3 bis 4 Monaten erreicht werden. Eine 100-prozentige Beschwerdefreiheit bei Patienten mit arthrogener Beteiligung ist aufgrund unserer Erfahrung mit Schienen alleine nicht herzustellen, da die Patienten die Schienen zum Essen herausnehmen müssen und der distrahierte Gelenkspalt wieder zusammengedrückt wird [54, 55].

Zum Erhalt der neugewonnenen Gelenkspaltbreite wurden parallel zu der Ganztagesschiene die verlorenen Stützzonen im ersten und zweiten Quadranten mittels Implantationen und Sinusbodenelevationen wieder aufgebaut, um über eine festsitzende posteriore Versorgung eine langfristige kondyläre Stabilität in einem ausreichend dimensionierten funktionellen Gelenkraum (auch während des Kauvorgangs) erreichen zu können. Ziel der implantologischen Maßnahmen war es, parallel zur Funktionstherapie die Basis für die festsitzende Rekonstruktionen im Seitenzahnbereich zu legen und die funktionstherapeutischen Maßnahmen mit der Osseointegrationszeit der Implantate zu kombinieren und Zeit zu sparen. Zum anderen wurde per Wax-up geprüft, ob es prinzipiell möglich wäre, in diese massiv dysgnathe Anatomie, die zu einem regelrechten Funktionieren des stomatognathen Systems notwendigen dentalen und okklusalen Determinanten (möglichst nicht-invasiv) einzubauen (z. B. Front-Eckzahn-Führung, harmonische Kompensationskurven, suffiziente Okklusalmorphologie, u.a.m.) [29].

Hierzu wurden zunächst die funktionsanalytischen Modelle doubliert und wieder nach den geprüften Werten einartikuliert; anschließend wurde eine statische (kleine) und dynamische (große) Modellanalyse nach Christiansen durchgeführt [9] (Abb. 11).
Es wurde zunächst ein funktionelles Wax-up durchgeführt und aufgrund dieser Daten für den Ober- und Unterkiefer Mock-ups hergestellt, die provisorisch einzementiert und für zwei Wochen probegetragen wurden (Abb. 12).

Es zeigte sich, dass die Beschwerden der Patientin auch in der Tragezeit der Mock-ups, die nach den über das Zebris®-System ermittelten Werten hergestellt wurden, nicht mehr auftraten. Es konnte also somit deduktiv mittels funktioneller Wax-ups und Mock-ups gezeigt werden, dass zum einen die dysgnathen Verhältnisse ohne massive kieferchirurgische Interventionen (z. B. Unterkieferrückverlagerung nach Obwegeser – Dal Pont, sagittale Stufenosteotomie im Unterkieferfrontbereich mit Extraktion 31 und 41 und Le Fort I Down-Fraktur des anterioren Oberkiefersegmentes) ausgeglichen werden konnten. Weiterhin konnte eine suffiziente Front-Eckzahnführung erreicht werden, welche neben einer gesteuerten Gelenkdistraktion und der darauffolgenden festen implantatgestützten Kondylenabstützung eine wesentliche Voraussetzung des Behandlungserfolges war.

Nach Abschluss der Schienentherapie, die sich parallel zu der Osseointegration der Implantate über einen Zeitraum von 4 Monaten erstreckte, wurde die definitive prothetische Therapie in einer dritten Phase eingeleitet [46].

Abb. 11a und b: Die einartikulierten Modelle zeigen zum einen die beträchtliche dysgnathiebedingte Non-Okklusion mit insuffizienter Verzahnung im Seitenzahnbereich und den posterioren Bisshöhenverlust sowie Treppenstufenokklusion regio 37, 38 und 28.

Abb. 12: Mock-ups in situ. Die Herstellung der Okklusion erfolgte nach den Gelenkbahndaten der Zebris® Analyse. Die Implantate wurden ebenfalls mit Kunststoffprovisorien in der erreichten Distraktionshöhe des Kiefergelenks versorgt.

hypo-A
Premium Orthomolekularia

CAM Award 2013
Parodontitis-Studie mit Itis-Protect I-IV
aMMP-8 Laborparameter zur Entzündungshemmung

Optimieren Sie Ihre Parodontitis-Therapie!

55% Reduktion der Entzündungsaktivität in 4 Wochen!

60% entzündungsfrei in 4 Monaten

durch ergänzende bilanzierte Diät

Studien-geprüft!

Itis-Protect I-IV

Zur diätetischen Behandlung von Parodontitis

- Stabilisiert orale Schleimhäute!
- Beschleunigt die Wundheilung!
- Schützt vor Implantatverlust!

aMMP-8 - Parodontitis-Studie 2011, Universität Jena

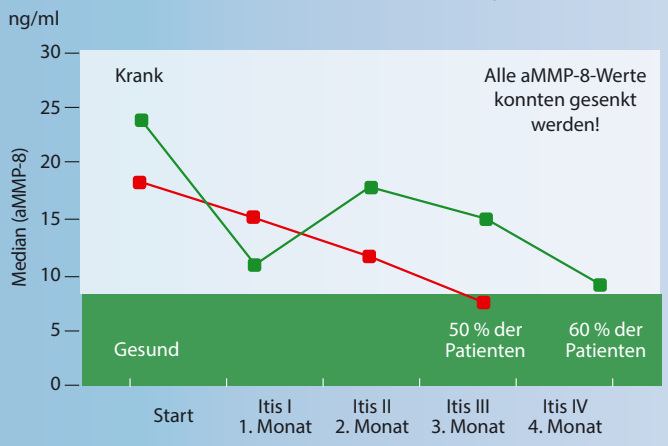

- Nach 3 Monaten wurde die Therapie in dieser Gruppe erfolgreich abgeschlossen.
- Nach Itis-Protect III wurde die Behandlung mit Itis-Protect IV in der auf 4 Monate angelegten Studie fortgeführt.

Info-Anforderung für Fachkreise

Fax: 0451 - 304 179 oder E-Mail: info@hypo-a.de

◯ Studienergebnisse und Therapieschema
◯ hypo-A Produktprogramm

Name / Vorname

Str. / Nr.

PLZ / Ort

Tel.

E-Mail

IT-DI 1.2016

hypo-A GmbH, Kücknitzer Hauptstr. 53, 23569 Lübeck
Hypoallergene Nahrungsergänzung ohne Zusatzstoffe
www.hypo-a.de | info@hypo-a.de | Tel: 0451 / 307 21 21

shop.hypo-a.de

Abb. 13: Non-Prep-Veneers im Unterkiefer von 44-34 auf dem Meistermodell und im Mund.

Abb. 14: Die Vorher und Nachher-Situation im klinischen Vergleich. Die funktionelle und ästhetische Wiederherstellung wurde ohne kieferchirurgische bzw. kieferorthopädische Vorbehandlung erreicht. Die Patientin ist nun seit 9 Jahren völlig beschwerdefrei.



Abb. 15: Die Profilansicht der Patientin nach Abschluss der Behandlung

Die Bissnahme wurde gelenkelektronisch kontrolliert angefertigt und nach dem habituellen Erstkontakt nach Christiansen genommen. Die Wiederherstellung des funktionellen Gelenkraumes konnte aufgrund dieser Kontrollen geprüft werden.

Aus Gründen der Substanzschonung wurden im Ober- und Unterkiefer in den Regionen 14 bis 24 sowie von 34 bis 44 sog. „Non-Prep-Veneers" aus IPS-Empress® (Ivoclar Vivadent GmbH, Ellwangen) durchgeführt [41, 42]. Die balancefreie okklusale Verzahnung im Seitenzahnbereich wurde mittels okklusaler Keramik-Onlays (Table Tops) erreicht; die Implantate wurden mit einzelnen VMK-Kronen versorgt [43, 44]. Es wurde darauf geachtet, dass die Front-Eckzahnführung nach den Werten der gemessenen sagittalen Kondylen-Bahnen individuell eingestellt wurde und dass pro Seitenzahn lediglich ein zentraler Arbeitskontakt vorlag. Im Schlussbiss wurde anterior von 12 bis 22 eine Non-Okklusion von 30 µm eingestellt [29] (Abb. 13-15).

Fazit

Änderungen von Zahnstellungen führen regelmäßig zu Veränderungen von Muskelaktivitäten sowie Stellungen der Kiefergelenke. Aus funktioneller Sicht stellen Dysgnathien und deren Behandlung ein hohes Risikopotenzial für die Ausbildung craniomandibulärer Dysfunktionen dar. Insofern ist es bedeutsam, vor invasiven Maßnahmen den Funktionsstatus des Patienten zu prüfen und ein individuelles Risikoprofil zu erstellen. Zur Vermeidung des Ausbruchs oder Exazerbation craniomandibulärer Dysfunktionen im Zuge kieferchirurgischer und/oder kieferorthopädischer Maßnahmen ist es wesentlich, im Zuge der Behandlungsmaßnahmen den funktionellen Status des Patienten zu überwachen und am Ende unter Umständen eine funktionelle Feinadjustierung vorzunehmen.
Craniomandibuläre Dysfunktionen entstehen bei Patienten mit angeborenen Dysgnathien relativ häufig, allerdings können auch viele Patienten erst nach kieferorthopädischen oder kieferchirurgischen Maßnahmen Dysfunktionssymptome entwickeln [13, 18, 19]. Insofern ist es notwendig, eine geeignete präoperative funktionelle Analyse des stomatognathen Systems zur Sicherung der Ausgangssituation durchzuführen. Dies dient der Dokumentation des Anfangsbefundes und hilft nachträgliche Fehler in der okklusalen und arthrogenen Rehabilitation zu vermeiden [1, 2, 4, 5, 6]. Neben der klassischen manuellen Strukturanalyse können insbesondere gelenkelektronische Messverfahren mit ausreichender Reliabilität und Sensitivität helfen, den Weg zu dem gewünschten Behandlungsergebnis zu dokumentieren und letztlich auch zu erreichen [45].

Die Initialbehandlung von Patienten mit dysgnathiebedingten cranio-mandibulären Dysfunktionen ist identisch zu den Patienten ohne skelettale Anomalie, d. h. es ist prinzipiell falsch, diese Patienten ohne funktionelle Anfangsuntersuchung und gegebenenfalls Vorbehandlung einer umfangreichen Umstellungsosteotomie zu unterziehen.

Patienten erwarten von ihrem Zahnersatz, dass er gleichzeitig funktioniert und auch ästhetisch ansprechend ist. In o. g. Behandlungsfall waren die Ausgangsvoraussetzungen für beide Ziele besonders schlecht. Es geschieht häufig, dass Patienten mit einer derart langen Schmerzanamnese gerne in den psychosomatischen Bereich und als „Koryphäenkiller" abgeschoben und abgestempelt werden. Die Grenze zwischen „noch oder noch nicht psychosomatisch" ist für den Zahnarzt oft schwer zu ziehen. Eine diesbezügliche Fehlentscheidung kann den Behandler allerdings sehr teuer zu stehen kommen. Hier helfen die entsprechenden Tests zur Aufdeckung psychischer Co-Faktoren.
Hilfreich erweist sich hier die Beachtung des Diagnos-Schemas nach Wolowski [47]. Die Patientin war in der Achse II unauffällig.

Diskussion

Skelettale Dysgnathien gehören zu den auslösenden und prädisponierenden Faktoren für craniomandibuläre Dysfunktionen. Dysgnathe Patienten können die fehlerhafte Okklusion oft Jahre oder Jahrzehnte lang muskulär und arthrogen kompensieren, bevor kleinste Veränderungen der okklusalen Verhältnisse in eine rasche Dekompensation abgleiten können. Dabei ist zu beachten, dass jeder Patient hierfür ein individuelles Risikoprofil hat.
In unserem vorgestellten Fallbeispiel konnte die Patientin mit ausgeprägtem skelettalen offenen Biss und Laterodysgnathie, mit einem funktionell orientierten und praxisnahen Funktionskonzept nichtchirurgisch wieder „in die Normfunktion überführt werden"; die Morphinpräparate sowie das Amitryptilin konnten langsam ausgeschlichen werden. Die über Jahre verabreichte Medikation von Amitryptilin hatte allerdings zu persistierenden Herzarythmien geführt. Aufgrund des Nichterkennens von muskulären Projektionsschmerzen [37 - 40] wurden alio loco verschiedene Behandlungen durchgeführt, die mehrere Zahnverluste mit sich führten und die initiale Störung in eine nicht mehr kompensierbare Dysfunktion führten. Weiterhin lehnte die Patientin jegliche kieferchirurgische Maßnahmen ab.

Die Patientin, die fast 30 Jahre völlig beschwerdefrei und kompensiert mit ihrer Dysgnathie lebte und für sich selbst keine ästhetischen Probleme sah, wusste nicht, wie instabil ihr neuromuskuläres stomatognathes Gleichgewicht war. Ein einzelner falscher Zahnkontakt nach Füllung von Zahn 18 hatte quasi „über Nacht" eine Schmerzlawine ausgelöst, welche das gesamte System kaskadenartig zum Kippen brachte und eine jahrelange und sich selbst verstärkende Schmerzodyssee auslöste.

Bei Vorliegen dysgnather Behandlungsfälle mit dekompensierten craniomandibulären Dysfunktionen hat es sich in unserer Klinik bewährt, in einer ersten Phase zunächst ein individuelles funktionelles Risikoprofil des Patienten zu erstellen.
Dabei wird zunächst eine zahnärztliche Funktionsanalyse zur Befundsicherung und zum Aufdecken möglicher Risikofaktoren durchgeführt, gegebenenfalls erfolgt eine funktionelle Vorbehandlung zum Erreichen einer maximal möglichen Beschwerdefreiheit des Patienten und Zentrikfähigkeit des Unterkiefers.
In einer zweiten Phase wurde ein funktionelles Wax-up zur Simulation einer möglichen gelenkprotektiven Okklusion erstellt. Im Anschluss fertigten wir ein Mock-up an, um die neu gefundene Bisslage klinisch zu testen. Nach erfolgreicher Testung und weiterer Beschwerdefreiheit über 3 Wochen erfolgte in Phase 3 die endgültige Therapieplanung, wobei die folgenden Alternativmöglichkeiten auch in Kombination besprochen wurden:

a. Kieferorthopädische Behandlung
b. Kieferchirurgische Dysgnathie-Operation

c. Funktionelle Prüfung des Behandlungsergebnisses und gegebenenfalls weiterführende konservative bzw. prothetische Maßnahmen zur Einstellung einer gelenksprotektiven Okklusion sowie definitive prothetische Endversorgung [7, 24, 41].

Nach Abwägung aller Vor- und Nachteile entschied sich die Patientin für eine rein prothetische Lösung, zumal auch die Mock-up-Simulation erfolgreich verlief.
Werden bei dysgnathen Schmerzpatienten umfangreiche Dysgnathie-Operationen ohne funktionelle Vorbehandlung und ohne ausreichende Funktionsanalyse durchgeführt, so kann sich das Schmerzbild des Patienten schnell verschlechtern, da diese Umstellungsosteotomien oft nicht zu einer okklusalen Feinjustierung führen, die allerdings bei okklusionsempfindlichen Patienten häufig benötigt wird. Dysgnathieoperationen können die Zugrichtungen der Muskelansätze und Hebelarme ebenfalls so verändern, dass ein muskulär-arthrogenes Gleichgewicht später nur schwer einstellbar ist [53]. Daher sollten auch nach erfolgreichen Dysgnathieoperationen mit oder ohne kieferorthopädische Vor- oder Nachbehandlungen stets nachträgliche funktionsanalytische und funktionstherapeutische Überprüfungen sowie gegebenenfalls Maßnahmen herangezogen werden, um die Feinjustierung der Okklusion zu gewährleisten und einen gelenkprotektiven Biss einzustellen.

Aufgrund der ablehnenden Haltung der Patientin gegenüber kieferchirurgischen Maßnahmen waren wir gezwungen, ein nicht-chirurgisches Behandlungskonzept zu prüfen, welches letztendlich erfolgreich umsetzbar war. Eine kieferchirurgische und gegebenenfalls kieferorthopädische Vorbehandlung hätte den Aufwand an funktionsanalytischen und -therapeutischen Maßnahmen nicht reduzieren können, sondern diesen bei Auftreten von postoperativen Komplikationen deutlich erhöht. Die Prüfung der nicht-chirurgischen Behandlungsoption und die Validierung des Okklusionskonzepts erfolgten mittels eines funktionellen Wax-ups und der Umsetzung desselben in tragbare Mock-ups.
Die zum damaligen Zeitpunkt verwendete Empress-Keramik® (Ivoclar Vivadent, Ellwangen) hat zwar bis zum heutigen Tag ohne Frakturen funktioniert, allerdings würde man heute auf Lithium-Disilikat-Keramiken (z. B. IPS e.max ceram®, Ivoclar Vivadent) zurückgreifen. Moderne Lithium-Disilikat-Keramiken haben sich seit einigen Jahren in der Rehabilitation dysfunktioneller kariesfreier Patienten mit Non-Prep-Veneers und Table Tops bewährt [41 - 44]. Aufgrund der enormen Bruch- und Abscherfestigkeit dieser Versorgungen ist auch eine Versorgung dysgnather Situationen möglich geworden. Die festsitzende posteriore Abstützung ist für die Aufrechterhaltung bzw. Wiederherstellung des funktionellen Gelenkraumes der Kiefergelenke essentiell [22]. In diesem speziellen Falle musste aufgrund der vorliegenden Diskusverlagerung im Zuge der Funktionsbehandlung eine Gelenkdistraktion durchgeführt werden [45, 48, 56, 57]. Dies wurde mit Aufbringen eines geführten Distraktionsaufbaus in regio 17 und 27 über einen Zeitraum von 8 Wochen erreicht. Dabei muss dieser Distraktionsaufbau so beschaffen sein, dass der Unterkiefer nur nach anterior-caudal rotieren kann und nach dorsal und ventral „rutschfest" im Sinne einer Drehachsenstabilisierung gelagert wird.

Durch die anschließend festsitzende implantologische Versorgung wurde in diesem Fall eine Wiederherstellung des funktionellen Gelenkraumes erreicht und über einen Zeitraum von neun Jahren aufrechterhalten. Weitergehende arthrotische Veränderungen der Kondylen konnten vermieden werden. Die Verbesserungen des funktionellen Gelenkraumes lassen sich heute mit dem Freecorder (Bluefox®) vor und nach der funktionellen Vorbehandlung metrisch exakt darstellen und die Werte können in die permanente Versorgung übernommen werden [50, 51]

Mit herausnehmbaren Versorgungen wäre eine langfristige Aufrechterhaltung des Distraktions-Ergebnisses und die Wiederherstellung des funktionellen Gelenkraumes nach anteriorer Diskusverlagerung rechts ohne Reposition nicht dauerhaft möglich gewesen, da es durch das Einsinken der distalen Sättel über die Schleimhautresilienz und nachträglichem Knochenabbau stets zu einer neuerlichen Kompression gekommen wäre.
Zahnärztliche Implantate haben somit neben der ursprünglichen Bedeutung des Erhalts der Weichteil- und Knochenmorphologie zur Wiederherstellung eines festsitzenden Zahnersatzes auch eine neue, enorme Bedeutung in der funktionellen Wiederherstellung und Erhalt der Kiefergelenkfunktion (funktionelle Implantologie).

In allen Phasen der prothetisch-funktionellen Wiederherstellung ist die festsitzende posteriore und implantologisch basierte Abstützung von Vorteil. Dies betrifft auch die Sicherheit und Reproduzierbarkeit der Bissnahme und die Möglichkeit der gelenkelektronischen Nachmessung in allen Phasen der prothetischen Rekonstruktion (elektronische Positionsanalyse EPA der Zebris-Analyse).

Bei der klassischen Vorgehensweise mit kieferchirurgischer Primärintervention wäre zwar eine makroskopisch-anatomische und morphologische Verbesserung der Lagebeziehung beider Kiefer möglich gewesen, die arthrogene Problematik mit Diskusverlagerung wäre damit allerdings nicht gelöst, sondern hätte sich auch verschlechtern können, da kieferchirurgische Eingriffe bestenfalls die Gelenkposition nicht beeinflussen [30]. Das weitere therapeutische Vorgehen mit funktioneller Vorbehandlung und anschließender Versorgung mit funktionellen Restaurationen wäre sowohl vom Aufwand, der Dauer als auch vom klinischen Effekt her identisch gewesen.

Kieferchirurgische Dysgnathie-Operationen können demnach dann vermieden werden, wenn es sich prä-

operativ im Rahmen einer funktionellen Okklusions- und Modellanalyse unter Einbeziehung der Gelenkparameter zeigt, dass eine funktionelle und gelenkprotektive Okklusion nach entsprechender Vorbehandlung konservativ zu erreichen ist [49]. Bei Vorliegen einer craniomandibulären Dysfunktion bei dysgnathen Patienten mit entsprechender Symptomatik ist es zwingend erforderlich, vor dem kieferchirurgischen Eingriff funktionsanalytische und funktionstherapeutische Maßnahmen zu ergreifen, um zunächst Beschwerdefreiheit herzustellen. Im Anschluss kann dann mittels eines Wax-ups und Mock-ups evaluiert werden, ob sich eine kieferchirurgische Intervention vermeiden lässt.

Schlussfolgerungen

Kieferchirurgische Eingriffe sind bei Vorliegen einer dekompensierten Dysgnathie prinzipiell immer dann indiziert, wenn es mit konservativ-prothetischen Maßnahmen alleine nicht gelingt, eugnathe Gebisssituationen herzustellen. Da bestehende Kiefer- und Zahnfehlstellungen häufig mit Funktionsstörungen bzw. Dysfunktionen verbunden sind, sind eine klinische, instrumentelle sowie computergestützte Funktionsdiagnostik wesentliche Bestandteile der präoperativen Evaluation und Planung dysgnather Patientenfälle. Insbesondere bei Patienten mit schmerzhaften Dysgnathien im Sinne von craniomandibulären Dysfunktionen sollte die Notwendigkeit einer chirurgischen Maßnahme erst nach Abschluss detaillierter funktionsanalytischer und -therapeutischer Untersuchungen und Maßnahmen geprüft werden. Kieferchirurgische Maßnahmen sollten erst in zweiter Instanz nach Stabilisierung des funktionellen Zustandes vorgenommen werden. Insbesondere sollten nach einer funktionellen Therapie kieferchirurgische Eingriffe am aufsteigenden Ast des Unterkiefers (z. B. nach Obwegeser – dal Pont) vermieden werden, da es sich gezeigt hat, dass die Rezidivgefahr größer ist, wenn die Operation im Unterkiefer erfolgt. Bei Eingriffen am aufsteigenden Ast geht intraoperativ stets die Kontrolle über die Kiefergelenkpositionen verloren, wodurch eine erneute Fehlstellung oder Fehlbelastung eintreten kann, die postoperativ zum Rezidiv führen kann [30]. Im Anschluss an kieferchirurgische oder kieferorthopädische Therapien sind funktionsdiagnostische Kontrollen durchzuführen und mögliche definitive zahnärztliche Maßnahmen als Bestandteile einer suffizienten postoperativen Nachsorge zu prüfen.

Vis. Prof. Dr. Dr. A. Valentin
Zahnmedizinische Klinik am
Wasserturm Mannheim ZKW
O7, 13 (Planken)
68161 Mannheim
www.private-zahnklinik.com
rezeption@private-zahnklinik.com

SUNSTAR GUIDOR®

Knochenersatzmaterial

GUIDOR® *easy-graft*

- 100 % alloplastisches Knochenersatzmaterial
- Soft aus der Spritze
- Im Defekt modellierbar
- Härtet in situ zum stabilen Formkörper

www.guidor.com

Verkauf:
Sunstar Deutschland GmbH · Aiterfeld 1 · 79677 Schönau
Fon: +49 7673 885 10855 · Fax: +49 7673 885 10844
service@de.sunstar.com

LITERATUR

[1] Ahlers MO, Jakstat HA.: Klinische Funktionsanalyse als Grundlage der Diagnostik-Kaskade. Quintessenz 2007; 58: 451-464

[2] Ahlers MO, Jakstat HA.: Klinische Funktionsanalyse. Manuelle Strukturanalyse, Interdisziplinäre Diagnostik. 4. Auflage. Hamburg: denta Concept Verlag, 2011.

[3] Ahlers MO, Jakstat HA.: Klinische Funktionsanalyse: Interdisziplinäres Vorgehen mit optimierten Befundbögen. 2. Aufl. Hamburg: Denta Concept; 2001

[4] Ahlers MO. Freesmeyer WB. Göz G et al.: „Klinische Funktionsanalyse". (Gemeinsame Stellungnahme der Arbeitsgemeinschaft für Funktionsdiagnostik und Therapie [DGFDT] in der DGZMK zur Diagnostik funktioneller Störungen des kraniomandibulären Systems). Dtsch Zahnärztl Z2003;58:383

[5] Ahlers MO. Funktionsdiagnostik – Systematik und Auswertung. Zahnärztliche Mitteilungen 2004; 22: 34-43

[6] Ahlers MO. Jakstat HA. Instrumentelle Funktionsdiagnostik und -therapie. In: Ahlers MO, Jakstat IIA. Hrsg. Klinische Funktionsanalyse. Interdisziplinares Vorgehen mit optimierten Befundbögen. Hamburg: denta Concept; 2000

[7] Ahlers MO. Okklusionsausgleich nach erfolgreich abgeschlossener Initialbehandlung mittels Repositions-Veneers-Vortrag (Abstract). 36. Jahrestagung der DGFDT 2003

[8] Barth EL Teltzrow T, Brachvogel P et al.: Seltene Komplikationen bei der chirurgischen Behandlung von Dysgnathien. 56.Jahrestagung der Arbeitsgemeinschaft für Kieferchirurgie (2006). Im Internet: http://www.ag-kiefer.de/ abstracts/abstracts Jahrestagung 56.htm; Stand: 31.05.2009

[9] Christiansen, G.: Das Kiefergelenk verstehen – Physiologie und Pathologie der Bewegung; CMD – Compact, Ingolstadt KG 2012

[10] Bell WE. Classification of TM disorders. In: Laskin DM, Greenfield W, Gale E (ed). The President's Conference on the Examination, Diagnosis and Management of Temporomandibular Disorders. Chicago: American Dental Association, 1983:24-27

[11] Bell WH, Proffit HR, White RR: Surgical Correction of the dentofacial deformities (Vol.III). Philadelphia: Satinders; 1980 (aus Vortrag von Professor Sadao Sato DDS. DDS c. Yokusulka/Japan. 37. Int. Fortbildungstagung, Kitzbühl)

[12] Christiansen, G.: Nie wieder verlorener Biss! Project Eicher Karlskron 2007

[13] Davids, R. und W. Kater: Dysgnathien – chirurgische Behandlungskonzepte in: Therapie von Kiefergelenkschmerzen, Hrsg.: W. Stelzenmüller und J. Wiesner S. 453 – 467, Thieme Verlag Stuttgart – New York 2010

[14] Arnett GW, Milam SB et al. Progressive mandibular retrusion – Idiopathic condylar resorption. part 2. Am J Orthod Dentofac Orthop 1996b; 110:117-127

[15] Arnett GW, Milam SB et al. Progressive mandibular retrusion – Idiopathic condylar resorption. part 2. Am J Orthod Dentofac Orthop 1996b; 110:117-127

[16] Arnett GW. Tamborello JA.: Progressive Class II development: Female idiopathic condylar resorption. Oral Maxillofac Surg North Am 1990; 2:699-716

[17] Bell WH, Proffit HR, White RR: Surgical Correction of the dentofacial deformities (Vol.III). Philadelphia: Satinders; 1980 (aus Vortrag von Professor Sadao Sato DDS. DDS c. Yokusulka/Japan. 37. Int. Fortbildungstagung, Kitzbühel)

[18] Austermann KU, Umstadt HE. Malokklusion: Ursachen – Auswirkung – Behandlung. In: Ganz II, ho II, Hrsg. HNO-Praxis Heute. Berlin, Heidelberg. New York: Springer; 1998

[19] Austermann KU.: Orthopädische Chirurgie der Dysgnathien. Mund-Kiefer-Gesichtschirurgie Band II. München, Wien: Urban & Schwarzenberg; 1998

[20] Holmlund A, Hellsing G.: Arthroscopy of the temporomandibular Joint: occurrence and localization of osteoarthrosis and synovitis in a patient material. Int J Oral Maxillofac Surg 1988a; 17(1): 36-40

[21] DGZMK. Instrumentelle Funktionsanalyse – Prinzipien und Anwendung, Wissenschaftliche Stellungnahme. 2002

[22] Köneke, Ch.: Die interdisziplinäre Therapie der craniomandibulären Dysfunktion; Quintessenz Verlag 2005

[23] Ahlers, M. Oliver und Jakstat, Holger A.: Klinische Funktionsanalyse; Verlag DentaConcept 2000

[24] Boisereé, W. und W. Schupp: Kraniomandibulles und muskuloskelettales System; Quintessenz Verlag 2012

[25] Ahlers, O. et al.: Klinische Funktionsanalyse; Gemeinsame Stellungnahme der DGZMK und der Deutschen Gesellschaft für Funktionsdiagnostik und -therapie (DGFDT) in der DGZMK zur Diagnostik funktioneller Störungen des kraniomandibulären Systems mittels klinischer Maßnahmen 2003

[26] Engelhardt, J.P. et al.: Instrumentelle Funktionsanalyse – Prinzipien und Anwendung, Wissenschaftliche Stellungnahme der DGZMK DZZ 2002

[27] Engelhardt, J.P. et al.: Instrumentelle Funktionsanalyse – Prinzipien und Anwendung; Wissenschaftliche Stellungnahme der DGZMK DZZ 2002

[28] Ahlers, O. et al.: Zur Therapie der funktionellen Erkrankungen des kraniomandibulären Systems; Wissenschaftliche Stellungnahme der DGZMK; DZZ 60 (10) 2005

[29] Siebert, Götz: Zahnärztliche Funktionsdiagnostik mit und ohne Hilfsmittel, Hanser Verlag 1984

LITERATUR

[30] Freesmeyer, W.: Zahnärztliche Funktionstherapie; Hanser Verlag München – Wien 1993

[31] Dapprich, J.: Funktionstherapie in der zahnärztlichen Therapie; Quintessenz Verlag 2004

[32] Katzschner, J.-C.: CMD-Diagnostik in der zahnärztlichen Praxis; ZWP 11/2013

[33] Krummenacher R und Nitschke I.: Umgang mit der anhaltenden somatoformen Schmerzstörung in der zahnärztlichen Praxis; In: Boisereé, W. und W. Schupp; Kraniomandibules und muskuloskelettales System Quintessenz Verlag 2012

[34] Alkoflde EA. Clark F, El-Bermani W et al.: The Incidence and Nature of Fibrous Continuity between the Sphenomandibular Ligament and the Anterior Malleolar Ligament of the Middle Ear. J Orofac Pain 1997;11:7-14

[35] Schaefert, R. et al.: Nicht-spezifische, funktionelle und somatoforme Körperbeschwerden; S3 Leitlinie, AWMF-Register-Nr. 051/001; Deutsches Ärzteblatt l Jg. 109 l Heft 47 l 23. November 2012

[36] Wolowski, A.: Zahnärztliche Prothetik und Psychosomatik: Gibt es den psychologischen Misserfolg? Face 2, 2009

[37] Travell JG, Simons DG. Handbuch der Muskel-Triggerpunkte. Bd. 1 und 2, 2. Aufl. München: Elsevier. Urban & Fischer; 2002 Triebet

[38] Travell JG, Simons DG. Handbuch der Muskel-Triggerpunkte. Lübeck: Gustav Fischer; 1998

[39] Travell JG. Simons DG.: Handbuch der Muskel-Triggerpunkte. Obere Extremität, Kopf und Thorax. Lübeck: Gustav Fischer: 1998: 374, 385

[40] Travell JG. Simons DG.: Myofascial Pain and Dysfunction The Trigger Point Manual. Vol. 1. Baltimore: Williams & Wilkins; 1983

[41] Ahlers MO, Möller K: Repositions-Onlays und -Veneers zur atraumatischen Restauration einer physiologischen Kiefer- und Kondylenposition. Quintessenz 62, 211-222 (2011)

[42] Clausen JO, Abou Tara M, Kern M: Dynamic fatigue and fracture resistance of non-retentive all-ceramic full-coverage molar restorations. Influence of ceramic material and preparation design. Dent Mater 26, 533–538 (2010)

[43] Edelhoff D: CAD/CAM-gefertigte Table Tops korrigieren die Bisslage. Zahnmed Mitteilungen (ZM) 104, No 8 A, 48-50 (2014)

[44] Koksal T, Dikbas I, Kazaoglu E: Alternative restorative approach Alpaslan C, Dolwick MF, Heft MW.: Five year retrospective evaluation of temporomandibular Joint arthrocentesis. Int J Oral Maxillofac Surg 2003: 32(3): 263-267

[45] Hugger, A. et al.: Veränderungen der Kondylenposition unter Verwendung von Distraktionsschienen - gibt es einen distraktiven Effekt?; DZZ 59 (2004), S. 348-353

[46] Ahlers, MO et al.: Motion analysis of the mandible: concept for standardized evaluation of computer-assisted recording of condylar movements; Zeitschrift für Kraniomandibuläre Funktion 2014; 6(4):333-352

[47] Wolowski, A.: Zahnärztliche Prothetik und Psychosomatik: Gibt es den psychologischen Misserfolg?; IMPLANTOLOGIE JOURNAL 6/2009, S. 18-24

[48] S. Linsen, U. Schmidt-Beer, B. Koeck: Tinnitus-Verbesserung durch Kiefergelenk-Distraktions-Therapie; Deutsche Zahnärztliche Zeitschrift 61 (2006) 1, S. 27-31

[49] Edelhoff, D.: CAD/CAM gefertigte Table Tops korrigieren die Bisslage; ZM 104, Nr. 8A 2014 (882), S. 48-51

[50] Klett, R.: Die elektronische Kiefergelenkregistrierung. Neue Wege und Denkansätze in der instrumentellen Funktionsdiagnostik. ZMK 23, 6/07, 298-305, 2007.

[51] Klett, R.: Freecorder BlueFox – Ein neues Registriersystem für die Kiefergelenk- und Funktionsdiagnostik. Vortrag bei der 39. Jahrestagung der Deutschen Gesellschaft für Funktionsdiagnostik und -therapie (DGFDT), Bad Homburg 2006.

[52] Lückerath W. Moderne Konzepte zur Dekompressionstherapie bei arthrogenen Störungen des Kiefergelenkes. Quintessenz 2007; 58(5): 503-514

[53] Moore KE, Gooris PJ et al.: The contributing role of condylar resorption to skeletal relapse following mandibular advancement surgery: Report of live cases. J Oral Maxillofac Surg 1991; 49:448-460

[54] Moncayo, S.: Biomechanics of pivoting appliances; J Orofac Pain 8, 190 (1994)

[55] Ottl, R.: Okklusionsschienentherapie – Inikationen und Wertung aus heutiger Sicht; Hessisches Zahnärztemagazin 2, 36 (2002)

[56] Palla, S.: Myoarthropathien des Kausystems und orofazilae Schmerzen; Eigenverlag, Zürich 1998

[57] Sears, V. H.: Occlusal pivots; J Prosth Dent 6, 332 (1956)

[58] Böhm, A., Rammelsberg, R., Pho Duc, JM, Lentner, E, Gernet, W.: Verlauf von Befund und Befinden während der Schienentherapie bei irreversiblen Diskusverlagerungen im Kiefergelenk; Dtsch Zahnärztl Z 52, 416 (1997)

[59] Littmann, GS, Walker, BR, Schneider BE: Reassessemnt of verbal and visual analog ratings in analgesic studies; Clin Pharmacol Ther 38, 16 (1985)

[60] Lundh, H, Westesson, PL: Long-term follow-up after occlusal treatment to correct abnormal temporomandibular joint disk position; Oral Surg Oral Med Oral Pathol 67, 2 (1989)

[61] Seymour, RA, Simpson JM, Charlton JE, Phillips ME: An evaluation of length and end – phrase of visual analogue scales in dental pai; Pain 21, 177 (1985)

MICROCONE®

» Überzeugende **Ästhetik**, perfekte Funktion «

Es lohnt sich für Sie wirklich.

Herausragende ästhetische Langzeitergebnisse. Das einzigartige hochkomplexe Mikro-Makro Gewinde fördert die dauerhafte Anlagerung von Knochenzellen und garantiert hohe Primärstabilität.

Hohe Sicherheit „Made in Germany“ durch ein perfektes chirurgisches Protokoll und die hochpräzise konische Implantat-Aufbau Verbindung. Nur eine Anschlussgeometrie bei 4 unterschiedlichen Implantatdurchmessern vereinfacht zudem das Arbeiten.

Optimierung Ihrer Wettbewerbsfähigkeit. Unsere Preise sind scharf kalkuliert. So schonen Sie Ihre Liquidität.

Willkommen bei Medentika.

MEDENTIKA®

Instradent GmbH Hammweg 8
76549 Hügelsheim **www.instradent.de**

Sofortimplantation mit Sofortversorgung eines frakturierten seitlichen Schneidezahns

Indizes: Alveolenmanagement, Sofortimplantat, Sofortversorgung, wurzelförmiges Implantat

Die Extraktion von Zähnen ist gefolgt von teils ausgeprägten Veränderungen der Hart- und Weichgewebe. Besonders auffällig ist dies an den häufig sehr dünnen bukkalen Knochenlamellen der Oberkieferfront, sodass hier der sorgsame Umgang mit den Geweben für ein ästhetisches Ergebnis von besonderer Bedeutung ist. Weiterhin scheint es hierbei ratsam zu sein, vorhandene Strukturen primär zu erhalten und nicht erst später wiederherstellen zu müssen. Moderne Konzepte zur Sofortimplantation stellen hier eine patientenfreundliche Option dar.

Im vorliegenden Fall einer 58-jährigen Patientin konnte ein seitlicher Schneidezahn aufgrund einer Längsfraktur nach Wurzelkanalbehandlung und Stiftinsertion nicht erhalten werden. Die Patientin zeigte ein mittleres bis geringes Risikoprofil für eine Sofortimplantation. Nach ausführlicher Aufklärung der Patientin und Erläuterung der Risiken der Behandlung, wurde eine Sofortimplantation mit sofortiger, provisorischer Versorgung durchgeführt.

Aus Sicht der aktuellen Studienlage sind folgende Faktoren entscheidend für den Erfolg einer solchen Behandlung: intakte Alveolenwände, dicker gingivaler Biotyp, provisorische Sofortversorgung, minimalinvasive Extraktion ohne Lappenbildung, palatinale Implantatpositionierung mit hoher Primärstabilität (> 35 Ncm) und Auffüllen des bukkalen Spaltes. Werden alle diese Aspekte beachtet, kann ein stabiles Langzeitergebnis aus ästhetischer Sicht erzielt werden.

Abb. 1: Klinische Ausgangssituation vor Zahnentfernung. Zahn 22 ist aufgrund einer Längsfraktur nicht zu erhalten. Die Patientin wünschte keine Deckung der Rezessionen an den Nachbarzähnen.

Abb. 2: Verwendung einer Mikroklinge zum Durchtrennen des Parodonts zur Schonung des Weichgewebes.

DENT IMPLANTOL 20, 1, 20 - 23 (2016)

Abb. 3: Ohne Verwendung von Hebeln konnte der Zahn durch kleine Rotationsbewegungen ohne größere Kräfte in einem Stück entfernt werden.

Abb. 4: Kontrolle der bukkalen Lamelle, die bukkal bis 3 mm unterhalb des Gingivalsaums vollständig intakt ist. Die Sonde ist durch die Gingiva nicht zu sehen, es liegt ein dicker Biotyp vor.

Abb. 5: Nachdem die palatinale Position mit einem Rosenbohrer angekörnt wurde, wird alleine mit dem 2,2 mm Pilotbohrer eine reduzierte Osteotomie durchgeführt.

Abb. 6: Kontrolle der Positionierung mit Hilfe des Bohrers. Die Osteotomie orientiert sich an der palatinalen Alveolenwand.

Abb. 7 Intraoraler Zahnfilm zur Kontrolle der Achsausrichtung der Osteotomie.

Abb. 8: Einbringen des Implantates (3,3 x 14 mm Bone Level Tapered, Straumann GmbH). Durch die apikale Konizität des Implantats lässt sich dieses in den unterdimensionierten Bohrschacht mit hoher Primärstabilität einbringen (> 35 Ncm).

Abb. 9: Eingebrachtes Implantat in korrekter vertikaler und bukko-oraler Position. Etwa 2 – 3 mm breiter Spalt hinter der bukkalen Knochenlamelle.

Abb. 10: Nachdem ein Abformpfosten aufgeschraubt wurde, wurde der bukkale Spalt mit einem xenogenen Knochenersatzmaterial aufgefüllt.

Abb. 11: Nach der Abformung mit einem Polyether wurde ein Ginigvaformer mit 5 mm Höhe bis zum nächsten Tag eingeschraubt.

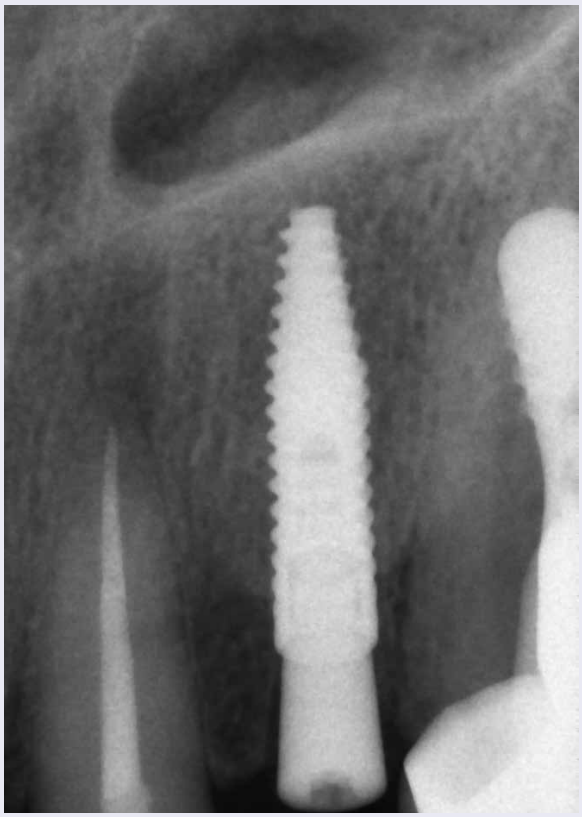

Abb. 12: Postoperative Röntgenkontrolle der Implantatposition.

Abb. 13: Weniger als 24 Stunden nach der Implantation wird das laborgefertigte Provisorium aus PMMA verklebt auf einer Variobase™ (Straumann GmbH) eingegliedert. Jegliche Kontakte wurden vermieden.

Abb. 14: Aufsicht auf das eingesetzte Provisorium. Die ursprüngliche Form der Zahnwurzel wurde auf das Provisorium übertragen.

Abb. 15 Postoperative Kontrolle vier Wochen nach Implantation und Sofortversorgung.

Abb. 16: Suprakonstruktion vor dem Eingliedern. Individuelles Zirkonabutment auf Variobase™ und Krone aus IPS e.max (Ivoclar Vivadent AG).

Abb. 17: Eingesetztes Zirkonabutment mit leicht subgingivalem Rand. Die Keramik wurde für eine bessere Weichgewebsintegration nur poliert.

Abb. 18: Klinische Situation direkt nach dem adhäsiven Eingliedern der e.max Krone mit einer harmonischen rot-weiß Ästhetik nur acht Wochen nach der Implantation.

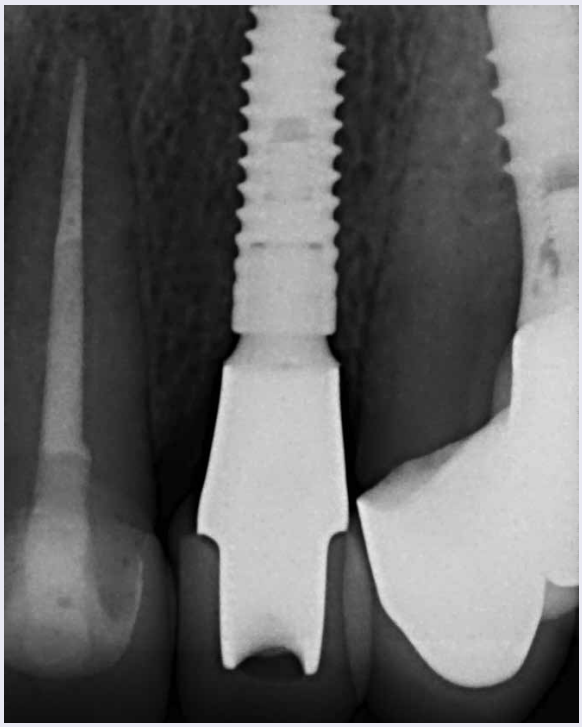

Abb. 19: Röntgenologische Kontrolle nach dem Eingliedern der Suprakonstruktion; stabiles Knochenniveau bei Platform-Switching.

Abb. 20: Sechs Monate nach der Zahnentfernung und Sofortversorgung der Lücke zeigt sich eine stabile Weichgewebssituation mit Stippelung der Gingiva und vollständig erhaltenen Papillen.

OA Dr. Kai Fischer
Spezialist für Parodontologie
(DGParo e.V.)
Abteilung für Parodontologie
Universität Witten/Herdecke
Alfred-Herrhausen-Straße 45
58455 Witten
E-Mail: kai.fischer@uni-wh.de

DENTAL KOMPAKT online
Das Vergleichsportal für Dentalprodukte
www.dentalkompakt-online.de

Implantatversorgung extremer Raucher mit dem DRS-Implantatsystem

Ergebnisse einer Longitudinalstudie und des Follow-ups im Zeitraum von 24 bis 33 Monaten

Indizes: Implantatversorgung, Longitudinalstudie, Raucher

Auch bei extremen Rauchern kann eine optimale Implantatversorgung erzielt werden. Voraussetzungen sind individuell angepasste Techniken sowie ein spezielles Behandlungsprotokoll. In unserer Studie zeigte sich eine Erfolgsquote von 78 % bei der Implantatversorgung von extremen Rauchern mit einer guten Osseointegration. War eine Augmentation nötig, so waren 50 % der Implantate im Beobachtungszeitraum osseointegriert. Von 160 DRS-Implantaten (Breite 3,3 / 4,1 und 4,8 mm und der Längen 8 / 10 und 12 mm), mussten vier Implantate auf Grund mechanischer Probleme bzw. einer bakteriellen Kontamination explantiert werden. Zum Beurteilungsverlauf wurden klinische und biomechanische Parameter, histologische Untersuchungen sowie rasterelektronenmikroskopische Oberflächenuntersuchungen durchgeführt.

Dentale Implantate werden immer häufiger zur Versorgung unbezahnter Kieferareale eingesetzt. Die Implantationen sind heute risikoarm und werden in der Regel problemlos ambulant vorgenommen. Das Risiko einer Implantation ist mit dem Risiko einer Extraktion gleichzusetzen. Wichtig für den Erfolg sind eine gute Planung und eine patientenindividuelle Aufbereitung des Implantatlagers. Schwere Allgemeinerkrankungen, wie schlecht eingestellte Diabetes-, Herz- und Kreislauferkrankungen, Leber- und Nierenerkrankungen, Tumorerkrankungen mit Chemo- oder Strahlentherapie können im Einzelfall gegen eine Implantation künstlicher Zahnwurzeln sprechen. Auch bei starken Rauchern, die nicht bereit sind, das Rauchen aufzugeben, sowie bei Alkohol- und Drogenmissbrauch ist die Zahnimplantation oftmals kritisch zu sehen [2]. Implantationen bei Rauchern korrelieren häufig mit einer höheren Misserfolgsrate [8] und wiesen in einer großen Studie ein doppelt so großes Risiko für den Implantatverlust bei starken Rauchern nach als für Nichtraucher. Heute ist es jedoch durch die Weiterentwicklung in der Implantologie möglich, starken Rauchern einen individuellen, optimalen Zahnersatz anzubieten [14]. Die Erfolgsraten und Verweildauern der Implantate können in zahlreichen Fällen durch optimiertes Handling und gute Mundhygiene und Nachsorge bei Rauchern vergleichbare Erfolge wie bei Nichtrauchern aufweisen.
Neben patientenindividuellen Faktoren haben die Materialeigenschaften des Implantates einen entscheidenden Einfluss auf den Implantationsverlauf [30]. Wundheilungsstörungen, eine herabgesetzte Synthese von Kollagen sowie ein stärkerer Knochenabbau sind Gründe, die bei Rauchern negativen Einfluss auf die Standzeit der Implantate im Vergleich zu Nichtrauchern haben.

Sowohl bei Rauchern als auch bei Nichtrauchern sind seltene Komplikationen Entzündungen der Kieferhöhlen, Gefäßschäden der Spongiosa oder Verletzungen von Nerven. Das größte Risiko für eine Nervenschädigung besteht im Seitenzahnbereich des Unterkiefers durch eine Verletzung des Nervus alveolaris inferior.

Wichtig für den Erfolg einer jeden Implantation sind das Vorliegen einer ausreichenden periimplantären Breite von 1,0 mm und ein ausreichendes horizontales und vertikales Knochenangebot [23]. Gegebenenfalls ist ein Knochenaufbau durchzuführen. Hierbei findet standardmäßig das GBR-Verfahren Anwendung [7].

In unserer Studie sollten der Implantationsverlauf sowie das Implantationsrisiko bei extremen Rauchern dokumentiert werden. In die Studie eingeschlossen wurden Patienten, die mehr als 20 Zigaretten pro Tag rauchten und gleichzeitig über eine gute Mundhygiene verfügten.
Rauchen von mehr als 20 Zigaretten pro Tag verlangsamt den Heilungsprozess und verringert die Langzeitprognose und Standzeit von Zahnimplantaten um ein Vielfaches [8]. Die Inhaltsstoffe des Tabakrauches führen zu einer reduzierten Durchblutung des Gewebes und erhöhen die Anfälligkeit für Gingivitis und Parodontitis. Durch die Hitzeentwicklung des Tabakrauches kann es zu zusätzlichen Strukturänderungen des Zahnfleisches kommen.

Material und Methode: Patientenauswahl und Behandlung

In die Studie eingeschlossen wurden 26 Männer und 21 Frauen, die mehr als 20 Zigaretten pro Tag rauchten und

eine gute Mundhygiene aufwiesen (Tab.1 und 2). Gegebenenfalls erfolgte ein individuelles Training der Putztechnik. Dentale Ausschlusskriterien waren schlechte Mundhygiene und Vorliegen von Zahnfleischtaschen, das Vorliegen von Karzinomen oder Postradiotherapie. Allgemeine Ausschlusskriterien waren hämatologische Erkrankungen, HIV-Infektion, schlecht eingestellter Diabetes, schwere endokardiale Erkrankungen, schwere Leber- oder Milzerkrankungen. Die Patienten wurden angewiesen, das Rauchen eine Woche vor und zwei Monate nach der Implantation einzustellen oder erheblich zu reduzieren.

160 DRS-Implantate wurden inseriert (Dentalhersteller Meisinger, Neuss). Der Beobachtungszeitraum lag zwischen 24 und 33 Monaten (Tab. 1 - 3).

Tabelle 1

Nr.	männl.	weiblich	Alter	Zig./Tag	osseo-integriert	nicht osseo-integriert
1	1	1	51	35	6	2
2			60	60	5	0
3	1		66	35	1	8
4	1	1	47	25	4	0
5		1	45	20	1	0
6			62	30	0	1
7	1		55	50	9	0
8	1	1	63	35	1	1
9			61	20	1	0
10	1	1	53	45	3	1
11		1	72	20	2	0
12			58	25	3	0
13	1		73	20	1	0
14	1		74	35	4	0
15	1		40	25	1	0
16	1		28	20	1	0
17	1	1	71	30	2	0
18			68	25	3	0
19	1	1	44	25	2	1
20			61	50	6	0
21	1		55	60	9	0
22	1		61	35	6	0
23	1	1	37	20	1	5
24			39	20	1	0
25	1		55	25	2	1
26	1		39	20	5	0
27	1	1	41	45	5	1
28			57	60	4	0
29	1		67	25	2	0
30	1	1	62	20	4	1
31			59		1	0
32	1	1	44	20	2	1
33			34	25	1	0
34	1	1	55	50	2	0
35			56	20	1	0
36	1	1	39	30	2	0
37		1	43	20	1	1
38			72	60	0	2
39	1	1	62	50	2	1
40		1	47	40	1	0
41		1	72	20	3	0
42		1	48	25	2	1
43		1	39	20	1	0
44			66	60	5	0
45	1	1	73	20	3	0
46			51	25	5	0
47	1		68	60	4	

Tabelle 1: Patientenkollektiv: Rauchgewohnheiten und Implantatosseointegration.

Tabelle 2

Pat.Nr.	Implan-tate	Länge	Durch-messer	Position	integriert	nicht integriert
1	8	4x10 4x12	8x4.1	44-47, 35-38	6	2
2	5	3x10,2x8	5x4.1	45-48, 35-37	5	0
3	9	3x10,6x12	9x4.1	45-35	1	8
4	4	2x10,2x8	4x4.1	44-45, 35-36	4	0
5	1	1x8	1x4,8	26	1	0
6	1	1x12	1x4,1	12	0	1
7	9	7x12,1x10,1x8	9x4.1	45-34	9	0
8	2	1x12,1x10	2x4,1	24-26	1	1
9	1	1x12	1x4,1	15	1	0
10	4	4x10	4x4.1	46,47,24	3	1
11	2	2x10,	2x4,1	45,46	2	0
12	3	3x12	3x4.1	43,42,32	3	0
13	1	1x12	1x3.3	42	1	0
14	4	2x8,1x10,1x12	2x4.8,2x4.1	17,16,24,25	4	0
15	1	1x12	1x3,3	34	1	0
16	1	1x12	1x4.8	46	1	0
17	2	1x12,1x14	2x4.1	12,13	2	0
18	3	3x10	3x4.1	34,35,36	3	0
19	3	2x12,1x12	2x4.1,1x3.3	35,36,37	2	1
20	6	3x12,3x12	3x3.3,3x4.1	44,-34	6	0
21	9	4x10,5x12	8x4.1,1x3.3	47,45,43,42	9	0
22	6	6x10	6x4.1	48-42,36,37	6	0
23	6	2x12,4x10	6x4.1	34-37	1	5
24	1	1x12	1x4,1	14	1	0
25	3	3x12	3x4.1	46,36,37	2	1
26	5	2x12,2x10,1x12	4x4.1,1x3.3	12,11,23,25	5	0
27	6	3x12,3x10	6x4.1	prosiri	5	1
28	4	4X12	4x3.3	44,43,33,34	4	0
29	2	2x14	2x4.1	11,22	2	0
30	5	5x10	5x4.1	46,47	4	1
31	1	1x12	1x4.1	12	1	0
32	3	3x12	3x4.1	34,35,36	2	1
33	1	1x12	1x4.1	25	1	0
34	2	1x10,1x8	2x4.1	26,27	2	0
35	1	1x12	1x3.3	24	1	0
36	2	2x10	2x10	16,36	2	0
37	2	2x12	2x4.1	35	1	1
38	2	2x10	1x4.1,1x4.8	14,16	0	2
39	3	1x12,2x10	1x3.3,2x4.8	17,15,47	2	1
40	1	1x12	1x4.1	46	1	0
41	3	2x12,1x10	3x4.1	44,43,33	3	0
42	3	3x12	3x4.1	12,11,36	2	1
43	1	1x10	1x4.1	26	1	0
44	5	4x10, 1x12	5x4.1	32,33,42,43,45	5	0
45	3	3x12	1x3.1, 2x4.1	44,23,24	3	0
46	6	1x10,5x12	1x4.8,5x12	37,34,33,47,43,44	5	
47	4	1x8,3x10	4x4.1	13,14,23,24	4	0

Tabelle 2: Patientenkollektiv: Implantatgeometrie und Implantatosseointegration.

Eingesetzt wurden OKTAGON-Implantate der Firma Dental Ratio in Langenfeld, die das Implantatsystem gemeinsam mit dem Dentalhersteller Hager und Meisinger (Neuss) entwickelt hat. OKTAGON ist ein zylindrisches Implantat mit innerer quadratischer Verbindung (Titan Grad IV), korundgestrahlter und säuregeätzter Oberfläche. Enossal besitzt es eine Mikrorauigkeit zwischen 2 und 4 Mikrometern (µm) und eine Makrorauigkeit zwischen 20 und 40 µm. Des Weiteren wurden Bone Level Implantate (Straumann) eingesetzt. Diese gelten als sichere Implantatsysteme, für die langjährige positive Erfahrungen vorliegen. Die Insertion der Implantate erfolgt über ein Transferteil.

Bei einem 61-jährigen männlichen starken Raucher erfolgte die Versorgung des zahnlosen Unterkiefers im Rahmen der Studie für den Patienten kostenfrei. Ein Implantat wurde im Rahmen der Studie entnommen (vorherige Patientenzustimmung, um das problemlose Einheilungsverhalten beurteilen zu können) (Abb. 6).
Von dem explantierten Implantat wurden Dünnschliffe angefertigt (Dr. Nagurski, Universitätsklinik für Zahn-, Mund- und Kieferheilkunde, Freiburg) und histologische Präparate hergestellt.
Implantate, die auf Grund klinischer Gegebenheiten entfernt werden mussten, wurden hinsichtlich des Einheilungsverhaltens rasterelektronenmikroskopisch untersucht (Abb. 8).

Die Implantationen erfolgten nach dem modifizierten Protokoll nach Buser. Das durchschnittliche Alter lag bei den männlichen Patienten bei 59 Jahren und bei den weiblichen Patienten bei 55 Jahren (Tab. 1). Angaben zur Implantatgeometrie sind Tabelle 2 zu entnehmen. Vor Beginn der Behandlung erfolgten ausführliche Aufklärungsgespräche und im Anschluss klinische Untersuchungen. Danach wurde eine professionelle Zahnreinigung (PZR, Spülung mit Listerine (Johnson&Johnson) durchgeführt.
Radiologische Untersuchungen erfolgten vor der OP sowie 12 und 24 Monate nach der OP. Periapikale Aufnahmen wurden bei schwierigen Fällen durch Tomografien ergänzt. Die Beurteilung des Entzündungsgrades der Gingiva erfolgte unter Anwendung parodontologischer Standardindizes (PI Plaque Index nach Saxer Mühlemann).

Folgende Einteilung wird vorgenommen:
- Grad 0: Keine Blutung
- Grad 1: Auftreten eines Blutungspunkts
- Grad 2: Auftreten mehrerer Blutungspunkte oder einer Blutlinie
- Grad 3: Ausfüllen des interdentalen Dreiecks mit Blut
- Grad 4: starke Blutung nach der Sondierung.

Region	Anzahl	%
Prämaxilla	20	12,5
Posteriore Maxilla	30	18,75
Symphysis	46	28,75
Posteriore Mandibula	64	40

Tabelle 3: Verteilung der Implantate nach Kieferregion.

Ergänzend erfolgte eine Beurteilung mit Hilfe des Sulcus Blutungsindex (SBI):
- Grad 0: Keine Blutung
- Grad 1: Blutung nach 1 - 15 Sekunden
- Grad 2: Blutung und entzündungsbedingte Rötung der Gingiva
- Grad 3: Blutung, Rötung und leichte ödematöse Schwellung der Gingiva
- Grad 4: Blutung, Rötung und stärkere Schwellung der Gingiva
- Grad 5: Spontanblutung, starke Schwellung und Farbveränderung der Gingiva.

Spezielles Behandlungsprotokoll

In der Praxis Fatori hat sich eine mikrobiologische Voruntersuchung und gegebenenfalls eine antibiotische Therapie bewährt. Die Medikamentation erfolgt patientenindividuell. Bei schwerer Parodontitis und nach Extraktion wurden 400 mg Metromidazol und 600 mg Clindamycin gegeben. Die Erfolgsquoten in der Implantologie liegen auch ohne Antibiotikaprophylaxe sehr hoch, da in der Mundhöhle viele Keime existieren und das Infektionsrisiko bei Rauchern hoch liegt, wurde hier generell eine Antibiotikatherapie durchgeführt.

Es erfolgte eine mehrfache professionelle Zahnreinigung, unter Einsatz der HELBO-Therapie (bredent, Senden). Das HELBO-Verfahren wird durchgeführt, da die klassischen Antibiotikatherapien die parodontale Entzündung oft nicht vollständig eliminieren. Durch häufige Antibiotikagabe können resistente Bakterienstämme vorliegen. Das Prinzip des Verfahrens basiert auf der Bindung photoaktivierbarer Substanzen an der bakteriellen Zellwand und deren Aktivierung durch Licht definierter Wellenlänge [28].

Standardmäßig wurde folgende Prämedikation eingesetzt: Augmentin 875/125 g (GlaxoSmithKline) 3 Tabletten täglich, wahlweise bei bestehender Überempfindlichkeit Clindamycin 600 mg 2 mal täglich (Ratiopharm), Augmentin 875/125g (GlaxoSmithKline) 3 Tabletten täglich, wahlweise bei bestehender Überempfindlichkeit. Die Lokalanästhesie erfolgte mit Ultracain DS forte (Hoechst, Frankfurt): 1:100 000 Epinephrin, postoperativ wurden für eine Woche Augmentan oder Clindamycin sowie Prednisolon 3 Tage lang 1 Tablette, danach 3 Tage lang 1/2 Tablette und danach 3 Tage lang 1/4 Tablette und Wobenzym (Mucos, Oberhaching) verordnet.

Einbringen der Implantate

Die Insertion der Implantate erfolgte patientenindividuell entweder maschinell oder per Hand. Es wurden scharfe Pilotbohrer benutzt und auf ein Auffüllen des Implantatbettes mit Blut und eine Benetzung der Implantatoberfläche mit Blut geachtet. Eine leichte subkrestale (2 mm) Positionierung des Implantates hat sich in der Praxis Fatori bewährt.

Heraeus Kulzer
Mitsui Chemicals Group

Ligosan®

5 JAHRE Ligosan®

Das Lokalantibiotikum für die Parodontitis-Therapie von heute.

- **Für Ihren Behandlungserfolg:** Ligosan Slow Release sorgt für eine signifikant bessere Reduktion der Taschentiefe als SRP allein.
- **Für Ihre Sicherheit:** Dank des patentierten Gels dringt der bewährte Wirkstoff Doxycyclin selbst in tiefe, schwer erreichbare Parodontaltaschen vor.
- **Für Ihren Komfort:** Das Gel ist einfach zu applizieren. Am Wirkort wird Doxycyclin kontinuierlich in ausreichend hoher lokaler Konzentration über mindestens 12 Tage freigesetzt.

Jetzt gleich informieren auf
heraeus-kulzer.de/ligosan

Mundgesundheit in besten Händen.

© 2016 Heraeus Kulzer GmbH. Alle Rechte vorbehalten. „Heraeus" ist eine eingetragene Marke der Heraeus Holding GmbH, die auf Grundlage einer durch die Heraeus Holding GmbH gewährten zeitlich befristeten Lizenz genutzt wird. Weder die Heraeus Holding GmbH noch deren verbundene Unternehmen sind für die Herstellung des Produktes/der Produkte verantwortlich.

heraeus-kulzer.com

Pharmazeutischer Unternehmer: Heraeus Kulzer GmbH, Grüner Weg 11, 63450 Hanau • **Ligosan Slow Release,** 14 % (w/w), Gel zur periodontalen Anwendung in Zahnfleischtaschen (subgingival) *Wirkstoff:* Doxycyclin • **Zusammensetzung:** 1 Zylinderkartusche zur einmaligen Anwendung enthält 260 mg Ligosan Slow Release. *Wirkstoff:* 1 g Ligosan Slow Release enthält 140,0 mg Doxycyclin entsprechend 161,5 mg Doxycyclinhyclat. *Sonstige Bestandteile:* Polyglykolsäure, Poly[poly(oxyethylen)-co-DL-milchsäure/glycolsäure] (hochviskos), Poly[poly(oxyethylen)-co-DL-milchsäure/glycolsäure] (niedrigviskos) • **Anwendungsgebiete:** Zur Behandlung der chronischen und aggressiven Parodontitis bei Erwachsenen mit einer Taschentiefe von ≥ 5 mm als Unterstützung der konventionellen nicht-chirurgischen Parodontitis-Therapie. • **Gegenanzeigen:** bei bekannter Überempfindlichkeit gegenüber Doxycyclin, anderen Tetracyclin-Antibiotika oder einem der sonstigen Bestandteile von Ligosan Slow Release; bei Patienten, die systemische Antibiotika vor oder während der Parodontaltherapie erhalten; während der Odontogenese (während der Frühkindheit und während der Kindheit bis zum Alter von 12 Jahren); während der Schwangerschaft; bei Patienten mit erhöhtem Risiko einer akuten Porphyrie; bei Patienten mit stark eingeschränkter Leberfunktion. • **Nebenwirkungen:** Nach Behandlung mit Ligosan Slow Release waren Häufigkeit und Ausprägung von Nebenwirkungen vergleichbar den Nebenwirkungen nach konventioneller Parodontitisbehandlung. *Gelegentlich auftretende Nebenwirkungen sind:* Schwellung der Gingiva (Parodontalabszess), „kaugummiartiger" Geschmack bei Austritt von Gel aus der Zahnfleischtasche. Da die Anwendung von Ligosan Slow Release nachweislich nur zu sehr geringen Doxycyclin-Plasmakonzentrationen führt, ist das Auftreten systemischer Nebenwirkungen sehr unwahrscheinlich. *Allgemeine Erkrankungen und Beschwerden am Verabreichungsort:* Überempfindlichkeitsreaktionen, Urticaria, angioneurotisches Ödem, Anaphylaxie, anaphylaktische Purpura. Innerhalb der Gruppe der Tetracyclin-Antibiotika besteht eine komplette Kreuzallergie. Bei Verabreichung von Doxycyclin an Kinder während der Zahnentwicklung ist in seltenen Fällen eine irreversible Zahnverfärbung und Zahnschmelzschädigung beobachtet worden • **Verschreibungspflichtig** • **Stand der Information:** 07/2013

Im Frontbereich wurde eine Präservation der Papille durch kontrollierte Präparation des Knochens unter Verwendung der Piezosurgery (Mectron, Köln) und der NSK-Implantatmaschine (Frankfurt) erzielt. In Abhängigkeit von der vorliegenden Situation wurden die Wunden mit verschiedenen Nahttechniken verschlossen. Die Entfernung der Nähte erfolgte 10 - 12 Tage postoperativ. Verwendetes Material: Skalpell 15 C (Aesculap), mikrochirurgische Instrumente: American Dental System (Vaterstetten), Gore Nahtmaterial 5.0 / 6.0 (Putzbrunn) sowie Ethicon Nahtmaterial 4-0 Ethibond (EXCEL).

Augmentation

Bei Vorliegen eines nicht ausreichenden Knochenmaterials wurden Augmentationen nach Summers durchgeführt (20 Patienten, GBR-Verfahren). Hierbei wurde durch den Sinuslift der Kieferhöhlenboden angehoben und das Ersatzmaterial in die entstandene Höhle eingeführt [14, 16, 17]. Durch die zusätzliche Verwendung von Membranen gelingt oftmals eine problemlose Knochenneubildung. Als Materialien wurden ez Cure Kollagenmembran (imperiOs, Bad Homburg) sowie Titan Mesh Membran (Zimmer Dental) verwendet. Augmentierte Maßnahmen können zu einem höheren Verlust der Implantate führen [20]. Dieses Risiko erhöht sich durch starkes Rauchen und wurde den Patienten vorab mitgeteilt.

Implantationserfolg

Eine erfolgreiche Implantation wurde anhand folgender Kriterien beurteilt: keine Mobilität des Implantates, klarer Ton bei der Klopfprobe, unauffälliger Periosttest, keine Schmerzen während des Einheilungszeitraumes, keine Infektionen während der Osseointegration sowie radiologisch kein Nachweis von Spalten zwischen dem Implantat und der knöchernen Substanz.

Akute periimplantäre Beschwerden wurden durch das Vorhandensein folgender Symptome erkannt: Schmerzen, Schwellungen, eitriger Austritt, konfluente Blutungen bei Sondierungen und Mobilität des Implantates sowie periimplantärer Hartgewebsverlust und erhöhte Sondierungstiefen.

Aufschlüsselung der verwendeten DRS-Implantate nach Länge und Durchmesser:

- 14 Implantate mit einer Länge von 8 mm und 4,1 mm Breite
- 68 Implantate mit einer Länge von 10 mm und 4,1 mm Breite
- 83 Implantate mit einer Länge von 12 mm und 4,1 mm Breite
- 3 Implantate mit einer Länge von 12 mm und 4,8 mm Breite
- 3 Implantate mit einer Länge von 10 mm und 4,8 mm Breite

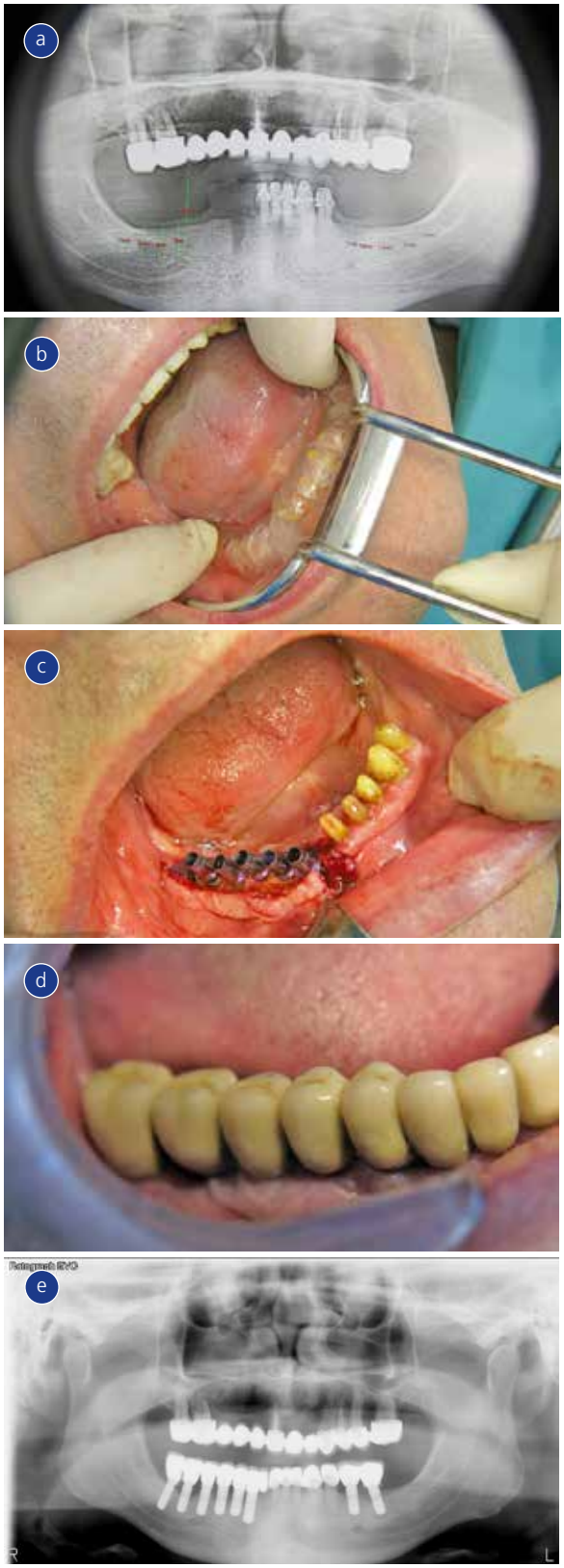

Abb. 1: Fall 1 – Männlicher Patient, 60 Jahre, Raucher, 30 Zigaretten/Tag
a: Röntgenaufnahme, OP-Planung.
b: Schablone in situ.
c: Definitive Pfosten, Situation vor dem Abdruck und der provisorischen Brücke.
d: Abschlussbild, Situation mit Kronen.
Ausreichend weite Abstände zwischen den Kronen für die spätere optimale Zahnreinigung.
e: Abschließendes Röntgenbild.

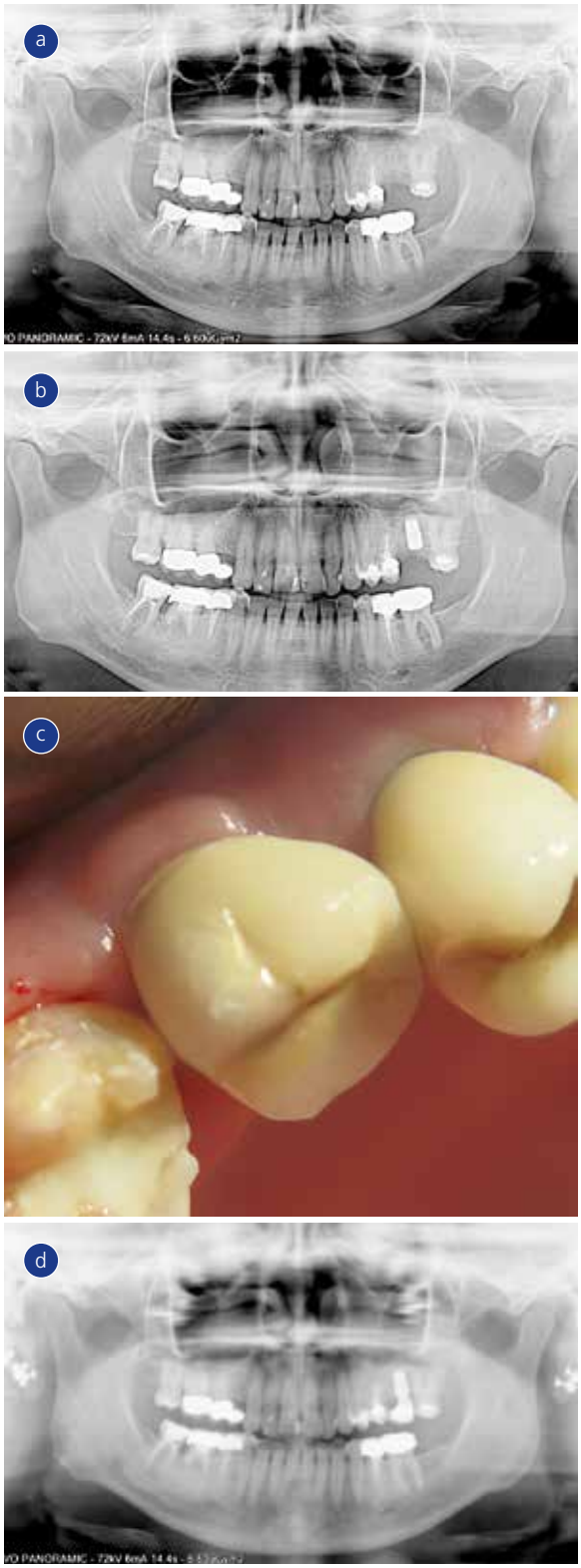

Abb. 2: Fall 2 – Weibliche Patientin, 42 Jahre, Raucherin, 20 Zigaretten/Tag.
a: Die Höhe des Sinus im Bereich Zahn 25 und 27 lag nur bei 3,5 mm. Es erfolgte eine Sinusbodenelevation mit Hilfe des MOSBE-Verfahrens. Es wurde ein Bone Level Dental Ratio Implantat mit poröser Oberfläche eingesetzt, die Implantatlänge betrug 8 mm. Zahn 46 und 47 sollten später extrahiert werden.
b: Implantat in situ. Augmentation.
c: Situation nach 8 Monaten mit Krone.
d: Versorgung mit Kronen. Periimplantäre Manschette wie beim originären Zahn. Spiegelverkehrte Aufnahme.

Ergebnisse

Es zeigte sich, dass auch bei extremen Rauchern bei einer guten Planung eine optimale Implantatintegration erzielt werden kann (Abb. 1-5). Weit über 70 % der Implantate waren erfolgreich integriert und wiesen eine gute Osseointegration während des Beobachtungszeitraumes auf (Tab. 4). In einigen Fällen kam es zur Bildung von Weichgewebsmanschetten (Fall 2) und einer guten ektodermalen Integration. Die meisten Implantate wurden in die posteriore Mandibula inseriert (Tab. 3). Hier fanden sich auch prozentual gesehen die größten Verluste.

Für BoneLevel-Präparate lag in der vorliegenden Studie die Erfolgsrate niedriger (weniger als 5 %) als für die Oktagon Implantate. Patientenindividuellen Faktoren kamen eine wichtige Rolle zu.
Zwischen den Implantaten sorgten ausreichend weite Abstände für eine optimale spätere Zahnreinigung (Fall 1).
50 % der Implantate nach Augmentation waren osseointegriert. Die niedrigere Erfolgsquote ist hier auf ein schlechtes Knochenwachstum bedingt durch das starke Rauchen zurückzuführen.
Histologisch konnten auf dem Explantat, das zu Studienzwecken entnommen wurde (Patienteneinwilligung lag vorab vor, die Patientenbehandlung und Explantation erfolgte in Belgrad), eine regelrecht geformte Gingiva, Membrananteile und wenig Bindegewebe nachgewiesen werden. Die Osseointegration war gut, es lag neugebildeter Knochen vor. Vitale Osteozyten konnten nachgewiesen werden. Das Weichgewebe war unauffällig. Mit Hilfe der Dünnschlifftechnik konnte eine dichte Osseointegrationszone nachgewiesen werden (Abb. 6). Ältere und neuere Knochenanteile waren vorhanden. Der neu gebildete Knochen war lamellär strukturiert. Lamellärer Knochen war an älteren Knochen angelagert. Juveniler Geflechtknochen fand sich an der Implantatoberfläche. Das Bindegewebe war aufgelockert und vaskularisiert (gemäß Mitteilung von Dr. Nagurski, Freiburg).

Rasterelektronenmikroskopische Aufsichtsuntersuchungen der verwendeten DRS-Implantate zeigten eine raue inhomogene Oberfläche, die eine gute Integration der Implantate gewährleistet. Die Gewindegänge waren sauber hergestellt. Fokal ließen sich jedoch auf den Implantaten Metallrückstände nachweisen, dieses ist auf die Bearbeitungsvorgänge zurückzuführen (Abb. 7 und 8). Die Integration eines Implantates hängt von der Materialoberfläche ab. Durch Materialbearbeitungen bedingt lassen sich Ablagerungen in Form von organischen Partikeln, Materialablage-

Prämaxilla	3
Posteriore Maxilla	4
Symphysis	2
Posteriore Mandibula	20

Tabelle 4: Übersicht der Implantatverluste.

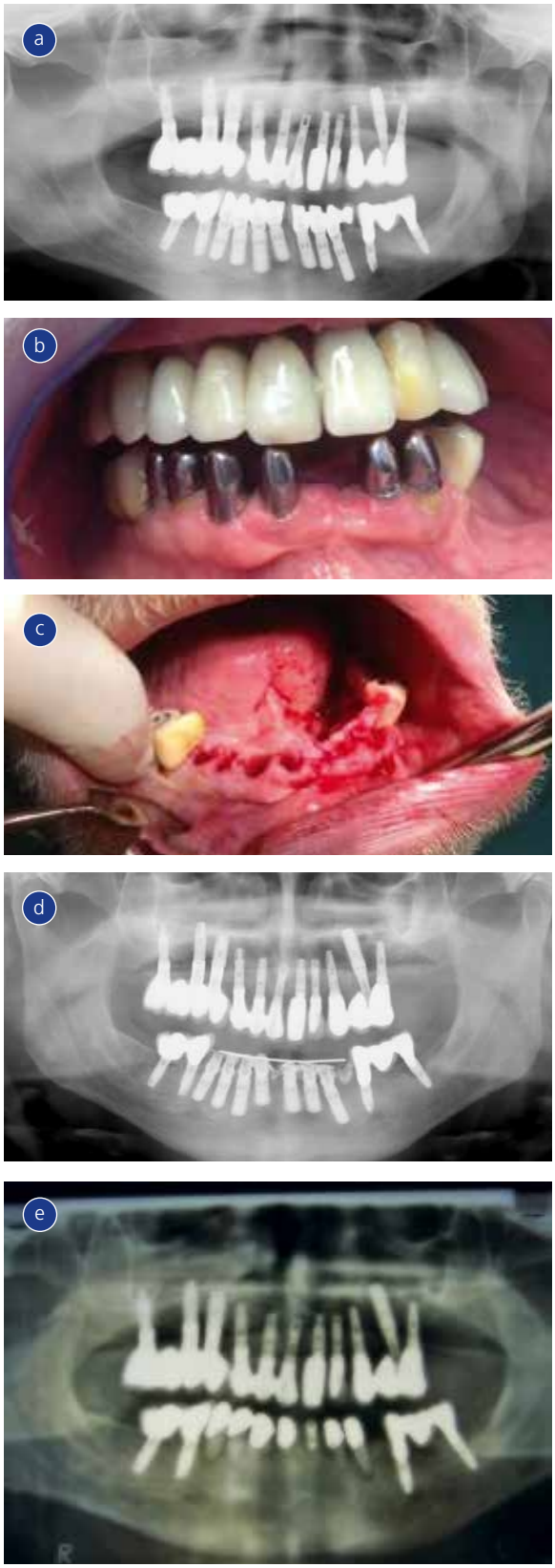

Abb. 3: Fall 3 – Männlicher Patient, 58 Jahre, Raucher, 60 Zigaretten/Tag.
a: Röntgenbild Situation vor der Extraktion des Frontzahnes.
b: Situation vor Extraktion.
c: Situation nach Extraktion.
d: Situation nach der Versorgung mit Implantaten und provisorischer Schiene,
e: Röntgenbild, definitive Versorgung.

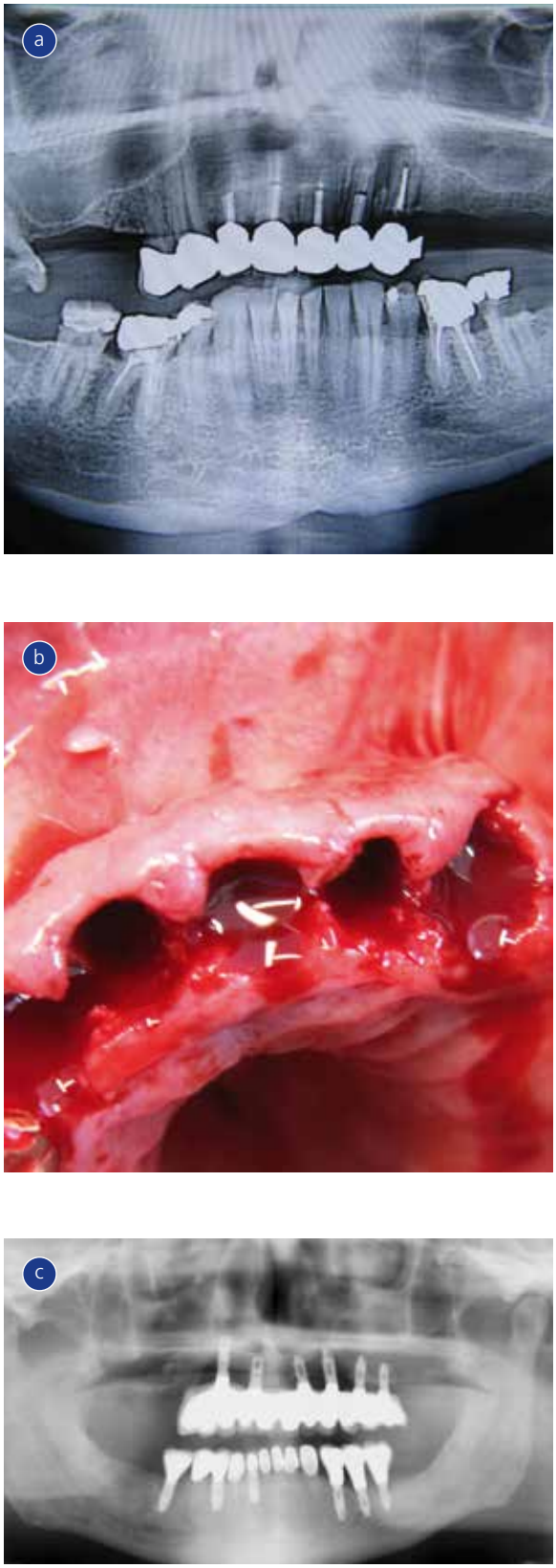

Abb. 4: Fall 4 – Männlicher Patient, 42 Jahre, 40 Zigaretten/Tag.
a: Röntgenbild, parodontal beschädigtes Gebiss.
b: Situation nach Extraktion.
c: Abschließendes Röntgenbild.

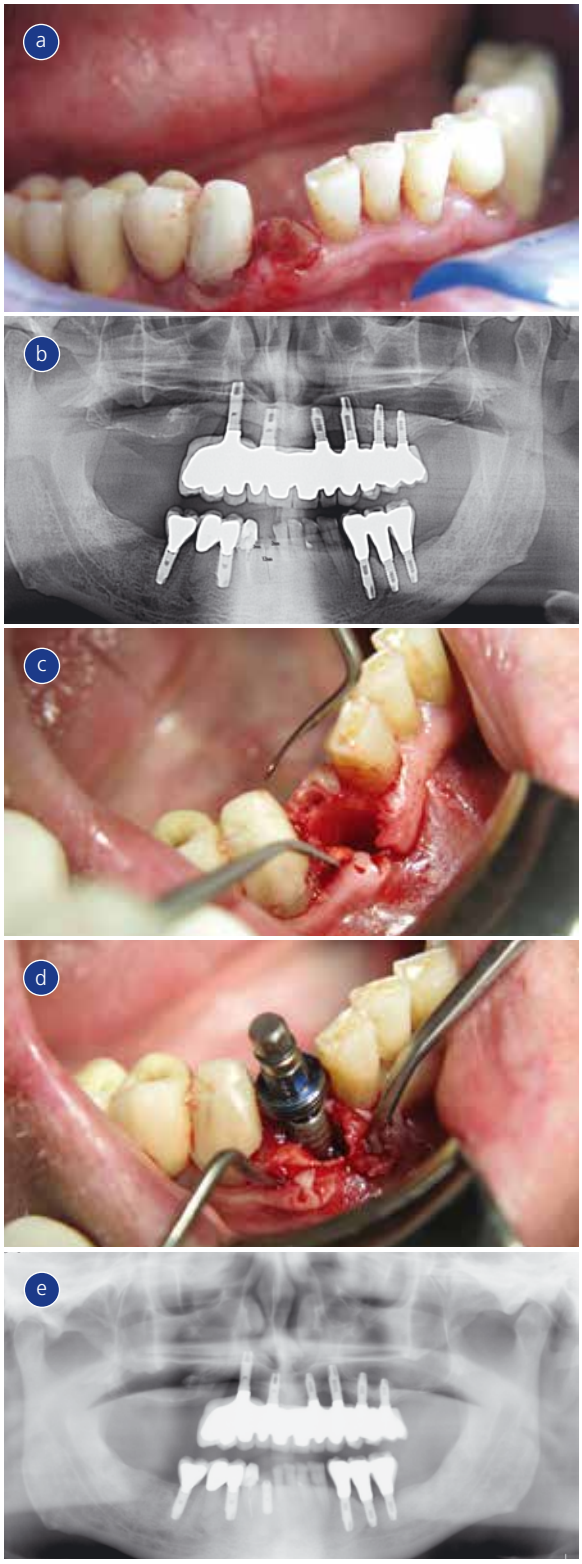

Abb. 5: Fall 5 – Männlicher Patient, 73 Jahre, Raucher, 30 Zigaretten/Tag.
a: Klinische Situation.
b: Röntgenbild vor der Extraktion.
c: OP-situs, Setzen von schmalen Implantaten.
d: Implantat in situ.
e: Röntgenbild, Situation nach OP.

rungen, z. B. Titan oder Rückstände der Strahlmittel wie z. B. Aluminium nachweisen [9, 11, 13]. Der Anteil an metallischen Ablagerungen sollte aber nicht zu hoch liegen, da sonst das Periimplantitisrisiko steigt. In der Regel gelingt es nicht, diese Verunreinigungen vollständig zu entfernen [18].

Rasterelektronenmikroskopisch fanden sich auf den Implantaten Auflagerungen in Form von Partikeln unterschiedlicher Form und Größe. Die Größe variierte von wenigen Mikrometern bis zu 100 µm. Häufig waren Ablagerungen in den Gewindegängen, diese waren kleiner als die Auflagerungen außerhalb der Gewindegänge. Es fanden sich jedoch keine flächendeckenden Verunreinigungen. Mit Einsatz der energiedispersiven Röntgenmikroanalyse (EDX-Analyse) konnten zumeist organische kohlenstoffhaltige Auflagerungen identifiziert werden (Abb. 7 und 8).

Bei einem 51-jährigen Patienten musste das Implantat auf Grund einer Infektion nach zwei Wochen entfernt werden. Hier ließen sich Fibrinbeläge und fokale beginnende zelluläre Ablagerungen auf den Implantaten nachweisen. Die Geometrie der Implantate mit den Gewindegängen war noch gut nachzuvollziehen. In dieser Frühphase lag noch keine stabile Gewebe-Implantat-Interaktion vor. Die Tendenz zu einer stabilen Integration war aber ersichtlich. Fokal kam es zur Ausbildung einer stabilen Bindegewebeschicht mit zellulären Bestandteilen. Lokal lagen großflächige bakterielle Besiedlungen vor, die zu der Explantation führten (Abb. 9). Die elementaranalytische Untersuchung dieses Explantates mit Hilfe der energiedispersiven Röntgenmikroanalyse (EDX) wies neben Titan, dem Werkstoff des Implantates, organische Auflagerungen sowie Natrium und Calcium nach. Es wurden keine Kontaminationsrückstände, z.B. Aluminium oder Silizium, gefunden. Ursächlich für den Implantatverlust war hier die bakterielle Infektion.

Zusammenfassend war das Ergebnis der Studie mit ca. 78 % erfolgreich implantierter Zahnwurzeln bei extremen Rauchern als positiv zu werten. Bei Rauchern liegt in der Regel eine schlechtere Wundheilung vor, auch das Risiko eines Knochenabbaus ist größer. Die Bildung neuen Knochens um das Implantat ist bei Rauchern reduziert [4]. Bei ihnen liegt der BIC prozentual niedriger als bei Nichtrauchern. Das Risiko für das Auftreten einer Periimplantitis ist bei Rauchern ebenfalls erhöht [25]. Auch andere neuere Studien zeigten eine geringere Erfolgsquote bei Nichtrauchern als bei Rauchern [21].

Diskussion

Eine gute Osseointegration und ein Langzeiterfolg einer Implantateinsetzung sind vom Implantatmaterial, dem Implantatdesign, der Implantationstechnik und Patientenvorbereitung, patienteneigenen Faktoren, einer guten Mundhygiene und einer guten Nachsorge abhängig [3, 5, 6, 12].

Zur Beurteilung des Implantationserfolges werden in der Regel die Kriterien nach Schnitman und Shulman [29] und nach Albrektson et al. [1] herangezogen. Wichtig sind eine geringe Beweglichkeit sowie das Fehlen von Entzündungszeichen. Eine Funktionstüchtigkeit der Implantate sollte nach 5 Jahren bei ca. 80 % der Implantate vorliegen. Des Weiteren gibt es Bewertungskriterien nach Jahn und d'Hoedt sowie nach Cochran [20].

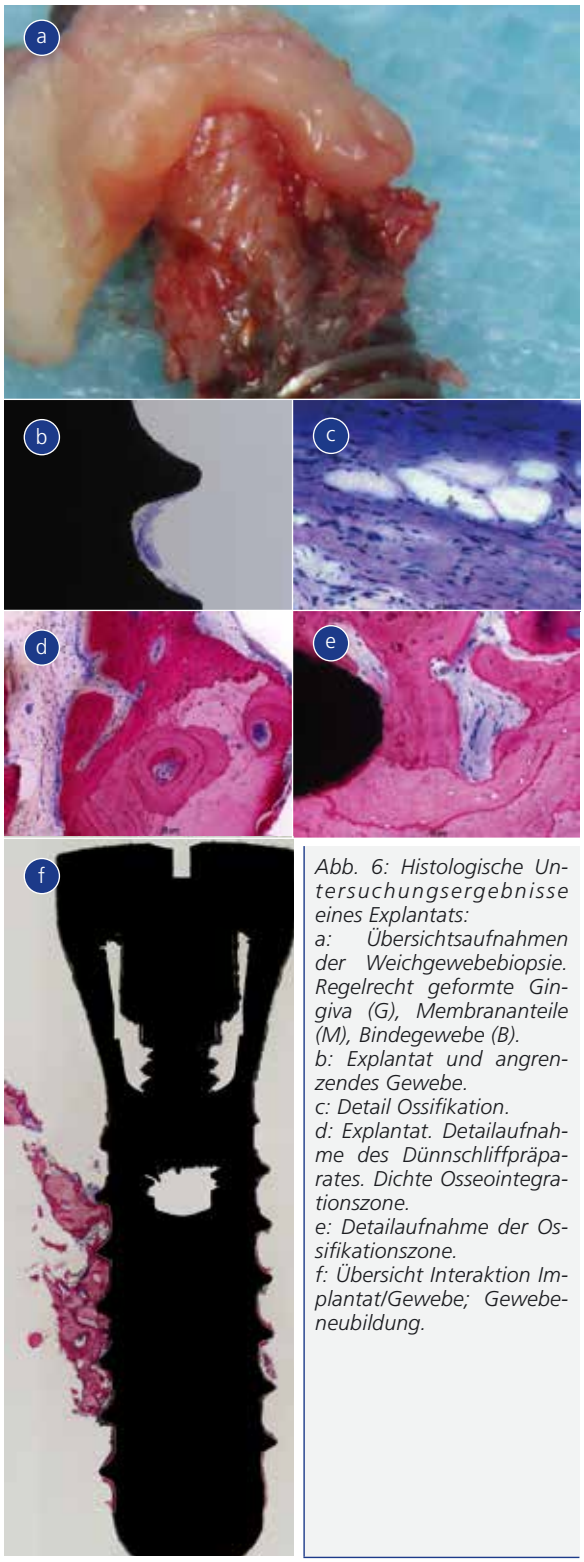

Abb. 6: Histologische Untersuchungsergebnisse eines Explantats:
a: Übersichtsaufnahmen der Weichgewebebiopsie. Regelrecht geformte Gingiva (G), Membrananteile (M), Bindegewebe (B).
b: Explantat und angrenzendes Gewebe.
c: Detail Ossifikation.
d: Explantat. Detailaufnahme des Dünnschliffpräparates. Dichte Osseointegrationszone.
e: Detailaufnahme der Ossifikationszone.
f: Übersicht Interaktion Implantat/Gewebe; Gewebeneubildung.



Abb. 7: Rasterelektronenmikroskopische Aufnahmen eines steril verpackten Implantates (OKTAGON)
a: Übersichtsaufnahme des steril verpackten Implantates. Sauber gefräste Gewindegänge.
b: Detailaufnahme der Gewindegänge. Organische Ablagerung auf dem äußeren Gewindegang.
c: Detailaufnahme der Oberflächenstruktur. Organische Ablagerung im inneren Gewindegang.
d: Poröse Oberfläche des Implantates.



Abb. 8: Rasterelektronenmikroskopische Aufnahmen eines steril verpackten Implantates (Bone Level).
a: Übersichtsaufnahme des steril verpackten Implantates. Sauber gefräste Gewindegänge.
b: Detailaufnahme der Gewindegänge. Organische Ablagerung auf dem äußeren Gewindegang,
c: Detailaufnahme der Oberflächenstruktur.
d: Poröse Oberfläche des Implantates. Nachweis einer Ablagerung.



Abb. 9: Rasterelektronenmikroskopische Aufnahmen eines explantierten Implantates.
a: Übersichtsaufnahme des Explantates. Explantation nach 2 Wochen auf Grund einer Periimplantitis. Die Geometrie des Implantates ist noch gut nachzuvollziehen.
b: Fibrinbeläge auf der Implantatoberfläche. Fokal zelluläre Ablagerungen.
c: Stabile Bindegewebsschicht und vereinzelter Nachweis von Zellen.
d-f: Massive bakterielle Besiedlung.

Die Art der Inzisionstechnik scheint den Erfolg einer Implantation nicht wesentlich zu beeinflussen. Bei krestalen und bukkalen Sulkusinzisionen wurden keine wesentlichen Unterschiede gefunden [26, 27].
In Hinblick auf die Bohrtechnik ist jedoch eine minimale Erhitzung des Implantatlagers zu empfehlen. Die meisten Implantatsysteme benutzen daher relativ geringe Umdrehungszahlen. Dieses hat sich auch in der Praxis Fatori bewährt.
Knochenqualität und Implantatdesign haben einen großen Einfluss auf die Primärstabilität und den Implantationserfolg. Eine okklusale Überbelastung des periimplantären Knochens sollte vermieden werden, da es in diesen Fällen zu einem erhöhten Knochenabbau kommt [18].
Die Sekundärstabilität eines Implantates wird durch Knochenanlagerungen an die Implantatoberfläche erzielt, hier kommt der Rauigkeit der Oberfläche eine wichtige Bedeutung zu [30]. Dieses war durch die verwendeten Oktagon und BoneLevel Implantatsysteme gewährleistet. Der Einheilungsprozess wurde röntgenologisch verfolgt, um rechtzeitig periimplantäre Prozesse zu erkennen.

Die ektodermale Integrität und der Schutz vor dem Eindringen von Bakterien werden durch die Bildung einer Weichgewebsmanschette gewährleistet, was bei einigen Patienten gegeben war. Letztendlich entscheidet die prothetische Versorgung mit der biomechanischen Gestaltung der Suprakonstruktion über den Langzeiterfolg eines Implantates. Die Wahl wird auch von der Gestaltung des Gegenkiefers bestimmt und muss immer patientenindividuell erfolgen.
Bei den Patienten, bei denen ein Knochenaufbau erforderlich war, lag die Implantationserfolgsquote nur bei 50 %. Das Vorliegen der Knochenqualität III und das Fortbestehen des Rauchens sind hier als wichtige Ko-Faktoren zu werten, die zu einer Explantation führten. Rauchen verlangsamt zusätzlich die Knochenneubildung. Ursächlich sind meist trotz intensiver Vortherapie im Kiefer verbliebene gram-negative Bakterien.

Periimplantäre Infektionen finden sich auch häufiger nach längerer Implantationszeit und sind Gründe für Spätkomplikationen. Lockerungen von Implantaten und ein Spätverlust nach erfolgreicher Osseointegration sind jedoch seltene Komplikationen. Unzureichende Mundhygiene kann jedoch zu bakteriellen Besiedlungen führen und eine Explantation des Implantates indizieren. Periimplantäre Infektionen sind eine gemischte anaerobe Mikroflora mit einem Überwiegen von gram-negativen Bakterien. Patientenindividuelle Risikofaktoren für eine Periimplantitis sollten deshalb schon in der Planungsphase mit berücksichtigt werden, denn jede Explantation sollte vermieden werden.

Zusammenfassung

Zusammenfassend lässt sich sagen, dass Zahnimplantate bei korrekter individueller Planung, regelmäßiger Nachsorge und dem Vorliegen von geringen patientenindividuellen Faktoren auch bei starken Rauchern eine langzeitstabile Lösung darstellen können. Starkes Rauchen muss nicht eine absolute Kontraindikation für die Versorgung mit Implantaten sein, es lassen sich hier ebenfalls Erfolgsquoten von ca. 80 % erzielen. Augmentationen verringern jedoch den positiven Verlauf erheblich.

Danksagung

Wir danken Dr. Nagurski, Universitätsklinik für Zahn-, Mund- und Kieferheilkunde Freiburg für die Durchführung der Histologie und das Anfertigen der Dünnschliffpräparate.

Dr. Dr. Branislav Fatori
Rolandstr.11
45128 Essen
E-Mail: info@fatori.de

Dr. Inge Schmitz
Ruhr Universität Bochum
Institut für Pathologie,
Georgius-Agricola-Stiftung Ruhr
Bürkle-de-la-Camp Platz 1
44789 Bochum
E-Mail: inge.schmitz@rub.de

LITERATUR

[1] Albrektsson T, Zarb G, Worthington P, Eriksson AR. The long-term efficancy of currently used dental implants: a review and proposed criteria of success. Int J Oral Maxillofac Implants. 1986 Summer;1(1):11-25. Review.
[2] Bain C.A,, Moy P.K.: The association between the failure of dental implants and cigarette smoking. Int J Oral Maxillofac Implants. 1993, 8(6):609-15.
[3] Becktor, J.P.; Isaksson, S., Sennerby, L.: Survival analysis of endosseous implants in grafted and nongrafted edentulous maxillae. Int. J. Oral Maxillofac. Implants, 2004, 19 (1), 107-115.
[4] Bezerra Ferreira, J.D., Rodrigues, J.A., Piatelli, A., Iezzi, G., Gehrke, S.A., Shibli, JA: The effect of cigarette smoking on early osseointegration of dental implants: a prospective controlled study. Clin Oral. Implants Res. 2015, Sept. 26 doi: 10.1111/cir.12705
[5] Brånemark, P.-I., Hansson, B.O., Adell, R., Breine, U., Lindström, J., Hallen, O., Öhman, A Osseointegrated implants in the treatment of edentulous jaw. Experience from a 10-year period. Scand J Plast Reconstr Surg 11(Suppl) 16, (1977), 6-132.
[6] Busenlechner, D., Fürhauser, R., Haas, R., Watzek, G., Pommer, B.: Long-term implant success at the Academy for Oral Implantology: 8-year follow-up and risk factor analysis. J. Periodontal Implant. Sci. 2014, 44: 102-108
[7] Buser, D; Chappuis, V; Kuchler, U; Bornstein,M; Wittneben, J., Buser, R; Cavusoglu, Y; Belser, U, Long-term Stability of Early Implant Placement with Contour Augmentation. J. Dent Res. 2013 Dec; 92(12 Suppl): 176S–182S. doi: 10.1177/0022034513504949 PMCID: PMC386006
[8] Calvacanti, R, Oreglia F, Manfredonia MF, Gianserra R, Esposito M. The influence of smoking on the survival of dental implants: a 5-year pragmatic multicentre retrospective cohort study of 1727 patients. Eur J Oral Implantol. 2011 Spring;4(1):39-45.

LITERATUR

[9] Canullo, L., Micarelli, C., Iannello, G.: Microscopical and chemical surface characterization of the gingival portion and connection of an hexagon abutment before and after different stages of preparation. Clin Oral Implants res. 2013, 24 /6) 606-11.

[10] Cochran DL, Jackson JM, Bernard JP, Ten Bruggenkate CM, Buser D, Taylor TD, Weingart D, Schoolfield JD, Jones AA, Oates TW JR. A 5-year prospective multicenter study of early loaded titanium implants with a sandblasted and acid-etched surface. Int J Oral Maxillofac Implants. 2011 Nov-Dec;26(6):1324-311.

[11] Duddeck, D., Siranpour, Sch., Derman, M.A., Neugebauer, J., Zöller, J.: Qualität und Oberflächenbeschaffenheit steril verpackter Implantate. Rasterelektronenmikroskopische Untersuchung von 54 Implantaten mit qualitativer und quantitativer Elementaranalyse BDIZ EDI konkret 01.2013, 95-106.

[12] Engquist, B., Bergendal, T., Kallus, T., Linden, U.: A restrospective multicenter evaluation of osseointegrated implants supporting overdentures. Int. J., Oral Maxillofac. Implants., 1988; 3: 129-134.

[13] Fatori, B.: Praxisbewährte Alternative zur Sinus-Lift-Operation. Dent. Implantol. 1999; 3: 40-47.

[14] Fatori B, Schmitz I.: Behandlung extremer Raucher mit dem Dental Ratio Implantat System. DI Dent Implantol 2013, 17,3,226-229.

[15] Fatori, B., Schmitz, I.: Untersuchung der Oberflächenbeschaffenheit von Implantaten unterschiedlicher Preiskategorien. DI, Dentale Implantologie und Parodontologie, akt. 20.02.2014.

[16] Fugazzotto PA. GBR using bovine bone matrix and resorbable a non-resorbable membranes. Part 1: histologic results. International Journal of Periodontics and Restorative Dentistry. 2003;23:361–369.

[17] Fugazzotto, P., Beagel, J., Ganeles, J., Jaffin, R., Vlassis, J., Kumar, A.: Success and failure rates of 9 mm or shorter implants in the replacement of missing maxillary molars when restored with individual crowns: Preliminary results 0 to 84 months in function: A restrospective study. J. Periodontol 2004; 75: 327-332.

[18] Gehrke, P., Tabellion, A., Fischer, C.: Microscopical and chemical surface characterization of CAD/CAM zircona abutments after different cleaning procedures. A qualitative analysis. J. Adv. Prosthodont 2015, Apr. 7 (2), 151-159.

[19] Geng, J.P., Tan, K.B., Liu, G.R.: Application of finite element analysis in implant dentistry: a review of the literature. J. Prosthet. Dent. 2001, 85 (6), 585-598.

[20] Jahn und d' Hoedt: Erfolgskriterien in der Implantologie.

[21] Moraschini, V., Barboza, E.D.: Success of dental implants in smokers and non-smokers: a systematic review and meta-analysis. Int. J. Maxillofac. Surg. 2015 Sept.15. pii: S0901-5027(15)01308-9.

[22] Palti, A.: Langzeiterfolge bei der Sinusbodenelevation; Kriterien und Parameter. Teil 1: Bone-Spreading-Verfahren. Implantologie Journal, 2003; 4: 48-52.

[23] Pierrisnard, L. Renouard F, Renault P, Barquins M.: Influence of implant length and bicortical anchorage on implant stress distribution. Clin. Implant. Dent. Relat. Res., 2003, 5 (4), 25

[24] Quirynen M, Al-Nawas B, Meijer HJ, Razavi A, Reichert TE, Schimmel M, Storelli S, Romeo E; Roxolid Study Group. Small-diameter titanium Grade IV and titanium-zirconium implants in edentulous mandibles: three-year results from a double-blind, randomized controlled trial. Clin Oral Implants Res. 2015 Jul;26(7):831-40. doi: 10.1111/clr.12367. Epub 2014 Apr

[25] Renvert, S., Quirynen, M. Risk indicators for peri-implantits. A narrative review. Clin. Oral Implants res. 2015, Sept. 26 Suppl 11: 15-44. doi 10.1111/clr. 12636.

[26] Scharf DR, Tarnow DP. Success rates of osseointegration for implants placed under sterile versus clean conditions. J Periodontol. 1993 Oct;64(10):954-6.

[27] Scharf DR, Tarnow DP. The effect of crestal versus mucobuccal incisions on the success rate of implant osseointegration. Int J Oral Maxillofac Implants. 1993;8(2):187-90

[28] Sigusch, B. W., Völpel, A., Engelbrecht, M., Pfister, W., Glockmann, E.: Effizienz der Photodynamischen Therapie mit dem Helbo-Verfahren. Erste Ergebnisse einer klinisch kontrollierten Studie bei parodontaler Entzündung ZWR-Das deutsche Zahnärzteblatt 2007; 116 (7+8).

[29] Schnitman, P.A., Shulman, L.B.: Recommendations of the consensus development conference on dental implants. J. Am. Dent. Assoc. 98 (1979), 373-377.

[30] Sohn, D.-S., Lee, J.-M., Park, I.-S., Park, D.-Y.: Retrospektive Studie zu Implantaten mit poröser Oberfläche, die simultan mit einer Sinusbodenelevation gesetzt wurden, Int. J. Parodont. Rest. Zahnheilkunde. 2014; 34: 541-548.

LASAK 25 years

25 JAHRE ERFAHRUNG

einfach und effektiv

Implantatsysteme & Knochenersatzmaterial

Erstklassige Qualität

LASAK GmbH
Českobrodská 1047/46 • 190 01 Prag 9 – Hloubětín
Tschechische Republik • Tel.: +420 224 315 663
Fax: +420 224 319 716 • E-Mail: export@lasak.cz
www.lasak.com

Lokalanästhesie bei Hämophilie-Patienten

Indizes: Hämophilie, Infiltrationsanästhesie, intraligamentäre Anästhesie, Leitungsanästhesie, Lokalanästhesie, Risikopatienten

Die Aktualisierung der Anamnese des zu behandelnden Patienten ist zwingende Voraussetzung für eine punktgenaue Therapie. Gesundheitlich eingeschränkte (health compromized) Patienten – besonders mit Blutgerinnungsstörungen – sind eine große Herausforderung. Vielfach ist eine medikamentös induzierte Analgesie erforderlich. Da die gelehrten und weltweit angewandten Lokalanästhesie-Methoden – die Infiltrations- und/oder die Leitungsanästhesie, z. B. des N. alveolaris inferior – für diese Patienten hoch belastend und teilweise kontraindiziert sind, weil sie lebensbedrohliche Folgen haben können, müssen nicht nur bei multimorbiden Patienten Alternativen betrachtet und mit dem Patienten besprochen werden [13, 15].

Eine große Zahl der zu behandelnden Patienten muss als Risikopatienten kategorisiert werden. Dazu zählen besonders ältere Menschen mit degenerativen Erscheinungen und Alterserkrankungen – mit und ohne medikamentöse Behandlung – und alle Herz-/Kreislauf-Patienten wegen eines vorausgegangenen Herzinfarktes, kardialen Bypässen und Kreislauflabilität. Eine sorgfältig erhobene Anamnese setzt den Zahnarzt auch darüber in Kenntnis, ob eine allgemeine Erkrankung des Kreislaufs und des Herzens, eine innersekretorische Störung oder eine vegetative Dystonie vorliegt [8].

Schon der erste Therapieschritt – die örtliche Betäubung – erfordert mit dem Patienten präzise abzustimmende Maßnahmen. Patienten unter Antikoagulanzien-Therapie bedürfen dabei besonderer Aufmerksamkeit. Schwenzer und Ehrenfeld (2000, 2008) präzisieren, dass bei etwa jeder zehnten Leitungsanästhesie und bei jeder fünfundzwanzigsten Terminalanästhesie mit einem Gefäßkontakt gerechnet werden muss. Bei Patienten mit hämorrhagischen Diathesen dürfen auf keinen Fall Leitungsanästhesien vorgenommen werden. Diese können infolge massiver Hämatombildung lebensbedrohliche Folgen haben [15, 16].

Die Frage, die sich bei all diesen Patienten stellt, heißt: Gibt es eine evidenzbasierte Alternative für die Infiltrations- und/oder die Leitungsanästhesie ohne das Risiko von Gefäß- und/oder Nervverletzungen, ohne Zusatzaufwand und mit geringen Belastungen für den Patienten, ohne Injektionsschmerz, und – wünschenswert – einem unverzüglichen Anästhesieeintritt ohne Latenz, möglichst wenigen Anästhesieversagern und die auch noch bei Patienten mit hämorrhagischer Diathese oder unter Antikoagulantien-Behandlung appliziert werden kann – bei denen Leitungsanästhesien auf keinen Fall vorgenommen werden dürfen [15]?

Um eine alternative Lokalanästhesie-Methode – die intraligamentäre Anästhesie – klinisch zu bewerten, dokumentierte Peter J. Ah Pin vom Queen-Elizabeth-Hospital in Birmingham 1987 die Behandlungsschritte restaurativer Maßnahmen von 26 überwiesenen Hämophilie-Patienten. Insgesamt wurden bei diesen Patienten innerhalb von 12 Monaten 174 Zähne – unter intraligamentärer Anästhesie – behandelt. In allen Fällen wurde eine ausreichende Schmerzausschaltung (Analgesie) erreicht, ohne Aussetzung der Antikoagulantien-Therapie. Bei einer klinischen Überprüfung innerhalb von 48 bis 72 Stunden wurde keine Hämatom-Bildung oder Schwellung festgestellt. Eine signifikante Kosteneinsparung ergab sich durch die nicht erforderliche Faktor-VIII-Aussetzung [1].

Zusammenfassend schreibt Ah Pin, dass die intraligamentalen Injektionen bei den behandelten Hämophilie-Patienten keinerlei Beeinträchtigungen gleich welcher Art verursacht haben und die ILA eine Alternative bei der Behandlung dieser Patienten ist.

Die intraligamentäre Anästhesie (ILA) sollte als primäre Methode der zahnärztlichen Lokalanästhesie prioritär bei gesundheitlich beeinträchtigen Patienten angewandt werden, wenngleich sie noch immer nur an wenigen Universitäten systematisch gelehrt wird und den praktizierenden Zahnärzten nur zu einem geringen Teil aufgrund von Fortbildungen bekannt ist.

Die ILA in der zahnärztlichen Praxis

Anwendbar ist die intraligamentäre Anästhesie bei allen Patienten, bevorzugt jedoch bei den oben beschriebenen Risikopatienten sowie bei Kindern und Behinderten. Aber auch „normale" Patienten wollen nie mehr eine Leitungsanästhesie haben, wenn der Behandler die intraligamentäre Anästhesie sicher beherrscht und sie erfolgreich appliziert hat.

Das von ILA-Gegnern – vorgeschobene – Argument, intraligamentale Injektionen lösten Bakteriämien aus, trifft in gleichem Maße auf Zahnsteinentfernungen, subgingi-

vale Kürettagen und Extraktionen zu [14]. Bei Patienten mit Endokarditis-Risiko sollte die ILA allerdings nicht angewandt werden; Glockmann und Taubenheim schreiben, dass sie bei diesen Patienten kontraindiziert ist [8, 9].

Abgesehen von lang dauernden und großflächigen dentoalveolären chirurgischen Eingriffen – wo die ILA die Anforderungen nicht erfüllen kann – ist die intraligamentäre Anästhesie für alle zahnmedizinischen Indikationen als primäre Methode der Lokalanästhesie anwendbar.

Selbst retinierte Zähne können problemlos unter ILA osteotomiert werden. Im Rahmen ihrer klinisch-wissenschaftlichen Studie konnte A. Langbein alle 4 retinierten Weisheitszähne in einer Sitzung komplikationslos entfernen. Dazu wurde – unter Verwendung einer Dosierradspritze – initial Anästhetikum subgingival appliziert, um durch Aufklappung Zugang zum jeweiligen Zahn zu erhalten. Sodann wurde im Kontakt mit dem Zahn je etwa 0,5 ml Anästhetikum intraligamental injiziert. Für die vier zu extrahierenden Zähne wurden insgesamt 3,9 ml Anästhetikum appliziert. Nach Aussage der Patienten nach Abschluss der Behandlung war die Beeinträchtigung gering [11].

Bei der ILA wird, im Gegensatz zu den konventionellen Lokalanästhesie-Methoden, das Anästhetikum mit angepasstem – minimalem – Injektionsdruck in den Desmodontalspalt injiziert. Das klingt medizinisch anspruchsvoll, ist aber leicht zu erlernen, da die Injektion in den Desmodontalspalt – das Ligamentum circulare – vollständig unter visueller Kontrolle erfolgt, im Gegensatz zur Leitungsanästhesie des N. alveolaris inferior am Foramen mandibulae (Abb. 1).

Das intraligamental – in den Desmodontalspalt – injizierte Anästhetikum breitet sich entlang der Zahnwurzel und intraossär aus [6, 7]. In etwa einer halben Minute hat es das Foramen apikale erreicht, praktisch mit dem Ende der intraligamentalen Injektion, und blockt die nervale Versorgung der Pulpa (Abb. 2).

Das applizierte Anästhetikum desensibilisiert auch die den Zahn umgebenden Nervenendigungen, sodass die intraligamentäre Anästhesie zwar räumlich und zeitlich eng begrenzt aber tief ausgeprägt ist.

Im Gegensatz zur Infiltrations- und Leitungsanästhesie kann der Anästhesieerfolg bei einer ILA sofort überprüft werden: die intraligamentäre Anästhesie tritt unverzüglich – ohne Latenz – ein. Lediglich in entzündetem Gewebe kann sich, wegen des veränderten pH-Wertes des Gewebes, der Anästhesieeintritt leicht auf 60 bis 90 Sekunden verzögern [14, 19]. Die Behandlung des Patienten kann sich ohne Unterbrechung sofort anschließen.

Die in den letzten 20 Jahren durchgeführten klinischen Studien, deren Ergebnisse alle international publiziert wurden, zeigen, dass die „intraligamentäre Anästhesie" eine

Abb. 1: Zur intraligamentalen Injektion wird die Kanüle entlang des Zahnhalses in den Desmodontalspalt geführt (Bild: A. Langbein).

Abb. 2: Das intraligamental injizierte Anästhetikum breitet sich entlang der Zahnwurzel und intraossär aus (Bild: Taubenheim und Westermann).

Alternative der Schmerzausschaltung ist, die alle Anforderungen an eine primäre Lokalanästhesie-Methode erfüllt [2, 3, 10, 11, 14. 19]. Heizmann und Gabka konnten schon 1994 darlegen, dass bei Zahnextraktionen die intraligamentäre Anästhesie den – weltweit gelehrten – konventionellen Infiltrations- und Leitungsanästhesien signifikant überlegen ist, sowohl hinsichtlich Anästhesieerfolg als auch mit Blick auf die Beeinträchtigung des Patienten und die Verkürzung der Zeit zwischen Anästhetikum-Injektion und Anästhesieeintritt [7, 10].

Für intraligamentale Injektionen stehen heute – seit Ende des letzten Jahrhunderts – Spritzen ohne Kraft verstärkende Hebelsysteme zur Verfügung, deren klinische Eignung durch Studien [12, 20] uneingeschränkt bestätigt wurde: Dosierradspritzen, bei denen die vom Behandler aufgebaute Kraft über ein Dosierrad direkt auf die integrierte Zahnstange und den Lochstopfen der Anästhetikum-Zylinderampulle übertragen wird. Mit präzise an die individuellen anatomischen Gegebenheiten des Patienten angepasstem Injektionsdruck wird das Anästhetikum via Injektionsnadel – sehr langsam – in den Desmodontalspalt injiziert (Abb. 3).

Mit diesem sehr sensiblen Instrumentarium ist es dem Behandler problemlos möglich, seinen eigenen Injektionsdruck gefühlvoll an die individuellen anatomischen Gegebenheiten des Patienten anzupassen und den interstitiellen Gegendruck sensibel zu überwinden. Iatrogene Nebenwirkungen treten nicht auf, im Gegensatz zur Leitungs- und Infiltrationsanästhesie, wo immer mit einem Nerv- oder Gefäßkontakt zu rechnen ist.

Bei der ILA ist die Betäubung tief ausgeprägt und hält – auch in Abhängigkeit des injizierten Volumens – etwa 30 Minuten an [2, 3, 10, 11, 14, 19]. Durch Nachinjektionen kann die Anästhesiedauer problemlos verlängert werden.

Neben dem Nutzen für den Zahnarzt – Injektion unter Sichtkontrolle, keine Latenz, kaum Anästhesieversager – profitiert der Patient in gleichem Maße von dieser minimalinvasiven Lokalanästhesie: Kein Einstrichschmerz, wenn vor der Insertion der Kanüle in den Desmodontalspalt an der Einstichstelle ein Tropfen Anästhetikum zur Desensibilisierung abgelegt wird (Abb. 4).

Durch die wesentlich geringere applizierte Anästhetikummenge und die zeitliche Begrenzung der intraligamentären Anästhesie – sie ist etwa zeitgleich mit dem Ende der Behandlung abgeklungen, ohne über Stunden anhaltende Beeinträchtigungen der Artikulation und der Mastikation – positioniert sich diese Möglichkeit der Schmerzausschaltung als prioritäre Methode bei der Behandlung gesundheitlich eingeschränkter Patienten.

Bei Patienten mit hämorrhagischer Diathese dokumentierten Stoll und Bührmann [17, 18] bei 236 Fällen von Extraktionen im Front- und Seitenzahnbereich eine absolute Schmerzfreiheit nach der ersten. intraligamentalen Injektion bei 213 (90,3 %) Patienten. Leichte Schmerzen bei 5,9 % (n = 15) der Fälle konnten durch intraligamentale Nachinjektionen beseitigt werden. Anästhesieversager, die auch nach intraligamentaler Nachinjektion nicht beseitigt werden konnten, waren mit 3,4 % (n = 8) selten. Hier handelte es sich ausnahmslos um Zähne mit ausgeprägten periapikalen Veränderungen und Patienten mit Alkoholanamnese, beschreiben Stoll und Bührmann (1983) die Ergebnisse ihrer klinischen Studie [17, 18].

Unerwünschte Nebenwirkungen auf Herz und Kreislauf, bei den mit Antikoagulantien behandelten Patienten, konnten aufgrund der geringen verwendeten Menge des Lokalanästhetikums nach einer ILA vor einer Extraktion nicht beobachtet werden. Schmerzfreiheit wurde bei 96,2 % der 236 Behandlungen erreicht. Nach Durchführung der Extraktion füllten sich die Alveolen durchweg mit Blut, die Abheilung gestaltete sich in allen Fällen komplikationslos.

Gemäß neuesten Richtlinien ist bei Patienten unter Antikoagulanzien-Therapie eine Aussetzung der Medikamenteneinnahme, z. B. von Aspirin, Marcumar et al., sehr kritisch zu sehen. Kardiologen warnen vor dem einfachen Abset-

Abb. 3: Bei der DIN-genormten Dosierradspritze (DIN 13989:2013) erfolgen Druckaufbau und Kraftverstärkung über ein Zahnrad ohne mehrstufiges Hebelsystem (Bild: Taubenheim).

zen dieser Medikamente, weil die Patienten dadurch gefährdet werden – schließlich gibt es einen Grund für die Einnahme, der nicht einfach plötzlich wegfällt. Ein vorsorglich erhöhter Blutgerinnungswert ist unsinnig und sollte schon aus haftungsrechtlichen Gründen unterbleiben. Bei einem Quick von 30 = INR 2,3 kann – nach einer ILA – problemlos extrahiert werden. Der Patient sollte danach jedoch überwacht werden, um – falls wirklich erforderlich – Blutstillungsmaßnahmen einzuleiten.

Stoll und Bührmann haben schon 1983 in ihrer Studie nachgewiesen, dass die Injektion von Anästhetika mit Adrenalin bei der intraligamentären Anästhesie zur Verringerung der Blutungsneigung beiträgt [17]. Bei einer intraligamentalen Applikation von Anästhetika mit Adrenalin lege artis besteht kein Risiko einer Gefäßverletzung mit Hämatombildung, da im Desmodontalspalt keine Gefäße sind, die verletzt werden können. Der Vorteil der ILA-Methode liegt darin, dass auch unter Antikoagulantientherapie bei vorgeschädigtem Herzen die geringe Menge des – intraligamental applizierten – Lokalanästhetikums in Verbindung mit einem Vasokonstringens keine fassbare Intoxikation bewirkt [18].

Die Infiltrations- oder die Leitungsanästhesie sollten bei gesundheitlich beeinträchtigten Patienten nur angewandt werden, wenn der Patient ausdrücklich eine dieser beiden Lokalanästhesie-Methoden wünscht. In der Regel erfolgt allerdings keine Thematisierung der „Alternative ILA" mit dem Patienten, weil der Behandler diese Möglichkeit der Schmerzausschaltung noch nicht seinem Repertoire der Schmerzausschaltung hinzugefügt hat. Diese Lücke kann leicht geschlossen werden: Fachbücher [8,9] und Fortbildungsveranstaltungen vermitteln das erforderliche Basiswissen für die praktische Anwendung und Übung macht den Meister!

Die „intraligamentäre Anästhesie" gehört heute zur modernen Zahnheilkunde wie das Internet und die E-Mail-Kommunikation. Nach BEMA Z und GOZ ist sie uneingeschränkt abrechenbar.

Abb. 4: Ein Tropfen Anästhetikum desensibilisiert die geplante Insertionsstelle in den Desmodontalspalt (Bild: M. Csides).

Dr. med. dent. Wolfgang Bender
Flachskampstraße 65
40627 Düsseldorf
E-Mail: dr.w.bender@gmx.de

Lothar Taubenheim
Am Thieleshof 24
40699 Erkrath
E-Mail:
lt.lothar.taubenheim@t-online.de

LITERATUR

[1] Ah Pin PJ. The use of intraligamental injections in haemophiliacs. Br Dent J Jan 21, 151-152 (1987).
[2] Csides M, Taubenheim L, Glockmann E. Intraligamentäre Anästhesie: Systembedingte Nebenwirkungen. ZWR Deutsch Zahnärzteblatt 2009; 4: 158-166.
[3] Dirnbacher T, Glockmann E, Taubenheim L. Methodenvergleich der Lokalanästhesie. Welche Anästhesie ist die richtige? Zahnärztl Mitt 2003; 23: 44-51.
[4] Eigner TL. Use of intraligamentary anesthesia in patient with severe hemophilia and factor VIII inhibitor. Spec Care Dentist 1990; (10) 4: 121-124.
[5] Einwag J. Die intraligamentäre Anästhesie im Kindes und Jugendalter. Dtsch Zahnärztl Z1982; 37: 874-876.
[6] Einwag J. Die intraligamentäre Anästhesie. Zahnärztl Mitt 1985; 75: 693-695.
[7] Endo T, Gabka J, Taubenheim L. Intraligamentary anesthesia: Benefits and limitations. Quintessence International 2008; (39) 1: e15-e25.
[8] Glockmann E, Taubenheim L. Die intraligamentäre Anästhesie. Georg Thieme Verlag, Stuttgart - New York, 2002.
[9] Glockmann E, Taubenheim L. Minimalinvasive Schmerzausschaltung - Intraligamentäre Anästhesie. Zahnärztl Fach-Verlag, Herne, 2010.
[10] Heizmann R, Gabka J. Nutzen und Grenzen der intraligamentären Anästhesie. Zahnärztl Mitt 1994; 84: 46-50.
[11] Langbein A, Taubenheim L, Benz C. Die intraligamentäre Anästhesie – primäre Methode der Schmerzausschaltung? ZWR Deutsch Zahnärzteblatt 2012; 7+8: 334-342.
[12] Marschall M. Die intraligamentäre Anästhesie mit dem SoftJect zur Ermittlung der Praxistauglichkeit. Diss., München, 2001.
[13] Patientenrechtegesetz, BGB § 670 e - Aufklärungspflichten (1).
[14] Prothmann M, Taubenheim L, Rossaint R. Alternativen zu Leitungs- und Infiltrationsanästhesie. ZWR Deutsch Zahnärzteblatt 2010; 9: 398-405.
[15] Schwenzer N , Ehrenfeld M. Zahnärztliche Chirurgie. Zahn-Mund-Kiefer-Heilkunde, Georg Thieme Verlag 2000, Band 3: 31-32.
[16] Schwenzer N , Ehrenfeld M. Zahn-Mund-Kiefer-Heilkunde - Chirurgische Grundlagen, Georg Thieme Verlag 2008, ISBN 978-3-13-593404-4.
[17] Stoll P, Bührmann K. Die intraligamentäre Anästhesie bei der Zahnextraktion von Patienten mit hämorrhagischer Diathese. Zahnärztl. Welt/Reform 1983; 92: 54-55.
[18] Stoll P, Krekeler G, Bührmann K. Lokale Schmerzausschaltung bei hämorrhagischer Diathese. Dtsch Zahnärztl Z 1986; 41: 405-407.
[19] Weber M, Taubenheim L, Glockmann E. Schmerzausschaltung vor indizierten endodontischen Behandlungen. ZWR Deutsch Zahnärzteblatt 2006; 10: 421-433.
[20] Zugal W. Die intraligamentäre Anästhesie in der zahnärztlichen Praxis. Zahnärztl Mitt 2001; 6: 46-52.

© Thorben Wengert / pixelio.de

Approbationsentzug – mehrere Jahre nach dem vorgeworfenen Verhalten noch möglich

Der Approbationsentzug – für alle Zahnärzte eine der schwer wiegenden Konsequenzen, die ein Fehlverhalten haben kann. Berufsrechtlich stellt er die härteste Sanktion dar. Über die Voraussetzungen eines Approbationsentzugs und einzelne Urteile, hierzu berichteten wir bereits häufiger auf unserem Blog www.medizinrecht-blog.de. Nun hat das Oberverwaltungsgericht Lüneburg, das zu diesem Thema übrigens schon fast regelmäßig Entscheidungen trifft, erneut einen bemerkenswerten Beschluss erlassen.

Da die Würdigkeit sowie die Zuverlässigkeit eines Zahnarztes Voraussetzungen sind, diesem die Approbation zu erteilen, ist der Wegfall eines dieser Eigenschaften im Umkehrschluss Anlass, dem jeweiligen Zahnarzt die Approbation wieder zu entziehen, das heißt die Approbation zu widerrufen. Die Unwürdigkeit wird zum Beispiel dann festgestellt, wenn ein Zahnarzt wegen eines nachhaltigen Betruges verurteilt wurde, wie dies auch in dem Beschluss des OVG Lüneburg zugrunde liegenden Sachverhalt der Fall war.

Nach dem Widerruf einer Approbation besteht grundsätzlich die Möglichkeit, die Würdigkeit und damit auch die Approbation wieder zu erlangen. Nach ständiger Rechtsprechung des Bundesverwaltungsgerichts setzt die Wiedererlangung der Würdigkeit voraus, dass sich an der zum Widerruf führenden Sachlage nachweislich etwas zum Guten geändert hat, also der Zahnarzt das für die Ausübung seines Berufes erforderliche Ansehen und Vertrauen zurückerlangt hat (BVerwG, Beschl. v. 15.11.2012 - BVerwG 3 B 36.12 -, Buchholz 418.00 Ärzte Nr. 113; Beschl. v. 23.7.1996 - BVerwG 3 PKH 4.96 -, juris Rn. 3). Dies erfordert regelmäßig einen längeren inneren Reifeprozess zur Kompensation der zu Tage getretenen charakterlichen Mängel (vgl. Senatsurteil v. 11.5.2015 - 8 LC 123/14 -, juris Rn. 57; Senatsbeschluss v. 10.6.2015, a.a.O., Rn. 78; Sächsisches OVG, Urt. v. 13.3.2012, a.a.O., Rn. 31 und 37).

In Anlehnung an die Rechtsprechung des Bundesgerichtshofs zur Fortdauer einer die Zulassung zur Rechtsanwaltschaft ausschließenden Berufsunwürdigkeit und des Bundessozialgerichts zur erforderlichen Dauer eines Wohlverhaltens für die Wiedererteilung einer entzogenen Vertragsarztzulassung (vgl. BSG, Urt. v. 17.10.2012 - B 6 KA 49/11 R -, juris Rn. 49: mindestens fünf Jahre nach Wirksamwerden der Entziehung der Vertragsarztzulassung) erachtet der Senat **einen Reifeprozess von regelmäßig mindestens fünf Jahren bei gravierenden Verfehlungen außerhalb des beruflichen Wirkungskreises und von regelmäßig mindestens acht Jahren bei gravierenden Verfehlungen im beruflichen Wirkungskreis** für erforderlich. Maßgeblich für den Beginn des Reifeprozesses ist der Zeitpunkt, in dem die zur Annahme der Berufsunwürdigkeit führenden gravierenden Verfehlungen durch den jeweiligen Zahnarzt eingestellt worden sind, gleich ob dies auf dessen freiwilligen Willensentschluss oder auf einer Aufdeckung und Ahndung der Verfehlungen durch Dritte, insbesondere Strafverfol-

gungs- oder Approbationsbehörden, beruht. Der Senat geht dabei in seiner ständigen Rechtsprechung davon aus, dass die durch eine gravierende Verfehlung eingebüßte Berufsunwürdigkeit **bereits während des laufenden behördlichen Verfahrens** über den Widerruf der Approbation **wieder erlangt worden sein kann** (vgl. etwa Senatsbeschluss v. 17.2.2015, a.a.O., Rn. 52; v. 23.7.2014 - 8 LA 142/13 -, juris Rn. 38 f.). Dem liegt die Annahme zugrunde, dass der zur Kompensation der zu Tage getretenen charakterlichen Mängel erforderliche **Reifeprozess** ein **tatsächlicher Vorgang** ist, der in der Regel bereits mit der Aufgabe der gravierenden Verfehlungen einsetzt und nicht eine behördliche oder gar gerichtliche Bestätigung der Verfehlung und einen damit verbundenen Appell zur Läuterung voraussetzt.

Andererseits bedeutet dies nicht, dass ein bloßer Zeitablauf für die Wiedererlangung der Würdigkeit ausreicht (vgl. BVerwG, Beschl. v. 16.7.1996 - BVerwG 3 B 44.96 -, Buchholz 418.00 Ärzte Nr. 95). Denn durch den **Approbationswiderruf wegen Unwürdigkeit** soll nicht das bisherige Verhalten des Zahnarztes durch eine zeitliche Verhinderung der Berufsausübung sanktioniert, sondern das **Ansehen der (Zahn)Ärzteschaft in den Augen der Öffentlichkeit geschützt werden**, dies freilich nicht als Selbstzweck, sondern um das für jede Heilbehandlung unabdingbare Vertrauen der Patienten in die Integrität der Personen aufrecht zu erhalten, denen mit der Approbation die staatliche Erlaubnis zur selbständigen Ausübung der Heilkunde verliehen ist, und in deren Behandlung sich die Patienten begeben (vgl. eingehend Senatsbeschluss v. 3.2.2015 - 8 LA 2/14). Die Würdigkeit zur Ausübung des zahnärztlichen Berufs besteht daher erst dann wieder, wenn der Zahnarzt das erforderliche Ansehen und Vertrauen zurückerlangt hat, mithin wenn nach einer Gesamtwürdigung aller Umstände nicht mehr zu besorgen ist, dass dessen selbstständige Berufstätigkeit das Vertrauen der Öffentlichkeit in den Berufsstand nachhaltig erschüttern könnte (vgl. BVerwG, Beschl. v. 15.11.2012, a.a.O.). In die danach gebotene **Gesamtwürdigung** ist zum einen die **Dauer des Reifeprozesses** einzustellen, zum anderen insbesondere die **Art, Schwere und Zahl der Verfehlungen**, die zur Annahme der Unwürdigkeit geführt haben, und das **Verhalten des jeweiligen Zahnarztes nach der Aufgabe oder Aufdeckung der Verfehlungen** (etwa seine Mitwirkung an der Aufklärung der gegen ihn erhobenen Vorwürfe, seine Einsicht in das verwirklichte Unrecht und seine Bemühungen um eine Wiedergutmachung entstandener Schäden sowie das Ausbleiben erneuter, mit Blick auf die Würdigkeit zur Ausübung des zahnärztlichen Berufs relevanter Verfehlungen) zu berücksichtigen.

In dem Sachverhalt, den das OVG Lüneburg mit Beschluss vom 23.09.2015 (Az.: 8 LA 126/15) zu entscheiden hatte, hatte sich der Arzt eines Betruges in elf Fällen schuldig gemacht. Mit Urteil vom 14. Februar 2012 verurteilte ihn das zuständige Amtsgericht wegen Betruges in elf Fällen zu einer Gesamtfreiheitsstrafe von drei Jahren. Das Amtsgericht stellte fest, dass der Arzt unter dem Vorwand der Beteiligung an einer Privatstation in einem Krankenhaus bei zwei verschiedenen Banken die Gewährung von Darlehen in Höhe von jeweils 200.000 Euro erwirkte und die Auszahlung der Darlehensbeträge an sich unter Vorlage von Rechnungen, die gar keinen realen Hintergrund hatten oder andere Verbindlichkeiten betrafen, veranlasste. Bei Kenntnis der wahren Sachlage hätten die Banken keine Auszahlungen veranlasst. Der Vermögensschaden resultierte aus der wirtschaftlichen Wertlosigkeit der Darlehensrückzahlungsansprüche.

Den Widerruf der Approbation begründete die zuständige Kammer damit, dass ein (Zahn)Arzt, der seine berufliche Stellung zur Gewährung von Darlehen in sechsstelliger Höhe ausnutze, um die Darlehensmittel zweckwidrig zur privaten Zins- und Schuldentilgung zu verwenden, sein Ansehen und das Vertrauen in der Bevölkerung verspielt habe. Der Annahme einer Unwürdigkeit stehe nicht entgegen, dass die Verfehlungen nicht den Kernbereich (zahn)ärztlicher Berufspflichten beträfen.

Der für die Wiedererlangung der Würdigkeit erforderliche Reifeprozess konnte frühestens mit Aufdeckung des Sachverhalts durch die Banken im Jahre 2009 zu laufen beginnen und war daher im entscheidenden Zeitpunkt des Erlasses der Widerrufsverfügung im Jahre 2013 noch nicht abgelaufen. Daher führten auch die inzwischen beanstandungsfreie Berufsausübung und die Wiedergutmachung des Schadens nicht zur Wiedererlangung der Würdigkeit.

Fazit

Auch wenn die stattgefundene Verfehlung Jahre zurückliegt und zwischenzeitlich der zahnärztliche Beruf beanstandungsfrei ausgeübt und der entstandene Schaden wieder gut gemacht wurde, reicht dies allein nicht aus, um eine Wiedererlangung der Würdigkeit nach einem Widerruf der Approbation zu begründen. Vielmehr ist ein Reifeprozess erforderlich, wobei regelmäßig fünf bzw. acht Jahre nach Aufdeckung des entscheidenden Sachverhalts eine Abwägung der Gesamtumstände vorzunehmen ist und dabei Art, Dauer und Schwere der Verfehlungen sowie das Verhalten des jeweiligen Zahnarztes nach Aufgabe oder Aufdeckung der Verfehlungen zu berücksichtigen sind.

Frau Julia Wörner, LL.M.
Rechtsanwältin
Master of Laws
(UW-Madison, USA)
Lyck+Pätzold. healthcare. recht
Nehringstraße 2
61352 Bad Homburg
Tel.: 0 61 72 / 13 99 60
Fax: 0 61 72 / 13 99 66
www.medizinanwaelte.de
kanzlei@medizinanwaelte.de

Den Horizont erweitern…

So sichern Sie Ihre Weiterbildungsqualität

In Zahnarztpraxen gehört ständige Weiterbildung zu den wichtigsten Säulen des praxiseigenen Qualitätsmanagements. Lebenslanges Lernen ist keine leere Worthülse, sondern unumgänglich in allen Berufen. Die Berufsbilder werden immer komplexer, das einmal erlernte Wissen reicht nicht mehr für ein ganzes Berufsleben. So ist die Weiterbildungsbranche eine Wachstumsbranche, die vielfältige Angebote zur Weiterentwicklung von Fach- und Managementwissen bereit hält, damit aber auch unübersichtlich wird.

Welches Thema ist das Richtige, welcher Anbieter bietet optimale Wissensvermittlung und für welche MitarbeiterIn ist welches Angebot geeignet? Diese Fragen stellen sich viele zu Recht. Doch das ist noch nicht alles. Welchen Nutzen hat die Praxis nach der Weiterbildung, wie kann das erlernte Wissen in den Praxisalltag einfließen und welche Auswirkungen hat die Weiterqualifikation von Mitarbeitern auf das gesamte Team? Weiterbildung stellt auch einen nicht unerheblichen Kostenfaktor dar, insbesondere in großen Praxen mit vielen MitarbeiterInnen. Wie kann diese Investition mit hohem Nutzen für die Praxis klug eingesetzt werden?

Online oder Präsenzseminare?

Fast alle Seminaranbieter bieten auch eine große Palette an Online-Seminaren. Der Vorteil liegt darin, dass man sich ein Thema ohne Fahrtzeiten, Staus und Fahrtkosten zugänglich machen kann. Und wenn sogar das gesamte Team an der Online-Schulung teilnimmt, können die gemeinsam erfahrenen Inhalte bereits am nächsten Tag umgesetzt werden.

Weiterbildungsbedarf ermitteln

Um Weiterbildung nicht im Gießkannenprinzip zu verschwenden, macht es Sinn, jährlich oder halbjährlich den Schulungsbedarf für die gesamte Praxis zu ermitteln.
Absolviert beispielsweise der Praxisinhaber/die Praxisinhaberin gerade eine Weiterbildung im Bereich Parodontologie, ist es wahrscheinlich, dass auch das Team diesbezügliche Weiterbildung benötigt. Legen Sie gemeinsam mit Ihrem Team fest, welche Seminare besucht werden sollen, z. B. Assistenz in der Parodontologie, ein Kurs für die Prophylaxemitarbeiterinnen zum Thema PA, Kommunikation und Patientenberatung, sowie Abrechnung etc.

Angebote vergleichen

Nächster Schritt ist die Recherche geeigneter Kurse, man vergleicht Anbieter und Kosten, holt Referenzen ein, z. B. von befreundeten Praxen oder in einschlägigen Internetforen, und checkt schlussendlich die Termine. In einer Teamsitzung werden die Ergebnisse präsentiert. Danach steht der Anmeldung zum Kurs nichts mehr im Weg.

Neues Wissen in den Praxisalltag integrieren

Wenn alle Seminare erfolgreich absolviert wurden, wird ein Team-Workshop vereinbart, in dem die Teilnehmer die Essenz ihres neu erworbenen Wissens auch den Kollegen und dem Chef präsentieren. Gemeinsam wird nun ein Projektplan erstellt, ab wann die neuen Inhalte an welcher Stelle der Praxisprozesse einfließen sollen.
Nach etwa drei Monaten bewerten alle die erfolgten Veränderungen, es werden ggf. Korrekturen vorgenommen oder weitere Inhalte neu aufgenommen.
Mit dieser Vorgehensweise wird Fortbildung zum vollen Erfolg für Praxis und Patienten.

Praxisinterne Weiterbildungsmaßnahmen

Individuelle Praxisseminare, so genannte „Inhouse-Schulungen" erfreuen sich immer größerer Beliebtheit. Sie sind dann angezeigt, wenn Schulungsinhalte dem gesamten Praxisteam zugänglich gemacht werden sollen, z. B. Themen zur Patientenbetreuung, Kommunikation, Umgangsformen,

Marketing, Praxisknigge etc. Auch Prozessworkshops, wie z. B. Patientenempfang, Patientenbetreuung vom Empfang bis zum Verlassen der Praxis, Beschwerdemanagement und Patientenberatung sind klassische Themen für praxisindividuelle Schulungsmaßnahmen unter Beteiligung des gesamten Teams.

Schulungsplan für die Praxis erstellen

Um Zeit, Geld und Nutzen für Weiterbildungsmaßnahmen effektiv einzusetzen, macht es Sinn, einen jährlichen Schulungsplan für die gesamte Praxis aufzustellen. Dabei werden sowohl die Erfordernisse der Praxis, als auch die Wünsche der Mitarbeiter berücksichtigt. Vorsicht ist lediglich geboten, wenn sich ein Mitarbeiter ein Fortbildungsthema aussucht, für das es für sie/ihn in der Praxis keinen Bedarf und somit auch keine Möglichkeit der Umsetzung gibt. Hier sollte mit viel Fingerspitzengefühl das grundsätzliche Interesse an Weiterbildung auf ein passenderes Thema für Praxis und Mitarbeiter gelenkt werden.

Feedback und Umsetzung

Auch wenn nur einzelne Mitarbeiter eine Fortbildung besuchen sollen oder wollen, macht es Sinn, den Fortbildungsinhalt der gesamten Praxis zugänglich zu machen. Planen Sie nach jeder Fortbildung 15 bis 30 Minuten Zeit, z. B. in Ihrer nächsten Terminsitzung ein, in der die jeweilige Mitarbeiterin über die neu gewonnenen Erkenntnisse informiert und drei konkrete Umsetzungsvorschläge macht, wie das neue Wissen in den Praxisalltag integriert werden kann. Diese Vorschläge werden diskutiert und ggf. aufgenommen.
Eine derartige Vorgehensweise signalisiert den Mitarbeitern Interesse und Wertschätzung der Praxisleitung und sorgt gleichzeitig dafür, den Wissensstand aller permanent auf das gleiche Level zu setzen. Zudem gibt es der Praxisleitung den nötigen Überblick über den Lerntransfer und auch darüber, ob die Weiterbildung eine gute Investition war.

Sybille David
Zahnärztliche Praxisberatung
Praxisknigge
Reiss Profile Master
Inhouse Trainings, z.B.

Praxisknigge
"zahnärztliche Qualität erlebbar machen"

Praxisknigge Live-Check
(bei laufendem Praxisbetrieb)
Im Anschluss Ergebnisworkshop und je nach Bedarf Prozessworkshops zu Themen, wie z. B.
- Patientenempfang/Rezeption/Telefon
- 5 Sterne-Patientenbetreuung
- Etablierung Beschwerdemanagement etc.

Anfragen unter
Tel.: 0 61 52 / 18 88 30
E-Mail: info@praxis-knigge.de
www.praxis-knigge.de

Bohrende Fragen?
Wir haben die Antworten!

dios MP dios DM

Trotz Computer, Netzwerk und top-aktueller Abrechnungssoftware wächst die Papierflut in Ihrer Praxis von Tag zu Tag? Immer mehr Aktenordner füllen sich mit Aufbereitungsprotokollen, Arbeitsanweisungen, Bedienungsanleitungen, Belehrungen, Checklisten und Geräteunterlagen? Und dazu noch der Papierkrieg mit Bestell- und Bestandslisten für Produkte und Materialien, mit Inventuren und

tausend weiteren Dingen!
DIOS MP bietet Ihnen als einzige Software auf dem Markt das elektronische Management all dieser Bereiche in einem einzigen Programm. Damit ist DIOS MP die ideale Ergänzung zu Ihrer Abrechnungssoftware.

Und mit dem leistungsstarken Dokumentenmanagementsystem DIOS DM erstellen, lenken und versionieren Sie Ihr QM-Handbuch. Sowohl die konzeptionelle als auch die praktische Seite eines gelebten QM lassen sich damit perfekt umsetzen.

Fordern Sie jetzt Ihre persönliche, kostenlose Info-Mappe mit vielen interessanten Informationen, Praxisbeispielen und den voll funktionsfähigen Demo-Programmen an:

dios
DIOS GmbH · Rudolf-Diesel-Ring 18 · 48734 Reken
Tel. 02864/94 92-0 · Fax 02854/94 92-22 · www.dios.de · info@dios.de

© rawpixel.com/fotolia.com

Beschreibung einer perfekten Zahnarzt-Homepage

Zu Beginn eines jeden Website-Projekts fragt man sich, welche Art von Website man möchte. Ideen werden ausgetauscht – einige sind gut, einige nicht – und es wird ein Konzept erstellt. Oftmals fragen mich Kunden an diesem Punkt nach meiner Meinung, denn sie möchten wissen, ob mir ihre Idee gefällt. Meine Antwort ist immer dieselbe: „Wenn sie funktioniert, gefällt sie mir." Denn eine Website ist so gut, wie die Ergebnisse, die sie erzielt.

Ich bin lange genug im Geschäft, um zu wissen, dass letzten Endes die Ergebnisse zählen. Erfüllt die Website ihren Zweck oder tut sie es nicht?
Doch was sind die Ergebnisse, die eine Praxis-Homepage für einen Zahnarzt erzielen sollte?
Meiner Meinung nach sollte eine perfekte Zahnarzt-Website mindestens die folgenden drei Zwecke erfüllen:

a) Die Praxis mit einem stetigen Zustrom von neuen Patienten versorgen.
b) Kompetenz demonstrieren, damit höhere Preise für Dienste verlangt werden können.
c) Die Fragen der Patienten beantworten und somit den Patienten als Service dienen.

Die perfekte Website müsste vonseiten potentieller Patienten stark frequentiert werden und sollte Dienste einschließlich eines Alleinstellungsmerkmals (Unique Selling Proposition) anbieten.

Alleinstellungsmerkmal – Wie kann sich ein Zahnarzt von der Konkurrenz abheben?

Jedes großartige Produkt und jede großartige Dienstleistung hat etwas, das andere nicht haben. Etwas, das Kunden schätzen und wollen. Das ist das so genannte Alleinstellungsmerkmal – es wird verwendet, um die Entscheidung des Patienten zu erleichtern. Denn suchende Patienten benötigen Hilfe dabei, die richtige Praxis für sich zu finden.
Aus dem Blickwinkel von Patienten betrachtet, bieten alle Zahnärzte dieselben Dienste an. Wo liegt der Unterschied? Potentielle Patienten können den Zahnarzt daher nur anhand dessen bewerten, was sie sehen können.
Deshalb gilt: Was sie sehen, muss relevant und ansprechend sein!
Eine Website ist die perfekte Plattform, um zu zeigen, inwiefern sich Ihre eigene Praxis von anderen abhebt. So helfen Sie dem Patienten, eine Entscheidung zu treffen.

Vergessen Sie Ihre Zielgruppe nicht!

Der essentielle Bestandteil beim Erstellen einer Website ist das Definieren der eigenen Zielgruppe. Abhängig davon hat sie ein unterschiedliches Aussehen und Auftreten. Eine Seite, die Käufer von hochwertigen Kosmetik-Produkten ansprechen möchte, benötigt ein anderes Auftreten als eine Zahnarztpraxis für Zahnerhaltung oder Notfall-Behandlungen.

Allgemeine Gedanken zur perfekten Zahnarzt-Homepage

Sie sollte ein für die Zielgruppe angemessenes Design haben, basierend auf der Zielsetzung.

Innerhalb der Website sollten Aussagen und Elemente klar strukturiert und voneinander getrennt sein.
Besucher müssten sofort erkennen, worum es sich bei dieser Zahnarztpraxis dreht. Denn das Alleinstellungsmerkmal sollte unmittelbar ersichtlich sein.
Die Website beinhaltet großartige Bilder der Praxis, die ein professionelles Auftreten präsentieren, wodurch Besucher den Eindruck erhalten, dass der Zahnarzt gut ist.
Die Mitarbeiter der Praxis sind gut gekleidet und sehen professionell aus.
Die verschiedenen Behandlungen sollten passende Bilder haben, die den Nutzen der Behandlung vermitteln – stabile Zähne, saubere Zähne, ein schönes Lächeln und so weiter. Die Page hat keine Bilder, die Besucher an Ängste erinnern – Bilder von Blut, hässlichen Zähnen, Instrumenten oder dem Behandlungsstuhl.
Die Bilder sind natürlich echte Bilder, wie sie im wahren Leben vorkommen und keine Vorratsbilder, die auf Fotolia gekauft werden können.
Die Farben der Website sind angenehm und weich. Sie vermitteln Wärme und Freundlichkeit – ein Ort, den man gerne besuchen würde.
Patienten bekommen beim Betrachten der Bilder auf der Website das Gefühl, dass es sicher ist, die Praxis zu besuchen.

Wie sollten Besucher die Website finden?

Die Website muss auf Suchmaschinen wie Google und Bing gut positioniert sein, sodass sie leicht gefunden werden kann, wenn potentielle Patienten beispielsweise nach "Zahnarzt München" suchen.
Sie sollte leicht auf Google gefunden werden, wenn Leute nach Behandlungen wie „Wurzelbehandlung", „Implantate" oder „PZR" suchen, die der Zahnarzt anbietet.
Die Website sollte in Suchmaschinen auftauchen, wenn Personen nach dem Zahnarzt oder der Praxis suchen, nachdem sie davon gehört haben. Der erste Eindruck wäre so ideal.
Die Website sollte auf Zahnarztportalen wie Jameda, GZFA und anderen gelistet sein.
Menschen, die an Zahnarztbehandlungen oder Kosmetik interessiert sind, sollten die Website bei Facebook & Co. finden.
Man sollte die Seite auch finden, wenn Personen nach typischen Zahnleiden suchen wie „Zahnschmerzen", „Schwarzer Fleck auf dem Zahn", „Zahn wackelt".

Der Inhalt muss klar strukturiert sein

Um diese Ziele zu erreichen und auf Google sichtbar zu sein, müsste die Website einiges an Text beinhalten. Die Website sollte daher so strukturiert sein, dass Patienten nur der Inhalt angezeigt wird, der für sie relevant ist, und wenig anderes.

Zum Beispiel:

a) Texte über Symptome führen zu den entsprechenden Behandlungen, die wiederum zu Informationen über die Praxis führen.
b) Texte über Behandlungen würden nicht zu Texten über Symptome führen, sondern zur Praxis – wobei Besucher dazu animiert werden, einen Termin zu vereinbaren.

THOMMEN Medical

VOLL-
ENDET.

DAS IMPLANTAT
FÜR ALLE FÄLLE;
NATÜRLICH VON
THOMMEN MEDICAL.

«DER MASCHINIERTE HALS
FÜR BIOLOGISCHE SICHERHEIT.»

PROF. M. HÜRZELER,
MÜNCHEN

DIE VERBINDUNG VON THOMMEN MEDICAL
BEWÄHRT
SEIT 30 JAHREN

SCHWEIZER MANUFAKTUR FÜR IMPLANTOLOGIE
www.thommenmedical.com

Navigationsleisten sollten niemals mehr als 7 mögliche Optionen beinhalten – erwiesenermaßen fühlen sich Besucher andernfalls überfordert.

Was sollte die Website aussagen?

Die Texte auf der Website sollten die folgenden Fragen potentieller Patienten klar beantworten:

a) Welche Behandlungen werden angeboten?
b) Welchen Nutzen haben diese Behandlungen?

Die Website sollte Besucher dazu einladen, anzurufen oder einen Termin zu vereinbaren oder die Praxis auf einem anderen Weg zu kontaktieren.
Sie sollte die verschiedenen Behandlungen erläutern, sodass die Fragen der Patienten beantwortet werden und sie ein gutes Gefühl haben, zur nächsten Behandlung zu bekommen. Der Text sollte zudem das Gefühl erzeugen, dass der Zahnarzt besonders gut in seinem Fach ist, da er

a) so viel über seinen Beruf weiß und
b) Dinge so erklären kann, dass sie leicht verständlich sind.

Die Texte sollten so geschrieben sein, dass alle Wörter von einem durchschnittlichen Patienten verstanden werden können. Unübliche und technische Begriffe sollten vermieden oder im Text erklärt werden.
Ebenfalls sollten Empfehlungen glücklicher Patienten aufgelistet werden, die die Expertise des Zahnarztes bestätigen.
Die Website sollte auch eine Anfahrtsbeschreibung beinhalten.
Doch vor allem sollte sie aussagen, dass dem Zahnarzt seine Patienten und die langfristige Gesundheit ihrer Zähne wichtig sind. Dass der potentielle Patient nicht einfach eine Nummer ist, sondern ein Mensch, der als Ganzes wichtig ist.

Welche Funktionen sollte die Website haben?

Sie sollte in der Lage sein ihren Inhalt variabel darzustellen, damit sie auf den meisten Geräten lesbar ist und ansprechend aussieht (Computer, Tablets, Smartphones).
Die Website sollte es Besuchern, welche über ihr Handy die Seite besuchen, ermöglichen, angezeigte Rufnummern anzuklicken, um die Praxis anzurufen.
Die Website würde dem Zahnarzt exakte Daten darüber geben, woher die Besucher kommen und ob sie telefonisch oder online einen Termin vereinbaren oder eine Anfrage senden.
Die Website muss es ermöglichen, einen Termin zu buchen oder die Praxis außerhalb der Öffnungszeiten zu kontaktieren, indem ein Formular verwendet wird.
Es sollte Patienten darüber hinaus ermöglicht werden, den Anamnesebogen online auszufüllen, um Zeit zu sparen und als Praxis den Patienten besseren Service liefern zu können.
Die Website sollte Patienten an in Kürze anstehende Termine erinnern. Die Erinnerungen sollten etwa eine Woche und nochmals 24 Stunden vor dem Termin versendet werden, zusammen mit einer Wegbeschreibung, wie man zur Praxis gelangt. Die Erinnerung würde als Brief, E-Mail oder SMS verschickt werden.
Die Website könnte Patienten auch eine E-Mail senden, nachdem sie die Praxis besucht haben, um sich über die Behandlung zu erkundigen und um sicherzustellen, dass alle Erwartungen erfüllt wurden. Auf diese Art würden Patienten bei möglichen Enttäuschungen die Praxis kontaktieren, anstatt ihre Unzufriedenheit im Internet zu veröffentlichen.
Zufriedene Patienten sollten dabei unterstützt werden, Erfahrungsberichte auf Seiten wie Google, Jameda, Yelp, etc. zu schreiben, indem eine Anleitung zur Verfügung gestellt wird.
Besuchern, die an Behandlungen interessiert sind – potentiellen Patienten – sollte die Möglichkeit gegeben werden, auf der Website Fragen zu den Behandlungen und der Praxis an den Zahnarzt zu richten. Die Antworten sollten automatisch für zukünftige Website-Besucher, die dieselbe Frage haben, sichtbar gemacht werden. Auf diese Art und Weise erfüllt die Website ihre Aufgabe immer besser.
Besucher der Website sollten den Inhalt leicht auf sozialen Medien wie Facebook teilen können.
Es sollte die Möglichkeit bestehen, einen Rückruf anzufordern, wenn Patienten die Website außerhalb der Öffnungszeiten besuchen. Idealerweise würde diese Funktion direkt neben den Öffnungszeiten platziert werden.
Die Website sollte einen Namen haben, der leicht zu merken ist.
Die Website sollte schnell reagieren und den Inhalt der Seite innerhalb von Millisekunden auf allen Geräten anzeigen.
In einigen Fällen sollte die Website in verschiedenen Sprachen angezeigt werden können. Dies wäre zum Beispiel dann hilfreich, wenn Patienten aus dem Ausland für eine mögliche Zahnbehandlung nach Zahnarztpraxen in Deutschland suchen.

Zusammenfassung

Dies umfasst natürlich nicht alles, was eine Website beinhalten sollte. Abhängig von der Zielgruppe und der Praxis muss eventuell noch die eine oder andere Funktion auf der Website hinzugefügt werden.

Wenn ein Zahnarzt jedoch eine solche Website erstellen würde, so würde dieser Zahnarzt suchenden Patienten definitiv vermitteln, dass er nicht einfach ein weiterer Zahnarzt ist. Patienten wüssten, dass diese Praxis der richtige Ort wäre und dass alle anderen Praxen ein Kompromiss auf ihrem Weg zu perfekten, gesunden Zähnen wären.

Steven Ruesch
RUESCH MEDIA
Cincinnatistr. 30
81549 München
Tel.: 0 89 / 72 44 98 59
Fax: 0 89 / 72 44 17 11
E-Mail: ruesch@rueschmedia.de
www.rueschmedia.de

Komplettiertes Abutment-Angebot

DENTSPLY Implants bietet mit der neuen TitaniumBase EV eine zusätzliche Möglichkeit für zahntechnische Labore, die eine CAD/CAM-Versorgung innerhalb ihres bevorzugten Workflows gestalten und fertigen möchten. Das präzisionsgefertigte Bauteil aus Titan dient als Basis des zweiteiligen Abutments. Es wird ergänzt durch einen patientenindividuell gefrästen Keramikstumpf aus Hochleistungs- oder Strukturkeramik. Die Titanteil verbindet die bewährte Festigkeit eines präfabrizierten Titan-Abutments mit der Ästhetik eines CAD/CAM-Keramikabutments. Die TitaniumBase EV kann zur temporären und finalen Versorgung bei zementierten oder verschraubten Lösungen eingesetzt werden. Möglich sind Versorgungen für Einzelzahnlücken (verschraubt und zementiert) oder der Einsatz bei einer Teilbezahnung im Front- und Seitenzahnbereich (nur zementiert). In diesem Fall kann mit einer zementierten Brücke auch eine mehrgliedrige Versorgung angefertigt werden. Das Abutment wird extraoral verklebt – das bietet eine größtmögliche Kontrolle über das Verfahren, und etwaige Kleberreste können einfach entfernt werden. Der Zugang zum Schraubkanal bleibt auch nach der Verklebung offen. Es sind verschiedene Durchmesser (3,0 bis 5,4 mm) und zwei verschiedene Gingivahöhen (1 oder 2 mm) verfügbar. Scanpfosten sind ebenfalls erhältlich, in allen entsprechenden Durchmessern. Die TitaniumBase EV wurde eigens für das ASTRA TECH Implant System EV neuentwickelt. Für die anderen Implantatsysteme von DENTSPLY Implants gibt es bereits vergleichbare Angebote: die XiVE TitaniumBase und die ANKYLOS TitaniumBase.

Kontakt: DENTSPLY Implants, Mannheim; www.www.dentsplyimplants.de

Anwenderfreundliche Hygiene ohne „Nebenwirkung“

Im Praxisalltag ist Zeitökonomie ein bedeutender Faktor. FD 366 sensitive wipes unterstützen Zahnärzte deshalb bei der schnellen und sicheren Flächendesinfektion. Die weichen, fein strukturierten Tücher sind fusselfrei und nicht kratzend. In Verbindung mit der alkoholminimierten Tränklösung FD 366 sensitive erzielen sie den besten materialschonenden Effekt. Gleichzeitig entfalten sie ihre volle desinfizierende Wirkung bereits nach einer Einwirkzeit von nur einer Minute nach VAH. Außerdem trocknen die desinfizierten Oberflächen sehr schnell ab, was weitere Zeit einspart. Und weil die zuständige Mitarbeiterin die FD 366 sensitive wipes nicht selbst tränken muss, sondern direkt verwenden kann, werden die Abläufe zusätzlich optimiert. Die extragroßen Tücher (30 mal 20 cm) eignen sich besonders zur Schnelldesinfektion empfindlicher Oberflächen von Medizinprodukten, wie Kunststoffe und Acrylglas. Ebenso schonend desinfizieren sie die gesamte Behandlungseinheit inklusive der Kunstlederbezüge oder Geräteabdeckungen. Das Praxispersonal kann die Desinfektionstücher unter anderem für die Bedienfelder von Behandlungseinheiten und Geräte benutzen oder Hand- und Winkelstücke vor deren Aufbereitung nach Herstellerangaben desinfizieren. Auch das breite Wirkungsspektrum überzeugt – denn die Tücher basieren auf einer effektiven Kombination von Alkoholen und Quartären Ammoniumverbindungen. Die Formel wirkt bakterizid, tuberkulozid, levurozid und begrenzt viruzid gegen behüllte Viren. Darüber hinaus bekämpft die Lösung unbehüllte Viren wie beispielsweise das Noro-Virus. Das parfümfreie Produkt ist nach Anbruch bis zu drei Monate haltbar. Es ist als Basis-Set inkl. Spenderbox mit 100 Tüchern und mit vier Nachfüllpackungen à 100 Tüchern erhältlich.

Kontakt: DÜRR DENTAL AG, Bietigheim-Bissingen; www.duerrdental.com

Einfache Entfernbarkeit bei hoher Haftung

Acrycem Implant Semi ist ein semi-permanenter Zement für die Befestigung von implantatgetragenen Suprakonstruktionen. Er kann sowohl für die provisorische als auch für die langzeitprovisorische Befestigung verwendet werden. Eine leichte, kontrollierte Expansion für besonders guten Randschluss beugt dem Eindringen von Bakterien vor. Durch eine hohe, rein mechanische Haftung werden Suprakonstruktionen sicher befestigt. Der Zinkgehalt sorgt für die antibakterielle Wirkung und die geringe Filmdicke ermöglicht eine exzellente Passgenauigkeit. Der Zement bietet eine gewollt niedrige Druckfestigkeit von 40 MPa. Dadurch ergibt sich eine besonders gute stoßabsorbierende und elastische Wirkung. Knochen und Abutment werden geschont – die Übertragung des Kaudrucks deutlich verringert. Weiterhin wird so trotz hoher Haftung eine leichte und beschädigungsfreie Entfernbarkeit der Suprakonstruktion, zum Beispiel zu Kontrollzwecken, ermöglicht. Zementrückstände lassen sich ohne Probleme entfernen – meist sogar in einem Stück. Durch die leichte Entfernbarkeit bei gleichzeitig hoher und dauerhafter Haftung vereint der Zement die Vorteile von permanenten und provisorischen Zementen in sich.

Kontakt: Zhermack GmbH Deutschland, Marl am Dümmer; www.zhermack.com

Die Informationen beruhen auf Herstellerangaben.

Erfolgreicher Start des neuen Online-Orderportals

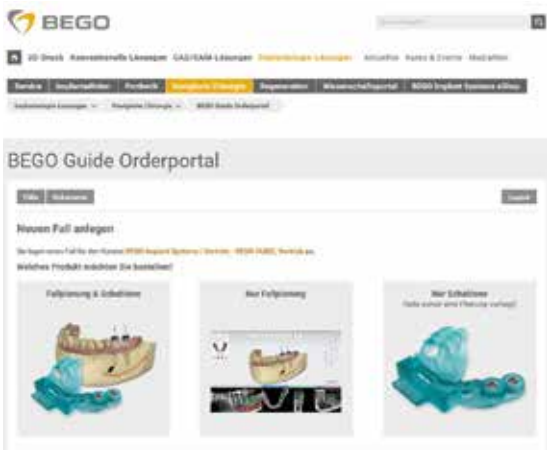

Pünktlich zum Start der Eigenfertigung der neuen BEGO Guide Bohrschablonen präsentiert BEGO Implant Systems das neue Onlinebestellsystem. Mit dem neuen System wird es für den Anwender besonders einfach, Bohrschablonen und Implantatplanungsvorschläge online zu bestellen. Es stehen diverse Möglichkeiten für die Implantatplanung und Gestaltung der Bohrschablonen zur Auswahl. Selbst CT- oder DVT-Daten können über das System hochgeladen werden. Im Anschluss bereitet das BEGO Guide Planungszentrum einen individuellen Planungsvorschlag vor. Dieser wird dem Anwender im Portal zur Verfügung gestellt. Da zu jeder Implantatposition die entsprechenden Ansichten direkt hinterlegt sind, ist keine Software notwendig. Das System ist somit plattformunabhängig. Die Bohrschablonen werden anschließend am Standort Bremen mit modernster 3D-Druck-Technologie hergestellt. Eine vollnavigierte BEGO Guide Schablone ist inklusive einer Planung schon für 158 Euro zzgl. MwSt. erhältlich. Die Preise für die neuen Schablonen sind unabhängig von der Implantat- und Hülsenanzahl. Das neue Orderportal ist erreichbar unter guide.bego.com.

Kontakt: BEGO Implant Systems, Bremen; www.bego-implantology.com

---

DAS COMFOUR™ System – komfortabel für Anwender und Patient

COMFOUR™ ist das neu entwickelte System von CAMLOG für okklusal verschraubte Versorgungen im zahnlosen oder teilbezahnten Kiefer. Durch die vielen technischen Highlights sind damit gleich mehrere Behandlungskonzepte realisierbar. Neben okklusal verschraubten Brücken für Sofort- und Spätversorgungen auf in der Regel vier oder sechs Implantaten erlaubt das multioptionale System auch Steg- und Einzelzahnversorgungen auf geraden und abgewinkelten Stegaufbauten.
Das System bietet eine Fülle an Optionen, um die Herausforderungen im Praxisalltag leichter und mit geringerem Zeitaufwand zu meistern. Neben seiner Vielseitigkeit überzeugen die COMFOUR™ Aufbauten vor allem durch ihr schlankes Design. Alle Komponenten sind grazil gestaltet und niedrig gehalten, was die prothetische Versorgung für Zahnärzte und Zahntechniker deutlich vereinfacht und den Tragekomfort für Patienten erhöht.
Auch die Anwendung wird dadurch zeitsparend und flexibel. Mit seinen Möglichkeiten erweitert das System die prothetischen Optionen auf Abutment-Niveau und überzeugt mit technischen Vorteilen, wie beispielsweise der Rotationssicherung und der Guide-kompatiblen Ausrichthilfe. Diese Ausrichthilfen dienen der Feinjustierung der Nockenausrichtung während der Implantation und der visuellen Darstellung der Schraubenzugangskanäle der prothetischen Versorgung. Die 17° und 30° abgewinkelten Stegaufbauten sind besonders im subgingivalen Bereich schmal gestaltet, so dass für die periimplantären Gewebe viel Platz bleibt. Die Aufbauten sind als Typ A und Typ B (60° versetzte Nocken) erhältlich. Die sterilen Stegaufbauten können unmittelbar nach der Operation eingebracht und entweder provisorisch versorgt oder mit einer Heilkappe verschlossen werden. Die gewinkelten Stegaufbauten werden mithilfe des vormontierten flexiblen Handgriffs sicher aus der Verpackung entnommen, damit in den Mund übertragen und können exakt positioniert werden. Zum Anziehen der Abutmentschraube wird der im Gewinde für die Prothetikschraube befestigte flexible Handgriff einfach zur Seite gebogen. Hilfreiche Zusatzkomponenten sind die Titankappen für die provisorische und definitive Versorgung. Mit den Scankappen für Stegaufbauten wurde eine Schnittstelle in die digitale Fertigung geschaffen. So können Gerüste und Stege über DEDICAM® gefertigt werden.
Die zahlreichen technischen Highlights sorgen dafür, dass COMFOUR™ nicht nur ein Name ist, sondern auch Programm – für Anwender und Patienten.

Kontakt: CAMLOG Vertriebs GmbH, Wimsheim; www.camlog.de

Die Informationen beruhen auf Herstellerangaben.

Geistlich feiert das Jubiläumsjahr 2016 und sagt DANKE!

Mit Erreichung von 1.000 Studien, 30 Jahren Geistlich Bio-Oss® und 20 Jahren Geistlich Bio-Gide® ist 2016 ein ganz besonderes Jahr, um all denen zu danken, die zu dieser außerordentlichen Leistung beigetragen haben:

- Den Wissenschaftlern, für die jahrzehntelange Forschung. Über 1.000 Studien belegen, dass die Anwendung der Geistlich Produkte eine evidenzbasierte und vorhersagbare Therapieoption in der Knochen- und Weichgeweberegeneration sind.
- Den Ärzten, für das entgegengebrachte Vertrauen. Weltweit werden alle 18 Sekunden Geistlich Produkte für eine erfolgreiche Therapie bei Patienten eingesetzt.

2016 ist zugleich das 20-jährige Firmenjubiläumsjahr von Geistlich Biomaterials Deutschland mit Sitz in Baden-Baden. Dieser Anlass soll gemeinsam gefeiert werden: Deshalb enthält das neue Kursprogramm 2016 spezielle Jubiläumsangebote. Diese Angebote können Sie sich ab sofort sichern.

Kontakt: Geistlich Biomaterials, Baden-Baden; www.geistlich.de

Kollagenmembran aus einer Schicht gereinigtem porcinen Peritoneum

Kontour™ Adapt ist die neueste resorbierbare Kollagenmembran von Implant Direct. Gewonnen aus nur einer Schicht gereinigtem porcinen Peritoneum, einem besonders kollagenreichen Gewebe, besticht sie vor allem durch drei Eigenschaften: herausragende Biokompatibilität, ausgezeichnete Leistungsparameter und einfache Handhabung. Durch einen speziellen firmeneigenen Produktionsprozess wird die hochgradige Biokompatibilität sichergestellt. Entzündungs- und Abwehrreaktionen werden minimiert. Darüber hinaus erfüllt die Membran in Bezug auf Charakteristika wie Hydroxiprolin-Gehalt, Naht-Ausreißfähigkeit und Anpassungsfähigkeit höchste Anforderungen. Sie kann zudem beidseitig ohne Vorgaben zur Anwendungsrichtung eingesetzt werden, ist beliebig repositionierbar und kann sowohl in trockenem, als auch hydriertem Zustand verwendet werden. Faktoren, welche die Anwendung erheblich erleichtern. Die Membran erfüllt somit alle Kriterien, um eine optimale Versorgung in der gesteuerten Gewebe- und Knochenregeneration zu erzielen.

Kontakt: Implant Direct Europe AG, CH-Zürich; www.implantdirect.de/biomaterialien

 Die Informationen beruhen auf Herstellerangaben.

parodur Gel und Liquid bewährt bein Risikopatienten

Unsere Praxis liegt zentral in Berlin. Mit drei Behandlerinnen bieten wir unseren Patienten das gesamte Spektrum der modernen Zahnmedizin mit den Schwerpunkten Implantologie, Parodontologie, Individualprophylaxe, Endodontie und Kinderzahnheilkunde an.

Im Rahmen einer Parodontitisbehandlung haben wir über unsere komplett ausgestattete Prophylaxe-Abteilung etwa 50 Patientinnen und Patienten mit erhöhtem Risikoprofil parodur Gel und zusätzlich teilweise parodur Liquid (lege artis Pharma GmbH + Co. KG, Dettenhausen) empfohlen und mitgegeben. Als Risikopatienten werten wir PA-Patienten mit schwerer bzw. fortgeschrittener Parodontitis marginalis. Wir empfehlen parodur vor und nach der geschlossenen Kürettage, offener Kürettage und in der Einheilphase nach Implantation. Ebenso Patienten in einer Lebenskrise, Stress sowie Schwangeren boten wir parodur zur Parodontitis-Prophylaxe an.

Vorgehensweise

Die im Fokus stehenden Zähne und Implantate wurden abends nach dem letzten Zähneputzen am Zahnfleischsaum mit Hilfe eines Wattestäbchens mit parodur Gel bestrichen. Die Patienten durften nicht nachspülen. Während der Nachtruhe verblieb das Gel vor Ort (im Mund) und gab sukzessive über Stunden hinweg seine Inhaltsstoffe (u. a. zwei CHX sowie natürliche Inhaltsstoffe zur Unterstützung der individuellen Immunabwehr und Heilungstendenz) ab.
Der Einsatz von parodur Gel wurde täglich abends empfohlen. Zur Auswahl stehen die zwei Geschmacksvarianten Limette und Minze.
parodur Liquid haben wir empfohlen bei Patienten mit festsitzendem Zahnersatz, sowohl Implantat getragen wie auch auf eigenen Pfeilerzähnen. Ebenso zum Einsatz in Mundduschen oder für das schnelle Spülen nach dem Essen sowie bei Bedarf zwischendurch. Parodur Liquid ist alkoholfrei und somit auch sehr gut in der Akzeptanz bei leberkranken Patienten oder „trockenen Alkoholikern".

parodur Gel und Liquid haben sich bei Risikopatienten bewährt.

Erfahrungen und Fazit

Die Produkte sind über die Apotheke bzw. den praxiseigenen Prophylaxe-Shop frei verkäuflich.
parodur Gel erfreute sich bei den Patienten durchweg sehr guter Akzeptanz und Compliance. Besonders gut kamen der angenehme Geschmack und die gute Anhaftung am feuchten Gewebe durch die Gelmatrix an. Durch das abendliche Auftragen des Gels durch den Patienten wurde dem Mund zumindest einmal täglich besondere Aufmerksamkeit geschenkt. Kleinere Entzündungen heilten schnell ab, was den Patienten besonders positiv auffiel.

parodur Liquid war eine sehr gute Ergänzung und vermittelte den Patienten den Eindruck eines ausgefeilten Prophylaxe-Konzeptes. Auch die Behandlerinnen und die Mitarbeiterinnen in der Prophylaxe-Abteilung waren von Patientenakzeptanz und leichter Anwendbarkeit angetan. Wir werden parodur Gel und parodur Liquid weiter in unserer Praxis einsetzen und empfehlen. Es hat sich sehr gut bei unserem Patientenstamm bewährt.

Marzena Szalski
Zahnarztpraxis Szalski und Kollegen
Wilmersdorfer Str. 62
10627 Berlin
www.szalski.de

WEITERE INFORMATIONEN

lege artis Pharma GmbH + Co. KG
Breitwasenring 1
72135 Dettenhausen
E-Mail: info@legeartis.de
www.legeartis.de

Sehr positive Ergebnisse einer klinischen Studie bei Frühbelastung

Eine kürzlich von Hicklin, Schneebeli, Chappuis, Janner, Buser und Brägger den der Uni Bern durchgeführte klinische Studie zeigt, dass Thommen Medical Implantate mit superhydrophiler INICELL® Implantatoberfläche schon 21 Tage nach Implantatinsertion prothetisch versorgt werden können.

Alle Implantate waren nach dem Beobachtungszeitraum von 6 Monaten vollständig integriert, was eine 100%-ige Überlebens- und Erfolgsrate ergibt. Diese Studie bestätigt nicht nur vorgängig veröffentlichte Ergebnisse, sondern beweist zudem:

- Die funktionelle okklusale Belastung von Thommen Medical Implantaten mit superhydrophiler INICELL® Implantatoberfläche ist 21 Tage nach Implantatinsertion eine sichere und zuverlässige Behandlungsoption.
- Während des Beobachtungszeitraums wurden keine Komplikationen festgestellt.
- Der röntgenologische krestale Knochenverlust bestätigte die marginale Knochenstabilisierung genau unter dem maschinierten Implantathals von 1 mm.
- Eine sehr hohe Patientenzufriedenheit, die auch mit der kurzen Dauer zwischen Implantatinsertion und prothetischer Versorgung erklärt werden kann.

Thommen Medical Implantaten mit superhydrophiler INICELL® Implantatoberfläche sind ausgehend von diesen hervorragenden klinischen Ergebnissen in vorderster Position für die schnelle und stabile Gewebsintegration. Thommen Medical zeigt einmal mehr ihr Engagement gegenüber den Bedürfnissen der Anwender und ihrer Patienten – welche immer im Mittelpunkt der Forschungsaktivitäten der Thommen Medical stehen – und ihre Fokussierung auf die Entwicklung von ergonomischen und einfachen Lösungen.

WEITERE INFORMATIONEN

Thommen Medical AG
Neckarsulmstrasse 28 · CH-2540 Grenchen
Tel. +41 61 965 90 20
Fax +41 61 965 90 21
www.thommenmedical.com

Abrechnung von Implantologie und Suprakontruktionen

Therapieplanungen im Bereich Implantologie und Suprakonstruktion gehen Hand in Hand. So verhält es sich auch mit den entsprechenden Abrechnungsleistungen. Profitieren Sie jetzt von einem einzigartigen Abrechnungswerk, das beide Bereiche verbindet.

Ihre Vorteile

✔ **Schützen Sie sich vor Honorarverlusten durch vollständige Dokumentation**
Wertvolle Tipps und Behandlungsabläufe unterstützen Sie bei der rechtssicheren und vollständigen Dokumentation.

✔ **Behandlungsabläufe schaffen Transparenz in der Abrechnung**
Darstellungen von Behandlungsabläufen im Zusammenhang mit konkreten Abrechnungsinformationen schaffen auf einen Blick Klarheit bei implantologischen Leistungen.

✔ **Fehlerfreie Abrechnung mithilfe professioneller Anleitungen**
Gebührenpositionen aus allen in der Implantologie anwendbaren Leistungskatalogen einzeln erläutert und ausführlich kommentiert geben Sicherheit bei der Abrechnung.

❒ **Ja, ich bestelle**

Abrechnung von Implantologie und Suprakonstruktionen

Neuerscheinung
Februar 2016,
DIN-A5-Ordner,
700 Seiten,
160, 39 € inkl. MwSt.
zzgl. Versandkosten

07433 952-0
07433 952-777
www.spitta.de/di12

Es gelten die Allgemeinen Geschäftsbedingungen unter www.spitta.de/agb

Adresse/Stempel: 8200031

Datum, Unterschrift

MIS will schneller wachsen als globaler Implantatmarkt

2015 war für MIS Deutschland ein bedeutendes Jahr der Firmengeschichte. Neben der erfolgreichen Präsentation des innovativen Implantatsystems V3 wurde auch das MCENTER Europe in Berlin eröffnet. In diesem Jahr verspricht die 3. MIS Global Conference in Barcelona eine weitere Innovation in der Implantologie.

Mit dem neuen V3-Implantatsystem hat das Mindener Unternehmen ein ganz neues Implantatdesign gelauncht. Der dreieckige Hals kombiniert auf raffinierte Weise eine feste Verankerung an drei Stellen im krestalen Bereich mit drei kompressionsfreien Lücken. Dadurch werden eine hohe Primärstabilität sowie eine Reduktion der Knochenkompression und der krestalen Knochenresorption erreicht, was optimale Bedingungen für die Osseointegration schafft. Der Verlust von krestalem Knochen wird minimiert, da der Stress im kortikalen Knochen reduziert ist. In den kompressionsfreien Lücken im koronalen Bereich von V3 kann sich Blut ansammeln, was den initialen Gerüstaufbau und damit das Knochenwachstum begünstigt. „V3 sorgt für einen deutlichen Zuwachs von Knochen und stabilem Weichgewebe – und zwar dort, wo beides am meisten gebraucht wird. Das Ergebnis ist eine einwandfreie Funktion und eine natürliche Ästhetik", fasst Michael Wierz, Geschäftsführer MIS Deutschland, zusammen. Dieses Multi-Use-Implantat ist bei nahezu allen chirurgischen Szenarien, für Generalisten und Spezialisten anwendbar. Denn Zahnärzte können das Implantat nutzen, ohne neue Protokolle erlernen zu müssen. Und damit die finale Bohrung sitzt, wird bei allen MIS-Implantaten der Bohrer mitgeliefert.

MCENTER Europe konzentriert die Planung in Berlin

Das Servicetool MCENTER nimmt Implantologen alle Arbeitsschritte der 3D-navigierten Implantatplanung ab. Mit der Eröffnung der neuen Europazentrale von MCENTER Europe in Berlin reagierte MIS Anfang 2015 auf die wachsende Nachfrage in Deutschland und Europa. „MCENTER ermöglicht schnellere und präzisere chirurgische Eingriffe, kürzere Behandlungszeiten, weniger Sitzungen und ebenso schöne wie vorhersehbare Ergebnisse", beschreibt Christian Hebbecker, Leiter von MCENTER Europe, den Service. Im Portfolio befindet sich mit MSoft die virtuelle und prothetisch orientierte 3D- und 2D-Implantatplanung, mit MGuide die Fertigung exklusiver chirurgischer 3D-Schablonen sowie individueller OP-Sets und mit MLab die CAD/CAM-Herstellung von Abutments und provisorischen Kronen. Die Ausstattung von MCENTER Europe mit modernsten CAD/CAM- und Planungstechnologien erlaubt auch ein umfangreiches Schulungsangebot.

Noch besserer Service für eine sichere Implantologie

„Der Absatz von MIS Implantaten steigt in Deutschland kontinuierlich. Da ist die Erweiterung unseres Außendienstes nur konsequent", begründet Michael Wierz die aktuellen Veränderungen beim Mindener Implantatspezialisten. Im Rahmen der gelungen Umstrukturierung von MIS Deutschland ist mit einem flächendeckenden Außendienst der persönliche Service vor Ort gewährleistet. Die Beliebtheit der MIS-Implantate fußt nicht zuletzt auf den hohen Qualitätsstandards des Unternehmens. MIS hat in Israel einen eigenen Produktionsstandort sowie eine strenge Qualitätskontrolle. Die Qualität wurde kürzlich in einer Studie des BDIZ EDI zur Sterilität verpackter Implantate bestätigt. In Kooperation mit der Uniklinik Köln führte der Qualifikations- und Registerausschuss/wissenschaftliche Forschung des Verbandes mit einem Rasterelektronenmikroskop aufwendige qualitative und quantitative Elementanalysen von Implantatoberflächen durch. Die MIS-Implantate C1 und Seven fielen hier positiv auf durch rückstandsfreie Oberflächen. Organische Verunreinigungen an Implantaten können mit frühen Implantatverlusten oder Periimplantitis assoziiert sein.

Das erfolgreiche MIS-Team (von links): Alex Raychuk (Regional Manager MIS Implants), Michael Wierz (CEO MIS Germany), Christian Hebbecker (Europe Manager MCENTER) und Franz W. Maier (SummitSherpas).

MIS Global Conference 2016 in Barcelona

Selbst für komplizierte klinische Szenarien möchte MIS durch seine Produkte einfache Lösungen anbieten. Diesem hohen Anspruch wird das Unternehmen auch mit der MIS Global Conference gerecht, die vom 26. bis 29. Mai 2016 unter dem Slogan „360° Implantology" in Barcelona stattfinden wird. „Auf der 3. MIS Global Conference führen wir mit VCONCEPT eine echte Innovation in der Implantologie ein – man sollte es auf keinen Fall verpassen, von Anfang an dabei zu sein!", macht Michael Wierz neugierig. Unter der Leitung von Mariano Sanz Alonzo präsentieren Referenten in wissenschaftlichen Vorträgen, klinischen Fallpräsentationen und Hands-on-Workshops, wie Weichgewebs- und Knochenvolumen gefördert werden können. Das hohe fachliche Niveau dieser internationalen Fortbildungsveranstaltung verdeutlicht die enge Vernetzung von Produktentwicklung, -anwendung und Wissenschaft.

Das dreieckige V3-Implantatsystem fördert die Bildung von mehr Knochen und Weichgewebe.

Hervorragende Ergebnisse in unabhängiger Periimplantitis-Studie

Die Ergebnisse einer weit reichenden unabhängigen Studie zu Periimplantitis belegen: Hinsichtlich des Auftretens einer Periimplantitis unterscheiden sich Implantatsysteme erheblich.

Dr. Jan Derks und Kollegen stützten sich auf das nationale Datenregister der schwedischen Sozialversicherungsbehörde und wählten aus einer Population von annähernd 25.000 Patienten, die neun Jahre zuvor von insgesamt mehr als 800 Zahnärzten behandelt wurden, 427 Implantatpatienten zufällig aus. 1.578 Implantate verschiedener Hersteller wurden ausgewertet, die Folgeuntersuchung fand nach neun Jahren statt. Diese Patienten wurden auf typische Anzeichen einer Periimplantitis untersucht, darunter Knochenverlust, Blutung und die Taschentiefe rund um die Implantate.

Die Autoren stellten fest, dass das Ausmaß einer mäßigen bis schweren Periimplantitis [2] bei den Implantatsystemen unterschiedlich ausfiel, und dass die Odds Ratio für deren Entwicklung bei Patienten, die mit Implantaten von Nobel Biocare und Astra Tech behandelt worden waren, rund dreimal höher war. Von wenigen Ausnahmen abgesehen verfügten die Implantate von Nobel Biocare über eine TiUnite®-Oberfläche und diejenigen von Astra Tech über eine TiOblast®-Oberfläche. Die Implantate von Straumann waren Tissue Level SLA® Implantate.

Die Ergebnisse wurden bei der Jahresversammlung der EAO 2015 vorgestellt und jetzt im Journal of Dental Research [1] veröffentlicht. Sie verleihen früher berichteten Resultaten, welche die hohen Erfolgsraten von Straumann-Implantaten [3-7] belegen, weiteres Gewicht. Die Ergebnisse sind für Zahnärzte, die ihre Implantatwahl auf unabhängige klinische Daten abstützen, sehr relevant.

LITERATUR

[1] J. Derks, D. Schaller, J. Håkansson, J.L. Wennström, C. Tomasi und T. Berglundh: Untersuchung der Wirksamkeit einer Implantattherapie in einer schwedischen Population: Prävalenz der Periimplantitis: Journal of Dental Research 2016, Band 95(1) 43–49.

[2] Definiert als Blutung bei Sondierung (bleeding on probing/suppuration und mehr als 2 mm Knochenverlust.

[3] Buser D et al Clin Implant Dent Relat Res. Dez. 2012;14(6):839-51.

[4] Roccuzzo M et al Clin Oral Implants Res. Okt. 2014;25(10):1105-12.

[5] van Velzen FJ et al Clin Oral Implants Res. 5. Nov. 2014.

[6] Fischer K et al Clin Implant Dent Relat Res. Dez. 2012;14(6):808-15.

[7] Derks J. et al. Online-Veröffentlichung vor Drucklegung, 11. Dezember 2014, doi: 10.1177/0022034514563077 JDR, 11. Dezember 2014.

Unter klinischer Beobachtung: Hybridkeramik auf Implantaten

Im Rahmen einer multizentrischen klinischen Anwendungsbeobachtung über einen maximalen Beobachtungszeitraum von vier Jahren wurde für VITA ENAMIC-Kronen auf Implantaten eine Überlebensrate von 98,7 % ermittelt. Zahnärzte aus Deutschland, Österreich und der Schweiz versorgten in dieser Zeit 38 Patienten mit insgesamt 60 Kronen. Die mittlere Tragedauer betrug bei Berichtserstellung 23,1 Monate. ZTM Claus Pukropp (Leiter Technisches Marketing, VITA Zahnfabrik, Bad Säckingen) erläutert zentrale Untersuchungsziele und -ergebnisse.

Ziel der Untersuchung war es, die Eignung der Hybridkeramik VITA ENAMIC für implantatprothetische Kronenversorgung zu belegen. Zur Ermittlung der Überlebensrate (Abb. 1) wurde die Dezementierung der Krone sowie die Voll- oder Teilfraktur (Chipping) des Kronenkörpers als Verlustkriterium bewertet.

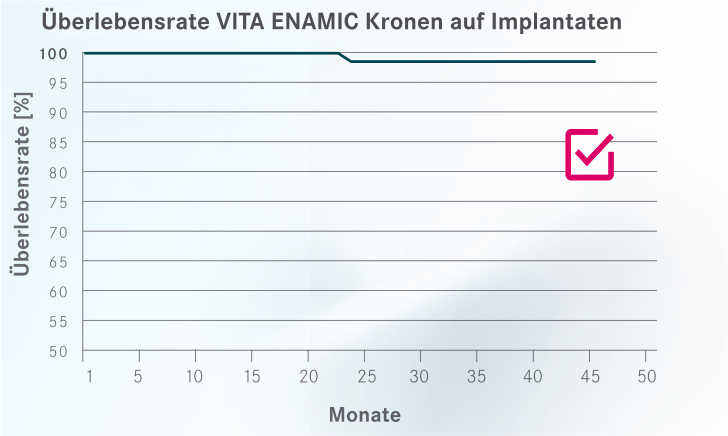

Abb. 1: Überlebensrate VITA ENAMIC Kronen auf Implantaten

Versorgte Kieferbereiche und realisierte Versorgungsarten

Im Rahmen der klinischen Beobachtung erfolgten die implantatprothetischen Versorgungen zu 41 % im Ober- und 59 % im Unterkiefer. 91 % der nachuntersuchten Rekonstruktionen lagen dabei in der Hauptkaudruckzone (Prämolaren- bzw. Molarenbereich). Insgesamt wurden acht unterschiedliche Implantatsysteme eingesetzt.
Die Mehrzahl der Implantataufbauten wurden wie folgt realisiert: In 90 % der Fälle wurden individuellen Abutments oder monolithischen Abutment-Kronen aus VITA ENAMIC auf TiBase-Klebebasen (72 %) oder alternative Titanbasen (18 %) angefertigt. Die ermittelten Daten zu den implantatprothetischen Versorgungen folgen damit dem in der Literatur zu erkennenden Trend zu CAD/CAM-gefertigten sowie verschraubten Lösungen.

Ein erstes Fazit

Die Untersuchungsergebnisse zeigen für VITA ENAMIC-Implantatkronen eine mit alternativen Materialien vergleichbare oder bessere Überlebensrate [1-3]. Über den gesamten Beobachtungszeitraum wurde lediglich eine Kronenfraktur (nach 25 Monaten) dokumentiert. Diese Fraktur war nach Behandlerangaben auf eine deutliche Unterschreitung der empfohlenen Mindestwandstärke (1,0 mm okklusal) zurückzuführen. In Verbindung mit den absorbierenden und schadenstoleranten Eigenschaften lassen die ersten klinischen Ergebnisse für VITA ENAMIC-Implantatkronen eine langfristige Beständigkeit erwarten.

ZTM Claus Pukropp
Leiter Technisches Marketing,
VITA Zahnfabrik
H. Rauter GmbH & Co. KG
Spitalgasse 3
79713 Bad Säckingen

Quelle:

Multizentrische klinische Anwendungsbeobachtung; VITA Zahnfabrik, Claus Pukropp et al., Bad Säckingen, Deutschland, 11/2014
Hinweis: Untersuchungsbericht veröffentlicht in Technisch-Wissenschaftliche Dokumentation VITA ENAMIC, VITA Zahnfabrik, Bad Säckingen, Deutschland

LITERATUR

[1] De Boever AL, Keersmaekers K, Vanmaele G, Kerschbaum T, Theuniers G, De Boever JA. Prosthetic complications in fixed endosseous implant-borne reconstructions after an observations period of at least 40 months. J Oral Rehabil. 2006 Nov;33(11):833-9.
[2] Thoma DS, Brandenberg F, Fehmer V, Büchi DL, Hämmerle CH, Sailer I. Randomized Controlled Clinical Trial of All-Ceramic Single Tooth Implant Reconstructions Using Modified Zirconia Abutments: Radiographic and Prosthetic Results at 1 Year of Loading. Clin Implant Dent Relat Res. 2015 Apr 15.
[3] Rinke S, Lange K, Roediger M, Gersdorff N. Risk factors for technical and biological complications with zirconia single crowns. Clin Oral Investig. 2015 Feb 7.

Kongresse und Symposien 2016

Die Vorbereitungen laufen auf Hochtouren, denn in 2016 wird es erneut eine Vielzahl an implantologischen Kongressen und Symposien geben. Welche Veranstaltungshighlights Sie in diesem Jahr nicht verpassen sollten, erfahren Sie in der nachfolgenden Kurzübersicht. Wir haben nationale und internationale Kongresse in chronologischer Reihenfolge für Sie zusammengestellt. Weitere Infos erhalten Sie direkt bei den jeweiligen Veranstaltern.

1. Symposium „Analog goes Digital“

Veranstalter:	Dr. Oliver Müller / Carestream Dental
Termin:	4./5. März 2016
Ort:	Frankfurt am Main, Marriott Hotel, Hamburger Allee 2, 60486 Frankfurt am Main
Referenten:	PD Dr. Sigmar Kopp (Güstrow), Dr. Christof Ellerbrock (Darmstadt), Dr. Joachim Hoffmann (Jena), Prof. Dr. Uwe Rother (Hamburg), ZA Dirk H. Zipprich (Aschaffenburg), Achim Gütges MSc. MSc. (Mönchengladbach), Dr. Dr. Eberhard Bender (Erlangen), Prof. Dr. Werner Götz (Bonn), Dr. Axel Scheffer (Meerbusch)
Preis:	790,- Euro zzgl. MwSt.
Fortbildungspunkte:	14
Kontakt:	Dr. Oliver Müller, Nelkenstr.1, 78532 Tuttlingen
E-Mail:	mueller@grosse-mueller.de
Telefon:	0 74 61 / 58 08 (für Rückfragen)
Web:	www.analoggoesdigital.de

CAMLOG Competence Tour

Veranstalter:	CAMLOG
Termin:	9. März 2016
Ort:	Nürnberg, Loftwerk
Termin:	16. März 2016
Ort:	Leipzig, Radisson Blu Hotel
Zielgruppe:	implantologisch tätige Zahnärzte
Referenten:	diverse
Preis:	89,- Euro (zzgl. MwSt.) pro Person
Fortbildungspunkte:	5
Kontakt:	CAMLOG Vertriebs GmbH, Maybachstraße 5, 71299 Wimsheim
Ansprechpartner:	Jessica Klingel
Telefon:	0 70 44 / 9445-603
Fax:	0 70 44 / 9445-11603
E-Mail:	jessica.klingel@camlog.com
Web:	www.camlog.de/camlogcompetencetour

Jubiläumskonferenz LASAK

Veranstalter: LASAK s.r.o.
Termin: 15. April 2016
Ort: Prag, Tschechische Republik
Zielgruppe: Implantologen
Referenten: Dr. Arturo Bilbao Alonso, Ph.D., Ph.D. (E), Priv.-Doz. Dr. Stefan Fickl (D), Dr. Dana Kopecka (CZ), Prof. Dr. Tibor Nemeth (CZ), Prof. Antonin Simunek (CZ), Assoc. Prof. Dr. Martin Starosta (CZ), Dr. Tomas Vosahlo (CZ)
Preis: 75,- Euro (zzgl. MwSt.; Kongressgebühr inkl. Mittagessen)
Kontakt: LASAK s.r.o., Ceskobrodska 1047/46, 190 01 Prague 9 – Hloubetin, CZ
Ansprechpartner: Alena Prochazkova
Telefon: +420 296 184 202
E-Mail: prochazkova@lasak.cz
Web: www.lasak.com

9. Young ITI Meeting

Veranstalter: ITI Sektion Deutschland
Termin: 16. April 2016
Ort: Hamburg
Zielgruppe: Zahnmediziner
Referenten: Dr. Anne Bauersachs, Dr. Dr. Susanne Jung, PD Dr. Dr. Marcus O. Klein, Prof. Dr. Dr. Johannes Kleinheinz, Dr. Ulf Meisel, Dr. Sascha Pieger, Prof. Dr. Dr Karl Andreas Schlegel, Dr. Jochen Tunkel, Dr. Anja Zembic, Dr. Dr. Dr. Thomas Ziebart
Preis: Teilnahmegebühr 95,- Euro, ITI Members: 50,- Euro
Fortbildungspunkte: 7 Punkte
Kontakt: ITI Sektionsbüro Deutschland
Telefon: 07 00 / 484 48400
Fax: 07 00 / 484 484 99
E-Mail: germany@itisection.org
Web: www.straumann.de/young-iti

Log in to your future

Veranstalter: CAMLOG
Termin: 22./23. April 2016
Ort: Frankfurt am Main, Radisson Blu Hotel
Zielgruppe: junge Zahnmediziner
Referenten: diverse
Preis: 119,- Euro (zzgl. MwSt.) pro Person
Fortbildungspunkte: 11
Kontakt: CAMLOG Vertriebs GmbH, 71299 Wimsheim
Ansprechpartner: Marie-Christine Maier
Telefon: 0 70 44 / 9445-609
Fax: 0 70 44 / 9445-11609
E-Mail: marie-christine.maier@camlog.com
Web: www.log-in-to-your-future.de

Osteology Monaco 2016

Veranstalter: Osteology Foundation

Termin: 21.-23. April 2016

Ort: Monaco, Monte Carlo

Zielgruppe: Implantologen, Parodontologen, Wissenschaftler im Bereich orale Regeneration

Referenten: Antoun Hadi, Araújo Maurício, Aroca Sofia, Becker Jürgen, Benic Goran, Beschnidt Marcus S., Bonnet Franck, Bornstein Michael, Bosshardt Dieter, Buser Daniel, Cairo Francesco, Carvalho da Silva Robert, Chappuis Vivianne, Chen Stephen, Chiapasco Matteo, Cortellini Pierpaolo, Cosyn Jan, Dagnelid Marcus, Dahlin Christer, De Sanctis Massimo, Derks Jan, Fickl Stefan, Fontana Filippo, Giannobile William V., Giesenhagen Bernhard, Gruber Reinhard, Grunder Ueli, Haas Robert, Hämmerle Christoph, Happe Arndt, Hermann Frederic, Holst Stefan, Jepsen Karin, Jung Ronald E., Kasaj Adrian, Kielhorn Jan, Kim David, Koo Ki-Tae, Lang Niklaus P., Malet Jacques, McClain Pamela K., Merli Mauro, Neukam Friedrich W., Nevins Marc, Nevins Myron, Nisand David, Rebele Stephan, Renouard Franck, Rocchietta Isabella, Roccuzzo Mario, Rothamel Daniel, Russe Philippe, Salvi Giovanni, Sanz Mariano, Scheyer Todd, Schlee Markus, Schlegel Karl Andreas, Schmelzeisen Rainer, Schwarz Frank, Sculean Anton, Simion Massimo, Thoma Daniel, Urban Istvan, Van de Velde Tommie, Wagner Wilfried, Weyer Nils, Wise Roger, Zabalegui Ion, Zucchelli Giovanni, Zuhr Otto

Preis: 595,- Euro / Studenten: 310,- Euro

Fortbildungspunkte: 16 + 3-4 pro Workshop

Kontakt: Osteology Foundation, Landenbergstrasse 35, CH-6002 Luzern

Telefon: +41 41 3684444

Fax: +41 414926739

E-Mail: info@osteology.org

Web: www.osteology-monaco.org

International Dental Conference

Veranstalter: Dentaurum Implants GmbH

Termin: 22.-24. April 2016

Ort: Hotel Melia Berlin, Friedrichstraße 103, 10117 Berlin

Zielgruppe: Zahnärzte

Referenten: Prof. Dr. Mohammed A. Al-Sahat, Prof. Ahmed Barakat, Prof. Dr. Christoph P. Bourauel, Dr. M. Akif Eskan, Prof. Dr. Werner Götz, PD Dr. Friedhelm, Prof. Dr. Dr. Kai-Olaf Henkel, Dr. Joachim Hoffmann, Dr. Dieter Lazik, Dr. Stefan Möller, PD Dr. Torsten Mundt, Dr. Ali H. Özoglu, Herbert Prange, Prof. Dr. Klaus Roth, Dr. Peter Schablin, Dr. Sigmar Schnutenhaus, Dr. Daniel Schulz, Dr. Gudrun Stoya

Preis: auf Anfrage

Fortbildungspunkte: 13

Kontakt: Dentaurum Implants GmbH, Turnstraße 31, 75228 Ispringen

Ansprechpartner: Kurs- und Veranstaltungsorganisation

Telefon: 0 72 31 / 803-470

Fax: 0 72 31 / 803-409

E-Mail: kurse@dentaurum.com

Web: www.dentaurum-implants.com

International Symposium in Cancun

Veranstalter:	BioHorizons
Termin:	28.-30. April 2016
Veranstaltungsort:	Moon Palace Golf & Spa Resort, Cancun, Mexiko
Zielgruppe:	Implantologen, Parodontologen, Oralchirurgen, interdisziplinär interessierte Zahnärzte
Referenten:	zahlreiche international renommierte Referenten, unter anderem Dr. Sonia Leziy, Dr. Edward P. Allen, Dr. Brahm Miller
Preis:	875,- $/Person für Hauptprogramm-Teilnahme, ergänzende Hands-On-Workshop möglich, Hotelbuchung möglich
Fortbildungspunkte:	individuell, gemäß persönlicher Workshop-/Vortragsteilnahme
Kontakt:	BioHorizons GmbH, Bismarckallee 9, 79098 Freiburg
Ansprechpartner:	Florian Grathwol, National Sales Manager
Telefon:	07 61 / 55 63 28-0
Fax:	07 61 / 55 63 28-20
E-Mail:	info.de@biohorizons.com
Web:	www.biohorizons.com

1. Zimmer Biomet Implantologie Tage

Veranstalter:	Zimmer Biomet
Termin:	29./30. April 2016
Ort:	Maritim Hotel, Seidenstraße 34, 70174 Stuttgart
Zielgruppe:	Implantologen, Oralchirurgen, Parodontologen
Referenten:	Dr. Stephen J. Chu, Dr. Daniel Engler-Hamm, PD Dr. Stefan Fickl, PD Dr. Jan-Frederik Güth, Dr. Thorsten Kamm, Dr. Ole Richter, ZT Josef Schweiger, Dr. Matthias Stamm, Dr. Rolf Vollmer, Dr. Tasso von Haussen, Dr. Florian Will, PD Dr. Dr. Klaus-Christian Würzler, Gastreferent: Michael Rossié
Preis:	Kongress 95,-Euro (erm. 45,- Euro); Workshop 250,- Euro (erm. 125,- Euro)
Fortbildungspunkte:	Kongress 8; Workshop 7
Kontakt:	Zimmer Dental GmbH, Wentzinger Straße 21, 79106 Freiburg
Telefon:	07 61 / 15647 265
Fax:	07 61 / 15647 269
E-Mail:	registrierung@zimmerdental.de
Web:	www.zimmerdental.de/events

TRI® World Tour Barcelona

Veranstalter:	TRI® Dental Implants
Termin:	6. Mai 2016
Veranstaltungsort:	Barcelona
Zielgruppe:	Implantologen, implantologisch tätige Zahnärzte
Referenten:	M. Steigmann (D), R. Smeets (D), A. Ionescu (RO), C. Navajas (ES) und weitere
Preis:	495,- Euro €
Fortbildungspunkte:	7
Kontakt:	TRI, Lindenstrasse 14, CH-6340 Baar
Telefon:	00800 / 3313 3313
E-Mail:	congress@tri-implants.swiss
Web:	www.tri-implants.swiss

3rd MIS Global Conference: 360° IMPLANTOLOGY



Veranstalter:	MIS Implants Technologies
Termin:	26.-29. Mai 2016
Ort:	Barcelona, Spanien
Referenten:	Mariano Sanz Alonzo, Eric Van Dooren, Nitzan Bichacho, Lior Shapira, Gabi Chaushu, José Nart, Andrea Pilloni, Korkud Demirel, Pablo Galindo-Moreno, Nelson Carranza, David García Baeza, Juan Arias Romero, Giulio Rasperini, Ignacio Sanz Martin, Florian Schober, Mirela Feraru-Bichacho, Miguel Troiano, Carlo P. Marinello, Yuval Jacoby, Victor Clavijo, Eli Machtei, France Lambert, Stefen Koubi, Hilal Kuday, Tommie Van de Velde, Mithridade Davarpanah, Nuno Sousa Dias, Anas Aloum, Björn-Owe Aronsson, Marco Esposito, Moshe Goldstein, Stavros Pelekanos, Federico Hernández Alfaro, Guillermo J. Pradíes Ramiro, Vincent Fehmer, Christian Coachman, Galip Gürel, Nardi Casap,
Preis:	600,- Euro
Kontakt:	MIS GERMANY, Simeonscarré 2, 32423 Minden
Telefon:	05 71 / 97 27 620
Fax:	05 71 / 97 27 62 62
E-Mail:	service@mis-implants.de
Web:	www.mis-events.com/Barcelona/

6. Internationaler CAMLOG Kongress

Veranstalter:	CAMLOG Foundation
Termin:	9.-11. Juni 2016
Ort:	Krakau, Polen
Zielgruppe:	implantologisch tätige Zahnärzte
Referenten:	diverse
Preis:	550,- Euro Kongress 250,- Euro Digital Dentistry Pre-Congress 690,- Euro Kombi-Eintritt 150,- /290,- Euro Workshop
Fortbildungspunkte:	Ganztages-Workshops: 8 Punkte Halbtages-Workshops: 4 Punkte Digital Dentistry Pre-Congress: 6 Punkte Kongress: 16 Punkte
Kontakt:	KAD Kongresse und Events KG, Hirnbeinstraße 8, 87435 Kempten
Telefon:	08 31 / 575 326 0
Fax:	08 31 / 575 326 20
E-Mail:	camlog@kongressagentur.net
Web:	www.camlogcongress.com

Power of Light

Veranstalter:	Henry Schein Dental Deutschland GmbH
Termin:	17./18. Juni 2016
Ort:	NH Hotel Mörfelden-Walldorf, Hessenring 9, 64546 Mörfelden-Walldorf
Zielgruppe:	Laser-Anwender und Laser-Interessierte
Referenten:	Dr. Michael Hopp, Prof. Giovanni Olivi Genua/IT, Dr. Kresimir Simunovic, M.Sc., Prof. Dr. Gerd Volland, Thorsten Wegner, Jeanette Deumer, Dr. Ralf Schlichting, Dr. Volker Beltz, Dr. Frank Herdach
Preis:	590,- Euro p. Person zzgl. MwSt., 390,- Euro- p. Person zzgl. MwSt. für Mitglieder des Henry Schein Qualitätszirkels
Fortbildungspunkte:	15
Kontakt:	Henry Schein Dental Deutschland GmbH, Monzastr. 2a, 63225 Langen
Telefon:	0800 / 14 000 44
Fax:	08000 / 40 00 44
E-Mail:	laser@henryschein.com
Web:	www.henryschein-de/laserkongress

30 Jahre ANKYLOS®

Veranstalter:	DENTSPLY IH GmbH
Termin:	17./18. Juni 2016
Ort:	Steigenberger Airport Hotel, Unterschweinstiege 16, 60549 Frankfurt
Zielgruppe:	Implantologen
Referenten:	Nationale und internationale Sprecher
Preis:	Frühbucher bis 31.03.2016 129,- Euro, danach 199,- Euro zzgl. MwSt.
Fortbildungspunkte:	Teilnahme am 17. Juni 2016: 8 Fortbildungspunkte; Teilnahme am 18. Juni 2016: 7 Fortbildungspunkte; pro Workshop: 2 Fortbildungspunkte
Kontakt:	DER Touristik Frankfurt GmbH & Co. KG DER Corporate Solutions
Ansprechpartner:	Frau Michèle Kochan
Telefon:	0 69 / 95 88-3617
Fax:	0 69 / 95 88-3608
E-Mail:	dentsply-implants@dertouristik.com
Web:	www.dentsplyimplants.de

9. Fachtag Implantologie Lübeck 2016

Veranstalter:	Dentaurum Implants GmbH
Termin:	24. September 2016
Veranstaltungsort:	Universität zu Lübeck, Ratzeburger Allee, 23538 Lübeck
Zielgruppe:	Zahnärzte
Referenten:	Prof. Dr. Dr. Samer George Hakim, Dr. Joachim Hoffmann, Dr. Gernot Mörig, PD Dr. Torsten Mundt, Piet Troost
Preis:	99,- Euro zzgl. MwSt.
Fortbildungspunkte:	7
Kontakt:	Dentaurum Implants GmbH, Turnstraße 31, 75228 Ispringen
Ansprechpartner:	Kurs- und Veranstaltungsorganisation
Telefon:	0 72 31 / 803-470 –
Fax:	0 72 31 / 803-409
E-Mail:	kurse@dentaurum.com
Web:	www.dentaurum-implants.com

Forum Innovation

Veranstalter:	Straumann GmbH
Termin:	24. September 2016
Ort:	Wolfsburg
Zielgruppe:	Zahnmediziner
Kontakt:	Straumann GmbH, Events & Congresses, Jechtinger Straße 9, 79111 Freiburg
Telefon:	07 61 / 4501 480
Telefax:	07 61 / 4501 490
E-Mail:	events.de@straumann.com
Web:	www.straumann.de

Geistlich Konferenz

Veranstalter:	Geistlich Biomaterials, Baden-Baden
Termin:	8. Oktober 2016
Ort:	Dormero Hotel Stuttgart, Plieninger Str. 100, 70567 Stuttgart
Zielgruppe:	Zahnärzte, Oralchirurgen, Ärzte für MKG-Chirurgie
Referenten:	Terheyden (Tagungspräsident), Stricker, Al-Nawas, Nelson, Hildebrandt, Ackermann, Seiler, Schwarz, Schramm, Heufelder, Ghanaati
Preis:	325,- zzgl. MwSt. – Jubiläumsrabatt: 20 % auf den 1. gebuchten Kurs (bis 31.3.), 30 % auf den 2. oder weiteren gebuchten Kurs
Fortbildungspunkte:	8
Kontakt:	Geistlich Biomaterials, Schneidweg 5, 76534 Baden-Baden
Ansprechpartner:	Bianca Alilovic
Telefon:	0 72 23 / 96 24 16
Fax:	0 72 23 / 96 24 99 16
E-Mail:	bianca.alilovic@geistlich.de
Web:	www.geistlich.de

10. Implantologie-Tagung

Veranstalter:	m&k gmbh
Termin:	29. Oktober 2016
Ort:	Jena
Zielgruppe:	Zahnärzte, Implantologen, Zahnmedizinische Fachangestellte, Zahntechniker
Referenten:	Prof. Buchmann, Dr. Schlichting, Dr. Huemer, Hr. Hirsch, …
Preis:	299,- Euro; Zahntechniker und Assistenzärzte: 149,- Euro
Fortbildungspunkte:	8
Kontakt:	m&k gmbh, Im Camisch 49, 07768 Kahla
Ansprechpartner:	Katrin Metsch
Telefon:	03 64 24 / 811-15
Fax:	03 64 24 / 811-21
E-Mail:	k.metsch@mk-dental.de
Web:	www.mk-webseite.de

2. Fachtag Implantologie Bonn 2016

Veranstalter:	Dentaurum Implants GmbH
Termin:	29. Oktober 2016
Ort:	Anatomisches Institut, Rheinische Friedrich-Wilhelms-Universität, Nussallee 10, 53115 Bonn
Zielgruppe:	Zahnärzte
Referenten:	Prof. Dr. Dr. Norbert Enkling, Prof. Dr. Werner Götz, PD Dr. Friedhelm Heinemann, Dr. Joachim Hoffmann,Herbert Prange, Prof. Dr. Dr. Rudolf H. Reich, Dr. Sigmar Schnutenhaus
Preis:	99,- Euro zzgl. MwSt.
Fortbildungspunkte:	8
Kontakt:	Dentaurum Implants GmbH, Turnstraße 31, 75228 Ispringen
Ansprechpartner:	Kurs- und Veranstaltungsorganisation
Telefon:	0 72 31 / 803-470
Fax:	0 72 31 / 803-409
E-Mail:	kurse@dentaurum.com
Web:	www.dentaurum-implants.com

2. Fachtag Implantologie Thüringen 2016

Veranstalter:	Dentaurum Implants GmbH
Termin:	5. November 2016
Ort:	Institut für Anatomie, Friedrich-Schiller-Universität, Teichgraben 7, 07449 Jena
Zielgruppe:	Zahnärzte
Referenten:	Dr. Rosemarie Fröber, PD. Dr. Friedhelm Heinemann, Prof. Dr. Dr. Kai-Olaf Henkel, Dr. Joachim Hoffmann, Dr. Dieter Lazik, Dr. Sigmar Schnutenhaus, Dr. Gudrun Stoya
Preis:	99,- Euro zzgl. MwSt.
Fortbildungspunkte:	7
Kontakt:	Dentaurum Implants GmbH, Turnstraße 31, 75228 Ispringen
Ansprechpartner:	Kurs- und Veranstaltungsorganisation
Telefon:	0 72 31 / 803-470
Fax:	0 72 31 / 803-409
E-Mail:	kurse@dentaurum.com
Web:	www.dentaurum-implants.com

BEGO Dialoge

Veranstalter:	BEGO Unternehmensgruppe
Termin:	18./19. November 2016
Ort:	Congress Centrum Bremen
Zielgruppe:	Zahntechniker, Zahnärzte und Implantologen
Kontakt:	BEGO Unternehmensgruppe, Wilhelm-Herbst-Straße 1, 28359 Bremen
Telefon:	04 21 / 20 28-0
E-Mail:	info@bego.com
Web:	www.bego.com

7. Implantologiesymposium in Unterschleißheim

Ende November bot sich – wie jedes Jahr – die Gelegenheit, sich beim 7. Implantologiesymposium im Dolce Hotel in Unterschleißheim zu treffen, um heiße Diskussionen rund um das Thema „Implantologie"' zu führen. Diese Veranstaltung bot eine gute Gelegenheit, um gleichzeitig das 20-jährige Praxisjubiläum des Masur-Implantatzentrums zu feiern.

Dr. Ralf Masur begrüßte zu Beginn der Veranstaltung alle Teilnehmer und schilderte kurz, was sich in den letzten zwei Jahrzehnten alles gewandelt hatte. 1995 startete er alleine, inzwischen hat sich eine ganze Mannschaft aus Spezialisten an mittlerweile neun Standorten seiner Idee angeschlossen. Dr. Masur lebt nun schon seit 20 Jahren sein erfolgreiches Konzept zusammen mit seinem langjährigen Partner Jan Märkle am Standort Bad Wörishofen. Weitere Standorte sind in Unterschleißheim, Penzberg, Landsberg, Wuppertal, Schongau, Weingarten, Leutkirch und Hameln. Das Praxismodell der Masur-Implantatzentren entwickelte sich durch neue Interessenten, die sich dem Konzept anschlossen.

Dank der langjährigen Erfahrung aus 20 Jahren Praxis konnten sehr interessante Tipps für das ganze dentale Team – vom Chirurg über Zahnarzt bis hin zum Zahntechniker – weitergeben werden. Neben spannenden Fällen wurde sehr eindrucksvoll über Probleme aus der täglichen Praxis berichtet und wie diese gelöst werden können.
Nach dem Motto „Teamarbeit schafft Sicherheit", wurde erneut die Bedeutung der Planung und der reibungslosen Zusammenarbeit zwischen den Disziplinen in den Vordergrund gestellt. Ohne dies sei das gewünschte Endresultat schwer zu erzielen, so **Dr. Christopher Hermanns**.

In einem für dieses Thema kurzweiligen Vortrag verdeutlichten Dr. Herrmanns und Dr. Masur, wie wichtig die Patientenaufklärung seit Einführung des Patientenrechtegesetz 2013 geworden ist. Mittels anschaulicher Patientenfälle wurde auf „Stolperfallen" bei der Aufklärung hingewiesen. Nur eine umfassende Beratung, Betreuung und Dokumentation des einzelnen Patientenfalls schützt sowohl den Chirurg als auch den Prothetiker, wie auch den Patienten, vor unerwünschten Ergebnissen und Überraschungen. Daher wird bereits bei der Implantatberatung versucht, Missverständnisse auszuräumen und somit die interdisziplinäre Zusammenarbeit im Team zu vereinfachen.

Nach der Kaffeepause und einer kleinen Stärkung zeigten **Jan Märkle** und **Dr. Ralf Masur** zum Thema „Kompositkorrekturen mit großem ästhetischen Effekt" interessante Fälle von **Fr. Dr. Carmen Anding** aus Bern. Diese musste krankheitsbedingt leider wenige Stunden zuvor absagen. Viele hilfreiche Tipps und Tricks wurden dennoch gezeigt, mit denen sich hochästhetische und beeindruckende Ergebnisse erzielen lassen. Die präzise Anwendung der heutigen Komposit-Werkstoffe erinnert an das Schichten einer Keramikkrone im Dentallabor und führt somit zu absolut vergleichbaren ästhetischen Ergebnissen. Neben der Ästhetik lässt der Werkstoff unter Einsatz von Glasfasereinlagen erstaunlich stabile Konstruktionen, wie z. B. einflügelige chairside-Kompositbrücken zum Ersatz von Nichtanlagen, zu.

Viele eigene Erfahrungen wurden vermittelt sowie Bücher und dazugehörige Literatur empfohlen (z. B. von Dr. Burkard Hugo „Ästhetische Behandlungsmethoden"). Die Referenten erinnerten ebenso an Checklisten für gingivale und dentale Ästhetik nach Belser (1985) und Magne &

Die Referenten (von links): Dr. Ralf Masur, Jan Märkle, Dr. Jörg Ruppin, ZTM Thomas Werner und Dr. Christopher Hermanns

Belser (2002). Des Weiteren erklärten sie anhand von Bildern wie mit der Schichttechnik beim Lückenschluss von zervikal nach inzisal zur individuellen Approximalgestaltung zu verfahren ist. So könne eine lückige Zahnstellung oder ein Diastema ideal korrigiert, Fragmente von frakturierten Zahnkronen wieder befestigt oder sogar einzelne fehlende Frontzähne mit Komposit-Brücken ersetzt werden – bis hin zur späteren Implantation.

Den zahntechnischen Part beleuchtete **ZTM Thomas Werner** aus Bamberg. Er stellte das Plane-System und dessen Vorteile sowohl für die Prothetik als auch für die Zahntechnik vor. Dabei handelt es sich um einen neuartigen Übertragungsansatz, welcher zur Erfassung der patientenindividuellen Ebenen, insbesondere der schädelbezogenen Lage des Oberkiefers, dient. Das Besondere an diesem Ansatz ist, dass der Patient sich selbst über einen Spiegel zentriert. Die Nutzung der natürlichen Werkzeuge wie Augen, Nackenmuskulatur und Gleichgewichtsorgan führt dabei zu einer erstaunlichen Reproduzierbarkeit. Der Einfluss falsch übertragener und eingestellter Bezugsebenen bei größeren prothetischen Restaurationen konnte Thomas Werner an Patientenfällen veranschaulichen.
Auch er betonte wie wichtig die partnerschaftlich-konstruktive Zusammenarbeit von Zahnarzt und Zahntechniker ist in Sachen Funktion, Okklusion und Ästhetik.

Zum krönenden Abschluss des Fortbildungsabends zeigten die Partner **Dr. Jörg Ruppin** (MIZ Penzberg), **Dr. Ralf Masur** und **Jan Märkle** (MIZ Bad Wörishofen) häufig vorkommende implantatprothetische Fehler und deren Vermeidung. Verschiedene Implantatsysteme und deren prothetische Feinheiten werfen im Praxisalltag häufig Fragen auf. So führen prothetische Teile der Marke „Eigenbau" häufig nicht zur Kostenersparnis, sondern unter Umständen zu unangenehmen Vorkommnissen wie Frakturen der Abutmentschraube etc. Umso wichtiger ist es hier als Anwender und Patient auf bewährte Firmen und Materialien zu vertrauen.

Wie man mit einem „Rescue-Set" bei einem Schraubenbruch umgeht oder wie man eine fest zementierte Krone wieder abnimmt, ohne diese zu beschädigen und vieles mehr wurde von den Referenten angesprochen. Weitere Tipps zur korrekten Abformung und prothetischen Versorgung von Implantaten wurden weitergegeben.

Zum Schluss bedankte sich Dr. Masur bei den unterstützenden Firmen, die dieses Symposium, aber auch die vielen anderen Fortbildungen über zum Teil Jahrzehnte hinweg, ermöglichten.

Die rundum gelungene Fortbildung in gewohnt freundschaftlicher und kollegialer Atmosphäre wurde abgerundet durch ein umfangreiches Buffet und der Verlosung eines „Trike-Wochenendes" zum 20-jährigen Jubiläum. Abschließend lässt sich sagen, dass es den Veranstaltern ein weiteres Mal gelungen ist, ein hochkarätiges Symposium zu organisieren.

Weichgewebemanagement und Weichgewebeästhetik in der Implantologie

In der Implantologie ist die Situation im periimplantären Weichgewebe für Funktionalität und Ästhetik entscheidend. Mit dem Ratgeber Weichgewebemanagement und Weichgewebeästhetik in der Implantologie kennen Sie Möglichkeiten und Grenzen des chirurgischen Weichgewebemanagements und schaffen auch langfristig Implantaterfolge.

Ihre Vorteile:

- ✔ Grundlegendes Verständnis vom Weichgewebe und seiner Ästhetik wird anschaulich vermittelt.
- ✔ Weiterführende Techniken wie Basisschnitt führung werden anhand zahlreicher Abbildungen konkret.
- ✔ Wissenschaftliche Studien informieren über langfristige Erscheinungsbilder des Weichgewebes.

❒ **Ja, ich bestelle**

Weichgewebemanagement und Weichgewebeästhetik in der Implantologie

200 Seiten, 197 Abbildungen
Broschur, 17 x 24 cm
ISBN 978-3-938509-47-0
€ 34,80 inkl. MwSt.

Versandkostenfrei

07433 952-0
07433 952-777
www.spitta.de/di11

Es gelten die Allgemeinen Geschäftsbedingungen unter www.spitta.de/agb

Adresse/Stempel: 8200032

Datum, Unterschrift

VORSCHAU

März 2016

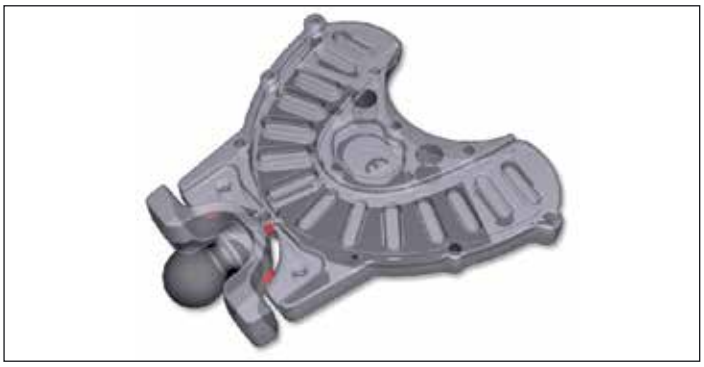

Implantologie

Dr. Elmar Frank stellt in seinem Beitrag eine Universalbissgabel vor, die als Positionierungs- und Fixationshilfe des Patienten in CT- bzw. DVT-Geräten dient. Sie kann als „in-vivo" Kalibrierungshilfe eingesetzt werden und damit einen wichtigen Beitrag zur Qualitätssicherung von CT- bzw. DVT-Aufnahmen bezogen auf die Einzelaufnahme leisten.

Praxisführung

Parodontales Risikomanagement – Früherkennung und Monitoring ist das Thema von **Brigitte Godizart**. Sie berichtet über neue Erkenntnisse zur professionellen Prophylaxe und für die fachgerechte Behandlung eines Parodontitis-Risikopatienten.

IMPRESSUM

Verlag	Spitta Verlag GmbH & Co. KG Ammonitenstraße 1, 72336 Balingen Tel.: +49 7433 952-325 Fax: +49 7433 952-321 Internet: www.spitta.de www.dimagazin-aktuell.de
Chefredaktion Implantologie:	PD Dr. Dr. Dr. Oliver Seitz oliver.seitz@spitta.de
Chefredaktion Parodontologie:	Prof. Dr. Georg Gaßmann georg.gassmann@spitta.de
Redaktion:	Carmen Bornfleth carmen.bornfleth@spitta.de
Ständiger Mitarbeiter der Redaktion:	Dr. Jan-Friedrich Dehner jan-friedrich.dehner@spitta.de
Anzeigen:	Josefa Seydler josefa.seydler@spitta.de
	Heike Müller-Wüstenfeld heike.mueller-wuestenfeld@spitta.de
Anzeigenservice und Vertrieb:	Gundula Schwaner gundula.schwaner@spitta.de Tel.: +49 7433 952-325
Anzeigenpreisliste:	Nr. 20 vom 1. November 2015
Erscheinungsweise:	Februar, März, Mai, Juni, September, Oktober, November, Dezember
Jahrgang:	20. Jahrgang 2016
Auflage:	9.500 Exemplare
Verbreitung:	Deutschland und europäisches Ausland
Jahresabonnement:	Euro 50,00 (Einzelpreis Euro 10,00)
Gestaltung:	www.b-2-h.de
Druckerei:	F&W MEDIENCENTER, Kienberg

Redaktionsbeirat:

Dr. Eduardo Anitua, Vitoria (E)
Prof. Dr. Nicole Arweiler, Marburg
Dr. Georg Bayer, Landsberg
Dr. Fred Bergmann, Viernheim
Dr. Robert Böttcher, Ohrdruf
Dr. Jörg Brachwitz, Remscheid, Schwelm
PD Dr. Dan Brüllmann, Mainz
Dr. Hermann Derks, Emmerich
Dr. Marcus Engelschalk, München
Dr. Daniel Engler-Hamm, München
Prof. Dr. Dr. E. Fischer-Brandies, München
Dr. med. Michael Gahlert, München
Dr. German Gómez-Román, Tübingen
Prof. Dr. Roberto Grassi, Bari (I)
Dr. H.-J. Hartmann, Tutzing
Dr. Michael Hopp, Berlin
Dr. Werner Hotz, Sigmaringen
Dr. Hans-Dieter John, Düsseldorf
Dr. Frank Kistler, Landsberg
Dr. Steffen Kistler, Landsberg
Dr. Heinz Kniha, München
Prof. Dr. Ralf Kohal, Freiburg
ZTM Heiner Kruse, Hamburg
Prof. Dr. K.-P. Lange, Berlin
Dr. Philippe D. Ledermann, Bern (CH)
ZTM Reinhard Lucas, Mönchengladbach
Dr. Ralf Masur, Bad Wörishofen
Dr. Robert Nölken, Lindau
Prof. Dr. Dr. Winand Olivier, M.Sc., Bottrop
RA Björn Papendorf, Münster
Dr. Mathias Plöger, Detmold
Dr. Florian Rathe, Forchheim
Prof. Dr. Dr. Dr. Robert Sader, Frankfurt
Kerstin Salhoff, Nürnberg
Dr. Markus Schlee, Forchheim
Dr. Karl-Heinz Schnieder, Münster
Dr. Achim Sieper, Kamen
Dr. Christoph Sliwowski, Düsseldorf
Prof. Serge Szmukler-Moncler, Basel (CH)
Dr. Alexander Volkmann, Saalfeld
Dr. Clemens Walter, Basel (CH)
Prof. Dr. Thomas Weischer, Essen
Dr. Jörg-Ulf Wiegner, Saalfeld
Dr. Walter Wille-Kollmar, Barletta (I)
Prof. Dr. Murat Yildirim, Düren

Die Zeitschrift und die enthaltenen Beiträge sowie die Abbildungen sind urheberrechtlich geschützt. Jede Verwertung ist ohne Zustimmung des Herausgebers unzulässig und strafbar. Dies gilt besonders für Vervielfältigungen, Übersetzungen, Mikroverfilmungen und die Einspeicherung und Bearbeitung in elektronischen Systemen. Nachdruck, auch auszugsweise, nur mit Genehmigung des Verlages. Bei Einsendungen an die Redaktion wird das volle Einverständnis zur vollständigen oder auszugsweisen Veröffentlichung vorausgesetzt. Für unverlangt eingesandte Manuskripte kann keine Gewähr übernommen werden. Gezeichnete Artikel geben nicht unbedingt die Meinung der Redaktion wieder. Eine Haftung aus unrichtigen oder fehlerhaften Darstellungen wird in jedem Falle ausgeschlossen. Es gelten die AGB.

DENTAL KOMPAKT 2016

Das Jahrbuch für Dentalprodukte

Mehr als 2.500 Dentalprodukte zu Zahnmedizin und Zahntechnik direkt miteinander vergleichen – und das alles in einem Werk. So sparen Sie wertvolle Zeit bei Investitionsentscheidungen in der Zahnarztpraxis und im Dentallabor.

Jetzt bestellen:
www.spitta.de/dentalkompakt2016

DENTAL KOMPAKT 2016 – Das Jahrbuch

Nachschlagewerk, über 100 verschiedene Produktvergleiche komplett in Farbe, DIN A4, verstärkter Umschlag, gebunden
€ 50,– zzgl. Versandkosten und MwSt.
Best.-Nr. V008097110

NEU
Nur € 50,–

spitta

Spitta Verlag | Ammonitenstraße 1 | 72336 Balingen

DENTAL KOMPAKT online

Das Vergleichsportal für Dentalprodukte

www.dentalkompakt-online.de

über 4.000 Dentalprodukte online vergleichen

Straumann® Bone Level Tapered Implantat

Mehr als Primärstabilität.

Der neue konische Standard.

Die perfekte Symbiose von Design, Material und Oberfläche – das Straumann® Bone Level Tapered Implantat:

- Roxolid® Material – Reduziert die Invasivität mit kleineren Implantaten
- SLActive® Oberfläche – Entwickelt für maximalen Behandlungserfolg und Vorhersagbarkeit
- Apikal konisch – Exzellente Primärstabilität selbst bei beeinträchtigten Knochenverhältnissen
- CrossFit® Verbindung – Vereinfachte Handhabung, bekannt vom Bone Level System

www.straumann.de/blt
Telefon: 0761/4501 333

In Kombination mit:

Roxolid® SLActive®

straumann
simply doing more