02 | März | 2016

DENTALE IMPLANTOLOGIE international & Parodontologie

IMPLANTOLOGIE	Diagnostik und Vorgehen bei der Implantatnachsorge
PARODONTOLOGIE	Parodontales Risikomanagement
LEISTUNGSVERGLEICH	3-D-Implantat-Navigationssysteme

40 Forty Years of Swiss Innovation

NOUVAG

Motorsystem für die Implantologie

Einfache Bedienung

komplette Ausstattung

Implantologie und Mikrochirurgie

Moderne, sanfte Motorsteuerung

Individuell konfigurierbar

Motorsysteme der neuesten Generation

Nouvag AG · St.Gallerstr. 23–25 · CH-9403 Goldach
Tel +41 (0)71 846 66 00 · Fax +41 (0)71 846 66 70
info@nouvag.com · www.nouvag.com

Manuell -> Analog -> Digital?

Sehr geehrte Leserinnen und Leser,

seit geraumer Zeit befinden wir uns im *„digitalen Zeitalter"*. Die analoge Wählscheibe wurde vom „Wischkästchen" abgelöst; was früher noch greifbar war, ist heute ausschließlich virtuell: Güter, Daten…Freundschaften. Eine galoppierende Entwicklung, die wir neugierig angetrieben haben, uns aber längst davongestoben. Unsere Gesellschaft hat sich enorm entwickelt: es ist mehr möglich, als es sich der Einzelne vorzustellen vermag. Die vielen kleinen Zweifel brennen Jedem auf der Seele: Brisanz der Zeit, mangelnde Verbindlichkeit, Überforderung im Alter, Ausuferung der Konsumgesellschaft und, und, und…

Besinnen wir uns zurück auf unseren wunderbaren Beruf: Wann hat eigentlich das digitale Zeitalter in der Zahnmedizin begonnen? War es das erste Abrechnungsprogramm, das digitale Röntgen oder die CAD/CAM-Technologien, was unser alltägliches Arbeiten und unsere Wahrnehmung verändert hat? Diese Frage wird jeder von uns anders beantworten.

Und hier beginnt vielleicht auch die Furcht, das Unverständnis einiger, gerade älterer Kollegen, welche dem Verwirrspiel der Frasendrescherei aufgesessen sind. Zu ihrer Beruhigung und zur Relativierung des Übermaßes an Möglichkeiten sei gesagt: Letztlich bleibt Zahnmedizin ein lineares Handwerk durch und durch. Der Erfolg ist analog zum Erlernten und Erarbeiteten des Behandlers abzugreifen. Somit ist aber auch eines klar: Was man analog nicht beherrscht, wird digital nicht gelingen. Schließlich ist der Computer nur so intelligent, wie derjenige, der davor sitzt. Und hiermit nivelliert sich die gesamte Welle wieder. Es liegt alles in Ihren zwei Händen und Ihren zehn Fingern! Wenn wir uns auf den lateinischen Wortursprung zurückbesinnen: Manuell und Digital.

Ob sie diese Ausgabe der DI DENTALE IMPLANTOLOGIE & Parodontologie nun manuell in der Printversion oder im digitalen Modus zu Gesicht bekommen, spielt keine Rolle. Sie können in unseren vielfältigen Kategorien aus einer Reihe interessanter Artikel auswählen.
Apropos: Unser Portal **www.dimagazin-aktuell.de** wurde neu gestaltet. Schauen Sie doch mal wieder rein!

In der vorliegenden gedruckten Ausgabe bieten wir Ihnen mit einem aktuellen Marktüberblick eine einfache Möglichkeit, die führenden digitalen Planungs-/Guide-Systeme kennenzulernen, zu verstehen, zu vergleichen und gegebenenfalls auch auszuprobieren.

Weiter stellt Dr. Elmar Frank, bekannt durch die Berichte aus seiner volldigitalen Praxis, seine selbst entwickelte Universalbissgabel vor, welche sowohl zur Fixierung, Registrierung und Positionierung dienen soll.

Einen wiederum anschaulichen und begreifbaren Fall mit Handlungsbedarf schildert Dr. Markus Lietzau aus Berlin: Komplettversorgung nach insuffizienter Versorgung und kompromittierter Ausgangslage.

Das Thema Organisation von PA-Recall und Implantatnachsorge in der Praxis beleuchten wir aus zwei Perspektiven: Brigitte Godizart berichtet über die Verbreitung der parodontalen Erkrankungen und über starke Ideen, wie Recall und Hygieneunterweisungen in die Abläufe integriert werden können. Kollege Dr. Jörg Neugebauer aus Landsberg am Lech lenkt unser Augenmerk auf den optimalen, befundorientierten Recall von Implantatpatienten.

Auch die Kategorie Praxisführung bietet einiges lesenswertes. Diesmal finden Sie gleich drei Artikel zu Themen, welche zum einen nachvollziehbar und darüber hinaus durchaus gut umzusetzen sind. Sybille David berichtet von der Anmutung von Qualität, denn schließlich ist „Qualität nur das, was beim Patienten ankommt". In eine ähnliche Kerbe schlägt der Artikel von Rechtsanwältin Lyck, welche unseren Sinn für die Limitationen der Fremdwerbung in praxiseigenem Werbematerial stärken möchte. Und letztlich Steven Ruesch, der uns anhält die eigene Praxishomepage zu pflegen und hinsichtlich der Relevanz zu optimieren.

Und ob es nicht schon digital genug wäre: Unsere Sorgen aus den ersten Zeilen haben Dr. Franz Xaver Wack und Dr. Denis Novakovic hervorragend geteilt. Welchen Weg beschreite ich, um einen Patienten im konsequenten digitalen Workflow zu behandeln, wenn der Industrie-Support schon an der aktuellen Schnittstellenproblematik zu scheitern droht?

Gute Lektüre wünschen

PD Dr. Dr. Dr. Oliver Seitz

Dr. Jan-Friedrich Dehner

Das Titelbild wurde uns freundlicherweise zur Verfügung gestellt von Dr. Michael Leistner (Merzhausen), www.dent-design.de

Implantologie

74 Befundorientierte Diagnostik und Vorgehen bei der Implantatnachsorge — Jörg Neugebauer, Freimut Vizethum, Steffen Kistler, Frank Kistler

82 Universalbissgabel als qualitätssichernde Maßnahme in der dreidimensionalen Bildgebung — Elmar Frank

90 Korrektur einer neuen Oberkieferversorgung mit ästhetischen und funktionalen Mängeln – eine Falldarstellung — Markus Lietzau

96 Si tacuisses, … – digitale Workflow-Dentalindustrie – ...philosophus mansisses — Franz Xaver Wack, Denis Novakovic

Leistungsvergleich

102 Aktuelle Marktübersicht „3-D-Implantat-Navigationssysteme“

Parodontologie

108 Parodontales Risikomanagement: Früherkennung und Monitoring — Brigitte Godizart

Praxisführung

112 Qualität ist, was beim Patienten ankommt — Sybille David

114 Wann beginnt unzulässige Fremdwerbung für den Zahnarzt — Katri Helena Lyck

116 Ihre Praxis-Website muss relevant sein — Steven Ruesch

117 Neuauflage des Lehrfilms zur Osseointegration für Patienten

Herstellerinformationen

118 Neuprodukte

Industrie-Report

121 Das Herzstück des Thommen Implantatsystems feiert 30. Geburtstag

121 Aktionsbündnis gesundes Implantat: ImplantatPflegeCenter im Fokus

122 Erfahrener Vertriebsleiter als Garant für die Zukunft

124 Nationale Vertriebstagung von Henry Schein Dental stand im Zeichen der Zukunft

125 Neuer Vertriebschef für die DACH-Region

126 Alveolenmanagement – intelligenter Mehrwert für Anwender und Patient

Fortbildung

128 Intraligamentäre Anästhesie: Richtige Technik, große Wirkung

129 3. MIS Global Conference in Barcelona

130 Initiativen und Neuerungen bei der Deutschen ITI-Sektion

133 Nobel Biocare Global Symposium 2016

133 Countdown für Osteology in Monaco läuft

Verbands-News

134 DGI: Unverträglichkeit von Implantaten und Dentalmaterialien

135 11. Experten Symposium des BDIZ EDI in Köln

Rubriken

71 Editorial

136 Vorschau Impressum

ANZEIGE

20 + 30 = 1000

Mit Markteinführung der Geistlich Bio-Gide® vor 20 Jahren, Geistlich Bio-Oss® vor 30 Jahren und mit Erreichung von 1000 Studien ist das Jubiläumsjahr 2016 für Geistlich Biomaterials von ganz besonderer Bedeutung.

Von Pionierleistung zu Meisterleistung

Firmengründer Eduard Geistlich 1851 – Reinraumlabor 2016

Seit mehr als 160 Jahren hat das Schweizer Familienunternehmen seine Kernkompetenz in der Knochen- und Weichgewebebearbeitung kontinuierlich ausgebaut.
Das xenogene Knochenersatzmaterial Geistlich Bio-Oss® hat in der Kieferrekonstruktion vor 30 Jahren als Pionier eine Vorreiterrolle eingenommen. Geistlich Bio-Gide® läutete vor 20 Jahren eine neue Ära der resorbierbaren Kollagenmembran ein. In der dentalen Regeneration sind Geistlich Produkte bis heute wegweisend und mit mehr als 1000 Studien die am besten dokumentierten Biomaterialien auf diesem Gebiet. Patienten und Behandler profitieren gleichermaßen von den qualitativ hochwertigen Biomaterialien, die sich durch Sicherheit und eine einzigartige Biofunktionalität auszeichnen.

Das Geistlich Fortbildungsangebot umfasst ein breites Spektrum an Kursen wie z. B. Augmentationschirurgie, Weichgewebetechniken und präventiven Maßnahmen. Spezielle Highlights in Ihrer Region finden Sie unter **www.geistlich.de**.

Nur für kurze Zeit: 20% Rabatt zusätzlich ab der ersten Geistlich Fortbildung

Vom **Jubiläumsangebot** können Frühbucher jetzt doppelt profitieren. Sie sichern sich eine Teilnahme unter den begrenzten Kursplätzen und erhalten bereits ab der ersten Fortbildung einen Rabatt von 20% (bis 31. 03. 2016). Ab der zweiten Fortbildung erhalten Teilnehmer ganzjährig 30% Rabatt.

JUBILÄUMSANGEBOT

30% Rabatt ab der zweiten Fortbildung

FRÜHBUCHER AUFGEPASST!
Nur bis 31.03.2016

20% Rabatt
auf die erste Fortbildung

Geistlich
Biomaterials

20 JAHRE GEISTLICH BIO-GIDE®
30 JAHRE GEISTLICH BIO-OSS®
1000 STUDIEN

D I&P 02-2016

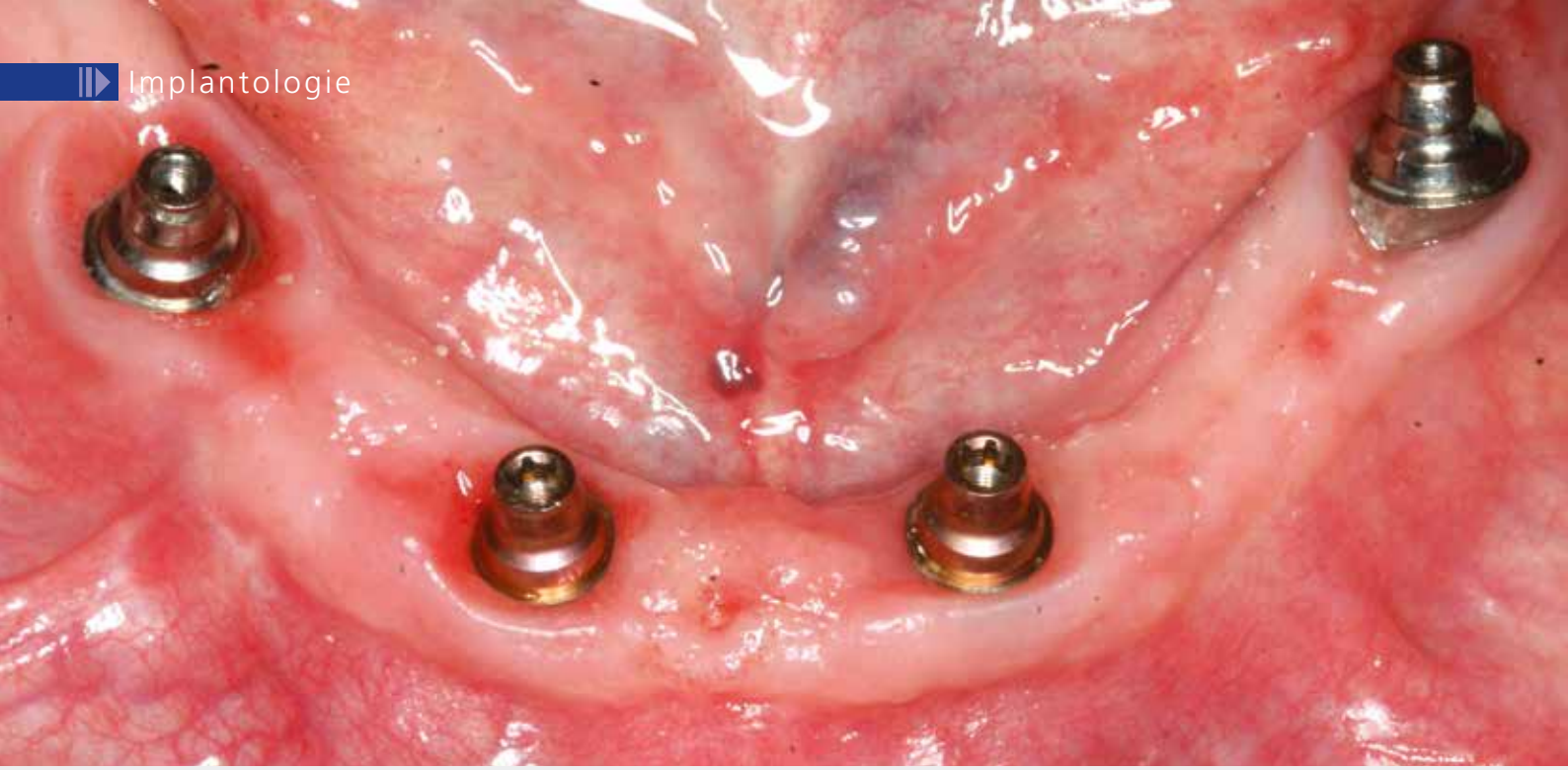

Geringe Reizung des periimplantären Weichgewebes.

Befundorientierte Diagnostik und Vorgehen bei der Implantatnachsorge

Indizes: Antimikrobielle photodynamische Therapie, Nachsorge, Periimplantitis, Recall

Bei der regelmäßigen Nachsorge und dem Recall von Implantatpatienten sind einige spezifische Aspekte besonders bei der Durchführung der professionellen Zahnreinigung (PZR) zu beachten. Hier sind neben konstruktiven Aspekten auch die implantatspezifische Situation der Weichgewebsanlagerung an die Komponenten Rechnung zu tragen, damit diese für den Langzeiterfolg wichtige Anlagerung durch die Nachsorgemaßnahmen nicht geschädigt wird. Der Umfang der diagnostischen und präventiven Maßnahmen ist daher jeweils abhängig von den individuellen Befunden.

Eine regelmäßige Überprüfung der Implantatversorgung zur Prävention von biologischen oder technischen Komplikationen wird als Voraussetzung für einen Langzeiterfolg gesehen [5]. Dies bedeutet, dass im Rahmen des Recalls die Stabilität der Verankerung des Zahnersatzes, sowie des periimplantären Hart- und Weichgewebes beurteilt werden müssen [15] (Abb. 1 a-c). Die Festigkeit der prothetischen Versorgung kann bei Zugänglichkeit der Schraubverbindung mit dem jeweiligen Schraubendreher überprüft werden, ansonsten empfiehlt sich die Anwendung des Periotest-Verfahrens oder zumindest die Durchführung eines Perkussionstestes. Durch eine feste Verankerung des Zahnersatzes werden Mikrobewegungen der Aufbauteile verhindert, die sonst zu einer Schädigung der Implantataufbauverbindung oder zu einem erhöhten Knochenabbau führen können [11].

Für die Beurteilung des Knochenniveaus im Rahmen des Recalls empfiehlt sich bei symptomlosem Verlauf in den ersten zwei Jahren eine jährliche radiologische Kontrolle, um etwaige Veränderungen mit den Ausgangsbildern nach der prothetischen Versorgung vergleichen zu können [1]. Ergeben sich bereits bei den ersten klinischen Kontrollen Anzeichen für ein vermehrtes Weich- und Hartgewebsdefizit, sind die Röntgenkontrollen sofort durchzuführen, um eine frühe Intervention zu ermöglichen. Zeigen sich nach zwei Jahren stabile Verhältnisse, kann das Intervall der Röntgenuntersuchungen auf zwei Jahre erhöht werden, da dann mit stabilen Verhältnissen zu rechnen ist. Am effektivsten erfolgt die radiologische Kontrolle mit einer Einzelaufnahme in Rechtwinkeltechnik, da es hier zu keinen Überlagerungen kommt und somit die Darstellung des Knochenniveaus reproduzierbar ist [2] (Abb. 2 a und b).

Bei der Beurteilung und Behandlung des Weichgewebes sind die besonderen Aspekte des offenen Implantates mit der – anders als beim Zahn – physiologisch bedingten Weichgewebsanlagerung zu beachten [6].

Das Weichgewebe lagert sich in der Regel bei den zweiteiligen Implantaten mit jeweils einer Zone von Bindegewebe und Epithel am Implantat an [7]. Je nach Struktur der Anschlussgeometrie des Implantates und des Aufbaus kann es zu einer unterschiedlichen Ausdehnung dieser Zonen kommen. Diese stabile Anlagerung ist wichtig, damit der Implantat-Knochen-Kontakt zur Mundhöhle hin abgedichtet ist und kein Knochen direkten Kontakt zur mikrobiologisch belasteten Mundhöhle hat. Durch die diagnostischen und therapeutischen Maßnahmen darf dieser Verbund nicht geschädigt werden. Bei einer hohen bzw. dicken Weichgewebssituation bildet sich zudem ein langes Saumepithel aus, das sich mehr oder weniger straff am Aufbau oder der Suprastruktur anlagert.

Befundorientierte Diagnostik

Der periimplantäre Sulcus zeigt – abhängig von der Tiefe – eine mehr oder minder gleichmäßige Verteilung der mikrobiologischen Belastung, die der des gesamten oralen Systems entspricht. Für die prophylaktischen Maßnahmen sind unter diesen Gesichtspunkten vier Gruppen von Patienten zu unterscheiden. Prinzipiell erfolgt die Sondierung mit wenig Druck, am besten mit einer mechanisch begrenzten Sonde (0,2 N) unter Berücksichtigung morphologischer Aspekte des Implantat-Abutment-Designs (Tabelle 1).

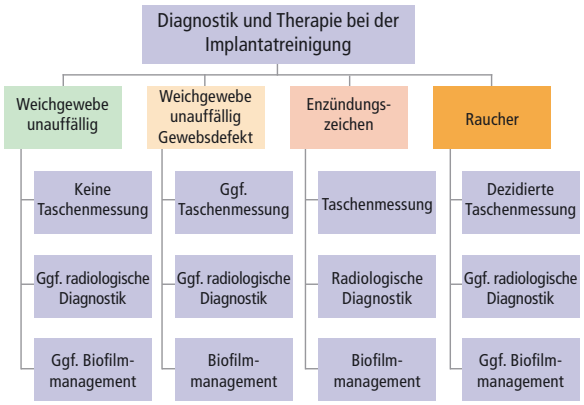

Tab. 1: Befundorientiertes Vorgehen beim Implantatrecall.

Abb. 1a: Geringe Reizung des periimplantären Weichgewebes bei nicht optimal erbrachter Mundhygiene.

Abb. 1b: Instruktion der Mundhygienemaßnahmen.

Abb. 1c: Recall nach 3 Monaten mit reizlosem Weichgewebe, aber immer noch unzureichender Mundhygiene.

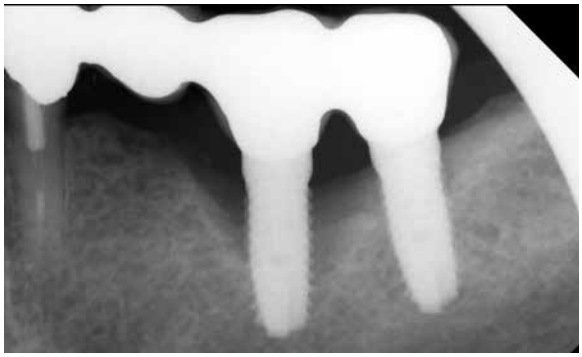

Abb. 2a: Diffuse Darstellung des periimplantären Knochenniveaus durch nicht achsengerechte Röntgentechnik.

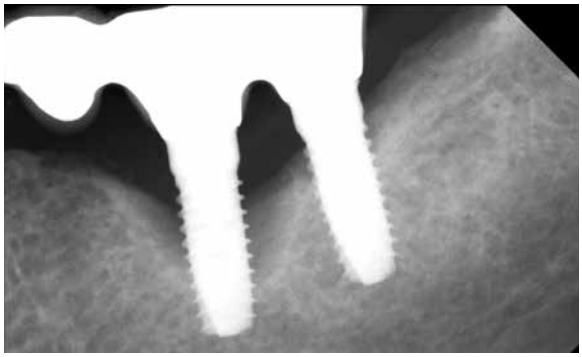

Abb. 2b: Genaue Darstellung des Knochenniveaus mit Kontur der Implantatgewindeflanken bei korrekter Rechtwinkeltechnik.

Patienten mit unauffälligem Weichgewebe

Patienten mit Implantaten ohne Sekretion und mit einem gesunden, straff anliegenden Weichgewebe benötigen keine besondere Berücksichtigung bei der Durchführung der Zahnreinigung. Auf eine Messung der Taschentiefen kann verzichtet werden. Hier werden supragingival die Aufbauteile bzw. die prothetische Versorgung von harten und weichen Belägen befreit und die Patienten auf eine Optimierung der Mundhygiene an entsprechenden Stellen – sofern notwendig – hingewiesen.

Patienten mit reizlosem Weichgewebe aber Gewebedefiziten

Zeigen sich bei Patienten reizlose Weichgewebsbefunde, aber Anteile der Aufbauten oder sogar Anteile der Implantate ohne Weichgewebsabdeckung – besonders die mikrostrukturierte Implantatoberflächen bei modernen Implantatsystemen – sollte der Patient auf ein mögliches Risiko einer Progression des Knochenrückgangs oder einer Periimplantitis aufgeklärt werden. Hier sind dann auch besondere Maßnahmen zum Biofilmmanagement notwendig. Je nach radiologischer Darstellung des periimplantären Knochenniveaus kann auch eine Messung der Taschen zur weiteren Beurteilung notwendig sein.

Abb. 3a: Unauffällige Befunde beim Recall einer festsitzenden Versorgung.

Abb. 3b: Geringe Reizung des periimplantären Weichgewebes.

Patienten mit Entzündungszeichen

Zeigt sich bei der initialen Untersuchung der Implantate im Recall bereits eine Sekretion in Form von Pus oder Blutung auf geringe mechanische Reizung, ist eine weitere Abklärung zur Bestimmung der Taschentiefe erforderlich. Hier ist dann die vorsichtige Sondierung der periimplantären Taschentiefen indiziert, um die Tiefe des Sulcus bestimmen zu können. Liegen Taschen bis 4 mm Tiefe vor, ist eine vorsichtige mechanische Reinigung unter Schonung der Weichgewebsanlagerung und Dekontamination des infizierten Weichgewebes notwendig. Vor allem der Suche nach Zementresten bei zementierten Arbeiten ist Beachtung zu schenken. Bei Taschentiefen größer als 4 mm ist eine Reevaluation nach zwei Wochen indiziert, um dann über die Notwendigkeit einer offenen Periimplantitisoperation entscheiden zu können.

Patienten mit Nikotinkonsum

Bei Rauchern zeigen sich oftmals keine klinischen Symptome im Sinne einer Blutung auf Sondierung, da die Mikrozirkulation des Gewebes reduziert ist. Nach einer vorsichtigen Evaluation der Stabilität des periimplantären Weichgewebes, z. B. mit einem Luftbläser, kann eine Sondierung empfehlenswert sein, um eine mögliche Sekretion zu erkennen. Damit die Anlagerung des Weichgewebes durch die Sondierung nicht zu stark geschädigt wird, erfolgt die Taschentiefenmessung nur punktuell und wird ggf. durch eine radiologische Kontrolle ergänzt.

Weiterführende Diagnostik und Abklärung

Sofern die Genese der suspekten Befunde nicht klar ist, muss diese evaluiert werden. Neben der radiologischen Kontrolle kann es auch notwendig werden, die Suprakonstruktion abzunehmen. Eine häufige Ursache sind nicht erkannte, verbliebene Zementüberschüsse, die zu Fremdkörperreaktionen führen [4]. Bei einer nicht adäquat erbrachten prothetischen Versorgung mit einer nicht adäquaten Passung kann auch die Neuanfertigung oder Überarbeitung dieser erforderlich sein. Sofern die Suprakonstruktion entfernt wurde, lassen sich die Aufbauteile

Abb. 3c: Überprüfung der Hygienefähigkeit bei ungünstiger Basisgestaltung mit Plaqueadhäsion.

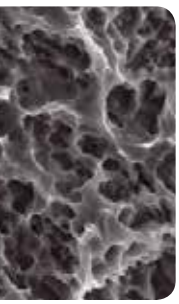
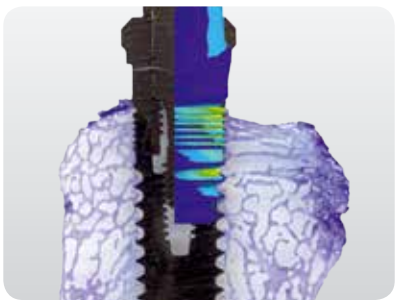



BEGO SECURITY
Implants

BEGO SECURITY Implants – für eine umfassende 5-Jahres-Garantie

Bionische Mikrorillen zur Spannungsreduzierung

Modernes Design mit BEGO Semados® RS/RSX

- Bionisch optimierte Mikrorillen (zum Patent angemeldet)
- Maschinierte (RS-Line) oder mikrostrukturierte (RSX-Line) Schulter mit Platform Switch
- Implantatdurchmesser 3,0 – 5,5 mm
- Selbstschneidendes Gewindedesign mit optimalem Schneidwinkel
- Weitere Infos unter **www.bego.com**

Miteinander zum Erfolg

BEGO

Abb. 4a: Spontane Blutung beim Recall im distalen Bereich der Implantatkrone.

Abb. 4b: Deutliche Blutung bei 3 bis 4 mm Sondierungstiefe.

Abb. 4c: Applikation des Photosensitizers mit anschließendem Spülen (HELBO blue, Bredent Medical, Senden).

Abb. 4d: Aktivierung des Photosensitizers mit 3D-Sonde (Helbo Pocket Probe, Bredent Medical, Senden).

extrakorporal reinigen und bei Bedarf glätten. Bei nicht optimal erbrachten Suprakonstruktionen lassen sich die Hohlräume desinfizieren und können auch zahntechnisch angepasst werden (Abb. 3 a bis c).
Zeigen sich Entzündungszeichen mit einer Blutung auf Sondierung oder Sekretion liegt eine periimplantäre Mukositis vor, bei der das mikrobiologische Gleichgewicht gestört ist [13]. Die alleinige Motivation des Patienten zur Intensivierung seiner Mundhygiene ist oftmals nicht ausreichend, um eine Stabilisierung der Verhältnisse zu erreichen. Daher ist es dann notwendig, zusätzliche antimikrobiologische Maßnahmen einzuleiten, damit es zu einer Rekolonisation eines physiologischen Mundmilieus am Implantat und infolgedessen auch der gesamten Mundhöhle kommen kann.

Befundorientiertes Vorgehen

Die mikrobiologischen Befunde zeigen sich unterschiedlich, sofern bei den Patienten neben der Implantatversorgung noch eigene Zähne vorhanden sind. Gerade beim teilbezahnten Patienten ist es wichtig, weitere Herde für eine mögliche Entzündung am Implantat auszuräumen, indem eine Parodontaltherapie wiederholt oder eingeleitet wird [10]. Mikrobiologische Befunde des periimplantären Sulkus zeigen weitere Stämme, die besonders mit einer Adhäsion an die Metalloberfläche assoziiert werden [14]. Daher gestaltet sich die antimikrobielle Therapie schwierig, da ein komplexes Keimspektrum vorliegt.

Im Rahmen der regulären Prophylaxe wird nach der mechanischen Reinigung die Anwendung von desinfizierenden Lösungen propagiert. Für eine therapeutische Wirksamkeit gerade im initialen Stadium einer Mukositis ist für eine effektive Dosiswirkung eine relativ hochkonzentrierte Applikation notwendig, die jedoch auch eine zelltoxische Wirkung im sensiblen periimplantären Gewebe zeigen kann [12]. Bei der subjektiv eingeschätzten schonenderen Anwendung von geringeren oder verdünnten Konzentrationen kann eine Keimreduktion nicht erreicht werden. Dies kann auch zur Ausbildung von Resistenzen führen.

Als minimalinvasive und effektive Methode zum Management des oralen Biofilms hat sich in den letzten Jahren die

Abb. 4e: Überprüfung des Therapieerfolges nach 3 Monaten mit Luftpüster.

antimikrobielle Photodynamische Therapie (aPDT) etabliert. Durch einen photodynamischen Reaktionsmechanismus erfolgt bei der aPDT eine komplikationsfreie und sofortige Inaktivierung von pathogenen Biofilmen. Bei der periimplantären Nachsorge wird eine sterile lichtaktive Farbstofflösung als Photosensitizer (HELBO blue, Bredent Medical, Senden) in den periimplantären Sulkus und sofern noch vorhanden auch in die Parodontien eingebracht. Bei symptomlosen oder geringen pathologischen Befunden wird eine Einwirkzeit von mindestens 60 Sekunden gewählt, die bei ausgeprägten Befunden auf bis 180 Sekunden extendiert werden kann. In dieser Zeit diffundieren die Photosensitizermoleküle in den Biofilm und lagern sich an negativ geladene Zentren der Bakterienwand an. Für eine umfassende Anfärbung der Bakterien wird ein hochkonzentrierter Farbstoff verwendet, sodass anschließend die Überschüsse des Photosensitizers sorgfältig ausgespült werden, bevor die Lichtapplikation erfolgt. Durch die Aktivierung der adsorbierten Photosensitizermoleküle mit nichtthermischem Laserlicht [3] (HELBO TheraLite Laser, Bredent Medical Senden) entstehen durch einen quantenmechanischen Transferprozess an den Photosensitizermolekülen Singulettsauerstoffmoleküle durch Energieabsorption und Spinänderung. An der Bakterienwand erfolgt über die Oxidation von Membranlipiden eine letale, irreversible Schädigung der Bakterien. Da aufgrund ihres Membranpotentials eukaryote Zellen nicht angefärbt werden, wird dort kein Singulettsauerstoff gebildet, der zu einer Gewebeschädigung führen könnte.

Da die photodynamische Reaktion energieabhängig ist, ist es erforderlich, dass jedes Implantat und jeder Zahn ausreichend belichtet wird. Hier hat sich eine zirkuläre Applikationsdauer des Laserlichtes von einer Minute, die über vier oder sechs Positionen pro Einheit verteilt wird, etabliert. Bei der Applikation des Photosensitizers und des Lichtleiters ist darauf zu achten, dass die Applikation ohne Druck geschieht, sodass es bei einem gesunden periimplantären Weichgewebe zu keiner Ablösung des hemidesmosomalen Attachments an den Implantataufbauten oder der Suprastruktur kommt (Abb. 4 a bis e).

Befundorientiertes Recallintervall

Das Recall sollte je nach Mundhygienesituation zwischen vierteljährlich und maximal einmal jährlich stattfinden. Bei Patienten mit einem PSI-Code von kleiner gleich eins ist die Anwendung der aPDT im Sinne einer Erhaltungstherapie einmal im Jahr ausreichend. Bei Risikopatienten mit PSI-Werten von zwei und höher sollte die aPDT halbjährlich erfolgen [15].

Ein besonders enges Recall erfordern Patienten, bei denen bereits eine offene Periimplantitis-Therapie durchgeführt wurde. Bei diesen Patienten ist das Risiko eines Rezidivs in der Regel erhöht. Da eine Reosseointegration der Defekte nur bedingt zu erreichen ist, ist das periimplantäre Augmentat gerade bei Entzündungen wenig stabil, sodass es relativ schnell wieder zu einem ausgeprägten Verlust

ÜBER DIE AUTOREN

PD Dr. Jörg Neugebauer studierte Zahnheilkunde an der Universität Heidelberg. Danach erfolgte eine mehrjährige Tätigkeit in der Dentalindustrie, zuletzt als Leiter R&D Implantologie. Nach der Weiterbildung zum Fachzahnarzt für Oralchirurgie arbeitete, forschte und lehrte er als Oberarzt an der Interdisziplinären Poliklinik für Orale Chirurgie und Implantologie der Universität zu Köln unter Direktor Prof. Dr. Dr. J. E. Zöller. Seit August 2010 ist er in der Praxis für Zahnheilkunde Dres. Bayer, Kistler, Elbertzhagen und Kollegen, Landsberg am Lech, mit weiterer Lehr- und Forschungstätigkeit für die Universität Köln tätig. Seine Forschungsschwerpunkte sind: Verlässlichkeit der Implantattherapie, antimikrobielle photodynamische Therapie, digitale Volumentomografie und Keramikimplantate.

Dr. Steffen Kistler absolvierte sein Studium der Zahnmedizin von 1990 bis 1995 an der FU Berlin und LMU München. Im Jahr 1996 folgte die Promotion. 1996 begann seine implantologische Tätigkeit. Von 1997 bis 1999 war er Oberarzt (Prothetik) an der ZMK-Klinik der LMU München. 2001 stieg er in die Gemeinschaftspraxis von Dr. Georg Bayer und Dr. Frank Kistler ein. Seit 2002 ist sein Tätigkeitsschwerpunkt die Implantologie (DGZI). Seit 2004 ist er Active Member der DGOI/Diplomate ICOI und seit 2008 geprüfter Spezialist für Implantologie der EDA (BDIZ/EDI). Er ist Mitglied verschiedener implantologischer Fachgesellschaften und mit mehr als 300 Vorträgen, Kursen und Veröffentlichungen im Bereich Fachfortbildung (inter-)national tätig.

Dr. Frank Kistler ist seit 1996 implantologisch tätig. Er ist Mitglied und geprüfter Experte der DGOI und ebenfalls in der Gemeinschaftspraxis mit Dr. Georg Bayer in Landsberg am Lech tätig. Sein Tätigkeitsschwerpunkt liegt in der chirurgischen Implantologie. Dr. Frank Kistler ist als Autor sowie international als Referent tätig.

Dr. Freimut Vizethum absolvierte von 1976 bis 1982 sein Studium der Werkstoffwissenschaften an der Universität Erlangen-Nürnberg. Daran schloss sich ein Studium der Zahnheilkunde an. Von 1988 bis 1999 leitete er die Produktion und Entwicklung der Sparte Medizin-Technik der Friedrichsfeld GmbH, welche später als Friatec AG, Mannheim firmierte. Ab 1996 war er dort als Bereichsleiter Dentale Implantologie verantwortlich. Von 1999 bis 2002 leitete er die Geschäfte der Friadent GmbH in Mannheim. Von 1990 bis 2000 war er dazu in eigener Praxis privatärztlich tätig. Dr. Vizethum koordinierte, förderte und begleitete in den folgenden Jahren verschiedene Forschungsprojekte zur antimikrobiellen photodynamischen Therapie. Er hält Vorträge und publiziert im Bereich Implantatprothetik und zur antimikrobiellen photodynamische Therapie.

kommen kann. Bei symptomlosen Verhältnissen sollte am bereits voroperierten Implantat sehr dezidiert die Sondierung zur Messung der Taschen durchgeführt werden, da es sonst zu einer Schädigung des hemidesmosomalen Abschlusses kommt und damit ein Rezidiv der Periimplantitis induziert werden kann.

Weitere Aspekte

Durch die Nutzung von hochenergetischen Reinigungsinstrumenten, wie Airscaler oder Pulverstrahlgeräten, kann es über die Impulse auch zu einer Lockerung der Halteelemente kommen. Daher ist es wichtig, dass zum Abschluss einer Implantatreinigung die Festigkeit der Halteschrauben und Suprastruktur gegebenenfalls wiederholt überprüft wird. Für besondere Handinstrumente mit Arbeitsansätzen aus Titan oder Kunststoff hat sich kein Vorteil nachweisen lassen, sodass die normale Instrumentierung ausreichend ist [13].
Da der herausnehmbare Zahnersatz in der Regel aus Kunststoff hergestellt wird, kann dieser je nach Materialzusammensetzung und Verarbeitungstechnik anfällig für eine mikrobiologische Belastung sein [9]. Gerade bei älteren Patienten, die durch ihre reduzierte Allgemeingesundheit, anfällig für respiratorische Erkrankungen sind, kann es erforderlich sein auch den Zahnersatz intensiv zu reinigen [8]. Dazu haben sich Ultraschallbäder mit speziellen Reinigungsmitteln bewährt.

Fazit

Die Parameter zur Beurteilung der periimplantären Nachsorge sind sehr vielfältig, daher ist die Berücksichtigung der entsprechenden Befunde und Risikofaktoren wichtig, um die Langzeitstabilität der Implantatversorgung gewährleisten zu können.

Priv.-Doz. Dr. Jörg Neugebauer
Dres. Bayer, Kistler,
Elbertzhagen und Kollegen
Von-Kühlmann-Str. 1
86899 Landsberg am Lech
und
Interdisziplinäre Poliklinik für
Orale Chirurgie und Implantologie
Klinik und Poliklinik für Mund-, Kiefer- und
Plastische Gesichtschirurgie der Universität zu Köln
Direktor: Univ.-Professor Dr. Dr. J. E. Zöller
Kerpener Str.32 · 50931 Köln
E-Mail: neugebauer@implantate-landsberg.de

Dr. Freimut Vizethum
Am Mannaberg 7
69231 Rauenberg
E-Mail: info@evidea.net

Dr. Steffen Kistler
Dres. Bayer, Kistler,
Elbertzhagen und Kollegen
Von-Kühlmann-Str. 1
86899 Landsberg am Lech
E-Mail:
steffen.kistler@implantate-landsberg.de

Dr. Frank Kistler
Dres. Bayer, Kistler,
Elbertzhagen und Kollegen
Von-Kühlmann-Str. 1
86899 Landsberg am Lech
E-Mail:
frankkistler@implantate-landsberg.de

LITERATUR

[1] BDIZ. Periimplantitis: Biologische Komplikationen. Konsensuspapier der 10. Europäischen Konsensuskonferenz (EuCC) 2015.
[2] De Bruyn H, Vandeweghe S, Ruyffelaert C et al. Radiographic evaluation of modern oral implants with emphasis on crestal bone level and relevance to peri-implant health. Periodontol 2000 2013; 62: 256-270.
[3] Dortbudak O, Haas R, Bernhart T et al. Lethal photosensitization for decontamination of implant surfaces in the treatment of peri-implantitis. Clin Oral Implants Res 2001; 12: 104-108.
[4] Happe A, Körner G, Rothamel D. Zur Problematik von submukösen Zementresten bei implantologischen Suprastrukturen und der Indikation individueller Abutments. Implantologie 2011; 19: 161-169.
[5] Heitz-Mayfield LJ, Needleman I, Salvi GE et al. Consensus statements and clinical recommendations for prevention and management of biologic and technical implant complications. Int J Oral Maxillofac Implants 2014; 29 Suppl: 346-350.
[6] Lang NP, Berglundh T. Periimplant diseases: where are we now?--Consensus of the Seventh European Workshop on Periodontology. Journal of Clinical Periodontology 2011; 38 Suppl 11: 178-181.
[7] Linkevicius T, Apse P. Biologic width around implants. An evidence-based review. Stomatologija 2008; 10: 27-35.
[8] Neppelenbroek KH. The importance of daily removal of the denture biofilm for oral and systemic diseases prevention. J Appl Oral Sci 2015; 23: 547-548.
[9] O'Donnell LE, Smith K, Williams C et al. Dentures are a Reservoir for Respiratory Pathogens. J Prosthodont 2015.
[10] Ramanauskaite A, Baseviciene N, Wang HL et al. Effect of history of periodontitis on implant success: meta-analysis and systematic review. Implant Dent 2014; 23: 687-696.
[11] Schmitt CM, Nogueira-Filho G, Tenenbaum HC et al. Performance of conical abutment (Morse Taper) connection implants: A systematic review. Journal of biomedical materials research. Part A 2013.
[12] Schou S, Holmstrup P, Jorgensen T et al. Implant surface preparation in the surgical treatment of experimental peri-implantitis with autogenous bone graft and ePTFE membrane in cynomolgus monkeys. Clin Oral Implants Res 2003; 14: 412-422.
[13] Smeets R, Henningsen A, Jung O et al. Definition, etiology, prevention and treatment of peri-implantitis--a review. Head Face Med 2014; 10: 34.
[14] Tamura N, Ochi M, Miyakawa H et al. Analysis of bacterial flora associated with peri-implantitis using obligate anaerobic culture technique and 16S rDNA gene sequence. Int J Oral Maxillofac Implants 2013; 28: 1521-1529.
[15] Wang Y, Zhang Y, Miron RJ. Health, Maintenance, and Recovery of Soft Tissues around Implants. Clin Implant Dent Relat Res 2015.

Straumann® Bone Level Tapered Implantat

Mehr als Primärstabilität.

Der neue konische Standard.

Die perfekte Symbiose von Design, Material und Oberfläche – das Straumann® Bone Level Tapered Implantat:

- Roxolid® Material – Reduziert die Invasivität mit kleineren Implantaten
- SLActive® Oberfläche – Entwickelt für maximalen Behandlungserfolg und Vorhersagbarkeit
- Apikal konisch – Exzellente Primärstabilität selbst bei beeinträchtigten Knochenverhältnissen
- CrossFit® Verbindung – Vereinfachte Handhabung, bekannt vom Bone Level System

www.straumann.de/blt
Telefon: 0761/4501 333

In Kombination mit:

Roxolid® SLActive®

straumann
simply doing more

Abb. 1: Die von Dr. Elmar Frank entwickelte Universalbissgabel.

Universalbissgabel als qualitätssichernde Maßnahme in der dreidimensionalen Bildgebung

Indizes: Bildgebung, CT, DVT, Universalbissgabel

Der vorliegende Artikel beschreibt eine Universalbissgabel, die als Positionierungs- und Fixationshilfe des Patienten in CT- bzw. DVT-Geräten dient. Sie beinhaltet röntgensichtbare Marker zur Referenzierung von Messungen im erfassten Volumen. Eingesetzt als „in-vivo"-Kalibrierungshilfe kann sie einen wichtigen Beitrag zur Qualitätssicherung von CT- bzw. DVT-Aufnahmen bezogen auf die Einzelaufnahme leisten.

Die moderne, von prothetischen Überlegungen ausgehende, zahnärztliche Implantologie ist geprägt von der Verwendung geeigneter Planungs- und Navigationshilfen. Die zumeist auf 3D-bildgebenden Verfahren beruhenden Methoden, erlauben dem Behandler die dreidimensionale Planung und Umsetzung der angestrebten Versorgung.

Genauigkeit von DVT-Aufnahmen

Stand der Technik in der dentalen 3D-Bildgebung sind so genannte Digitale Volumentomographen (DVT-Geräte), geeignete Auswertungs- und Simulationssoftware sowie dazu passende Orientierungs- und Positionierungshilfen – auch Schablonen genannt. Sie berücksichtigen die benötigten räumlichen Informationen über den geplanten Eingriffsort, limitierende bzw. gefährdete anatomische Strukturen, wie Nerven, Blutgefäße, Hohlräume etc. und ermöglichen eine zielgerichtete und positionsgenaue Implantation.

Zentrales Element jeglicher räumlichen Planung und Durchführung ist ein eindeutiges, in allem Medien eindeutig erkennbares Referenzsystem, auf das sich alle Messungen beziehen und das durch geeignete Mittel von Medium zu Medium, also vom Patienten in das Modell bzw. die 3D-Aufnahme, weiter in die Planungssoftware, von dort in den Produktionsprozess der Schablone und letztendlich wieder zurück in den Patientenmund übertragen wird.

Weitere conditio sine qua non für zuverlässige metrische Planungen ist die Maßhaltigkeit der zugrunde-

Abb. 2: Andock-Kugel (rot) der Universalbissgabel.

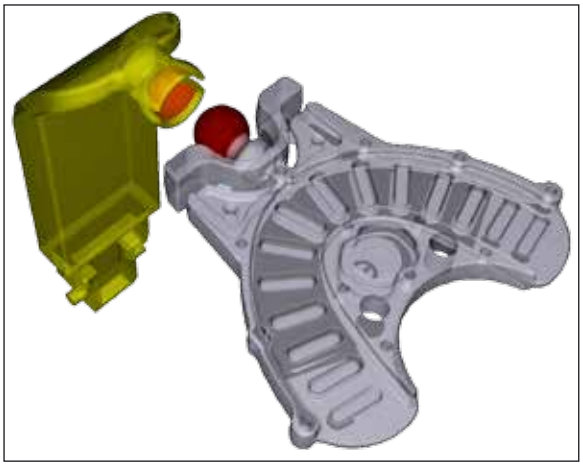

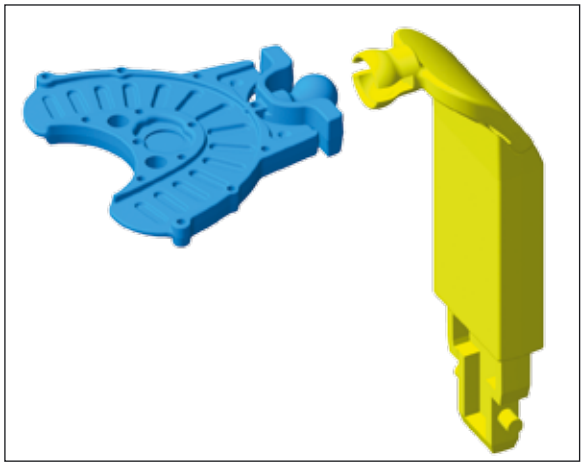

Abb. 3a und b: Die Andock-Kugel der Universalbissgabel rastet in das Gegenstück im Positionierungsadapter der DVT-Anlage ein.

liegenden 3D-Aufnahme. Diese wird prinzipiell vom Hersteller gewährleistet, der das Gerät im Werk und am Aufstellungsort anhand geeigneter (unbeweglicher) Messphantome, die röntgensichtbare Marker an bekannten räumlichen Positionen beinhalten, kalibriert.

Tatsächlich entstehen diese Aufnahmen jedoch am lebenden (= potentiell beweglichen) Patienten. Der größte, weder vom Hersteller der Röntgen-Hardware noch vom Entwickler der Auswertungssoftware beeinflussbare Faktor, der die Bildqualität maßgeblich beeinflusst, ist die Patientenpositionierung und -immobilisierung während der Aufnahme.

Beschreibung des Systems

Die vorgestellte Bissgabel verfügt über eine Andock-Gelenkkugel, die in ein entsprechendes Gegenstück, das mit dem DVT-Gerät verbunden ist, gelenkartig einrastet (Abb. 1 bis 5).

Diese einrastende Verbindung gewährleistet, dass der Patient sowohl in sagittaler als auch in vertikaler Richtung stets optimal und unbeweglich im Gerät steht, so dass dessen Abbildungsvolumen maximal ausgenutzt wird und die Kauebene mittig im Abbildungsvolumen zu liegen kommt – hier ist die Messgenauigkeit prinzipiell am größten. Die Kugelform dieser gelenkigen Verbindung erlaubt es jedoch, auch Patienten mit lateral gekippt verlaufender Okklusalebene optimal zu positionieren. Eine schräg im Volumen positionierte Bissgabel hat keinen negativen Einfluss auf die Messgenauigkeit.

Durch Einbeissen in ein geeignetes, beidseits auf die Bissgabel aufgetragenes Bissnahmematerial (z. B. Futar, MetalBite) wird einerseits eine optimale Fixation und Immobilisation des Unterkiefers relativ zum Oberkiefer und damit zum Schädel erreicht und damit die häufigste Ursache für „verwackelte" Bilder vermieden. Andererseits ist dadurch in den späteren Querschnittsansichten der Verlauf der Antagonistenkaufläche besser erkennbar, zumal die Fixation in habitueller Unterkieferlage und nicht, wie bei konventionellen Inzisalstiftaufbissen,

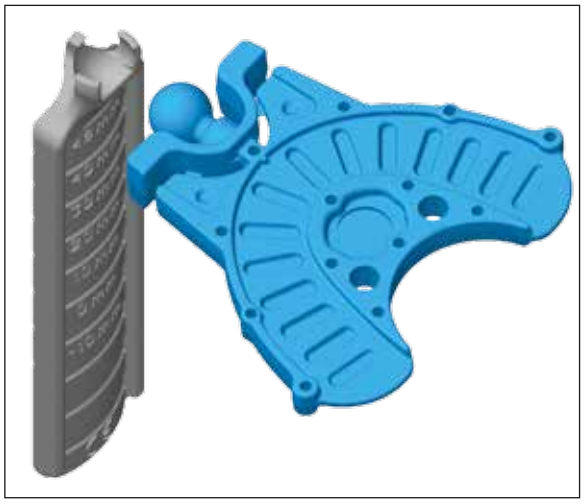

Abb. 4:Höhenverstellbare Variante eines Positionierungsadapters für die Unversalbissgabel.

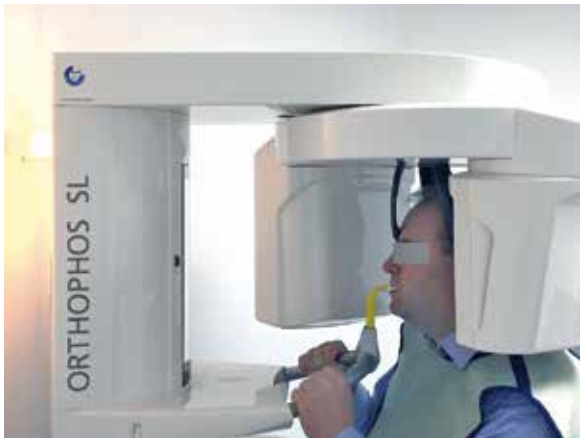

Abb. 5: Patient mit Universalbissgabel im Mund mittig im Abbildungsvolumen des ORTHOPHOS SL (Sirona, Bensheim) perfekt positioniert und fixiert.

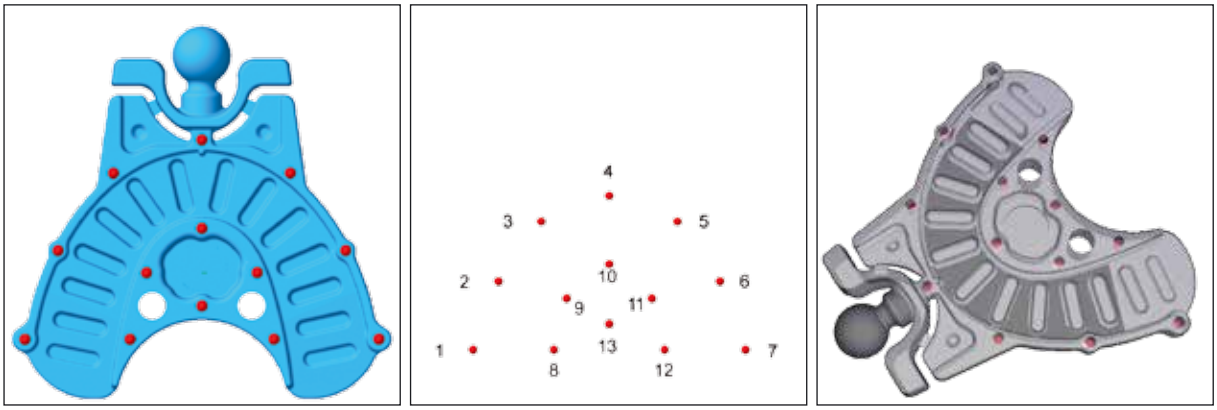

Abb. 6a bis c: Referenzmarker (rot) in Universalbissgabel eingebracht.

in protrudierter Stellung erfolgt. Damit kann bei der prothetisch orientierten Implantatplanung die Position von Antagonisten besser beurteilt und berücksichtigt werden.

Bei zahnlosen Patienten empfiehlt sich das Tragen einer metallfreien Prothese bzw. Probeaufstellung, wobei die Prothesenzähne nicht radioopak sein müssen, da deren Konturen durch die Impressionen im röntgensichtbaren Bissnahmematerial ohnehin erkennbar werden. Die in die Bissgabel eingebrachten, röntgensichtbaren Referenzmarker (bis zu 13 Stück) sind in DVT- bzw. CT-Aufnahmen eindeutig erkennbar (Abb. 6a bis c).

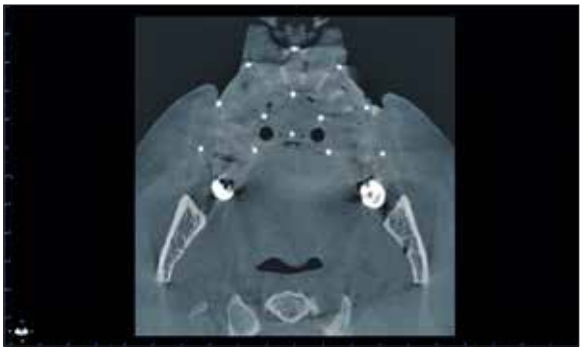

Abb. 7: Klare Abbildung der Referenzmarker vertikal mittig im Abbildungsvolumen der DVT-Aufnahme (Sirona ORTHOPHOS SL)

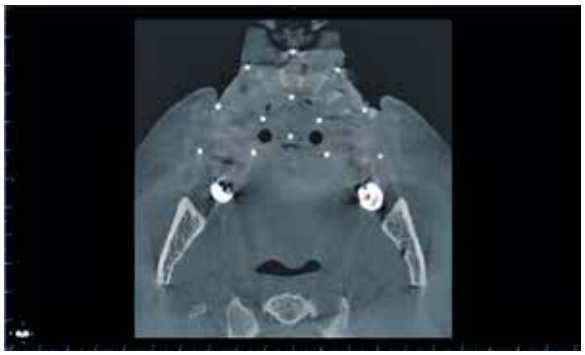

Abb. 8: Im DVT (Sirona ORTHOPHOS SL) optimal sichtbare Referenzmarker der Universalbissgabel von der Planungssoftware (BlueSkyPlan) automatisch erkannt (grün)

Der Hersteller der Implantatplanungs- und Simulationssoftware BlueSkyPlan (BlueSkyBio) hat nach Spezifikation des Autors ein Modul zur semiautomatischen Erkennung der Referenzmarker in der beschriebenen Bissgabel entwickelt. Nach manuellem Anklicken dreier beliebiger Marker in der 3D-Aufnahme, sucht die Software innerhalb eines vorgegebenen Konfidenzintervalls nach den verbleibenden Markern und blendet die gefundenen Positionen ein. Die x-, y- und z-Koordinaten der angeklickten und gefundenen Marker werden samt den Koordinaten der geplanten Implantate in eine Datei exportiert. Diese Datei wird dazu verwendet, in einer geeigneten 5-Achs-Bohrmaschine (GPI) automatisch die Bohrungen für einschraubbare Bohrerführungshülsen (pst) in eine aus lichthärtendem Plattenmaterial (Triad, DentsplyDeTrey) angefertigte Schablonenbasis zu bohren (Abb. 7 und 8).

Da die Dimensionen und Positionen dieser kugelförmigen Marker aus der Konstruktion bekannt sind, kann in jeder einzelnen Aufnahme individuell überprüft werden, ob die Abbildungen der Marker in Form und Position dem bekannten Original entsprechen. So können z. B. die Abstände zwischen den Markern in einer geeigneten Planungssoftware vermessen, mit den bekannten Originalwerten verglichen und somit festgestellt werden, wie genau bzw. verlässlich die aktuell verwendete Aufnahme ist oder ob eventuelle Bewegungen des Patienten während der Aufnahme oder sonstige Imponderabilien zu geometrischen Aberrationen der 3D-Abbildung geführt haben. So kann z. B. ein „Vertrauensintervall" für jede einzelne Aufnahme errechnet werden, das aussagt, innerhalb welcher Grenzen beispielsweise einer geplanten Implantatposition bzw. -dimension vertraut werden kann.

Rein mathematisch betrachtet, würden zwar jeweils drei nicht-kolinear angebrachte Referenzmarker ausreichen, um eine eindeutige Referenzebene und -nullpunkt zu definieren. Redundante Referenzmarker sind jedoch aus unterschiedlichen Gründen sinnvoll: Zum einen kann in manchen DVT-Geräten das so genann-

te Field of View (FOV), also das abgebildete Volumen, eingegrenzt werden bzw.es ist bei manchen Geräten a priori recht klein, so dass nicht der gesamte Kiefer (und damit die gesamte Bissgabel) abgebildet wird (Abb. 9).

Zum anderen könnte es unter ungünstigen Umständen dazu kommen, dass manche Referenzmarker bedingt durch Bildartefakte benachbarter Strukturen nicht oder nicht gut sichtbar sind. Die räumlich gestreute Verteilung der Messkörper gewährleistet, dass auch unter ungünstigen Bedingungen stets mindestens 3 – nicht in einer geraden Linie befindliche – Marker gut erkennbar sind.

Nach Anfertigung der 3D-Aufnahme wird die Haltevorrichtung der Bissgabel an den 3 vorgesehenen Sollbruchstellen abgebrochen, so dass die verbleibenden Auflageflächen der Bissgabel eine plane Ebene bilden und diese für weitere Übertragungen genutzt werden kann (Abb. 10).

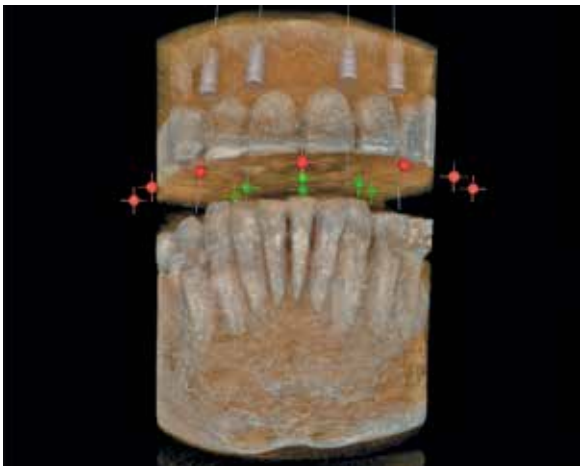

Abb. 9: Abgebildete / detektierte (grün) und nicht abgebildete / nicht detektierte Referenzmarker der Universalbissgabel in einem DVT-Gerät mit kleinem Abbildungsvolumen (Planmeca ProMax 3D).

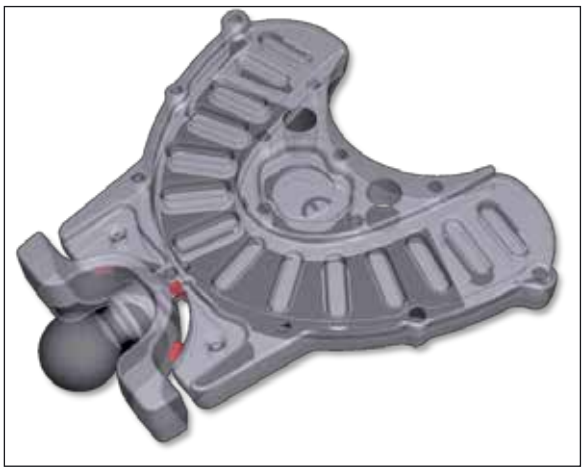

Abb. 10: Die Andockkugel der Universalbissgabel kann durch Drehen an den flügelförmigen Griffen an den 3 Sollbruchstellen (rot) abgebrochen werden.

© MIS Corporation. All Rights Reserved

MIS V3
Mehr Knochen.
Mehr Ästhetik.
Mehr Performance.



Mehr über das neue V3 Implantat erfahren Sie unter mis-implants.de

MIS Implants Technologies GmbH
Simeonscarré 2 · D-32423 Minden
Tel.: 0571-972762-0 · Fax: 0571-972762-62

Abb. 11: Die Verschlüsselungsbohrungen (rot) sowie die plane Auflagefläche gewährleisten eine eindeutige Positionierung der Universalbissgabel im Übertragungstisch und damit die Übertragung des Referenzsystems.

Die Impressionen im Bissnahmematerial dienen zunächst zur Fixation der Kiefer während der DVT-Aufnahme und in der Phase der Bohrschablonenherstellung dazu, Kiefermodelle mit korrektem Bezug auf die gleichen Referenzebenen in einer 5-Achs-Bohrmaschine zu kalibrieren. Damit werden die geplanten Implantatpositionen eindeutig in die Bohrmaschine und damit in die dort angefertigte Bohrschablone übertragen (Abb. 11 bis 15).

Die Universalbissgabel ist ein Einmalartikel und kann zusammen mit dem aufgetragenen Bissnahmematerial bei den Patientenunterlagen aufbewahrt werden. Bei späteren Aufnahmen des gleichen Patienten mit der gleichen Bissgabel können die Referenzmarker dazu verwendet werden, die Ursprungsaufnahme mit Folgeaufnahmen in der Auswertungssoftware zur Deckungsgleichheit zu bringen. Somit werden metrisch genaue Verlaufskontrollen möglich.

Abb. 12: Universalbissgabel im Übertragungstisch der Schablonenbohrmaschine (GPI) mit fixiertem Knebelgelenk.

Abb. 13: Das im Übertragungstisch mit der Universalbissgabel orientierte und fixierte Knebelgelenk wird umgedreht und dient als Modellhalterung in der Schablonenbohrmaschine (GPI).

Abb. 14: Die Schablonenbohrmaschine (GPI) verwendet die exportierten Koordinaten der Universalbissgabel und der geplanten Implantate, um die Bohrungen in die Schablonenbasis (und ggf. weiter in das Modell) zu setzen.

Abb. 15: Fertig gebohrte Schablonenbasis mit eingeschraubter Implantatbohrerführungshülse.

Ausblick

Über einen entsprechenden Adapter können die Bissgabel und das Bissregistrat an einen Gesichtsbogen angeschlossen und somit zusätzlich als Einartikulierhilfe von Kiefermodellen in den Artikulator dienen (Abb. 16).

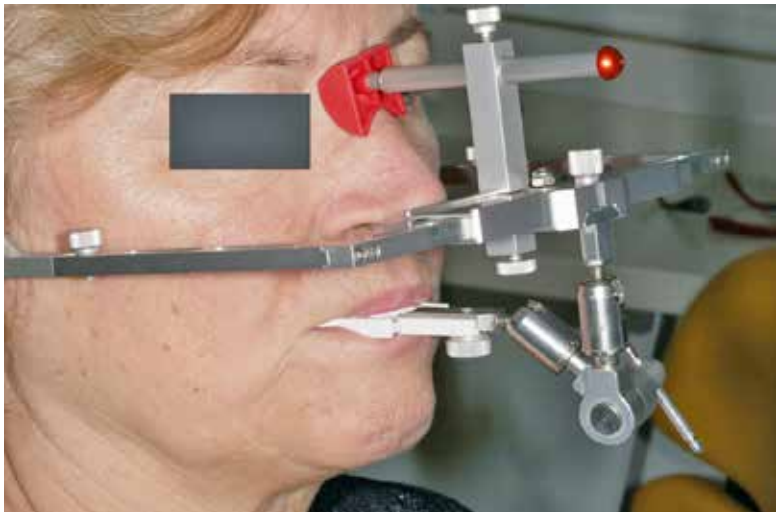

Abb. 16: Die Universalbissgabel kann mittels Adapter in einem Gesichtsbogen (Girrbach Artex) verwendet werden.

Durch Entwicklung entsprechender Adapter kann die Universalbissgabel an unterschiedliche DVT-Geräte angedockt werden (derzeit verfügbar sind Adapter für die DVT-Geräte von Sirona (ORTHOPHOS SL, ORTHOPHOS XG3D, GALILEOS). Auch könnte sie an Geräte zur Registrierung der Unterkieferkinematik angepasst werden. Damit wäre die Idee, den Biss eines Patienten im Laufe einer Behandlung nur einmal statt wie bisher mehrfach in unterschiedlichen Geräten zu registrieren, umsetzbar.

Da die Form der Bissgabel nicht nur röntgenologisch sondern auch optisch sichtbar und damit von optischen Scannern erfassbar ist, könnte man das optische 3D-Abbild der Bissgabel dazu verwenden, die schädelbezüglich richtige Orientierung der virtuellen Kiefermodelle in virtuellen Artikulatoren diverser dentaler CAD/CAM-Systeme vorzunehmen und damit das röntgenologisch und das optisch erfasste (Teil-) Abbild des Patienten fusionieren.

Es wäre denkbar, durch geeignete Algorithmen in der Auswertungssoftware verzerrte Aufnahmen im Nachhinein mathematisch zu entzerren, so dass gemessene Strecken und Winkel wieder dem Original entsprechen. Ebenfalls wäre es denkbar, durch die Einbringung von Dichtemarkern bekannter Röntgendichte, eine Nachkalibrierung der Dichtewerte („Grauwerte") von DVT-Aufnahmen gemäß absoluter (z. B. nach Hounsfield) statt wie bisher gemäß relativer abstrakter Dichtewerte vorzunehmen.

Abschlussbemerkungen

Der Autor hat die beschriebene Universalbissgabel selbst entwickelt und verwendet diese seit etwa 3 Jahren bei allen angefertigten DVT- und einer Vielzahl von OPG-Aufnahmen als Positionierhilfe, Referenzsystem für Messungen sowie zur allgemeinen Qualitätssicherung und -optimierung.

Im dentalen E-learning-Portal www.dental-users.com finden sich etliche videografisch dokumentierte Fälle, die die Anwendung in der Praxis bzw. dem zahntechnischen Labor anhand klinischer Beispiele aus dem Alltag detailliert demonstrieren.

Dr. Elmar Frank
Bahnhofstraße 16/2
74354 Besigheim
E-Mail: info@drfrank.de
www.drfrank.de
Tel. 0 71 43 / 83 31 33
Fax 0 71 43 / 83 31 35

ÜBER DEN AUTOR

1983-1988 Studium der Zahnheilkunde in Tübingen

1991 Promotion und Niederlassung

- *Regelmäßige Vorträge, Kurse und Gastprofessuren im In- und Ausland zu Themen wie*
  - Digitale Volumentomografie,
  - 3D-Diagnostik und schablonengeführte Implantologie,
  - dentale CAD/CAM-Technik,
  - EDV-Einsatz in der zahnärztlichen Praxis,
  - Qualitätsmanagement,
  - Digitalfotografie und -videografie,
  -Online-Fortbildung und E-learning.
- *Mehrere Patente über zahnmedizinische Instrumente und Techniken, 3D-Implantatplanung und schablonengeführte Implantologie.*
- *Ratgeber, Entwickler und Beta-Tester für diverse Firmen im dentalen Umfeld.*
- *Eigene Softwareentwicklungen.*
- *Referent für den Erwerb der DVT-Fach- und Sachkunde.*
- *Gründer des dentalen E-learning-Portals* ***www.dental-users.com****.*
- *Professur für computergestützte Zahnheilkunde und E-learning an der DPU in Krems.*

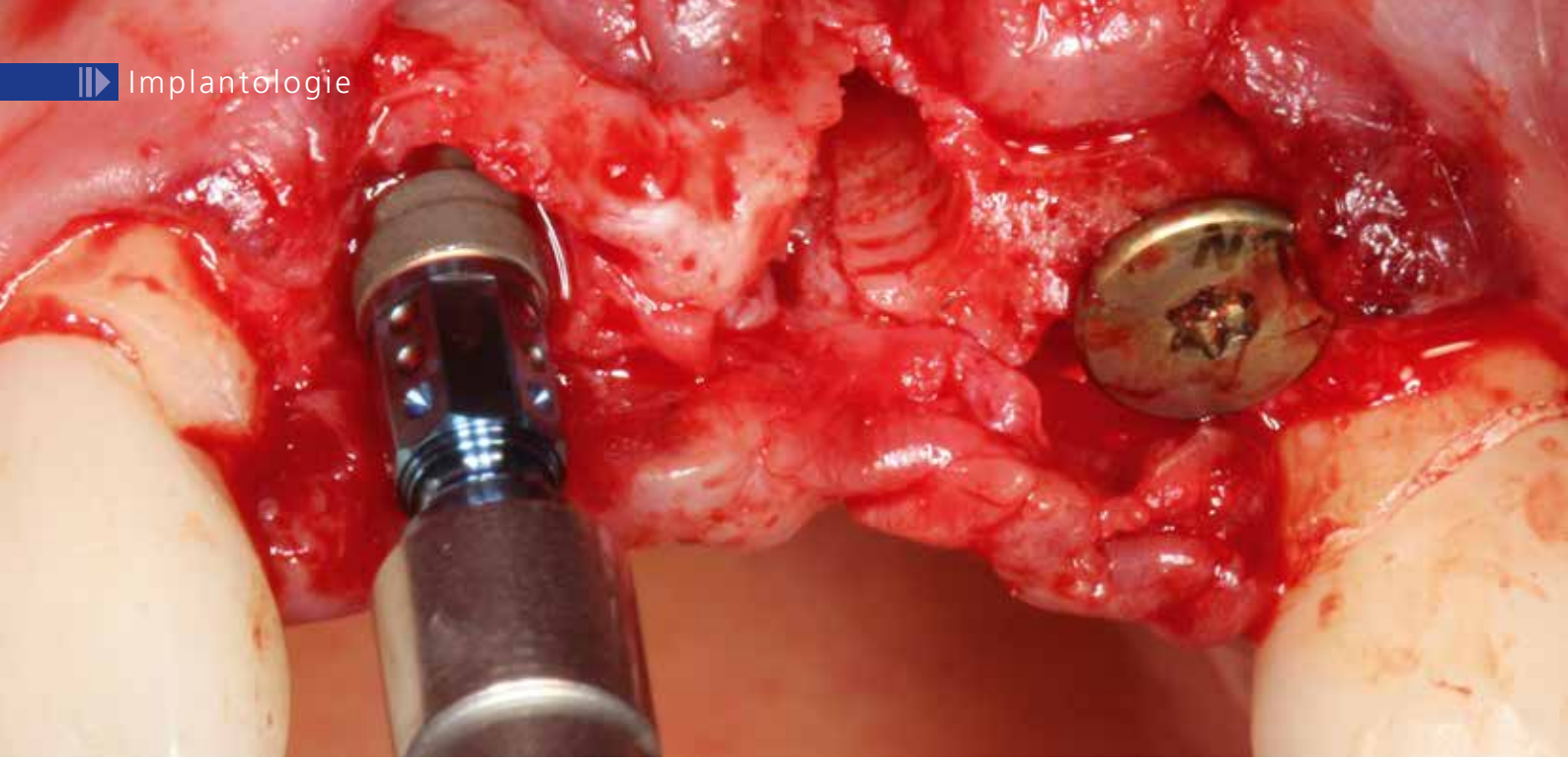

Ziel der Versorgung ist die optimale Wiederherstellung von Ästhetik und Funktion.

Korrektur einer neuen Oberkieferversorgung mit ästhetischen und funktionalen Mängeln – eine Falldarstellung

Indizes: Ästhetik, Funktion, Oberkiefer

Bei einer prothetischen Rehabilitation der Zähne ist nicht nur die Funktionalität wichtig. Die Ästhetik ist ein Hauptziel, das von Bedeutung ist – nicht nur für den Patienten. Der Anspruch an die ästhetischen Leistungen des Zahnarztes und des Zahntechnikers sind in den letzten Jahren deutlich gestiegen. Dies wird u. a. durch die Fortschritte bei den Materialien und durch Einführung von neuen Techniken, wie z. B. bei Weichgewebsbehandlungen, ermöglicht [1, 2].

Ein ästhetisches Bewusstsein ist insbesondere bei der Frontzahnversorgung von Bedeutung. Hier spielt die Farbe und Form eine große Rolle, nichtsdestotrotz sollten persönliche Parameter, wie beispielsweise anatomische Unregelmäßigkeiten, nicht missachtet werden. In einigen Fällen sind diese Bedingungen erst beim operativen Eingriff in Gänze bekannt, trotzdem sollten die möglichen Varianten vorher besprochen werden, sodass der Patient zu Beginn eine bestmögliche Vorstellung der späteren Versorgung bekommt [3].

Im folgenden Fallbeispiel wird ein Fall mit einer kompletten Oberkieferversorgung dargestellt. Tragischerweise hat sich bei Erstvorstellung der Patientin offenbart, dass eine OK-Frontversorgung vier Monate vor dieser Erstvorstellung stattgefunden hat. Im Vordergrund stand die funktional-ästhetische Korrektur, die durch eine harmonische Kombination zwischen Implantat und Echtzahnersatz stattfand.

Ausgangssituation

Eine 62-jährige Patientin machte sich in unserer Praxis vorstellig, mit Kronenverlust am Frontzahn 22 (Abb. 1 und 2) Die komplette Frontzahnversorgung wurde vier Monate zuvor von einem Fremdbehandler durchgeführt. Es stellte sich heraus, dass ein Glasfaserstiftaufbau gesetzt wurde, dessen Stift-Kronen-Verhältnis und auch Wurzel-Kronen-Verhältnis als kritisch anzusehen war (Abb. 3). Nach einer röntgenologischen Untersuchung und Säuberung des Stumpfes wurde die Krone rezementiert (Dental Dual Cured Adhesive Resin Cement; Panavia F 2.0, Kuraray Europe GmbH). Die Patientin wurde aufgeklärt, dass es sich um eine vorübergehende Lösung handelte, die Erhaltungswürdigkeit des Zahnes war fraglich.

Weiterhin fiel beim ersten Termin auf, dass die Frontzahnversorgung sehr rau in ihrer Oberfläche und

Abb. 1 und 2: Ausgangssituation der 62-jährigen Patientin.

ohne Glanz erschien (Abb. 1, 2 und 4). Auf die Frage, ob es sich eventuell um eine provisorische Zementierung mit temporärer Tragedauer hält, verneinte die Patientin. Auf Nachfrage stellte sich heraus, dass es sich um chair-side hergestellte Vollkronen handelte. Die vier Frontzahnkronen waren von ihrer Oberfläche insuffizient: Deutlich zu rau, unzureichende Ästhetik mit erhöhter Plaqueanlagerung, insuffiziente Kronenränder auf Echtzähnen, ungenügende Rot-weiß Ästhetik und ein deutlich überstehender Keramikschild vestibulär an Implantat regio 21 (vestibuläres Schild zur Abdeckung des freiliegenden Implantathalses) (Abb. 4).

Typischerweise verursachte diese Situation bei 21 eine Schmutznische ohne Selbstreinigungsfähigkeit. Eine gereizte Schleimhaut ließ sich erkennen. Zum langfristigen Erhalt der Implantate spielt dabei die effektive Kontrolle des Biofilms eine Schlüsselrolle. Überstehende Ränder verhindern nicht nur ein erfolgreiches Implantat-Nachsorgekonzept, sie sind auch für eine schnellere Periimplantitis verantwortlich [4].

Die Patientin wurde über die vorhandene Situation aufgeklärt. Es wurde empfohlen, den Stammbehandler zur Besprechung und eventuellen Korrektur aufzusuchen. Leider blieb dies erfolglos.

So wurde ein kompletter Befund aufgenommen und es stellte sich heraus, dass 11 und 22 nicht mehr erhaltungswürdig waren (Abb. 3). Weiterhin ließ sich eine generelle Insuffizienz der vorhandenen Kronenränder feststellen. Nach einem Aufklärungsgespräch, in dem die Therapiemöglichkeiten und Behandlungsabfolgen mit Alternativen besprochen wurden, wünschte die Patientin eine komplette Neuversorgung mit festsitzendem Zahnersatz in Form von Einzelkronen. Da die Patientin beruflich regen Kontakt zu Kunden hat, wünschte sie auch für die provisorische Phase eine funktional und ästhetisch ansprechende Lösung.

Hierfür wurde eine Planung wie folgt erstellt:

- Abnahme der insuffizienten Kronen.
- Extraktion 11 und 22.
- Wurzelkanalbehandlung (inkl. WSR regio 16).
- Temporäre Brückenversorgungen nach Implantation mit laborgefertigten Langzeitprovisorien.
- Vollkeramische Einzelkronen auf Echtzähnen und Implantaten.

Abb. 3: Röntgenologische Ausgangssituation.

Abb. 4: Die raue Oberfläche der Frontzahnversorgung wirft Fragen auf.

Abb. 5: Vestibulärer und palatinaler Defekt an Implantat 21 führte zur Explantation.

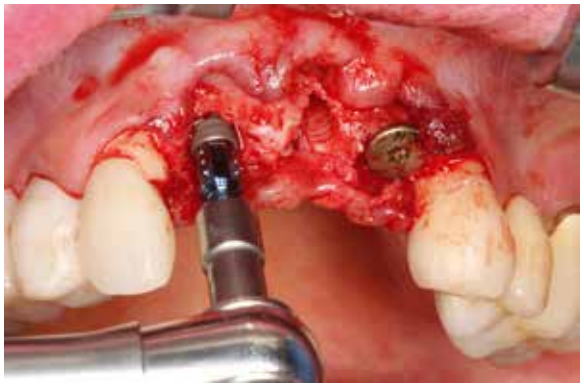

Abb. 6: Sofortimplantation zweier Roxolid Bone Level Implantate.

Abb. 7: Situation nach Sofortimplantation und Naht.

Abb. 8: Röntgenbild nach Abschluss der Implantationen.

Erste chirurgische Phase: Zahnentfernung und Implantation in der Front

In der ersten chirurgischen Sitzung erfolgte die atraumatische und minimalinvasive Zahnentfernung von 12 und 11 mit geplanter Sofortimplantation. Die Inzision erfolgte mit einem 15 C Skalpell (Skalpellklinge 15C Martin). Nach Präparation des Mukoperiostlappens zeigte sich sowohl ein vestibulärer, als auch ein palatinaler, knöcherner Defekt am Implantat regio 21 (Abb. 5 bis 7). Je nach Defektgröße könnte man eine Periimplantitistherapie in Erwägung ziehen [5]. In diesem Einzelfall entschieden wir uns für eine Explantation, die keine Auswirkung auf das Gesamtkonzept hatte. Nach Zustimmung der Patientin wurde in der gleichen Sitzung das Implantat entfernt (Abb. 5 und 6).

Die Sofortimplantation (Straumann Roxolid Bone Level) wurde planmäßig in regio 12 und 22 durchgeführt. Durch die vorbehandelte, hydrophile Oberfläche dieser Implantate ist eine schnellere Einheilung möglich. Hierbei kommt es zu einer Inserierung von Fibrinfasern und einer besseren Anlagerung von Präosteoblasten [6].

Als Resorptionsschutz und Rekonstruktion des schmalen Kieferkammes wurde ein lateraler Knochenaufbau mit Knochenersatzmaterial-/Eigenknochen-/Eigenblutgemisch vorgenommen (Cerabone Natural Bovine Bone Grafting Material, Botiss dental, Berlin).
Als provisorische Versorgung erfolgte am gleichen Tag ein stuhlgefertigtes Provisorium (Kanitemp-Royal, Kaniedenta, Herford).

Zweite chirurgische Phase: Implantation im Seitenbereich

Im zweiten Quadranten war aufgrund des geringen vertikalen Knochenangebotes eine Volumenvergrößerung, beziehungsweise ein externe Sinusbodenelevation regio 26, notwendig (Abb. 8). In regio 16 hingegen ist mit einer minimalinvasiveren Technik (interne Sinusbodenelevation) gearbeitet worden. Bei dieser Technik werden kaum röntgenologische Veränderungen an der Implantatspitze beobachtet, weshalb im Gegensatz zum ersten Verfahren kein Knochenersatzmaterial notwendig ist [7]. Trotzdem ist es unabdingbar eine ausreichende Vertikaldimension des Restknochens zu haben. Liegt ein Restknochenangebot unter 5 mm vor, besteht das Risiko einer bindegewebigen Einheilung mit konsekutivem Implantatverlust aufgrund einer erhöhten initialen Mobilität [8].

Weiterhin wird der Materialeigenschaft des Roxolid Implantates eine erhöhte Osseointegration zugesprochen [9]. Der Wundverschluss erfolgte mit Einzelnähten (Silon monofil 5.0, Chirmax). Die postoperative Röntgenkontrolle ergab keine Auffälligkeiten (Abb. 8).

Als temporäre Lösung wurden für die Zeit bis zur definitiven vollkeramischen Versorgung jeweils laborgefertigte Langzeitprovisorien hergestellt und eingesetzt (Abb. 10 und 11).

Versorgung im Unterkiefer

Durch ebenfalls insuffiziente Kronenränder der Brücke 35-37 wurde diese aus Gründen der Sekundärkaries entfernt. Dem Patientenwunsch auch in diesem Falle folgend wurde hier in regio 36 ein Einzelzahnimplantat inseriert und als temporäre Lösung ein laborgefertigtes Langzeitprovisorium eingesetzt (Abb. 9). Weitere prothetische Versorgungen folgen zeitnah.

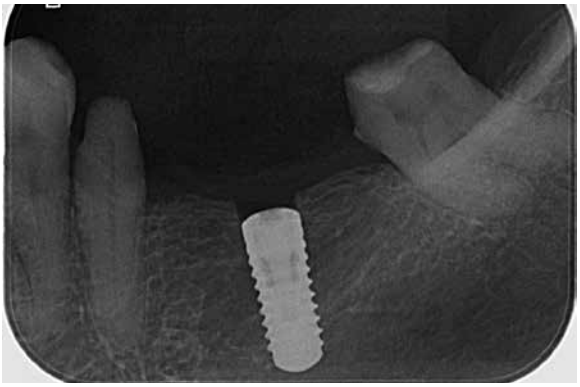

Abb. 9: Einzelzahnimplantat in regio 36.

Abb. 10: Temporäre Versorgung in situ.

Abb. 11: Laborgefertigte Langzeitprovisorien in situ.

mds www.mds-dental.de

CERASORB® Foam
Intelligentes Alveolen-Management

NEU! 0,5 cc

CERASORB® Foam
CERASORB® in Kollagen-Matrix

Einfache Handhabung
- defektgerecht modellierbar
- komfortabel positionierbar

Attraktive Einführungs-Angebote und Abrechnungstipps unter www.mds-dental.de
(Auch telefonisch oder per E-Mail)

CERASORB®
... mit Sicherheit Knochen

exklusiv bei mds
Spitzenprodukte der curasan AG

mds Medical & Dental Service GmbH
Jacques-Remy-Straße 17
D – 56203 Höhr-Grenzhausen
E-Mail: service@mds-dental.de
Tel.: +49(0) 26 24 - 94 99 - 0
Fax: +49(0) 26 24 - 94 99 - 29

Dritte chirurgische Phase: Freilegung der Implantate im OK

Nach Einheilung aller im Oberkiefer inserierten Implantate (Einheildauer ca. 8 Monate) folgte die Freilegung dieser. Hierzu wurden die laborgefertigten Langzeitprovisorien abgenommen, nach Einsetzen der Gingivaformer basal angepasst und rezementiert (Abb. 12).

Abb. 12: Alle Implantate im Oberkiefer sind nach 8 Monaten eingeheilt.

Abb. 13: Gerüst- und Ästhetikeinprobe vor Glanzbrand und definitiver Eingliederung.

Die Freilegung erfolgte durch H-Schnittführungen und teilweise Rollappentechnik. Die vorangegangene röntgenologische Untersuchung ergab keine Auffälligkeiten (Abb. 8).
Drei Wochen nach Freilegung wurde durch einen individualisierten Löffel aus lichthärtendem Kunststoff (Finotray LC, Fino GmbH) und als Abformmaterial herangezogenes Polyäther in einzeitiger Doppelmischtechnik (Impregum, 3M Espe, Seefeld) die Abformung vorgenommen. Die Farbbestimmung erfolgte in der gleichen Sitzung, genommen durch Zahntechniker und Behandler (Vita classical Guide, VITA Zahnfabrik, Säckingen).

Prothetische Phase: Gerüstanprobe und Eingliederung

Typischerweise wird vor Glanzbrand und definitiver Eingliederung eine Gerüst- und Ästhetikeinprobe vorgenommen (Abb. 13). In diesem Fall wurden die im Eigenlabor hergestellten, zahngetragenen Gerüste sowie die individuell modellierten Implantatabutments (e.max, Ivoclar Vivadent) einprobiert, auf Ästhetik und Funktionalität überprüft und mit der Patientin besprochen. Nach diesem Kontrolltermin mit nochmaliger Kieferrelationsbestimmung konnte die Arbeit fertiggestellt werden.

Die Eingliederung erfolgte eine Woche nach Gerüsteinprobe mit einem dual-härtenden Befestigungscomposite (Dental Dual Cured Adhesive Resin Cement; Panavia F 2.0, Kuraray Europe GmbH) (Abb. 14).

Schlussfolgerung

Ist der Patient gut aufgeklärt und hat seine eigenen Vorstellungen von Funktion, Ästhetik und auch der zulässigen Wirtschaftlichkeit klar definiert, so ist es gut

ÜBER DEN AUTOR

Dr. Markus Lietzau

2002 – 2007	*Studium der Zahnmedizin, Charité Universitätsmedizin Berlin*
2007 – 2009	*Zahnarzt in der Zahnklinik Berlin, Berlin-Bukow*
2009 – 2013	*Leiter einer Praxis in Berlin-Schlachtensee*
2008	*Spezialist für Endodontie*
2008	*Curriculum Implantologie*
2009	*Tätigkeitschwerpunkt Implantologie*
2009	*DVT-Führerschein*
2009	*Micro Dentistry and Micro Surgery Specialist*
	Trainer der Carl Zeiss Academy (Endodontie)
2010	*Curriculum Parodontologie*
seit 2010	*Referent für Implantatsysteme, Oralchirurgische Techniken, Knochenaufbaumaterialien, Endodontie*
2013	*Master of Science Oralchirurgie/ Implantologie*
seit 2013	*Inhaber Dentalsplace Berlin, Praxisklinik für Zahnmedizin, Oralchirurgie und Kieferorthopädie*

Abb. 14: Die finale Versorgung wurde eine Woche nach Gerüsteinprobe eingesetzt.

möglich für alle Beteiligten ein zufriedenstellendes Ergebnis zu erreichen.

In dem hier vorgestellten Fallbeispiel wurde von Beginn an von der Patientin selbst klar gemacht, dass es sich um eine Verbesserung in funktionaler und ästhetischer Hinsicht handeln muss (keine Plaqueablagerungen an rauen Oberflächen der Kronen, „Sicherheit" beim Kauvorgang, gute Hygienefähigkeit, ästhetische Zufriedenheit).

Dies wurde durch Zahn- und Implantatentfernungen erreicht, die keine langfristige Stabilität zugelassen hätten, durch neu gesetzte Implantate mit Vermehrung des Knochenangebotes und durch entsprechende Neuanfertigung von vollkeramischen Versorgungen, sowohl auf Echtzähnen als auch auf Implantaten.
Alternativ wäre eine Metallbasis der prothetischen Versorgungen inkl. Abutments durchaus denkbar gewesen. Zahngetragene Brückenkonstruktionen wurden nach Absprache mit der Patientin aufgrund schlechterer Hygienefähigkeit nicht erwünscht.

LITERATUR

[1] Zuhr O., Bäumer D., Hürzeler M. Weichgewebeersatzmaterialien bei plastischer Parodontal- und Implantatchirurgie J Clin Periodontology 2014;41: 123-142

[2] Arntzl Neue Materialien Neue Perspektiven Zahntech Magazin 2015; 19: 8-21

[3] Scherg J.M. Low A. Sofortimplantation in der Oberkieferfront trotz qualitativ und quantitativ schlechtem Knochenangebot Dent Implantol 2012; 16: 524-533

[4] David G. Prävention einer periimplantären Mucositis ZMK 2015;

[5] Smeets R. et al. Definition, etiology, prevention and treatment of peri-implantitis - a review Head Face Med. 2014; Sep 3: 10-34

[6] Held U. Verkürzte Einheildauer von Titanimplantaten mit hydrophiler Oberfläche bei Patienten mit reduzierter Knochenqualität- eine prospektive Pilotstudie Z Zahnärtzl Implantol 2014; 30:134-142

[7] Tesch Langzeitergebnisse dentaler Implantationen nach Sinusbodenelevationen 2006

[8] Preusse F.E. et al Sinuslift mit simultaner Implantation bei einem Restknochenangebot von unter 5mm- eine retrospektive klinische Beobachtungsstudie über 10 Jahr Z Zahnärtzl Impl 2012;28: 38-48

[9] Gottlow J. et al. Evaluation of a new titanium-zirconium dental implant: a biomechanical and histological comparative study in the mini pig. Journal of Clinical Implant Dentistry and related Research 2012; 14: 538-545

[10] Bo Wen et al. The osseointegration behaviour of titanium-zirconium implants in ovariectomized rabbits. Clin Oral Implants Res. 2013 Feb 21

Dr. Markus Lietzau
Dentalsplace
Kurfürstendamm 22
10719 Berlin
Tel. 0 30 / 88 77 15 15
Fax 0 30 / 88 77 15 00
E-Mail: markus.lietzau@dentalsplace.de
www.dentalsplace.de

Fatima Azofra

DENTAL KOMPAKT online
Das Vergleichsportal für Dentalprodukte
www.dentalkompakt-online.de



Funktion und Ästhetik werden digital geplant.

Si tacuisses,… – digitale Workflow-Dentalindustrie – ...philosophus mansisses

Indizes: digitaler Workflow, Prothetik, Schnittstellen

Der nachfolgende Beitrag stellt exemplarisch den aktuell möglichen digitalen Workflow zur Herstellung umfangreicher prothetischer Restaurationen unter dem kritischen Aspekt funktionell qualitätsorientierter Zahnheilkunde anhand eines Patientenfalles dar. Kritische Worte zur aktuellen Situation bei der Schnittstellenproblematik geben die Erfahrungen der Autoren wieder.

Ja, wenn du geschwiegen hättest, wärst Du ein Philosoph geblieben... – so hatte es schon Boethius ca. 500 n.Chr. im Sinnspruch seines bezeichnenderweise als „Trostbuch der Philosophie" genannten Literaturwerkes beschrieben. Warum erwähnen wir das gerade jetzt, am Anfang eines – wie viele Vertreter der Dentalindustrie meinen – entscheidenden Jahres des kompletten Digitalen Workflows?

Nun, weil es – so denken wir – an der Zeit ist, viele an funktioneller Qualität im digitalen Workflow interessierte Zahnärzte und Zahntechniker zu sensibilisieren, nicht alles zu glauben, was in einem euphorisierenden IDS-Jahr 2015 bezüglich offener Schnittstellen so alles versprochen wurde.

Es gab und gibt nach wie vor ein gemeinsames zukünftiges Ziel für alle Zahnärzte und Zahntechniker dieser Generation: Der Transfer des bestehenden hochwertigen analogen Know-hows in den wissenschaftlich funktionell und qualitätsorientierten volldigitalen Workflow.
Dessen Defizit, nämlich die komplette Implementierung funktioneller Datensätze als STL-OBJ-oder XML-Format in die bestehenden DICOM-Datensätze des DVT oder die Designsoftware (z. B. exocad), hat leider immer noch fortwährend Bestand.

So war es fast genau vor einem Jahr sinnvoll, die Dentalindustrie an den Tisch zu holen, um über eine Lösung des Datentransfers des letzten fehlenden Qualitätsmoduls zu sprechen.
Alle beteiligten Gesprächspartner der Industrie haben unisono zum Ausdruck gebracht, dass die für Zahnärzte und Zahntechniker freundlichste Lösung nur über den Weg der offenen Schnittstellen zur Implementierung aller Datensätze führen kann. Das kann man auch heute noch in den Homepages aller Dentalfirmen lesen.

Die Wahrheit zeigt allerdings in der Praxis bzw. im Dentallabor, dass dieses Ziel ernüchternd ist, weil es eine neue erschreckende Tendenz gibt: Die Rückkehr zur firmeninternen geschlossenen Lösung!!

Anhand von zwei Beispielen aus der Praxis soll dies verdeutlicht werden.

Praxisbeispiel 1

Die Firma Schütz-Dental hatte uns gleich nach der IDS eine 64-bit Version des digitalen Gesichtsbogensystems Zebris JMA+Analyzer sowie des digitalen Face-Imagers versprochen. Darüber hinaus wurde uns die Einbindung und IT-Begleitung des Datentransfers der adäquaten funk-

tionellen UK-Bewegungsdaten in unser bestehendes Praxissystem mit dem DVT KAVO OP300, der SIRONA CEREC Omnicam 4.4., dem Laborscanner inEos X5, der Software inLab 4.0 (jetzt 15.0) sowie – das Allerwichtigste – in die bestehende Designsoftware GC exocad und damit dem Fünf-Achs-Fräser/Schleifer MCX5 von SIRONA zugesichert.
Das wäre aus unserer Sicht der derzeit mögliche reine und volldigitale funktionelle Workflow gewesen.

Die Monate vergingen und so wurde auf unseren Nachdruck erst im November 2015 – obwohl schon seit Sommer letzten Jahres Marktpräsenz herrschte – geliefert.

Aber – und jetzt kommt die Wende – verbunden mit der Aussage, ein Datentransfer von Zebris auf GC exocad sei nach Auffassung der IT-Abteilung von Schütz Dental nicht möglich, es sei denn, man erwerbe nunmehr die komplette Tizian-Lösung samt Scanner und Software und dessen angeblich „vollwertigen, individuellen digitalen Artikulator".

Kompetente Fachleute wissen, dass dieser Terminus schon allein wegen der relativen Darstellung der Unterkieferbewegungsdaten, und der fehlenden patientenindividuellen Anatomie (wie z. B. Kiefergelenk etc.) sowie der dadurch nicht erkennbaren potentiellen pathologischen Veränderungen nicht wahrheitsgemäß ist.

Unabhängig davon ist der Face-Imager bis dato nur eine vertriebsgeprägte Version einer nicht in den digitalen funktionell orientierten Workflow integrierbaren Kamera. Schade!

Praxisbeispiel 2

Die Firma Sirona hatte vor fast einem Jahr sehr gute Ansätze mit dem digitalen Bewegungswiedergabesystem SICAT Function/JMT. Hier wird neben der STL-Datensatz Übertragung der digitalen Scans von Ober-und Unterkiefer in den DICOM-Datensatz des DVT und der SICAT-Funktionsdatensätze zusätzlich die Kondylus-Fossa-Beziehung patientenindividuell miteinbezogen.
Wir glauben auch heute noch, nach den in unserer Pilotpraxis durchgeführten Datentransfers, dass dieses System, die Zukunft – wegen des per definitionem „echten patientenindividuellen virtuellen Artikulators" sein kann.

Nur: Auch hier war das Versprechen durch den Hersteller eher vertriebsorientiertes Wunschdenken als realitätsnaher Kundenservice. Denn man hatte uns schon für die IDS zugesagt, eine marktorientierte und funktionierende Lösung zu präsentieren und in unseren digitalen Workflow wegen der offenen Schnittstellen, welche man für unsere Praxis freigeschaltet hat, einzubauen.
Fakt ist: Bis heute gibt es noch nicht einmal ein marktpräsentes Produkt. Das liegt zum Einen sicher an der im vergangenen Jahr stattgefundenen Übernahme von Sirona zu Dentsply, aber zum Andern fachlich auch daran, dass man bei SICAT zwar die Datenimplementierung von CEREC zu SIRONA schaffte, der digitale WORKFLOW aber – laut Aussage von Prof. Dr. Kordass (Uni Greifswald) – „von hinten durch die Brust gelingt und die Tools bei weitem nicht das wiedergeben, was man sich unter qualitätsorientierter, funktioneller hochwertiger Zahnheilkunde vorstellt".

Zu guter Letzt nun auch hier die letzte Aussage von Sirona (Stand November 2015): Eine Lösung mit SICAT Function/JMT gibt es nur mit dem geschlossenen Sirona-System – und somit auch nur mit dem Sirona-DVT!

Soweit so gut. Im Bereich der Implantologie und Kieferorthopädie sind die Kollegen ja schon lange im „volldigitalen Workflow" angekommen. Im Bereich der umfangreichen Versorgungen der Prothetik sind wir leider bei weitem noch nicht da, wo man ohne vertriebsorientierte Firmenbrille schon lange hätte sein können.

Nur über die Freimachung des Weges der offenen firmenunabhängigen Schnittstellen zur Implementierung aller Datensätze gelängen wir derzeit zu einem kompletten Transfer des analog vorhandenen Know-hows qualitativ hochwertiger funktionsorientierter Zahnheilkunde.

Um aber auch den – derzeit nach prothetisch, funktionell qualitätsorientierten Gesichtspunkten – besten analog/digitalen Workflow-Weg gehen zu können, haben wir nachfolgend anhand eines Patientenfalles ein Beispiel für unseren Weg dargestellt.

Patientenfall

Unsere 38-jährige Patientin wurde nach anamnestisch auffälligen CMD-Befunden verbunden mit den oft damit verbundenen neuromuskulären Stresskaskaden nach Behandlung durch unser gesamtes Fachärzteteam (u. a. Manualtherapie, Schienentherapie und KFO) im Unterkieferseitenzahnbereich mit Langzeitprovisorien in eine gesicherte, schmerzfreie und stabile Okklusion und Körperstatik geführt.

Es wurden für die definitive prothetische Restauration in die Schaltlücken regio 35 und 45 Implantate gesetzt, die Pfeilerzähne 36 und 38 wollte die Patientin, nachdem die Versicherung das Implantat regio 37 nicht genehmigt hatte, mit einer Brücke versorgt wissen. Alle anderen Pfeiler sollten mit einer Vollkeramikkrone versehen werden.

Abbildung 1 zeigt zur Veranschaulichung den UK-Scan mit inEos X5/InLab 15.0 von Sirona.

Durch eine knöcherne Einziehung regio 45 vestibulär mussten wir, nachdem die Patientin keine zweizeitige Augmentation zulassen wollte, die implantologisch-prothetisch wünschenswerte Zahnachse leicht verlassen, um danach aber mit individuellen Abutments korrigierend wieder gut versorgen zu können.

Abb. 1: UK-Scan mit inEos X5/Inlab 15.0 Sirona.

Abb. 2: Digitale Messung mit dem Zebris-Gesichtsbogen.

Wie oben beschrieben haben wir uns wegen der umfangreichen und detailgenauen Übertragung der provisorischen Prototyp-Langzeitrestaurationen sowie des Missstandes in puncto mangelnde Transfermöglichkeit der qualitätsorientierten, funktionellen Datensätze Zebris in die Designsoftware exocad, entschieden, zugunsten der Qualitätssicherung einen analog/digitalen Weg zu gehen. Wir verwenden sowohl unser altbekanntes und bewährtes weil hochpräzises zentrisches Registrat (Wachsplatte/Zentrikplatte aus Kunststoff/verfeinert etc.) als auch die Werte der digitalen Messung, der statischen und vor allem dynamischen Bewegungen des UK, mit dem Zebris /JMA Gesichtsbogen (Abb. 2). Diese Messwerte (u. a. des HCI und des Benettwinkels etc.) werden beim Einartikulieren mit dem ARTEX-Artikulator übertragen. Nach Digitalisierung und Übertragung des einartikulierten Zustandes im analogen Artikulator, dessen Daten werden mittels des In-Lab Scanners inEos X5 von Sirona als STL-Datensatz wieder in die Design-Software GC exocad transferiert, können wir anschließend abermals in den reinen digitalen Workflow eintreten (Abb. 3 bis 5).

Der volldigitale Weg mit OK-UK-Scans und dem leider immer noch durch die Dentalindustrie propagierten – aber qualitätsorientiert betrachtet deutlich insuffizienten – „Buccalscan" scheidet somit bei umfangreichen Restaurationen und Rekonstruktionen mit Veränderung der horizontalen und vertikalen Dimension derzeit unseres Erachtens aus funktionellen Qualitätsgründen noch aus.

Abb. 3: STL-Datentransfer des Scans von OK und-UK analog einartikulierter Modelle von inEos X5-Scanner zur GC exocad.

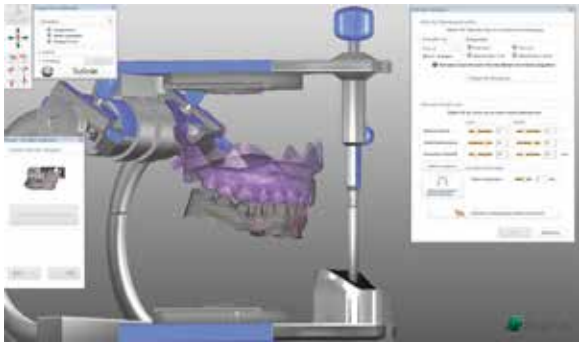

Abb. 4: STL-Datentransfer der einartikulierten Modelle im virtuellen Artikulator von GC exocad-Ansicht von lateral rechts.



Abb. 5: STL-Datentransfer der einartikulierten Modelle im virtuellen Artikulator von GC exocad-Ansicht von frontal.

Abb. 6: Design der Zirkon-Abutments 35 und 45 und des Zirkon-Bückengerüstes im Unterkiefer in GC exocad (Straumann-Plattform).

MICROCONE®

» Überzeugende Ästhetik, **perfekte Funktion** «

Es lohnt sich für Sie, wirklich.

Herausragende ästhetische Langzeitergebnisse. Das einzigartige hochkomplexe Mikro-Makro Gewinde fördert die dauerhafte Anlagerung von Knochenzellen und garantiert hohe Primärstabilität.

Hohe Sicherheit „Made in Germany“ durch ein perfektes chirurgisches Protokoll und die hochpräzise konische Implantat-Aufbau Verbindung. Nur eine Anschlussgeometrie bei 4 unterschiedlichen Implantatdurchmessern vereinfacht zudem das Arbeiten.

Optimierung Ihrer Wettbewerbsfähigkeit. Unsere Preise sind scharf kalkuliert. So erhöhen Sie Ihre Liquidität.

Willkommen bei Medentika.

MEDENTIKA®

Instradent GmbH
76549 Hügelsheim

Hammweg 8
www.instradent.de

Danach wurden in Teilschritten zunächst die Implantatabutments und die Brückengerüste – jeweils in Zirkon – in der Designsoftware exocad entworfen (Abb. 6). Anschließend wurde der Datensatz zum Versenden an das Fräs-/Schleifzentrum fertiggestellt (Abb. 7).

Die restliche Abfolge bezüglich der digitalen Herstellung der Vollkeramikversorgung ist uns allen hinreichend bekannt und wird deswegen verkürzt wiedergegeben.
So wird nach dem Kronendesign der UK-Pfeilerzähne der in GC exocad entstandene Datensatz als Schleifauftrag erstellt und der gesamte Zahnersatz in Vollkeramikblöcken im 5-Achs-Gerät MCX 5 von SIRONA hergestellt (Abb. 8).

Die Qualität des Randspaltes ist außerordentlich gut und randdicht, die Passung bedarf keiner Nachbearbeitung. Der Okklusalbereich muss aber gerade hinsichtlich schöner Fissurengestaltung von einem kompetenten Zahntechniker deutlich nachbearbeitet werden, da die Keramik-Schleifer der MCX-5 derzeit noch nicht in der Lage sind, ein scharfes Höcker-Fossa-Relief zu generieren.
Abbildungen 9 bis 11 zeigen die fertiggestalteten Seitenzähne als Scan in GC exocad von okklusal und lateral.

Nach der digitalen Fertigung der gesamten Restaurationen sowie der endgültigen Bearbeitung durch unseren

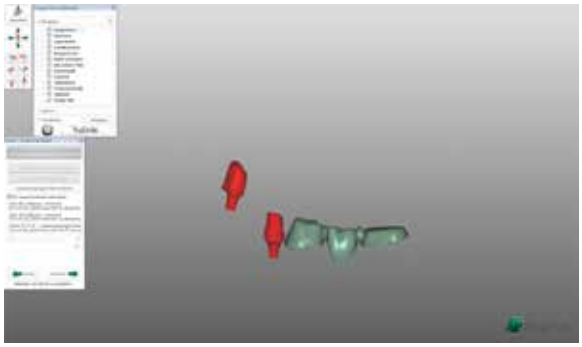

Abb. 7: Datensatz der final designten Zirkon-Abutments und des Zirkon-Brückengerüstes.

Abb. 8: Beispielfoto für die digitale Bearbeitung von Vollkeramikblöcken durch das MCX5-Schleif/-Fräsgerät.

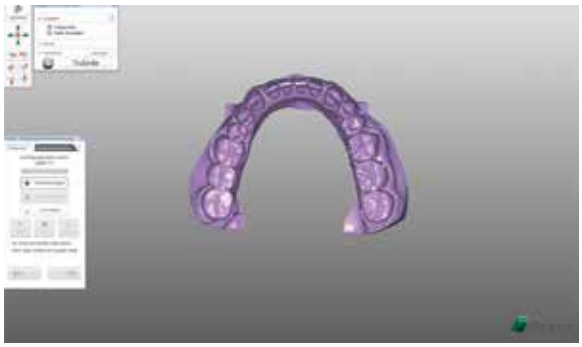

Abb. 9: Mit den fertiggestalteten Seitenzähnen als Scan in exocad von okklusal.

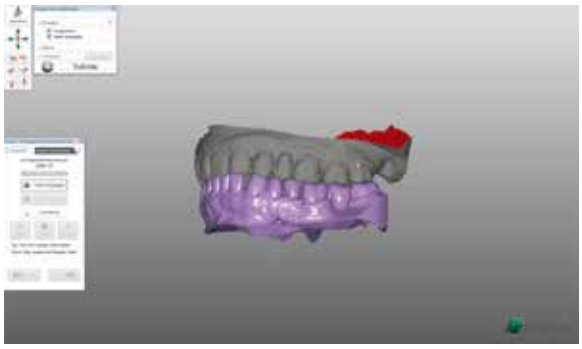

Abb. 10: Die fertiggestalteten Seitenzähne von lateral links – 2./3. Quadrant als Designgrundlage in exocad.

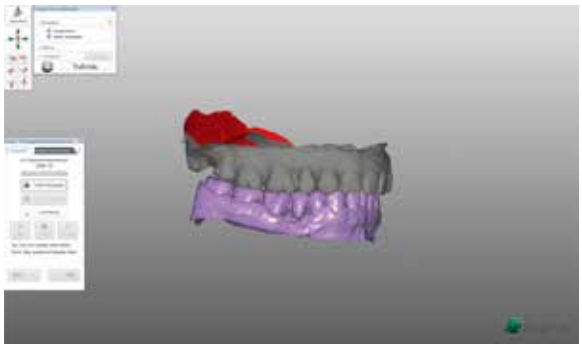

Abb. 11: Die fertiggestalteten Seitenzähne von lateral rechts – 1./4. Quadrant als Scan in GC exocad.

Abb. 12: Fertige Restaurationen auf dem UK-Modell vor dem definitiven Einsetzen.

Abb. 13: Fertige Rstauration im Patientenmund.

sehr geschätzten Zahntechnikermeister Marcus Westenberger zeigt Abbildung 12 nunmehr die kompletten Restaurationen als digitales Foto vom UK-Modell.

Abschlussbemerkung

Abschließend sei erwähnt, dass das Bestreben aller Beteiligten eigentlich nur ein Ziel kennen sollte: Die maximal mögliche Qualität in der maximal möglichen Entwicklungs-Geschwindigkeit zum Wohle unserer Patienten zu erzielen. Die Öffnung aller systemimplementierten firmeneigenen Schnittstellen bekommt dadurch eine entscheidende Rolle und ist einer der wichtigsten Parameter in puncto Geschwindigkeit. Somit ist es eine der wichtigsten Aufgaben unserer Generation den Transfer des analogen Wissensstandards in den CAI-CAD-CAM gesteuerten digitalen Workflow gemeinsam zu gestalten. Wir in der Zahnarztpraxis Bogenhausen freuen uns darauf!

Dr. Franz Xaver Wack
E-Mail: dr.wack@bogenhausen-zahnarztpraxis.de

Dr. Denis Novakovic
E-Mail: dr.novakovic@bogenhausen-zahnarztpraxis.de

Zahnarztpraxis Bogenhausen
Dr. Franz Xaver Wack
Dr. Denis Novakovic
Effnerstr. 48
81925 München
Tel.: 0 89 / 98 10 83 84
Fax: 0 89 / 98 10 83 85

ÜBER DIE AUTOREN

Dr. Franz Xaver Wack

Behandlungsschwerpunkte:
- *Prothetische Restauration und Rekonstruktion nach vorheriger therapeutischer Okklusion*
- *zahnärztliche Funktionsdiagnostik und -therapie*
- *ästhetische vollkeramische Versorgungen*
- *Schienentherapie / CMD-Behandlung*

Ausbildung bei Prof. A. Gutowski, Prof. Dr. Ivo Kreijci/Zürich, Prof. Mick Dragon/USA, Prof. Axel Bumann/Boston (Harvard)/Berlin, Prof. Dr. Dr. Grunert/Innsbruck, Prof. Dr. Dr. Ulrich Meyer/Düsseldorf, Dr. Wolfgang Boisseree, Dr. Dr. Knut Schuppan/Köln, Prof. Edelhoff/Prof. Beuer/ZTM Schweiger – München, ZTM Manfred Läkamp, Michael Polz und Oliver Brix

Vortragstätigkeit u. a. bei Daimler Chrysler Führungskräften: „Zahnarzt und Fußball-Schiedsrichter – von Entscheidern für Entscheider"

zahlreiche Publikationen in verschiedenen nationalen und internationalen Fachzeitschriften

Dr. Denis Novakovic

Behandlungsschwerpunkte:
- *Implantologie / knochenaufbauende Chirurgie*
- *umfangreiche prothetisch-ästhetische Rekonstruktionen (Kronen, Veneers, Inlays in Vollkeramik) zur Wiederherstellung der Kaufunktion*
- *Endodontologie (Wurzelkanalbehandlung)*

Masterstudiengang orale Chirurgie / Implantologie internationale Privatuniversität Krems

Strahlenschutzbeauftragter Digitale Volumentomographie (3D-Röntgen)

zahlreiche Publikationen in verschiedenen nationalen und internationalen Fachzeitschriften

DENTAL KOMPAKT 2016 www.dentalkompakt-online.de		
Hersteller / Vertrieb	BEGO Implant Systems GmbH & Co. KG Wilhelm-Herbst-Str. 1 28359 Bremen	bredent GmbH & Co. KG Weissenhorner Str. 2 89250 Senden
Produktname	BEGO Guide	SKYplanX 3D-Implantatplanung mit coDiagnostiX
Seit wann auf dem Markt?	2011	2008
Mögliche Implantatsysteme	alle	alle namhaften Implantathersteller mit ca. 5.000 Implantattypen, Implantatdesigner zur Erstellung eigener Implantatsysteme
Anzahl der benötigten Schablonen	1	1 Schablone (3-D-Druck)
Schablonenherstellung **a) Verfahren** **b) Lieferzeit / Kosten** **c) Herstellungsort (Labor oder Systemanbieter)**	a) SLA / 3D-Druck b) 5 Werktage, Planung 79,- Euro / Schablone inkl. aller Hülsen 79,- Euro, Zuschlag bei Fremdimplantaten 79,- Euro c) BEGO, Bremen, Deutschland	a) SLA/3-D-Druck STL-Daten b) ab 3 Werktage c) ab 149,- Euro über Dienstleister
Positionierung der Schablone in situ (Knochen, Restgebiß, Weichgewebe)	Zahn und Schleimhaut getragen, Fixierung mit Pins und Osteosyntheseschrauben möglich	zahngetragen, schleimhautgetragen, knochengetragen oder im Mix dieser 3 Varianten; im zahnlosen Kiefer, z. B. durch bredent miniSKY FRP Miniimplantate
Kalibrierung der Komponenten (z. B. Legostein oder Meßstifte)	nicht notwendig	nicht notwendig
Konvertierung der DICOM-Daten (z. B. direkt in die Software)	keine Aufbereitung notwendig, da Planungsvorschlag inkl. Konvertierung / Segmentierung vom Planungsteam durchgeführt wird	kostenfreie, schnelle Konvertierung direkt in der Software
Bildgebende(s) Verfahren	CT/DVT	CT/DVT-Volumendaten werden direkt im Raytracingverfahren visualisiert
Anzahl der Scans	1	ein Scan; ein zusätzlicher Modellscan kann, je nach gewähltem Workflow notwendig sein
Einarbeitung der Hülsen (wo und wie?)	durch BEGO, Bremen	SkyplanX Mutter- bzw. Pilothülsen werden vom Dienstleister eingepasst
Tiefenanschlag berücksichtigt	ja	ja
Hülsen (welche und woher)	Pilotbohrung und Vollnavigation inkl. Implantatinsertion durch die Schablone	SKYplanX Bohrhülsen mt seitlichem Fenster und Arretierung
Hülsen für welche Bohrer?	Pilothülsen für alle Systeme, Vollnavigation für BEGO-Implantate (S/RS/RSX-Line)	optimiert für SKY System, verwendbar für andere Systeme
Systemkomponenten **a) Welche?** **b) im Lieferumfang / -preis enthalten?** **c) wenn nicht, Komponentenpreis?**	keine Software nötig	Planungssoftware SKY planX Bohrhülsen, SKYplanX chirurgische Bohrer und Einbringer für geführte Implantatinsertion
Gesamtinvestitionskosten	keine, da keine Software benötigt wird bzw. erworben werden muss	Client: 2.500,- Euro; Producer: 5.000,- Euro
Folgekosten (Updates etc.)	keine, da keine Software benötigt wird bzw. erworben werden muss	jährliche Lizenzgebühr, Guide-Fee von 50,- Euro bei Export von STL-Daten
Besonderheiten	Planungsvorschlag durch Experten bei der BEGO in Bremen, Upload der CT/DVT-Daten über BEGO Guide Orderportal nach Bremen, dort Aufbereitung der Daten und Erstellung der Planung, direkter Download aus dem Portal möglich, Online-Planungssitzung ohne Zusatzkosten	modularer Aufbau, übersichtliche und leichte Bedienung durch anpassbare Benutzeroberfläche, Abutmentplanung, Warnfunktionen, mehrplatzfähig, kostenlose Online-Updates, integriertes CAD-Modul zur Schablonenkonstruktion
Schulungsangebot / Kosten	Schulung nicht notwendig, da keine Software benötigt wird bzw. erworben werden muss	Schulungsvideo online, Webinare www.codiagnostix.com
Homepage	www.bego.com/de/implantologie-loesungen	www.bredent.com

C.HAFNER GmbH + Co. KG Maybachstraße 4 71299 Wimsheim	Dental Wings GmbH Düsseldorfer Platz 1 09111 Chemnitz	DENTSPLY Implants DENTSPLY IH GmbH Steinzeugstraße 50, 68299 Mannheim
CeHa imPLANT powered by med3D	coDiagnostiX™	SIMPLANT®
2007 (Implant 3D von med3D seit 2001)	1999	SimPlant® Software seit 1992
alle möglich, Originalgeometrien vieler Hersteller in der Implantatbibliothek	alle Implantathersteller; Implantatsysteme von derzeit 50 Herstellern in Datenbank enthalten; wird kontinuierlich vervollständigt; Nutzer kann Datenbank selbständig erweitern	Software: alle Systeme; Hardware: ANKYLOS® C/X und XiVE® S, ASTRA TECH Implant System EV mit speziellen Instrumenten mit Sleeve-On-Drill™-Bohrerhülsen und Tiefenkontrolle
eine (identische) für Planung und Operation	eine Schablone pro Kiefer; keine Scanschablone notwendig	SIMPLANT® ANKYLOS® / XIVE® / ASTRA TECH Implant System EV-Bohrschablonen mit Tiefenkontrolle: eine Schablone pro Fall
a) laborübliche Schablonenherstellung (z. B. Tiefziehen, Streutechnik, lichthärtendes Material) b) unmittelbar im Labor gefertigt, Kosten laborabhängig c) zahntechnisches Labor	a) offene Schnittstelle, mögliche Verfahren: 3D-Druck, Fräsen, Sintern; konventionell mittels Tiefziehen und gonyX™- oder SKY5X-Bohrtisch b) abhängig vom gewählten Labor c) lokal sowie über Partnerlabor/Dienstleister	a) Stereolithographie b) auf Anfrage c) DENTSPLY Implants IH
Restbezahnung, rein schleimhautgetragen oder mittelbar knochengetragen über Hilfsimplantate, Schrauben und knochenaufsitzende Bohrhülsen	Zahn-, knochen- oder schleimhautgetragen bzw. Kombination dieser Auflagemöglichkeiten; unterstützt temporäre Implantate, laterale Fixierung möglich	zahn-, schleimhaut- und knochengetragen
Steckbaustein / Sicherheitsmarken	digitaler Workflow: Modellscan, Abdruckscan oder Intraoralscan; analoger Workflow: Referenzpins	laborgefertigte radioopake Scanschablone ohne Referenzobjekt oder bestehende Prothese mit radioopaken Markern, virtuelle Zahnaufstellung möglich wenn Scan ohne Schablone erfolgt
direkt in die Software	kostenfrei direkt durch die Software	SIMPLANT® in der Software extern, DENTSPLY Implants-Konvertierungsservice
CT, DVT	CT-/DVT-Volumendaten	CT, DVT
1	1 Scan notwendig; Dual-Scan-Verfahren (CT/DVT-Aufnahme Patient + CT/DVT-Aufnahme Prothese/Modell) möglich	Editing-Verfahren: 1 Scan mit radioopaker Schablone; Double-Scan-Verfahren: Scanschablone mit radioopaken Markern; 1 Scan Patient mit Scanschablone und 1 Scan Scanschablone separat
im zahntechnischen Labor mit Positionierer X1 oder X2	im Labor; systemabhängig Verwendung auch ohne Hülsen möglich	Schablone wird mit eingebauten Hülsen geliefert
ja	ja	ja
alle Systeme möglich + CeHa imPLANT Hülsensystem mit 4,5 mm Außenhülse und div. Innenhülsen, Equipment für Camlog Guide®, Straumann Guided Surgery, Astra Tech Facilitate™, Nobel Guide™, SIC®, MIS M-Guide®, Tiologic Position®, Friadent ExpertEase™ Xive® und Ankylos®	alle Systeme möglich, Systeme gängiger Hersteller in Datenbank enthalten, Nutzer kann Datenbank erweitern	spezielle Schablonenhülsen werden vom Hersteller eingebaut: geschlossene oder offene Hülsen können ausgewählt werden
für Pilotbohrer und diverse Erweiterungsbohrer in den Durchmessern: 1,6 / 2,0 / 2,2 / 2,35 / 2,4 / 2,5 / 2,8 / 3,0 / 3,2 / 3,3 / 3,4 / 3,5 / 3,8 / 4,5 mm	für alle; einschließlich Implantatinsertion	Sleeve-on-Drill™ System: Hülsen werden auf Spiralbohrer fixiert, alle andere Instrumente inkl. Implantat-Eindrehinstrument werden direkt in der Schablonenhülse geführt
a) Planungssoftware, Positionierer, Kontrollbrett, Product Line (Hülsen, Kunststoffe etc.) / b) nein c) Laborpaket Planungssoftware ab 5.500,- Euro, Positionierer ab 6.621,- Euro, Kontrollbrett Q1 150,- Euro, Product Line 630,- Euro, Klinikpaket Planungsoftware 900,- Euro	a) coDiagnostiX Software	a) Planungssoftware, Schablonen, Bohrersystem b) nein, separat c) Software: auf Anfrage
ab 12.901,- Euro + Klinikpakete zu je 900,- Euro	Client: 2.500,- Euro; Producer: 5.000,- Euro zzgl. MwSt.	auf Anfrage
DICOM Import 125,- Euro, bei Flatrate-Lizenzmodellen inklusive; Servicevertrag mit Updates und Support 800,- Euro/Jahr, im ersten Jahr kostenfrei	jährliche Lizenzgebühr: Client: 300,- Euro; Producer: 500,- Euro; Lizenzgebühr enthält laufende Updates und Schulung; Keine Pro-Fall-Gebühr; bei bestimmten Exportfunktionen fällt Guide Fee an alle Preise zzgl. MwSt.	Kosten für die Konvertierung; jährlicher Wartungsvertrag für Software-Updates
mehrplatzfähig, Kundenbindung durch Verschlüsselung innerhalb von Benutzergruppen, erweiterbar durch beliebig viele Zusatzkeys, Schablonenkontrolle über Kontrollbrett, Wertschöpfung der Schablonenherstellung bleibt im Labor, automatische Nervkanaldetektion, STL-Import und -Export über Zusatzmodul	offenes System, Element-Datenbank individuell erweiterbar; Prothetik-Schnittstelle (Echtzeitintegration über DWOS Synergy); integrierter Design-Assistent für Bohrschablonen; Bohrschablonenproduktion lokal oder über Partnerlabor, mehrplatzfähig; Fallaustausch per caseXchange	einfachstes Handling durch klares Bohrprotokoll mit Endlängenbohrern und Sleeve-On-Drill Bohrerhülsen; alle Bohrer mit Innenkühlung; Schablonenhülsen mit seitlichem in Vorbereitung; geschlossene oder offene Schablonenhülsen
1 Tag Schulung vor Ort im Kaufpreis enthalten, weiterer Schulungstag vor Ort 500,- Euro, Evaluierungstag vor Ort 250,- Euro	kostenlose Online-Schulungen sowie Zugang zu Videoportal in jährlicher Lizenzgebühr enthalten; zusätzliche Schulungsangebote für Interessenten (siehe Website)	Software-Training inkl. im Preis der Software, zusätzliche Chirurgie-Trainings: Preise anfragen
www.cehaimplant.de	www.codiagnostix.com www.dental-wings.com	www.dentsplyimplants.de

DENTAL KOMPAKT 2016 www.dentalkompakt-online.de		
Hersteller / Vertrieb	DENTSPLY Implants DENTSPLY IH GmbH Steinzeugstr. 50, 68229 Mannheim	DENTSPLY Implants DENTSPLY IH GmbH Steinzeugstraße 50, 68299 Mannheim
Produktname	SIMPLANT®	SIMPLANT®-Softwaren, SurgiGuide®-Bohrschablonen
Seit wann auf dem Markt?	2007 (SimPlant® Software seit 1992)	1992
Mögliche Implantatsysteme	alle gängigen Systeme; ASTRA TECH Implant System™ TX mit definierter Tiefen- und Positionsführung über die Bohrung bis hin zur Implantatinsertion (Facilitate™ Bohrschablone)	alle gängigen Implantatsysteme
Anzahl der benötigten Schablonen	Facilitate™ Bohrschablone für das ASTRA TECH Implant System™ TX, i. d. R. eine Schablone pro Fall; SurgiGuide® Bohrschablone (alle Systeme): abhängig von der gewählten Bohrsequenz des Implantat-Typs	eine Schablone pro Kiefer (Pilot, Universal SAFE); bei Bedarf können mehrere identische Schablonen mit unterschiedlichen Hülsendurchmessern geliefert werden
Schablonenherstellung **a) Verfahren** **b) Lieferzeit / Kosten** **c) Herstellungsort (Labor oder Systemanbieter)**	a) Stereolithographie b) auf Anfrage c) DENTSPLY Implants IH	a) Stereolithographie
Positionierung der Schablone in situ (Knochen, Restgebiß, Weichgewebe)	zahn-, schleimhaut- und knochengetragen	Knochen, Restzahnbestand, Weichgewebe
Kalibrierung der Komponenten (z. B. Legostein oder Meßstifte)	keine Kalibrierung notwendig	keine Kalibrierung notwendig
Konvertierung der DICOM-Daten (z. B. direkt in die Software)	ja, es kann die Konvertierung direkt durchgeführt werden; externe Konvertierung möglich	ja, SimPlant® Pro+ Software, bei SimPlant® Planner+ werden die DICOM-Daten an ein Processingcenter geschickt (www.dentalplanit.com)
Bildgebende(s) Verfahren	CT, DVT	CT, DVT
Anzahl der Scans	1 (Zwei-Scan-Verfahren auch möglich)	1 (Dual-Scan-Verfahren auch möglich)
Einarbeitung der Hülsen (wo und wie?)	Schablone wird mit stereolithographischem Verfahren bei Materialise Dental hergestellt und mit integrierten Hülsen geliefert	durch Systemanbieter / DENTSPLY Implants, SIMPLANT-Guides-Produktion in Belgien
Tiefenanschlag berücksichtigt	ja, Facilitate™ Bohrschablone, Facilitate™ Bohrer mit Bohrstopp	ja, mit der SAFE-SurgiGuide® oder Schablonensystemen von Kooperationspartnern
Hülsen (welche und woher)	Schablone wird mit integrierten Hülsen geliefert	Bohrer-Leeves (Edelstahl), Bohrschablonenhülsen (Titan)
Hülsen für welche Bohrer?	durch Bohrschlüssel werden alle Bohrschritte abgedeckt	alle gängigen Durchmesser
Systemkomponenten **a) Welche?** **b) im Lieferumfang / -preis enthalten?** **c) wenn nicht, Komponentenpreis?**	a) Planungssoftware, Schablonen, Instrumentenkassette, Bohrer b) nein, separat c) diverse Module erhältlich (Preis abhängig vom gewählten Modul)	a) Software (keine Geräte) b) Software (modular erweiterbar) c) diverse Module erhältlich (Preis abhängig vom gewählten Modul)
Gesamtinvestitionskosten	auf Anfrage	auf Anfrage
Folgekosten (Updates etc.)	optionaler Wartungsvertrag (im ersten Jahr kostenlos)	optional Servicevertrag (im ersten Jahr kostenlos)
Besonderheiten	nicht nur Positions- sondern auch Neigungs- und Tiefenführung bis einschließlich zur Implantatinsertion; Lieferservice: komplette Lieferbox mit Bohrschablone, exaktem Bohrprotokoll und Bohrern; lässt Planung mit allen gängigen Implantatsystemen zu	offene Plattform, einfache Bedienung durch Assistenten, knochengetragene Bohrschablonen, Stereolithografie, keine Ungenauigkeit durch Referenzobjekte, Entfernung von Artefakten in 3D-Darstellung, Modular erweiterbar
Schulungsangebot / Kosten	Software-Training: im Preis der Software inkl. zusätzliche Chirurgie-Trainings: Preis auf Anfrage	regionale Schulungen, kostenfreie Trainings für Kunden mit Wartungsvertrag
Homepage	www.dentsplyimplants.com	www.dentsplyimplants.de

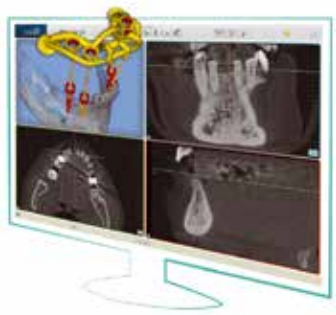		
MIS Implants Technologies GmbH Simeonscarré 2 32423 Minden	Nobel Biocare AG, CH-Kloten / Nobel Biocare Deutschland GmbH Stolbergerstr. 200, 50933 Köln	Schütz Dental GmbH Bereich IMPLA Dieselstr. 5-6, 61191 Rosbach
MGuide	NobelClinician®	Software IMPLA 3D Universe for Lab Navigation
2010	2005 (NobelGuide) / 2011 (NobelClinician)	2007
MIS Systeme	Nobel Biocare Implantate (Fully Guided und 2,0 mm Pilotbohrungsschablone) Planbar diagnostisch: Dentsply Implants®, Straumann®, Camlog® (2,0 mm Pilotbohrungsschablone)	alle am Markt befindlichen Implantatsysteme, sofern frei editierbar
1	Röntgenschablone und OP-Schablone	CT oder DVT Röntgenschiene oder zusätzliche Bohrschablone mit SteriGuide bei 134 °C sterilisierbar
a) 3D-Druckverfahren b) ca. 5 Werktage / ab 99,- bis 350,- Euro zzgl. MwSt. c) MCenter Berlin oder eigene Fertigung	a) Stereolithographie b) max. 5 Werktage / ab 190,- Euro c) Nobel Biocare, Mahwah (USA)	a) 1. Schablonenherstellung findet über das Dentallabor (Partnerlabor des Implantologen) statt. Lieferzeit und Kosten sind im Dentallabor zu erfragen. 2. Freier STL Daten-Export an Fertigungszentrum zum Rapid Prototyping, print oder fräsen. b) ca. 1 Woche/100 bis 800 Euro c) Labor oder Fertigungszentrum
Restgebiß oder Weichgewebe	Restgebiss/Weichgewebe/Knochen	1. knochengetragen (Knochenmodell) 2. schleimhautgetragen 3. zahngetragen
über Restbezahnung oder Meßpunkte, z. B. Titan oder Guttapercha Pins	6 Guttapercha Marker für zahnlose oder teilbezahnte Kiefer; SmartFusion™ technology: Oberflächen Scan (mit dem NobelProcera® 2G Scanner) für teilbezahnte Kiefer	Referenzbohrung mit 2 mm Durchmesser in der Röntgen-schablone oder vorkonfektionierten Bissgabel mit Markerpunkten (Universal Stent)
ja, automatisch	Konvertierung direkt durch die Software	direkt in der Software wird konvertiert, keine Zusatzkosten
CT, DVT	CT-/ DVT- und 3D-Modell der Situation	über 60 bildgebende Verfahren sind möglich: DICOM 3.0, BMP, JPG, TIFF etc.
1	Konventionell: 2, Mit Smart Fusion™: 1	nur 1 Scan mit CT- oder DVT-Schiene notwendig
MCenter	während der Produktion in Mahwah (USA)	1) Die Einarbeitung der Hülsen findet durch ihren Zahn-techniker im Labor statt. Die Hülsen werden auf dem Modell positioniert und mit autoklavierbarem Kunststoff (SteriGuide) fixiert. 2) Konvertierte Titanhülsen werden in maschinell produzierte Bohrschablonen eingeklebt.
ja	ja	ja, je nach Implantatsystem; bei IMPLA 5-Achs-Tiefenanschlag
vom Hersteller MIS	pro Implantatdurchmesser aus eigener Produktion	Hülsensystem IMPLA 3D für das IMPLA System, Lieferant: Schütz Dental (Titanhülsen oder universal Hülsen in 2, 3, 4, 5 mm Durchmesser), der jeweiligen Implantat-hersteller
eine Hülse für alle Bohrer	alle für das entsprechende Implantat	IMPLA Pilot System 2,0 mm Erweiterer 2,5 mm / 3,15 mm / 4,25 mm jeweils mit Tiefenanschlag oder universal Hülsen in 2, 3, 4, 5 mm Durchmesser
a) MSoft Software / MGuide Chirurgie-Kit b) je nach Konfiguration c) auf Anfrage	a) Chirurgie-Kits b) nein c) ab 1.729,- Euro	a) Planungssoftware - IMPLA 3D, Theta Messtisch, Labor Kit (inkl. TemRay und SteriGuide), Chirurgie Kit - IMPLA 2-Tages-Kurs b)+c) auf Anfrage
keine, bzw. Software Jahreslizenz 800,- Euro zzgl. MwSt.	Software NobelClinician®: 4.715,- Euro	Software: IMPLA Star for dentists: Preis auf Anfrage; IMPLA 3D Universe for lab: Preis auf Anfrage; Theta Achsentisch: Preis auf Anfrage
Updates kostenfrei	Servicevertrag (beinhaltet alle zukünftigen Updates), zur Zeit 923,- Euro jährlich	Update optional: Preis auf Anfrage
kostenloses Hochladen der DICOM-Daten, kostenlose Mehrfachinstallation möglich, PC- und MAC-kompatibel, Online-Sharing möglich	umfassendes Behandlungskonzept für Diagnose, prothetikorientierte Planung und schablonengeführte Implantatchirurgie bei allen Indikationen, die komplette chirurgische Vorgehensweise inkl. der Implantatinsertion mit einer fixierten schleimhautgetragenen chirurgischen Schablone, dadurch sicherer minimal invasiver Eingriff und hoher Komfort für Patienten	Tiefenanschlag für das Bohren und Setzen des IMPLA-Systems; Bohrschablone aus sterilisierbarem Komposit; Scanschablone aus universell röntgensichtbarem Komposit; offene Schnittstelle für freien Export von STL-Files sowie Anpassung für andere Hersteller mit Guide-Systemen
ja, auf Anfrage / Webinar	im Systempreis enthalten	Schulung im Schütz Dental Schulungszentrum. Die Basisschulung ist im Kaufpreis enthalten. Schulungen für Fortgeschrittene vor Ort auf Anfrage.
www.mis-implants.de	www.nobelbiocare.com	www.impla.de

	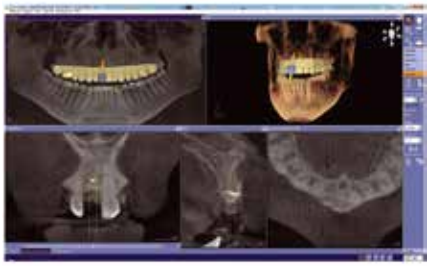	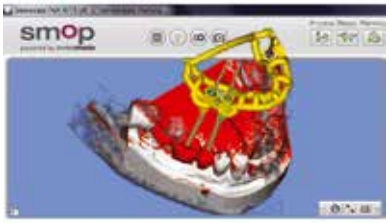
Hersteller / Vertrieb	SICAT GmbH & Co. KG Brunnenallee 6 53177 Bonn	Swissmeda AG Technoparkstrasse 1 8005 Zürich
Produktname	SICAT Implant	smop – System für 3D Implantatplanung und schablonengeführte Implantatchirurgie
Seit wann auf dem Markt?	2009	2010
Mögliche Implantatsysteme	alle Systeme	Import aller Systeme möglich, aktuell vorhanden: Camlog, Straumann, Dentsply, Astra, Nobel Biocare, Biomet 3i, MIS, SIC invent, BioHorizons, Zimmer, Osstem, Vita, Thommen, TRI, TAG, bredent, Paris, Dio, Dentaurum, Bego, Biodenta und weitere; zusätzlich generisches System das erlaubt jeden denkbaren Typ zu planen
Anzahl der benötigten Schablonen	pro Kiefer eine	eine
Schablonenherstellung **a) Verfahren** **b) Lieferzeit / Kosten** **c) Herstellungsort (Labor oder Systemanbieter)**	a) CAM b) max. 7 Tage, Expressversand möglich / Preis: ab 160,- Euro c) Made in Germany - SICAT, Bonn	a) im Standard mit 3D-Druck, aber offene Schnittstelle, auch über X1 Positioniertisch von Schick oder CadCam-Verfahren möglich, b) Express binnen 24 Stunden möglich, je nach Land im Normalfall drei bis fünf Tage
Positionierung der Schablone in situ (Knochen, Restgebiß, Weichgewebe)	zahn- oder schleimhautgetragen, sowie optionale Fixierung mit Ankerpins / Fixierschrauben oder Hilfsimplantaten	auf Restbezahnung oder Weichgewebe
Kalibrierung der Komponenten (z. B. Legostein oder Meßstifte)	CLASSICGUIDE: Referenzmarker in der Röntgenschablone OPTIGUIDE: keine Röntgenschablone notwendig durch direkte und automatische CAD/CAM-Integration	über Modellscan oder intraoralem Scan
Konvertierung der DICOM-Daten (z. B. direkt in die Software)	keine Konvertierung notwendig; DICOM Daten können direkt verwendet werden	direkt in der Software möglich
Bildgebende(s) Verfahren	CT und DVT	alle
Anzahl der Scans	1	1
Einarbeitung der Hülsen (wo und wie?)	durch Zahntechniker mittels CAM im Fertigungszentrum SICAT, Bonn	je nach Belieben, bei entsprechendem Führungssystem auch ohne Hülse möglich
Tiefenanschlag berücksichtigt	ja	ja
Hülsen (welche und woher)	generisch: SICAT oder dediziert mit den geführten Systemen aller gängigen Implantathersteller	alle Hülsen möglich
Hülsen für welche Bohrer?	für alle gängigen Systeme und Bohrer	bis zum finalen Bohrer mögich
Systemkomponenten **a) Welche?** **b) im Lieferumfang / -preis enthalten?** **c) wenn nicht, Komponentenpreis?**	a) Planungssoftware SICAT Implant mit Voll-Lizenz (keine Nutzungskosten) b) Inklusive Expertenschulung in Bonn c) Optionaler Planungsservice Clinical Assist	a) Implantatplanungssoftware ohne Lizenzkosten, nur jährliche Nutzungskosten und Exportkosten für Schablone b) Software zum Design vom Bohrschablonen, kostenpflichtig
Gesamtinvestitionskosten	über den dentalen Fachhandel erhältlich	keine Investitionskosten
Folgekosten (Updates etc.)	kostenlose Implantatdatenbank-Updates	Zahnarzt 400,- bis 800,- Euro pro Jahr und je nach Intensität 200,- bis 370,- Euro pro Schablone, komplett inklusive Exportkosten
Besonderheiten	Fertigungsgenauigkeit mit unter 0,5 mm garantiert und dokumentiert, kostenlose Lieferung von Bohrprotokollen für entsprechende Systeme, offen für alle DVT- und CT-Systeme mit direktem DICOM Import, komplett digitaler Workflow durch OPTIGUIDE Bohrschablonen	Zahnarzt kann komplette Vorbereitung über die Servicecenter abwickeln und nur die Implantatplanung durchführen; sehr einfache App, welche die Implantatplanung für den Arzt erlaubt verfügbar
Schulungsangebot / Kosten	Expertenschulung im Fertigungszentrum Bonn sowie In-Office Schulung direkt in der Praxis.	siehe Homepage
Homepage	www.sicat.de	www.swissmeda.com

hypo-A
Premium Orthomolekularia

CAM Award 2013
Parodontitis-Studie mit Itis-Protect I-IV
aMMP-8 Laborparameter zur Entzündungshemmung

Optimieren Sie Ihre Parodontitis-Therapie!

55% Reduktion der Entzündungsaktivität in 4 Wochen!

60% entzündungsfrei in 4 Monaten

durch ergänzende bilanzierte Diät

Studien-geprüft!

Itis-Protect I-IV

Zur diätetischen Behandlung von Parodontitis

- Stabilisiert orale Schleimhäute!
- Beschleunigt die Wundheilung!
- Schützt vor Implantatverlust!

aMMP-8 - Parodontitis-Studie 2011, Universität Jena

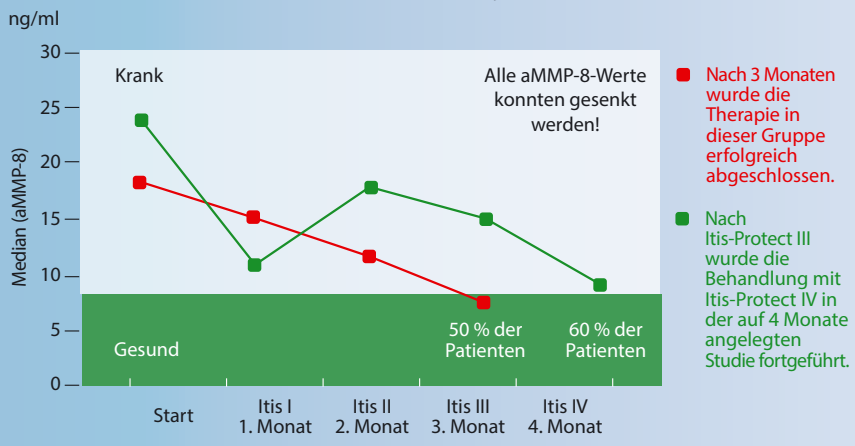

Info-Anforderung für Fachkreise

Fax: 0451 - 304 179 oder E-Mail: info@hypo-a.de

◯ Studienergebnisse und Therapieschema
◯ hypo-A Produktprogramm

Name / Vorname

Str. / Nr.

PLZ / Ort

Tel.

E-Mail

IT-DI 2.2016

hypo-A GmbH, Kücknitzer Hauptstr. 53, 23569 Lübeck
Hypoallergene Nahrungsergänzung ohne Zusatzstoffe
www.hypo-a.de | info@hypo-a.de | Tel: 0451 / 307 21 21

shop.hypo-a.de

Parodontales Risikomanagement: Früherkennung und Monitoring

Indizes: Früherkennung, Monitoring, Parodontitis, Risikomanagement

Parodontitis ist in der erwachsenen Bevölkerung weit verbreitet. Laut DMS IV leiden 52,7 % der 35- bis 44-Jährigen bereits heute an einer mittelschweren Form der Erkrankung. 20,5 % an einer schweren Form – Tendenz steigend. Umso wichtiger werden regelmäßige zahnärztliche Untersuchungen sowie eine risikoorientierte unterstützende Parodontaltherapie (UPT), um die Erkrankung zu stoppen bzw. wenigstens zu kontrollieren.

Individuelle, allumfassende Prophylaxe-Therapiekonzepte sind der Grundstein für eine neue Mundgesundheitskultur. Nur so bleiben Patienten gesund! In diesem Beitrag erfahren Sie mehr über die Notwendigkeit einer professionellen Prophylaxe und fachgerechten Behandlung bei einem Parodontitis-Risikopatienten. Denn bevor eine umfassende hochwertige Zahnersatz-Versorgung stattfindet, bedarf es einer genauen Prüfung des Zahnhalteapparates.

Vorab sind wiederkehrende Patientenberatung, Motivation, praktische Mundhygieneübungen und regelmäßige Taschenmessungen nicht wegzudenken! Hier fehlt es in vielen Zahnarztpraxen immer noch an einer umfassenden Befunderhebung, welche die gesamte Mundhöhle mit einbezieht.

Da Menschen sehr unterschiedlich sind, ist es sinnvoll, in der Patientenberatung verschiedene Sinneskanäle wie „sehen, hören, fühlen, riechen und schmecken" zu bedienen. Dabei kann der Einsatz von hochwertigen Arbeitsmodellen, Schaubildern oder Fotos, die dem wichtigen Informations- und Aufklärungsprozess dienen, vorteilhaft sein.

Manchmal ist es sogar hilfreich, ein Röntgenbild (OPG) auszudrucken oder mit Hilfe eines iPads den Krankheitsverlauf konkret zu besprechen. Daran können Knochenverlauf (PAR), Karies oder Zahnersatzplanung für die Patienten nachvollziehbar und farblich unterschiedlich eingezeichnet werden. Somit erkennen Patienten den direkten persönlichen Bezug.

Viele Praxen legen mittlerweile großen Wert darauf, ihre Patienten dahingehend zu unterstützen, ein Leben lang eine ausgeglichene Zahngesundheit beizubehalten oder diese zu fördern. Eine der wichtigsten Krankheitsformen in der Zahnmedizin ist die heimtückische Parodontitis. Ein kurzer überfliegender 01-Blick in den Mund lässt eine Parodontitis oft unerkannt. Denn Parodontitis ist eine Erkrankung, die in der Regel selten mit Schmerzen verbunden ist. Dies führt häufig dazu, dass sie oft über lange Zeit unbemerkt bleibt. Da mit zunehmendem Ausmaß der PAR-Erkrankung die Behandlung erschwert wird, sollte das Ziel einer professionellen Prophylaxe-Abteilung unter anderem die Früherkennung der Parodontitis sein. Zur Therapie gehört die allumfassende Inspektion der gesamten Mundhöhle.

Parodontologischen Befund erheben

Um Erkrankungen am Zahnhalteapparat festzustellen, ist es notwendig, vorab ein Screening zu machen. Hierzu wurde der „Parodontale Screening Index" (PSI) entwickelt. Der PSI (Code 0 - 4) ist eine einfache Methode, um den Zahnfleischzustand zu bewerten. Dazu wird der Kiefer in Sextanten eingeteilt. Das Screening ermöglicht die Erfassung bereits früher Formen von Zahnbetterkrankungen, um sie zielgerichtet zu behandeln. Der Test wird mit einer zahnärztlichen Spezial-Sonde (WHO-Sonde) an sechs Stellen pro Zahn durchgeführt und ist somit Parameter für die Einstufung des Schwergrades einer parodontalen Erkrankung. Blutungsneigung, Belagsbildung und Sondierungstiefen werden bewertet, defekte Restaurationsränder sowie Auffälligkeiten wie Rezessionen mit einem Stern* dokumentiert.

Auswertung PSI

Wurde für alle Bereiche der Code 0 ermittelt, dann ist das Zahnfleisch gesund. Eine gute Mundhygiene sollte weiter aufrechterhalten werden, ergänzt durch Prophylaxe-Behandlungen und Mundhygiene-Instruktion in regelmäßigen Abständen (im Normalfall zweimal pro Jahr).

Wurde einmal oder mehrmals Code 1 und/oder Code 2 gefunden, ist dies ein erster Hinweis auf eine Zahnfleischentzündung. Mögliche Ablagerungen, wie Zahnbelag oder Zahnstein, werden in 1 oder 2 Prophylaxe-Sitzungen von den Zahnoberflächen und aus den Zahnfleischtaschen entfernt und individuelle Instruktionen zur Verbesserung der Mundhygiene – mit praktischen Mundhygienetipps und Hilfsmitteln – gegeben.

Code 3 deutet darauf hin, dass eine mittelschwere Parodontitis vorliegt. Das gesamte Gebiss wird weiter untersucht, um eine genauere Diagnose zu erstellen. Das gleiche gilt für Code 4, wo bereits eine schwerere Form der Parodontitis vorliegt. Wie bei den Codes 1 und 2 ist auch bei den Codes 3 und 4 die Verbesserung der Mundhygiene in der häuslichen Mitarbeit eine der wichtigsten Voraussetzungen für einen dauerhaften Behandlungserfolg.

Tägliche Hausaufgabe der Patienten

Neben dem sanften Zähneputzen mit einer risikobezogenen Zahnpasta und einer optimalen Zahnbürste (elektrisch oder per Hand) müssen Patienten einmal täglich die Bakterien mit einem Interdentalraumbürstchen (werden in jeder Prophylaxe-Sitzung neu angepasst) bekämpfen. Abends sollte 1 x die SOLO-Zahnsaumpflege (ohne Zahnpasta) angewandt werden.

Werteorientierte Aufklärung, bestmögliche Eigenmotivation, eine empathische Gesprächs- und Patientenführung sowie das Wissen um die richtige Handhabung der notwendigen Hilfsmittel sind Basic-Voraussetzung für Ihre erfolgreichen Prophylaxe-Konzepte!

Ein einheitlicher Goldstandard, der für alle Prophylaxe-Expertinnen in der Praxis als Orientierung gilt, wäre optimal. Hier bietet das parodontale Risikomanagement-Programm „ParoStatus.de" eine große Hilfe. Die Prophylaxe-Abläufe sind in acht Behandlungsschritte unterteilt, an denen sich die Profis orientieren können.

Optionale Prophylaxe-Abläufe nach ParoStatus.de

1. Einführungsgespräch

- Spezielle Anamnese, Allergien und Medikamente
- Service, u. a. Kakaobutter und CHX-Spülung 0,2 %
- Rauchen, Nikotin ist der stärkste extrinsische Risikofaktor für den Ausbruch einer Parodontitis
- Mundhygiene
- Dokumentation des intraoralen Befundes, wie Veränderungen in der Mundhöhle
- Systemische und genetische Faktoren
- Erosionen (BEWE), Abrasionen, überstehende Füllungsränder, Kariesüberprüfung
- Blutzuckersprechstunde oder aktive Matrixmetalloproteinase (aMMP-8 Test zeigt akute Entzündungsprozesse)

2. Befunde

- PSI (Sondierungstiefen an 6 Stellen pro Zahn messen und protokollieren),
- Messung bei PAR-Patienten 2 x im Jahr, u. a. Beweglichkeit, Rezessionen, Bifurkationen, Attachmentverlust etc.
- PSI- und BOP-Befunde werden akustisch wiedergegeben, so dass der Patient schon beim Messen erfährt, wo seine Risikostellen liegen
- Fußanlasser oder Tastatur erleichtern die Befundaufnahme, da sie den Mundraum nicht verlassen müssen
- BOP, Sondierung des Sulkusbodens, um den subgingivalen Entzündungszustand des Parodonts festzulegen
- Achtung: Nikotin vermindert die Blutungsneigung signifikant!
- Plaque-Index, nach dem Anfärben werden Risikostellen besprochen und optimiert.

3. Motivation

- Für die Motivation können die Ausdrucke der Befunde dienlich ein.
- Kurze Aufklärungsvideo-Sequenzen fürs iPad sind selbsterklärend und finden große Akzeptanz.

4. Reinigung

- Hier wird der genaue Ablauf dokumentiert.
- Schall- oder Ultraschallgerät, Stärke wird farblich nach Ampelsystem kodiert
- Handinstrumente und Spezialküretten
- Luft-Pulver-Wasserstrahlgeräte
- subgingivales Biofilmmanagement mit niedrigabrasivem Glycinpulver.

5. Politur

- Welche Polierpaste wird verwendet, z. B. selbstreduzierend etc.
- Soll Kelch oder Bürstchen verwendet werden?

6. Medikamente und ergänzende Therapie

- Klicken Sie Ihre Empfehlung in der Software einfach an, alle bekannten Hersteller sind hinterlegt
- Zahnseide, Interdentalbürstchen
- Zahnpasta, Spülung
- Zahnbürste – Hand oder elektrisch
- Einsatz CHX
- Einsatz Fluoride
- Täglich/wöchentlich anzuwenden

7. Beratung

- Auswertung der Befunde
- Überzeugen Sie Ihre Patienten mit einem leicht verständlichen, individualisierten Risikoprofil-Ausdruck.
- Was ist zu beachten und wo ist konkreter Handlungsbedarf?

8. Recall-Planung

- Die Skalierung der Parameter wird in die Stufen „niedriges", „mittleres" und „hohes Risiko" eingeteilt.
- Patientenbezogene Argumente für den nächsten Prophylaxetermin und für die Empfehlung risikoorientierter Recall-Abstände!
- Erinnerung per SMS-Service
- Praxisinterne Auswertung: Wann war Patient da? Wann muss Patient wieder kommen?

©ARDENT GROUP

Bieten Sie risikobezogene Mundgesundheits-Konzepte an

Eine Gingivitis kann bei einem Neupatienten oft mit einem Mundhygiene-Programm – zwei Prophylaxe-Sitzungen (Dauer etwa 60 bis 90 Minuten) – innerhalb von 21 Tagen geheilt werden. Das erste Controlling (Recall) ist nach drei Monaten empfehlenswert. Hierbei spielt die häusliche Umsetzung der Hygienephase des Patienten eine entscheidende Rolle. Ist er motiviert und „handwerklich" begabt, reicht dann meist ein halbjährliches Recall.

Bei Parodontitis-Patienten ist ein Biofilm-Management empfehlenswert. Hierbei wird der Patient in meist drei Prophylaxe-Behandlungen à 90 / 60 / 60 Minuten betreut. Erst wenn die Basis durch die drei aufeinander folgenden Prophylaxe-Sitzungen geschaffen wurde und der Patient die häusliche Umsetzung anerkennt und seine Mundhygiene beherrscht, macht eine gezielte Parodontalbehandlung Sinn.

©ARDENT GROUP

Bei einer frühzeitigen Parodontitis-Diagnose ist in der Regel eine erfolgreiche Behandlung möglich. Die komplette Entfernung des bakteriellen Zahnbelags von den Zahn- und Wurzeloberflächen sowie aus den Zahnfleischtaschen ist die Grundlage der Parodontitis-Behandlung. Parodontitis und Periimplantitis sind chronisch bakterielle Infektionen. Wissenschaftliche Studien aus dem Bereich der Mundgesundheit kommen zum Ergebnis, dass unter den Erwachsenen im Alter von 35 bis 44 Jahren eine Parodontitis-Erkrankung bereits sehr weit verbreitet ist. 52,7 % der Altersgruppe leiden unter einer mittelschweren und 20,5 % unter einer schweren Form der Erkrankung.

Leider wird die Parodontal-Therapie in vielen Praxen noch stiefmütterlich behandelt. Mitunter ist der Faktor Zeitmangel hier maßgeblich, oder einfach die eigene Unsicherheit und Angst, Patienten auf Krankheiten und Investitionen anzusprechen. Dem kann durch praxisinterne Coachings Abhilfe geschaffen werden. Schon der erste Tag der fachlichen und kommunikativen Implementierung im Praxisalltag bietet Ihnen und Ihrem Team neue Kompetenzen, Sicherheit und Eigenmotivation! Das bedeutet für Sie die Chance auf viel mehr gesunde Patienten und zudem eine deutliche Umsatzsteigerung!

Besonders unter den Senioren ist die Parodontitis sehr weit verbreitet. 48,0 % sind von einer mittelschweren und 39,8 % von einer schweren Ausprägung der Krankheit betroffen. Demnach leiden ca. 10 bis 15 % der Bevölkerung unter einer schweren Form der Parodontitis an mindestens einem Zahn. Wissen Ihre Patienten, dass erhöhter täglicher Stress und Medikamente die menschlichen Abwehrkräfte reduziert?

Es wird beobachtet, dass die Anzahl der Risikopatienten stetig ansteigt. Darunter fallen u. a. Diabetiker, Rheumatiker, Osteoporose-Patienten, Gelenkprothesenträger, Herz- und Kreislaufkranke, Krebspatienten, Alkoholkranke, Raucher, Schwangere sowie Patienten mit Organtransplantationen.

Systemische Erkrankungen, übermäßiger Rauch- oder Alkoholkonsum, unzureichende Mundhygiene sowie ungesunde Ernährung und Stress fördern die schnelle Ausbreitung und Ansteckung der aktiven Parodontalkeime. In diesem Stadium ist es ratsam, die Patienten in einem sehr engen Recall (UPT 3 bis 4 Monate) risikoabhängig und individuell zu betreuen.

Tipp für die Paro-Praxis

Gewinnen Sie Ihr Team und Ihre Patienten dafür, mit aktiver Freude am Erhalt der eigenen ganzheitlichen Zahn- und Mundgesundheit mitzuwirken. Dabei erfahren und erleben Patienten ein anderes Mundbewusstsein für Atemfrische, Ästhetik sowie ein sicheres Auftreten im Alltag. Vermitteln Sie Ihren Patienten wertschätzend und verständlich, welchen unwiederbringlichen „Schatz" sie im Mund tragen – und wie wichtig es ist, ihn zu erhalten!

Brigitte Godizart
Fachberatung & Konzepte
für die zahnärztliche Praxis
Boisheimer Straße 196
41751 Viersen
Tel.: 02162 / 1069437
E-Mail: brigitte@godizart.de
www.godizart.de

DENTAURUM IMPLANTS

Ein Unternehmen der Dentaurum Gruppe

JA!

ICH WILL IMPLANTATE

AUS DEM HAUSE DENTAURUM.

Seit über 20 Jahren Kompetenz, Zuverlässigkeit und Innovation in der Implantologie - weltweit. Sagen auch Sie ja!

DENTAURUM IMPLANTS

Turnstr. 31 I 75228 Ispringen I Germany I Telefon +49 72 31/803-0 I Fax +49 72 31/803-295
www.dentaurum-implants.com I info@dentaurum-implants.com

© Tim Reckmann / pixelio.de

Schauen Sie genau, was sich Ihre Patienten wünschen.

Qualität ist, was beim Patienten ankommt

Der Begriff „ Qualität in der Zahnarztpraxis" kann nicht absolut definiert werden. Denn unterschiedliche Patiententypen haben meist auch unterschiedliche Ansprüche an die Praxis. Die Wahrnehmung der zahnärztlichen Qualität hat jedoch strategische Bedeutung für das wirtschaftliche Ergebnis der Praxis und deren Zukunftsfähigkeit. Diese Wahrnehmung kann niemals objektiv sein, sie ist immer subjektiv geprägt vom jeweiligen Patienten.

Qualität ist demnach immer der Vergleich zwischen Erwartungen und einer erlebten bzw. individuellen Qualitätswahrnehmung des Patienten.
Bei unseren Betrachtungen geht es nicht um zahnärztliche Qualität – sondern auch und besonders – um die Wahrnehmung der praxisindividuellen Service- und Betreuungsqualität.
Zahnärztliche Qualität wird vom Patienten meist erst verstanden, wenn die hohen fachlichen Leistungen durch „Soft Skills", wie z. B. herzliche Betreuung, Eingehen auf Patientenbedürfnisse, eine positive Praxis- und Kommunikationskultur und wahre Beziehungspflege „übersetzt" wird.

Ein perfekt platziertes Implantat nebst Top-Suprakonstruktion entfaltet nicht seine wirkliche Bedeutung für den Patienten, wenn z. B. das Terminmanagement, die Servicebereitschaft des Teams oder mangelnde Transparenz bei Kostenvoranschlag oder Rechnung die Erwartungen des Patienten unterschreiten.

Begeistern, statt austauschbar zu werden

So ist es also entscheidend, das Praxismanagement so auszurichten, dass sämtliche Qualitätsbemühungen der Praxis den Patienten emotional berühren und seine Wahrnehmung positiv beeinflussen. Patienten setzen eine gewisse Basisqualität voraus, z. B. dass sie pünktlich zum vereinbarten Termin behandelt werden. Ist dies der Fall, wird dies die Wahrnehmung des Patienten nicht sonderlich positiv beeinflussen, noch weniger wird er durch diese Tatsache zu begeistern sein. Das fällt unter die Rubrik „Okay-Faktoren", die vorausgesetzt werden und deren Erfüllung erwartet wird. Verzögert sich nun der Behandlungsbeginn um einige Zeit, verlängert sich die Wartezeit, wird der Patient verärgert reagieren, weil er enttäuscht feststellen muss, dass bereits seine minimalen Erwartungen unterschritten wurden. Erlebt er in der Praxis noch weitere solcher „Enttäuschungsfaktoren", kann dies zu mangelnder Akzeptanz von Behandlungsvorschlägen und deren Honoraren bis hin zum Wechsel der Praxis führen. Im schlechtesten Fall beschwert sich der Patient nicht einmal, sondern verlässt sang- und klanglos die Praxis.
Werden jedoch die Erwartungen des Patienten übertroffen, erhält er mehr als angenommen, wird das zu Begeisterung führen, nicht nur zu Zufriedenheit mit der Praxis.
Die Entwicklung von Begeisterungsfaktoren kann nur individuell in der Praxis erfolgen.

Die Tasse Kaffee zur Überbrückung der Wartezeit, der bequeme Parkplatz vor der Praxistüre sind alleine nicht geeignet, Begeisterung auszulösen. Kommen zu diesen patientenfreundlichen Services jedoch noch weitere individuelle Maßnahmen hinzu, wird dieser besondere Servicemix Patienten durchaus zufrieden stellen, im besten Falle sogar begeistern!

Begeisterungsfaktor Prozessqualität

Begeisterung entsteht nicht durch Zufall, sondern durch intelligentes Prozess-Design, das zum Ziel hat, Patienten nicht nur Okay-Faktoren zu bieten, sondern sie langfristig zu überzeugen, zu binden und sie damit zu Empfehlern und Fans der Praxis zu machen.
Betrachtet man die unzähligen Patienten-Kontaktpunkte, wie z. B. Webseite, Telefon, Besuch in der Praxis, Behandlung, Beratung, Information, Rechnungslegung und Kostenvoranschläge, Umgang mit Beschwerden, aber auch Mitarbeiter und Behandler selbst, wird schnell klar, dass genau hier vielfältige Chancen liegen, die Qualitätswahrnehmung des Patienten positiv zu stimulieren.

Betrachten Sie Ihre patientenrelevanten Prozesse, prüfen Sie diese auf die Qualität aus Patientensicht (Okay-Qualität oder Begeisterungs- bzw. Mehrwertqualität?).
Fällt Ihnen die objektive Beurteilung schwer, weil Sie befangen bzw. „betriebsblind" sind, lassen Sie diese Analyse vom Spezialisten durchführen (Gerne hilft Ihnen die Autorin hier weiter.).

Nach der Analyse werden zur Praxis passende Prozessoptimierungen vorgenommen, die künftig Patienten begeistern sollen. Nutzen Sie dabei auch das kreative Potenzial Ihres Teams.

Beispielprozess: Nachsorge bei Implantatpatienten

Nachdem die Suprakonstruktion verschraubt wurde, erfolgt die individuelle Nachsorge. Um eine erfolgreiche Osseointegration zu gewährleisten, muss der Patient für ein regelmäßiges Prophylaxeprogramm gewonnen werden. Nachdem ja bereits die Implantation und der Zahnersatz dem Patienten einige Investitionen abverlangt haben, entstehen durch das unumgängliche Nachsorgekonzept weitere Kosten.
So macht es Sinn, genau diesen Nachsorgeprozess exakt zur Praxis passend zu designen, um dem Patienten auch hier einen Mehrwert zu bieten und ihn zu begeistern, sowie seine aktive Mitarbeit zu sichern.

Checkliste zur Entwicklung eines Nachsorgeprozesses:

- Welche Unterlagen (informativ und motivierend) erhält der Patient in der Sitzung? (z. B. Putzempfehlung, Emotion Cards, Lobkärtchen o.ä.)
- „Einkaufsliste" Pflegeprodukte für Apotheke oder Drogerie; Hinweis, wo diese Produkte im Ort erhältlich sind, evtl. Adresse eines Online-Anbieters
- Kostenvoranschlag und Rechnung transparent gestalten, persönlich besprechen
- besser Fixbeträge als variable Kosten
- Terminpünktlichkeit – für Nachsorgepatienten Null Wartezeiten-Prinzip!
- Ablagemöglichkeiten für Kleidung, Brille, Schmuck schaffen
- verträgliche Kosmetikprodukte, Spiegel, Kamm etc. bereit halten
- Raumtemperatur, Raumluft, Geräuschkulisse, Wohlfühlatmosphäre
- Kinderbetreuung
- Fahrradparkplätze (überdacht)
- Treuekarte/ Bonuskarte
- Erinnerungsdienst an den nächsten Termin, SMS, Mail (ansprechendes Design)
- Visitenkarte der Prophylaxemitarbeiterin mit persönlicher Durchwahl aushändigen
- bei Problemen zwischen den Terminen schnelle Termine anbieten
- Parkplatz direkt vor der Praxis oder im nächsten Parkhaus reservieren.

Ihnen fallen sicher noch weitere Begeisterungsfaktoren für den Nachsorgeprozess ein, während manche Punkte für Sie nicht in Frage kommen.
Entscheidend ist, dass alles, was Sie anbieten wollen, immer in gleich bleibender Qualität möglich ist, zu Ihrer Praxis passt und auch vom Team als wichtig angesehen und damit auch umgesetzt wird.

So entsteht für alle wichtigen Patientenprozesse Ihr ganz individueller Praxisstandard, den so niemand kopieren kann und der, verbunden mit Ihren einzigartigen Persönlichkeiten, zum Alleinstellungsmerkmal der Praxis wird.
Denn Qualität ist nur das, was beim Patienten ankommt.

Sybille David
Zahnärztliche Praxisberatung
Praxisknigge
Reiss Profile Master
Inhouse Trainings, z.B.

Praxisknigge
zahnärztliche Qualität erlebbar machen

Praxisknigge Live-Check
(bei laufendem Praxisbetrieb)
Im Anschluss Ergebnisworkshop und je nach Bedarf Prozessworkshops zu Themen, wie z. B.
- Patientenempfang/Rezeption/Telefon
- 5 Sterne-Patientenbetreuung
- Etablierung Beschwerdemanagement etc.

Anfragen unter
Tel.: 0 61 52 / 18 88 30
E-Mail: info@praxis-knigge.de
www.praxis-knigge.de

© pepsprog / pixelio.de

Entfernen Sie Herstellernamen von Ihrer Homepage, um wettbewerbsrechtlichen Abmahnungen vorzubeugen.

Wann beginnt unzulässige Fremdwerbung für den Zahnarzt?

Seit Jahren lockert sich das Verständnis für das zahnärztliche Werberecht bei den Kammern und den Gerichten zunehmend. Gleichwohl hat sich durch zahlreiche Urteile eine Fülle von unterschiedlichen Entscheidungen heraus gebildet, die teilweise große Verwirrung bei den Zahnärzten stiftet.

Darf der Zahnarzt damit werben, dass er beispielsweise ein DVT-Gerät in seiner Praxis hat und dabei den Herstellernamen erwähnen bzw. ein Bild des Gerätes auf seiner Homepage abbilden, auf welchem der Herstellername erkennbar ist?

In einem Beschluss des Bundesverfassungsgerichtes (1BvR 233/10; 1 BvR 235/10) wurde diese lang diskutierte Frage beschieden: Wir meinen JA, die Bundesverfassungsrichter meinen NEIN!

Sie begründen Ihre Auffassung, indem sie ausführen, es genüge bereits der „böse Schein", um Zweifel an der ärztlichen Integrität zu wecken. Zum anderen sei, zumindest im Hinblick auf andere Zahnärzte, die die Werbung in Augenschein nehmen, ein Werbeeffekt denkbar, der von Arzt und Hersteller durchaus einkalkuliert sein könne. Es sei nicht ersichtlich, dass die Angabe des Herstellers einen Informationswert für den Patienten habe und die Nennung insofern rechtfertigen könne.

Diese Argumentation kann in keinem Fall überzeugen. Die Richter erläutern nicht weiter, inwiefern hierdurch ein „böser Schein" entsteht, der die ärztliche Integrität in Verruf bringen könnte. Insbesondere kann das Argument, eine Fremdwerbung für den Hersteller des Gerätes sei lebensfremd, da kein Patient auf die Idee kommen würde, sich ein solches anzuschaffen, mit vorbenannten Ausführungen der Bundesverfassungsrichter nicht entkräftet werden.

Schaut man in vorangegangene Urteile zur Fremdwerbung, wird deutlich, dass diese bislang als unzulässig erachtet wurde, weil Patienten ihrem Arzt ein großes Maß an Vertrauen entgegenbringen. Sofern ein Arzt daher die Hersteller bestimmter Produkte, ob Medizinprodukte oder Dinge des täglichen Lebens, nenne, gehen die Patienten davon aus, der Arzt bevorzuge diesen Hersteller und vertrauen ihm diesbezüglich. Dadurch entstehe ein unzulässiger Werbeeffekt (z. B. VG Münster, Urt. v. 20.05.1998, 6 K 38231/97).

Dass ein solcher Werbeeffekt gar nicht erst entstehen kann, wenn der Patient ohnehin nicht zu der Käuferzielgruppe eines solchen Gerätes gehört, haben die Richter gänzlich ausgeblendet.

Auch der Umstand, dass in dem Beschluss eine Verlinkung auf der Zahnärztehomepage zu einem ärztlichen Fachverlag als zulässig erachtet wurde, lässt die Entscheidung hinsichtlich des Tomographen, um dessen Herstellernamen es ging, schon fast als Quotenentscheidung erscheinen. Denn die Richter haben in diesem Beschluss grundsätzlich deutlich gemacht, dass auch das zahnärztliche Werberecht an die neuen Medien und die Veränderungen der Zeit angepasst werden müsse und gingen im

Ergebnis sehr liberal mit dem zahnärztlichen Werberecht um.

Was bedeutet das nun für die Zahnärzte?

Ist diese Entscheidung auch übertragbar auf andere Sachverhalte, bei denen Zahnärzte naturgemäß den Hersteller nennen müssen? Denkbar wäre auch die Konstellation, dass ein Zahnarzt ein neues Gerät gerne an einem Infoabend vorstellen möchte, um seine Patienten ausreichend über dessen Funktionsweise zu informieren. Dabei macht es Sinn, einen Mitarbeiter der Herstellerfirma auf einem solchen Infoabend vortragen zu lassen, da dieser über Fachwissen verfügt. Handelt es sich hierbei auch um unzulässige Fremdwerbung nach dem neuen Beschluss des Bundesverfassungsgerichtes, weil demnach schon der „böse Schein" ausreiche, um die ärztliche Integrität anzuzweifeln?

Gemäß den Ausführungen des Gerichts wurde die Angabe des Herstellernamens unter anderem auch als unzulässig erachtet, da kein Informationswert für die Patienten zu erkennen war. Bei einer solchen Informationsveranstaltung dürfte dieser Wert nicht in Abrede zu stellen sein. Das Gericht führte weiter aus, dass ein solcher vorhandener Informationswert die Nennung rechtfertigen könne. Mithin dürfte die Tatsache, dass eine fachkundige Person der Herstellerfirma die Funktion und Vorgehensweise des Gerätes erläutert ausreichend sei, um die Angabe zu gestatten.

Anders dürfte sich dies künftig bei allen Medizinprodukten auf der Homepage der Zahnärzte verhalten. Es ist davon auszugehen, dass hierin nach dem Beschluss kein Informationswert zu sehen ist und die Nennung damit unzulässig ist.

Praxistipp

Wir empfehlen daher, alle Herstellernamen, soweit vorhanden, von der Homepage, von Flyern oder sonstigen Werbemitteln zu entfernen, um der Gefahr einer wettbewerbsrechtlichen Abmahnung sowie Auseinandersetzungen mit den Kammern vorzubeugen. Bei allen übrigen Maßnahmen sollte bei einem spezialisierten Medizinrechtler Rat eingeholt werden.

Katri Helena Lyck
Rechtsanwältin und Mediatorin
Fachanwältin für Medizinrecht

Lyck+Pätzold. healthcare.recht
Nehringstraße 2
61352 Bad Homburg
Tel.: 06172 / 139960
Fax: 06172 / 139966
www.medizinanwaelte.de
kanzlei@medizinanwaelte.de

ÜBER DIE AUTORIN

Rechtsanwältin Katri Helena Lyck ist als Fachanwältin für Medizinrecht und zertifizierte Mediatorin spezialisiert auf die Beratung von Zahnärzten und Zahnarztpraxen. Seit über 12 Jahren betreut sie bundesweit Zahnarztpraxen rechtlich als auch bei der strategischen Optimierung des Unternehmens. Leidenschaftlich lenkt sie ihren Blick auf die rechtlichen Vorgaben hinsichtlich des ärztlichen und zahnärztlichen Marketings insbesondere dem Außenauftritt im Social Media sowie der Möglichkeiten einer Existenzgründung.

Mit den berufsrechtlichen Fragen setzt sich Katri Helena Lyck auseinander und motiviert in ihren Vorträgen und Beiträgen gekonnt das eigene Engagement einzusetzen und zu verstärken. Frau Lyck zeigt Ihnen die grundlegenden Gründungsvoraussetzungen auf und führt Sie gekonnt an eine rechtssichere Unternehmensgründung heran. So dass auch Sie Mut zeigen zur eigenen Existenzgründung und richtigen Positionierung Ihres Unternehmens im Healthcare Bereich.

Unser neu gestaltetes Zeitschriftenportal ist online!

www.dimagazin-aktuell.de

bietet viele neue Features und ist auf allen mobilen Endgeräten nutzbar.

Ein Besuch lohnt sich!

Ihre Praxis-Website muss relevant sein

Eine Website zu haben, bedeutet nicht automatisch, dass Patienten oder Suchmaschinen wie Google diese mögen. Google ist eine Maschine, Benutzer und Patienten sind es nicht. Denn eine Zahnarzt-Webseite, die perfekt auf die Bedürfnisse von Google abgestimmt ist, kann in manchen Fällen für Patienten sogar unpassend wirken. Daher müssen Maßnahmen ergriffen werden, um die Erwartungen der Patienten zu erfüllen, so dass Ihre Website auch für die Website-Besucher – Ihre zukünftigen Patienten – relevant ist.

Doch was bedeutet Relevanz? Es ist eine Bezeichnung für die Bedeutsamkeit oder Wichtigkeit in einem bestimmten Zusammenhang. Das Wort ist abgeleitet vom Lateinischen „relevare" (wieder bzw. erneut in die Höhe heben).
Eine Website, die nicht relevant ist, wird wenig neue Patienten bringen und Besucher werden sie verlassen, ohne etwas Sinnvolles getan zu haben.

Was bedeutet es also, relevant zu sein?

Webseiten sind aus Sicht der Patienten relevant, wenn:
- sie sichtbar,
- attraktiv (ansprechend) und
- vertrauenswürdig sind.

Google dagegen interpretiert Relevanz anders:
- passender Inhalt,
- Google-Kompatibilität und
- Vertrauenswürdigkeit.

Auch wenn diese Punkte sich ähneln, sind sie dennoch nicht dieselben.

Beispiel aus der Praxis

Google berücksichtigt nicht das Design, wenn es die Position der Website bestimmt. Allerdings werden Sie sicherlich damit übereinstimmen, dass eine ansprechend gestaltete Website mit klar voneinander abgesetzten Komponenten diese attraktiver macht. Was sich häufig als Problem darstellt: Google schätzt lange Texte und hat auch nichts gegen technische oder fachliche Fachwörter. Patienten hingegen sind in erster Linie an wenigen Absätzen interessiert, die ihnen ihre Fragen beantworten – und zwar in einer einfach zu lesenden und gut verständlichen Form mit wenigen fachlichen und technischen Fachwörtern.
Deshalb benötigen wir einen Kompromiss! Denn der Inbegriff einer guten Website ist ihr Inhalt. Dieser sollte ansprechend und geeignet sein.

Wann ist eine Website attraktiv?

Mit dem Wort „attraktiv" deute ich auf die grundlegende Bedeutung hin: „die Qualität anzuziehen". Also nicht nur schön, wobei Schönheit auch anziehend wirkt.
Grob gesagt, um attraktiv zu sein, sollte die Website anziehen, indem sie die Probleme des Suchenden löst und Antworten auf Fragen gibt. Dabei muss sie auch die Erwartungen im Falle von Zahnärzten mit einem Nutzen versprechenden Angebot erfüllen. Natürlich spielt dabei das Design auch eine große, wenn auch untergeordnete Rolle.

Website-Besucher haben in der Regel ein Problem und wollen es lösen

Ein Suchender besucht und benutzt Google mit dem Ziel, eine oder mehrere Antworten zu erhalten, um ein Problem zu lösen oder eine für ihn wichtige Information zu bekommen. Probleme werden durch Fragen ausgedrückt, wie z.B. "Wie kann ich…".
Google ist eine Antwort-Maschine und Ihre Website liefert die passende Antwort. Doch woher weiß Google, dass die Antwort passend war? Unter anderem, weil der gleiche Nutzer nicht zurückkommt, um nach demselben zu suchen. Beispiel: Eine Person hat Zahnschmerzen – ein Problem, das sie lösen will. Natürlich gibt es verschiedene Lösungen – einige effektiver als andere. Ihre Webseite muss die gewünschte Lösung anbieten – nicht unbedingt die richtige Lösung. Denn die richtige Lösung für diese Person hängt von deren Erwartungen ab.

Die Erwartungen von Benutzern verstehen

Viele Menschen sind von einer bestimmten Lösung voreingenommen, bevor sie mit der Suche beginnen. Diese Voreingenommenheit basiert auf Vorlieben, Abneigungen, Alter, Erfahrung, Einkommen und Bildung. Zum Beispiel im Fall einer Person, die Zahnschmerzen hat: Mag die Person Zahnärzte? Meint er/sie, dass Zahnschmerzen gelindert werden können? Denkt er/sie, Medizin ist gut? Kann er/sie sich einen Zahnarzt leisten?

Dazu kommen verschiedene Erwartungen:
- schmerzlose Behandlung
- schulmedizinische Behandlung
- alternative Behandlung
- Zahnarzt gleich in der Nähe
- Termin innerhalb von 24 Stunden
- magisches Mittel, das Zahnschmerzen verschwinden lässt – ja, es gibt auch solche Erwartungen.

Natürlich ist es nicht einfach allen Suchern gerecht zu werden. Dennoch ist es möglich mit den beiden Parametern

DENT IMPLANTOL 20, 2, 116 - 117 (2016)

„Problem und Erwartung“ zu jonglieren und eine Lösung zu präsentieren, die vielen Suchern gerecht wird und von der sie Gebrauch machen werden. Dies erfolgt dadurch, dass man deren Probleme in Betracht zieht und herausfindet, was sie wünschen. Wenn das Problem eines potentiellen Patienten einmal zufriedenstellend gelöst wurde, wird die Website für Google und andere Suchmaschinen relevant. An diesem Punkt müsste man an den anderen Komponenten arbeiten. Das interessante an der Sache ist, dass – wenn man die Probleme des Suchers wirklich aufgegriffen hat und eines nach dem anderen gelöst hat – man in der Tat eine Website mit passendem Inhalt baut, die von ganz allein auf fast magische Weise die benötigte Vertrauenswürdigkeit aufbaut. Dann ist es nur noch nötig etwas Google-Kompatibilität hinzuzufügen sowie einige weitere Faktoren, wie ein ansprechendes Design, um die Ergebnisse zu maximieren. Denn die Seite ist dann für Patienten und Google relevant.

Steven Ruesch
RUESCH MEDIA
Cincinnatistr. 30 · 81549 München
Tel.: 0 89 / 72 44 17 10
Fax: 0 89 / 72 44 17 11
E-Mail: info@rueschmedia.de
www.rueschmedia.de

ÜBER DEN AUTOR

*RUESCH MEDIA mit Sitz in München besteht seit 2012 und ist Teil eines Netzwerkes von Fachleuten für Suchmaschinenoptimierung (SEO), Textern, Designern und Unternehmensberatern für Zahnärzte. Inhaber **Steven Ruesch** selbst, aus Dänemark stammend, ist seit 2009 im Online-Marketing aktiv. Der zertifizierte AdWords-Berater hat dieses junge Handwerk bei dem US-Amerikaner Brad Geddes, eine anerkannte Koryphäe des Internetmarketing, erlernt. Impulse für die Neulinge im Internetmarketing unter den Zahnärzten bietet Ruesch in seinem Blog unter www.rueschmedia.de*

Neuauflage des Lehrfilms zur Osseointegration

Die „Kommunikation der Zellen: Die Osseointegration“ ist ab sofort in der 3. und überarbeiteten Auflage erhältlich. Der Film, der in Kooperation des Quintessenz-Verlages mit DENTSPLY Implants entstand, zeigt in 3D-Animation die vier Phasen der Wundheilung nach dem Setzen eines Implantats. Aufgrund des großen Erfolges gibt es nun neben der ursprünglichen Fassung der Autoren PD Dr. Dr. Bernd Stadlinger und Prof. Dr. Dr. Hendrik Terheyden eine zweite Version in allgemein verständlicher Sprache, die sich an Patienten richtet.

Wissenschaft kann äußerst lebendig sein. Das beweist der rund 12-minütige Film, der die Aus-, Fort- und Weiterbildung in der zahnmedizinischen Lehre unterstützen soll. Einem Hollywood-Thriller ähnlich agieren die „Hauptdarsteller“ – Thrombozyten, Endothelzellen, Makrophagen und viele andere Zellen – und sorgen für ein „Happy End“. Die 3D-Computerfilmanimation macht die molekularen und zellulären Abläufe während der Einheilung eines Implantats nicht nur sichtbar, sondern zu faszinierendem Kino – ohne Abstriche an der wissenschaftlichen Genauigkeit. Die vier Phasen Hämostase, Entzündung, Proliferation und Remodellierung werden so aufbereitet, dass die komplexen biodynamischen Prozesse nachvollziehbar werden. Das Verständnis für die Wundheilungsprozesse führt zum Verständnis des implantologischen Therapieerfolgs.

Nach dem großen Erfolg der ersten Fassung für das Fachpublikum war es eine folgerichtige Herausforderung, den Film auch in leicht verständlicher Sprache herauszubringen. „Es gibt viele Patienten, die sich dafür interessieren, was genau bei der Implantation passiert“, erklärt Dr. Karsten Wagner, Geschäftsführer von DENTSPLY Implants Deutschland, die Motive des Unternehmens. „Daher ist der Film für Implantologen eine interessante Möglichkeit, Fragen nach einer zuverlässigen stabilen Einheilung und dem Langzeiterfolg bildhaft darzustellen. Ebenso werden Begriffe wie Primär- und Sekundärstabilität für Laien verständlich erklärt“.

Als Autor für die Patientenversion konnte PD Dr. Dietmar Weng gewonnen werden. Für DENTSPLY Implants war auch die Beteiligung an der Patientenversion des Films selbstverständlich. Dr. Karsten Wagner: „Wir verstehen uns als kompetenter Partner der implantologisch tätigen Zahnärzte und Labore. Der Film ist mit der allgemeinverständlichen Sprache ein professioneller Baustein für die Patientenkommunikation.“ Die neue Auflage des Film enthält wieder das reich bebilderte Storyboard sowie einen Fachartikel, der sich mit den wissenschaftlichen Hintergründen des Films beschäftigt. Die beiden DVDs mit der Experten- und Patientenversion plus Booklet im Hardcover-Einband können beim Quintessenz Verlag direkt oder im Buchhandel bestellt werden (ISBN 978-3-86867-306-7). Sowohl die Fassung für das Fachpublikum als auch die Patientenversion sind auf dem YouTube-Kanal von DENTSPLY Implants Deutschland abrufbar:
www.youtube.com/user/DENTSPLYImplantsClip

Durchmesserreduziertes Implantat für enge Frontzahnlücken

Seit einem Jahr sind die konischen und selbstschneidenden BEGO Semados® RS- und RSX-Implantate im Durchmesser 3,0 verfügbar. Sie sind die Komplettierung der Ende 2013 am Markt eingeführten BEGO Semados® RS/RSX-Line und erweitern deren Indikationsbreite um eine Grenzindikation. Die im Durchmesser reduzierten Implantate sind in vier Längen erhältlich und eignen sich durch das konisch-selbstschneidende Implantatdesign, kombiniert mit dem reellen Durchmesser von 3,0 mm, für die Versorgung enger Frontzahnlücken im Bereich der oberen seitlichen sowie der unteren Inzisiven. Besonders das knochenbündig zu setzende RSX-Implantat mit seiner vollständig strukturierten Schulter geht auf die individuellen Anforderungen der Patientenbehandlung in diesem ästhetisch hoch anspruchsvollen Bereich ein. Angepasst an das bewährte Verbindungsdesign, das hier in seinen Ausmaßen angepasst wurde, sind entsprechende Platform Switch Aufbauten erhältlich. Die prothetische Auswahl beläuft sich auf gerade und abgewinkelte Titanpfosten, provisorische Aufbauten und Klebebasen. Über die BEGO Medical GmbH können individuelle CAD/CAM-Aufbauten aus unterschiedlichen Materialien für ästhetische Frontzahnversorgungen bezogen werden. Die Mikrorillen am Implantatkopf wurden in Zusammenarbeit mit der Fachhochschule Koblenz bionisch optimiert und zum Patent angemeldet. „Durch das neuartige Design der Mikrorillen lassen sich Spannungsspitzen im crestalen Knochen reduzieren. Dies hat zur Folge, dass das Maximum der Knochenbeanspruchung nach apikal verlagert wird. Dadurch erreicht man eine gleichmäßige Spannungsverteilung und die Gefahr einer unphysiologischen Überbeanspruchung, eines „Overloading", wird deutlich reduziert" erklärt Dr. Nina Chuchracky, Direktor Produkt Marketing bei BEGO Implant Systems.

Kontakt: BEGO Implant Systems, Bremen; www.bego.com

Professionelle Pflege und Prävention

Hochwertige Implantate und deren Aufbauten aus Keramik, Kunststoff oder Metall benötigen – ebenso wie natürliche Zähne – ein effektives Biofilm-Management. Deshalb ist eine stetige professionelle Pflege sehr wichtig. Dies kommt der Gesundheit der Gingiva und der natürlichen Zähne ebenso zugute, wie dem ästhetischen Gesamtbild. Mit der Polierpaste REMOT implant werden Implantate, deren Aufbauten und auch alle empfindlichen Oberflächen optimal und äußerst schonend gepflegt. Der sehr niedrige RDA-Wert von < 7 gibt dabei die nötige Sicherheit. Dieser Wert wurde in einer Methode nach Stookey und Schemehorn mit der Referenzsubstanz Bimsstein für Prophylaxepasten ermittelt [1].

[1] Stookey GK, Schemehorn BR: A Method for Assessing the relative Abrasion of Prophylaxis Materials. J Dent Res 1979; 58:588.

Kontakt: lege artis Pharma GmbH + Co. KG, Dettenhausen; www.legeartis.de

Kooperation zwischen Geistlich Biomaterials und ReOss®



Zum 30-jährigen Firmenjubiläum erweitert Geistlich Biomaterials das Produktportfolio und übernimmt seit dem 1. Januar 2016 in Deutschland die exklusiven Vertriebsrechte für die CAD/CAM-Lösungen von ReOss®. Das neue Produkt Yxoss CBR® ist ein Titangitter, das die Langzeitstabilität des Augmentats sicherstellt und für den Patienten individuell angefertigt wird. Durch die Kombination von Yxoss CBR® und den Biomaterialien von Geistlich können horizontal und vertikal kombinierte Knochendefekte erfolgreich behandelt werden. Für den Behandler bedeutet diese Methode mehr Sicherheit. Aufgrund der Präfabrikation und der Passgenauigkeit des Titangitters entstehen keine Rückstellkräfte – die Dehiszenzneigung wird dadurch deutlich minimiert. Zusätzlich profitieren Behandler und Patienten von einer Reduktion der OP-Zeit, da das Zuschneiden und Formen komplett entfällt. Die Entnahme wird durch die speziell eingearbeiteten Sollbruchstellen deutlich vereinfacht.

Kontakt: Geistlich Biomaterials, Baden-Baden, www.geistlich.de

Die Informationen beruhen auf Herstellerangaben.

THOMMEN
Medical

RAFFI-
NIERT.

DIE KLEINSTE ABUTMENTSCHRAUBE;
NATÜRLICH VON THOMMEN MEDICAL.

DIE VERBINDUNG VON THOMMEN MEDICAL
BEWÄHRT
SEIT 30 JAHREN

«PROTHETISCH ERÖFFNEN
SICH MIR NEUE WEGE.»

DR. O. ZUHR,
MÜNCHEN

SCHWEIZER MANUFAKTUR FÜR IMPLANTOLOGIE
www.thommenmedical.com

„Best of Class“: höchste Auszeichnung für Dentalkamera

Ultraleicht und ultraeinfach und dabei äußerst komfortabel, kompakt und kompatibel – so lautet das Urteil des amerikanischen Pride Instituts, das die neue EyeSpecial C-II-Digitalkamera von SHOFU ausgiebig getestet und aufgrund ihrer einzigartigen Eigenschaften und technischen Features mit dem Technologiepreis 2015 „Best of Class“ ausgezeichnet hat. Der Preis wird einmal jährlich für besonders innovative und wegweisende Produkte der Dentalindustrie vergeben, die speziell den Zahnärzten einen besonderen Mehrwert in der täglichen Praxis bieten.
Die Spezialkamera, die über die neueste Digitaltechnologie verfügt, begeistert sowohl Zahnärzte als auch Zahntechniker. Eine unabhängige Jury von Dentaltechnologie-Experten des gemeinnützigen Pride Instituts aus Kalifornien hat das Gerät einem umfassenden Praxistest unterzogen und es für seine fortschrittliche Technologie sowie seine einfache und sichere Handhabung als „Best of Class“ ausgezeichnet – also mit der höchsten Auszeichnung versehen, die eine Dentalkamera weltweit erhalten kann.
Dr. Paul Feuerstein, Beiratsmitglied des Instituts, beschreibt die Kamera mit den Worten: „Die EyeSpecial C-II ist äußerst leicht und einfach zu bedienen und liefert außergewöhnliche Bilder in Sekunden. Es gibt zahlreiche Funktionen und einen intuitiven LCD-Touchscreen, der den Aufnahmemodus zeigt. Zudem bietet sie mehrere Flash-Optionen, Autofokus, Anti-Shake etc. Diese Turbo-Kompaktkamera ist voller Power! Sie kann bereits wenige Minuten nach dem Auspacken eingesetzt werden. Auf Wiedersehen, Nikon und Canon!“
Doch nicht nur das unkomplizierte Handling und die moderne Digitaltechnik mit diversen Tools und Aufnahmemodi werden gelobt, auch das wasser- und chemikalienbeständige Gehäuse wird mehrfach hervorgehoben. So urteilt Tester Dr. med. dent. Scott Chanin: „Dass die EyeSpecial C-II nach jedem Einsatz mit Tüchern und Chemikalien desinfiziert werden kann, ist ein zusätzlicher Bonus. Es gibt keine andere Kamera, die das von sich behaupten kann.“ Zudem sei das Gerät ein exzellentes Tool zur Kommunikation mit dem Patienten oder dem Labor. So könne jedes Digitalfoto mithilfe einer WLAN-SD-Karte sofort auf dem Computerbildschirm angezeigt werden – ob zur Fallbesprechung, Behandlungsplanung oder zur Dokumentation.

Kontakt: SHOFU Dental GmbH, Ratingen; www.shofu.de

Neuer Er:YAG-Laser vereint Vielseitigkeit und Effizienz

Der benutzer- und patientenfreundliche Er:YAG-Laser AdvErL Evo emittiert stimulierte elektromagnetische Strahlung mit einer Wellenlänge, die ideal durch Wasser absorbiert wird. Damit eröffnet der Laser vielfältige Therapieoptionen für verschiedene Indikationen – sei es bei parodontologischen, komplexen endodontischen, implantologischen oder oralchirurgischen Eingriffen. Mit einer emittierten Strahlung der Wellenlänge von 2.940 nm werden alle Möglichkeiten für eine präzise und schonende Behandlung geboten. Die Wirkung der Strahlung beschränkt sich auf die Oberfläche des Gewebes, sodass die Energie nicht in tiefere Gewebeschichten eindringt. Somit bekommt der Patient eine überaus sanfte, nahezu schmerzfreie Behandlung ohne Hitzeentwicklung und Vibrationen – und ohne Anästhesie.
Der Behandler profitiert von einer ergonomischen und effizienten Gestaltung. Hierzu gehören eine Reihe hilfreicher Einzelkomponenten, u. a. das wie ein Scaler geformte AdvErL Evo Handstück. Dieses gewährleistet einen direkten Zugang und sorgt durch die schmale Applikationsspitze für eine optimale Sicht auf den Präparationsbereich. Der praktische Schwenkarm und das flexible Lichtwellenleiterkabel reduzieren das Gewicht des Handstücks auf unter 50 g und erlauben eine Bewegungsfreiheit mit einer Spanne bis ca. 600 mm von der Handstückhalterung, deren Position der Behandler an seine individuellen Bedürfnisse anpassen kann.
Einzigartig sind auch die Tips: Diese führen Wasser und Luft direkt bis zur Applikationsspitze und somit exakt dahin, wo auch der Laserstrahl austritt – dadurch kann der Laser seine volle Wirkung direkt im Präparationsbereich „entfalten“. Insgesamt stehen 21 Aufsätze zur Verfügung; unter anderem Standardspitzen, Kariesspitzen, Flachspitzen, Wurzelspitzen sowie Spitzen für die Parodontologie.
Dem Anwender kommt auch das großzügige Display entgegen: Dessen intuitive Benutzeroberfläche ist äußerst übersichtlich gestaltet und verfügt über insgesamt 20 vorprogrammierbare Einstellungen, die sich schnell und komfortabel abrufen lassen.

Kontakt: J. Morita Europe GmbH, Dietzenbach; www.morita.com/europe

Die Informationen beruhen auf Herstellerangaben.

Das Herzstück des Thommen Implantatsystems feiert 30. Geburtstag

1986 wurde die Thommen-Implantatverbindung, damals noch ein Bestandteil des HaTi-Implantates, in den Markt eingeführt. Seit diesem Zeitpunkt hat sich viel in der Implantologie, bei Thommen und auch beim Thommen Implantatsystem verändert. Das Herzstück, die Thommen-Implantatverbindung, blieb jedoch über all diese Jahre unverändert.

Nichts hat so viel Einfluss darauf, wie verlässlich sich ein Implantat in das umgebende Gewebe einfügt, wie die Implantat-Abutment-Verbindung. Die Basis für die Ästhetik der Rekonstruktion sowie den langfristigen klinischen Erfolg wird an dieser Stelle ebenfalls gelegt. Die Thommen Medical Implantat-Abutment-Verbindung beweist seit 30 Jahren ihre herausragenden Eigenschaften und veranschaulicht damit tagtäglich, dass der Erfolg nicht von Ungefähr kommt. In idealer Weise vereint die Thommen Implantatverbindung die wichtigsten Merkmale einer idealen Schnittstelle zwischen Implantat und Abutment: Stabilisierungsring und Innensechskant. Diese Kombination sorgt für die optimale mechanische Stabilität und die exakte Passung. Die mit schweizerischer Präzision gefertigten Komponenten der Implantatverbindung leisten einen wichtigen Beitrag für die optimale Weichgewebsintegration und die daraus resultierende Stabilität des marginalen Knochens. Außerdem bietet diese Verbindung, mit dem cleveren Design der kleinsten Abutmentschraube der Welt, Schutz vor mechanischer Überbelastung bei bestmöglicher implantatprothetischer Gestaltungsfreiheit.

„Warum sollen wir etwas verändern, was sich klinisch bewährt hat?" fragt Dr. Daniel Snétivy, CTO der Thommen Medical AG. Und Dr. Ueli Grunder, Zürich-Zollikon, ergänzt: „Wir beobachten absolut stabile Verhältnisse des Weich- und Hartgewebes um die Implantate von Thommen Medical und sind davon überzeugt, dass die Implantat-Abutment-Verbindung einen enorm wichtigen Beitrag dazu leistet."

WEITERE INFORMATIONEN

Thommen Medical AG
Neckarsulmstrasse 28 · CH-2540 Grenchen
Tel. +41 61 965 90 20 · Fax +41 61 965 90 21
www.thommenmedical.com

Aktionsbündnis gesundes Implantat: ImplantatPflegeCenter im Fokus

Seit seiner Gründung im Jahr 2011 wächst die Anzahl der Partner des Aktionsbündnisses gesundes Implantat kontinuierlich. Mit TePe und Ivoclar Vivadent ergänzen nun zwei weitere renommierte Größen der Dentalbranche diesen Verbund.

Für die Haltbarkeit von Implantaten und zum Schutz vor Infektionen oder Knochenschwund ist die Qualität der Implantatpflege ausschlaggebend. Aus diesem Grund möchte TePe als neuer Partner seine Expertise besonders im Bereich der häuslichen Implantatreinigung aktiv einbringen. Ivoclar Vivadent bietet mit seinem Implant-Care-Programm aufeinander abgestimmte Produkte für die professionelle Betreuung von Patienten während verschiedener Phasen der Implantatversorgung und der lebenslang notwendigen Nachsorge an.

ImplantatPflegeCenter stehen 2016 im Fokus

Beim 9. Arbeitstreffen des Aktionsbündnisses im November bei 3M Espe in Seefeld wurde beschlossen, dass sich das Aktionsbündnis im Jahr 2016 schwerpunktmäßig der Integration der ImplantatPflegeCenter in das eigene Experten-Netzwerk, der Konzeption eigener Fortbildungen und dem Ausbau der Öffentlichkeitsarbeit widmen wird.
Praxen, die sich als ImplantatPflegeCenter dem Aktionsbündnis gesundes Implantat anschließen möchten, können diese Bezeichnung unter **www.gesundes-implantat.de/ipc** beantragen.

WEITERE INFORMATIONEN

Aktionsbündnis gesundes Implantat
www.gesundes-implantat.de
E-Mail: info@gesundes-implantat.de

Erfahrener Vertriebsleiter als Garant für die Zukunft

Die Instradent Deutschland GmbH mit Sitz im badischen Hügelsheim vertreibt die gesamte Medentika Produktpalette deutschlandweit. Zum 1. Januar 2016 hat sich der Anbieter von Lösungen für die Dentale Implantologie sowie restaurative Zahnmedizin mit Udo Wolter einen erfahrenen Vertriebsleiter ins Team geholt.

Viele kennen und schätzen Udo Wolter seit Jahren. Er ist in der Dentalwelt bekannt und bestens vernetzt. Nach seiner Ausbildung zum Zahntechniker hat er sein Betriebswirtschaftsstudium erfolgreich abgeschlossen. „Meine unternehmerische Grundeinstellung habe ich von meinen Eltern übernommen, die 1960 ein Dentallabor gegründet hatten. Dieses Labor wird heute von meinem Bruder weitergeführt. Ich selbst habe 13 Jahre als Zahntechniker und Laborleiter gearbeitet", blickt Wolter in die Anfänge seiner Dentalkarriere zurück.
Im Anschluss folgte der Wechsel in die Dentalindustrie. Wolter verfügt inzwischen über 25 Jahre Managementerfahrung im Bereich der Implantologie. Er war mitverantwortlich für die Markteinführung von vier neuen Implantatsystemen bei zwei Dentalfirmen: Frialit-2 bei Friadent sowie die Systeme Camlog, Conelog und iSy bei seinem letzten Arbeitgeber, der CAMLOG Vertriebs GmbH.
„Ich kenne die Dentalbranche im Detail und verfüge über ein exzellentes Netzwerk im Bereich der Implantologie. Meine Fachkompetenz und langjährige Berufserfahrung wird bei Medentika sehr geschätzt und ich kann meine Ideen umsetzen", freut sich Wolter auf die neue Herausforderung.

„Zum 1. Januar 2016 habe ich nun die Stelle als Vertriebsleiter Deutschland bei der Instradent GmbH übernommen. In dieser Funktion bin ich Mitglied der Geschäftsleitung der Instradent GmbH", so Wolter. „Mein größtes Ziel dieses Jahr ist die Entwicklung eines neuen Implantatsystems. Gemeinsam mit einer kleinen Gruppe von sehr erfahrenen Implantologen möchte ich meine Vorstellungen von einem modernen Implantatsystem in die Tat umsetzen. Mit diesem neuen Implantat werden wir eine Marktlücke schließen und unseren Marktanteil deutlich steigern.
Ich möchte gerne den Kontakt zu unseren Kunden weiter optimieren. In enger Zusammenarbeit mit dem Geschäftsführer Thomas Jaberg werden wir den Kundenservice im Innen- und Außendienst weiter ausbauen. Und in der Kommunikation und Anwendungsberatung werden digitale Medien eine wichtige Rolle spielen", fasst Udo Wolter die nächsten Schritte zusammen.

Udo Wolter (links) und Thomas Jaberg haben sich für 2016 viel vorgenommen.

„Wir können alles, außer unpräzise!"

Medentika steht für die Implantatkompetenz aus Baden-Württemberg. Medentika hat Charakter und dieser bildet die Grundlage für moralisch einwandfreies Handeln. „Dies konnte ich vom ersten Tag an, als ich das Unternehmen betreten habe, spüren", so Wolter.

Er und Thomas Jaberg kennen sich seit 20 Jahren. Mit den Geschäftsführern Jürgen Kälber und Bernd Gaddum führen „echte Typen" das Unternehmen mit Herz und Verstand. Die Geschäftsleitung legt dabei sehr großen Wert auf einen fairen und partnerschaftlichen Umgang miteinander. Das gesamte Team glaubt an die Macht ihrer Ideen und an die innovative Kraft eigener Produkte. Bei allen Eigenentwicklungen steht das Wohl des Patienten im Mittelpunkt. So hat sich Medentika eine hohe Reputation und Bekanntheitsgrad in der Implantatprothetik erarbeitet.

„Meine Aufgabe wird es sein, die MKG- und Oral-Chirurgen sowie die Zahnärzte von dieser Implantatkompetenz und unseren innovativen Implantatsystemen zu überzeugen", freut sich Wolter. „Ich möchte etwas bewegen und es bereitet mir große Freude in einem jungen, dynamischen Team die Zukunft positiv mitgestalten zu können. Dabei werde ich die neue Aufgabe mit dem nötigen Respekt angehen und freue mich auf den sportlichen Wettkampf um die besten Lösungen für unsere Patienten."

Die Medentika-Produktpalette

Die von Medentika eigens entwickelten Implantatsysteme sind Originale und unterscheiden sich durch exzellente Produkteigenschaften positiv von vergleichbaren Systemen im Markt. Dieser Anspruch gilt auch für die Präzisionsprothetik für alle gängigen Implantatsysteme.

Mit Microcone wird ein eigens entwickeltes Implantatsystem mit herausragenden ästhetischen Langzeitergebnissen und perfekter Funktion angeboten. Das hochkomplexe Mikro-Makro-Gewinde fördert die dauerhafte Anlagerung von Knochenzellen und beeinflusst im Zusammenspiel mit der hochpräzisen konischen Implantat-Aufbau-Verbindung den Erhalt des periimplantären Hart- und Weichgewebes positiv. Das Implantatdesign garantiert eine hohe Primärstabilität. Nur eine Anschlussgeometrie bei vier unterschiedlichen Implantatdurchmessern (3,5 – 5,0 mm) vereinfacht zudem das Arbeiten und reduziert das Materiallager. Für extrem schmale Lücken hat Microcone ein Implantat im Durchmesser von nur 3 mm.

Dem anspruchsvollen Chirurgen, der sehr hohe Primärstabilität fordert, wird in Kürze das Quattrocone-Implantatsystem empfohlen. Auf Grund des konischen Implantatdesigns und dem progressiven Mikro-Makro-Gewinde bietet das System eine extrem hohe Primärstabilität selbst bei ungünstigem Knochenlager. Es ist bestens geeignet für die Sofortimplantation. Der verjüngte Implantatapex bietet zusätzliche Optionen bei schmalen Lücken. Eine Besonderheit stellt das Quattrocone-Implantat mit einem um 30° abgeschrägten Implantathals dar. Dadurch bieten sich ganz neue Versorgungsmöglichkeiten bei zahnlosem oder schräg atrophiertem Kiefer.

Optimierung der Wettbewerbsfähigkeit der Praxis

Medentika bietet dem Kunden mit seinen Produkten „Made in Germany“ eine hohe Sicherheit durch innovative Implantatsysteme mit hochpräziser Prothetik und kompetenter Beratung durch Implantatspezialisten im Innen- und Außendienst.
„Auf Basis scharf kalkulierter Preise sind unsere Kunden in der Lage, hochwertige Implantatversorgungen kostengünstiger anzubieten. Somit können sie ihre Wettbewerbsfähigkeit gegenüber den Kollegen vor Ort steigern. Die damit einhergehende geringere Kapitalbindung beim Materiallager schont zudem die Liquidität“, fasst Wolter zusammen.

Und dass man von Instradent in 2016 noch einiges erwarten kann, daran lässt Wolter keinen Zweifel: „Für das laufende Jahr verspreche ich Ihnen weitere innovative Neuentwicklungen. Nehmen Sie mich beim Wort und prüfen Sie mein Versprechen oder schreiben Sie mir, wenn Sie Verbesserungsvorschläge haben.“ Wir dürfen also gespannt sein!

Quattrocone-Implantat (links) und Quattrocone mit einem um 30° abgeschrägten Implantathals.

Die von Medentika entwickelten Implantatsysteme: Microcone und Quattrocone.

Die große Produktpalette der medentika-Abutments.

Nationale Vertriebstagung von Henry Schein Dental stand im Zeichen der Zukunft

Mehr als 650 Mitarbeiter und Industriepartner besuchten vom 26. bis 28. Januar 2016 die sechste Nationale Vertriebstagung von Henry Schein Dental. Unter dem Motto „The future starts now" informierte der Full-Service-Anbieter seine Gäste über das zurückliegende Jahr und wagte einen Ausblick in die Zukunft der Zahnmedizin sowie auf den globalen Dentalmarkt.

Die Eröffnungsrede hielt **Dr. Steffen Gebauer**, Geschäftsführender Gesellschafter bei MELAG. Er fokussierte gemeinsame Lösungen, die Handel und Hersteller bieten müssen, um Zahnarztpraxen noch bessere Ergebnisse und finanzielle Anreize zu bieten. „Erfolg haben wir nur miteinander", sagte Dr. Gebauer und unterstrich die Wichtigkeit der Henry Schein-Vertriebstagung als Netzwerk-Plattform und als dentale Kick-off-Veranstaltung.

Stanley M. Bergman, Chairman und CEO von Henry Schein, Inc., beschrieb in seinem Vortrag neue Trends im Healthcare-Bereich. Die vierte industrielle Revolution – gekennzeichnet von einer zunehmenden Digitalisierung und Vernetzung – sei voll im Gange und biete unzählige Chancen und faszinierende Perspektiven. Der Schlüssel für den Erfolg in einem sich ständig ändernden Marktumfeld sei die „Interoperabilität" – also ein nahtloses Zusammenarbeiten der Systeme und ein effizienter Austausch von Informationen. Indem wir unseren Kunden diese Interoperabilität ermöglichen, so Bergman weiter, helfen wir ihnen, bestmögliche Ergebnisse zu erzielen.

Andreas Meldau, President European Dental Group und Geschäftsführer bei Henry Schein Deutschland, griff diese Veränderungen in seiner Rede auf und betonte, dass es wichtig sei, die Kunden intensiv einzubinden und Systemlösungen zu bieten. Nur so können die Veränderungen und die Chancen der vierten industriellen Revolution im Dentalbereich optimal genutzt werden. „Gestalten wir die Zukunft heute! Nehmen wir Veränderungen an und nutzen alle Kanäle für unser attraktives Full-Service Angebot", rief Meldau seinem Team zu.

Passend dazu sprach auch **Joachim Feldmer**, Geschäftsführer und Vice President Marketing bei Henry Schein Deutschland, und zeigte die Wirkungen der wichtigsten Maßnahmen des Marketings auf. Dazu gehöre die kontinuierlich positive Entwicklung des Online-Shops von Henry Schein Dental mit zunehmend wachsender Besucherzahl. Zudem sei die dent. talents-Premiere auf der IDS 2015 erfolgreich gestartet. In 2016 werde man sich nun verstärkt den Existenzgründern widmen und nachhaltig mit ausgewählten Kooperationspartnern arbeiten. Zudem sprach Feldmer über wichtige Henry Schein-Kongresse, wie den 360°-Kongress, der sich im April 2016 der Digitalisierung in Labor und Praxis widmet. Weiterhin findet im Juni 2016 der erste Laserkongress statt.

Jürgen Hahn, Geschäftsführer und Vice President Sales der Henry Schein Dental Deutschland GmbH, verwies vertriebsseitig auf das wichtige Element des beratenden Verkaufens, d. h. den auf Lösungspaketen basierten Dialog mit den Kunden im Dentalsektor. Nicht das Produkt stehe im Fokus, sondern der Kundennutzen und die modulare Lösung individueller Kundenprobleme. Ein wichtiger Baustein dafür ist laut Hahn die Henry Schein Academy, die Schulung der Mitarbeiter, wie auch die adäquaten Weiterbildungsangebote für die Kunden – im Sinne eines 360 Grad Ansatzes.

Andreas Meldau (links), President European Dental Group und Geschäftsführer bei Henry Schein Deutschland und Dr. Steffen Gebauer, Geschäftsführender Gesellschafter bei MELAG, während der Eröffnungsrede.

Stanley M. Bergman, Chairman und CEO von Henry Schein, Inc., beschrieb in seinem Vortrag neue Trends im Healthcare-Bereich.

Andreas Meldau, President European Dental Group, betonte in seiner Rede, dass es wichtig sei, die Kunden intensiv einzubinden und Systemlösungen zu bieten.

Jürgen Hahn, Geschäftsführer und Vice President Sales der Henry Schein Dental Deutschland GmbH, verwies vertriebsseitig auf das wichtige Elemente des beratenden Verkaufens.

Joachim Feldmer, Geschäftsführer und Vice President Marketing bei Henry Schein, sprach u. a. von der kontinuierlich positiven Entwicklung des Online-Shops von Henry Schein Dental.

Der zweite und dritte Tag der Vertriebstagung widmete sich der Mitarbeiter-Schulung. In Zirkeltrainings und Breakout-Sessions stellten die Industriepartner ihre neuesten Produkte und Dienstleistungen vor. Live-Demonstrationen, Erläuterungen aus erster Hand und die direkte Kommunikation mit den Experten lassen eine hohe Wissensvermittlung zu.

Neuer Vertriebschef für die DACH-Region

Timo Hand ist seit Jahresanfang Executive Director of Sales für Deutschland, Österreich und die Schweiz beim Dentalhersteller Hu-Friedy. In dieser Position wird er die strategische Ausrichtung in den betreffenden Ländern definieren und das Wachstum forcieren. Zudem übernimmt er die Strukturierung der Geschäftsaktivitäten im europäischen Headquarter in Frankfurt am Main.

Timo Hand ist seit 23 Jahren in der Dentalindustrie tätig, zuletzt war er bei ACTEON als Prokurist Mitglied der Geschäftsleitung. Darüber hinaus leitete er den Vertrieb für Deutschland, Nordosteuropa und Zentralasien und zeichnete außerdem verantwortlich für das deutsche Marketing, den Internetauftritt sowie das digitale Kundenmanagement.

Timo Hand ist seit Januar Executive Director of Sales für die DACH-Region bei Hu-Friedy.

Der ausgewiesene Experte wird bei Hu-Friedy unter anderem den Standort Frankfurt weiterentwickeln: „Frankfurt befindet sich im Zentrum des europäischen Dentalmarktes. Die hervorragende Infrastruktur und die große Nähe zu Kunden und Lieferanten bieten ideale Voraussetzungen für die Intensivierung der Fachhandelskontakte und die optimale Betreuung von Praxen und Kliniken“, betont Timo Hand.

Der neue Vertriebsleiter will außerdem den Status von Hu-Friedy als Qualitätshersteller unterstreichen und die Marktführung im Bereich Scaler und Küretten ausbauen. Im Sortiment liegt der Fokus künftig verstärkt auf Chirurgie- und Implantologieinstrumenten und der Produktlinie IMS. Das Instrumenten Management System IMS realisiert einen geschlossenen Hygienekreislauf von der Reinigung über die Sterilisation bis zur Lagerung des Equipments und ermöglicht die Infektionskontrolle gemäß den RKI-Richtlinien.

WEITERE INFORMATIONEN

Hu-Friedy Mfg. Co., LLC.
European Headquarters ·
Astro Park
Lyoner Strasse 9
60528 Frankfurt am Main
E-Mail: info@hufriedy.eu
www.hu-friedy.eu

Die Anwendung von CERASORB® Foam: modellierbar, zügig und angenehm.

Alveolenmanagement – intelligenter Mehrwert für Anwender und Patient

Ohne knochenerhaltende Maßnahmen kommt es nach Zahnextraktionen unvermeidbar zur kontinuierlichen Alveolarkammatrophie. Innerhalb kurzer Zeit entsteht eine deutlich verschlechterte Ausgangslage für eine spätere implantologische Versorgung. Auch das ästhetische Erscheinungsbild des Patienten wird beeinträchtigt. Mit CERASORB® Foam kann der Alveolarkamm nach Extraktionen zeitnah erhalten bzw. knöchern aufgebaut werden.

Mit CERASORB® Foam hat die auf regenerative Biomaterialien spezialisierte curasan AG aus Kleinostheim eine leicht formbare Keramik-Kollagen-Kombination entwickelt. Diese unterstützt die knöcherne Regeneration des Kieferknochens in hervorragender Weise. Sowohl bei intakter als auch bei defekter Alveole kann der neue Zuschnitt von 0,5 cc speziell für die Alveolardefektfüllung eingesetzt werden.

Die hochporöse Materialkombination besteht aus porcinem Kollagen und phasenreinen ß-Tricalciumphosphat-Granulaten (CERASORB®). Aus dieser Kombination ergeben sich zwei für die Knochenregeneration positive Eigenschaften: Kollagen unterstützt die Knochenregeneration bereits in der frühen Phase und der hohe Anteil an CERASORB® Granulat sichert längerfristige Volumenstabilität. Das Material wird vollständig abgebaut und durch körpereigenen Knochen ersetzt („creeping substitution"). Für eine spätere Implantatversorgung ist das eine optimale Voraussetzung, denn in den mit Hilfe von CERASORB® Foam zügig regenerierten körpereigenen Knochen kann die künstliche Zahnwurzel mit maximalem Kontakt zu vitalem Knochen bioaktiv osseointegriert werden. Nach Versorgung des Implantats wird der Knochen sich – dem Wolff'schen Gesetz folgend – den über das Implantat eingetragenen Kräften bedarfsgerecht anpassen, und das Implantat wird sicher verankert.

Gelungene Schmerzausschaltung

Die primäre Methode der Schmerzausschaltung bei Extraktionen ist die intraligamentäre Anästhesie (ILA). Die Einzelzahnbetäubung stellt eine zeitsparende sowie anwender- und patientenfreundliche Alternative zur Leitungs- und Infiltrationsanästhesie dar. Infolge der feinen Kanülen und der Insertion der Kanüle in den Desmodontalspalt – ohne Einstich in die Gingiva – verursacht die intraligamentäre Anästhesie praktisch keine Einstichschmerzen. Das Phänomen der Spritzenangst des Patienten kann somit reduziert werden. Für die Anwendung der intraligamentären Anästhesie in der täglichen Praxis ist eine DIN-genormte Dosierradspritze eine sichere Basis (siehe Bild).

Da die Anästhesie unverzüglich eintritt, kann mit der schonenden Extraktion sofort begonnen werden. Im Vergleich zur Leitungs- oder Infiltrationsanästhesie

kommt eine deutlich geringere Menge Anästhetikum zum Einsatz. Ein weiterer Vorteil besteht darin, dass die bei anderer Betäubung bekannte Beeinträchtigung der Sprache und der Kaufunktion bei dieser Anästhesiemethode nicht gegeben ist.

Anwendungsempfehlungen

Nach Entfernung von Knochenresten und nekrotischem Gewebe wird CERASORB® Foam in das angefrischte Zahnfach eingebracht. Auf eine Membran kann in vielen Fällen verzichtet werden. Die Keramik-Kollagen-Kombination wird hervorragend modellierbar, sobald sie mit Blut oder steriler Kochsalzlösung benetzt wird. Im Vergleich zu Granulaten ist bei diesem Behandlungsschritt zudem ein geringerer Zeitaufwand notwendig.

Abrechnungsempfehlungen

Modernes Alveolenmanagement trägt als sinnvolle Ergänzung eines alltäglichen Eingriffs auch zum betriebswirtschaftlichen Erfolg einer Praxis bei. Verschiedene GOZ-Berechnungsbeispiele sind in der Anwenderbroschüre zum intelligenten Alveolenmanagement aufgeführt.
Diese Anwenderbroschüre sowie Informationen zur intraligamentären Anästhesie mit dem SoftJect®-Injektionssystem stehen auf der Firmenhomepage. Ebenso finden Sie dort umfangreiche wissenschaftliche Informationen zu CERASORB® und zur intraligamentären Anästhesie unter www.il-a.info. In gedruckter Form sind die Informationen direkt bei der mds GmbH erhältlich.

Zahnmedizinische Produktpalette

Als Partner für Praxis, Chirurgie und Knochenregeneration bietet mds ein vollständiges Portfolio für die Zahnmedizin. In den für die Alveolardefektfüllung bedarfsgerechten Abmessungen 12 x 12 x 4 mm (0,5 cc) ist CERASORB® Foam im vorteilhaften 3er-Set erhältlich. Bis Ende April gelten besondere Einführungsangebote.
Neben dem auf die dentale Implantologie und Parodontologie ausgerichteten Produktangebot gibt es ein breites Sortiment an rotierenden Instrumenten. Das Produktspektrum wird abgerundet durch hochpräzise Abdruckmaterialen aus der Produktserie citoGum, Produkte zur intraligamentären Anästhesie sowie Prophylaxe- und Hygieneprodukte mit hohem Qualitätsanspruch.

Ischämie im Frontzahnbereich durch ILA.

GOZ-Berechnungsbeispiel

Therapie mit intelligentem Alveolenmanagement

Honorar Socket Preservation (intakte Alveole) je Zahnalveole oder je Defekt nach Entfernung eines Implantates bei Verwendung von CERASORB® Foam

GOÄ 2442 analog Socket Preservation entsprechend (§ 6 Abs.1) Implantation alloplastischen Materials zur Weichteilunterfütterung, als selbständige Leistung

900 Punkte – Honorar bei Steigerungssatz

Faktor 1,0	52,46 Euro
Faktor 2,3	120,66 Euro
Faktor 3,5	183,61 Euro

plus

GOÄ 444 Zuschlag bei ambulanter Durchführung von operativen Leistungen, die mit Punktzahlen von 800 bis 1199 bewertet sind

1.300 Punkte

Faktor 1,0	75,77 Euro

Abrechnungsempfehlung zur Therapie mit intelligentem Alveolenmanagement

Honorierung der intraligamentären Anästhesie

BEMA

				Bew.-Zahl
Nr.	40	I	Infiltrationsanästhesie	8
Nr.	41	L	Leitungsanästhesie	12 (intraoral)

40 4. Die intraligamentäre Anästhesie ist nach Nr. 40 abrechnungsfähig.
Werden im Ausnahmefall zwei nebeneinander stehende Zähne intraligamentär anästhesiert, so kann die Nr. 40 je Zahn einmal berechnet werden.

GOZ

Im Rahmen der privaten Abrechnung ist die ILA je Anästhesiebereich nach Geb.-Nr. 009 GOZ berechenbar, in der Regel pro Zahn zweimal, bei Molaren dreimal.

Die große Abrechnungsempfehlung zur intraligamentären Anästhesie.

WEITERE INFORMATIONEN

mds Medical & Dental Service GmbH
In den Baumgärten 4a · 56203 Höhr-Grenzhausen
Tel. 0 26 24 / 94 99-0
www.mds-dental.de

Intraligamentäre Anästhesie: Richtige Technik, große Wirkung

Nur ein Teil der praktizierenden Zahnärzte wendet die intraligamentäre Anästhesie (ILA) bei ihren Patienten an. Für Prof. em. Dr. Eike Glockmann und Dr. Ralf Kulick bedarf es daher dringender Aufklärung. So zeigen sie bereits seit 2009 regelmäßig bei Fortbildungen von Heraeus Kulzer in Theorie und Praxis, wie die ILA richtig anzuwenden ist.

Ganz nach der Devise „Wenn du es eilig hast, gehe langsam" sollten Anwender der ILA handeln. „Entscheidend ist die richtige Technik: eine geduldige Injektion von 0,2 ml Anästhetikum in mindestens 20 Sekunden mit anschließendem Verweilen der Kanüle im Sulkus für weitere 20 Sekunden", betont Prof. Glockmann mehrmals in seinem Vortrag. Dieses Vorgehen ist erforderlich, da das Anästhetikum zu seiner Ausbreitung im Knochen erst den Gewebsdruck im Desmodont überwinden muss. Dafür erfolgt die Schmerzausschaltung sehr schnell. Insgesamt bedingt die ILA sogar eine Zeitersparnis, da keine weitere Latenzzeit zu erwarten ist. Bei mehrwurzligen Zähnen ist eine Injektion pro Wurzel ausreichend, bei Zähnen mit nur einer Wurzel sind zwei Applikationen empfehlenswert. Die ILA kann prinzipiell an jedem Einzelzahn angewendet und sowohl als primäre als auch sekundäre Anästhesiemethode eingesetzt werden. Allgemein haben sich für Lokalanästhetika 4-prozentige Articainlösungen mit Adrenalinzusatz im Verhältnis von 1:200.000 bewährt, ebenso für die ILA. Bei Verwendung eines vasokonstriktorhaltigen Lokalanästhetikums ergibt sich eine durchschnittliche Wirkdauer von ca. 20 bis 30 Minuten – bei einem länger andauernden Eingriff kann, an einer anderen Einstichstelle nachdosiert oder in begründeten Fällen von Beginn an, ein höherer Adrenalinzusatz von 1:100.000 eingesetzt werden.

Aufgrund der geringen Menge an pro Zahn benötigtem Lokalanästhetikum wird das Herz-Kreislauf-System weniger belastet, so dass sich die ILA für viele Patientengruppen, inklusive Kinder und Risikopatienten, eignet. Entscheidender Vorteil für einen hohen Patientenkomfort ist die begrenzte Wirkung der intraligamentären Anästhesie: Der Patient verspürt kein Taubheitsgefühl der umgebenden Gewebe und hat keine über die Behandlung hinausgehende mastikatorische oder artikulatorische Beeinträchtigung. Auch die Patientenaufklärung über mögliche Alternativen und Risiken der Lokalanästhesie ist heute aktueller denn je. Das Patientenrechtegesetz regelt in § 630 BGB, dass Zahnärzte ihre Patienten über sämtliche Risiken und die in Betracht kommenden Optionen einer Maßnahme aufklären müssen. Bei einer notwendigen zahnärztlichen Lokalanästhesie muss also die ILA, insofern indiziert, als Alternative besprochen werden – ein Grund mehr, die Technik sicher zu beherrschen. Zu seiner rechtlichen Absicherung sollte der Zahnarzt sowohl die Aufklärung über die Maßnahme und die Behandlungsalternativen als auch die im Einverständnis mit den aufgeklärten Patienten getroffene Entscheidung entsprechend dokumentieren.

Während des praktischen Teils der Fortbildung zeigt Dr. Ralf Kulick Videoaufnahmen von der ILA-Anwendung am Patienten.

Praxiserfahrung entscheidend

Trotz langer Bekanntheit von über 100 Jahren, wird die ILA noch selten eingesetzt. „Als Hauptgrund dafür sehen wir die fehlende Praktik aufgrund einer teilweise unzureichenden Ausbildung und die damit verbundene Scheu vor der intraligamentalen Injektion gegen den Gewebswiderstand des Desmodonts", schildert Dr. Kulick. Bei zu schneller Injektion mit zu hohem Druck oder dem Einsatz ungeeigneter Kanülen drohen unnötige Schmerzen und Elongationsgefühl für den Patienten. Da mittlerweile moderne Injektionsapparate, bruchsichere Carpulen und spezielle ILA-Kurzkanülen von 12 bis 16 mm mit besonders kurzem Schliff zur Verfügung stehen, kann die ILA sicher praktiziert werden. Im einleitenden Vortrag geben die Referenten wertvolle Hinweise zur Handhabung und Durchführung der ILA:

- Um einer Nekrose durch zu viel Druck im Gewebe vorzubeugen, muss der Injektionsdruck durch die langsame Applikation kontrolliert werden.
- Eventuelle Nachinjektionen dürfen nicht in einen bereits benutzten Injektionskanal erfolgen. Zwei Applikationen für eine Wurzel können mesial und distal durchgeführt werden.
- Der Einstich im Winkel von 20 bis 30 Grad zwischen Kanüle und Zahnachse dient dazu, den Zahnäquator zu umgehen und die Kanüle somit präzise in den Desmodontalspalt applizieren zu können.
- Unerwünschte Effekte spielen mit etwas Erfahrung kaum eine Rolle: Der Initialschmerz kann durch vorangehende Oberflächenanästhesie, die mögliche Gefahr einer Bakteriämie durch Desinfektion des Sulkus, abgeschwächt werden.

Die aufgefrischten Kenntnisse können direkt vor Ort im Anschluss an die Theorie von den Teilnehmern angewendet wer-

den. So werden im praktischen Teil der Fortbildung an einem Schweinekiefer, u. a. mit der speziell für die ILA entwickelten Spritze SOPIRA® Citoject® sowie speziellen 12 mm ILA-Kanülen (SOPIRA® Carpule® Free Flow Kanülen), die sichere Anwendung der intraligamentären Anästhesie geübt. Um das richtige Fingerspitzengefühl zu bekommen, stehen den Teilnehmern die Referenten zur Seite und zeigen zusätzlich eigene Videoaufnahmen von der Anwendung am Patienten.

Total lokal

Die lokal begrenzte Verabreichung von Wirkstoffen, gerade im Hinblick auf Risikopatienten (z. B. multimorbide Patienten) sowie Kinder und Menschen mit Behinderung, ist Dr. Kulick sehr wichtig. So macht auch der Einsatz von Lokalantibiotika Sinn, wenn an einzelnen Zähnen nach systematischem Scaling und Root Planing Entzündungszeichen bei Taschentiefen von ≥ 5 mm zu erkennen sind. Eine systemische Antibiotika-Zugabe ist in solchen Fällen nicht notwendig. In der unterstützenden Parodontitistherapie hat sich das 14-prozentige Doxycyclingel Ligosan® Slow Release, welches direkt in die Taschen appliziert wird, bereits nachweislich bewährt [1]. Die Verabreichung des Antibiotikums kann, insofern nur wenige Zähne betroffen sind, lokal erfolgen. „Mögliche Nebeneffekte und die Belastung für den Gesamtorganismus werden auf ein Minimum reduziert", erklärt Dr. Kulick. Auch hier ist das richtige Handling das A und O.

Quelle
[1] Eickholz P et al., J Clin Periodontal 2002; 108-117: Non-surgical periodontal therapy with adjunctive topical doxycycline: a double-blind randomized controlled multicen-

Die SOPIRA® Carpule® Free Flow Kanülen mit Kurzschliff eignen sich besonders gut für die intraligamentäre Anästhesie – hier bei der Übung am Schweinekiefer.
(Bildnachweis: © Heraeus Kulzer/ picture alliance/ Erichsen)

Veranstaltungstermine mit Prof. Eike Glockmann und Dr. Ralf Kulick

Do, 15.04.2016 in Hartenstein
Fr, 09.09.2016 in Hamburg
Sa, 10.09.2016 in Berlin

WEITERE INFORMATIONEN

Heraeus Kulzer GmbH
Janice Hufnagel
Grüner Weg 11 · 63450 Hanau
Tel. 0 61 81 / 96 89-2585
E-Mail: janice.hufnagel@kulzer-dental.com

3. MIS Global Conference in Barcelona

Vom 26. bis 29. Mai heißt es wieder 360° Implantology. Auf der Konferenz im sonnigen Barcelona präsentieren Referenten von Weltrang wissenschaftliche Vorträge, klinische Fallpräsentationen und Hands-on-Workshops. Mit VCONCEPT wird zudem eine echte Innovation bei der Verbesserung des Knochen- und Weichgewebsvolumens eingeführt.

Der wissenschaftliche Beirat um Prof. Dr. Mariano Sanz Alonzo (Madrid) wartet im Zusammenhang mit dem Ansatz „Make it simple" mit neuesten Behandlungsmethoden auf. Schwerpunkt bildet neben VCONCEPT das V3 Implantatsystem, dessen dreieckiges Design einen neuen Evolutionsschritt in der dentalen Implantologie markiert. V3 fördert die Bildung von mehr Knochen und Weichgewebe dort, wo beides am meisten gebraucht wird. Damit verspricht dieses innovative Implantatsystem sofortige biologische Vorteile für ästhetischere Behandlungsergebnisse und mehr Leistungsfähigkeit. In 34 Vorträgen und fünf Hands-on-Workshops können die Teilnehmer ihre praktischen Kenntnisse durch wertvolle Einblicke in das Know-how von Weltklasse-Experten der Implantologie erweitern und die wegweisenden Produkte und Techniken von MIS kennenlernen. „Die Workshops sind sehr beliebt. Da es pro Workshop maximal 25 Plätze gibt, ist es ratsam, sich dafür rechtzeitig anzumelden", empfiehlt Michael Wierz, CEO von MIS Germany.

Der Freitag setzt sich mit VCONCEPT, dem restaurativen Konzept von V3 und seinen klinischen Lösungen sowie den zukünftigen Herausforderungen und Kontroversen der gegenwärtigen Implantologie auseinander. Eine Posterpräsentation zu klinischen Fällen ergänzt die Vorträge und Workshops. „Auf der MIS Global Conference bieten sich herausragende Möglichkeiten für die eigene fachliche und persönliche Entwicklung. Man sollte es auf keinen Fall verpassen, dabei zu sein!", fasst Michael Wierz den Mehrwert für die Teilnehmer zusammen.

WEITERE INFORMATIONEN

www.mis-events.com/Barcelona

Initiativen und Neuerungen bei der Deutschen ITI-Sektion

18. Treffen der ITI Sektion Deutschland in Eltville

Es tut sich was in der deutschen Sektion des Internationalen Teams für Orale Implantologie! Zahlreiche neue Aktivitäten und Initiativen bedingen Veränderungen, die auf große Zustimmung stießen, aber auch eine gewisse Neugier der deutschen ITI-Fellows weckten.

So war es wenig verwunderlich, dass am dritten Februarwochenende eine außerordentlich große Anzahl deutscher ITI Fellows der Einladung zum diesjährigen Sektionstreffen Folge leisteten. Die Deutsche Sektion ist momentan mit deutlich über 1.000 Members und Fellows und einem erneut beachtlichen Wachstum im Vergleich zum Vorjahr eine der größten nationalen Gruppierungen im globalen Implantologie-Netzwerk ITI. Neben Oralchirurgen, Kieferchirurgen, Zahnärzten und Zahntechniker gehören auch Grundlagenwissenschaftler dazu. Traditionsgemäß war der erste Tag der Wissenschaft, der zweite Tag hingegen ITI-internen Abläufen gewidmet.

Wissenschaftlicher Nachmittag

In seinem Grußwort zeigte sich der im vergangenen Jahr gewählte Sektionsvorsitzende **Prof. Dr. Dr. Johannes Kleinheinz**, der auch für das wissenschaftliche Programm verantwortlich zeichnete, erfreut, dass erneut so viele Fellows den Weg nach Reinhartshausen gefunden haben. „Wir haben einiges auf den Weg gebracht!" mit dieser attraktiven Aussage leitete er dann auch gleich das wissenschaftliche Programm ein. In der Tat war es dem Leadership-Team gelungen, erneut facettenreiche und interessante Beiträge neuer ITI Fellows in ein kurzweiliges Minisymposium zusammenzuführen.

Das Leadership-Team Deutschland (von links): Prof. Dr. Dr. Johannes Kleinheinz, Thomas Kreuzwieser, Prof. Dr. Dr. Bilal Al-Nawas, Dr. Georg Bach und Prof. Dr. Dr. Andreas Schlegel.

„Wie kann der Kompromiss zwischen maximal zu erzielender Ästhetik und komplexen Ausgangsbedingungen am besten geschlossen werden?" – so könnte man den Tenor des hochkarätig besetzten wissenschaftlichen Programmes beschreiben.
Den Auftaktvortrag hierzu steuerte **Prof. Dr. Dr. Jürgen Hoffmann** bei, der über Implantat getragene prothetische Rehabilitationen nach komplexen Defektsituationen sprach. Sein Referat stellte eine Retrospektive seines kieferchirurgischen Wirkens in den letzten anderthalb Jahrzehnten dar. „Kann man Lebensqualität implantieren?" mit dieser durchaus provokanten Fragestellung stellte der Heidelberger Hochschullehrer ausgewählte Patientenfälle vor, die allesamt eine extreme behandlerische Herausforderung darstellten. Neben ausgeprägten Atrophieformen standen Situationen nach Resektion maligner Tumoren im Vordergrund seiner Ausführungen. Hofmann stellte klar: „Bei all den vielfältigen Möglichkeiten der heutigen operativen Klaviatur sollte immer der individuelle Nutzen für den Patienten im Vordergrund stehen – overtreatment sollte unbedingt vermieden werden. Anhand des in Heidelberg etablierten Behandlungspfades unter Zuhilfenahme digitaler Planungs- und Behandlungsoptionen wies Hoffmann mikrochirurgisch-revaskularisierten Knochentransplantaten (Scapula/Fibula/ Beckenkamm) eine enorme Bedeutung zu. Denn diese ermöglichen auch ausgeprägte Defektsituationen zu meistern. Neben den Optionen, auch große Knochenvolumina transplantieren zu können, haben sich hier die hohe Qualität und die Volumenbeständigkeit als vorteilhaft erwiesen.

„Ästhetik von herausnehmbaren Implantatversorgungen", fürwahr ein anspruchsvolles Thema, welches **Prof. Dr. Ralf Bürgers** gewählt hatte. „Was unter den Prothesen sitzt – ob Zahn, oder Implantat – ist primär nicht von Relevanz", so das Einführungsstatement des Direktors der Abteilung für Prothetik der Universität Göttingen. Er wies darauf hin, dass mit abnehmbarem Zahnersatz wesentlich mehr Gestaltungsmöglichkeiten bestehen, als mit festsitzendem. Kurioserweise scheint die Forderung nach einer guten Ästhetik bei abnehmbarem Zahnersatz nur eine untergeordnete Rolle zu spielen, anders lässt sich der Mangel an entsprechender Literatur nicht erklären. Doch

brach der Göttinger Hochschullehrer eine klare Lanze für den oftmals geschmähten abnehmbaren Zahnersatz: „Wir müssen darauf hören, was die Patienten wollen!" – dies, so Bürgers, kann mit herausnehmbarem Zahnersatz wesentlich einfacher und konsequenter erreicht werden, als dieses Ziel mit festsitzendem Zahnersatz möglich ist. Ein praxisnaher Tipp Bürgers: „Bieten Sie dem Patienten bei der Wachsanprobe möglichst mehrere Frontzahngarnituren zur Auswahl an."

PD Dr. Stefan Fickl referierte über „Die ästhetisch kritische Zone – Sofortimplantate oder verzögerte Verfahren". Der Referent wies auf die durchaus anspruchsvolle Entscheidungsfindung hin, welche Art einer Implantatversorgung im ästhetisch relevanten Bereich für den Patienten individuell die beste, aber auch welche für das Erzielen langzeitstabiler Verhältnisse die optimale ist. Zu einem Zeitpunkt, wo der Hype der Sofortimplantation eindeutig abflaut, brach der Würzburger Parodontologe eine klare Lanze für die Sofortimplantation! Zwar räumte Fickl ein: „Wenn Sie Behandlungen miteinander kombinieren, dann kombinieren Sie auch die Risiken!". Eine klare Warnung Fickl's, der deshalb den dicken Biotyp (dünnes Gewebe neigt zur Schrumpfung!), das Vorhandensein einer bukkalen Lamelle, die Möglichkeit eines einzeitigen Konzeptes und eine palatinale Platzierung als unabdingbare Voraussetzungen für eine Sofortimplantation definierte. Die Sofortimplantation, so Fickl, ist ein probates Mittel, Rezessionen zu minimieren, bestenfalls zu vermeiden. Hervorragend dokumentierte Fallbeispiele zum Weichgewebsmanagement rundeten seine Ausführungen ab.

Mit „Highlights on Innovation & Products" – dies eine der Neuerungen des 2016er-Sektionstreffen – steuerte der Industriepartner Straumann erstmals einen Beitrag bei. Wer könnte Innovationen besser darstellen und erläutern als **Jürgen Nottebohm**. Er zeichnet als Director Global Product Management and Surgical & SDIS New Products für den Bereich der Neuerungen und Innovationen im Portfolio des eidgenössischen Implantatherstellers verantwortlich.

Fellow Meeting – Jahresversammlung

Nach einer harmonischen Abendveranstaltung – inzwischen mit Kultstatus ausgestattet – im Schlosskeller des Gutes Reinhartshausen stand der zweite Tag des Sektionstreffens ganz im Zeichen der Jahresversammlung.

Der besondere Vortrag

Auch der zweite Tag des Sektionstreffens startete mit einer Neuerung. **Dr. Kai Vietor** übernahm die Funktion des „icebreakers" und referierte amüsant und fundiert zugleich über sein Lieblingsthema individuelle Abutments. „Was haben Turnschuhe, Müsli und Abutments gemeinsam? – dies sein Thema! Vietor ging auf den „Megatrend Produktindividualisierung" ein, ein Bereich, in dem heute bereits dreistellige Millionenumsätze generiert werden. Ziel einer Produktindividualisierung, so Vietor, müsse jedoch neben einer Effizienzsteigerung auch die Erzielung einer höheren Produktqualität sein. So haben die webbasierten Optionen einer Abutment-Individualisierung ihre echte Berechtigung, da nach der online geführten Produktgestaltung neben dem Abutment auch die vorbereitete Krone (die lediglich noch individualisiert werden muss) nach wenigen Arbeitstagen in die Praxis geliefert werden. So werden dank der digitalen Optionen zahlreiche individuelle Konzepte möglich, die je nach Anspruch und Voraussetzung neben einer gesteigerten Effizienz auch einen erheblichen Zugewinn an Prozess- und Ergebnisqualität bergen. Voraussetzungen für diesen Erfolg sind die Beachtung biologischer Faktoren, wie Material, Passgenauigkeit, Optimierung der Zementierungsfuge, Reduktion von Schnittstellen, sowie technisch-funktioneller Faktoren (Optimierung von Abmessungen, Stabilität, Retentions- und Unterstützungsform, freie Formgestaltung) und ästhetischen Faktoren (Verwendung von Zirkonoxidabutments und optimierte Gewebeunterstützung). Nicht unerwähnt blieben in den Ausführungen auch Probleme und Komplikationsmöglichkeiten, wie z. B. die der Klebefuge und der Sterilisationsmöglichkeiten und die fehlende Langzeitdatenlage. Vietor unterstützte seine Ausführungen mit zahlreichen hervorragend dokumentierten Fallbeispielen aus der Praxis, die beim Auditorium ungeteilte Zustimmung hervorriefen. Fürwahr ein besonderer Vortrag und ein gelungener Auftakt für dieses neue Format!

Bericht des Sektionsvorsitzenden

Prof. Dr. Dr. Johannes Kleinheinz hatte vergangenes Jahr Prof. Dr. Gerhard Wahl als Sektionsvorsitzenden abgelöst, da Wahl nach zwei überaus erfolgreichen Legislaturperioden gemäß den ITI-Statuten nicht mehr für eine weitere Amtszeit zur Verfügung stand.
Der neue Sektionsvorsitzende Kleinheinz wies in seinem ersten Bericht als Sektionsvorsitzender darauf hin, dass nunmehr die 18. Jahresversammlung des ITI abgehalten wurde und erläuterte die Zusammensetzung der Deutschen ITI Sektion, welche eine der größten der weltweit 27 Sektionen ist. Mit weit über 1.000 Members und Fellows und zahlreichen bei der Generierung von Neumitgliedern sehr aktiven Study Clubs wurden die prognostizierten Ent-

Prof. Dr. Dr. Johannes Kleinheinz erläuterte in seinem ersten Bericht als Sektionsvorsitzender die Zusammensetzung der Deutschen ITI Sektion.

wicklungen des Zuwachses der ITI Sektion Deutschland mehr als erfüllt. Damit sieht sich die Deutsche Sektion vollumfänglich eingebettet in den Konsens, der im Rahmen der ITI-Vision-2017-Konferenz im Jahre 2007 in Vitznau (Schweiz) erzielt worden war. Dort wurden als Ziele für das Jahr 2017 u. a. festgelegt, dass das ITI als führende, global tätige und unabhängige wissenschaftliche implantologische Vereinigung wahrgenommen und akzeptiert wird.

Dr. Kai Vietor sprach im „besonderen Vortrag" in amüsanter und fundierter Weise über individuelle Abutments.

Weitere Ausführungen von Kleinheinz betrafen die Schwerpunktaktivitäten des deutschen ITI im vergangenen Jahr und eine Darstellung der Organisation dieser enorm gewachsenen Vereinigung. Hier fanden vor allem seine Ausführungen zum im vergangenen Jahr erstmals gestarteten internationalen deutschsprachigen ITI-Curriculum (für die Länder Deutschland, Niederlande und Österreich) große Aufmerksamkeit. Hocherfreut nahmen die deutschen Fellows zur Kenntnis, dass bereits das erste Curriculum voll ausgebucht war und dass nun weitere, ggf. mit zwei Staffeln pro Jahr, folgen werden.

Abschließend richtete der Sektionsvorsitzende seinen Blick auf den kommenden ITI-Welt-Kongress, der 2017 in Basel stattfinden wird, verbunden mit der Hoffnung, dass dieser an den großen Erfolg der vergangenen Jahre anknüpfen kann. War doch der letzte globale ITI-Kongress 2014 mit über 5.000 Teilnehmerinnen und Teilnehmern in Genf ein sehr prägendes und überaus erfolgreiches Ereignis.

Für das laufende Jahr stellte Kleinheinz zwei Veranstaltungen in den Vordergrund:

Das nächste Young ITI Meeting findet in wenigen Wochen im April 2016 in Hamburg statt. Die Elbmetropole wird Heimat dieses einzigartigen Events sein, die Vorbereitungen hierfür befinden sich in den letzten Zügen. Die einzigartige Location mitten in der Speicherstadt und ein hochrangig besetztes wissenschaftliches Programm werden, so Kleinheinz, das Young-ITI-Meeting zu einem der wichtigsten dieses Jahres werden lassen. Diese Einschätzung kann auch auf eine zweite Innovation der deutschen ITI-Sektion übertragen werden – im Herbst wird erstmals ein Online-Symposium von Köln aus starten, welches sich der relevanten Fragestellung „Das autologe Knochenaugmentat – (un)ersetzlich?" widmen wird.

Dr. Kati Benthaus präsentierte die rasante Entwicklung und das starke Wachstum des ITI.

ITI-International

Dr. Kati Benthaus vom ITI-Headquarter in Basel konnte mit beeindruckenden Zahlen aufwarten und somit die Entwicklung und das starke Wachstum der weltumspannenden Organisation darstellen. In den vergangenen zehn Jahren ist die Zahl der Fellows und Members von einstmals 50 auf nunmehr über knapp 16.000 angestiegen. Dr. Benthaus war es auch vorbehalten, die nationalen und internationalen Entscheidungsprozesse des ITI zu erläutern. Hier stießen vor allem die Erläuterungen über die zahlreichen ITI-Gremien, deren Verantwortlichkeiten und Entscheidungsfindungen auf großes Interesse der Zuhörer.

Rückblick ITI Sektionsaktivitäten

Der Sektionskoordinator **Thomas Kreuzwieser** rief alle Aktivitäten des vergangenen Jahres in Erinnerung und erläuterte im ersten Teil seiner Ausführungen das abgerechnete Budget des vergangenen Jahres und das geplante des kommenden Jahres. Kreuzwieser konnte auf ein erfolgreiches Jahr für die Sektion Deutschland, aber auch das Sektionsbüro selbst, zurückblicken. Inzwischen kümmern sich sechs Vollzeitkräfte um die Belange und Erfordernisse der Deutschen Members und Fellows. Ebenso positiv fiel das Resümee des Sektionsadministrator zu den ITI-Veranstaltungen und der Präsenz der Deutschen Sektion bei wichtigen Veranstaltungen (z.B. IDS) im vergangenen Jahr, aber auch zu denen, die für dieses Jahr geplant sind, aus: „Offline und online – die Deutsche ITI-Sektion ist präsent!", so Thomas Kreuzwieser. Hinweise zum erfolgreichen Relaunch des ITI-Net rundeten seine fundierten Ausführungen ab.

ITI Study Clubs Deutschland

Von Anfang an begleitet **Prof. Dr. Dr. Andreas Schlegel** das Gedeihen der deutschen ITI Study Clubs, die innerhalb kürzester Zeit eine ganz wesentliche Bedeutung in der Deutschen ITI Sektion eingenommen haben. Nunmehr 42 Study Clubs führen im Jahr knapp 150 Veranstaltungen durch und erreichen hier ca. 2.000 Teilnehmer. In Rostock und im Emsland sind zwei Neugründungen geplant.

Bericht des Education Delegate

„Wir sind gut aufgestellt" – **Prof. Dr. Dr. Bilal Al-Nawas** konnte ein durchgehend positives Resümee für die Fortbildungsaktivitäten der Deutschen ITI-Sektion ziehen. Al-Nawas berichtete über den Relaunch der Fortbildungsbroschüre, in welcher 20 Kurse von der Deutschen ITI-Sektion dargestellt werden. „Die weltweit führende Lernplattform ist eindeutig die ITI-online Academy!" mit diesem klaren Statement wies Al-Nawas auf die einzigartige Vielfalt und Qualität dieser Online-Plattform hin.

Dr. Georg Bach, Freiburg

Nobel Biocare Global Symposium 2016

Vom 23. bis 26. Juni 2016 wird das legendäre Waldorf Astoria Hotel in Manhattan zum Veranstaltungsort des Nobel Biocare Global Symposiums. Unter dem Motto "Wo Innovation lebendig wird", wird das Symposium abgehalten. Für die TeilnehmerInnen aus Deutschland, Österreich und der Schweiz findet bereits am 22. Juni 2016 ein deutschsprachiges Auftaktsymposium statt.

Das fünftägige Programm des Symposiums wird sich auf drei Hauptgebiete konzentrieren: Das Verfeinern und Verbessern von Behandlungsprotokollen, digitale Zahnmedizin und das Erreichen klinischer Spitzenleistungen in herausfordernden Situationen. Darüber hinaus wird eine Auswahl an Foren angeboten, darunter eine Innovationsversammlung, ein ganztägiges Forum für beeinträchtigte Patienten oder das NextGen Forum.

„Angemeldete TeilnehmerInnen können direkten Einfluss auf das Programm nehmen, indem sie im Vorfeld über die Veranstaltungs-Website über die verschiedenen Themen und Vortragenden abstimmen", so die wissenschaftlichen Vorsitzenden des Nobel Biocare Global Symposiums, Dr. Peter Wöhrle (USA) und Dr. Bertil Friberg (Schweden). Die Ergebnisse werden einige Wochen vor Veranstaltungsbeginn bekanntgegeben.

Vom 22. bis 26. Juni 2016 kehrt das Nobel Biocare Global Symposium nach New York zurück.

WEITERE INFORMATIONEN

www.nobelbiocare.com/global-symposium-2016

Countdown für Osteology in Monaco läuft

Offene Fragen zur regenerativen Therapie stehen im Mittelpunkt des Internationalen Osteology Symposiums im April. Neben Workshops, Vorträgen, Postern und Diskussionen werden laut Mariano Sanz, Präsident der Osteology Stiftung, moderne digitale Medien auch eine besondere Rolle spielen.

Vom 21. bis 23. April findet das Internationale Osteology Symposium 2016 statt. Monaco wird erneut zum Treffpunkt für Implantologen, MKG-Chirurgen, Parodontologen und generell für alle Wissenschaftler und Praktiker weltweit, die sich für Fragen rund um regenerative Therapien in der Zahnmedizin interessieren. Mehr als 2.500 Teilnehmer aus 60 Ländern werden erwartet.

Die wissenschaftlichen Vorsitzenden des Kongresses, Prof. Friedrich W. Neukam aus Deutschland und Prof. Myron Nevins aus den USA, haben ein außergewöhnliches wissenschaftliches Programm unter dem Motto „Das WARUM und WIE der regenerativen Therapie lernen" zusammengestellt. Es behandelt die vielen offenen Fragen, denen Zahnärzte immer noch in der täglichen Praxis gegenüberstehen.
In Präsentationen und Diskussionen werden Experten Themen und Fragen rund um regenerative Therapien auf Grundlage von Fakten aus der Forschung sowie anhand von Studiendaten und Erfahrungen von Master Clinicians erörtern. Die Teilnehmer des Symposiums haben zudem die Möglichkeit, in interaktiven Sessions eigene Erfahrungen einzubringen und die Diskussion anzuregen. Ein Highlight sind die zahlreichen Workshops der Osteology Stiftung sowie deren Partner, die im Vorprogramm des Kongresses stattfinden und sich mit verschiedenen Themen von der Weichgewebeaugmentation bis zur digitalen Implantatplanung befassen. Noch gibt es einige letzte freie Plätze. Für die Zukunft hat der Präsident der Osteology Stiftung angekündigt, die geographische Expansion sowie auch die Nutzung moderner digitaler Medien zur Förderung der Wissenschaft und Praxis voranzutreiben. Was es genau damit auf sich hat, soll am Osteology Symposium in Monaco enthüllt werden.

WEITERE INFORMATIONEN

www.osteology-monaco.org

Die Unverträglichkeit von Implantaten und Dentalmaterialien

Was ist dran an Meldungen über Unverträglichkeitsreaktionen gegen Zahnimplantate? Erste Antworten auf diese Frage liefern die vorläufigen Ergebnisse einer Studie der DGI, die 2011 unter Leitung von PD Dr. Gerhard Iglhaut (Memmingen) gestartet wurde. Die Resultate stehen im Mittelpunkt des ersten DGI-Sommersymposiums am 18. Juni 2016 in Frankfurt/Main.

Experten beleuchten aus dem Blickwinkel verschiedener Disziplinen die komplexen Prozesse allergischer, toxischer und entzündlicher Reaktionen auf Implantate und Dentalmaterialien und schlagen dabei den Bogen zu periimplantären Erkrankungen.

AllergoMat – so heißt die einzige Forschergruppe in Deutschland, die allergologisch-immunologische Aspekte von Unverträglichkeiten untersucht, unter denen Implantatpatienten leiden. Angesiedelt ist das Team an der Klinik und Poliklinik für Dermatologie und Allergologie der Ludwig-Maximilians-Universität München. Sein Leiter, Prof. Dr. Peter Thomas, ist seit 2013 Referenz-Allergologe der DGI – aus gutem Grund. Zwar handelt es sich bei den meisten Patienten, die sich an das Zentrum wenden, um Träger orthopädischer Endoprothesen. „Doch etwa fünf bis zehn Prozent der Patienten führen ihre Beschwerden auf Zahnimplantate zurück", erklärt Professor Thomas.

Dass es so etwas wie „metal sensitivity" gibt, also Unverträglichkeitsreaktionen beim Kontakt mit bestimmten Metalle, ist inzwischen unbestritten.

Das australische Endoprothesen-Register weist beispielsweise solche Reaktionen aus. Sie sind bei einem Prozent der Knie- und fünf Prozent der Hüft-Endoprothesen die Ursache für Probleme. Die als Allergene bekannten Metallen Nickel, Kobalt und Chrom kommen zwar in künstlichen Knie- und Hüftgelenken vor, im Wesentlichen jedoch nicht in enossalen Implantaten. „Titan ist im Grunde gut verträglich", sagt Prof. Thomas, „es gibt nur wenige Daten zu überschießenden Entzündungen sowie zur allergenen Potenz von Titan-Aluminium-Vanadium-Legierungen. Gleichwohl geistern Berichte über Unverträglichkeitsreaktionen auf dentale Implantate aus Titan seit Jahren immer wieder durch die Publikumsmedien und verunsichern Patienten.

Darum startete die DGI unter Leitung von Priv. Doz. Dr. Gerhard Iglhaut, damals Vizepräsident der Gesellschaft, im Jahr 2011 eine Querschnittstudie, um die Vorwürfe zu überprüfen. An dieser „Peri-X-Studie" genannten multizentrischen Untersuchung beteiligen sich neun Praxen und Universitäten. Zusammen mit dem Münchner Allergologen-Team erhoben und analysierten die Experten die klinischen Daten von insgesamt 200 Patientinnen und Patienten, die in den vergangenen zehn Jahren Zahnimplantate erhalten hatten. Erfasst wurden dabei nicht nur der Mund-Status, sondern auch andere Erkrankungen und Risikofaktoren. Auch die Mundflora wurde dabei analysiert. Im Zentrum in München untersuchten die Wissenschaftler die Zytokin-Produktion von Immunzellen, wenn diese mit Titanpartikeln oder Kontrollsubstanzen in Kontakt kommen. Gewonnen wurden diese Abwehrzellen aus dem Blut der Patienten.

Die vorläufigen Ergebnisse dieser Studie wird auf dem Sommersymposium DGI-Pastpräsident Priv. Doz. Dr. Gerhard Iglhaut präsentieren. Prof. Thomas beleuchtet das Thema Allergie gegen Dentalmaterialien.

Weitere Themen sind die Toxikologie von Nanopartikeln, die beispielsweise von Füllmaterialien freigesetzt werden, sowie die Palette der Zytokine, die Entzündungs- und Immunprozesse steuern. Drei Vorträge beleuchten das Thema periimplantärer Erkrankungen. Und weil nicht jeder chronische Schmerz im Mundbereich oder im Gesicht etwas mit Unverträglichkeiten und Allergien zu tun hat, rundet ein Beitrag von Prof. Dr. Dr. Monika Daubländer (Mainz) zu diesem Thema das Symposium ab.

WEITERE INFORMATIONEN

www.dginet.de/event/frankfurt

11. Experten Symposium des BDIZ EDI in Köln

Insgesamt über 250 Teilnehmer waren am Karnevalswochenende bei den Veranstaltungen des BDIZ EDI in Köln, um sich ein Update über kurze, angulierte und durchmesserreduzierte Implantate zu verschaffen und sich zum Antikorruptionsgesetz zu informieren.

Die Empfehlung der 11. Europäischen Konsensuskonferenz lautet: Die Anwendung von kurzen, angulierten oder durchmesserreduzierten Implantaten bei reduziertem Knochenangebot stellt heute bei Beachtung der spezifischen Behandlungsparameter eine verlässliche Therapieoption im Vergleich zu den Risiken bei der Anwendung von Implantaten mit Standarddurchmesser in Kombination mit augmentativen Verfahren dar." Insofern haben sich die hoffnungsvollen Prognosen der 6. Europäischen Konsensuskonferenz aus dem Jahr 2011 bestätigt. Geändert hat sich die Definition: Während im Jahr 2011 kurze Implantate mit < 9 mm angegeben wurden, werden kurze Implantate laut der neuen Konsensuskonferenz ≤ 8 mm und der Durchmesser ≥ 3,75 mm definiert. Ultra-kurze Implantate sind < 6 mm.

Die „Kurzen" auf Erfolgskurs?

Zum Auftakt des eintägigen Symposiums spannte **Prof. Dr. Dr. Rolf Ewers** (Wien) mit seiner 45-jährigen Erfahrung den zeitlichen Bogen: „Früher Beckenkamm – heute kurze Implantate". Nach wie vor gilt für Ewers: Es gibt kein Material, das dem autologen Knochen äquivalent sei. In der Erkenntnis, dass die Form des Knochens der Funktion auch bei kurzen Implantaten folgt, sieht er die Bestätigung für die guten Ergebnisse in den von ihm mitbetreuten prospektiven Studien. Während des Vortrags stellte er fünfjährige Erfahrungswerte mit kurzen und ultrakurzen Implantaten den bisher gängigen Augmentationsverfahren gegenüber. „Inzwischen können wir feststellen, dass wir vergleichbare Ergebnisse erhalten bei wesentlich geringerem operativen Aufwand, weniger Morbidität und geringeren Kosten". Eng mit dem Thema von Professor Ewers verknüpft war der Vortrag von Prof. Dr. Mauro Marincola (Rom). Dieser stellte seine klinischen Erfahrungen besonders unter Berücksichtigung der prothetischen Versorgung vor. Sein Fazit: Kurze Implantate zeigen nicht nur eine stabile periimplantäre Knochensituation bei großem Kronen-/Implantat-Längenverhältnis, sondern lassen sich durch die Einzelzahnversorgung auch leicht und effektiv prothetisch versorgen.

Besser eins als keins?

Prof. Dr. Matthias Kern (Kiel) beleuchtete die Versorgungsproblematik von Patienten mit atrophiertem, zahnlosem Unterkiefer aus prothetischer Sicht. Dabei zeigte er die Vor- und Nachteile bei der Versorgung mit zwei oder vier Implantaten, die Option der Insertion von nur einem Implantat als geriatrische, sozialorientierte Versorgung zur Stabilisierung der in der Regel vorhandenen, erweiterten Prothese. Der Verfechter des mittigen Einzelimplantats im zahnlosen Unterkiefer illustrierte anhand von Patientenfällen die Ergebnisse nach über sechs Jahren. Sein Ergebnis: Während der ersten fünf bis sechs Jahre weisen alle klinischen Studien bezüglich des mittigen Unterkiefer-Einzelimplantates eine Verbesserung des „Oral Health Impact Profile" auf.

Blick auf angulierte Implantate

Dr. Wolfgang Bolz (München) stellte die Sofortversorgung des zahnlosen bzw. bald zahnlosen Patienten mit angulierten Implantaten bzw. Zygoma-Implantaten und insbesondere die Patientenführung vor. Anschaulich zeigte er aus seinem Datenschatz von nahezu 500 behandelten Patienten die Behandlung und Versorgung extremer Einzelfälle. Besonders aufschlussreich war die Diskussion zum Vortrag. Befragt, was zu tun sei, wenn ein Zygoma-Implantat verloren geht, antwortete Bolz, dass dies noch nicht passiert sei. Die Stabilität der Zygoma-Implantate erreicht Bolz durch die Insertion ausschließlich im Jochbein.

Chirurgische Aspekte

Last but not least gab **PD Dr. Jörg Neugebauer** (Landsberg) praktische Hinweise aus chirurgischer Perspektive zur Aufbereitung des Implantatlagers, der Implantatinsertion und regionaler Knochenaufbaumaßnahmen für anguliert gesetzte oder kurze Implantate. Zu berücksichtigen sei dabei die Knochenqualität und der Zeitpunkt des Zahnverlustes. Er erläuterte des Weiteren, wann eine 3D-Bohrschablone notwendig und wo eine Freihandimplantation aus seiner Sicht möglich sei.

Fazit

Laut Empfehlung der 11. Europäischen Konsensuskonferenz stellen kurze, angulierte und durchmesserreduzierte Implantate eine Therapieoption dar. Allerdings gibt es auch Grenzen: wenn kurze Implantate gleichzeitig durchmesserreduziert sind, ist mit einer erhöhten Verlustrate von bis zu 10 % nach drei bis fünf Jahren zu rechnen. Dies untermauern einschlägige Literaturhinweise.

VORSCHAU

Mai 2016

Implantologie

Dr. Georg Bach und **ZTM Christian Müller** stellen passend zum Schwerpunktthema „Moderne Therapiekonzepte und Materialien" eine aktuelle in-vitro-Studie zur grundsätzlichen Eignung eines Dekontaminationsverfahrens vor. Beurteilt wurde die prinzipielle Brauchbarkeit eines aus der Parodontaltherapie bekannten antimikrobiellen Gels für dessen Einsatz in der Periimplantitistherapie (Bild).

Zahnarzt Michael Kirsch und **Irina Anishchenko** befassen sich mit der Thematik von Schmelzperlen als parodontaler Risikofaktor. Diese können eine marginale Parodontopathie auslösen oder – wie im vorgestellten Fall – Auslöser für eine Periimplantitis sein.

IMPRESSUM

Verlag	Spitta Verlag GmbH & Co. KG Ammonitenstraße 1, 72336 Balingen Tel.: +49 7433 952-325 Fax: +49 7433 952-321 Internet: www.spitta.de www.dimagazin-aktuell.de
Chefredaktion Implantologie:	PD Dr. Dr. Dr. Oliver Seitz oliver.seitz@spitta.de
Chefredaktion Parodontologie:	Prof. Dr. Georg Gaßmann georg.gassmann@spitta.de
Redaktion:	Carmen Bornfleth carmen.bornfleth@spitta.de
Ständiger Mitarbeiter der Redaktion:	Dr. Jan-Friedrich Dehner jan-friedrich.dehner@spitta.de
Anzeigen:	Josefa Seydler josefa.seydler@spitta.de
	Heike Müller-Wüstenfeld heike.mueller-wuestenfeld@spitta.de
Anzeigenservice und Vertrieb:	Gundula Schwaner gundula.schwaner@spitta.de Tel.: +49 7433 952-325
Anzeigenpreisliste:	Nr. 20 vom 1. November 2015
Erscheinungsweise:	Februar, März, Mai, Juni, September, Oktober, November, Dezember
Jahrgang:	20. Jahrgang 2016
Auflage:	9.500 Exemplare
Verbreitung:	Deutschland und europäisches Ausland
Jahresabonnement:	Euro 50,00 (Einzelpreis Euro 10,00)
Gestaltung:	www.b-2-h.de
Druckerei:	F&W MEDIENCENTER, Kienberg

Redaktionsbeirat:

Dr. Eduardo Anitua, Vitoria (E)
Prof. Dr. Nicole Arweiler, Marburg
Dr. Georg Bayer, Landsberg
Dr. Fred Bergmann, Viernheim
Dr. Robert Böttcher, Ohrdruf
Dr. Jörg Brachwitz, Remscheid, Schwelm
PD Dr. Dan Brüllmann, Mainz
Dr. Hermann Derks, Emmerich
Dr. Marcus Engelschalk, München
Dr. Daniel Engler-Hamm, München
Prof. Dr. Dr. E. Fischer-Brandies, München
Dr. med. Michael Gahlert, München
Dr. German Gómez-Román, Tübingen
Prof. Dr. Roberto Grassi, Bari (I)
Dr. H.-J. Hartmann, Tutzing
Dr. Michael Hopp, Berlin
Dr. Werner Hotz, Sigmaringen
Dr. Hans-Dieter John, Düsseldorf
Dr. Frank Kistler, Landsberg
Dr. Steffen Kistler, Landsberg
Dr. Heinz Kniha, München
Prof. Dr. Ralf Kohal, Freiburg
ZTM Heiner Kruse, Hamburg
Prof. Dr. K.-P. Lange, Berlin
Dr. Philippe D. Ledermann, Bern (CH)
ZTM Reinhard Lucas, Mönchengladbach
Dr. Ralf Masur, Bad Wörishofen
Dr. Robert Nölken, Lindau
Prof. Dr. Dr. Winand Olivier, M.Sc., Bottrop
RA Björn Papendorf, Münster
Dr. Mathias Plöger, Detmold
Dr. Florian Rathe, Forchheim
Prof. Dr. Dr. Dr. Robert Sader, Frankfurt
Kerstin Salhoff, Nürnberg
Dr. Markus Schlee, Forchheim
Dr. Karl-Heinz Schnieder, Münster
Dr. Achim Sieper, Kamen
Dr. Christoph Sliwowski, Düsseldorf
Prof. Serge Szmukler-Moncler, Basel (CH)
Dr. Alexander Volkmann, Saalfeld
Dr. Clemens Walter, Basel (CH)
Prof. Dr. Thomas Weischer, Essen
Dr. Jörg-Ulf Wiegner, Saalfeld
Dr. Walter Wille-Kollmar, Barletta (I)
Prof. Dr. Murat Yildirim, Düren

Die Zeitschrift und die enthaltenen Beiträge sowie die Abbildungen sind urheberrechtlich geschützt. Jede Verwertung ist ohne Zustimmung des Herausgebers unzulässig und strafbar. Dies gilt besonders für Vervielfältigungen, Übersetzungen, Mikroverfilmungen und die Einspeicherung und Bearbeitung in elektronischen Systemen. Nachdruck, auch auszugsweise, nur mit Genehmigung des Verlages. Bei Einsendungen an die Redaktion wird das volle Einverständnis zur vollständigen oder auszugsweisen Veröffentlichung vorausgesetzt. Für unverlangt eingesandte Manuskripte kann keine Gewähr übernommen werden. Gezeichnete Artikel geben nicht unbedingt die Meinung der Redaktion wieder. Eine Haftung aus unrichtigen oder fehlerhaften Darstellungen wird in jedem Falle ausgeschlossen. Es gelten die AGB.

spitta

In Sekundenschnelle zur korrekten Abrechnung!
Auf **www.abrechnung-zahnmedizin.de** erhalten Sie die komplette Abrechnungskompetenz **in nur 3 Sekunden**.

www.abrechnung-zahnmedizin.de

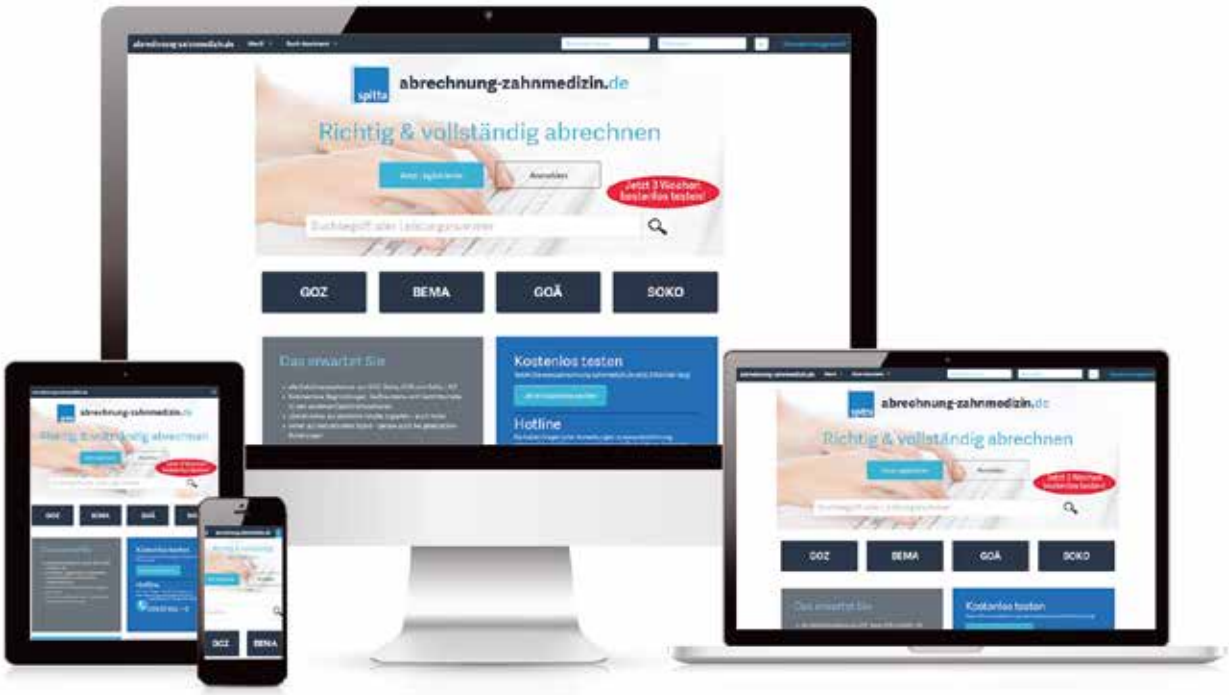

GOZ **BEMA** **GOÄ** **SOKO**

Jetzt kostenlos testen unter **www.abrechnung-zahnmedizin.de/kostenlostesten**

Fragen Sie Ihre Informationen zur Abrechnung lieber online ab? Auf dem Abrechnungsportal für zahnmedizinische Leistungen erhalten Sie in Sekundenschnelle die komplette Abrechnungskompetenz. Hier finden Sie Kommentare, Begründungen, Textbausteine und Gerichtsurteile zu den einzelnen Gebührenpositionen. Im Bereich GOZ und GOÄ unterstützt Sie zusätzlich ein nützlicher Steigerungsrechner.

Ihre Vorteile:

- **Top-Thema + Wissens-Check** – wenden Sie Ihr Wissen direkt in der Praxis an
- Rechtstipps – alle 14 Tage **aktuelle und neue Urteile**
- Immer und überall auf dem aktuellen Stand, auch bei gesetzlichen Änderungen – jetzt neu: **Festzuschusspreise 2016**
- Einfach und korrekt das passende Honorar mit dem **Steigerungsrechner** im Bereich GOZ und GOÄ

Flexibilität 5

Erweitern Sie Ihr Behandlungsspektrum mit dem KaVo OP300 Maxio:

Maximale Flexibilität in der Anwendung dank fünf verschiedener Volumengrößen für individuelle, indikationsbezogene Diagnostik.

KaVo OP300 Maxio mit
LDT
Low Dose Technology™

Weitere Infos unter

www.kavo.com/maxio

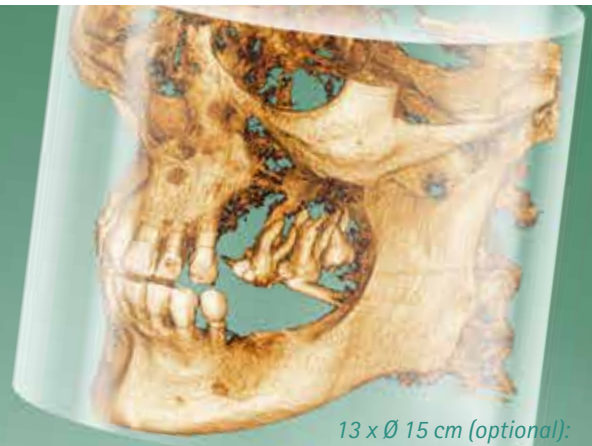

13 x Ø 15 cm (optional): Gesamte maxillofaziale Region

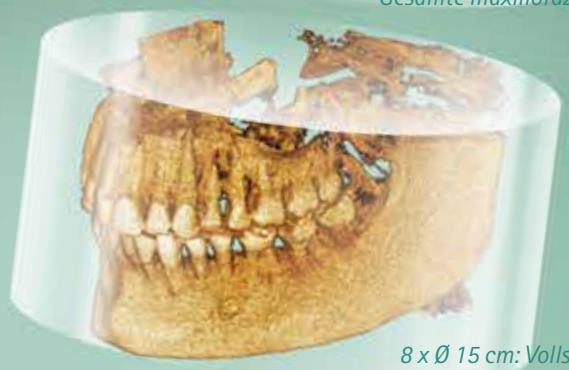

8 x Ø 15 cm: Vollständige Ober- und Unterkieferregion

8 x Ø 8 cm: Beide Zahnbögen und Anteile der Kieferhöhlen

6 x Ø 8 cm: Vollständiger Zahnbogen

5 x Ø 5 cm: Lokale Diagnostik

KaVo. Dental Excellence.

KaVo Dental GmbH · D-88400 Biberach/Riß · Telefon +49 7351 56-0 · Fax +49 7351 56-1488 · www.kavo.com